

# Lobularni karcinom dojke

---

Ceković, Darko

Master's thesis / Diplomski rad

2022

Degree Grantor / Ustanova koja je dodijelila akademski / stručni stupanj: **University of Zagreb, School of Medicine / Sveučilište u Zagrebu, Medicinski fakultet**

Permanent link / Trajna poveznica: <https://um.nsk.hr/um:nbn:hr:105:500738>

Rights / Prava: [In copyright](#)/[Zaštićeno autorskim pravom.](#)

Download date / Datum preuzimanja: **2025-02-04**



Repository / Repozitorij:

[Dr Med - University of Zagreb School of Medicine Digital Repository](#)



SVEUČILIŠTE U ZAGREBU

MEDICINSKI FAKULTET

**Darko Ceković**

**Lobularni karcinom dojke**

**DIPLOMSKI RAD**



Zagreb, 2022.

Ovaj diplomski rad izrađen je na Zavodu za patologiju Medicinskog fakulteta Sveučilišta u Zagrebu pod vodstvom izv. prof. dr. sc. Davora Tomasa i predan je na ocjenu u akademskoj godini 2021./2022.

## **POPIS KRATICA:**

BMI – engl. body mass index

BRCA1 – engl. breast cancer 1

BRCA2 – engl. breast cancer 2

CDH1 – engl. cadherin-1

ER – engl. estrogen receptor

ERBB2 – engl. erythroblastic oncogene B

FOXA1 – engl. forkhead box A1

FGFR1 – engl. fibroblast growth factor receptor 1

HER2 – engl. human epidermal growth factor receptor 2

IDC – engl. invasive ductal carcinoma

ILC – engl. invasive lobular carcinoma

MRI – engl. magnetic resonance imaging

PDL-1 – engl. programmed death-ligand 1

PIK3CA – engl. phosphatidylinositol-4,5-bisphosphate 3-kinase, catalytic subunit  
alpha

PTEN – engl. phosphatase and tensin homolog

RUNX – engl. runt-related transcription factor 1

TBX3 – engl. t-box transcription factor

TP53 – engl. tumor protein 53

## Sadržaj

1. Uvod .....	1
2. Epidemiologija .....	1
3. Čimbenici rizika .....	2
4. Patogeneza i molekularne karakteristike .....	3
5. Klinička slika .....	4
6. Dijagnostika .....	5
6.1. Mamografija .....	5
6.2. Ultrazvuk .....	7
6.3. Magnetska rezonanca .....	8
7. Patohistologija i određivanje gradusa i stadija bolesti .....	9
7.1. Klasični tip .....	9
7.2. Solidni tip .....	10
7.3. Alveolarni tip .....	11
7.4. Miješani tip .....	12
7.5. Tubulolobularni tip .....	13
7.6. Pleomorfni tip .....	13
7.7. Određivanje gradusa tumora .....	14
7.8. Određivanje stadija bolesti .....	16
8. Liječenje i prognoza .....	19
8.1. Kirurško liječenje i radioterapija .....	19
8.2. Kemoterapija .....	20
8.3. Hormonska terapija .....	20
8.4. Ciljana terapija .....	21
8.5. Imunoterapija .....	22
8.6. Prognoza .....	22
9. Zaključak .....	23
10. Zahvala .....	24
11. Popis literature .....	25
12. Životopis .....	34

## **SAŽETAK**

### **Lobularni karcinom dojke**

**Darko Ceković**

Lobularni karcinom dojke (drugi naziv: invazivni lobularni karcinom) je vrsta raka dojke koji se razvija u mliječnim žlijezdama (lobulima) dojke. Lobularni karcinom je drugi najčešći tip raka dojke; na njega otpada otprilike 10 do 15 posto svih invazivnih karcinoma dojke.

Može se prezentirati različitim simptomima, kao što su oteklina cijele ili jednog dijela dojke, iritacija kože, stvaranje malih rupica na koži (može podsjećati na narančinu koru), bol u dojci ili u području bradavice, iscjedak iz dojke, crvenilo, zadebljanje ili ljuštenje kože dojke ili bradavice te pojava kvržice ili otekline u području pazuha.

Prvi korak u dijagnosticiranju lobularnog karcinoma dojke jest uzimanje detaljne anamneze i klinički pregled pacijenta, nakon čega slijede radiološke dijagnostičke metode, kao što su mamografija, ultrazvuk dojke i magnetna rezonancija. Ako se pomoću tih metoda uoči abnormalnost, izvodi se biopsija dojke širokom iglom radi potvrde nalaza.

Prognoza i liječenje lobularnog karcinoma dojke ovisi u kojem stadiju je bolest dijagnosticirana, pri čemu se koristi TNM klasifikacijski sustav (stadiji 1 - 4). Metode liječenja uključuju kiruršku resekciju (bilo cijele dojke ili samo dijela u kojem se nalazi tumor), kemoterapiju i radioterapiju, hormonsku terapiju, ciljanu terapiju te imunoterapiju.

Ključne riječi: rak dojke, lobularni karcinom, stadij, dijagnostika, liječenje

## **SUMMARY**

### **Lobular breast cancer**

**Darko Ceković**

Lobular breast cancer (also called invasive lobular carcinoma) is a type of breast cancer that begins in the milk-producing glands (lobules) of the breast. It is the second most common type of breast cancer, accounting for 10 to 15 percent of all invasive breast cancers.

It presents with a wide variety of symptoms, including swelling of all or part of the breast, skin irritation, skin dimpling (sometimes looking like an orange peel), breast or nipple pain, nipple discharge, redness, scaliness or thickening of the nipple or breast skin or a lump or swelling of the underarm area.

The first step in diagnosing lobular breast cancer is patient examination and detailed history taking, which is followed by radiological imaging, including mammography, ultrasound and magnetic resonance imaging (MRI). If an abnormality is detected, core needle biopsy is performed to confirm the findings.

The prognosis and treatment of lobular breast cancer depends on the stage of the disease, which is primarily determined by using the TNM staging system (stages 1 - 4). Methods of treatment include surgical resection (either the whole breast or exclusively the part where the tumor is located), chemotherapy and radiotherapy, hormonal therapy, targeted therapy and immunotherapy.

**Keywords:** breast cancer, lobular cancer, stage, diagnostics, treatment

## 1. Uvod

Lobularni karcinom dojke (poznat kao i invazivni lobularni karcinom) (ILC) obuhvaća otprilike 5 - 15% svih karcinoma dojke, što ga čini drugim najčešćim tipom karcinoma dojke, odmah nakon invazivnog dukalnog karcinoma. Tijekom posljednja dva desetljeća primijećen je porast incidencije lobularnog karcinoma dojke, što se ponajprije može objasniti napredovanjem u dijagnostici tumora. Također, veliku ulogu u porastu incidencije ima i korištenje hormonskog nadomjesnog liječenja kod pacijentica u menopauzi. Za razliku od invazivnog dukalnog karcinoma, lobularni karcinom dojke pretežito se javlja u starijih žena, a otkriva se u kasnijem stadiju (1-3).

Lobularni karcinom dojke posjeduje specifične molekularne, morfološke, biološke i epidemiološke karakteristike koje imaju kliničke i prognostičke implikacije. Ovi karcinomi su često bolje diferencirani i u većem su postotku estrogen (ER) pozitivni. Invazivni lobularni karcinom češće metastazira u kosti, a nije rijetkost da se metastaze nađu i u jajnicima, peritoneumu te probavnom sustavu.

Unatoč napretku u dijagnostici, ILC se ponekad teško može dijagnosticirati zbog odsutnosti klasičnih znakova tumora dojke (narušena arhitektura tkiva i kalcifikacije) na mamogramu. Upravo zbog toga izuzetno je važno daljnje istraživanje ovih tumora te unaprjeđenje njihove dijagnostike i terapije, kako bi se postigla što bolja prognoza i izlječenje (4-7).

## 2. Epidemiologija

Posljednjih godina došlo je do porasta incidencije ILC-a. U prosjeku, pacijenti kod kojih je dijagnosticiran ILC su 3 godine stariji nego pacijenti s invazivnim dukalnim karcinomom. ILC se pretežno dijagnosticira u kasnijem stadiju; također se nađe tumor većega promjera, češće su metastaze u limfnim čvorovima te je tumor češće estrogen i progesteron pozitivan (3). Prema studiji koju su proveli Li i sur. (1) incidencija ILC-a u SAD-u u razdoblju između 1987. i 1999. godine porasla je za 65%, za razliku od invazivnog dukalnog karcinoma (IDC), gdje je došlo do porasta tek za 3%.

Incidencija ILC-a je najviša u žena bijele rase, međutim, mortalitet je veći u žena crne rase. Yang i sur. (6) su 2017. godine proveli studiju u kojoj su uspoređivali petogodišnje preživljenje ILC-a u žena bijele, crne i ostalih rasa (američki Indijanci i narodi s



pacifičkih otoka). Rezultati su pokazali da je preživljenje najniže u žena crne rase (84,4%), dok je u žena bijele rase iznosilo 87,7%, a u ostalih rasa 91,6% (6). Druge studije su pokazale slično preživljenje (86%, pacijentice nisu bile grupirane po rasama) (8). U muškaraca je karcinom dojke vrlo rijedak (1% svih karcinoma); slijedom toga, lobularni karcinom dojke se izuzetno rijetko nalazi, budući da čini samo 1% karcinoma muške dojke. Zbog toga se vrlo malo zna o prirodnom tijeku, simptomatologiji, optimalnom liječenju i prognozi ove bolesti u muškaraca (9-11).

### 3. Čimbenici rizika

U razvoju lobularnog karcinoma dojke veliku ulogu igra povećana izloženost endogenim estrogenima. Kasna menarha, rana menopauza, oligoparitet te prvi porod u kasnoj životnoj dobi su prepoznati faktori rizika povezani s povišenim estrogenima. Analogno tome, žene koje su bile izložene egzogenim estrogenima (npr. putem hormonske nadomjesne terapije ili oralnih kontraceptiva) također imaju povišen rizik za razvoj karcinoma (12,13).

Druga važna sastavnica je način života. Studija koju su proveli van't Veer i sur. (14) prva je pokazala vezu između konzumiranja alkohola i razvoja dukalnog i lobularnog karcinoma dojke. Prema studiji, konzumiranje više od 30 grama alkohola dnevno može povećati rizik od razvoja raka dojke u premenopauzalnih žena, a početak konzumiranja alkohola u ranoj životnoj dobi također može povećati relativni rizik od razvoja raka dojke čak i u postmenopauzalnoj dobi. U postmenopauzalnih žena koje imaju prekomjernu tjelesnu težinu ili su pretile također je primijećen povećani rizik; za svako povećanje indeksa tjelesne mase (BMI), rizik se povećava za 8% (15). Nasuprot tome, prekomjerna težina u premenopauzalnih žena povezana je sa smanjenim rizikom, što se može objasniti smanjenom sintezom hormona (16).

Treća, ali ne i najmanje važna sastavnica je genetika. Poznato je da žena ima veći rizik za razvoj raka dojke ako ima pozitivnu obiteljsku anamnezu, što je dokazano pomoću blizanačkih studija. Prema podacima iz tri registra parova blizanaca (Švedska, Danska i Finska) vjerojatnost pojave raka dojke u jednojajčanih blizanaca dvostruko je veća nego u dvojajčanih (17,18). U kliničkoj praksi kod sumnje na genetsku podlogu raka dojke testiraju se četiri gena: *BRCA1*, *BRCA2*, *TP53* i *CDH1*; od ovih, jedino se

*CDH1* povezuje isključivo s nastankom lobularnog karcinoma dojke (19). U Tablici 1 sumarno su prikazani faktori rizika za nastanak invazivnog lobularnog karcinoma (20).

*Tablica 1.* Prikaz primarnih faktora rizika povezanih s razvojem invazivnog lobularnog karcinoma dojke. Prema: Wilson i sur., *Front Oncol.* 2020; 10: 591399.

❖ **konzumiranje alkohola**

❖ **hormonska nadomjesna terapija**

❖ **rana menarha (prije navršene 12. godine života)**

❖ **kasna menopauza (nakon navršene 55. godine života)**

❖ **nuliparitet/oligoparitet (manje od 5 trudnoća koje su trajale 20 tjedana ili dulje)**

❖ **porod u kasnijoj životnoj dobi (nakon 30. godine)**

❖ **pojava karcinoma u obitelji, npr. nasljedni difuzni karcinom želuca**

❖ **genetički faktori, npr. mutacije *CDH1* gena**

#### **4. Patogeneza i molekularne karakteristike**

Karakteristična značajka invazivnog lobularnog karcinoma je gubitak E-cadherina. E-cadherin je molekula koja ima osnovnu ulogu u održavanju međustaničnih spojeva radi očuvanja vijabilnosti stanica. Disregulacija tog procesa rezultira specifičnom nekontroliranom proliferacijom stanica kakva se može naći u ILC-u. E-cadherin stvara adhezijske spojeve između stanica pomoću molekula  $\alpha$ -,  $\beta$ -,  $\gamma$ - i p120- katenina, koji međusobnom interakcijom održavaju međustaničnu strukturu. Otprilike u 90% invazivnih lobularnih karcinoma nađen je gubitak E-cadherina, što predstavlja važnu dijagnostičku i klasifikacijsku značajku, osobito kad postoji potreba za razlikovanjem od invazivnog duktalnog karcinoma. Uz gubitak E-cadherina također dolazi i do gubitka  $\alpha$ -,  $\beta$ - i  $\gamma$ - katenina, dok se produkcija p120- katenina povećava i on se nakuplja u citoplazmi te služi kao biomarker za ILC.

Gubitak E-cadherina uzrokovan je promjenama u genu *CDH1* koji se nalazi na kromosomu 16q22 i kodira za E-cadherin. Mehanizmi koji uzrokuju ove promjene nisu u potpunosti poznati. Kao najvjerojatnije objašnjenje nameće se Knudsonova hipoteza dvostrukog udara, prema kojoj nakon pojave prve somatske mutacije dolazi do gubitka heterozigotnosti ili pojave nekog epigenetičkog procesa, npr. metilacije DNA.

Mutacije u *CDH1* genu identificirane su i u drugim karcinomima epitelnog porijekla, kao što je difuzni karcinom želuca, koji dijeli neke sličnosti s ILC-om (prisutnost stanica prstena pečatnjaka i infiltrativan uzorak rasta).

U sklopu projekta „Atlas genoma raka“ provedena je studija koja je identificirala i druge gene mutacije kojih mogu uzrokovati ILC, kao što su *FOXA1*, *RUNX* i *TBX3*. *FOXA1* mutacije prisutne su u otprilike 7% svih invazivnih lobularnih karcinoma. *FOXA1* je ključni modulator aktivnosti estrogenskog receptora (ER), stoga promjena ili gubitak njegove funkcije može uzrokovati promijenjeni odgovor na ciljanu terapiju. (4, 21-26).

U studiji koju su proveli Desmedt i sur. (25) i koja je imala za cilj identificirati genome 630 invazivnih lobularnih karcinoma, mutacije u *CDH1* genu bile su prisutne u 65% tumora. Međutim, nađene su mutacije u još tri gena: *PIK3CA*, *PTEN* i *AKT1*, koje su bile prisutne u 50% slučajeva. *PIK3CA* mutacije bile su povezane s niskom brzinom proliferacije, *AKT1* mutacije s brzom pojavom relapsa bolesti, dok je za *PTEN* pokazano da može uzrokovati agresivniju kliničku sliku.

Invazivni lobularni karcinomi su u velikoj većini HER2 negativni i imaju nisku stopu ERBB2 amplifikacije. ERBB2 mutacije ili amplifikacije nađene su u 8% svih ILC-a. Međutim, ove mutacije imaju važnu kliničku implikaciju, budući da se smatraju glavnim razlogom razvoja agresivnije kliničke slike. U ILC-u se rjeđe nalaze kromosomske promjene nego u IDC-u i tipično se očituju kao dobitak kromosoma 1q ili gubitak kromosoma 16q (4, 21-26).

## **5. Klinička slika**

Simptomatologija invazivnog lobularnog karcinoma može biti vrlo raznolika. Često se u početnom stadiju ne nalaze nikakvi simptomi te se karcinom otkrije slučajnim nalazom. Ovaj se tip tumora rjeđe prezentira palpabilnom kvržicom u dojci nego ostali tipovi, što može otežati nalaz tijekom fizikalnog pregleda, a također se teže može detektirati na mamogramu.

Simptomi invazivnog lobularnog karcinoma većinom su slični simptomima ostalih tumora dojke. Može se naći oteklina jednog dijela ili cijele dojke, iritacija kože, bol u dojci ili u području bradavice, iscjedak iz dojke, inverzija bradavice, crvenilo, zadebljanje ili ljuštenje kože dojke ili bradavice te pojava kvržice ili otekline u aksilarnoj

regiji. Također može doći do stvaranja malih rupica na koži, zbog čega koža izgleda kao narančina kora.

Česta sijela metastaza invazivnog lobularnog karcinoma su, kao što je prije spomenuto, kosti, probavni sustav i jajnici (prva pojava metastaza), a središnji živčani sustav, regionalni limfni čvorovi i pluća se navode kao manje vjerojatne lokalizacije metastaza. Studija koju su proveli Inoue i sur. (21) uključivala je 19 pacijenata s ILC-om koji su bili praćeni tijekom 9 godina i pokazala je značajno manju pojavu metastaza u plućima te značajno veću pojavu peritonealnih metastaza kod ILC-a nego kod invazivnog dukalnog karcinoma. Shodno tome, neki od simptoma metastatskog ILC-a mogu biti perzistentna bol u kostima nepoznatog uzroka (osobito u kralježnici, rebrima ili bedrenoj kosti), zdjelično krvarenje, abdominalna bol, distenzija i nadutost, otežano gutanje i probava hrane, gubitak tjelesne mase itd. Kod metastaziranja karcinoma u središnji živčani sustav mogu se naći česte glavobolje, vrtoglavice, slabljenje kognitivne funkcije te problemi s vidom (27-30).

## **6. Dijagnostika**

Postavljanje dijagnoze invazivnog lobularnog karcinoma može predstavljati izazov, u prvom redu zbog činjenice da se bolest često manifestira ograničenim simptomima. Klasične radiološke metode, kao što su mamografija i ultrazvuk, imaju nisku osjetljivost detekcije ILC-a u usporedbi s ostalim tipovima tumorima dojke, što se pripisuje difuznom infiltrativnom rastu tumora.

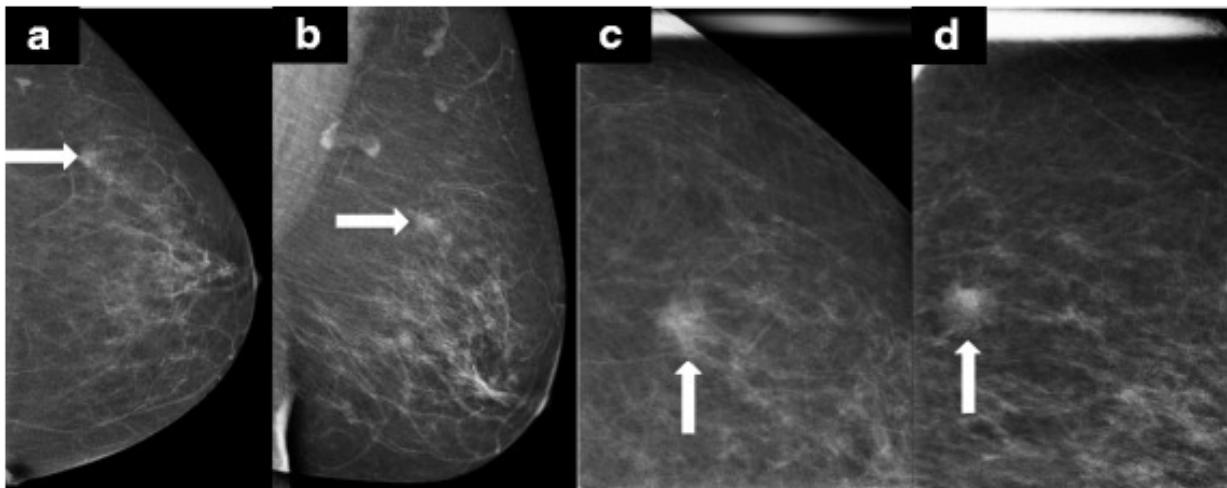
### **6.1. Mamografija**

Mamografija se danas smatra zlatnim standardom u ranom dijagnosticiranju raka dojke, a njena osjetljivost varira između 63 i 98%. Međutim, postavljanje dijagnoze ILC-a pomoću mamografije vrlo je teško zbog prije spomenutog infiltrativnog rasta tumora, koji ne destruiira okolne anatomske strukture niti izaziva dezmodoplastičnu reakciju okolnoga tkiva. Zbog toga je osjetljivost mamografije u dijagnostici ILC-a značajno niža i varira između 57 i 81%. Studija koju su proveli Krecke i Gisvold (31) pokazala je da je učestalost lažno negativnih nalaza u dijagnostici ILC-a mnogo veća nego kod ostalih tipova raka dojke. Zabilježeno je da 54% onih mamograma kod kojih nije nađena prisutnost tumora ipak pokazuje mogućnost pozitivnog nalaza. Ponovljenom analizom

tih mamograma u 46% nije nađen vizualni dokaz tumora. U studiji koju su proveli Berg i sur. (32) osjetljivost kod ILC-a iznosila je 34%, a nakon prilagodbe metode za ispitanike s gustim tkivom dojke, pala je na 11%.

Dodatnu teškoću u korištenju mamografije predstavlja činjenica da se značajan broj lezija prezentira niskim opacitetom. Hilleren i sur. (33) proveli su studiju koja je pokazala da do 50% ILC-a imaju nizak opacitet koji je manji ili jednak u usporedbi s okolnim tkivom dojke. Ova činjenica predstavlja glavni izazov u razlikovanju normalnog od maligno promijenjenog tkiva dojke kod ILC-a.

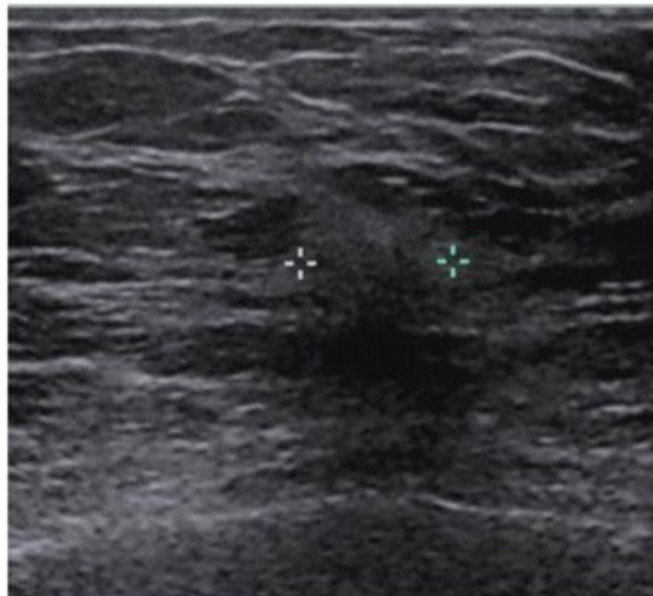
Invazivni karcinomi dojke često se, zbog razaranja okolnog tkiva, prezentiraju kao spikulirane mase visoke gustoće koje se lako uoče na mamogramu. Međutim, ILC se obično vidi kao loše definirana i slabo spikulirana masa, a dobro definirana lezija se nađe u manje od 1% slučajeva. Također, čak do 35% svih ILC-a je dobro vidljivo samo u jednoj projekciji, najčešće kraniokaudalnoj. Zbog toga, procjene veličine i lokalne proširenosti tumora mogu biti nepouzdana. Vjerojatnost pojave mikrokalcifikacija u ILC-u je niska; učestalost varira od 1 do 28%, što također doprinosi nepouzdanosti mamografije u dijagnostici ovog tumora (Slika 1) (31-36).



*Slika 1.* Mamografski nalaz invazivnog lobularnog karcinoma. Prema: Johnson i sur., Breast Cancer Res. 2015; 17(1): 94.

## 6.2. Ultrazvuk

U dijagnostici tumora dojke ultrazvuk se obično koristi zajedno s mamografijom. Uvođenje ultrazvuka u dijagnostiku dovelo je do 40-postotnog povećanja uspješnosti otkrivanja asimptomatskih karcinoma dojke, među kojima je i ILC. Osjetljivost ultrazvuka u detekciji ILC-a varira između 68 i 98%. Ultrazvučni nalaz ILC-a se najčešće opisuje kao nepravilna, hipoehogena masa sa slabo definiranim rubovima i posteriornim zasjenjenjem, što se nalazi u 61% slučajeva (37). Dobro ograničene lezije se rijetko nalaze, tek u 2 do 12% slučajeva (34). Pri usporedbi osjetljivosti ultrazvuka i mamografije, ultrazvuk se nameće kao vrijednija dijagnostička metoda. Porter i sur. (38) istraživali su primjenu ultrazvuka i mamografije među 361 ispitanikom dijagnosticiranim između 1995. i 2010. g. Rezultati su pokazali da je pri korištenju mamografije učestalost lažno negativnih nalaza iznosila 29,9%, dok je osjetljivost ultrazvuka iznosila 97,8%. Butler i sur. (39) analizirali su 208 slučajeva, od kojih je 81 bio mamografski nevidljiv ili diskretan. Prema rezultatima, 73,3% „mamografski nevidljivih“ tumora uspješno je identificirano ultrazvukom, a 91,2% „mamografski diskretnih“ tumora je također bilo uspješno vizualizirano. Može se reći da je ultrazvuk vrlo korisna dijagnostička metoda, osobito kad se susretnemo s nejasnom kliničkom slikom ili naočigled normalnim mamogramom (Slika 2) (34,40,41).



*Slika 2.* Ultrazvučni prikaz invazivnog lobularnog karcinoma sa slike 1. Prema: Johnson i sur., Breast Cancer Res. 2015; 17(1): 94.

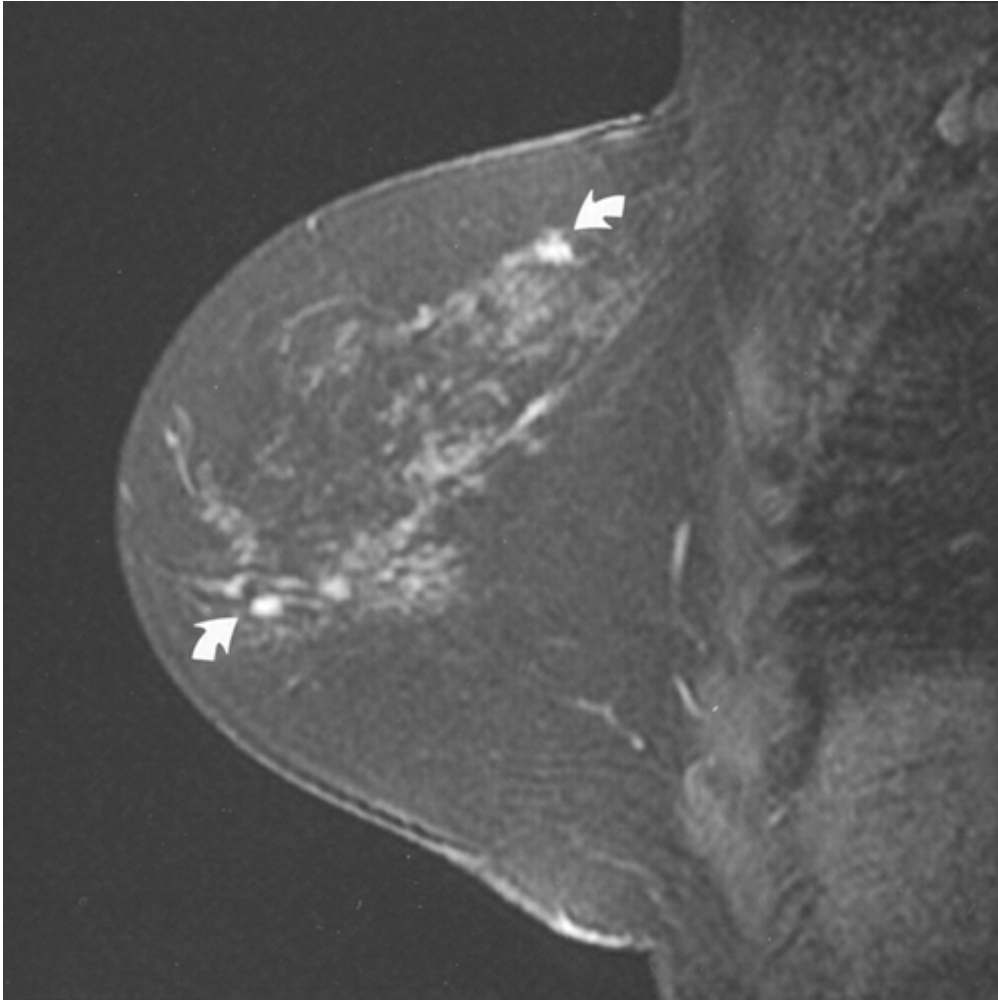
### 6.3. Magnetska rezonanca

Magnetska rezonanca ima 90-postotnu osjetljivost u otkrivanju karcinoma dojke i 93-postotnu osjetljivost u otkrivanju ILC-a. Takva visoka osjetljivost bazira se na činjenici da karcinomi veći od 2 mm ne mogu preživjeti bez stvaranja novih krvnih žila, koje su vrlo propusne. Zbog njihove propusnosti, gadolinijski kontrast lako izlazi iz krvnih žila i nakuplja se u stromi tumora. Visoka osjetljivost također pomaže u detekciji multifokalnih i multicentričnih lezija te kontralateralno lokaliziranih tumora (16 - 58% pacijenata s ILC-om) (42). Rodenko i sur. (43) uspoređivali su MRI i mamografske nalaze u 20 pacijenata s ILC-om; korelacija između MRI i patohistološkog nalaza u odnosu na lokaciju i veličinu tumora iznosila je 85%, dok je korelacija između mamografije i patohistologije iznosila 32%. Iz toga je zaključeno da MRI ima značajno veću točnost u procjeni proširenosti bolesti (34, 44-45).

Ograničenje MRI-ja u dijagnostici je niska specifičnost. Elsamaloty i sur. (46) uspoređivali su specifičnost i osjetljivost mamografije, ultrazvuka i magnetske rezonance u dijagnostici raka dojke. Važno je napomenuti relativno nisku specifičnost magnetske rezonance (93,9%) u odnosu na specifičnost ultrazvuka (98,1%) i mamografije (99%). Takva niska specifičnost može rezultirati nepotrebnim opsežnim kirurškim liječenjem (45).

Mann i sur. (47) su proveli studiju u kojoj su procjenjivali učinak MRI-ja na stopu reekscizije kod bolesnika s ILC-om. Zaključeno je da su pacijenti kod kojih je provedena preoperativna MRI imali nižu stopu reekscizije (9%) od onih kod kojih nije provedena (27%). Također, preoperativna MRI nije rezultirala većim brojem mastektomija. Suprotno tome, u metaanalizi koju su proveli Houssami i sur. (48) pokazano je da preoperativna MRI značajno povećava broj mastektomija kod svih tipova raka dojke te da je impliciran nepovoljan omjer štete i koristi pri njezinom korištenju.

S obzirom na sve navedene činjenice, usprkos svojim ograničenjima, MRI je u kombinaciji s mamografijom i ultrazvukom moćno dijagnostičko sredstvo koje dodatno pridonosi boljoj dijagnostici i procjeni bolesti kod pacijenata s ILC-om (Slika 3).



*Slika 3.* MRI prikaz lobularnog karcinoma dojke. Prema: Liberman i sur., AJR Am J Roentgenol. 2003; 180(4): 901-10.

## **7. Patohistologija i određivanje gradusa i stadija bolesti**

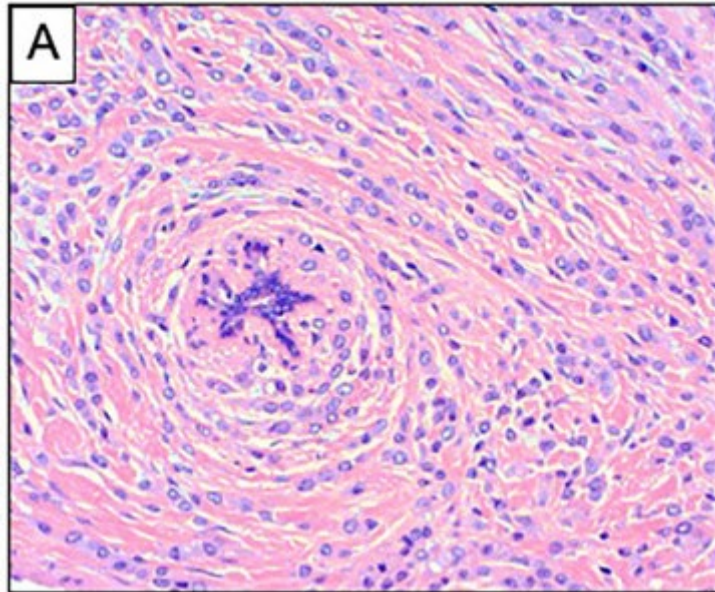
ILC se može prezentirati raznim histološkim podtipovima, koji uključuju klasični, solidni, alveolarni, miješani, tubulolobularni i pleomorfni tip. Karakteristike tumora često mogu ukazivati na dobru prognozu bolesti. Tumori su tipično estrogen i progesteron pozitivni i imaju niski histološki gradus.

### **7.1. Klasični tip**

Klasični tip je obilježen malim, okruglim, raspršenim stanicama koje često imaju izgled prstena pečatnjaka. Stanice linearno proliferiraju u stromi, praktički ne narušavajući okolnu arhitekturu tkiva te formiraju koncentrične strukture oko duktusa i lobulusa. Ovaj



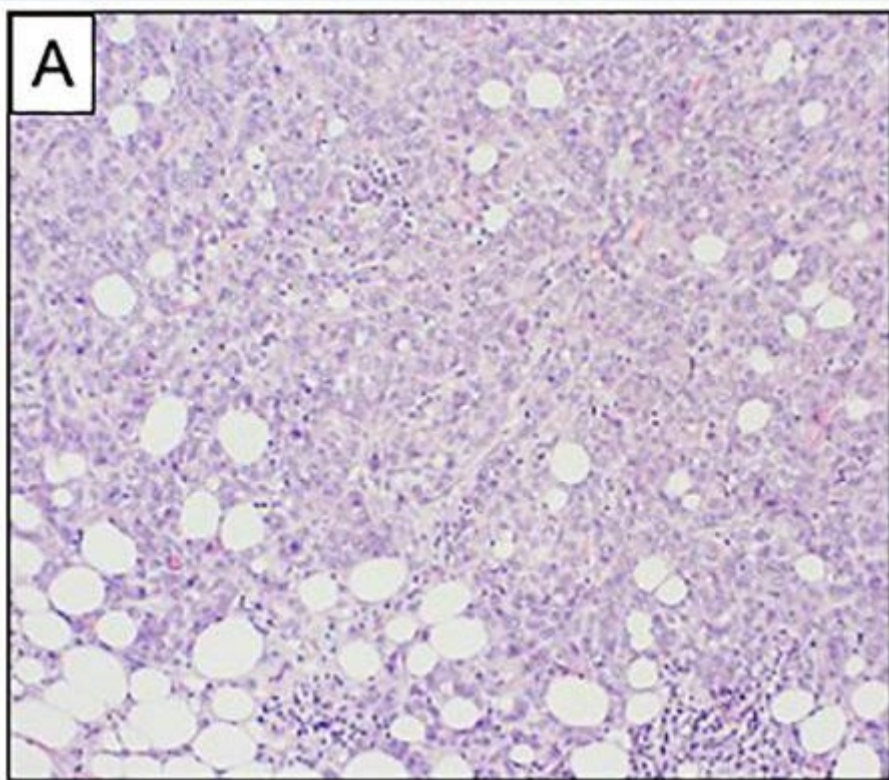
tip je također povezan s niskim do umjerenim pleomorfizmom jezgara i niskim mitotskim indeksom (Slika 4) (1, 25).



*Slika 4.* Histološka slika klasičnog tipa invazivnog lobularnog karcinoma. Difuzna infiltracija strome stanicama koje su položene u jedan red i koncentrično okružuju normalni duktus. Prema: Wilson i sur., *Front Oncol.* 2020; 10: 591399.

## **7.2. Solidni tip**

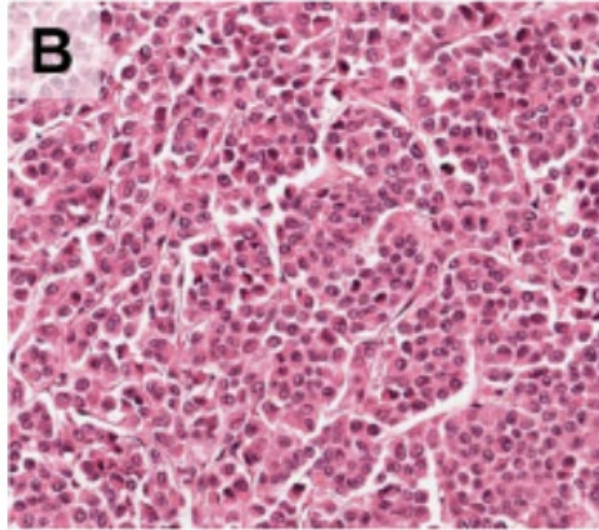
Kod solidnog tipa nalazimo stanice u solidnim, pločastim nakupinama, koje se ponekad mogu zamijeniti sa drugim vrstama tumora poput limfoma. Ovaj tip je često povezan sa visokim stupnjem nuklearnog pleomorfizma i visokim mitotskim indeksom (Slika 5) (25).



*Slika 5.* Histološka slika solidnog tipa invazivnog lobularnog karcinoma. Stanice se nalaze u jednoličnoj pločastoj nakupini. Prema: Wilson i sur., *Front Oncol.* 2020; 10: 591399.

### **7.3. Alveolarni tip**

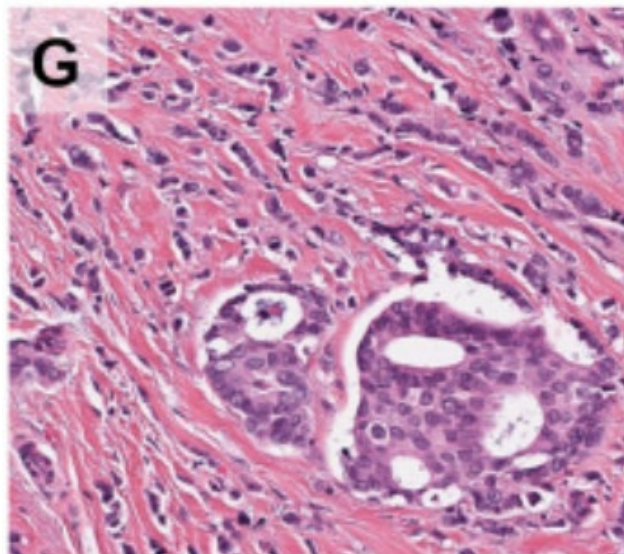
Alveolarni tip je histološki sličan solidnome, no razlikuje se po tome što tumorske stanice stvaraju nakupine od minimalno 20 stanica, koje se vide kao globularni agregati (Slika 6) (25).



*Slika 6.* Histološka slika alveolarnog tipa invazivnog lobularnog karcinoma. Vide se stanice u malim nakupinama. Prema: Reed i sur., Breast Cancer Res. 2015; 17(1): 12.

#### **7.4. Miješani tip**

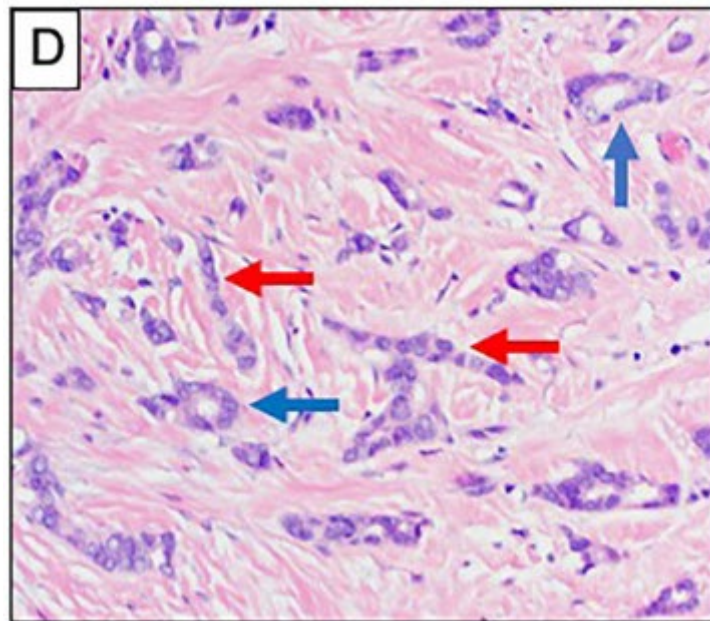
Miješani invazivni duktalno-lobularni karcinom čini oko 5% svih karcinoma dojke i kao što mu samo ime kaže ima histološku sliku i duktalnog i lobularnog karcinoma (slika 7) (3).



*Slika 7.* Histološka slika miješanog invazivnog duktalno-lobularnog karcinoma. Prema: Reed i sur., Breast Cancer Res. 2015; 17(1): 12.

### 7.5. Tubulolobularni tip

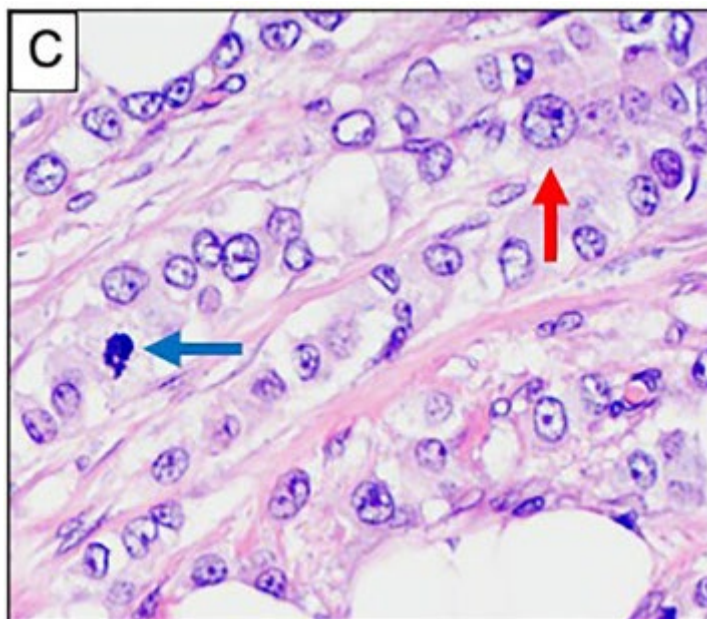
Karakteriziran je prisutnošću tubularnih struktura u kombinaciji s klasičnim histološkim tipom ILC-a. Ovaj podtip pokazuje najbolju prognozu od svih varijanti ILC-a, što se odražava u činjenici da se često nalaze tumori niskog gradusa te da su metastaze u limfne čvorove rijetkost (slika 8) (20).



*Slika 8.* Histološka slika tubulolobularnog tipa invazivnog lobularnog karcinoma. Prikazane su tubularne strukture (plave strelice) zajedno sa karakterističnim jednodrednim uzorkom ILC-a (crvene strelice). Prema: Wilson i sur., *Front Oncol.* 2020; 10: 591399.

### 7.6. Pleomorfni tip

Pleomorfni tip zadržava karakteristični uzorak rasta kao kod klasičnoga tipa, ali pokazuje značajno veći stupanj stanične atipije i pleomorfizma jezgara. Mogu biti prisutni visoki mitotski indeks, stanice prstena pečatnjaka te može doći do diferencijacije u apokrinu ili histiocitnu varijantu. Ovaj tip tumora općenito ima lošiju prognozu, bolest se otkrije u kasnijem stadiju, a tumor je većega promjera i zahvaća limfne žile (slika 9) (20, 25).



*Slika 9.* Histološka slika pleomornog tipa invazivnog lobularnog karcinoma. Vidi se izraženija atipija jezgara (crvena strelica) i mitotska aktivnost (plava strelica). Prema: Wilson i sur., *Front Oncol.* 2020; 10: 591399.

### **7.7. Određivanje gradusa tumora**

Određivanje histološkog stupnja diferenciranosti svih tumora dojke, pa tako i invazivnog lobularnog karcinoma, vrši se pomoću Nottinghamskog klasifikacijskog sustava, koji u obzir uzima tri komponente: stvaranje tubula, broj mitozu i izgled jezgara. Postoje dvojbe o korisnosti ovog sustava u određivanju gradusa ILC-a, budući da se rijetko vidi stvaranje tubula, mitoze su rijetke i polimorfizam jezgara je ograničen. Međutim, pojedine studije pokazuju da je određivanje gradusa ILC-a ipak važan prognostički faktor, a broj mitozu se pokazao najkorisnijim u predviđanju loše prognoze bolesti (tablice 2-5) (49-50).

*Tablica 2.* Određivanje postotka stvaranja tubula. Prema: Scott J. verywellhealth [Internet]. New York (NY): Julie Scott: Tumor grades and breast cancer; 2022 April 12 [pristupljeno 22.05.2022.]. Dostupno na: <https://www.verywellhealth.com/tumor-grade-and-pathology-430115>

Bodovi	Opis
1	više od 75% tubularnih formacija
2	10-75% tubularnih formacija
3	manje od 10% tubularnih formacija

*Tablica 3.* Određivanje broja mitozu. Prema: Prema: Scott J. verywellhealth [Internet]. New York (NY): Julie Scott: Tumor grades and breast cancer; 2022 April 12 [pristupljeno 22.05.2022.]. Dostupno na: <https://www.verywellhealth.com/tumor-grade-and-pathology-430115>

Bodovi	Opis
1	manje od 10 mitozu na 10 VVP
2	10-19 mitozu na 10 VVP
3	minimalno 20 mitozu na 10 VVP

*Tablica 4* Određivanje izgleda jezgara. Prema: Scott J. verywellhealth [Internet]. New York (NY): Julie Scott: Tumor grades and breast cancer; 2022 April 12 [pristupljeno 22.05.2022.]. Dostupno na: <https://www.verywellhealth.com/tumor-grade-and-pathology-430115>

Bodovi	Opis
1	jezgre su male i ujednačene
2	blage varijacije u veličini i obliku jezgara
3	značajne varijacije u veličini i obliku jezgara

*Tablica 5.* Konačno određivanje gradusa tumora. Prema: Scott J. verywellhealth [Internet]. New York (NY): Julie Scott: Tumor grades and breast cancer; 2022 April 12 [pristupljeno 22.05.2022.]. Dostupno na: <https://www.verywellhealth.com/tumor-grade-and-pathology-430115>

Zbroj bodova	Gradus tumora	Izgled stanica
3-5	Gradus 1	dobro diferencirane (izgledaju normalno, sporo se dijele, rast nije agresivan)
6-7	Gradus 2	umjereno diferencirane (izgledaju djelomice normalno, umjereno brzo se dijele)
8-9	Gradus 3	slabo diferencirane (izgledom abnormalne, vrlo brzo se dijele, agresivan rast)

### 7.8. Određivanje stadija bolesti

Stadij ILC-a se određuje pomoću TNM klasifikacijskog sustava, koji uzima u obzir veličinu tumora, zahvaćenost limfnih čvorova i postojanje udaljenih metastaza (Tablice 6-7) (51).

*Tablica 6.* TNM klasifikacija ILC-a. Prema: Hortobagyi G, Connolly J, D'Orsi C, Edge S, Mittendorf E, Rugo H i sur. Part XI Breast. U: Amin MB, Edge S, Greene F, Byrd DR, Brookland RK, Washington MK i sur. (ed) AJCC Cancer Staging Manual, 8. izdanje. American College of Surgeons, Springer, Chicago 2018, str. 589–636.

<b>Tx</b>	<b>primarni tumor se ne može odrediti</b>
<b>T0</b>	<b>primarni tumor se ne nalazi</b>
<b>T1</b>	<b>promjer tumora je do 2 cm</b>
<b>T1a</b>	<b>promjer tumora je između 1 i 5 mm</b>
<b>T1b</b>	<b>promjer tumora je između 5 i 10 mm</b>
<b>T1c</b>	<b>promjer tumora je između 10 i 20 mm</b>
<b>T2</b>	<b>promjer tumora je od 2 do 5 cm</b>
<b>T3</b>	<b>promjer tumora je više od 5 cm</b>
<b>T4</b>	<b>tumor izravno zahvaća torakalnu stijenu /kožu (ulceracije, makroskopski čvorići)</b>
<b>T4a</b>	<b>tumor izravno zahvaća torakalnu stijenu</b>
<b>T4b</b>	<b>ulceracije i/ili makroskopski čvorići na koži</b>
<b>T4c</b>	<b>istovremeno prisutni T4a i T4b</b>
<b>Nx</b>	<b>zahvaćenost lokalnih limfnih čvorova se ne može odrediti</b>
<b>N0</b>	<b>lokalni limfni čvorovi nisu zahvaćeni</b>
<b>N1</b>	<b>zahvaćenost 1 ili više ipsilateralnih aksilarnih LČ</b>
<b>N2a</b>	<b>zahvaćenost 1 ili više ipsilateralnih aksilarnih LČ fiksiranih međusobno ili za okolne strukture</b>
<b>N2b</b>	<b>zahvaćeni ipsilateralni LČ unutarnjeg dijela dojke bez aksilarnih LČ</b>
<b>N3a</b>	<b>zahvaćenost 1 ili više ipsilateralnih infraklavikularnih LČ</b>
<b>N3b</b>	<b>zahvaćenost 1 ili više ipsilateralnih LČ unutarnjeg dijela dojke te 1 ili više ipsilateralnih aksilarnih LČ</b>
<b>N3c</b>	<b>zahvaćenost 1 ili više ipsilateralnih supraklavikularnih LČ</b>
<b>Mx</b>	<b>udaljene metastaze se ne mogu procijeniti</b>
<b>M0</b>	<b>nema prisutnosti udaljenih metastaza</b>
<b>M1</b>	<b>prisutne udaljene metastaze</b>



Tablica 7. Određivanje stadija ILC-a. Prema: Hortobagyi G, Connolly J, D'Orsi C, Edge S, Mittendorf E, Rugo H i sur. Part XI Breast. U: Amin MB, Edge S, Greene F, Byrd DR, Brookland RK, Washington MK i sur. (ed) AJCC Cancer Staging Manual, 8. izdanje. American College of Surgeons, Springer, Chicago 2018, str. 589–636.

<b>Stadij</b>	<b>T</b>	<b>N</b>	<b>M</b>
<b>IA</b>	<b>T1</b>	<b>N0</b>	<b>M0</b>
<b>IB</b>	<b>T0</b>	<b>N1</b>	<b>M0</b>
<b>IB</b>	<b>T1</b>	<b>N1</b>	<b>M0</b>
<b>IIA</b>	<b>T0</b>	<b>N1</b>	<b>M0</b>
<b>IIA</b>	<b>T1</b>	<b>N1</b>	<b>M0</b>
<b>IIIA</b>	<b>T2</b>	<b>N0</b>	<b>M0</b>
<b>IIB</b>	<b>T2</b>	<b>N1</b>	<b>M0</b>
<b>IIB</b>	<b>T3</b>	<b>N0</b>	<b>M0</b>
<b>IIIA</b>	<b>T0</b>	<b>N2</b>	<b>M0</b>
<b>IIIA</b>	<b>T1</b>	<b>N2</b>	<b>M0</b>
<b>IIIA</b>	<b>T2</b>	<b>N2</b>	<b>M0</b>
<b>IIIA</b>	<b>T3</b>	<b>N1</b>	<b>M0</b>
<b>IIIA</b>	<b>T3</b>	<b>N2</b>	<b>M0</b>
<b>IIIB</b>	<b>T4</b>	<b>N0</b>	<b>M0</b>
<b>IIIB</b>	<b>T4</b>	<b>N1</b>	<b>M0</b>
<b>IIIB</b>	<b>T4</b>	<b>N2</b>	<b>M0</b>
<b>IIIC</b>	<b>bilo koji T</b>	<b>N3</b>	<b>M0</b>
<b>IV</b>	<b>bilo koji T</b>	<b>bilo koji N</b>	<b>M1</b>

## **8. Liječenje i prognoza**

Metode liječenja ILC-a u načelu su iste kao i metode liječenja ostalih tipova raka dojke. Međutim, karakteristične osobine ILC-a mogu imati veliki utjecaj na uspješnost liječenja. Tipični plan liječenja uključuje kirurške metode, radioterapiju i sustavnu terapiju.

### **8.1. Kirurško liječenje i radioterapija**

Odluka o kirurškom liječenju obično se donosi na temelju određivanja TNM stadija bolesti, bez obzira na gradus tumora. U velikoj većini slučajeva može se učiniti široka lokalna ekscizija kojom se tumor odstranjuje iz okolnoga zdravog tkiva s čistim kirurškim rubovima i očuvanim oblikom dojke. Međutim, prema nekim studijama, čak u 65% slučajeva ukazuje se potreba za ponovnom operacijom, ponajprije zbog činjenice da se bolest često manifestira difuznim i multifokalnim lezijama koje se teže detektiraju, što često rezultira reekscizijom ili čak mastektomijom (28,52).

Status aksilarnih limfnih čvorova ima vrlo važan utjecaj na planiranje operacije, međutim, ILC se ne povezuje s povećanim rizikom metastaza u limfne čvorove. Standardna metoda procjena zahvaćenosti aksile je biopsija sentinel limfnog čvora i ako je aksila pozitivna, radi se kompletno uklanjanje limfnih čvorova (53-54).

Prisutnost pozitivnih kirurških rubova jedan je od najvažnijih prognostičkih faktora u određivanju vjerojatnosti ponovne pojave bolesti. Chagpar i sur. (55) su pokazali da su pacijenti s ILC-om češće imali pozitivne kirurške rubove nakon operacije (15,8%) nego pacijenti s IDC-om (9,8%), što se može objasniti teškoćama u procjeni proširenosti ILC-a. U drugoj studiji 74,2% posto pacijenata s inicijalno pozitivnim kirurškim rubovima kod kojih je izvršena reekscizija imali su negativne kirurške rubove, što nagovještava nepotrebnost mastektomije kod takvih pacijenata. (56).

Radioterapija nakon kirurškog liječenja ima veliki značaj, ne samo da smanjuje vjerojatnost recidiva bolesti nego i poboljšava preživljenje. Zamjena hormonske terapije radioterapijom može biti vrlo korisna kod starijih žena sa smanjenim očekivanim trajanjem života (57).

## **8.2. Kemoterapija**

Neoadjuvantna kemoterapija je primarno usmjerena na poboljšanje uspješnosti kirurškoga liječenja. Međutim, pokazano je da ILC ima slab odgovor na kemoterapiju, što ima za posljedicu kraće preživljenje u usporedbi s IDC-om. Takav slabi odgovor može se objasniti biološkim karakteristikama samog tumora, kao što su niski gradus, ER pozitivitet i niska stopa proliferacije. Zbog toga veliki problem predstavljaju rezidualne tumorske mase. Histološki nalazi pokazuju da ILC perzistira u 99% pacijenata kod kojih je bila primijenjena antraciklinska terapija (58). Neoadjuvantna kemoterapija općenito se ne preporučuje za pacijente s ILC-om, budući da ne poboljšava ishod operativnog zahvata, a pacijenti su izloženi nepotrebnoj toksičnosti (27, 59-61).

Truin i sur. (62) proučavali su učinak adjuvantne kemoterapije u pacijenata s ILC-om. Jedna grupa pacijenata primala je samo adjuvantnu hormonsku terapiju, a druga adjuvantnu hormonsku terapiju zajedno s adjuvantnom kemoterapijom. Desetogodišnje preživljenje uz hormonsku terapiju iznosilo je 68%, dok je uz kombiniranu terapiju iznosilo 66%, što je pokazalo da adjuvantna kemoterapija ne pruža dodatnu korist u liječenju. Adachi i sur. (63) čak su pokazali da kod uznapredovale bolesti korištenje adjuvantne kemoterapije može dovesti do lošije prognoze ILC-a nego IDC-a.

## **8.3. Hormonska terapija**

S obzirom na to da je ILC u vrlo velikom broju slučajeva ER pozitivan, hormonska terapija, uz kirurške metode, predstavlja osnovicu liječenja. Većina studija je pokazala da je hormonsko liječenje najkorisnije provoditi adjuvantno, osobito kod žena u postmenopauzi, zbog značajnog smanjenja pojave recidiva. Obično se kod žena u premenopauzi koristi selektivni modulator estrogenskih receptora, kao što je tamoksifen, dok se ženama u postmenopauzi daje inhibitor aromataze (letrozol, anastrozol). Međutim, istraživanja pokazuju da nisu svi lijekovi jednako korisni. Metzger Filho i sur. (64) uspoređivali su učinke letrozola i tamoksifena u pacijenata s ILC-om. Tijekom osmogodišnjeg praćenja preživljenje bez bolesti za tamoksifen iznosilo je 66%, a za letrozol 82%, dok je preživljenje bez progresije za tamoksifen iznosilo 74%, a za letrozol 89%. Na temelju ovih rezultata preporučeni su inhibitori

aromataze kao terapija izbora zbog mogućnosti stvaranja rezistencije na tamoksifen (61, 65).

Postoje dokazi da je neoadjuvantna hormonska terapija bolji izbor od neoadjuvantne kemoterapije. Dixon i sur. (66) istraživali su učinak davanja neoadjuvantnog letrozola na 61 pacijentu tijekom 3 mjeseca. Rezultati su pokazali prosječno 61-postotno smanjenje veličine tumora i 81-postotnu stopu očuvanja dojke, što podržava izbor neoadjuvantne hormonske terapije u svrhu očuvanja dojke.

#### **8.4. Ciljana terapija**

Usprkos dobrom odgovoru ILC-a na hormonsku terapiju, ipak postoji problem stvaranja rezistencije. Zbog toga su regulatori transkripcije estrogenskih receptora, kao što su FOXA1 i RUNX, novi ciljevi istraživanja endokrine rezistencije ILC-a. PIK3 signalni put se pokazuje kao jedan od ključnih elemenata za razumijevanje procesa stvaranja rezistencije, budući da se njegove mutacije često javljaju u ILC-u. U SOLAR-1 kliničkoj studiji dodavanje alpelisiba, PIK3 inhibitora, fulvestrantu produljilo je preživljenje bez progresije bolesti kod pacijenata u usporedbi sa samim fulvestrantom (67). Također se istražuje korištenje krizotiniba u kombinaciji s fulvestrantom. Krizotinib cilja promjene na *CDH1* genu koje uzrokuju gubitak E-cadherina i inhibiraju ROS1 tirozin kinazu koja je važna za preživljenje stanica, dok fulvestrant blokira signalni put estrogenskih receptora (4, 68-69).

Pokazano je da je *FGFR1* amplifikacija svojstvo specifično za ILC. Sikora i sur. (70) našli su da model stanične linije ILC-a MM134 posjeduje intrinzičnu rezistenciju na tamoksifen te su dokazali da se inhibicijom FGFR1 proces stvaranja rezistencije može obrnuti. Ista je studija pokazala da estrogenski receptor u ILC-u stvara jedinstveni program genske ekspresije povezan s rezistencijom na tamoksifen. Također je pokazano da je *WNT4* najjače eksprimirani ciljani gen u ILC-u što može poslužiti kao temelj za nove terapijske strategije (71).

## **8.5. Imunoterapija**

Imuni odgovor u ILC-u još nije dovoljno proučen, međutim, nađeno je da prisutnost tumor-infiltrirajućih limfocita korelira s dobrom prognozom bolesti. Du i sur. (72) su pokazali da ILC u usporedbi s IDC-om pokazuje višu aktivnost gotovo svih tipova imunoloških stanica. Ovi rezultati nagovješćuju da bi ILC mogao biti osjetljiv na postojeće checkpoint inhibitore. U GELATO studiji procjenjuje se učinak kombinacije kemoterapeutika karboplatine s monoklonskim protutijelom atezolizumabom kod pacijenata s metastatskim ILC-om. Blokirajući PDL-1 (inhibicijski faktor koji blokira imuni odgovor T-stanica), atezolizumab može smanjiti imunosupresivni signal i pojačati imuni odgovor na stanice ILC-a (73).

## **8.6. Prognoza**

Prognoza bolesti ovisi o nekoliko faktora, kao što su histološki gradus, stadij proširenosti, opće stanje bolesnika itd. U usporedbi s IDC-om, ILC naginje lošijoj prognozi, zbog veće stope zahvaćenosti limfnih čvorova i većega promjera tumora. Međutim, prognoza je bolja u pacijenata s nižim gradusom tumora te pacijenata koji su ER pozitivni i HER2 negativni. Faktori koji mogu uzrokovati lošu prognozu su starija dob (> 60 g.), veća tumorska masa i zahvaćanje aksilarnih limfnih čvorova. Također se navodi pleomorfni karcinom kao agresivniji tip s povećanom stopom recidiva i višom smrtnošću. Petogodišnje preživljenje iznosi gotovo 100% ako se karcinom rano otkrije i počne liječiti. U slučajevima lokalno proširene bolesti petogodišnje preživljenje iznosi oko 83%, dok kod pojave udaljenih metastaza preživljenje pada na 22% (74-76).

## **9. Zaključak**

Lobularni karcinom dojke predstavlja poseban entitet sa svojstvenim patološkim, kliničkim i prognostičkim karakteristikama. Jedinstveno biološko ponašanje ovog tumora izravno utječe na kliničku sliku i mogućnost dijagnoze. Veliku važnost ima rano otkrivanje bolesti te odabir dijagnostičkih metoda koje omogućuju ispravnu procjenu proširenosti bolesti. Proširenost bolesti jedan je od najbitnijih čimbenika u izboru načina liječenja iako se u zadnje vrijeme sve više primjenjuje personalizirani pristup liječenju koji daje i najbolje rezultate. Također je važno razumjeti povezanost molekularnih karakteristika i kliničke slike bolesti, kako bi se moglo razvijati daljnje terapijske strategije i, posljedično tome, postići bolja dugoročna prognoza kod pacijenata.

## **10. Zahvala**

Zahvaljujem svojem mentoru izv. prof. dr. sc. Davoru Tomasu na iznimno korisnim sugestijama tijekom pisanja rada. Zahvaljujem svojoj obitelji što su se žrtvovali radi mene i omogućili mi da uspješno završim fakultet. Hvala mojim kolegama i prijateljima što su mi studiranje olakšali i učinili zabavnijim.

## 11. Popis literature

1. Li CI, Anderson BO, Daling JR, Moe RE. Trends in Incidence Rates of Invasive Lobular and Ductal Breast Carcinoma. *JAMA*. 2003;289(11):1421–24. doi: 10.1001/jama.289.11.1421
2. Kotsopoulos J, Chen WY, Gates MA, Tworoger SS, Hankinson SE, Rosner BA. Risk factors for ductal and lobular breast cancer: results from the nurses' health study. *Breast Cancer Res*. 2010;12(6):R106. doi: 10.1186/bcr2790
3. Li CI, Uribe DJ, Daling JR. Clinical characteristics of different histologic types of breast cancer. *Br J Cancer*. 2005;93(9):1046-52. doi: 10.1038/sj.bjc.6602787
4. Ciriello G, Gatzka ML, Beck AH, Wilkerson MD, Rhie Sk, Pastore A i sur. Comprehensive Molecular Portraits of Invasive Lobular Breast Cancer. *Cell*. 2015;163(2):506-19. doi: 10.1016/j.cell.2015.09.033
5. Pestalozzi BC, Zahrieh D, Mallon E, Gusterson BA, Price KN, Gelber RD i sur. Distinct clinical and prognostic features of infiltrating lobular carcinoma of the breast: combined results of 15 International Breast Cancer Study Group clinical trials. *J Clin Oncol*. 2008;26(18):3006-14. doi: 10.1200/JCO.2007.14.9336
6. Yang LY, Yang LP, Zhu B. Clinicopathological characteristics and survival outcomes of invasive lobular carcinoma in different races. *Oncotarget*. 2017;8(43):74287-98. doi: 10.18632/oncotarget.19396
7. Winston CB, Hadar O, Teitcher JB, Caravelli JF, Sklarin NT, Panicek DM i sur. Metastatic lobular carcinoma of the breast: patterns of spread in the chest, abdomen, and pelvis on CT. *AJR Am J Roentgenol*. 2000; 175(3):795-800. doi: 10.2214/ajr.175.3.1750795
8. Arpino G, Bardou VJ, Clark GM, Elledge RM. Infiltrating lobular carcinoma of the breast: tumor characteristics and clinical outcome. *Breast Cancer Res*. 2004;6(3):R149-56. doi: 10.1186/bcr767
9. National Breast Cancer Foundation, Inc [homepage on the Internet] Male breast cancer. 2015. [Accessed October 31, 2016]. Available from: <https://www.nationalbreastcancer.org/male-breast-cancer>



10. Upadhyay R, Kumar P, Sharma DN, Haresh KP, Gupta S i sur. Invasive lobular carcinoma of the male breast: A rare histology of an uncommon disease. *J Egypt Natl Canc Inst.* 2016;28(1):55-8. doi: 10.1016/j.jnci.2015.10.001
11. Senger JL, Adams SJ, Kanthan R. Invasive lobular carcinoma of the male breast - a systematic review with an illustrative case study. *Breast Cancer (Dove Med Press).* 2017;9:337-45. doi: 10.2147/BCTT.S126341
12. Clavel-Chapelon F, Gerber M. Reproductive factors and breast cancer risk. Do they differ according to age at diagnosis? *Breast Cancer Res Treat.* 2002;72(2):107-15. doi: 10.1023/a:1014891216621
13. Writing Group for the Women's Health Initiative Investigators. Risks and benefits of estrogen plus progestin in healthy postmenopausal women: Principal results from the Women's health initiative randomized controlled trial. *JAMA.* 2002;288(3):321–33. doi: 10.1001/jama.288.3.321
14. van't Veer P, Kok FJ, Hermus RJ, Sturmans F. Alcohol dose, frequency and age at first exposure in relation to the risk of breast cancer. *Int J Epidemiol.* 1989;18(3):511-7. doi: 10.1093/ije/18.3.511
15. World Cancer Research Fund/American Institute for Cancer Research. Food, nutrition, physical activity, and the prevention of cancer: a global perspective. Washington DC: AICR; 2007. <http://www.wcrf.org/int/research-we-fund/continuous-update-project-cup/second-expert-report>
16. Travis RC, Key TJ. Oestrogen exposure and breast cancer risk. *Breast Cancer Res.* 2003;5(5):239-47. doi: 10.1186/bcr628
17. Collaborative Group on Hormonal Factors in Breast Cancer. Familial breast cancer: collaborative reanalysis of individual data from 52 epidemiological studies including 58,209 women with breast cancer and 101,986 women without the disease. *Lancet.* 2001;358(9291):1389-99. doi: 10.1016/S0140-6736(01)06524-2
18. Lichtenstein P, Holm NV, Verkasalo PK, Iliadou A, Kaprio J, Koskenvuo M i sur. Environmental and heritable factors in the causation of cancer--analyses of cohorts of twins from Sweden, Denmark, and Finland. *N Engl J Med.* 2000;343(2):78-85. doi: 10.1056/NEJM200007133430201

19. Dossus L, Benusiglio PR. Lobular breast cancer: incidence and genetic and non-genetic risk factors. *Breast Cancer Res.* 2015;17:37. doi: 10.1186/s13058-015-0546-7
20. Wilson N, Ironside A, Diana A, Oikonomidou O. Lobular Breast Cancer: A review. *Front Oncol.* 2021;10:591399. doi: 10.3389/fonc.2020.591399
21. McCart Reed AE, Kutasovic JR, Lakhani SR, Simpson PT. Invasive lobular carcinoma of the breast: morphology, biomarkers and 'omics. *Breast Cancer Res.* 2015;17(1):12. doi: 10.1186/s13058-015-0519-x
22. Ping Z, Siegal GP, Harada S, Eltoum IE, Youssef M, Shen T i sur. ERBB2 mutation is associated with a worse prognosis in patients with CDH1 altered invasive lobular cancer of the breast. *Oncotarget.* 2016;7(49):80655-63. doi: 10.18632/oncotarget.13019
23. Sledge GW, Chagpar A, Perou C. Collective Wisdom: Lobular carcinoma of the breast. *Am Soc Clin Oncol.* 2016;35:18–21. doi: 10.1200/EDBK\_100002
24. Luveta J, Parks RM, Heery DM, Cheung KL, Johnston SJ. Invasive lobular breast cancer as a distinct disease: Implications for therapeutic strategy. *Oncol Ther.* 2020;8(1):1-11. doi: 10.1007/s40487-019-00105-0
25. Desmedt C, Zoppoli G, Gundem G, Pruneri G, Larsimont D, Fornili M i sur. Genomic characterisation of primary invasive lobular breast cancer. *J Clin Oncol.* 2016;34(16):1872–81. doi: 10.1200/JCO.2015.64.0334
26. Roylance R, Gorman P, Papior T, Wan YL, Ives M, Watson JE i sur. A comprehensive study of chromosome 16q in invasive ductal and lobular breast carcinoma using array CGH. *Oncogene.* 2006;25(49):6544-53. doi: 10.1038/sj.onc.1209659
27. Inoue M, Nakagomi H, Nakada H, Furuya K, Ikegame K, Watanabe H i sur. Specific sites of metastases in invasive lobular carcinoma: a retrospective cohort study of metastatic breast cancer. *Breast Cancer.* 2017;24(5):667-72. doi: 10.1007/s12282-017-0753-4
28. <https://www.breastcancer.org/types/invasive-lobular-carcinoma>
29. <https://www.bcrf.org/blog/invasive-lobular-carcinoma-lobular-breast-cancer/>

30. Mathew A, Rajagopal PS, Villgran V, Sandhu GS, Jankowitz RC, Jacob M i sur. Distinct Pattern of Metastases in Patients with Invasive Lobular Carcinoma of the Breast. *Geburtshilfe Frauenheilkd.* 2017;77(6):660-6. doi: 10.1055/s-0043-109374
31. Krecke KN, Gisvold JJ. Invasive lobular carcinoma of the breast: mammographic findings and extent of disease at diagnosis in 184 patients. *AJR Am J Roentgenol.* 1993;161(5):957-60. doi: 10.2214/ajr.161.5.8273634
32. Berg WA, Gutierrez L, NessAiver MS, Carter WB, Bhargavan M, Lewis RS i sur.. Diagnostic accuracy of mammography, clinical examination, US, and MR imaging in preoperative assessment of breast cancer. *Radiology.* 2004;233(3):830-49. doi: 10.1148/radiol.2333031484
33. Hilleren DJ, Andersson IT, Lindholm K, Linnell FS. Invasive lobular carcinoma: mammographic findings in a 10-year experience. *Radiology.* 1991;178(1):149-54. doi: 10.1148/radiology.178.1.1984294
34. Johnson K, Sarma D, Hwang ES. Lobular breast cancer series: imaging. *Breast Cancer Res.* 2015;17(1):94. doi: 10.1186/s13058-015-0605-0
35. Hanby AM, Hughes TA. In situ and invasive lobular neoplasia of the breast. *Histopathology.* 2008;52(1):58-66. doi: 10.1111/j.1365-2559.2007.02891.x
36. Venkitaraman R. Lobular neoplasia of the breast. *Breast J.* 2010;16(5):519-28. doi: 10.1111/j.1524-4741.2010.00971.x
37. Lopez JK, Bassett LW. Invasive lobular carcinoma of the breast: spectrum of mammographic, US, and MR imaging findings. *Radiographics.* 2009;29(1):165-76. doi: 10.1148/rg.291085100
38. Porter AJ, Evans EB, Foxcroft LM, Simpson PT, Lakhani SR. Mammographic and ultrasound features of invasive lobular carcinoma of the breast. *J Med Imaging Radiat Oncol.* 2014;58(1):1-10. doi: 10.1111/1754-9485.12080
39. Butler RS, Venta LA, Wiley EL, Ellis RL, Dempsey PJ, Rubin E. Sonographic evaluation of infiltrating lobular carcinoma. *AJR Am J Roentgenol.* 1999;172(2):325-30. doi: 10.2214/ajr.172.2.9930776

40. Brem RF, Ioffe M, Rapelyea JA, Yost KG, Weigert JM, Bertrand ML i sur. Invasive lobular carcinoma: detection with mammography, sonography, MRI, and breast-specific gamma imaging. *AJR Am J Roentgenol*. 2009;192(2):379-83. doi: 10.2214/AJR.07.3827
41. Rebolj M, Assi V, Brentnall A, Parmar D, Duffy SW. Addition of ultrasound to mammography in the case of dense breast tissue: systematic review and meta-analysis. *Br J Cancer*. 2018;118(12):1559-70. doi: 10.1038/s41416-018-0080-3
42. Biglia N, Mariani L, Sgro L, Mininanni P, Moggio G, Sismondi P. Increased incidence of lobular breast cancer in women treated with hormone replacement therapy: implications for diagnosis, surgical and medical treatment. *Endocr Relat Cancer*. 2007;14(3):549-67. doi: 10.1677/ERC-06-0060
43. Rodenko GN, Harms SE, Pruneda JM, Farrell RS Jr, Evans WP, Copit DS i sur. MR imaging in the management before surgery of lobular carcinoma of the breast: correlation with pathology. *AJR Am J Roentgenol*. 1996;167(6):1415-9. doi: 10.2214/ajr.167.6.8956569
44. Mann RM, Kuhl CK, Moy L. Contrast-enhanced MRI for breast cancer screening. *J Magn Reson Imaging*. 2019;50(2):377-90. doi: 10.1002/jmri.26654
45. Selvi V, Nori J, Meattini I, Francolini G, Morelli N, De Benedetto D i sur. Role of magnetic resonance imaging in the preoperative staging and work-up of patients affected by invasive lobular carcinoma or invasive ductolobular carcinoma. *Biomed Res Int*. 2018;2018:1569060. doi: 10.1155/2018/1569060
46. Elsamaloty H, Elzawawi MS, Mohammad S, Herial N. Increasing accuracy of detection of breast cancer with 3-T MRI. *AJR Am J Roentgenol*. 2009;192(4):1142-8. doi: 10.2214/AJR.08.1226
47. Mann RM, Loo CE, Wobbes T, Bult P, Barentsz JO, Gilhuijs KG i sur. The impact of preoperative breast MRI on the re-excision rate in invasive lobular carcinoma of the breast. *Breast Cancer Res Treat*. 2010;119(2):415-22. doi: 10.1007/s10549-009-0616-6
48. Houssami N, Turner R, Morrow M. Preoperative magnetic resonance imaging in breast cancer: meta-analysis of surgical outcomes. *Ann Surg*. 2013;257(2):249-55. doi: 10.1097/SLA.0b013e31827a8d17

49. Rakha EA, Ellis IO. Lobular breast carcinoma and its variants. *Semin Diagn Pathol*. 2010;27(1):49-61. doi: 10.1053/j.semdp.2009.12.009
50. Scott J. verywellhealth [Internet]. New York (NY): Julie Scott: Tumor grades and breast cancer; 2022 April 12 [pristupljeno 22.05.2022.]. Dostupno na: <https://www.verywellhealth.com/tumor-grade-and-pathology-430115>
51. Hortobagyi G, Connolly J, D'Orsi C, Edge S, Mittendorf E, Rugo H i sur. Part XI Breast. U: Amin MB, Edge S, Greene F, Byrd DR, Brookland RK, Washington MK i sur. (ed) *AJCC Cancer Staging Manual*, 8. izdanje. American College of Surgeons, Springer, Chicago 2018, str. 589–636.
52. Braunstein LZ, Brock JE, Chen YH, Truong L, Russo AL, Arvold ND i sur. Invasive lobular carcinoma of the breast: local recurrence after breast-conserving therapy by subtype approximation and surgical margin. *Breast Cancer Res Treat*. 2015;149(2):555-64. doi: 10.1007/s10549-015-3273-y
53. Novak J, Besic N, Dzodic R, Gazic B, Vogrin A. Pre-operative and intra-operative detection of axillary lymph node metastases in 108 patients with invasive lobular breast cancer undergoing mastectomy. *BMC Cancer*. 2018;18(1):137. doi: 10.1186/s12885-018-4062-x
54. Dedes KJ, Fink D. Clinical presentation and surgical management of invasive lobular carcinoma of the breast. *Breast Dis*. 2008-2009;30:31-7. doi: 10.3233/BD-2009-0277
55. Chagpar AB, Killelea BK, Tsangaris TN, Butler M, Stavris K, Li F i sur. A randomized, controlled trial of cavity shave margins in breast cancer. *N Engl J Med*. 2015;373(6):503-10. doi: 10.1056/NEJMoa1504473
56. Piper ML, Wong J, Fahrner-Scott K, Ewing C, Alvarado M, Esserman LJ i sur. Success rates of re-excision after positive margins for invasive lobular carcinoma of the breast. *NPJ Breast Cancer*. 2019;5:29. doi: 10.1038/s41523-019-0125-7
57. Limaiem F, Khan M, Loffollahzadeh S. Lobular Breast Carcinoma. [Updated 2022 Apr 30]. In: StatPearls [Internet]. Treasure Island (FL): StatPearls Publishing; 2022 Jan-. Available from: <https://www.ncbi.nlm.nih.gov/books/NBK554578/>

58. Brunello E, Brunelli M, Manfrin E, Nottegar A, Bersani S, Vergine M i sur. Classical lobular breast carcinoma consistently lacks topoisomerase-II $\alpha$  gene amplification: implications for the tailored use of anthracycline-based chemotherapies. *Histopathology*. 2012;60(3):482-8. doi: 10.1111/j.1365-2559.2011.04067.x
59. Nagao T, Kinoshita T, Hojo T, Tsuda H, Tamura K, Fujiwara Y. The differences in the histological types of breast cancer and the response to neoadjuvant chemotherapy: the relationship between the outcome and the clinicopathological characteristics. *Breast*. 2012;21(3):289-95. doi: 10.1016/j.breast.2011.12.011
60. Mathieu MC, Rouzier R, Llombart-Cussac A, Sideris L, Koscielny S, Travagli JP i sur. The poor responsiveness of infiltrating lobular breast carcinomas to neoadjuvant chemotherapy can be explained by their biological profile. *Eur J Cancer*. 2004;40(3):342-51. doi: 10.1016/j.ejca.2003.08.015
61. Boughey JC, Wagner J, Garrett BJ, Harker L, Middleton LP, Babiera GV i sur. Neoadjuvant chemotherapy in invasive lobular carcinoma may not improve rates of breast conservation. *Ann Surg Oncol*. 2009;16(6):1606-11. doi: 10.1245/s10434-009-0402-z
62. Truin W, Voogd AC, Vreugdenhil G, van der Heiden-van der Loo M, Siesling S i sur. Effect of adjuvant chemotherapy in postmenopausal patients with invasive ductal versus lobular breast cancer. *Ann Oncol*. 2012;23(11):2859-65. doi: 10.1093/annonc/mds180
63. Adachi Y, Ishiguro J, Kotani H, Hisada T, Ichikawa M, Gondo N i sur. Comparison of clinical outcomes between luminal invasive ductal carcinoma and luminal invasive lobular carcinoma. *BMC Cancer*. 2016;16:248. doi: 10.1186/s12885-016-2275-4
64. Metzger Filho O, Giobbie-Hurder A, Mallon E, Gusterson B, Viale G, Winer EP i sur. Relative effectiveness of letrozole compared with tamoxifen for patients with lobular carcinoma in the BIG 1-98 trial. *J Clin Oncol*. 2015;33(25):2772-9. doi: 10.1200/JCO.2015.60.8133
65. Dixon JM. Endocrine Resistance in Breast Cancer. *New J Sci* (2014). Article ID 390618. doi: 10.1155/2014/390618

66. Dixon JM, Renshaw L, Dixon J, Thomas J. Invasive lobular carcinoma: response to neoadjuvant letrozole therapy. *Breast Cancer Res Treat.* 2011;130(3):871-7. doi: 10.1007/s10549-011-1735-4
67. André F, Ciruelos E, Rubovszky G, Campone M, Loibl S, Rugo HS i sur. Alpelisib for PIK3CA-mutated, hormone receptor-positive advanced breast cancer. *N Engl J Med.* 2019;380(20):1929-40. doi: 10.1056/NEJMoa1813904
68. Perou CM, Sørlie T, Eisen MB, van de Rijn M, Jeffrey SS, Rees CA i sur. Molecular portraits of human breast tumours. *Nature.* 2000;406(6797):747-52. doi: 10.1038/35021093
69. Bajrami I, Marlow R, van de Ven M, Brough R, Pemberton HN, Frankum J i sur. E-cadherin/ROS1 inhibitor synthetic lethality in breast cancer. *Cancer Discov.* 2018;8(4):498-515. doi: 10.1158/2159-8290
70. Sikora MJ, Cooper KL, Bahreini A, Luthra S, Wang G, Chandran UR i sur. Invasive lobular carcinoma cell lines are characterized by unique estrogen-mediated gene expression patterns and altered tamoxifen response. *Cancer Res.* 2014;74(5):1463-74. doi: 10.1158/0008-5472
71. Sikora MJ, Jacobsen BM, Levine K, Chen J, Davidson NE, Lee AV i sur. WNT4 mediates estrogen receptor signaling and endocrine resistance in invasive lobular carcinoma cell lines. *Breast Cancer Res.* 2016;18(1):92. doi: 10.1186/s13058-016-0748-7
72. Du T, Zhu L, Levine KM, Tasdemir N, Lee AV, Vignali DAA i sur. Invasive lobular and ductal breast carcinoma differ in immune response, protein translation efficiency and metabolism. *Sci Rep.* 2018;8(1):7205. doi: 10.1038/s41598-018-25357-0
73. 90. Voorwerk L, Horlings HM, Dongen MV, Kemper I, Mandjes IAM, Boers J i sur. GELATO-trial: Assessing the efficacy of carboplatin and atezolizumab in metastatic lobular breast cancer. *ESMO Breast Cancer Virtual Meet 2020*;31(suppl\_2):S58–61. E-poster- 136Tip. doi: 10.1016/j.annonc.2020.03.237
74. Yang C, Lei C, Zhang Y, Zhang J, Ji F, Pan W i sur. Comparison of overall survival between invasive lobular breast carcinoma and invasive ductal breast carcinoma: A propensity score matching study based on SEER database. *Front Oncol.* 2020;10:590643. doi: 10.3389/fonc.2020.590643

75. Mersin H, Yildirim E, Gülben K, Berberoğlu U. Is invasive lobular carcinoma different from invasive ductal carcinoma? Eur J Surg Oncol. 2003;29(4):390-5. doi: 10.1053/ejso.2002

76. <https://my.clevelandclinic.org/health/diseases/22116-invasive-lobular-carcinoma-ilc#outlook--prognosis>



## **12. Životopis**

Rođen sam 30. svibnja 1996. godine u Zagrebu. Pohađao sam i završio OŠ Julija Klovića, nakon čega sam upisao XI. opću gimnaziju, gdje sam i maturirao s odličnim uspjehom 2015. godine. Iste godine upisao sam studij medicine na Medicinskom fakultetu Sveučilišta u Zagrebu. Predmeti mojeg interesa su patologija i sudska medicina. Aktivno se služim engleskim i njemačkim jezikom.