

Neuroendokrini tumor

Pihać, Mirta

Master's thesis / Diplomski rad

2014

Degree Grantor / Ustanova koja je dodijelila akademski / stručni stupanj: **University of Zagreb, School of Medicine / Sveučilište u Zagrebu, Medicinski fakultet**

Permanent link / Trajna poveznica: <https://um.nsk.hr/um:nbn:hr:105:648086>

Rights / Prava: [In copyright](#)/[Zaštićeno autorskim pravom.](#)

Download date / Datum preuzimanja: **2025-02-02**



Repository / Repozitorij:

[Dr Med - University of Zagreb School of Medicine Digital Repository](#)



**SVEUČILIŠTE U ZAGREBU
MEDICINSKI FAKULTET**

Mirta Pihac

Neuroendokrini tumori – dijagnostičko terapijske mogućnosti

DIPLOMSKI RAD



Zagreb, 2014.

**SVEUČILIŠTE U ZAGREBU
MEDICINSKI FAKULTET**

Mirta Pihać

Neuroendokrini tumori – dijagnostičko terapijske mogućnosti

DIPLOMSKI RAD

Zagreb, 2014.

Ovaj diplomski rad izrađen je u Kliničkom zavodu za endokrinologiju, dijabetes i bolesti metabolizma Mladen Sekso, KBC Sestre Milosrdnice, pod vodstvom prof.dr.sc. Milana Vrkljana i predan je na ocjenu u akademskoj godini 2014.

Mentor rada: prof. dr. sc. Milan Vrkljan

Sadržaj

1	Uvod.....	1
2	Podjela neuroendokrinih tumora	3
3	Patohistološka dijagnoza	8
4	Klinička slika	10
5	Dijagnostika neuroendokrinih tumora.....	12
5.1	Biokemijski markeri.....	12
5.2	Slikovne metode dijagnostike	15
5.2.1	Klasične slikovne metode.....	15
5.2.2	Funkcionalne metode.....	18
6	Liječenje neuroendokrinih tumora	21
6.1	Operativno liječenje	21
6.2	Citodestruktivne metode – ablacija, embolizacija	22
6.3	Radionuklidna terapija – PRRT (Peptide receptor radionuclide therapy).....	23
6.4	Medikamentozno liječenje	25
6.4.1	Analozi somatostatina.....	26
6.4.2	Interferon.....	27
6.4.3	Kemoterapija.....	27
6.4.4	Biološka ciljana terapija	28
6.4.5	Simptomatsko liječenje	30
7	Zahvale	31
8	Literatura.....	32

Sažetak

Neuroendokrini tumori – dijagnostičko terapijske mogućnosti

Mirta Pihać

Neuroendokrini tumori rijetka su heterogena grupa tumora koji nastaju iz stanica endokrinog sustava. Mogu se prezentirati kao funkcionalni i nefunkcionalni tumori, u sklopu pojedinih sindroma ili udruženi s drugim tumorima. Posjeduju sekretorne granule i imaju sposobnost produkcije biogenih amina i polipeptidnih hormona što je značajno za njihovo otkrivanje. U liječenju neuroendokrinih tumora nužan je timski rad i vrlo složen pristup. Dobro lokalizirane lezije dostupne su kirurškom izlječenju, ali je već u trenutku postavljanja dijagnoze većina ovih tumora metastazirala, pa je potrebna i dodatna terapija u vidu radioterapije, kemoterapije, te novih bioloških i molekularnih načina liječenja.

Ključne riječi

neuroendokrini tumori; kromogranin A; analozi somatostatina; PRRT; mTOR

Summary

Neuroendocrine tumors – diagnostic and therapeutic options

Mirta Pihać

Neuroendocrine tumors are a heterogeneous group of rare tumors that arise from cells of the endocrine system. Can be presented as functional and nonfunctional tumors, within certain syndromes or associated with other tumors. They possess secretory granules and have ability to produce biogenic amines and polypeptide hormone which is important for their detection. The treatment of neuroendocrine tumors needs a team work and a very complex approach. Well localized lesions are available to the surgical cure, but already at the time of diagnosis most of these tumors have been metastasized, and require additional therapy in the form of radiotherapy, chemotherapy, and new biological and molecular modes of treatment.

Key words

Neuroendocrin tumors; chromogranin A; somatostatin analogues: PRRT; m TOR

1 Uvod

Neuroendokrini tumori (NET) rijetka su heterogena grupa neoplazmi koje nastaju iz stanica endokrinog sustava. Taj sustav čine endokrine žlijezde, te stanice difuznog endokrinog sustava (DES) koje predstavljaju skup različitih vrsta pluripotentnih enteroendokrinih stanica rasprostranjenih po čitavom tijelu, a posebice u koži, dišnom i probavnom sustavu. Neuroendokrine stanice su stanice neuroektodermalnog porijekla. Posjeduju sekretorne granule i imaju sposobnost produkcije biogenih amina i polipeptidnih hormona. Pripadaju sustavu APUD stanica (Amine Precursor Uptake and Decarboxilation), a tumori nastali od njih nazivaju se ponekad i apudomima (Öberg K 1998). Navedene tumore povezuju karakteristične biološke osobitosti, posebno mogućnost sinteze i izlučivanja neurotransmitera, neuromodulatora i neuropeptidnih hormona. NET tumori se mogu prezentirati kao funkcionalni i nefunkcionalni tumori. Oni funkcionalni iz svojih unutarstaničnih granula oslobađaju hormone koji izazivaju karakteristične hipersekretorne sindrome kao što su za primjer inzulinom, gastrinom ili vipom.

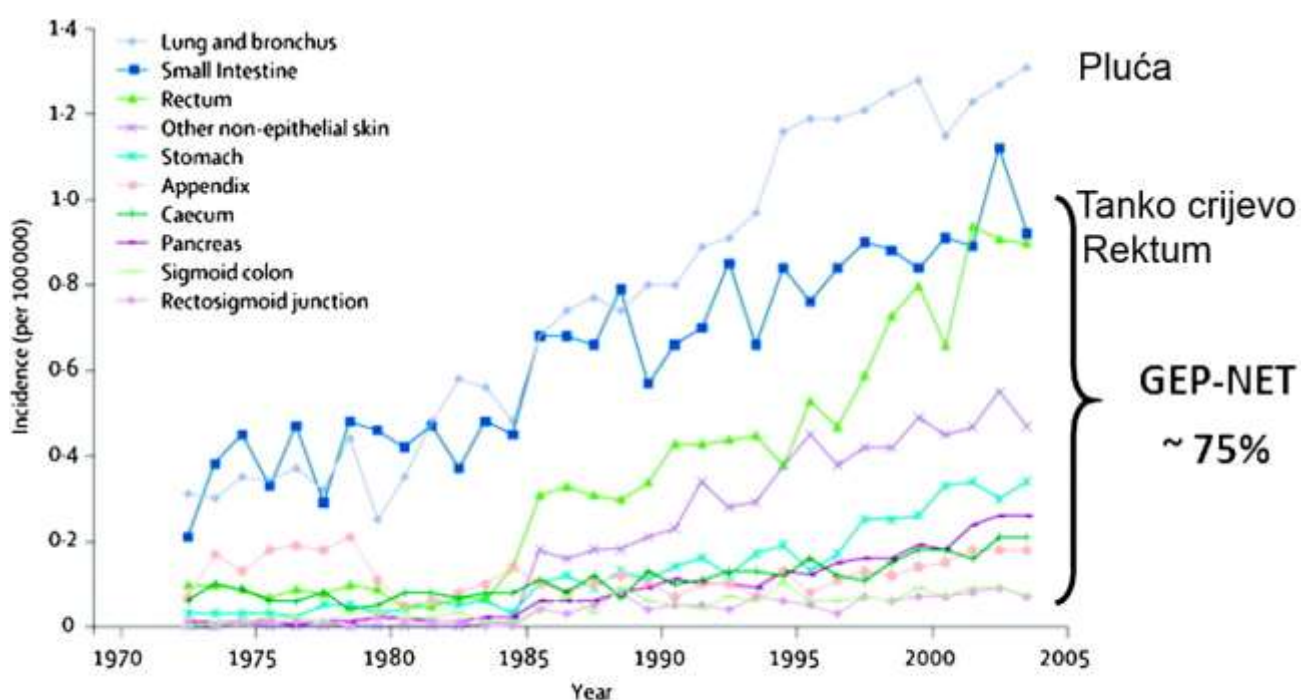
Riječ je o rijetkim tumorima koji su kao poseban entitet prepoznati tek početkom prošlog stoljeća. Prvi klinički i histopatološki opis karcinoidnog tumora napravio je Otto Lubarsch još 1888. godine. Impresionirala ga je multicentrična raspodjela karcinoidnih tumora probavnog sustava, njihov nedostatak formiranja žljezdanog tkiva, i nedostatak sličnosti s uobičajenim adenokarcinomima probavnog sustava. Patolog Siegfried Oberndorffer je 1907. godine tu vrstu tumora nazvao karcinoidnim tumorima, jer ih je zbog svog sporog rasta smatrao dobroćudnim novotvorinama, za koje je pretpostavio da mogu imati zloćudni potencijal odnosno nalikovati karcinomima, što su i potvrdili Pearson i Fitzgerald 1949. godine kada su opisali niz slučajeva metastaza karcinoidnih tumora.

Enterokromafine stanice identificirao je Kulchitsky još 1897. godine, a lučenje serotonina i njegovo prisustvo u karcinoidnom tumoru dokazano je 1953. godine, kada je i "flushing" sindrom, nastao zbog lučenja serotonina, postao klinički prepoznatljiv (Öberg K 2008).

Do sada su često svi neuroendokrini tumori pogrešno svrstavani pod pojam karcinoid, a zapravo su karcinoidi samo jedna podvrsta u skupini neuroendokrinih tumora, porijekla srednjeg crijeva, koji su karakterizirani lučenjem serotonina te mogu dovesti do takozvanog karcinoidnog sindroma (Öberg K 2002).

Učestalost neuroendokrinih tumora u populaciji raste. Smatra se da godišnje oboli 2 - 5 na 100 000 stanovnika, a prevalencija doseže brojku od 35 na 100 000 stanovnika (Öberg K, Castellano D 2011). Najveći udio zauzimaju gastroenteropankreatični neuroendokrini tumori (GEP-NET).

Za značajan porast učestalosti u zadnjih trideset godina prvenstveno se smatra odgovornim bolja dijagnostika tumora, osobito razvoj novih molekularno-genetičkih i imunohistokemijskih metoda (Slika1).



Slika 1. Učestalost neuroendokrinih tumora u zapadnom svijetu.

Modificirano prema Yao JC et al. J Clin Oncol. 2008;26:3063-3072

2 Podjela neuroendokrinih tumora

Postoji više podjela neuroendokrinih tumora. Kako neuroendokrini tumori nastaju iz neuroendokrinih stanica koje su proširene po cijelom tijelu, tako je i njihova lokalizacija raznolika. Prema anatomske lokalizaciji najznačajniju skupinu predstavljaju gastroenteropankreatični neuroendokrini tumori (GEP-NET) koji se dalje dijele na neuroendokrine tumore probavnog sustava (želuca, duodenuma, ileuma, apendiksa, kolona i rektuma) i neuroendokrine tumore gušterače (PET). Od neuroendokrinih tumora koji se javljaju izvan probavnog sustava najveći dio se odnosi na neuroendokrine tumore pluća i timusa. Od ostalih neuroendokrinih tumora treba spomenuti medularni karcinom štitnjače, tumore hipofize, paratiroidnih žlijezda, tumore perifernog živčanog sustava (neuroblastom, schwanom, paragangliom), feokromocitom, neuroendokrini tumor dojke, jajnika, mokraćnog sustava, Merkel cell karcinom te tumore koji se javljaju u sklopu pojedinih nasljednih sindroma kao što su MEN 1, MEN 2, von Hippel-Lindau, neurofibromatoze tip 1 i tuberozne skleroze (Soga J 2003).

Williams i Sandler su 1963. godine dali prijedlog za prvu embrionalnu klasifikaciju ovih tumora podijelivši ih na tri skupine: Tumore prednjeg crijeva („foregut“), srednjeg crijeva („midgut“) i zadnjeg crijeva („hindgut“). Te skupine obuhvaćaju slijedeće:

- „Foregut“: pluća, želudac, duodenum i proksimalni jejunum te pankreas
- „Midgut“: distalni jejunum, tanko crijevo, crvuljak, debelo crijevo do sredine transferalnog kolona
- „Hindgut“: ostatak kolona i rektum

Osnovna zamjerka ovoj klasifikaciji bio je nedostatak informacija o diferencijaciji i invazivnost.

Neuroendokrini tumori se također mogu klasificirati kao funkcionalni ili nefunkcionalni. Smatraju se funkcionalnima kada dovode do pojave određenih kliničkih sindroma uzrokovanih prekomjernom proizvodnjom hormona od strane tumorskih stanica. Otprilike dvije trećine NET-ova su funkcionalni. Nefunkcionalni NET-ovi nisu povezani s kliničkim sindromima, ali mogu proizvesti simptome povezane uz prisutnosti samog tumora i njegovih metastaza. Također, nefunkcionalni NET-ovi često secerniraju brojne kemijske spojeve koji ne uzrokuju kliničke simptome.

Klasifikacija neuroendokrinih tumora prema Svjetskoj Zdravstvenoj Organizaciji uvedena je 1980. godine. Izraz karcinoid, koji je tada primijenjen za većinu neuroendokrinih tumora, rezultirao je nesporazumom između patologa i kliničara, budući da su patolozi primjenjivali pojam karcinoid za sve tumore s neuroendokrinim obilježjima, dok su kliničari taj pojam koristili za tumore koji uzrokuju karcinoidni sindrom.

Od 2000. godine u upotrebi je klasifikacija Svjetske Zdravstvene Organizacije koja predstavlja temelj svih daljnjih podjela. Objedinjuje veličinu, patohistološka obilježja i tumorsku invazivnost, te daje uvid u funkcionalnost i kliničke osobitosti neuroendokrinih tumora. Prema navedenoj klasifikaciji prepoznato je pet različitih kategorija neuroendokrinih tumora uključivši: „čiste“ endokrine tumore, miješane egzokrino-endokrine tumore te lezije nalik tumorima. Tumori su klasificirani prema primarnom sijelu, patološkim i kliničkim karakteristikama (postojanje klinički prepoznatljivog sindroma), a dodatno, bez obzira na smještaj klasificiraju se u: dobro diferencirane endokrine tumore benignog ili pak nesigurnog ponašanja (benigni ili niskog stupnja malignosti), zatim dobro diferencirane endokrine karcinome niskog stupnja malignosti, slabo diferencirane endokrine karcinome s visokim stupnjem malignosti i konačno miješane endokrino-egzokrine tumore i lezije nalik tumorima (Tablica1).

Tablica 1: Klasifikacija neuroendokrinih tumora prema Svjetskoj Zdravstvenoj Organizaciji (WHO)

WHO 1980	WHO 2000
I. Karcinoid	1. Dobro diferencirani neuroendokrini tumor 2. Dobrodiferencirani neuroendokrini karcinom 3. Slabo diferencirani neuroendokrini karcinom
II. Mukokarcinoid III. Miješani tip karcinoid-adenokarcinom	4. Mješoviti egzokrino-endokrini karcinom
IV. Pseudotumorska lezija	5. Lezije slične tumoru

Modificirano prema Bosman FT et al. (2010)

Europsko društvo za neuroendokrine tumore (ENETS) donosi smjernice za dijagnostiku i liječenje neuroendokrinih tumora koje se baziraju na TNM klasifikaciji određenoj za svako pojedino sijelo neuroendokrinog tumora (Rindi G et al. 2006; 2007). Prema tome unutar probavnog sustava svaka pojedina lokalizacija ima svoje osobitosti. Ono zajedničko svima njima navedeno je u Tablici 2. Treba napomenuti da se za tumore gušterače, pluća i drugih lokalizacija (uz izuzetak Merkel cell karcinoma) upotrebljava TNM klasifikacija kao za karcinome tih istih sijela, a određivanje stadija bolesti zajedničko je svim neuroendokrinim tumorima (Tablica 3).

Tablica 2: TNM klasifikacija neuroendokrinih tumora probavnog sustava

T - primarni tumor	
Tx	Primarni tumor se ne može procijeniti
T0	Ne nalazi se primarni tumor
Tis	Karcinom in situ / displazija
T1	Tumorom zahvaćena mukoza ili submukoza
T2	Tumorom zahvaćena muscularis propria
T3	Tumorom zahvaćena subseroza
T4	Tumorom zahvaćen peritoneum ili drugi organi
N - zahvaćenost limfnih čvorova	
Nx	Regionalni limfni čvorovi se ne mogu procijeniti
N0	Regionalni limfni čvorovi nisu zahvaćeni
N1	Regionalni limfni čvorovi su zahvaćeni
M - udaljene metastaze	
Mx	Prisutnost udaljenih metastaza se ne može procijeniti
M0	Bez udaljenih metastaza
M1	Udaljene metastaze

Tablica 3. Određivanje stadija bolesti prema TNM sustavu.

Stadij bolesti	T	N	M
Stadij 0	Tis	N0	M0
Stadij I	T1	N0	M0
Stadij II A	T2	N0	M0
Stadij II B	T3	N0	M0
Stadij III A	T4	N0	M0
Stadij III B	Bilo koji T	N1	M0
Stadij IV	Bilo koji T	Bilo koji N	M1

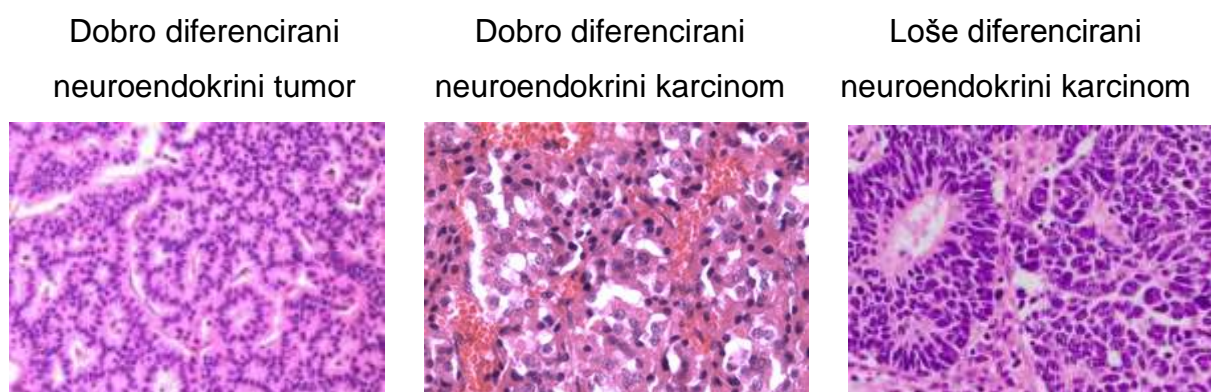
Svjetska Zdravstvena Organizacija 2010. godine donosi reviziju svoje klasifikacije i uz patohistološku podjelu uvrštava i podjelu prema gradusu, jer se pokazalo da određivanje patohistološkog tipa tumora i stadija prema TNM sustavu nije dovoljno za postavljanje točne dijagnoze. Podjela prema gradusu dijeli neuroendokrine tumore s obzirom na njihovu proliferacijsku aktivnost u tri razreda: dobro diferencirane (G1), umjereno diferencirane (G2) i slabo diferencirane tumore (G3) (Tablica 4). Proliferacijska aktivnost određuje se uz pomoć proliferacijskog indeksa Ki67. Dobro i loše diferencirani neuroendokrini tumori su razdvojeni na temelju morfologije i brzine proliferacije. Slabo diferencirani tumori i / ili stupnja 3 proliferacijske aktivnost smatraju se neuroendokrinim karcinomima (NEC). Gradus tumora nije toliko bitan u procjeni potrebe za dijagnostičkom obradom, ali je od presudne važnosti za procjenu terapijskog pristupa i odabira slikovnih tehnika.

Tablica 4. Klasifikacija neuroendokrinih tumora prema Svjetskoj Zdravstvenoj Organizaciji, revizija iz 2010.godine.

Diferenciranost	Gradus	TNM
Dobro diferencirani neuroendokrini tumor	1. Ki67 <2% ili <2 mitoze/10 hpf	T 1-4 veličina tumora i invazivnost
Dobrodiferencirani neuroendokrini karcinom	2. Ki67 2-20% ili 2-10 mitozna/10 hpf	N 0-1 metastaze u limfne čvorove
Loše diferencirani neuroendokrini karcinom	3. Ki67 >20% ili >10 mitozna/10 hpf	M 0-1 udaljene metastaze

3 Patohistološka dijagnoza

Patohistološka dijagnoza neuroendokrinih tumora različitih sijela temelji se na analizi uzoraka tumorskog tkiva. Nakon pregleda tkiva u preparatima obojanim standardnom metodom hemalaun-eozinom (Slika 2) postavlja se prva dijagnoza te se dodatno imunohistokemijskim bojanjem u uzorcima moraju odrediti prisutnost CgA ili drugih neuroendokrinih markera kao što su sinaptofizin ili neuron-specifična enolaza (NSE).



Slika 2. Patohistološki preparati GEP-NET tumora različite diferenciranosti.

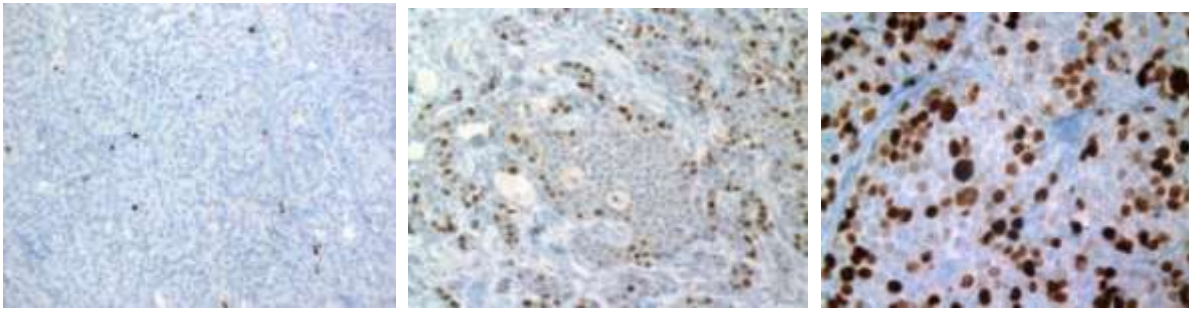
U patološkom uzorku tkiva određuje se proliferacijski indeks pomoću Ki-67 protutijela (Slika 3). Tijekom interfaze, Ki-67 protein može se detektirati isključivo u jezgri stanice, dok je u mitozu većina proteina premještena na površinu kromosoma. Ki-67 protein je prisutan u svim aktivnim fazama staničnog ciklusa (G1, S, G2 i mitoze), a odsutan je kod stanica koje miruju (G0). Proliferacijski indeks se dobije tako da se izbroje pozitivne stanice na 100 tumorskih stanica i prikaže kao postotak pozitivnih stanica. Od velike je dijagnostičke vrijednosti za određivanje stupnja diferenciranosti, posebice na malim biopsijama, kao i za ocjenu brzine proliferacije u biopsijskom materijalu s nedovoljnim uzorkom tumora i za određivanje točnog broja mitozu (Scholzen T, Gerdes J 2000).

U preparatima se još broje i mitoze i prikazuju kao broj mitozu na 10 vidnih polja velikog povećanja mikroskopa ($\times 400$).

G1 Ki67 < 2%

G2 Ki67 2-20%

G3 Ki67 > 20%



Slika 3. Patohistološki preparati GEP-NET tumora. Prikaz stanica obilježenih Ki 67 protutijelom.

Neuroendokrini tumori pluća se na temelju morfologije dijele u četiri skupine: tipični karcinoid pluća, atipični karcinoid pluća, sitnostanični karcinom pluća te velikostanični neuroendokrini karcinom pluća. Razlika između tipičnog i atipičnog karcinoida temelji se na broju mitozama i prisutnosti nekroze. Tipični karcinoid pluća ima <2 mitoze/10 hpf i nema prisutnu nekrozu, dok atipični ima 2-10 mitozama/ 10 hpf uz prisutne nekroze.

Definitivna dijagnoza neuroendokrino tumora je patohistološka, bilo imunohistokemijski dokaz specifičnog neuroendokrino tumorskog tipa, bilo in situ hibridizacija i dokaz mRNA za specifični peptid u tumorskom tkivu.

4 Klinička slika

Pacijenti koji boluju od neuroendokrinih tumora u trenutku postavljanja dijagnoze mogu imati raznovrsne kliničke simptome ovisno o lokalizaciji samog tumora (organu kojeg zahvaća), raširenosti bolesti, postojanju specifičnih simptoma koji nastaju uslijed prekomjerne sekrecije hormona i drugih medijatora što je ovisno o vrsti tumora, a mogu biti i nefunkcionalni neuroendokrini tumori koji uglavnom daju nespecifične simptome kao što su slabost, umor, znojenje, gubitak na težini ili bol u abdomenu. Često se zbog nespecifičnih simptoma s dijagnozom kasni u rasponu od 5 - 7 godina (Modlin IM et al. 2008).

Kod 10 - 13% pacijenata u vrijeme postavljanja dijagnoze neuroendokrino tumora prisutne su samo metastaze, a sjelo primarnog tumora ostaje nepoznato (Yao JC et al. 2008).

Neuroendokrini tumori pluća mogu biti asimptomatski i otkriti se rutinskim slikanjem pluća ili mogu pokazati kliničku sliku Cushingovog sindroma, zbog izlučivanja CRH ili ACTH, ili karcinoidnog sindroma, zbog proizvodnje serotonina, 5-HTP ili histamina. Bronhalni karcinoid može uzrokovati opstrukciju dišnih puteva, upale pluća, poteškoće s disanjem, kašalj i hemoptizu, ili davati nespecifične simptome poput slabosti, mučnine, gubitka težine i noćnog znojenja.

Karcinoidi također znaju biti asimptomatski i dati simptome tek kad metastaziraju, a u 10% slučajeva zbog lučenja velike količine hormona i biogenih amina, prvenstveno serotonina i tahikinina uzrokuju karcinoidni sindrom. Karcinoidni sindrom obuhvaća sljedeće simptome: crvenjenje („flushing“), proljeve, srčane palpitacije, desnostrano srčano zatajenje, bronhospazam, abdominalne kolike, teleangiektazije.

Karcinoidna kriza predstavlja najtežu po život opasnu komplikaciju karcinoidnog sindroma. Pretpostavlja se da nastaje zbog masovnog izlaska bioaktivnih supstanci iz tumora. Kriza može nastati spontano, ali često se pojavljuje kao odgovor na stres, primjenu anestezije, kemoterapije ili tijekom operacijskog postupka. Nastupa pogoršanjem uobičajenih kliničkih simptoma karcinoidnog sindroma, uključujući izrazito crvenjenje sa ili bez bronhospazma, uz tahikardiju i hipo/hipertenziju. Ako se karcinoidni sindrom ne zbrine pravovremeno, može dovesti do izlaganja srca visokim razinama vazoaktivnih tvari koje bivaju otpuštene iz jetrenih metastaza, što dovodi do razvoja karcinoidne bolesti srca. Između 10 - 20 % bolesnika s karcinoidnim sindromom imaju srčane bolesti u trenutku postavljanja dijagnoze (Modlin IM 2008). Karcinoidnu srčanu bolest karakterizira pojava plaka u vidu vlaknastog

zadebljanja endokarda, klasično na desnoj strani srca te zadebljanje trikuspidnog i plućnog zalistka. Prisutnost desnostrane karcinoidne bolesti srca je povezano sa znatno većim morbiditetom i mortalitetom. Postoji i atipični karcinoidni sindrom udružen s neuroendokrinim tumorima prednjeg crijeva koji se javlja zbog prekomjernog lučenja histamina, a ne serotonina kao što je uobičajeno kod klasičnog karcinoidnog sindroma. Klinička slika je identična karcinoidnom sindromu i također se očituje generaliziranim crvenjenjem, edemima, proljevom, suženjem i bronhokonstrikcijom.

S druge strane neuroendokrini tumori gušterače daju simptome s većom učestalošću. Gastrinom uzrokuje Zollinger-Ellisonov sindrom, kojeg karakterizira peptički vried, proljev i bol u truhu. Glukagonom proizvodi višak glukagona, što dovodi do hiperglikemije, a povezan je i sa šećernom bolesti, trombozama, anemijom i atipičnim svrbežom kože. Inzulinom uzrokuje hipoglikemiju zbog viška inzulina, dok VIPom proizvoditi višak vazoaktivnog intestinalnog peptida koji dovodi do Verner-Morrison sindroma s obilnim vodenastim proljevom, hipokalemijom i metaboličkom acidozom (Öberg K 2010).

5 Dijagnostika neuroendokrinih tumora

Dijagnoza neuroendokrino­g tumora je multimodalna, na temelju kliničkih simptoma, razina hormona, radiološke i nuklearne slike, uz obaveznu patohistološku potvrdu. Većina bolesnika ima metastatsku bolest u trenutku postavljanja dijagnoze. Prve se metastaze obično javljaju u regionalnim limfnim čvorovima, a zatim u jetri i na kraju na udaljenim mjestima kao što je kost.

5.1 Biokemijski markeri

Biokemijski markeri predstavljaju one hormone ili amine koji se izlučuju iz stanica od kojih su neuroendokrini tumori nastali.

Postoje specifični biokemijski markeri karakteristični za pojedine neuroendokrine tumore te nespecifični koji su povišeni u serumu kod većine neuroendokrinih tumora. Specifični markeri su gastrin, grelin, inzulin, histamin, serotonin, ACTH i drugi.

Najznačajniji nespecifični markeri su kromogranin A, neuron-specifična enolaza (NSE), pankreasni polipeptid (PP), sinaptofizin i 5-hidroksiindololactona kiselina (5-HIAA).

Kromogranin A je glikoprotein koji se nalazi pohranjen u sekretornim granulama neuroendokrinih stanica. Izlučuje se i u fiziološkim uvjetima zajedno s hormonima sekretornih granula, ali ga oslobađaju i neuroendokrini tumori u puno većoj količini. Njegova serumska vrijednost korelira s veličinom tumora. Trenutno je najbolji dostupan biomarker za dijagnosticiranje neuroendokrinih tumora (Vinik A et al. 2009). Koristan je za detekciju nefunkcionalnih neuroendokrinih tumora koji nemaju jasnog kliničkog sindroma, jer bez obzira na diferenciranost, tumorske neuroendokrine stanice zadržavaju sposobnost sintetiziranja i lučenja kromogranina i najbolji je marker za dobrodiferencirane neuroendokrine tumore.

Povišen kromogranin A nalazimo u upalnim bolestima kao što su reumatoidni artritis, upalne bolesti crijeva i sepsa, zatim kroničnom zatajenju srca i arterijskoj hipertenziji, drugim malignomima, terapiji inhibitorima protonske pumpe te kroničnom zatajenju jetre i bubrega. Činjenica da je često povišen u drugim bolestima, a da su njegove vrijednosti ponekad normalne u bolesnika s neuroendokrinim tumorom, čini ga markerom male

specifičnost i male osjetljivosti (Tablica 5), a njegova je najveća vrijednost u praćenju i procjeni odgovora na terapiju. Pad inicijalne vrijednosti za 50% je dobar prognostički pokazatelj (Yao JC et al 2010).

Tablica 5. Osjetljivost kromogranina A

Sensitivity of CgA *	No Liver Metastases	Liver Metastases
Pancreatic NETs (n = 48)	4/13 (31%)	22/35 (63%)
Midgut NETs (n = 62)	6/15 (40%)	36/47 (77%)
Total	10/28 (36%)	58/82 (71%)

Nolting S et al. Cancers, 2012

Neuron-specifična enolaza (NSE) je izomer glikolitičkog enzima enolaze. Specifična je za neurone i neuroendokrine stanice, te se pronalazi u stanicama gastroenteropankreatičnih neuroendokrinih tumora, feokromocitomu i neuroendokrinom tumoru pluća. Bez obzira na visoku osjetljivost za ta tkiva ima ograničenu upotrebu kao biokemijski marker zbog svoje niske specifičnosti. Povećane vrijednosti NSE u serumu povezane su sa slabijom diferencijacijom tumora (Vinik A et al. 2009). Značajna osjetljivost od 63% zamjećena je i u dijagnostici slabo diferenciranih neuroendokrinih tumora pluća, pa je kod tih tumora NSE koristan biomarker uz kromogranina A (Korse CM et al. 2012).

Pankreasni polipeptid (PP) regulira endokrinu i egzokrinu aktivnost gušterače. Utječe i na razinu jetrenog glikogena i probavnu sekreciju. Koristan je za otkrivanje nefunkcionalnih neuroendokrinih tumora gušterače (Kaltsas G, Kanakis G 2012). Osjetljivost za gastroenteropankreatične tumore iznosi od 45 - 63%, a u kombinaciji s kromograninom A povećava se na 95%. Lažno pozitivni rezultati nastaju kod zatajenja bubrega, prekomjernog korištenja laksativa i kod starijih osoba.

5-hidroksiindolactena kiselina (5-HIAA) predstavlja razgradbeni produkt serotonina koji se izlučuje u mokraći. Uzimajući u obzir da vrijednosti serotonina variraju ovisno o dnevnim aktivnostima i količini stresa, mjerenje izlučivanja 5-HIAA vjerniji je pokazatelj od mjerenja

same koncentracije serotonina u plazmi. Njezine vrijednosti su pokazatelj metastatske proširenosti tumora. Povišene vrijednosti nalaze se kod postojanja jetrenih metastaza karcinoida, a veličina uglavnom korelira s veličinom ili brojem metastaza. Svoju najveću specifičnost pokazuje za tumore srednjeg crijeva („midgut“). Osjetljivost 5-HIAA se kreće oko 73%, a specifičnost do 100% (u pacijenata s karcinoidnim sindromom), a niža je u oboljelih od malih neuroendokrinih tumora koji secerniraju serotonin bez karcinoidnog sindroma (Öberg K 2008). Također, lažno niske vrijednosti 5-HIAA mogu se naći u bolesnika s kroničnom bubrežnom insuficijencijom, posebice onih na hemodijalizi. Lažno povišene vrijednosti karakteristične su za bolesnike s malapsorpcijskim sindromom. Također i hrana koja sadrži veće količine triptofana (banane, šljive, orašasti plodovi, avokado, ananas ..) te pojedini lijekovi (paracetamol, naproksen, kofein..) mogu dati lažno pozitivne rezultate, dok neki lijekovi (levodopa, metildopa, heparin, fenotijazini..) daju lažno negativne rezultate, stoga su pacijenti prije upućivanja na takvu pretragu upozoreni da se pridržavaju uputa vezanih uz prehranu.

Histamin je kao biokemijski marker koristan u dijagnozi neuroendokrinih tumora prednjeg crijeva (želuca i pluća). Histaminski metabolit, tele-metilimidazolska kiselina (MemAA) može se mjeriti u urinu, a visoke razine povezuju se s tumorima prednjeg crijeva. Istraživanja su pokazala kako MemAA može služiti kao izvrstan tumorski marker za dijagnostiku tih tumora (Granerus G, Ahlman H 1993).

Unazad nekoliko godina novija istraživanja su otkrila još važnih biomarkera za ovu vrstu tumora. Tako su se progastin oslobađajući peptid (proGRP) i fragmenti citokeratina (CKfr) pokazali korisni za dijagnozu sitnostaničnih neuroendokrinih karcinoma, a dvostruko viša vrijednost proGRP u serumu upućuje na moguće primarno sjelo neuroendokrinog tumora u plućima (Korse CM et al. 2012).

Specifične tumorske markere određujemo kod sumnje na tumor koji daje karakteristinu kliničku sliku s obzirom na svoju hipersekrecijsku aktivnost, na primjer, vazoaktivni intestinalni polipeptid (VIP) nalazimo kod vipoma, somatostatin kod somatostatina, gastrin kod gastrinoma, inzulin i c-peptid kod inzulinoma.

Dijagnoza inzulinoma postavlja se 72-satnim testom gladovanja, jer je dokazano da 98% pacijenata s inzulinomom u tom vermenu razvije simptome hipoglikemije. Ukoliko je tijekom testa zabilježena razina glukoze u plazmi manja od 2,2 mmol/l uz konkomitantnu vrijednosti

inzulina ≥ 6 $\mu\text{U/l}$ ili proinzulina ≥ 5 pmol/l , postavlja se dijagnoza endogenog hiperinzulinizma. Tada je opravdano slikovnim i funkcionalnim tehnikama tražiti inzulinom. Nužno je naravno isključiti prisutnost sulfonilureje (metabolita) u plazmi ili urinu.

U slučaju sumnje na gastrinom potrebno je odrediti vrijednost gastrina u serumu natašte te pH želučanog sadržaja. Izrazito visoke vrijednosti gastrina natašte (čak do deset puta više od normalnih) uz povećanu bazalnu produkciju želučane kiseline i hiperklorhidriju (pH želučanog sadržaja < 2) upućuju na gastrinom. Treba napomenuti da je potrebno, tjedan dana prije provođenja testova, ukinuti inhibitore protonske pumpe te isključiti postojanje atrofičnog gastritisa koji je češći uzrok hipergastrinemije.

Kod svih bolesnika s pankreatičnim neuroendokrinim tumorom neophodan je screening na MEN1. U slučaju sumnje na postojanje neuroendokrinih tumora u sklopu sindroma multiple endokrine neoplazije uputno je određivanje parathormona (PTH), kalcitonina, prolaktina, katekolamina i vanilmandelične kiseline (VMA), kortizola i ACTH te je potrebno napraviti i DNA testiranje.

Postoje i drugi biokemijski markeri dostupni u dijagnostici, ali zbog nedovoljne specifičnosti i osjetljivosti nisu postigli tako raširenu prihvaćenost. Stalna je potreba za otkrivanjem novih biokemijskih markera kako bi se omogućilo ranije otkrivanje i skratilo vrijeme koje je inače potrebno da bi se dijagnosticirao neuroendokrini tumor.

5.2 Slikovne metode dijagnostike

5.2.1 Klasične slikovne metode

Slikovne metode za dijagnostiku neuroendokrinih tumora koriste se u slučaju postojanja kliničke sumnje na NET, zatim kada je cilj otkriti primarno sjelo tumora u pacijenata s već prisutnim metastazama ili se pak koriste u svrhu određivanja proširenosti bolesti.

Neuroendokrini tumori probavnog sustava mogu se dijagnosticirati standardnim radiološkim metodama uključivši RTG gastroduodenuma i pasažu crijeva, irigografiju, CT, MRI te endoskopski (ezofagogastroduodenoskopija, kolonoskopija) i ultrazvučno (transabdominalni i endoskopski UZV). Osjetljivost navedenih metoda u otkrivanju neuroendokrinih tumora

probavnog sustava je mala, posebice za nalaženje primarnog sijela, a kreće se oko 64% za CT, odnosno 56% za MRI, dok je nešto veća kod metastatskih tumora, dosežući senzitivnost od 85 - 88% (Tablica 6). Također, veća se osjetljivost bilježi pri detekciji primarnih neuroendokrinih tumora gušterače (Öberg K 2010).

Tablica 6. Osjetljivost pojedinih slikovnih metoda u otkrivanju neuroendokrinih tumora

Technique	Primary carcinoid tumor (%)	Carcinoid liver metastases (%)	Primary gastrinoma (%)	Gastrinoma liver metastases (%)	Primary insulinoma (%)†
Ultrasound	46	83	23	50	27
CT	64	88	38–75	54–88	30
MRI	56	85	22–90	63–90	10
SRS	80	90	72	97	25
EUS	80 (gastric)		90–100		88
Angio+Ca Stim			93		95

Angio+Ca Stim: Angiografija stimulirana kalcijem; CT: Računalna tomografija; EUS: Endoskopski ultrazvuk; SRS: Scintigrafija somatostatinskih receptora (Octreoscan®).

Preuzeto s http://www.medscape.com/viewarticle/734988_4 accessed 17 svibanj 2014.

CT scan uz dodatak kontrasta može otkriti 95 % tumora većih od 3 cm u promjeru, ali uglavnom ne i tumore promjera manjeg od 1 cm (Tan EH 2011).

CT i MRI imaju prednost zbog bolje mogućnosti lokalizacije tumora. Koriste se za dijagnosticiranje jetrenih metastaza, metastaza u limfnim čvorovima abdomena i za lokalizaciju tumora pluća i medijastinuma s tim da je CT bolji izbor za neuroendokrine tumore pluća i medijastinuma, a MRI za otkrivanje metastaza u jetri, limfnim čvorovima i

kosti. MRI kralježnice potrebno je učiniti kod metastatskog gastrinoma, jer se u 30% bolesnika javljaju i koštane metastaze.

Magnetna rezonanca cijelog tijela je korisna za određivanje proširenosti bolesti, za dijagnozu nepoznatog primarnog tumora, višestruke tumore i terapijsku evaluaciju.

Selektivna kateterizacija pankreatičnih arterija uz stimulaciju kalcijem predstavlja metodu izbora za otkrivanje inzulinoma, a katkad se koristi i za gastrinome.

Kod neuroendokrinih tumora crijeva kolonoskopija je nezamjenjiva metoda za otkrivanje primarnog tumora, ali i s obzirom na činjenicu o sinkronom postojanju drugih neoplazmi. Posebno obećavajuće metode za otkrivanje primarnih tumora su dvostruka balon-enteroskopija i kapsula.

U novije vrijeme, posebice za otkrivanje neurendokrinih tumora koristi se endoskopski ultrazvuk (EUS). Osjetljivost metode kreće se između 90 i 93%, a specifičnost joj je 95%. Ultrazvuk se može primijeniti i intraoperativno, kada osjetljivost doseže i 96%. Dodatna prednost endoskopskog ultrazvuka je u mogućnosti uzimanja dijagnostičkog materijala za postavljanje konačne patohistološke dijagnoze. Također je moguća i procjena proširenosti bolesti u okolno tkivo i limfne čvorove. Intraoperativni UZV se može koristiti i za procjenu jetrenih metastaza. Endoskopskim ultrazvučnim pregledom može se procijeniti invazija tumora u želučanu stijenku te učiniti biopsija tumora uz patohistološku potvrdu.

Važnu ulogu ima i intraduktalni ultrazvuk, radi otkrivanja tumora <5 mm s mogućnošću »brush« citologije i doplerske analize.

Ezofagogastroduodenoskopija s biopsijom je najsenzitivnija metoda za detekciju i dijagnozu duodenalnih NET-ova, koju slijedi endoskopski ultrazvuk s procjenom invazije sluznice, jer se zbog svoje veličine duodenalni neuroendokrini tumori ne otkrivaju klasičnim metodama (CT, MRI, UZV).

Elastografija vođena endoskopskim ultrazvukom nova je metoda u ispitivanju mehaničkih svojstava ispitivanih tkiva. Omogućava kvalitativnu analizu tumora gušterače na osnovi ranije utvrđenih »elasto-scorea« (Rustemović et al. 2010). Ultrazvučne metode mogu se koristiti i intraoperativno, čime im raste osjetljivost.

5.2.2 Funkcionalne metode

Dosadašnji dijagnostički zlatni standard za otkrivanje neuroendokrinih tumora je scintigrafija somatostatinskih receptora (SRS) oktreatidom odnosno Octreoscan. On se temelji na saznanju da stanice neuroendokrinih tumora na svojoj površini imaju receptore za somatostatin (tip 2 i tip 5 receptora) te da ^{111}In ili ^{99}Tc - radioaktivno obilježen analog somatostatina, oktreatid, vežući se za navedene receptore omogućuje prikaz primarnog tumora i udaljenih metastaza. Senzitivnost metode kreće se oko 90% za otkrivanje neuroendokrinih tumora prednjeg, srednjeg i stražnjeg crijeva, dok je relativno mala za otkrivanje inzulinoma, jer je ekspresija somatostatinskih receptora kod inzulinoma manja od 50%. Octreoscan je također koristan u praćenju odgovora na biološku terapiju koja koristi analoge somatostatina. Indiciran je za prvu procjenu proširenosti bolesti i najosjetljivija je metoda za otkrivanje ekstrahepatalnih manifestacija bolesti. Važno je napomenuti da se receptori za somatostatin nalaze i na drugim stanicama i tkivima, pa je tako netumorsko nakupljanje radiofarmaka moguće i u sarkoidozi, granulomatozama ili pak sinoviji zglobova zahvaćenih aktivnim reumatoidnim artritismom. Također, mogući su i lažno negativni nalazi oktreatoskena posebno u pacijenata na terapiji depo-preparatima somatostatina. (Kwekkeboom DJ et al. 2009; Rustemović N et al. 2010)

Od scintigrafskih metoda u upotrebi je i scintigrafija MIBG radioaktivno obilježenim jodom. Prepoznaje adrenergička tkiva (stanice koje metaboliziraju norepinefrin) i stoga se može upotrijebiti za identifikaciju mjesta određenih tumora, kao što su feokromocitom i neuroblastom. Ako se dobije pozitivan nalaz, MIBG se također može koristiti za liječenje tih tumora.

Dodatno poboljšanje u dijagnostici NET-ova zabilježeno je i uvođenjem pozitron emisijske tomografije (PET) te kombinacijom PET i CT.

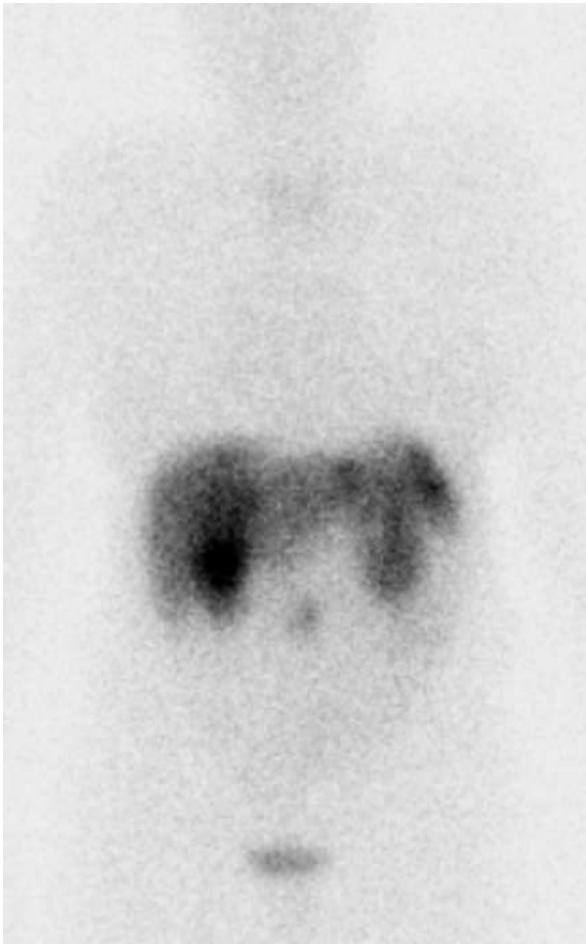
Pozitronska emisijska tomografija pomoću ^{18}F -dezoksi glukoze (FDG) je značajna slikovna metoda u onkologiji. Nažalost, FDG se ne nakuplja u svim neuroendokrinim tumorima već samo u dediferenciranim tumorima i tumorima s visokom proliferacijskom aktivnosti.

S obzirom na činjenicu da stanice neuroendokrinih tumora pripadaju APUD sustavu, koriste se ^{18}F i ^{11}C – obilježeni aminski prekursori, L - dihidroksifenilalanin i 5-hidroksi - L-triptofan (5 - HTP). PET uz korištenje 5-hidroksitriptofana obilježenog sa ^{11}C je dokazano korisna

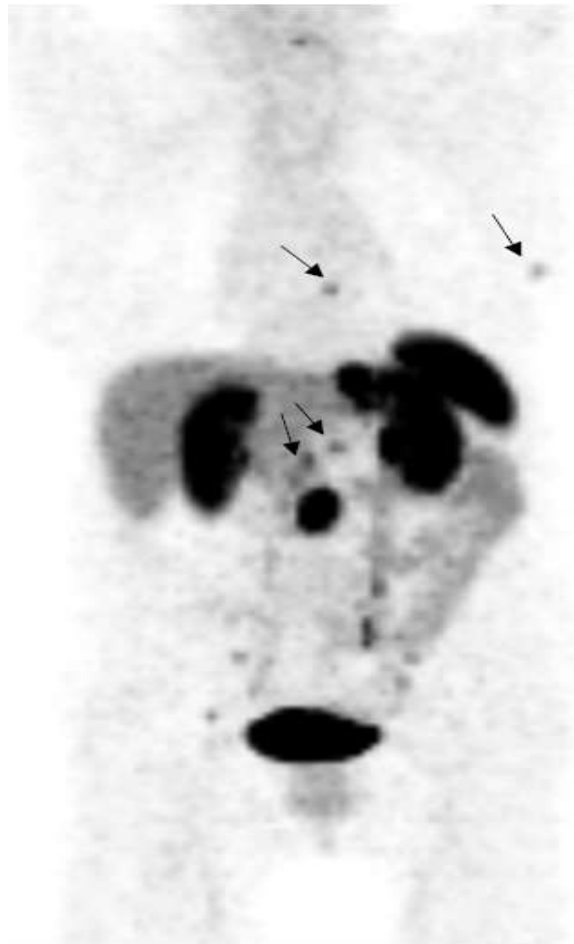
metoda u lokaliziranju tumora veličine oko 0,5 cm. Istovremeno ova metoda omogućava i informacije o metabolizmu tumora, jer je 5-HTP prekursor u sintezi serotonina. U usporednim studijama pokazao se boljim i od CT-a i Octreoscan-a. Međutim, scintigrafija somatostatinskih receptora ostaje slikovna metoda izbora za pacijente s neuroendokrinim tumorima, dok ulogu PET-a u kliničkoj rutini treba dodatno ispitati u komparativnoj studiji s većim skupinama bolesnika (Sudin A 2007).

Spojevi koji se u zadnje vrijeme koriste pri pozitronskoj emisijskoj tomografiji za otkrivanje neuroendokrinih tumora jesu ^{68}Ga -DOTA-TOC, ^{68}Ga -DOTA-TATE i ^{68}Ga -DOTA-NOC. Riječ je o modificiranim molekulama oktretida (TOC, TATE, NOC) koji imaju pojačani afinitet za somatostatinske receptore, zbog čega je ovo funkcionalna metoda izbora u dijagnostici NET-ova gradusa 2 koji imaju znatno manje somatostatinskih receptora. PET/CT ima višestruke prednosti i pruža dodatne dijagnostičke informacije u odnosu na klasične Octreoscan slike neuroendokrinih tumora (Slika 4). Velika je vjerojatnost da će ta metoda zamijeniti Octreoscan zbog svoje visoke osjetljivosti, veće točnosti, lakše nabave radioizotopa i izvedivosti te niže doze zračenja (Hofman MS 2012).

Octreoscan



^{68}Ga -DOTA-TOC



Slika 4. Usporedba Octreoscan-a i ^{68}Ga -DOTA-TOC. Ljubaznošću Sundin A, Advance NETs course, Uppsala, 2013.

6 Liječenje neuroendokrinih tumora

Kako će se pojedini pacijent s neuroendokrinim tumorom liječiti, ovisi o više faktora: vrsti NET-a, TNM stupnju i WHO klasifikaciji, postojanju jetrenih i drugih metastaza, funkcionalnosti tumora, o stanju pacijenta i o samoj dostupnosti određene vrste liječenja.

6.1 Operativno liječenje

Kako je svaki neuroendokrini tumor potencijalno maligni tumor, primarni cilj za liječenje pacijenata s neuroendokrinim tumorom treba biti operacijsko odstranjenje tumora. Kontrola simptoma i ograničenje daljnjeg napredovanja tumora su sekundarni ciljevi. Kirurško liječenje usmjereno je na odstranjenje ili barem redukciju primarnog tumora i/ili metastaza uvijek kada je to moguće. U većini slučajeva, posebice ako je riječ o malim (manjim od 2 cm u promjeru), ograničenim tumorima predstavlja i definitivno izlječenje. Također, čak i kod postojanja metastaza u jetri, ako su one ograničene na jedan režanj, u 10% bolesnika resekcijom se postiže definitivno izlječenje ili pak značajno poboljšanje kvalitete i dužine života. Kirurško liječenje često nije moguće jer većina bolesnika u vrijeme postavljanja dijagnoze već ima metastatsku bolest.

Prihvaćeno je da je najmanje 70 - 90 % tumora potrebno odstraniti kako bi se postigla kontrola simptoma. Oko 60 % pacijenata će doživjeti ponavljanje simptoma nakon operacije i petogodišnje preživljenje za lokalizirane i regionalne metastaze iznosi 35 - 80%. Kod palijativne operacije primarni tumor treba ukloniti, ako je to moguće. Takav postupak omogućava učinkovitiju medicinsku terapiju, smanjuje izlučivanje bioaktivnih supstanci te smanjuje tegobe vezane uz samu masu tumora (Öberg K 2011).

Postoje posebitosti u kirurškom liječenju ovisno o pojedinim lokalizacijama tumora, tako se na primjer svi duodenalni NET-ovi bez distalnih metastaza trebaju kirurški odstraniti. Manji tumori (manji od 1 cm) mogu se odstraniti endoskopski ako nisu prisutne metastaze u limfne čvorove. Periampularni tumori zahtijevaju lokalnu resekciju. Kirurško liječenje je jedino koje može izliječiti gastrinom. Kod inzulinoma se tijekom operacije mora eksplorirati cijela gušterača. Prednost se daje enukleaciji tumora, ako je moguća, u protivnom se preporuča centralna ili distalna pankreatektomija. Metastaze u lokalnim limfnim čvorovima

ne predstavljaju apsolutnu kontraindikaciju za resekciju, pogotovo ako se planira i njihova ekscizija. Kirurški se mogu odstraniti i jetrene metastaze ako su veće od 3 cm. One manje se rješavaju drugim tehnikama. Minimalni kriteriji za kurativnu resekciju jetrenih metastaza uključuju resektabilne, dobro diferencirane lezije, odsutnost desnostranog zatajenja srca, odsutnost ekstrahepatičnih metastaza, odsutnost karcinoze peritoneuma te prethodnu resekciju primarnog tumora.

Za razliku od drugih vrsta tumora, zbog usporenog rasta NET-ova, postoji mogućnost transplantacije jetre. Transplantacija jetara može se razmatrati u mlađih i inače zdravih osoba u kojih nema dokaza ekstrahepatičkih metastaza. Postupak se provodi s namjerom da dovede do izlječenja ili da se ublaže po život opasni hormonalni poremećaji.

6.2 Citodestruktivne metode – ablacija, embolizacija

U bolesnika koji nisu pogodni kandidati za operacije, regionalna kontrola jetrenih metastaza može se postići različitim postupcima kao što su radiofrekvencijska ablacija (RFA), laserska ablacija i krioterapija, ligacijom ili embolizacijom hepatalne arterije. Primjenjuju se u svrhu redukcije metastaza te smanjenja njihove hormonske sekrecije. Kao rezultat navedenih metoda dolazi do ishemije tumorskih stanica i konačno likvefakcije tumora. Ove metode najčešće zahtijevaju ponavljanje svakih 6 - 12 mjeseci, a komplicirane su tumorskim krizama zbog otplavlivanja tumorskih stanica i njihovih aktivnih produkata u sistemsku cirkulaciju.

Embolizacija hepatalne arterije može se izvoditi ubrizgavanjem čestica ili citotoksičnih sredstava. Ove terapijske strategije temelje se na činjenici da se, za razliku od normalnih hepatocita, neuroendokrine metastaze jetre pretežito opskrbljuju arterijskim umjesto portalnim krvotokom. Koriste se općenito u palijativne svrhe kod bolesnika sa spororastućim funkcionalnim tumorima otpornim na medicinsku terapiju, ali također mogu biti korisne i za smanjenje opterećenja tumorom i kontrolu napredovanja nefunkcionalnih tumora. Doksorubicin (DOX), streptozocin (STZ), mitomicin i fluorouracil (5 - FU) sredstva su koja se koriste prilikom kemoembolizacije, iako nedostaje randomiziranih studija koje bi pravilno ocijenile omjer koristi i rizika kemoembolizacije s klasičnom mehaničkom embolizacijom. Uobičajene nuspojave su bol, groznica ili povećanje vrijednosti jetrenih

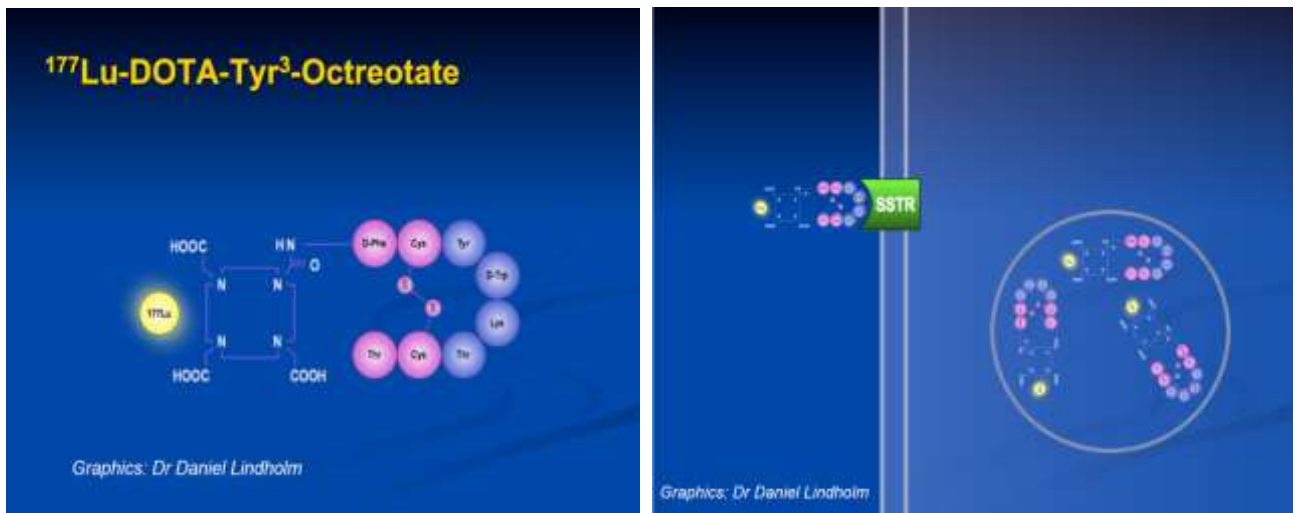enzima. Teške komplikacije se javljaju u 10 % slučajeva i uključuju akutno zatajenje jetre ili bubrega, apsces jetre, kolecistitis ili karcinoidnu krizu.

Radiofrekventna ablacija provodi se visokofrekventnom izmjeničnom strujom. Najčešće se provodi nakon neuspješne embolizacije i kemoembolizacije. Pristup je ili transabdominalni, potpomognut CT-om, odnosno MR-om ili pak laparoskopski uz primjenu intraoperativnog ultrazvuka. Kako bi se postigla kontrola hormonske hipersekrecije potrebno je uništiti gotovo 90% tumorske mase. U svrhu ablacije jetrenih metastaza moguća je i primjena etilnog alkohola (PEIT), krioterapija ili ablacija pomoću lasera, no kako navedene tehnike nisu provedene sustavno u kontroliranim uvjetima i na reprezentativnom broju bolesnika, nije moguće sa sigurnošću procijeniti njihovu korisnost. Veličina i broj metastaza su ograničavajući čimbenici, tako da je potrebno da promjene nisu prevelike i da ih ne bude previše.

6.3 Radionuklidna terapija – PRRT (Peptide receptor radionuclide therapy)

Većina GEP-NET tumora izražava SSTR2 receptore. Modifikacijom oktreotida dobiven je oktreotat s povećanim afinitetom vezanja za navedene receptore. Pronalazak i razvoj kelatora kao što je DOTA, omogućio je kombiniranje ovog spoja s ionima metala kao što su (^{90}Y i ^{177}Lu) poboljšavajući njihovu dijagnostičku i terapijsku primjenu. Ranije su se upotrebljavale velike doze ^{111}In , a danas se dobri rezultati postižu upotrebom ^{177}Lu -DOTA-Tyr3 oktreotata (Slika 5). Kompletna remisija postignuta je kod 2%, djelomičan odgovor sa smanjenjem mase tumora za do 50% kod 19% bolesnika, a stabilizacija bolesti kod 35% bolesnika (Kwekkeboom DJ 2005). Upotreba oktreotida obilježenog s radioaktivnim farmakom proizvodi ionizaciju unutar stanice mete, što omogućava lokalnu radijaciju tumora. Itrij (^{90}Y) ima višu energiju i veći domet beta zraka te je bolji u bolesnika u kojih postoji veća tumorska masa. Terapijska doza koja se primjenjuje ovisi o pragu zračenja za bubrege i koštanu srž, a u novije vrijeme koriste se i protektivne aminokiseline za bubrege čime se omogućava primjena veće doze radiofarmaka. Ovaj se oblik liječenja koristi kada kirurško liječenje nije moguće, kod uznapredovale metastatske bolesti, a da je prethodno potvrđeno postojanje SSRT2 receptora u tumoru.

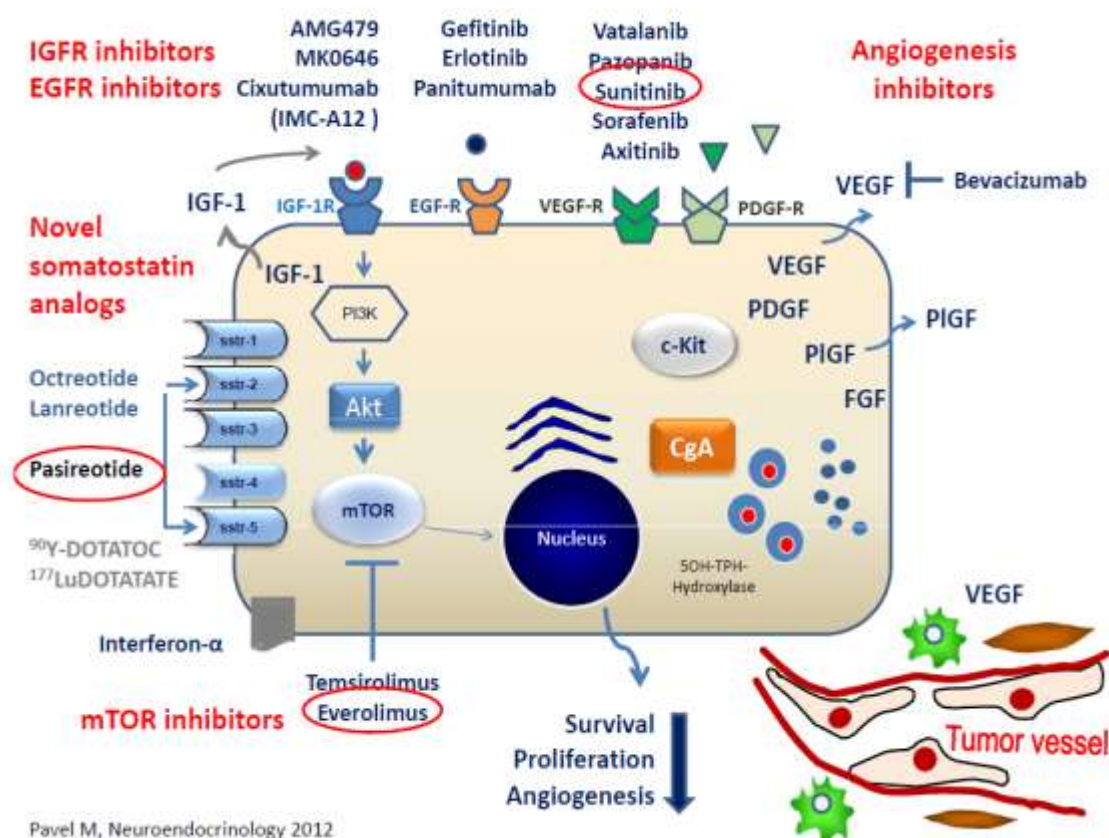
Vanjska radijacija pojedinih lokalizacija primjenjuje se u svrhu palijacije, kada postoje dobro ograničene metastaze u mozgu i kostima.



Slika 5. Radionuklidna terapija s ^{177}Lu -DOTA-Tyr³ oktreatatom. Ljubaznošću Garske-Roman U., Advance NETs course, Uppsala, 2013.

6.4 Medikamentozno liječenje

Postoji više meta na koje se pokušava djelovati ne bi li se postigao učinak na neuroendokrine tumore. Mete su: somatostatinski receptori, interferonski receptori, receptori za faktore rasta (EGFR/HER-2, IGFR1), receptori tirozin kinaze, intracelularne kinaze, različiti enzimi, cirkulirajući ligandi i drugi (Slika 6).



Pavel M, Neuroendocrinology 2012

Slika 6. Načini djelovanja pojedinih skupina lijekova na tumorsku stanicu. Ljubaznošću Öberg K, Advance NETs course, Uppsala, 2013.

6.4.1 Analози somatostatina

Somatostatin je peptidni hormon koji je endogeni inhibitor lučenja brojnih endokrinih hormona, uključujući serotonin, inzulina, glukagona i gastrina. Njegova se učinkovitost u smanjenju simptoma oboljelih od NET-a otkrila unazad trideset godina. Problem njegove daljnje primjene bio je u izrazito kratkom djelovanju. Zbog toga su sintetizirani analози somatostatina koji su u širokoj uporabi u liječenju ovih tumora. Vežu se na receptore za somatostatin (SSTR) različitim afinitetom. Oktreotid i lanreotid imaju visoki afinitet za SSTR2 i SSTR5 te mali afinitet za SSTR3. Preko SSTR-a se može utjecati na inhibiciju tumorske sekrecije peptidnih hormona i tumorskog rasta. Oktreotid je sintetski, dugodjelujući analog somatostatina, koji je snažan inhibitor sekrecije hormona iz neuroendokrinih stanica. Početni dokazi da oktreotid može smanjiti simptome karcinoidnog sindroma je smanjenje razine 5-HIAA u mokraći. Može se primijeniti subkutano dva do tri puta na dan u dozi od 50 do 500 mikrograma, a danas su na raspolaganju i pripravci duljeg djelovanja koji se mogu aplicirati intramuskularno svaka dva tjedna (lanreotid) ili svaka četiri tjedna te predstavljaju glavni oblik liječenja bolesnika s karcinoidnim sindromom. Oktreotid često otklanja simptome u bolesnika s različitim endokrinim tumorima nakon njihove nepotpune resekcije. Također ima različite neizravne antiproliferacijske učinke, kao što je inhibicija anti-apoptotičkog hormona (npr. IGF-1), inhibicija oslobađanja faktora rasta te inhibicija imunološkog sustava. Tumorske stanice mogu sadržavati različite varijante somatostatinskih receptora koji uz tumor mogu biti izraženi i u peritumorskim venama, tako da je sprječavanje angiogeneze još jedan mogući mehanizam djelovanja analoga somatostatina. Nuspojave prilikom terapije se javljaju u 20 - 40% bolesnika. Kao najčešće nuspojave opisuju se nelagoda u trbuhu, kolelitijaza, intolerancija glikemije i hipokalcemija. Bolesnici koji primaju analoge mogu prestati odgovarati na terapiju ('escape from response' fenomen) kroz period od 6 - 18 mjeseci od početka terapije. Taj je fenomen povezan s povećanim morbiditetom i mortalitetom (Öberg 2010). Od novijih analoga somatostatina spominje se Pasireotide (SOM230) koji ima afinitet za četiri od pet podvrsta somatostatinskih receptora (Öberg K 2011).

6.4.2 Interferon

Interferon je uveden još 1980-ih godina kao terapija neuroendokrinih tumora zbog svojeg antisekrecijskog učinka. Uz inhibiciju staničnog ciklusa tumora, sprječavao je i angiogenezu. Biokemijski i simptomatski učinak zabilježen je u oko 50% bolesnika, sa stabilizacijom bolesti od 60 - 80% kroz 4 godine. Međutim, redukcija tumora pojavila se samo u oko 15% bolesnika. Terapija interferonom općenito se preporuča kao pristup druge linije u bolesnika s funkcionalnim tumorima, niskog proliferacijskog indeksa. Djelovanje interferona na kontrolu simptoma je slično djelovanju analoga somatostatina te čak interferon pokazuje veće antiproliferativno djelovanje. Međutim ne djeluje dovoljno brzo i ima značajne nuspojave koje ograničavaju njegovu uporabu. Zapažene nuspojave uključuju simptome slične gripi, supresiju koštane srži, poremećaj štitne žlijezde, psihijatrijske fenomene i sindrom kroničnog umora. Randomizirano istraživanje u Švedskoj dokazalo je da kombinacija IFN- α s analogom somatostatina ima sinergistički učinak i poboljšava petogodišnje preživljenje za 20%.

6.4.3 Kemoterapija

U liječenju neuroendokrinih tumora se primjenjuje više različitih kemoterapeutika. Mogu se primijeniti u vidu monoterapije ili kombinirane kemoterapije. To su ponajprije streptozotocin (nije registriran u RH), doksorubicin, spojevi platne (cisplatina i karboplatina), dakarbazin, etopozid. Noviji kemoterapeutici poput temozolamida, oksaliplatine, kapecitabina i taksana pokazali su također određenu učinkovitost u novijim kliničkim studijama.

Osamdesetih su se godina radila istraživanja koja su pokazala slabu djelotvornost monoterapije. Nakon toga su rađene studije s različitim kombinacijama kemoterapeutika, no željeni rezultati nisu bili zadovoljavajući. Također ni kombinacija kemoterapije s interferonom nije dala značajno bolji rezultat od monoterapije. Tada je pravilo bilo da pacijenti s klasičnim karcinoidnim tumorom i karcinoidnim sindromom, u kojem tumor pokazuje nisku sposobnost proliferacije, ne bi trebali primati kemoterapiju. Rezultati su u različitim studijama za ovaj oblik liječenja bili razočaravajući; učinkovitost nije bila veća od 5

- 10 %, bolesnici su kratko živjeli, i liječenje je bilo popraćeno značajnim nuspojavama. I danas se kemoterapija ne preporuča u liječenju neuroendokrinih tumora jejunuma i ileuma uz iznimku pacijenata sa slabodiferenciranim tumorom kada se primjenjuje polikemoterapija, a učinkovitost ove terapije zabilježena je u manje od 15% oboljelih. U liječenju duodenalnih NET-ova se primjenjuje kombinacija streptozotocina i 5-FU/dokсорubicina kod tumora s niskom do srednjom proliferacijskom aktivnosti, te cisplatina/karboplatina uz etopozid za slabo diferencirane tumore. Kod neuroendokrinih tumora gušterače, terapijski odgovor na kemoterapiju se kreće od 7 - 66%, ovisno o stupnju diferencijacije. U dobro diferenciranih neuroendokrinih tumora/karcinoma primjena kemoterapije može se razmatrati nakon rane progresije tumora (<6 mjeseci), dok je u slabo diferenciranih karcinoma visokog stupnja proliferacije inicijalna kemoterapija je terapijska opcija prve linije liječenja. Kombinacija streptozotocina s 5-FU, dokсорubicinom i dakarbazinom najbolje učinke pokazuje u metastatskom neuroendokrinom tumoru gušterače, pa je stopa odgovora na kemoterapiju tih bolesnika do 40 %. Primjenom sistemne terapije streptozocina i dokсорubicina opisivana je i 60% stopa regresije, ali kardijalna toksičnost dokсорubicina ograničava broj kemoterapijskih ciklusa koji se mogu primijeniti. U nedavnom istraživanju dobiveni su i prvi rezultati povoljnog ishoda liječenja metastatskog PET-a kombinacijom temozolomida i kapecitabina gdje je djelomičan odgovor na terapiju postignut u 67% pacijenata. Kod ostalih uznapredovalih slabo diferenciranih neuroendokrinih tumora bilo kojeg sijela u prvoj liniji se primjenjuje kombinacija etopozida i cisplatine (Öberg K 2008).

6.4.4 Biološka ciljana terapija

Uvođenjem ciljane biološke terapije, u posljednjih nekoliko godina došlo je do velikog pomaka u liječenju bolesnika sa solidnim tumorima. Za razliku od kemoterapije koja je uglavnom neselektivna i koja djeluje i na tumorske i na zdrave stanice, što uzrokuje brojne nuspojave i ograničenja u njezinoj primjeni, ciljana terapija usmjerena je protiv specifičnih biljega tumorskih stanica. Rezultat toga je manji broj nuspojava i bolji rezultati liječenja. Postoji nekoliko skupina lijekova koji se primjenjuju u toj vrsti liječenja, a danas su u

kliničkoj primjeni dvije skupine: monoklonska protutijela i takozvane male molekule. Terapija monoklonskim protutijelima je visokospecifična terapija s vrlo niskom toksičnošću. Dvije glavne funkcije protutijela su prepoznavanje i vezivanje za antigene te izazivanje imunog odgovora u organizmu domaćina nakon vezivanja za antigen. Male molekule blokiraju unutarstanične signalne putove, primjerice unutarstaničnu receptorsku tirozin-kinaznu domenu, sprečavajući fosforilaciju i aktivaciju signalnih putova.

Angiogeneza, predstavlja proces stvaranja novih krvnih žila i ima središnje mjesto u rastu svih tumora, pa tako i neuroendokrinih. Brojni eksperimentalni radovi ukazuju na ulogu angiogeneze kao ključnog procesa u razvoju, širenju i metastaziranju solidnih tumora. Osnovni signal za indukciju angiogeneze je hipoksija. Tumori sadrže veliki broj hipoksičnih stanica, što je rezultat brzog rasta tumora i nedovoljne neovaskularizacije. Vaskularni endotelni čimbenik rasta (VEGF) jedan je od najsnažnijih proangiogenih čimbenika u tumorskoj angiogenezi. Biološki učinak VEGF-a ostvaruje se djelovanjem preko specifičnih endotelnih površinskih staničnih receptora. Vezivanje VEGF-a za receptore dovodi do aktivacije niza unutarstaničnih putova i u konačnici do aktivacije endotelnih stanica i rasta novih krvnih žila. Za razliku od citostatika koji direktno uništavaju stanicu tumora, antiangiogena sredstva koče tumorski rast sprečavanjem stvaranja novih krvnih žila. Brojni antiangiogeni spojevi i lijekovi testirani su u kliničkim studijama, samostalno ili u kombinaciji s drugim vrstama liječenja. Lijekovi koji pripadaju toj skupini, a koji se primjenjuju ili u kliničkoj praksi ili su u završnim fazama kliničkih pokusa, jesu: bevacizumab (humanizirano monoklonsko protutijelo koje blokira VEGF), sunitinib malat (multikinazni tirozin-kinazni inhibitor koji pripada skupini tzv. malih molekula i koči PDGFR-beta, VEGF receptore, Flt-3 i c-kit) te VEGF receptor tirozin-kinazni inhibitori: vatalanib, vandetanib i AZD2171 i konačno sorafenib, inhibitor raf kinaze i VEGF-receptora 2 kao i PDGFR-beta kinaze. (Yao JC 2007) mTOR (mammalian target of rapamycin) je serin-treonin-kinaza koja sudjeluje u regulaciji apoptoze, proliferacije i staničnog rasta preko moduliranja progresije staničnog ciklusa. U stanicama tumora dolazi do aktivacije signalnog puta PI3K/AKT/mTOR s važnom ulogom u karcinogenezi. Dva mTOR inhibitora temsirolimus (Torisel) i everolimus (RAD001) pokazala su vrlo obećavajuće rezultate faze II u uznapredovalih neuroendokrinih tumora. Tako je everolimus u fazi II kliničke studije u kombinaciji s oktreotidom kod uznapredovalih neuroendokrinih tumora niskog i intermedijarnog gradusa doveo do dvogodišnjeg preživljenja od 83% i trogodišnjeg od 81% u skupini od 60 bolesnika (Yao JC 2008). Obećavajuće rezultate u antitumorskoj aktivnosti i boljem odgovoru bolesnika daju i istraživanja u kojima se primjenjuje monoterapija everolimusa u većim dozama.

Pokušalo se i s drugim lijekovima koji koče tirozin-kinaze kao što su gefitinib (Iressa) i imatinib (Glivec). Provedeno je više kliničkih ispitivanja faze I i II do sada bez većih terapijskih uspjeha u skupini neuroendokrinih tumora.

Postoji još cijeli niz molekula čiji se mehanizmi djelovanja još ispituju u različitim fazama kliničkih ispitivanja. To su blokatori IGH-I putova, inhibitori src kinaze, inhibitori deacetilaze histona, bortezomib, nelfinavir i drugi. O njihovom potencijalnom učinku na neuroendokrine tumore još nema dovoljno kliničkih rezultata.

6.4.5 Simptomatsko liječenje

Simptomatsko liječenje počiva na upotrebi somatostatinskih analoga i interferona, prvenstveno za liječenje različitih hipersekretornih sindroma vezanih uz neuroendokrine tumore, zatim inhibitora protonske pumpe za liječenje Zollinger-Ellisonovog sindroma i diazoksida za liječenje hipoglikemija u sklopu inzulinoma koji suprimira sekreciju inzulina direktno djelujući na beta stanice te pospješuje glikogenolizu.

7 Zahvale

Zahvaljujem se mentoru prof. dr. sc. Milanu Vrkljanu na stručnim savjetima kojima je olakšao pisanje ovog rada. Posebnu zahvalnost dugujem dr. Ivanu Kruljcu na pomoći, usmjeravanju i beskrajnom strpljenju.

Hvala kolegama i prijateljima koji su svojom podrškom, savjetima i odvojenim vremenom doprinijeli izradi ovog diplomskog rada. Najveće hvala mojoj obitelji na neizmjernom razumijevanju i podršci koju mi je pružala tijekom svih godina studiranja.

8 Literatura

1. Bosman FT et al. (2010) WHO Classification of Tumours of the Digestive System. 4th ed. Lyon, France: IARC Press; 13-14.
2. Granerus G, Ahlman H (1993) Histamine metabolism in patients with foregut carcinoid tumours. *Agents and Actions*:38(3-4)165-168.
3. Hofman MS, Kong G, Neels OC, Eu P, Hong E, Hicks RJ (2012) High management impact of Ga-68 DOTATATE (GaTate) PET/CT for imaging neuroendocrine and other somatostatin expressing tumours. *Journal of Medical Imaging and Radiation Oncology* 56:40-47.
4. Kanakis G, Kaltsas G. (2012) *Best Pract Res Clin Gastroenterol* 26(6):791-802.
5. Klimstra DS, Modlin IR, Coppola D, Lloyd RV, Suster S (2010) The pathologic classification of neuroendocrine tumors: a review of nomenclature, grading, and staging systems. *Pancreas* 39:707-712.
6. Korse CM et al. (2012) Choice of tumour markers in patients with neuroendocrine tumours is dependent on the histological grade. A marker study of Chromogranin A, Neuron specific enolase, Progastrin-releasing peptide and cytokeratin fragments *Eur J Cancer* 48(5):662-71.
7. Kwekkeboom DJ et al. (2005) Radiolabeled somatostatin analog [177Lu-DOTA0,Tyr3] octreotate in patients with endocrine gastroenteropancreatic tumors. *J Clin Oncol.* 20;23(12):2754-62.
8. Kwekkeboom DJ et al. (2009) European Neuroendocrine Tumor Society .ENETS Consensus Guidelines for the Standards of Care in Neuroendocrine Tumors: somatostatin receptor imaging with (111)In-pentetreotide. *Neuroendocrinology* 90(2):184–9.
9. Modlin IM et al (2008) *J Natl Cancer Inst* 100(18):1282-1289.
10. Öberg K (1998) Carcinoid Tumors: Current Concepts in Diagnosis and Treatment. *The oncologist* 3(5):339-345.
11. Öberg K (2002) Carcinoid tumors: molecular genetics, tumor biology, and update of diagnosis and treatment. *Curr Opin Oncol* 14:38-45.
12. Öberg K (2008) Carcinoid tumors, the carcinoid syndrome, and related disorders, Kronenberg: Williams Textbook of Endocrinology, 11th ed. Saunders, An Imprint of Elsevier.

13. Öberg K (2010a) Neuroendocrine tumors (NETs): historical overview and epidemiology *Tumori* 96:797-801.
14. Öberg K (2010b) Gastrointestinal neuroendocrine tumors. *Oxford Journals, Annals of Oncology* 21(7):72-80.
15. Öberg K (2011) Management of Neuroendocrine Tumors: Current and Future Therapies *Expert Rev Endocrinol Metab.* 6(1):49-62.
16. Öberg K, Castellano D (2011) Current knowledge on diagnosis and staging of neuroendocrine tumors. *Cancer Metastasis Rev.*30:3-7.
17. Rindi G et al. (2006) TNM staging of foregut (neuro)endocrine tumors: a consensus proposal including a grading system. *Virchows Archiv* 449(4):395-401.
18. Rindi G et al. (2007) TNM staging of midgut and hindgut (neuro) endocrine tumors: a consensus proposal including a grading system. *Virchows Archiv* 451(4) 757-762. http://www.enets.org/guidelines_tnm_classifications.html
19. Rustemović et al. (2010) Postupnik za dijagnostiku, liječenje i praćenje oboljelih od neuroendokrinih tumora gušterače. *Lije Vjesn* 132:127-133.
20. Scholzen T, Gerdes J (2000), The Ki-67 protein: from the known and the unknown *J. Cell.Physiol.*182(3):311-22.
21. Soga J (2003) Carcinoids and their variant endocrinomas. An analysis of 11842 reported cases. *Journal of experimental & clinical cancer research CR* 22(4):517-530.
22. Sundin A, Garske U, Orlefors H (2007) Nuclear imaging of neuroendocrine tumours. *Best Pract. Res. Clin. Endocrinol. Metab.*21(1):69-85.
23. Tan EH, Tan C (2011) Imaging of gastroenteropancreatic neuroendocrine tumors. *World Journal of Clinical Oncology* 2(1):28.
24. Vinik A, Silva MP, Woltering EA, Go VL, Warner R &Caplin M (2009) Biochemical testing for neuroendocrine tumors. *Pancreas* 38:876-889.
25. Vinik A et al. (2010) Consensus Guidelines for the Diagnosis of Neuroendocrine Tumor, *Pancreas* 39(6) <http://www.nanets.net/pdfs/pancreas/03.pdf>
26. Yao JC, Hoff PM (2007) Molecular targeted therapy for neuroendocrine tumours. *Hematol Oncol Clin North Am.* 21:575-81.
27. Yao JC et al. (2008) Efficacy of RAD001 (everolimus) and octreotide LAR in advanced low- to intermediate-grade neuroendocrine tumors: results of a Phase II study. *J. Clin. Oncol.* 26(26):4311-4318.
28. http://www.medscape.com/viewarticle/734988_4 accessed 17 svibanj 2014.

29. http://annonc.oxfordjournals.org/content/21/suppl_7/vii72.long accessed 21.svibanj 2014.
30. http://www.enets.org/guidelines_tnm_classifications.html accessed 17.svibanj 2014.

Životopis

OSOBNI PODACI

Ime i prezime: Mirta Pihać

Datum rođenja: 11. prosinca 1985.

Mjesto: Slavonski Brod

Adresa: Ante Starčevića 25, 35000 Slavonski Brod

e-pošta: m.pihac@gmail.com

Telefon: +385 99 5775 711

ŠKOLOVANJE I IZOBRAZBA

Fakultet (2004 - 2014): Sveučilište u Zagrebu, Medicinski fakultet

Diplomski rad: Neuroendokrini tumori – dijagnostičko terapijske mogućnosti

Srednja škola (2000 - 2004): Opća gimnazija „Matija Mesić“, Slavonski Brod

Maturalni rad : Akcijski potencijal staničnih membrana

Osnovna škola (1992 - 2000): Osnovna škola „Ivan Goran Kovačić“, Slavonski Brod

VJEŠTINE

Jezici: engleski jezik aktivno , njemački jezik pasivno

Kompjutorske vještine: MS Office