

Analiza deformacije miokarda magnetskom rezonancijom u bolesnika sa sistemskom desnom klijetkom

Gregov, Andrija

Master's thesis / Diplomski rad

2022

Degree Grantor / Ustanova koja je dodijelila akademski / stručni stupanj: **University of Zagreb, School of Medicine / Sveučilište u Zagrebu, Medicinski fakultet**

Permanent link / Trajna poveznica: <https://um.nsk.hr/um:nbn:hr:105:742567>

Rights / Prava: [In copyright](#)/[Zaštićeno autorskim pravom.](#)

Download date / Datum preuzimanja: **2024-09-12**



Repository / Repozitorij:

[Dr Med - University of Zagreb School of Medicine Digital Repository](#)



SVEUČILIŠTE U ZAGREBU

MEDICINSKI FAKULTET

Andrija Gregov

**Analiza deformacije miokarda magnetskom
rezonancijom u bolesnika sa sistemskom desnom
klijetkom**

DIPLOMSKI RAD



Zagreb, 2022.

Ovaj diplomski rad izrađen je u Kliničkom zavodu za dijagnostičku i intervencijsku radiologiju Kliničkog bolničkog centra Zagreb pod vodstvom doc.dr.sc. Maje Hrabak Paar i predan je na ocjenu u akademskoj godini 2021./2022.

Popis i objašnjenje kratica

AV – atrioventrikulski

ccTGA – kongenitalno korigirana transpozicija velikih arterija (od engl. congenitally corrected transposition of the great arteries)

CRT – srčana resinkronizacijska terapija (od engl. cardiac resynchronization therapy)

CT – kompjuterizirana tomografija (od engl. computed tomography)

DORV – dvostruki izlaz krvnih žila iz desne klijetke (od engl. double outlet right ventricle)

EDV – enddiastolički volumen

EF – ejekcijska frakcija

EKG – elektrokardiografija

engl. – engleski

HLHS – sindrom hipoplastičnog lijevog srca (od engl. hypoplastic left heart syndrome)

IART – intraatrijska reentry tahikardija

ICD – implantabilni kardioverter defibrilator (od engl. implantable cardioverter-defibrillator)

LGE – kasna imbibicija gadolinijem (od engl. late gadolinium enhancement)

MR – magnetska rezonancija

RV – desna klijetka (od engl. right ventricle)

SA – sinoatrijski

SD – standardna devijacija

SRV – sistemska desna klijetka (od engl. systemic right ventricle)

SSFP – steady-state free precession

TE – vrijeme odjeka (od engl. echo time)

TGA – transpozicija velikih arterija (od engl. transposition of the great arteries)

TR – vrijeme ponavljanja (od engl. repetition time)

VAD – mehanička potpora klijetki (od engl. ventricular assist device)

VSD – ventrikularni septalni defekt

Sadržaj

SAŽETAK.....	I
SUMMARY	II
1. UVOD	1
1.1. Sistemska desna klijetka.....	1
1.1.1. Embrionalni razvoj početnog dijela aorte i plućne arterije	1
1.1.2. Potpuna (ili D) transpozicija velikih arterija	2
1.1.3. Korigirana (ili L) transpozicija velikih krvnih žila	3
1.1.4. Dvostruki izlaz krvnih žila iz desne klijetke	4
1.1.5. Sindrom hipoplastičnog lijevog srca	4
1.2. Sistemska desna klijetka u odraslih	5
1.2.1. Adaptivni mehanizmi sistemske desne klijetke	5
1.2.2. Komplikacije u odraslih nakon operacije atrijskog switcha.....	6
1.2.3. Komplikacije u odraslih s korigiranom transpozicijom velikih arterija.....	6
1.2.4. Zbrinjavanje zatajenja sistemske desne klijetke.....	7
1.3. Oslikavanje sistemske desne klijetke magnetskom rezonancijom	9

1.3.1.	Određivanje volumena i funkcionalnih parametara	10
1.3.2.	Kontrastne tehnike snimanja	10
1.3.3.	Određivanje parametara naprezanja miokarda	11
2.	Hipoteza	13
3.	Ciljevi.....	14
4.	Materijali i metode	15
5.	Rezultati	18
6.	Rasprava	23
7.	Zaključak.....	26
8.	Zahvale	27
9.	Literatura	28
10.	Životopis.....	32

SAŽETAK

Naslov: Analiza deformacije miokarda magnetskom rezonancijom u bolesnika sa sistemskom desnom klijetkom

Uvod. Desna je klijetka u funkciji sistemske klijetke u kongenitalno korigiranoj transpoziciji velikih žila (ccTGA) i kod potpune transpozicije velikih arterija (TGA) nakon operacije atrijskog switcha. Do 4. desetljeća života većina pacijenata razvije znakove srčanog zatajenja zbog ograničenih mehanizama adaptacije desne klijetke. Magnetska rezonancija (MR) metoda je zlatnog standarda neinvazivnog praćenja pacijenata sa sistemskom desnom klijetkom (SRV).

Cilj. Usporediti promjene u deformaciji miokarda desne klijetke između pacijenata sa SRV i zdravih ispitanika bez strukturne bolesti srca.

Materijali i metode. Retrospektivno su analizirane cine snimke snimljene steady-state free precession tehnikom uređajem za magnetsku rezonanciju jačine 1.5 T. Uspoređivano je 25 bolesnika sa SRV (16 s atrijskim switchem za D-TGA i 9 s ccTGA; dobni raspon 19-68 godina; 13 muškaraca) i 25 zdravih ispitanika (dobni raspon 10-73 godine; 14 muškaraca).

Uz rutinsku volumetriju desne klijetke, mjereno je i srednje longitudinalno naprezanje iz 4-komornog prikaza i srednje cirkumferencijalno naprezanje iz 3 snimke kratke osi (u bazalnoj, midventrikularnoj i apikalnoj ravnini) koristeći feature tracking tehnologiju. Parametri naprezanja statistički su uspoređeni između ispitivane i kontrolne skupine.

Rezultati. Bolesnici sa SRV u usporedbi s kontrolnom skupinom imali su značajno veći normalizirani enddiastolički volumen (EDV) desne klijetke (122 ± 40 ml/m² naspram 70 ± 9 ml/m², $p < 0,001$), nižu ejectivesku frakciju (EF) desne klijetke ($45 \pm 12\%$ naspram $62 \pm 6\%$, $p < 0,001$) i smanjeno srednje longitudinalno naprezanje desne klijetke ($-13,7 \pm 3,6\%$ naspram $-21,6 \pm 2,7\%$, $p < 0,001$). Nije pronađena značajna razlika između srednjeg cirkumferencijalnog naprezanja SRV u bazalnoj i midventrikularnoj ravnini, ali srednje cirkumferencijalno naprezanje je smanjeno na apikalnoj razini u bolesnika sa SRV ($-12,0 \pm 6,1\%$ naspram $-17,9 \pm 5,6\%$, $p < 0,001$).

Zaključak. Zatajenje SRV-a moglo bi se objasniti smanjenim longitudinalnim naprežanjem desne klijetke uzrokovanim longitudinalnom orijentacijom miokardnih vlakana desne klijetke. U bolesnika sa SRV cirkumferencijalno je naprezanje smanjeno samo u apikalnim dijelovima.

SUMMARY

Title: Myocardial deformation assessed using magnetic resonance imaging in patients with systemic right ventricle

Introduction. The right ventricle functions as a systemic ventricle in congenitally corrected transposition of the great arteries (ccTGA) and complete transposition of the great arteries (TGA) after atrial switch repair. By the 4th decade of life, most patients develop signs of heart failure due to limited right ventricular adaptation mechanisms. Magnetic resonance imaging (MRI) is the gold standard for noninvasive follow-up of patients with the systemic right ventricle (SRV).

Aim. To compare changes in myocardial deformation of the right ventricle between patients with SRV and healthy subjects without structural heart disease.

Materials and methods. A retrospective analysis of cine steady-state free precession cardiac MRI sequences acquired using a 1.5T scanner was performed. We compared 25 patients with SRV (16 with atrial switch repair for D-TGA and 9 with ccTGA; age range 19-68 years; 13 males) and 25 healthy subjects (age range 10 to 73 years; 14 males).

In addition to routine volumetry of the right ventricle, mean longitudinal strain was measured on a 4-chamber view and mean circumferential strain from 3 short-axis images (basal, midventricular, and apical) based on feature tracking. The strain parameters were statistically compared between the test and control groups.

Results. Patients with SRV, compared to the control group, had significantly higher indexed right ventricular enddiastolic volume (EDV) (122 ± 40 ml/m² vs. 70 ± 9 ml/m², $p < 0.001$), lower right ventricular ejection fraction (EF) ($45 \pm 12\%$ vs. $62 \pm 6\%$, $p < 0.001$) and reduced mean longitudinal right ventricular strain ($-13.7 \pm 3.6\%$ vs. $-21.6 \pm 2.7\%$, $p < 0.001$). There was no relevant difference between mean circumferential SRV strain in the basal and midventricular plane, but mean circumferential strain was reduced at the apical level in patients with SRV ($-12.0 \pm 6.1\%$ vs. $-17.9 \pm 5.6\%$, $p < 0.001$).

Conclusion. SRV failure could be explained by reduced longitudinal SRV strain caused by the longitudinal orientation of right ventricular myocardial fibers. In patients with SRV, the circumferential strain was reduced only in the apical segment

1. UVOD

1.1. Sistemska desna klijetka

Fiziološki krv u aortu istiskuje lijeva klijetka čija je građa prilagođena tlakovima u sistemskej cirkulaciji. U slučaju kada se krv istiskuje iz srca u aortu iz morfološki desne klijetke govorimo o sistemskej desnoj klijetki (SRV). Ona se može pronaći u četiri velike grupe razvojnih grešaka: potpuna transpozicija velikih arterija s atrijskim switchem, korigirana transpozicija velikih arterija, dvostruki izlaz krvnih žila iz desne klijetke i sindrom hipoplastičnog lijevog srca. Procjenjuje se da ova stanja čine 10 do 12% kongenitalnih srčanih grešaka.

Prognoza ovisi o prilagodbi desne klijetke na sistemskej cirkulaciju uzevši u obzir njenu specifičnu građu i oblik, postojanje dodatnih prirođenih ili stečenih lezija miokarda i srčanih zalistaka, grešaka provođenja i drugih (1).

1.1.1. Embrionalni razvoj početnog dijela aorte i plućne arterije

Oko 23. dana embrionalnog razvoja srčana se cijev počinje savijati. Sastoji se od nekoliko lokalnih proširenja koji čine osnovu budućih srčanih šupljina. U kраниоkаudalnom smjeru to su redom: trunkus arteriosus, konus i bulbus kordis te primitivni ventrikul i atrij. Kranijalni dio cijevi savija se prema dolje, naprijed i desno, a kaudalni dorzokranijalno i ulijevo. Tako se oko 28. dana formira srčana petlja s naznakama budućih srčanih komora, a počinje i diferencijacija mišićnih stanica (2). Konformaciju petlje iz koje nastaje zdravo srce nazivamo D-petlja, a postoje stanja u kojima je ona zrcalno okrenuta i tada govorimo o L-petlji (3). Petog tjedna embrionalnog razvoja počinje pregradnja arterijskog trunkusa. U njegovoj stijenki izrastaju dva grebena – gornji desni i donji lijevi trunkusni greben. Njihov je rast usmjeren jedan prema drugom i postepeno se spajaju u spiralnoj ravnini. Rezultat spajanja je pregrada koja se naziva septum aortіcоpulmonale. Ona odjeljuje arterijski trunkus na dva dijela od kojih će kasnije nastati proksimalni dijelovi aorte i plućne arterije (2). Plućna će arterija biti položena sprijeda u odnosu na izlazište aorte i odvojena je od trikuspidne valvule supraventrikularnim grebenom. Stijenka aorte i mitralna valvula su u međusobnom dodiru (3).

1.1.2. Potpuna (ili D) transpozicija velikih arterija

Transpozicija velikih arterija (engl. transposition of the great arteries, TGA) najčešća je prirođena srčana greška s desno-lijevim pretokom koja se očituje ranom cijanozom u novorođenčeta. Spada u skupinu konotrunkusnih anomalija tj. grešaka u pregradnji početnih dijelova aorte i plućne arterije (3). Gornji i donji trunkusni grebeni ne urastaju u spiralnoj ravnini nego ravno (2). Ostali se dijelovi srca, uključujući i komore, razvijaju poput normalnoga, iz D-petlje. Rezultat je inverzija položaja velikih arterija. Aorta izlazi iz infundibuluma desne klijetke i nalazi se sprijeda, a plućna arterija izlazi straga iz lijeve klijetke i u dodiru je s mitralnom valvulom. Venska krv koja ulazi u desni atrij tako direktno putem desne klijetke završava u aorti zaobilazeći plućnu cirkulaciju i oksigenaciju, a krv bogata kisikom trajno kruži između lijevog srca i pluća. Budući da su dvije cirkulacije potpuno odvojene, bez dodatnih komunikacija kao što su Botallov duktus i foramen ovale, stanje ne bi bilo spojivo sa životom.

Tijekom fetalnog razvoja shuntovi omogućuju miješanje krvi i normalan razvoj fetusa. Problem nastaje njihovim fiziološkim zatvaranjem nakon rođenja. Prvi je znak bolesti razvoj cijanoze unutar prvih dana života. Zbog zastoja krvi u plućima i razvoja srčane insuficijencije dolazi do progresivne tahidispneje u djeteta.

Auskultatorni je nalaz uredan iako su u trećine pacijenata prisutne druge srčane anomalije kao što su ventrikularni septalni defekt (VSD) ili pulmonalna stenoza koje imaju svoj karakterističan šum. Ehokardiografija je metoda izbora slikovne dijagnostike kojom se stanje može utvrditi još intrauterino. Prikaže se međusobno paralelni položaj velikih arterija na mjestu izlaska iz klijetki gdje inače aorta straga križa plućno stablo.

U prvim je danima liječenje medikamentno, a krajnje je rješenje kirurško zbrinjavanje. Srčana se insuficijencija sprječava upotrebom diuretika i analoga digitalisa, a prostaglandinom E nastoji se spriječiti zatvaranje arterijskog duktusa. Pod kontrolom ultrazvuka može se učiniti i balonska septostomija kojom se mehanički širi defekt ovalnog otvora i omogućava miješanje krvi na razini atrija. Danas se jednostavna transpozicija najuspješnije liječi kirurški - anatomskom korekcijom koja se naziva arterijska switch operacija. Velike se žile prerežu iznad svojih zalistaka i međusobno im se zamijeni položaj te na taj način klijetke preuzimaju svoje fiziološke funkcije. Operaciju je moguće izvesti unutar četrnaest dana od rođenja dok je lijeva klijetka još sposobna prilagoditi se zahtjevima sistemske cirkulacije (3). Do kasnih 80-ih godina prošlog stoljeća kada je Jatene uveo operaciju arterijskog switcha bolesnici s D-transpozicijom

kirurški su se liječili fiziološkom korekcijom operacijom atrijskog switcha. Pacijentu se pomoću sintetskih materijala ili od vlastitog tkiva stvorio provodnik (engl. baffle) koji je kroz interatrijsku pregradu usmjeravao vensku krv iz gornje i donje šuplje vene u lijevi atrij i ventrikul, a oksigeniranu krv iz plućnih vena u desnu klijetku. Tako desna klijetka ostaje u funkciji sistemske klijetke (4). Netretirano, stanje ima visoku smrtnost od 90% u prvoj godini života (1).

1.1.3. Korigirana (ili L) transpozicija velikih krvnih žila

Korigirana transpozicija velikih arterija (engl. congenitally corrected transposition of the great arteries, ccTGA) rijetka je greška koja se pojavljuje u oko 0.05% kongenitalnih srčanih malformacija (5). Prisutna je dvostruka anomalija položaja – na razini velikih krvnih žila kao kod potpune transpozicije i na razini klijetki. Srce nastaje iz L-petlje čijim se savijanjem morfološki lijeva klijetka postavi desno povezana s desnim atrijem mitralnim ušćem. Desna se klijetka nalazi na mjestu lijeve povezana s lijevim atrijem trikuspidnim ušćem. Aorta se nalazi sprijeda i izlazi iz morfološki desne, a plućna arterija straga iz morfološki lijeve klijetke. Ovdje nema anomalija krvotoka jer pluća dobivaju vensku krv, a sistemska cirkulacija arterijsku krv. U odsustvu drugih anomalija i bolesti srca ovo stanje može ostati neprepoznato do odrasle dobi (3).

Ipak, uglavnom se nađe barem jedna dodatna anomalija. Najčešće su to abnormalnosti trikuspidne valvule u 90% slučajeva, postojanje interventrikularne komunikacije u oko 60% i opstrukcija na razini pulmonalne arterije u 40% pacijenata. Česte su i greške provođenja pa tako oko desetine novorođenčadi s kongenitalno korigiranom transpozicijom ima kompletni atrioventrikulski (AV) blok.

Samim time, klinička slika i fizikalni nalaz u najranijoj dobi variraju. U slučaju pulmonalne stenoze i širokog VSD-a može biti prisutna i rana cijanoza. Za potvrdu dijagnoze dovoljan je ehokardiografski prikaz ventrikula, AV zalistaka i izlazišta aorte i plućne arterije.

Sama dijagnoza nije dovoljna indikacija za kirurško liječenje iako danas postoji trend pravodobne anatomske korekcije double switch operacijom kojom se morfološki lijeva klijetka postavlja kao sistemska. Nužne su operacije u slučaju većih hemodinamskih nestabilnosti uzrokovanih postojanjem pridruženih anomalija (5).

1.1.4. Dvostruki izlaz krvnih žila iz desne klijetke

Srčana greška u kojoj i aorta i plućna arterija izlaze iz desne klijetke naziva se dvostruki izlaz krvnih žila iz desne klijetke (engl. double outlet right ventricle, DORV). Lijeva klijetka komunicira s aortom samo preko VSD-a. Klinička slika i prognoza variraju ovisno o predominantnoj simptomatologiji i pridruženim anomalijama. Liječenje je operativno nakon utvrđivanja anatomskih osobitosti i hemodinamskog stanja (3).

1.1.5. Sindrom hipoplastičnog lijevog srca

Sindrom hipoplastičnog lijevog srca (engl. hypoplastic left heart syndrome, HLHS) obuhvaća sve razvojne srčane anomalije koje rezultiraju nefunkcionalnom lijevom klijetkom. Uključuje velike defekte mitralne i aortne valvule uz hipoplaziju lijeve klijetke i dilataciju desnog srca koje preuzima dodatno opterećenje. Liječenje započinje potpornim mjerama očuvanja perzistentnog foramena ovale i arterijskog duktusa koji omogućavaju preživljenje, a što prije treba napraviti palijativnu operaciju po Norwoodu (3).

1.2. Sistemska desna klijetka u odraslih

Disfunkcija sistemske desne klijetke može se razviti u bilo kojoj dobi, a gotovo je pravilo u starijoj životnoj dobi. Sistemska desna klijetka je u odraslih relativno niskog mortaliteta i dobrog funkcionalnog statusa do 4. desetljeća života. Zdravlje je nešto prije narušeno u bolesnika s atrijskim switchem. Glavni uzroci smrti su iznenadna srčana smrt u mlađih i srčano zatajenje u starijih bolesnika (6). Razlozi su multifaktorijalni: ventrikularna hipertofija koja nije usklađena s normalnom koronarnom opskrbom desne klijetke, specifični obrazac kontrakcije miokarda desne klijetke, nedostatan AV transport krvi zbog rigidnosti bafflea, stečena ili ijtrogena fibroza miokarda koja pridonosi ventrikularnoj disfunkciji i ima proaritmogeni učinak, regurgitacija trikuspidnog zalistka i dr. (1,4)

1.2.1. Adaptivni mehanizmi sistemske desne klijetke

Sistemska desna klijetka je u odnosu na lijevu klijetku u zdravih dilatirana, okruglija i oslabljene funkcije, s manjom ejekcijskom frakcijom, malo naglašenije u bolesnika s potpunom transpozicijom velikih arterija nakon atrijskog switcha nego u onih s korigiranom transpozicijom (7). Razlog leži u činjenici da desna klijetka u zdravom srcu radi protiv niskog tlaka plućne cirkulacije pa treba proći posebne mehanizme adaptacije na zahtjeve sistemske cirkulacije.

Miociti desne klijetke nemaju spiralnu organizaciju koja omogućava torzijski pokret prilikom kontrakcije, a kakav se inače nalazi u lijevoj klijetki i omogućava lakšu prilagodbu jačine kontrakcije za vrijeme povećanih potreba (5). Debljina miokarda desnog ventrikula zdravog srca iznosi 2 do 3 mm, dok je debljina lijevog 6 do 11 mm. Miokardu desne klijetke nedostaje debeli srednji sloj koji uz longitudinalno i torzijsko skraćenje u lijevom ventrikulu omogućava i cirkumferencijalnu kontrakciju. Također, infundibularni dio desne klijetke ne pridonosi kontrakciji, a i do 40% kontrakcijske snage zdrave desne klijetke potječe od kontrakcije lijevog ventrikula koja se prenosi preko interventrikularne pregrade. Unatoč tome, dokazano je da se sistemska desna klijetka uspijeva prilagoditi kontrakcijskim obrascem sličnom lijevoj klijetki gdje smanjuje relativni udio longitudinalnog skraćjenja u korist cirkumferencijalnog iako torzijsko skraćenje nedostaje. Budući da se povećava tlačno opterećenje (engl. afterload), a volumen krvi ostaje isti, sistemska desna klijetka se kompenzatorno dilatira da zadrži udarni volumen. Dokazan je i veći enddiastolički volumen (EDV) sistemske desne klijetke u odnosu

na zdravi lijevi ventrikul koji uz hipertrofiju miokarda može ometati perfuziju desne koronarne arterije i omogućiti njezino punjenje samo u dijastoli što doprinosi većem broju ishemičnih ozljeda miokarda (4).

1.2.2. Komplikacije u odraslih nakon operacije atrijskog switcha

Preživljenje nakon 30 godina od atrijskog switcha iznosi oko 60% od čega se 60% može pripisati iznenadnoj srčanoj smrti i progresivnom srčanom zatajenju. Glavni rizični faktori razvoja zatajenja su ventrikularna disfunkcija i trikuspidna regurgitacija. Tome mogu pridonijeti i druge srčane bolesti kao što su aritmije ili plućna hipertenzija (4).

Bradikardija uzrokovana disfunkcijom sinoatrijskog (SA) čvora javlja se u više od polovine bolesnika u prvih 20 godina nakon operacije. Smatra se da nastaje zbog oštećenja provodnih vlakana ili perfuzije SA čvora za vrijeme operacije i dilatacije atrijske uslijed valvularne regurgitacije. Posljedica ožiljkastih promjena nakon operacije je i pojava supraventrikularnih tahikardija. Najčešća je intraatrijska reentry tahikardija (IART) s prevalencijom od 25% u prvih 20 godina nakon operacije.

Opstrukcija ili leak na bafflu mogu dovesti do dodatnog volumnog opterećenja, razvoja plućne hipertenzije, ometati rad elektrostimulatora, povećavati rizik od tromboembolija, a u slučaju opstrukcije donje šuplje vene dovesti i do hepatalne kongestije (1).

1.2.3. Komplikacije u odraslih s korigiranom transpozicijom velikih arterija

80% pacijenta s korigiranom transpozicijom u trenutku rođenja ima barem jednu asociranu leziju: VSD, pulmonalnu stenozu, Ebsteinovu anomaliju trikuspidnog zalistka, greške provođenja i dr. Ovisno o ozbiljnosti lezije bolesnici mogu biti simptomatski već u djetinjstvu. Ostali dobivaju simptome ventrikularne disfunkcije uglavnom u 4. ili 5. desetljeću života.

Nešto manje od 70% bolesnika ima trikuspidnu regurgitaciju. Za razliku od trikuspidne regurgitacije u pacijenata s atrijskim switchem koja je posljedica anularne dilatacije, kod korigirane transpozicije ona je posljedica intrinzične dismorfije trikuspidne valvule. Ona može dodatno volumno opteretiti već dilatiranu i oslabljenu desnu klijetku. Zbog toga dugoročna prognoza u ovih pacijenata ovisi o ozbiljnosti regurgitacije i pravodobnoj kirurškoj intervenciji (1).

U odnosu na potpunu transpoziciju veća je sklonost potpunom srčanom bloku zbog specifičnog položaja klijetki uz postupnu dilataciju i fibrozu koje dodatno ometaju provođenje.

Smatra se da se rizik od razvoja kompletnog bloka godišnje povećava za 2% što dovodi do prevalencije od 10 do 15% u adolescenciji i do 30% u odrasloj dobi (5).

1.2.4. Zbrinjavanje zatajenja sistemske desne klijetke

Srčano zatajenje i pridružene bolesti koje mu mogu pogodovati liječe se uglavnom simptomatski, upotrebom farmakoloških i kirurških metoda.

Farmakološka je terapija suportivna i empirijska. Beta blokatori bi mogli imati pozitivan utjecaj na sistemska desna klijetka. Treba biti oprezan kod provodnih poremećaja i bradikardije kod pacijenata s kongenitalno korigiranom transpozicijom. U slučaju srčanog zatajenja pomaže standardna inotropna i diuretska terapija.

Najčešći razlozi reintervencija pacijenata s atrijskim switchem su opstrukcija i leak na sistemskom bafflu koje vodi u volumno opterećenje. Uglavnom se radi perkutana intervencija ako nema većih komplikacija. U slučaju trikuspidne regurgitacije kod kongenitalno korigirane transpozicije zalistak je potrebno na vrijeme zamijeniti jer o tome najviše ovisi dugoročna prognoza.

Ukoliko se pokuša napraviti anatomska korekcija korigirane transpozicije potrebno je utrenirati lijevu klijetku na način da se prvo učini banding plućne arterije kojom će se povećati otpor protjecanju u plućnoj cirkulaciji, a time i potaknuti hipertrofija lijevog ventrikula kako bi kasnije bio spreman za sistemska cirkulaciju. Dosadašnji rezultati govore da bi to bilo najbolje napraviti do 15. godine života. Anatomska korekcija u odrasloj dobi nije zaživjela jer u odraslih ne može doći do hipertrofije bez indukcije fibroze. Dosadašnji pokušaji su pokazali velik rizik od komplikacija kao što su zatajenje lijeve klijetke, povećana perioperativna smrtnost i dr.

Srčana resinkronizacijska terapija (engl. cardiac resynchronization therapy, CRT) koristi se u slučaju progresivnog srčanog zatajenja za poboljšanje sistoličke i dijastoličke funkcije sistemske desne klijetke. Ukoliko ni resinkronizacijska ni medikamentna terapija nisu uspješne i dolazi do daljnjeg zatajenja, potrebno je razmotriti transplantaciju. Do definitivnog zbrinjavanja može se ugraditi mehanička potpora sistemskoj klijetki odnosno VAD (engl. ventricular assist device) uređaj. Dosadašnji rezultati transplantacija nisu zadovoljavajući. Rano preživljenje nakon transplantacije je lošije nego kod drugih srčanih bolesti, veća je učestalost

odbacivanja grafta te smrtnost u prvoj godini nakon operacije. Zbog toga pacijenti sa sistemskom desnom klijetkom u prosjeku duže čekaju na listama za transplantaciju.

Kod disfunkcije SA čvora i srčanog bloka ugrađuju se elektrostimulatori srca. Preferiraju se biventrikularni jer su pokazali značajno bolje rezultate kod sistemske desne klijetke.

IART se liječi ablacijom u velikim centrima kako bi se izbjegle moguće komplikacije. Iznenadna srčana smrt se povezuje s ventrikularnim odgovorom na supraventrikularne aritmije ili s ishemijski vezanom ventrikularnom tahikardijom i fibrilacijom. Kao sekundarna prevencija iznenadne srčane smrti koriste se implantabilni kardioverter defibrilatori (engl. implantable cardioverter-defibrillator, ICD). Uz njih se često daju i antiaritmici u vidu amiodarona i beta blokatora koji smanjuju vjerojatnost potrebe aktivacije uređaja (1,4).

1.3. Oslikavanje sistemske desne klijetke magnetskom rezonancijom

Dugoročno radiološko praćenje je nužno za bolesnike sa svim složenim kongenitalnim srčanim greškama pa tako i onih sa sistemskom desnom klijetkom. Preporučena je godišnja procjena ventrikularne funkcije i rezidualnih lezija metodama ehokardiografije ili magnetne rezonance (MR) kako bi se utvrdilo stanje bolesnika, učinak postojeće terapije ili pravodobno otkrile neke od brojnih komplikacija koje se uz njih vežu (8).

Ehokardiografija ostaje prva linija radiološkog oslikavanja sistemske desne klijetke zbog svoje dostupnosti i jednostavnosti primjene. Može odrediti anatomske položaje srčanih komora, valvula i izlazećih arterija. Korisna je za detekciju stanja kao što su trikuspidna regurgitacija, opstrukcija izlaznog trakta desne klijetke, dissinkronija i leak na bafflu u slučaju D-transpozicije. Moguća je i procjena volumena i funkcije sistemske desne klijetke, ali uz određene nepreciznosti. Njezina geometrijska složenost može narušiti interpretaciju nekih parametara funkcije, primjerice ejijske frakcije, u odnosu na uobičajena mjerenja lijeve klijetke. Osim toga, prikaz srca nije cjelovit. On ovisi o kutu pregleda i akustičnim prozorima. Penetracija ultrazvučnih valova kroz tkiva može biti lošija zbog masti u pretilih ili vezivnog tkiva u prethodno operiranih bolesnika (8,9).

Kompjuterizirana tomografija (CT), kao i MR, omogućava trodimenzionalni prikaz srca i time nadilazi ograničenja ehokardiografije. Omogućava brže snimanje od MR-a, ali izlaže pacijente velikoj količini zračenja što nije prikladno kod kroničnih bolesti koje zahtijevaju dugoročno praćenje (8).

MR srca je metoda zlatnog standarda kvantifikacije ventrikularnih volumena, ejijske frakcije, krvnog protoka, valvularne regurgitacije i procjene miokardne fibroze (9). Jedan od većih nedostataka magnetne rezonance je duljina trajanja pregleda, koja ovisno o planu pregleda može trajati i do sat vremena, što ga čini nepraktičnim za pedijatrijsku populaciju i bolesnike s klaustrofobijom. U tim slučajevima prednost ima CT. Pregled je kontraindiciran i kod pacijenata s metalnim implantatima osjetljivim na magnetsko polje kao i s ostalim metalima zbog stvaranja artefakata. U usporedbi s CT-om, lošija je prostorna rezolucija što otežava prikaz sitnih struktura, a ne prikazuju se ni kalcifikacije (10).

1.3.1. Određivanje volumena i funkcionalnih parametara

Morfologiju i funkciju srca istražujemo gradijentnim sekvencama pomoću steady-state free precession (SSFP) tehnike. Ona omogućava dinamički prikaz srca u pokretu. Snimaju se simultano s elektrokardiografijom (EKG) uz kasniju retrospektivnu sinkronizaciju. Na taj se način dobivene slike mogu interpretirati u skladu s pojedinim dijelom srčanog ciklusa i prikazati jedna za drugom u obliku filma (engl. cine). Snimi se 20 do 30 slika u kratkim i dugim osima po srčanom ciklusu (11). Zbog visokog signala kojeg odašilje, krv koja protječe kroz srce lako se razlikuje od miokarda i valvula i bez primjene kontrastnog sredstva. Ova tehnika snimanja koristi se za analizu globalnih i regionalnih značajki srčane kontrakcije. Globalnu sistoličku funkciju ventrikula mjerimo iz niza prikaza srca u kratkoj osi od razine AV valvula do apeksa. Računalnim se programom ocrta kontura endokarda u sistoli i dijastoli čime se segmentira volumen krvi u ventrikulu. Mjeri se enddijastolički i endsistolički volumen iz kojih se izračunava e젝cijska frakcija. Analogno možemo izračunati i masu miokarda između ocrtanih kontura endokarda i epikarda. Parametre možemo prikazati kao apsolutne brojeve ili vrijednosti normalizirane prema površini tijela. Ovom tehnikom možemo morfološki prikazati i turbulenciju protoka kod valvularnih stenoza i insuficijencija (10).

1.3.2. Kontrastne tehnike snimanja

Kontrastne pretrage rade se uz intravensku primjenu bolusa gadolinijevog kontrastnog sredstva putem automatskog injektora, a vrijeme snimanja ovisi o pretrazi koju želimo napraviti (10). Primjena gadolinijevog kontrasta trebala bi se izbjeći u pacijenata s niskom glomerularnom filtracijom od manje u $30\text{ml}/\text{min}/1.73\text{m}^2$. Uz to, u posljednje se vrijeme izražava zabrinutost zbog odlaganja gadolinija u mozgu pri ponavljanim kontrastnim pretragama MR-om, no klinički značaj još treba istražiti (9).

MR angiografija je postkontrastna metoda koja nije usklađena s EKG-om. Od velike je koristi za prikaz velikih krvnih žila medijastinuma. Vrijeme snimanja podešava se da dobijemo optimalan prikaz plućnih ili sistemskih arterija tijekom prvog prolaska kontrastnog sredstva. Ova metoda koristi se i za detekciju stenoza plućnih arterija. Supraavulvarni dio ascendentne aorte često je zahvaćen artefaktima zbog pomicanja pa ga je potrebno prikazati i drugim tehnikama (10). Postoje i novije kontrastne i nekontrastne metode snimanja MR angiografije kod kojih je snimanje usklađeno s EKG-om čime dobivamo oštiri prikaz uzlazne aorte.

Fazno kontrastnim snimanjem mjerimo protok krvi. Stacionarna tkiva u ovoj tehnici ne daju signal. Protok krvi se, ovisno o smjeru, kodira bijelom ili crnom bojom. Naknadnom obradom slike računalnim programima možemo izmjeriti volumen i brzinu krvi koja protječe anterogradno ili retrogradno i time kvantificirati regurgitacijske volumene pri insuficijenciji trikuspidne valvule, značaj shunta odnosno težinu opstrukcije pri problemima s baffleom u bolesnika s atrijskim switchem i težinu subpulmonalne opstrukcije (10).

Kasna imbibicija gadolinijem (eng. late gadolinium enhancement, LGE) mjeri se 10 do 30 minuta nakon intravenske primjene kontrastnog sredstva. Koristi se za detekciju zona fibroze miokarda. Zdravo tkivo se na snimkama prikazuje crno, a fibroza kao područja povišenog intenziteta signala. Kod pacijenata s transpozicijom najčešće se radi o postoperativnim ožiljcima, a specifični obrasci kasne imbibicije miokarda pomažu u određivanju etiologije u slučaju drugih srčanih bolesti. Pojačavanje kontrasta između zdravog miokarda i miokarda koji zadržava gadolinijev kontrast izvodi se potiskivanjem signala normalnog miokarda tehnikom obrnutog oporavka signala (10,11).

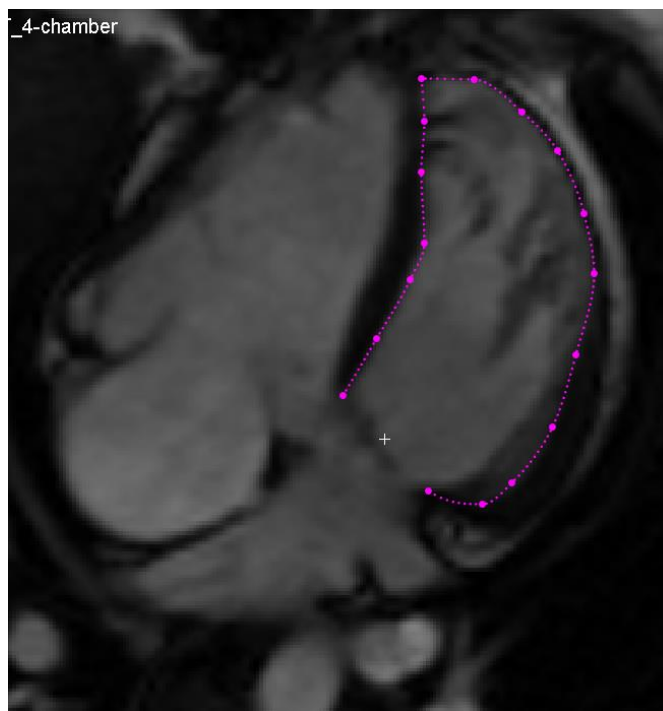
1.3.3. Određivanje parametara napreznja miokarda

Miokardijalno napreznje mjera je stupnja deformacije segmenta miokarda iz inicijalne duljine na maksimalnu duljinu prilikom kontrakcije i izraženo je u postotku. Određivanje parametara napreznja miokarda se pokazalo korisnim u detekciji ranih znakova kontraktilne disfunkcije ventrikula u mnogim kardiovaskularnim bolestima. Uzevši u obzir organizaciju miokardnih vlakana, možemo pratiti longitudinalno, cirkumferencijalno i radijalno napreznje.

Longitudinalno napreznje označava uzdužno skraćenje miokarda od baze ventrikula do apeksa i označava se negativnom vrijednosti. Radijalno napreznje opisuje deformaciju miokarda prema centru šupljine ventrikula u vidu zadebljanja miokarda prilikom kontrakcije. Izražava se pozitivnim vrijednostima. Cirkumferencijalno napreznje posljedica je skraćenja vlakana duž opsega miokarda i izražava se negativnim vrijednostima.

Feature-tracking tehnologija metoda je postprocesuiranja koja se može aplicirati na rutinski snimljenim cine MR slikama. Temelji se na definiranju referentnih točaka u središtu područja od interesa na prvoj slici te se pomoću metoda maksimalne vjerojatnosti prati promjena položaja tog područja kroz ostale slike u nizu. Manualno se definiraju endokardijalne i epikardijalne konture, isključujući papilarne mišiće i trabekulacije, kao i granice AV ušća u

enddiastoli (Slika 1). Pomoću ove tehnike možemo procijeniti globalno longitudinalno naprezanje iz SSFP cine slike duge osi dok se cirkumferencijalno i radijalno naprezanje određuje iz cine slika kratkih osi. Limitacije ove metode uključuju artefakte zbog pomaka među prikazima, utjecaj gibanja krvi iz ventrikularne šupljine na stijenku, veličine piksela i dr. (12).



Slika 1. Mjerenje srednjeg longitudinalnog naprezanja desne klijetke pacijenta s kongenitalno korigiranom transpozicijom velikih arterija iz cine 4-komornog prikaza. Konture endokarda desne klijetke manualno su označene u enddiastoli s automatskom propagacijom kroz cijeli srčani ciklus.

2. Hipoteza

Zbog pretežne longitudinalne orijentacije miokardnih vlakana desne klijetke, vrijednosti srednjeg longitudinalnog naprežanja desne klijetke mjerene magnetskom rezonancom mogle bi biti rani prediktor disfunkcije sistemske desne klijetke u odraslih bolesnika s kongenitalno korigiranom transpozicijom velikih arterija i onih s potpunom transpozicijom podvrgnutih operaciji atrijskog switcha.

3. Ciljevi

1. Usporediti srednje longitudinalno i cirkumferencijalno naprezanje desne klijetke između bolesnika sa sistemskom desnom klijetkom i zdravih kontrola.
2. Usporediti volumetrijske i funkcionalne parametre desnog ventrikula između muških i ženskih pacijenata sa sistemskom desnom klijetkom.
3. Definirati parametre koji bi mogli biti rani biomarkeri funkcionalnog oštećenja sistemske desne klijetke.

4. Materijali i metode

Istraživanje je provedeno u Kliničkom zavodu za dijagnostičku i intervencijsku radiologiju Kliničkog bolničkog centra Zagreb. Pregledan je bolnički informacijski sustav i identificirano je 26 odraslih bolesnika s potpunom transpozicijom velikih arterija liječenim atrijskom switch operacijom ili korigiranom transpozicijom velikih arterija koji su bili podvrgnuti MR pregledu srca između travnja 2015. i listopada 2020 godine. Jedan pacijent s ccTGA isključen je iz studije jer mu je učinjena double-switch operacija i više nije imao sistemsku desnu klijetku. Kontrolnu je skupinu činilo 25 zdravih ispitanika bez strukturne bolesti srca koji su podvrgnuti magnetskoj rezonanciji srca zbog abnormalnosti srčanog ritma.

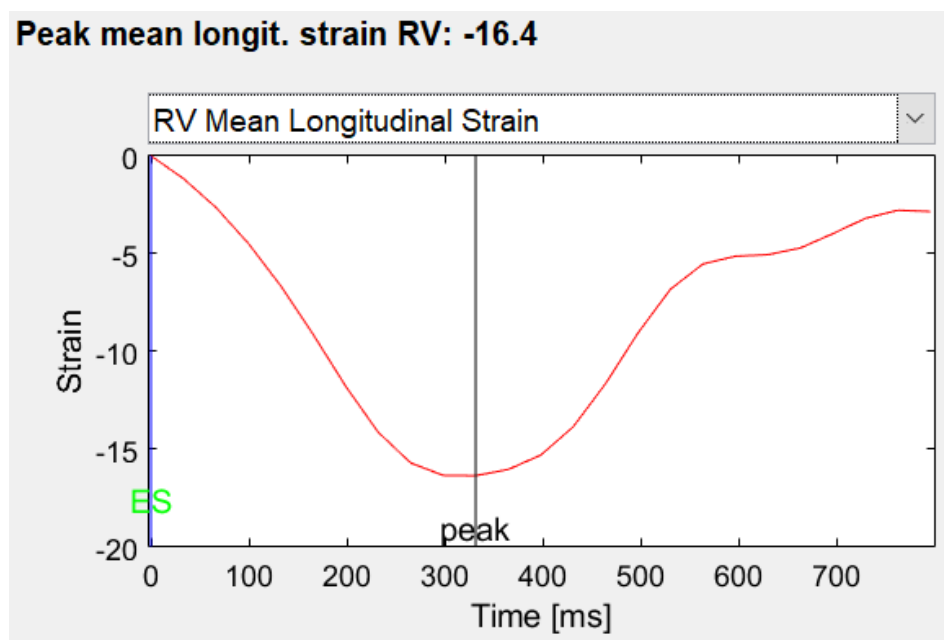
Pregled je u svih bolesnika učinjen na MR uređaju jačine 1,5 T (MAGNETOM Avanto, Siemens Healthineers) koristeći 12-kanalnu tjelesnu zavojnicu i sekvence sa zadržavanjem daha. SSFP tehnikom snimanja uz retrospektivnu sinkronizaciju sa EKG-om dobivene su slike obje klijetke u 4-komornom prikazu i kratkoj osi za sve pacijente i kontrole.

Korišteni su parametri: veličina piksela, $1,96 \times 1,96 \text{ mm}^2$; debljina sloja, 8 mm; razmak, 2 mm; 12 do 14 presjeka ventrikula u kratkoj osi; Echo Time (TE), 1,28 ms; Repetition Time (TR), 60,4 ms; flip angle, 77° ; 25 faza po RR intervalu.

U 22 bolesnika sa SRV intravenski je aplicirano paramagnetsko sredstvo te je promatrana prisutnost LGE-a u orijentacijama kratkih i dugih osi koristeći phase-sensitive inversion recovery (PSIR) tehniku (TR/TE, 771/3,31 ms; flip angle, 25° ; veličina piksela: $2,03 \times 1,52 \text{ mm}^2$; debljina sloja, 8 mm) i prospektivno EKG-om navođeno snimanje.

Volumeni desne klijetke i ejekcijaska frakcija (EF) mjereni su korištenjem aplikacije syngo.MR Cardiac 4D Ventricular Function (Siemens Healthineers) kod svih sudionika istraživanja. Konture endokarda desne klijetke su manualno obilježavane u enddijastoli i endsistoli na kratkoosnim SSFP cine slikama s manualnom definicijom trikuspidne ravnine na cine SSFP 4-komornom prikazu. Trabekulacije desne klijetke su uključene u volumen krvi. Enddijastolički volumen desne klijetke je normaliziran prema površini tijela pacijenta.

Deformacija miokarda analizirana je na cine SSFP slikama na temelju feature tracking tehnologije pomoću softvera Segment v3.2 R8456 (Medviso AB). Granice endokarda desne klijetke bile su ručno ocrtane u enddijastoli s automatskim propagacijom kroz cijeli srčani ciklus. Prosječna longitudinalna deformacija izmjerena je iz cine 4-komornog prikaza (Slika 2), dok je srednja cirkumferentna deformacija bila izračunata iz tri slike kratke osi dobivene u bazalnom, srednjem i apikalnom segmentu desne klijetke. Prisutnost LGE-a je vizualno procijenjena kao prisutna ili odsutna u 22 ispitanika sa SRV u kojih je primijenjeno kontrastno sredstvo.



Slika 2. Rezultati mjerenja longitudinalnog naprezanja desne klijetke iz 4-komornog prikaza u pacijenta s atrijskim switchem za D-TGA. Srednje longitudinalno naprezanje desne klijetke u ovog pacijenta iznosi -16.4%.

Statistička analiza provedena je pomoću softvera JASP (verzija 0.14.0.0). Rezultati, ako nije drugačije navedeno, prikazani su kao srednja vrijednost \pm standardna devijacija (SD). Shapiro-Wilkov test korišten je za ispitivanje normalnosti distribucije podataka. Kategorički podaci uspoređeni su između dvije skupine korištenjem T-testa za nezavisne uzorke u slučaju normalne distribucije, dok je Mann-Whitney U-test korišten ako je barem jedna od varijabli pokazala

odstupanje od normalnosti. Za usporedbu kategoričkih podataka između tri grupe, jednosmjerna analiza varijance s Tukey post hoc korekcijom korištena je u slučaju normalne distribucije podataka, a Kruskal-Wallisov H test s Dunnovim post hoc testom u slučaju izostanka normalne distribucije ili nedostatka homogenosti varijanci između grupa. Razlike u spolu i prisutnosti LGE između skupina bile su procijenjene pomoću Hi-kvadrat testa. Korelacija između kontinuiranih varijabli izražena je pomoću Pearsonovog (r) ili Spearmanovog (r_s) koeficijenta korelacije ovisno o tome jesu li podaci slijedili normalnu distribuciju ili ne. Statistički značajnom smatrala se p-vrijednost $< 0,05$.

5. Rezultati

Ispitivana populacija uključivala je 25 bolesnika (od čega 13 muškaraca, u dobnom rasponu od 19 do 68 godina) sa sistemskom desnom klijetkom (Tablica 1). Među njima je bilo devet pacijenata s korigiranom (od čega četiri muškarca, u dobi od 29 do 68 godina), a 16 pacijenata s potpunom transpozicijom velikih arterija s atrijskim switchem (od čega devet muškaraca, u dobi od 19 do 36 godina). Kontrolnu skupinu činilo je 25 ispitanika bez strukturne bolesti srca koji su podvrgnuti MR-u srca zbog abnormalnosti srčanog ritma (od čega 14 muškaraca, u dobi od 10 do 73 godine). Nije bilo spolnih ni dobnih razlika između ispitanika i kontrolne skupine.

Tablica 1. Usporedba bolesnika sa sistemskom desnom klijetkom i kontrolne skupine ispitanika bez strukturne bolesti srca

	SRV	Kontrole	<i>p</i> vrijednost
Broj pacijenata	25	25	
Dob (godine)	33 ± 11	37 ± 21	0.404
Spol (muškarci/žene)	13/12	14/11	0.777
RV EF (%)	45 ± 12	62 ± 6	< 0.001
RV EDVi (ml/m ²)	122 ± 40	70 ± 9	< 0.001
Srednje longitudinalno naprežanje RV (%)	-13.7 ± 3.6	-21.6 ± 2.7	< 0.001
Srednje cirkumferencijalno naprežanje RV (%)	-12.2 ± 4.1	-15.5 ± 3.2	0.004
Bazalno cirkumferencijalno naprežanje (%)	-13.1 ± 3.4	-14.2 ± 2.8	0.210
Midventrikularno cirkumferencijalno naprežanje (%)	-12.6 ± 4.5	-14.9 ± 4.2	0.074
Apikalno cirkumferencijalno naprežanje (%)	-12.0 ± 6.1	-17.9 ± 5.6	< 0.001

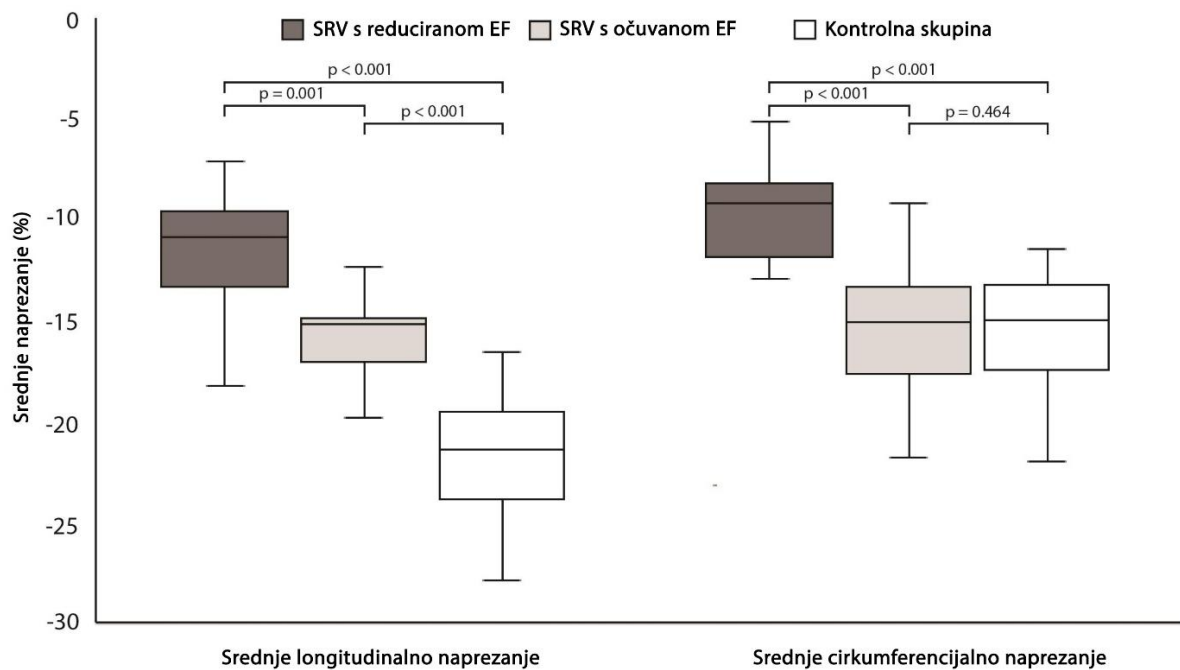
Brojevi su izraženi kao srednja vrijednost ± SD-u za kontinuirane podatke i n za kategoričke podatke. Kratice: SRV, sistemska desna klijetka; RV, desni ventrikul; EF, ejekcijska frakcija; EDVi, normalizirani enddiastolički volumen.

Bolesnici sa SRV u usporedbi s kontrolnom skupinom imali su značajno veći normalizirani EDV desne klijetke ($122 \pm 40 \text{ ml/m}^2$ naspram $70 \pm 9 \text{ ml/m}^2$, $p < 0,001$), i nižu EF ($45 \pm 12\%$ naspram $62 \pm 6\%$, $p < 0,001$).

Srednje longitudinalno naprezanje desne klijetke manje je u bolesnika sa SRV u usporedbi s kontrolnom skupinom ($-13,7 \pm 3,6\%$ naspram $-21,6 \pm 2,7\%$, $p < 0,001$). Nije bilo značajne razlike u srednjem cirkumferencijalnom naprezanju desne klijetke u bazalnom ($-13,1 \pm 3,4\%$ naspram $-14,2 \pm 2,8\%$, $p = 0,210$) i srednjem ventrikularnom ($-12,6 \pm 4,5\%$ naspram $-14,9 \pm 4,2\%$, $p = 0,074$) dijelu, ali je srednja cirkumferentna deformacija manja na apikalnoj razini u skupini SRV u usporedbi s kontrolnim ispitanicima ($-12,0 \pm 6,1\%$ naspram $-17,9 \pm 5,6\%$, $p < 0,001$). Ukupno srednje cirkumferencijalno naprezanje je blago smanjeno u bolesnika s transpozicijom u usporedbi s kontrolama ($-12,2 \pm 4,1\%$ naspram $-15,5 \pm 3,2\%$, $p = 0,004$).

Dvanaest pacijenata imalo je očuvanu SRV EF ($EF \geq 50\%$), a 13 je imalo smanjenu ($EF < 50\%$). Srednje longitudinalno naprezanje desne klijetke manje je u bolesnika s očuvanom SRV EF ($-16,0 \pm 2,5\%$) u usporedbi s kontrolnom skupinom ($-21,6 \pm 2,7\%$, $p_{\text{tukey}} < 0,001$), ali je bilo bolje nego u bolesnika sa smanjenom SRV EF ($-11,6 \pm 3,3\%$, $p_{\text{tukey}} = 0,001$; $F(2, 47) = 448,624$, $p < 0,001$, $\omega^2 = 0,687$) (Slika 3).

Post hoc analiza korištenjem Dunnovog testa pokazala je da je srednje cirkumferencijalno naprezanje desne klijetke značajno niže u bolesnika sa smanjenom EF ($-9,5 \pm 2,3\%$) u usporedbi s onima s očuvanom EF ($-15,2 \pm 3,6\%$, $p_{\text{dunn}} < 0,001$) i u usporedbi s kontrolnom skupinom ($-15,5 \pm 3,2\%$, $p_{\text{dunn}} < 0,001$), no nije se razlikovalo između bolesnika s očuvanom SRV EF i kontrola ($p_{\text{dunn}} = 0,464$; $H(2) = 22,946$, $p < 0,001$). Normalizirani SRV EDV se razlikovao između bolesnika s očuvanom EF, bolesnika sa smanjenom EF i kontrolne skupine ($H(2) = 37,009$, $p < 0,001$): bio je manji u bolesnika s očuvanom EF negoli u onim sa smanjenom EF (95 ± 14 naspram $147 \pm 40 \text{ ml/m}^2$, $p_{\text{dunn}} = 0,03$), i veći nego u kontrolnoj skupini ($70 \pm 9 \text{ ml/m}^2$, $p_{\text{dunn}} < 0,001$).



Slika 3. Tukey boxplot s prikazom srednjeg longitudinalnog i cirkumferencijalnog naprezanja desne klijetke u pacijenata s reduciranom e젝cijskom frakcijom sistemske desne klijetke, očuvanom e젝cijskom frakcijom sistemske desne klijetke i kontrolne skupine

Iako su pacijenti s potpunom transpozicijom liječeni atrijskom switch operacijom značajno mlađi od onih s ccTGA (27 ± 5 naspram 43 ± 12 godina, $p < 0,001$), nije dobivena značajna razlika u volumenu SRV, prisutnosti LGE ni parametara naprezanja miokarda između ove dvije podskupine bolesnika (Tablica 2). Uočen je trend većih vrijednosti SRV EF u bolesnika s ccTGA ($49 \pm 12\%$) u usporedbi sa skupinom pacijenata nakon atrijske switch operacije ($43 \pm 11\%$), ali razlika nije dosegla statističku značajnost ($p=0,191$). Nije pronađena korelacija između dobi pacijenata i volumena, EF i parametara naprezanja miokarda SRV u bolesnika s D-TGA. Jedini parametar koji je imao statistički relevantnu korelaciju s dobi u bolesnika s ccTGA bilo je srednje apikalno cirkumferencijalno naprezanje ($r = 0,676$, $p = 0,045$). Bolesnici koji su imali pozitivan LGE, također su imali nižu SRV EF ($r_s = -0,506$, $p = 0,016$) i niže apsolutne vrijednosti srednjeg longitudinalnog ($r_s = 0,525$, $p = 0,012$) i cirkumferencijalnog naprezanja desne klijetke ($r_s = 0,497$, $p = 0,012$).

Tablica 2. Usporedba bolesnika s kongenitalno korigiranom transpozicijom velikih arterija i bolesnika podvrgnutih popravku D-TGA atrijskim switchem.

	ccTGA	atrijski switch	<i>p</i> vrijednost
Broj oboljelih	9	16	
Dob (godine)	43 ± 12	27 ± 5	< 0.001
Spol (muškarci/žene)	4/5	9/7	0.571
RV EF (%)	49 ± 12	43 ± 11	0.191
RV EDVi (ml/m ²)	123 ± 40	121 ± 41	0.955
Srednje longitudinalno naprezanje RV (%)	-14.0 ± 3.8	-13.6 ± 3.7	0.786
Srednje cirkumferencijalno naprezanje RV (%)	-11.9 ± 4.1	-12.4 ± 4.3	0.768
Bazalno cirkumferencijalno naprezanje (%)	-14.1 ± 2.8	-12.5 ± 3.7	0.261
Midventrikularno cirkumferencijalno naprezanje(%)	-12.7 ± 5.2	-12.5 ± 4.3	0.945
Apikalno cirkumferencijalno naprezanje (%)	-9.7 ± 6.2	-13.3 ± 5.9	0.159
LGE prisutan	5/7	7/15	0.277

Brojevi su izraženi kao srednja vrijednost ± SD za kontinuirane podatke i n za kategorične podatke.

Kratice: ccTGA, kongenitalno korigirana transpozicija velikih arterija; RV, desna klijetka; EF, frakcija izbacivanja; EDVi, normalizirani enddiastolički volumen; LGE, kasna imbibicija gadolinijem.

Muški bolesnici sa SRV, u usporedbi s bolesnicama, imali su značajno veći normalizirani EDV (139±47ml/m² naspram 104±18ml/m², p=0,025), nižu EF (39±13% naspram 52±5%, p=0,003) i češće prisutan LGE (9/12 naspram 1/10, p=0,002) (Tablica 3). U usporedbi sa ženama, muški su pacijenti imali niže srednje vrijednosti longitudinalnog naprezanja (-11,3±2,8% naspram -16,4±2,4%, p<0,001) i srednjeg cirkumferencijalnog naprezanja desne klijetke u bazalnoj (-11,0±2,9% naspram -15,3±2,6%, p<0,001) i srednjoj ventrikularnoj ravnini (-10,5±4,1% naspram -14,8±4,0%, p=0,015). Nije bilo značajne razlike u godinama između muških i ženskih bolesnika (p=0,957), a spolna distribucija nije bila različita između pacijenata s ccTGA i atrijskom switch operacijom (p=0,571). U kontrolnoj skupini nije pronađena statistički značajna spolna razlika u normaliziranom RV EDV i EF, kao ni u srednjem longitudinalnom i cirkumferencijalnom naprezanju.

Tablica 3. Usporedba muških i ženskih pacijenata sa sistemskom desnom klijetkom.

	Muškarci	Žene	<i>p</i> vrijednost
Broj oboljelih	13	12	
Dob (godine)	33 ± 13	32 ± 10	0.957
RV EF (%)	39 ± 13	52 ± 5	0.003
RV EDVi (ml/m ²)	139 ± 47	104 ± 18	0.025
Srednje longitudinalno naprezanje RV (%)	-11.3 ± 2.8	-16.4 ± 2.4	< 0.001
Srednje cirkumferencijalno naprezanje RV (%)	-10.3 ± 3.5	-14.3 ± 3.9	0.014
Bazalno cirkumferencijalno naprezanje (%)	-11.0 ± 2.9	-15.3 ± 2.6	< 0.001
Midventrikularno cirkumferencijalno naprezanje (%)	-10.5 ± 4.1	-14.8 ± 4.0	0.015
Apikalno cirkumferencijalno naprezanje (%)	-10.6 ± 5.1	-13.5 ± 7.0	0.249
LGE prisutan	9/12	1/10	0.002

Brojevi su izraženi kao srednja vrijednost ± SD za kontinuirane podatke i n za kategorične podatke.

Kratice: RV, desna klijetka; EF, frakcija izbacivanja; EDVi, normalizirani enddijastolički volumen; LGE, kasna imbibicija gadolinijem.

6. Rasprava

U ovom retrospektivnom presječnom istraživanju, magnetskom je rezonancom procijenjeno longitudinalno i cirkumferencijalno naprezanje desne klijetke u bolesnika s transpozicijom velikih arterija u usporedbi s kontrolama bez strukturne bolesti srca. Rezultati ukazuju da pacijenti sa SRV imaju povećan volumen i smanjenu funkciju desnog ventrikula u usporedbi s kontrolnim ispitanicima. To uključuje smanjenu ejectivesku frakciju i srednje longitudinalno i cirkumferencijalno naprezanje miokarda. U bolesnika s očuvanom SRV EF pronađeno je očuvano srednje cirkumferencijalno naprezanje i smanjeno srednje longitudinalno naprezanje desnog ventrikula što ukazuje da bi longitudinalno naprezanje moglo biti rani pokazatelj zatajenja sistemske desne klijetke. Dodatno, muški su bolesnici imali lošije parametre funkcije SRV u usporedbi sa ženama iste skupine.

Iako je prethodna studija (13) pokazala da bi granična vrijednost ehokardiografskog globalnog longitudinalnog napreznja od $<- 16,3\%$ mogla identificirati pacijente s ccTGA s $EF \geq 45\%$, naši rezultati pokazuju da je srednja vrijednost longitudinalnog napreznja procijenjena MR-om smanjena čak i u bolesnika s očuvanom SRV EF, a dodatno smanjena u bolesnika sa smanjenom SRV EF. Već je opisano smanjenje longitudinalnog napreznja SRV procijenjeno MR-om u bolesnika nakon atrijske switch operacije (14). Naši rezultati podržavaju prethodno opisanu promjenu obrasca kontrakcije sistemske desne klijetke s longitudinalnog na cirkumferencijalno skraćivanje (15,16). Ova se promjena može objasniti longitudinalnom orijentacijom vlakana miokarda desne klijetke i može ukazivati da bi deformacija miokarda procijenjena MR-om na temelju feature-tracking tehnologije mogla detektirati suptilne znakove disfunkcije sistemske desne klijetke čak i prije nego što bi se mogla otkriti ehokardiografski izmjerenim parametrima napreznja.

Ova studija pokazuje da je cirkumferencijalno naprezanje SRV smanjeno samo u pacijenata koji su već imali smanjenu EF, dok je očuvano u bolesnika s očuvanom EF. Niže vrijednosti cirkumferencijalnog napreznja u bolesnika sa smanjenom EF nego u bolesnika sa očuvanom EF desnog ventrikula već je opisao Samyn i sur. za pacijente s atrijskim switchem za D-TGA (17). Razlike u parametrima napreznja desnog ventrikula između pacijenata nakon atrijskog switch zahvata urednog kliničkog statusa i drugih pacijenata nakon atrijskog switcha nisu

pronađene u istraživanju Tutarela i sur. (18) Najvjerojatniji je razlog korištenje i drugih parametara osim EF za definiranje urednog kliničkog statusa (NYHA ljestvica, razine NT-proBNP-a, maksimalno opterećenje vježbanjem, anamnestička odsutnost značajnih kliničkih događaja). Cirkumferencijalno naprezanje bilo je očuvano u bolesnika s D-TGA liječenih atrijskom switch operacijom u studiji Burkhardta i suradnika (14), najvjerojatnije jer su isključili bolesnike sa značajno smanjenom funkcijom bilo koje klijetke (EF <30%). Thattaliyath i sur. (19) opisali su još veće cirkumferencijalno naprezanje u bolesnika nakon atrijskog switcha u usporedbi s kontrolama, ali ovaj nalaz nije dosegao statističku značajnost. Štoviše, njihova kontrolna skupina bila je vrlo mala (8 bolesnika) i imala je niske vrijednosti cirkumferencijalnog naprezanja ($-9,8 \pm 1,8\%$). U našoj studiji kontrolna je skupina imala najveće cirkumferencijalno naprezanje SRV apikalno, kao što je prethodno opisivano (15). Ovaj je nalaz izostao u bolesnika sa SRV koji su imali značajno smanjeno apikalno cirkumferencijalno naprezanje.

Zbog postoperativnih promjena nakon atrijskog switch zahvata i u skladu s prethodnim studijama (6,7,20), očekivali smo da ćemo pronaći bolje morfološke i funkcionalne parametre sistemske desne klijetke u bolesnika s ccTGA u usporedbi s onima s atrijskim switchem. Međutim, nismo pronašli statistički značajnu razliku koja bi pokazala trend veće SRV EF u bolesnika s ccTGA. Slični rezultati opisani su u ehokardiografskoj studiji Eindhovena i suradnika (21). Budući da su pacijenti s ccTGA bili stariji od pacijenata koji su podvrgnuti popravku D-TGA atrijskim switchem, testirali smo korelaciju između dobi pacijenata i volumena, ejskijske frakcije, prisutnosti LGE-a i parametara naprezanja sistemske desne klijetke te nismo pronašli nikakvu relevantnu korelaciju osim za srednje apikalno cirkumferencijalno naprezanje u podskupini bolesnika s ccTGA. Za istu skupinu Grothoff i sur. (20) su prethodno pronašli negativnu korelaciju između dobi i EF desne klijetke, međutim ta je korelacija bila slaba ($r = 0,18$, $p=0,04$). Desna klijetka u bolesnika s ccTGA i u bolesnika koji su podvrgnuti atrijskoj switch operaciji dijele isto hemodinamsko opterećenje sistemskog tlaka te stoga etiologija prethodno zabilježene razlike u funkciji i morfologiji SRV između ove dvije podskupine ostaje nedovoljno shvaćena.

U literaturi postoje oskudni podaci o spolnim razlikama u morfologiji i funkciji desne klijetke u bolesnika sa SRV. U članku o spolnim razlikama u prognozi i riziku od komplikacija u

bolesnika s prirođenim srčanim bolestima, nema podataka vezanih za spolne razlike u bolesnika sa SRV (22). U našem istraživanju muški su pacijenti s TGA imali veći normalizirani SRV EDV i smanjenu funkciju desne klijetke u usporedbi s pacijenticama. To uključuje SRV EF, srednje longitudinalno naprežanje i srednje cirkumferencijalno naprežanje na bazi i srednjem segmentu SRV. Nešto veće srednje cirkumferencijalno naprežanje u području baze i središnjeg segmenta u bolesnica u usporedbi s muškarcima su prethodno opisani u normalnoj populaciji bez relevantne spolne razlike u longitudinalnom naprežanju desne klijetke (23). Muški pacijenti sa SRV u našem istraživanju, u usporedbi sa ženama, imali su niže cirkumferencijalno naprežanje na bazi i u sredini ventrikula, ali i značajno niže longitudinalno naprežanje koje dovodi do nižih iznosa EF. U studiji koju su objavili Dobson i sur. (6) muški spol je otkriven kao čimbenik rizika za smrt ili transplantaciju srca kod odraslih preživjelih sa SRV (omjer rizika 2,286), ali ovaj nalaz nije dosegao statističku značajnost.

Glavna ograničenja ove studije su njezin retrospektivni presječni dizajn, kao i ograničen broj uključenih pacijenata što se može objasniti niskom incidencijom kongenitalno korigirane transpozicije od oko 1/33 000 živorođenih (5). Uz to, smanjen je broj pacijenata liječenih operacijom atrijskog switcha nakon uvođenja operacije arterijskog switcha koji je s vremenom postao terapijski postupak izbora za D-transpoziciju ako su zadovoljeni anatomske i vremenski uvjeti (24). Stoga je poželjno provesti veće međunarodno multicentrično istraživanje koje bi potvrdilo rezultate ove studije.

Također, uspoređivali smo mjerenja naprežanja provedena samo iz volumetrijskih i funkcionalnih podataka dobivenih magnetskom rezonancom srca, bez podataka o naprežanju dobivenih korištenjem ehokardiografije, pa su potrebne daljnje studije koje bi usporedile procjenu magnetskom rezonancom s ehokardiografskom procjenom oštećenja miokarda.

7. Zaključak

U bolesnika sa sistemskom desnom klijetkom volumen desne klijetke je povećan i ima smanjenu funkciju u usporedbi sa zdravim kontrolama. Za razliku od vrijednosti srednjeg cirkumferencijalnog naprezanja, srednje longitudinalno naprezanje desne klijetke je smanjeno i u bolesnika s očuvanom ejakcijskom frakcijom sistemske desne klijetke. Stoga srednje longitudinalno naprezanje može biti rani pokazatelj oštećenja sistemske desne klijetke i trebalo bi biti mjereno u tih bolesnika.

8. Zahvale

Zahvaljujem svojoj mentorici doc.dr.sc. Maji Hrabak Paar na razumijevanju i prenesenom znanju tijekom pisanja ovog rada te pruženoj prilici da pobliže zavirim u svijet znanosti.

Zahvalio bih i obitelji i prijateljima koji su mi bili bezuvjetna podrška i oslonac svih šest godina te mi olakšali i obogatili razdoblje studiranja.

9. Literatura

1. Brida M, Diller GP, Gatzoulis MA. Systemic Right Ventricle in Adults With Congenital Heart Disease. *Circulation*. 2018 Jan 30;137(5):508–18.
2. Ježek D. Krvožilni sustav. U: Sadler T. W., ur. Langmanova Medicinska embriologija, deseto izdanje. Zagreb: Školska knjiga; 2008. Str. 161-196.
3. Malčić I. Bolesti srca i krvnih žila. U: Mardešić D., ur. Pedijatrija. Zagreb: Školska knjiga; 2016. Str. 721-725.
4. Andrade L, Carazo M, Wu F, Kim Y, Wilson W. Mechanisms for heart failure in systemic right ventricle. *Heart Failure Reviews*. 2020 Jul 19;25(4):599–607.
5. Wallis GA, Debich-Spicer D, Anderson RH. Congenitally corrected transposition. *Orphanet Journal of Rare Diseases*. 2011;6(1):22.
6. Dobson R, Danton M, Nicola W, Hamish W. The natural and unnatural history of the systemic right ventricle in adult survivors. *The Journal of Thoracic and Cardiovascular Surgery*. 2013 Jun;145(6):1493–503.
7. Morcos M, Kilner PJ, Sahn DJ, Litt HI, Valsangiacomo-Buechel ER, Sheehan FH. Comparison of systemic right ventricular function in transposition of the great arteries after atrial switch and congenitally corrected transposition of the great arteries. *The International Journal of Cardiovascular Imaging*. 2017 Dec 1;33(12):1993–2001.
8. Carazo M, Andrade L, Kim Y, Wilson W, Wu FM. Assessment and management of heart failure in the systemic right ventricle. *Heart Failure Reviews*. 2020 Jul 22;25(4):609–21.

9. Baumgartner H, de Backer J, Babu-Narayan S v, Budts W, Chessa M, Diller GP, et al. 2020 ESC Guidelines for the management of adult congenital heart disease. *European Heart Journal*. 2021 Feb 11;42(6):563–645.
10. Hrabak-Paar M, Balaško T. ULOGA MAGNETNE REZONANCIJE SRCA U OBRADI BOLESNIKA S PRIROĐENIM SRČANIM GREŠKAMA. *Paediatrica Croatica*. 2017; 61 (Supl 1), 100-6.
11. Grgat D, Hrabak-Paar M. Uloga magnetske rezonancije srca u dijagnostičkoj obradi bolesnika s kardiomiopatijama. *Liječnički vjesnik*. 2021;143:209–219.
12. Scatteia A, Baritussio A, Bucciarelli-Ducci C. Strain imaging using cardiac magnetic resonance. *Heart Failure Reviews*. 2017 Jul 15;22(4):465–76.
13. Kowalik E, Mazurkiewicz Ł, Kowalski M, Klisiewicz A, Marczak M, Hoffman P. Echocardiography vs magnetic resonance imaging in assessing ventricular function and systemic atrioventricular valve status in adults with congenitally corrected transposition of the great arteries. *Echocardiography*. 2016 Nov;33(11):1697–702.
14. Burkhardt BEU, Kellenberger CJ, Franzoso FD, Geiger J, Oxenius A, Valsangiacomo Buechel ER. Right and Left Ventricular Strain Patterns After the Atrial Switch Operation for D-Transposition of the Great Arteries—A Magnetic Resonance Feature Tracking Study. *Frontiers in Cardiovascular Medicine*. 2019 Apr 9;6.
15. Pettersen E, Helle-Valle T, Edvardsen T, Lindberg H, Smith HJ, Smevik B, et al. Contraction Pattern of the Systemic Right Ventricle. *J Am Coll Cardiol*. 2007 Jun;49(25):2450–6.
16. Wu K, Yu S, Dorfman AL, Lowery R, Agarwal PP, Ghadimi Mahani M, et al. Differential Myocardial Mechanics in Volume and Pressure Loaded Right Ventricles

Demonstrated by Cardiac Magnetic Resonance. *Pediatric Cardiology*. 2019 Oct 25;40(7):1503–8.

17. Samyn MM, Yan K, Masterson C, Goot BH, Saudek D, Lavoie J, et al. Echocardiography vs cardiac magnetic resonance imaging assessment of the systemic right ventricle for patients with d-transposition of the great arteries status post atrial switch. *Congenital Heart Disease*. 2019 Nov 9;14(6):1138–48.
18. Tutarel O, Orwat S, Radke RM, Westhoff-Bleck M, Vossler C, Schülke C, et al. Assessment of myocardial function using MRI-based feature tracking in adults after atrial repair of transposition of the great arteries: Reference values and clinical utility. *International Journal of Cardiology*. 2016 Oct;220:246–50.
19. Thattaliyath BD, Forsha DE, Stewart C, Barker PCA, Campbell MJ. Evaluation of Right Ventricular Myocardial Mechanics Using Velocity Vector Imaging of Cardiac MRI Cine Images in Transposition of the Great Arteries Following Atrial and Arterial Switch Operations. *Congenital Heart Disease*. 2015 Jul;10(4):371–9.
20. Grothoff M, Fleischer A, Abdul-Khaliq H, Hoffmann J, Lehmkuhl L, Luecke C, et al. The systemic right ventricle in congenitally corrected transposition of the great arteries is different from the right ventricle in dextro-transposition after atrial switch: a cardiac magnetic resonance study. *Cardiology in the Young*. 2013 Apr 14;23(2):239–47.
21. Eindhoven JA, Menting ME, van den Bosch AE, McGhie JS, Witsenburg M, Cuypers JAAE, et al. Quantitative assessment of systolic right ventricular function using myocardial deformation in patients with a systemic right ventricle. *European Heart Journal - Cardiovascular Imaging*. 2015 Apr 1;16(4):380–8.
22. D’Alto M, Budts W, Diller GP, Mulder B, Egidy Assenza G, Oreto L, et al. Does gender affect the prognosis and risk of complications in patients with congenital heart disease in the modern era? *International Journal of Cardiology*. 2019 Sep;290:156–61.

23. Truong VT, Safdar KS, Kalra DK, Gao X, Ambach S, Taylor MD, et al. Cardiac magnetic resonance tissue tracking in right ventricle: Feasibility and normal values. *Magnetic Resonance Imaging*. 2017 May;38:189–95.
24. Sarris GE, Balmer C, Bonou P, Comas J v., da Cruz E, Chiara L di, et al. Clinical guidelines for the management of patients with transposition of the great arteries with intact ventricular septum. *European Journal of Cardio-Thoracic Surgery*. 2017 Jan 11;51(1):e1–32.

10. Životopis

Rođen sam 14.9.1997. godine u Zadru gdje sam završio Osnovnu školu Bartula Kašića, a kasnije i matematički smjer Gimnazije Franje Petrića s odličnim uspjehom.

2016. godine upisujem Medicinski fakultet Sveučilišta u Zagrebu čiji sam redovni student do danas. Član sam nekoliko studentskih sekcija i projekata, a dobitnik sam posebne dekanove nagrade u akademskoj godini 2020./2021. za sudjelovanje u projektu „Budi mRAK“.

Tijekom svog studiranja stekao sam poseban interes za radiologiju te upravo zbog toga odlučio svoju studentsku praksu u ljeto 2021. provesti na radiološkom zavodu Sveučilišne bolnice Santa Maria u Lisabonu.

Aktivno se služim engleskim, a pasivno talijanskim jezikom.