

Hipofosfatemični rahitis u djece

Ivanković, Katarina

Master's thesis / Diplomski rad

2022

Degree Grantor / Ustanova koja je dodijelila akademski / stručni stupanj: **University of Zagreb, School of Medicine / Sveučilište u Zagrebu, Medicinski fakultet**

Permanent link / Trajna poveznica: <https://um.nsk.hr/um:nbn:hr:105:602286>

Rights / Prava: [In copyright](#)/[Zaštićeno autorskim pravom.](#)

Download date / Datum preuzimanja: **2024-07-19**



Repository / Repozitorij:

[Dr Med - University of Zagreb School of Medicine Digital Repository](#)



SVEUČILIŠTE U ZAGREBU
MEDICINSKI FAKULTET

Katarina Ivanković

Hipofosfatemični rahitis u djece

Diplomski rad



Zagreb, 2022.

Ovaj diplomski rad izrađen je u Zavodu za genetiku i bolesti metabolizma Klinike za pedijatriju Kliničkog bolničkog centra Zagreb pod vodstvom dr. sc. Danijele Petković Ramadža, dr. med. i predan je na ocjenu u akademskoj godini 2021./2022.

KRATICE

AD - autosomno dominantan

ADHR - autosomno dominantan hipofosfatemični rahitis

ALP - alkalna fosfataza

AR - autosomno recesivan

ARHR - autosomno recesivan hipofosfatemični rahitis

DMP1 - gen za dentinski matriksni kiseli fosfoprotein (engl. *Dentin matrix acidic phosphoprotein*)

ENPP1 - ektonukleotidna pirofosfataza/fosfodiesteraza 1 (engl. Ectonucleotide pyrophosphatase /phosphodiesterase 1)

ENPP1 - gen za ektonukleotidnu pirofosfatazu/fosfodiesterazu 1

FAM20C - gen za protein kinazu u Golgijevom aparatu FAM20C (engl. *Family with sequence similarity 20, member C*)

FGF23 - čimbenik rasta fibroblasta 23 (engl. *Fibroblast growth factor 23*)

FGF23 - gen za čimbenik rasta fibroblasta 23

GNAS - gen za protein koji veže gvanin-nukleotid (engl. *Guanine nucleotide binding protein, Alpha stimulating activity polypeptide*)

IGF-1 - inzulinu sličan faktor rasta (engl. *Insulin-like growth factor 1*)

MR - magnetska rezonanca

NF - neurofibromatoza

PHEX - gen za neutralnu endopeptidazu koja regulira fosfat (engl. *Phosphate-regulating neutral endopeptidase*)

PTH - paratireoidni hormon

RGI-C - skala za bodovanje radioloških promjena (engl. *Radiographic global impression of change*)

SLC34A3 - gen za prijenosnik fosfata u bubrežnim tubulima (engl. *Solute carrier family 34 (sodium phosphate), member 3*)

TmP/GFR - maksimalna tubularna reapsorpcija fosfata po glomerularnoj filtraciji

XLH - X-vezana hipofosfatemija (engl. *X-linked hypophosphatemia*)

SADRŽAJ

SAŽETAK

SUMMARY

| | |
|--|----|
| 1. UVOD | 1 |
| 1.1. METABOLIZAM FOSFATA | 2 |
| 1.2. PATOFIZIOLOGIJA HIPOFOSFATEMIČNOG RAHITISA | 3 |
| 1.3. KLINIČKA SLIKA HIPOFOSFATEMIČNOG RAHITISA..... | 5 |
| 1.3.1. KOSTI LUBANJE..... | 5 |
| 1.3.2. ZUBALO..... | 6 |
| 1.3.3. UHO/SLUH..... | 6 |
| 1.3.4. MIŠIĆNO-KOŠTANI SUSTAV | 7 |
| 1.3.5. PRSNI KOŠ I ABDOMEN | 7 |
| 1.4. DIJAGNOSTIČKI POSTUPAK | 8 |
| 1.4.1. BIOKEMIJSKI NALAZI | 8 |
| 1.4.2. RADIOLOŠKI NALAZ | 11 |
| 1.4.3. ANALIZA GENA | 11 |
| 1.5. DIFERENCIJALNA DIJAGNOZA | 13 |
| 1.6. LIJEČENJE HIPOFOSFATEMIČNOG RAHITISA | 16 |
| 1.6.1. MEDIKAMENTOZNA TERAPIJA | 16 |
| 1.6.2. KIRURŠKO LIJEČENJE..... | 18 |
| 1.6.3. DRUGI OBLICI LIJEČENJA I PRAĆENJE | 19 |
| 2. CILJ RADA..... | 20 |
| 3. BOLESNICI I METODE | 21 |
| 4. REZULTATI..... | 23 |
| 4.1. OSNOVNA OBILJEŽJA BOLESNIKA..... | 23 |
| 4.2. KLINIČKA OBILJEŽJA PRI POSTAVLJANJU DIJAGNOZE | 25 |
| 4.3. BIOKEMIJSKI NALAZI PRI POSTAVLJANJU DIJAGNOZE | 26 |
| 4.3.1. KONCENTRACIJE FGF23 | 30 |
| 4.4. RADIOLOŠKI NALAZI PRI POSTAVLJANJU DIJAGNOZE..... | 31 |
| 4.5. REZULTATI GENSKE ANALIZE | 34 |
| 4.6. TIJEK LIJEČENJA I PRAĆENJE PACIJENATA..... | 34 |
| 5. RASPRAVA..... | 41 |
| 6. ZAKLJUČAK | 45 |
| 7. ZAHVALA..... | 46 |

| | |
|---------------------|----|
| 8. LITERATURA | 47 |
| 9. ŽIVOTOPIS | 52 |

SAŽETAK

Hipofosfatemični rahitis u djece

Katarina Ivanković

Hipofosfatemični rahitis je metabolička bolest kostiju koja najčešće nastaje zbog povećanog gubitka fosfata bubrezima. X-vezani dominantni hipofosfatemični rahitis je najzastupljeniji nasljedni oblik hipofosfatemičnog rahitisa, a uzrokovan je mutacijama gena *PHEX*.

Cilj ovog diplomskog rada bio je opis osobitosti pacijenata s hipofosfatemičnim rahitisom liječenih u Zavodu za metabolizam Klinike za pedijatriju KBC-a Zagreb. Ova retrospektivna studija uključila je 11 ispitanika s postavljenom dijagnozom u razdoblju od 1994. do 2021. Kao izvori podataka pregledani su bolnička arhiva, bolnički informacijski sustav i ambulantni kartoni. Dijagnoza je postavljana na temelju pozitivne obiteljske anamneze, kliničke slike, biokemijskih i radioloških nalaza, a u većine bolesnika je potvrđena analizom gena *PHEX*.

Medijan dobi pri postavljanju dijagnoze bio je jedna godina i 11 mjeseci. Pozitivnu obiteljsku anamnezu imalo je 36 % pacijenata. Najzastupljeniji klinički znakovi rahitisa bili su deformiteti kostiju, a biokemijski hipofosfatemija uz nisku maksimalnu tubularnu reapsorpciju fosfata i visok FGF23. Kod 7 od 8 pacijenata u kojih je učinjena genska analiza utvrđene su mutacije u genu *PHEX*, a dvije do sada nisu bile opisane u literaturi.

Pacijenti su liječeni fosfatnim prašcima i aktivnim oblikom vitamina D. Kao posljedica liječenja, kod jedne pacijentice se razvio bubrežni kamenac, a kod 54,5 % bio je povišen PTH. Kirurški zahvat liječenja deformiteta nogu obavljen je kod 64 % pacijenata. Unatoč liječenju, nizak rast i deformitet nogu zaostali su kod približno 70 % pacijenata. Od drugih komplikacija pacijenti su imali dentalne komplikacije, lordozu i bol, ali manje učestalo nego što se opisuje u literaturi.

Rezultati ove studije potvrđuju da je za bolji ishod vrlo važna rana dijagnoza i pravovremeni početak liječenja. Konvencionalna terapija ima pozitivan učinak, ali smanjen rast i deformiteti nogu zaostaju kod većine pacijenata.

Ključne riječi: rahitis, fosfati, hipofosfatemija, deformiteti kostiju, gen *PHEX*

SUMMARY

Hypophosphatemic rickets in children

Katarina Ivanković

Hypophosphatemic rickets is a metabolic bone disease, the defect usually results from increased renal excretion of phosphate. X-linked dominant hypophosphatemic rickets is the most common genetic form of hypophosphatemic rickets, caused by mutations in *PHEX* gene.

The aim of this study was to describe characteristics of patients with hypophosphatemic rickets, who were treated in Division for Metabolic Diseases, Department of Pediatrics, University Hospital Center Zagreb. This retrospective study included 11 patients diagnosed with hypophosphatemic rickets between 1994 and 2021. Hospital records, hospital computer database and ambulance records were reviewed as sources of data. Diagnosis was made based on positive family history, clinical presentation, radiographic features, biochemical tests, and in most patients was confirmed by *PHEX* gene analysis.

Median age at diagnosis was one year and 11 months. 36% of patients had positive family history. The most common clinical and biochemical findings of rickets were skeletal deformities, hypophosphatemia, decreased tubular reabsorption of phosphate, and increased FGF23 level. In seven out of eight tested patients, genetic analysis had identified *PHEX* gene mutations, two of them were novel.

All patients were treated with oral inorganic phosphate salts and activated vitamin D. As a consequence of the treatment, nephrolithiasis was identified in one patient, and high level of PTH in 54,5% of patients. 64% of patients required lower limb surgery. Despite treatment adherence, short height and skeletal deformities were present in nearly 70% of patients at the last physical exam. Other chronic complications were dental problems, lordosis, and pain, but those were less frequent in our cohort than it would be expected according to the literature.

The results of this study confirm that early diagnosis and treatment are required for better outcome. Conventional treatment has a positive effect, but short stature and leg deformity are present in many patients despite the therapy.

Keywords: rickets, phosphate, hypophosphatemia, skeletal deformities, *PHEX* gene

HIPOFOSFATEMIČNI RAHITIS U DJECE

1. UVOD

Rahitis je metabolička bolest kostiju koja nastaje zbog poremećene kalcifikacije hrskavice u zonama rasta kostiju i pretežno utječe na duge kosti. Zbog toga uzrokuje smanjeni rast i deformitete kostiju u djece i adolescenata. Poremećena kalcifikacija osteoida kostiju nakon zatvaranja hrskavičnih ploča rasta uzrokuje osteomalaciju (1). Rahitise prema uzroku nastanka možemo podijeliti na:

- 1) kalcipenične - koji su najčešće posljedica nedostatnog nutritivnog unosa vitamina D i/ili kalcija
- 2) fosfopenične ili hipofosfatemične - koji su najčešće posljedica pojačanog izlučivanja fosfata bubrezima (2).

Rahitis je danas u razvijenim zemljama svijeta relativno rijedak, dok je u nekim dijelovima svijeta javnozdravstveni problem. U razvijenim je zemljama najčešće posljedica manjka vitamina D, a rjeđi uzroci su nasljedni oblici rahitisa, malapsorpcijski sindromi ili kronične bolesti jetre i bubrega koje dovode do smanjenih zaliha kalcija i fosfora u organizmu. Rahitis je u Europi najviše zastupljen kod djece migranata koji dolaze s Bliskog Istoka, iz Indije i Afrike. U zemljama u kojima je rahitis javnozdravstveni problem uvjetovan je kulturološkim osobitostima (zamatanje djece zbog vjerskih razloga i posljedično manja izloženost sunčevom svjetlu) ili manjkavim nutritivnim unosom kalcija i/ili fosfora, npr. u nekim dijelovima Afrike i Azije (3).

Rjeđi uzroci kalcipeničnog rahitisa su poremećaji biosinteze vitamina D i receptora za vitamin D, tzv. oblici rahitisa ovisni o vitaminu D (VDDR, od engl. *vitamin D-dependent rickets type*) (4). Uzrok poremećenog izlučivanja fosfata, što dovodi do hipofosfatemičnog rahitisa, mogu biti mutacije u genima koji kodiraju proteine važne za normalnu reapsorpciju fosfata u bubrezima. Tako X-vezano dominantni, autosomno dominantni (AD) i autosomno recesivni (AR) hipofosfatemični rahitisi nastaju zbog mutacija gena *PHEX* (od engl. *Phosphate-regulating neutral endopeptidase*), *FGF23* (od engl. *Fibroblast growth factor 23*), *DMP1* (od engl. *Dentin matrix acidic phosphoprotein 1*) i *ENPP1* (od engl. *Ectonucleotide pyrophosphatase /phosphodiesterase 1*). Detaljan pregled svih gena povezanih s hipofosfatemičnim rahitisom prikazan je u odjeljku 1.4. Najčešći oblik, s pretpostavljenom

prevalencijom od 1:20 000 novorođenih, je X-vezano dominantni hipofosfatemični rahitis (XLH) (5).

Hipofosfatemični rahitis je važno na vrijeme dijagnosticirati kako bi se uz odgovarajuću terapiju spriječile ireverzibilne komplikacije te bolesnicima osigurala zadovoljavajuća kvaliteta života.

1.1.METABOLIZAM FOSFATA

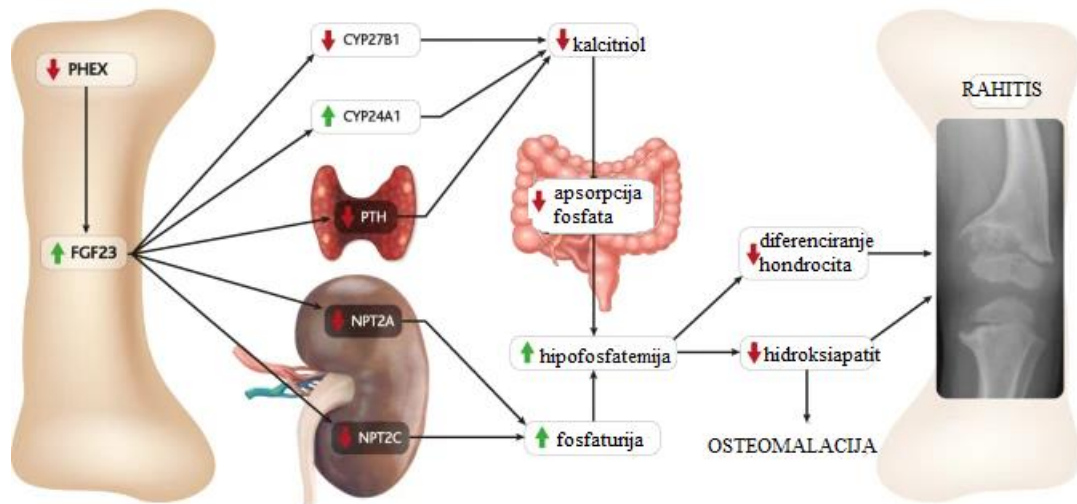
Fosfati su kemijski spojevi fosfatnih aniona (PO_4^- anion). Čine 1% sveukupne tjelesne težine odraslog čovjeka. 85% tjelesnih zaliha fosfata nalazi se u kostima, 14% unutarstanično i 1% u serumu i u izvanstaničnim tekućinama. Ovi spojevi imaju važnu ulogu u proizvodnji energije, radu živčanog i mišićnog sustava te izgradnji zuba i kostiju. U organizam se unose hranom, a najviše su zastupljeni u mliječnim proizvodima, životinjskom mesu i povrću. Koncentracija fosfata u serumu određena je ravnotežom između crijevne apsorpcije fosfata, pohrane u kostima te izlučivanja mokraćom.

Crijevna apsorpcija odvija se u tankom crijevu paracelularnom difuzijom i aktivnim transportom. Aktivni transport fosfora, putem posebnih Na-ovisnih nosača, djelomično regulira $1,25(\text{OH})_2$ vitamin D koji potiče apsorpciju.

Proksimalni tubul bubrega je primarni regulator koncentracije fosfata u organizmu. Pri normalnim se uvjetima, 85% filtriranog fosfata reapsorbira pomoću natrij-fosfat kotransportera ($\text{NaPi}2a$ i $\text{NaPi}2c$) u proksimalnom tubulu. Paratireoidni hormon (PTH) potiče izlučivanje fosfata bubrezima djelovanjem na ovaj kotransporter. Mehanizam djelovanja PTH je stimuliranje endocitoze $\text{NaPi}2a$ kotransportera s apikalne membrane stanica proksimalnog tubula. Zbog toga se smanjuje koncentracija ovog kotransportera i onemogućuje odgovarajuća reapsorpcija fosfata (6).

Čimbenik rasta fibroblasta 23 (FGF23, engl. *Fibroblast growth factor 23*) je protein kojeg kodira istoimeni gen, a također je bitan čimbenik koji dovodi do bubrežnog gubitka fosfata. FGF23 potiče negativnu regulaciju prijenosnika $\text{NaPi}2a$ i $\text{NaPi}2c$ u proksimalnom tubulu što dovodi do hiperfosfaturije i hipofosfatemije. Također, FGF23 smanjuje koncentraciju $1,25(\text{OH})_2\text{D}$ jer razgrađuje enzime iz obitelji citokroma P450 (CYP) koji imaju važnu ulogu u hidroksilaciji vitamina D te stvaranju aktivnog oblika vitamina D. Zbog

smanjene koncentracije 1,25(OH)₂D, smanjena je crijevna apsorpcija kalcija i fosfata (Slika 1) (7).



Slika 1. Učinak FGF23 na metabolizam fosfata u organizmu i patofiziologija nastanka hipofosfatemičnog rahitisa posredovanog s FGF23. *PHEX* - engl. *Phosphate-regulating neutral endopeptidase*, FGF23 - čimbenik rasta fibroblasta 23 (engl. *Fibroblast growth factor 23*), NPT2A - NaPi2a (natrij-fosfat kotransporter 2a), NPT2C - NaPi2c (natrij-fosfat kotransporter 2c). Modificirano prema: Beck-Nielsen i sur. (8).

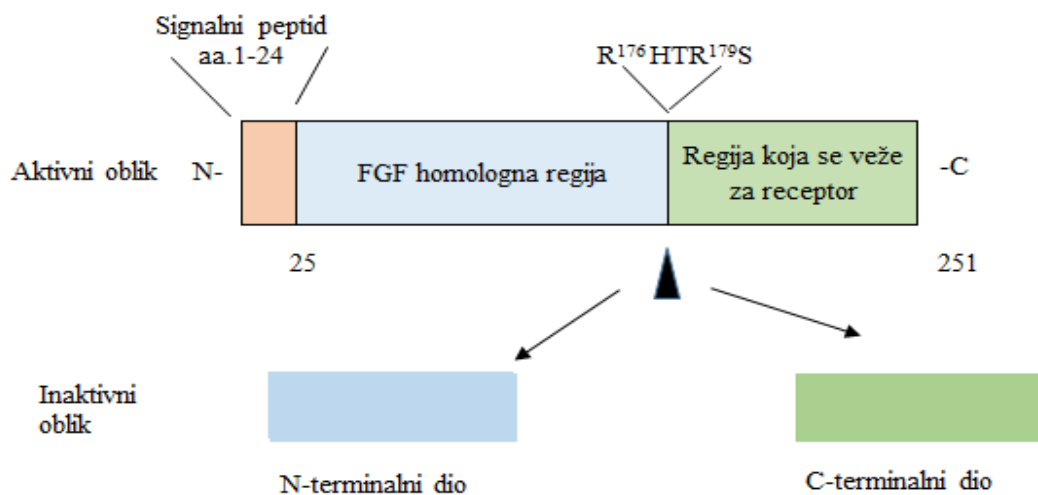
1.2. PATOFIZIOLOGIJA HIPOFOSFATEMIČNOG RAHITISA

Otkriće FGF23 pomoglo je u razumijevanju patofiziologije hipofosfatemičnog rahitisa. FGF23 stvaraju osteociti i osteoblasti kao odgovor na visoke koncentracije fosfata u serumu i 1,25(OH)₂D (2).

Brojna su istraživanja pretpostavila postojanje čimbenika u cirkulaciji koji uzrokuje gubitak fosfata. Taj fosfaturični čimbenik je nazvan fosfatonin zbog sposobnosti da smanji koncentraciju fosfata u krvi (9).

Prva identifikacija FGF23 kao fosfatonina bila je kada su otkrivene mutacije gena *FGF23* kao uzrok autosomno-dominantnom hipofosfatemičnom rahitisu (ADHR). Od tada je

FGF23 povezan s još nekim hipofosfatemičnim poremećajima. FGF23 je glikoprotein koji se sastoji od 251 aminokiseline. Signalni peptid čine 24 aminokiseline na N-terminalnom dijelu proteina FGF23. Pored tog dijela se nalazi FGF homologna regija koja se veže za FGF receptore u tkivu. C-terminalni dio se veže za ko-receptor *Klotho* koji je transmembranski protein (Slika 2) (10). Postoji još jedna regija proteina koja je zadužena za cijepanje te inaktiviranje FGF-a. Mutacije u toj regiji narušavaju proteolitičku inaktivaciju FGF23, rezultirajući visokim koncentracijama FGF23 te uzrokuju ADHR (11).



Slika 2. Struktura proteina FGF23. Vrh strelice označava mjesto cijepanja FGF23. Cijepanjem se aktivni oblik FGF23 dijeli u dva neaktivna oblika: N-terminalni dio i C-terminalni dio. FGF – engl. *Fibroblast growth factor*. Modificirano prema: S. Kinoshita i M. Kawai (10).

U regulaciji izlučivanja fosfora posredstvom FGF23 sudjeluju geni *PHEX*, *DMP-1* i *ENPP1* koji kodiraju različite proteine. Mutacije u genima *PHEX* ili *DMP-1* rezultiraju hipofosfatemijom zbog povećane ekspresije FGF23, a za sada je nepoznat mehanizam putem kojeg protein ENPP1 regulira FGF23 (11).

Usljed gubitka fosfata i njegovog manjka u organizmu smanjena je proliferacija i apoptoza hondrocita u hrskavičnoj ploči rasta. Zbog toga je poremećena maturacija hondrocita i njihova pravilna organizacija pa izostaje mineralizacija osteoida te se razvija klinička slika rahitisa. S obzirom da fosfor ima i druge vrlo važne uloge u biološkim procesima, među ostalim je ključan i za stvaranje ATP-a kao glavne energetske valute, pacijenti uz rahitis i osteomalaciju mogu imati i druge simptome kao što su mišićna slabost i kronični umor (12).

1.3. KLINIČKA SLIKA HIPOFOSFATEMIČNOG RAHITISA

Klinički znakovi hipofosfatemičnog rahitisa mogu se prepoznati već u prvim mjesecima života oboljelog djeteta. Međutim, dijagnoza se uglavnom postavi u dobi od oko dvije godine kada se primijeti odgođeni početak hodanja, gegajući hod, deformiteti donjih udova te usporeni rast (13).

Slabost i kronična bol u kostima i mišićama, kao simptomi hipofosfatemičnog rahitisa, češće se pojavljuju kod starije djece. Pacijenti se ponekad žale na osjećaj utrnulosti u rukama, nogama, zdjelici i kralježnici. Konstitucija ovih pacijenata je često disproporcionalna jer smanjen rast donjih udova nije u skladu s manje poremećenim rastom trupa (14).

Klinička obilježja rahitisa su najuočljivija na kostima lubanje, donjih ekstremiteta, koštano-hrskavičnih spojeva i zubalu.

1.3.1. KOSTI LUBANJE

Klinički znakovi rahitisa na glavi su izbočenje frontalne kosti, omekšanje kostiju lubanje (kraniotabes), odgođeno zatvaranje fontanela, kraniosinostoza (15).

Kraniotabes je omekšanje kostiju lubanje zbog nedovoljne mineralizacije, najčešće parijeto-okcipitalno. Takve se kosti lako savijaju na pritisak, dovodeći do fenomena *ping-pong* loptice. Kraniotabes se ne primjećuje pri rođenju nego se razvije tijekom nekoliko prvih mjeseci života. Ovu pojavu razlikujemo od fiziološkog omekšanja kostiju glavice djeteta kod prijevremeno rođene djece i novorođenčadi (16).

Druge značajne promjene su odgođeno zatvaranje velike fontanele, koja se u normalnim uvjetima zatvara do dobi od 18 mjeseci te kraniosinostoza. Kraniosinostoza označava poremećeno spajanje šavova lubanje, zbog čega može nastati dolichocefalija koja se očituje izduženim oblikom glavice (17). Na kraniosinostozu mogu upućivati znakovi povišenog intrakranijalnog tlaka poput glavobolje, bolova u vratu, povraćanja i edema papile vidnog živca (17).

1.3.2. ZUBALO

Promjene zubala su zakašnjelo nicanje zubi, poremećaji strukturnih dijelova zuba - zubne kosti (dentina) i cakline te povećana pojavnost zubnog karijesa.

Zubna caklina je tanka, sklona pucanju i stvaranju fisura u koje lako prodiru bakterije iz usne šupljine (18). Bakterije nastavljaju prodirati u unutrašnjost zuba - zubnu pulpu kroz pukotine, nastale zbog neadekvatne mineralizacije dentina, te dolazi do infekcije. Infekcija zuba može ostati asimptomatska kroz duže vrijeme ili prijeći u absces zuba, praćen bolom i oteklinom. Na sjekutićima absces nastaje češće nego na očnjacima i kutnjacima, a ako se infekcija proširi u okolno tkivo, razvija se maksilofacijalni celulitis (19).

Uz navedene je promjene, kod djece i starijih ljudi s hipofosfatemijom, primjećena visoka pojavnost parodontitisa, praćena učestalim krvarenjima iz osjetljivog zubnog mesa i ispadanjem zuba (20). Parodont, kao pričvrсни sustav zuba, čine desni, periodontni ligament, cement zubnoga korijena i alveolna kost. S obzirom na nedostatak fosfata u ovoj bolesti, smanjena je mineralizacija cementa zuba i alveolarne kosti. Zbog toga su zubi manje pričvršćeni u koštano tkivo čeljusti te lako mijenjaju svoj položaj ili ispadaju. Promjene položaja zuba dovode do malokluzija, a jedna od češćih je maksilarni retrognatizam (21).

1.3.3. UHO/SLUH

Pacijenti s hipofosfatemičnim rahitisom mogu imati subjektivni osjećaj smanjenja sluha, tinitus, gluhoću ili, vrlo rijetko, vrtoglavicu. Jedna od komplikacija u odraslih pacijenata s X-vezanim hipofosfatemičnim rahitisom je provodni gubitak sluha (22). Također se opisuje i zamjedbeni gubitak sluha kao posljedica endolimfatičnog hidropsa (19).

1.3.4. MIŠIĆNO-KOŠTANI SUSTAV

Pacijenti s hipofosfatemičnim rahitisom imaju smanjenu mišićnu snagu, bolove u kostima i mišićima te otežanu pokretljivost u zglobovima (23).

Unatoč poremećaju mineralizacije, kod pacijenata s hipofosfatemičnim rahitisom dolazi do paradoksalnog okoštavanja hvatišta tetiva i ligamenata. Posljedično tom procesu, razvijaju se koštani izdanci - entezofiti koji izazivaju upalu - entezitis. Zbog toga su odraslim pacijentima s hipofosfatemičnim rahitisom zglobovi često ukočeni s ograničenim opsegom pokreta (24).

Genu varum deformacija („O“ noge) i *genu valgum* deformacija („X“ noge) su česta obilježja hipofosfatemičnog rahitisa na donjim udovima, dok se na kralježnici očituje pojavom lordoze, kifoze i skolioze koje nastaju kao posljedica poremećene statike i opterećenja na kralježnicu zbog iskrivljenih nogu.

Dodatni klinički znakovi, uz „O“ i/ ili „X“ noge, su uvrnuta/ izvrnuta stopala, obostrano proširenje metafiza u području ručnog zgloba i gležnja te učestali prijelomi kosti.

Zbog oslabljene mineralizacije femur i tibija su skloni savijanju pod utjecajem mase tijela i vučne sile mišića, zbog čega se mijenja kut između kostiju u zglobu kuka i koljena.

Na oblik i područje deformacije kosti utječu starost djeteta i tjelesna masa. Tako se kod dojenčadi deformacije najviše stvaraju u području radijusa, ulne i tibije, a nakon prve godine savijanje je više izraženo na donjim udovima zbog većeg opterećenja nakon početka hodanja. Najčešći deformitet je varus („O“ noge), no neki pacijenti imaju i valgus deformitet („X“ noge), a moguće su i kombinacije. Tako se kod nekih pacijenata na jednoj nozi razvije valgus, a na drugoj varus deformacija. Uslijed deformacija i omekšanih kostiju lakše nastaju prijelomi koji često zahtijevaju kiruršku korekciju (25).

1.3.5. PRSNI KOŠ I ABDOMEN

Hipofosfatemični rahitis u području prsnog koša se očituje pojavom rahitične krunice i Harrisonove brazde. Navedene deformacije nastaju kao posljedica omekšanja kostiju zbog smanjene mineralizacije.

Rahitična krunica je znak rahitisa koji se može palpirati prilikom kliničkog pregleda prsnog koša, a češće je prisutan kod pacijenata s kalcipeničnim oblikom rahitisa. Nastaje zbog zadebljanja mjesta gdje hrskavični dio rebra prelazi u kost (13).

Harrisonova brazda je udubljenje na prsima, uglavnom uzduž šestog rebra. Često se pojavljuje obostrano. Nastaje jer mišićne niti ošita, koje polaze s unutarnje strane rebrenih hrskavica, svojom kontrakcijom povlače prsni koš. Jedna je od pretpostavki, za nastanak brazde u hipofosfatemičnom rahitisu, nemogućnost koštano-hrskavičnog dijela prsnog koša da izdrži silu povlačenja zbog neodgovarajuće mineralizacije. Posljedično tome, prsni koš se deformira te se oblikuje brazda. Oblikovanju brazde pridonosi povijeno sjedenje zbog hipotonije. Također, uočena je povezanost povećane incidencije pneumonije kod djece s opisanom brazdom pa se pretpostavlja da dispneja tijekom pneumonije isto može uzrokovati ovakvu deformaciju mišićno-koštanog sustava (26).

U pacijenata koji imaju lumbalnu lordozu abdomen je često prominentan.

1.4. DIJAGNOSTIČKI POSTUPAK

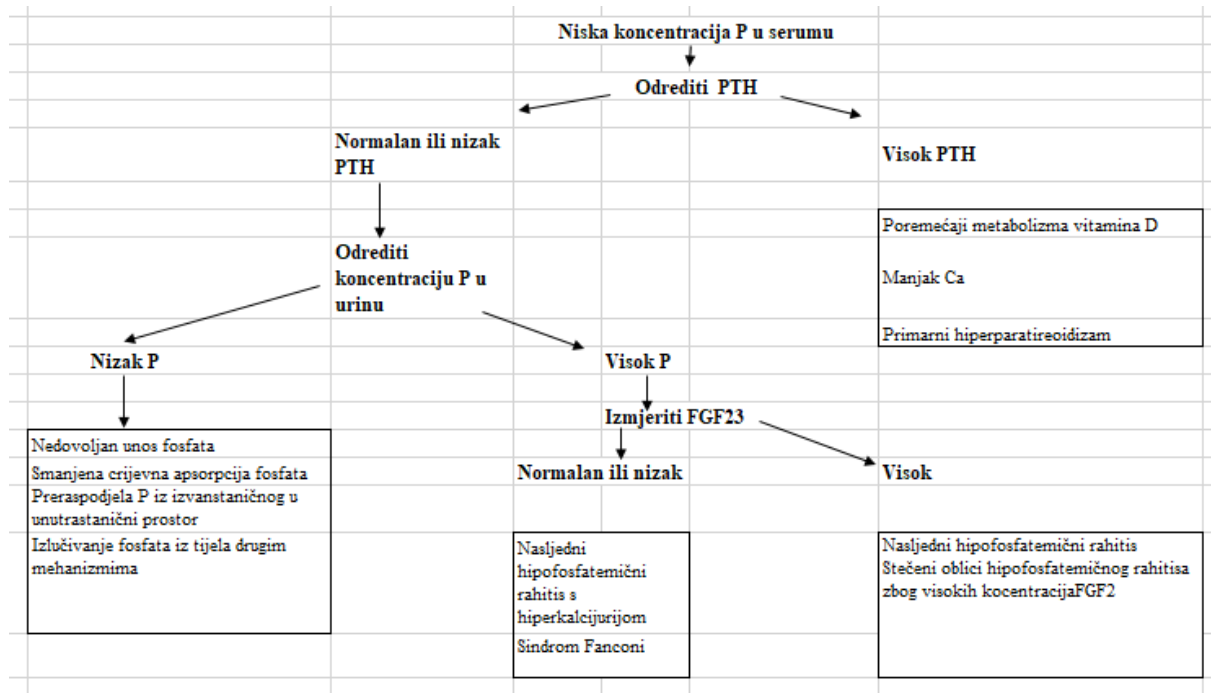
Dijagnoza hipofosfatemičnog rahitisa postavlja se na temelju kliničkih, biokemijskih i radioloških nalaza. Analiza gena značajno pridonosi dijagnostici i potrebno ju je napraviti kada god je moguće, pogotovo jer se klinička i biokemijska obilježja mogu preklapati s nekim rijetkim oblicima rahitisa, a u dojenačkoj dobi može biti dosta sličnosti i s karencijskim rahitisom. Klinička obilježja su opisana u prethodnom poglavlju.

1.4.1. BIOKEMIJSKI NALAZI

Kod pacijenata s hipofosfatemičnim rahitisom snižena je koncentracija fosfata u krvi, povećano je izlučivanje fosfata urinom, aktivnost alkalne fosfataze (ALP) je povišena, dok je koncentracija kalcija u plazmi najčešće normalna. Vrijednosti 25(OH) vitamina D, 1,25(OH) vitamina D, PTH i FGF23 pomažu u diferencijalnoj dijagnostici hipofosfatemije, odnosno rahitisa, što prikazuje Slika 3 (13).

S obzirom da koncentracija fosfata u plazmi ovisi o unosu hranom, vrijednost je često promjenjiva. Zbog toga je pouzdanije pratiti vrijednost maksimalne tubularne reapsorpcije

fosfata po glomerularnoj filtraciji (TmP/GFR). Hipofosfatemija s TmP/GFR < 85 % posljedica je hiperfosfaturičnog mehanizma. Druga definicija hiperfosfaturije je frakcijska ekskrecija fosfata koja je veća od 5% u prisustvu hipofosfatemije (27).



Slika 3. Dijagnostički algoritam hipofosfatemičnog rahitisa u djece. Ca - kalcij, P - fosfati, FGF23 - čimbenik rasta fibroblasta 23, PTH - paratiroidni hormon. Modificirano prema: Haffner i sur. (13).

ALP je metaloproteinaza koja hidrolizira različite fosfomonoestere pri čemu se oslobađa anorganski fosfat. Optimalni pH za djelovanje ovog enzima je između 9,8 i 10,5, zato je dobila naziv „alkalna“. Postoji u obliku četiri izoenzima, od kojih su tri tkivno specifična, a četvrti je tkivno nespecifičan. Tkivno specifični izoenzimi su intestinalni, placentalni i izoenzim sličan placentalom. Iako se nalaze u svim tkivima, tkivno nespecifični izoenzimi su ipak najviše zastupljeni u jetri, kostima i bubrezima te čine 90 % ukupne aktivnosti ALP u serumu djece, odnosno 50 % u serumu odraslih (28).

Fiziološki rast kostiju praćen je povišenom aktivnošću alkalne fosfataze pa je aktivnost ALP 1,5 do 2,5 puta veća kod djece koja rastu u odnosu na odrasle. Stoga je nužno znati referentne vrijednosti prema dobi kako bi se pravilno mogli tumačiti rezultati pretraga

(Tablica 1). Aktivnost ALP veća od referentnog raspona za dob pokazatelj je bolesti jetre ili kostiju. Najčešće bolesti kostiju koje uzrokuju povišenje aktivnosti ALP su rahitis, osteomalacija i nasljedne metaboličke bolesti kostiju. Izuzetak je benigna prolazna hiperfosfatazemija koja predstavlja, najčešće, slučajno otkrivenu hiperfosfatazemiju u dojenčeta ili malog djeteta bez prisustva simptoma i uz uredne ostale laboratorijske pokazatelje funkcije jetre i koštanog metabolizma. U benignoj prolaznoj hiperfosfatazemiji je ponekad anamneza pozitivna na nedavnu gastrointestinalnu infekciju (29). Povišena ALP pronalazi se još kod djece s transplantiranim bubregom i jetrom, za vrijeme cijeljenja kosti, kod osteogenih sarkoma, hipertireoidizma. S druge strane, smanjena aktivnost ALP uočena je kod pacijenata s ahondroplazijom, hipotireozom, prestankom rasta, malnutricijom, skorbutom, glutenskom enteropatijom, manjkom cinka i na terapiji nekim lijekovima (npr. kortikosteroidima) (30).

Tablica 1. Standardizirane referentne vrijednosti za aktivnost alkalne fosfataze (ALP) u serumu.

| ALP (U/L) | | |
|-------------------------------------|-------------------------|-----------------------------|
| Dob | Interval za žene | Interval za muškarce |
| Do 2 god | 25-500 | 25-500 |
| Od 3 do 7 god | 100-400 | 100-400 |
| Od 8 do 12 god | 179-472 | 179-472 |
| Od 13 do 14 god | 89-435 | 228-650 |
| Od 15 do 16 god | 79-193 | 97-503 |
| Od 17 do 19 god | 50-125 | 67-264 |
| Od 20 god (za žene od 20 do 50 god) | 54-119 | 60-142 |

1.4.2. RADIOLOŠKI NALAZ

Radiološke pretrage koje su korisne u dijagnostici pri sumnji na rahitis uključuju rentgenske snimke donjih udova, ručnog zgloba i prsnog koša. Ortopantomogram zubala i ultrazvučna pretraga bubrega se više koriste nakon postavljene dijagnoze u svrhu otkrivanja komplikacija bolesti te kao metode praćenja.

Znakovi rahitisa očituju se deformitetima gornjih i donjih udova i poremećenim zonama rasta na rentgenskoj snimci. Rahitična krunica i Harrisonova brazda su radiološki znakovi, kao i klinički. Ortopantomogram zubala kod pacijenata s rahitisom može pokazati povećane pulpne komore s prominentnim pulpnim rogom koji ulazi u spoj dentina i cakline. Ultrazvučne pretrage bubrega i magnetna rezonanca preporučuju se samo u posebnim indikacijama. Chiari 1 malformacija je pronađena kod 25-50 % djece s XLH. Taj poremećaj nastaje zbog pomaka i prolaska tonzila malog mozga kroz veliki otvor. Zbog toga je kod djece s dijagnozom rahitisa i prisutnim simptomima glavobolje, povraćanja, atipično oblikovane lubanje potrebno napraviti MR glave kako bi se isključila Chiari 1 malformacija, kraniosinostoza, siringomijelija i drugi poremećaji sličnih simptoma (13).

1.4.3. ANALIZA GENA

Hipofosfatemični rahitis često je posljedica poremećaja gena uključenih u reguliranje metabolizma fosfata. XLH, koji je posljedica mutacija gena *PHEX*, čini 80 % svih uzroka hipofosfatemičnog rahitisa. Nakon kliničkog, biokemijskog i radiološkog ispitivanja preporučuje se učiniti analizu gena, kako bi se postavila ispravna dijagnoza te provelo genetsko savjetovanje.

Hipofosfatemični rahitis koji je posljedica mutacije gena, može biti ovisan o FGF23 ili neovisan o FGF23. Prema tome, genetski uzrokovani hipofosfatemični rahitis dijelimo u dvije grupe (Tablica 2). Koncentracije FGF23 proteina u serumu povišene su kod pacijenata s hipofosfatemičnim rahitisom ovisnim o FGF23, a kod pacijenata s hipofosfatemičnim rahitisom neovisnim o FGF23 normalne su ili snižene (31). Snižene koncentracije FGF23 kod pacijenata s hipofosfatemičnim rahitisom neovisnim o FGF23 objašnjavaju se utjecajem mutacije gena, koji kodiraju prijenosnike fosfata u bubrežnim kanalčićima, na aktivnost FGF23 (31).

Tablica 2. Genetski uzrokovani oblici hipofosfatemičnog rahitisa. AR - autosomno recesivno, AD - autosomno dominantno, FGF23 – čimbenik rasta fibroblasta 23, TmP/GFR – tubularna reapsorpcija fosfata po glomerularnoj filtraciji, N - normalna koncentracija, ↓ - snižena koncentracija, ↑ - povišena koncentracija. Modificirano prema: Haffner i sur. (31).

| Bolest | Gen | Nasljeđivanje | FGF23 | TmP/GFR |
|--|--|---------------------------------|-------|---------|
| FGF23-ovisan hipofosfatemični rahitis | | | | |
| X-vezani dominantni hipofosfatemični rahitis | <i>PHEX</i> | X-vezano dominantno | ↑, N | ↓ |
| Autosomno-dominantni hipofosfatemični rahitis | <i>FGF23</i> | AD | ↑, N | ↓ |
| Autosomno-recesivni hipofosfatemični rahitis tip 1 | <i>DMP1</i> | AR | ↑, N | ↓ |
| Autosomno-recesivni hipofosfatemični rahitis tip 2 | <i>ENPP1</i> | AR | ↑, N | ↓ |
| Hipofosfatemični rahitis s hiperparatireoidizmom | 9:13 Balansirana translokacija gena KL (<i>Klotho</i>) | Nepoznato | ↑ | ↓ |
| Osteogena displazija | <i>FGFR1</i> | AD | N | ↓ |
| Sindrom Mc Cune Albright | <i>GNAS</i> | Somatske mutacije (postzigotne) | N, ↑ | ↓ |
| Sindrom Raine | <i>FAM20C</i> | AR | ↑, N | ↓ |
| FGF23-neovisan hipofosfatemični rahitis | | | | |
| Nasljedni hipofosfatemični rahitis s hiperkalciurijom | <i>SLC34A3</i> | AR | ↓ | ↓ |
| Sindrom Fanconi | <i>SLC43A1</i> | AR | ↓ | ↓ |
| Hipofosfatemični rahitis s nefrolitijazom i osteoporozom tip 1 i tip 2 | <i>SLC43A1</i> (tip 1) <i>SLC9A3R1</i> (tip 2) | AD | ↓ | ↓ |

1.5. DIFERENCIJALNA DIJAGNOZA

Klinički i radiološki nalazi slični su kod različitih vrsta rahitisa i drugih bolesti kostiju te pomoću njih nije moguće postaviti preciznu dijagnozu. Zbog toga su biokemijski nalazi i analiza gena iznimno važni, jer ove pretrage upućuju na točan uzrok i mehanizam nastanka rahitisa. Biokemijski nalazi različitih oblika kalcipeničnog i fosfopeničnog rahitisa navedeni su u Tablicama 3 i 4 (4).

Hipofosfatemični rahitis često nastaje u sklopu drugih bolesti. Fanconijev sindrom je bolest proksimalnog bubrežnog kanalića. Poremećena reapsorpcija u proksimalnom kanaliću dovodi do glukozurije, fosfaturije, generalizirane aminoacidurije i gubitka bikarbonata s posljedičnom metaboličkom acidozom. Prvi znakovi bolesti u djece su nenapredovanje u razvoju i rastu te rahitis.

Hipofosfatemični rahitis se razvija i kao komplikacija sindroma McCune-Albright za koji su karakteristične mrlje boje bijele kave, policistična fibrozna displazija kostiju te poremećaji rada endokrinih žlijezda. Ovaj sindrom uzrokuje postzigotna somatska mutacija gena *GNAS1* koji kodira G-protein (od engl. *Guanine nucleotide binding protein*). Točan mehanizam nastanka hipofosfatemije u sklopu ovog sindroma još nije poznat, ali je zapaženo da je u pacijenta s težim lezijama kostiju veća produkcija FGF23 (11).

Oboljeli od neurofibromatoze (NF) tipa 1 i sindroma epidermalnog nevusa također mogu imati kliničku sliku rahitisa. Postoji pretpostavka da smanjeno stvaranje melatonina dovodi do hiperfosfaturije kod pacijenata oboljelih od NF tip 1. Manjak melatonina smanjuje natrij-fosfatni kotransport te povećava učinak dopamina koji djeluje sinergistički s PTH, dakle potiče bubrežno izlučivanje fosfata (28).

Hipofosfatemični rahitis se razvija zajedno s hiperparatireoidizmom (HRHP) u sindromu koji nastaje zbog hiperplazije paratireoidnih žlijezda. Ovaj sindrom uzrokuje *de novo* translokacija gena *alpha-Klotho*. Smatra se da navedena translokacija dovodi do pojačane ekspresije gena *FGF23*, međutim točna povezanost mutacije i hipofosfatemičnog rahitisa još nije dovoljno istražena (11).

Mali endokrini tumori također mogu poremetiti metabolizam fosfata i vitamina D te uzrokovati tumorom inducirani rahitis. Uklanjanjem tumora postiže se smanjene

koncentracije FGF23 u serumu, povisuje se koncentracija fosfata u serumu, smanjuje se gubitak fosfata urinom te se povisuje koncentracija $1,25(\text{OH})_2\text{D}$ (11).

Ostali oblici hipofosfatemičnog rahitisa nastaju zbog nedovoljnog unosa fosfata hranom, malapsorpcije fosfata, kroničnog zatajenja bubrega te nekih drugih patoloških stanja.

U diferencijalnu dijagnozu spadaju i kalcipenični rahitisi koji su prikazani u Tablici 3, međutim na temelju rezultata biokemijske obrade se uglavnom relativno rano može zaključiti o kojoj se skupini rahitisa radi (vidi Tablice 3 i 4).

Hipofosfatazija, koja može imati slična klinička obilježja, pripada u diferencijalnu dijagnozu rahitisa. Riječ je o nasljednom poremećaju koji nastaje zbog smanjene aktivnosti ALP uslijed mutacija gena *TNSALP*, a koji se ovisno o vremenu pojave simptoma i težini kliničke slike može podijeliti u nekoliko oblika (teški perinatalni, benigni perinatalni, infantilni, juvenilni i adultni oblik). Jedno od glavnih obilježja infantilnog i juvenilnog oblika je rahitis, dok pacijenti s adultnim oblikom imaju osteomalaciju i bolove u kostima, zbog čega je ova bolest važna u diferencijalnoj dijagnozi rahitisa. Ipak, već se na temelju osnovne laboratorijske obrade (nalaz niske aktivnosti ALP za dob) relativno lako može razlikovati ovu bolest od bolesti iz skupina kalcipeničnih i hipofosfatemičnih rahitisa (32).

U diferencijalnu dijagnozu varus deformiteta nogu spadaju Blountova bolest, Schmidova i neke druge metafizne displazije. U navedenim bolestima su rezultati biokemijskih pretraga najčešće bez odstupanja, a karakteristični su radiološki nalazi (33).

Tablica 3. Biokemijski nalaz kalcipeničnih oblika rahitisa. ALP- alkalna fosfataza, PTH - paratiroidni hormon, 1,25(O)₂D - aktivni oblik vitamina D. *odnosi se na vrijednosti u serumu, N - normalna vrijednost, ↓ - snižena vrijednosti ↑ - povišena vrijednost. Modificirano prema: Acar i sur. (4).

| KALCIPENIČNI RAHITIS | Kalcij* | Fosfat* | ALP | PTH | 25(OH)D | 1,25(OH) ₂ D | Kalcij/kreatinin u urinu |
|---------------------------------|---------|---------|-----|-----|---------|-------------------------|--------------------------|
| Manjak kalcija u prehrani | ↓ ili N | N ili ↓ | ↑ | ↑ | N | ↑ ili N | ↓ |
| Manjak vitamina D u prehrani | ↓ ili N | N ili ↓ | ↑ | ↑ | ↓ | ↓ ili N ili ↑ | ↓ |
| Vitamin D ovisan rahitis tip 1A | ↓ ili N | N ili ↓ | ↑ | ↑ | N ili ↑ | ↓ ili N | ↓ |
| Vitamin D ovisan rahitis tip 1B | ↓ ili N | N ili ↓ | ↑ | ↑ | ↓ | N ili ↓ | ↓ |
| Vitamin D ovisan rahitis tip 2A | ↓ ili N | N ili ↓ | ↑ | ↑ | N | ↑ | ↓ |
| Vitamin D ovisan rahitis tip 2B | ↓ ili N | N ili ↓ | ↑ | ↑ | N | ↑ | ↓ |

Tablica 4. Biokemijski nalazi u različitim oblicima hipofosfatemičnog rahitisa. ALP - alkalna fosfataza, PTH - paratiroidni hormon, 1,25(O)₂D - aktivni oblik vitamina D, HR - hipofosfatemični rahitis. *odnosi se na koncentracije u serumu, N - normalna vrijednost, ↓ - snižena vrijednosti, ↑ - povišena vrijednost. Modificirano prema: Acar i sur. (4).

| HIPOFOSFATEMIČNI RAHITIS | Kalcij* | Fosfat* | ALP | PTH | 1,25(OH) ₂ D | Kalcij/kreatinin u urinu |
|---------------------------|---------|---------|---------|---------|-------------------------|--------------------------|
| X- vezani HR | N | ↓ | ↑ | N ili ↑ | N ili ↓ | N |
| Autosomno-dominantni HR | N | ↓ | ↑ | N ili ↑ | N ili ↓ | N |
| Autosomno-recesivni HR | N | ↓ | ↑ | N ili ↑ | N ili ↓ | N |
| Osteogena displazija | N | ↓ ili N | ↑ ili N | N ili ↑ | N ili ↓ | N |
| Sindrom McCune Albright | N | ↓ ili N | ↑ ili N | N ili ↑ | N ili ↓ | N |
| Sindrom Raine | N | ↓ ili N | ↑ ili N | N ili ↑ | N ili ↓ | N |
| HR s hiperparatiroidizmom | N ili ↑ | ↓ | ↑ | ↑ | N | N |

1.6. LIJEČENJE HIPOFOSFATEMIČNOG RAHITISA

Liječenje hipofosfatemičnog rahitisa zahtijeva multidisciplinarni pristup. Uz medicinsku skrb koja je ključna, važna je i psihološka i socijalna podrška te savjetovanje od strane nutricionista o izbalansiranoj prehrani s dostatnim unosom kalcija.

Liječenjem hipofosfatemičnog rahitisa nastoji se spriječiti iskrivljenje nogu i potrebu za ortopedskim korekcijama, postići normalan rast, smanjiti mišićno-koštanu bol i spriječiti dentalne komplikacije. Raniji početak liječenja dovodi do boljih rezultata.

1.6.1. MEDIKAMENTOZNA TERAPIJA

Mišićno-koštana bol, koja je učestalija kod odraslih, liječi se nesteroidnim protuupalnim lijekovima u kombinaciji s fizikalnom terapijom. Ako se bolovi ne kupiraju ovom terapiju, mogu se koristiti tramadol i ostali opiodi.

Nadomještanje fosfora u obliku fosfatnih prašaka osnova su konvencionalne terapije u djece. Primjenom fosfata rijetko se postižu normalne koncentracije fosfata u plazmi, ali se poboljšava rast i smanjuje/normalizira aktivnost ALP. U terapiju uvijek treba uključiti i aktivni oblik vitamina D koji je smanjen u hipofosfatemičnom rahitisu posredovanom FGF23, a također zbog toga što primjena fosfata može izazvati sekundarni hiperparatireoidizam i posljedično pogoršanje fosfaturije zbog djelovanja PTH. Osim što sprječava sekundarni hiperparatireoidizam, vitamin D povećava apsorpciju fosfata iz crijeva (13).

Fosfati se daju u obliku natrijevih ili kalijevih soli. Dnevne doze fosfata ovise o dobi i težini bolesti, a daju se u rasponu od 20-60 mg/kg na dan elementarnog fosfora i titiraju ovisno o učinku. Obično se u dojenčadi primjenjuju više doze (oko 60 mg/kg). Fosfat se primjenjuje podijeljeno u više dnevnih doza (optimalno 4 – 6 na dan u male djece), čime se postiže bolji učinak liječenja i smanjuje rizik od gastrointestinalnih nuspojava. Nuspojave oralne primjene fosfata su proljev, bolovi u trbuhu i nadutost. Fosfate treba davati odvojeno od obroka s visokim sadržajem kalcija (npr. mliječni obroci) da se izbjegne vezanje u crijevima i posljedično smanjena apsorpcija. Aktivni oblik vitamina D primjenjuje se jednom (alfakalcidol) ili dva puta dnevno (kalcitriol), obično u dozi od 30-50 ng/kg alfakalcidola ili 20-30 ng/kg kalcitriola. Doza lijeka također ovisi o fazi rasta pa je obično viša u dojenačkom razdoblju i pubertetu kad je ubrzan rast, a titrira se prema rezultatima ALP, PTH i izlučivanju

kalcija urinom. Visoke doze vitamina D mogu uzrokovati hiperkalciuriju i nefrokalcinozu. Zbog toga je tijekom liječenja nužno pratiti kalcijuriju te planirati redovite UZV preglede bubrega. U pacijenata s hiperkalcijurijom i nefrokalcinozom se može u terapiju uvesti hidroklortiazid koji smanjuje kalcijuriju i zaustavlja nefrokalcinozu u pacijenata s hipofosfatemičnim rahitisom. Međutim, treba se koristiti s oprezom zbog mogućih nuspojava poput hipotenzije, hipokalijemije i povećane inzulinske rezistencije (13, 24). Vrlo je važno osigurati i dobru hidraciju kako bi se smanjila mogućnost nastanka bubrežnih kamenaca.

Burosumab je novi lijek za hipofosfatemični rahitis. To je rekombinantno ljudsko monoklonsko IgG1 protutijelo koje se veže na FGF23, a primjenjuje se supkutano. Primjenom ovog lijeka, postiže se bolja bubrežna reapsorpcija fosfata. Indiciran je u djece i odraslih u kojih se uz konvencionalnu terapiju ne može postići dobra kontrola bolesti, odnosno spriječiti rahitis i osteomalaciju. Prije liječenja burosumabom se obustavlja konvencionalna terapija. Doza lijeka se titrira prema koncentracijama serumskog fosfora koji treba biti u donjem dijelu referentnog raspona za dob da se spriječi hiperfosfatemija i ektopična mineralizacija (34).

Prema istraživanju „*Burosumab versus conventional therapy in children with X-linked hypophosphataemia: a randomised, active-controlled, open-label, phase 3 trial*“, čiji su rezultati objavljeni 2019. godine, ovaj je lijek pokazao prednost u primjeni u odnosu na konvencionalnu terapiju (34). Tako je kod pacijenata na terapiji burosumabom *Radiographic global Impression of change (RGI-C)*¹ iznosio +1,9, dok je kod pacijenata na konvencionalnoj terapiji +0,8; aktivnost ALP se uz burosumab prosječno smanjila za 33 %, a s konvencionalnom terapijom za 5 %; srednja vrijednost povećanja koncentracije fosfata uz burosumab je iznosila 0,29 mmol/L, a 0,07 mmol/L kod djece na konvencionalnoj terapiji. Zabilježen je prosječni rast od 6,65 cm/godišnje kod djece na terapiji burosumabom, a kod djece na konvencionalnoj terapiji, prosječan rast je bio 5,94 cm/godišnje. Iako se poboljšanje u kliničkoj slici rahitisa uočilo i kod djece koja su nastavila primati konvencionalnu terapiju, rezultat je bio značajno bolji kod primjene burosumaba (35).

Uz prednosti opisane u provedenom istraživanju, prednost je primjene burosumaba, u odnosu na konvencionalnu terapiju, izostanak mogućih komplikacija poput nefrokalcinoze ili sekundarnog hiperparatireoidizma. Nedostatak je visoka cijena lijeka. Moguće su nuspojave

¹ *Radiographic global impression of change* global score je skala koja pokazuje poboljšanje/pogoršanje rahitisa uz neku terapiju na temelju procjene radioloških snimki ručnog zgloba i koljena. Vrijednosti se kreću od -3 do +3, pri čemu je -3 = ozbiljno pogoršanje, 0 = bez promjena, +3 = potpuno ili skoro potpuno izlječenje.

reakcija na mjestu uboda, glavobolja i bol u ekstremitetima (27, 34). Lijek trenutno nije registriran u Republici Hrvatskoj.

Kao dodatna terapija u liječenju hipofosfatemičnog rahitisa može se koristiti hormon rasta jer 60 % djece, koja se liječe konvencionalnom terapijom imaju u odrasloj dobi niži rast. Hormon rasta povećava rast i poboljšava mišićnu snagu, međutim nema utjecaj na patofiziološki mehanizam rahitisa te može povećati aktivnost ALP. Nema jasnih dokaza da liječenje hormonom rasta poboljšava dugoročni ishod i konačnu visinu pa se rekombinantni hormon rasta primjenjuje samo u djece sniženog rasta u predpubertetu kojima je dokazan (parcijalni) manjak hormona rasta (27).

1.6.2. KIRURŠKO LIJEČENJE

Kirurška terapija preporučuje se pacijentima kod kojih deformiteti nogu zaostaju i progrediraju unatoč primjeni medikamentozne terapije. Međutim, operacija se tijekom djetinjstva treba napraviti što kasnije. Operacije, koje se naprave rano u djetinjstvu, često zahtijevaju naknadne korekcije jer djeca imaju otvorenu epifiznu ploču. Zbog toga postoji rizik ponovnog iskrivljenja nogu na mjestu osteotomije. Cilj je ortopedске operacije postizanje jednake duljine donjih ekstremiteta, pravilnih kutova između kostiju i normalne pokretljivosti zglobova. Dobro je da se ortopedске operacije izvode u centrima koji imaju iskustvo s ovom bolešću (13, 27).

Prije se kirurško liječenje temeljilo na korektivnoj osteotomiji, međutim danas se češće koristi metoda kontroliranog rasta privremenom epifizeodezom pomoću pločice u obliku osmice koja se učvrsti vijcima okomito na ploču rasta. Prirodni rast kostiju će postepeno ispraviti aksijalni deformitet, nakon čega se pločica odstranjuje što dozvoljava daljnji simetričan rast. Na taj način se izbjegava osteotomija i moguće komplikacije, a oporavak je značajno brži (36).

Neurokirurški se zahvati rade kod djece s neurokirurškim komplikacijama koje su relativno česte uslijed kraniosinostoze i pritiska na produljenu moždinu. Zahvati koji se češće rade su kraniotomija zbog povišenog intrakranijskog tlaka uslijed kraniosinostoze, laminektomija i laminoplastika zbog pritiska na moždinu ili okoštavanja stražnjeg longitudinalnog spinalnog ligamenta (27).

Parcijalna ili kompletna paratireoidektomija mora se ponekad učiniti zbog tercijarnog hiperparatireoidizma. Tercijarni hiperparatireoidizam je komplikacija dugotrajne primjene fosfata. Paratireoidne žlijezde gube regulaciju odgovora na koncentracije kalcija te dolazi do stalnog povećanog lučenja PTH, zbog čega je potrebno odstraniti paratireoidne žlijezde. Nakon odstranjenja paratireoidnih žlijezda može se razviti sindrom „gladne kosti“ praćen simptomatskom hipokalcijemijom koja zahtijeva visoke doze kalcija u kombinaciji s aktivnim vitaminom D. Rizični faktori za razvoj tercijarnog hiperparatireoidizma su rani početak i dugo trajanje liječenja, primjena visokih doza fosfata i visoka koncentracija PTH u plazmi (37).

1.6.3. DRUGI OBLICI LIJEČENJA I PRAĆENJE

Uz prethodno navedeno, kod oboljelih od hipofosfatemičnog rahitisa potrebno je redovito stomatološko praćenje i liječenje. Liječenje uključuje ispravljanje poretka zubi i remodeliranje alveolarne kosti. To se postiže odgovarajućim protezama i operacijama. Nekim je pacijentima potrebno ugraditi zubne implantate, zbog ispadanja zubi uslijed infekcija (13).

Liječenje oštećenja sluha zbog hipofosfatemičnog rahitisa slično je liječenju perifernog oštećenja sluha zbog drugih uzroka. Preporučuje se korištenje slušnih aparata, izbjegavanje dugotrajne izloženosti buci i ototoksičnih lijekova (13).

Prognoza hipofosfatemičnog rahitisa je dobra, ako se rahitis pravilno i na vrijeme liječi. Kako bi se spriječile komplikacije, bitno je redovito kontrolirati zdravstveno stanje pacijenata. Preporučuje se pratiti koncentraciju fosfata, kalcija, kreatinina i aktivnost ALP svaka tri mjeseca. Koncentracija PTH trebala bi se provjeravati svakih šest mjeseci. Nakon dvadesete godine života i zatvaranja ploča rasta, terapija se modificira i pacijenti se mogu liječiti samo s kalcitriolom, ako nemaju simptoma bolesti. Izuzetak su trudnice i dojilje u kojih treba provoditi konvencionalno liječenje uz redovitu i brižljivu kontrolu (13).

Pacijentima se preporučuje genetsko savjetovanje s obzirom da se radi o nasljednoj bolesti. Najčešći oblik hipofosfatemijskog rahitisa je X-vezana dominantna bolest, što znači da je rizik da majke prenesu bolest na svoje potomstvo 50 % neovisno o spolu. Otac će obilgatno prenijeti bolest na sve potomke ženskog spola, dok na muške neće prenijeti.

2. CILJ RADA

Cilj ovog diplomskog rada bio je opis kliničkih, biokemijskih, radioloških i genskih osobitosti pacijenata s hipofosfatemičnim rahitisom liječenih u Zavodu za metabolizam Klinike za pedijatriju Kliničkog bolničkog centra Zagreb u razdoblju od 1994. do 2021. godine.

3. BOLESNICI I METODE

Ova retrospektivna studija uključila je 11 bolesnika kojima je postavljena dijagnoza hipofosfatemičnog rahitisa u razdoblju od 1994. do 2021. godine u Zavodu za metabolizam, Klinike za pedijatriju, Kliničkog bolničkog centra Zagreb.

Kao izvori podataka korišteni su bolničko-informacijski sustav (BIS), ambulantni kartoni i bolnička arhiva. Biokemijski nalazi i radiološke snimke su učinjeni u Kliničkom bolničkom centru Zagreb. Genska analiza je učinjena u Kliničkom centru Sveučilišta Debrecen u Mađarskoj i u Kliničkom centru sveučilišta u Ljubljani, a mjerenje FGF23 u Institutu za kliničku i istraživačku medicinu u Pragu, Češka. Podaci su prikupljeni tijekom prosinca 2021. i siječnja 2022. godine.

Prikupljeni su anonimizirani osobni podaci pacijenata: obiteljska anamneza, simptomi i znakovi bolesti, dob pri postavljanju dijagnoze, rezultati laboratorijskih i radioloških pretraga, podaci o liječenju, rezultati genske analize te podaci o dugoročnim komplikacijama, liječenju i redovitosti kontrole, kao i dob pri zadnjoj kontroli. Za analizu podataka korištene su metode deskriptivne statistike u programu Excel 2007 - Microsoft®.

Izvor referentnih vrijednosti, koje su se koristile pri obradi rezultata laboratorijskih pretraga (kalcija i fosfata u serumu) je knjiga Pedijatrija, urednika Duška Mardešića i Ive Barića iz 2016. (Tablica 5) (38). Aktivnost ALP pacijenata je vrednovana prema standardiziranim laboratorijskim vrijednostima navedenim u Tablici 1. Za analizu FGF23 koristile su se referentne vrijednosti laboratorija.

Tablica 5. Referentne vrijednosti kalcija i fosfata. Preuzeto iz udžbenika Pedijatrija, urednika Duška Mardešića i Ive Barića iz 2016. (38).

| Elektrolit u serumu | Životna dob | Referentni raspon |
|----------------------------|-------------------------------|--------------------------|
| Kalcij (ukupni) | Novorođenčad | |
| | 3 - 4 sati | 2,30 - 2,65 mmol/L |
| | 24 - 48 sati | 1,75 - 3,00 mmol/L |
| | 4 - 7 dana | 2,25 - 2,73 mmol/L |
| | Djeca | 2,20 - 2,70 mmol/L |
| Fosfat (anorganski) | Novorođenčad | 1,4 - 3,0 mmol/L |
| | Dojenčad i djeca do 12 godina | 1,25 - 2,15 mmol/L |
| | Djeca poslije 12 godina | 0,90 - 1,50 mmol/L |

4. REZULTATI

4.1. OSNOVNA OBILJEŽJA BOLESNIKA

U rad je uključeno 11 bolesnika, 55 % je bilo ženskog spola (6/11), a 45 % muškog spola (5/11). Medijan dobi pri postavljanju dijagnoze hipofosfatemičnog rahitisa je jedna godina i 11 mjeseci, pri čemu je raspon od tri mjeseca do 11 godina. Medijan dobi ispitanika u vrijeme prikupljanja podataka je 18 godina i 11 mjeseci. U Tablici 6 se nalazi detaljan pregled ostalih obilježja uključenih pacijenata. Pacijenti žive na području Republike Hrvatske ili Bosne i Hercegovine, a jedan pacijent se u međuvremenu preselio u Njemačku.

U 36 % pacijenata je bila pozitivna obiteljska anamneza na hipofosfatemični rahitis, odnosno barem jedan član obitelji je imao potvrđenu dijagnozu ili kliničke znakove rahitisa. Među navedenima su: otac jedne pacijentice koji također boluje od X-vezanog hipofosfatemičnog rahitisa zbog mutacije gena *PHEX* (P8), majka druge pacijentice se vodila pod dijagnozom vitamin D-rezistentnog rahitisa (P10), u drugih dvoje pacijenata su majke imale „O“ noge zbog čega su imale korektivni operativni zahvat tijekom djetinjstva (P5 i P11). U majke jednog od tih pacijenta je bolest naknadno potvrđena i genskom analizom koja je učinjena u isto vrijeme kad i genska analiza u djeteta (P5).

Tablica 6. Osnovna obilježja pacijenata uključenih u rad. ALP - alkalna fosfataza, g - godina, M - muški spol, mj - mjesec, P - pacijent, Ž - ženski spol, podebljano su označene vrijednosti koje odstupaju od referentnog raspona za dob.

| Oznaka pacijenta | Spol | Dob pri postavljanju dijagnoze | Dob pri prikupljanju podataka | Prvi znakovi rahitisa | Aktivnost ALP (U/L) pri postavljanju dijagnoze | Anorganski fosfat u serumu (mmol/L) pri postavljanju dijagnoze | Genotip |
|------------------|------|--------------------------------|-------------------------------|--|--|--|--|
| P1 | Ž | 3 g i 2 mj | 11 g | "O" noge, rahitična krunica, defekt zubne cakline | 743 | 0,57 | patogena varijanta c.663+1G>A u genu <i>PHEX</i> |
| P2 | Ž | 11 g | 28 g i 5 mj | "O" noge, desnostrana skolioza, izbočeno čelo, rahitična krunica | 397 | 0,88 | patogena varijanta c.1646-1G>C u genu <i>PHEX</i> |
| P3 | Ž | 2 g i 2 mj | 30 g i 6 mj | "O" noge, dolichocefalija | 154 | 0,81 | patogena varijanta c.1586_1585+1delAG u genu <i>PHEX</i> |
| P4 | M | 1 g i 8 mj | 12 g i 2mj | "O" noge | nepoznato | 1,07 | provedena analiza gena <i>PHEX</i> i <i>FGF23</i> - nije pronađena mutacija. |
| P5 | M | 1 g i 11 mj | 5 g i 7 mj | "O" noge kraniotabes, rahitična krunica, gegav hod | 432 | 0,79 | vjerojatno patogena varijanta c.1037A>G, p.Tyr346Cys u genu <i>PHEX</i> |
| P6 | M | 2 g i 2 mj | 21 g i 10 mj | zadebljanja u zglobovima na nogama i rukama, izbočen prsni koš | 842 | 0,61 | vjerojatno patogena varijanta c.349+1G>A u genu <i>PHEX</i> |

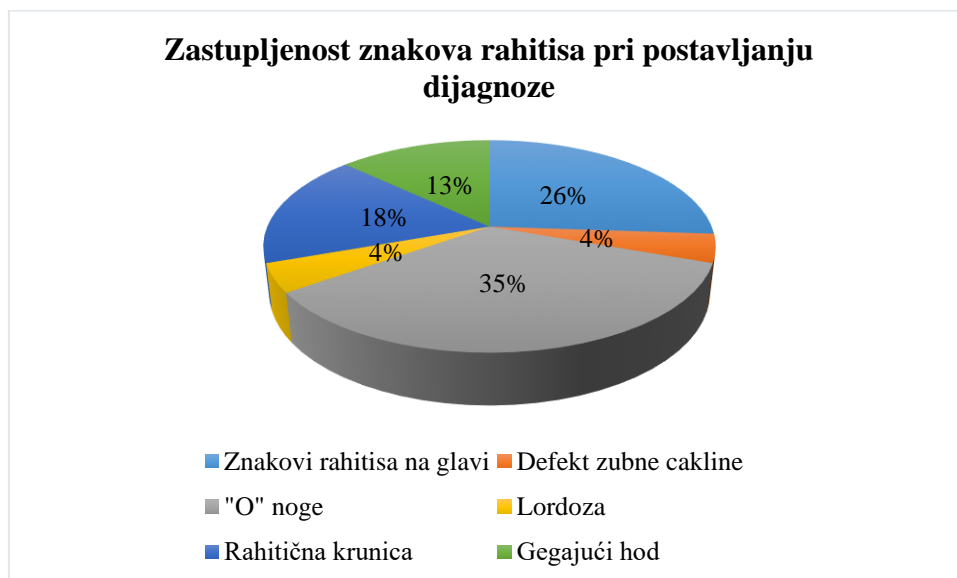
| | | | | | | | |
|---------|---|--------------|--------------|---|------------|-------------|---|
| P7 | Ž | 1 g i 6 mj | 29 g i 8 mj | "O" noge, zadebljanje zglobova, izbočenje frontalne kosti, rahitična krunica, gegav hod | 337 | 0,54 | vjerojatno patogena varijanta c.1300delA, p.Met434Ter u genu <i>PHEX</i> |
| P8 | Ž | 3 mj | 10 mj | dijagnoza zbog pozitivne obiteljske anamneze (pri pregledu izbočenje kvrge frontalne kosti) | 637 | 1,32 | patogena varijanta c.1699C>T, p.Arg567Ter dokazana u člana obitelji (oca) |
| P9 | M | 2 god i 2 mj | 18 g i 11 mj | "O" noge, izbočenje kvrge frontalne kosti, iskrivljenje prsnog koša | 522 | 0,85 | genska analiza nije učinjena |
| P10 | Ž | 1 god | 11 g i 10 mj | "O" noge | 740 | 1,31 | patogena varijanta c.751A>T, p.Lys251Ter u genu <i>PHEX</i> |
| P11 | M | 1 god i 9 mj | 20 g i 5 mj | gegav hod | 529 | 0,79 | genska analiza nije učinjena |
| MEDIJAN | | 1 g i 11 mj | 18 g i 11 mj | - | 525,5 | 0,81 | - |

4.2. KLINIČKA OBILJEŽJA PRI POSTAVLJANJU DIJAGNOZE

Pri prvom kliničkom pregledu su kod šestoro pacijenata uočeni znakovi rahitisa na glavi. Najzastupljeniji znak bio je izbočenje kvrge frontalne kosti prisutan u četvero pacijenata (P2, P7, P8, P9), dok je dvoje pacijenata imalo kranioabes (P5 i P8), a jedna pacijentica je imala dolichocefaliju (P3).

Kod jedne pacijentice zapažen je defekt zubne cakline te povećana učestalost zubnog karijesa (P1). Promjene položaja zubi, parodontitis i komplicirane infekcije nisu zabilježeni u medicinskoj dokumentaciji.

Troje pacijenata je imalo gegajući hod (P5, P7, P11), a osam pacijenata deformitet donjih udova u obliku „O“ nogu pri postavljanju dijagnoze. Jedna pacijentica je u vrijeme prikupljanja podataka imala deset mjeseci i još nije prohodala pa se nije mogao procijeniti hod, a nisu bili prisutni niti deformiteti donjih udova, kako je očekivano s obzirom na dob (P8). Jedna je pacijentica imala promjene na kralježnici (skoliozu) u vrijeme postavljanja dijagnoze (P2). Promjene na prsnom košu uočile su se kod šestero pacijenata. Od toga je jedan pacijent imao izbočen prsni koš (P6), za drugog je navedeno iskrivljenje prsnog koša bez detaljnijeg opisa (P9), a preostalih četvero pacijenata je imalo rahitičnu krunicu (P1, P2, P5, P7). Slika 4 prikazuje zastupljenost pojedinih kliničkih znakova rahitisa pri postavljanju dijagnoze među pacijentima koji su uključeni u rad. Iz navedenog se vidi da je najzastupljeniji znak bio varus deformitet nogu, a potom znakovi rahitisa na glavi i prsnom košu.



Slika 4. Zastupljenost kliničkih znakova rahitisa među pacijentima u vrijeme postavljanja dijagnoze.

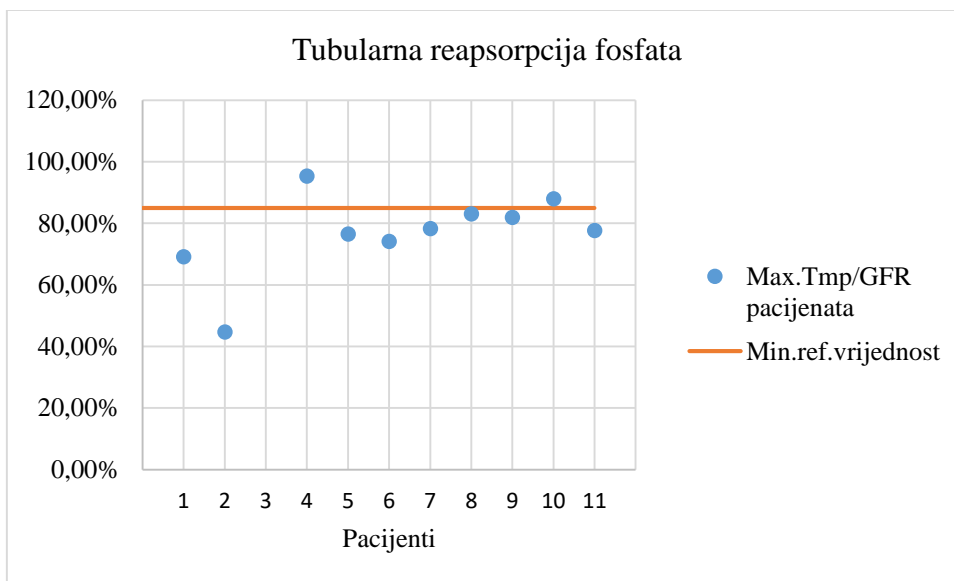
4.3. BIOKEMIJSKI NALAZI PRI POSTAVLJANJU DIJAGNOZE

Od 11 pacijenata, samo dvoje pacijenata imalo je urednu tubularnu reapsorpciju fosfata pri prvom pregledu i obradi zbog sumnje na rahitis (P8 i P10), što znači da je 81 % pacijenata imalo smanjenu tubularnu reapsorpciju fosfata (manju od 85%) što prikazuje Slika 5. Zbog toga su koncentracije fosfata u serumu bile manje od referentnog raspona za

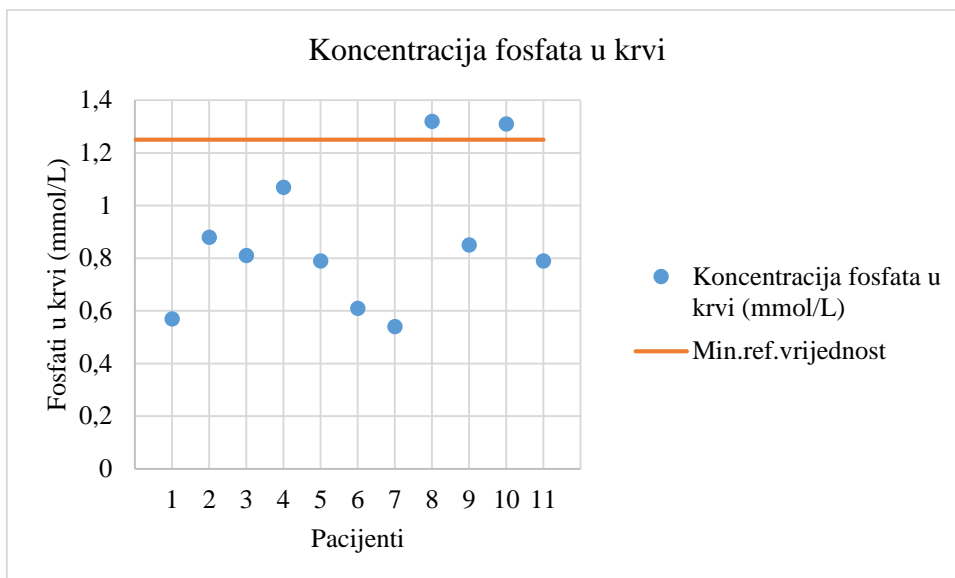
odgovarajuću dob u devetoro pacijenata, što je prikazano na Slici 6. Referentni raspon fosfata u serumu je za dojenčad i djecu do 12 godina je 1,25-2,15 mmol/L, a medijan koncentracije fosfata u krvi u naših pacijenata prije početka liječenja iznosi 0,81 mmol/L pri čemu je raspon 0,54 do 1,32 mmol/L.

Koncentracija kalcija u plazmi bila je unutar referentnog raspona za dob kod svih pacijenata. Medijan koncentracije kalcija u plazmi kod pacijenata je bio 2,42 mmol/L.

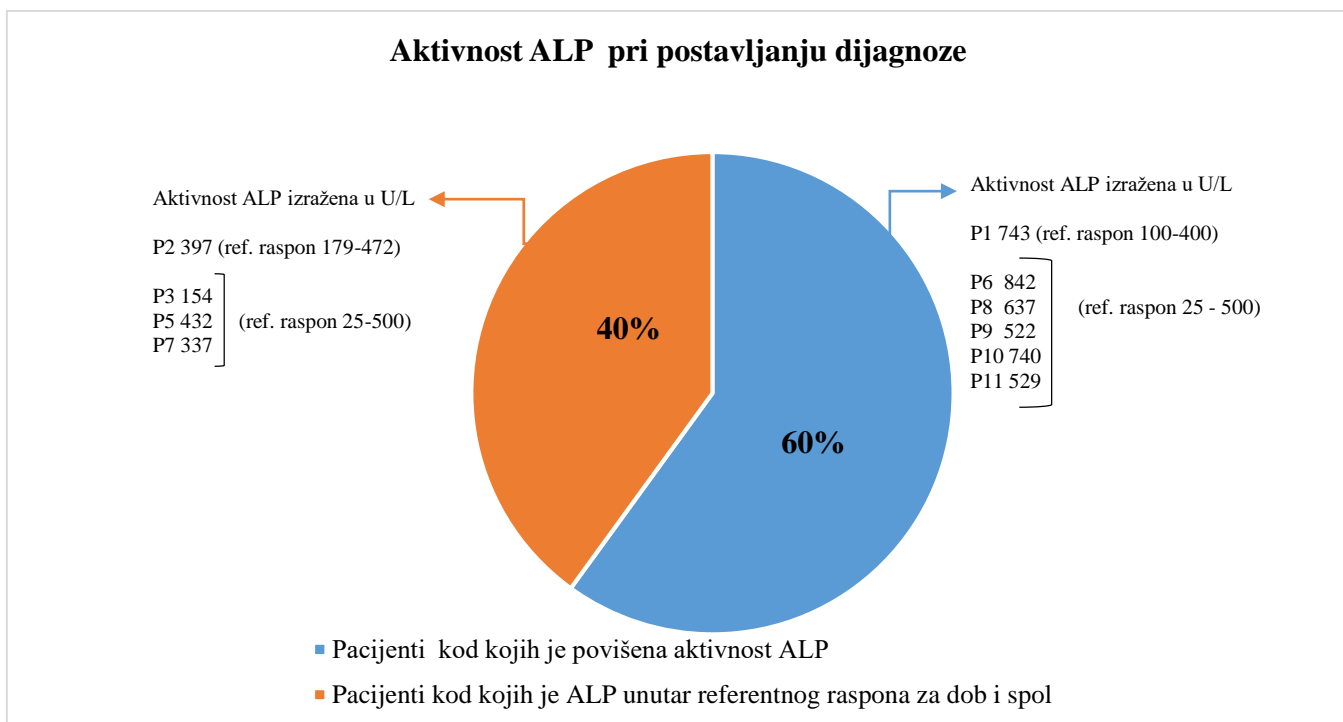
Iz nalaza je uočena povišena aktivnost ALP kod 6/10 pacijenata. Nalaz nije bio poznat za jednog pacijenta (P4). Gornja granica referentnog raspona za djecu do dvije godine starosti je 500 U/L, a za djecu od tri do sedam godina 400 U/L. Od osam pacijenata, koji su bili dobi do dvije godine, ALP je bila u rasponu 154-842 U/L. Slika 7 prikazuje udio pacijenata s povišenom aktivnošću ALP pri postavljanju dijagnoze.



Slika 5. Prikaz tubularne reapsorpcije fosfata pacijenata. Max. Tmp/GFR - maksimalna tubularna reapsorpcija fosfata po glomerularnoj filtraciji. Min. ref. vrijednost - najmanja vrijednost iz referentnog raspona. Napomena: broj na osi „Pacijenti“ odgovara oznaci pacijenta, npr. 1 - P1, 2 - P2...



Slika 6. Prikaz koncentracije fosfata u plazmi pacijenata .u vrijeme postavljanja dijagnoze / prije terapije. Min.ref.vrijednost- najmanja vrijednost iz referentnog raspona za dob do 12 godina. Napomena: broj na osi „Pacijenti“ odgovara oznaci pacijenta, npr. 1 - P1, 2 - P2..



Slika 7. Prikaz udjela pacijenata s povišenom aktivnošću ALP u odnosu na pacijente kojima je ALP bila unutar referentnog raspona za dob i spol, s odgovarajućim vrijednostima i referentnim rasponom za dob i spol.

Koncentracije 25-OH-D3 i PTH pomažu u diferencijalnoj dijagnozi hipofosfatemije, odnosno rahitisa (Tablice 3 i 4). 25-OH-D3 je bio povišen kod jednog pacijenta (P11), iznosio je 220 nmol/L, dok je kod ostalih pacijenata koncentracija bila u referentnom rasponu (50-200 nmol/L). Dvoje pacijenata je imalo povišene koncentracije PTH pri postavljanju dijagnoze (P2 i P10), za troje pacijenata ne postoji podatak (P1, P7, P9), dok je kod preostalih šest pacijenata koncentracija PTH bila unutar referentnog raspona (1,60-7,20 pmol/L).

Poznato je da pacijenti s X-vezanim hipofosfatemijskim rahitisom u dojenačkoj dobi mogu imati i uredne koncentracije fosfora u serumu ili one fluktuiraju, a i tubularna resorpcija fosfata nije potpuno pouzdana pretraga (pogotovo ako je pacijent u hipofosfatemiji). To dobro oslikava primjer pacijenta 5 kojemu je istodobno postojanje hipovitaminskog rahitisa zamaskiralo hipofosfatemijski rahitis. Naime, pri redovitom pedijatrijskom pregledu u djeteta je primijećen kraniotabes. U dobi od 6 mjeseci je uz kraniotabes imao i rahitičnu krunicu. Koncentracija fosfata je bila na donjoj granici referentnog raspona (1,25 mmol/L) uz povišenu aktivnost ALP (oko 900 U/L). Posumnjalo se da se radi o hipovitaminskom rahitisu i uvedena je terapija kolekalciferolom. Tijekom praćenja u narednim tjednima su zabilježene koncentracije fosfata ispod granica referentnog raspona (najniže do 1,03 mmol/L) pa je učinjena dodatna obrada zbog sumnje na hipofosfatemijski rahitis. Tijekom obrade su serumski fosfati bili unutar referentnog raspona, uz normalnu fosfaturiju i tubularnu resorpciju fosfata te normalne koncentracije PTH i 25-OH-D3 (na terapiji kolekalciferolom). RTG šake je pokazao znakove rahitisa (Slika 8). Aktivnost ALP se normalizirala mjesec dana po uvođenju terapije kolekalciferolom, a kraniotabes se povukao. Zbog toga je pretpostavljena dijagnoza rahitisa zbog manjka vitamina D i preporučeno je praćenje. Ipak, na preporučene kontrole pacijent nije došao sve do dobi od skoro dvije godine kada je razvio varus deformitete donjih udova. Tada je u fizikalnom pregledu imao izbočenije čelo, nešto veći neurokranij, širi korijen nosa, blagi epikantus, ljevkast prsni koš, obostrano krura vara i gegav hod. Iz laboratorijskih nalaza je bilo za izdvojiti značajno sniženu koncentraciju fosfata u serumu (0,79 mmol/L), TmP/GFR je također bio nizak (76,46 %), dok je aktivnost ALP bila unutar referentnog raspona (432 U/L). Učinjen je RTG potkoljenica koji je pokazao promjene karakteristične za hipofosfatemijski rahitis (sklerotične promjene kostiju za razliku od kalcipeničnog rahitisa u kojem je kortikalis stanjen), što prikazuje Slika 9. Na temelju

navedenih nalaza je postavljena dijagnoza hipofosfatemičnog rahitisa koja je kasnije potvrđena genskom analizom (Slike 8 i 9).

4.3.1. KONCENTRACIJE FGF23

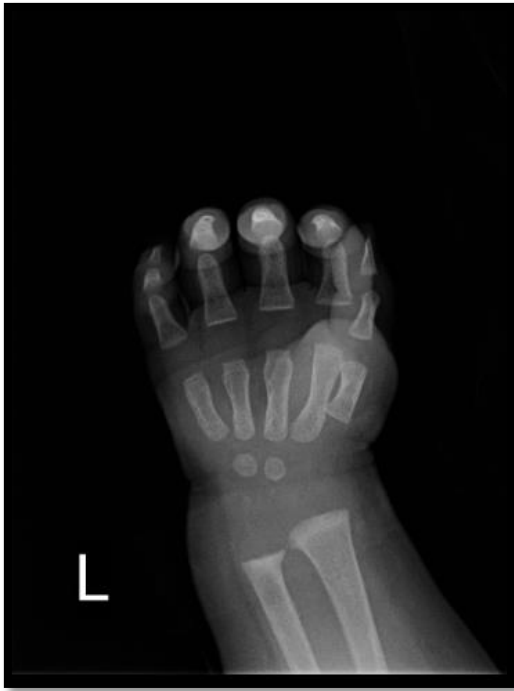Iako je mjerenje koncentracije FGF23 najkorisnije pri postavljanju dijagnoze hipofosfatemičnog rahitisa, u naših je pacijenata mjerenje bilo učinjeno naknadno i svi pacijenti su bili na terapiji u vrijeme uzorkovanja krvi. Pri tome je važno napomenuti da terapija fosfatima utječe na porast koncentracije FGF23. Razlog zbog kojeg je pretraga učinjena tek naknadno je što mjerenje nije moguće učiniti u Republici Hrvatskoj nego je analiza učinjena u inozemnoj ustanovi. Mjerenje FGF23 iz uzorka krvi učinjeno je u 8/11 pacijenata, što prikazuje Tablica 7. 5/8 pacijenata je imalo FGF23 iznad referentnog raspona, a nalazi pacijenata su prikazani podebljanim slovima, odnosno brojevima u Tablici 7. S obzirom na dvije metode mjerenja FGF23 koje su se koristile pri laboratorijskoj obradi, postoje dva referentna raspona. Pacijenti, za koje vrijedi referentni raspon 23,2-95,4 ng/L, imali su koncentracije FGF23 u rasponu od 76,31 ng/L (P10) do 1464 ng/L (P1). Pacijenti, za koje vrijedi referentni raspon 10-50 ng/L, imali su koncentracije FGF23 u rasponu od 54,95 ng/L (P3) do 313,7 ng/L (P9).

Tablica 7. Rezultati mjerenja FGF23. Podebljane su vrijednosti koje odstupaju od normalnih.
g - godina, mj - mjesec

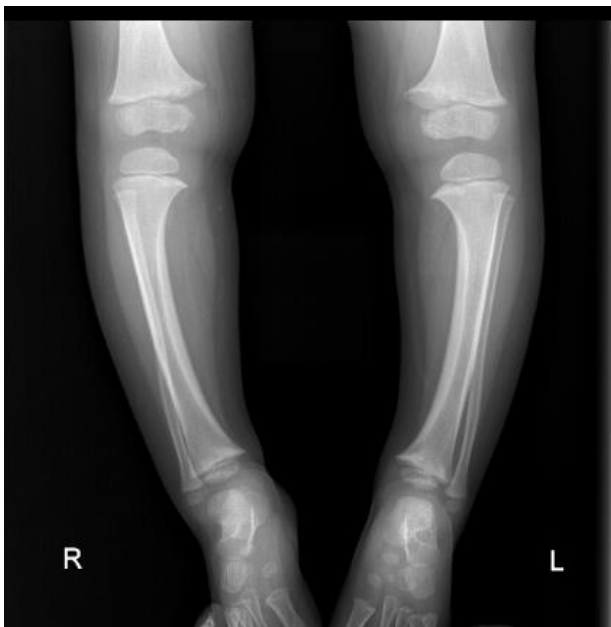| Pacijent | Dob pacijenta u vrijeme uzorkovanja krvi za FGF23 | Terapija | Fosfati u serumu u vrijeme uzorkovanja krvi za FGF23 (mmol/L) | FGF23 (ng/L) |
|----------|---|------------------------------|---|--------------------------|
| P1 | 8 g i 10 mj | kalcitriol i fosfatni prašci | 1,53 | 1464 (23,2-95,4) |
| P3 | 27 g i 10 mj | kalcitriol i fosfatni prašci | nema podatka | 54,95 (10-50) |
| P4 | 9 g i 9 mj | kalcitriol i fosfatni prašci | 1,18 | 264,9 (23,2-95,4) |
| P5 | 3 g i 9 mj | kalcitriol i fosfatni prašci | 0,82 | 80,7 (23,2-95,4) |
| P6 | 18 g i 7 mj | kalcitriol i fosfatni prašci | nema podatka | 82,8 (23,2-95,4) |
| P9 | 16 g i 3mj | kalcitriol i fosfatni prašci | nema podatka | 313,7 (10-50) |
| P10 | 10 g i 2 mj | kalcitriol i fosfatni prašci | 0,59 | 76,31 (23,2-95,4) |
| P11 | 18 g i 11mj | kalcitriol i fosfatni prašci | 0,6 | 190,2 (10-50) |

4.4. RADIOLOŠKI NALAZI PRI POSTAVLJANJU DIJAGNOZE

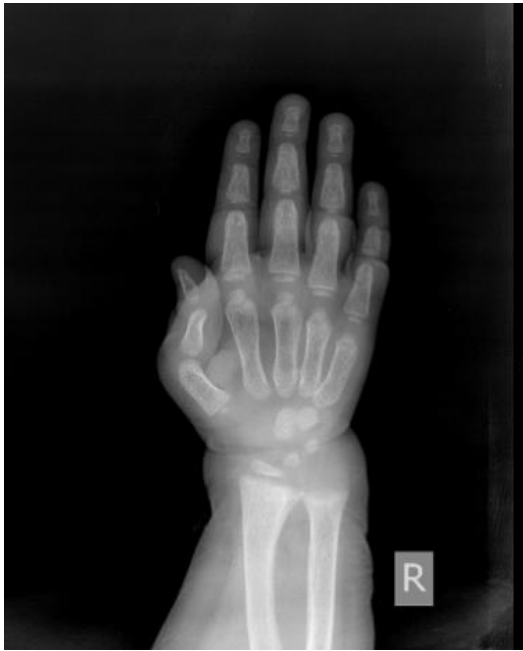Pri postavljanju dijagnoze hipofosfatemičnog rahitisa često se učine radiološke snimke za procjenu aktivnosti rahitisa (najčešće RTG snimke ručnog zgloba i potkoljenica). Na slikama 8, 9, 10 i 11 su prikazani radiološki nalazi pacijenata (snimke su dio medicinske arhive Zavoda za genetiku i bolesti metabolizma). Na prikazanim snimkama se može zamijetiti da su promjene izraženije s porastom dobi pacijenta, odnosno kasnijim postavljanjem dijagnoze.



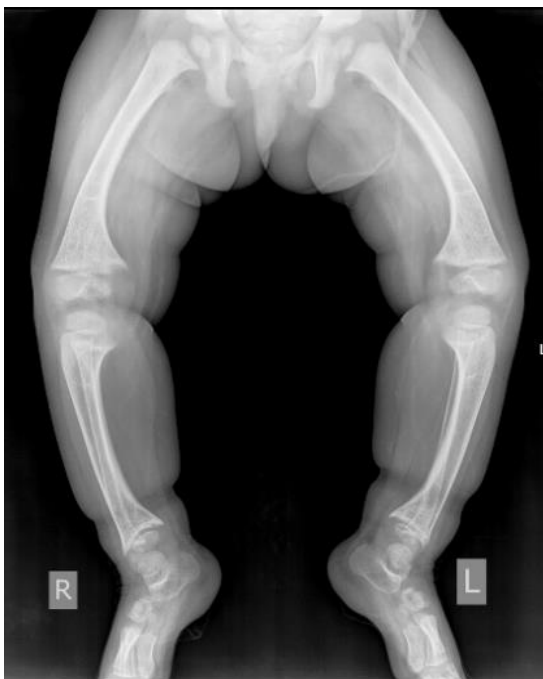Slika 8. RTG lijevog ručnog zgloba pacijenta u dobi od 7 mjeseci (Pacijent 5). Metafize radijusa i ulne su šire, a konture metakaraplanih kostiju su nepravilne.



Slika 9. RTG potkoljenica dječaka u dobi od 2 godine (Pacijent 5). Snimka prikazuje varus položaj tibije. Uočava se skleroza proksimalne i distalne metafize tibije u medijalnom dijelu. Epifizne jezgre distalnog femura su neoštro konturirane te je kortikalna kost u medijalnom dijelu tibije zadebljala.



Slika 10. RTG desnog ručnog zgloba trogodišnje djevojčice (Pacijentica 1). Snimka šake prikazuje „mrežoliku“ strukturu medularnog kanala, uslojene kompakte. Distalna metafiza radijusa i ulne je kaležasto formirana.



Slika 11. RTG potkoljenica trogodišnje pacijentice (Pacijentica 1). Snimka potkoljenica prikazuje varus položaj tibija, zadebljane kompakte medijalno te kaležasto formirane distalne metafize tibije.

4.5. REZULTATI GENSKE ANALIZE

Genotip je poznat za 8/11 pacijenata. Od devet pacijenata u kojih je učinjena genska analiza, osam ima dokazanu mutaciju gena *PHEX*. U jednog je pacijenta učinjena analiza gena *PHEX* i *FGF23* no nije pronađena mutacija pa je moguće da se radi o nekom rjeđem obliku hipofosfatemičnog rahitisa (P4). U dvoje pacijenata nije učinjena genska analiza (P9 i P11). Dvije vjerojatno patogene varijante gena *PHEX* potvrđene u naših pacijentica (P7 i P10) do sada nisu opisane u literaturi: to su varijante c.1300delA, p.Met434Ter i c.751A>T, p.Lys251Ter. Obje varijante dovode do preuranjenog STOP kodona.

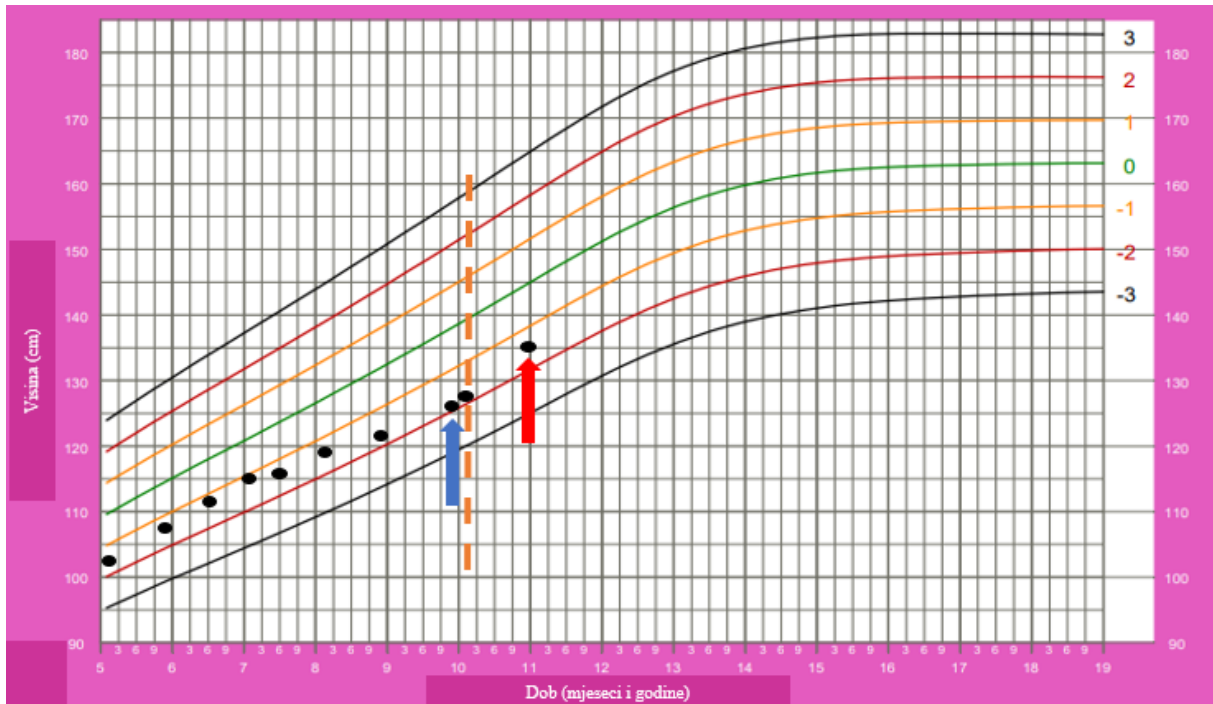
4.6. TIJEK LIJEČENJA I PRAĆENJE PACIJENATA

Svih 11 pacijenata je bilo praćeno u Zavodu od trenutka postavljanja dijagnoze. Kontrole su uključivale praćenje rasta, prisustva deformiteta zglobova, pojave bolova i drugih simptoma povezanih s osnovnom bolešću te praćenje biokemijskih pokazatelja aktivnosti bolesti i potencijalnih nuspojava liječenja. Koštani minerali i ALP su se provjeravali svaka tri mjeseca, PTH svakih šest mjeseci, a UZV bubrega jednom godišnje. U trenutku pisanja rada (2021./2022.) u Zavodu se još uvijek pratilo i liječilo šestero pacijenata. Od ostalih pet pacijenata, dvoje je s pedijatrijskog odjela prešlo na internistički odjel gdje se nastavljaju pratiti kod nadležnih endokrinologa. Jedan pacijent je preselio u Njemačku te se njegovo daljnje liječenje i praćenje planira tamo nastaviti. Preostale dvije punoljetne pacijentice nastavile su kontrole na Klinici za ortopediju i u privatnim specijalnim bolnicama.

Medijan dobi pri postavljanju dijagnoze rahitisa kod naših pacijenata je 1 godina i 11 mjeseci. Pacijentima je odmah po postavljanju dijagnoze započeta terapija fosfatnim prašcima i aktivnim oblikom vitamina D. Na redovnim kontrolama terapija se titirala prema kontrolnim nalazima.

Od dodatnih obrada tijekom praćenja, jednoj je pacijentici napravljena endokrinološka obrada zbog smanjenja rasta u desetoj godini (P1) uz zadovoljavajuće ostale pokazatelje kontrole osnovne bolesti. IGF-1 je bio blizu donje granice normale 19 nmol/L (ref. raspon prema dobi 15 - 94 nmol/L), a prema RTG-u zapešća koštana dob je bila 7-8 godina i nije bilo znakova rahitisa. Učinjen je MR hipotalamo-hipofizne regije koji je pokazao u cijelosti smanjenu adenohipofizu, dok su neurohipofiza i infundibulum bili uredni. Test stimulacije hormona rasta je pokazao smanjeno izlučivanje hormona rasta te je u terapiju uveden hormon

rasta. Po uvođenju terapije se tijekom 10 mjeseci praćenja (do prikupljanja podataka za ovu studiju) zabilježio zadovoljavajući rast (Slika 12). Uz ovu pacijenticu, hormon rasta je tijekom četiri godine primao još jedan pacijent (P6), također zbog dokazanog smanjenog izlučivanja hormona rasta, što znači da je 18 % pacijenata uključenih u rad u jednom trenutku liječenja bilo na terapiji hormonom rasta.



Slika 12. Krivulja rasta od pacijentice P1. Modificirano prema krivulji rasta Svjetske zdravstvene organizacije (39). Na krivulji se vidi usporeenje rasta u dobi od 10 godina (plava strelica) kada je učinjena dodatna obrada i započela terapija hormonom rasta (isprekidana narančasta linija) nakon čega se prati poboljšanje rasta (crvena strelica).

Unatoč primjeni terapije, zabilježen je smanjen rast kod 5/11 pacijenata (Z vrijednost < -2 prema *Centres for Disease control (CDC) Medscape calculator*) (40). Pri tome je najveći zaostatak u rastu zabilježen kod pacijentice koja ima Z vrijednost $-4,79$ (P2). Najviši rast je zabilježen kod pacijenta koji ima Z vrijednost $2,03$ (P9). Indeks tjelesne mase (*Body mass index- BMI*) se računao prema kalkulatoru za djecu i odrasle *CDC calculator* (41). Od odraslih pacijenata (starijih od 19 godina), kod dvoje (P6 i P7) je zabilježena pretilost (BMI veći ili jednak 30.0), a kod jednog pacijenta (P11) prekomjerna tjelesna masa (BMI od 25.0

do 29.9). Od pacijenata mlađih od 19 godina, pretilost je zabilježena kod pacijenta P5, a prekomjerna tjelesna masa (Z vrijednost $> +1$) kod pacijentice P1 (42). Povećanu tjelesnu masu imalo je troje pacijenata (P4, P9, P10). Detaljan pregled visine i BMI pacijenata prikazan je u Tablici 8.

Tablica 8. Pregled visine, tjelesne mase i indeksa tjelesne mase (BMI, od *Body Mass Indeks*) pacijenata. Z vrijednost za BMI je izražena samo za pacijente dobi do 19 godina, dok se za starije uzima da BMI ≥ 25 ukazuje na prekomjernu tjelesnu masu, a ≥ 30 na pretilost. Podebljane su vrijednosti koje odstupaju od normalnih.

| | Dob pri zadnjoj kontroli | Visina (cm) | Z vrijednost Visine | Tjelesna masa (kg) | BMI |
|-----|--------------------------|-------------|---------------------|--------------------|---------------------------------|
| P1 | 11 g | 135 | -1,28 | 43 | 23,6 (Z vrijednost 1,53) |
| P2 | 28 g i 5 mj | 132 | -4,79 | 34 | 19,5 |
| P3 | 30 g i 6 mj | 146 | -2,66 | 50 | 23,5 |
| P4 | 12 g i 2 mj | 147 | -0,31 | 45 | 20,8 (Z vrijednost 0,97) |
| P5 | 5 g i 7 mj | 117 | 0,27 | 26 | 19,0 (Z vrijednost 2,0) |
| P6 | 21 g i 10 mj | 165,5 | -1,58 | 90 | 32,9 |
| P7 | 29 g i 8 mj | 154 | -1,44 | 78 | 32,9 |
| P8 | 10 mj | 64,5 | -2,55 | 7,4 | - |
| P9 | 18 g i 11 mj | 191 | 2,03 | 87 | 23,8 (Z vrijednost 0,55) |
| P10 | 11 g i 10 mj | 134,5 | -2,27 | 33,8 | 18,7 (Z vrijednost 0,26) |
| P11 | 20 g i 5 mj | 157,7 | -2,66 | 65,5 | 26,3 |

Kod 64 % (7/11) pacijenata je učinjen ortopedski zahvat. Od toga je kod 3/7 pacijenata napravljena epifizioideza femura (P1, P6, P11), kod jedne pacijentice korektivna osteotomija (P7), za ostalih troje operiranih pacijenata nije navedeno u dostupnoj dokumentaciji je li bilo riječ o epifizioidezi ili korektivnoj osteotomiji (P2, P3, P9). U 3/7 pacijenata je učinjeno više od jednog ortopedskog zahvata (P2, P3, P7), a najveći broj zahvata napravljen u jedne osobe je pet operativnih zahvata, svi na donjim udovima (P3). Kod dvoje pacijenata (18 %) čeka se završetak rasta kako bi se odlučilo o potrebi za ortopedskim zahvatom (P5 i P10), a kod preostalih dvoje (18 %) ortopedski zahvat zasad nije indiciran (P4 i P8).

Prema nalazu pri zadnjem pregledu od kliničkih obilježja osnovne bolesti na glavi su opisani dolichocefalija kod jedne pacijentice u dobi od 30 godina (P3) te naglašeni frontalni tuberi kod dvoje pacijenata u dobi od 6 godina i 7 mjeseci (P5) i u dobi od 28 godina (P2). Urednu denticiju tijekom redovitih kontrola imalo je 64 % (7/11) pacijenata. Kod preostalih 36 % (4/11) pronađeni su oštećenja zubne cakline (P5), kariozno zubalo (P1 i P9) i diskoloracija zuba (P5 i P2). Problemi sa sluhom nisu zabilježeni.

Ukupno troje (27 %) pacijenata nije imalo deformacije donjih udova na zadnjem pregledu. To su pacijentica koja još nije bila prohodala (P8) i pacijenti kod kojih je prethodno napravljena korektivna operacija epifiziodezom (P1 i P9). Pacijenti su se nakon zahvata dobro oporavili i nastavili pravilno rasti i razvijati se. Od ostalih 73 % pacijenata s izraženim varusom, jednoj pacijentici (P3) je zaostalo skraćenje lijeve noge za 3 cm.

Prijelomi kostiju nisu zabilježeni. Jedan je pacijent dva puta bio upućen na hitni RTG zbog pada i sumnje na koštanu traumu, međutim radiološkom snimkom nije utvrđen prijelom (P6).

Kronične bolove u zglobovima i kostima prijavila je samo jedna pacijentica na zadnjem pregledu (P7), dok ostali pacijenti navode bol u kostima i zglobovima samo pri dužem stajanju i povećanoj tjelesnoj aktivnosti.

Kod dvoje pacijenata (P1 i P5) je u statusu opisana lumbalna lordoza, dok je kod jedne pacijentice (P2), koja je imala dugi prekid terapije, opisana teška skolioza. Skolioza je pretežno torakalna i uzrokuje spirometrijski teške restriktivne smetnje disanja. Prema nalazu spirometrije, forsirani vitalni kapacitet (FVC) iznosio je 36%.

Pregled zastupljenosti kroničnih komplikacija hipofosfatemičnog rahitisa prikazan je u Tablici 9.

Tablica 9. Kronične komplikacije hipofosfatemičnog rahitisa kod pacijenata koji su uključeni u rad.

| Komplikacija HR | Udio pacijenata |
|---------------------------------|-----------------|
| Nizak rast | 6/11 |
| "O" noge | 8/11 |
| Stalni bolovi u kostima | 1/11 |
| Dentalni problemi | 4/11 |
| Nefrokalcinoza | 2/11 |
| Nefrolitijaza | 1/11 |
| Deformacije kralježnice | 3/11 |
| Oštećenje sluha | 0/11 |
| Tercijarni hiperparatireoidizam | 0/11 |

Prema zadnjim laboratorijskim nalazima, koncentracije fosfata u krvi su bile ispod referentnih vrijednosti za dob kod 9/10 pacijenata, a za jednu pacijenticu nije bilo podatka (P7). Medijan koncentracije fosfata u serumu je bio 0,62 mmol/L. Navedeno ne iznenađuje jer je poznato da se uz konvencionalnu terapiju teško može postići da koncentracija fosfora u serumu trajno tijekom dana bude unutar referentnog raspona, no navedeno niti nije cilj liječenja konvencionalnom terapijom. Najniža koncentracija bila je 0,56 mmol/L (P3 i P6), a najviša 1,2 mmol/L (P4), što prikazuje Tablica 10. Koncentracije kalcija su bile uredne kod svih pacijenata, medijan koncentracije kalcija je bio 2,38 mmol/L. Aktivnost ALP bila je povišena kod 6/9 pacijenata za koje smo imali podatak (P1, P4, P5, P9, P10, P11), kod 3/9 bila je u referentnom rasponu (P2, P3, P8). Za pacijente P6 i P7 nismo imali podatak. U većine pacijenata je ALP bila blaže povišena osim u pacijentice (P1) koja je nekoliko mjeseci prije zadnje kontrole započela s terapijom hormonom rasta nakon čega se prati porast aktivnosti ALP u odnosu na prethodne nalaze. Stoga se značajno povišenje ALP vjerojatno može, barem djelomično, pripisati bržem rastu kostiju uz terapiju hormonom rasta.

Vrijednost PTH na zadnjem pregledu bila je poznata za 73 % pacijenata. Od tog udjela je kod 75 % pacijenata bila veća od referentnog raspona koji iznosi 1,6-6,9 pmol/L, medijan vrijednosti PTH bila je 10,915 pmol/L, pri čemu je najniža vrijednost bila 2,7 pmol/L (P4), a

najviša 12,18 pmol/L (P1). U većine pacijenata u kojih je PTH bio iznad gornje granice referentnog raspona je on blaže povišen, a pri tome su svi pacijenti imali uredne serumske koncentracije kalcija (Tablica 10).

Tablica 10. Pregled rezultata laboratorijskih pretraga pacijenata na zadnjem pregledu. P- fosfati, Ca- kalcij, ALP- alkalna fosfataza, PTH- paratireoidni hormon, god-godina, mj- mjesec. Podebljano su označeni rezultati koji nisu unutar ref.raspona. * nema podataka o pacijentici od 2015.godine.

| | Dob pri zadnjoj kontroli | P (mmol/L) | Ca (mmol/L) | ALP (U/L) | PTH (pmol/L) ref. raspon 1,60-7,20 |
|---------|--------------------------|-------------|-------------|------------|---------------------------------------|
| P1 | 11 g i 5 mj | 0,82 | 2,57 | 833 | 12,18 |
| P2 | 28 g i 5 mj | 0,62 | 2,37 | 83 | 10,52 |
| P3 | 30 g i 6 mj | 0,56 | 2,22 | 77 | 11,51 |
| P4 | 13 g i 9 mj | 1,24 | 2,51 | 691 | 2,77 |
| P5 | 5 g i 7 mj | 0,88 | 2,39 | 537 | 6,3 |
| P6 | 21 g i 10 mj | 0,56 | 2,37 | nepoznato | 9,9 |
| P7 | _* | _* | _* | _* | _* |
| P8 | 10 mj | 0,94 | 2,62 | 492 | 11,54 |
| P9 | 18 g i 11 mj | 0,6 | 2,35 | 337 | 11,31 |
| P10 | 11 g i 10 mj | 0,67 | 2,4 | 788 | nepoznato |
| P11 | 20 g i 5 mj | 0,6 | 2,41 | 202 | nepoznato |
| MEDIJAN | 18 g i 11 mj | 0,645 | 2,395 | 492 | 10,915 |

UZV bubrega je u većine pacijenata rađen jednom godišnje kako bi se otkrile komplikacije – nefrolitijaza i nefrokalcinoza. Tijekom praćenja je nalaz bio uredan kod većine pacijenata. Kod dvoje pacijenata (P9 i P10) su opisani bubrezi ehogenijih piramida po tipu nefrokalcinoze. Na zadnjem pregledu je UZV nalaz u tih pacijenata bio jednak onome tijekom praćenja, bez formirane kalkuloze. Kod jedne pacijentice je zabilježena pojava bubrežnog kamenca (P2).

5. RASPRAVA

Medijan dobi pri postavljanju dijagnoze kod naših pacijenata je 1 godina i 11 mjeseci. Najmlađa dob u kojoj je postavljena dijagnoza je 3 mjeseca (P8), a najstarija 11 godina (P2). Prema dostupnoj literaturi, dijagnoza se obično postavi u dobi od 2 godine, izuzetak su djeca koja u obiteljskoj anamnezi imaju XLH. Udio pozitivne obiteljske anamneze u našoj kohorti je 36 %, što je manje nego što se opisuje u literaturi prema kojoj je obiteljska anamneza pozitivna u oko 70 % pacijenata (13). Takvim pacijentima se dijagnoza postavi ranije, kao što je slučaj naše pacijentice P8, čiji otac ima potvrđen XLH te je obligatni prenositelj ženskom potomstvu.

Prema rezultatima ovog rada, najčešće obilježje hipofosfatemičnog rahitisa je deformitet nogu, a druga obilježja mogu izostati ili biti suptilna pa se svoj djeci s „O“ ili „X“ nogama treba izmjeriti barem fosfor u krvi, a optimalno je napraviti i ostale biokemijske nalaze s obzirom da fosfor može biti uredan, kao što je bio slučaj u naših dvoje pacijenata (P4 i P10). Pored toga što je dvoje pacijenata imalo normalnu tubularnu reapsorpciju P i normalan P, čak 40 % pacijenata je imalo normalnu aktivnost ALP pri postavljanju dijagnoze. Zaključujemo da su ovi biokemijski nalazi nepotpuno pouzdani te predstavljaju dijagnostički izazov. Tako je pacijentu (P5) zbog urednih nalaza fosfata i TmP/GFR, uz klinički znak rahitisa - kraniotabes koji se povukao uz primjenu vitamina D, postavljena radna dijagnoza vitamin D ovisnog rahitisa. Kasnije se genskom analizom, ustvrdilo da pacijent ima XLH (P5). Stoga je za ispravno postavljanje dijagnoze korisno izmjeriti FGF23 i napraviti gensku analizu.

Nalaz FGF23 je bio povišen kod 5/8 pacijenata. Pacijentu (P4) analizom gena *PHEX* i *FG23* nije pronađena mutacija. Visoka koncentracija FGF23 koje su izmjerene u tog pacijenta upućuju na dijagnozu hipofosfatemijskog rahitisa povezanog s FGF23, a moguće je da pacijent ima mutaciju u nekom od drugih gena, kao što je već opisano u uvodu (13). Troje pacijenata s dokazanom mutacijom gena *PHEX*, imalo je koncentracije FGF23 unutar referentnog nalaza (P5, P6, P10), no kako su pri tom izmjerene niske koncentracije fosfata u serumu (u pacijenata P5 i P10, za pacijenta P6 nije bilo podataka) nalaz je patološki, odnosno FGF23 je neprimjereno visok premda unutar referentnog raspona (prikazano u Tablici 7). Slično je opisano u literaturi, a utjecaj mutacije gena *PHEX* na ekspresiju FGF23 se još istražuje (43).

Od 8 pacijenata, u kojih je učinjena analiza gena *PHEX* i *FGF23*, u sedam je dokazana mutacija gena *PHEX* što je očekivano prema rezultatima iz literaturnih podataka (44). Pri tome su kod dvije pacijentice opisane mutacije koje do sada nisu opisane u literaturi (P7 i P10).

Svi su pacijenti imali različite mutacije (izuzetak su članovi iste obitelji koji ionako nisu uvršteni u ovu analizu) što je u skladu s velikim brojem varijanti opisanih u *PHEX* genu – preko 1020 varijanti upisanih u *PHEX Locus Specific Database*. Od toga su 898 varijanti klasificirane kao patogene ili vjerojatno patogene (45).

Unatoč primjeni konvencionalne terapije i uglavnom zadovoljavajuće kontrole bolesti tijekom praćenja, kod pacijenata se primjećuju kronične komplikacije hipofosfatemičnog rahitisa od kojih je najčešća smanjen rast.

Medijan visine (izražen kao *Z* vrijednost) prema mjerenju na zadnjem pregledu pacijenata iznosi -1,58. Prema rezultatima većine studija, u pacijenata s XLH se primjećuje smanjen rast, osobito ako se dijagnoza postavi i liječenje započne nakon prve godine života. Navedeno ne iznenađuje s obzirom da je tijekom prve godine rast u zdrave djece najbrži. Primjer je studija u kojoj je zabilježen medijan visine -0,4 standardne devijacije u skupini pacijenata s postavljenom dijagnozom XLH tijekom prve godine života, a -1,7 u skupini pacijenata s postavljenom dijagnozom XLH nakon prve godine života (46). Prema navedenom, kao i prema rezultatima prikazanim u ovom radu na našoj skupini bolesnika, kod pacijenata se rijetko postiže zadovoljavajući rast, unatoč konvencionalnoj terapiji. Smanjen rast je najizraženiji u pacijentice kojoj je dijagnoza postavljena u dobi od 11 godina (P2), a koja je u odrasloj dobi bila visoka 132 cm (*Z* vrijednost -4.79). Niskoj konačnoj visini je pridonijela i teška skolioza.

Dvoje pacijenata je primalo hormon rasta (P1 i P6). U studiji Haffnera i suradnika troje djece s XLH je bilo na terapiji hormonom rasta 3,1 do 6,3 godina, s početkom primjene u predpubertetu (9,4-12,9 godina). Rezultat je pokazao povećanje u visini (izraženo kao *Z* vrijednost) na kraju primjene terapije za 0,9 (0,5-1,3) (47). Kod pacijentice P1, koja je primala hormon rasta povećanje je iznosilo 0,5 (Slika 13), s time da je u trenutku prikupljanja podataka pacijentica primala terapiju tek 9 mjeseci pa će se stvarni učinak na rast tek naknadno moći procijeniti. Hormon rasta ima pozitivan učinak na linearni rast, ali se ne bi

trebao koristiti za povećanje rasta kod oboljelih od XLH, osim ako pacijenti uz XLH imaju smanjeno izlučivanje hormona rasta.

Prikupljeni podaci su pokazali da neki pacijenti imaju prekomjernu tjelesnu masu. Viši BMI može biti posljedica nižeg rasta, a ograničena pokretljivost dodatno pridonosi smanjenoj fizičkoj aktivnosti i sklonosti pretilosti koja je zabilježena u dvoje odraslih pacijenata.

Osim niskog rasta, česte kronične komplikacije ove bolesti su deformacija donjih udova, dentalni apscesi, bol i prijelomi kostiju. Prema studiji koja opisuje dugoročni utjecaj XLH na kvalitetu života deformaciju kostiju donjih udova imalo je 72 %, a dentalne apscese 24 % bolesnika dječje dobi, od kojih je kod 17 % napravljen operativni stomatološki zahvat (48). Kod pacijenata uključenih u ovu studiju genu varum je imalo 64 % pacijenata, a dentalne komplikacije su zabilježene kod 36 % pacijenata, međutim dentalni apsces nije zabilježen ni u jednog pacijenta. Kronična bol je u našoj skupini pacijenata rijetko zabilježena kao komplikacija, dok je bol prema rezultatima drugih studija česta komplikacija XLH (48). U našoj skupini nisu zabilježeni prijelomi kostiju, što je moguće odraz dobne preraspodjele pacijenata uključenih u ovu studiju, s obzirom da su prijelomi češći u odrasloj dobi. U studijama koje su istraživanja provodila na velikim skupinama odraslih pacijenata, prijelomi su zabilježeni kod 44 % pacijenata (48). Od ostalih kroničkih komplikacija, u našoj su skupini bubrežni kamenci nastali samo kod jedne pacijentice (P2), dok oštećenje sluha nije zabilježeno, kao niti Chiari malformacija. Oštećenje sluha se u drugim studijama opisuje kao komplikacija s učestalošću od 9 %, a Chiari malformacija s učestalošću 8 % (48). Izostanak ovih komplikacija u našoj skupini je vjerojatno odraz relativno malog broja pacijenata. Jedna pacijentica je imala restriktivnu plućnu bolest kao posljedicu teške skolioze, a radi se o pacijentici kojoj je dijagnoza postavljena vrlo kasno, u dobi od 11 godina (P2).

Ako usporedimo biokemijske nalaze pacijenata na prvom i zadnjem pregledu, ne zamjećuje se značajnije poboljšanje. Primjerice, pri postavljanju dijagnoze, medijan koncentracije fosfata u serumu je bio 0,81 mmol/L, a na zadnjoj kontroli, medijan koncentracije fosfata u serumu je bio 0,645 mmol/L. Međutim takav nalaz nije neočekivan, s obzirom da koncentracije fosfata kolebaju ovisno o vremenu peroralne primjene fosfata i uzorkovanja krvi. Dodatak fosfata i vitamina D samo prolazno povisuje koncentraciju fosfata, međutim ne djeluje na mehanizam nastanka bolesti.

Ako pratimo aktivnost ALP, zamjećujemo da je kod nekih pacijenata na zadnjoj kontroli povišena ili blago povišena (P1, P4, P5, P9, P10, P11). Pri tome treba uzeti u obzir da je pacijentica 1 uz konvencionalnu terapiju primala hormon rasta koji povisuje ALP, što je opisano u uvodnom dijelu rada. Pacijentica s najtežom kličkom slikom je imala ALP unutar referentnog raspona za vrijeme postavljanja dijagnoze i pri zadnjoj kontroli (P2). Iako je očekivano da se aktivnost ALP normalizira s liječenjem, prikazani rezultati, kao i rezultati proizašli iz drugih studija (49), pokazuju da konvencionalna terapija ne dovodi uvijek do normalizacije aktivnosti ALP, kao i da aktivnost ALP nije siguran parametar za procjenu stanja pacijenta i aktivnosti bolesti.

Ako usporedimo vrijednosti PTH pri postavljanju dijagnoze i na zadnjem pregledu, uočavamo povećanje broja pacijenata s povišenim PTH. Pri postavljanju dijagnoze 18 % pacijenata je imalo povišen PTH, 54,5 % unutar referentnog raspona, a za ostatak pacijenata nalaz PTH nije bio poznat. Prema nalazu pri zadnjoj kontroli, 54,5 % pacijenata je imalo povišen PTH, 18 % unutar referentnog raspona, a za jednak udio pacijenata kao i pri prvom pregledu nalaz nije bio poznat. Prema studiji DeLacey i sur., koja je ispitala učestalost hiperparatireoidizma kao komplikacije XLH, sekundarni hiperparatireoidizam je imalo 83,3 % oboljelih od XLH, a tercijarni hiperparatireoidizam 16,7 % pacijenata (37). S obzirom na dugotrajnu terapiju fosfatnim prašcima, povećanje udjela pacijenata s povišenim PTH u našoj skupini bolesnika nije neočekivano, jer se prema literaturnim podacima u odrasloj populaciji s XLH isto opisuje se u 80 % pacijenata, a u nekim slučajevima je potrebna i paratireoidektomija (37). Ipak, pri titriranju terapije se pokušava izbjeći značajnije povišenje PTH i sekundarni hiperparatireoidizam. Svi pacijenti u kojih je PTH bio na zadnjoj kontroli iznad referentnog raspona je on bio blaže povišen ($< 1,7x$ od gornje granice referentnog raspona).

6. ZAKLJUČAK

Rezultati prikazani u ovom radu potvrđuju da je u skupini pacijenata s hipofosfatemičnim rahitisom X-vezani dominantni najčešći oblik. Najčešće i vodeće kliničko obilježje u naših pacijenata, a isto se opisuje i u literaturi, je varus deformitet donjih udova. Iako su hipofosfatemija i hiperfosfaturija karakteristična biokemijska obilježja, u nekih pacijenata mogu povremeno izostati, a klinička slika i rezultati obrade mogu imitirati druge (češće) oblike rahitisa. Zato je u dvojbenim situacijama korisno učiniti specifične pretrage kao što su mjerenje FGF23 i genska analiza. Genska analiza je nužna radi genetskog savjetovanja o rizicima ponavljanja bolesti u obitelji. Konvencionalna terapija ima pozitivan učinak na ishod bolesti, a redovito praćenje pacijenata je bitno radi pravovremenog otkrivanja komplikacija bolesti i nuspojava terapije. Učinak terapije je bolji što se bolest ranije otkrije i ranije započne liječenje. Na žalost, usprkos liječenju velik dio pacijenata treba operativno liječenje tijekom života, kao što je bio slučaj i u našoj skupini pacijenata. Također, većina pacijenata je niskog rasta. Danas je dostupna etiološka terapija za liječenje XLH, burosumab, koja je prema rezultatima provedenih kliničkih studija pokazala bolje ishode liječenja u odnosu na konvencionalnu terapiju, no navedeni lijek trenutno nije na listi Hrvatskog zavoda za zdravstveno osiguranje, a njegove dugoročne prednosti i korist tek treba procijeniti.

7. ZAHVALA

Zahvaljujem mentorici, dr.sc. Danijeli Petković Ramadža, dr. med. na savjetima i velikoj pomoći tijekom pisanja rada.

Hvala majci Karmeli, ocu Mihi, sestri Mihaeli i bratu Ivanu na bezuvjetnoj ljubavi, prihvaćanju i zajedništvu.

Hvala djedu, prijateljima i rodbini na podršci tijekom školovanja.

Posebne zahvale mojim dragim pokojnima koji su uvijek vjerovali u moje znanje i pratili me molitvom na mom putu.

„Bog je taj koji odabiranjem stvara. Pojasnit ću: on je apsolutni izvor svakog dobra te nas, kada nas odabere za neku zadaću, ukoliko joj nismo dorasli, čini doraslima.“

(sv. Leopold Mandić)

8. LITERATURA

1. Mardešić D, Barić I. Poremećaji prometa vode, elektrolita, minerala i poremećaji acidobazne ravnoteže. U: Mardešić D, Barić I, ur. Pedijatrija. 2016 izd. Zagreb: Školska knjiga; str. 218–28
2. Tiosano D, Hochberg Z. Hypophosphatemia: the common denominator of all rickets. *J Bone Miner Metab.* 2009;27(4):392–401
3. Creo AL, Thacher TD, Pettifor JM, Strand MA, Fischer PR. Nutritional rickets around the world: an update. *Paediatr Int Child Health.* 2017;37(2):84-98
4. Acar S, Demir K, Shi Y. Genetic causes of rickets. *J Clin Res Pediatr Endocrinol.* 2017;9(2):88–105
5. Karaplis AC, Bai X, Falet JP, Macica CM. Mineralizing enthesopathy is a common feature of renal phosphate-wasting disorders attributed to FGF23 and is exacerbated by standard therapy in hyp mice. *Endocrinology.* 2012;153(12):5906–17
6. Forster IC, Hernando N, Biber J, Murer H. Proximal tubular handling of phosphate: a molecular perspective. *Kidney Int.* 2006;70(9):1548–59
7. Quarles LD. Role of FGF23 in vitamin D and phosphate metabolism: implications in chronic kidney disease. *Exp Cell Res.* 2012;318(9):1040–8
8. Beck-Nielsen SS, Mughal Z, Haffner D, Nilsson O, Levtchenko E, Ariceta G, i ostali. FGF23 and its role in X-linked hypophosphatemia-related morbidity. *Orphanet J Rare Dis.* 2019;14:58
9. Econs MJ, Drezner MK. Tumor-induced osteomalacia -- Unveiling a new hormone. *N Engl J Med.* 1994;330(23):1679–81
10. Kinoshita S, Kawai M. The FGF23/KLOTHO regulatory network and its roles in human disorders. U: *Vitamins & Hormones*, Elsevier; str. 151–74. Dostupno na: <https://linkinghub.elsevier.com/retrieve/pii/S0083672916000157>
11. Huang X, Jiang Y, Xia W. FGF23 and Phosphate wasting disorders. *Bone Res.* 2013;1(2):120–32

12. Kinoshita Y, Fukumoto S. X-linked hypophosphatemia and FGF23-related hypophosphatemic diseases: prospect for new treatment. *Endocr Rev.* 2018;39(3):274–91
13. Haffner D, Emma F, Eastwood DM, Duplan MB, Bacchetta J, Schnabel D, i ostali. Clinical practice recommendations for the diagnosis and management of X-linked hypophosphataemia. *Nat Rev Nephrol.* 2019;15(7):435–55
14. Che H, Roux C, Etcheto A, Rothenbuhler A, Kamenicky P, Linglart A, i ostali. Impaired quality of life in adults with X-linked hypophosphatemia and skeletal symptoms. *Eur J Endocrinol.* 2016;174(3):325–33
15. Carlsen NL, Krasilnikoff PA, Eiken M. Premature cranial synostosis in X-linked hypophosphatemic rickets: possible precipitation by 1-alpha-OH-cholecalciferol intoxication. *Acta Paediatr Scand.* 1984;73(1):149–54
16. Tomashek KM, Nesby S, Scanlon KS, Cogswell ME, Powell KE, Parashar UD, i ostali. Commentary: Nutritional rickets in Georgia. *Pediatrics.* 2001;107(4):e45
17. Vega RA, Opalak C, Harshbarger RJ, Fearon JA, Ritter AM, Collins JJ, Rhodes JL. Hypophosphatemic rickets and craniosynostosis: a multicenter case series. *J Neurosurg Pediatr.* 2016;17(6):694-700
18. Chaussain-Miller C, Sinding C, Septier D, Wolikow M, Goldberg M, Garabedian M. Dentin structure in familial hypophosphatemic rickets: benefits of vitamin D and phosphate treatment. *Oral Dis.* 2007;13(5):482–9
19. Baroncelli GI, Mora S. X-linked hypophosphatemic rickets: multisystemic disorder in children requiring multidisciplinary management. *Front Endocrinol (Lausanne).* 2021;12:688309
20. Ye L, Liu R, White N, Alon US, Cobb CM. Periodontal status of patients with hypophosphatemic rickets: A Case Series. *Journal of Periodontology.* 2011;82(11):1530–5
21. Biosse Duplan M, Coyac BR, Bardet C, Zadikian C, Rothenbuhler A, Kamenicky P, i ostali. Phosphate and vitamin D Prevent Periodontitis in X-Linked Hypophosphatemia. *J Dent Res.* 2017;96(4):388–95

22. Davies M, Kane R, Valentine J. Impaired hearing in X-linked hypophosphataemic (vitamin-D-resistant) osteomalacia. *Ann Intern Med.* 1984;100(2):230–2
23. Veilleux LN, Cheung MS, Glorieux FH, Rauch F. The muscle-bone relationship in X-linked hypophosphatemic rickets. *J Clin Endocrinol Metab.* 2013;98(5):E990-995
24. Linglart A, Biosse-Duplan M, Briot K, Chaussain C, Esterle L, Guillaume-Czitrom S, i ostali. Therapeutic management of hypophosphatemic rickets from infancy to adulthood. *Endocr Connect.* 2014;3(1):13-30
25. Sahay M, Sahay R. Rickets-vitamin D deficiency and dependency. *Indian J Endocrinol Metab.* 2012;16(2):164–76
26. Corner BD. The incidence of rickets in children attending hospitals in Bristol from September 1938 to May 1941. *Arch Dis Child.* 1944;19(98):68–86
27. Laurent MR, De Schepper J, Trouet D, Godefroid N, Boros E, Heinrichs C, i ostali. Consensus recommendations for the diagnosis and management of X-linked hypophosphatemia in Belgium. *Front Endocrinol (Lausanne)* 2021;12:641543
28. Sharma U, Pal D, Prasad R. Alkaline phosphatase: an overview. *Indian J Clin Biochem.* 2014;29(3):269–78
29. Masrou Roudsari J, Mahjoub S. Quantification and comparison of bone-specific alkaline phosphatase with two methods in normal and paget's specimens. *Caspian J Intern Med.* 2012;3(3):478–83
30. Petković Ramadža D, Barić I. Visoka i niska alkalna fosfataza - procjenjujemo li ispravno? U: Priručnik stalnog medicinskog usavršavanja. 2008 izd. Zagreb: Medicinska naklada; str. 87–92
31. Haffner D, Leifheit-Nestler M, Grund A, Schnabel D. Rickets guidance: part I- diagnostic workup. *Pediatr Nephrol* 2021. Dostupno na: <https://link.springer.com/10.1007/s00467-021-05328-w>

32. Whyte MP. Hypophosphatasia - aetiology, nosology, pathogenesis, diagnosis and treatment. *Nat Rev Endocrinol.* 2016;12(4):233–46
33. Dobbe AM, Gibbons PJ. Common paediatric conditions of the lower limb: common paediatric conditions of the lower limb. *J Paediatr Child Health.* 2017;53(11):1077–85
34. Crysvida-epar-product-information_en.pdf. Dostupno na: https://www.ema.europa.eu/en/documents/product-information/crysvida-epar-product-information_en.pdf
35. Imel EA, Glorieux FH, Whyte MP, Munns CF, Ward L, Nilsson O, i ostali. Burosumab versus continuation of conventional therapy in children with X-linked hypophosphatemia: a randomised, active-controlled, open-label, phase 3 trial. *Lancet.* 2019;393(10189):2416–27
36. Horn A, Wright J, Bockenhauer D, Van't Hoff W, Eastwood DM. The orthopaedic management of lower limb deformity in hypophosphataemic rickets. *J Child Orthop.* 2017;11(4):298–305
37. DeLacey S, Liu Z, Broyles A, El-Azab SA, Guandique CF, James BC, i ostali. Hyperparathyroidism and parathyroidectomy in X-linked hypophosphatemia patients. *Bone.* 2019;127:386–92
38. Barić I, Mardešić D. Prilozi. U: Mardešić D, Barić I, ur. *Pedijatrija.* 2016 izd. Zagreb: Školska knjiga; str. 1099-121
39. Cht-hfa-girls-perc-5-19years.pdf. Dostupno na: [https://cdn.who.int/media/docs/default-source/child-growth/growth-reference-5-19-years/height-for-age-\(5-19-years\)/cht-hfa-girls-perc-5-19years.pdf?sfvrsn=f90a33cf_4](https://cdn.who.int/media/docs/default-source/child-growth/growth-reference-5-19-years/height-for-age-(5-19-years)/cht-hfa-girls-perc-5-19years.pdf?sfvrsn=f90a33cf_4)
40. CDC Height for Age Percentiles for Girls (2 - 20 years). Dostupno na: <https://reference.medscape.com/calculator/655/cdc-height-for-age-percentiles-for-girls-2-20-years>
41. CDC. What Is My BMI? Centers for Disease Control and Prevention 2022. Dostupno na: https://www.cdc.gov/healthyweight/assessing/bmi/adult_bmi/english_bmi_calculator/bmi_calculator.html

42. BMI Rezultat. Dostupno na: <https://zscore.research.chop.edu/resultbmi.php>
43. Weber TJ, Liu S, Indridason OS, Quarles LD. Serum FGF23 Levels in normal and disordered phosphorus homeostasis. *J Bone Miner Res.* 2003;18(7):1227–34
44. Morey M, Castro-Feijóo L, Barreiro J, Cabanas P, Pombo M, Gil M, i ostali. Genetic diagnosis of X-linked dominant hypophosphatemic rickets in a cohort study: Tubular reabsorption of phosphate and 1,25(OH)2D serum levels are associated with PHEX mutation type. *BMC Med Genet.* 2011;12:116
45. PHEX Locus specific database. Dostupno na: <https://www.rarediseasegenes.com/table>
46. Mäkitie O, Doria A, Kooh SW, Cole WG, Daneman A, Sochett E. Early Treatment improves growth and biochemical and radiographic outcome in X-linked hypophosphatemic rickets. *J Clin Endocrinol Metab.* 2003;88(8):3591–7
47. Haffner D, Nissel R, Wühl E, Mehls O. Effects of growth hormone treatment on body proportions and final height among small children with X-linked hypophosphatemic rickets. *Pediatrics.* 2004;113(6):e593–6
48. Skrinar A, Dvorak-Ewell M, Evins A, Macica C, Linglart A, Imel EA, i ostali. The Lifelong impact of X-linked hypophosphatemia: Results from a burden of disease survey. *J Endocr Soc.* 2019.;3(7):1321–34
49. Uday S, Shaw NJ, Mughal MZ, Randell T, Högler W, Santos R, i ostali. Monitoring response to conventional treatment in children with XLH: Value of ALP and Rickets Severity Score (RSS) in a real world setting. *Bone.* 2021;151:116025

9. ŽIVOTOPIS

Rođena sam u Dubrovniku 11.07.1997. godine. Završila sam Osnovnu školu Antuna Branka Šimića u Mostaru 2012. i Gimnaziju fra Grge Martića u Mostaru 2016. Medicinski fakultet upisujem 2016. godine. Aktivno govorim engleski i njemački jezik. Volonter sam u Oratoriju Dominik Savio.