

# Robotska kirurgija u urologiji

---

Lasić, Petar

Master's thesis / Diplomski rad

2022

Degree Grantor / Ustanova koja je dodijelila akademski / stručni stupanj: **University of Zagreb, School of Medicine / Sveučilište u Zagrebu, Medicinski fakultet**

Permanent link / Trajna poveznica: <https://um.nsk.hr/um:nbn:hr:105:921460>

Rights / Prava: [In copyright](#)/[Zaštićeno autorskim pravom.](#)

Download date / Datum preuzimanja: **2025-01-26**



Repository / Repozitorij:

[Dr Med - University of Zagreb School of Medicine Digital Repository](#)



**SVEUČILIŠTE U ZAGREBU  
MEDICINSKI FAKULTET**

**PETAR LASIĆ**

# **ROBOTSKA KIRURGIJA U UROLOGIJI**

**DIPLOMSKI RAD**



Zagreb, 2022. godina

Ovaj diplomski rad izrađen je u Katedri za urologiju u Kliničkom bolničkom centru Zagreb pod vodstvom dr.sc. Tomislava Kuliša i predan je na ocjenu u akademskoj godini 2021./2022.

Voditelj rada: dr.sc. Tomislav Kuliš

## POPIS I OBJAŠNENJE KRATICA KORIŠTENIH U RADU

PSA - prostata specifični antigen

RARP - robotski asistirana radikalna prostatektomija

PDE5 - inhibitor fosfodiesteraze tipa 5

RRP - otvorena retropubična radikalna prostatektomija

RALP - robotski asistirana laparoscopska prostatektomija

DVT - duboka venska tromboza

ORC - otvorena radikalna cistektomija

LRC - laparoscopska radikalna cistektomija

RARC - robotska asistirana radikalna cistektomija

PN - parcijalna nefrektomija

OPN - otvorena parcijalna nefrektomija

RAPN - robotski asistirana parcijalna nefrektomija

LPN - laparoscopska parcijalna nefrektomija

WIT - engl. *warm ischemia time*

MIRN - minimalno invazivna radikalna nefrektomija

ORN - otvorena radikalna nefrektomija

LRN - laparoscopska radikalna nefrektomija

RARN - robotski asistirana radikalna nefrektomija

SP - engl. *single port*

BPH - engl. *benign prostatic hyperplasia*

FURS - fleksibilna ureteroskopija

TURP - transuretralna resekcija prostate

MR - magnetska rezonanca

LRP - laparoscopska radikalna prostatektomija

ORP - otvorena radikalna prostatektomija

LA - laparoscopska adenalektomija

RA - robotska adenalektomija

SŽS - središnji živčani sustav

## Sadržaj

1. SAŽETAK	
2. SUMMARY	
3. UVOD.....	1
3.1. RAZVOJ ROBOTSKE KIRURGIJE KROZ POVIJEST.....	2
3.2. PREDNOSTI I NEDOSTACI ROBOTSKE KIRURGIJE.....	4
4. ROBOTSKI SUSTAVI U PRIMJENI .....	5
4.1. DA VINCI KIRURŠKI ROBOTSKI SUSTAV.....	5
4.2. SENHANCE ROBOTSKI SUSTAV.....	9
5. ROBOTSKA KIRURGIJA U UROLOGIJI .....	13
5.1. PRIMJENA ROBOTSKE KIRURGIJE U UROLOGIJI .....	14
5.2. ROBOTSKA RADIKALNA PROSTATEKTOMIJA .....	15
5.3. ROBOTSKA CISTEKTOMIJA .....	17
5.4. ROBOTSKA ADRENALEKTOMIJA .....	19
5.5. ROBOTSKA PARCIJALNA NEFREKTOMIJA.....	22
5.6. ROBOTSKA RADIKALNA NEFREKTOMIJA.....	24
5.7. SINGLE PORT ROBOTSKA KIRURGIJA.....	26
6. BUDUĆNOST ROBOTSKE KIRURGIJE.....	28
7. ZAKLJUČAK.....	31
8. ZAHVALE .....	32
9. LITERATURA.....	33
10. ŽIVOTOPIS.....	37

# 1.SAŽETAK

Naslov rada: ROBOTSKA KIRURGIJA U UROLOGIJI

Autor: PETAR LASIĆ

Robotska kirurgija je nova kirurška tehnika započeta prije tridesetak godina koja je u vrlo kratkom razdoblju pronašla primjenu u brojnim granama kirurgije, a jedna od važnijih je primjena u urologiji. Robotska kirurgija svoj početak zahvaljuje početku primjene robota na bojnopolju kako bi se smanjio broj stradanja pri izvlačenju ranjenika i omogućilo njihovo momentalno zbrinjavanje. Samo nekoliko godina kasnije počela je uspješna komercijalna proizvodnja i implementacija u bolnice diljem svijeta. Jedan od najraširenijih uređaja je da Vinci robotski sustav koji se u dvadesetak godina postojanja više puta unaprjeđivao na najvišu razinu koju tehnologija trenutno omogućuje. U urologiji se robotska kirurgija prvi put koristila kod transuretralne resekcije prostate (TURP) 1988. godine (1), a danas se koristi i kod brojnih drugih uroloških zahvata (nefrektomija, cistektomija, reimplantacije uretera, retroperitonealna limfadenektomija, pijeloplastika, itd.). Bitan nedostatak robotske kirurgije je zasigurno cijena uređaja i potrošnog materijala te dugotrajno uvježbavanje zahvata kako bi se dosegli željeni rezultati, no prednosti su brojnije i značajnije (veća preciznost, manji gubitak krvi, kraći oporavak u bolnici). Robotska kirurgija se razvija brzo i dinamično te će konstantno novi izumi i otkrića u svijetu robotike donositi značajne promjene i u svijet medicine pogotovo u grani urologije koja je oduvijek prednjačila u prihvaćanju najnovijih tehnologija.

Ključne riječi: robotska kirurgija, da Vinci robotski sustav, urologija

## 2.SUMMARY

Title: ROBOTIC SURGERY IN UROLOGY

Author: PETAR LASIĆ

Robotic surgery is a new surgical technique that started thirty years ago, which in a very short period of time has found application in many branches of surgery, and one of the most important is the application in urology. Robotic surgery owes its origins to the start of use of robots in the battlefield to reduce the number of casualties in retrieving the wounded and enable their immediate care. Only a few years later, successful commercial production and implementation in hospital centers around the world began. One of the most widespread devices is the da Vinci robotic system, which in its twenty years of existence has been repeatedly improved to the highest level that technology currently allows. In urology, robotic surgery was first used in transurethral resection of the prostate (TURP) in 1988, and today it is used in many other urological procedures (nephrectomy, cystectomy, ureteral reimplantation, retroperitoneal lymphadenectomy, pyeloplasty, etc.). An important disadvantage of robotic surgery is certainly the cost of devices and consumables and long-term training to achieve the desired results, but the benefits are more numerous and significant (greater accuracy, less blood loss, shorter hospital recovery). Robotic surgery is developing rapidly and dynamically, and constantly new inventions and discoveries in the world of robotics will bring significant changes in the world of medicine- especially in the field of urology, which has always been at the forefront of adopting the latest technologies.

Key words: robotic surgery, da Vinci robotic system, urology

### 3. UVOD

Kirurgija je grana medicine čiji početci sežu sve do 3000 godina prije Krista. Na lubanjama iz toga vremena je vidljivo da su izvodili postupak trepanacije - bušenja rupe u lubanju vjerojatno kao pokušaj liječenja neuroloških bolesti (2). Kroz povijest su se razvijali sve napredniji kirurški instrumenti i tehnike, ali dva velika problema s kojima su se kirurzi susretali i koji su onemogućavali veliki iskorak kirurgije su bili prevencija boli tokom operacije i prevencija infekcije koja je bila uzrok iznimno velikih stopa smrtnosti prije 19. stoljeća. Početkom 19. stoljeća za anesteziju su se isprobavali razni pripravci od opijuma, kloroforma, dušikovog oksida, ali tek 1846. godine je William Thomas Green Morton uspio javno prikazati učinak etera pri inhalacijskoj anesteziji. Nekoliko godina nakon njegove demonstracije anestetici su se počeli sve više koristiti u kirurgiji, stomatologiji i opstetriciji. Za uvođenje antiseptike u kirurgiju smatramo zaslužnim Josepha Listera koji je prihvatio teorije Louisa Pasteura o odnosu klica i stvaranja bolesti. Uvođenjem fenola za sterilizaciju kirurških instrumenata, rana i kirurgovih ruku znatno se smanjio broj poslijeoperativnih infekcija (3). Sve boljim upoznavanjem s postupcima anestezije i antiseptike kirurzi su počeli izvoditi i operacije na mjestima visokorizičnima za infekciju. Tako je otac abdominalne kirurgije Theodor Billroth 1881. godine izveo prvu resekciju raka pilorusa. Početkom 20. stoljeća počele su se primjenjivati tehnike za ostvarenje što neprimjetnijeg izgleda rane što je dovelo do razvoja laparoskopske kirurgije kojom se malim rezovima uz pomoć kamere uvode troakari u abdomen ili zdjelicu. Godine 1985. dr. Edrich Mühe izveo je prvu laparoskopsku kolecistektomiju, a daljnji napredak laparoskopske kirurgije je omogućio uvođenje robota u svijet kirurgije (4).



### 3.1. RAZVOJ ROBOTSKE KIRURGIJE KROZ POVIJEST

O uvođenju robotike u kirurgiju se razmišljalo već 1960-tih godina, no bilo je potrebno 30-tak godina za izradu prvog potpuno funkcionalnog višenamjenskog robota. Prva koja je vidjela moguću korist od robotske tehnologije bila je američka vojska. Njihova zamisao je bila zamjena ratnog saniteta robotom koji bi pod kontrolom liječnika koji bi se nalazio na sigurnoj lokaciji bio opremljen i sposoban izvesti spasonosnu operaciju kritično ranjenog vojnika. Primarni uzrok smrti u ratnim sukobima je hemoragijski šok i politrauma s poteškoćama povezanim s nemogućnošću prijenosa pacijenta, skrivenim izvorom traume i sekundarnim ozljedama. Godine 1993. istraživanja su pokazala učinkovitost kirurgije kontrolom štete koja je bila ograničena na kontrolu krvarenja i sprječavanja kontaminacije rane. Za tu svrhu su roboti bili idealni jer ih se moglo smjestiti blizu mjesta sukoba te bi bila omogućena iznimno brza pomoć vojniku za razliku od ratnog saniteta koji bi unesrećenika morao voditi do najbliže mobilne bolničke jedinice što je značilo gubitak dragocjenog vremena za spašavanje života. Prvi konstruirani prototip zvao se *telepresence surgery system*. On se sastojao od dvije jedinice: radne stanice kirurga i udaljene kirurške jedinice. U radnoj stanici kirurg je sjedio za stereoskopskim videomonitorom s parom instrumentalnih manipulatora koji su prenosili pokrete njegove ruke do kirurške jedinice. Robot je imao sposobnost primanja izmjenjivih vrhova instrumenata putem twist-lock mehanizma, uključujući pincete, igle, hvataljke i skalpele. Također je imao ugrađenu haptičku povratnu informaciju koja je omogućavala prienos osjeta na kirurgov kontroler. Unatoč silnom trudu i inovacijama robotska kirurgija nije našla očekivano mjesto u vojnoj industriji. No, veliku je primjenu našla u privatnoj industriji u kojoj se i danas razvijaju najnapredniji robotski sustavi. Početkom možemo smatrati osnivanje tvrtke Computer Motion 1990. godine. Godine 1992. Computer Motion je razvio sustav AESOP (Automated Endoscopic System for Optimal Positioning). Novost je bila mogućnost intraoperativnog manevriranja glasovnim naredbama te je to bio prvi kirurški robot odobren od američkog FDA-a (Food and Drug Administration). Impresivna je i brojka od 1000 uređaja prodanih zdravstvenim ustanovama širom svijeta što je bio pokazatelj početka prihvaćanja prednosti robotskih sustava. Godine 1996. su najavili sustav HERMES koji je imao glasovno upravljanje i davao je povratnu informaciju, no iste godine svijet su upoznali s prvim potpunim kirurškim robotskim sustavom ZEUS. ZEUS je baziran na AESOP-ovom sustavu, ali je na robotsku ruku integrirao laparoskopske instrumente. Prioritet mu je bila laparoskopska kirurgija, posebno kardiokirurgija, no tamo nikada nije našao pravu primjenu. Kirurg bi sjedio za monitorom s polarizirajućim naočalama te upravljao robotskim rukama koje su pružale 6 stupnjeva slobode i eliminiranje tremora. Godine 1995. osnovana je tvrtka Intuitive Surgical koja će se pokazati kao jedna od glavnih u proizvodnji i unaprijeđivanju robotskih sustava. Prvi prototip se zvao Lenny (skraćenica od Leonardo). Sastojao se od 3 odvojene robotske ruke koje su se morale pričvrstiti za operacijski stol. Dvije su ruke držale instrumente, a jedna je držala endoskopsku kameru. Lenny je korišten samo u životinjskim pokusima zbog neadekvatne vizualizacije za operaciju te mehaničke nepouzdanosti. Nakon Lennyja Intuitive Surgical je razvio Monu, prvi robotski sustav koji je primjenjivan u istraživanjima na ljudima. Novost je bila mogućnost izmjenjivanja instrumenata tokom operacije uz očuvanje sterilnog prostora. Prva uspješna

operacija je bila kolecistektomija no pravu pozornost je privukla u barijatrijskoj kirurgiji gdje se pokazala brzom i sigurnom metodom. Ipak imala je mane kao što su lošija vizualizacija i naporan proces postavljanja. Ti nedostaci su uklonjeni u idućem sustavu pod imenom da Vinci. Prva velika promjena je bila što je da Vinci sustav bio smješten u samostalnim kolicima za razliku od prijašnjih koji su zahtjevali postavljanje robotskih ruku na operacijski krevet. Promjena je napravljena i u području prikaza slike operateru. Umjesto jednog zaslona uz koji su se koristile posebne naočale, ovdje je postojao video prikaz za svako oko kako bi se smanjio umor i mučnina. Problemi s izmjenom instrumenata su uklonjeni primjenom Oldhamovog mehanizma spojnice koji se spajao preko niza od 3 diska. Da Vinci je tek 2000. godine dobio dopuštenje FDA-a za izvođenje zahvata. Zahvati su uključivali Nissen fundoplikaciju, kolecistektomiju i zamjenu mitralnih zalistaka. Iako su bila velika očekivanja za primjenu u kardiokirurgiji nije našao očekivanu primjenu kao ni ZEUS prije njega. Zanimljivo je da su se glavna dva konkurenta Computer Motion i Intuitive Surgical nakon par godina međusobnih tužbi oko patenata 2003. godine povezali u zajedničku tvrtku (5).

### 3.2. PREDNOSTI I NEDOSTACI ROBOTSKE KIRURGIJE

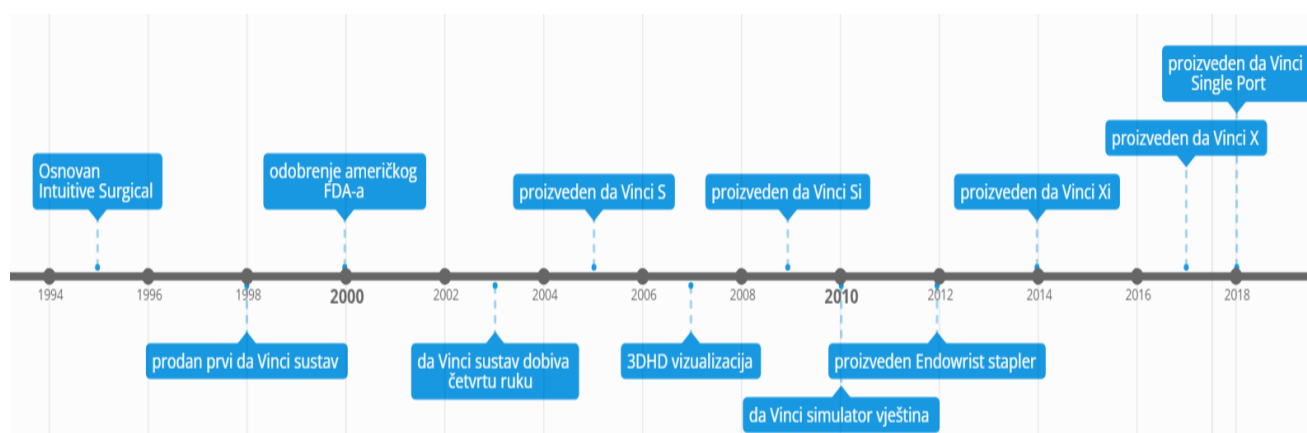
Robotska kirurgija je u svojih par desetljeća postojanja pokazala mnoge prednosti u odnosu na druge kirurške pristupe kao što su otvoreni kirurški pristup i laparoskopski pristup. Prva prednost je mogućnost povećane trodimenzionalne vizualizacije kirurškog polja. To povećanje je 10x u novim da Vinci sustavima što bi bio ekvivalent prikaza kovanice u veličini tanjura za jelo. Smanjeni prijenos tremora i 7 stupnjeva slobode kretanja (DOF - degrees of freedom) doprinose većoj preciznosti zahvata. Mnoge studije pokazuju povoljnije perioperativne faktore. Na primjer za robotski asistiranu djelomičnu nefrektomiju prosječno smanjenje gubitka krvi je iznosilo 300 mL, a duljina postoperativnog ostanka u bolnici je prosječno skraćena za 4 dana sa smanjenjem većih intraoperativnih komplikacija sa 11,7% na svega 1,3%.

Nedostatci su visoka cijena uređaja i njihovog održavanja. Robotski sustav košta prosječno 1,75 milijuna američkih dolara s godišnjom cijenom održavanja od 100.000 dolara. Također je razlika između robotski asistiranog zahvata i otvorenog pristupa otprilike 10.000 dolara. No, bitno je naglasiti da su studije pokazale sveukupno manji trošak po operativnom zahvatu ako u obzir uzmemo smanjeni perioperativni morbiditet kod robotski asistiranog zahvata. Masivnost i veličina uređaja dovode do problema s manjkom prostora za skladištenje i manjkom prostora u operacijskoj sali. Nedostatak haptičke i dodirne povratne informacije mogu dovesti do većeg oštećenja zdravoga tkiva i intraoperativnih ozljeda općenito (6).

## 4. ROBOTSKI SUSTAVI U PRIMJENI

### 4.1. DA VINCI KIRURŠKI ROBOTSKI SUSTAV

Da Vinci kirurški sustav je proizvela tvrtka Intuitive Surgical osnovana 1995. godine, koja se može smatrati pionikom u razvoju robotske kirurgije za komercijalne svrhe. Danas se u svijetu nalazi preko 5500 da Vinci sustava rasprostranjenih u 67 zemalja širom svijeta te je njima izvedeno preko 7 milijuna zahvata (7). Na vremenskoj crti možemo vidjeti važnije trenutke u razvoju sustava, a na slici 2 dosadašnje modele da Vinci sustava.



Slika 1. Vremenska crta bitnih događaja u povijesti kompanije Intuitive Surgical. Pripremljeno prema (8)

Da Vinci sustav se sastoji od 3 dijela: kirurške konzole, kolica s robotskim rukama i kontrolnog uređaja. Sve generacije da Vincija sastoje se od tih dijelova. Glavna razlika prema izvođenju operacija laparoskopski naprema da Vinci sustavom je ta što se laparoskopski zahvat izvodi uz prisutnost kirurga uz pacijentov krevet dok da Vinci koristi princip teleoperacije. U ovom slučaju teleoperacija (rad na daljinu uz pomoć robota) uključuje kirurga koji sjedi za kirurškom konzolom te izvođenjem pokreta na njoj dovodi do pokretanja ruku uređaja s instrumentima uz krevet pacijenta, a kontrolni uređaj omogućuje komunikaciju tih dvaju uređaja. Intuitive Surgical je razvoj sustava temeljio na 4 vrijednosti. Prva je bila da je uređaj morao biti pouzdan i siguran, druga je bila intuitivna kontrola instrumenata, treća je bila omogućavanje 7 stupnjeva slobode instrumenata i zadnja je bila kvalitetan 3D prikaz kirurškog polja (8).



Slika 2. Šest modela da Vinci kirurškog sustava. Pripremljeno prema (9)

Prva generacija je bio klasični da Vinci koji se počeo koristiti od 1998. godine, on je raspolagao 3D prikazom, trima robotskim rukama (četvrta je dodana 2003. godine) i Endowrist instrumentima (instrumenti s pomičnošću u zglobovima). Godine 2006. je predstavljen da Vinci S s unaprijeđenim 3D HD (720 p) prikazom i višekvadrantnim pristupom. Godine 2009. je na tržište izbačen da Vinci Si koji je raspolagao brojnim novitetima. Tako je po prvi puta postojala dvostruka kirurška konzola, simulator vještina koji bi se postavio na kiruršku konzolu te bi omogućavao virtualno izvođenje raznih vrsta zahvata, unaprijeđena 3D HD slika (1080 i), Firefly fluorescentno snimanje koje omogućava odličan prikaz krvnih žila i perfuzije tkiva. Godine 2014. je predstavljen da Vinci Xi s također brojnim novostima. Omogućen je višekvadrantni pristup tokom operacije, poboljšana 3D HD slika i integrirano kretanje stola koje je omogućavalo zajedničko pomicanje operacijskog stola i

robotskih ruku na način da se nije mijenjao početni kut pod kojim su stajali instrumenti u pacijentu što je značilo veliku vremensku uštedu tokom operacija jer su se prije svi instrumenti morali uklanjati iz pacijenta što je znatno produljivalo trajanje zahvata (8). Godine 2017. je Intuitive Surgical u želji da poveća broj da Vincija u bolnicama sa skromnijim budžetom osmislio model da Vinci X. On bi se mogao opisati kao kombinacija prijašnje dvije generacije. Od da Vinci Xi generacije je preuzeo tanke ruke opremljene najnaprednijim instrumentima, lagani endoskop i istu kiruršku konzolu i 3D vizualni sustav dok je radi jeftinije cijene od da Vincija Si iskorišten dizajn uređaja s instrumentima koji su se nalazili sa strane pacijenta umjesto iznad pacijenta kao u Xi generaciji te je također žrtvovana mogućnost obavljanja višekvadrantnih operacija istovremeno (10). Zadnja generacija je da Vinci Single port koji koristi jedan otvor za prolazak svih instrumenata i endoskopa te će zbog svog značaja biti detaljnije opisan kasnije.

Prednosti možemo najbolje vidjeti usporedbom s također minimalno invazivnom kirurškom opcijom kao što je laparoscopska kirurgija. Da Vinci pruža trodimenzijski prikaz slike dok laparoscopska kirurgija ima dvodimenzijski prikaz slike (iako danas proizvođači kod kupovine novih laparoscopskih uređaja nude mogućnost trodimenzijskog prikaza slike) što znači da nemaju osjećaj dubine te je time otežano i samo izvođenje operacije. Kod da Vincija pokret ruke kirurga u jednu stranu se prevodi u pokret ruku robota u istu stranu dok u laparoscopskoj kirurgiji pokret u jednu stranu znači pokret instrumenta u suprotnu stranu tako da se smatra da je rad s da Vincijem zbog toga intuitivniji. Kontrola kamere je također bolja nego u laparoscopskoj kirurgiji. Za razliku od laparoscopske kirurgije gdje je jedan asistent zadužen samo za držanje kamere kod da Vincija držanje kamere odrađuje robotska ruka te zato omogućava odrađivanje samostalnih kirurških zahvata. Laparoscopski instrumenti su ravni i čvrsti što smanjuje stupnjeve pomičnosti dok da Vinci instrumenti na vrhu raspoložuju mikrozglobovima koji dopuštaju raspon pokreta čak veći od same ljudske ruke. Za kirurga je jako bitno što da Vinci kirurški robot pruža veću udobnost tijekom izvođenja zahvata. Kirurg udobno i ergonomski sjedi za kirurškom konzolom koja raspoložuje i osloncima za ruke dok laparoscopski kirurg mora biti u neudobnim, zamaramajućim i zahtjevnim položajima. Budući da kirurzi odrađuju veći broj operacija tjedno ta udobnost se pokazuje vrlo bitnom za zadovoljstvo, zdravlje i duljinu karijere kirurga. Kada pogledamo sve navedene prednosti uporabe da Vinci robotskog sustava u odnosu na laparoscopsku kirurgiju nije ni iznenađujuće što je učenje i vježbanje s da Vincijem lakše nego isto kod laparoscopske kirurgije.

Međutim, postoje i nedostaci zbog kojih se da Vinci sustavi ne nalaze i u puno većem broju bolnica. Nedostatak haptičke i dodirne povratne informacije onemogućava kirurgu da osjeti strukturu tkiva i pritisak koji instrumentima prenosi na tkiva. Ugradnja haptičke i dodirne povratne informacije dovela bi do boljeg rukovanja tkivom i smanjenog oštećenja zdravog tkiva. Zatvorena kirurška konzola da Vinci robota obuhvaća glavu kirurga te time ograničava i otežava komunikaciju između kirurga s ostatkom tima što je razlog prelaska sve većeg broja proizvođača na otvoreni dizajn kirurške konzole. Cijena da Vinci robota je oko 2 milijuna dolara, cijena instrumenata i pribora je 700 - 3200 dolara po zahvatu, a troškovi održavanja su između 100.000 i 170.000 dolara godišnje (11). Bitno je naglasiti da su 2019. godine istekla ograničenja brojnih patenata koji su Intuitive Surgical-u omogućavali monopol na

tržištu. Sada je i drugim proizvođačima dopušteno korištenje brojnih komponenata koje su ključne u robotskoj kirurgiji te se očekuje kako će povećana konkurencija na tržištu brzo dovesti do pada cijena robotskih sustava (12). Glomaznost svih komponenata robota čini problem bolnicama koje većinom ne raspolažu velikim operacijskim salama i viškom prostora. Vrijeme trajanja operacijskog zahvata je također produljeno zbog vremena koje je potrebno da se svi segmenti robota pripreme za operaciju i pošto je to još relativno nova tehnologija postoji manjak iskustva u području robotske kirurgije (11).

## 4.2. SENHANCE ROBOTSKI SUSTAV

Kompanija koja proizvodi Senhance robotski sustav je osnovana 2006. godine pod nazivom Transenterix. Njihov prvi robot je bio single port Surgibot sustav. Kompanija je 2015. godine od talijanske tvrtke SOFAR otkupila njihov Telelap ALF-X robotski sustav. Tako je tehnologija single port Surgibota i multiport Telelap ALF-X kombinirana radi stvaranja kvalitetnijeg i konkurentnijeg robotskog sustava koji bi ranije dobio potrebne licence za prodaju na globalnom tržištu (13). Godine 2017. Senhance (prijašnji ALF-X) je postao prvi robotski sustav koji je od 2000. godine (prvi je bio da Vinci sustav) dobio odobrenje američkog FDA-a, a ime kompanije je iz Transenterix 2021. godine promijenjeno u Asensus Surgical. Senhance je predvodnik nove vrste kirurškog zahvata pod nazivom digitalna laparoskopija. Digitalizacija sučelja između kirurga i pacijenta otvara mogućnosti za unaprjeđenje nedostataka klasične laparoskopske kirurgije kao što su ograničena pokretljivost instrumenata, neergonomski položaj kirurga, dvodimenzionalna slika (14).

Senhance robotski sustav se sastoji od tri dijela:

Prvi dio - kirurške konzole na kojoj kirurg svojim pokretima ruku prenosi informaciju za sukladan pomak ruku manipulatora (primjer konzole prikazuje slika 3.).

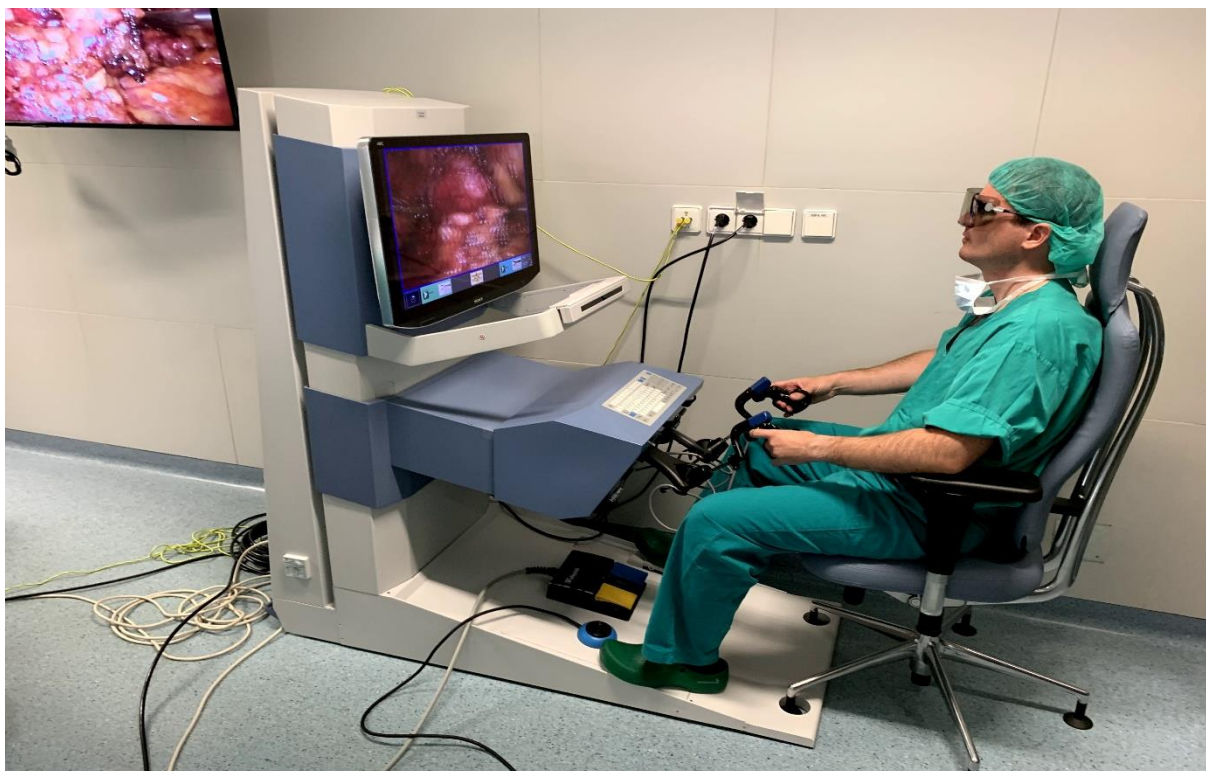Drugi dio - ruke manipulatora na koje se spajaju endoskop i kirurški instrumenti koji izvode zahvat prema uputama koje dobivaju od kirurga (primjer prikazuje slika 4.). U SAD-u je odobreno korištenje 3 ruke, a u Europskoj Uniji 4 robotske ruke.

Treći dio - kontrolni uređaj koji kabelima čini vezu između kirurške konzole i ruku manipulatora.

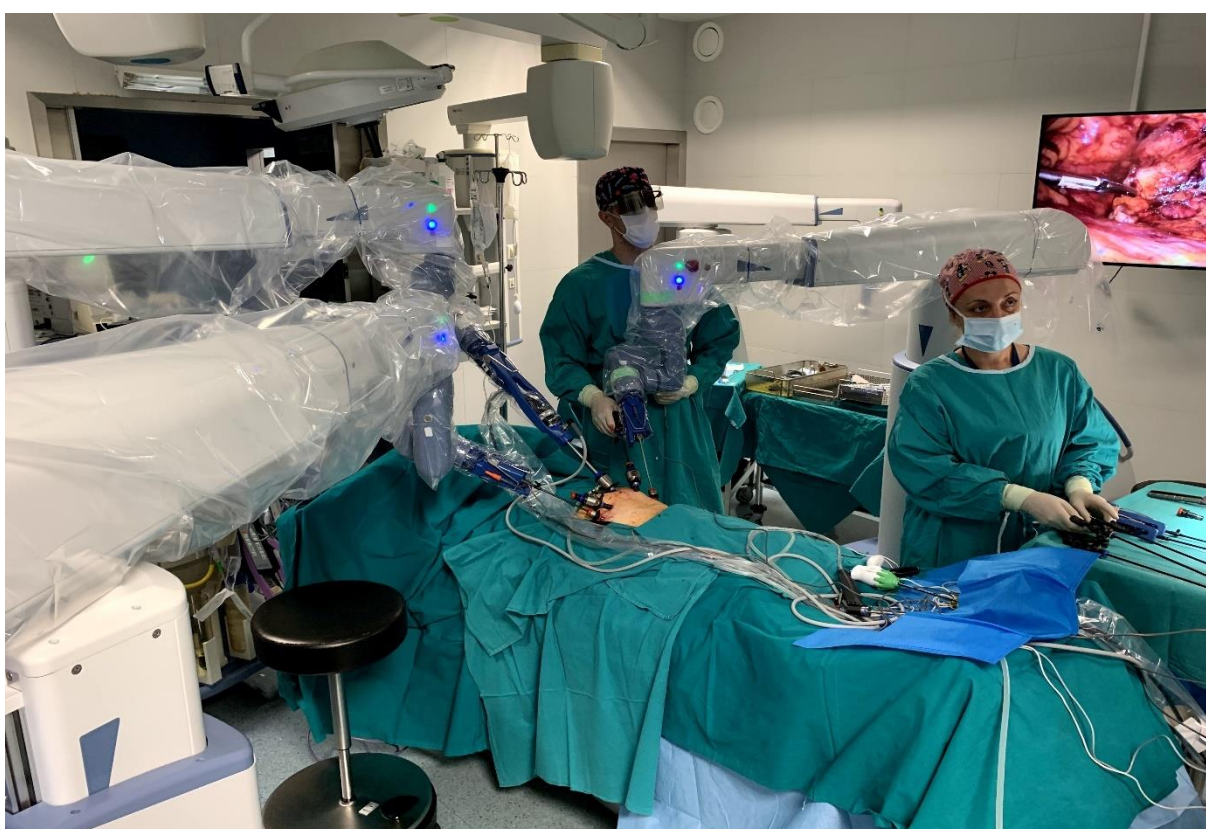Temelj rada sustava su laparoskopske tehnike što je vidljivo i korištenjem standardnih troakara i instrumenata što omogućava brzo prebacivanje na klasičnu laparoskopiju.

Pozicioniranje robotskog sustava za određeni zahvat je ovisno o vrsti zahvata i zdravstvenom stanju pacijenta. Robotske ruke su neovisne jedna o drugoj te se svaka nalazi na svojem postolju što omogućava pomicanje na bilo koju željenu poziciju. Ograničenje pozicioniranja nastaje zbog velikih robotskih ruku i troakara koji ako nisu postavljeni na dovoljnoj udaljenosti mogu dovesti do sudaranja dviju robotskih ruku ili robotske ruke s članovima tima te će tada robotski sustav upozoriti kirurga na ograničenu mogućnost kretanja (15).





Slika 3. Kirurg izvodi kirurški zahvat smješten ispred kirurške konzole Senhance robotskog sustava (arhiva Klinike za urologiju KBC-a Zagreb)



Slika 4. Izvođenje kirurškog zahvata (radikalna prostatektomija) robotskim rukama Senhance robotskog sustava na koje su spojeni endoskop i kirurški instrumenti u prisutnosti članova tima (arhiva Klinike za urologiju KBC-a Zagreb)

Senhance robotski sustav odabire se u sve većem broju bolnica zbog brojnih vrlo korisnih značajki kojima ostali robotski sustavi ne raspolažu. Prva od njih je senzor pomicanja očiju koji se nalazi u sklopu kirurške konzole. Kada je senzor uključen kirurg pomicanjem očiju u jednom smjeru dovodi do pomaka endoskopa u tom smjeru te približavanjem ili udaljavanjem glave od senzora dovodi do približavanja ili udaljavanja endoskopa od kirurškog polja. Druga bitna novost koju do sada nijedan robotski sustav nije imao je haptička povratna informacija. Sila kojom instrumenti pritišću na tkivo se prenosi na ručke na kirurškoj konzoli kojima upravlja kirurg. Taj osjet pritiska pomaže kirurgu prepoznati o kojoj vrsti tkiva se radi i sprječava pretjerano oštećivanje tkiva. Kako bi Senhance bio i ekonomski što isplativiji od instrumenata se koriste standardni instrumenti za višekratnu upotrebu (16). Kolika je isplativost, učinkovitost i izdržljivost višekratnih instrumenata govori podatak da je tokom 107 uroloških operacija zamijenjeno samo 7 škara i 4 bipolarne pincete dok na ostalom priboru ni nakon toliko zahvata nije bilo znakova istrošenosti (17). Senhance sustav u Europskoj Uniji ima odobrenje za laparoskopske operacije u abdomenu i zdjelici kod odraslih te određene zahvate u toraksu koji isključuju srce i velike krvne žile (16). Iako bolnice nemaju toliko iskustva u radu s Senhance robotskim sustavom kao primjerice s Da Vinci sustavom sve se više radova objavljuje koju potvrđuju sigurnost i efikasnost Senhance sustava. Najviše radova je objavljeno iz područja abdominalne kirurgije i ginekologije no postoji sve više radova koji govore o primjeni Senhance robotskog sustava u urologiji. Jedan takav članak opisao je svoja iskustva u uporabi Senhance sustava u prvih 100 uroloških zahvata. Od toga je 70 zahvata uključivalo radikalnu robotsku prostatektomiju. Prosječni gubitak krvi je bio 200 mL, a samo je jedan pacijent primio transfuziju krvi nakon operacije dok je ostalih 30 zahvata bilo na nadbubrežnoj žlijezdi i bubrezima te kod tih zahvata nije bilo nikakvih značajnih komplikacija. U početku je trebalo mnogo vremena za pripremu svih segmenata za početak operacije no to je vrijeme uvježbavanjem tokom brojnih operacija smanjeno na manje od 5 minuta. Primijećeno je i kako je učenje rada sa sustavom brže, operacijsko vrijeme je kraće i gubitak krvi je manji ako postoji prijašnje laparoskopsko iskustvo.(18) Kirurški tim iz Litve je također objavio svoja iskustva sa Senhance sustavom u prvih 100 zahvata izvedenih u njihovoj bolnici. Od toga je 39 pacijenata podvrgnuto abdominalnim zahvatima, 31 urološkim, a 30 ginekološkim zahvatima. Također, 49 pacijenata je operirano zbog malignog tumora od kojih je 27 slučajeva činio rak prostate. Zahvati su trajali od 30 min do 6 h i 5 min dok je prosječno trajanje zahvata bilo 2h i 25 min. Pacijenti su postoperativno u bolnici boravili od 1 do 15 dana (prosječno 4 dana). Troje pacijenata zahtijevalo je konverziju u laparoskopski ili otvoreni zahvat, a 6 pacijenata je doživjelo komplikacije. Prema Clavien-Dindo klasifikaciji troje pacijenata imalo je stupanj bolesti II, 1 je imao stupanj IIIa, a dvoje IIIb stupanj (vidjeti sliku 5.). U muškaraca podvrgnutih radikalnoj prostatektomiji promatrala se urinarna kontinencija na temelju korištenja muških uložaka tokom 30 dana nakon zahvata. Od njih 80,76% nije koristilo uloške, 11,54% je koristilo 1 uložak na dan, a 7,7% je koristilo više od 1 uložak na dan. Konačan zaključak kirurškog tima iz Litve je da je Senhance kirurški sustav siguran i učinkovit za opću kirurgiju, urološke i ginekološke zahvate te da njegovu širu primjenu diljem svijeta možemo očekivati u bliskoj budućnosti.

Tablica 1. Clavien-Dindo klasifikacija postoperativnih komplikacija. Pripremljeno prema (19)

Stupanj	Definicija
1. stupanj	Svaka devijacija od normalnog postoperativnog oporavka bez potrebe za farmakološkom, kirurškom, endoskopskom i radiološkom intervencijom. Dozvoljena terapija su lijekovi za prevenciju mučnine, antipiretici, analgetici, nadoknada elektrolita i fizioterapija. Uključuje infekcije za vrijeme hospitalizacije.
2. stupanj	Farmakološka terapija lijekovima koji se ne nalaze u 1. stupnju. Krvni pripravci i nutritivna potpora su također uključeni.
3. stupanj	Neophodna kirurška, endoskopska ili radiološka intervencija.
3.a stupanj	Intervencija koja ne zahtijeva opću anesteziju.
3.b stupanj	Intervencija koja zahtijeva opću anesteziju.
4. stupanj	Komplikacije koje ugrožavaju život i zahtijevaju liječenje u jedinici intenzivnog liječenja (uključuju i komplikacije SŽS-a poput moždanog krvarenja, ishemijskog moždanog udara, subarahnoidalnog krvarenja i tranzitornu ishemijsku ataku.
4.a stupanj	Disfunkcija jednog organa (uključuje dijalizu).
4.b stupanj	Multiorganska disfunkcija.
5. stupanj	Smrtni ishod.

## 5. ROBOTSKA KIRURGIJA U UROLOGIJI

Urolozi su među prvi koji prihvaćaju i implementiraju nove tehnologije u svoju struku. Da je tako bilo i sa robotskim sustavima govori nam podatak da od kako je 2001. godine da Vinci dobio odobrenje za izvođenje robotske prostatektomije ona je postala najčešće izvedena onkološka operacija u SAD-u. Godine 2003. je udio robotske prostatektomije u ukupno izvedenim radikalnim prostatektomijama bio 22% dok je za samo 10 godina, a 2013. godine taj je broj bio visokih 85% što nam ukazuje na brzinu kojom urolozi usvajaju nove tehnologije (20). Za dovođenje nove tehnologije u bolnice su bitna 3 sudionika: pacijent, uprava bolnice i kirurg. Upravo je posjedovanje robota privlačno pacijentima, jer daje pacijentima uvid da bolnica ide u korak s vremenom i nabavlja najnovije uređaje te zbog toga pacijenti biraju bolnice koje posjeduju robotske sustave. Uprave bolnica su također brzo prihvatile robotske kirurške sustave. Iako je nabava uređaja skupa, skraćeni boravak u bolnici koji se ostvaruje robotskim kirurškim sustavima je razlog zašto se bolnice sve više odlučuju za njihovo nabavljanje. Također, posjedovanje robotskih sustava se koristi u promoviranju bolnice kako bi se privukao veći broj pacijenata. Tako se pokazalo da je glavna prepreka za prihvaćanje novih kirurških sustava sam kirurg jer je on taj koji se mora svaki dan služiti s tim uređajima i ako mu taj uređaj ne omogućava željenu izvedbu operacije do uporabe tog robotskog sustava neće doći. Tako je bilo i s laparoskopskom radikalnom prostatektomijom. Iako je bila obećavajuća metoda pokazala je bitne nedostatke za razliku od robotske radikalne prostatektomije. Pokretnost laparoskopskih instrumenata je bila nezadovoljavajuća u malim urološkim poljima što je dovodilo do dugog trajanja operacija i duge krivulje učenja dok je suprotno bilo kod robotske kirurgije. Tome je najviše pridonijela Endowrist tehnologija na da Vinci robotskom sustavu koja je omogućila razinu pokreta veću od same ljudske ruke i lakše učenje i izvođenje zahvata. Bitna prednost robotskih sustava prema laparoskopskim zahvatima je ergonomski položaj kirurga. Tako je jedna studija usporedila pojavu bolova u vratu i leđima kod laparoskopske i robotske kirurgije; 56% laparoskopskih kirurga je prijavljivalo bolove u vratu i leđima dok je to učinilo samo 23% robotskih kirurga što znači veće zadovoljstvo kirurga, ali i veću isplativost zdravstvenom sustavu zbog smanjenja bolovanja i prijevremenih odlazaka u mirovinu (20).

## 5.1. PRIMJENA ROBOTSKE KIRURGIJE U UROLOGIJI

Urologija se bavi bolestima muškog i ženskog mokraćnog sustava i muškog reproduktivnog sustava. Mokraćni trakt uključuje bubrege, mokraćovode, mokraćni mjehur i mokraćnu cijev te njima pripadajuća vezivna tkiva i mišiće. Muški reproduktivni sustav obuhvaća prostatu, penis, testise i njima pripadajuće vezivne strukture. Neki od glavnih zahvata u urologiji u kojima se danas koristi robotski asistirana kirurgija su prostatektomija, cistektomija, adrenalektomija, parcijalna i radikalna nefrektomija (21).

## 5.2. ROBOTSKA RADIKALNA PROSTATEKTOMIJA

Rak prostate je najčešći maligni tumor muškaraca u Hrvatskoj. Prema zadnjim podacima iz 2019. godine bilo je 2731 novooboljelih i 807 umrlih od raka prostate (22). Budući da su ishodi i opcije liječenja najbolji kod ranog otkrivanja preporuke stručnjaka su pregled urologa i PSA-testiranje nakon 45.godine kod muškaraca s pozitivnom obiteljskom anamnezom raka prostate dok se kod ostalih muškaraca preporučaju iste mjere nakon 50. godine života (23). Početkom minimalno invazivne kirurgije u urologiji smatra se uporaba laparoskopije, koja se pokazala odličnom terapijskom metodom unatoč prvotnoj dijagnostičkoj namjeni. Schuessler i njegove kolege su 1991. u SAD-u izveli prvu laparoskopsku radikalnu prostatektomiju te su nakon određenog vremena ustanovili bitne manjkavosti laparoskopske prostatektomije. Nedostatci su bili dugo operacijsko vrijeme, često dulje od 9 sati, poteškoće s rukovanjem laparoskopskim instrumentima i duga krivulja učenja. Godine 2000. je odobrena uporaba da Vinci robotskog sustava te je već 2001. godine izvedena prva robotska prostatektomija od Pasticiera i suradnika. Nakon 5 uzastopnih operacija uočene su prednosti kao što su skraćanje vremena operacije na prosječno 5 sati, ugodnije izvođenje zahvata za kirurga za ergonomskom kirurškom konzolom, poboljšana vidljivost s 3D vizualizacijom i prepoznavanje i filtriranje tremora kirurških ruku (24). Prema smjernicama Europskog urološkog društva radikalna prostatektomija se preporučuje kod muškaraca s rakom prostate koji imaju očekivano trajanje života dulje od 10 godina te je prostata dostupna operativnom liječenju što potvrđuje urolog nakon pregleda pacijenta i njegovih nalaza (23). Kontraindikacije za RARP su opsežna abdominalna operacija ili operacija u maloj zdjelici, morbidna pretilost i izuzetno velika prostata. Kao priprema za operaciju se savjetuje zdrava prehrana, vježbanje, prestanak pušenja i gubitak viška tjelesne mase. Od vježbi se preporučuju Kegelove vježbe za jačanje mišića dna zdjelice. Nekoliko dana prije operacije preporučaju se niske doze PDE-5 inhibitora (5 mg tadalafila ili 25 mg sildenafil) te se ne radi prijeoperacijsko davanje klizme, a kod pacijenata koji razmatraju kasnije očinstvo preporučuje se zamrzavanje sperme. Svi zahvati se izvode u općoj anesteziji. Radi se blaga fleksija u kukovima pacijenta kako bi se smanjila mogućnost ozljede istezanja femoralnog ili opturatorskog živca pri izlazu iz male zdjelice te se zatim umeće Foleyev kateter kroz mokraćnu cijev u mokraćni mjehur za odvodnju urina. Zatim se uvodi Veressova igla u gornji lijevi kvadrant kroz koju se upuhuje ugljikov dioksid stvarajući pneumoperitoneum pod tlakom od 20 mmHg. Od troakara se na slijepo prvi uvodi troakar za endoskop neposredno iznad pupka, a kada je on postavljen pod vizualnim nadzorom se postavljaju ostali troakari te se intraabdominalni tlak smanjuje na 12 mmHg. Nakon toga se pacijent postavlja u Trendelenburgov položaj kako bi se organi pomaknuli kranijalno te ostvario bolji pregled organa u maloj zdjelici i smanjila vjerojatnost ozljede abdominalnih organa.

Nakon uspješnog odstranjenja prostate i pripadajućih struktura (sjemenski mjehurići, limfni čvorovi) izvodi se vezikouretralna anastomoza te uklanjanje troakara kao i šivanje rezova. Tokom zahvata velika pažnja se posvećuje očuvanju neurovaskularnih struktura radi smanjenja postoperativnih komplikacija kao što su erektilna disfunkcija i urinarna inkontinencija. Nakon operacije pacijente se potiče na uspravno sjedenje i što više hodanja. Većina pacijenata otpušta se 1-2 dana nakon zahvata s urinarnim kateterom koji se uklanja nakon 6-7 dana (26). Od općenitih komplikacija najčešće nastaju limfokele, krvarenja i dehiscencija kirurške rane, dok se od specifičnih komplikacija za taj zahvat javljaju erektilna disfunkcija i urinarna inkontinencija. Brojni radovi opisuju poboljšane perioperativne parametre robotske asistiranе laparoscopske prostatektomije (RALP) prema otvorenoj retropubičnoj radikalnoj prostatektomiji (RRP). Kod RALP je zabilježeno smanjenje kardiovaskularnih komplikacija, duboke venske tromboze (DVT) i infekcija rane na 5% naprema 9% kod RRP. Gubitak krvi i transfuzije krvi su bile veće kod RRP-a kao i sveukupni broj komplikacija i ponovnih prijema u bolnicu. Također su pacijenti operirani RALP-om imali manje postoperativne bolove i brži povratak na svoja radna mjesta (24). Du i suradnici su proveli sustavni pregled literature i metaanalizu koja je uključivala 33 studije koje su uspoređivale perioperativne, funkcionalne i onkološke ishode RARP, LRP (laparoscopska radikalna prostatektomija) i ORP (otvorena radikalna prostatektomija). Ova metaanaliza pokazuje da RARP rezultira boljim ishodima od LRP-a i ORP-a u kontekstu gubitka krvi, potrebe za transfuzijom krvi, poštete živaca, urinarne kontinencije i oporavka od erektilne disfunkcije. Postotak pozitivnih rubova rane i vrijeme operacije je također bilo manje kod RARP-a naprema LRP-u. Prema navedenom je vidljivo da RARP nudi bolje rezultate naprema LRP-u i ORP-u te da je najbolja metoda kod izvođenja radikalne prostatektomije (27).

### 5.3. ROBOTSKA CISTEKTOMIJA

Mokraćni mjehur je šuplji mišićni organ koji se nalazi u maloj zdjelici te ima ulogu pohrane mokraće proizvedene u bubrezima. Sastoji se od 3 sloja koji iznutra prema izvana čine sluznica (čine ju urotel i lamina proprija), srednji mišićni sloj koji čini mišić detruzor i vanjski sloj adventicija. Rak mokraćnog mjehura je šesti najčešći karcinom u muškaraca i deseti ako gledamo oba spola.(28) Godine 2012. je od karcinoma mokraćnog mjehura u svijetu obolilo 430.000, a umrlo 160.000 ljudi,(29) dok je u Hrvatskoj 2019. godine oboljelo 721, a umrlo 330.(22) Najčešće se javlja nakon 55. godine života, a glavnim čimbenikom rizika smatra se pušenje. Od svih otkrivenih slučajeva 90% otpada na karcinom urotelnog podrijetla (28). Kod zahvaćanja mišićnog sloja izvodi se kirurško odstranjenje mokraćnog mjehura. Ono može biti otvorena radikalna cistektomija (ORC), laparoscopska radikalna cistektomija (LRC) ili danas sve popularnija robotska asistirana radikalna cistektomija (RARC). Nekada je moguće prije operacije provesti neoadjuvantnu kemoterapiju kako bi se smanjio tumor i uništile tumorske stanice u krvotoku. Pacijent se uvodi u opću anesteziju, postavljaju se troakari u abdomen i postavlja se u Trendelenburgov položaj kao i kod radikalne prostatektomije. Kada kirurg pristupi mokraćnom mjehuru opširnost resekcije ovisiti će o stadiju bolesti i vrsti derivacije mokraće. Tako je uz odstranjenje mokraćnog mjehura i završnog dijela oba uretera u muškaraca često potrebno odstraniti i prostatu i sjemene vrećice, a kod žena cijelu mokraćnu cijev, dio rodnice i maternicu. Nakon odstranjenja organa bitno je omogućiti ponovnu derivaciju mokraće (30). Ona može biti inkontinentna kada osoba ne kontrolira mokrenje i kontinentna kod koje se mokrenje može kontrolirati. Primjer inkontinentne derivacije mokraće je ilealni konduit. Za njega je potrebno resecirati kratak dio tankog crijeva te od njega napraviti cijev koja se na jednom kraju spaja sa ureterima, a na drugom kraju sa otvorom na trbušnoj stijenci. Budući da bubrezi konstantno stvaraju urin on stalno prolazi kroz ilealni konduit te se skuplja u plastičnoj vrećici pričvršćenoj s vanjske strane trbuha. Kod kontinentne derivacije mokraće postoje dvije metode. Prva je izrada „novog mokraćnog mjehura“ od dijela tankog crijeva (malo većeg nego što se koristi za ilealni konduit) koji se oblikuje u kružni oblik sličan pravom mokraćnom mjehuru. On se na jednom kraju spaja s ureterima, a na drugom s mokraćnom cijevi što omogućava normalno mokrenje. Druga metoda je izrada urostome. Ona se izrađuje od dijela tankog crijeva od kojeg se formira rezervoar koji se nalazi unutar abdomena s jedne strane povezan s ureterima, a s druge s otvorom u trbušnoj stijenci. Kod ove metode se koristi kateter za dreniranje unutrašnjosti rezervoara nekoliko puta dnevno (31).

Moguće komplikacije kod robotske cistektomije mogu biti krvarenje, urinarna infekcija, opstrukcija stome, dehidracija i poremećaj elektrolita, urinarna inkontinencija i erektilna disfunkcija. Radovi koji su uspoređivali ishode otvorene i robotske radikalne cistektomije su pokazali prednost RARC-a što se tiče sveukupnih komplikacija, gubitka krvi (277 mL naprema 558 mL kod ORC-a) i kraćeg boravka u bolnici. RARC i ORC su imali jednake rezultate u slučaju preživljenja, kvalitete odstranjenja limfnih čvorova i ostvarenja negativnih rubova rane. ORC je učinkovitija metoda gledajući operacijsko vrijeme i troškove s time da treba naglasiti da još nisu rađena istraživanja koja analiziraju veliku uštedu koja se uporabom



RARC-a ostvaruje zbog smanjene potrebe za kućnom njegom, ranijim otpuštanjem iz bolnice i bržim vraćanjem na radno mjesto (29). Istraživanje provedeno na 218 pacijenata uključivalo je 82 (38%) bolesnika koji su primali LRC i 136 (62%) pacijenata koji su primali RARC. Nije bilo značajnih razlika između dviju skupina ako usporedimo postotak zaostalih pozitivnih limfnih čvorova, postotak pozitivnih rubova rane i sveukupno preživljenje. U usporedbi s pacijentima podvrgnutih LRC-u, pacijenti operirani RARC-om imali su manji medijani gubitak krvi (180 prema 250 ml) i manje postoperativnih komplikacija nakon 90 dana (30,8% naprema 46,3%). Iz navedenoga je vidljivo da je RARC sigurna i učinkovita metoda koja pruža i neke bitne prednosti naprema ORC i LRC. Da li su te prednosti dovoljne da RARC u budućnosti postane metoda zlatnog standarda (trenutni zlatni standard je ORC) za pacijente s invazivnim karcinomom mokraćnog mjehura treba daljnjim radovima istražiti (32).

#### 5.4. ROBOTSKA ADRENALEKTOMIJA

Nadbubrežne žlijezde su male žlijezde trokutastog oblika smještene na gornjoj strani oba bubrega. Ona se sastoji od dva dijela: kore i srži nadbubrežne žlijezde koji proizvode brojne esencijalne hormone za funkcioniranje organizma. Kora se sastoji od 3 sloja: *zona glomerulosa* je vanjski sloj koji proizvodi hormon aldosteron odgovoran za regulaciju krvnog tlaka, *zona fasciculata* je srednji sloj koji proizvodi kortizol koji ima brojne uloge: metabolizam ugljikohidrata, masti, proteina, potiskuje upalu, povećava glukozu u krvi i regulira krvni tlak, a unutarnji sloj *zona reticularis* proizvodi androgene odgovorne za razvoj i održavanje muških obilježja. Srž nadbubrežne žlijezde proizvodi hormone adrenalin i noradrenalin koji se još nazivaju hormoni stresa jer svojim učincima kao što su ubrzanje rada srca, bronhodilatacija, razgradnja glikogena priprema organizam na borbu ili bijeg (33). Indikacije za adrenalektomiju su: 1. funkcionalni adrenalni tumor (Cushingov sindrom, Connov sindrom, feokromocitom), 2. maligni tumor (adrenokortikalni karcinom, maligni feokromocitom, metastaze u nadbubrežnoj žlijezdi), 3. nefunkcionalni tumori s malignim rizikom - taj rizik se procjenjuje prema veličini tumora, ako je lezija veća od 4 cm ili je primjećen brzi rast najčešće se preporuča kirurško odstranjenje jer je tada značajan rizik za malignost tumora (34). Zahvat se izvodi pod općom anestezijom. Kod transperitonealnog pristupa pacijenta se postavlja na lijevi bok (odstranjenje desne nadbubrežne žlijezde) ili desni bok (odstranjenje lijeve nadbubrežne žlijezde) te se pacijent postavlja u Trendelenburgov položaj. Kod odstranjenja lijeve nadbubrežne žlijezde koriste se četiri troakara za endoskop i instrumente. Kod pristupanja lijevoj nadbubrežnoj žlijezdi bitna je prvo potpuna medijalna mobilizacija kolona. Nakon odvajanja lateralnih adhezija slezene, slezena, kolon i gušterača se pomiču medijalno kako bi se dobio jasan pregled lijeve nadbubrežne žlijezde i okolnih organa. Tada se izvodi disekcija lijeve nadbubrežne vene. Kako bi bila bolja kontrola hemostaze prvo se evakuira plin iz abdomena te se pregleda kirurško polje nakon čega se nadbubrežna žlijezda uklanja kroz jedan od otvora za troakare. Na kraju se uklanjaju troakari te se zašiju otvori. Kod odstranjenja desne nadbubrežne žlijezde je specifično korištenje pet troakara jer se kroz jedan radi retrakcija jetre. Gerotina fascija se zarezuje na gornjem dijelu bubrega te se vizualizira nadbubrežna žlijezda. Nakon toga se radi disekcija nadbubrežne vene te postupci kao i kod lijevostrane robotske adrenalektomije. Ako se odstranjuju obje nadbubrežne žlijezde moguće je operaciju odraditi transperitonealnim pristupom sa promjenom položaja nakon resekcije jedne žlijezde, no tada se češće radi posteriorni retroperitonealni pristup jer pacijent ostaje u istom položaju kroz cijelu operaciju što je jednostavnije za kirurga i stvara značajnu vremensku uštedu. Postoperativno se svim pacijentima daju antibiotici i profilaksa DVT-a. Po potrebi se mogu davati analgetici te se pacijenti otpuštaju iz bolnice već drugi ili treći dan.

Najčešće komplikacije robotske asistirane adrenalektomije su krvarenje, infekcija rane, urinarna infekcija, ozljeda okolnih organa i ileus.

Jedno istraživanje je provedeno usporedbom rezultata 28 bolesnika operiranih metodom OA (otvorena adrenalektomija) s 28 pacijenata operiranih RALA (robotska asistirana laparoscopska adrenalektomija) metodom. Bolesnici su odabrani iz veće skupine od 114 bolesnika na način da je svaki bolesnik iz OA skupine prema glavnim karakteristikama (dob, spol, ASA score, strana operacije) odgovarao jednom bolesniku iz RALA skupine. Perioperativni podaci pokazali su dulje operativno vrijeme RALA grupe, ali znatno kraći ostanak u bolnici (LOS). Prosječni ukupni LOS je bio  $6,8 \pm 1,2$  dana za RALA i  $11,1 \pm 4,8$  dana za OA. Trošak po operaciji iznosi 8627€ za OA dok je ukupni trošak RALA 9622 €. Prosječno operativno vrijeme bilo je  $102,2 \pm 44,5$  min za OA i  $128,5 \pm 46,5$  min za RALA. Pošto na robotsku kirurgiju bitan utjecaj ima krivulja učenja izračunato je prosječno vrijeme zadnjih 10 RALA koje je iznosilo  $97,1 \pm 35,2$  min što je puno bliže operativnom vremenu OA grupa. Intraoperativne komplikacije dogodile su se u četiri bolesnika u OA grupi i dva u RALA grupi. Postoperativne komplikacije prema Clavien - Dindo klasifikaciji za koje je bila potrebna intervencija (stupanj II - IV) prijavljene su u dva bolesnika u RALA grupi i četiri bolesnika u OA grupi (35).

Prema posljednjim smjernicama laparoscopska adrenalektomija (LA) je metoda zlatnog standarda sa preferiranjem lateralnog transabdominalnog pristupa naprema posteriornom pristupu. U posljednje vrijeme mnogi autori naglašavaju sigurnost i zadovoljavajuće ishode robotske adrenalektomije (RA), ali zaključak u pogledu istinske koristi robotske kirurgije nad konvencionalnom laparoskopijom u liječenju bolesti nadbubrežne žlijezde još nije donesen. Radovi koji su radili usporedbu robotske i laparoscopske adrenalektomije su ustanovili da postoje sličnosti u rezultatima obiju metoda no i neke prednosti u primjeni robotske adrenalektomije. Broj komplikacija, kao i postoperativni morbiditet i mortalitet su bili isti u obje metode. Vrijeme trajanja operacije je bilo dulje kod robotske adrenalektomije koju su izvodili centri koji su bili u ranoj fazi uporabe robotskih sustava, dok su iskusniji centri imali jednako vrijeme trajanja operacije. Prednost robotske kirurgije je bila vidljiva u manjem gubitku krvi tokom operacije, manja bolnost nakon zahvata te kraćem boravku u bolnici (36). U jednom radu napravljena je do sada prema broju pacijenata najveća usporedba laparoscopske i robotske adrenalektomije provedena u jednoj bolnici te je po prvi puta opisana usporedba rezultata ovisno o strani zahvata (lijevostrana RA naprema lijevostranoj LA i desnostrana RA naprema desnostranoj LA). Prikupljeni su i retrospektivno analizirani svi pacijenti koji su podvrgnuti laparoscopskoj i robotskoj jednostranoj adrenalektomiji u njihovoj bolnici od 2006. do 2019. godine. Uključeno je ukupno 160 slučajeva (84 pacijenta u skupini laparoscopske adrenalektomije (LA), 76 pacijenta u skupini robotske adrenalektomije (RA)). Intraoperativno nisu zabilježene komplikacije, a intraoperacijski gubitak krvi bio je sličan kod obje metode. RA je imala dulje operacijsko vrijeme od LA za desnu adrenalektomiju (srednje vrijeme 100,3 naprema 89,9 min), a za lijevu adrenalektomiju nije uočena vremenska razlika. Ukupni morbiditet bio je 21% u LA i 10,5% u RA. Manji broj medicinskih i kirurških komplikacija zabilježen je kod lijevostranog RA u usporedbi s LA (1,3%

naprema 9,5%), dok ta razlika nije pronađena u desnostranom RA. Boravak u bolnici bio je kraći za lijevu i desnu RA u odnosu na LA. Prema njihovim iskustvima RA je superiorna nad LA kod izvođenja zahvata na lijevoj nadbubrežnoj žlijezdi (37).

Knežević i sur. su opisali prvu detaljnu seriju slučajeva od 12 robotski asistiranih adrenalektomija izvedenih od jednog kirurga u KBC-u Zagreb koristeći Senhance robotski sustav. Jedanaest pacijenata imalo je primarni aldosteronizam uzrokovan adenomom nadbubrežne žlijezde, a jedan pacijent imao je benignu cistu nadbubrežne žlijezde (13 cm u promjeru). Prosječno vrijeme operacije bilo je 165,1 min, dok je boravak u bolnici trajao 4,5 dana. Prosječni procijenjeni gubitak krvi bio je 47 mL. Jedan pacijent imao je Clavien-Dindo IIIB komplikaciju uklonjenu laparoskopskom revizijom dok je kod drugog pacijenta bila potrebna konverzija u laparoskopsku adrenalektomiju zbog prisadica perinefritičkog masnog tkiva. U KBC-u Zagreb adrenalektomija je bila prvi zahvat koji se počeo provoditi uz pomoć robotskih sustava zbog prethodnog velikog iskustva u izvođenju laparoskopske adrenalektomije (oko 50 slučajeva godišnje). Serija slučajeva pokazuje da se robotski asistirana adrenalektomija može sigurno i učinkovito izvoditi sa Senhance robotskim sustavom sa prihvatljivim operacijskim vremenom naprema laparoskopskoj adrenalektomiji (KBC-Zagreb je u prethodno objavljenom radu na 306 slučajeva laparoskopske adrenalektomije imao prosječno operacijsko vrijeme  $95 \pm 29$  minuta) (38).

Prednosti RA naprema LA su vidljive u pogledu manjeg broja postoperativnih komplikacija, manje postoperativne bolnosti i kraćeg boravka u bolnici no dulje operativno vrijeme i veća cijena zahvata su za sada glavna prepreka za prihvaćanje RA kao dominantne metode nad LA.

## 5.5. ROBOTSKA PARCIJALNA NEFREKTOMIJA

Bubrezi su parni organi oblika graha i veličine odrasle šake koji se nalaze neposredno ispod rebra u retroperitonealnom prostoru. Osnovna gradivna i funkcionalna jedinica bubrega su nefroni. Svaki bubreg ima oko milijun nefrona dok je za normalno funkcioniranje organizma više nego dovoljan broj kojima raspolaže jedan bubreg. To je i razlog zašto se transplantacija bubrega sa živog donora može izvoditi bez bojazni za njegovo kasnije fizičko zdravlje. Uloga bubrega je filtriranje krvi kojima uklanjaju otpadne tvari, kontroliraju ravnotežu vode u tijelu i održavaju odgovarajuću razinu elektrolita. Otpadne tvari se zatim pretvaraju u mokraću koja se spušta mokraćovodima i skuplja u mokraćnom mjehuru (39). U početku je parcijalna nefrektomija (PN) bila ograničena na apsolutne indikacije (bolesnici s obostranim karcinomom ili karcinom u osoba s jednim bubregom) i relativne indikacije (tumor u jednom bubregu s oslabljenom funkcijom drugog bubrega). Danas su zbog povećanog iskustva u izvođenju PN preporuke urološkog društva da se elektivna PN izvodi kod tumora manjih od 7 cm kada god je operacija tehnički izvediva i kada postoji zdravi kontralateralni bubreg (40). Zahvat se izvodi pod općom anestezijom nakon koje se stvara pneumoperitoneum i rade 3 do 5 malih rezova kroz koje se postavljaju troakari za prolaz endoskopa i kirurških instrumenata. Operacijski stol se savija što otvara prostor između ruba rebra i *cristae iliaceae*. Kako bi se ostvario pristup bubregu bitno je prvo mobilizirati kolon, a kod desnostrane robotski asistiranu parcijalnu nefrektomiju (RAPN) se prije toga radi retrakcija jetre kroz posebni 5 milimetarski otvor. Nakon pristupa retroperitoneumu bitno je napraviti disekciju fascija i masnoga tkiva te time pristupiti bubregu. Ako je potrebno može se raditi lociranje tumora uz pomoć laparoscopske ultrazvučne sonde koja omogućuje precizno ocrtavanje granica tumora i planiranje njegove ekscizije. Radi smanjenja gubitka krvi postavlja se klema na bubrežnu arteriju. Tada se tumor, okolno masno tkivo i svi vidljivi limfni čvorovi odstranjuju. Tumorsko tkivo se odmah stavlja u plastičnu vrećicu koja se na kraju operacije uklanja kroz jednu od incizija na trbušnoj stijenci. Potom se bubrežno tkivo zatvara šivanjem i kirurškim ljepilom te skidaju kleme za obnavljanje dotoka krvi u bubreg. Na kraju operacije se plastična vrećica vadi kroz jedan od otvora te se otvori zašiju osim jednoga kroz koji se privremeno postavlja dren (41).

Komplikacije koje se mogu pojaviti kod RAPN su krvarenje, infekcije, curenje urina u okolno tkivo bubrega, ozljeda okolnih organa, uklanjanje cijelog bubrega, hernija i konverzija na otvorenu parcijalnu nefrektomiju. Otvorena parcijalna nefrektomija je metoda zlatnog standarda kod izvođenja zahvata parcijalne nefrektomije. Istraživanje provedeno na ukupno 249 pacijenata (OPN = 166; RAPN = 83) usporedilo je rezultate otvorene (OPN) i robotske parcijalne nefrektomije. RAPN je imao manji broj postoperativnih komplikacija nego OPN. Pacijenti operirani RAPN-om su kraće boravili u bolnici (RAPN  $6,5 \pm 4,0$  prema OPN  $7,4 \pm 3,5$  dana) i imali su manji pad brzine glomerularne filtracije (RAPN  $11,4 \pm 14,2$  prema OPN  $19,5 \pm 14,3$  mL/min). OPN je imao kraće trajanje operacije (RAPN  $157 \pm 43$  prema OPN  $143 \pm 45$  min) i manje izlaganje tkiva ishemiji (RAPN 13% prema OPN 28%). Rezultati pokazuju da

RAPN pruža bolje kratkoročne rezultate naprema OPN za male jednostavne tumore dok je OPN glavna metoda kod operacije većih i složenijih tumora (42).

Choi i sur. su napravili metaanalizu koja je uključivala 2240 pacijenata. Metaanaliza nije pokazala razlike u broju komplikacija, operativnom vremenu, gubitku krvi i negativnim rubovima kirurške rane između pacijenata operiranih RAPN-om i LPN-om (laparoskopska parcijalna nefrektomija). RAPN je pokazao manji postotak konverzije u OPN, kraće vrijeme tople ishemije (WIT), manji pad brzine glomerularne filtracije i kraći boravak u bolnici (43). Kako bi se smanjila vjerojatnost oštećenja funkcije bubrega bitno je WIT kod klemanja renalne arterije skratiti na što je moguće kraći period. Gill i suradnici su u prvih 500 operacija izvedenih LPN-om imali prosječni WIT od 32 minute dok su se komplikacije pojavile u 24% operacija. Ficarra i suradnici su u istraživanju provedenom na 350 operacija izvedenih RAPN-om postigli prosječni WIT od 18 minuta u 64% pacijenata s ukupnim postotkom komplikacija od samo 12%. Iako za sada ne postoji veliki broj studija koje opisuju primjenu RAPN u kompleksnim slučajevima (hilarni tumori, tumori veći od 4 cm, tumor u osoba sa samo jednim bubregom) dosadašnja iskustva pokazuju da je RAPN i u tim slučajevima sigurna i primjenjiva metoda sa dobrim perioperativnim i postoperativnim ishodima (44).

Radovi koji su uspoređivali RAPN i LPN su pokazali prednosti RAPN koje su razlog zašto je to postala glavna minimalno invazivna metoda kod parcijalne nefrektomije.

## 5.6. ROBOTSKA RADIKALNA NEFREKTOMIJA

Radikalna nefrektomija je kirurški zahvat kod kojeg se uklanja cijeli bubreg, najčešće korištena kod liječenja karcinoma bubrega. Karcinom bubrega je jedan od 10 najčešće dijagnosticiranih tumora, a javlja se dvostruko češće u muškaraca. Minimalno invazivne kirurške tehnike su značajno promijenile liječenje karcinoma bubrega već od prve laparoscopske nefrektomije izvedene 1991. godine, a nedugo kasnije je laparoscopska nefrektomija postala metoda zlatnog standarda u liječenju resektabilnih bubrežnih tumora. Minimalno invazivna radikalna nefrektomija (MIRN) je metoda izbora kod liječenja karcinoma bubrega koji se ne mogu liječiti parcijalnom nefrektomijom. Laparoscopska radikalna nefrektomija (LRN) je dugo vremena bila glavna minimalno invazivna metoda za liječenje karcinoma bubrega no sve veće upoznavanje sa mogućnostima robotskih sustava je dovela do naglog prihvaćanja robotski asistirane radikalne nefrektomije (RARN) kao i do proširenja indikacija za izvođenje radikalne nefrektomije. RARN je doveo do proširenja indikacija za MIRN na veće tumorske mase, lokalno uznapredovale bubrežne mase koje invaziju na susjedna tkiva ili regionalne limfne čvorove, citoreduktivnu nefrektomiju u metastatskoj bolesti i radikalnu nefrektomiju s trombektomijom tumora u veni cavi inferior. (45) RARN se izvodi pod općom anestezijom te su prijeoperacijske pripreme iste kao kod RAPN. Ulaskom instrumentima u peritoneum prvo se radi mobilizacija kolona kako bi se ostvario pristup perirenalnom prostoru. Radi se disekcija donjeg dijela bubrega i povlači se prema gore i bočno. Zatim se radi disekcija bubrežnog hiluma kako bi se izolirale bubrežne žile. Bubrežna vena i arterija se identificiraju te se s njih uklanja masno tkivo. Disekcija se nastavlja iznad gornjeg dijela bubrega. Ako je prijeoperacijski CT nalaz pokazao zahvaćenost nadbubrežne žlijezde tumorom i ona se uklanja zajedno s bubregom. Disekcija se nastavlja lateralno kako bi se potpuno oslobodio gornji pol bubrega. Pazi se da se ne skine perinefrična mast s površine bubrega kako bi se smanjio rizik od diseminacije tumorskih stanica u okolno tkivo. Bubrežna arterija se presijeca između postavljenih klema, a zatim se presjeca bubrežna vena na isti način. Nadbubrežna žlijezda i bubreg unutar Gerotine fascije sada se odvajaju od posterolateralne stijenke i sva ostatna krvarenja se pažljivo koaguliraju. Nakon toga se klema postavlja na ureter te se on presjeca. Uzorak se na kraju stavlja u veliku plastičnu vrećicu te uklanja proširenjem jednog od abdominalnih rezova (46). Komplikacije koje se mogu pojaviti kod RARN su krvarenja, infekcija kirurške rane, ozljeda okolnih organa, hernija i konverzija na otvorenu radikalnu nefrektomiju.

Usporedba ORN i RARN napravljena je u istraživanju koje je uključivalo 40 pacijenata podvrgnutih radikalnoj nefrektomiji s trombektomijom tumora u donjoj šupljoj veni. Pacijenti operirani s RARN-om su imali znatno manji gubitak krvi u odnosu na ORN (500 naprema 1250 mL), kraće su boravili u jedinici intenzivne njege (2 naprema 4 dana) te su sveukupno kraće boravili u bolnici (7 naprema 10 dana). Operacijsko vrijeme bilo je značajno duže kod RARN (350,5 naprema 208 min), a razlike nije bilo u pogledu broja komplikacija i onkoloških ishoda (47).

Metoda zlatnog standarda kod izvođenja radikalne nefrektomije je laparoscopska radikalna

nefrektomija (LRN). Crocerossa i suradnici su u svom sustavnom preglednom radu i metaanalizi uključili 10 studija koje su ukupno sadržavale 50.000 pacijenata za usporedbu RARN i LRN. RARN je imala dulje operacijsko vrijeme čemu zasigurno doprinosi mali broj operacija izveden u nekim studijama i nestandardizirani operacijski protokoli. Kada su se isključile studije sa manje od 50 pacijenata razlika u operacijskom vremenu se značajno smanjila. Slični rezultati između RARN i LRN su bili kod intraoperativnog gubitka krvi, postotku transfuzija, potrošnji lijekova i sveukupnom broju komplikacija. Prednosti RARN su manja postoperativna bolnost, kraći oporavak peristaltike crijeva i kraći sveukupni oporavak što je naposljetku vidljivo i značajno kraćim boravkom u bolnici (48).

RARN pruža bitne prednosti u usporedbi s ORN-om kao što su kraća hospitalizacija, manji gubitak krvi i sveukupno manje komplikacija. RARN u usporedbi sa LRN-om pruža slične perioperativne i postoperativne rezultate.



## 5.7. SINGLE PORT ROBOTSKA KIRURGIJA

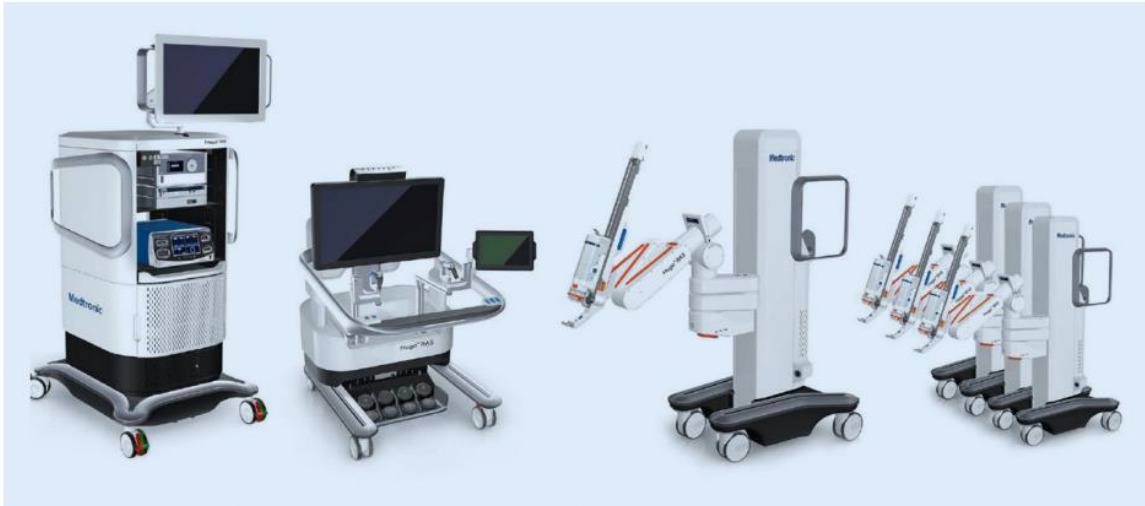Od prve uporabe robotskih sustava u urologiji prije dvadesetak godina do danas robotski asistirane operacije su doživjele nezamislivo brzu primjenu u raznovrsnim urološkim operacijama zbog prednosti koje pružaju naprema otvorenom i laparoskopskom pristupu. Implementacijom robotske kirurgije kao sigurne i učinkovite metode, glavni proizvođači kirurških robotskih sustava počeli su težiti načinima kako još više smanjiti invazivnost robotske kirurgije i unaprijediti ishode operativnih zahvata. Ta motivacija je dovela do ideje o izvođenju cijelog kirurškog zahvata kroz samo jedan otvor za instrumente. Prva je u tome naumu uspjela tvrtka Intuitive Surgical koja je proizvođač nekoliko generacija da Vinci robotskih sustava koji se već dva desetljeća primjenjuju kao glavni kirurški robotski sustavi u cijelome svijetu. Godine 2018. je njihov novi da Vinci Single Port (SP) sustav dobio odobrenje od američke agencije za hranu i lijekove (FDA) za upotrebu u urologiji.

Single port sustav dijeli brojne značajke s prethodnim da Vinci sustavima (da Vinci S, Si, Xi) kao što je uporaba Endowrist instrumenata, 3D prikaz slike i smanjenje tremora. Glavni dijelovi SP sustava su kirurška konzola, kontrolni uređaj i robotska ruka. Robotska ruka sadrži fleksibilnu kameru promjera 8 mm i 3 instrumenta promjera 6 mm koji se nalaze unutar 27 milimetarskog troakara. Robotska ruka se može rotirati za 360 stupnjeva što omogućava promjenu rasporeda instrumenata bez potrebe za njihovom zamjenom od strane asistenta. Troakar se kroz otvor u abdomenu postavlja uz pomoć uređaja pod nazivom GelPOINT koji sprječava pritisak robotske ruke na kožu pacijenta, poboljšano zadržava ugljikov dioksid u kirurškom prostoru i maksimalno povećava prostor za pomicanje instrumenata. GelPOINT omogućava postavljanje 12 mm troakara kroz njega što omogućava asistentu da kroz njega postavi pomoćni instrument, uklanjanje reseciranog tkiva ili izvodi sukciju viška tekućine. Ulaskom u operacijsku šupljinu kamera i instrumenti pod kontrolom kirurga izlaze iz troakara te se savijaju u zglobu koji ne posjeduju prijašnji sustavi što omogućava povećanu vizualizaciju i stvaranje dodatnog prostora za triangulaciju i izvođenje kompleksnih zahvata. Zbog smanjenog radnog prostora i vidnog polja potrebna je dobra koordinacija između kamere i instrumenata. Zato je osmišljen vizualizacijski sustav pod nazivom Navigator koji prati međusobni položaj kamere i instrumenata. On omogućava praćene položaja instrumenata koji nisu vidljivi na kameri, upozorava kada instrumenti dosegnu maksimum kretanja u određenoj poziciji te pomaže u određivanju idealnog položaja instrumenata za određeni operacijski korak (49). Iako se SP kirurški sustav primjenjuje tek nekoliko godina te iz tog razloga ne postoje velike komparativne studije o njegovim prednostima, manama i rezultatima ipak postoje radovi objavljeni od centara koji su među prvima nabavili SP sustav. Do sada se SP primjenjivao za ekstraperitonealnu prostatektomiju, radikalnu cistektomiju, ureteroneocistektomiju, pijeloplastiku, parcijalnu i radikalnu nefrektomiju. Kao i suradnici objavili su prvih 10 slučajeva ekstraperitonealne prostatektomije s primjenom SP sustava koji je pokazao nekoliko prednosti naprema intraperitonealnom pristupu. Ekstraperitonealnim pristupom se izbjegava postavljanje pacijenta u neprirodni Trendelenburgov položaj smanjuje se postoperativna bolnost i skraćuje se ostanak u bolnici. Navedene zaključke je

potvrdila i komparativna studija između transperitonealnog i ekstraperitonealnog pristupa za SP RARP rađena na 98 pacijenata. Ekstraperitonealni pristup bio je povezan sa značajno kraćim boravkom u bolnici (4,2 naprema 25,7 h) i smanjenom potrebom za postoperativnim analgeticima u usporedbi sa standardnim transperitonealnim pristupom. Isti kirurški tim je objavio i rezultate prvih 100 uroloških zahvata izvedenih SP sustavom. Od svih pacijenata samo kod jednog je napravljena konverzija na otvoreni pristup, a nijedan nije primio transfuziju krvi. Značajan je i podatak da 70% pacijenata nije zahtijevalo postoperativne analgetike, a više od pola (58,3%) je otpušteno iz bolnice samo nekoliko sati nakon operacije (50).

## 6. BUDUĆNOST ROBOTSKE KIRURGIJE

Kompanija Intuitive Surgical je skoro 20 godina bila zapravo jedini proizvođač kirurških robotskih sustava čiji su uređaji dobili odobrenje u raznim kirurškim granama. Njihove generacije da Vinci sustava su rasprostranjene u 67 zemalja širom svijeta te su do sada uspješno izvele više od 7 milijuna robotski asistiranih kirurških zahvata. Zadnji njihov vrlo uspješan sustav je Single Port kojim su ljestvicu minimalno invazivne kirurgije podigli na još višu razinu. No vremena se mijenjanju te upoznajemo sve više kompanija koje su čekale istek brojnih patenata Intuitive Surgicala koji se dogodio 2019. godine. Da Vinci sustavi su postali „zlatni standard“ u robotskoj asistiranoj kirurgiji protiv kojeg da bi novi sustavi bili konkurenti njihovi proizvođači trebaju pružiti karakteristike koje da Vinci sustavi ne posjeduju ili već postojeće poboljšati. Osim Senhance kirurškog sustava koji je već nekoliko godina glavni konkurent da Vinci sustavima i koji smo detaljnije ranije opisali, na tržištu sada već postoje kirurški sustavi koji se proizvode u raznim zemljama na svijetu. Revo-I je korejski kirurški sustav koji je 2017. godine odobren za upotrebu u svojoj zemlji. Sastoji se od kirurške konzole, 4 robotske ruke i kolica s HD monitorom, te izgledom podsjeća na da Vinci Si sustav. Njegova specifičnost je da upozorava kirurga kada pri operaciji rabi pretjeranu silu na određeni dio tkiva. Versius je robotski sustav proizveden u Velikoj Britaniji koji je 2019. godine dobio dozvolu za upotrebu u Europi. Svaka robotska ruka se individualno postavlja uz pacijenta te se nalazi na mobilnim kolicima što omogućava lagani prijenos unutar i između više operacijskih dvorana. Kirurška konzola je otvorenog dizajna, što olakšava komunikaciju kirurga s timom. Za upotrebu su potrebne polarizirajuće 3D HD naočale, a kirurg operaciju može izvoditi u sjedećem ili stajaćem položaju kontrolirajući robotske ruke uz pomoć joystick ručki. Također, posjeduje haptičku povratnu informaciju koja kirurzima pomaže u prepoznavanju vrste tkiva, manipulaciju tkivom i smanjuje pucanje šavova zbog pretjerane primjene sile. Avatera je robotski sustav proizveden u Njemačkoj koji je 2019. godine dobio dozvolu za upotrebu u Europi. Sastoji se od kirurške konzole i kolica na kojima se nalaze 3 robotske ruke. Na robotske ruke se spajaju instrumenti promjera svega 5 mm i endoskop od 10 mm. Novost kod ovog sustava je upotreba jednokratnih instrumenata kako bi se smanjila vjerojatnost kontaminacije instrumenata i izbjegao kompleksan i skup postupak sterilizacije instrumenata. Kirurg glavu stavlja ispred vizualizacijskog dijela konzole koji podsjeća na mikroskop. To omogućava kirurgu bolju komunikaciju s asistentima naprema zatvorenim konzolama koje obuhvaćaju cijelu glavu kirurga (7). Hugo RAS je robotski sustav koji proizvodi kompanija Medtronic koja se nalazi u Irskoj. Godine 2021. dobili su licencu za europsko tržište, a iduće godine bi trebao biti odobren i za američko tržište. Sastoji se od kirurške konzole, kontrolnog uređaja i 4 robotske ruke koje se svaka nalazi zasebno na mobilnim kolicima kao na slici 8. Kirurg operaciju izvodi uz pomoć naočala za 3D sliku smješten ispred velikog ekrana. Robotske ruke imaju 7 stupnjeva slobode kao i da Vinci sustav, a instrumenti su promjera 5 mm (51).



Slika 5. Hugo RAS robotski sustav. Pripremljeno prema (51)

Do sada je većina robotskih upotrebljavana za onkološke operacije dok je neonkološka robotski asistirana kirurgija u urologiji bila na čekanju. Da se i to mijenja možemo vidjeti na primjeru ablacije vodom kod liječenja benignog povećanja prostate (BPH) i upotrebe robotski asistirane fleksibilne ureteroskopije (FURS) za liječenje nefrolitijaze. PROCEPT Aquabeam je robotski sustav koji pod visokim tlakom ispušta mlaz vode koji se koristi za ablaciju tkiva prostate. On je odobren 2017. godine za upotrebu na američkom tržištu. Zahvat se izvodi na način da se prvo postavlja transrektalni ultrazvuk za vizualizaciju prostate. Zatim se instrument za ablaciju postavlja uz pomoć cistoskop kroz mokraćnu cijev sve do vrata mokraćnog mjehura. Na konzoli kirurg postavlja parametre kao što su dubina i kut ablacije. Te stiskanjem pedale dovodi do ablacije tkiva prostate mlazom vode prema zadanim parametrima. Istraživanja su usporedila Aquabeam robotski sustav sa zlatnim standardom za liječenje BPH pod nazivom transuretralna resekcija prostate (TURP). Prednosti su bile vidljive u skoro svim segmentima. Aquabeam ima kraće operacijsko vrijeme, problemi s erekcijom su prijavljeni u 33% pacijenata naprema 56% kod TURP-a, a anterogradna ejakulacija je očuvana u 90% pacijenata što je odličan rezultat ako znamo da je za TURP pojavnost retrogradne ejakulacije bila visokih 60%. Zbog svojih odličnih rezultata Aquabeam je 2020. godine od Europskog urološkog udruženja preporučena kao alternativa TURP-u kod liječenja prostata male do srednje veličine (52).

Kompanija ELMED čije je sjedište u Turskoj se od 2010. godine posvetila konstruiranju robota isključivo za izvođenje FURS-a te je nekoliko godina kasnije izbacila Roboflex Avicenna robotski sustav. Sustav se sastoji od kirurške konzole i robotske ruke sa manipulatorom koji pomiče fleksibilni ureteroskop. Kirurg joystickom u svakoj ruci upravlja svim pokretima ureteroskopa (pomicanje naprijed, nazad, horizontalno, fleksija, rotacija) koje u visokoj rezoluciji vidi na svome monitoru. Kirurg ima mogućnost vizualizacije urotrakta fluoroskopijom koju uključuje stiskanjem pedale, a nakon uvođenja laserske niti do područja opstrukcije stiskanjem pedale se aktivira laser za uništenje kamenca. Robotski asistirana

ureteroskopija se pokazala sigurnom i efikasnom u usporedbi s klasičnom ureteroskopijom no zbog rane faze u kojoj se robotska ureteroskopija nalazi daljnja istraživanja su potrebna za stvaranje jasnije slike o učinkovitosti nove tehnologije (53).

Mona Lisa je robotski sustav koji se koristi za biopsiju prostate. Robotski sustav se sastoji od monitora, ultrazvučne sonde i robotske ruke na kojoj je pričvršćena igla za biopsiju. Postupak se može izvesti pod općom, spinalnom ili lokalnom anestezijom. Biopsija se izvodi transperinealnim putem, odnosno igla za biopsiju prolazi kroz područje kože između skrotuma i anusa. Ultrazvučna sonda se umeće u rektum te na ekranu prikazuje real-time ultrazvučnu sliku prostate koja se spaja sa prethodno napravljenom MR (magnetska rezonanca) slikom. Spajanje dvaju slika nam omogućuje vizualizaciju suspektne lezije prostate na 3D modelu. Operater tada na računalnom programu naznačuje određena područja gdje će se uzeti uzorci tkiva te se igla na temelju računalnih postavki automatski navodi prema leziji unutar prostate iz koje se zatim uzimaju mali uzorci tkiva za analizu (54). Jedno manje istraživanje rađeno na 30 pacijenata je istražilo sigurnost i učinkovitost robotski asistirane transperinealne biopsije prostate rađene s Mona Lisa robotom. Svi pacijenti su dobili lokalnu anesteziju te ni za jednog pacijenta nije bilo potrebno prebacivanje na opću anesteziju. Medijan trajanja biopsije bio je 33 minute, dok je neposredna postoperativna bolnost za sve pacijente prema vizualno analognoj skali bila 0. Unutar 24 h nakon zahvata iz bolnice je otpušteno 29 od 30 pacijenata (96,7%). Dva bolesnika (6,7%) su doživjela komplikaciju nakon biopsije, a svi su bili Clavien-Dindo stupnja II. Jedan pacijent je razvio infekciju mokraćnog sustava bakterijom E. coli koja je zahtijevala IV antibiotike, drugi pacijent doživio je akutnu retenciju urina zbog čega je bila potrebna kateterizacija. Adenokarcinom je otkriven u 19/30 (63,3%) pacijenata. Od njih je troje imalo klinički beznačajnu bolest, dok je polovica bolesnika imala je klinički značajan tumor (55).

Robotski kirurški sustavi su u kratkome vremenu iznimno brzo napredovali implementirajući najnovije tehnologije u svoje sustave. Kako se radi o vrlo mladoj kirurškoj metodi s vremenom će zasigurno doći do brojnih poboljšanja i novih izuma. Single port je postavio visoku ljestvicu što se tiče estetskog izgleda sa samo jednim jedva vidljivim ožiljkom na abdominalnoj stjenci. Idućim logičnim korakom se čini pristup kroz prirodne otvore. Takav pristup bi omogućio kirurgiju bez vidljivih ožiljaka koji bi se nalazili na sluznicama unutar tijela. Umjetna inteligencija se do sada u robotskoj kirurgiji minimalno koristila zbog otežane autonomne manipulacije s mekim tkivima. S napretkom vizualizacijskih i senzornih metoda umjetna inteligencija bi se mogla početi koristiti za jednostavnija šivanja tkiva koja bi kirurgu omogućila fokusiranje na zahtjevnije dijelove operacije te bi robot mogao pamtit i jednostavnije dijelove operacije te ih sam ponovno izvoditi. Vrlo je izvjesno i poboljšanje haptičke povratne informacije koja do sada nije u robotskim sustavima dosegla visoku razinu, a izuzetno je bitna za preciznu kontrolu bez pretjeranog oštećenja tkiva. Teleoperacija je isto zanemarena mogućnost robotske kirurgije. Sve naprednijim i sigurnijim internetskim vezama će biti omogućeno izvođenje zahvata na jednom kraju svijeta dok će se kirurg nalaziti za svojom konzolom na drugom kraju svijeta.

## 7. ZAKLJUČAK

Robotska kirurgija je zbog naprednih i učinkovitih metoda koje omogućava našla široku primjenu u brojnim kirurškim granama, od kojih je jedna od glavnih urologija. Robotska kirurgija se u urologiji većinom koristila za onkološke operacije kao što su radikalna prostatektomija, cistektomija, adrenalektomija, parcijalna i radikalna nefrektomija. No da se to mijenja pokazuju i neonkološke metode koje se već primjenjuju kao što su robot koji izvodi ablaciju mlazom vode kod liječenja pacijenata s BPH i robot za fleksibilnu ureterorenoskopiju kod pacijenata s nefrolitijazom. Dvadesetak godina je Intuitive Surgical sa svojim generacijama da Vinci sustava imao potpunu prevlast u robotskoj kirurgiji. Godine 2019. istekom patenata koje je kompanija imala na svoje izume se na tržištu pojavila velika konkurencija koja nudi brojne novitete koje da Vinci do sada nije imao. Neki od glavnih konkurenata su Senhance, REVO-I, Avatera, Versius i mnogi drugi. Jedan od glavnih nedostataka od početka razvoja robotske kirurgije bila je visoka cijena uređaja i njegovog održavanja koja bi s porastom konkurencije trebala doživjeti znatan pad koji bi omogućio širu primjenu robotskih sustava u manjim bolnicama širom svijeta. Glomaznost sustava je isto bila velik problem koji je riješen s novijim robotskim sustavima koji su manji i mobilniji što omogućuje lakše rukovanje s njima i prenošenje među operacijskim salama. Prednosti robotskih sustava su se pokazale brojne i značajne od smanjene postoperativne boli, manje komplikacija, manji intraoperativni gubitak krvi, bolji kozmetički rezultat, znatno kraći boravak u bolnici i raniji povratak svakodnevnim aktivnostima. Robotska kirurgija je sigurna i učinkovita kirurška metoda koja unatoč određenim nedostacima ima niz prednosti koje značajno olakšavaju i unaprijeđuju izvođenje kirurških zahvata, ali i sami oporavak pacijenata. Vjerujem da će robotska kirurgija još mnogo napredovati i u budućnosti postati metoda zlatnog standarda u izvođenju brojnih kirurških zahvata.

## 8. ZAHVALE

Zahvaljujem svima koji su pomogli u izradi ovog diplomskog rada.

Posebno hvala mom mentoru dr. sc. Tomislavu Kulišu na uloženom trudu i pomoći prilikom izrade ovog diplomskog rada.

Veliko hvala i mome tati Damiru i bratu Domagoju na podršci, razumijevanju i ljubavi koju su mi uvijek pružali.

Najveće hvala mojoj ženi Luciji i kćeri Mirjam na motivaciji, strpljenju, ohrabrivanju, potpori i neizmjerne ljubavi koja mi je bila glavni poticaj na mom putu da postanem doktor.

Zahvalio bih se i svim ljudima koji su mi pomogli i olakšali ovih 6 godina studiranja.

## 9. LITERATURA

1. Developments in Robotic Surgery [Internet]. [pristupljeno 2022 Jun 10]. Dostupno na: <https://bme240.eng.uci.edu/students/10s/sgupta1/Developments.html>
2. History of Surgery [Internet]. Hartford Stage. [pristupljeno 2022 Apr 3]. Dostupno na: <https://www.hartfordstage.org/stagenotes/ether-dome/history-of-surgery>
3. Modern Surgery Developed | Encyclopedia.com [Internet]. [pristupljeno 2022 Apr 3]. Dostupno na: <https://www.encyclopedia.com/science/encyclopedias-almanacs-transcripts-and-maps/modern-surgery-developed>
4. The History of General Surgery – A Brief Overview [Internet]. [pristupljeno 2022 Apr 3]. Dostupno na: <https://drandyhiggins.com/general-surgery-history/>
5. George EI, Brand TC, LaPorta A, Marescaux J, Satava RM. Origins of Robotic Surgery: From Skepticism to Standard of Care. *JSLs*. 2018 Dec;22(4):e2018.00039. DOI: 10.4293/JSLs.2018.00039
6. Emtage JB, Agarwal G, Sexton WJ. Robotic-Assisted Renal Surgery. *Cancer Control J Moffitt Cancer Cent*. 2015 Jul;22(3):291–300. DOI: 10.1177/107327481502200306
7. Koukourikis P, Rha KH. Robotic surgical systems in urology: What is currently available? *Investig Clin Urol*. 2021 Jan;62(1):14–22. DOI: 10.4111/icu.20200387
8. Azizian M, Liu M, Khalaji I, DiMaio S. The da vinci surgical system. In: *The Encyclopedia of Medical Robotics* [Internet]. WORLD SCIENTIFIC; 2018 [pristupljeno 2022 May 14]. p. 3–28. Dostupno na: [https://www.worldscientific.com/doi/abs/10.1142/9789813232266\\_0001](https://www.worldscientific.com/doi/abs/10.1142/9789813232266_0001)
9. Azizian M, Liu M, Khalaji I, Sorger J, Oh D, Daimios S. The da Vinci Surgical System. In: *Handbook of Robotic and Image-Guided Surgery* [Internet]. Elsevier; 2020 [pristupljeno 2022 Jun 10]. p. 39–55. Dostupno na: <https://linkinghub.elsevier.com/retrieve/pii/B9780128142455000037> DOI: 10.1016/B978-0-12-814245-5.00003-7
10. Da Vinci X is designed to get robotic surgery systems into more hospitals [Internet]. *New Atlas*. 2017 [pristupljeno 2022 May 24]. Dostupno na: <https://newatlas.com/da-vinci-x-surgical-robot/49289/>
11. Vinci System - an overview | ScienceDirect Topics [Internet]. [pristupljeno 2022 May 14]. Dostupno na: <https://www.sciencedirect.com/topics/engineering/vinci-system>
12. Hoffman A. Intuitive Surgical, Inc.: How Long Can Their Monopoly Last? 2016 Nov 1 [pristupljeno 2022 May 25]; Dostupno na: <https://repub.eur.nl/pub/94050/>
13. TransEnterix Acquires the ALF-X Surgical Robotic System | Asensus Surgical [Internet]. [pristupljeno 2022 Jun 11]. Dostupno na: <https://ir.asensus.com/news-releases/news-release-details/transenterix-acquires-alf-x-surgical-robotic-system>
14. What's New | Senhance Surgical System [Internet]. [pristupljeno 2022 May 26]. Dostupno na: <https://www.senhance.com/us/home>



15. Kaštelan Ž, Knežević N, Hudolin T, Kuliš T, Penezić L, Goluža E, et al. Extraperitoneal radical prostatectomy with the Senhance Surgical System robotic platform. *Croat Med J*. 2019 Dec 31;60(6):556–9. . DOI: 10.3325/cmj.2019.60.556
16. Pappas T, Fernando A, Nathan M. Senhance Surgical System: Robotic-Assisted Digital Laparoscopy for Abdominal, Pelvic, and Thoracoscopic Procedures. In: *Handbook of Robotic and Image-Guided Surgery* [Internet]. Elsevier; 2020 [pristupljeno 2022 May 26]. p. 1–14. Dostupno na: <https://linkinghub.elsevier.com/retrieve/pii/B9780128142455000013>
17. Kulis T, Hudolin T, Penezic L, Zekulic T, Saic H, Knezevic N, et al. Comparison of extraperitoneal laparoscopic and extraperitoneal Senhance radical prostatectomy. *Int J Med Robot Comput Assist Surg MRCAS*. 2022 Feb;18(1):e2344. DOI: 10.1002/rcs.2344
18. Kastelan Z, Hudolin T, Kulis T, Knezevic N, Penezic L, Maric M, et al. Upper urinary tract surgery and radical prostatectomy with Senhance® robotic system: Single center experience-First 100 cases. *Int J Med Robot Comput Assist Surg MRCAS*. 2021 Aug;17(4):e2269. DOI: 10.1002/rcs.2269
19. Dindo D, Demartines N, Clavien PA. Classification of Surgical Complications: A New Proposal With Evaluation in a Cohort of 6336 Patients and Results of a Survey. *Ann Surg*. 2004 Aug;240(2):205–13. DOI: 10.1097/01.sla.0000133083.54934.ae
20. Shah AA, Bandari J, Pelzman D, Davies BJ, Jacobs BL. Diffusion and adoption of the surgical robot in urology. *Transl Androl Urol*. 2021 May;10(5):2151–7. DOI: 10.21037/tau.2019.11.33
21. Da Vinci Surgery | Urology Robotic Assisted Surgery [Internet]. [pristupljeno 2022 May 28]. Dostupno na: <https://www.davincisurgery.com/procedures/urology-surgery>
22. Bilten Incidencija raka u Hrvatskoj 2019. godine [Internet]. [pristupljeno 2022 Jun 17]. Dostupno na: <https://www.hzjz.hr/periodicne-publikacije/bilten-incidencija-raka-u-hrvatskoj-2019-godine/>
23. Robotska i otvorena radikalna operacija prostate [Internet]. PLIVAZdravlje. [pristupljeno 2022 May 28]. Dostupno na: <http://www.plivazdravlje.hr/aktualno/clanak/34979/Robotska-i-otvorena-radikalna-operacija-prostate.html>
24. Omil-Lima DO, Gupta K, Calaway AC, Zell MA. Historical Considerations and Surgical Quality Improvement in Robotic Prostatectomy. *Urol Clin North Am*. 2021 Feb;48(1):35–44. DOI: 10.1016/j.ucl.2020.09.015
25. Robotic Prostatectomy Surgery Day | TotallyUniqueLife.com [Internet]. <https://totallyunique.life.com/>. [pristupljeno 2022 May 29]. Dostupno na: <https://totallyunique.life.com/robotic-prostatectomy-surgery-day/>
26. Huynh LM, Ahlering TE. Robot-Assisted Radical Prostatectomy: A Step-by-Step Guide. *J Endourol*. 2018 May 1;32(Suppl 1):S-28-S-32. DOI: 10.1089/end.2017.0723
27. Du Y, Long Q, Guan B, Mu L, Tian J, Jiang Y, et al. Robot-Assisted Radical Prostatectomy Is More Beneficial for Prostate Cancer Patients: A System Review and Meta-Analysis. *Med Sci Monit Int Med J Exp Clin Res*. 2018 Jan 14;24:272–87. DOI: 10.12659/MSM.907092
28. Rak mokraćnog mjehura [Internet]. PLIVAZdravlje. [pristupljeno 2022 May 30]. Dostupno na: <http://www.plivazdravlje.hr/aktualno/clanak/35185/Rak-mokracnog-mjehura.html>

29. Tyrirtzis SI, Collins JW, Wiklund NP. The current status of robot-assisted cystectomy. *Indian J Urol IJU J Urol Soc India*. 2018;34(2):101–9. DOI: 10.4103/iju.IJU\_355\_17
30. Cystectomy [Internet]. Patient Information. [pristupljeno 2022 May 30]. Dostupno na: <https://patients.uroweb.org/treatments/cystectomy/>
31. Team HJ. Radical cystectomy with ileal conduit & radical cystectomy with neobladder [Internet]. Health Jade. 2019 [pristupljeno 2022 May 30]. Dostupno na: <https://healthjade.net/radical-cystectomy/>
32. Bai Y, Wang S, Zheng W, Li E, Quan J, Wei F, et al. Clinical outcome of laparoscopic versus robot-assisted radical cystectomy for patients with bladder cancer: a retrospective study. *BMC Surg*. 2021 Dec;21(1):388. DOI: 10.1186/s12893-021-01382-1
33. Adrenal Glands [Internet]. 2021 [pristupljeno 2022 May 31]. Dostupno na: <https://www.hopkinsmedicine.org/health/conditions-and-diseases/adrenal-glands>
34. Uludag M. Adrenaektomide endikasyonlar ve cerrahi seçenekler. *SiSli Etfal Hastan Tip Bul Med Bull Sisli Hosp* [Internet]. 2020 [pristupljeno 2022 May 31]; Dostupno na: <http://www.sislietfalthip.org/jvi.aspx?un=SETB-05578>
35. Probst KA, Ohlmann CH, Saar M, Siemer S, Stöckle M, Janssen M. Robot-assisted vs open adrenalectomy: evaluation of cost-effectiveness and peri-operative outcome. *BJU Int*. 2016 Dec;118(6):952–7. DOI: 10.1111/bju.13529
36. Ozdemir M, Dural AC, Sahbaz NA, Akarsu C, Uc C, Sertoş B, et al. Robotic transperitoneal adrenalectomy from inception to ingenuity: the perspective on two high volume endocrine surgery centers. *Gland Surg*. 2020 Jun;9(3):815–25. DOI: 10.21037/gs.2020.02.21
37. Piccoli M, Pecchini F, Serra F, Nigro C, Colli G, Gozzo D, et al. Robotic Versus Laparoscopic Adrenalectomy: Pluriannual Experience in a High-Volume Center Evaluating Indications and Results. *J Laparoendosc Adv Surg Tech A*. 2021 Apr 1;31(4):375–81. DOI: 10.1089/lap.2020.0839
38. Knežević N, Penezić L, Kuliš T, Zekulić T, Saić H, Hudolin T, et al. Senhance robot-assisted adrenalectomy: a case series. *Croat Med J*. 2022 Apr;63(2):197–201. DOI: 10.3325/cmj.2022.63.197
39. Hoffman M, MD. The Kidneys: Picture, Function, Conditions, Tests, Treatments [Internet]. WebMD. [pristupljeno 2022 Jun 2]. Dostupno na: <https://www.webmd.com/kidney-stones/picture-of-the-kidneys>
40. Clinical guidelines for diagnostics, treatment and monitoring of patients with kidney cancer. *Liječnički Vjesnik* [Internet]. 2019 [pristupljeno 2022 Jun 17];141(11–12). Dostupno na: [https://lijecnicki-vjesnik.hlz.hr/pdf/11-12-2019/03\\_omrcen.pdf](https://lijecnicki-vjesnik.hlz.hr/pdf/11-12-2019/03_omrcen.pdf)
41. Laparoscopic and Robotic Partial Nephrectomy » Department of Urology » College of Medicine » University of Florida [Internet]. [pristupljeno 2022 Jun 2]. Dostupno na: <https://urology.ufl.edu/patient-care/robotic-laparoscopic-urologic-surgery/procedures/laparoscopic-and-robotic-partial-nephrectomy/>

42. Kowalewski KF, Müller D, Kirchner M, Brinster R, Mühlbauer J, Sidoti Abate MA, et al. Robotic-Assisted Versus Conventional Open Partial Nephrectomy (Robocop): A Propensity Score-Matched Analysis of 249 Patients. *Urol Int.* 2021;105(5–6):490–8. DOI: 10.1159/000513189
43. Li M, Cheng L, Zhang H, Ma L, Wang Y, Niu W, et al. Laparoscopic and Robotic-Assisted Partial Nephrectomy: An Overview of Hot Issues. *Urol Int.* 2020;104(9–10):669–77. DOI: 10.1159/000508519
44. Novara G, La Falce S, Kungulli A, Gandaglia G, Ficarra V, Mottrie A. Robot-assisted partial nephrectomy. *Int J Surg.* 2016 Dec;36:554–9. DOI: 10.1016/j.ijisu.2016.05.073
45. Ashrafi AN, Gill IS. Minimally invasive radical nephrectomy: a contemporary review. *Transl Androl Urol.* 2020 Dec;9(6):3112–22. DOI: 10.21037/tau-2019-suc-16
46. Davila HH, Storey RE, Rose MC. Robotic-assisted laparoscopic radical nephrectomy using the Da Vinci Si system: how to improve surgeon autonomy. Our step-by-step technique. *J Robot Surg.* 2016 Sep;10(3):285–8. DOI: 10.1007/s11701-016-0608-6
47. Vuong NS, Ferriere JM, Michiels C, Calen L, Tesi L, Capon G, et al. Robot-assisted versus open surgery for radical nephrectomy with level 1-2 vena cava tumor thrombectomy: a French monocenter experience (UroCCR study #73). *Minerva Urol Nephrol [Internet].* 2021 Sep [pristupljeno 2022 Jun 14];73(4). Dostupno na: <https://www.minervamedica.it/index2.php?show=R19Y2021N04A0498>
48. Crocerossa F, Carbonara U, Cantiello F, Marchioni M, Ditunno P, Mir MC, et al. Robot-assisted Radical Nephrectomy: A Systematic Review and Meta-analysis of Comparative Studies. *Eur Urol.* 2021 Oct;80(4):428–39. DOI: 10.1016/j.eururo.2020.10.034
49. Dobbs RW, Halgrimson WR, Talamini S, Vigneswaran HT, Wilson JO, Crivellaro S. Single-port robotic surgery: the next generation of minimally invasive urology. *World J Urol.* 2020 Apr;38(4):897–905. DOI: 10.1007/s00345-019-02898-1
50. Garisto J, Bertolo R, Reese SW, Bove P, Kaouk J. Minimizing minimally invasive surgery: Current status of the single-port robotic surgery in Urology. *Actas Urol Esp Engl Ed.* 2021 Jun;45(5):345–52. DOI: 10.1016/j.acuroe.2021.04.011
51. Gözen A, Rassweiler J. Robotische Chirurgie in der Urologie: „New kids on the block“. *Urol.* 2020 Sep;59(9):1044–50. DOI: 10.1007/s00120-020-01293-8
52. Sadri I, Arezki A, Couture F, Nguyen DD, Schwartz R, Zakaria AS, et al. Reasons to overthrow TURP: bring on Aquablation. *World J Urol.* 2021 Jul;39(7):2291–9. DOI: 10.1007/s00345-020-03390-x
53. Rassweiler J, Fiedler M, Charalampogiannis N, Kabakci AS, Saglam R, Klein JT. Robot-assisted flexible ureteroscopy: an update. 2018 Feb;46(1):69–77. DOI: 10.1007/s00240-017-1024-8
54. Robotic Prostate Biopsy with MRI-Ultrasound Fusion | iSR’obot Mona Lisa [Internet]. Biobot Surgical Pte Ltd. [pristupljeno 2022 Jun 13]. Dostupno na: <https://biobotsurgical.com/monalisa/>
55. Yang X, Lee AY, Law YM, Sim ASP, Tay KJ, Lau WKO, et al. Stereotactic robot-assisted transperineal prostate biopsy under local anaesthesia and sedation: moving robotic biopsy from operating theatre to clinic. *J Robot Surg.* 2020 Oct;14(5):767–72. DOI: 10.1007/s11701-020-01052-z

## 10. ŽIVOTOPIS

Rođen sam u Zagrebu 25.09.1997. godine. Završio sam OŠ Dr. Ivan Merz u Zagrebu te nakon toga II. Gimnaziju u Zagrebu. Tijekom srednjoškolskog obrazovanja sudjelovao sam na dva državna natjecanja iz povijesti. Također, aktivno sam trenirao vaterpolo. Položio sam njemački jezik C1 razine te sam maturirao s odličnim uspjehom. Medicinski fakultet u Zagrebu upisao sam 2016. godine. Tokom studija sam aktivno sudjelovao u radu studentske sekcije za kirurgiju. Tečno govorim engleski i njemački jezik.