

# Dijagnostička točnost magnetske rezonancije i kompjutorizirane tomografije u stupnjevanju kroničnog rinosinuitisa

---

Ledenko, Robert

Master's thesis / Diplomski rad

2022

Degree Grantor / Ustanova koja je dodijelila akademski / stručni stupanj: **University of Zagreb, School of Medicine / Sveučilište u Zagrebu, Medicinski fakultet**

Permanent link / Trajna poveznica: <https://um.nsk.hr/um:nbn:hr:105:031294>

Rights / Prava: [In copyright](#)/[Zaštićeno autorskim pravom.](#)

Download date / Datum preuzimanja: **2024-07-13**



Repository / Repozitorij:

[Dr Med - University of Zagreb School of Medicine Digital Repository](#)



**SVEUČILIŠTE U ZAGREBU  
MEDICINSKI FAKULTET**

**Robert Ledenko**

**Dijagnostička točnost magnetske rezonancije i  
kompjutorizirane tomografije u stupnjevanju  
kroničnog rinosinitisa**

**DIPLOMSKI RAD**



**Zagreb, 2022.**

Ovaj diplomski rad izrađen je na Klinici za otorinolaringologiju i kirurgiju glave i vrata Kliničkog bolničkog centra „Sestre Milosrdnice“ Zagreb, pod vodstvom dr. sc. Andre Košeca, dr. med. FEBORL-HNS i predan je na ocjenu u akademskoj godini 2021./2022.

## **Popis oznaka i kratica korištenih u radu:**

ASA – American Society of Anesthesiologists (američko udruženje anesteziologa)

CRS – kronični rinosinuitis

CRSsNP – kronični rinosinuitis bez nosnih polipa

CRSwNP – kronični rinosinuitis s nosnim polipima

CT – kompjutorizirana tomografija

HU – Hounsfield (mjerna jedinica za apsorpcijske vrijednosti relativne gustoće struktura na CT-u)

MR – magnetna rezonancija

OMC – ostiomeatalni kompleks

# **SADRŽAJ**

Sažetak

Summary

Uvod.....	1
Anatomija nosa, nosne šupljine i paranazalnih sinusa .....	1
Fiziologija nosa i paranazalnih sinusa .....	2
Kronični rinosinuitis .....	4
Epidemiologija.....	5
Etiologija.....	6
Klinička slika .....	7
Dijagnostika .....	7
Stupnjevanje .....	9
Liječenje .....	10
Slikovne dijagnostičke pretrage.....	11
CT .....	11
MR.....	12
Analiza dijagnostičke točnosti i pouzdanosti magnetske rezonancije i kompjutorizirane tomografije u kroničnom rinosinuitisu .....	13
Zaključak.....	21
Zahvale .....	22
Reference .....	23
Životopis.....	26

## **Sažetak**

### **Dijagnostička točnost magnetske rezonancije i kompjutorizirane tomografije u stupnjevanju kroničnog rinosinuitisa**

Robert Ledenko

Kronični rinosinuitis jedna je najčešćih kroničnih bolesti današnjice i veliki je javnozdravstveni problem. Smatra se kako svaka sedma odrasla osoba boluje od ove bolesti. Unatoč tako velikoj zastupljenosti, dijagnosticirati ovu bolest nije nimalo jednostavno. Neki od razloga su to što klinička slika slabo korelira s objektivnim kliničkim pokazateljima, kao što su nalaz kompjutorizirane tomografije (CT) ili magnetske rezonancije (MR). Iako je danas CT najčešće upotrebljavan kao slikovna metoda potvrde dijagnoze, on se sve više zamjenjuje MR-om zbog nekih nedostataka. MR kao slikovna metoda jest bolji za prikaz mekih tkiva, u ovom slučaju upaljene sluznice nosa i sinusa, ali opet ima i on svoja ograničenja. Također postoji i nekoliko skala bodovanja prilikom evaluacije ove bolesti, ali niti jedna od njih potpuno ne korelira s težinom bolesti, jer neke gledaju isključivo kliničku sliku, dok neke, s druge strane, obraćaju pažnju isključivo na ono prikazano radiološki. Stoga je cilj ovoga rada pokušati što jasnije opisati CT i MR kao dijagnostičke metode u sklopu što točnije i jasnije dijagnoze CRS-a, obratiti pozornost na prednosti i nedostatke svake od njih te prikazati na čemu bi se potencijalno u budućnosti moglo poraditi kako bi dobili što bolji dijagnostički alat za ovu bolest.

Ključne riječi: kronični rinosinuitis, kompjutorizirana tomografija, magnetska rezonancija

## Summary

### **Diagnostic accuracy of magnetic resonance imaging and computed tomography in chronic rhinosinusitis staging**

Robert Ledenko

Chronic rhinosinusitis is one of the most common chronic diseases today and a major public health problem. It is estimated that every 7th adult suffers from this disease. Despite such a high prevalence, diagnosing this disease is not at all easy. Some of the reasons are that the clinical picture is poorly correlated with objective clinical indicators, such as the findings of computed tomography (CT) or magnetic resonance imaging (MRI). Although CT is most commonly used today as an imaging method to confirm a diagnosis, it is increasingly being replaced by MRI due to some shortcomings. MRI as an imaging method is better for showing soft tissues, in this case inflamed mucous membranes of the nose and sinuses, but again it has its limitations. There are also several scoring scales when evaluating this disease, but none of them fully correlates with the severity of the disease, as some look exclusively at the clinical picture, while some, on the other hand, pay attention exclusively to what is shown radiologically. Therefore, the aim of this paper is to try to describe as clearly as possible CT and MRI as diagnostic methods within the most accurate and clear diagnosis of CRS, to pay attention to the advantages and disadvantages of each and show what could potentially be worked on in the future. a better diagnostic tool for this disease.

Keywords: chronic rhinosinusitis, computed tomography, magnetic resonance imagin

# Uvod

## Anatomija nosa, nosne šupljine i paranazalnih sinusa

Nos, nosna šupljina i paranazalni sinusi početni su dijelovi gornjeg dijela dišnog sustava. Nos se sastoji od vanjskog nosa (*nasus externus*) i nosne šupljine (*cavitas nasi*). Vanjski nos se sastoji od pomičnog i nepomičnog dijela. Pomični dio vanjskog nosa čini korijena nosa (*radix nasi*), kojeg tvore nosne kosti, čeon nastavak gornje čeljusti te nosni dio čeone kosti. Od korijena nosa prema naprijed se nastavlja nepomični dio vanjskog nosa kojeg čine hrbat nosa (*dorsum nasi*) ispod kojega se nalaze nosna krila (*alae nasi*) te krajnji distalni dio kojeg čini vršak nosa (*apex nasi*). Hrbat i nosna krila građeni su od hrskavične osnove, dok su krajnji dijelovi nosnih krila građeni još i od podvostručenja kože. Nosna šupljina (*cavitas nasi*) čini poveznicu između vanjskog nosa sprijeda i nosnog dijela ždrijela. Nosna je šupljina omeđena lateralno sa zidovima na kojima se nalaze nosne školjke (*conchae nasales*) koje strše prema medijalno u nosnu šupljinu. Dijelev se na gornju, srednju i donju nosnu školjku, ispod kojih se nalazi istoimeni nosni hodnik (*meatus nasi*). Gornji zid ili krov nosne šupljine je koštani dio kojega čine dijelovi nosne, frontalne, etmoidne i sfenoidne kosti. Donji zid ili dno nosne šupljine čini koštani dio koji se sastoji od nepčanog dijela gornje čeljusti (*maxilla*) te nepčane kosti (*os palatini*). Nosna je šupljina uzdužno podijeljena na lijevi i desni dio nosnom pregradom, koja se sastoji od koštanog i te hrskavičnog dijela. Krajnji prednji dio nosa i nosne šupljine čini vestibulum, koji se nalazi u razini donjeg nosnog hodnika. Od njega se prema straga nastavlja nosni atrij (*atrium*) u razini srednjeg nosnog hodnika. Iz atrija se prema straga nasavlja nosna šupljina u užem smislu (*cavitas nasi proprium*), koja je nosnom pregradom podijeljena na dva dijela, te završava stražnjim rubom nosne pregrade. Tu se nastavlja zajednički nosni hodnik (*meatus nasi proprium*) koji je dio između nosne pregrade i hoane. Hoane (*choanae*) označavaju mjesto prijelaza nosne šupljine u nazofarinks.

Paranasalni sinusi su šupljine unutar kostiju glave koje su povezane s nosnom šupljinom. Postoje maksilarni, frontalni, etmoidni i sfenoidni sinusi. Maksilarni sinus (*sinus maxillaris*) se nalazi unutar gornje čeljusti s obje strane. Povezan je s nosnom



šupljinom preko otvora hiatus maxillaris, koji se nalazi s medijalne strane sinusa, a unutar nosne šupljine se otvara u području srednjeg nosnog hodnika. Frontalni sinus (sinus frontalis) šupljina je unutar frontalne kosti, koja se u nosu šupljinu otvara u srednjem nosnom hodniku putem otvora apertura sinus frontalis. Otvor je usmjeren prema dolje i straga i otvara se u srednji nosni hodnik, ali isto tako može se otvarati i u prednji dio otvora maksilarnog sinusa. Etmoidni sinus je naziv za sve male šupljine (cellulae ethmoidales) koje se nalaze s jedne strane unutar etmoidne kosti, koja čini krov nosne šupljine. Prednje se celule otvaraju u srednji, dok se srednje i stražnje otvaraju u gornji nosni hodnik. Sfenoidni sinus (sinus sphenoidalis) šupljina je smještena unutar sfenoidne kosti i podijeljena septumom na dva dijela, lijevi i desni. Na prednjoj strani sfenoidne kosti nalazi se otvor (apertura sinus sphenoidalis) kojim sinus komunicira sa recessus sphenothmoidalis, koji se nalazi iznad razine gornje nosne školjke i krajnji je posterolateralni zaton unutar nosne šupljine. (1)

## **Fiziologija nosa i paranazalnih sinusa**

Fiziologija nosa obuhvaća nekoliko različitih funkcija koje su bitne za organizam. To su termoregulacija i pročišćavanje udahnutog zraka, imunološka funkcija te osjetilo njuha. Suprotno od ostatka organizma, u nosu hladan zrak uzrokuje vazodilataciju, i to područja kavernoznog vaskularnog tkiva, koje kada se napuni krvlju uzrokuje brzu predaju topline udahnutome zraku i grije ga na otprilike 36,5 °C. Isto tako, prilikom udisanja toplog zraka, koji je topliji od 37 °C, u nosu dolazi do vazokonstrikcije, kavernoza tijela se prazne i povećava se šupljina u nosu, koja omogućuje miješanje zračne struje koja zatim predaje svoju toplinu na okolnu sluznicu nosa prema zakonima termodinamike. Isto tako, jedna od bitnijih funkcija nosa je i čišćenje udahnutog zraka od nepoželjnih česica, kako bi čist zrak došao u srednje i donje dišne puteve. Glavnu ulogu u čišćenju ima mukocilijarni sustav, koji se sastoji od mnoštva trepetljika (cilija) koje gusto pokrivaju intraluminalnu površinu cilindričnih stanica dišnog epitela. Zatim bitnu ulogu u čišćenju ima i mukozni sloj, tj. sloj sluzi koji prekriva dični epitel a stvaraju ga vrčaste stanice, te mukozne i serozne žlijezde.

Kretanje trepetljika u zdravom nosu se odvija u jednom zadanom smjeru. One se pomiču prema epifarinksu, i to na način da se u smjeru čišćenja pomiču brzo, a nazad u erektilni položaj vraćaju sporo. Na taj način trepetljike iznad sebe pomiču sloj sluzi

brzinom od oko 0,4 cm u minuti. U toj sluzi bivaju zaljepljene mnoge čestice iz uhadnutog zraka, koje se zatim sa sluzi odvođe do epifarinksa ranije opisanim sinkroniziranim kretanjem trepetljika tzv. metakronalnim valovima. U ždrijelu nakupljena sluz stvara refleks gutanja, gutamo ju, te ona zajedno s nakupljenim česticama iz zraka odlazi u želudac.

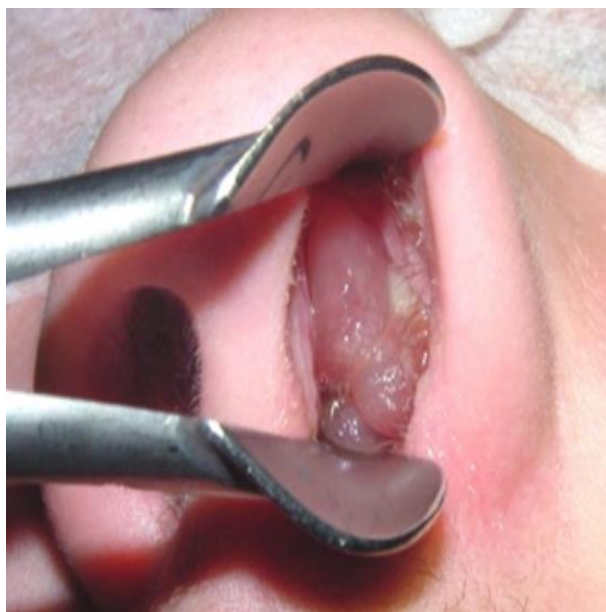Također, jedna od bitnijih uloga nosa je i ona imunološka. Nosna sluznica je jedna od prvih linija obane od štetnih mikroorganizama u tijelu, koje tamo dopijevaju prvenstveno udahnutim zrakom. Sluznica nosa i paranazalnih sinusa u dodiru sa antigenom aktivira lokalni imunološki odgovor protutijelima, i to specifično usmjerenim imunoglobulinima A prema određenom antigenu. Luče ih plazma stanice kao odgovor na poticaj T-pomoćničkih limfocita. Na taj način IgA sustav štiti sluznicu od prodora različitih štetnih antigena, te njihov potencijalni proboj dublje u tkiva. Imunološka zaštita putem stanične i humoralne imunosti također služi u zaštiti sluznice gornjih dišnih puteva, i to putem T i B limfocita i makrofaga. To se vidi iz znatno većeg udjela limfocita prema monocitima/makrofagima u zdravoj nosnoj sluznici. Mastociti su također jako zastupljeni u nosnoj sluznici, a sadrže velike količine metakromatskih sekretornih granula i visokospecifične IgE receptore. Nakon podražaja mastocita s IgE protutijelima i nekim članovima sustava komplementa, oni proizvode i luče velike količine metabolita arahidonske kiseline, citokina i medijatora. Sve te tvari imaju bitnu ulogu u svim fazama imunološkog i upalnog odgovora. Također, bitne su u anafilaktičkom tipu alergijskih reakcija, stoga to objašnjava povišenu sklonost nosne sluznice alergijskim reakcijama tip 1.

Nosni ciklus je izmjena nosnog otpora protijecanju udahnutoga zraka između dviju nosnih šupljina. Dijeluje na principu izmjenične kongestije i dekongestije lijeve i desne strane nosne šupljine, svakih od pola sata do tri sata, uz pomoć izmjene adrenergiške i kolinergičke inervacije. Nosni otpor je zbroj svih sila kojima stijenke nosne šupljine dijeluju na struju zraka koja prolazi kroz nos prilikom disanja, a najviše dijeluje u području nosnih školjki, koje uzrokuju turbulentno kretanje zračne struje. Ukupan nosni otpor je uvijek isti, ali se mijenja omjer lijeve i desne strane nosne šupljine. Uloga nosnog ciklusa je zaštita nosne sluznice od dugotrajnog izlaganja struji zraka, koja može oštetiti nosnu sluznicu i dovesti do metaplazije trepetljikavog dišnog epitela u pločasti.

Olfaktorni epitel nalazi se u krovu nosne šupljine, gornjim nosnim školjkama te gornjem dijelu nosnog septuma. Građen je od mnoštva receptornih stanica koje na sebi imaju mikrovile okrenute prema nosnoj šupljini. Oni prema principu brave u ključa kemijski prepoznaju različite mirisne molekule, koje zatim u receptornim stanicama aktiviraju stvaranje akcijskog potencijala. Akcijski potencijal potom ide putem živčanih niti do olfaktornog bulbosa, od kuda se olfaktorni put nastavlja prema čeonom, iz kojeg dalje informacije idu u hipotalamus, amigdalu i hipokampus gdje se združuju s informacijama iz ostalih osjetila. Njuh time ima ulogu u prehrani, otkrivanju štetnih i otrovnih tvari, a isto tako i u reproduktivnom ponašanju. (2)

## **Kronični rinosinitis**

Rinosinitis je pojam koji označava svako stanje koje uzrokuje upalu sluznice nosa i paranazalnih sinusa, njezino zadebljanje te moguće stvaranje polipa. Dijeli se na akutni i kronični. (3) Kronični rinosinitis (CRS) jedna je od najčešćih kroničnih bolesti današnjice, te predstavlja značajan javnozdravstveni problem s velikim socioekonomskim opterećenjem. (4) Definicija za dijagnozu CRS-a je postojanje barem dva od simptoma (nosna opstrukcija / kongestija, pojačana nazalna sekrecija – rinoreja, promjenjen osjet mirisa ili bol u području lica) kroz najmanje 12 tjedana, od kojih barem jedan simptom mora biti opstrukcija ili pojačana sekrecija. Predstavlja bolest koja kod pacijenta traje duži period, u ovom slučaju dulje od 12 tjedana, ali često traje mjesecima pa i godinama. Kronični se rinosinitis može podijeliti u dvije kategorije, kronični rinosinitis bez nazalnih polipa (CRSsNP) i kronični rinosinitis sa nazalnim polipima (CRSwNP). Nazalni polipi predstavljaju upalne izrasline sluznice koje se nalaze unutar šupljine nosa ili sinusa, kao što je prikazano na *Slici1*. (3)



*Slika 1.* Prikaz velikih nosnih polipa vidljivih u lijevoj nosnici. Prema Hopkins i sur. (2021), preuzeto s

[https://www.rhinologyjournal.com/Documents/Supplements/Supplement\\_30.pdf](https://www.rhinologyjournal.com/Documents/Supplements/Supplement_30.pdf) (3)

## **Epidemiologija**

Općenito se smatra da je CRS često zastupljena bolest, te mnoge studije navode prevalenciju od 10-15%. Postavlja se pitanje koliko je točna ova aproksimacija, jer je određivanje stvarne prevalencije CRS-a izazovno iz više razloga. Prvo, široko prihvaćeni dijagnostički kriteriji za CRS imaju značajnu varijabilnost u interpretaciji ovisno o promatraču. Nadalje, dijagnoza CRS-a temelji se na kombinaciji subjektivnih simptoma kao i objektivnih nalaza upale sluznice nosa i sinusa. Zbog toga se stvara potreba za objektivnim nalazima jer je dijagnoza koja se temelji isključivo na simptomima dosta osjetljiva i može imati visoku stopu lažno pozitivnih rezultata zbog preklapanja simptoma CRS-a s drugim uobičajenim bolestima, npr. alergijskim rinitisom. (5) Ono što se može sigurno utvrditi je da je astma često povezana s CRS-om, tako da otprilike 15% bolesnika s CRS-om ima astmu, dok 30%-70% astmatičara ima kronični rinosinuitis, i to češće onaj s nosnom polipozom. (2)

Nažalost, objektivne mjere nisu uvijek izvedive u velikim razmjerima u široj populaciji, pa se stoga istraživanja prevalencije CRS-a na populacijskoj razini obično provode putem upitnika. Istraživanje temeljeno na upitniku Global Allergy and Asthma

European Network (GA2LEN) iz 2008. pročitilo je upitnik kako bi se pridržavao kliničkih europskih kriterija o stajalištu o rinosinuitisu i nazalnim polipima, koji uključuje kriterij da su simptomi prisutni >12 tjedana, te je utvrđeno da je 10,9% od 57 128 ispitanika zadovoljilo je subjektivne kriterije europskog stajališta o rinosinuitisu i nazalnim polipima za CRS. Opet, dijagnoze nisu potvrđene objektivnim dokazima sinonazalne upale, pa se stoga ne može isključiti precjenjivanje.

Provedena je i paneuropska studija, koja također naglašava širok raspon prevalencije. Stratifikacija podataka europske studije od strane svakog sudioničkog centra otkriva da se prevalencija kretala od 6,9 do 27,1%. Budući da je ova studija koristila kriterije simptoma, a ne liječničke dijagnoze, varijacije se ne mogu objasniti dijagnostičkim pragovima ili pristupom zdravstvenoj skrbi. U svim ispitivanjima upitnika, žene su bile nerazmjerno pogođenije CRS-om što može predstavljati spolno specifičnu osjetljivost na proces bolesti. Spolna raspodjela CRS-a ovisi o državi i području na kojem je rađeno istraživanje, ali brojna istraživanja kažu kako je CRS nešto zastupljeniji među ženama, odnosno da od ukupnog broja ljudi s CRS-om 32%-46% otpada na muški rod, a ostatak na ženski. (5)

Iako ne možemo dobiti točan podatak prevalencije ove jako česte bolesti, CRS spada u jednu od najčešćih kroničnih bolesti današnjice. Utvrđeno je kako CRS ima veći socijalni utjecaj na populaciju nego ishemična bolest srca ili kronično srčano zatajenje. (6)

## **Etiologija**

Glavni čimbenici koji pogoduju razvoju kroničnog rinosinuitisa su septalna deformacija i drugi oblici anatomskih deformacija u nosnoj šupljini, alergijski i drugi oblici hiperreaktivnoga rinitisa, kao i nosna polipoza. (2) Pojava je češća i ukoliko članovi obitelji imaju CRS, jer se sklonost za bolest naslijeđuje brojnim genima. Kod osoba koje imaju astmu češća je pojava CRS-a i to oblika sa nosnim polipima, a dodatno korištenje NSAID-a još više pogoršava simptome. Također razne infekcije pojačavaju vjerojatnost nastanka CRS-a, od kojih virusne najčešće pogoduju egzacerbaciji postojećeg rinosinuitisa, bakterijske su povezane s teškim oblicima CRS-a, pogotovo one uzrokovane bakterijom *Staphylococcus aureus*, te brojne gljivične infekcije.

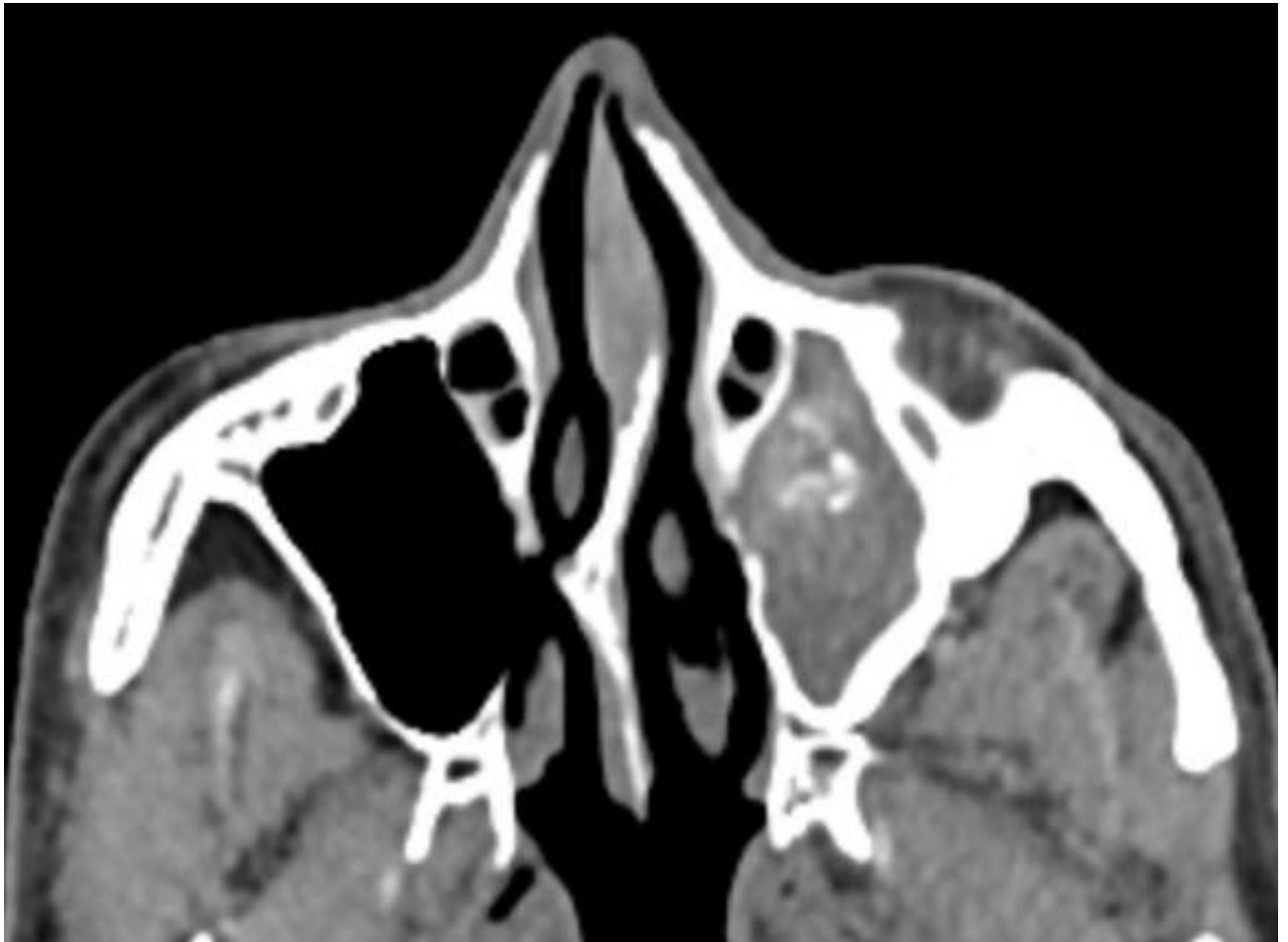
Nastanku CRS-a kod osobe mogu predisponirati i udisanje zagađenog zraka te izlaganje nekim kemijskim čimbenicima, kao i pušenje. (3) Ulogu u nastanku CRS-a mogu imati i neki oblici sistemskih kao i lokalnih imunodeficijencija, te cistična fibroza i cilijarna disfunkcija. Svi ti čimbenici na neki način dovode do smanjenja odgovarajuće ventilacije nosnih šupljina i paranazalnih sinusa ili smanjuju drenažu sinusnih ušća, čime potiču kroničnu upalu sluznice. (2)

## Klinička slika

Karakteristični simptomi u kroničnom rinosinuitisu su začepljenost nosa, sekrecija iz nosa (koja može biti prednja ili stražnja), promjena osjeta mirisa te bol i pritisak u licu. (7) Bol koja se pojavljuje nije toliko jaka, ali se često pojavljuje glavobolja. Glavni simptom koji se pojavljuje jest postnazalna sekrecija, a ona je jako često praćena i opstrukcijom nosa i to najčešće preko noći, dok se onda ujutro pojavljuje iskašljavanje sekreta. (2) Začepljenje nosa i promjena osjeta njuha i okusa su i najteži i najčešći simptomi u CRSwNP, dok je u CRSsNP također najteži i najčešći simptom začepljenje nosa, dok su bol u licu i nosni iscjedak nešto manje izraženiji kao i promijenjeni miris i okus. (7)

## Dijagnostika

U novije vrijeme konvencionalna radiološka obrada u dijagnostici CRS postaje nedostatna i neprimjerena zbog toga što ne daje podatke o stanju u sfenoidnome i etmoidnome sinusu. (2) Stoga CT postaje dijagnostička metoda izbora kod radiološke dijagnoze CRS. Kod pacijenata koji imaju u povijesti bolesti i kliničkom nalazu sumnju na CRS, CT se obično koristi kako bi potvrdio dijagnozu. Iako se dijagnostika CRS-a zasniva isključivo na kliničkim kriterijima, CT služi kao objektivni pokazatelj prisutnosti bolesti, kao i za stupnjevanje iste. Također CT može jasno prikazati anatomiju nosa i paranazalnih sinusa te time biti od velike pomoći ako se želi pristupiti kirurškom zbrinjavanju bolesti. Na *slici 2.* je prikazana CT snimka nosa i paranazalnih sinusa u aksijalnom presjeku, na kojoj je vidljivo potpuno začepljenje maksilarnog sinusa na desnoj strani slike.



Slika 2. CT snimka na kojoj je izražen rinosinitis lijevog sinusa. Prema El-Feky, Mostafa (2017), preuzeto s: <https://radiopaedia.org/cases/unilateral-maxillary-sinusitis?lang=gb> (8)

Unatoč tomu, CT nije službeno odabran kao metoda izbora za dijagnostiku CRS-a te nisu utvrđeni točni parametri za dijagnostiku. (9) Razlog je taj što simptomatologija i klinička slika težinom bolesti često nisu u korelaciji sa težinom bolesti prikazanom na CT-u. (10)

U studiji asimptomatskih pojedinaca utvrđeno je da je “slučajni” rezultat na Lund-Mackay skali (opisano niže u stupnjevanju) u općoj populaciji 4,26. (7,13) Stoga, liječnici moraju uzeti u obzir činjenicu da patološki CT nužno ne znači i potvrdu dijagnoze kroničnog rinosinitisa. Iz toga razloga, neki istraživači predlažu da se postave radiološke granice za patološki CT nalaz. Smatraju da bi se dijagnoza trebala

temeljiti na Lund score-u 4 ili više, u prisutnost odgovarajuće povezanih sinonazalnih simptoma (9,11). Tako postavljene radiološke granične vrijednosti pokazuju razumno dobru osjetljivost (> 85%) i dobru pozitivnu prediktivnu vrijednost (> 80%) u radiološkoj dijagnozi CRS-a. (12)

Stoga zaključujemo da je kompjutorizirana tomografija (CT) tehnika prvog izbora za procjenu CRS-a i postavljanje objektivne dijagnoze. U prilog joj ide i to da može pružiti dobar uvid u anatomiju ukoliko je potrebna operacija. S druge strane, magnetska rezonancija (MR) sinusa, orbita i mozga treba se izvesti kad god se sumnja na opsežne ili višestruke komplikacije sinuitisa. (13) Također, MR se koristi u pedijatrijskoj populaciji te kod potrebnih višestrukih pregleda da se izbjegne nepotrebno kumulativno zračenje. Iako MR kod djece zahtjeva dodatnu sedaciju i anesteziju, ukupna korist toga svakako premašuje postojeći rizik. (14)

Dijagnoza se stoga postavlja s obzirom na kliničku sliku, slikovne pretrage i/ili endoskopijom. (15)

## **Stupnjevanje**

Stupnjevanje sinuitisa se uglavnom procijenjuje radiološkom obradom. (2) CT je zlatni standard, iako ni on nije savršen za dijagnozu pa time i stupnjevanje. Stoga je uvedeno nekoliko načina stupnjevanja kroničnog rinosinuitisa, pogotovo za procjenu kada se želi pristupiti kirurškom liječenju. Mjere se različiti aspekte bolesti, ali isto tako uzimaju u obzir i subjektivne tegobe kao i endoskopski kriteriji. Iako nikada nije smatrano kako bi neki način stupnjevanja trebao uzeti u obzir i simptome, već dati objektivni nalaz i kvantificirati težinu upale u sluznici nosa i paranasalnih sinusa, to ovdje nije slučaj. Težina simptoma se određuje prema brojnim upiticima, a jedan od najčešće korištenih je SNOT-22. To je upitnik u kojem su navedena 22 simptoma i za svaki se daje ocijena prisutnosti i težine kod pacijenata od 0 do 5. Ukupan score koji se može postići je između 0 i 110, prilikom čega veći score označava sniženiju kvalitetu života, uzrokovanu zdravstvenim stanjem.

Jedna od najpoznatijih metoda stupnjevanja je i ona prema Lund-Mackay-u, koja kvantificira CT nalaz. (10) U njoj se dodjeljuje vrijednost 0, 1 ili 2 svakom od sljedećih sinusa: maksilarni, prednji etmoidni, stražnji etmoidni, frontalni i sfenoidni. 0 bodova se



dodijeljuje ako je sinus potpuno otvoren, 1 ako je sinus djelomično zamućen i 2 ako je sinus potpuno zamućen na CT snimci. (16) Ostiomeatalni kompleks predstavlja lateralni prostor nosne šupljine koji predstavlja zajednički put za drenažu i ventilaciju frontalnih, maksilarnih i prednjih etmoidnih zračnih celula. Opstrukcija ove uske regije ključni je čimbenik u razvoju kroničnog sinusitisa. (17) Začepljenost OMC-a se također boduje, s 0 ako nije začepljen ili 2 ako je okludiran. Maksimalni rezultat za svaku stranu je stoga 12, a ukupni rezultat je određen od 24. (16)

Također određuje se i ASA score koji gleda postojanje komorbiditeta. ASA score 1 označava potpuno zdravu osobu, 2 označava pacijenta sa blagom sistemskom bolesti, 3 označava pacijenta s teškom sistemskom bolesti dok 4 označava pacijenta s teškom sistemskom bolesti koja predstavlja stalnu prijetnju zdravlju i može uzrokovati smrt.

Uspoređujući Lund-Mackay score i SNOT-22 nije pronađena nikakva statistički značajna povezanost. Što znači da težina kliničke slike utvrđena radiološki ne korelira sa težinom simptoma kod pacijenata. Ono što je potvrđeno jest to da su pacijenti s većim Lund-Mackay score-om podvrgnuti opsežnijim operacijama, te da učestalost komplikacija raste s porastom Lund-Mackay score-a. (10)

U skupini bolesnika s CRS pozitivnim na bolest, prosječni Lundov rezultat bio je 9,8 (95% interval pouzdanosti, 9,0-10,6). Prosječna ocjena upale u histopatološkoj studiji bila je 2,3 (raspon, 0-4). Za kontrolnu skupinu (bez bolesti), prosječna Lundova ocjena bila je 4,3 (95% interval pouzdanosti, 3,5-5,0). Odabirom granične vrijednosti Lundove ocjene veće od 2 kao abnormalne, CT sinusa pokazao je osjetljivost i specifičnost od 94% odnosno 41%. Povećanje granične vrijednosti na 4 promijenilo je osjetljivost i specifičnost na 85% odnosno 59%. (9)

## Liječenje

Kronični rinosinuitis može se liječiti konzervativno, ali i kirurški. Konzervativno se liječenje sastoji od dulje primjene antibiotika u trajanju od najmanje 4 tjedna. Antibiotici koji se primjenjuju su oni koji djeluju na anaerobe. Uz antibiotsku terapiju, mogu se koristiti i nazalne lavaže fiziološkom otopinom ili u određenim slučajevima i hipertoničnim otopinama. Isto tako mogu se primjenjivati i dekongestivi te lokalni kortikosteroidi, ukoliko je kronični sinuitis povezan s alergijom. Ako se konzervativnim

liječenjem i topičkim primjenjivanjem lijekova u maksilarne sinuse ne postignu odgovarajući rezultati prilikom liječenja, pristupa se kirurškom liječenju CRS-a. Prvi korak koji se koristi u kirurgiji jest endoskopska funkcijska sinusna kirurgija, čiji je cilj omogućavanje normalne ventilacije i drenaže sinusa, nakon čega bi se trebalo uspostaviti prirodno mukocilijarno čišćenje sinusa. Najčešće se izvodi odstranjivanje processusa uncinatusa etmoidne kosti, koji se nalazi na ušću maksilarnog sinusa. (2) Maksilarni je sinus najčešće zahvaćeni sinus kod kroničnog rinosinitisa. (4) Potom se otvara etmoidna bula, te se ušće, koje se nalazi u srednjem nosnom hodniku, proširuje. Ukoliko je potrebno, otvara se frontalni recessus kako bi se omogućila bolja drenaža frontalnog sinusa. Ako su zahvaćeni etmoidne celule ili sfenoidni sinus, pristupa se operaciji probijanja etmoidne bule, te se čiste stražnje etmoidne celule i proširuje se ušće sfenoidnog sinusa. Ako se takvim pristupom ne postigne cilj liječenja, pristupa se radikalnijem kirurškom zahvatu kao što je operacija po Caldwell-Lucu, u kojoj se maksilarnom sinusu pristupa transoralno, stvara se otvor na fossi canini i izljušti se iz maksilarnog sinusa patološki promjenjena sluznica, te se osigura drenaža sinusa stvaranjem otvora u donjem nosnom hodniku. Transmaksilarnim putem se također mogu kirurški liječiti i sinuitisi etmoidnih celula kao i sfenoidnoga sinusa. Ako postoji sinuitis frontalnog sinusa, kirurški se stvara otvor kroz laminu eksternu te se ljušti patološki promjenjena sluznica i proširuje se prirodno ušće. (2)

## **Slikovne dijagnostičke pretrage**

### **CT**

Kompjutorizirana tomografija (CT) neinvazivna je radiološka dijagnostička metoda koja omogućuje odličan prikaz anatomskih struktura u unutrašnjosti ljudskoga tijela. Temelj rada CT-a je tanka rendgenska zraka koja prolazi kroz tijelo u poprečnom presjeku. Izvor rengenskog zračenja, koji se nalazi u rengenskoj cijevi, kao i nasuprotno smješteni detektori, spiralno se vrte oko pacijenta. Takav način rada omogućuje snimanje ljudskog tijela sloj po sloj. Elektronički detektori nalaze se nasuprot rengenske cijevi, a njihova uloga je apsorpcija preostalog zračenja koje je prošlo kroz tijelo koje se nalazi između izvora zračenja i detektora. Neapsorbirane zrake koju su

prošle kroz tijelo padaju na detektor, koji zatim njihovu količinu konvertira u električni impuls koji potom šalje u kompjutor. Tu se izračunava apsorpcija rentgenskih zraka posebno za svaki volumni element, od kojih se potom stvara transverzalni presjek na ekranu. Mjerna jedinica kojom se izražavaju apsorpcijske vrijednosti relativne gustoće struktura je Hounsfield (HU). Apsorpcijske vrijednosti prikazuju se nijansama sive boje od bijele pa sve do crne na ekranu, a raspon HU vrijednosti je od -1.000 HU do + 3,074 HU, s tim da je apsorpcijska vrijednost vode 0 HU. Prema tome, gušća tkiva apsorbiraju više zračenja, zbog čega manji dio prolazi do detektora. Iz toga razloga, što je neko tkivo gušće, na CT-u biti će prikazano kao svjetlije, dok će, analogno tome, tkiva manje gustoće na prikazu biti tamnija. Noviji CT uređaji opremljeni su naprednim kompjutorskim programima koji omogućuju različite rekonstrukcije slike odlične kvalitete u frontalnom, kosom ili potsraničnom presjeku. To nam daje mogućnost potpuno novih prikaza struktura i njihovih odnosa u unutrašnjosti tijela. (18)

## MR

MR (magnetna rezonancija) koristi magnetsko polje u koje se uvodi radiofrekvencija. Kada se ljudsko tijelo smjesti unutar magnetskog polje, molekule vode se u tijelu počinju okretati u smjeru magnetskog polja zbog toga što su bipolarne. Kada se naglo okrenu u smjeru magnetskog polja, vrh molekule se nastavlja njihati dok molekula usporava zauzimajući svoj orijentacijski položaj. Molekula će se njihati određenom frekvencijom, koja ovisi o jakosti magnetskog polja. Što je magnetsko polje jače, to će se brže njihati, te što je magnetsko polje slabije, sporije će se njihati. Tada se u magnetsko polje uvodi radiofrekvencija brzinom kojom titraju vrhovi tog naboja, uzrokujući da njihanje vrhova i radiofrekvencija imaju istu frekvenciju. Ta pojava titranja u istoj frekvenciji naziva se rezonancija. Signale radiofrekventnih valova, koji se zatim odašilje od toga naboja, koristi računalo kako bi stvorilo sliku. Magnetna rezonancija je stoga pretraga koja će dati bolju sliku tkiva koje sadrži u sebi veću količinu vode. To čini MR pretragom koja se najčešće koristi za traženje neuroloških stanja i abnormalnosti, te bolesti mekih tkiva kao što su ligamenti i tetive. Također se koristi za pregled koštane srži, ali ne i gusti vanjski sloj kosti, za što je CT daleko bolji odabir. MRI se također koristi za procjenu unutarnjih organa i arterija na vratu i unutar mozga. (19)

## **Analiza dijagnostičke točnosti i pouzdanosti magnetske rezonancije i kompjutorizirane tomografije u kroničnom rinosinuitisu**

MRI i CT su vrlo različite dijagnostičke metode i koriste se za različite potrebe i razloge. Obje su metode vrijedne i imaju specifične primjene. Zbog toga odabir metode ovisi o tome što trebamo vizualizirati. (19) Stoga je za neke kompleksnije dijagnoze, kao što je CRS, gdje se gledaju i kosti i meka tkiva, najviše sluznica, te gdje ne postoje jasni dijagnostički kriteriji, teško reći koja je metoda bolja. Također obje metode imaju svoje pozitivne i negativne strane unutar dijagnostike.

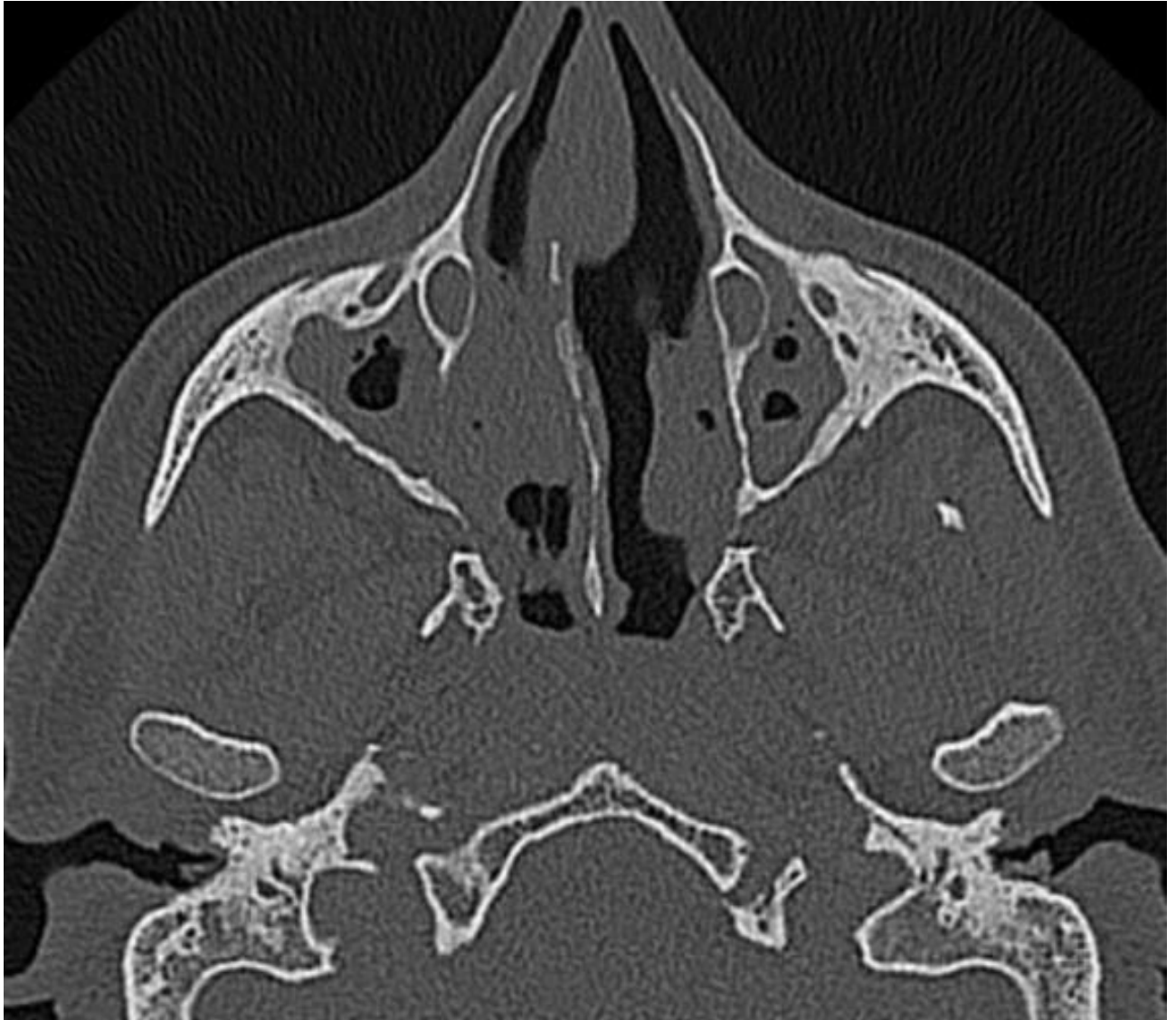Kao što smo već spomenuli, konačnu dijagnozu CRS-a treba potvrditi objektivnim mjerama. CT paranazalnih sinusa je najčešće korišten test za potvrdu ili isključivanje dijagnoze kod sumnje na CRS. CT se pokazao pouzdanim, relativno točnim i učinkovitim u dijagnosticiranju CRS-a, ali pacijenta u velikoj mjeri izlaže zračenju, posebice kod ponavljanih pretraga prilikom praćenja bolesti. Novija istraživanja pokazuju kako bi MR paranazalnih sinusa mogao biti dobra alternativa za dijagnozu CRS-a umjesto CT-a. Budući da će kliničari vjerojatno sve više koristiti MR kao dijagnostički metodu u CRS-u, potrebna su daljnja istraživanja s obzirom na njegove drugačije dijagnostičke kriterije i vrednovanje. (12)

Nažalost, unatoč rasprostranjenosti CRS-a, njegova patofiziologija, optimalni režimi liječenja i kriteriji odabira za kirurško liječenje refraktornih slučajeva ostaju slabo shvaćeni i kontroverzni. Ovi problemi su dodatno otežani činjenicom da se simptomi CRS-a preklapaju sa simptomima mnogih drugih poremećaja (npr. alergijski rinitis i devijacija septuma) i činjenicom da mnoge različite medicinske discipline dijagnosticiraju i liječe CRS u različitim fazama i razinama.

Dijagnoza CRS-a se oduvijek postavljala isključivo na temelju kriterija temeljenih na simptomima. U novije vrijeme, smjernice kliničke prakse razradile su kodificiranije kriterije za CRS koji se temelje na simptomima. U bolesnika treba sumnjati da imaju temeljnu dijagnozu CRS-a ako se manifestiraju 12 ili više tjedana s 2 ili više gore navedenih simptoma od kojih barem jedan mora biti opstrukcija ili nazalna sekrecija. Kako bi se uključila/isključila gnojna sluz/edem i/ili polipi, u većini slučajeva biti će potrebna fiberoptička nazalna endoskopija. Problem je to što, nažalost, endoskopija

nosa nije široko dostupna pružateljima primarne zdravstvene zaštite, liječenja alergija i zaraznih bolesti. Usprkos tome, važnost objektivnog potvrđivanja dijagnoze CRS-a endoskopijom nosa ili radiološkim nalazom ne smijemo zanemariti. Nažalost, dijagnoza CRS često promakne, ali i s druge strane nekad biva pretjerano dijagnosticirana. To se događa zato što se mnogi kriteriji dijagnostičkih smjernica temelje na simptomima, kao što su začepljenje nosa i osjećaj punoće lica, te se preklapaju sa smjericama mnogih drugih bolesti i sindroma, uključujući alergijski rinitis, devijaciju septuma, atipične bolove u licu, pa čak i migrenske poremećaje. Nadalje, različiti stupnjevi subjektivnog osjećaja simptoma mogu biti precijenjeni ili podcijenjeni ako su udruženi s komorbidnom anksioznošću ili simptomima depresije, koji se mogu manifestirati zajedno sa ili neovisno o CRS-u. (12)

Stoga se, nakon što se zadovolje kriteriji simptoma, dijagnoza CRS-a najčešće oslanja na CT paranazalnih sinusa zahvaljujući njegovoj širokoj dostupnosti. Na *slici 3.* vidljiva je CT snimka nosne šupljine i paranazalnih sinusa.



*Slika 3.* CT snimka nosne šupljine i paranazalnih sinusa na kojoj su oba maksilarna sinusa gotovo potpuno začepljena. Prema El-Feky, Mostafa (2019), preuzeto s:

<https://radiopaedia.org/cases/chronic-rhinosinusitis?lang=gb> (20)

Važno je spomenuti i to da iako se CT naširoko koristi za dijagnosticiranje CRS-a, tek je relativno nedavno potvrđen u smislu dijagnostičkih parametara i parametara točnosti. Pokazalo se da CT pokazuje izvrsnu pouzdanost kod ponovljenih pretraga tijekom vremena kod CRS-u. Osim toga, pokazalo se da CT paranazalnih sinusa ima dobru do izvrsnu dijagnostičku točnost u dijagnozi CRS-a. (9) Zbog svoje visoke senzitivnosti, moguće je da se na CT nalazu paranazalnih sinusa često identificiraju i slučajni nalazi na sluznici koji zapravo ne predstavljaju pravu bolest sinusa. (21)

Ako gledamo razliku dijagnostičke točnosti CRS sa i bez nosnih polipa, kronični rinosinitis s nosnim polipima uglavnom dobiva veći score bolesti na CT-u u usporedbi onoga bez nosnih polipa. (4)

Daljnji naglasak na važnost potvrde dijagnoze CT-om su mnogi objavljeni članci koji pokazuju slabu korelaciju između prisutnosti rinoloških simptoma, težine simptoma i radiološkog stadija u CRS-u (22). Jedina domena simptoma koja čak pokazuje umjerenu korelaciju između težine simptoma i radioloških nalaza je domena nazalnih simptoma (nazalna opstrukcija, začepljenost nosa i dizomija). Međutim, nedostatak korelacije između ozbiljnosti simptoma i radiološke težine na CT-u ne smije se miješati s dijagnostičkim mogućnostima CT-a. Kao što je napomenuto, pokazalo se da je CT točan u dijagnosticiranju CRS-a, s dobrim pozitivnim i negativnim prediktivnim vrijednostima. (9,23)

U važnoj studiji, Bhattacharyya (11) je ispitao kliničke kriterije i kriterije simptoma za točnu dijagnozu CRS-a. Ova studija je ispitala 703 pacijenta i njihove simptome potencijalno povezane s CRS-om, uspoređujući ih s CT nalazom kao zlatnim standardom za dijagnozu CRS-a. Studija je pokazala da su prisutnost polipa (na nazalnoj endoskopiji) i disomija bili najsnažniji prediktori koji razlikuju pacijente s CRS-om i one bez njega. Također, vjerojatnost dijagnoze CT-om je bila puno veća kod pacijenata s nazalnim simptomima. (11) Ovi nalazi su također potvrđeni u manjim novijim studijama. (24) Stoga je veća vjerojatnost da će pacijenti s hiposmijom i specifično pojačanim nazalnim simptomima, kao i oni kod kojih nema uspijeha s empirijskim liječenjem CRS-a, imati pravi CRS. Zato takve pacijente treba ozbiljno razmotriti za snimanje CT-a radi dijagnostičke potvrde bolesti. (12)

Iako je CT utvrđen kao zlatni standard za dijagnostičko potvrđivanje CRS-a, trebamo spomenuti i važnost interpretacije CT snimke. (9) Na CT-u paranazalnih sinusa mogu se identificirati različiti stupnjevi radiološke "pozitivnosti". Stoga su razrađeni mnogi sustavi radiološkog stupnjevanja, ali su se prvenstveno usmjerili na procjenu radiološke težine bolesti, dok su jako loše dizajnirani kod upotrebe u samoj dijagnozi CRS-a (25). Najčešće korišten takav sustav stupnjevanja za CRS je Lund-MacKay sustav. On kvantificira bolest od 0 (odsutnost bilo kakvog radiološkog zamućenja sinusa) do 24 (svi sinusi potpuno zamućeni), pri čemu svaki sinus dobiva ocjenu od 0 do 2. U studiji asimptomatskih pojedinaca utvrđeno je da je "slučajni" Lundov rezultat u općoj populaciji 4,26. (26)

Stoga, moramo uzeti u obzir činjenicu da blago abnormalni CT nalaz ne znači uvijek potvrdu dijagnoze CRS-a. Zbog toga, znanstvenici su predložili postavljanje radioloških granica za abnormalni CT nalaz, koje bi se temeljile na Lund ocjeni 4 ili više u prisutnosti odgovarajuće povezanih sinonazalnih simptoma (9,11,12). Takve radiološke granične vrijednosti pokazuju razumno dobru osjetljivost (> 85%) i dobre pozitivne prediktivne vrijednosti (> 80%) u radiološkoj dijagnozi CRS-a. (12)

Iako je LM najčešće korišten sustav bodovanja slika za CRS, gotovo sve dosadašnje studije otkrile su da LM rezultati nisu u dobroj korelaciji sa simptomima pacijenata ili mjerama kvalitete života. Štoviše, jedna studija je pokazala da razlike u LM score-u prije i nakon intervencije nisu u korelaciji s opsegom poboljšanja simptoma, što dalje sugerira da LM score nije idealan za procjenu učinkovitosti liječenja. (26)

Iz toga razloga stvoren je novi modificirani model procijene težine bolesti preko radioloških nalaza. Taj novi sustav bodovanja nazvan je Chicago modificirani Lund-Mackay sustav koji se temelji na volumetrijskoj analizi i usporedbi šupljine sinusa i njegove sluznice. Sinusi se pregledavaju pomoću softverskog alata za volumetrijsku analizu, te zatim softver prema CT slikama izračunava: 1) ukupni volumen upaljene sluznice, 2) ukupni volumen sinusa, mjeren obrisom sinusa i 3) omjer upaljene sluznice i volumena sinusa za svaki sinus.

Chicago MLM rezultati izračunati su za svaki sinus množenjem omjera volumena sluznice i sinusa (kontinuirana vrijednost između 0 i 1) s 2 kako bi odgovarali rasponu vrijednosti tradicionalnog LM sustava i zbrojeni kako bi se dobio ukupni Chicago MLM rezultat za svaki pojedini sinus. Ono što se vidjelo je to da je povećana upala sluznice obuhvaćena Chicago MLM rezultatom bila značajno povezana s povećanim simptomima kao i lošijom kvalitetom života (tj., povećani rezultati SNOT22). Zatim je ispitana povezanost Chicago MLM rezultata sa specifičnim skupinama upitnika SNOT22. Chicago MLM rezultati su imali tendenciju korelacije sa sinonazalnim specifičnim komponentama kao što su začepljenost nosa i postnazalni iscjedak.

Sljedeće analize ispitivale su je li na povezanost između Chicago MLM rezultata i simptoma ili kvalitete života utjecaj imala zahvaćenost specifičnog sinusa. Kada su procijenjeni pojedinačni sinusi, pronađene su pozitivne i statistički značajne veze između posteriornog etmoidnog sinusa i sfenoidnog sinusa Chicago MLM rezultata i rezultata kvalitete života, te gotovo značajna povezanost između stražnjeg etmoidnog



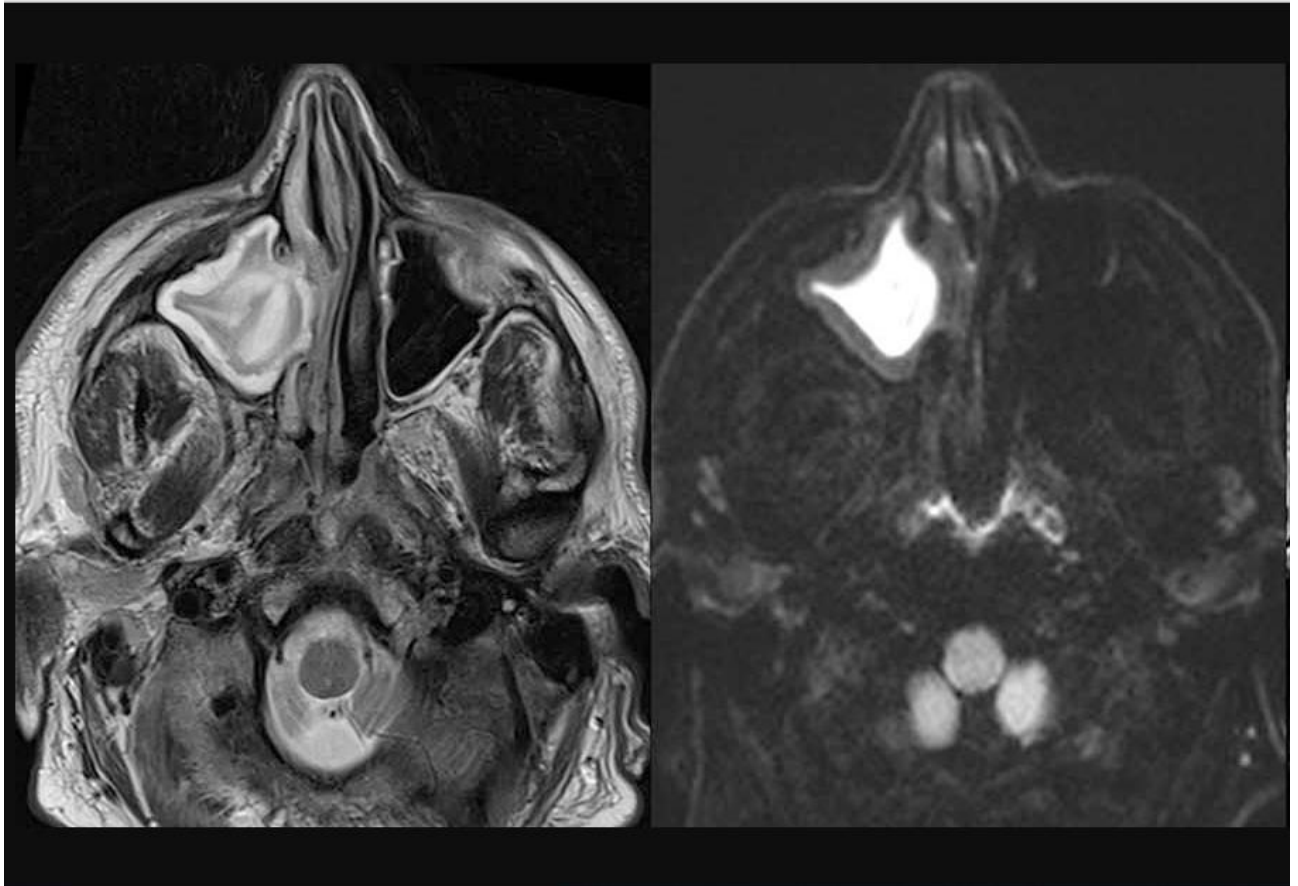
sinusa i rezultata simptoma. Ovi podaci ukazuju na to da upala u više stražnjih sinusa može više opterećivati simptomatologiju bolesnika u usporedbi s onom u drugim sinusima. To sada povlači pitanje o dijagnostičkoj točnosti ove skale, te otvara prostor za daljnji napredak u smislu da se ne daje jednaka težina bodova za svaki sinus. Različitost opterećenja bolesti iz različitih sinusa ukazuju na to da bi se anatomska lokacija upale trebala uzeti u obzir u procjeni simptoma i potencijalno u usmjeravanju terapije. (27)

Ali gledajući samu slikovnu metodu pri dijagnozi rinosinitisa, moramo potvrditi da je CT snimanje jednostavna i široko dostupna dijagnostička metoda, no isto tako moramo reći kako i ona ima svojih nedostataka. Prvo, uvijek moramo uzeti u obzir trošak same metode, posebno s obzirom na veliku rasprostranjenost CRS-a. Drugo, i dalje se pojavljuju podaci o potencijalno kancerogenim učincima izloženosti zračenju povezanom s CT-om. (28) Stoga, zbog izloženosti zračenju, na CT paranazalnih sinusa treba upućivati razumno ukoliko postoje odgovarajući simptomi. Nadalje, kliničari bi vjerojatno trebali imati viši prag za upućivanje pedijatrijskih bolesnika na CT paranazalnih sinusa, iako se pokazalo kako CT u pedijatrijskoj populaciji pokazuje vrlo dobru dijagnostičku pouzdanost. (21)

Zbog toga, MR se kao slikovna pretraga široko koristi u dojenčadi i male djece. Međutim, u ovih mlađih bolesnika često je potrebna duboka sedacija ili opća anestezija kako bi se minimizirali artefakti pokreta tijekom MR pregleda. Premda koristi MR obično nadmašuju potencijalne rizike sedacije kada se provodi od strane iskusnog tima, sve je veća zabrinutost u vezi s učinkom sedacije na malu djecu. I dalje postoji poticaj za razvoj različitih strategija koje mogu minimizirati potrebu za sedacijom. Raspravlja se o optimizaciji MR okruženja i napretku MR-a kako bi se smanjilo vrijeme slikanja i smanjili artefakti pokreta. (14)

S obzirom na relativni rizik povezan s izloženošću zračenju od CT-a, MRI bi se činio vjerojatnom prikladnijom alternativom za radiološku dijagnozu CRS-a. Međutim, MR-u je u tom pogledu predano vrlo malo pažnje. U početku se smatralo kako je MR "preosjetljiv" na bolest sinusa jer se smatralo da bi vjerojatno precijenio prisutnost abnormalnosti sluznice zbog prilično veće radiološke osjetljivosti u usporedbi s CT-om. Nadalje, MR ne daje detalje o kostima koji su često poželjni i potrebni ako se razmotri

kirurška terapija za CRS. (12) Na *Slici 4.* prikazani su nosna šupljina i paranazalni sinusi na MR snimci.



*Slika 4.* Zadebljanje mukoze i potpuni začepljenje desnog maksilarnog sinusa prikazano na MR snimci. Prema Runge, Val M. (2015), preuzeto s <http://clinical-mri.com/chronic-maxillary-sinusitis/> (29)

U jedinoj dosad objavljenoj studiji o MR-u kod dijagnoze CRS-a, Lin i Bhattacharyya (30) otkrili su da je MRI vrlo dobro korelirao s CT-om kada su uparene magnetna rezonancija i CT slika paranazalnih sinusa koji su procijenjeni Lundovim sustavom. Prosječni se Lund rezultati nisu značajno razlikovali između MR-a i CT-a. Međutim, jedan potencijalni nedostatak ove studije je da su u ovoj skupini ispitanika Lundovi rezultati bili nešto niži na skali (srednja Lundova ocjena,  $2,3 \pm 0,6$ ). Stoga je potrebna daljnja provjera valjanosti kako bi se ispitala točnost korelacije između CT-a i MR-a s radiološki višim stupnjevima bolesti. Ipak, studija pokazuje da je, barem u smislu

određivanja radioloških graničnih vrijednosti (tj. Lundov rezultat od 3 prema 4) za “pozitivno” dijagnosticiranje bolesti, MR vjerojatno jednako točna dijagnostička metoda kao i CT. (12,30)

Na kraju valja spomenuti kako se CT rutinski ne smije koristiti za praćenje kliničkog tijeka CRS-a zbog aditivnog kumulativnog izlaganja zračenju, stoga i u ovom slučaju MR postaje bolja alternativa. (28) MR ne koristi snop rendgenskih zraka, ali umjesto toga, pacijent je smješten u magnetskom polju, umjesto da samo prođe kroz rotirajući snop rendgenskih zraka poput CT-a. Zbog toga MR skeneri često u ljudima pobuđuju osjećaj klaustrofobije, jer je dizajn takav da magnetsko polje mora skroz okružiti dio koji se snima za najbolju rezoluciju slike. To često dijeci stvara odbojnost od korištenja MR-a kao dijagnostičke metode. Također, korištenje MR-a mora se izbjeći ukoliko pacijent ima pacemaker ili strano metalno tijelo u sebi, jer je to kontraindicirano. (19)

## Zaključak

Kronični rinosinuitis čest je i ozbiljan problem koji se prema nekim podacima pojavljuje u 10%-15% populacije. Brojni uzroci zbog kojih nastaje ova bolest, isprepletanje simptoma i kliničke slike s drugim bolestima te loša korelacija između subjektivnih i objektivnih nalaza otežavaju ispravno postavljanje dijagnoze CRS-a.

CT paranazalnih sinusa uzima se kao zlatni standard za potvrdu kliničke dijagnoze CRS-a. Pokazuje dobru dijagnostičku osjetljivost i pouzdanost te prihvatljivu isplativost s obzirom na učestalost ove bolesti. Međutim, CT ima i neke negativne strane kao što je izloženost zračenju, pogotovo kod češćeg slikanja CT-a prilikom praćenja tijekom bolesti. Isto tako, CT se izbjegava provoditi kod djece. Zbog toga se sve više razmatra korištenje magnetne rezonancije u dijagnozi CRS-a. MR je metoda koja lijepo prikazuje proširenost upale unutar sluznice nosa i paranazalnih sinusa, te prema nekim istraživanjima je jednako točna i pouzdana metoda prilikom postavljanja dijagnoze. Međutim, MR je skuplja i dugotrajnija metoda, uzrokuje osjećaj staha i klaustrofobije prilikom snimanja, osobito kod djece, što stvara potrebu za sedacijom ili anestezijom da se izbjegnu artefakti, koji za sobom vuku neke opasnosti i nuspojave. Također, MR ima i neke kontraindikacije kao što su ugrađen pacemaker ili postojanje metalnih implantata kod pacijenta. Stoga zaključujemo kako su obje metode korisne prilikom dijagnostike, ukoliko se pri konačnoj dijagnozi u obzir uzmu dob pacijenta, težina simptoma i klinička slika, kao i postojanje kontraindikacija za određenu metodu.

Kako za sada još ne postoji dobra skala s točno definiranim granicama prilikom slikovne potvrde CRS-a, to se u velikoj mjeri ostavlja kliničaru na subjektivnu procijenu. Stoga je potrebno provesti daljnje studije kako bi se utvrdili točni dijagnostički parametri i granice prilikom korištenja CT-a i MR-a u dijagnozi i stupnjevanju CRS-a.

## Zahvale

Želim zahvaliti svom mentoru, dr. sc. Andri Košecu, dr. med., na pomoći, trudu i savjetima prilikom izrade ovoga rada. Hvala mojoj obitelji koja me je podupirala da ostvarim svoje ciljeve. Hvala mojoj Nikolini, koja mi je kroz cijeli studij bila podrška i motivacija.

## Reference

1. Jalšovec, Dubravko. Anatomia. Zagreb: ZT Zagraf d.o.o, Sveta Nedelja; 2015.
2. Željko Bumber, Katić V, Nikšić-Ivančić M, Pegan B, Petric V, Šprem N. Otorinolaringologija. Zagreb: Naklada LJEVAK, d.o.o.; 2004. 339 p.
3. Hopkins C, Surda P, Walker A, Wolf A, Speth M, Jacques T. EPOS 4 patients. *Rhinology*. 2021 [Internet]. 2021. Available from: [https://www.rhinologyjournal.com/Documents/Supplements/Supplement\\_30.pdf](https://www.rhinologyjournal.com/Documents/Supplements/Supplement_30.pdf)
4. Wang ET, Zheng Y, Liu PF, Guo LJ. Eosinophilic chronic rhinosinusitis in East Asians. *World J Clin Cases*. 2014 Dec 16;2(12):873–82.
5. DeConde AS, Soler ZM. Chronic rhinosinusitis: Epidemiology and burden of disease. *Am J Rhinol Allergy*. 2016 Apr;30(2):134–9.
6. Albu S. Chronic Rhinosinusitis—An Update on Epidemiology, Pathogenesis and Management. *J Clin Med*. 2020 Jul 18;9(7):2285.
7. Fokkens WJ, Lund VJ, Hopkins C, Hellings PW, Kern R, Reitsma S, et al. Executive summary of EPOS 2020 including integrated care pathways. *Rhinology*. 2020 Apr 1;58(2):82–111.
8. El-Feky M. Unilateral maxillary sinusitis | Radiology Case | Radiopaedia.org [Internet]. Radiopaedia. [cited 2022 Jun 22]. Available from: <https://radiopaedia.org/cases/unilateral-maxillary-sinusitis?lang=gb>
9. Bhattacharyya N, Fried MP. The accuracy of computed tomography in the diagnosis of chronic rhinosinusitis. *The Laryngoscope*. 2003 Jan;113(1):125–9.
10. Hopkins C, Browne JP, Slack R, Lund V, Brown P. The Lund-Mackay staging system for chronic rhinosinusitis: how is it used and what does it predict? *Otolaryngol--Head Neck Surg Off J Am Acad Otolaryngol-Head Neck Surg*. 2007 Oct;137(4):555–61.
11. Bhattacharyya N. Clinical and symptom criteria for the accurate diagnosis of chronic rhinosinusitis. *The Laryngoscope*. 2006 Jul;116(7 Pt 2 Suppl 110):1–22.
12. Bhattacharyya N. The role of CT and MRI in the diagnosis of chronic rhinosinusitis. *Curr Allergy Asthma Rep*. 2010 May;10(3):171–4.
13. Leo G, Triulzi F, Incorvaia C. Diagnosis of chronic rhinosinusitis. *Pediatr Allergy Immunol Off Publ Eur Soc Pediatr Allergy Immunol*. 2012 Aug;23 Suppl 22:20–6.
14. Dong SZ, Zhu M, Bulas D. Techniques for minimizing sedation in pediatric MRI. *J Magn Reson Imaging JMRI*. 2019 Oct;50(4):1047–54.

15. Amine M, Lininger L, Fargo KN, Welch KC. Outcomes of endoscopy and computed tomography in patients with chronic rhinosinusitis. *Int Forum Allergy Rhinol.* 2013 Jan;3(1):73–9.
16. Likness MM, Pallanch JF, Sherris DA, Kita H, Mashtare TL, Ponikau JU. Computed tomography scans as an objective measure of disease severity in chronic rhinosinusitis. *Otolaryngol--Head Neck Surg Off J Am Acad Otolaryngol-Head Neck Surg.* 2014 Feb;150(2):305–11.
17. Bandyopadhyay R, Biswas R, Bhattacharjee S, Pandit N, Ghosh S. Osteomeatal Complex: A Study of Its Anatomical Variation Among Patients Attending North Bengal Medical College and Hospital. *Indian J Otolaryngol Head Neck Surg.* 2015 Sep;67(3):281–6.
18. Hebrang A, Klarić-Čustović R. *Radiologija.* Zagreb: Medicinska naklada; 2007. 399 p.
19. MRI vs CT scan [Internet]. Available from: <https://lms.mef.hr/e-ucenje/2019-2020/mod/resource/view.php?id=20057>
20. El-Feky M. Chronic rhinosinusitis | Radiology Case | Radiopaedia.org [Internet]. Radiopaedia. [cited 2022 Jun 21]. Available from: <https://radiopaedia.org/cases/chronic-rhinosinusitis?lang=gb>
21. Bhattacharyya N, Jones DT, Hill M, Shapiro NL. The diagnostic accuracy of computed tomography in pediatric chronic rhinosinusitis. *Arch Otolaryngol Head Neck Surg.* 2004 Sep;130(9):1029–32.
22. Bhattacharyya N. A comparison of symptom scores and radiographic staging systems in chronic rhinosinusitis. *Am J Rhinol.* 2005 Apr;19(2):175–9.
23. Anzai Y, Weymuller EA, Yueh B, Maronian N, Jarvik JG. The impact of sinus computed tomography on treatment decisions for chronic sinusitis. *Arch Otolaryngol Head Neck Surg.* 2004 Apr;130(4):423–8.
24. Pynnonen M, Fowler K, Terrell JE. Clinical predictors of chronic rhinosinusitis. *Am J Rhinol.* 2007 Apr;21(2):159–63.
25. Lund VJ, Kennedy DW. Staging for rhinosinusitis. *Otolaryngol--Head Neck Surg Off J Am Acad Otolaryngol-Head Neck Surg.* 1997 Sep;117(3 Pt 2):S35-40.
26. Ashraf N, Bhattacharyya N. Determination of the “incidental” Lund score for the staging of chronic rhinosinusitis. *Otolaryngol--Head Neck Surg Off J Am Acad Otolaryngol-Head Neck Surg.* 2001 Nov;125(5):483–6.
27. Lim S, Ramirez MV, Garneau JC, Ford MK, McKeough K, Ginat DT, et al. Three-dimensional image analysis for staging chronic rhinosinusitis. *Int Forum Allergy Rhinol.* 2017 Nov;7(11):1052–7.
28. Berrington de González A, Mahesh M, Kim KP, Bhargavan M, Lewis R, Mettler F, et al. Projected cancer risks from computed tomographic scans performed in the United States in 2007. *Arch Intern Med.* 2009 Dec 14;169(22):2071–7.

29. Runge. Chronic maxillary sinusitis — Clinical MRI [Internet]. [cited 2022 Jun 22]. Available from: <http://clinical-mri.com/chronic-maxillary-sinusitis/>
30. Lin HW, Bhattacharyya N. Diagnostic and staging accuracy of magnetic resonance imaging for the assessment of sinonasal disease. *Am J Rhinol Allergy*. 2009 Feb;23(1):36–9.



## Životopis

Rođen sam 24.11.1997. u Zadru. Nakon osnovnoškolskog obrazovanja u Osnovnoj školi Bartula Kašića, upisujem Prirodoslovno-matematičku gimnaziju Franje Petrića u Zadru. Tijekom osnovnoškolskog i gimnazijskog obrazovanja sudjelujem na brojnim županijskim natjecanjima. Aktivno se bavim veslanjem još od osnovne škole, te 2014. godine postajem državni prvak u kategoriji osmerac juniora. 2016. godine maturiram s odličnim uspjehom te upisujem Medicinski fakultet Sveučilišta u Zagrebu. Na Sveučilištu u Zagrebu radim kao dio medicinskog tima studenata-bolničara na sveučilišnim sportskim natjecanjima. Za vrijeme studiranja bio sam demonstrator na kolegiju Klinička propedeutika. Na petoj godini medicinskog fakulteta dobivam posebnu dekanovu nagradu za sportske uspjehe ostvarene na brojnim domaćim i međunarodnim natjecanjima unutar Veslačke sekcije, čijim voditeljem i kapetanom postajem na šestoj godini studiranja. Isto tako, bavim se i znanstvenim radom iz područja nefrologije. Kao aktivan sudionik sudjelovao sam i na studentskom kongresu CROSS (Croatian student summit), te sam autor i koautor nekoliko kongresnih sažetaka. Tijekom pandemije Covid-19, volontiram i radim pri Hrvatskom zavodu za javno zdravstvo. Sudjelovao sam na brojnim predavanjima i simpozijima, a istaknuo bih onaj „Global Surgery Croatia Symposium 2019“. Aktivno se služim engleskim jezikom.