

# Usporedba klasifikacija neuroendokrinih tumora probavnog sustava i pluća

---

**Marijanović, Drago**

**Master's thesis / Diplomski rad**

**2022**

*Degree Grantor / Ustanova koja je dodijelila akademski / stručni stupanj:* **University of Zagreb, School of Medicine / Sveučilište u Zagrebu, Medicinski fakultet**

*Permanent link / Trajna poveznica:* <https://um.nsk.hr/um:nbn:hr:105:733411>

*Rights / Prava:* [In copyright](#)/[Zaštićeno autorskim pravom.](#)

*Download date / Datum preuzimanja:* **2024-10-06**



*Repository / Repozitorij:*

[Dr Med - University of Zagreb School of Medicine Digital Repository](#)



SVEUČILIŠTE U ZAGREBU  
MEDICINSKI FAKULTET

**Drago Marijanović**

**Usporedba klasifikacija neuroendokrinih  
tumora probavnog sustava i pluća**

Diplomski rad



Zagreb, 2022.

Ovaj diplomski rad izrađen je na Kliničkom zavodu za patologiju i citologiju KBC-a Zagreb pod vodstvom profesorice Lovorke Batelje-Vuletić i predan je na ocjenu u akademskoj godini 2021./2022.

## **Popis oznaka i kratica**

**WHO** – Svjetska zdravstvena organizacija (eng. *World Health Organisation*)

**NEN** - neuroendokrini neoplazma

**NET** - neuroendokrini tumor

**NET NOS** - nespecifični neuroendokrini tumor

**TC** - tipični karcinoid

**AC** - atipičan karcinoid

**MiNEN** - mješovite neuroendokrine neoplazme

**NSCLNEC** - nesitnostanični plućni neuroendokrini karcinom

**SCNELC** - sitnostanični plućni karcinom neuroendokrine diferencijacije

**G** - gradus 1, dobra diferenciranost

**G2** - gradus 2, umjerena diferenciranost

**G3** - gradus 3, slaba diferenciranost

**MEN1** - sindrom multiplih endokrinih neoplazija tipa 1

**DIPNECH** - difuzna idiopatska hiperplazija neuroendokrinih stanica (eng. *Diffuse idiopathic pulmonary neuroendocrine cell hyperplasia*)

**VPVP** - vidno polja velikog povećanja

**SEER** - baza podataka američkog Nacionalnog instituta za rak (eng. *Surveillance, Epidemiology, and End Results*)

**IASLC** - Međunarodno udruženje za proučavanje karcinoma pluća (eng. *International Association for the Study of Lung Cancer*)

**AJCC** - Američki udružen odbora za rak (eng. *American Joint Committee on Cancer*)

**CDX-2** - eng. *caudal-type homeobox 2*

**PDX-1** - eng. *pancreatic and duodenal homeobox 1*

**TTF-1** - eng. *thyroid transcription factor 1*

**NESP-55** - eng. *neuroendocrine secretory protein-55*

# SADRŽAJ

SAŽETAK .....	
SUMMARY .....	
1. UVOD.....	1
2. NEUROENDOKRINE NEOPLAZME PLUĆA.....	2
2.1.1. NEUROENDOKRINI TUMORI PLUĆA/KARCINOIDI .....	3
2.1.2. NEUROENDOKRINI KARCINOMI PLUĆA.....	7
2.1.2.1. SITNOSTANIČNI KARCINOM PLUĆA.....	7
2.1.2.2. VELIKOSTANIČNI NEUROENDOKRINI KARCINOM PLUĆA.....	12
3. NEUROENDOKRINE NEOPLAZME PROBAVNOG SUSTAVA.....	15
3.1. NEUROENDOKRINI TUMORI PROBAVNOG SUSTAVA.....	17
3.2. NEUROENDOKRINI KARCINOMI PROBAVNOG SUSTAVA .....	23
4. RASPRAVA.....	25
5. ZAKLJUČCI .....	29
6. ZAHVALE .....	30
7. POPIS LITERATURE.....	31
8. ŽIVOTOPIS.....	38

## Sažetak

### Naslov:

Usporedba klasifikacija neuroendokrinih tumora probavnog sustava i pluća

### Cilj:

Cilj ovog preglednog rada je prikaz aktualne klasifikacije neuroendokrinih neoplazmi pluća te neuroendokrinih neoplazmi probavnog sustava.

### Metode:

Na temelju aktualnih klasifikacija Svjetske zdravstvene organizacije za neoplazme toraksa (WHO *Classification of Tumours Editorial Board. Thoracic tumours.*

Lyon (France): *International Agency for Research on Cancer*; 2021. (WHO *Classification of tumours series*, 5th ed.; vol. 5)) i neoplazme probavnog sustava (WHO *Classification of Tumours Editorial Board. Digestive system tumours.* Lyon (France): *International Agency for Research on Cancer*; 2019. (WHO *Classification of tumours series*, 5th ed.; vol. 1)) te pretraživanjem aktualne dostupne literature iz baze podataka *Medline* putem mrežne stranice *PubMed*, naveden je kratki prikaz epidemiologije, kliničke slike, patologije te patološke dijagnostike opisanih entiteta kao i njihova međusobna komparacija

### Zaključak:

Neuroendokrine neoplazme pluća dijele se na neuroendokrine tumore, koji obuhvaćaju entitete tipičnog i atipičnog karcinoida te sitnostanični neuroendokrini karcinom i velikostanični neuroendokrini karcinom, dok se neuroendokrine neoplazme probavnog sustava dijele na neuroendokrine tumore gradusa 1, 2, i 3 (NET G1, NET G2, NET G3) te velikostanični i sitnostanični neuroendokrini karcinom. Prema aktualnim WHO klasifikacijama za neuroendokrine neoplazme pluća i probavnog sustava dijagnostički kriteriji su mitotski indeks te prisutnost ili odsutnost nekroze. Za probavne neuroendokrine neoplazme koristi se i vrijednost Ki-67, dok prema trenutno raspoloživim podacima, postoje velika preklapanja očekivanih vrijednosti u neuroendokrinim neoplazmama pluća. Entitet NET G3 u probavnom sustavu odgovara velikostaničnom neuroendokrinom karcinomu karcinoidne morfologije u sijelu pluća. Velikostanični neuroendokrini karcinom pluća heterogena je skupina neoplazmi od kojih se dio biološki ponaša kao nesitnostanični adenokarcinomi, a dio kao sitnostanični neuroendokrini karcinomi, ovisno o njihovom molekularnom profilu.

U probavnom sustavu biološko ponašanje neuroendokrinih tumora dodatno ovisi i o specifičnoj lokaciji, što ukazuje na značenje mikrokoliša neoplazmi.

**Ključne riječi:** Karcinoidi, Plućne neoplazme, Neuroendokrini tumori, Neuroendokrini karcinom, Torakalne neoplazme

## Summary

### **Title:**

Gastrointestinal and lung neuroendocrine tumors- classifications comparison

### **Objective:**

The aim of this review is to present the current classification of neuroendocrine neoplasms of the lungs and neuroendocrine neoplasms of the digestive system.

### **Methods:**

A brief overview of epidemiology, clinical picture, pathology, and pathological diagnostics of the neuroendocrine neoplasms of lungs and digestive system, as well as their mutual comparison, was based on current World Health Organization classifications for thoracic tumors (WHO Classification of Tumors Editorial Board. Thoracic tumors. Lyon (France): International Agency for Research on Cancer; 2021. (WHO Classification of tumors series, 5th ed .; vol. 5) and digestive neoplasms (WHO Classification of Tumors Editorial Board. Tumors of the digestive system. Lyon (France): International Agency for Research on Cancer; 2019 (WHO) Classification of tumors series, 5th ed .; vol. 1)) and by searching the currently available literature from the Medline database via PubMed.

### **Conclusion:**

Neuroendocrine neoplasms of the lung are divided into neuroendocrine tumors, which include typical and atypical carcinoid, small cell neuroendocrine carcinoma, and large cell neuroendocrine carcinoma. Neuroendocrine neoplasms of the digestive system are divided into neuroendocrine tumors grade 1, 2 and 3 (NET G1, NET G2, NET G3), small cell neuroendocrine carcinoma, and large cell neuroendocrine carcinoma. Diagnostic criteria, according to current the WHO classifications for neuroendocrine neoplasms of the lung and digestive system, are mitotic index and the presence or absence of necrosis. For digestive neuroendocrine neoplasms the value of Ki-67 is also used, although it is stated in currently available data, there are large overlaps in expected values in neuroendocrine neoplasms of lungs. The NET G3 entity in the digestive system corresponds to large-cell neuroendocrine carcinoma of carcinoid morphology in the lung. Large-cell neuroendocrine lung cancer is a heterogeneous group of neoplasms, some of which behave like non-small cell adenocarcinomas, and some as small cell neuroendocrine carcinomas, regarding their molecular profile. The biological behavior of neuroendocrine tumors in the digestive system depends on the specific location, which indicates the importance of the microenvironment of neoplasms.

**Keywords:** Carcinoid Tumor, Lung Neoplasms, Neuroendocrine Tumors, Neuroendocrine Carcinoma, Thoracic Neoplasms

## 1. Uvod

Maligne neoplazme velik su problem današnjeg društva. Razvitak moderne medicine i terapije označava napredak u prognozi pacijenata. Kako bi se odredio optimalan terapijski režim, potrebna je kvalitetna dijagnostika i klasifikacija malignih neoplazmi. Karcinomi pluća su još uvijek među najviše dijagnosticiranim karcinomima u općoj populaciji, a neuroendokrine neoplazme čine oko 20% svih primarnih karcinoma pluća. (1) Zbog široke rasprostranjenosti stanica difuznog neuroendokrinog sustava u ljudskom dijelu, neuroendokrine neoplazme mogu nastati u mnogobrojnim organima pa tako i u probavnom sustavu. Neuroendokrini tumori su u posljednja dva desetljeća doživjeli mnoge promjene u klasifikaciji i nazivlju kako bi se diskrepancija u dijagnozi između neuroendokrinih neoplazmi različitih primarnih sjela svela na minimum. Cilj ovog preglednog rada je prikaz aktualne klasifikacije neuroendokrinih neoplazmi pluća i neuroendokrinih neoplazmi probavnog sustava, te usporedba sličnosti i razlika između, naizgled sličnih, kliničkih entiteta.



## 2. Neuroendokrine neoplazme pluća

Neuroendokrini tumori pluća su heterogena skupina malignih neoplazmi koje nastaju iz neuroendokrinih stanica respiratornog sustava. Čine oko 20% svih primarnih karcinoma pluća.

(1) Prema WHO klasifikaciji iz 2021. godine, neuroendokrine neoplazme pluća se patohistološki djela na neuroendokrine tumore, koji obuhvaćaju tipični i atipični karcinoid, i na neuroendokrine karcinome, kojima pripadaju velikostanični karcinom i sitnostanični karcinom (2).

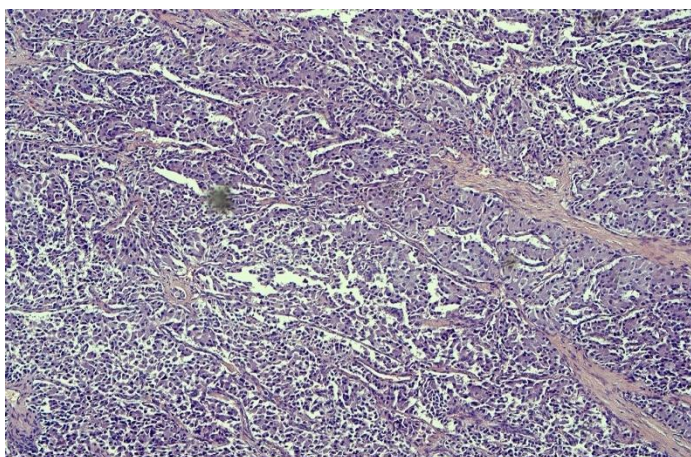
**Tablica 1:** Najvažnija klinička i patološka obilježja neuroendokrinih tumora

modificano prema WHO *Classification of Tumours Editorial Board. Thoracic tumours*. Lyon (France): International Agency for Research on Cancer; 2021. (WHO *Classification of tumours series*, 5th ed.; vol. 5)

	Tipični karcinoid	Atipični karcinoid	Krupnostanični karcinom	Sitnostanični karcinom
<b>Prosječna dob</b>	Šesto desetljeće	Šesto desetljeće	Sedmo desetljeće	Sedmo desetljeće
<b>Predominantni spol</b>	Žene	Žene	Muškarci	Muškarci
<b>Mitoze po 2mm<sup>2</sup></b>	<2	2-10	>10 (medijan: 70)	>10 (medijan: 80)
<b>Nekroze</b>	Ne	Fokalne ako ih uopće ima	Da	Da
<b>Neuroendokrini morfologija</b>	Da	Da	Da	Da
<b>Ki-67 proliferacijski indeks</b>	<5%	5-30%	30-100%	30-100%
<b>Ekspresija TTF1</b>	Većinom kod perifernih tumora, rijetko u centralnih	Većinom kod perifernih tumora, rijetko u centralnih	Pozitivan (70%)	Pozitivan (85%)
<b>Ekspresija p40</b>	Negativan	Negativan	Negativan	Negativan
<b>Prisutnost nesitnostanične komponente</b>	Ne	Ne	Do 25% kirurški resekiranih uzoraka	Do 25% kirurški resekiranih uzoraka

### 2.1.1. Neuroendokrini tumori pluća/karcinoidi

Karcinoidi su maligni neuroendokrini tumori pluća s dobro diferenciranom staničnom arhitekturom, organoidnog izgleda. Postoje dva podtipa - tipični karcinoid i atipični karcinoid. Prema svojim biološkim karakteristikama tipični karcinoid odgovara neuroendokrinim tumorima probavnog sustava niskog gradusa, G1, a atipični karcinoid tumorima srednjeg gradusa, G2. Također, postoji i kategorija karcinoida kod kojih se ne može sa sigurnošću ustvrditi radi li se o tipičnom ili o atipičnom karcinoidu. Takve tumore nazivamo karcinoidi pluća bez posebne oznake (eng. *not other specified*, NOS) (2).



**Slika 1:** tipičan karcinoid, bojenje HE, povećanje Olympus 4x

#### 2.1.1.1. Epidemiologija

Karcinoidi su rijetki tumori s dobno standardiziranom incidencijom između 0.2 do 2 oboljela na 100,000 godišnje na globalnoj razini. Čine 2% svih primarnih tumora pluća i 20-30% svih neuroendokrinih neoplazmi. Češći su kod žena, nego kod muškaraca. Uočen je porast prevalencije za 6% tijekom posljednjih 30 godina. Tipični karcinoidi su češći od atipičnih - čine 90% svih karcinoida pluća (10–13).

#### 2.1.1.2. Etiologija

Niti jedan okolišni čimbenik nije prepoznat kao faktor rizika za razvoj karcinoida. Od genetskih čimbenika najčešće je prisutna mutacija na *MEN1* genu povezanim s autosomno dominantnim sindrom multiplih endokrinih neoplazija tipa 1 (MEN1). Takve mutacije se nalaze u oko 13% karcinoida, i to češće kod atipičnog (22%), nego kod tipičnog karcinoida (11%). (14)

### **2.1.1.3. Patogeneza**

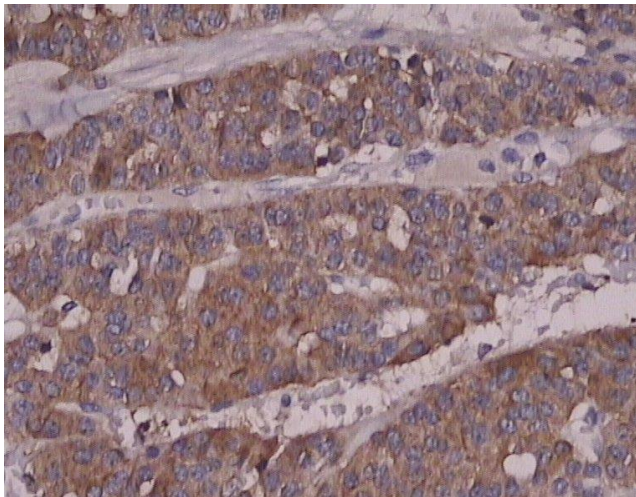
Difuzna idiopatska hiperplazija neuroendokrinih stanica (eng. *Diffuse idiopathic pulmonary neuroendocrine cell hyperplasia*, DIPNECH) prepoznata je kao prekancerozna lezija povezana s nastankom karcinoida. Radi se o multifokalnoj hiperplaziji neuroendokrinih povezanih s tumorletima. Istraživanja pokazuju da čak 27.3% DIPNECH lezija progredira u karcinoid (15).

### **2.1.1.4. Patologija**

Karcinoidi su histološki građeni od nakupina jednoličnih stanica s okruglim ili ovalnim jezgrama, slabo vidljivom jezgričicom i granuliranim, kromatinom, dobro diferencirane tumorske arhitekture organoidnog izgleda s formiranjem trabekula, rozeta, palisadirajućeg, te brojnim drugim načinima rasta (2,5).

Tipični karcinoid je dobro diferenciran tumor koji odgovara neuroendokrinim tumorima niskog gradusa (NET G1). Dijagnostički kriteriji tipičnog karcinoida su mitotski indeks - <2 mitoze / 2mm<sup>2</sup> ili 10 vidnih polja velikog povećanja i izostanak nekroze. U odnosu na atipični karcinoid, tipični karcinoid češće je centralno lokaliziran, i to u 85% slučajeva. (16) Centralni tumori pluća su po definiciji svi tumori koji se nalaze u zoni od 2 cm od primarnog bronhijalnog stabla. Tipični karcinoidi su maligni tumori koji u 10-15% metastaziraju u regionalne limfne čvorove, a udaljene presadnice mogu se naći u 3-5% slučajeva, najčešće u jetri i kostima. (17–19)

Atipični karcinoidi slabije su diferencirani od tipičnih, a svojim gradusom odgovaraju neuroendokrinim tumorima srednjeg gradusa (NET G2). Dijagnostički kriteriji atipičnog karcinoida su- 2-10 mitoz/2 m<sup>2</sup> ili na 10 vidnih polja velikog povećanja (VPVP) i/ili prisutnost fokalne nekroze. Manje su brojni od tipičnih te čine 10% svih karcinoida pluća. Češće su periferne lokalizacije. (16) Metastaze su puno češće kod atipičnog karcinoma. Čak 50% pacijenata ima metastaze u regionalnim limfnim čvorovima, dok se u 20% slučajeva mogu naći i udaljene presadnice koje su najčešće u jetri, kostima i mozgu, no postoji sklonost metastaziranja i na druga sijela, poput kože, očiju i jajnika (17–20).



**Slika 2:** tipični karcinoid, preparat imunohistokemijskog bojanja: sinaptofizin, povećanje 20x Olympus

#### **2.1.1.5. Klinička slika**

Klinička slika uvelike ovisi o lokalizaciji tumora. Periferno lokalizirani tumori najčešće su asimptomatske prirode, što pogoduje kasnijoj dijagnozi i razvoju presadnica. Karakteristični trijas simptoma kod centralno lokaliziranih karcinoida čine: kašalj, hemoptiza i pneumonija. Također, često se uočavaju i simptomi povezani s bronhoopstrukcijom poput zaduhe i stridora. Paraneoplastični sindromi, poput karcinoidnog sindroma, su rijetki i obično se prezentiraju kod pacijenata s jetrenim metastazama. Karcinoidni sindrom znatno je rjeđi kod plućnih karcinoida (1-3%), nego kod gastrointestinalnih karcinoida (NET G1 i G2) kod kojih je prisutan i do 10% slučajeva. (17) Tipična klinička slika karcinoidnog sindroma je crvenilo kože lica, proljev, grčevi, povraćanje, astmatske tegobe i šum srca, nastali zbog fibroznih promjena pulmonalnog i trikuspidalnog zalistka. Cushingov sindrom uočen je kod 4% pacijenata. (21)

#### **2.1.1.6. Terapijski pristup**

Kirurška resekcija tumora jedina je kurativna terapijska opcija za pacijente oboljele od karcinoida. Kandidati za takav vid liječenja su pacijenti s lokaliziranom bolešću. Kirurški pristup ovisi ponajviše o lokalizaciji bolesti. Kod pacijenata s periferno smještenim tumorima, pristupa se s kompletnom anatomskom resekcijom s lobektomijom, a preporučuje se i segmentektomija. Kod pacijenata s centralno lokaliziranom karcinoidima, koji su histološki najčešće tipični karcinoidi, izvode se operacije koje poštedeju nezahvaćene plućne režnjeve.

Kod pacijenata s metastatskom bolešću, operativan zahvat rezerviran je za one slučajeve kod kojih se presadnice mogu ukloniti radikalnom resekcijom.

Postoje i mnogobrojni farmakološki pripravci koji se koriste u liječenju karcinoida. To su analozi somatostatina, mTOR inhibitori i klasična citostatska kemoterapija, koja se sastoji od cisplatine i etopozida. Ovaj vid terapije odabire se kod pacijenata u uznapredovalim stadijima bolesti. (22)

#### **2.1.1.7. Određivanje stadija i prognoza**

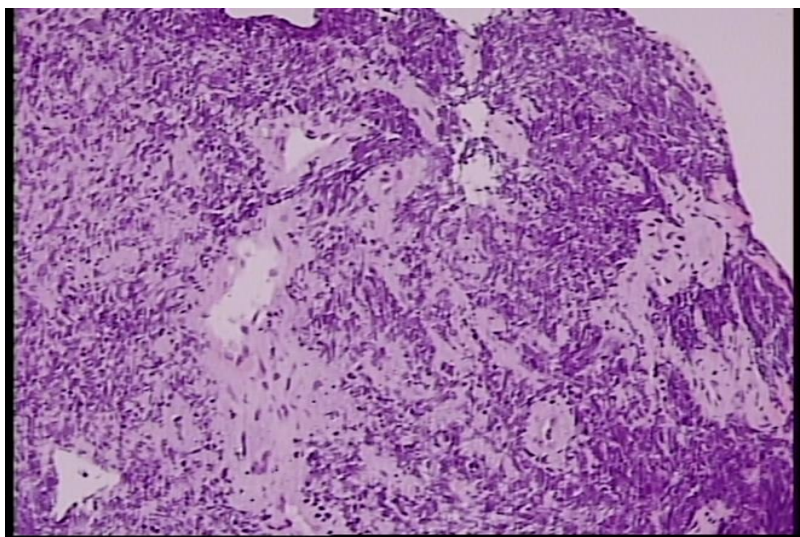
Stadij tipičnog i atipičnog karcinoida se određuje po TNM klasifikaciji za nesitnostanične karcinome pluća. Karcinoidi se, do sedmog izdanja TNM klasifikacije AJCC, nisu klasificirali po TNM klasifikaciji sve do kad nije utvrđena veza između stadija i ishoda bolesti. Promjene su nastale prema prijedlogu Međunarodnog udruženja za proučavanje karcinoma pluća (eng. *International Association for the Study of Lung Cancer - IASLC*). (23) Uz određivanje TNM stadija, najvažniji prognostički faktor je utvrđivanje radi li se o tipičnom ili o atipičnom karcinoidu. Stopa petogodišnjeg preživljenja za tipični karcinoid iznosi oko 90%, dok je za atipični karcinoid oko 60%. (24,25) Bitan prognostički čimbenik je i širenje u prostor zraka (eng. *Spread Through Air Spaces, STAS*) povezano s visokim stadijem tumora, zahvaćanjem regionalnih limfnih čvorova i vaskularnom invazijom, što na kraju dovodi do goreg ishoda. (26)

## 2.1.2. Neuroendokrini karcinomi pluća

### 2.1.2.1. Sitnostanični karcinom pluća

Sitnostanični karcinom pluća je maligni neuroendokrini karcinom koji se sastoji od stanica visokog gradusa i slabe diferencijacije. Karakteriziraju ga agresivno biološko ponašanje, brz rast tumorske mase, rane udaljene metastaze i često paraneoplastični sindrom.

Ovisno o proširenosti tumora, postoje dva oblika bolesti - ograničeni ili lokalizirani oblik, u kojem je bolest ograničena na samo jedan hemitoraks, te ekstenzivni ili prošireni oblik u kojem već postoje udaljene metastaze. Dvije trećine pacijenata pri dijagnozi sitnostaničnog karcinoma pripada ekstenzivnom obliku. Zbog svojih bioloških i kliničkih specifičnosti, te morfološkog kriterija veličine tumorskih stanica, čini zasebnu kategoriju u odnosu na druge karcinome pluća koji imaju zajednički nazivnik "nesitnostanični karcinomi pluća". Unatoč početnoj osjetljivosti na kemoterapiju i radioterapiju, prognoza je loša. (27)



**Slika 3:** sitnostanični neuroendokrini karcinom, bojanje Hem, povećanje Olympus 4x, izražen „*crush*“efekt

#### **2.1.2.1.1. Epidemiologija**

Sitnostanični karcinom pluća čini oko 14% svih karcinoma pluća na svjetskoj razini. (1) U Sjedinjenim Američkim Državama opisan je pad udjela sitnostaničnih karcinoma u odnosu na druge histološke podtipova, sa 17,26% 1986. godine, na 12,95% 2002. godine. Također, uočena je jednaka incidencija u muškaraca i žena 2002. godine. Prema podacima platforme EU27, incidencija karcinoma pluća konstantno raste, no nisu izraženi podaci o zasebnim histološkim tipovima.

#### **2.1.2.1.2. Etiologija**

Najvažniji etiološki čimbenik razvitka sitnostaničnog karcinoma pluća je pušenje duhanskih proizvoda. Čak 97,5% oboljelih od sitnostaničnog karcinoma navodi da su pušači ili su u prošlosti bili pušači (29). Duhanski dim sadrži više od 60 karcinogenih tvari od kojih su najvažniji nitrozamini, policiklički aromatski ugljikovodici i aromatski amini (30). Relativni rizik za razvoj karcinoma ovisi o broju popušanih cigareta na dan, dobi početka pušenja cigareta i vremenskom periodu pušenja. U bivših pušača, relativni rizik za razvoj karcinoma pada nakon 10-19 godina na razine nepušača, ali kod ispitanika s dugim pušačkim stažom i velikim brojem dnevno popušanih cigareta, nikad ne doseže rizik osoba koje nikada nisu pušile. (31,32) Prirodni radioaktivni plin radon, koji se nalazi u tlu i kontaminiranom građevinskom materijalu, također je jedan od rizičnih faktora, čija izloženost povećava mogućnost razvoja sitnostaničnog karcinoma. (33)

#### **2.1.2.1.3. Patogeneza**

Sitnostanični karcinom nastaje *de novo* iz stanica neuroendokrinog epitela pluća. Za razliku od karcinoida, nema prekanceroznu leziju. Inaktivacija gena *p53* i *RB 1*, koje kodiraju tumorsupresorske proteine, pronalaze se u približno 90% sitnostaničnih karcinoma. Mutacije na *p53* genu koreliraju s pušenjem, gdje benzopiren, policiklički aromatski ugljikovodik koji se nalazi u dimu, dovodi do transverzije baza GC u TA i posljedično pogrešne, inaktivirajuće varijante gena. (34)

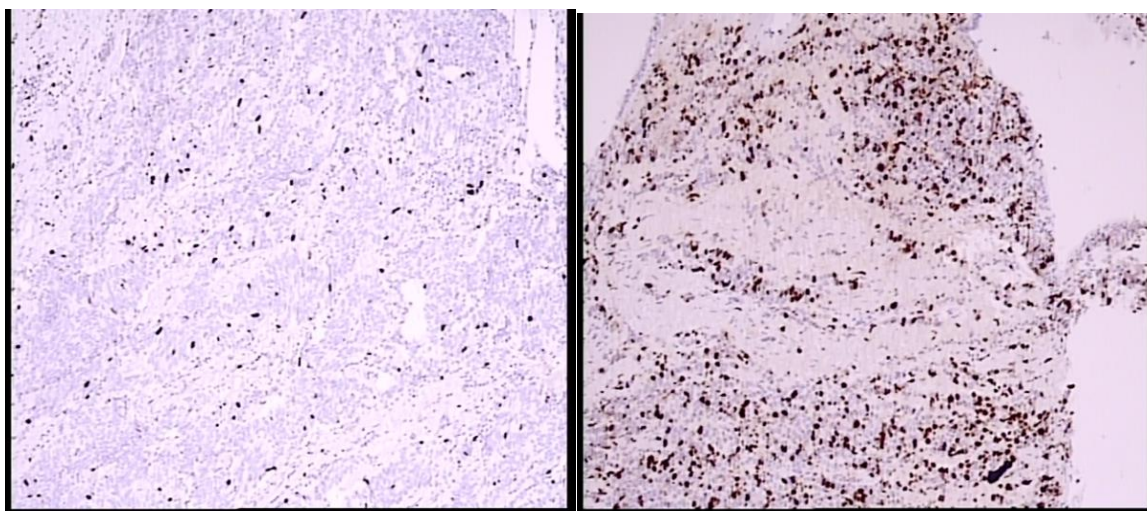
#### **2.1.2.1.4. Patologija**

Glavno histološko obilježje sitnostaničnog karcinoma su difuzno raspoređene male, okrugle ili vretenaste stanice. Stanična jezgra dominira u stanici oskudne citoplazme, a jezgrice se slabo vide ili uopće nisu prisutne. Također, prisutan je i sitni, granulirani kromatin u jezgri, koji zbog preklapanja jezgara različitih stanica, dovodi do artefakta u kojem stanice izgledaju kao da su stisnute, a koji je patognomoničan za preparate sitnostaničnog karcinoma pluća. Nerijetko se pronalazi i Azzopardi fenomen u kojem se stijenke krvnih žila bojaju bazofilno. Do toga dolazi zbog difuzije kromatina i odlaganja bazofilne deoksiribonukleinske kiseline iz nekrotiziranih stanica tumora u stijenku obližnje krvne žile. Dijagnostički kriteriji su veličina stanica čiji je promjer manji od promjera 3 limfocita zajedno, prisutne ekstenzivne intratumorske nekroze i visok broj mitozâ: >10 mitozâ /2mm<sup>2</sup> ili na 10 vidnih polja velikog povećanja (VPVP), prosječno 40 mitozâ po mm<sup>2</sup>. Češće su centralno lokalizirani.

Imunohistokemijska bojanja od velike su važnosti u dijagnozi sitnostaničnog karcinoma. Neuroendokrina diferencijacija dokazuje se pozitivnim imunohistokemijskim reakcijama na barem jedan neuroendokrini marker - sinaptofizin, kromogranin A, CD56 i novootkriveni INSM1, a mogu biti pozitivni i p16, BCL-2 i CD117/KIT. Također su pozitivna bojanja na keratin niske molekularne mase, a negativna na keratine visoke molekularne mase. Marker TTF-1 koristan je u postavljanju dijagnoze primarnog sjela neuroendokrinih neoplazmi, uključujući i sitnostanični karcinom te neuroendokrine tumora drugih sjela. (35)

Ovisno o zastupljenosti nesitnostaničnih stanica u uzorku, sitnostanični karcinomi dijele se na dva podtipa: čisti sitnostanični karcinom te kombinirani sitnostanični karcinom s komponentama drugih nesitnostaničnih karcinoma uz uvjet da svaka komponenta mora biti zastupljena unutar tumora s više od 10%. Nesitnostaničnu komponentu najčešće čine adenokarcinomi, karcinomi pločastih stanica te velikostanični neuroendokrini karcinomi. Prema podacima resekcijskih uzoraka, 25-28% sitnostaničnih karcinoma su kombiniranog podtipa, uz najčešću velikostaničnu neuroendokriniu komponentu. (36)





**Slika 4:** preparati Ki-67, lijevo-niska ekspresija Ki-67 u tkivu karcinoida, desno-viša ekspresija Ki-67 u tkivu karcinoma

#### **2.1.2.1.5. Klinička slika**

Najčešći simptomi kod pacijenata sa sitnostaničnim karcinomom pluća su kašalj, zaduha, hemoptiza, opća slabost i značajan gubitak na tjelesnoj masi. Zbog najčešće centralne lokalizacije može dovesti do atelektaze, bronhiektazija i apscesa. Ako tumor pritišće gornju šuplju venu, potencijalno se razvija sindrom gornje šuplje vene koji se manifestira proširenim vratnim venama, crvenilom i otokom lica uz cijanozu i edeme gornjih udova. Panacostov tumor je oblik karcinoma pluća lokaliziran na samom vršku pluća, koji svojim rastom dovodi do kompresije i oštećenja brahijalnog plexusa i cervikalnih simpatičkih vlakana i zvjezdastog ganglija. Ovaj oblik dovodi do razvitka Hornerovog sindroma sa simptomima ptoze, mioze, enoftalmusa i anhidroze te se nerijetko širi na pleuru, gdje izaziva pleuritis s obilnim pleuralnim izljevom koji progredira u kolaps plućnog krila. Udaljene metastaze se pri dijagnozi pronalaze u dvije trećine pacijenata, a najčešća sjela ekstratorakalnih presadnica su mozak, jetra, kosti, nadbubrežne žlijezde i gušterača. (5,37)

Sitnostanični karcinomi su sposobni lučiti biološki aktivne tvari koje dovode do raznovrsnih paraneoplastičnih sindroma. Neki od uočenih paraneoplastičnih sindroma su sindrom neprimjerenog lučenja antidiuretskog hormona, ektopični Cushingov sindrom i karcinoidni sindrom. Neurološki paraneoplastični sindromi kod pacijenata sa sitnostaničnim karcinomom su: Lambert-Eatonov sindrom, miastenija gravis, opsoklonus-mioklonus ataksija, cerebelarna degeneracija, subakutna senzorna neuropatija i limbički encefalitis. (38)

#### **2.1.2.1.6. Terapija**

Sadašnja terapija zlatnog standarda kod pacijenata s ograničenom bolesti je kemoterapija po cisplatina i etopozid protokolu u četiri ciklusa s istovremenom radioterapijom ukupne doze 45 Greya. Kirurška resekcija s adjuvantnom kemoterapijom je opcija za mali broj pacijenata s periferno lokaliziranom neoplazmom i u T1N0 stadiju bolesti. Kranijalna iradijacija se koristi zbog čestih metastaza koje se zbog krvno-moždane barijere neuspješno liječe kemoterapijom, ali sam postupak nerijetko ostavlja teške neurološke nuspojave. (39)

#### **2.1.2.1.7. Određivanje stadija i prognoza**

Tradicionalno se za određivanje stadija bolesti koristio VALSG (*Veterans Administration Lung Group*) sustav koji sitnostanični karcinom dijeli u ograničeni i prošireni oblik ovisno o lokalizaciji, udaljenim metastazama i radioterapijskim mogućnostima. Lokalizirani oblik definira se kao zahvaćanje jednog hemitoraksa bez ekstratorakalnih presadnica, ali uz regionalne i ipsilateralne zahvaćene supraklavikularne limfne čvorove ako se mogu zračiti zajedno i adekvatno u jednom terapijskom polju zračenja. Na prijedlog Međunarodnog udruženja za proučavanje karcinoma pluća (eng. *International Association for the Study of Lung Cancer-IASLC*), sitnostanični karcinomi se od sedmog izdanja TNM klasifikacije Američkog udruženog odbora za rak (eng. *American Joint Committee on Cancer-AJCC*) klasificiraju po TNM klasifikaciji za karcinome pluća. Stadiji od 0 do III odgovaraju lokaliziranom obliku VALSG klasifikacije, a stadij IV odgovara proširenom, odnosno ekstenzivnom tipu. (40)

Prognoza sitnostaničnog karcinoma izrazito je loša. Iz SEER (eng. *Surveillance, Epidemiology, and End Results*) baze podataka Nacionalnog instituta za rak Sjedinjenih Američkih Država, stopa petogodišnjeg preživljenja za lokaliziranu bolest iznosi 29%, za bolest s regionalnim metastazama pada na 18%, a za pacijente s dijagnosticiranim ekstenzivnim oblikom pri dijagnozi samo 3%. Uzevši u obzir sve dijagnosticirane sitnostanične karcinome, petogodišnja stopa preživljenja iznosi tek 7%. (41) Medijan preživljenja ovisno o stadiju prikazan je u Tablici 2.

**Tablica 2:** Medijan preživljenja pacijenata sa sitnostaničnim karcinomom po TNM stadiju, modificirano prema Bernhardt EB, Jalal SI. Small Cell Lung Cancer. Reckamp KL, editor. Lung Cancer, Springer International Publishing; 2016. p. 301–22. (Cancer Treatment and Research; vol. 170).

<b>Stadij</b>	<b>Tumor</b>	<b>Limfni čvor</b>	<b>Metastaza</b>	<b>Medijan preživljenja</b>
Ia	T1a	N0	M0	60 mjeseci
	T1b	N0	M0	
Ib	T2a	N0	M0	43 mjeseci
IIa	T1a	N1	M0	34 mjeseci
	T1b	N1	M0	
	T2a	N1	M0	
	T2b	N0	M0	
IIb	T2b	N1	M0	18 mjeseci
	T3	N0	M0	
IIIa	T1	N2	M0	14 mjeseci
	T2	N2	M0	
	T3	N1	M0	
	T3	N2	M0	
	T4	N0	M0	
	T4	N1	M0	
IIIb	T4	N2	M0	10 mjeseci
	T1	N3	M0	
	T2	N3	M0	
	T3	N3	M0	
	T4	N3	M0	
IV	Bilo koji T	Bilo koji N	M1	6 mjeseci

### 2.1.2.2. Velikostanični neuroendokrini karcinom pluća

Velikostanični karcinom pluća je neuroendokrini karcinom visokog gradusa i slabe stanične diferencijacije. Ovaj klinički entitet definiran je tek 1991. godine na prijedlog američkih patologa koje je predvodio profesor William D. Travis. Uočeno je, naime, da postoji kategorija tumora koja ne odgovara dotadašnjoj klasifikaciji neuroendokrinih neoplazmi, a sastojala se od tipičnih karcinoida, atipičnih karcinoida i sitnostaničnih karcinoma. Zbog visokog gradusa,

velikog broja mitozna i slabe stanične diferencijacije, velikostanični karcinomi nisu odgovarali atipičnom karcinoidu, a zbog morfološki većih stanica, s obilnom citoplazmom i održanih jezgrića nisu odgovarali sitnostaničnom karcinomu. Zbog toga je uveden i četvrti entitet, a takva podjela neuroendokrinih tumora zadržala se sve do danas. (42)

#### **2.1.2.2.1. Epidemiologija**

Velikostanični neuroendokrini karcinom je rijedak tumor koji čini 3% svih primarnih karcinoma pluća. (43) U Sjedinjenim Američkim Državama ukupna dobno-spolna standardizirana stopa incidencije je 0.3 oboljelih na 100 000. Medijan godina oboljelih je 65 godina, a u 55,1% slučajeva se radilo o muškarcima. Zbog svog agresivnog karaktera bolest se često dijagnosticira u kasnim stadijima, a prema podacima SEER baze podataka, čak 38,1% pacijenata nalazi se u četvrtom stadiju bolesti. (44)

#### **2.1.2.2.2. Etiologija i patogeneza**

Pušenje duhanskih proizvoda smatra se glavnim rizičnim čimbenikom. Pušači čine 98% pacijenata oboljelih od velikostaničnog karcinoma. (45) Tome u prilog ide i genetska analiza jer se u velikostaničnom karcinomu uočava visoka stopa egzonskih mutacija od 8.6 nesinonimnih mutacija po milijun parova baza i C:G > A:T stopa transverzije od 38.7%, što je karakteristično za izloženost duhanskom dimu. Točna patogeneza još nije definirana zbog prisutnih ili različitih mutacija na *STK11/KEAP1* genima, a koje su karakteristične za nesitnostanične adenokarcinome, ili gubitka heterozigotnosti na *RBI* i *p53* genima, što je obilježje sitnostaničnih karcinoma. (46)

#### **2.1.2.2.3. Patologija**

Histološki se definira kao karcinom koji se sastoji od krupnih stanica, koje su tipično većeg promjera od promjera tri limfocita, s obilnom eozinofilnom citoplazmom i prominentnim jezgrićama. Prisutna je i neuroendokrini diferencijacija koja podrazumijeva organoidan i trabekuliran obrazac rasta sa strukturama poput rozeta ili perifernim palisadama. Neuroendokrini morfologija potvrđuje se imunohistokemijskim markerima, od kojih su najznačajniji sinaptofizin, kromogranin A i CD56. Mitotska aktivnost je visoka, veća od 10 mitozna /2 mm<sup>2</sup> ili 10 VPVP, uz obilno prisutnu nekrozu. Najčešće su periferno lokalizirani. Definitivna patološka dijagnoza se postavlja u operativnom materijalu, a moguće ju je postaviti i molekularnom analizom na bioptatu. (47) Genomskim profiliranjem velikostaničnih karcinoma određena su dva podtipa: tip I velikostanični neuroendokrini karcinomi s

promjenama na *STK11/KEAP1* genima koje su zajedničke adenokarcinomima i karcinomima pločastih stanica, i tip II, s promjenama na *RBI* genu koje su najslabije promjenama nađenim kod sitnostaničnih karcinoma, ali s nižom ekspresijom neuroendokrinih markera i visokom aktivnošću *NOTCH* signalnog puta. (46)

#### **2.1.2.2.4. Klinička slika**

Zbog češće periferne lokalizacije, simptomi poput kašlja i hemoptize su rjeđi nego kod centralno smještenih neoplazmi pa se tako ovi karcinomi prezentiraju asimptomatski sve do uznapredovale faze bolesti. Bol u prsima, zaduha, noćno znojenje i opće slabosti su samo neki od nespecifičnih simptoma koje pacijenti navode. Paraneoplastični sindromi su, za razliku od sitnostaničnog karcinoma, rijetkost. (48)

#### **2.1.2.2.5. Terapijski pristup**

Terapijski standard nije definiran jer se zbog malobrojnosti ovih karcinoma teško izvode randomizirana klinička ispitivanja. Radikalna kirurška resekcija jedina je kurativna terapijska opcija i prvi je izbor za rane stadije bolesti, poglavito stadij I i II. Cisplatina i etopozid ili irinotekan se koriste kao adjuvantna kemoterapija u svim stadijima bolesti. (43)

#### **2.1.2.2.6. Određivanje stadija i prognoza**

Stadij velikostaničnog neuroendokrino karcinoma određuje se prema osmom izdanju AJCC TNM klasifikacije za nesitnostanične karcinome. Ukupna stopa petogodišnjeg preživljenja iznosi 20.7%. Za prvi stadij stopa petogodišnjeg preživljenja iznosi 53.8%, a medijan preživljenja je 84 mjeseca. Za drugi stadij stopa petogodišnjeg preživljenja iznosi 28.8%, a medijan preživljenja je 20 mjeseci. Za treći stadij stopa petogodišnjeg preživljenja iznosi 16.6%, a medijan preživljenja je 20 mjeseci. Prognoza je najgora u četvrtom stadiju s petogodišnjom stopom preživljenja od samo 3.2% i medijanom preživljenja od 6 mjeseci. (44)

### **3. Neuroendokrine neoplazme probavnog sustava**

Neuroendokrine neoplazme probavnog sustava su heterogena skupina novotvorina zajedničkog neuroendokrinog fenotipa. Prema klasifikaciji Svjetske zdravstvene organizacije iz 2019. godine, dijele su na: neuroendokrine tumore (NET), neuroendokrine karcinome (NEC) i na mješovite neuroendokrine neoplazme (MiNEN). Ovakva podjela nastala je zbog razlučivanja neuroendokrinih tumora i karcinoma jer je utvrđeno kako se radi o zasebnim bolestima s različitim histološkim izgledom, molekularnim obilježjima i kliničkim tijekom (49). Najčešća primarna sijela su: tanko crijevo (38%), rektum (19%), crvuljak (15%), kolon (10%), gušterača (9%) i ostala sijela (2%) (50).

#### **3.1. Obilježja neuroendokrinih neoplazmi probavnog sustava**

Glavno zajedničko obilježje NET i NEC je pozitivitet imunohistokemijskih markera neuroendokrine diferencijacije: sinaptofizina, kromogranina A ili CD56. Najvažnije odrednice u dijagnozi neuroendokrinih neoplazmi su stanična diferencijacija tumora, gradus, mitotska aktivnost i Ki-67 indeks proliferacije (Tablica 3). Neuroendokrini tumori su prema definiciji dobro diferencirani i, ovisno o gradusu, dijele se na NET G1, G2 i G3. Određivanje gradusa tumora ovisi o mitotskoj aktivnosti, koja se mjeri brojanjem mitozna na 2mm<sup>2</sup> uzorka, i Ki-67 proliferacijskom indeksu. Prema navedenim kriterijima, NET G1 su tumori niskog gradusa s manje od 2 mitoze na 2 mm<sup>2</sup> i Ki-67 proliferacijskim indeksom manjim od 3%, NET G2 su tumori srednjeg gradusa s 2 do 20 mitozna na 2 mm<sup>2</sup> i Ki-67 proliferacijskim indeksom u rasponu od 3 do 20%, a NET G3 su visokog gradusa s više od 20 mitozna na 2 mm<sup>2</sup> i s Ki-67 indeksom većim od 20%.

Neuroendokrine karcinome tvore slabo diferencirane stanice, visokog gradusa, s visokom mitotskom aktivnošću (više od 20 mitozna / 2 mm<sup>2</sup>) i s Ki-67 proliferacijskim indeksom većim od 20%. (51) Histološki se NET i NEC uvelike razlikuju. Jednolične stanice s okruglom ili ovalnom jezgrom, kromatinom poput “soli i papra” i citoplazma ispunjena eozinofilnim zrcima, karakteristični su za stanice neuroendokrinih tumora. U nekim slučajevima pronalazi se i polimorfizam jezgri, što se naziva endokrina atipija, no ona ne upućuje na agresivnije

biološko ponašanje. Nakupine tumorskih stanica organizirane su trabekularno, poput otočića, ili slojevito, s očuvanim organoidnim rasporedom. (52) NEC se dijele na velikostanične i sitnostanične karcinome, a oba podtipa imaju različiti histološki izgled. Velikostanični karcinomi su sličniji tumorima s organoidnim rasporedom stanica, polimorfizmom jezgri i hiperkromazijom, prominentnim jezgricama, brojnim mitozama i prisutnom tumorskom nekrozom.

Sitnostanični karcinomi izgledom podsjećaju na sitnostanične karcinome pluća, sa slojevima malih ovalnih stanica s oskudnom citoplazmom i hiperkromatskom jezgrom s točkastim kromatinom. Jezgri se ne uočavaju, kao ni pleomorfizam. Nekroza je obilna i nepravilna, prisutna su brojna apoptotična tjelešca i vaskularna invazija. Također, moguće je uočiti i Azzopardijev fenomen, odnosno oblaganje krvnih žila bazofilnim jezgrenim sadržajem zbog obilnih nekroza i apoptoza stanica. (52,53)

MiNEN su neoplazme sa stanicama neuroendokrinog i neneuroendokrinog podrijetla. Morfološki se klasificiraju u 3 skupine: kolizijski, kompozitni i amfikrini mješoviti MiNEN. Kolizijska morfologija karakteriziraju dvije jukstapozicionirane populacije malignih stanica različitog podrijetla, koje se međusobno ne miješaju. Kompozitni MiNEN podrazumijeva dvije morfološki različite komponente koje su međusobno isprepletene ili se u jednoj, predominantnoj, komponenti nalazi fokalno područje druge, manjinske komponente. Amfikrini MiNEN sastoji se od jedne populacije stanica koje imaju fenotip barem dvije različite neoplazme. Kako bi se neka neoplazma definirala kao MiNEN, neuroendokrina i neneuroendokrina komponenta moraju biti zastupljene s minimalno 30% tumorske komponente. (54) Najčešća neneuroendokrina komponenta MiNEN su adenokarcinomi, zbog čega se ovaj entitet prije nazivao mješoviti adeno-neuroendokrini karcinom (MANEC), ali nakon što je utvrđeno da neneuroendokrina komponenta ne treba biti samo epitelna, odnosno karcinomska, 2018. godine je uveden pojam MiNEN. (55)

**Tablica 3:** Kriteriji za klasifikaciju neuroendokrinih neoplazmi probavnog sustava, modificirano prema WHO *Classification of Tumours Editorial Board. Digestive system tumours*. Lyon (France): *International Agency for Research on Cancer*; 2019. (WHO *classification of tumours series*, 5th ed.; vol. 1)

Naziv	Diferencijacija	Gradus	Broj mitozâ po 2 mm <sup>2</sup>	Ki-67 proliferacijski indeks
NET G1	Dobro diferencirani	Niski	<2	<3%
NET G2		Srednji	2-20	3-20%
NET G3		Visoki	>20	>20%
NEC	Loše diferencirani	Visoki	>20	>20%
MiNEN	Dobro ili loše diferencirani	Varijabilan	Varijabilan	Varijabilan

## 3.2. Neuroendokrini tumori probavnog sustava

Neuroendokrini tumori probavnog sustava su dobro diferencirane epitelne neoplazme organoidne morfologije. Sastoji se od stanica neuroendokrive diferencijacije. Kliničke i patološke osobitosti ovise o primarnom sijelu nastale neoplazme, ali mnoge karakteristike su im zajedničke. (56) Ovisno o broju mitozâ i Ki-67 proliferacijskom indeksu, dijele se u 3 gradusa: NET G1- niskog gradusa, NET G2- srednjeg gradusa i NET G3- visokog gradusa. Ovisno o tome luče li biološki aktivne peptidne hormone, dijele se na funkcionalne i nefunkcionalne tumore.

### 3.2.1. Epidemiologija

Radi se o rijetkim tumorima koji čine ukupno 2% svih tumora probavnog sustava. (57) Ukupna dobno standardizirana godišnja incidencija je 2015. godine u Sjedinjenim Američkim Državama iznosila 5,45 na 100 000 stanovnika. Može se uočiti trend porasta incidencije koja je 1975. godine iznosila 1.05 na 100 000. Jednako su zastupljeni kod muškaraca i žena. (58)



### 3.2.1.2. Etiologija i patogeneza

Smatra se da neuroendokrini tumori nastaju malignom alteracijom već diferenciranih neuroendokrinih stanica ili iz prekursorskih endodermalnih matičnih stanica. Mehanizam nastanka displazije nije u potpunosti poznat, no smatra se da ovisi o stadiju u kojem dolazi do displazije tijekom diferencijacije matičnih endodermalnih stanica u neuroendokrine stanice. Uočilo se da u ranijim stadijima diferencijacije ishodišne matične stanice češće dolazi do razvoja NEC ili NET visokog gradusa, dok NET G1 i G2 nastaju u posljednjim fazama diferencijacije ili u već djelomično diferenciranoj neuroendokrinoj stanici. Više od 95% NET nastaju sporadično, dok su preostali povezani s nasljednim i autosomno dominantnim sindromima. Među njima se nalaze: sindrom višestrukih endokrinih neoplazmi tipa 1 (MEN 1) i 2 (MEN 2), Von Hippel–Lindau sindrom (VHL), neurofibromatoza tipa 1, tuberozna skleroza i Carneyev kompleks. (59)

### 3.2.1.3. Patologija

Uzorci NET obojeni hemalaun eozinom su karakterističnog izgleda. Sastoje se od jednoličnih ovalnih i okruglih stanica čije jezgre su u principu pravilne, a rijetko atipične (endokrina atipija), sa sitnim, zrnatim kromatinom uzorka “sol i papar” i prisutnim jezgricama. Citoplazma je eozinofilna i zrnata. Najčešći obrasci stanične arhitekture su: solidne nakupine stanica, trabekularne nakupine, te žljezdanog, cističnog i papilarnog načina rasta. Sam način rasta nije određen primarnim sijelom, vrstom ili funkcionalnim statusom tumora. Ipak, postoje iznimke poput psamomskih tjelešaca kod somatostatina dvanaesnika.

Imunohistokemijskim metodama moguće je dokazati ekspresiju različitih markera, ovisno o primarnom sijelu i razini stanične diferencijacije. Najčešći imunohistokemijski markeri s kojima se dokazuje neuroendokrina diferencijacija su kromogranin A, sinaptofizin, PGP 9.5, neuron specifična enolaza i CD56. Također, pozitivni su i na keratine niske molekularne mase, što upućuje na epitelnu diferencijaciju. Kod funkcionalnih tumora, imunohistokemijski se mogu dokazati peptidni hormoni poput somatostatina, pankreasnog polipeptida, serotonina, gastrina, vazoaktivnog intestinalnog peptida, grelina i drugih hormona. (50) Problem određivanje ishodišta metastatskog neuroendokrinog tumora može se razriješiti upotrebom panel bojanja na četiri imunohistokemijska markera: CDX-2 (eng. *caudal-type homeobox 2*), PDX-1 (eng. *pancreatic and duodenal homeobox 1*), TTF-1 (eng. *thyroid transcription factor 1*) i NESP-55 (eng. *neuroendocrine secretory protein-55*). Izolirano pozitivno bojenje na CDX-2 govori u prilog tumora primarnog sijela u ileumu, a ako je pozitivno i PDX-1 bojanje, u obzir dolazi crvuljak kao primarnog sijela. Izolirano PDX-1 bojanje upućuje na primarno sijelo u

želucu ili dvanaesniku. Pozitivan TTF-1 isključuje sijelo probavnog sustava, te se tada vjerojatno radi o tumoru s primarnim sijelom u plućima ili štitnjači.

#### **3.2.1.4. Različita primarna sijela neuroendokrinih tumora probavnog sustava**

Jedna od prvih podjela neuroendokrinih tumora, tada nazvani samo karcinoidi, bazira se na embriološkom podrijetlu. Tako u tumorima nastalim iz derivata prednjeg primitivnog crijeva pripadaju tumori bronha, želuca, dvanaesnika i gušterače, iz srednjeg primitivnog crijeva tumori jejunuma, ileuma, apendiksa i cekuma, a iz stražnjeg primitivnog crijeva tumori distalnog kolona i rektuma. (60) Zbog heterogenosti tumora istog embriološkog podrijetla, ovakva klasifikacija se nije zadržala te se neuroendokrini tumori probavnog sustava klasificiraju prema anatomskoj lokalizaciji i gradusu tumora. (61)

##### **3.2.1.4.a. NET Želuca**

Želučani NET nastaju iz hiperplazije stanica nalik na enterokromafine (ECL) stanice kao odgovor na hipersekreciju gastrina, ili pak nastaju sporadično. Za razliku od većine ostalih NET, želučanim NET se često zna i etiologija. Klinički se dijele na tri tipa. (62)

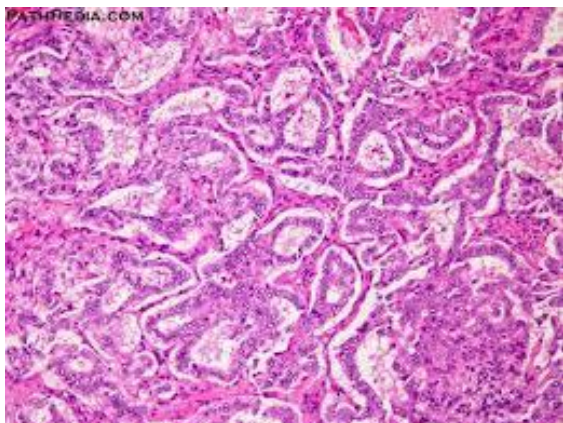
Tip I su najčešći NET želuca i čine do 80% svih želučanih NET. (63) Uzrok hiperplazije ECL stanica u ovom slučaju je atrofični gastritis u kojem dolazi do propadanja parijetalnih stanica želuca i aklorhidrije, tj. neadekvatnog stvaranja klorovodične kiseline (HCl). Zbog aklorhidrije ne dolazi do stimulacije D stanica koje luče somatostatin i posljedično negativne povratne sprege, tj. prekida lučenja gastrina iz G stanica. Ovakav neadekvatan odgovor dovodi do hipergastrinemije i posljedične ECL hiperplazije.

Etiološki se najčešće radi o autoimunom gastritisu. Histološke značajke su atrofija sluznice, odsutnost parijetalnih stanica i hiperplazija neuroendokrinih stanica. Autoimuni gastritis se biokemijski očituje visokim serumskim gastrinom i niskim vrijednostima vitamina B12 zbog manjka intrinzičnog faktora. Prognoza je dobra - manje od 5% tumora metastazira, a terapija je kirurška. (64)

Tip II je također povezan s povišenim vrijednostima gastrina u krvi, kojeg stvaraju gastrinomi - funkcionalni neuroendokrini tumori koji luče gastrin. Oni čine oko 5% želučanih NET, a najčešće su povezani s MEN1 sindromom i Zollinger-Ellisonovim sindromom. Karakteristične su sitne i multiple lezije fundusa i tijela želuca. Na dijagnozu upućuju hiperklorhidrija želuca i povišene vrijednosti gastrina. Infiltrativni rast i metastaze su češće nego kod tipa I te se nalaze u 10–30%. Terapija je kirurška resekcija gastrinoma i lokalna ekscizija NET-a. (65)

Tip III čine ostatak, 15–20% želučanih NET. Radi se o sporadičnim lezijama nastalim iz

normalne sluznice i bez znakova hipergastrinemije. Češće se javljaju kod muškaraca. Imaju najveći maligni potencijal od svih želučanih NET, a čak 50-100% ima znakove infiltrativnog rasta i razvijene metastaze. Upravo zbog toga imaju i lošiju prognozu od ostalih želučanih NET, sa stopom petogodišnjeg preživljenja 75%. Funkcionalni tumori stvaraju 5-hidroksitriptofan ili serotonin te su jedini želučani tumori koji mogu dovesti do razvoja kliničke slike karcinoidnog sindroma u slučaju jetrenih presadnica. (66)



**Slika 5:** gastrinom; izvor: [www.pathpedia.com](http://www.pathpedia.com)

#### **3.2.1.4.b. NET tankog crijeva**

NET dvanaesnika mogu biti funkcionalni i nefunkcionalni. Najčešće su funkcionalni, nefunkcionalni i gangliocitni paragangliomi. Među funkcionalnim tumorima najčešći su gastrinomi i somatostatinomi. Dijagnosticiraju se najčešće u šestom desetljeću života, i to češće kod muškaraca. Najčešće se radi o malim i izoliranim lezijama koje su ograničene na sluznicu i podsluznicu dvanaesnika. Presadnice u regionalne limfne čvorove pronalaze se u 60% slučajeva, a jetrene metastaze u manje od 10%. U oko 90% slučajeva nema kliničkih simptoma, pa je nerijetko opstrukcija jedan od prvih znakova bolesti, a često se dijagnosticiraju kao slučajan nalaz pri gastroenterološkoj obradi zbog drugih simptoma. Od kliničkih sindroma, najznačajniji su Zollinger-Ellisonov sindrom i karcinoidni sindrom kod pacijenata s jetrenim metastazama. (67) Ampularni NET se razlikuju od ostalih visokim gradusom i agresivnijim kliničkim tijekom, a od kliničkih znakova često izaziva opstruktivnu žuticu. (68)

NET jejunuma i ileuma su najčešće nefunkcionalni tumori. Javljaju se u pacijenata u šestom i sedmom desetljeću života, podjednako kod žena i muškaraca. Pri dijagnozi, lezije su najčešće veće od 2 cm, s infiltracijom lamine proprije i prisustvom u regionalnim limfnim čvorovima. Jetrene metastaze se uočavaju u 20% pacijenata. Stopa petogodišnjeg preživljenja kod pacijenata s lokaliziranom bolesti, iznosi 65%, a 36% kod pacijenata s distalnim metastazama. (69)

#### **3.2.1.4.c. NET crvuljka**

Za razliku od ostalih neuroendokrinih tumora, NET crvuljka se javlja u ranijoj životnoj dobi, najčešće u drugom i trećem desetljeću života. NET crvuljka se najčešće pronalaze slučajno, patohistološkom analizom uzorka crvuljka nakon apendektomije indicirane akutnim apendicitisom. U takvim uzorcima se pronalaze NET u 0.2–0.7%. Nastaju iz subepitelnih neuroendokrinih stanica koje se nalaze iznad lamine proprije. Najčešće su indolentnog kliničkog tijeka, a liječe se apendektomijom ili lijevostranom hemikolektomijom, ovisno o veličini neoplastične promjene. (70) Crvuljak je najčešće primarno sjelo NET vrčastih stanica koji nastaju iz pluripotentnih matičnih stanica. Stvaraju mucin koji se dokazuje posebnim histokemijskim bojanjima perjodnom kiselinom i Schiffovim reagensom (PAS) te mucikarminom uz standardne neuroendokrine markere. Prognoza NET vrčastih stanica je lošija od ostalih NET crvuljka. (71)

#### **3.2.1.4.d. NET kolona i rektuma**

NET kolona najčešće nastaju iz enterokromafinih stanica crijeva. Karakterizira ga inzularni rast stanica tumora, lučenje serotonina i pozitivno imunohistokemijsko bojanje na CDX2 marker. Čak 35% ih se pri dijagnozi prezentira s metastazama, najčešće u regionalne limfne čvorove, jetru, mezenterij i/ili peritoneum.

Petogodišnja stopa preživljenja niža je kod kolona, nego kod rektuma. Za prvi i drugi stadij iznosi 80%, za treći 50%, a za četvrti pada na 10%. (72)

Kolon je najčešće sjelo MiNEN s adenokarcinoznom komponentom. (73) NET rektuma najčešće nastaju iz L-stanica koje luče inkretin, glukagonu sličan peptid 1 (GLP-1), a mogu nastati i iz enterokromafinih stanica. Najčešće su indolentnog kliničkog tijeka i visoke stope petogodišnjeg preživljenja od 74-88%. Regionalne i udaljene metastaze pronalaze se u 10-20% slučajeva. (74)

### **3.2.1.4.e. NET gušterače**

NET gušterače su rijetki tumori koji čine 10% svih neoplazmi gušterače. (75) Radi se o heterogenoj skupini tumora koje, ovisno o stvaranju hormona, dijelimo na funkcionalne i nefunkcionalne. Funkcionalni tumori su specifični za ovo sijelo jer postoji širok raspon hormona koje mogu stvarati. U ovu skupinu pripadaju: inzulinomi, gastrinomi, VIPomi, glukagonomi i somatostatini. Tradicionalno se smatralo da NET gušterače nastaju od različitih stanica Langerhansovih otočića, no novija su istraživanja pokazala da zapravo nastaju iz pluripotentnih stanica koje se nalaze u gušteračnim izvodnim kanalima. (76)

Prekursorska lezija nije do kraja definirana, ali kod pacijenata s MEN1 i VHL sindromima nalazi se difuzna endokrina hiperplazija, displazija stanica i mikroadenomi. (77,78) NET gušterače imaju maligni potencijal - stopa desetogodišnjeg preživljenja iznosi 60-70%, a metastaze se nalaze u 15% svih novootkrivenih bolesnika. (79) Prediktivni faktori koji djeluju pozitivno na preživljenje su ženski spol i lokalizacija u dijelu tijela ili repa gušterače, dok visoki gradus, veličina tumora, udaljenje metastaze, III. i IV. stadij bolesti te dob iznad 60 godina koreliraju s lošim ishodom. (80)

### **3.3. Neuroendokrini karcinomi probavnog sustava**

NEC probavnog sustava su neoplazme visokog gradusa i slabe diferencijacije. Dije se u dva podtipa: sitnostanični i velikostanični karcinomi. Prije su u neuroendokrine karcinome pripadali i dobro diferencirani tumori visokog gradusa s brojem mitozna većim od 2 na 2 mm<sup>2</sup> i Ki-67 proliferacijskim indeksom većim od 20%, no Svjetska zdravstvena organizacija takve tumore od 2017. klasificira kao novi klinički entitet - neuroendokrini tumori visokog gradusa (NET G3). (81)

#### **3.3.1. Epidemiologija**

Određivanje epidemioloških podataka je velik problem kod NEC zbog novonastalih promjena u klasifikaciji i nedostatku istraživanju. Prema podacima iz američke baze SEER, incidencija je 2012. godine iznosila 4,6 slučaja na milijun. Vidljiv je trend porasta, s obzirom da je incidencija 1973. iznosila 1,5 slučaja na milijun. Sitnostanični neuroendokrini karcinom činio je 34% svih neuroendokrinih karcinoma probavnog sustava 2012. godine, a kod pojedinih sijela je to bio dominantan histološki podtip, npr. kod sijela anusa. Kolon, rektum i anus su bili primarno sijelo u 38% pacijenata, a gušterača u 23% pacijenata. Prisutnost metastaza uočena je u 40 do 76% pacijenata prilikom postavljanja dijagnoze, a najčešće kod NEC pankreasa. Medijan starosti pacijenata kod postavljanja dijagnoze je 67 godina. (52,82)

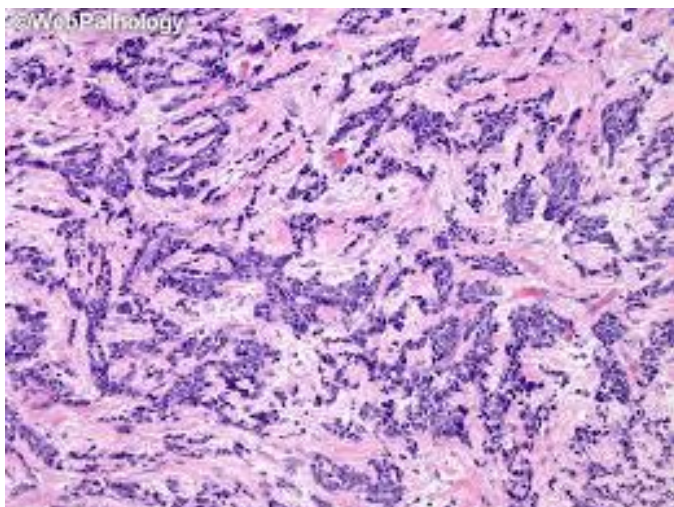
#### **3.3.2. Etiologija i patogeneza**

Etiologija NEC još uvijek je nejasna te nije pronađen ni jedan rizični čimbenik razvoja bolesti. Smatra se da neuroendokrini karcinomi nastaju iz endotelnih matičnih stanica u ranijoj fazi diferencijacije, za razliku od NET koji nastaju iz kasnijih faza diferencijacije ili već diferencirane stanice. Najčešće molekularne promjene kod NEC su mutacije u *TP53* regiji koja kodira tumor-supresorski protein p53. Također nalaze se i aberacije u p16/Rb/ciklin D1 signalnom putu, Hedgehog i Notch signalnim putevima, *KRAS* mutacije i mikrosatelitne nestabilnosti. (83) Kod sitnostaničnih karcinoma probavnog sustava pronalazi se bialelna inaktivacija *TP53* i *RBI* gena, kao i kod sitnostaničnih karcinoma pluća. (84)

### 3.3.3. Patologija

Neuroendokrini karcinomi sastoje se od stanica visokog mitotskog indeksa, s brojnim apoptozama, te su prožeti obilnom nekrozom. Velikostanični karcinomi su češći od sitnostaničnih i razlikuju se prema patohistološkim karakteristikama. Među njima su najvažniji polimorfizam jezgri, prisutnost jezgrice i veličina stanica - stanice promjera većeg od promjera tri limfocita zajedno. Prisutni su različiti obrasci rasta tumora, poput difuznog rasta, organoidnog, trabekularnog i perifernih palisada.

Sitnostanični karcinomi su predominantno difuznog rasta, sa slojevitim obrascem rasta i jednoličnim stanicama koje su promjera manjeg od promjera tri limfocita zajedno te koje nemaju jezgricu. (85) Imunohistokemijski se neuroendokrini diferencijacija dokazuje bojanjem na sinaptofizin i kromogranin A. Sinaptofizin je u većini slučajeva pozitivan, a kromogranin A je nerijetko negativan. (86) Prema kriterijima Svjetske zdravstvene organizacije, broj mitozu /2 mm<sup>2</sup> mora biti veći od 20, a Ki-67 proliferacijski indeks veći od 20%. Kriteriji su djelomično isti i kod dobro diferenciranih NET što dovodi do dijagnostičkih problema. Morfologija tumora je najbolji pokazatelj razlike, gdje organoidni rast, kapilarna mreža u izravnom kontaktu s tumorom i odsutnost dezmodoplastične strome govore u prilog NET. (87) Vrijednosti Ki-67 kod NET G3 se kreću od 28% do 60%, s medijanom od 30%. Kod NEC, te vrijednosti variraju od 30% do 85%, s medijanom od 60%. Jasna definicija ne postoji zbog preklapanja vrijednosti, no smatra se da bi kod želučanih neoplazmi referentna vrijednost od 20% do 55% upućivala na NET G3, a ona viša od 55% na NEC uz druge kriterije. (88) Promjene u genima *TP53* i *RBI* govore u prilog karcinoma. (89)



**Slika 6:** neuroendokrini karcinom debelog crijeva; izvor: webpathology.com

## 4. Rasprava

### 4.1. Usporedba neuroendokrinih tumora pluća i probavnog sustava

Patološka dijagnoza temelji se na analizi uzorka tumorskog tkiva. Uzorci potrebni za patohistološku dijagnostiku dobivaju se biopsijom ili resekcijom primarnog tumora, ili analizom tkiva presadnica. Resekcija primarnog tumora jedina je dijagnostička metoda koja ujedno ima i terapijski značaj, a izvodi se za tipične i atipične karcinoide koji su u više od 90% slučajeva resektabilni. Resekcija je metoda odabira i za velikostanične neuroendokrine karcinome u ranim stadijima. (2) Odabir vrste biopsije ovisi o lokalizaciji tumora i općem stanju pacijenta. Najčešće se koristi transtorakalna iglena biopsija zbog visoke osjetljivosti i specifičnosti, a niskog rizika za razvoj komplikacija. (3)

Druge metode uključuju transbronhalnu, a rjeđe torakoskopsku te otvorenu biopsiju.

Neuroendokrine neoplazme pluća dijele se na neuroendokrine tumore koji obuhvaćaju entitete tipičnog (TC) i atipičnog karcinoida (AC), te sitnostanični neuroendokrini karcinom (SCLNEC) i velikostanični neuroendokrini karcinom (LCLNEC).

Neuroendokrine neoplazme probavnog sustava dijele se na neuroendokrine tumore gradusa 1,2, i 3 (NET G1, NET G2, NET G3), te velikostanični (LCNEC) i sitnostanični neuroendokrini karcinom (SCNEC).

Dijagnostički kriteriji, prema aktualnoj WHO klasifikaciji iz 2021. godine za neuroendokrine neoplazme pluća, su mitotski indeks te prisutnost ili odsutnost nekroze. Odsutnost nekroze u preparatu specifična je za tipični karcinoid. Fokalna nekroza se uočava kod atipičnog karcinoida. Izražena nekroza specifično je obilježje sitnostaničnog i velikostaničnog karcinoma. (5)

Mitotski indeks je broj mitozâ/2 mm<sup>2</sup>. Određivanje mitotskog indeksa (MI) malignih stanica jedan je od temeljnih dijagnostičkih kriterija na temelju kojeg se razlikuju neuroendokrine neoplazme pluća. Za tipični karcinoid definirana je vrijednost od <2 mitoze /2mm<sup>2</sup>, a za atipični od 2 do 10 mitozâ /2mm<sup>2</sup>. Za sitnostanični i velikostanični karcinom definirana vrijednost je više od 10 mitozâ / 2mm<sup>2</sup>. Broj mitozâ definira se na 2mm<sup>2</sup>, kako bi se standardizirale vrijednosti izbrojenih mitozâ. Prije su se mitoze definirale po 10 vidnih polja velikog povećanja od x400 (x10 povećanje okulara i x40 povećanje objektiva). Zbog razlika u vidnom polju različitih mikroskopa danas se preferira izražavanje mitotskog indeksa na 2mm<sup>2</sup>.



Neuroendokrini morfološka razlikuje se kod neuroendokrinih tumora i karcinoma. Za neuroendokrine tumore specifična je histološka građa organoidnih, trabekularnih i solidnih nakupina jednoličnih stanica s okruglim ili ovalnim jezgrama s granularnim “sol i papar” kromatinom i s eozinofilnom citoplazmom. Sitnostanični karcinom histološki je građen od sitnih stanica oskudne citoplazme s okruglom ili ovalnom hiperkromatskom jezgrom, promjera manjeg od promjera 3 limfocita zajedno. Jezgrice nisu izražene. Stanice sitnostaničnog neuroendokrino karcinoma tvore solidne nakupine s izraženim artefaktom zbog kojeg stanice izgledaju stisnuto, tzv. “*crush*” efekt.

Velikostanični karcinom formira nakupine velikih stanica s vezikularnom jezgrom, prominentnom jezgricom i obilnom citoplazmom, a promjer im je veći od promjera 3 limfocita zajedno. (5)

Uz neuroendokrini morfološku, za dijagnozu neuroendokrinih neoplazmi potrebno je dokazati neuroendokrini diferencijaciju neoplazme, s barem jednim pozitivnim imunohistokemijskim markerom. Najčešće korišteni neuroendokrini imunohistokemijski markeri su CD 56, kromogranin te sinaptofizin. Sinaptofizin, kromogranin A i CD56 nisu specifični samo za neuroendokrine tumore, već mogu biti izraženi i kod 30% adenokarcinoma i pločastih karcinoma pluća. (7) Od nedavno se u literaturi spominje i inzulinomima pridružen protein 1 (INSM1) kao jedan od mogućih markera za potvrdu neuroendokrine diferencijacije plućnih neoplazmi kod sitnostaničnih karcinoma koji se ne boju standardnim protutijelima. (8) Ekspresija tiroidnog transkripcijskog faktora 1 (TTF1) pozitivna je u 85% sitnostaničnih karcinoma i 75% velikostaničnih karcinoma. Kod karcinoida ova ekspresija je češće poznata kod perifernih tumora, dok je kod centralnih pretežito negativna. (2)

Postoje i karcinomi koji imaju neuroendokrini morfološku, ali izostaju pozitivni neuroendokrini markeri. Oni su prepoznati već u prethodnoj WHO klasifikaciji iz 2018. godine kao karcinomi neuroendokrine morfološke.

Mogu se pronaći i zasebni entitet karcinoma koji nemaju morfološku neuroendokrinih neoplazmi, a pokazuju neuroendokrini diferencijaciju ekspresijom neuroendokrinih imunohistokemijskih markera. Takvi se nazivaju karcinomima neuroendokrine diferencijacije. Postoje i miješani neuroendokrini karcinomi kod kojih je svaka tumorska komponenta u analiziranom uzorku zastupljena s minimalnim udjelom 10%, a druga komponenta može biti ili drugi subtip neuroendokrino karcinoma ili pak tumorska komponenta nesitnostaničnih karcinoma (poput pločastih karcinoma i adenokarcinoma). (2) Prisutnost nesitnostanične komponente kod primarnih neuroendokrinih karcinoma je relativno česta pojava. Neka istraživanja pokazuju da čak do 25% svih kirurški resekiranih sitnostaničnih i velikostaničnih

karcinoma ima nesitnostaničnu komponentu. (9) Takve neoplazme nazivaju se kombinirani sitnostanični karcinom ili kombinirani velikostanični karcinom i puno su češći u plućima, nego kod neuroendokrinih karcinoma probavnog sustava. Nesitnostanična komponenta nije karakteristična za tipične i atipične karcinoide.

Ki67 je marker stanične proliferacije. To je nehistonski jezgreni protein koji je eksprimiran u aktivnoj fazi staničnog ciklusa, a ne ispoljava se u G0 i ranoj G1 fazi staničnog ciklusa.

Ki-67 proliferacijski indeks nije dijagnostički kriterij neuroendokrinih neoplazmi pluća. Vjerovatno zbog vrijednosti koje se znatno preklapaju između pojedinih entiteta. Ki-67 služi za razlikovanje karcinoida od karcinoma, posebice kad nije izražen "crush" efekt. Ovaj artefakt je patognomoničan za sitnostanični neuroendokrini karcinom, a njegova prisutnost u preparatu karcinoida, iako nije česta, mogla bi dovesti do netočne patološke dijagnoze.

Konstantne referentne vrijednosti Ki-67 proliferacijskog indeksa za dijagnozu NEN pluća nisu definirane. Kod tipičnog karcinoida vrijednosti se kreću od 2.3 do 4.15%, a kod atipičnog karcinoida od 9 do 17.8%. Također, referentna vrijednost za razlikovanje NET i NEC u literaturi varira od 2.5 do 30%. (6) Unatoč tome, WHO sugerira, ako su vrijednosti Ki-67 proliferacijskog indeksa veće od 5%, da se vjerojatno radi o atipičnom karcinoidu, a ne o tipičnom, dok vrijednosti veće od 30% govore u prilog sitnostaničnom i velikoostaničnom karcinomu. (2) Ostaju neuroendokrini tumori koji imaju morfoloiju karcinoida, a mitotski indeks  $>10$  mitoza /  $2 \text{ mm}^2$ , ili koji pokazuju vrijednost Ki-67 između 20-30%, prema novoj WHO klasifikaciji, pripadaju u velikostanične karcinome neuroendokrine morfologije. Prema prethodnoj WHO klasifikaciji, ove neoplazme nazivale su se atipični karcinoidi povišene mitotske aktivnosti ili povišenog proliferativnog indeksa. Bitno je naglasiti da se u probavnom sustavu isti entitet naziva NET G3.

Dijagnostički kriteriji, prema aktualnoj WHO klasifikaciji za neuroendokrine neoplazme probavnog sustava, su mitotski indeks, prisutnost ili odsutnost nekroze te vrijednost Ki-67. Kriterij veličine stanica je isti kao i kod neuroendokrinih neoplazmi, odnosno karcinoma sijela pluća. Neuroendokrinih diferencijacija ovog sijela se, jednako kao i kod neoplazmi pluća, dokazuje imunohistokemijskim neuroendokrinim markerima. Velikostanični neuroendokrini karcinom pluća je heterogena skupina neoplazmi. Ovisno o molekularnom profilu, dio se biološki ponaša kao nesitnostanični adenokarcinomi, a dio kao sitnostanični neuroendokrini karcinomi. Dijagnoza LCNEC u bioptičkom uzorku je moguća ako postoji mogućnost molekularne dijagnostike, dok je bez molekularne dijagnostike moguće dati isključivo dijagnozu NSCLC s neuroendokrinom morfologijom i pozitivnim neuroendokrinim markerima

ili velikostanični neuroendokrini karcinom.

Sitnostanični karcinomi su agresivnog biološkog ponašanja, a iako je metastatski potencijal mali, on je prisutan i u karcinoidima. Potonji su prema definiciji maligni tumori, iako se često netočno percipiraju kao tumori benignog biološkog ponašanja. Prema aktualnim smjericama, u bioptičkom materijalu je moguće odrediti dijagnozu, isključivo ukoliko se može diferencirati karcinom naspram NOS karcinoida. U probavnom sustavu biološko ponašanje neuroendokrinih tumora ne ovisi samo o tipu neuroendokrinih neoplazmi, već i o specifičnoj lokalizaciji. To ukazuje na značenje mikrookoliša neuroendokrinih tumora i općenito neoplazmi.

## 5. Zaključci

1. Neuroendokrine neoplazme pluća dijele se na neuroendokrine tumore koji obuhvaćaju entitete tipičnog (TC) i atipičnog karcinoida (AC), te sitnostanični neuroendokrini karcinom (SCLNEC) i velikostanični neuroendokrini karcinom (LCLNEC);
2. Neuroendokrine neoplazme probavnog sustava dijele se na neuroendokrine tumore gradusa 1,2, i 3 (NET G1, NET G2, NET G3, velikostanični (LCNEC) i sitnostanični neuroendokrini karcinom (SCNEC));
3. Dijagnostički kriteriji, prema aktualnoj WHO klasifikaciji za neuroendokrine neoplazme pluća, su mitotski indeks te prisutnost ili odsutnost nekroze;
4. Dijagnostički kriteriji, prema aktualnoj WHO klasifikaciji za neuroendokrine neoplazme probavnog sustava, su mitotski indeks, prisutnost ili odsutnost nekroze te vrijednost Ki-67;
5. Proliferativna aktivnost mjerena preko vrijednosti Ki-67 je definiranih raspona u neuroendokrinim neoplazmama probavnog sustava, dok, prema trenutno raspoloživim podacima, postoje velika preklapanja očekivanih vrijednosti u neuroendokrinim neoplazmama pluća;
6. Entitet NET G3 u probavnom sustavu odgovara velikostaničnom neuroendokrinom karcinomu karcinoidne morfologije u sijelu pluća;
7. Velikostanični neuroendokrini karcinom pluća heterogena je skupina neoplazmi. Ovisno o njihovom molekularnom profilu, dio se biološki ponaša poput nesitnostaničnih adenokarcinoma, a dio poput sitnostaničnih neuroendokrinih karcinoma;
8. U probavnom sustavu, biološko ponašanje neuroendokrinih tumora ovisi i o specifičnoj lokalizaciji neoplazme, što ukazuje na značenje mikrookoliša.

## 6. Zahvale

Želim zahvaliti mentorici izv. prof. dr. sc. Lovorki Batelji-Vuletić bez koje izrada ovog rada ne bi bila moguća. Zahvaljujem joj se, također, na dugogodišnjoj suradnji i mentorstvu kroz zajedničke znanstvene projekte te na mnogobrojnim savjetima koji su me vodili, kako kroz moje skromne početke u pisanju znanstvenih radova, tako i kroz život.

Zahvaljujem svima koji su bili uz mene proteklih šest godina i koji su bili dio mog studentskog života, a bez kojih ne bih bio osoba kakva danas jesam. Uspomene koje sam s vama stvorio će zauvijek imati posebno mjesto u mom srcu.

Na kraju, posebno bih se zahvalio svojoj majci Andrijani, ocu Željku i sestri Loreni kojima i posvećujem ovaj rad. U svakom trenutku sam znao da ste mi oslonac, a ako posustanem, da ste spremni vratiti me na pravi put. Pokazali ste mi što znači sretno djetinjstvo i toplina obiteljskog doma. Bez vaše ljubavi, žrtve i podrške nikada u životu ne bih uspio. Na tome vam beskrajno hvala!

## 7. Popis literature

1. Barta JA, Powell CA, Wisnivesky JP. Global Epidemiology of Lung Cancer. *Ann Glob Health*. 2019 Jan 22;85(1):8.
2. Organisation mondiale de la santé, Centre international de recherche sur le cancer, editors. Thoracic tumours. 5th ed. Lyon: International agency for research on cancer; 2021. (World health organization classification of tumours).
3. Sharma A, Shepard JAO. Lung Cancer Biopsies. *Radiol Clin North Am*. 2018 May;56(3):377–90.
4. Cree IA, Tan PH, Travis WD, Wesseling P, Yagi Y, White VA, et al. Counting mitoses: SI(ze) matters! *Mod Pathol*. 2021 Sep;34(9):1651–7.
5. Damjanov I, Seiwerth S, Jukic S, Nola M. *Patologija*. Zagreb: Medicinska naklada; 2018.
6. Rindi G, Klimstra DS, Abedi-Ardekani B, Asa SL, Bosman FT, Brambilla E, et al. A common classification framework for neuroendocrine neoplasms: an International Agency for Research on Cancer (IARC) and World Health Organization (WHO) expert consensus proposal. *Mod Pathol*. 2018 Dec;31(12):1770–86.
7. Derks JL, Dingemans AMC, van Suylen RJ, den Bakker MA, Damhuis RAM, van den Broek EC, et al. Is the sum of positive neuroendocrine immunohistochemical stains useful for diagnosis of large cell neuroendocrine carcinoma (LCNEC) on biopsy specimens? *Histopathology*. 2019 Mar;74(4):555–66.
8. Sakakibara R, Kobayashi M, Takahashi N, Inamura K, Ninomiya H, Wakejima R, et al. Insulinoma-associated Protein 1 (INSM1) Is a Better Marker for the Diagnosis and Prognosis Estimation of Small Cell Lung Carcinoma Than Neuroendocrine Phenotype Markers Such as Chromogranin A, Synaptophysin, and CD56. *Am J Surg Pathol*. 2020 Jun;44(6):757–64.
9. Sarkaria IS, Iyoda A, Roh MS, Sica G, Kuk D, Sima CS, et al. Neoadjuvant and adjuvant chemotherapy in resected pulmonary large cell neuroendocrine carcinomas: a single institution experience. *Ann Thorac Surg*. 2011 Oct;92(4):1180–6; discussion 1186-1187.
10. Quaedvlieg PF, Visser O, Lamers CB, Janssen-Heijnen ML, Taal BG. Epidemiology and survival in patients with carcinoid disease in The Netherlands. An epidemiological study with 2391 patients. *Ann Oncol Off J Eur Soc Med Oncol*. 2001 Sep;12(9):1295–300.
11. Modlin IM, Lye KD, Kidd M. A 5-decade analysis of 13,715 carcinoid tumors. *Cancer*. 2003 Feb 15;97(4):934–59.
12. Hemminki K, Li X. Incidence trends and risk factors of carcinoid tumors: a nationwide

- epidemiologic study from Sweden. *Cancer*. 2001 Oct 15;92(8):2204–10.
13. Caplin ME, Baudin E, Ferolla P, Filosso P, Garcia-Yuste M, Lim E, et al. Pulmonary neuroendocrine (carcinoid) tumors: European Neuroendocrine Tumor Society expert consensus and recommendations for best practice for typical and atypical pulmonary carcinoids. *Ann Oncol Off J Eur Soc Med Oncol*. 2015 Aug;26(8):1604–20.
  14. Swarts DRA, Scarpa A, Corbo V, Van Criekinge W, van Engeland M, Gatti G, et al. *MEN1* Gene Mutation and Reduced Expression Are Associated With Poor Prognosis in Pulmonary Carcinoids. *J Clin Endocrinol Metab*. 2014 Feb 1;99(2):E374–8.
  15. Sun TY, Hwang G, Pancirer D, Hornbacker K, Codima A, Lui NS, et al. Diffuse idiopathic pulmonary neuroendocrine cell hyperplasia: clinical characteristics and progression to carcinoid tumour. *Eur Respir J*. 2022 Jan;59(1):2101058.
  16. Gustafsson BI, Kidd M, Chan A, Malfertheiner MV, Modlin IM. Bronchopulmonary neuroendocrine tumors. *Cancer*. 2008 Jul 1;113(1):5–21.
  17. Rekhtman N. Neuroendocrine Tumors of the Lung: An Update. *Arch Pathol Lab Med*. 2010 Nov 1;134(11):1628–38.
  18. Fink G, Krelbaum T, Yellin A, Bendayan D, Saute M, Glazer M, et al. Pulmonary Carcinoid. *Chest*. 2001 Jun;119(6):1647–51.
  19. Scott WJ. Surgical treatment of other bronchial tumors. *Chest Surg Clin N Am*. 2003 Feb;13(1):111–28.
  20. Rekhtman N, Desmeules P, Litvak AM, Pietanza MC, Santos-Zabala ML, Ni A, et al. Stage IV lung carcinoids: spectrum and evolution of proliferation rate, focusing on variants with elevated proliferation indices. *Mod Pathol Off J U S Can Acad Pathol Inc*. 2019 Jul;32(8):1106–22.
  21. Raphael MJ, Chan DL, Law C, Singh S. Principles of diagnosis and management of neuroendocrine tumours. *Can Med Assoc J*. 2017 Mar 13;189(10):E398–404.
  22. Hilal T. Current understanding and approach to well differentiated lung neuroendocrine tumors: an update on classification and management. *Ther Adv Med Oncol*. 2017 Mar;9(3):189–99.
  23. Travis WD, Giroux DJ, Chansky K, Crowley J, Asamura H, Brambilla E, et al. The IASLC Lung Cancer Staging Project: proposals for the inclusion of broncho-pulmonary carcinoid tumors in the forthcoming (seventh) edition of the TNM Classification for Lung Cancer. *J Thorac Oncol Off Publ Int Assoc Study Lung Cancer*. 2008 Nov;3(11):1213–23.
  24. Travis WD, Rush W, Flieder DB, Falk R, Fleming MV, Gal AA, et al. Survival Analysis of 200 Pulmonary Neuroendocrine Tumors With Clarification of Criteria for Atypical Carcinoid and Its Separation From Typical Carcinoid. *Am J Surg Pathol*. 1998 Aug;22(8):934–44.
  25. Bini A, Brandolini J, Cassanelli N, Davoli F, Dolci G, Sellitri F, et al. Typical and atypical pulmonary carcinoids: our institutional experience. *Interact Cardiovasc Thorac Surg*. 2008 Mar 26;7(3):415–8.
  26. Aly RG, Rekhtman N, Li X, Takahashi Y, Eguchi T, Tan KS, et al. Spread Through Air Spaces

- (STAS) Is Prognostic in Atypical Carcinoid, Large Cell Neuroendocrine Carcinoma, and Small Cell Carcinoma of the Lung. *J Thorac Oncol*. 2019 Sep;14(9):1583–93.
27. Kalemkerian GP, Schneider BJ. Advances in Small Cell Lung Cancer. *Hematol Oncol Clin North Am*. 2017 Feb;31(1):143–56.
  28. Govindan R, Page N, Morgensztern D, Read W, Tierney R, Vlahiotis A, et al. Changing Epidemiology of Small-Cell Lung Cancer in the United States Over the Last 30 Years: Analysis of the Surveillance, Epidemiologic, and End Results Database. *J Clin Oncol*. 2006 Oct 1;24(28):4539–44.
  29. Ou SHI, Ziogas A, Zell JA. Prognostic Factors for Survival in Extensive Stage Small Cell Lung Cancer (ED-SCLC): The Importance of Smoking History, Socioeconomic and Marital Statuses, and Ethnicity. *J Thorac Oncol*. 2009 Jan;4(1):37–43.
  30. Hecht SS. Tobacco carcinogens, their biomarkers and tobacco-induced cancer. *Nat Rev Cancer*. 2003 Dec;3(10):733–44.
  31. Osaki Y, Okamoto M, Kaetsu A, Kishimoto T, Suyama A. Retrospective cohort study of smoking and lung cancer incidence in rural prefecture, Japan. *Environ Health Prev Med*. 2007 Jul;12(4):178–82.
  32. Pesch B, Kendzia B, Gustavsson P, Jöckel KH, Johnen G, Pohlabeln H, et al. Cigarette smoking and lung cancer-relative risk estimates for the major histological types from a pooled analysis of case-control studies. *Int J Cancer*. 2012 Sep 1;131(5):1210–9.
  33. Rodríguez-Martínez Á, Torres-Durán M, Barros-Dios JM, Ruano-Ravina A. Residential radon and small cell lung cancer. A systematic review. *Cancer Lett*. 2018 Jul;426:57–62.
  34. D'Angelo SP, Pietanza MC. The molecular pathogenesis of small cell lung cancer. *Cancer Biol Ther*. 2010 Jul;10(1):1–10.
  35. Raso MG, Bota-Rabassedas N, Wistuba II. Pathology and Classification of SCLC. *Cancers*. 2021 Feb 16;13(4):820.
  36. Nicholson SA, Beasley MB, Brambilla E, Hasleton PS, Colby TV, Sheppard MN, et al. Small Cell Lung Carcinoma (SCLC): A Clinicopathologic Study of 100 Cases With Surgical Specimens. *Am J Surg Pathol*. 2002 Sep;26(9):1184–97.
  37. Cook RF, Miller YE, Bunn PA. Small cell lung cancer: Etiology, biology, clinical features, staging, and treatment. *Curr Probl Cancer*. 1993 Mar;17(2):73–141.
  38. Soomro Z, Youssef M, Yust-Katz S, Jalali A, Patel AJ, Mandel J. Paraneoplastic syndromes in small cell lung cancer. *J Thorac Dis*. 2020 Oct;12(10):6253–63.
  39. Bernhardt EB, Jalal SI. Small Cell Lung Cancer. In: Reckamp KL, editor. *Lung Cancer* [Internet]. Cham: Springer International Publishing; 2016 [cited 2022 Apr 15]. p. 301–22. (Cancer Treatment and Research; vol. 170). Available from: [http://link.springer.com/10.1007/978-3-319-40389-2\\_14](http://link.springer.com/10.1007/978-3-319-40389-2_14)
  40. Carter BW, Glisson BS, Truong MT, Erasmus JJ. Small Cell Lung Carcinoma: Staging, Imaging, and Treatment Considerations. *RadioGraphics*. 2014 Oct;34(6):1707–21.



41. Howlader N, Noone AM, Krapcho M, Miller D, Brest A, Yu M, Ruhl J, Tatalovich Z, Mariotto A, Lewis DR, Chen HS, Feuer EJ, Cronin KA (eds). SEER Cancer Statistics Review, 1975-2018, National Cancer Institute. Bethesda, MD, [https://seer.cancer.gov/csr/1975\\_2018/](https://seer.cancer.gov/csr/1975_2018/), based on November 2020 SEER data submission, posted to the SEER web site, April 2021.
42. Travis WD, Linnoila RI, Tsokos MG, Hitchcock CL, Cutler GB, Nieman L, et al. Neuroendocrine Tumors of the Lung With Proposed Criteria for Large-Cell Neuroendocrine Carcinoma: An Ultrastructural, Immunohistochemical, and Flow Cytometric Study of 35 Cases. *Am J Surg Pathol*. 1991 Jun;15(6):529–53.
43. Fasano M, Della Corte CM, Papaccio F, Ciardiello F, Morgillo F. Pulmonary Large-Cell Neuroendocrine Carcinoma: From Epidemiology to Therapy. *J Thorac Oncol*. 2015 Aug;10(8):1133–41.
44. Deng C, Wu SG, Tian Y. Lung Large Cell Neuroendocrine Carcinoma: An Analysis of Patients from the Surveillance, Epidemiology, and End-Results (SEER) Database. *Med Sci Monit*. 2019 May 16;25:3636–46.
45. Takei H, Asamura H, Maeshima A, Suzuki K, Kondo H, Niki T, et al. Large cell neuroendocrine carcinoma of the lung: A clinicopathologic study of eighty-seven cases. *J Thorac Cardiovasc Surg*. 2002 Aug;124(2):285–92.
46. George J, Walter V, Peifer M, Alexandrov LB, Seidel D, Leenders F, et al. Integrative genomic profiling of large-cell neuroendocrine carcinomas reveals distinct subtypes of high-grade neuroendocrine lung tumors. *Nat Commun*. 2018 Dec;9(1):1048.
47. Hiroshima K, Mino-Kenudson M. Update on large cell neuroendocrine carcinoma. *Transl Lung Cancer Res*. 2017 Oct;6(5):530–9.
48. Fernandez FG, Battafarano RJ. Large-cell neuroendocrine carcinoma of the lung: an aggressive neuroendocrine lung cancer. *Semin Thorac Cardiovasc Surg*. 2006;18(3):206–10.
49. Klöppel G. Neuroendocrine Neoplasms: Dichotomy, Origin and Classifications. *Visc Med*. 2017;33(5):324–30.
50. Patel N, Barbieri A, Gibson J. Neuroendocrine Tumors of the Gastrointestinal Tract and Pancreas. *Surg Pathol Clin*. 2019 Dec;12(4):1021–44.
51. Organisation mondiale de la santé, Centre international de recherche sur le cancer, editors. Digestive system tumours. 5th ed. Lyon: International agency for research on cancer; 2019. (World health organization classification of tumours).
52. Coriat R, Walter T, Terris B, Couvelard A, Ruzniewski P. Gastroenteropancreatic Well-Differentiated Grade 3 Neuroendocrine Tumors: Review and Position Statement. *The Oncologist*. 2016 Oct 1;21(10):1191–9.
53. Miranda-Aquino T, Pérez-Topete SE, Hernández-Portales JA, et al. Gastroesophageal junction small cell carcinoma. *Med Int Mex*. 2017;33(3):403-406.
54. de Mestier L, Cros J, Neuzillet C, Hentic O, Egal A, Muller N, et al. Digestive System Mixed

- Neuroendocrine-Non-Neuroendocrine Neoplasms. *Neuroendocrinology*. 2017;105(4):412–25.
55. Rindi G, Klimstra DS, Abedi-Ardekani B, Asa SL, Bosman FT, Brambilla E, et al. A common classification framework for neuroendocrine neoplasms: an International Agency for Research on Cancer (IARC) and World Health Organization (WHO) expert consensus proposal. *Mod Pathol Off J U S Can Acad Pathol Inc*. 2018 Dec;31(12):1770–86.
  56. Klimstra DS, Yang Z. Pathology, classification, and grading of neuroendocrine neoplasms arising in the digestive system. *Uptodate Última actualització* 2019;29:
  57. Warner RRP. Enteroendocrine Tumors Other Than Carcinoid: A Review of Clinically Significant Advances. *Gastroenterology*. 2005 May;128(6):1668–84.
  58. Xu Z, Wang L, Dai S, Chen M, Li F, Sun J, et al. Epidemiologic Trends of and Factors Associated With Overall Survival for Patients With Gastroenteropancreatic Neuroendocrine Tumors in the United States. *JAMA Netw Open*. 2021 Sep 1;4(9):e2124750.
  59. Schimmack S, Svejda B, Lawrence B, Kidd M, Modlin IM. The diversity and commonalities of gastroenteropancreatic neuroendocrine tumors. *Langenbecks Arch Surg*. 2011 Mar;396(3):273–98.
  60. Williams E. The Classification Of Carcinoid Tumours. *The Lancet*. 1963 Feb;281(7275):238–9.
  61. Mandair D, Caplin ME. Colonic and rectal NET's. *Best Pract Res Clin Gastroenterol*. 2012 Dec 1;26(6):775–89.
  62. Rindi G, Luinetti O, Cornaggia M, Capella C, Solcia E. Three subtypes of gastric argyrophil carcinoid and the gastric neuroendocrine carcinoma: a clinicopathologic study. *Gastroenterology* 1993;104:994–1006.
  63. Modlin IM, Moss SF, Oberg K, Padbury R, Hicks RJ, Gustafsson BI, et al. Gastrointestinal neuroendocrine (carcinoid) tumours: current diagnosis and management. *Med J Aust* 2010;193:46–52.
  64. Gladdy RA, Strong VE, Coit D, Allen PJ, Gerdes H, Shia J, et al. Defining Surgical Indications for Type I Gastric Carcinoid Tumor. *Ann Surg Oncol*. 2009 Nov;16(11):3154–60.
  65. Van Weyenberg S, Pohl J. Gastric Neuroendocrine Tumors. *Video J Encycl GI Endosc*. 2013 Jun;1(1):176–7.
  66. O'Toole D, Delle Fave G, Jensen RT. Gastric and duodenal neuroendocrine tumours. *Best Pract Res Clin Gastroenterol*. 2012 Dec;26(6):719–35.
  67. Hoffmann KM, Furukawa M, Jensen RT. Duodenal neuroendocrine tumors: Classification, functional syndromes, diagnosis and medical treatment. *Best Pract Res Clin Gastroenterol*. 2005 Oct;19(5):675–97.
  68. Randle RW, Ahmed S, Newman NA, Clark CJ. Clinical outcomes for neuroendocrine tumors of the duodenum and ampulla of vater: a population-based study. *J Gastrointest Surg*. 2014;18(2):354–362.
  69. Xavier S. Small bowel neuroendocrine tumors: From pathophysiology to clinical approach. *World J Gastrointest Pathophysiol*. 2016;7(1):117.

70. Moris D, Tsilimigras Di, Vagios S, Ntanasis-Stathopoulos I, Karachaliou Gs, Papalampros A, et al. Neuroendocrine Neoplasms of the Appendix: A Review of the Literature. *Anticancer Res.* 2018 Feb 1;38(2):601.
71. Grin A, Streutker CJ. Neuroendocrine Tumors of the Luminal Gastrointestinal Tract. *Arch Pathol Lab Med.* 2015 Jun 1;139(6):750–6.
72. Chagpar R, Chiang YJ, Xing Y, Cormier JN, Feig BW, Rashid A, et al. Neuroendocrine Tumors of the Colon and Rectum: Prognostic Relevance and Comparative Performance of Current Staging Systems. *Ann Surg Oncol.* 2013 Apr 1;20(4):1170–8.
73. Milione M, Maisonneuve P, Pellegrinelli A, Grillo F, Albarello L, Spaggiari P, et al. Ki67 proliferative index of the neuroendocrine component drives MANEC prognosis. *Endocr Relat Cancer.* 2018 May 1;25(5):583–93.
74. Volante M, Grillo F, Massa F, Maletta F, Mastracci L, Campora M, et al. Neuroendocrine neoplasms of the appendix, colon and rectum: *Pathol - J Ital Soc Anat Pathol Diagn Cytopathol* [Internet]. 2021 Feb 18 [cited 2022 May 10];113. Available from: <https://www.pathologica.it/article/view/230>
75. Leung HHW, Chan AWH. Updates of pancreatic neuroendocrine neoplasm in the 2017 World Health Organization classification. *Surg Pract.* 2019;23(2):42–7.
76. Vortmeyer AO, Huang S, Lubensky I, Zhuang Z. Non-islet origin of pancreatic islet cell tumors. *J Clin Endocrinol Metab.* 2004 Apr;89(4):1934–8.
77. Thompson NW, Lloyd RV, Nishiyama RH, et al. et al. MEN I pancreas: a histological and immunohistochemical study. *World J Surg.* 1984;8:561–574.
78. Lubensky IA, Pack S, Ault D, et al. et al. Multiple neuroendocrine tumors of the pancreas in von Hippel-Lindau disease patients: histopathological and molecular genetic analysis. *Am J Pathol.* 1998;153:223–231.
79. Reid MD, Balci S, Saka B, Adsay NV. Neuroendocrine tumors of the pancreas: current concepts and controversies. *Endocr Pathol.* 2014 Mar;25(1):65–79.
80. Chen J, Yang Y, Liu Y, Kan H. Prognosis analysis of patients with pancreatic neuroendocrine tumors after surgical resection and the application of enucleation. *World J Surg Oncol.* 2021 Jan 12;19(1):11.
81. Lloyd RV, Osamura RY, Klöppel G RJ. WHO classification of tumours of endocrine organs. Fourth Edition - WHO - OMS -. *WHO Classification of Tumours of Endocrine Glands.* 4th ed. Lyon: IARC; 2017.
82. Dasari A, Mehta K, Byers L, Sorbye H, Yao JamesC. Comparative Study of Lung and Extrapulmonary Poorly Differentiated Neuroendocrine Carcinomas: A SEER Database Analysis of 162983 Cases. *Cancer.* 2018 Feb 15;124(4):807–15.
83. Girardi DM, Silva ACB, Rêgo JFM, Coudry RA, Riechelmann RP. Unraveling molecular pathways of poorly differentiated neuroendocrine carcinomas of the gastroenteropancreatic system: A

- systematic review. *Cancer Treat Rev.* 2017 May;56:28–35.
84. Yachida S, Vakiani E, White CM, Zhong Y, Saunders T, Morgan R, et al. Small cell and large cell neuroendocrine carcinomas of the pancreas are genetically similar and distinct from well-differentiated pancreatic neuroendocrine tumors. *Am J Surg Pathol.* 2012 Feb;36(2):173–84.
  85. Basturk O, Tang L, Hruban RH, Adsay NV, Yang Z, Krasinskas AM, et al. Poorly Differentiated Neuroendocrine Carcinomas Of The Pancreas: A Clinicopathologic Analysis Of 44 Cases. *Am J Surg Pathol.* 2014 Apr;38(4):437–47.
  86. Sorbye H, Strosberg J, Baudin E, Klimstra DS, Yao JC. Gastroenteropancreatic high-grade neuroendocrine carcinoma. *Cancer.* 2014;120(18):2814–23.
  87. Elvebakken H, Perren A, Scoazec JY, Tang LH, Federspiel B, Klimstra DS, et al. A Consensus-Developed Morphological Re-Evaluation of 196 High-Grade Gastroenteropancreatic Neuroendocrine Neoplasms and Its Clinical Correlations. *Neuroendocrinology.* 2021;111(9):883–94.
  88. Shi H, Chen L, Meng L, Zhang Q, Lin Y, Lin R, et al. The Role of Ki-67 Index Cut-off of 55% and Differentiation in Redefining NET and NEC for Grade 3 Gastrointestinal Neuroendocrine Neoplasms. *J Gastrointest Surg.* 2020 Oct 1;24(10):2302–5.
  89. Grasselli J, Rizzolo M, Ruiz G, Salanova R, Mariani J, O'Connor J, et al. Gastroenteropancreatic neuroendocrine neoplasia G3 according to 2019 WHO classification: a comprehensive clinicopathological characterization including mismatch repair proteins and PDL1 expression in a large cohort of patients. *Ann Oncol.* 2019 Jul;30:iv25.

## 8. Životopis

Rođen sam u Zagrebu 11.01.1998. godine gdje sam pohađao Osnovnu školu Antun Branko Šimić i VII. gimnaziju. Medicinski fakultet Sveučilišta u Zagrebu upisao sam 2016./2017. akademske godine. Sudjelovao sam u radu Studentske sekcije za onkologiju i imunologiju kao predsjednik sekcije, u promotivnom-preventivnom programu Zdravo sveučilište i znanstvenom odboru studentskog kongresa „Croatian student summit“ zbog kojeg sam nagrađen Rektorovom nagradom za društveno koristan rad u akademskoj i široj zajednici 2018./2019. akademske godine. Iste godine nagrađen sam Dekanovom nagradom za izvrstan upjeh na trećoj godini. Tijekom studija bio demonstrator na Zavodu za kemiju i biokemiju, na Katedri za internu medicinu kao demonstrator kolegija „Klinička propedeutika“ te na Katedri za patofiziologiju kao demonstrator kolegija „Patofiziologija“. Aktivno i pasivno sam sudjelovao na mnogobrojnim studentskim kongresima. Tečno govorim engleski jezik, a njemački na početnoj razini. Položio sam B kategoriju za upravljanje osobnim automobilima i tečaj digitalne fotografije.