

# Učestalost recidiviranja i pojave karcinoma u hiperplastičnim polipima želuca dijagnosticiranih u Zavodu za gastroenterologiju Kliničkog bolničkog centra Sestre milosrdnice

---

**Novak, Nikolina**

**Master's thesis / Diplomski rad**

**2022**

*Degree Grantor / Ustanova koja je dodijelila akademski / stručni stupanj:* **University of Zagreb, School of Medicine / Sveučilište u Zagrebu, Medicinski fakultet**

*Permanent link / Trajna poveznica:* <https://urn.nsk.hr/urn:nbn:hr:105:791175>

*Rights / Prava:* [In copyright](#)/[Zaštićeno autorskim pravom.](#)

*Download date / Datum preuzimanja:* **2024-07-04**



*Repository / Repozitorij:*

[Dr Med - University of Zagreb School of Medicine Digital Repository](#)



**SVEUČILIŠTE U ZAGREBU**

**MEDICINSKI FAKULTET**

Nikolina Novak

**Učestalost recidiviranja i pojave karcinoma u  
hiperplastičnim polipima želuca dijagnosticiranih u  
Zavodu za gastroenterologiju Kliničkog bolničkog  
centra Sestre milosrdnice**

**DIPLOMSKI RAD**



**Zagreb, 2022.**

Ovaj diplomski rad izrađen je na Zavodu za gastroenterologiju i hepatologiju Klinike za unutarnje bolesti Kliničkog bolničkog centra Sestre milosrdnice u Zagrebu pod vodstvom doc.dr.sc. Nevena Baršića i predan je na ocjenu u akademskoj godini 2021/22.

## **POPIS KRATICA**

<b>ACC</b>	Adenokarcinom želuca (engl. Adenocarcinoma)
<b>AMAG</b>	Autoimuni metaplastični atrofični gastritis
<b>ASGE</b>	Američko društvo za gastrointestinalnu endoskopiju (engl. American society for Gastrointestinal Endoscopy)
<b>ASK</b>	Acetilsalicilna kiselina
<b>CAG</b>	Kronični atrofični gastritis (engl. Chronic Atrophic Gastritis)
<b>CI</b>	Interval pouzdanosti (engl. confidence interval)
<b>ECLC</b>	Stanica nalik na enterokromafine (engl. Enterochromaffin like cells)
<b>ELISA</b>	Enzimsko vezani imunoapsorbirajući test (Enzyme-linked immunoassay)
<b>GERB</b>	Gastroezofagealna refluksna bolest
<b>HPŽ</b>	Hiperplastičan polip želuca
<b>IPP</b>	Inhibitori protonske pumpe
<b>MAPS</b>	engl. Management of precancerous conditions and lesions in the stomach
<b>NSAR</b>	Nesteroidni antireumatici
<b>OLGA</b>	engl. Operative Link on Gastritis Assessment
<b>OLGIM</b>	engl. Operative Link on Gastric Intestinal Metaplasia
<b>pRB</b>	Retinoblastomski protein
<b>pT53</b>	Tumorski protein P53
<b>TNM</b>	Klasifikacija proširenosti tumora ( engl. Tumor, Lymph node metastasis, distant Metastasis)
<b>WHO</b>	Svjetska zdravstvena organizacija (eng. World health organisation)

## SADRŽAJ

SAŽETAK .....	
1. UVOD.....	1
1.1 Hiperplastični polipi želuca .....	1
1.1.1 Osnovne karakteristike želučanih polipa .....	1
1.1.2 Osnovne karakteristike hiperplastičnih polipa želuca .....	2
1.1.3 Makroskopski i mikroskopski izgled HPŽ.....	3
1.1.4 Rizični čimbenici za razvoj HPŽ.....	6
1.2 Hiperplastični polipi želuca i infekcija sa <i>H. pylori</i> .....	7
1.3 Hiperplastični polipi želuca i uporaba inhibitora protonske pumpe (IPP) .....	9
1.4 Autoimuni gastritis i hiperplastični polipi želuca .....	10
1.5 Maligni potencijal polipa .....	12
1.5.1 Prekancerozna stanja i lezije želuca .....	12
1.5.2 Displazija unutar HPŽ.....	13
1.6 Karcinom želuca .....	15
1.7 Klinička slika.....	16
1.8 Endoskopska obrada .....	17
1.9 Smjernice za zbrinjavanje HPŽ.....	19
1.10 Učinak eradikacijske terapije za <i>H. pylori</i> na regresiju i recidiv HPŽ.....	20
2. HIPOTEZA .....	21
3. CILJEVI RADA.....	21
4. PLAN RADA – PACIJENTI I METODE .....	22
5. REZULTATI.....	23
5.1 Karakteristike pacijenata i HPŽ .....	23
5.2 Recidiviranje nakon endoskopske resekcije .....	26
5.3 Displazija i maligna transformacija HPŽ .....	30
5.4 Multivarijantna analiza .....	32
6. RASPRAVA.....	33
7. ZAKLJUČAK .....	38
8. ZAHVALE.....	39
9. LITERATURA .....	40
10. DOZVOLA ETIČKOG POVJERENSTVA .....	49
11. ŽIVOTOPIS.....	50

## SAŽETAK

### **Učestalost recidiviranja i pojave karcinoma u hiperplastičnim polipima želuca dijagnosticiranih u Zavodu za gastroenterologiju Kliničkog bolničkog centra Sestre milosrdnice**

Polipi želuca pronalaze se u 1-8 % endoskopija gornjeg gastrointestinalnog trakta, najčešće kao slučajan nalaz. Hiperplastični polipi želuca (HPŽ) čine 30-93% otkrivenih polipa, čest su nalaz u zemljama s visokom prevalencijom H.pylori infekcije. Procjenjuje se da je rizik za neoplastičnu transformaciju unutar polipa u rasponu od 1,5 do 4,5 %, pri čemu je prevalencija nastanka adenokarcinoma izvan HPŽ veće nego unutar polipa (6% vs. 2%).

U ovoj retrospektivnoj studiji koristili smo uvid u medicinsku dokumentaciju, nalaze endoskopske obrade i biopsije u 36 pacijenata koji su u periodu od 2012. do 2021. hospitalizirani na Zavodu za gastroenterologiju KBCSM zbog resekcije HPŽ. Cilj studije bio je prikazati trendove recidiviranja i pojave karcinoma unutar HPŽ, rizične čimbenike u nastanku i transformaciji, te pokušati definirati preporuku o resekciji i praćenju ovih polipa.

U inicijalnoj obradi identificirano je 36 bolesnika sa 144 polipa od čega je resecirano 98 HPŽ. Više su bili zastupljeni muškarci (63,9%), medijan dobi bio je 71,5, a prosječan broj polipa po pacijentu 3,8. Polipi su bili smješteni antralno u 75% pacijenata, a simptome je imalo 58,3% bolesnika. Primarni recidiv HPŽ zabilježen je kod 50% pacijenata nakon inicijalne resekcije. U univarijantnoj analizi statistički značajnim za recidiv pokazao se broj reseciranih polipa (RR 5,14 uz CI 95% 1,17-22,48 p=0,03), te ne uzimanje ASK (0,18 uz CI 95% 0,040-0,820, p=0,027). Faktori ipak nisu značajni u multivarijantnoj analizi. Tijekom perioda praćenja, neoplastičnu transformaciju HPŽ zabilježi se u 19,4% svih sudionika, od čega je adenokarcinom utvrđen u 5,5% sudionika. Medijan perioda praćenja do pojave displazije je 9,5 mjeseci, dok je u slučaju recidiva 7,5. Na temelju Kaplan-Meierovih krivulja preživljenja, optimalni period za praćenje da bi se otkrili recidivi i displazija je procijenjen na 12 mjeseci. Dobivena učestalost recidiviranja i neoplastične transformacije u grupi pacijenata, ako se podaci obrađuju kao pacijent-slučaj, veća je od opisane u literaturi. Kao optimalni period praćenja nakon resekcije HPŽ, procjenjuje se na 12 mjeseci zbog toga se otkriva većina recidiva i displazija u HPŽ.

**Ključne riječi:** displazija, hiperplastični polip želuca, karcinom želuca

## SUMMARY

### **The frequency of recurrence and carcinoma in gastric hyperplastic polyps at the Department of Gastroenterology at University Hospital Center Sestre milosrdnice**

Gastric polyps are an incidental finding in 1 to 8 % upper GIT endoscopies and hyperplastic gastric polyps (HGP) account for 30 to 93% of cases. The incidence is higher in countries with high H. pylori infection prevalence, but as the eradication strategies progress, the rate of HGP is falling. Studies estimate that the overall risk for neoplastic transformation in the polyp to be 1,5 – 4,5%. It is considered that the risk for adenocarcinoma development is higher in the adjacent mucosa than in the polyp itself (6% vs 2%).

In this retrospective study an analysis of medical records, endoscopy and biopsy results of 36 patients that were referred to KBCSM Gastroenterology department for endoscopic GHP removal from 2009 to 2021 was conducted. The aim of this study is to define the trends and risk factors for HGP recurrence and neoplastic transformation in our patient group, as well as to review the resection and follow-up protocols.

A number of 36 patients, initially presented with 144 HGP of which 98 were resected endoscopically. The HGP in our patients are situated antrally (75%), multiple in number (3,8 per person), tend to occur in men (63,9%) and the average patients' age was 71,5 years. Symptoms were described in 58,3% of the patients with HGP. After initial resection, 50% of our patients with HGP had a primary recurrence. A univariate analysis found the number of resected polyps (RR 5,14, CI 95% 1,17-22,48 p=0,03) and not belonging to the acetylsalicylic acid therapy group (RR 0,18, CI 95% 0,040-0,820, p=0,027) as factors that are statistically significant for recurrence, but multivariate analysis did not follow through. During the follow up, 19,4% of the patients developed neoplastic changes in HGP, but no risk factors were proven significant in an univariate analysis. The median recurrence period is 6,5 months, while neoplastic change was discovered after a median of 9,5 months since resection of GHP. The period of 12 months is considered to be the cut-off point to discover most recurrences and neoplastic changes. Finally, this study did show that the rates of recurrence and neoplastic transformation to be higher than expected in the literature. Also, a follow up period of 12 months after the resection was confirmed to be the best option for follow-up and early neoplastic change detection.

Key words: dysplasia, gastric carcinoma, hyperplastic gastric polyp

# 1. UVOD

## 1.1 Hiperplastični polipi želuca

### *1.1.1 Osnovne karakteristike želučanih polipa*

Polipi su makroskopski vidljive, sesilne ili pedunkulirane tvorbe koje protrudiraju u lumen, a najčešće nastaje kao posljedica hiperplazije epitelnih ili stromalnih stanica (1,2). Pojedinačni se entiteti mogu razlikovati endoskopski na temelju makroskopskog izgleda, tipičnoj lokaciji na sluznici ili pak veličini i obliku, no uloga biopsije u dijagnozi je presudna (3,4).

Poznat je podatak da se čak u 1-8 % endoskopija gornjeg intestinalnog trakta pronađu polipoidne tvorbe u želudcu (5–9). Rijetko se prezentiraju s kliničkom slikom, pa je čak 90 % novootkrivenih polipa slučajan nalaz pri endoskopiji (2). Iako se često smatraju kao asimptomatske i benigne tvorbe, nije moguće isključiti mogućnost maligne transformacije polipa u karcinom želuca, koji je čak treći razlog smrtnosti u svih oboljelih od karcinoma (10).

Polipi želuca uglavnom su benigna pojava, a histološki su najzastupljeniji tipovi polipi fundusnih žlijezda, hiperplastični polipi i adenomi. Drugi rjeđe uočeni tipovi su hamartomi (juvenilni polip) te polipi u sklopu nasljednih adenomatoznih polipoza, a od ne-epitelnih intramuralnih polipa neki od mogućih entiteta su stromalni tumori, leomiomi, lipomi, ksantomi, ektopije itd (2,11,12).

Foveolarni polipi fundusnih žlijezda predstavljaju cistično proširenje korpusnih žlijezda, a javljaju se javljaju kao sporadični ili u sklopu sindroma familijarne adenomatozne polipoze. Obično ne podliježu malignoj transformaciji. Adenomatozni polipi rijetke su pojave, a sklonije razvoju smatraju se osobe ženskog spola starije od 65 godina. Češća su pojava u debelom crijevu, a želučani polipi nose zloćudni potencijal i često se nalaze displastična žarišta unutar polipa (4,13).

Pojavnost želučanih polipa dobro korelira s rasprostranjenosti infekcije želuca bakterijom *Helicobacter pylori* (*H. pylori*) pa su tako hiperplastični polipi dominantan tip polipa u zemljama s visokom prevalencijom *H. pylori* infekcije (3). U prilog tome govori činjenica da su u zapadnim zemljama (npr. Sjedinjene Američke Države) najčešći entitet foveolarni polipi fundusnih žlijezda, a tome u prilog ide i činjenica da infekcija s *H. pylori* tamo trenutno nije javnozdravstveni problem. Tako je u jednom istraživanju gdje je 20000 ispitanika podvrgnuto



gastroskopiji, prevalencija polipa želuca bila 3.75% od čega je čak 77.2% nalaza biopsija odgovaralo fundusnim polipima (3). Poznate su i studije koje ukazuju da su polipi fundusnih žlijezda povezani sa širokom uporabom inhibitora protonske pumpe, a moguće je da infekcija s *H. pylori* inhibira njihov razvoj kroz nepoznat mehanizam (2,3). Zbog trenda smanjenja infekcije s *H. pylori* diljem svijeta, ali i zahvaljujući strategijama eradikacije, studije ukazuju da je došlo do smanjenja udjela hiperplastičnih polipa želuca s 48.5 na 20.8% svih polipoidnih masa želuca, dok polipi fundusnih žlijezda bilježe porast s 8.8 na 66.1 % (14).

### ***1.1.2 Osnovne karakteristike hiperplastičnih polipa želuca***

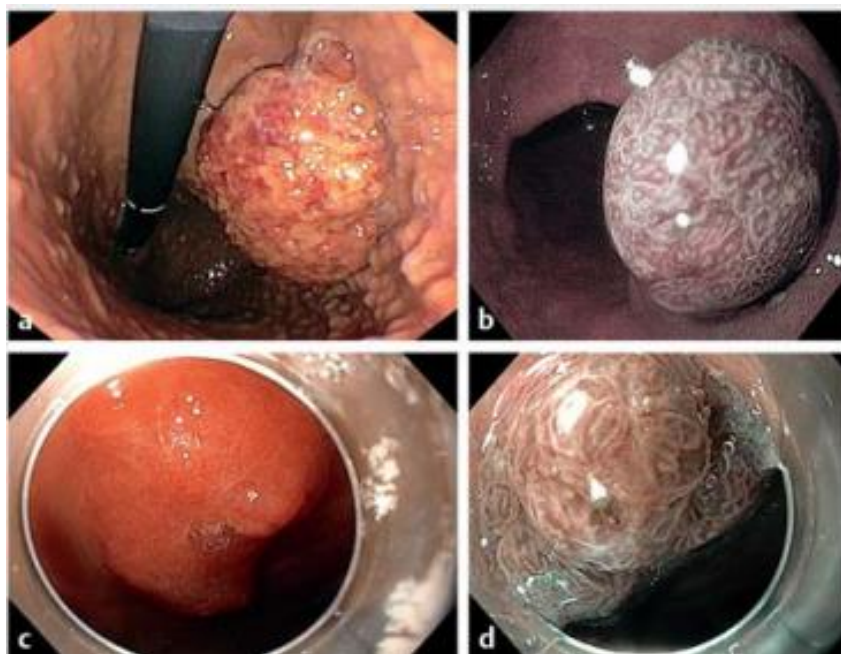
Prema novijim spoznajama, hiperplastični polipi želuca (HPŽ) čine čak 30–93% otkrivenih polipoidnih tvorba pri endoskopiji (15–17). U Zapadnim zemljama prevalencija HPŽ kao slučajan nalaz pri endoskopiji je u padu, pa tako oni čine manje od 20% uočenih polipa prema jednoj nacionalnoj američkoj studiji (18). Iako nije poznat točan uzrok nastanka, prihvaćena je hipoteza da nastaju kao posljedica reparativnog odgovora želučane mukoze nakon ozljede (15). Najčešći su endoskopski nalaz u regijama visoke prevalencije infekcije s *H. pylori* (3,10) .

Infekcija s *H. pylori* čini se ne stimulira rast polipa ni malignu alteraciju (10). Prema nekim procjenama, veličina polipa je stabilna, a u samo 27 % HPŽ možemo očekivati povećanje u veličini (10). Njihova lokalizacija unutar pojedinih anatomskih regija želuca varira, no ipak se najčešće nalaze antralno (19). Zanimljivo je da se prema novim studijama polipi sve češće javljaju u tijelu želuca (korpus), a sve manje antralno (14). U usporedbi s trendovima prije 10 godina, u pacijenata u dobnoj skupini od 49 do 59 zamjećuje se dvostruko veća pojavnost želučanih polipa, dok je kod onih starijih od 60 situacija obrnuta (20).

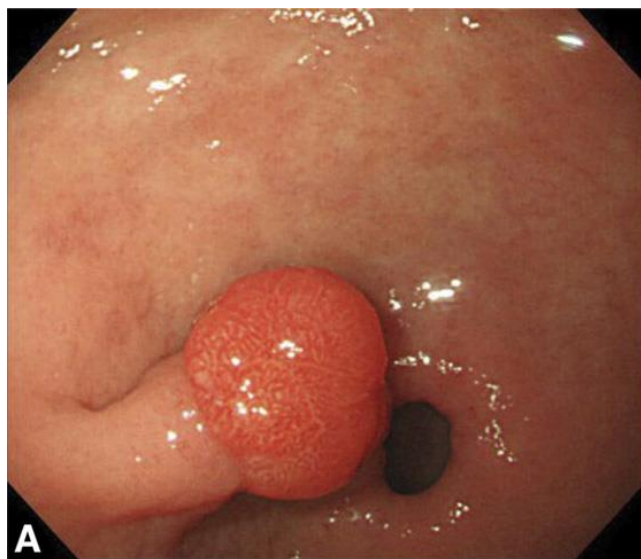
U podlozi 6-20% HPŽ dokazuje se infekcija s *H. pylori*, a nakon eradikacijske terapije zabilježena je njihova regresija (19). Intestinalna metaplazija otkriva se u želučanoj mukozu u 4-16% slučajeva, dok je displazija rjeđa te se unutar polipa otkriju žarišta u do 4% slučajeva. Češće se displastične promjene opisuju sinkrono uz polipe, dakle na sluznici želuca izvan opisane polipozne promjene (19).

### 1.1.3 Makroskopski i mikroskopski izgled HPŽ

Makroskopski su HPŽ sesilne ili pedunkulirane tvorbe koje prosječno dosežu veličinu do 2 centimetra (2). Karakteristično su kupolastog oblika i ravne površine, no veći polipi su nerijetko lobulirani i mogu sadržavati erozije na površini što diferencijalno dijagnostički otežava prepoznavanje na temelju endoskopskog izgleda, a pobuđuje sumnju na malignu transformaciju (3,10). HPŽ su češće solitarni nego multipli, a nastaju sporadično. Opisani su sindromi hiperplastične polipoze gdje broj polipa može biti dosežati i do 50, a nose i značajniji potencijal maligne transformacije (10). Multipli hiperplastični polipi također se opisuju u sklopu Menetrierove bolesti (2).



Slika 1. Prikaz hiperplastičnih polipa na endoskopiji koji se prezentiraju kao crvena kuglasta polipoidna masa (a,b) te kao izdignuta elevirana masa koja protrudira u lumen (c). Slike b i d prikazuju narrow band imaging metodu prikaza polipa(b ima pravilan obrazac, dok je u slučaju d nepravilan). Prema: Forté E. i suradnici (2020) (5)



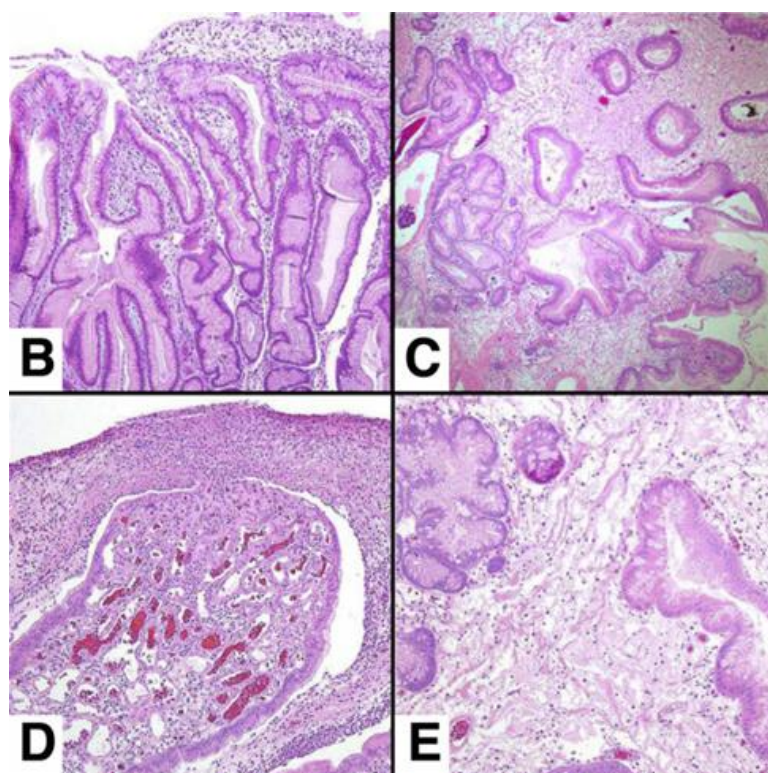
Slika 2. Hiperplastični polip želuca prikazan endoskopski kao pedunkulirano izbočenje stijenke (21).  
Prema: *Shaib i suradnici* (2013)

Promjene u podlozi HPŽ koje nastaju na zdravom epitelu želuca rezultat su hiperproliferativnog odgovora na ozljedu s povećanim ljuštenjem epitela (22).

Histološkom slikom polipa ističu se dvije značajke. Prva su karakteristika izuzetno elongirane, dilatirane i razgranate hiperplastične foveolarne jamice s epitelom koji se razlikuje u visini, a dolazi i do povećane sekrecije sluzi iz mukoznih stanica. Foveolarne stanice pokazuju nizak mitotski indeks, jezgre su im hiperkromatične, a citoplazma zgusnuta. Foveole se mogu proširiti u ciste obložene mukoznim stanicama, a protežu se u lamini propriju (13,23). Ovakva slika cističnih i tortuoznih proširenja foveola ponekad opisuje kao gastritis cystica poliposa, no u osnovi radi se o promjenama u sklopu HPŽ (21).

Drugo obilježje je stroma prožeta upalnim infiltratom u lamini propriji. Mikroskopski je moguća vizualizacija neutrofila, plazma stanica, limfocita, mastocita i makrofaga. Izražena je i vaskularizacija i proliferacija nalik na granulaciju (23). S gledišta patologa, opisane promjene mogu ponekad biti odraz abnormalne regeneracije, stoga je važno pregledati cijeli bioptički uzorak ne bi li se prikazala mjesta s atipijom ili malignom alteracijom (10).

Može doći do preklapanja histološke slike s hamartomima. Zbog izražene inflamatorne komponente u patološkim se nalazima često opisuju kao inflamatorni, no riječ je o istom entitetu (3).



**Slika 3 Histopatološki prikaz HPŽ s izraženom foveolarnom hiperplazijom (b), miksoidnom stromom (c) s tortuoznim žlijezdama te reaktivnim epitelom, dok je u velikih polipa česta slika erozija prekrivenih fibrinopurulentnim materijalom i granulacijskim tkivom (d). Slika e prikazuje edem u podležućoj stromi. Prema: *Shaib i suradnici* (2013)**

### ***1.1.4 Rizični čimbenici za razvoj HPŽ***

Iako se HPŽ mogu pojaviti neovisno o dobi, najčešće se dijagnosticiraju u dobnoj skupini od 65 do 75 godina. S obzirom na spol ne opažaju se bitne razlike u prevalenciji, no prema većini studija čini se da su želučani polipi svih vrsta češći nalaz u žena (10,14,24,25).

Najčešće su lokalizirani u antrumu, no nema pravila – pojavljuju se i u ostalim dijelovima želuca, a zabilježeni su i slučajevi na gastroenteralnoj anastomozi gdje je ona uspostavljena (26).

Ako je gastroskopski otkriven HPŽ, postoji velika vjerojatnost da u pozadini postoji patologija koja je uzrokovala hiperproliferativne reaktivne promjene sluznice. Najčešći predisponirajući faktori i stanja koja dovode do nastanka hiperplastičnih polipa želuca su infekcija s *H. pylori*, kronični gastritis, gastritis autoimune etiologije, portalna hipertenzija, parcijalna resekcija želuca te Menetrierova bolest (26). Valja spomenuti i da se hiperplastični polipi želuca pojavljuju u 15 % pacijenata posttransplantacijski – uključujući i transplantacije solidnih organa i koštane srži. HPŽ u toj skupini pacijenata su češće multipli, status *H. pylori* je uglavnom negativan, a moguća patogeneza ovih polipa leži u imunosupresiji (27).

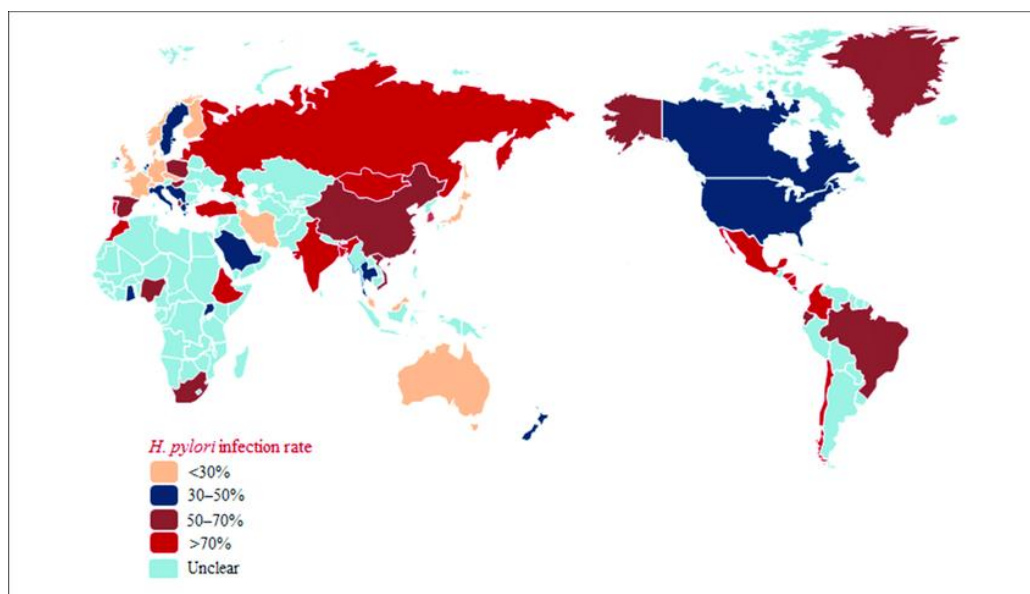
Rjeđe se HPŽ opisuju u sklopu citomegalovirusnog gastritisa, limfocitnog gastritisa, amiloidopatije, Zollinger-Ellisonova sindroma, kroničnog atrofičnog gastritisa te vaskularnih ektazija želuca (15,26).

U porastu je i broj slučajeva gdje se hiperplastični polipi pojavljuju na zdravoj ili reaktivno promijenjenoj sluznici, no bez aktualne *H. pylori* infekcije (21).

## 1.2 Hiperplastični polipi želuca i infekcija s *H. pylori*

Infekcija s *Helicobacter pylori* (*H.pylori*) vodeći je uzrok kroničnog aktivnog gastritisa uslijed kojeg nastaju brojne upalne promjene na gastričnoj sluznici.

Danas znamo da je gotovo pola svjetske populacije inficirano ovom bakterijom, pri čemu je prevalencija veća u zemljama sa slabijim socioekonomskim statusom pa je tako čak 80 % djece u Zapadnoj Africi pozitivno do dobi od 5 godina (28). Naime, dva glavna puta prijenosa infekcije su feko-oralno i oralno-oralno, a čovjek se ističe kao glavni domaćin, iako postoje dokazi kolonizacije bakterijama nalik na ovu u svinja i mačaka. Prijenos bakterije je vertikalni i horizontalni; pri čemu se vertikalno prenosi s majke na čedo, a horizontalno putem okolišne kontaminacije ili socijalnog kontakta (29). Smatra se da je jedna od glavnih odrednica prevalencije infekcije *H. pylori* socioekonomski status – posebice u djetinjstvu. Pa tako industrijalizirane i razvijene zemlje bilježe trendove opadanja seroprevalencije, dok je primjerice u zemljama u razvoju i istočnim europskim zemljama, gotovo svaka odrasla osoba zaražena (30,31).



Slika 4. Prevalencija *H. pylori* infekcije diljem svijeta. Hrvatska se nalazi u grupi zemalja s prevalencijom od 30 do 50 % (32) Prema: *Hu i suradnici (2017)*

HPŽ se u literaturi često povezuju s kroničnim gastritisom uzrokovanim *H. pylori* infekcijom. Pa je tako u jednoj studiji dokazano da je čak 37.3 % pacijenata u kojih su dijagnosticirani polipi, a uzet je uzorak s okolne sluznice, prisutan kronični aktivni gastritis uzrokovan s *H. pylori* (33). Iako prevalencija endoskopskog nalaza HPŽ na razini Hrvatske nije poznata, dostupne su studije o distribuciji infekcije *H. pylori* na našim područjima. Seroprevalencija je testirana ELISA testom na IgG protutijela iz 3082 slučajna uzorka seruma krvi. Utvrđeno je da seroprevalencija raste s dobi, a na jugu zemlje zabilježena veća stopa zaraze. Prosječna stopa seroprevalencije u Hrvatskoj, uvažavajući razlike u dobi i geografskoj rasprostranjenost, iznosi 60.4% (31,34).

U drugoj je studiji ELISA metodom utvrđeno da je seroprevalencija infekcije s *H. pylori* u serumu pacijenata s dispeptičnim tegobama statistički značajno veća nego u skupini dobrovoljnih darivatelja krvi (92.3% vs 64%) (30).

Usljed upalne reakcije u sluznici želuca dolazi do oslobađanja citokina, stimulacije epitela u kriptama i hiperplazije sluzničnog mišićnog sloja (*muscularis mucosa*). Ako upala potraje, sluznica podliježe patološkim promjenama kao što su intestinalna metaplazija, atipična hiperplazija ili karcinom (35).

Uočeni molekularni mehanizmi koji podupiru nastanak hiperplazije i polipa, a svojstveni su bakteriji su povećana ekspresija ciklooksigenaze 1, interleukina 1 beta i hepatocitnog faktora rasta u mezenhimalnim stanicama, što uz ostale faktore doprinosi upalnom odgovoru sluznice (26). Poznato je da interleukin-1 beta i hepatocitni faktor rasta dovode do proliferacije epitelnih stanica i foveolarne hiperplazije, što se nalazi u podlozi HPŽ (36).

### 1.3 Hiperplastični polipi želuca i uporaba inhibitora protonske pumpe

Kao faktori rizika za razvoj HPŽ u literaturi se spominju inhibitori protonske pumpe (IPP) te acetilsalicilna kiselina (ASK) (5).

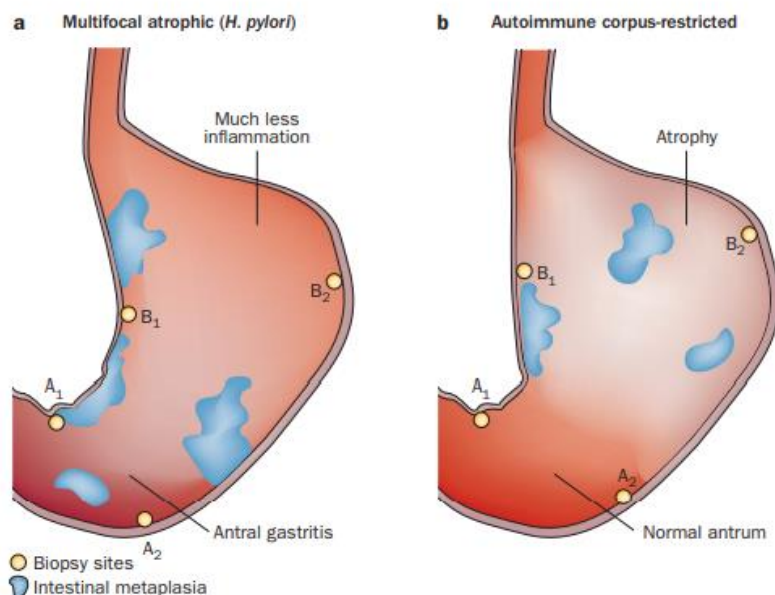
IPP su grupa lijekova koji su u upotrebu stavljeni kasnih 1980-ih godina, a danas su jedan od najčešće propisivanih lijekova uopće. Najčešće indikacije za uporabu su gastroezofagealna refluksa bolest (GERB), ulkusna bolest želuca te profilaktično kod uporabe nesteroidnih antireumatika (NSAR) (37). S obzirom na ubikvitarnost navedenih indikacija, ali i relativno siguran profil uporabe uz visoku efikasnost, popularan su izbor (38). Mehanizam djelovanja je smanjenje sekrecije klorovodične kiseline, a dugoročno povećavaju koncentraciju peptidnog hormona gastrina, što nastaje kao odgovor antralnih G-stanica na smanjen aciditet želuca (37). Kronična uporaba ovih lijekova povezana je s promjenama u morfoloiji gastričnih parijetalnih stanica uz proliferaciju enterokromafin nalik (ECLC) stanica (39). Klasične promjene mogu se prepoznati endoskopskim pregledom želuca, a pojedinim se lezijama pripisuju drugačiji histopatološki mehanizam IPP na mukozi želuca. Polipi fundusnih žlijezda, sluznica popločenog reljefa (cobblestone-like) te crne lezije nastaju zbog protruzije parijetalnih stanica te cističnih dilatacija, dok se hiperplastični polipi i multiple bijele zaravnjene lezije pripisuju foveolarnoj epitelnoj hiperplaziji (37).

U prospektivnoj studiji s dugogodišnjim korisnicima IPP, hiperplastični su polipi utvrđeni u 8.9% korisnika. Kroz dvogodišnji period praćenja, novi polipi javili su se u 6% pacijenata, te u 22% onih korisnika koji su već imali postojeće polipe fundusnih žlijezda ili hiperplastične (40). Smatra se da i *H. pylori* status odigrava važnu ulogu u facilitaciji nastanka HPŽ. Točan patofiziološki mehanizam nastanka polipa još nije razjašnjen, no opažena je ekspresija receptora za gastrin na foveolarnom epitelu HPŽ. Gastrin djeluje poticajno na proliferaciju mukoze, što povećava ekspresiju faktora rasta kao što je epidermalni faktor rasta, faktor rasta tumora- $\alpha$ , a kriptalne epitelne stanice proliferiraju (37).



## 1.4 Autoimuni gastritis i hiperplastični polipi želuca

Autoimuni metaplastični atrofični gastritis (AMAG) je imunskim mehanizmima posredovana destrukcija parijetalnih stanica želuca koja rezultira pernicioznom anemijom kao kasnom posljedicom (41). Kroničan atrofičan gastritis često se klasificira kao tip A koji zahvaća atrofijom tijelo želuca, uz očuvanu antralnu mukožu i pozitivna protutijela na parijetalne stanice (42). Dok se tipom B smatra antralno predominantna bolest bez pozitivnih protutijela, pa se ovaj tip veže uz *H. pylori* gastritis (41). Tip A se razlikuje od tipa B po brzoj progresiji, nastupu u odrasloj dobi ali i po zahvaćanju kompletne oksintične mukoze i nastupa aciditeta (43).



Slika 5. Prikazana su dva tipa atrofičnog gastritisa. Pod a) prikazuje se multifokalni atrofični oblik koji upalom zahvaća dominantno antrum ili cijelu površinu želuca, a prikazuju se i područja metaplastične atrofije (plavo) u antrumu i dijelom korpusu. Na slici b prikazuje se autoimuni gastritis gdje atrofični proces zahvaća primarno korpus (siva zona), a lezije intestinalne metaplazije pojavljuju se u tijelu i fundusu želuca. Također prikazuju se tipična mjesta za biopsiju sluznice (žuti areali) prema Sydney sistemu. (44) Prema: *Neumann i suradnici (2013)*

Mehanizam atrofije je imunoposredovan, a antitijela su usmjerena na H<sup>+</sup>,K<sup>+</sup>-ATPazu, enzim koji se nalazi na luminalnoj površini u sklopu parijetalnih stanica, a važan je u lučenju želučane kiseline (45). Posljedično tome, dolazi do destrukcije parijetalnih stanica i ostalih struktura oksintične mukoze. Zbog smanjene produkcije želučane kiseline, u želucu vlada hipoaciditet, a manjka sinteza intrinzičnog faktora – IF koji je potreban za apsorpciju vitamina B12 u terminalnom ileumu (41). Zbog deficita kobalamina, stvara se klinička slika megaloblastične anemije i neuroloških i sistemskih znakova i simptoma poznata pod nazivom – perniciozna anemija (44). Hipoklorhidrija i hipoaciditet želuca također utječu i na bioraspoloživost željeza, stoga je i anemija zbog nedostatka željeza (sideropenična) očekivan nalaz (46).

Usljed hipoklorhidrije, dolazi do aktivacije regulatornih sustava sinteze kiseline u želucu. Potaknute antralne G-stanice luče gastrin čije funkcije su višestruke – s jedne strane gastrin stimulira parijetalne stanice na sekreciju, dok s druge strane stimulira ECL stanice na lučenje histamina (indirektna stimulacija lučenja klorovodične kiseline). Uz direktan učinak na lučenje kiseline, hipergastrinemija potiče i proliferaciju oksintičnih mukoznih stanica – ECL i parijetalnih stanica. Slična dinamika zbivanja u želucu uslijed hipoaciditeta, viđa se uz dugogodišnju uporabu inhibitora protonske pumpe (IPP) (41).

Endoskopski, vidi se atrofija tijela i fundusa želuca s minimalnim zahvaćenjem mukoze antruma. U početku su promjene bez lezija, no s napredovanjem atrofija, dolazi do stvaranja pseudopolipa – otoka sluznice s očuvanom oksintičnom mukozom koja se uzdiže iznad atrofičnog oksintičnog endotela. Stoga se preporučuje uz bioptički uzorak polipa uzeti i uzorke s okolne sluznice za PHD analizu. U literaturi se opisuju slučajevi multiplih fundusnih polipa u želucu uslijed AMAG (41). U krajnjem stadiju atrofije, parijetalne stanice nisu detektibilne, a vidljive su i submukozne krvne žile, a makroskopski sluznica se endoskopski prikazuje kao tanka i blijeda (41).

S obzirom da AMAG posredno rezultira hipergastrinemijom i proliferacijom ECL stanica, a nosi rizik za razvoj gastičnih karcinoida i/ili karcinoma. Tako su u jednoj švedskoj studiji praćeni pacijenti s pernicioznom anemijom u periodu od 20 godina, a tijekom perioda praćenja, imaju 3 puta veći rizik za karcinom želuca i 13 puta veći rizik za karcinoid (47). Poznata je i pojava hiperplastičnih polipa na atrofičnoj sluznici, pa je u takvih pacijenata uočeno da se polipi nalaze proksimalnije od antruma u želucu te su vrlo često multipli (44).

## **1.5 Maligni potencijal polipa**

Maligni potencijal HPŽ je tema podložna brojnim diskusijama s obzirom na to da nema dovoljno radova da bi se postigao zajednički konsenzus. Dok neki HPŽ smatraju potpuno bezopasnima, drugi izvori navode da su dobar indikator promijenjene sluznice, stoga su indirektno povezani uz pojavu maligne transformacije unutar sluznice želuca, neovisno o lokaciji polipa (2). Najčešće nastaju na podlozi sluznice zahvaćene kroničnom upalom i atrofijom, koja se može smatrati uvjetom za malignu transformaciju. Prema tome, biopsija želučane sluznice oko polipa može biti od presudne važnosti (26).

### ***1.5.1 Prekancerozna stanja i lezije želuca***

Prekanceroznim stanjima želuca smatraju se gastrična mukozna atrofija i intestinalna metaplazija u pozadini kojih se razvijaju displazija i adenokarcinom želuca intestinalnog tipa. Karcinogenezu želuca opisao je Correa kroz kaskadu u više koraka, u kojoj zbog kronične upalno promijenjene sluznice dolazi do atrofije sluznične mukoze i gubitaka žlijezda, zatim intestinalne metaplazije koja progredira u displaziju i naposljetku karcinom (48–50).

Kronični atrofični gastritis se dijagnosticira i gradira na temelju upalnog infiltrata kojeg čine limfociti i plazma stanice, a pritom se gubi normalni reljef žljezdane sluznice. Poznata su dva fenotipa kroničnog atrofičnog gastritisa, u podlozi kojih su različita genetička predispozicija i okolišna izloženost (51,52). Ako su inflamatorne promjene ograničene na antrum, a nije prisutna atrofija žlijezda i/ili intestinalna metaplazija, riječ je o difuznom antralnom gastritisu. Ako su atrofija žlijezda i/ili intestinalna metaplazija raspoređene difuzno po sluznici, ovo se stanje naziva multifokalnim atrofičnim gastritisom (53). Za potrebe klasifikacije, u uporabi je aktualiziran Sydney sistem koji u obzir uzima topografiju, morfologiju ali i etiologiju promjene s ciljem stupnjevanja gastritisa (54). Drugi sistemi koji su u uporabi u kliničkim i eksperimentalnim modelima su OLGA (Operative Link for Gastritis Assessment), i OLGIM (Operative Link on Gastric Intestinal Metaplasia) (55). Pritom je važno napomenuti da ove klasifikacije još uvijek nisu zaživjele u kliničkoj praksi (53).

### *1.5.2 Displazija unutar HPŽ*

Displazija je vrsta stanične prilagodbe epitelnih tkiva gdje se normalni epitel adaptira u manje diferenciran, a histološki dolazi do reorganizacije i abnormalnog sazrijevanja (13). Želučana displazija smatra se prekanceroznom lezijom jer je neizostavan dio kaskade u razvoju karcinoma, a histološki se definira kao neoplastičan epitel bez invazije u tkivo (56). Nalazi se stanična atipija i reorganizacija u strukturi žlijezda (57,58). U literaturi se ne nalazi konsenzus oko rizik za malignu progresiju iz ove prekanceroze pa se rizik za progresiju u karcinom nalazi u širokom rasponu od 0 – 73 % po godini (53).

Prema novoj WHO klasifikaciji, displazija i intraepitelna neoplazija želuca koriste se kao sinonimi, a predlaže se klasifikacija gradusa displazije u 5 kategorija koje slijede – nije otkrivena displazija, nejasan nalaz na displaziju, displazija niskog, displazija visokog gradusa te intramukozna invazivna neoplazija (59).

Prema dostupnim provedenim studijama, pojavnost displazije i karcinoma u HPŽ kreće se u rasponu od 1.5% do 4.5% (60,61). Prevalencija karcinoma unutar hiperplastičnih polipa iznosi od 0.6% do 2.1%, dok je prevalencija nastanka adenokarcinoma izvan hiperplastičnog polipa (bilo gdje unutar želučane sluznice) čak 6% (2,62).

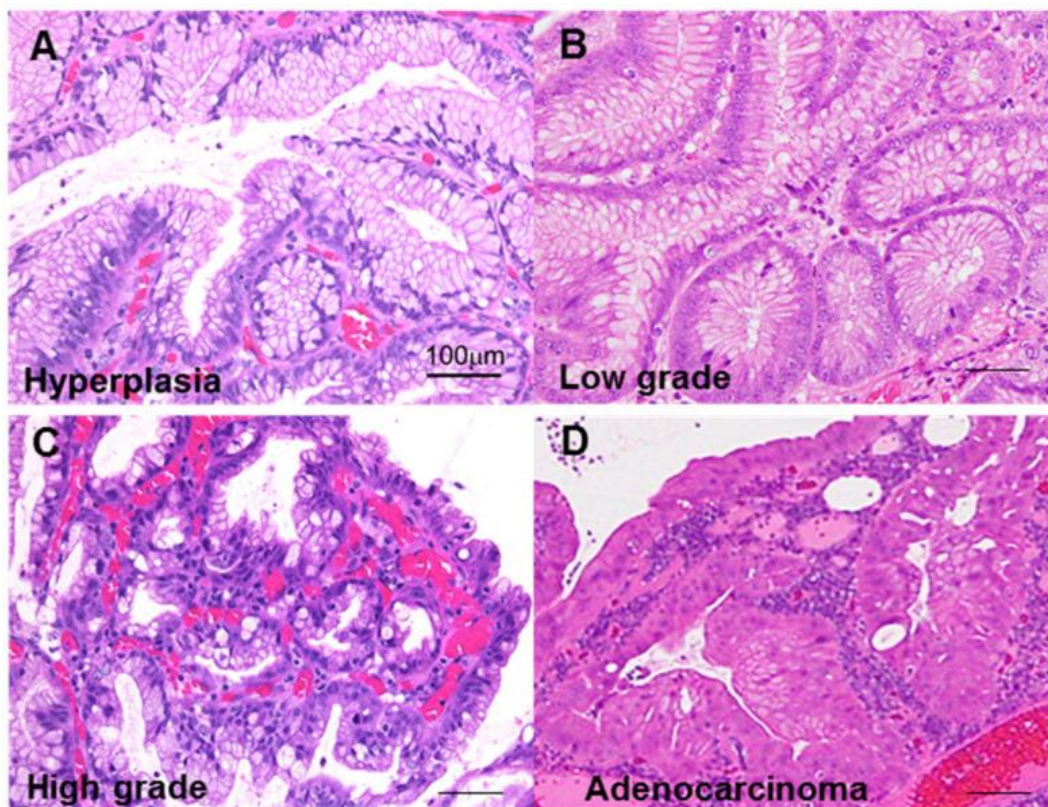
Hiperplastični želučani epitel može napredovati u displaziju i predisponirati razvoju karcinoma, no u nekim slučajevima dolazi do intestinalne metaplazije u ovom epitelu. Zabilježeni su rijetki slučajevi gdje je intestinalna metaplazija unutar polipa izvor neoplastične transformacije u adenokarcinom, no takva je kaskada zbivanja ipak češća na sluznici želuca izvan polipa. Fenotipske studije karcinoma unutar HPŽ ukazale su da se sastoji od mucina želučanog ili miješanog tipa češće nego što intestinalnog tipa (26).

Kaskada maligne transformacije unutar polipa još nije detaljno razjašnjena (63). Kao markeri maligne transformacije koristi se određivanje ekspresije p53 proteina te Ki-67 indeks (13). Tumor protein p53 (Tp53) je produkt tumor supresor gena koji ima važnu ulogu u nastanku tumora, njegova mutacija jedna je od najčešćih genetskih promjena koje predisponiraju nastanku tumora. Uslijed mutacije p53 gena, sintetizira se manjkavi protein koji neće djelovati regulatorno na mitozu i apoptozu, pa dolazi do diobe stanice s defektnom DNA bez njenog popravka ili apoptoze (13). Ki-67 indeks služi kao marker stanične proliferacije (13).

Tako je u jednoj provedenoj studiji imunohistokemijski određen Tp53 status i Ki-67 indeks na bioptičkom uzorku hiperplastičnih polipa. Displazija je prepoznata u 10% uzoraka, a maligna

transformacija u 2.2% bioptata (64). U navedenim uzorcima, čak je 82% displastičnih žarišta unutar polipa bilo pozitivno na p53, a svi su redom ukazali na visok Ki-67 indeks (64). Važnost je ovog nalaza u tome što ukazuje da je displazija povezana s malignom transformacijom, a autor ove studije sugerira i da kaskada karcinogeneze ide redoslijedom hiperplazija – displazija – adenokarcinom. Također, intestinalna metaplazija je prepoznata u samo 5% lezija unutar polipa, što proturječi teoriji da displazija prethodi metaplaziji (64).

U prilog ovoj studiji idu i dvije u kojima je dokazano da se Ki-67 postepeno povećava u hiperplastičnim pa onda u žarištima s niskim i finalno visokim stupnjem displazije (65,66). Zasad nema točnog markera koji bi predvidio kada i koji će hiperplastičan polip biti sklon malignoj alteraciji, no literatura nalaže da veći rizik imaju multipli polipi te oni endoskopski utvrđeno veći od 1 cm (60,66,67).



Slika 6. Atipija u hiperplastičnim polipima želuca. Pod A) je usporedbe radi prikazana uredan histološki izgled hiperplastičnog polipa bez atipije. Slika B) prikazuje atipiju stanica niskog stupnja, slika C) atipiju visokog stupnja gdje je vidljiva promjena u jezgrama stanica, pseudostratifikacija i smanjena produkcija sluzi. Slika D) prikaz je adenokarcinoma unutar hiperplastičnog polipa s jasno označenom promjenom u normalnoj strukturi epitela.(68) Prema: *Fujiwara-Tani i suradnici (2021*

## 1.6 Karcinom želuca

Poznato je da karcinom želuca čini 6% svih maligniteta diljem svijeta i da je treći po redu uzrok smrtnosti zbog maligniteta. Iako je došlo do napretka u eradikaciji H. pylori infekcije želuca i boljih prehrambenih navika, sveukupna incidencija karcinoma želuca još uvijek je u porastu (48). Infekcija s Helicobacter pylori povezuje se s gotovo 90% novih slučajeva karcinoma želuca izvan kardije, a WHO svrstava ovu bakteriju u karcinogen prvog tipa (48). U zemljama s visokom prevalencijom H. pylori, najčešći su tip polipa hiperplastični (HP). Pa je tako poznat podatak da se u 2% većih HP razvija foveolarna ili intestinalna displazija i adenokarcinom (69).

Visoka stopa smrtnosti pripisuje se kasnom postavljanju dijagnoze, lošem odgovoru na terapiju, ali i heterogenosti ovog procesa (48).

Kao rizični faktori za razvoj karcinoma želuca ističu se infekcija s H. pylori, pušenje, prehrambene navike (zasoljena i dimljena hrana, te crveno i procesuirano meso uz manjak vlakana u prehrani), dugogodišnja uporaba inhibitora protonske pumpe (IPP) te infekcija s Epstein-Barr virusom (48,70).

Prekancerozna stanja i lezije koje prethode karcinomu su kroničan atrofičan gastritis (CAG) uslijed infekcije s H.pylori ili autoimunost, ulkusna bolest te gastrični polipi (71).

Histopatološki, u uporabi su dvije klasifikacije – ona od Svjetske zdravstvene organizacije (WHO) i starija Laurenova klasifikacija. Prema Laurenovoj klasifikaciji razlučuju se dva osnovna tipa, intestinalni i difuzni (72,73). WHO klasifikacija histopatološki razlikuje čak pet tipova, redom tubularni adenokarcinom, papilarni karcinom, slabo kohezivni karcinom, mucinozni adenokarcinom te mješovit karcinom (59).

Klinički se karcinom želuca prezentira ovisno o stadiju bolesti. U ranom stadiju bolest je asimptomatska, a dijagnoza se najčešće postavlja slučajno ili kroz screening programe sekundarne prevencije u zemljama s visokim rizikom kao što su Japan i Koreja (74). Kada bolest uznapreduje, može se prezentirati kao dispepsija, bol u epigastriju, abdominalna masa ili pak kroz alarmantne simptome koji nalažu endoskopsku obradu (disfagija, gubitak težine, znakovi krvarenja iz GIT trakta i povraćanje) (71).

Za procjenu preživljenja, terapije i praćenja bolesti koristi se TNM sustav. Kada je karcinom otkriven u ranom stadiju, 5-godišnje preživljenje iznosi čak 90%, dok je prognoza za uznapredovali oblik preživljenje od samo par mjeseci. Modaliteti liječenja su endoskopska resekcija, operativno liječenje ili kemo-radioterapija (48).

## **1.7 Klinička slika**

Hiperplastični polipi želuca su uglavnom slučajan nalaz u sklopu endoskopskih pretraga zbog drugih indikacija. Neke od najčešćih indikacija zbog kojih su pacijenti upućeni na gornju endoskopiju su identifikacije uzroka gastrointestinalnog krvarenja, dispeptične tegobe, ulkusna bolest, ezofagitis, mučnina ili povraćanje, gubitak tjelesne težine itd (62).

Ako se prezentiraju simptomima, najčešće su to dispeptičke tegobe kao što su žgaravica, nelagoda retrosternalno, bol u žličici ili pak kao anemija (26). Klinička slika korelira i s veličinom polipa pa je u onih većih koji često imaju erodiranu površinu, okultno krvarenje i anemija te opstrukcija izraženija (3). Vrlo rijetko, ali u slučaju velikih polipa se opisuje klinička slika opstrukcije usred protruzije mase u pilorus, a prezentira se kao intermitentna mučnina i povraćanje (75).

Prema jednoj provedenoj studiji u kojoj su pacijenti referirani na endoskopiju zbog sideropenične anemije, u 1.4 % pacijenata je kao uzrok utvrđena prisutnost hiperplastičnih polipa u antrumu. Samo mali udio pacijenata imao je melenu, dok je kod drugih klinička slika bila bez osobitosti uz nalaz anemije. Stoga je bitno diferencijalno dijagnostički razmotriti polipe želuca u starijoj populaciji sa sideropeničnom anemijom (76). Slučajevi gdje se hiperplastičan polip otkriva tijekom akutne epizode hematemeze su rijetki (77).

## 1.8 Endoskopska obrada

Većina HPŽ može biti identificirano i zbrinuto endoskopski na licu mjesta (10). U kliničkoj praksi, unatoč smjernicama, pristup još uvijek nije jasno definiran. Ponekad je i odluka o tome koji polip biopsirati, a koji resekirati dvojbena, a poznato je i da forceps biopsija polipa može izostaviti žarišta displazije unutar hiperplastičnog polipa. U literaturi su preporuke također dvojake pa dok neki autori zagovaraju polipektomiju svih malih polipa, drugi preporučuju polipektomiju većih, zbog veće šanse za razvoj displazije (2). U studiji Forte i suradnika, rizik za neoplastičnu transformaciju značajan je u polipa većih od 25 mm, dok u onih od 50 mm postoji rizik od razvoja adenokarcinoma unutar HPŽ (5).

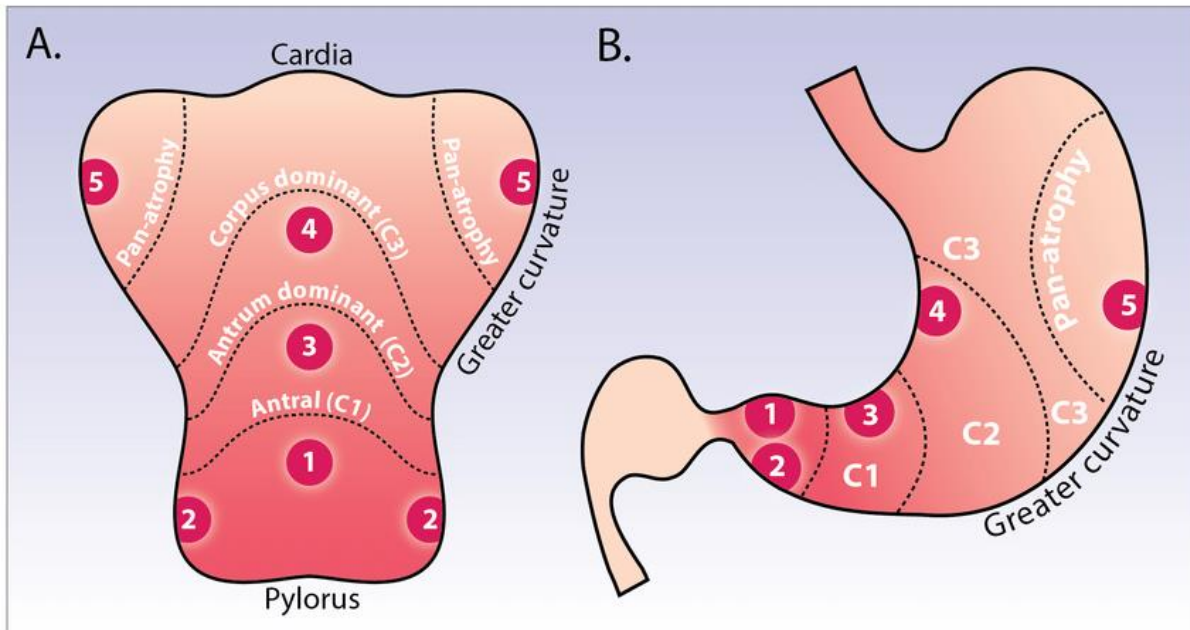
Stoga je u jednoj multicentričnoj studiji uspoređujući histološki nalaz polipa prilikom biopsije i nakon polipektomije, uviđeno da dijagnoze koreliraju vrlo dobro, no u 2.7 % slučajeva biopsijski uzet materijal propustio je otkriti žarište karcinoma (78). Kod multiplih polipa, preporučuje se ekscidirati najveći polip, dok se ostali biopsiraju (79).

Prema aktualnim smjernicama, preporučuje se ekscizija svih polipa većih od 0,5 do 1 cm (15). Kod polipa većih od 1 cm osobit je značaj totalne ekscizije jer se pritom umanjuje vjerojatnost da se biopsijom propusti dohvatiti mjesto gdje je došlo do žarišne displazije na polipu. Pritom se preporučuje obaviti eksciziju dijatermijskom omčom tako da se polip dohvati u cijelosti, umjesto piecemeal polipektomije (10).

Biopsijski materijal, odnosno uklonjen polip pregledavaju se mikroskopski, da bi se dobio histološki uvid u strukturu lezije, odnosno isključila premaligna i maligna stanja. Također poželjno je prikupiti biopsijske uzorke sa želučane mukoze antruma i korpusa u cilju traganja za kroničnim atrofičnim gastritisom, intestinalnom metaplazijom ili prisutnosti *H. pylori* infekcije (80,81). Biopsira se 7 do 12 uzoraka pri čemu se obično uzimaju 4 kvadrantna iz antruma, 2 na području angularisa, 4 se uzorka biopsiraju s područja tijela (korpusa) i 2 iz kardije. Biopsijski se uzorci pregledavaju mikroskopski, a za histološku analizu preporučuje se koristi se sistem klasificiranja gastritisa koriste se razvijeni sistemi kao što je Operative Link on Gastritis Assessment, poznat pod skraćenicom OLGA (55,82). Ovaj je klasifikacijski sistem rezultat zajedničkih snaga gastroenterologa i patologa koji su po uzoru na histološko stupnjevanje (staging) hepatitisa, s ciljem što boljeg praćenja napretka bolesti i rizika za progresiju u karcinom. Tako se gastrična atrofija smatra lezijom na temelju koje se procjenjuje napredovanje bolesti, a definira se kao gubitak odgovarajućih gastričnih žlijezda s ili bez



metaplazije (82). Na temelju minimalno 5 bioptičkih uzoraka na temelju standardizirane procedure prema Houston ažuriranom Sydney sistemu, određuje se histološki stupanj atrofije sluznice pri čemu se daje ocjena od 0 do 3. Neki kliničari preferiraju uzimanje 7 bioptičkih uzoraka, pri čemu se uvijek uzorci prikupljaju antralno (3) i s korpusa (4), pri čemu se preporučuje uzeti 2 iz male i 2 s velike krivine želuca (21).



Slika 7. Integrirani i modificirani Kimura i Sydney sistem bioptiranja. Kimura staging sistem razlikuje atrofiju na izolirano antralnu (C1), antralno predominantno (C2), korpus dominantnu (C3) te panatrofiju kao što je shematski prikazano na slici. Za uzimanje biopsije vrijedi pravilo da se uzima s 4 područja – antrum (1 i 2), incizura (3), mala krivina (4) te velika krivina (5). (83) Prema: *Jansen i suradnici (2018)*

Uzimajući u obzir i topografiju bioptičkih uzoraka, stvara se sistem rangiranja gastritisa (staging) od 0 do IV, a uz klasifikaciju i rezultat predlaže se istaknuti i *H.pylori* status (55,82).

Ako se u polipektomiranom polipu utvrdi displazija ili žarište neoplastične transformacije, a pritom peteljka nije zahvaćena, pacijent se smatra izliječenim. Ako se otkrije infekcija s *H. pylori* preporučuje se provesti eradikacijsku terapiju (21).

Svaka je polipektomija zapravo procjena koristi za zdravlje pacijenta i mogućeg rizika komplikacija, koje su vrlo rijetke. U jednoj je studiji u 7.2% polipektomiranih pacijenata došlo do krvarenja prilikom procedure no u svima osim jednog slučaja gdje je bilo potrebna laparotomija, krvarenje spontano prestalo ili endoskopski zbrinuto (78).

## 1.9 Smjernice za zbrinjavanje HPŽ

Američko društvo za gastrointestinalnu endoskopiju (ASGE) 2015. godine objavilo je nove smjernice o ulozi endoskopije u liječenju premalignih i malignih lezija želuca. Na temelju literature koja je uzeta u obzir prilikom sastavljanja ovih smjernica, procjenjuje se da je rizik za pojavu displazije i elemenata karcinoma unutar polipa u rasponu od 5 – 19 % (64,69,84,85). Stoga se preporučuje polipektomija hiperplastičnih polipa većih od 0.5 cm ako je moguće. U situaciji kada su polipi brojni, preporuka je biopsirati ili resecirati najveće polipe, dok je za preostale polipe dovoljno uzeti reprezentativne biopsije (86). Nadalje, u slučaju brojnih HPŽ, preporuka je biopsirati nepolipoznu sluznicu radi procjene H. pylori statusa te eventualne promjene sluznice po tipu metaplastičnog atrofičnog gastritisa (86).

Aktualne smjernice britanskog društva za gastroenterologiju iz 2019. također predlažu protokol endoskopskog zbrinjavanja lezija koje imaju rizik razvoja adenokarcinoma želuca. Preporuka je da se sve lezije veće od 1 cm reseciraju, te pedunkulirani polipi i oni koji izazivaju simptome u pacijenata kao što su opstrukcija ili krvarenje (81,84). No pritom je naglašeno da ukoliko je utvrđen pozitivan status na H. pylori, preporuka je prvo provesti eradikaciju bakterije, a nakon toga provesti endoskopsku reevaluaciju nakon 3 – 6 mjeseci i odlučiti se za polipektomiju ukoliko ne dođe do regresije (81,87). No, studije o učinku eradikacijske terapije na rizik za pojavu gastričnog adenokarcinoma još uvijek su manjkave i nedovoljne za zaključak. U slučaju kada je hiperplastičan polip veći od 3 cm, endoskopska resekcija je indicirana jer je rizik za pojavu adenokarcinoma značajan (88).

Preporuka je da se period praćenja odredi sukladno stadiju kroničnog atrofičnog gastritisa (CAG) (2). Prema MAPS smjernicama objavljenima 2012. godine, pacijente s razvijenom atrofijom želučane sluznice ili gastrointestinalnom metaplazijom preporučeno je endoskopski nadzirati svake 3 godine, dok se za pacijente s blagom do umjerenom atrofijom ili gastrointestinalnom metaplazijom ograničenom na antrum ne preporučuje endoskopski nadzor (53). Prema smjernica MAPS, u slučaju displazije niskog gradusa bez endoskopske lezije, preporuka je endoskopski provesti kontrolu godinu dana nakon resekcije. Za pacijente kod kojih je prisutna displazija visokog gradusa, nužno je uzimanje biopsije i redovito praćenje svakih 6 mjeseci do godine dana (53).

## 1.10 Učinak eradikacijske terapije za *H. pylori* na regresiju i recidiv HPŽ

Infekcija želučane sluznice s *Helicobacter pylori* (*H. pylori*) je ubikvitarna infekcija koja se povezuje s brojnim kliničko-patološkim entitetima gastrointestinalnog trakta kao što su kronični gastritis, peptički ulkus (u 15-20% inficiranih), karcinom želuca (1-3 %) i MALT limfom želuca (89). Kronična urtikarija je manifestacija ove infekcije izvan probavnog sustava (90). Dijagnoza se postavlja 13 C-urea izdisajnim testom, obradom antigena iz stolice, PCR analizom, te kultivacijom *H. pylori* i urea testom iz bioptičkog uzorka (90).

Optimalni terapijski pristup ne postoji, no efikasnom se pokazala kombinacija antibiotika i inhibitora protonske pumpe (IPP) (89). Standardna je trostruka terapija, koja uključuje IPP i antibiotik – od kojih se koriste klaritromicin, amoksisicilin, metronidazol ili tetraciklin. Sve veći izazov u liječenju je porast rezistencije bakterije na metronidazol i klaritromicin.(90) Primjer trostruke terapije bio bi klaritromicin i amoksisicilin uz IPP, a duljina trajanja terapije je od 7-10 dana. Neke studije pokazuju da je efikasnost eradikacije veća za 5% ako se terapija provede kroz 14, a ne standardnih 7 dana (90). Alternativno, ako zakaže terapija prve linije, može se započeti trostruka terapija bazirana na levofloksacinu (89).

Kako je infekcija s *H. pylori* jedan od ključnih rizičnih faktora za razvoj hiperplastičnih polipa, postavlja se pitanje ima li eradikacija bakterije učinak na regresiju polipa. U jednom randomiziranom kliničkom pokusu, pacijenti s hiperplastičnim polipima nasumično su raspoređeni u grupu kod koje je provedena eradikacijska terapija i drugu, u koje terapija nije provedena. U svih pacijenata iz grupe u kojoj je provedena eradikacija, došlo je do regresije polipa (minimalno 50% smanjenje u veličini polipa). Regresija nije zabilježena u kontrolnoj skupini (91). Slične studije također pokazuju da nakon provedene eradikacijske terapije, do potpune regresije polipa dolazi u više od 44% slučajeva (35,92). Ovi rezultati ukazuju da je eradikacija *H. pylori* uspješan korak u liječenju hiperplastičnih želuca, a nameće se i pitanje rekurencije polipa nakon endoskopske resekcije polipa i provedene eradikacije *H. pylori*. Sukladno ovom pitanju provedena je studija u Koreji koja je pokazala da je nakon endoskopske resekcije došlo do recidiva u 25.3% slučajeva, a u skupini kod koje nije provedena uspješna eradikacijska terapija *H. pylori*, rekurencija je bila statistički značajno veća u grupi s pozitivnim *H. pylori* statusom u odnosu na grupu negativnu na *H.pylori* ( 42.9% naspram 18.9%) (93).

## **2 HIPOTEZA**

Hiperplastični polipi imaju veću tendenciju recidiviranja od one koja se opisuje u literaturi, što je pretpostavljeno na temelju osobnih iskustava iz kliničke prakse u KBC Sestre milosrdnice. Ovim istraživanjem tu pretpostavku se pokušalo potvrditi određivanjem stope recidiviranja u našoj kohorti bolesnika. Rizik maligne transformacije ovih polipa je stvaran, te smo ga nastojali točnije utvrditi.

## **3 CILJEVI RADA**

Prije prikupljanja i statističke obrade podataka pred ovim istraživanjem postavljeni su sljedeći ciljevi:

- Definirati zastupljenost polipa u pojedinim regijama želuca, prosječan broj i veličinu polipa
- Utvrditi prisutnost pojedinih rizičnih čimbenika u našoj kohorti bolesnika
- Definirati stopu recidiviranja i obrasce nastanka recidiva
- Definirati interval pojave recidiva i ukupno praćenje bolesnika
- Definirati učestalost nalaza displazije i karcinoma u hiperplastičnim polipima, kako kod inicijalne resekcije tako i kod resekcije recidiva
- Definirati povezanost javljanja recidiva s lokalizacijom, veličinom, dobi, spolom, brojem polipa i uzimanjem ASK/IPP
- Na temelju prikupljenih podataka pokušati kreirati jasnije preporuke o potrebi za ponavljanim resekcijama hiperplastičnih polipa želuca i vremenskom intervalu istih

#### **4 PLAN RADA – PACIJENTI I METODE**

Riječ je o retrospektivnom istraživanju koje je provedeno u svrhu završnog diplomskog rada na Medicinskom fakultetu Sveučilišta u Zagrebu. S prikupljanjem podataka započeto je u siječnju 2022. godine kada se po knjizi protokola i uvidom u medicinskom dokumentaciju pristupilo broju od 36 pacijenata koji su u periodu od 2012. do 2021. na Zavodu za gastroenterologiju i hepatologiju Kliničkog bolničkog centra Sestre milosrdnice liječeni zbog hiperplastičnih polipa želuca.

Podaci su preuzeti iz bolničkog informatičkog sustava zaključno s 2021. godinom, a uneseni su u bazu podataka radi daljnje obrade i statističke analize. U istraživanju su korišteni osnovni demografski podaci kao što su dob i spol pacijenata, zatim podaci o razlogu upućivanja na endoskopsku pretragu, aktualnoj terapiji i komorbiditetima. Preuzeti su podaci o nalazima endoskopskih pretraga i nalazi prethodne biopsije polipa ako je ona učinjena. Nakon unosa podataka u tablicu, cilj je bio definirati zastupljenost polipa u pojedinim regijama želuca, prosječan broj i veličinu polipa te prisutnost gastritisa. Nakon inicijalne obrade, izračunat je medijan praćenja te stopa recidiviranja polipa nakon resekcije. U analizi podataka korištena je osnovna statistička obrada (udio, raspon, medijan) te multivarijatna regresijska analiza povezanosti javljanja recidiva s lokalizacijom, veličinom polipa, dobi, spolom, brojem polipa i uzimanjem ASK i IPP.. Istraživanje je u skladu s Helsinškom deklaracijom te je odobreno od Etičkog povjerenstva KBCSM na sjednici 12. svibnja 2022.

## 5 REZULTATI

### *5.1 Karakteristike pacijenata i HPŽ*

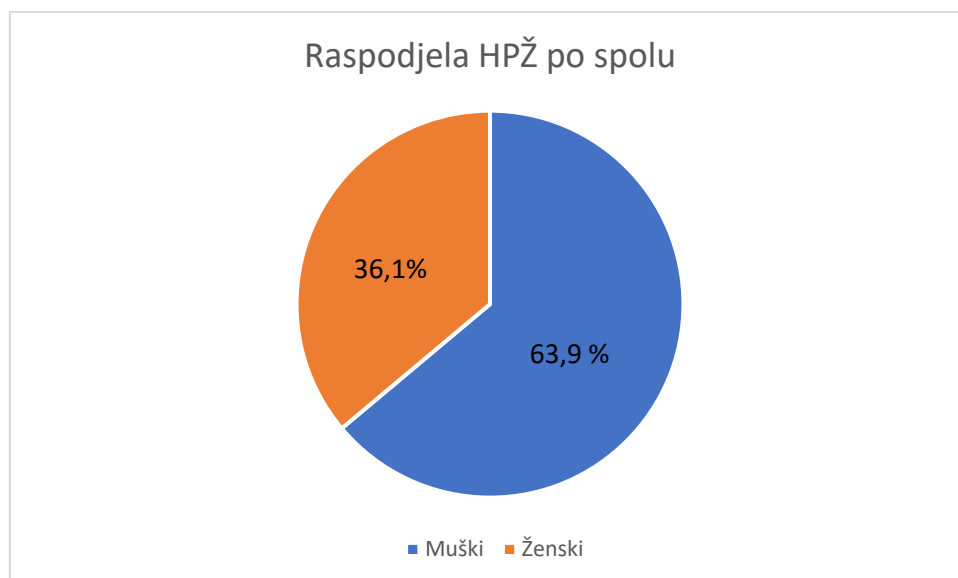
Prikupljeni su podaci o 36 pacijenata liječenih od 2012. do 2021., a ukupan broj polipa endoskopski utvrđen na inicijalnoj obradi iznosio je 144. Ta brojka uključuje i manje polipe koji nisu nužno resecirani. Ukupno je na prvoj hospitalizaciji radi resekcije resecirano i kasnije praćeno 98 polipa. Tablica 1. sažeto prikazuje karakteristike pacijenata i detektiranih HPŽ. Od 36 uključenih, udio muških ispitanika bio je 63,9%, dok su žene zastupljene sa 36,1% (graf 1). Medijan dobi pacijenata bio je 71,5 godina.

Prosječan broj polipa po pacijentu prilikom prvog pregleda bio je 3,8. Od 36 pacijenata, jedan polip detektiran je kod 12 pacijenata, nadalje 9 pacijenata prezentiralo se s dva polipa, dok je 3 ili više polipa pri inicijalnom pregledu zabilježeno kod 15 pacijenata. S obzirom na lokalizaciju, HPŽ su najčešće bili lokalizirani antralno (75%), zatim na kardiji i fundusu (27,7%) pa na području pilorusa (22,2%), dok su najrjeđe bili smješteni na korpusu (11,1%) (graf 2). Pri inicijalnoj resekciji HPŽ kod dvoje je pacijenata bila uočena displazija blagog stupnja, dok su u preostalih 34 pacijenta polipi bili bez znakova displazije. Simptome vezane uz polipe imalo je 58,3% pacijenata, pri čemu su najčešći bili dispepsija, anemija, bol i povraćanje te melena. Nadalje, ASK je u terapiji koristilo 41,6 % pacijenata, dok je IPP uzimalo 52,7 % pacijenata.

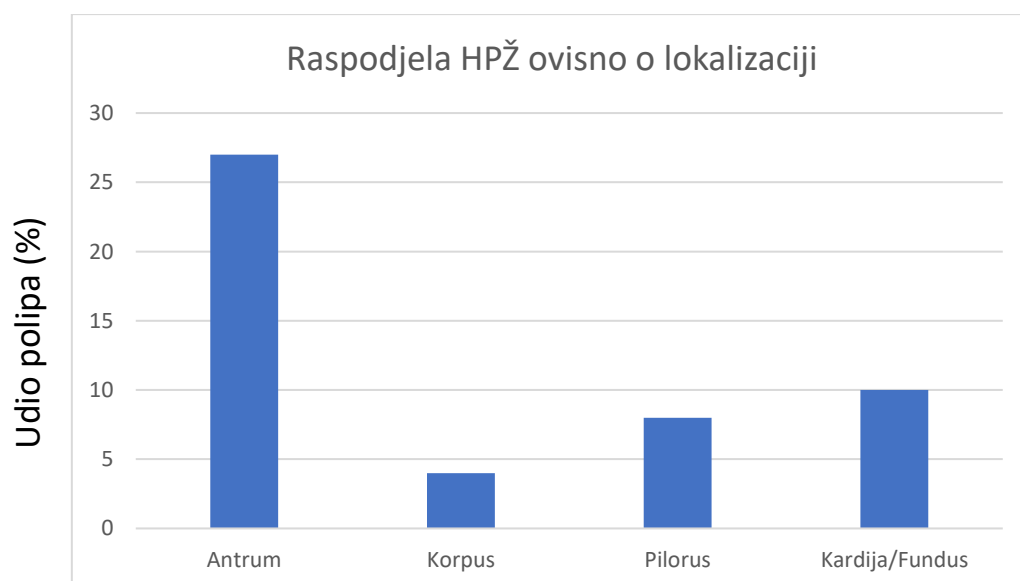
TABLICA 1. Osnovne karakteristike pacijenata pri inicijalnoj obradi

Karakteristike		Ukupni broj sudionika	
		N (pacijenata) = 36	%
Spol	Muški	23	63,9
	Ženski	13	36,1
Dob	Medijan	71,5	
Veličina polipa (mm)	Medijan	15	
	Minimalno	8	
	Maksimalno	50	
Lokacija polipa	Antrum	27	75
	Korpus	4	11,1
	Pilorus	8	22,2
	Kardija/Fundus	10	27,7
Histologija	Hiperplastični polipi bez displazije	34	94,5
	Displazija blagog stupnja	2	5,5
Pridružena stanja	Utvrđena HP infekcija	1	2,7
	Hijatalna hernija	4	11,1
	Endoskopski kronični gastritis	25	69,4
	Intestinalna metaplazija	1	2,7
Simptomi	Ukupno	21	58,3
	Anemija	9	25
	Dispepsija	12	33,3
	Bol i povraćanje	1	2,7
	Melena	1	2,7
	Nije poznato	15	41,7
Medikacija	PPI	19	52,7
	ASK	15	41,6

GRAF 1. Udio pacijenata po spolu koji su uključeni u studiju



GRAF 2. Raspodjela hiperplastičnih polipa želuca prema lokalizaciji u pacijenata uključenih u studiju





## ***5.2 Recidiviranje nakon endoskopske resekcije***

Primarni recidiv endoskopski reseciranih hiperplastičnih polipa želuca zabilježen je u 18 pacijenata (50%), a ukupan broj recidivirajućih polipa bio je 67. Medijan dobi pacijenata u kojih je nastao recidiv iznosio je 72,9 godina. Medijan veličine polipa koji su pokazali sklonost recidivu bio je 17,2 mm. Udio muškaraca bio je 77,8 % u grupi pacijenata sa zabilježenim recidivom. Od 18 pacijenata, 77,8% imalo je recidiv antralno, 37,9% na kardiji, dok su korpus i pilorus kao lokalizacije recidiva bile su zastupljene s 11,1%. U 3 od 18 pacijenata s recidivom, HPŽ su histološki pokazivali displaziju blagog stupnja (16,7% recidiva). Od 18 pacijenata s recidivom, 55,5% bilo je na kroničnoj terapiji s IPP, a isti postotak pacijenata bio je na terapiji s ASK. Medijan vremena otkrivanja recidiva proteklog nakon inicijalne resekcije polipa bio je 6,5 mjeseci (raspon 5-30 mjeseci).

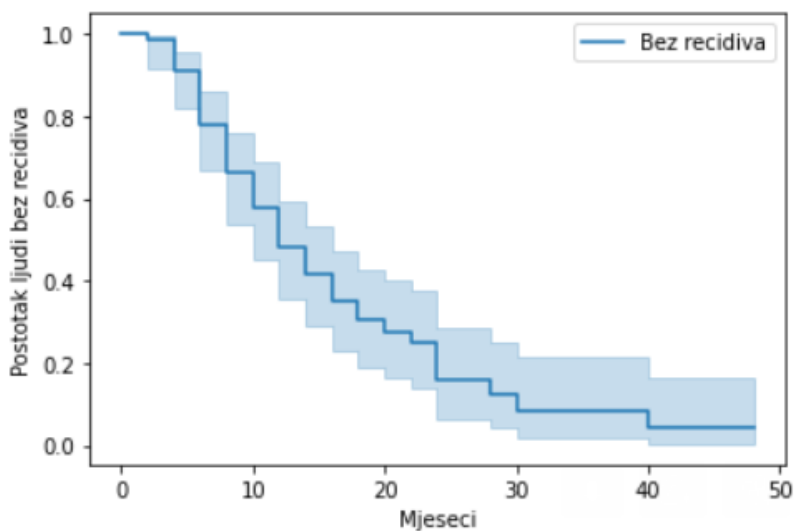
Kako bi se utvrdio učinak pojedinih rizičnih faktora na nastanak recidiva, provedena je univarijatna analiza. Pritom su kao varijable testirani dob, spol, inicijalna veličina i lokalizacija polipa, broj otkrivenih polipa, broj reseciranih HPŽ na primarnoj obradi, endoskopski nalaz gastritisa, uzimanje ASK, terapija s IPP. Rezultati univarijatne analize s navedenim omjerom šansa, 95% intervalom sigurnosti i p-vrijednosti prikazani su u sklopu Tablice 2. Statistički značajni za recidiv pokazala su se samo 2 faktora – terapija acetilsalicilnom kiselinom te broj reseciranih HPŽ tijekom hospitalizacije.

Kaplan-Meier krivulje preživljenja bez recidiva, odnosno vremena proteklog bez recidiva prikazane su kao graf 3. , graf 4. (ovisno o broju reseciranih polipa) i graf 5. (ovisno o terapiji ASK). Ako je na inicijalnoj obradi bilo resecirano više od jednog polipa relativni rizik za recidiv iznosio je 5,143 (95% CI (1,176-22,483) uz p vrijednost 0,03), što je prikazano kao graf 4. Za uporabu ASK utvrđeno je da relativni rizik za razvoj recidiva u pacijenata koji ne troše ASK iznosi 0,182 (95% CI (0,040-0,820) uz p vrijednost 0,027), što znači da je manji rizik za recidiv u toj grupi pacijenata.

TABLICA 2. Osnovne karakteristike pacijenata i rizični faktori za recidiv u univarijatnoj analizi

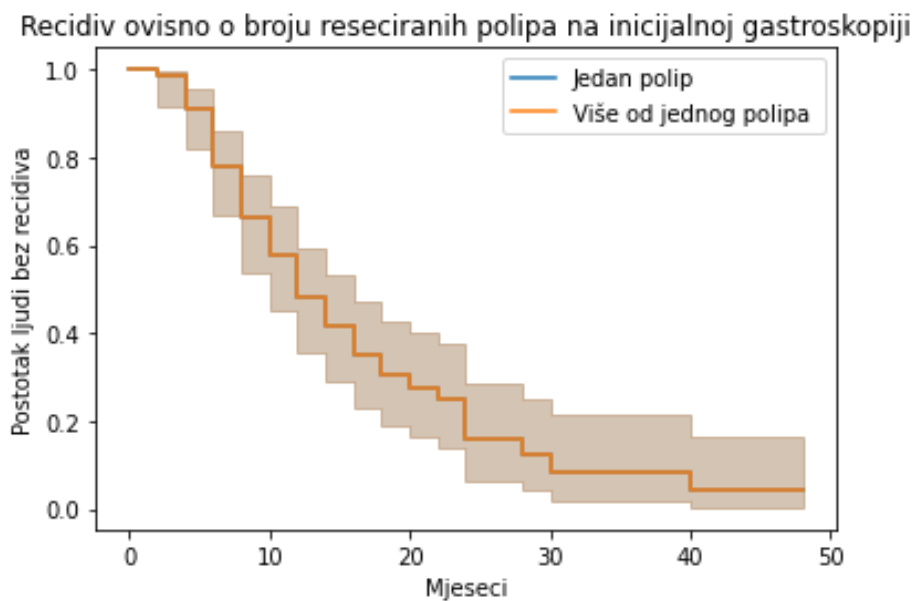
KARAKTERISTIKE SUDIONIKA	Primarni recidiv		UNIVARIJATNA ANALIZA	
	N (pacijenata) = 18	%	OR ( 95% CI)	P
Spol				
Muški	14	77,8	3,00 (0,7 - 12,3)	0,13
Ženski	4	22,2		
Dob				
Medijan	72,9			
dob >65	14	77,8	0,92 (0,17-4,89)	0,93
dob <65	4	22,2		
Broj polipa				
N = 1	4	22,2	4,00 (0,9-17,4)	0,06
N > 1	14	77,8		
Broj reseciranih polipa				
N =1	3	16,7	5,14 (1,2-22,5)	0,03
N>1	15	83,3		
Veličina (mm)				
Medijan	17,2			
Minimalno	8		0,54 (0,1-2,6)	0,44
Maksimalno	40			
Lokalizacija				
Antrum	14	77,8		
Korpus	2	11,1		
Pilorus	2	11,1		
Kardija/Fundus	7	38,9		
Histologija				
Hiperplastični polipi	15	83,3		
Displazija blagog stupnja	3	16,7	1,09 (0,2-5,9)	0,90
Endoskopski kronični gastritis	13	72,2	0,62 (0,1-4,3)	0,60
Simptomi				
Da	10	55,6	1,67 (0,4-6,6)	0,47
Ne	8	44,4		
Medikacija				
PPI	10	55,5	0,57 (0,1-2,3)	0,44
ASK	10	55,5	0,18 (0,04 -0,8)	0,03
Medijan vremena otkrivanja recidiva u mjesecima (MIN-MAX)				6,5 (3 - 50)

Graf 3. Kaplan-Meierova krivulja proteklog vremena i postotka ljudi bez recidiva



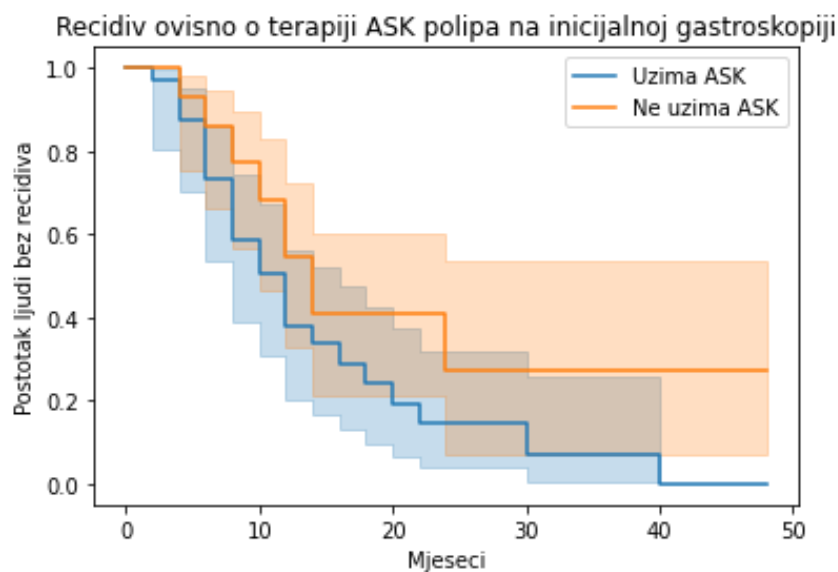
Graf 3. prikazuje vrijeme proteklo od inicijalne resekcije do pojave recidiva HPŽ. Krivulja je gotovo linearnog toka, pri čemu 50% ispitanika razvija recidiv unutar 10 do 20 mjeseci tijekom praćenja.

Graf 4. Kaplan-Meierova krivulja preživljenja prikazuje recidiv ovisno o broju reseciranih polipa na inicijalnoj gastroskopiji tijekom perioda praćenja pacijenata



Na grafu 4. prikazuje se preživljenje bez recidiva ovisno o broju reseciranih polipa na inicijalnoj obradi. U ovoj se analizi pacijenti grupiraju u skupinu kod koje je reseciran jedan polip, a kod druge grupe pacijenata resecirano je više od jednog polipa na inicijalnoj obradi. No, unatoč grupiranju u dvije skupine, krivulje postotka pacijenata bez recidiva pokazuju isti obrazac te se preklapaju za obje grupe.

Graf 5. Kaplan-Meierova krivulja koja prikazuje recidiv HPŽ ovisno o terapiji ASK utvrđenoj na inicijalnoj gastrokopiji tijekom vremena praćenja.



Posljednja Kaplan-Meier krivulja analizira učinak korištenja acetilsalicilne kiseline na recidiviranje pri čemu se na temelju naše skupine ispitanika pokazalo da je u grupi ljudi koji uzimaju ASK veća šansa za nastanak recidiva. Primjerice, za period praćenja od 30 mjeseci, bez recidiva je 30 % pacijenata koji nisu uzimali ASK, dok je bez recidiva samo 10% ljudi koji su uzimali ASK kao terapiju.

### ***5.3 Displazija i maligna transformacija HPŽ***

Kroz period praćenja displazija u HPŽ zabilježena je kod 7 pacijenata od 36 inicijalno uključenih u studiju (19,4%). U skupini od 36 pacijenata, u 2 je utvrđen adenokarcinom unutar hiperplastičnog polipa (5,5%). U jednom je slučaju kod inicijalne resekcije polipa utvrđen adenokarcinom unutar hiperplastičnog polipa veličine 20 mm smještenog na korpusu nakon čega je dodatno kirurški liječen gastrektomijom. Taj bolesnik je imao od ranije poznat Lynchov sindroma. Kod drugog se pacijenta adenokarcinom u hiperplastičnom polipu veličine preko 40 mm razvio nakon dužeg perioda praćenja (6 godina), s obzirom na položaj na kardiji polip se unatoč višestrukim pokušajima nikad nije uspio u potpunosti odstraniti te je endoskopski praćen. Pojavi karcinoma prethodio je nalaz displazije na jednoj od parcijalnih resekcija.

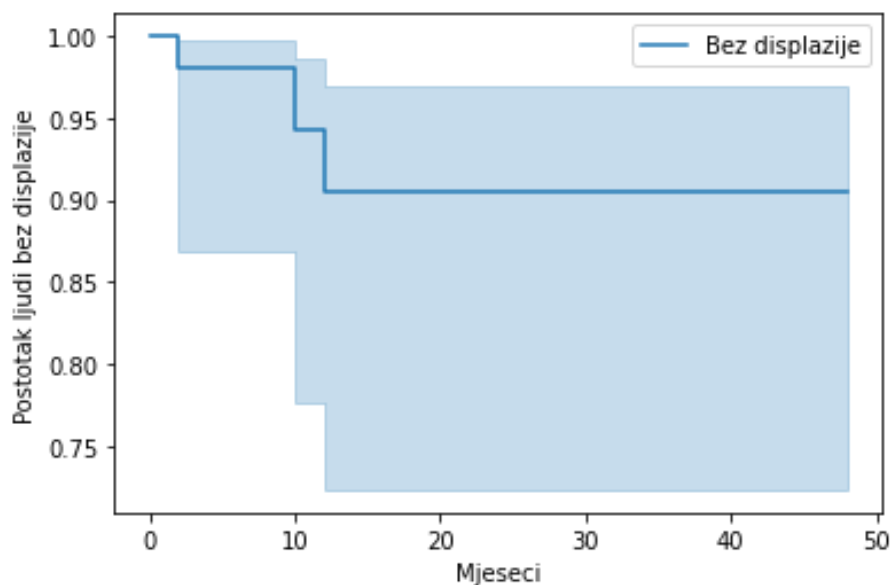
Tablica 3. prikazuje karakteristike pacijenata i polipa u skupini kod koje je zabilježena displazija ili karcinom. U skupini ispitanika s displazijom dominirao je muški spol (85,7%), starija dob (medijan 79), a HPŽ s promjenom su podjednako zastupljeni na kardiji i antralno (37,5% oba). Većina pacijenata imala je kronične upalne promjene sluznice te je bila na terapiji s ASK (u oba slučaja udio karakteristika u grupi 85,7%).

Provedena je i univarijatna analiza faktora na nastanak promjene u polipu (displazija ili maligna alteracija), no ni jedan se faktor nije pokazao statistički značajnim.

TABLICA 3. Osnovna obilježja pacijenata i polipa u podskupini bolesnika koji su razvili displaziju ili karcinom

Karakteristike pacijenata (N=7)	Polipi s promjenom		Univarijatna analiza	
	N polipa= 8	%	OR (95% CI)	P
<b>Dob</b>				
Medijan	79			
Dob>65	7		0,95 (0,2 - 5,9)	0,958
Dob<65	0			
<b>Broj polipa</b>				
N = 1	1	14,3	2,50 (0,4 - 14,2)	0,302
N>1	6	85,7		
<b>Spol</b>				
M	6	85,7	1,46 (0,3 - 6,9)	0,637
Ž	1	14,3		
<b>Lokalizacija</b>				
Kardija	3	37,5		
Korpus	1	12,5		
Antrum	3	37,5		
Pilorus	1	12,5		
<b>Veličina (mm)</b>				
Medijan	20		4,00 (0,4 - 37,1)	0,233
Raspon	8 – 40			
<b>Promjena</b>				
Displazija	6	75	0,01 (0-0,2)	0,003
Adenokarcinom	2	25	0,17 (0,0 - 5,6)	0,323
<b>Period praćenja</b>				
Medijan	9,5			
Raspon	0 – 74			
<b>Ukupan period praćenja</b>				
Medijan	15			
Raspon	1 – 74			
<b>Medikacija</b>				
<b>ASK</b>				
DA	6	85,7	0,43 (0,1 - 1,9)	0,274
NE	1	14,3		
<b>IPP</b>				
DA	3	42,9	1,04 (0,2 - 4,7)	0,963
NE	4	57,1		
<b>Gastritis</b>				
DA	6	85,7	0,21 (0,0 - 4,4)	0,316
Nije poznato	1	14,3		

Graf 4. Prikazuje ovisnost nastanka displazije u HPŽ o vremenu praćenja



Grafički (graf 4.) je prikazano preživljenje pacijenata bez displazije. Nakon 12 mjeseci praćenja, krivulja dostiže plato pri čemu rizik za razvoj displazije ostaje oko 10 % neovisno o nastavku praćenja.

#### 5.4 Multivarijatna analiza

Univarijatnom analizom pokazalo se da uzimanje ASK i broj reseciranih polipa na inicijalnoj obradi povećavaju šansu za nastanak recidiva. Potom je provedena multivarijatna analiza, u kojoj povezanost ovih čimbenika s nastankom recidiva nije postigao statističku značajnost. U nastavku je Tablica 3. koja prikazuje rezultat provedene analize.

Tablica 3. Multivarijatna analiza za kovarijable broj reseciranih polipa i terapiju s ASK

Kovarijable	P vrijednost
<i>Broj reseciranih polipa pri inicijalnoj obradi</i>	0.059
Terapija ASK	0.163

## 6 RASPRAVA

Pred ovom studijom postavljeno je nekoliko ciljeva. Prije svega, cilj je bio definirati profil osobe u koje se razvijaju HPŽ s obzirom na osnovna demografska obilježja (dob, spol), ali i opisati skupno karakteristike lezija (veličina, lokacija) te pridružena stanja (gastritis, terapija IPP/ASK). Na temelju naše grupe ispitanika, koja se sastojala od 36 pacijenata liječenih na Zavod za gastroenterologiju KBCSM, slijede zaključci. Medijan dobi pacijenata kod kojih se prilikom inicijalne endoskopske obrade pristupa resekciji bio je 71,5 godina, a muški spol je bio najzastupljeniji (63,9%). Medijan dobi pacijenata nešto je veći od onog u sličnim studijama, no ipak odgovara činjenici da su HPŽ češća pojava u starijih od 65 godina (5). Iako se u našoj studiji pokazalo da su HPŽ češći u muškaraca, u nekim studijama prevalencija je veća u žena, dok je u nekih studija prevalencija izjednačena u oba spola. (5,94–96) Pokazalo se da su se naši bolesnici često prezentirali s više od jednog polipa (66,6%, medijan 3,8 po osobi) što je u kontrastu s ranijim podacima iz literature gdje se HPŽ uglavnom opisuju kao solitarne tvorbe (26). Razlike u dobnoj i spolnoj strukturi u našem uzorku mogu se pripisati nasumičnom odabiru te maloj grupi ispitanika. Medijan veličine HPŽ iznosio je 15 mm, a zabilježeni su polipi u rasponu od 8 do 50 mm što je u skladu s nalazima objavljenih studija (5,15). Pokazalo se da dominira antralna lokacija polipa unutar želuca (75%) što je također u skladu s ranijim podacima (16).

U skupini pacijenata uključenih u istraživanje, 58,3 % je prijavilo tegobe pri inicijalnoj obradi, što je zapravo nešto veća učestalost od očekivane (5,15,26). Najčešće se tegobe manifestiraju u vidu simptoma dispepsije, a u velikog dijela pacijenata uočena je anemija. Slične studije također povezuju HPŽ s anemijom i dispeptičnim tegobama (5,15,63). Ostale rjeđe tegobe bile su bol i povraćanje te melena, kao znakovi opstrukcije izlaznog trakta želuca odnosno krvarenja iz velikih hiperplastičnih polipa.

Kronični gastritis opisan je u 69,4% pacijenata, no infekcija s *H. pylori* testirana je i utvrđena u samo jednog pacijenta, kao i intestinalna metaplazija, no treba napomenuti da su kod većine bolesnika nedostajali podaci o *H.pylori* statusu i biopsije sluznice želuca, što predstavlja ograničenje ove studije. Prema studijama, prevalencija *H. pylori* infekcije u pacijenata utvrđenim HPŽ je u rasponu od 15 – 37 % (5,33). Zbog manjka dostupnih podataka uslijed retrospektivne prirode istraživanja, taj čimbenik nije uzet u obzir pri statističkoj obradi podataka. Poznato je da je infekcija s *H.pylori* jedan od važnih faktora koji se povezuje s



nastankom HPŽ, a ako se pristupi eradikacijskoj terapiji, podaci iz literature opisuju da do regresije dolazi u 80% HPŽ (87,92,97).

Nakon inicijalne resekcije HPŽ u 36 pacijenata, primarni recidiv utvrđen je u polovine ispitanika, što odgovara obrascu recidiviranja utvrđenom u studiji na većem uzorku ispitanika (5). Iz iskustava sličnih istraživanja čini se da je lokalizacija u antrumu povezana (bez potvrde u multivarijantnoj analizi) s većom učestalosti nastanka recidiva, s čime su u skladu i rezultati ovog istraživanja (recidiv je antralno utvrđen u 77,8% pacijenata) (5,15). Sklonost nastanku recidiva u antrumu nije kompletno razjašnjena, no hipotetski se može objasniti traumom mukoze uslijed kontrakcije antruma ili pak kao posljedica duodeno-gastričnog refluksa (5,98). Veličina i broj polipa nisu se pokazali statistički značajnim za stopu recidiva, no uočena je tendencija da je recidiv češći u pacijenata koji su na inicijalnoj obradi imali multiple HPŽ (77,8% vs 22,2% u onih koji se prezentiraju sa samo jednim polipom). Broj reseciranih polipa na inicijalnoj obradi pokazao se statistički značajnim faktorom u univarijantnoj analizi pa je relativni rizik za nastanak recidiva u skupini ispitanika kod kojih je resecirano više od jednog polipa iznosio 5,14 [CI 95% 1,17 – 22,5; p=0,03]. U 3 od 18 pacijenata s recidivom (16,7%) histološki je verificirana displazija blagog stupnja, no isto se može promatrati i kao pojedinačan polip-slučaj pa je tako od ukupno 67 slučajeva primarnih recidiva, do displazije došlo samo u 4 polipa (5,97%). Pritom valja napomenuti da patohistološka analiza nije rađena na apsolutno svim reseciranim polipima, već samo onim većim, te je stoga teško govoriti o stvarnom udjelu displazije u recidivima. Univarijantna analiza pokazala je da recidiviranje HPŽ nije statistički značajan čimbenik za nastanak displazije.

Statistički se značajnim za pojavu recidiva prikazao još jedan čimbenik rizika, a to je terapija ASK. Naime, ASK inhibira enzim ciklooksigenazu što posljedično dovodi do izloženosti mukoze ozljedi, smanjenoj proizvodnji sluzi i bikarbonata te stimulacije epitelne proliferacije u fundusu, uz poštedu antralnih stanica (99). No rezultati multivarijantne analize upućuju da povezanost nije značajna, stoga se dovodi u pitanje postoje li neki dodatni čimbenici koji nisu uzeti u obzir pri izradi plana prikupljanja i obrade podataka. Valja naglasiti da je uzorak od 36 pacijenata malen stoga je snaga statističke obrade manja, ali pritom su dokazane tendencije i trendovi pojave recidiva u grupi naših ispitanika, što je ipak značajno.

Neoplastične promjene u polipu u smislu displazije i/ili adenokarcinoma tijekom praćenja razvilo je 7 pacijenata (19,4% ispitanika), pri čemu je u jednog već pri inicijalnoj obradi pronađen adenokarcinom unutar hiperplastičnog polipa. U preostalim je 6 pacijenata pronađena

je displazija blagog stupnja u primarnom recidivu HPŽ, a u jednog je pacijenta displazija u HPŽ progredirala u adenokarcinom. U literaturi ne postoji konsenzus o stvarnom malignom potencijalu HPŽ. Prema nekima, displazija se očekuje u rasponu od 1,9 do 19% slučajeva, dok je vjerojatnost za razvoj adenokarcinoma unutar HPŽ u rasponu od 0,6 do 2,1 % (2,33,64,100,101). U sličnoj studiji, do neoplastičnih promjena došlo je u oko 10,4 % HPŽ što je najveći postotak do sad zabilježen u literaturi, no adenokarcinom je pronađen samo u 2.1 % od ukupnog broja analiziranih polipa (5,102). Pritom su se statistički značajnim faktorima prikazali veličina polipa veća od 25 mm, starija dob te prisutnost intestinalne metaplazije – no u našoj studiji ni jedan faktor se pokazao nije statistički značajan za displaziju u univarijatnoj analizi (5). Rizik za malignu transformaciju veći je sinkrono uz polip (izvan polipa), a rizik iznosi 7,1 % (10). Tako je u sličnoj studiji utvrđeno da u pozadini svih maligno transformiranih polipa kronični atrofični gastritis, a nerijetko i intestinalna metaplazija i displazija (15). Navedene promjene nisu sustavno tražene i ispitivane u naših bolesnika, te za većinu ti podaci nisu bili pouzdani ili nedostaju.

Iako se opisuju kao benigne tvorbe, HPŽ nisu bezazleni, a prema našim iskustvima te sličim studijama stopa recidiva i maligne transformacije potencijalno je veća od uvažene u literaturi, stoga se postavilo pitanje je li opravdano ponavljano ih resekirati i u kojim intervalima to treba činiti.

Izračunati medijan za pojavu displazije u HPŽ u našoj grupi pacijenata je 9,5 mjeseci uz raspon 0-74 mjeseci, dok je medijan za pojavu recidiva 6,5 mjeseci uz interval 3- 50 mjeseci. U izoliranom slučaju pacijenta u kojeg je prva kontrolna endoskopija učinjena nakon 50 mjeseci, nađen je velik recidiv na ožiljku (40 mm) u kojemu se nalaze displastična žarišta koja se endoskopski isprate do razvoja adenokarcinoma unutar HPŽ 74 mjeseci od inicijalne obrade.

Na temelju obrađenih podataka dobivena Kaplan-Meierova krivulja preživljenja bez recidiva gotovo je linearnog silaznog tijeka, te nakon 12 mjeseci od inicijalne resekcije 50% pacijenata razvija recidiv.

Kaplan-Meierova krivulja preživljenja bez displazije zanimljiva je oblika. Naime, dostiže plato nakon 12 mjeseci te rizik za razvoj displazije ostaje oko 10% neovisno o proteklom vremenu od inicijalne resekcije. S obzirom na rečeno, kontrolni endoskopski pregled imao bi najviše smisla 12 mjeseci nakon inicijalne resekcije, zbog toga što će ranije kontrole previdjeti stvarni rizik za razvoj displazije u HPŽ, a pritom će obuhvatiti i otprilike polovinu recidiva. Prema dostupnoj literaturi, endoskopska obrada se preporučuje 12 mjeseci nakon resekcije HPŽ, a

potom se individualno postupa ovisno o MAPS II smjernicama sukladno patologiji želučane sluznice (2,17). Većina preporuka pacijentima u ovoj studiji formiralo se prema iskustvu endoskopičara i sukladno bolničkim kapacitetima. U našem je slučaju najčešća preporuka za kontrolnu endoskopiju nakon resekcije HPŽ bila za 6 mjeseci. U kliničkoj praksi često se ne pristupa bioptiranju sluznice prema nadograđenu Sydney sistemu što bi prema trenutnim smjernicama zapravo trebala biti okosnica u donošenju odluka i stvaranju individualnih preporuka (53).

Na kraju valja se osvrnuti na uviđene nedostatke u ovome istraživanju. Prije svega, da bi se statističkom obradom mogli dokazati snažniji odnosi i korelacije, nužan je veći uzorak, od naše skupine od 36. Stoga bi multicentrično istraživanje, s više uključenih bolesnika dalo točnije odgovore na postavljena pitanja. Nadalje, kako su rezultati prikupljeni retrospektivno, nisu nam bili poznati podaci o važnim faktorima polipa kao što je H. pylori status, a u kompletnoj obradi nedostajala je u većini slučajeva i biopsija okolne sluznice po revidiranu Sydney modelu, što bi trebalo svakako učiniti kod idućih, prospektivnih studija.

Ova se studija oslanja na nalaze endoskopskih pretraga što zapravo može biti izvor sustavnih grešaka. Tako se može raspravljati o definiranju i prepoznavanju recidiva u ovoj studiji. Ovisno o endoskopičaru varirao je i opis nalaza endoskopske pretrage pa je tako moguće da se nalaz de novo polipa protumačio kao recidiv jer je nastao u istoj regiji kao resecirani polip. Nije moguće niti isključiti da je okolna sluznica polipa upalno promijenjena te nastaju novi polipi u neposrednoj blizini reseciranog, što tehnički gledano nije stvarni recidiv. Neke od ovih nedostataka teško bi bilo ukloniti čak i uz pohranu standardiziranih slika i naknadnu simultanu analizu prikaza izvornog polipa i recidiva.

Iako je grupa ispitanika malena, ipak se pokazalo da se u značajnog broja sudionika doista razvio recidiv, ali i neoplastična promjena, što bi se moglo tumačiti da se naša početna hipoteza pokazala točnom te je pojavnost doista veća od one opisane u literaturi. No pritom valja napomenuti, da se 50% šansa za recidivom te neoplastična transformacija u 19,4 % dobivaju ukoliko se na obradu podataka gleda kao osoba - slučaj, a ne iz perspektive polip - slučaj. Prikazivanje podataka na takav način otežalo bi analizu i dovelo do još grubljih aproksimacija zbog toga što su podaci prikupljeni retrospektivno i manjkavi su. Primjerice, nije patohistološki analiziran svaki polip, stoga ne možemo sa sigurnošću utvrditi da displazija nije nađena u više polipa u jednog ispitanika, a također greška u izračunu ukupnog broja polipa mogla bi nastati

zbog toga što se u endoskopskim nalazima multipli polipi često opisuju kao "brojni" umjesto točne kvantifikacije.

Nadalje, period praćenja u ovoj studiji bio je proizvoljan na temelju iskustva endoskopičara, a također ostaje dvojbeno je li nužno resecirati sve recidive polipa ili je biopsija dovoljna. Prema našoj analizi, period od 12 mjeseci bio je prijelomna vrijednost za otkrivanje displazije i velikog dijela recidiva, no nužno bi bilo provesti detaljnija istraživanja na većoj grupi sudionika da bi se testirala pouzdanost ovog nalaza.

## 7 ZAKLJUČAK

U studiji je uključeno 36 pacijenata u kojih su endoskopski opisana 144 HPŽ, od kojih je 98 resecirano na inicijalnoj hospitalizaciji. HPŽ su epitelne lezije medijana veličine 15 mm, a u ovoj studiji zastupljeniji su bili u muškaraca i češći su u antrumu. Polipi su češće bili multipli nego solitarni (3,8 po ispitaniku), a medijan dobi pri inicijalnoj obradi bio je 71,5 godina. Po inicijalnoj resekciji, do recidiva je došlo kod 50 % pacijenata, a univarijatnom analizom pokazano je da broj inicijalno reseciranih HPŽ nosio relativni rizik od 5,14 (CI 95% 1,18 - 22,48,  $p=0,03$ ) za razvoj recidiva. Za uporabu ASK vrijedi da je relativni rizik za razvoj recidiva u pacijenata koji ne troše ASK u terapiji iznosio 0,182 (CI 95% 0,04-0,82;  $p = 0,027$ ). U multivarijatnoj analizi se ovi čimbenici nisu potvrdili značajnima. Od 36 pacijenata obuhvaćenih u studiju, u 19,4% pacijenata došlo je do neoplastične promjene unutar polipa tijekom perioda praćenja, od čega je u 2 pacijenta utvrđen adenokarcinom unutar HPŽ (5,5%). Univarijatnom analizom nije nađeno statistički značajnih rizičnih faktora za razvoj displazije. Medijan praćenja do razvoja recidiva je 6,5 mjeseci, dok za razvoj displazije odgovara periodu od 9,5 mjeseci. Na temelju Kaplan-Meierovih krivulja preživljenja, optimalan interval za praćenje da bi se otkrili recidivi i displazija procjenjen je na 12 mjeseci.

## **8. ZAHVALE**

Zahvaljujem svome mentoru doc.dr.sc. Nevenu Baršiću, dr. med. na predloženoj temi, stručnom vodstvu i pomoći u pisanju ovog rada te Stipi Pelajiću, dr. med. na pomoći u statističkoj obradi i tumačenju rezultata.

Zahvaljujem članovima povjerenstva prof. dr. sc. Jasenki Markeljević i doc. dr. sc. Luciji Virović Jukić na ukazanom povjerenju pri izradi ovog rada.

Zahvaljujem svojim roditeljima, Josipu i Smiljani, teti Marijani, baki Tereziji i djedu Franji što su vjerovali u mene i bili mi potpora i oslonac tijekom života. Zahvaljujem se dragim prijateljima i kolegama koji su me pratili na ovome putu i s kojima sam iz dana u dan rasla kao osoba. Od srca Vam hvala.

## 9. LITERATURA

1. Vinay K, Abbas KA, Aster CJ. Robbins Basic Pathology [Internet]. Ninth edit. Philadelphia, PA: Elsevier Saunders; 2013. 569 p. Available from: [file:///C:/Users/nikol/Desktop/Project diplomski/Robbins, Basic Pathology \(9th Edition\).pdf](file:///C:/Users/nikol/Desktop/Project%20diplomski/Robbins,%20Basic%20Pathology%20(9th%20Edition).pdf)
2. Goddard AF, Badreldin R, Pritchard DM, Walker MM, Warren B. The management of gastric polyps. *Gut* [Internet]. 2010 [cited 2022 Jan 27];59(9):1270–6. Available from: <https://pubmed.ncbi.nlm.nih.gov/20675692/>
3. Genta RM, Debaeky ME, Carmack SW, Graham DY, Lauwers GY. Management of gastric polyps: A pathology-based guide for gastroenterologists. *Nat Publ Gr* [Internet]. 2009 [cited 2022 Jan 27];6:331–41. Available from: <http://cme.medscape.com/public/>
4. Evangelina Velázquez-Dohorn M, Fernando López-Durand C, Gamboa-Domínguez A. Changing Trends in Gastric Polyps. *Rev Inves Clin* [Internet]. 2018 [cited 2022 May 21];70:40–5. Available from: [www.permanyer.com](http://www.permanyer.com)
5. Forté E, Petit B, Walter T, Lépilliez V, Vanbiervliet G, Rostain F, et al. Risk of neoplastic change in large gastric hyperplastic polyps and recurrence after endoscopic resection. *Endoscopy*. 2020;52(6):444–53.
6. Morais DJ, Yamanaka A, Zeitune JMR, Andreollo NA. Gastric polyps: A retrospective analysis of 26, 000 digestive endoscopies. *Arq Gastroenterol*. 2007;44(1):14–7.
7. Elhanafi S, Saadi M, Lou W, Mallawaarachchi I, Dwivedi A, Zuckerman M, et al. Gastric polyps: Association with *Helicobacter pylori* status and the pathology of the surrounding mucosa, a cross sectional study. *World J Gastrointest Endosc* [Internet]. 2015 [cited 2022 Jun 5];7(10):995. Available from: <https://pubmed.ncbi.nlm.nih.gov/26265993/>
8. Olmez S, Sayar S, Saritas B, Savas AY, Avcioglu U, Tenlik I, et al. Evaluation of patients with gastric polyps. *North Clin Istanbul* [Internet]. 2018 [cited 2022 Jun 4];5(1):41. Available from: [/pmc/articles/PMC5864706/](https://pubmed.ncbi.nlm.nih.gov/31111111/)
9. Archimandritis A, Spiliadis C, Tzivras M, Vamvakousis B, Davaris P, Manika Z, et al. Gastric epithelial polyps: a retrospective endoscopic study of 12974 symptomatic patients. *Ital J Gastroenterol* [Internet]. 1996 Sep 1 [cited 2022 Jun 5];28(7):387–90. Available from: <https://europepmc.org/article/med/8937940>
10. Roman Markowski A, Markowska A, Guzinska-Ustymowicz Adam Roman Markowski K. Pathophysiological and clinical aspects of gastric hyperplastic polyps. *World J Gastroenterol* [Internet]. 2016 [cited 2022 Jan 27];22(40):8883–91. Available from: <http://www.wjgnet.com/esps/HelpDesk:http://www.wjgnet.com/esps/helpdesk.aspx> Available from: URL:<http://www.wjgnet.com/1007-9327/full/v22/i40/8883.htm> DOI:<http://dx.doi.org/10.3748/wjg.v22.i40.8883>
11. Calva D, Howe J. Juvenile Polyposis. *Cancer Syndr* [Internet]. 2009 [cited 2022 May 21]; Available from: <https://pubmed.ncbi.nlm.nih.gov/21249761/>
12. Arteaga CD, Wadhwa R. Gastric Polyp. *StatPearls* [Internet]. 2022 Jan 11 [cited 2022

- May 21]; Available from: <https://www.ncbi.nlm.nih.gov/books/NBK560704/>
13. Damjanov I, Seiwerth S, Jukić S, Nola M. Patologija. Peto, prer. Zagreb: Medicinska Naklada; 2018. 17;18;428;429;430;433.
  14. Cao H, Wang B, Zhang Z, Zhang H, Qu R. Distribution trends of gastric polyps: an endoscopy database analysis of 24 121 northern Chinese patients. *J Gastroenterol Hepatol* [Internet]. 2012 [cited 2022 May 8];27(7):1175–80. Available from: <https://pubmed.ncbi.nlm.nih.gov/22414211/>
  15. João M, Areia M, Alves S, Elvas L, Taveira F, Brito D, et al. Gastric Hyperplastic Polyps: A Benign Entity? Analysis of Recurrence and Neoplastic Transformation in a Cohort Study. *GE Port J Gastroenterol* [Internet]. 2021 Sep 1 [cited 2022 Jan 27];28(5):328. Available from: </pmc/articles/PMC8443946/>
  16. Goddard AF, Pritchard DM, Walker MM. The management of gastric polyps Iron Deficiency and IL1 $\beta$  Polymorphisms in *Helicobacter pylori*-infected Children View project Role of chronic infection with *H. pylori* in the development of gastric cancer View project. 2010 [cited 2022 Jan 27]; Available from: <http://journals.bmj.com/cgi/ep>
  17. Castro R, Pimentel-Nunes P, Dinis-Ribeiro M. Evaluation and management of gastric epithelial polyps. *Best Pract Res Clin Gastroenterol* [Internet]. 2017 Aug 1 [cited 2022 Jun 5];31(4):381–7. Available from: <https://pubmed.ncbi.nlm.nih.gov/28842047/>
  18. Carmack SW, Genta RM, Schuler CM, Saboorian MH. The current spectrum of gastric polyps: a 1-year national study of over 120,000 patients. *Am J Gastroenterol* [Internet]. 2009 Jun [cited 2022 May 21];104(6):1524–32. Available from: <https://pubmed.ncbi.nlm.nih.gov/19491866/>
  19. Kóvári B, Kim BH, Lauwers GY. The pathology of gastric and duodenal polyps: current concepts. *Histopathology*. 2021 Jan 1;78(1):106–24.
  20. Fan NN, Yang J, Sun G, Lu ZS, Hu EQL, Wang XD, et al. Changes in the spectrum of gastric polyps in the Chinese population. *World J Gastroenterol* [Internet]. 2015 Sep 7 [cited 2022 May 21];21(33):9758–64. Available from: <https://www.wjgnet.com/1007-9327/full/v21/i33/9758.htm>
  21. Shaib YH, Rugge M, Graham DY, Genta RM. Perspectives in clinical gastroenterology and hepatology: Management of Gastric Polyps: An Endoscopy-Based Approach. *Clin Gastroenterol Hepatol* [Internet]. 2013 Nov [cited 2022 Feb 5];11(11):1374. Available from: </pmc/articles/PMC3962745/>
  22. João M, Areia M, Alves S, Elvas L, Taveira F, Brito D, et al. Gastric Hyperplastic Polyps: A Benign Entity? Analysis of Recurrence and Neoplastic Transformation in a Cohort Study. *Res Artic GE Port J Gastroenterol* [Internet]. 2009 [cited 2022 Feb 5];28:328–35. Available from: [www.karger.com/pjg](http://www.karger.com/pjg)
  23. Roman Markowski A, Markowska A, Guzinska-Ustymowicz Adam Roman Markowski K. Pathophysiological and clinical aspects of gastric hyperplastic polyps. *World J Gastroenterol* [Internet]. 2016 [cited 2022 Feb 6];22(40):8883–91. Available from: <http://www.wjgnet.com/esps/HelpDesk:><http://www.wjgnet.com/esps/helpdesk.aspx> Available from: URL:<http://www.wjgnet.com/1007-9327/full/v22/i40/8883.htm> DOI:<http://dx.doi.org/10.3748/wjg.v22.i40.8883>



24. Do YP, Lauwers GY. Gastric polyps: classification and management. *Arch Pathol Lab Med* [Internet]. 2008 Apr [cited 2022 Jun 5];132(4):633–40. Available from: <https://pubmed.ncbi.nlm.nih.gov/18384215/>
25. García-Alonso FJ, Martín-Mateos RM, González-Martín JÁ, Foruny JR, Vázquez-Sequeiros E, de Miquel DB. Gastric polyps: analysis of endoscopic and histological features in our center. *Rev Esp Enferm Dig* [Internet]. 2011 [cited 2022 Jun 5];103(8):416–20. Available from: <https://pubmed.ncbi.nlm.nih.gov/21867351/>
26. Jain R, Chetty R. Gastric Hyperplastic Polyps: A Review. *Dig Dis Sci* 2008 549 [Internet]. 2008 Nov 27 [cited 2021 Dec 29];54(9):1839–46. Available from: <https://link.springer.com/article/10.1007/s10620-008-0572-8>
27. Ae RJ, Chetty R. Gastric Hyperplastic Polyps: A Review. 2008 [cited 2022 Jan 27]; Available from: <https://www.researchgate.net/publication/23501519>
28. Marshall B. *Helicobacter pylori*: 20 years on. *Clin Med* [Internet]. 2002 [cited 2022 May 8];2(2):147–52. Available from: <https://pubmed.ncbi.nlm.nih.gov/11991099/>
29. Sheu BS, Yang HB, Yeh YC, Wu JJ. *Helicobacter pylori* colonization of the human gastric epithelium: a bug's first step is a novel target for us. *J Gastroenterol Hepatol* [Internet]. 2010 [cited 2022 May 8];25(1):26–32. Available from: <https://pubmed.ncbi.nlm.nih.gov/20136973/>
30. Marušić M, Presečki V, Katičić M, Bilić A, Jurčić D, Schwarz D. Seroprevalence of *Helicobacter Pylori* Infection in Dyspeptic Patients. *Coll Antropol*. 2008;32:1149–53.
31. Babuš V, Presečki V, Katičić M, Balića M, Zorić I, Kronja L, et al. Rasprostranjenost infekcije s *Helicobacter pylori* u odrasloj populaciji Hrvatske. *Liječnički Vjesnik* [Internet]. 1997 [cited 2022 Jan 30];119(5–6):139–42. Available from: <https://www.bib.irb.hr/6666>
32. Hu Y, Zhu Y, Lu NH. Novel and effective therapeutic regimens for *helicobacter pylori* in an era of increasing antibiotic resistance. *Front Cell Infect Microbiol*. 2017 May 5;7(MAY).
33. Dirschmid K, Platz-Baudin C, Stolte M. Why is the hyperplastic polyp a marker for the precancerous condition of the gastric mucosa? *Virchows Arch*. 2006 Jan;448(1):80–4.
34. The prevalence and characteristics of *Helicobacter pylori*-associated gastritis in dyspeptic patients in Eastern Croatia, determined by immunohistochemistry.
35. Ji F, Wang Z-W, Ning J-W, Wang Q-Y, Chen J-Y, Li Y-M, et al. Effect of drug treatment on hyperplastic gastric polyps infected with *Helicobacter pylori* : A randomized, controlled trial. *World J Gastroenterol* [Internet]. 2006 [cited 2022 May 1];12(11):1770–3. Available from: [www.wjgnet.com](http://www.wjgnet.com)
36. Yasunaga Y, Shinomura Y, Kanayama S, Higashimoto Y, Yabu M, Miyazaki Y, et al. Increased production of interleukin 1 beta and hepatocyte growth factor may contribute to foveolar hyperplasia in enlarged fold gastritis. *Gut* [Internet]. 1996 [cited 2022 May 1];39(6):787–94. Available from: <https://pubmed.ncbi.nlm.nih.gov/9038658/>
37. Kim GH. Proton Pump Inhibitor-Related Gastric Mucosal Changes. *Gut Liver* [Internet]. 2021 Sep 1 [cited 2022 May 4];15(5):646. Available from:

/pmc/articles/PMC8444106/

38. Heidelbaugh JJ, Kim AH, Walker PC. Overutilization of proton-pump inhibitors: what the clinician needs to know. *Therap Adv Gastroenterol* [Internet]. 2012 [cited 2022 May 23];5(4):219. Available from: /pmc/articles/PMC3388523/
39. Solcia E, Rindi G, Silini E, Villani L. Enterochromaffin-like (ECL) cells and their growths: relationships to gastrin, reduced acid secretion and gastritis. *Baillieres Clin Gastroenterol*. 1993;7(1):149–65.
40. Hongo M, Fujimoto K. Incidence and risk factor of fundic gland polyp and hyperplastic polyp in long-term proton pump inhibitor therapy: a prospective study in Japan. *J Gastroenterol* [Internet]. 2010 Jun [cited 2022 May 23];45(6):618–24. Available from: <https://pubmed.ncbi.nlm.nih.gov/20177714/>
41. Park JY, Lam-Himlin D, Vemulapalli R. Review of autoimmune metaplastic atrophic gastritis. *Gastrointest Endosc* [Internet]. 2013 Feb [cited 2022 May 8];77(2):284–92. Available from: <https://pubmed.ncbi.nlm.nih.gov/23199649/>
42. Strickland RG, Mackay IR. A reappraisal of the nature and significance of chronic atrophic gastritis. *Am J Dig Dis* [Internet]. 1973 May [cited 2022 May 23];18(5):426–40. Available from: <https://pubmed.ncbi.nlm.nih.gov/4573514/>
43. Waldum H, Fossmark R. Gastritis, gastric polyps and gastric cancer. *Int J Mol Sci*. 2021 Jun 2;22(12).
44. Neumann WL, Coss E, Rugge M, Genta RM. Autoimmune atrophic gastritis--pathogenesis, pathology and management. *Nat Rev Gastroenterol Hepatol* [Internet]. 2013 Sep [cited 2022 May 8];10(9):529–41. Available from: <https://pubmed.ncbi.nlm.nih.gov/23774773/>
45. Toh BH, Van Driel IR, Gleeson PA. Autoimmune gastritis: tolerance and autoimmunity to the gastric H<sup>+</sup>/K<sup>+</sup> ATPase (proton pump). *Autoimmunity* [Internet]. 1992 [cited 2022 May 23];13(2):165–72. Available from: <https://pubmed.ncbi.nlm.nih.gov/1361368/>
46. Annibale B, Capurso G, Delle Fave G. The stomach and iron deficiency anaemia: a forgotten link. *Dig Liver Dis* [Internet]. 2003 [cited 2022 May 23];35(4):288–95. Available from: <https://pubmed.ncbi.nlm.nih.gov/12801042/>
47. Hsing AW, Hansson L -E, McLaughlin JK, Nyren O, Blot WJ, Ekblom A, et al. Pernicious anemia and subsequent cancer. A population-based cohort study. *Cancer* [Internet]. 1993 [cited 2022 May 8];71(3):745–50. Available from: <https://pubmed.ncbi.nlm.nih.gov/8431855/>
48. Gullo I, Grillo F, Mastracci L, Vanoli A, Carneiro F, Saragoni L, et al. Precancerous lesions of the stomach, gastric cancer and hereditary gastric cancer syndromes. *Pathologica* [Internet]. 2020 Sep 1 [cited 2022 May 3];112(3):166. Available from: /pmc/articles/PMC7931572/
49. [PDF] Human gastric carcinogenesis: a multistep and multifactorial process--First American Cancer Society Award Lecture on Cancer Epidemiology and Prevention. | Semantic Scholar [Internet]. [cited 2022 May 23]. Available from: <https://www.semanticscholar.org/paper/Human-gastric-carcinogenesis%3A-a-multistep-and-Award-Correa/03b4024e0e37343aa3d8874e0551144361536857>

50. Huang J-Q, Hunt RH. *Helicobacter pylori and gastric cancer – the clinicians' point of view*. Aliment Pharmacol Ther [Internet]. 2000 Oct [cited 2022 May 23];14:48–54. Available from: <http://doi.wiley.com/10.1046/j.1365-2036.2000.00100.x>
51. Plummer M, Buiatti E, Lopez G, Peraza S, Vivas J, Oliver W, et al. Histological diagnosis of precancerous lesions of the stomach: a reliability study. Int J Epidemiol [Internet]. 1997 [cited 2022 Jul 5];26(4):716–20. Available from: <https://pubmed.ncbi.nlm.nih.gov/9279602/>
52. Dixon MF, Genta RM, Yardley JH, Correa P, Batts KP, Dahms BB, et al. Classification and grading of gastritis. The updated Sydney System. International Workshop on the Histopathology of Gastritis, Houston 1994. Am J Surg Pathol [Internet]. 1996 [cited 2022 Jul 5];20(10):1161–81. Available from: <https://pubmed.ncbi.nlm.nih.gov/8827022/>
53. Dinis-Ribeiro M, Areia M, De Vries AC, Marcos-Pinto R, Monteiro-Soares M, Oconnor A, et al. Management of precancerous conditions and lesions in the stomach (MAPS): guideline from the European Society of Gastrointestinal Endoscopy (ESGE), European Helicobacter Study Group (EHSg), European Society of Pathology (ESP), and the Sociedade Portuguesa de Endoscopia Digestiva (SPED). Endoscopy [Internet]. 2012 [cited 2022 May 1];44(1):74–94. Available from: <https://pubmed.ncbi.nlm.nih.gov/22198778/>
54. Genta RM. Recognizing atrophy: another step toward a classification of gastritis. Am J Surg Pathol [Internet]. 1996 [cited 2022 Feb 6];20 Suppl 1(SUPPL. 1). Available from: <https://pubmed.ncbi.nlm.nih.gov/8694146/>
55. Rugge M, Genta RM. Staging gastritis: an international proposal. Gastroenterology [Internet]. 2005 [cited 2022 Feb 6];129(5):1807–8. Available from: <https://pubmed.ncbi.nlm.nih.gov/16285989/>
56. Correa P. Clinical implications of recent developments in gastric cancer pathology and epidemiology. Semin Oncol [Internet]. 1985 Mar 1 [cited 2022 Jul 5];12(1):2–10. Available from: <https://europepmc.org/article/med/3975643>
57. Genta RM, Rugge M. Gastric precancerous lesions: heading for an international consensus. Gut [Internet]. 1999 [cited 2022 Jul 5];45 Suppl 1(Suppl 1). Available from: <https://pubmed.ncbi.nlm.nih.gov/10457028/>
58. Guindi M, Riddell RH. The pathology of epithelial pre-malignancy of the gastrointestinal tract. Best Pract Res Clin Gastroenterol [Internet]. 2001 [cited 2022 Jul 5];15(2):191–210. Available from: <https://pubmed.ncbi.nlm.nih.gov/11355911/>
59. Nagtegaal ID, Odze RD, Klimstra D, Paradis V, Rugge M, Schirmacher P, et al. The 2019 WHO classification of tumours of the digestive system. Histopathology [Internet]. 2020 Jan 1 [cited 2022 May 23];76(2):182–8. Available from: <https://pubmed.ncbi.nlm.nih.gov/31433515/>
60. M Daibo MITH. Malignant transformation of gastric hyperplastic polyps. Am J Gastroenterol. 1987;82:1016–25.
61. Zea-Iriarte WL, Sekine I, Itsuno M, Makiyama K, Naito S, Nakayama T, et al. Carcinoma in gastric hyperplastic polyps: A phenotypic study. Dig Dis Sci. 1996;41(2):377–86.

62. Abraham SC, Singh VK, Yardley JH, Wu TT. Hyperplastic polyps of the stomach: associations with histologic patterns of gastritis and gastric atrophy. *Am J Surg Pathol*. 2001;25(4):500–7.
63. Hu H, Zhang Q, Chen G, Pritchard DM, Zhang S. Risk factors and clinical correlates of neoplastic transformation in gastric hyperplastic polyps in Chinese patients. *Sci Rep* [Internet]. 2020 Dec 1 [cited 2022 Jan 29];10(1). Available from: [/pmc/articles/PMC7018716/](https://pubmed.ncbi.nlm.nih.gov/39111116/)
64. Terada T. Malignant transformation of foveolar hyperplastic polyp of the stomach: a histopathological study. *Med Oncol* [Internet]. 2011 Dec [cited 2022 Jan 29];28(4):941–4. Available from: <https://pubmed.ncbi.nlm.nih.gov/20458557/>
65. Murakami K, Mitomi H, Yamashita K, Tanabe S, Saigenji K, Okayasu I. p53, but not c-Ki-ras, mutation and down-regulation of p21WAF1/CIP1 and cyclin D1 are associated with malignant transformation in gastric hyperplastic polyps. *Am J Clin Pathol* [Internet]. 2001 [cited 2022 Jan 30];115(2):224–34. Available from: <https://pubmed.ncbi.nlm.nih.gov/11211611/>
66. Yao T, Kajiwara M, Kuroiwa S, Iwashita A, Oya M, Kabashima A, et al. Malignant transformation of gastric hyperplastic polyps: alteration of phenotypes, proliferative activity, and p53 expression. *Hum Pathol* [Internet]. 2002 [cited 2022 Jan 29];33(10):1016–22. Available from: <https://pubmed.ncbi.nlm.nih.gov/12395375/>
67. Dijkhuizen SMM, Entius MM, Clement MJ, Polak MM, Van Den Berg FM, Craanen ME, et al. Multiple hyperplastic polyps in the stomach: evidence for clonality and neoplastic potential. *Gastroenterology* [Internet]. 1997 [cited 2022 Jan 29];112(2):561–6. Available from: <https://pubmed.ncbi.nlm.nih.gov/9024310/>
68. Fujiwara-Tani R, Okamoto A, Katsuragawa H, Ohmori H, Fujii K, Mori S, et al. Braf mutation is associated with hyperplastic polyp-associated gastric cancer. *Int J Mol Sci*. 2021 Dec 1;22(23).
69. Ahn JY, Son DH, Choi KD, Roh J, Lim H, Choi KS, et al. Neoplasms arising in large gastric hyperplastic polyps: endoscopic and pathologic features. *Gastrointest Endosc* [Internet]. 2014 Dec 1 [cited 2022 May 4];80(6):1005-1013.e2. Available from: <https://pubmed.ncbi.nlm.nih.gov/24929480/>
70. Eusebi LH, Telese A, Marasco G, Bazzoli F, Zagari RM. Gastric cancer prevention strategies: A global perspective. *J Gastroenterol Hepatol* [Internet]. 2020 Sep 1 [cited 2022 May 23];35(9):1495–502. Available from: <https://pubmed.ncbi.nlm.nih.gov/32181516/>
71. Gullo I, Grillo F, Mastracci L, Vanoli A, Carneiro F, Saragoni L, et al. Precancerous lesions of the stomach, gastric cancer and hereditary gastric cancer syndromes. *Pathologica* [Internet]. 2020 [cited 2022 May 3];112:166–85. Available from: <https://doi.org/10.32074/1591-951X-166>
72. Sano T, Coit DG, Kim HH, Roviello F, Kassab P, Wittekind C, et al. Proposal of a new stage grouping of gastric cancer for TNM classification: International Gastric Cancer Association staging project. *Gastric Cancer* [Internet]. 2017 Mar 1 [cited 2022 May 23];20(2):217–25. Available from: <https://pubmed.ncbi.nlm.nih.gov/26897166/>
73. Lauren P. The two histological main types of gastric carcinoma: diffuse and so-called intestinal-type carcinoma. An attempt at a histo-clinical classification. *Acta Pathol*

- Microbiol Scand [Internet]. 1965 [cited 2022 May 23];64:31–49. Available from: <https://pubmed.ncbi.nlm.nih.gov/14320675/>
74. Hamashima C. Cancer screening guidelines and policy making: 15 years of experience in cancer screening guideline development in Japan. *Jpn J Clin Oncol* [Internet]. 2018 Mar 1 [cited 2022 May 23];48(3):278–86. Available from: <https://pubmed.ncbi.nlm.nih.gov/29315389/>
  75. Gencosmanoglu R, Sen-Oran E, Kurtkaya-Yapicier O, Tozun N. Antral hyperplastic polyp causing intermittent gastric outlet obstruction: Case report. *BMC Gastroenterol* [Internet]. 2003 Jun 27 [cited 2022 Jan 28];3(1):1–4. Available from: <https://bmcgastroenterol.biomedcentral.com/articles/10.1186/1471-230X-3-16>
  76. Al-Haddad M, Ward EM, Bouras EP, Raimondo M. Hyperplastic polyps of the gastric antrum in patients with gastrointestinal blood loss. *Dig Dis Sci* [Internet]. 2007 Jan [cited 2022 Jan 28];52(1):105–9. Available from: <https://pubmed.ncbi.nlm.nih.gov/17151810/>
  77. Nayudu SK, Niazi M, Balar B, Kumbum K. A Rare Complication of Hyperplastic Gastric Polyp. *Case Rep Gastrointest Med* [Internet]. 2013 [cited 2022 May 8];2013:1–3. Available from: </pmc/articles/PMC3563235/>
  78. Muehldorfer SM, Stolte M, Martus P, Hahn EG, Ell C. Diagnostic accuracy of forceps biopsy versus polypectomy for gastric polyps: a prospective multicentre study. *Gut* [Internet]. 2002 [cited 2022 Feb 5];50(4):465. Available from: </pmc/articles/PMC1773183/>
  79. Hirota WK, Zuckerman MJ, Adler DG, Davila RE, Egan J, Leighton JA, et al. ASGE guideline: the role of endoscopy in the surveillance of premalignant conditions of the upper GI tract. *Gastrointest Endosc* [Internet]. 2006 [cited 2022 Jan 27];63(4):570–80. Available from: <https://pubmed.ncbi.nlm.nih.gov/16564854/>
  80. Sharaf RN, Shergill AK, Odze RD, Krinsky ML, Fukami N, Jain R, et al. Endoscopic mucosal tissue sampling. *Gastrointest Endosc* [Internet]. 2013 [cited 2022 Feb 6];78(2):216–24. Available from: <https://pubmed.ncbi.nlm.nih.gov/23867371/>
  81. Banks M, Graham D, Jansen M, Gotoda T, Coda S, Di Pietro M, et al. British Society of Gastroenterology guidelines on the diagnosis and management of patients at risk of gastric adenocarcinoma. *Gut* [Internet]. 2019 Sep 1 [cited 2022 May 1];68(9):1545–75. Available from: <https://gut.bmj.com/content/68/9/1545>
  82. Rugge M, Meggio A, Pennelli G, Pisciole F, Giacomelli L, De Pretis G, et al. Gastritis staging in clinical practice: The OLGA staging system. *Gut*. 2007 May;56(5):631–6.
  83. Jansen M, Waddingham W, Graham D, Banks M. The evolving role of endoscopy in the diagnosis of premalignant gastric lesions [version 1; referees: 4 approved]. *F1000Research*. 2018;7.
  84. Kang HM, Oh TH, Seo JY, Joen TJ, Seo DD, Shin WC, et al. [Clinical factors predicting for neoplastic transformation of gastric hyperplastic polyps]. *Korean J Gastroenterol* [Internet]. 2011 [cited 2022 May 25];58(4):184–9. Available from: <https://pubmed.ncbi.nlm.nih.gov/22042418/>
  85. Imura J, Hayashi S, Ichikawa K, Miwa S, Nakajima T, Nomoto K, et al. Malignant transformation of hyperplastic gastric polyps: An immunohistochemical and

- pathological study of the changes of neoplastic phenotype. *Oncol Lett* [Internet]. 2014 [cited 2022 Jan 29];7(5):1459–63. Available from: <https://pubmed.ncbi.nlm.nih.gov/24765156/>
86. Evans JA, Chandrasekhara V, Chathadi K V, Decker GA, Early DS, Fisher DA, et al. The role of endoscopy in the management of premalignant and malignant conditions of the stomach Asge standards of practice committee. 2015 [cited 2022 May 1]; Available from: <http://dx.doi.org/10.1016/j.gie.2015.03.1967>
  87. Ohkusa T, Miwa H, Hojo M, Kumagai J, Tanizawa T, Asaoka D, et al. Endoscopic, histological and serologic findings of gastric hyperplastic polyps after eradication of *Helicobacter pylori*: comparison between responder and non-responder cases. *Digestion* [Internet]. 2003 [cited 2022 May 25];68(2–3):57–62. Available from: <https://pubmed.ncbi.nlm.nih.gov/14581761/>
  88. Kim JJ, Han A-R, Ohk Sung C, Mee Kim K, Park C-K, Min B-H, et al. The Clinicopathological Features of Gastric Hyperplastic Polyps with Neoplastic Transformations: A Suggestion of Indication for Endoscopic Polypectomy. *Gut Liver*. 2009;3(4):271–5.
  89. Yang J-C, Lu C-W, Lin C-J. Treatment of *Helicobacter pylori* infection: Current status and future concepts. *World J Gastroenterol* [Internet]. 2014 [cited 2022 May 7];20(18):5283–93. Available from: <http://www.wjgnet.com/esps/>
  90. Bagirova M, Allahverdiyev AM, Abamor ES, Aliyeva H, Unal G, Tanalp TD. An overview of challenges to eradication of *H. pylori* infection and future prospects.
  91. Nam SY, Lee SW, Jeon SW, Kwon YH, Lee HS. *Helicobacter pylori* Eradication Regressed Gastric Hyperplastic Polyp: A Randomized Controlled Trial. *Dig Dis Sci* [Internet]. 2020 Dec 1 [cited 2022 May 8];65(12):3652–9. Available from: <https://pubmed.ncbi.nlm.nih.gov/31974914/>
  92. Ljubičić N, Banić M, Kujundžić M, Antić Z, Vrkljan M, Kovačević I, et al. The effect of eradicating *Helicobacter pylori* infection on the course of adenomatous and hyperplastic gastric polyps. *Eur J Gastroenterol Hepatol* [Internet]. 1999 [cited 2022 Mar 16];11(7):727–30. Available from: <https://pubmed.ncbi.nlm.nih.gov/10445791/>
  93. Kang KH, Hwang SH, Kim D, Kim DH, Kim SY, Hyun JJ, et al. [The Effect of *Helicobacter pylori* Infection on Recurrence of Gastric Hyperplastic Polyp after Endoscopic Removal]. *Korean J Gastroenterol* [Internet]. 2018 Apr 25 [cited 2022 May 7];71(4):213–8. Available from: <https://pubmed.ncbi.nlm.nih.gov/29684970/>
  94. Abraham SC, Singh VK, Yardley JH, Wu T-T. Hyperplastic Polyps of the Stomach Associations With Histologic Patterns of Gastritis and Gastric Atrophy. *Am J Surg Pathol* [Internet]. 2001 [cited 2022 Jan 27];25(4):500–7. Available from: <https://journals.lww.com/ajsp>
  95. Murakami K, Mitomi H, Yamashita K, Tanabe S, Saigenji K, Okayasu I. p53, but not c-Ki-ras, mutation and down-regulation of p21WAF1/CIP1 and cyclin D1 are associated with malignant transformation in gastric hyperplastic polyps. *Am J Clin Pathol*. 2001;115(2):224–34.
  96. Hunt RH, Camilleri M, Crowe SE, El-Omar EM, Fox JG, Kuipers EJ, et al. The stomach in health and disease. *Gut* [Internet]. 2015 Oct 1 [cited 2022 Jan 27];64(10):1650. Available from: </pmc/articles/PMC4835810/>

97. F Ji. Effect of drug treatment on hyperplastic gastric polyps infected with *Helicobacter pylori*: A randomized, controlled trial. *World J Gastroenterol*. 2006;12:1770–3.
98. Mikhaïlusov S V., Bart BI, Siluianov S V., Mikhaïlusova MP, Nikolaeva AS. [Duodenogastric reflux and gastric pathology in the elderly patients]. *Eksp Klin Gastroenterol* [Internet]. 2010 Jan 1 [cited 2022 Jun 4];(12):54–9. Available from: <https://europepmc.org/article/med/21560622>
99. Kauffman G. Aspirin-Induced Gastric Mucosal Injury: Lessons Learned From Animal Models. *Gastroenterology*. 1989;96:606–20.
100. Stolte M. Clinical consequences of the endoscopic diagnosis of gastric polyps. *Endoscopy* [Internet]. 1995 [cited 2022 Jun 5];27(1):32–7. Available from: <http://www.thieme-connect.de/DOI/DOI?10.1055/s-2007-1005629>
101. Hizawa K, Fuchigami T, Iida M, Aoyagi K, Iwashita A, Daimaru Y, et al. Possible neoplastic transformation within gastric hyperplastic polyp. Application of endoscopic polypectomy. *Surg Endosc* [Internet]. 1995 Jun [cited 2022 Jun 5];9(6):714–8. Available from: <https://pubmed.ncbi.nlm.nih.gov/7482172/>
102. João M, Areia M, Alves S, Elvas L, Taveira F, Brito D, et al. Gastric Hyperplastic Polyps: A Benign Entity? Analysis of Recurrence and Neoplastic Transformation in a Cohort Study. *GE Port J Gastroenterol* [Internet]. 2021 Sep 1 [cited 2022 May 8];28(5):328–35. Available from: <https://pubmed.ncbi.nlm.nih.gov/34604464/>

## 10. DOZVOLA ETIČKOG POVJERENSTVA



### KLINIČKI BOLNIČKI CENTAR

#### SESTRE MILOSRDNICE

Vinogradska cesta 29  
HR-10000 Zagreb  
Hrvatska

tel.: 01/3787 111  
fax.: 01/37 69 067

Klasa: 003-06/22-03/011

Urbroj: 251-29-11-22-01

**Važno:** Vaš je predmet registriran pod gornjim brojem, te Vas molimo da se pri svakoj budućoj korespondenciji pozovete na taj broj.

Medicinski fakultet Sveučilišta u Zagrebu  
Nikolina Novak

Poštovana,

Etičko povjerenstvo u nazočnosti prof. dr. sc. Arijana Lovrenčić Huzjan, prim. Melita Perić Balja, Jasenka Surla, mag. iur., doc. dr. sc. Anto Čartolovni i doc. dr. sc. Mario Kopljar na 130. sjednici, održanoj dana 12. svibnja 2022., razmatralo je Vaš zahtjev za odobrenje istraživanja pod nazivom: "Učestalost recidiviranja i pojave karcinoma u hiperplastičnim polipima želuca"

te je proučilo sljedeću priloženu dokumentaciju:

1. Molba za odobrenje istraživanja
2. Suglasnost predstojnika klinike i pročelnika jedinice
3. Izjava o poštivanju etičkih načela
4. Informirani pristanak
5. Plan ispitivanja
6. Suglasnost mentora
7. Izjava o povjerljivosti

Etičko povjerenstvo:

je razmotriло priloženu dokumentaciju i zaključilo da je istraživanje u skladu s principima Dobre kliničke prakse te je suglasno s provođenjem istraživanja.

ETIČKO POVJERENSTVO KLINIČKOG BOLNIČKOG CENTRA SESTRE MILOSRDNICE djeluje u skladu s načelima Internacionalne konferencije za harmonizaciju (ICH GCP) i Helsinške deklaracije. Stoga se izmjene protokola istraživanja, obrasca informiranog pristanka ispitanika i ostalih relevantnih dokumenata ne mogu tijekom istraživanja izvršiti bez pismene privole ovog Etičkog povjerenstva. Također je Etičkom povjerenstvu nužno uputiti kratak sažetak glede tijeka istraživanja i poštivanja ICH GCP i Helsinške deklaracije, jednom svakih šest mjeseci, a potpuno izvješće nakon završenog istraživanja kako bi se predmet mogao arhivirati.

S poštovanjem,

Predsjednica Etičkog povjerenstva, prof. dr. sc. Arijana Lovrenčić Huzjan





## 11. ŽIVOTOPIS

Rođena sam 15.01.1998. u Čakovcu. Svoje školovanje započinjem u OŠ Ivanovec, a potom upisujem opći smjer Gimnazije Josipa Slavenskog u Čakovcu. Tijekom srednjoškolskog obrazovanja sudjelovala sam na natjecanjima iz prirodoslovnih predmeta, pohađala školu stranih jezika te trenirala košarku. Medicinski fakultet u Zagrebu upisujem 2016. godine.

Tijekom studiranja bila sam demonstrator iz Kliničke propedeutike na engleskom studiju. Također, aktivno sam sudjelovala u radu Studentske sekcije za infektologiju te za radiologiju. Od 2021. izabrana sam kao potpredsjednica nedavno osnovane Studentske sekcije za gastroenterologiju i hepatologiju. Sudjelovala sam u Erasmus+ programu gdje sam provela 2 mjeseca edukacije na Medicinskom fakultetu Sveučilišta u Padovi. Nagrađena sam dekanovom nagradom za izvrsnost u akademskoj godini 2020/21, a iste godine primam i posebno rektorovo priznanje za sudjelovanje u projektu "Volontiraj na zaraznoj" tijekom Covid pandemije. Aktivno govorim i sporazumijevam se na engleskom i njemačkom jeziku.