

Porijeklo, morfologija i funkcija intersticijskih neurona bijele tvari u mozgu čovjeka

Pavišić, Matija

Master's thesis / Diplomski rad

2022

Degree Grantor / Ustanova koja je dodijelila akademski / stručni stupanj: **University of Zagreb, School of Medicine / Sveučilište u Zagrebu, Medicinski fakultet**

Permanent link / Trajna poveznica: <https://um.nsk.hr/um:nbn:hr:105:948076>

Rights / Prava: [In copyright](#)/[Zaštićeno autorskim pravom.](#)

Download date / Datum preuzimanja: **2024-07-07**



Repository / Repozitorij:

[Dr Med - University of Zagreb School of Medicine Digital Repository](#)



SVEUČILIŠTE U ZAGREBU

MEDICINSKI FAKULTET

Matija Pavišić

**Porijeklo, morfologija i funkcija intersticijskih
neurona bijele tvari u mozgu čovjeka**

DIPLOMSKI RAD



Zagreb, 2022.

Ovaj diplomski rad izrađen je na Zavodu za neuroznanost Hrvatskog instituta za istraživanje mozga u Zagrebu pod mentorstvom izv. prof. dr. sc. Gorana Sedmaka i predan je na ocjenu u akademskoj godini 2021./2022.

POPIS KRATICA

AChE – *eng.* Acetylcholinesterase

CNS – *eng.* Central nervous system

ER – Endoplazmatski retikulum

GABA – Gama-aminomaslačna kiselina

IZ – Intermedijalna zona

KP – Kortikalna ploča

MR – Magnetska rezonanca

MZ – Marginalna zona

NADPH – Nikotinamid adenin dinukleotid fosfat

NO – Dušikov (II) oksid

NOS – *engl.* Nitric oxide synthase

SP – “Subplate”

SVZ – Subventrikularna zona

SŽS – Središnji živčani sustav

VZ – Ventrikularna zona

WMIN – *eng.* White matter interstitial neurons

SADRŽAJ

SAŽETAK

SUMMARY

1. UVOD.....	1
1.1. Fetalni mozak i subplate zona.....	1
2. PORIJEKLO INTERSTICIJSKIH NEURONA	4
2.1. Subplate neuroni	4
3. MORFOLOGIJA INTERSTICIJSKIH NEURONA	7
3.1. Raspodjela, gustoća i brojnost intersticijskih neurona	8
4. FUNKCIJA INTERSTICIJSKIH NEURONA	11
5. ZAKLJUČAK.....	13
ZAHVALA	14
LITERATURA	15
ŽIVOTOPIS	22

SAŽETAK

Porijeklo, morfologija i funkcija intersticijskih neurona bijele tvari u mozgu čovjeka

Matija Pavišić

Neopravdano povijesno zanemarivani intersticijski neuroni bijele tvari dobivaju sve više pozornosti u istraživanjima zadnjih pola stoljeća. S obzirom da su to zapravo opstale živčane stanice najranijih neurona ključne embrionalne subplate zone fetalnog središnjeg živčanog sustava, mnogi bi se složili da je zanimanje razložno. Identificirani prije otprilike 150 godina, prvo su proglašeni normalnim nalazom u bijeloj tvari mozga čovjeka, da bi se mnijenje promijenilo početkom prošlog stoljeća kada su ih pojedini neuropatolozi smatrali za patološku pojavu u određenim neurološkim poremećajima. Danas intersticijske neurone ipak poznajemo kao bitne morfološki heterogene sastavnice bijele tvari mozga čovjeka čija je prosječna brojnost od pola milijarde, u postocima: konzervativnom procjenom oko 3% ukupnog broja neurona kore mozga čovjeka, korak ka dokazu bitnosti funkcije. Usporedbe radi, navedeni broj neurona je deset puta veći od količine neurona talamusa i čak pedeset puta veći od količine neurona amigdale. Prisutni kroz cijelu subkortikalnu bijelu tvar, intersticijski neuroni se morfološki mogu klasificirati u dvije velike skupine: intersticijske neurone piramidalne morfologije, koji se češće nalaze u krunama girusa, i intersticijske neurone interneuronske morfologije koji se češće pronalaze ispod dna sulkusa. Iako je do danas njihova funkcija ostala relativno neistražena i nepoznata, pretpostavlja se da razmjerno visoka gustoća intersticijskih neurona u blizini moždanog korteksa omogućuje sudjelovanje u bitnim funkcijama kortikalnog sklopa: regulaciji protoka informacija prema moždanoj kori, regulaciji budnosti te regulaciji lokalne mikrocirkulacije.

Ključne riječi: subplate zona, intersticijski neuroni, mozak čovjeka

SUMMARY

Origin, morphology and function of white matter interstitial neurons in the human brain

Matija Pavišić

The interstitial neurons of the white matter, historically neglected for no reason, are receiving more and more attention in the research of the last half century. Given that these are actually surviving nerve cells of the earliest neurons of the key embryonic subplate zone of the fetal CNS, many would agree that the interest is reasonable. Identified approximately 150 years ago, they were first declared a normal finding in the white matter of the human brain, but the opinion changed at the beginning of the last century when some neuropathologists considered them to be a pathological phenomenon in certain neurological disorders. Today, however, we know WMIN as important morphologically heterogeneous components of the white matter of the human brain, whose average number is half a billion, in percentages: a conservative estimate of about 3% of the total number of neurons in the human cortex, a step towards proving the importance of the function. For the sake of comparison, the stated number of neurons is ten times greater than those in the thalamus and even fifty times greater than those in the amygdala. Present throughout the entire subcortical white matter, WMIN can be morphologically classified into two large groups: interstitial neurons with a pyramidal morphology, which are more often found in the crowns of the gyrus, and interstitial neurons with an interneuronal morphology, which are more often found at the bottom of the sulcus. Although their function remains relatively unexplored and unknown to date, it is assumed that the relatively high density of WMIN near the cerebral cortex enables participation in essential functions of the cortical system: regulation of the flow of information to the cerebral cortex, regulation of wakefulness and regulation of local microcirculation.

Key words: subplate zone, interstitial neurons, human brain

1. UVOD

Intersticijski neuroni su značajna populacija neurona koji su smješteni u subkortikalnoj bijeloj tvari mozga čovjeka. Iako su prvi puta opisani prije više od 150 godina (1), još uvijek su u velikoj mjeri neistraženi i često se smatraju malom, funkcionalno beznačajnom neuronskom populacijom. No, da bi shvatili njihovo porijeklo, morfologiju i funkciju, potrebno je reći nešto o građi i ustrojstvu embrionalnih zona fetalnog telencefalona s naglaskom na subplate zonu – dinamičnu prolaznu zonu s ključnom ulogom u razvoju moždane kore.

1.1. Fetalni mozak i subplate zona

Poznato nam je da fetalni središnji živčani sustav sadrži tri univerzalne zone. Od šupljine neuralne cijevi prema pijačnoj površini, to su: ventrikularna zona, intermedijalna zona i marginalna zona. U stijenci fetalnog telencefalona razvijaju se još tri posebne zone: subventrikularna zona, intermedijalna zona i marginalna zona (slika 1.). Umnažanje, to jest nastanak, neurona odvija se u VZ i SVZ gdje su smještene neuroepitalne stanice koje su preteče svih neurona i makroglije SŽS. U procesu neuronske migracije postmitozne stanice napuštaju VZ i SVZ te putujući prema površini oblikuju IZ iz koje se kasnije razvije bijela tvar odraslih moždanih polutki. MZ, KP i SP zajedno tvore razvojnu osnovu moždane kore (2).

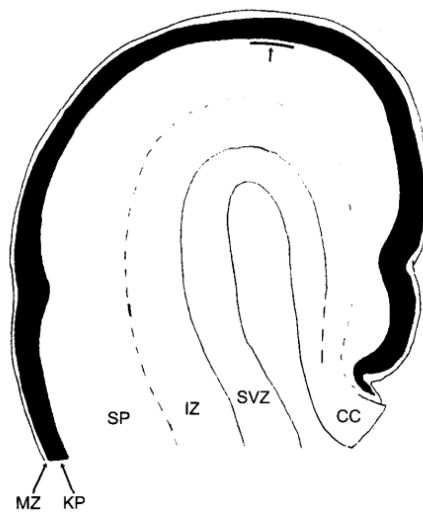
Najranije naznake SP zone mogu se vidjeti oko 12. postovulacijskog tjedna (3), a smještena je između IZ i KP. To je dinamični, prolazni, citoarhitektonski prostor građen od zrelih postmitotičkih stanica, aferentnih i eferentnih aksona i obilnog ekstracelularnog matriksa, čija veličina i građa kroz razvoj fetalnog SŽS ne ostaju konstantne. Zahvaljujući

dinamičnim promjenama u sadržaju aksona i morfologiji stanica, ali i njihovom kompleksnom prostornom rasporedu, SP zonu nije lagano definirati tradicionalnim citoarhitektonskim kriterijima za razgraničenje kortikalnih slojeva (3). Anatomska značajka, opseg distribucije pojedine klase neurona ili ekspresija određene molekule nisu dovoljno precizni markeri za točno razgraničenje i definiciju SP zone.

U svome razvoju prolazi kroz četiri stadija: a) presubplate stadij, b) stadij formiranja subplate zone, c) stadij razvijene subplate zone i d) stadij postupnog nestanka subplate zone (4). Između 15. i 18. postovulacijskog tjedna, SP zona se ubrzano zadebljava i postaje najširi sloj stijenke fetalnog telencefalona (3). No, takvo zadebljavanje ne nastaje zbog pristizanja novih neurona, već se debljina povećava prvenstveno zahvaljujući obilnom urastanju aksona (7). Zbog te činjenice nas ne čudi da je SP zona glavno mjesto rane sinaptogeneze i sazrijevanja neurona (8), te služi kao “čekaonica” za različite sustave aferentnih aksona što trebaju urasti u moždanu koru. SP zona je po mnogo čemu slična drugim embrionalnim zonama – sadrži radijalne glijalne stanice, radijalno migrirajuće neurone, tangencijalno migrirajuće neurone, astrocite u razvoju te prekursore oligodendrocita. No, također uključuje jedinstvene elemente poput morfološki, neurotransmiterski i konekcijski heterogene subplate neurone, prolazne sinapse, uvećani vanstanični prostor ispunjen hidrofilnim matriksom specifične građe, koja omogućuje laganu vizualizaciju MR-om, te složeni prolazni mikrocirkulacijski splet (8).

Postupno nestajanje subplate zone započinje oko 35. postovulacijskog tjedna, kada se počnu razvijati vijuge i brazde, te dolazi do citoarhitektonske diferencijacije kortikalne ploče i do regionalnih razlika u nestajanju SP zone (3, 4). SP zona prvo nestaje u dubini sulkusa, a tek nakon toga u krunama vijuga. Nestanak SP zone završava između prvog i šestog postnatalnog mjeseca. S druge strane, SP neuroni ne nestaju sa SP zonom, nego se uključe u subkortikalnu bijelu tvar kao intersticijski neuroni bijele tvari (3, 4). Zbog toga je od velike

važnosti razlikovati SP zonu, kao prijelaznu fetalnu zonu i bitan dio fetalne moždane kore od SP neurona, od kojih mnogi nastavljaju kroz rođenje i odrasli život kao intersticijski neuroni nakon nestanka SP zone (6), o kojima će biti ponešto opširnije u sljedećem poglavlju.



Slika 1. Univerzalne embrionalne zone, dijagram poprečnog presjeka kroz čeonu režanj fetalnog mozga u 17. tjednu trudnoće (2).

2. PORIJEKLO INTERSTICIJSKIH NEURONA

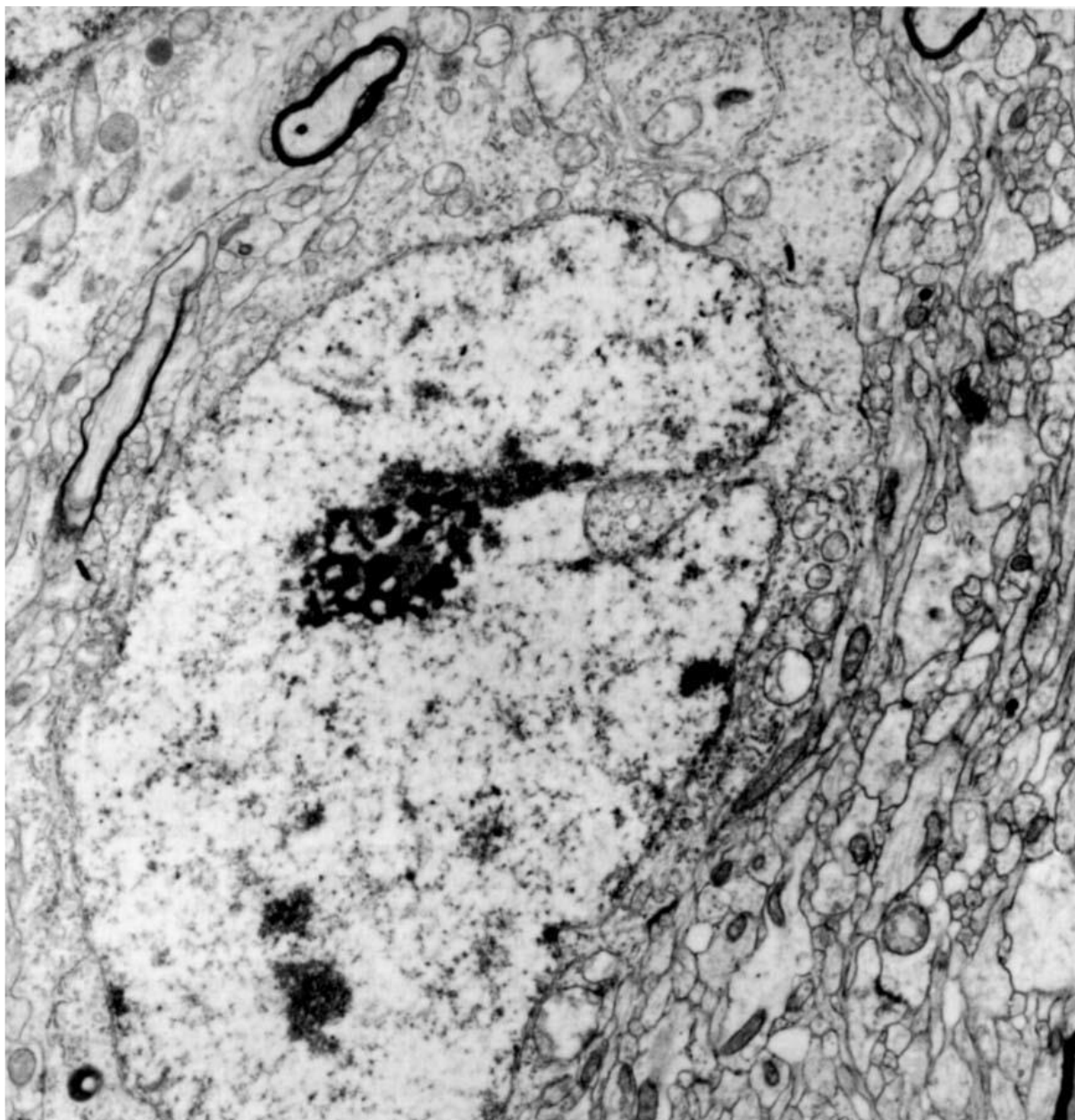
Otkriće SP zone imalo je ključnu ulogu u razjašnjenju porijekla intersticijskih neurona bijele tvari (4). Ona predstavlja ključnu prolaznu fetalnu zonu odgovornu za normalan kortikalni razvoj (13), a intersticijski neuroni bijele tvari su zapravo odrasli preživjeli SP neuroni koji se nalaze u fetalnoj SP zoni. Inicijalna ispitivanja na mačkama i glodavcima sugeriraju da čak 80% fetalnih SP neurona podliježe apoptozi tijekom perinatalnog ili ranog postnatalnog razdoblja (14, 15). Međutim, tako opsežna apoptoza nikada nije uočena u ljudskom ili majmunskom mozgu (16), što sugerira da bi u razvojnoj sudbini intersticijskih neurona mogle postojati razlike između vrsta. Štoviše, naknadne eksperimentalne i kvantitativne studije pokazale su da je apoptoza SP neurona mnogo manje izražena čak i u mozgu glodavaca i mačaka (17). Također, programirana smrt SP neurona ne pogađa jednako sve subpopulacije. U nedavnoj studiji na miševima pokazano je da subpopulacije SP neurona koje eksprimiraju *Nurr1*, *Lpar1* i *Cplx3* selektivno preživljavaju programiranu smrt stanica (22). Iako slične studije nisu provedene na tkivu ljudskog mozga, dalo bi se zaključiti da je spomenuto selektivno preživljavanje SP neurona također prisutno u našem SŽS. Općenito, relativni broj intersticijskih neurona kod ljudi značajno je veći nego kod glodavaca, pa je moguće da i kasno generirani SP neuroni preživljavaju u neproporcionalno velikom broju. Dakle, što se tiče ljudskog mozga, nema uvjerljivih rezultata koji bi potvrđivali masivnu programiranu smrt subplate neurona.

2.1. Subplate neuroni

Točno razvojno porijeklo SP neurona tema je stalne rasprave u neuroznanstvenim istraživanjima (10, 11). Općeprihvaćeno je da su SP neuroni jedni od najranije nastalih kortikalnih neurona fetalnog SŽS, koji se prvo pojavljuju u krajnjem površinskom dijelu

odjeljka koji je izvorno opisan kao sloj plašta („Zwischenschicht“) (18) prije stotinjak godina, a kasnije definiran kao IZ u izvornom dokumentu Boulder odbora (19), ali se različito opisuje kao „preplate“ ili primordijalni pleksiformni sloj u nekoliko novih studija (11, 20, 21). Prije pojave KP, ovaj površinski dio sloja plašta je mjesto rane diferencijacije neurona i početnog urastanja aksona. Međutim, treba napomenuti da, osim ovog „ranog“ udjela SP neurona, SP zona nastavlja primati dodatne neurone čak i nakon formiranja KP. Štoviše, glavnina SP neurona se kod primata kontinuirano stvara usporedno s neuronima za kortikalnu ploču. Glavni izvor ovih SP neurona je SVZ koja je evolucijski značajno narasla kod primata i glavni je izvor neurona za supragranularne slojeve moždane kore (23).

Subplate neuroni mogu se podijeliti u pet različitih morfoloških tipova: a) polimorfni, b) fuziformni, c) multipolarni, d) piramidni i e) obrnuti piramidni neuroni (3, 12). Ovi neuroni imaju relativno veliku somu bogatu hrapavim ER, okruglom jezgrom s raspršenim kromatinom i jasno istaknutom jezgricom (slika 2). Također su morfološki razvijeniji od neurona moždane kore, a njihovi dendriti su dulji od dendrita kortikalnih neurona sve do 32. postovulacijskog tjedna (24). Površinski dio SP zone sadrži neurone radijalne i nasumične orijentacije, dok dublji slojevi sadrže nasumično orijentirane fuziformne i poligonalne stanice. Primjećuje se opadanje gustoće SP neurona udaljavajući se od površine SP zone prema sustavu moždanih komora fetusa (3, 16).



Slika 2. Elektronmikroskopska slika subplate neurona ispod vidnog korteksa primata (3).

3. MORFOLOGIJA INTERSTICIJSKIH NEURONA

Intersticijski neuroni su pronađeni u čitavoj subkortikalnoj bijeloj tvari u svim vrstama životinja proučavanim do danas. Njihova morfološka i molekularna heterogenost, koja je gotovo jednaka onoj kortikalnih neurona u preostalim šest kortikalnih slojeva, uključuje i piramidalne i nepiramidalne tipove (25). Među prvima koji su opisivali morfologiju intersticijskih neurona primata bio je naš akademik dr. Ivica Kostović. On je 1980. godine podijelio intersticijske neurone na dvije velike skupine: na fuziformne neurone i na polimorfne neurone. Fuziformni neuroni su češći u dubljim dijelovima bijele tvari i longitudinalnom osi su paralelni s okolnim mijeliniziranim aksonima. Polimorfni neuroni su nešto veći, ima ih u izobilju na granici bijele tvari i šestog kortikalnog sloja, ali postaju manje brojni u dubljim slojevima bijele tvari i nemaju dominantnu orijentaciju (16).

Danas je otkriveno još nekoliko morfoloških vrsta, pa sveobuhvatno poznajemo fuziformne, polimorfne, piramidne i zvjezdaste oblike. Još nije postignut konsenzus o udjelu različitih morfoloških tipova među intersticijskim neuronima. Većina autora tvrdi da su intersticijski neuroni uglavnom fuziformni i polimorfni, dok ih ostali opisuju kao pretežno piramidalne (26). Pretpostavlja se da na njihovu morfologiju utječe orijentacija mijeliniziranih snopova aksona u bijeloj tvari (27). Što se tiče mikroskopske građe, intersticijski neuroni prikazani Nisslovom metodom pokazuju očekivane karakteristike neurona: veliki, s voluminoznom citoplazmom u kojoj su obilna Nisslova tjelešca, s prepoznatljivim proksimalnim dendritima i s velikom, blijedom jezgrom koja sadrži raspršeni heterokromatin i istaknutom, tamno obojenom jezgricom (16, 28). Čitatelj će možda primijetiti da mikroskopski opis intersticijskog neurona odgovara ranije navedenom opisu SP neurona, što, naravno, govori u prilog njegovom porijeklu.

Aktivni sinaptički kontakti se mogu uočiti na dendritima i somi intersticijskih neurona bijele tvari. O vrsti sinapsi na tijelu i dendritima intersticijskih neurona postoje oprečni

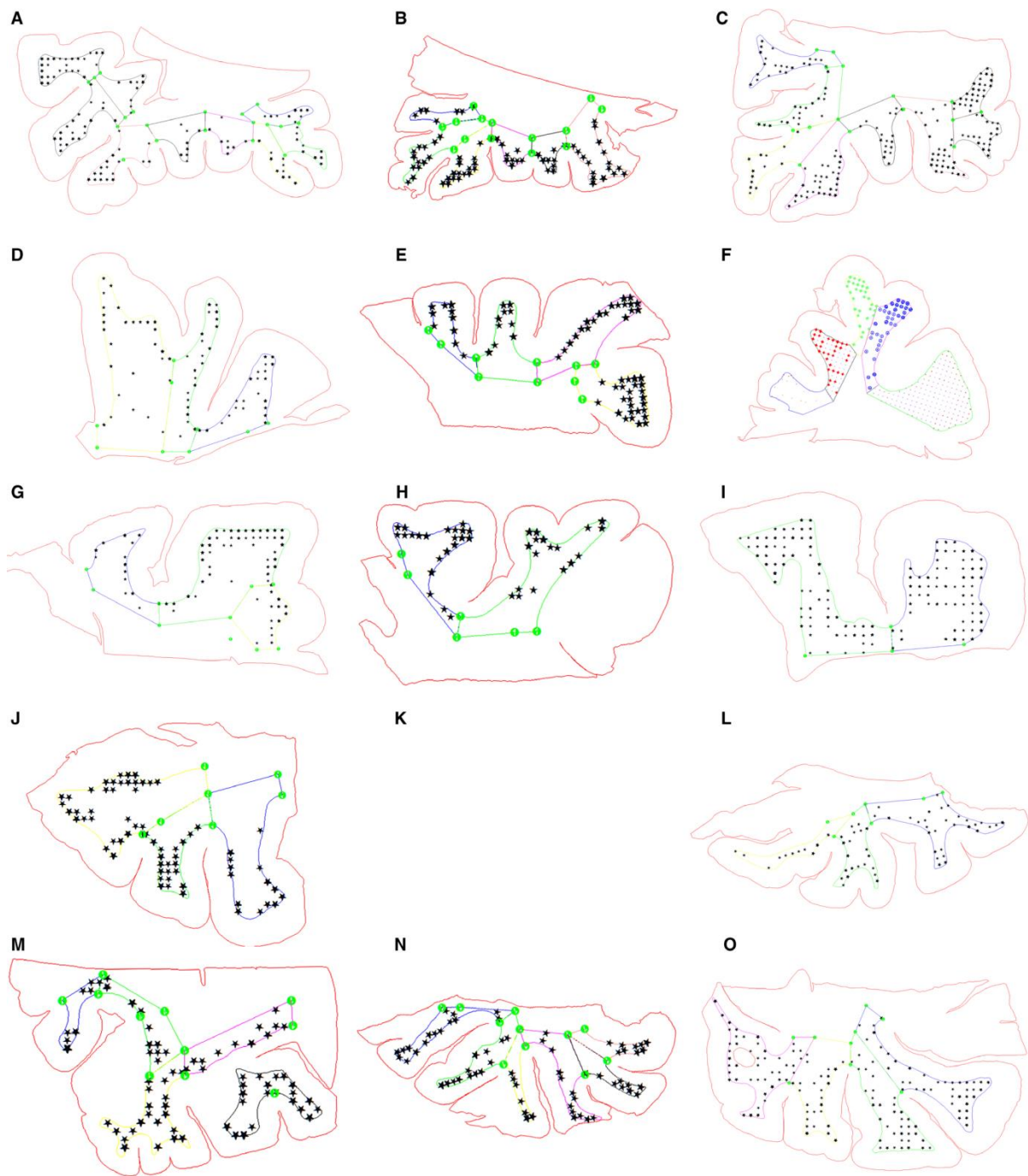
nalazi. Do danas su samo dva istraživanja analizirala distribuciju sinaptičkih kontakta na intersticijskim neuronima bijele tvari mozga čovjeka. Oba istraživanja su otkrila i simetrične i asimetrične sinapse smještene na somi i dendritima intersticijskih neurona, ali je opisana drugačija distribucija ovih sinapsi. Jedno istraživanje (16) tvrdi da su aksosomatske sinapse simetrične i asimetrične, a aksodendritičke sinapse asimetrične, dok drugo (25) govori da su aksosomatske sinapse simetrične, a aksodendritičke simetrične i asimetrične. Ono u čemu se oba istraživanja slažu je podatak da je broj aksosomatskih sinapsi malen i da smanjuje se s dubinom bijele tvari i dobi, a da je praćen povećanjem broja aksodendritičkih sinapsi s dobi (16).

3.1. Raspodjela, gustoća i brojnost intersticijskih neurona

Intersticijski neuroni nisu ravnomjerno raspoređeni kroz različite dijelove bijele tvari girusa (29). Veličina i oblik giralne bijele tvari imaju snažan utjecaj na raspodjelu intersticijskih neurona. U globalu, manji, uži girusi imat će veću gustoću intersticijskih neurona, a veći, širi girusi će imati manju gustoću, ali zapravo više intersticijskih neurona (30). Stoga, analizirajući raspodjelu i gustoću intersticijskih neurona, treba imati giralnu arhitekturu na umu.

Prilikom stereoloških istraživanja intersticijskih neurona istraživač se susreće s mnogim poteškoćama i tehničkim ograničenjima. Jedna od prvih poteškoća je precizno određivanje granica istraživanih struktura: za intersticijske neurone ne postoji točno određeno „strukturno područje“ te nema dovoljno podataka o regionalnim razlikama da bi se odredile pojedine regije ili područja. Nadalje, zbog same naboranosti mozga ponekad je nemoguće razaznati jesmo li zarezali u područje intersticijskih neurona. To nas tjera da izaberemo specifične histološke rezove za kvantifikaciju, što može pobiti naš nepristran pristup.

Dodatna poteškoća u kvantificiranju intersticijskih neurona je određivanje granice između subkortikalne bijele tvari i korteksa, a isti problem je i s donjom granicom. Postavlja se pitanje gdje je granica ispod koje istraživači ne bi više uzimali uzorke za kvantifikaciju. „Uđemo“ li previše u bijelu tvar podcijenit ćemo broj istraživanih neurona, a ako odredimo preusku zonu istraživanja, precijenit ćemo ga (30). Ipak, na kraju je predloženo područje bijele tvari pokraj moždanog korteksa koje ide do 3 milimetra u dubinu, a odgovara von Monakowom segmentu IV (slika 3). Dotično područje izabrano je iz neurorazvojnih spoznaja da je debljina od 3 milimetra i više nego dovoljna da nekadašnja maksimalna širina SP zone bude unutar tih parametara, što nam osigurava da su neuroni unutar odabranog područja uistinu intersticijski neuroni. Na kraju, istraživači dolaze do podataka gustoće intersticijskih neurona od 1145 ± 428.26 neurona na mm^3 , što znači da je prosječan broj intersticijskih neurona bijele tvari u odraslom čovjeku u rasponu od 450 do 670 milijuna neurona (30). Taj broj predstavlja otprilike 3,5% svih neurona moždane kore. Za usporedbu, naši intersticijski neuroni su reda veličine četrdeset puta korteksa miša, osam puta korteksa zeca, dva puta korteksa svinje, a osam puta više nego broj neurona putamena, deset puta talamusa i pedeset puta amigdale, koji predstavljaju poprilično funkcionalno važne jezgre u našem SŽS. Tako velika populacija mora imati značajnu ulogu u normalnom funkcioniranju moždane kore.



Slika 3. Zastupljenost mjesta brojanja u različitim mozgovima i različitim regijama. Crvena linija prikazuje konturu poprečnog presjeka mozga, a linije u boji prikazuju obrube odabranog područja, von Monakowa segmenta IV. Crne točke predstavljaju mjesta brojanja. Orbitofrontalni korteks (A - C), medijalni i dorzolateralni prefrontalni korteks (D - I), medijalni i inferiorni temporalni korteks (J, K) i okcipitalni korteks (L - N) (30).

4. FUNKCIJA INTERSTICIJSKIH NEURONA

Iako su intersticijski neuroni bijele tvari otkriveni prije više od 150 godina, još uvijek postoji vrlo malo podataka o njihovoj funkcionalnoj važnosti. Samo je nekoliko studija istraživalo funkcionalna svojstva intersticijskih neurona i nađeno je da su to aktivni, potpuno funkcionalni skupovi neurona integrirani u kortikalni sklop (31, 32). Nadalje, ove su studije pokazale da iako su neuroni bijele tvari smješteni blizu kortikalne granice, njihova funkcionalna svojstva su različita od funkcionalnih svojstva susjednih kortikalnih neurona. Na primjer, intersticijski neuroni su pokazali niži prag ekscitacije i drugačiji odgovor na podražaj u usporedbi na kortikalne neurone. Također, kako se intersticijski neuroni nalaze na raskrižju između dugačkih projekcijskih veza i lokalnih kortikalnih sklopova, mogu značajno pridonositi nenormalnosti tih sklopova (18): moguće je da su neuroni u „krivim“ položajima zbog poremećaja migracije (33), broj neurona može biti smanjen ili povećan, što dovodi do oštećenja funkcije (34), moguć je nenormalan razvoj sinaptičkih funkcija (35), moguća je nenormalna povezanost, što uzrokuje disjunkciju između „emocionalnog“ i „izvršnog“ mozga (36) i moguć je poremećaj kratkih kortikokortikalnih veza, što do sada nije bilo razmatrano.

Na temelju elektrofizioloških eksperimenata, intersticijski neuroni bijele tvari primaju i glutamatergički i GABA signal. Svi intersticijski neuroni pozitivni su na pan-neuronske markere NeuN (37). Pozitivni su i na nekoliko markera glutamatergičkog fenotipa kao što su vGLUT1, MAP2 i SMI32 (38). Intersticijski neuroni također izražavaju velik broj GABAergičkih markera kao što su proteini koji vežu kalcij kalbindin, kalretinin, parvalbumin i GABA transportere poput GAT1, vGAT (25). Sadrže i markere drugih neurotransmiterskih sustava: NADPH / NOS i AChE (39). Zanimljiv je podatak da se 80% ukupnih NADPH / NOS pozitivnih neurona nalaze u bijeloj tvari. NOS pozitivni neuroni vrlo često šalju svoje aksone prema krvnim žilama, pa je stoga predloženo da bi jedna od funkcija intersticijskih neurona bijele tvari mogla biti regulacija lokalne mikrocirkulacije (11, 27), pošto je NO

potentan vazodilatator. Ovo opažanje dovelo je do ideje da intersticijski neuroni povezuju rad mozga s protokom krvi, to jest povećavaju protok krvi kada postoji veća aktivnost mozga i smanjuju ga kada se nastoji potisnuti aktivnost mozga u malom dijelu moždane kore (40). Također se smatra da imaju ulogu u regulaciji budnosti i spavanja (41), a zbog ranije spomenutog smještaja blizu kortikalne granice pripisuje im se funkcija kontrole protoka informacija prema moždanoj kori (42).

Postoji niz eksperimenata koji sugeriraju da bi intersticijski neuroni mogli biti uključeni u razne vrste neuroloških poremećaja, kao što su epilepsija (43), shizofrenija (18), depresija, bipolarni poremećaj (44), poremećaji iz spektra autizma (45), Alzheimerova bolest (46), multipla sistemska atrofija (47), i tako dalje. No, dvije bolesti koje se najviše vežu uz patologiju intersticijskih neurona su epilepsija i shizofrenija. Kod pojedinih bolesnika s epilepsijom uočena je povećana gustoća neurona u bijeloj tvari (48). Iz početka, taj nalaz je bio dokaz epileptogenih žarišta koja su se smatrala rezultatom zaustavljene neuronske migracije, ali ne postoje dokazi koji bi potvrđivali tu hipotezu. Postavlja se pitanje jesu li to rano zaustavljeni kortikalni neuroni ili uobičajeni intersticijski neuroni. Na to pitanje bi nam odgovor mogao dati marker specifičan za intersticijske neurone, koji danas još nije otkriven (9). Najsnažniji dokaz patologije intersticijskih neurona može se uočiti kod shizofrenije. Glavna otkrića bile su promjene u gustoći i prostornoj distribuciji intersticijskih neurona, na primjer povećana gustoća NeuN i MAP2 pozitivnih neurona (49) i smanjena gustoća NADPH pozitivnih neurona (50). Zanimljivo je da uočene promjene nisu bile prisutne kod svih vrsta shizofrenih pacijenata. Najveće promjene uočene su kod pacijenata s negativnim simptomima (51). Ta saznanja sugeriraju da je shizofrenija multifaktorijalna bolest i da, u najmanje jednoj skupini pacijenata, intersticijski neuroni mogu imati važnu ulogu u patogenezi bolesti.

5. ZAKLJUČAK

Iako su intersticijski neuroni otkriveni prije više od 150 godina često ih se smatra malom i relativno nebitnom neuronskom populacijom. Budući da je većina podataka dobivena iz istraživanja koja su se prvenstveno fokusirala na kortikalne neurone, intersticijski neuroni nikada nisu temeljito istraženi. Kao rezultat, intersticijski neuroni bijele tvari još uvijek nemaju odgovarajuću definiciju, što otežava istraživanje i prepoznavanje. Trenutno postoji nekoliko pristupa rješavanju ovog problema. Jedan od pristupa je razvoj automatskog računalnog algoritma za ocrtavanje kortikalnih slojeva. Drugi pristup je pronaći biomarker specifičan za intersticijske neurone koji bi pomogao u definiranju ove subpopulacije. Otkriće specifičnog biomarkera ne bi samo značajno pomoglo u određivanju granica intersticijske populacije, pogotovo granice bijela tvar – korteks, već bi pomoglo i budućim istraživanjima o molekularnom profilu i fiziološkim svojstvima intersticijskih neurona. Bolje razumijevanje njihove uloge i načina sudjelovanja u kortikalnim krugovima omogućit će shvaćanje njihove pretpostavljene uloge u mnogim neurološkim poremećajima i tako će otvoriti nove fronte u borbama protiv ranije spomenutih patologija.

ZAHVALA

Zahvalio bih se prvenstveno svome mentoru, izv. prof. dr. sc. Goranu Sedmaku na strpljenju i pomoći u izradi ovog diplomskog rada.

Također, zahvaljujem svojim roditeljima, braći i sestrama, djedu, na stalnoj podršci tijekom života, a posebice u najtežim trenucima.

Ne smijem zaboraviti ni svoje kolege i prijatelje, prijateljice, Ivonu, Tinu, Niku, Ivora, Grgura i Ivana, hvala im što su mi dosadne studentske dane ispunjavali vedrinom i smijehom.

I na kraju, hvala mojoj najdražoj Ivi.

LITERATURA

1. Meynert, T. Der Bau der Grosshirnrinde und seine ortlichen Verschiedenheiten, nebst einem pathologisch-anatomischen Corollarium. Vierteljschr. Psychiat. 1867, 1, 77–93, 126–170, 198–217.
2. Judaš M, Kostović I. Temelji neuroznanosti. 1. online izdanje. Medicinski fakultet Zagreb - HIIM. 2001.
3. Kostović, I.; Rakić, P. Developmental history of the transient subplate zone in visual and somatosensory cortex of the macaque monkey and human brain. *J. Comp. Neurol.* 1990, 297, 441–470.
4. Sedmak, G. Razvojno porijeklo intersticijskih neurona i regionalne razlike u njihovoj raspodjeli, brojnosti i fenotipovima u mozgu čovjeka [disertacija]. Zagreb: Sveučilište u Zagrebu, Medicinski fakultet; 2013.
5. Kostović, I.; Molliver, M. A new interpretation of the laminar development of cerebral cortex: Synaptogenesis in different layers of neopallium in the human fetus. *Anat. Rec.* 1974, 178, 395.
6. Kostović, I., Judaš, M., Radoš, M., Hrabač, P. Laminar organization of the human fetal cerebrum revealed by histochemical markers and magnetic resonance imaging. *Cereb. Cortex* 2002, 12, 536–544.
7. Rakić P. Prenatal development of the visual system in the rhesus monkey. 1977. *Phil Trans Roy Soc Lond B* 278:245-260.
8. Judaš, M.; Sedmak, G.; Pletikos, M. Early history of subplate and interstitial neurons: From Theodor Meynert (1867) to the discovery of the subplate zone (1974). *J. Anat.* 2010, 217, 344–367.

9. Sedmak, G.; Judaš, M. White Matter Interstitial Neurons in the Adult Human Brain: 3% of Cortical Neurons in Quest for Recognition. *Cells* 2021, 10, 190. <https://doi.org/10.3390/cells10010190>
10. Bystron, I., Blakemore, C., Rakić, P., 2008. Development of human cerebral cortex: Boulder Committee revisited. *Nat. Rev. Neurosci.* 9, 110–122.
11. Suárez-Solá, M.L., Gonzáles-Delgado, F.J., Pueyo-Morlans, M., Medina-Bolivar, O.C., Hernandez-Acosta, N.C., Gonzáles-Gomez, M., Meyer, G., 2009. Neurons in the white matter of the adult human neocortex. *Front. Neuroanat.* 3, 1–6.
12. Mrzljak, L., Uylings, H.B.M., Kostović, I., Van Eden, C.G., 1988. Prenatal development of neurons in the human prefrontal cortex: I. A qualitative Golgi study. *J. Comp. Neurol.* 271, 355–386.
13. Allendoerfer, K.L.; Shatz, C.J. The subplate, a transient neocortical structure: Its role in the development of connections between thalamus and cortex. *Annu. Rev. Neurosci.* 1994, 17, 185–218.
14. Luskin, M.B.; Shatz, C.J. Studies of the earliest generated cells of the cat's visual cortex: Cogeneration of subplate and marginal zone. *J. Neurosci.* 1985, 4, 1062–1075.
15. Chun, J.J.M.; Shatz, C.J. The earliest-generated neurons of the cat cerebral cortex: Characterization by MAP2 and neurotransmitter immunohistochemistry during fetal life. *J. Neurosci.* 1989, 9, 1648–1667.
16. Kostović, I.; Rakić, P. Cytology and time origin of interstitial neurons in the white matter in infant and adult human and monkey telencephalon. *J. Neurocytol.* 1980, 9, 219–242.
17. Robertson, R.T.; Annis, C.M.; Baratta, J.; Haraldson, S.; Ingeman, J.; Kageyama, G.H.; Kimm, E.; Yu, J. Do subplate neurons comprise a transient population of cells in developing neocortex of rats? *J. Comp. Neurol.* 2000, 426, 632–650.

18. Kostović, I.; Judaš, M.; Sedmak, G. Developmental history of the subplate zone, subplate neurons and interstitial white matter neurons: Relevance for schizophrenia. *Int. J. Dev. Neurosci.* 2011, 29, 193–205.
19. Boulder Committee, 1970. Embryonic vertebrate central nervous system: revised terminology. *Anat. Rec.* 166, 257–262.
20. Meyer, G., Goffinet, A.M., 1998. Prenatal development of reelin-immunoreactive neurons in the human neocortex. *J. Comp. Neurol.* 397, 29–40.
21. Zecevic, N., Milosevic, A., Rakic, S., Marin-Padilla, M., 1999. Early development and composition of the human primordial plexiform layer: an immunohistochemical study. *J. Comp. Neurol.* 412, 241–254.
22. Hoerder-Suabedissen, A., Wang, W.Z., Lee, S., Davies, K.E., Goffinet, A.M., Rakic, S., et al. 2009. Novel markers reveal subpopulations of subplate neurons in the murine cerebral cortex. *Cereb. Cortex* 19, 1738–1750.
23. Lukaszewicz A., Savatier P., Cortay V., Giroud, Huissoud C., Berland M., Kennedy H., Dehay C. G1 phase regulation, area-specific cell cycle control, and cytoarchitectonics in the primate cortex. *Neuron* 2005 47:353-364.
24. Mrzljak, L., Uylings, H.B.M., Kostović, I., Van Eden, C.G., 1992. Prenatal development of neurons in the human prefrontal cortex II. A quantitative Golgi study. *J. Comp. Neurol.* 316, 485–496.
25. Garcia-Marin, V.; Blazquez-Llorca, L.; Rodriguez, J.R.; Gonzalez-Soriano, J.; DeFelipe, J. Differential distribution of neurons in the gyral white matter of the human cerebral cortex. *J. Comp. Neurol.* 2010, 518, 4740–4759.
26. Meyer, G.; Wahle, P.; Castaneyra-Perdomo, A.; Ferres-Torres, R. Morphology of neurons in the white matter of the adult human neocortex. *Exp. Brain Res.* 1992, 88, 204–212.

27. Okhotin, V.E.; Kalinichenko, S.G. Subcortical white matter interstitial cells: Their connections, neurochemical specialization, and role in the histogenesis of the cortex. *Neurosci. Behav. Physiol.* 2003, 33, 177–194.
28. Judaš, M.; Sedmak, G.; Pletikos, M.; Jovanov-Milošević, N. Population of subplate and interstitial neurons in fetal and adult human telencephalon. *J. Anat.* 2010, 217, 381–399.
29. Swiegers, J.; Bhagwandin, A.; Sherwood, C.C.; Bertelsen, M.F.; et al. The distribution, number and certain neurochemical identities of infracortical white matter neurons in a lar gibbon (*Hylobater lar*) brain. *J. Comp. Neurol.* 2019, 527, 1633–1653.
30. Sedmak, G.; Judaš, M. The total number of white matter interstitial neurons in the human brain. *J. Anat.* 2019, 235, 626–636.
31. Tomioka, R.; Okamoto, K.; Furuta, T.; Fujiyama, F.; Iwasato, T.; Yanagawa, Y.; et al. Demonstration of long-range GABAergic connections distributed throughout the mouse neocortex. *Eur. J. Neurosci.* 2005, 21, 1587–1600.
32. Torres-Reveron, J.; Friedlander, M.J. Properties of persistent postnatal cortical subplate neurons. *J. Neurosci.* 2007, 27, 9962–9974.
33. Lewis, D.A., Levitt, P., Schizophrenia as a disorder of neurodevelopment. *Annu. Rev. Neurosci.* 2002, 25, 409–432.
34. Akbarian, S.; Bunney, W.E.; Potkin, S.G.; Wigal, S.B.; Hagman, J.O.; Sandman, C.A. et al. Altered distribution of nicotinamide adenine dinucleotide phosphate-diaphorase cells in frontal lobe of schizophrenics implies disturbances of cortical development. *Arch. Gen. Psychiat.* 1993, 50, 169–177.
35. Feinberg, I. Schizophrenia: caused by a fault in programmed synaptic elimination during adolescence. *J. Psychiat. Res.* 1982–1983, 17, 319–334.

36. Stephan, K.E., Friston, K.J., Frith, C.D., 2009. Dysconnection in schizophrenia: from abnormal synaptic plasticity to failures of self-monitoring. *Schizophr. Bull.* 35, 509–527.
37. Eastwood, S.L.; Harrison, P.J. Interstitial white matter neurons express less reelin and are abnormally distributed in schizophrenia: Towards an integration of molecular and morphologic aspects of the neurodevelopmental hypothesis. *Mol. Psychiatry* 2003, 8, 769, 821–831.
38. Anderson, S.A.; Volk, D.W.; Lewis, D.A. Increased density of microtubule associated protein 2-immunoreactive neurons in the prefrontal white matter of schizophrenic subjects. *Schizophr. Res.* 1996, 19, 111–119.
39. Smiley, J.F.; Levey, A.I.; Mesulam, M.M. Infracortical interstitial cells concurrently expression m2-muscarinic receptors, acetylcholinesterase and nicotinamide adenine dinucleotide phosphate-diaphorase in the human and monkey cerebral cortex. *Neuroscience* 1998, 84, 755–769.
40. Regidor, J.; Edvinsson, L.; Divac, I. NOS neurones lie near branching of cortical arterioles. *Neuroreport* 1993, 4, 112–114.
41. Kilduff, T.S.; Cauli, B.; Gerashchenko, D. Activation of cortical interneurons during sleep: An anatomical link to homeostatic sleep regulation. *Trends Neurosci.* 2011, 34, 10–19.
42. Hoerder-Suabedissen, A.; Hayashi, S.; Upton, L.; Nolan, Z.; Casas-Torremocha, D.; Grant, E.; Viswanathan, S.; Kanold, P.O.; Clasca, F.; Kim, Y.; et al. Subset of cortical layer 6b neurons selectively innervate higher order thalamic nuclei in mice. *Cereb. Cortex* 2018, 28, 1882–1897.

43. Richter, Z.; Janszky, J.; Setalo, G.; Horvath, R.; Horvath, Z.; Doczi, T.; Seress, L.; Abraham, H. Characterization of neurons in the cortical white matter in human temporal lobe epilepsy. *Neuroscience* 2016, 333, 140–150.
44. Beasley, C.L.; Cotter, D.R.; Everall, P. Density and distribution of white matter neurons in schizophrenia, bipolar disorder and major depressive disorder: No evidence for abnormalities of neuronal migration. *Mol. Psychiatry* 2002, 7, 564–570.
45. Bailey, A.; Luthert, P.; Dean, A.; Harding, B.; Janota, I.; Montgomery, M.; Rutter, M.; Lantos, P. A clinicopathological study of autism. *Brain* 1998, 121, 889–905.
46. Van de Nes, J.A.P.; Sandmann-Keil, D.; Braak, H. Interstitial cells subjacent to the entorhinal region expressing somatostatin-28 immunoreactivity are susceptible to development of Alzheimer's disease-related cytoskeletal changes. *Acta Neuropathol.* 2002, 104, 351–356.
47. Nykjaer, C.H.; Brudek, T.; Salvesen, L.; Pakkenberg, B. Changes in the cell population in brain white matter in multiple system atrophy. *Mov. Disord.* 2017, 32, 1074–1082.
48. Meencke, H.J. The density of dystopic neurons in the white matter of the gyrus frontalis in epilepsies. *J. Neurol.* 1983, 230, 171–181.
49. Eastwood, S.L.; Harrison, P.J. Interstitial white matter neuron density in the dorsolateral prefrontal cortex and parahippocampal gyrus in schizophrenia. *Schizophr. Res.* 2005, 79, 181–188.
50. Akbarian, S.; Vinuela, A.; Kim, J.J.; Potkin, S.G.; Bunney, W.E.; Jones, E.G. Distorted distribution of nicotinamide-adenine dinucleotide phosphate-diaphorase neurons in temporal lobe of schizophrenics implies anomalous cortical development. *Arch. Gen. Psychiat.* 1993, 50, 178–187.

51. Kirkpatrick, B.; Messias, N.C.; Conley, R.R.; Roberts, R.C. Interstitial cells of the white matter in the dorsolateral prefrontal cortex in deficit and nondeficit schizophrenia. *J. Nerv. Ment. Dis.* 2003, 191, 563–567.

ŽIVOTOPIS

Matija Pavišić rođen je 28. kolovoza 1996. godine u Zagrebu. Nakon završetka osnovne škole Ljudevita Gaja u Zaprešiću, upisuje prirodoslovno – matematički smjer Gimnazije Lucijana Vranjanina u Zagrebu, kojeg dovršava 2015. godine. Tijekom srednjoškolskog obrazovanja član je Odreda izviđača Jarun. Iste godine upisuje studij medicine na Medicinskom fakultetu Sveučilišta u Zagrebu. Aktivno govori engleski jezik i strastveni je sportaš. Završio je 5 razreda glazbene škole.