

Liječenje i dijagnostika vestibularnog neuronitisa

Pierobon, Marija

Master's thesis / Diplomski rad

2022

Degree Grantor / Ustanova koja je dodijelila akademski / stručni stupanj: **University of Zagreb, School of Medicine / Sveučilište u Zagrebu, Medicinski fakultet**

Permanent link / Trajna poveznica: <https://um.nsk.hr/um:nbn:hr:105:662668>

Rights / Prava: [In copyright](#)/[Zaštićeno autorskim pravom.](#)

Download date / Datum preuzimanja: **2024-09-15**



Repository / Repozitorij:

[Dr Med - University of Zagreb School of Medicine Digital Repository](#)



**SVEUČILIŠTE U ZAGREBU
MEDICINSKI FAKULTET**

Marija Pierobon

**Liječenje i dijagnostika vestibularnog
neuronitisa**

Diplomski rad



Zagreb, 2022.

Ovaj diplomski rad izrađen je na Klinici za bolesti uha, nosa i grla i kirurgiju glave i vrata KBC-a „Sestre Milosrdnice“ pod vodstvom doc. dr. sc. Jakova Ajduka i predan je na ocjenu u akademskoj godini 2021./2022.

Sadržaj

SAŽETAK.....	1
SUMMARY	2
ANATOMIJA VESTIBULARNOG SUSTAVA.....	3
FIZIOLOGIJA VESTIBULARNOG SUSTAVA.....	5
UVOD.....	6
ETIOLOGIJA VESTIBULARNOG NEURONITISA	7
Infektivna hipoteza.....	7
Vaskularna hipoteza	7
Imunološka hipoteza	8
DIJAGNOZA VESTIBULARNOG NEURONITISA.....	9
Anamneza.....	9
Klinički pregled	9
Testovi u vestibularnom neuronitisu	10
Ostale metode.....	16
DIFERENCIJALNA DIJAGNOZA VESTIBULARNOG NEURONITISA.....	18
Periferni uzroci vertiga	19
Centralni uzroci vertiga	20
TERAPIJA VESTIBULARNOG NEURONITISA.....	22
Terapija specifična za akutni vestibularni neuronitis	22
Simptomatska terapija	22
Vestibularna rehabilitacija.....	23
KOMPLIKACIJE	25
PROGNOZA	26
ZAHVALE	27
REFERENCE	28
ŽIVOTOPIS.....	35

SAŽETAK

Liječenje i dijagnostika vestibularnog neuronitisa

Vestibularni neuronitis akutna je upala vestibularnog živca, a karakteriziran je akutnim napadajem teške vrtoglavice, mučnine i nestabilnosti te odsutnošću neuroloških i slušnih deficita. Najčešće je virusne etiologije, a mogući su i autoimuni i vaskularni uzroci. Anamneza i fizikalni pregled obično su dovoljni za dijagnozu, s naglaskom na isključenje potencijalnih životno ugrožavajućih centralnih uzroka. Neuroradiološke metode većinom nisu potrebne, iako bi se CT trebao uzeti u obzir za kronične bolesti uha te MR za slučajeve koji ukazuju na centralni uzrok (CVI moždanog debla ili malog mozga). Terapija akutne faze vestibularnog neuronitisa primarno je farmakološka, dok je dugoročno liječenje osmišljeni da poboljša vestibularnu kompenzaciju. Prognoza je dobra i kod većine dolazi do potpunog oporavka vestibularnog osjetila bez ponovnih napadaja bolesti.

KLJUČNE RIJEČI: vestibularni neuronitis, nistagmus, vrtoglavica

SUMMARY

Treatment and diagnosis of vestibular neuronitis

Vestibular neuritis is an acute inflammatory disorder of the vestibular nerve, characterized by acute onset vertigo, nausea and imbalance, and with no neurological or auditory deficits. It is most commonly of viral origin with other possible etiologies being autoimmune and vascular. History and physical exam are usually enough to make a diagnosis, with a focus on excluding potential life-threatening central conditions. Neuroradiological methods are mostly unnecessary, however a CT scan should be considered for chronic ear disease and MRI for cases where there is suspicion of a central lesion (brainstem or cerebellum CVI). Primary therapy for acute vestibular neuritis is pharmacological, while long term vestibular compensation is promoted by rehabilitation. Outcomes are good with most of the patients achieving full vestibular recovery with no subsequent incidents of vertigo.

KEY WORDS: vestibular neuronitis, nystagmus, vertigo

ANATOMIJA VESTIBULARNOG SUSTAVA

Vestibularni živac (lat. *n. vestibularis*) je, uz kohlearni živac (lat. *n. cochlearis*), grana VIII.kranijalnog živca – *n. vestibulocochlearis*. Prenosi osjetne informacije iz dvaju otolitnih organa (sakulusa i utrikulusa), kao i triju polukružnih kanalića putem Scarpeovog ganglija iz unutarnjeg uha ka vestibularnim jezgrama lociranim u moždanom deblu. Usklađivanjem impulsa koji nastaju u oba uha mozak dobiva informacije o položaju i pokretima glave te usklađuje pokrete očiju i glave putem direktnih ogranaka za okulomotornu jezgru.

U unutarnjem slušnom kanalu (lat. *meatus acusticus internus*) nalazi se vestibularni ganglij (Scarpin ganglij) koji šalje aferentne aksone prema mozgu koji oblikuju vestibularni živac. Vestibularni i kohlearni živac funkcionalno su i anatomski usko povezani te skupa s ličnim živcem (lat. *n. facialis*) te labirintnom arterijom i venom ispunjavaju unutrašnji slušni kanal. Krajnje odredište vestibularnog živca su vestibularne jezgre u produljenoj moždini do kojih dolazi putem unutrašnjeg slušnog otvora (lat. *porus acusticus internus*) koji ga dovodi u stražnju lubanjsku jamu gdje ulazi u pontocerebelarni kut.

Temporalna kost može se podijeliti u mastoidni te petrozni dio. Mastoidni dio kosti sadrži u svojoj unutrašnjosti mastoidne ćelije koje služe kao rezonantna komora direktno povezana sa stražnjom stjenkom srednjega uha. U petroznom (prema lat. *petra* – kamen), čvrstom dijelu temporalne kosti (lat. *pars petrosa ossis temporalis*) nalazi se unutarnje uho i sustav kanala koji se zbog svoje složenosti prigodno zove labirint. Sastoji se od dvaju dijelova – vanjskog koštanog kalupa izdubljenog u petroznom dijelu temporalne kosti (lat. *labyrinthus osseus*) i prema njemu oblikovanog, unutarnjeg, membranoznog labirinta (lat. *labyrinthus membranaceus*). Budući da je membranozni labirint manji od koštanog, između njih postoji prostor koji je ispunjen perilimfom koja omogućuje „plutanje“ membranoznog labirinta, na sličan način na koji likvor omogućuje bestežinsko stanje mozgu. Štoviše, prostor ispunjen perilimfom komunicira sa subarahnoidnim prostorom putem kohlearnog akvedukta.

Membranozni labirint se može morfološki i funkcionalno podijeliti na dva dijela: kohlearni (uključen u osjet sluha) i vestibularni labirint. Strukture odgovorne za osjet ravnoteže su sakulus (lat. *sacculus*) utrikulus (lat. *utricleus*) i polukružni kanalići (gornji, stražnji i lateralni). Ravnine navedenih polukružnih kanalića nalaze se pod 45° u odnosu na sagitalnu ravninu te se putem ampularnih proširenja polukružni kanalići spajaju s utrikulusom. Svi navedeni prostori - polukružni kanalići s proširenjima, sakulus i utrikulus, ispunjeni su endolimfom.

Sakulus i utrikulus dijele koštanu čahuru koja se naziva vestibulum. Oni čine dva osjetila organa ravnoteže smještena anteriorno i posteriorno u vestibulumu, spojena utrikulosakularnim duktusom (lat. *ductus utriculosaccularis*) koji se odvaja od vestibula i

sakulusa kao endolimfni duktus (lat. *ductus endolymphaticus*) i slijepo završava na duri stražnjeg dijela temporalne kosti. Struktura koja omogućuje funkciju sakula i utrikula naziva se makula. Macula sacculi zadebljanje je veličine otprilike 2mm x 3mm te sadrži stereocilije i jednu kinociliju čiji su vršci uronjeni u želatinoznu masu u kojoj se nalaze kristalići kalcijevog karbonata (statokonije). Položena je okomito kada je glava u neutralnom položaju. Pomicanje glave u vertikalnoj ravnini (uključujući i osjet gravitacije) prvenstveno stimulira makulu sakula. Macula utriculi postavljena je gotovo vodoravno kad je glava uspravna, stoga su statokonije položene na njoj; kad se glava nagne ili se njezino linearno kretanje ubrza, statokonije deformiraju želatinastu masu što povija dlačice osjetnih stanica i proizvodi signal.

U ampularnim kristama polukružnih kanala nalaze se osjetne stanice koje detektiraju rotacijske pokrete glave. Osjetni se epitel sastoji od dva tipa osjetnih stanica. Stanice tipa 1 su izdužene i vrpčaste s cilijama, a tip 2 su cilindrične s cilijama. Oba tipa stanica na površini imaju oko 80 do 100 stereocilija i jednu kinociliju koje su u kontaktu sa želatinoznim pokrovnim slojem. Odnos stereocilija i kinocilije bit će važan za razumijevanje funkcije osjetnih organa za ravnotežu.

Vestibularno osjetilo opskrbljuju prednja vestibularna i vestibulokohlearna arterija koje izlaze iz labirintne arterije. Vensku drenažu omogućuje labirintna vena. Vestibulokohlearni živac je, naravno, najvažniji osjetni živac za vestibularno osjetilo. (1)

FIZIOLOGIJA VESTIBULARNOG SUSTAVA

Uloga vestibularnog osjetila je orijentacija u prostoru temeljena na zamjećivanju promjena u linearnoj i kutnoj brzini pomaka glave u prostoru, kao i promjene njezina položaja u odnosu na okolinu. Zamjećivanje linearnih promjena u akceleraciji temeljeno je na malom kašnjenju u prijenosu signala između stanica smještenih okomito i horizontalno u ravnini gibanja u utrikulusu i sakulusu.

Zamjećivanje promjena u kutnoj akceleraciji gibanja glave zbiva se u sva tri polukružna kanalića. Pri aktivaciji stanica u ampularnim kristama ključan je smjer otklona stereocilija u odnosu na kinociliju. Ukoliko se stereocilije otklanjaju prema kinociliji, dolazi do promjene u ionskoj propusnosti stanične membrane što uzrokuje aktivaciju stanice, a otklon iste mjere, no suprotnog smjera, izaziva inhibiciju stanice. Ovisno o tome je li došlo do aktivacije ili do inhibicije stanice, doći će do pojačanog ili smanjenog otpuštanja glutamata iz bazalnog dijela stanice, a potom i pojačane ili smanjene aktivacije aferentnih živčanih vlakana bipolarnoga ganglijskog vestibularnog neurona. Taj ganglij prvi je korak u daljnjem prijenosu električnog signala prema višim centrima puta za ravnotežu.

S obzirom na to da je građa organa za ravnotežu simetrična, omogućena je pojačana osjetljivost i na najmanja gibanja (kontrastno pojačanje). Na primjer, rotacija glave u horizontalnoj ravnini od 10° uzrokovat će signal određene jakosti u jednom uhu te suprotnog predznaka u drugom uhu.

Sakulus i utrikulus su poglavito odgovorni za detekciju linearnog ubrzanja, ali i položaja glave, dok su polukružni kanalići odgovorni za detekciju kutnog ubrzanja. Budući da je endolimfa inertna, pokreti glave uzrokuju stimulaciju stanica u ampularnim kristama koje zatim šalju aferentne signale o kutnom gibanju glave te su osjetljive i za pokrete ubrzanja (akceleracije) od samo $2^\circ/s^2$. Zanimljivo je kako te stanice ne detektiraju konstantnu brzinu – zato je primjerice ubrzanje aviona na pisti potencijalno mučno iskustvo dok je let (konstantnom brzinom) za stanice u našim osjetilima ravnoteže i ubrzanja prilično nezanimljiv.

Vestibularne su jezgre dvosmjerno povezane s malim mozgom, ali i s jezgrama okulomotornog sustava te s kralježničnom moždinom. Zato vestibularni sustav ima tri glavne funkcije: održavanje ravnoteže i stava tijela, usklađivanje pokreta glave s pokretima trupa i usklađivanje pokreta glave s pokretima očiju (čime se postiže održavanje trajno oštre slike gledanog predmeta na obje mrežnice, dok se glava pomiče, a oči miruju i obrnuto).

Budući da su vestibularni organi oba uha potrebni za adekvatnu funkciju osjeta ravnoteže bilo kakvo narušavanje funkcije jednog od njih može dovesti do teške vrtoglavice. (2)

UVOD

Vestibularni neuritis jednostrani je upalni poremećaj koji zahvaća vestibularni živac. Bolest je karakterizirana akutnim, izoliranim i spontanom vertigom, a prvi su ga opisali i imenovali Dix i Hallpike 1952. godine kako bi ga razlikovali od Ménièreove bolesti (3). Prisutan je horizontalno-torzijski nistagmus usmjeren u suprotnu stranu od ozljede (u ranoj akutnoj fazi nistagmus je usmjeren u stranu ozljede), abnormalni head-impulse test (HIT) za zahvaćene polukružne kanaliće, ipsilateralna kalorijska pareza, smanjen odgovor vestibularnih evociranih miogenih potencijala (VEMP, prema eng. *Vestibular evoked myogenic potentials*) tijekom stimulacije zahvaćenog uha te tendencija padovima u zahvaćenu stranu.(4) Uobičajeno je popraćen jakim vegetativnim simptomima (mučnina, povraćanje...). Bolest možemo podijeliti na dvije faze: nekompensiranu i kompenziranu. Nekompensirana je akutna faza kod koje prevladava jaka vrtoglavica, vegetativni simptomi, jaka nestabilnost i zanašanje. Nakon nekog vremena nastupa kompenzirana faza u kojoj se pacijent osjeća puno bolje, vrtoglavica je minimalno izražena, nestabilnost može biti prisutna samo kada postoji nesigurnost vidne komponente (npr kod naglih okreta glave, noć, visina...) što vidimo u pokusu po Rombergu kada su oči zatvorene. Vrlo je važno prepoznati kompenziranu fazu jer tijekom nje postoje ograničenja za pacijente (nemogućnost rada na visini, ronjenje...). Incidencija vestibularnog neuronitisa iznosi 3 do 5 slučajeva na 100.000 stanovnika godišnje. (5) Tipična je dob bolesnika između 30 i 60 godina te nema značajne razlike među spolovima. Studije navode kako je čak 30% bolesnika s vestibularnim neuronitisom imalo "običnu prehladu" prije razvoja bolesti. Slučajevi su tipično sporadični, međutim nerijetko su detektirane omanje epidemije.(6,7) Vestibularni se neuronitis može podijeliti s obzirom na zahvaćeni segment vestibularnog labirinta odnosno gornjeg ili donjeg ogranka vestibularnog živca te su prema obrascu zahvaćanja labirinta prepoznati gornji, donji i totalni (gornji + donji) vestibularni neuronitis. Gornji vestibularni segment sačinjen je od prednjeg i lateralnog polukružnog kanala, utrikula i njihovih aferentnih vlakana. Donji je vestibularni labirint sačinjen od stražnjeg polukružnog kanala, sakula i njihovih aferentnih vlakana. Test trzaja glavom (HIT, prema eng. *Head impulse test*) omogućava ocjenu funkcije svakog od navedenih polukružnih kanalića, kalorijski test je odraz poremećaja lateralnog polukružnog kanala, a VEMP je odraz funkcije sakula i utrikula. Kombinacijom tih metoda moguće je dijagnosticirati tri različita tipa vestibularnog neuronitisa (ranije navedeni). Najčešće je zahvaćen gornji segment labirinta (55-100%) slučajeva, a prate ga totalni (15-30%) i donji (3.7 - 15%). (8–10) Iako su klinički tijek i prognoza vestibularnog neuronitisa općenito dobri, važno ga je prepoznati i razlikovati od sličnih, životno ugrožavajućih stanja koje se prezentiraju vrtoglavicom, osobito cerebrovaskularni inzulti stražnje cirkulacije mozga.

ETIOLOGIJA VESTIBULARNOG NEURONITISA

Etiologija vestibularnog neuronitisa nije u potpunosti razjašnjena. Predlagani su različiti čimbenici koji bi mogli dovesti do upale živca. Međutim, ni jedan od njih se nije pokazao dostatnim objašnjenjem nastanka bolesti. Do sada su se kao dominantne pokazale infektivna, vaskularna te imunološka hipoteza. (11)

Infektivna hipoteza

Dugo se već predlaže infektivna hipoteza nastanka vestibularnog neuronitisa(12), prvenstveno na temelju opservacije da se nemali broj slučajeva pojavljuje u bolesnika koji su nedavno imali respiratorni ili neki drugi infekt, što se povezuje s nastankom vestibularnog neuronitisa u 43% (3) do 46% slučajeva.(13) Određene su studije navele kako su kod bolesnika s vestibularnim neuronitisom nađeni serološki dokazi recentne infekcije gornjeg dišnog puta influenza A, influenza B, adenovirusima, herpes simplex virusom, citomegalovirusom, Epstein-Barr virusom, rubella virusom i parainfluenza virusom.(14) Usprkos svim serološkim nalazima i opetovanim pokušajima, nijedan virus nije izoliran iz krvi, respiratornog trakta ili likvora bolesnika.(14,15) Činjenica je kako vestibularni neuronitis ponekad može zahvatiti više članova iste obitelji, te da se događa više u proljeće i rano ljeto – sve to podupire virusnu etiologiju.

Vaskularna hipoteza

Druga prisutna teorija je o vaskularnoj etiologiji vestibularnog neuronitisa. Primijećeno je kako tijekom vestibularnog neuronitisa rastu razine C-reaktivnog proteina (CRP) i fibrinogena u krvi, dok razina lipoproteina (a) pada obrnuto proporcionalno njima.(16) Više je studija ukazalo na prisutnost znakova proinflammatory stanja u bolesnika s vestibularnim neuronitisom. U studiji objavljenoj 2002. Freedman i Loscalzo opisali su značajno povišenu razinu CD40 – pozitivnih monocita i makrofaga u bolesnika s vestibularnim neuronitisom u odnosu na kontrolnu skupinu. Taj se nalaz dovodi u svezu s povećanim nastankom trombocitno-monocitnih agregata, koji pridonose nastanku upalnog i trombogenog stanja u krvožilju. Kassner i suradnici su također pokazali kako dolazi do upalne aktivacije mononukleara periferne krvi (PBMC, prema eng. peripheral blood mononuclear cells) kod bolesnika s vestibularnim neuronitisom u odnosu na zdrave kontrole. Kako PBMC stanice nisu limitirane na vestibularni organ već su prisutne u

perifernoj krvi, ovaj nalaz pridonosi hipotezi da je u bolesnika s vestibularnim neuronitisom prisutna sistemska reakcija vaskularne prirode te je slično uočeno kod senzorneuralnog gubitka sluha.(17,18) Dodatan poticaj aktivaciji mononukleara periferne krvi jest porast u broju stanica pozitivnih na Faktor nekroze tumora alfa (TNF- α , prema eng. Tumor necrosis factor alpha) u subpopulacijama B limfocita i monocita kod bolesnika s vestibularnim neuronitisom.(19) Neki autori su pokazali i povećanu ekspresiju ciklooksigenaze 2 (COX-2, prema eng. *cyclooxygenase 2*) na B limfocitima kod bolesnika s vestibularnim neuronitisom u odnosu na zdrave kontrole.(17,20,21)

Imunološka hipoteza

Imunološki mehanizmi su predlagani kao mogući uzrok vestibularnog neuronitisa. Uočen je imunološki disbalans u vidu omjera CD4+ i CD8+ limfocita T u 48% slučajeva vestibularnog neuritisa, sličan nalazima viđenih kod bolesnika s multiplom sklerozom.(22–24) Etiologija određenih slučajeva vestibularnog neuronitisa nakon cijepljenja protiv influenze također je pripisana imunološkim mehanizmima.(25)

Zahvaljujući anatomiji kanala kojim prolazi gornja grana vestibularnog živca, upravo je ta grana najčešće zahvaćena upalom, što se pripisuje činjenici da je taj kanal dulji i uži od ostalih.(26)

DIJAGNOZA VESTIBULARNOG NEURONITISA

Pravilno uzeta anamneza i klinički status od ključne su važnosti za postavljanje dijagnoze vestibularnog neuronitisa. Dodatne pretrage koje se uobičajeno koriste radi potvrđivanja dijagnoze su: videonistagografija (VNG), video head impulse test (vHIT), vestibularni evocirani miogeni potencijali (VEMP) te, u slučaju indikacije, magnetska rezonancija (MR), odnosno kompjutorizirana tomografija (CT). Vrlo je važno razlikovati vrtoglavicu centralne etiologije od vrtoglavice periferne etiologije.

Anamneza

Kao kod svih vrtoglavica, ciljana anamneza započinje pitanjem o trajanju simptoma te brzini njihova nastanka. Osim trajanja simptoma, neizostavno je isključiti mogućnost postojanja vrtoglavice centralne etiologije. Osobito treba obratiti pažnju na potencijalnu slabost ili bilo kakvu promjenu osjeta (boli, temperature ili pojave trnjenja) u udovima ili u licu, poremećaje govora, poremećaje vida, gubitak pamćenja ili ataksiju. Svi od navedenih simptoma upućuju na centralne poremećaje koji zahtjevaju načine dijagnoze i liječenja koji se značajno razlikuju od metoda koje se koriste kod bolesnika s vestibularnim poremećajem. Važno je saznati postoji li povijest kronične upale uha kod koje može doći do raznih poremećaja unutrašnjeg uha (npr. labirintitis, perilimfatička fistula), meningitisa, apscesa mozga koji se mogu prezentirati vrtoglavicom. (27) Od ostalih podataka potrebno je saznati postoje li čimbenici koji izazivaju/ublažavaju simptome (poput promjene položaja glave/tijela), te postoje li tinitus, oslabljen sluh, osjećaj punoće u ušima, postojanje nedavne traume glave, nedavna virusna infekcija, zlouporaba alkohola i droga, prijašnje bolesti te koji su lijekovi koje pacijent trenutno uzima, kao i jesu li nedavno mijenjane doze istih.(28–31)

Klinički pregled

Vestibularni neuronitis predstavlja akutni vestibularni poremećaj karakteriziran iznenadnim nastupom vrtoglavice popraćene mučninom i povraćanjem. Riječ je o subakutno ili akutno nastaloj vrtoglavici koja može varirati u trajanju simptoma, no tipično traje nekoliko dana nakon čega intenzitet slabi. Pacijenti, međutim, još tjednima i mjesecima nakon napadaja mogu osjećati nespecifične znakove poremećaja ravnoteže. (27)

Kliničkim pregledom bolesnika sa suspektnim vestibularnim neuronitisom potrebno je prije svega isključiti neurološko zbivanje. Pregled glave i vrata, kranijalnih živaca, testovi bazirani na glazbenoj vilici, analiza hodne pruge, test po Rombergu, Fukuda ili Unterbergerov test,

mjerenje krvnog tlaka i razine glukoze u krvi te otoskopski pregled trebali bi biti učinjeni. Bilo kakav neurološki ispad impliciran u rezultatima navedenih testova mora biti obrađen kao centralni neurološki deficit, idealno putem magnetske rezonancije (MR). U fizikalnom statusu bolesnika s vestibularnim neuronitisom prisutna je sklonost gubitka ravnoteže i naginjanja u smjeru zahvaćenog uha tijekom stajanja. Nemogućnost stajanja bez pomoći, doduše, može upućivati na centralnu leziju, budući da bolesnici s vestibularnim neuronitisom ipak mogu samostalno stajati ili sjediti). U kompenziranoj fazi vestibularnog neuronitisa nestabilnost i zanašanje se javlja pri testiranju sa zatvorenim očima. Klasična prezentacija vestibularnog neuronitisa jest u obliku unidirekcijskog horizontalno-torzijskog nistagmusa s brzom komponentom u smjeru nezahvaćenog uha te se simptomi ublažavaju fiksacijom. U ranoj fazi nistagmus može biti usmjeren u stranu lezije. Budući da zahvaćenost bilo kojeg od polukružnih kanalića inducira pokrete oka otprilike u ravnini položenosti kanalića, uzorak kretanja oka u spontanom nistagmusu kod vestibularnog neuronitisa ukazuje na zahvaćenost određenog kanalića. Međutim, kada su sva tri kanalića zahvaćena, nastaje klasična klinička slika horizontalno-torzijskog nistagmusa. (32)

Testovi u vestibularnom neuronitisu

HINTS pregled

U dijagnozi vestibularnog neuronitisa ključan je HINTS pregled. (33,34) Koristi se za razlikovanje perifernog od centralnog vertiga. (35) Uvjet za izvođenje HINTS pregleda jest da je vertigo konstantan i da je prisutan nistagmus. U slučaju da ga koristimo a uvjeti nisu ispunjeni možemo pogrešno zaključiti da se radi o centralnom neurološkom zbivanju. (36) Sastoji se od tri komponente: nistagmus, head impulse test (HIT) i test skew-a (okomitog otklona). Ima visoku osjetljivost i specifičnost, budući da može razlikovati centralne od perifernih uzroka nistagmusa. (32,37)

Nistagmus

Prilikom pregleda bolesnika s vestibularnim neuritisom najčešće se uočava horizontalni nistagmus ponekad s torzijskom komponentom. (38) Kako bi ustanovili prema kojem uhu je usmjerena brza komponenta nistagmusa u vestibularnom neuronitisu, treba uzeti u obzir rad vestibulookularnog refleksa u zdravom stanju. U zdrave osobe, pri mirovanju i pogledu ravno, oba vestibularna organa šalju impulse u središnji živčani sustav (SŽS) otprilike istom frekvencijom, a prilikom rotacije glave frekvencija slanja tih impulsa radi na principu klackalice

pri čemu strana u koju se glava okreće odašilje veći broj impulsa u SŽS od suprotne i na taj način signalizira očima da rade otklon u suprotnu stranu od rotacije glave te je na taj način moguće održavati fiksaciju na objekt gledanja prilikom pomicanja glave. U vestibularnom neuritisu prisutan relativni manjak aferentnih signala iz uha zahvaćenog upalom te iz tog razloga čak i prilikom gledanja ravno vestibulookularni refleks uzrokuje otklon očiju prema uhu koje odašilje manju frekvenciju signala (u ovom slučaju bolesno uho), nakon čeka dolazi do rapidne refiksacije pogleda koja je uzrokovana centralnim kompenzacijskim mehanizmima (što čini brzu komponentu nistagmusa u vestibularnom neuritisu). (39,40)

Ukoliko je uzrok vertiga periferni, nistagmus će uobičajeno biti u jednom smjeru, bez obzira na smjer pogleda. Ukoliko je uzrok centralni, smjer se može mijenjati s obzirom na pogled. (41) Uz to, nistagmus perifernog porijekla tipično je horizontalan s rotacijskom komponentom, dok je kod nistagmusa centralnog porijekla često čisti horizontalni, vertikalni ili torzijski. (38)

Nistagmus je zamorljiv kod periferne etiologije dok je nistagmus centralne etiologije nezamorljiv. Fiksacijska supresija je prisutna kod nistagmusa periferne etiologije, a odsutna kod centralnog uzroka. Kako bi se smanjio ublažujući utjecaj fiksacije te kako bi se bolje opisale karakteristike očnih pokreta koriste se Frenzlove naočale.

Head impulse test

Ukoliko se radi o perifernom uzroku (uključujući i vestibularni neuronitis), head impulse test bit će pozitivan. Izvodi se tako da kažemo bolesniku da fiksira pogled na jednoj točki ispred sebe nakon čega izvodimo brzi pomak njegovom glavom (koju čvrsto držimo objema rukama) od 20° u lijevo ili u desno 20-ak puta. Ukoliko osoba s vrtoglavicom ima normalan head impulse test (nema sakada= korektivni brzi pokreti očiju) sumnjamo na infarkt posteriorne cirkulacije. Ukoliko je uzrok vrtoglavici vestibularni neuronitis, bit će prisutne refiksacijske sakade prilikom trzaja glavom u smjeru zahvaćenog uha, ali ne i u suprotnom. (38)

Test skew-a (okomitog otklona)

Pokusom okomitog otklona očnih jabučica prilikom naizmjeničnog pokrivanja (*test of skew; cover – uncover*) pratimo devijaciju oka dok je prekriveno. Ukoliko je oko u devijaciji (vertikalnoj ili dijagonalnoj) dok je prekriveno te se nakon otkrivanja ispravi, test je pozitivan i smatra se abnormalnim nalazom te upućuje na centralnu etiologiju. Kod vestibularnog neuronitisa nema devijacije.

Uz HINT testove važno je napraviti Rombergov test i Unterbergerov test. U Rombergovom testu tijekom akutnog zbivanja pacijent pada u stranu lezije pri otvorenim očima dok nakon

neko vrijeme kada dođe do centralne kompenzacije pad u stranu lezije se događa samo pri zatvorenim očima. Ukoliko je Rombergov test negativan, radimo osjetljiviji test po Fukudi / Unterbergeru. Izvodi se tako da pacijent zatvori oči, kao u Rombergovom testu, kako bi spriječili vizualnu stimulaciju. Nakon toga tražimo ga da ispruži ruke paralelno ispred sebe te da na mjestu izvodi marš od 50 koraka. Ključno je osigurati uvjete tišine kako bi se izbjeglo oslanjanje na sluh. Ukoliko dođe do zakretanja za više od 30° u stranu postavljamo sumnju da je na toj strani prisutna vestibularna disfunkcija. (42) Ponekad BPPV ima jako slične simptome te se preporuča napraviti i položavajuće pokuse po Dix Hallpike-u.

Važno je istaknuti kako je osjet sluha kod vestibularnog neuronitisa očuvan. Ipak, određeni broj pacijenata može osjećati blagi tinitus i punoću u ušima. Kvalitetan klinički pregled i isključivanje centralnih neuroloških zbivanja najčešće su dostatni za dijagnozu vestibularnog neuronitisa.

Za definitivnu dijagnozu vestibularnog neuronitisa radi se dodatna audiološka obrada koja uobičajeno obuhvaća ispitivanje sluha te drugu vestibularnu dijagnostiku: videonistagmografija (VNG), vHIT, VEMP.

Videonistagmografija (VNG)

Videonistagmografija (VNG) obuhvaća niz testova vestibularnog osjetila uz pomoć kojih se može utvrditi centralni ili periferni poremećaj. Pokreti očiju bilježe se minijaturnim infracrvenim kamerama ugrađenim u Frenzelove naočale niske težine. (43) Najvažnije testiranje za utvrđivanje vestibularnog neuronitisa je kalorimetrijsko (toplinsko) ispitivanje. Kalorimetrijsko testiranje koristan je i jednostavan klinički test kojim se može ispitati i kvantificirati stanje vestibularnog osjetila. Nekad se smatralo zlatnim standardom dijagnoze vestibularnog neuronitisa, međutim danas se daje prednost HINTS pregledu jer je jednostavniji za izvođenje, a osjetljivost i specifičnost su slični. (44) Bazira se na mehanizmu vestibulookularnog refleksa kako bi se ustanovio jednostrani periferni deficit.

Preduvjet za izvođenje testa je očuvana funkcija moždanog debla, (45) međutim, ovaj test iz istog razloga ima ulogu u detekciji ozljede moždanog debla kod bolesnika u komi. Ukoliko nema odgovora nistagmusom, došlo je do ozljede refleksnog luka. (46) Izvodi se unošenjem vode temperature 30° ili 44°C u vanjski zvukovod i promatranjem nistagmusa koji nastaje kao odgovor uz latenciju od oko pola minute. Normalan je odgovor pri irigacijom hladnom vodom pokret spore faze u smjeru irigiranog uha i korekcijski pokret brze faze u suprotnu stranu. Pri irigacijom toplom vodom pokret spore faze je u smjeru suprotnog uha dok je korekcijski pokret brze faze u smjeru irigiranog uha. Prednost koju kalorimetrijsko testiranje ima ispred drugih metoda u vestibularnom neuronitisu, poput VEMP-a i vHIT-a, jest bolja suradljivost od strane

bolesnika, osobito onih kojima se simptomi pogoršavaju sa pokretom, kao i onih koji imaju ograničenu mobilnost u vratu. (45,47). Vestibularni neuronitis obilježen je nalazom ipsilezionalne kaloričke pareze u kalorimetrijskom testiranju. (32) Obrtajni pokus daje nam informacije je li pareza (ili paraliza) centralno kompenzirana ili ne.

VNG obuhvaća niz drugih testiranja koja omogućuju razlikovanje periferne od centralne patologije (spontani, pogledni nistagmus, pokus ravnoteže pri zatvorenim i otvorenim očima, položajne pokuse, toplinski pokus, obrtajni pokus, pokus sakada, praćenja i optokinetički pokus).

Klinika za otorinolaringologiju i kirurgiju glave i vrata KBC Sestre milosrdnice
ZAVOD ZA OTOLOGIJU – KLINIČKI VESTIBULOLOŠKI CENTAR
 Vinogradska 29, Zagreb

Ime i prezime _____ Dob _____ Datum _____ R.br. _____

SPONTANI NISTAGMUS: DNy 50 LNy _____ TESTOVI VESTIBULARNE ATAKSIJE

POKUSI RAVNOTEŽE

	D	L
Rozberg	<input checked="" type="checkbox"/> 60	<input checked="" type="checkbox"/> pads
Igristične nule cm/60 s	<input type="checkbox"/>	<input type="checkbox"/> 00
Hoderije	<input checked="" type="checkbox"/>	<input checked="" type="checkbox"/> skreće
Ultraberger 100 k/60 s	<input type="checkbox"/>	<input type="checkbox"/>

POLOŽAJNI VRATNI SLIJEĐENJE OPTOKINETIČKI

POLOŽAJNI POKUSI

Dz 5 Lado Bla

Gl. D. Gl. L.

VRATNI POKUSI

RF + DT 245

RF + LT Dz 60

SLIJEĐENJE

Bénitez 1 2 3 4 **OPK**

Sumjeran
Nesumjeran

FITZGERALD – HALLPIKE BARANY FIKSACIJSKA SUPRESIJA

TOPLINSKI POKUSI

	D	L	%
27°	12	6	
45°	8	2	
18°	20	6	
Σ	40	14	

Nesumjerno!

OBRTAJNI POKUSI

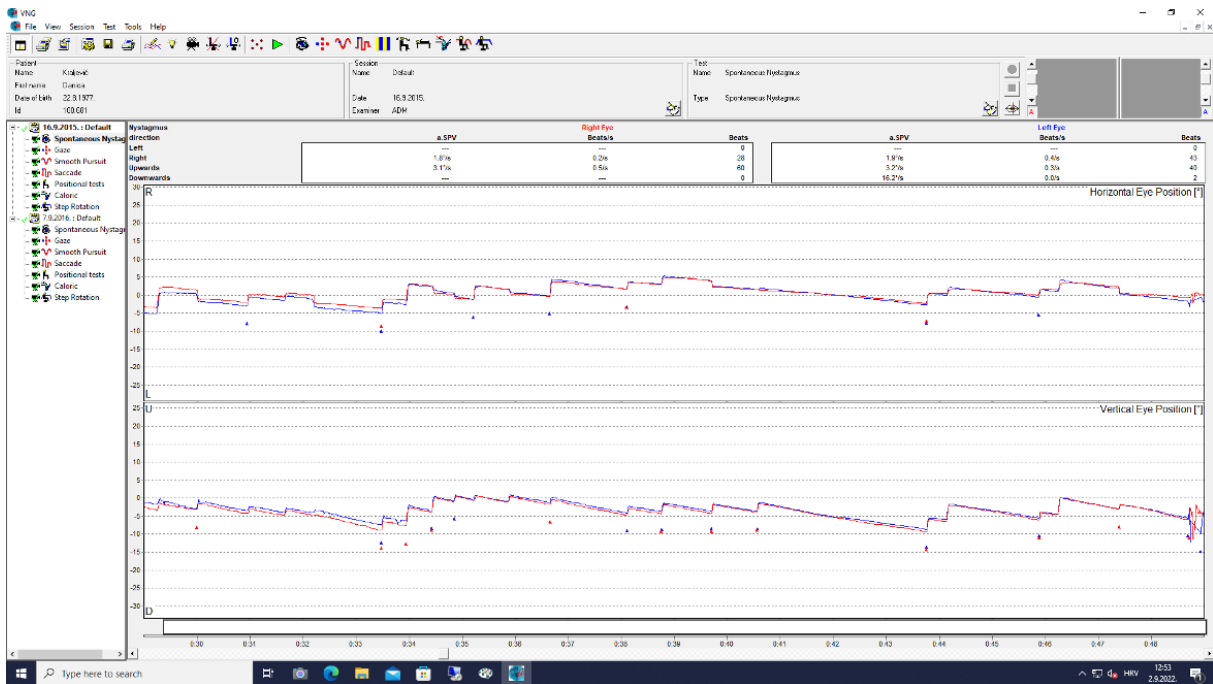
	D	L	%
Per			
Post	54	27	
	33		%

SAKADE DESNO: HIPER EU HIPO GAZE: 6.0

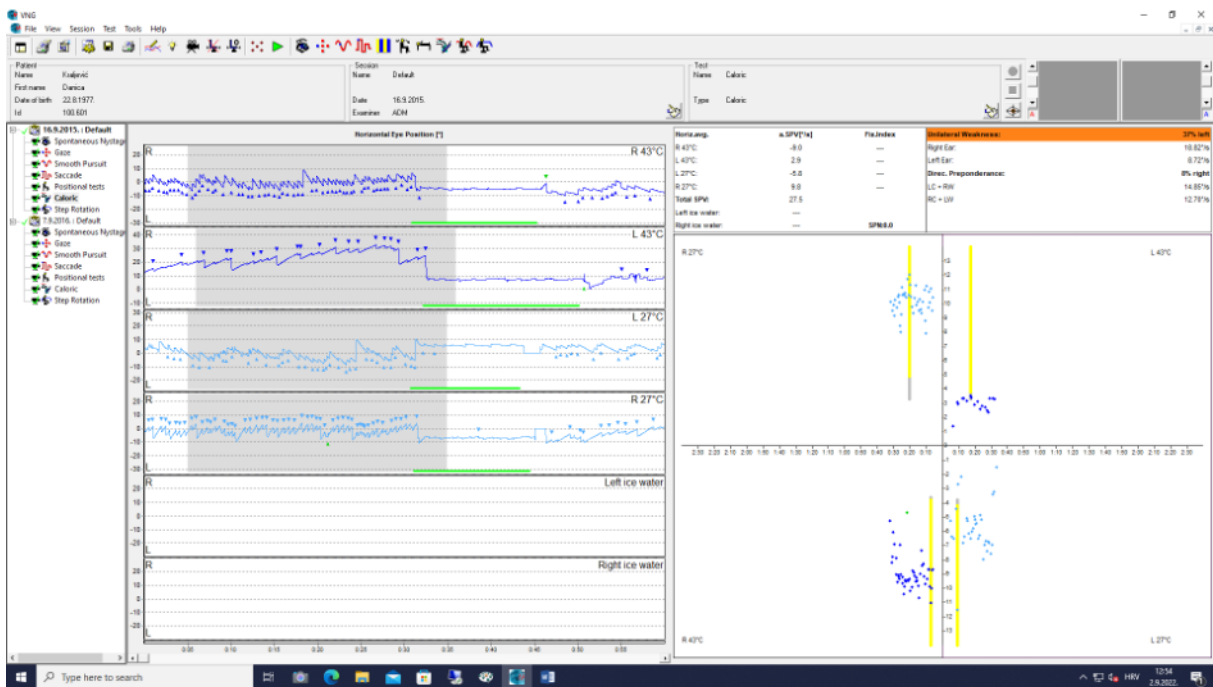
SAKADE LIJEVO: HIPER EU HIPO POLOŽAVAJUĆI:

NAPOMENE:

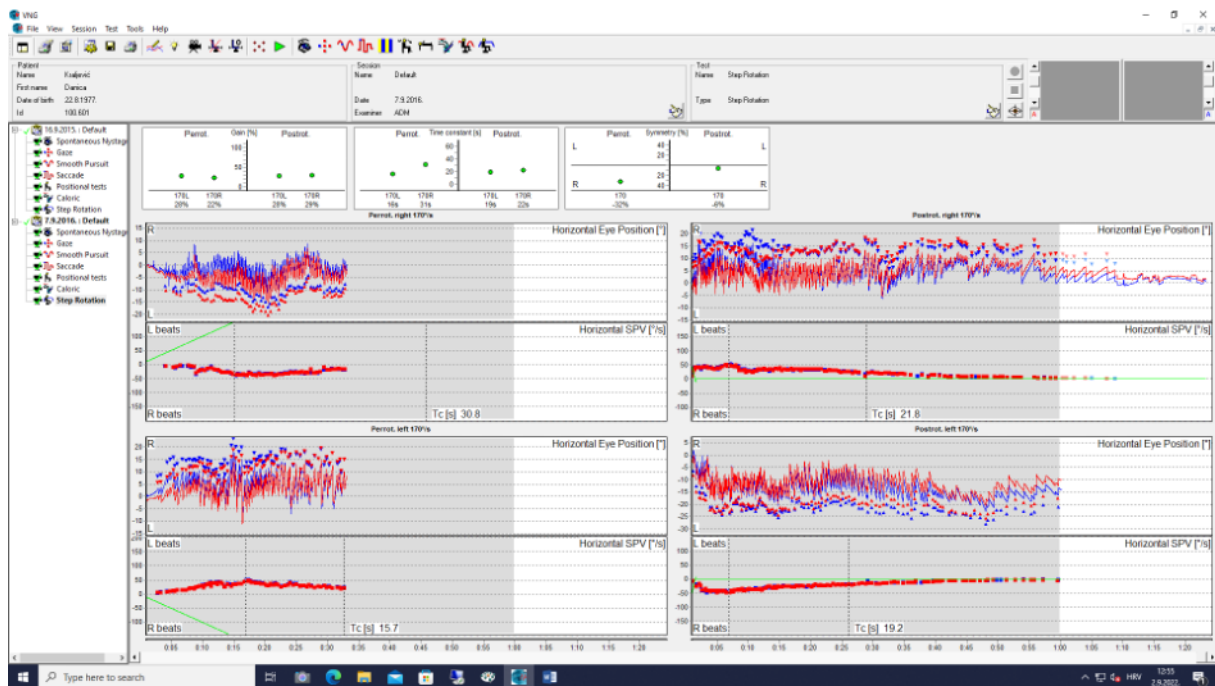
Slika 1. VNG obrazac, Klinika za otorinolaringologiju i kirurgiju glave i vrata KBC-a „Sestre milosrdnice“



Slika 2. VNG zapis spontanog horizontalnog dekstronistagmusa kod pacijenta s vestibularnim neuronitismom



Slika 3. VNG zapis toplinskog pokusa koji pokazuje slabost lijevog vestibularnog osjetila kod lijevostranog neuronitisa



Slika 4. VNG zapis obrtajnog pokusa koji je uredan kod pacijenta s centralno kompenziranom parezom lijevog vestibularnog osjetila

Ispitivanje ravnoteže video head impulse testom (prema eng. *Video head-impulse test*)

Video head impulse test (vHIT) objektivirana je varijanta standardnog head impulse testa kombinirana sa specijaliziranim video naočalama koje su kalibrirane na zjenicu oka. Prilikom izvođenja testa izvodi se od 6 do 10 trzaja glavom u različitim smjerovima prilikom čega kamera bilježi eventualne otklone očiju izazvane trzajima. Video head impulse test može se mjeriti individualna funkcija svakog pojedinačnog kanala, tj. u horizontalnom i vertikalnom smjeru (48–50) te se može mjeriti bilateralni gubitak vestibularne funkcije. (51,52) Podaci se automatski unose u računalo gdje biva izračunat VOR (vestibulookularni refleks) gain te se grafičkim prikazom provjerava postoje li nepokriveni sakade prije i nakon 200 ms i ima li prikrivenih sakada. (53–55)

Određene se podvrste vestibularnog neuronitisa razlikuju po zahvaćenim strukturama u unutarnjem uhu, stoga se mogu razlikovati preciznije putem ovog testa. (32)

Vestibularni evocirani miogeni potencijali

Vestibularni evocirani miogeni potencijali (VEMP, prema eng. *Vestibular-evoked myogenic potential*) je potencijal kratke latencije potaknut aktivacijom vestibularnih receptora bilo zvukom ili vibracijom. Dva su tipa VEMP-a cervikalni (cVEMP) i okularni (oVEMP). Putem cVEMP testiranja mjere se signali sakula i inferiorne grane vestibularnog živca dok se oVEMP-om mjere signali utrikula i superiorne grane vestibularnog živca. (56) VEMP-ovi se generiraju ili putem moduliranih elektromiografskih signala sternokleidomastoidnog mišića (kod cVEMP-a) ili donjeg kosog očnog mišića kod oVEMP-a. (57) Korištenje VEMP-ova u evaluaciji vestibularnog neuronitisa ima svoju ulogu te je u određenim radovima pokazano kako je u bolesnika s gornjim vestibularnim neuronitisom abnormalan oVEMP uz normalan nalaz cVEMP-a(58), dok je za razliku od njih kod bolesnika s inferiornim vestibularnim neuronitisom normalan nalaz oVEMP-a, a nalaz cVEMP-a abnormalan. (58,59) Zaključno, korištenja VEMP-a ima svoje koristi u preciznijoj dijagnozi vestibularnog neuronitisa. (32)

Ostale metode

Neuroradiološke pretrage nisu indicirane u većini slučajeva te je njihova uloga pretežito u isključivanju životno ugrožavajućih patoloških procesa u stražnjoj cirkulaciji i cerebelumu ukoliko prezentacija bolesnika nije u potpunosti konzistentna s perifernom lezijom, tj. ukoliko postoje fokalni neurološki deficiti ili novonastala glavobolja koja prati simptome vrtoglavice. (60,61)

Magnetska rezonancija

MR mozga potrebno je učiniti u bolesnika, ukoliko je prisutno nešto od navedenog: (62)

1. akutna/subakutna produžena rotacijska vrtoglavica i posturalna nestabilnost;
2. spontani horizontalni nistagmus s rotacijskom komponentom uz jedno ili više od ovih pridruženih stanja:
 - a. »skew« devijacija,
 - b. smjerno pogledni nistagmus prema strani oštećenja (suprotnog smjera od spontanog nistagmusa)
 - c. sakadirani vertikalni pokreti praćenja bulbusa,
 - d. negativni »head thrust« test ili
 - e. teški ili multipli rizični faktori za vaskularnu bolest.

Metoda izbora je MR s difuzijski mjerenim oslikavanjem (DWI, prema eng. *Diffusion-weighted imaging*) koja može detektirati infarkt u stražnjoj lubanjskoj jami već prvi dan i MR angiografija koja je visokoosjetljiva i visokospecifična za okluzije i stenozu u stražnjoj cirkulaciji. Ukoliko je MR inicijalno negativan, a postoji visoka sumnja u centralnu leziju potrebno ga je ponoviti 72 sata nakon nastupa simptoma. (63,64)

Međutim, najveća je korist MR-a otkrivanje eventualnog centralnog zbijanja ili tumora vestibulokohlearnog živca u pontocerebelarnom kutu.

Kompjutorizirana tomografija

Kompjutoriziranu tomografiju (CT, prema eng. *Computed tomography*) korisno je učiniti ukoliko se sumnja na intrakranijalne patološke procese koji zahvaćaju temporalnu kost prilikom evaluacije vrtoglavice. Prilikom sumnje na akutno centralno zbijanje i nedostupnost MR-a ili uz kontraindikacije za korištenje (primjerice geleri), CT maloga mozga s tankim slojevima je prihvatljiva alternativa. Međutim, CT je često negativan u hiperakutnom periodu moždanog infarkta (<6 sati) tako da su u tom periodu korisni nalazi eventualno intraparenhimsko krvarenje ili kompresija 4. ventrikla kao rezultat edema. (65) Ukoliko postoje klinički znaci moždanog udara nakon inicijalno negativnog CT-a potrebno ga je ponoviti za 24 sata. (53)

DIFERENCIJALNA DIJAGNOZA VESTIBULARNOG NEURONITISA

Vertigo je nerijetko razlog dolaska bolesnika po medicinsku pomoć, bila to primarna zdravstvena zaštita ili hitna medicinska pomoć. Važno je razlikovati najčešće uzroke vertiga, koji se mogu podijeliti na periferne i centralne, iz razloga što vertigo centralnog porijekla može biti posljedica potencijalno životno ugrožavajućih zbivanja. (60)

Akutni vestibularni sindrom (AVS) ili "akutna vrtoglavica" obilježena je naglim i dramatičnim nastupom u vidu vrtoglavice, mučnine s povraćanjem, nestabilnošću pri hodu i nistagmusom. Uz benigni paroksizmalni pozicijski vertigo i Menierovu bolest, vestibularni neuronitis jedan je od najčešćih uzroka perifernog vertiga. Među centralnim uzrocima vertiga najčešći su migrena (tzv. vestibularna migrena ili migrenski vertigo), cerebrovaskularne bolesti vertebrobazilarne cirkulacije (npr. tranzitorna ishemijska ataka ili infarkt), epilepsija i demijelinizacijske bolesti. (66,67)

Prvi korak u diferencijalnoj dijagnozi vertiga trebaju biti ciljana pitanja o vremenu nastanka vrtoglavice i njenom trajanju, popratnim simptomima, učestalosti javljanja vrtoglavice i postoje li provocirajući čimbenici. (53)

Periferna vrtoglavica	Središnja vrtoglavica
Benigni paroksizmalni položajni vertigo (BPPV)	Vestibularna migrena
Akutna periferna vestibulopatija, vestibularni neuronitis, labirintitis	Akutno krvarenje u stražnjoj moždanoj jami
Mb Meniere	Tumori u području stražnje lubanjske jame
Akutna upala srednjega uha, kronična upala srednjeg uha	Tumori cerebelopontinog kuta
Toksična oštećenja unutrašnjeg uha , perilimfatička fistula	Multipla skleroza

Tablica 1. Periferni i središnji uzroci vrtoglavica (53)

Periferni uzroci vertiga

Benigni paroksizmalni pozicijski vertigo

BPPV je najčešći uzrok perifernog vertiga te zahvaća preko 50% slučajeva. Neki izvori pretpostavljaju kako je u minimalno 20% bolesnika općenito s vrtoglavicom etiologija upravo BPPV te da ta brojka podcjenjuje stvarnu situaciju, budući da je BPPV često krivo dijagnosticiran. (68,69) Uzrokuje ga nagla promjena položaja glave (najčešće je to pogled prema gore, stoga i nadimak "vertigo gornje police") koja uzrokuje napadaj jake vrtoglavice u trajanju od nekoliko sekundi (najčešće je to manje od jedne minute). Kao uzrok u etiopatogenezi se najčešće opisuje dislokacija otolita koji dospijevaju u jedan od polukružnih kanalića (najčešće stražnji) te tako stimuliraju kupularno osjetilo i uzrokuju vrtoglavicu. (70) U većini slučajeva BPPV može se dijagnosticirati klinički pomoću Dix-Hallpikeovog testa, a terapija je također najčešće manualna i to putem Epleyevog manevra. (71–73) Upravo su anamneza o načinu i trenutku nastanka tj. o postojanju provocirajućeg čimbenika, trajanje vrtoglavice, kao i klinički pregled ključni za razlikovanje BPPV-a od vestibularnog neuronitisa.

Menierova bolest

Menierova bolest prezentira se karakterističnim trijasom simptoma, koji su ujedno i kriterij za dijagnozu, a to su: 1. dvije ili više spontanih epizoda vertiga od kojih je svaka trajala između 20 minuta i 12 sati, 2. fluktuirajući auralni simptomi poput šuma u ušima, tinitusa i osjećaja punoće u zahvaćenom uhu, 3. sensorineuralan gubitak sluha u zahvaćenom uhu. (74) Uzrok Menierove bolesti je nepoznat, a dovodi do hidropsa endolimfatičkog sustava. Različiti su pokušaji u liječenju Menierove bolesti, uključujući restrikciju unosa soli, betahistin, intratimpaničke injekcije kortikosteroida ili gentamicina te labirintektomija. (75–80) Za razliku od Menierove bolesti, narušeno osjetilo sluha nije obilježje vestibularnog neuronitisa.

Labirintitis

Labirintitis je upala membranoznog labirinta unutarnjeg uha koja se karakteristično prezentira vertigom, mučninom i povraćanjem, tinitusom, i/ili poremećajem ili gubitkom sluha. (81) Kao uzroci se navode sistemske autoimune bolesti ili HIV u određenim slučajevima. (82) Iako se većina oporavi, u određenim slučajevima bolesnici ostaju s rezidualnim problemima sa sluhom ili ravnotežom. Liječenje ovisi o uzročniku, tako da se virusni labirintitis liječi simptomatski, liječenje bakterijskog labirintitisa treba kroviti ovisno o ruti dolaska uzročnika, a autoimuni se labirintitis liječi primarno kortikosteroidima. Za razliku od labirintitisa, narušeno osjetilo sluha nije obilježje vestibularnog neuronitisa.

Centralni uzroci vertiga

Vestibularna migrena

Vestibularna migrena jedan je od najčešćih uzroka rekurentnog vertiga. Manifestira se spontanom ili pozicijskim vertigom s netolerancijom pokreta glave i vrtoglavicom s mučninom. Migrena u anamnezi kao i simptomi migrene tijekom napadaja vrtoglavice ključni su za dijagnozu. Testiranje vestibularne funkcije pokazuje većinski blage abnormalnosti i služi isključivanju ostalih uzroka vrtoglavice. Terapija se temelji na promjeni životnog stila i profilaktički antimigrenoznim lijekovima poput propranolola, topiramata, valproata i sl., dok se u akutnim napadajima primjenjuju antiemetici poput difenhidramina ili benzodiazepina za kontrolu simptoma vertiga i mučnine. Za razliku od vestibularne migrene, u vestibularnom neuronitisu simptomi migrene nisu prisutni. (83)

Vertebrobazilarna TIA

Produljena moždina, mali mozak i unutarnje uho irigirani su od strane vertebrobazilarne cirkulacije. Opstrukcija cirkulacije ili pad u protoku mogu uzrokovati tranzijentnu ishemiju i narušavanje funkcije navedenih struktura. Prema definiciji tranzijentne ishemijske atake (TIA) simptomi traju manje od sat vremena, a u većini slučajeva traju kraće od 5 minuta. Simptomi ishemije u vertebrobazilarnom slivu nastaju naglo, a to su redom mučnina i vrtoglavica najčešće u bolesnika starije životne dobi (65-70 god.) s rizičnim čimbenicima za razvoj moždanog udara kao što su dijabetes, hipertenzija, pušenje i hiperlipidemija. Anamneza i klinički pregled ključni su u razlučivanju od vestibularnog neuritisa, budući da je prognoza vertebrobazilarne TIA-e znatno lošija. Od slikovnih pretraga preporučeno je učiniti ultrazvučni pregled krvnih žila vrata i intrakranijskih žila, a MR i/ili angiografiju za utvrđivanje mjesta ishemije. (53)

Cerebelarna hemoragija ili infarkt

Cerebelarni infarkt čini 1-4% moždanih udara. Najčešće su prisutni rizični faktori spomenuti kod vertebrobazilarne TIA-e ili trauma. Nastanak simptoma je nagao, a može trajati danima ili tjednima. Tipično su prisutni neurološki simptomi uz abnormalan HINTS pregled, nestabilnost trupa, glavobolja, ipsilateralni Hornerov sindrom, ataksija udova, abnormalan odgovor pupila i ostali neurološki simptomi. (84,85) Potrebno je učiniti hitan CT glave i primijeniti odgovarajuću terapiju ovisno o duljini trajanja simptoma i mehanizmu nastanka bolesti. Ukoliko je etiologija bolesti ishemijska (okluzija trombon) i trajanje je manje od 4.5 sata primjenjuje se aktivator tkivnog plazminogena (primjerice alteplaza). Ukoliko simptomi traju dulje potrebno je

rekanalizirati žilu ili učiniti trombektomiju. Ukoliko je u pitanju hemoragijski infarkt, nužna je hitna neurokirurška ili endovaskularna intervencija.

	Periferna vrtoglavica	Središnja vrtoglavica
Trajanje Napadaja	<ul style="list-style-type: none"> - nekoliko sekundi do nekoliko minuta (BPPV) - satima (Mb Meniere, neurinom) - satima, danima (vestibularni neuronitis - VN, labirintitis) 	<ul style="list-style-type: none"> - nekoliko minuta (TIA VB sliva) (čimbenici rizika + neurološki simptomi) - danima (vestibularna migrena, multipla skleroza)
Provokacijski Čimbenici	Pokret, promjena položaja, Valsalvin pokus, jaka buka, povišeni tlak u zvukovodu, povlačenje ušne školjke, forsirano ispuhivanje nosa	Mjesečnica, konzumacija određenih prehrambenih namirnica, stres, dehidracija, manjak sna (vestibularna migrena)
Prateći Simptomi	Gubitak sluha (jednostran), smetnje vida tijekom hoda, periferna paraliza vestibularnog živca (N.VIII)	Motorni ili osjetni deficit, središnja paraliza ličnog živca (N.VII), glavobolje, padovi, gubitak svijesti
Rizični Čimbenici	Otološki poremećaji (trauma, akustička trauma, iznenadna naglušnost), fraktura temporalne kosti	Poremećaji cirkulacije, poremećaji koagulacije, pretilost, pušenje, kontracepcijska terapija, prethodni neurološki incidenti
Ostali Čimbenici	Jako izražene smetnje, moguć uspravan položaj i hod, ali otežan, provokacija Valsalvom i pokretima	Lagano izražene (podmukle) smetnje ili paradoksalno značajna ataksija
BPPV, Benigni paroksizmalni pozicijski vertigo; TIA, tranzijentna ishemijska ataka; VB sliv, vertebrobazilarni sliv		

Tablica 2. Karakteristični anamnestički podaci nužni za postavljenje dijagnoze (53)

TERAPIJA VESTIBULARNOG NEURONITISA

Terapija za vestibularni neuronitis još uvijek većinski nije potkrijepljena čvrstim znanstvenim dokazima (te studije još uvijek nastoje definirati optimalnu terapiju). Trenutno je potencijalna terapija za vestibularni neuronitis podijeljena na terapiju specifičnu za akutnu bolest temeljenu na glukokortikoidima i antivirusnim lijekovima, na simptomatsku terapiju te na vestibularnu rehabilitaciju. (65)

Terapija specifična za akutni vestibularni neuronitis

Terapija specifična za akutni vestibularni neuronitis temelji se na primjeni glukokortikoida i antivirusnih lijekova, osobito aciklovira. Međutim, studije su pokazale kako primjena valaciklovira samostalno u dozi od 1000mg tri puta dnevno kroz tjedan dana nije unaprijedila ishode u odnosu na placebo te da u kombinaciji sa metilprednizolonom nema poboljšanja u ishodima u odnosu na samostalnu primjenu metilprednizolona. (86) Terapija metilprednizolonom značajno je poboljšala ishode liječenja, bilježene na kontroli 12 mjeseci nakon početka terapije, kada je primijenjena shema 22-dnevne terapije glukokortikoidima uz postupno snižavanje doze (eng. *tapering*). (86,87) Određene studije s manjim brojem ispitanika propitkivale su učinkovitost terapije glukokortikoidima(88–91), međutim metodološki problemi prisutni u njima čine njihove rezultate manje pouzdanima, stoga glukokortikoidi ostaju prvi izbor terapije u akutnoj fazi bolesti unatoč kontroverznim rezultatima.

Preporučena linija terapije je 10-dnevna terapija prednizonom; 60 mg dnevno od 1. do 5. dana, 40 mg 6. dana, 30 mg 7. dana, 20 mg 8. dana, 10 mg 9. dana i 5 mg 10. Dana. Ukoliko bolesnik ima kontraindikacije razumno je ne dati terapiju kortikosteroidima. (65)

Simptomatska terapija

Simptomatska terapija u vestibularnom neuronitisu koristi se kako bi se umanjila vrtoglavica, mučnina i povraćanje. (38) Daje se u prvih nekoliko dana vestibularnog neuronitisa te može uključivati antiemetike, antihistaminike, antikolinergike ili benzodiazepine. Navedeni lijekovi ne eliminiraju, već smanjuju jakost simptoma vrtoglavice. Ne zna se točan mehanizam djelovanja, a ovdje su navedeni predloženi mehanizmi. Smatra se kako navedeni lijekovi djeluju na razini neurotransmitera uključenih u širenje impulsa iz primarnih i sekundarnih vestibularnih neurona i u održavanju tonusa u vestibularnim jezgrama. Također djeluju u područjima središnjeg živčanog sustava (SŽS) koji kontrolira povraćanje te na periferne komponente gastrointestinalnog trakta. Svi od ranije navedenih lijekova mogu biti sedirajući, stoga se ne

koriste u bolesnika čije aktivnosti zahtijevaju visoku razinu budnosti primjerice pri vožnji, atletskim aktivnostima i sl. Manje sedirajući lijekovi kao oralni meclizine i transdermalni skopolamin su korisni kod blažih vertiga i prevenciju bolesti kretanja. Zbog mnogih učinaka ovih lijekova, trebalo bi se prije upotrebe uzeti u obzir interakcije lijekova. Doze navedenih lijekova moraju se korigirati za bolesnike s reduciranom funkcijom organa (bubrežna i srčana bolest) te u starijih osoba.

Generalno se ne preferira peroralna primjena u akutnoj fazi bolesti zbog mučnine i smanjenog želučanog motiliteta tako da se najčešće rabi intramuskularni (IM) i intravenski (IV) pristup. Učinak je ovisan o dozi. Terapija se započinje s niskim dozama lijeka pa se titrira po potrebi. Jako je malo dokaza koji bi pokazali koji je lijek učinkovitiji od ostalih, međutim antihistaminici i antikolinergici se preferiraju u terapiji više od benzodiazepina jer imaju manje sedirajući učinak.

Iako pružaju potrebno simptomatsko olakšanje u prvih 24-48 h, smatra se da je navedena simptomatska terapija kontraindicirana nakon tog vremena jer suprimirajući vestibularnu aktivnost, vjeruje se da pogoršava centralni kompenzacijski odgovor na vrtoglavicu i odgađa dugoročni oporavak, stoga se sa simptomatskom terapijom staje nakon 48h ukoliko bolesnikovi simptomi to dopuštaju.(65)

Vestibularna rehabilitacija

Nakon akutne faze bolesti, cilj je vestibularna rehabilitacija. Potiče se što ranije započeti vježbe nakon što su mučnina i povraćanje stali (87) kako bi se što prije minimiziralo korištenje farmakoterapije vestibularnim supresivima. Kliničari smatraju da se vestibularna kompenzacija dogodi brže i kompletnija je ako se s rehabilitacijom krene što prije. (92) Antivertiginozni lijekovi prilikom vježbi trebali bi se izbjegavati što više je moguće kako bi se postigao maksimalan pozitivan učinak (prisutnost osjećaja vrtoglavice je stimulacija SŽS-u za kompenzaciju).

Vježbe su dizajnirane da pojačaju okularnu stabilnost i ravnotežu, poboljšaju toleranciju raznih pokreta glave i tijela. (93)

Vježbe vestibularne rehabilitacije izvode se na navedeni način: dok je nistagmus prisutan, bolesnik bi trebao pokušati suprimirati ga fiksacijom u svim pozicijama pogleda. Kad se nistagmus smanji, mogu započeti vježbe za koordinaciju oka i glave. One se sastoje od fiksacije pogleda na metu prilikom čega se izvode pokreti glavom iz strane u stranu ili gore-dolje. Skakanje naprijed natrag između dvije široko postavljene razdvojene mete je isto korisno za vježbanje ravnoteže. Sam proces rehabilitacije hoda kreće tako da se bolesnik kreće u

bliskom kontaktu sa zidom i samo hoda. Kako proces napreduje, dodaju se pokreti glavom u ranije navedenim smjerovima prilikom hoda koji se s vremenom ubrzavaju kako bi se daljnje stimulirala centralna kompenzacija. Korisna je i primjena tandem hoda. Stupanj kompenzacije je varijabilan i ovisi o brojnim faktorima uključujući dob pacijenta i podliježuće bolesti, stupanj inicijalne vestibularne ozljede, kao i motivacija pacijenta. Mnogi uspijevaju s vestibularnim vježbama kod kuće, međutim nekima je potrebna formalna vestibularna rehabilitacija pod supervizijom posvećenih vestibularnih terapeuta. Savršeni kandidati za to su stariji bolesnici i bolesnici s produljenim vremenom oporavka. Vježbe bi se trebale izvoditi nekoliko minuta barem dva puta na dan ukoliko naravno to bolesnik može podnijeti, u skladu s njegovim mogućnostima. Međutim, ne postoje podaci dovodi li češće vježbanje do bržeg oporavka. Ono što je dokazano (s umjerenom do jakom razinom dokaza) jest da je vestibularna rehabilitacija sigurna i učinkovita za jednostranu perifernu vestibularnu disfunkciju. (65,93)

KOMPLIKACIJE

Vestibularni neuritis općenito rijetko rekurira i to svega u 2 do 11% slučajeva. (94,95). Međutim, ima dvije značajne prepoznate komplikacije.

BPPV u ipsilateralnom uhu kao posljedica vestibularnog neuronitisa detektiran je u 10 do 15% slučajeva unutar par tjedana od dijagnoze. (96–98) Smatra se kako do toga dolazi zbog zahvaćanja polukružnih kanalića upalom što dovodi do dislokacije otolita. Druga moguća komplikacija vestibularnog neuronitisa je perzistentna posturalno-percepcijska vrtoglavica (PPPD, prema eng. *Persistent postural-perceptual dizziness*). Simptomi PPPD-a su dominantno vrtoglavica u kontinuiranom trajanju od minimalno 3 mjeseca, uvijek povezana s držanjem tijela, a ne kružnog tipa. Prisutni su i preosjetljivost na pokretne podražaje poput vlastitih pokreta, ali i kretanja velikih objekata u vidnom polju. Prisutne su i poteškoće pri izvođenju preciznih vizualnih radnji. (99) U 25% bolesnika je u jednoj studiji dijagnosticiran PPPD unutar 3 do 12 mjeseci nakon akutnog vestibularnog poremećaja. (100) Perzistentni gubitak ravnoteže koji neki pacijenti osjete nakon akutnog vestibularnog neuritisa može se pripisati neadekvatnoj centralnoj kompenzaciji ili nekompletnom perifernom oporavku. Oboje od navedenog potrebno je liječiti vestibularnom rehabilitacijom. (93)

PROGNOZA

Iako je trajanje akutnog vestibularnog neuritisa rijetko dulje od par dana do tjedana, rezidualni poremećaj ravnoteže i nespecifična vrtoglavica mogu perzistirati mjesecima (101). Ukoliko do oporavka dođe rano, pretpostavlja se da su za to zaslužni pretežno centralni mehanizmi. Testovi vestibularne funkcije, poput kalorijskog testiranja, često pokazuju napredak i oporavak nalaza s popriličnim vremenskim odmakom od kliničkog oporavka bolesnika. Povezanost rezultata head-impulse testa i perzistentne vrtoglavice je kontroverzna. Dio studija navodi kako kontinuirani pozitivni head-impulse testovi u kontrolnim pregledima koreliraju s protrahiranim tijekom bolesti (102,103) dok dio studija navodi kako abnormalni nalazi head-impulse testova nisu povezani s perzistentnom vrtoglavicom (104,105). U većini slučajeva vestibularni neuritis jednokratno je poremećaj. Jedna serija slučajeva (N=103) praćena skoro 10 godina detektirala je svega dva ponovljena slučaja, oba u kontralateralnom uhu. (94) U jednoj je studiji ustanovljeno kako se u 10% bolesnika s vestibularnim neuronitisom razvije panični poremećaj unutar 2 godine od postavljanja dijagnoze. (106) U većine bolesnika, međutim, dolazi do potpunog oporavka funkcije.

ZAHVALE

Zahvaljujem se svom mentoru, doc.dr.sc. Jakovu Ajduku, na svim iznimno korisnim savjetima, pristupačnosti i strpljenju pri pisanju ovoga rada.

Hvala mojoj baki Zdenki na brizi i riječima podrške tijekom cijelog studiranja, a posebno joj hvala na periodu kada mi je to najviše trebalo.

Hvala Ivi M. na svim motivacijskim govorima i pomoći u otkrivanju pravih vrijednosti u životu.

Hvala mojim roditeljima i bratu na pokazivanju primjerom da se rad uvijek isplati.

Hvala Minei, Martini i Ani, mojim divnim prijateljicama, što su uvijek bile tu.

Hvala mom life coach-u, yin mom yang-u, mlijeku mojoj kavi, gin mom toniku, nori mom sushiju, Saul mom Jimmy-u, mom Harli Barliju. Da sada krenem nabrajati na čemu sam mu sve zahvalna, vjerojatno ne bi stigla diplomirati, ali zna on i znam ja. I uvijek ću znati!

I najvažnije, hvala dragom Bogu!

REFERENCE

1. Gerhard Aumuller, Gabriela Aust, Jurgen Engele, Joachim Kirsch, Giovanni Maio, Artur Mayerhofer, et al. Anatomija, Duale Reihe. Katavić V, editor. Zagreb: Medicinska naklada ; 2018.
2. Judaš M, Kostović I. Temelji neuroznanosti [Internet]. Zagreb: MD; 1997 [cited 2022 Aug 21]. Available from: <https://urn.nsk.hr/urn:nbn:hr:105:136919>
3. Dix MR, Hallpike CS. The Pathology, Symptomatology and Diagnosis of Certain Common Disorders of the Vestibular System. Proc R Soc Med. 1952 Jun;45(6):341–54.
4. Halmagyi GM, Weber KP, Curthoys IS. Vestibular function after acute vestibular neuritis. Restor Neurol Neurosci. 2010;28(1):37–46.
5. Sekitani T, Imate Y, Noguchi T, Inokuma T. Vestibular Neuronitis: Epidemiological Survey by Questionnaire in Japan. Vol. 503, Acta Otolaryngol (Stockh). 1993.
6. Harrison MS. "Epidemic vertigo"-"vestibular neuronitis". A clinical study. Brain. 1962 Sep;85:613–20.
7. Leishman AW. Epidemic vertigo with oculomotor complication. Lancet. 1955;268(6857):228–30.
8. Aw ST, Fetter M, Cremer PD, Karlberg M, Halmagyi GM. Individual semicircular canal function in superior and inferior vestibular neuritis. Neurology. 2001 Sep 11;57(5):768–74.
9. Fetter M, Dichgans J. Vestibular neuritis spares the inferior division of the vestibular nerve. Brain. 1996;119(3):755–63.
10. Lin CM, Young YH. Identifying the affected branches of vestibular nerve in vestibular neuritis. Acta Otolaryngol. 2011 Sep 28;131(9):921–8.
11. Greco A, Macri GF, Gallo A, Fusconi M, de Virgilio A, Pagliuca G, et al. Is vestibular neuritis an immune related vestibular neuropathy inducing vertigo? Vol. 2014, Journal of Immunology Research. Hindawi Limited; 2014.
12. Dalsgaard-Nielsen T. Further clinical studies on epidemic vertigo, névrauxite vertigineuse. Acta Psychiatr Scand. 1953 Dec;28(3–4):263–7.
13. Clemis JD, Becker GW. Vestibular neuronitis. Otolaryngol Clin North Am. 1973 Feb;6(1):139–55.
14. Hirata T, Sekitani T, Okinaka Y, Matsuda Y. Serovirological Study of Vestibular Neuronitis. Acta Otolaryngol. 1989 Jan 8;108(sup468):371–3.
15. Matsuo T. Vestibular Neuronitis —Serum and CSF Virus Antibody Titer—. Auris Nasus Larynx. 1986 Jan;13(1):11–34.

16. Milionis HJ, Mittari V, Exarchakos G, Kalaitzidis R, Skevas AT, Elisaf MS. Lipoprotein (a) and acute-phase response in patients with vestibular neuronitis. *Eur J Clin Invest*. 2003 Dec;33(12):1045–50.
17. Kassner SS, Schöttler S, Bonaterra GA, Stern-Straeter J, Hormann K, Kinscherf R, et al. Proinflammatory activation of peripheral blood mononuclear cells in patients with vestibular neuritis. *Audiology and Neurotology*. 2011 May;16(4):242–7.
18. Fusconi M, Chistolini A, Angelosanto N, Pignoloni P, Tombolini M, de Virgilio A, et al. Role of genetic and acquired prothrombotic risk factors in genesis of Sudden sensorineural hearing loss. *Audiology and Neurotology*. 2011 Mar;16(3):185–90.
19. Imseis HM, Zimmerman PD, Samuels P, Kniss DA. Tumour Necrosis Factor- α Induces Cyclooxygenase-2 Gene Expression in First Trimester Trophoblasts: Suppression by Glucocorticoids and NSAIDs. Vol. 18, *Placenta*. 1997.
20. Bonaterra GA, Hildebrandt W, Bodens A, Sauer R, Dugi KA, Deigner HP, et al. Increased gene expression of scavenger receptors and proinflammatory markers in peripheral blood mononuclear cells of hyperlipidemic males. *J Mol Med*. 2007 Feb;85(2):181–90.
21. van 't Erve TJ, Lih FB, Kadiiska MB, Deterding LJ, Mason RP. Elevated plasma 8-iso-prostaglandin F $_{2\alpha}$ levels in human smokers originate primarily from enzymatic instead of non-enzymatic lipid peroxidation. *Free Radic Biol Med*. 2018 Feb 1;115:105–12.
22. Bach MA, Tournier E, Phan-Dinh-Tuy F, Chatenoud L, Bach JF, Martin C, et al. Deficit of suppressor T cells in active multiple sclerosis. *The Lancet*. 1980 Dec;316(8206):1221–3.
23. Reinherz EL, Weiner HL, Hauser SL, Cohen JA, Distaso JA, Schlossman SF. Loss of Suppressor T Cells in Active Multiple Sclerosis. *New England Journal of Medicine*. 1980 Jul 17;303(3):125–9.
24. Bumm P, Schlimok G. T-Lymphocyte Subpopulations and HLA-DR Antigens in Patients with Bell's Palsy, Hearing Loss, Neuronitis Vestibularis, and Ménière's Disease. In: *The Facial Nerve*. Berlin, Heidelberg: Springer Berlin Heidelberg; 1994. p. 447–8.
25. Hiyoshi M, Sekitani T, Okuzono T, Noguchi T. Vertigo Consistent with the so-called Vestibular Neuronitis after Influenza Vaccination. *Pract Otorhinolaryngol (Basel)*. 1982;75(1special):260–5.
26. Goebel JA, Mara O', Gianoli †gerard. Anatomic Considerations in Vestibular Neuritis. 2001.
27. Goddard JC, Fayad JN. Vestibular neuritis. Vol. 44, *Otolaryngologic Clinics of North America*. 2011. p. 361–5.
28. Shoair OA, Nyandege AN, Slattum PW. Medication-related dizziness in the older adult. Vol. 44, *Otolaryngologic Clinics of North America*. 2011. p. 455–71.
29. Lempert T. Recurrent Spontaneous Attacks of Dizziness [Internet]. Vol. 18, *Continuum Lifelong Learning Neurol*. 2012. Available from: www.aan.com/continuum

30. Maarsingh OR, Dros J, Schellevis FG, van Weert HC, van der Windt DA, ter Riet G, et al. Causes of persistent dizziness in elderly patients in primary care. *Ann Fam Med*. 2010;8(3):196–205.
31. Tinetti ME, Williams CS, Gill TM. Dizziness among Older Adults: A Possible Geriatric Syndrome. *Ann Intern Med*. 2000 Mar 7;132(5):337.
32. Jeong SH, Kim HJ, Kim JS. Vestibular neuritis. *Semin Neurol*. 2013;33(3):185–94.
33. Kattah JC, Talkad A v., Wang DZ, Hsieh YH, Newman-Toker DE. HINTS to diagnose stroke in the acute vestibular syndrome: Three-step bedside oculomotor examination more sensitive than early MRI diffusion-weighted imaging. *Stroke*. 2009 Nov;40(11):3504–10.
34. Welgampola MS, Bradshaw AP, Lechner C, Halmagyi GM. Bedside Assessment of Acute Dizziness and Vertigo. Vol. 33, *Neurologic Clinics*. W.B. Saunders; 2015. p. 551–64.
35. Cohn B. Can bedside oculomotor (HINTS) testing differentiate central from peripheral causes of vertigo? Vol. 64, *Annals of Emergency Medicine*. Mosby Inc.; 2014. p. 265–8.
36. Thomas DB, Newman-Toker DE. Avoiding “HINTS Positive/Negative” to Minimize Diagnostic Confusion in Acute Vertigo and Dizziness. *J Acute Care Phys Ther*. 2016 Oct;7(4):129–31.
37. Kattah JC, Talkad A v., Wang DZ, Hsieh YH, Newman-Toker DE. HINTS to diagnose stroke in the acute vestibular syndrome: Three-step bedside oculomotor examination more sensitive than early MRI diffusion-weighted imaging. *Stroke*. 2009 Nov;40(11):3504–10.
38. Baloh RW. Vestibular Neuritis [Internet]. Vol. 11, *n engl j med*. 2003. Available from: www.nejm.org
39. Illich Zabolotnyi D, Serhiivna Mishchanchuk N. Vestibular System: Anatomy, Physiology, and Clinical Evaluation. In: *Somatosensory and Motor Research*. IntechOpen; 2020.
40. Blakley BW, Chan L. Methods considerations for nystagmography. *Journal of Otolaryngology - Head & Neck Surgery*. 2015 Dec 24;44(1):25.
41. Newman-Toker DE, Kattah JC, Alvernia JE, Wang DZ. Normal head impulse test differentiates acute cerebellar strokes from vestibular neuritis. *Neurology*. 2008;70(24 Pt 2):2378–85.
42. Honaker JA, Boismier TE, Shepard NP, Shepard NT. Fukuda stepping test: Sensitivity and specificity. *J Am Acad Audiol*. 2009;20(5):311–4.
43. Lukež-Perković I, Vojnić J. Dijagnostika perifernih vrtoglavica s osvrtom na novije dijagnostičke postupke, Djelatnost za bolesti uha, nosa i grla. *Glas pul boln*. 2013;
44. Mandalà M, Nuti D, Aimee ;, Broman T, David M;, Zee S. Effectiveness of Careful Bedside Examination in Assessment, Diagnosis, and Prognosis of Vestibular Neuritis [Internet]. Vol. 134, *Arch Otolaryngol Head Neck Surg*. 2008. Available from: <http://archotol.jamanetwork.com/>
45. Shepard NT, Jacobson GP. The caloric irrigation test. *Handb Clin Neurol*. 2016;137:119–31.

46. Fisher C M. The Neurological Examination of the Comatose Patient. *Acta Neurol Scand.* 1969 Feb;45(S36):5–56.
47. Enticott JC, Dowell RC, O’Leary SJ. A comparison of the monothermal and bithermal caloric tests. *J Vestib Res.* 2003;13(2–3):113–9.
48. MacDougall HG, McGarvie LA, Halmagyi GM, Curthoys IS, Weber KP. Application of the Video Head Impulse Test to Detect Vertical Semicircular Canal Dysfunction. *Otology & Neurotology.* 2013 Aug;34(6):974–9.
49. MacDougall HG, McGarvie LA, Halmagyi GM, Curthoys IS, Weber KP. The Video Head Impulse Test (vHIT) Detects Vertical Semicircular Canal Dysfunction. *PLoS One.* 2013 Apr 22;8(4):e61488.
50. McGarvie LA, Martinez-Lopez M, Burgess AM, MacDougall HG, Curthoys IS. Horizontal Eye Position Affects Measured Vertical VOR Gain on the Video Head Impulse Test. *Front Neurol.* 2015 Mar 17;6.
51. Judge PD, Janky KL, Barin K. Can the Video Head Impulse Test Define Severity of Bilateral Vestibular Hypofunction? *Otology & Neurotology.* 2017 Jun;38(5):730–6.
52. Kang KW, Lee C, Kim SH, Cho HH, Lee SH. Bilateral Vestibulopathy Documented by Video Head Impulse Tests in Superficial Siderosis. *Otology & Neurotology.* 2015 Dec;36(10):1683–6.
53. Birtić D, Butigan D, Grebenar Čerkez M, Kovač L, Roje Bedeković M, Sunara D, et al. Smjernice za dijagnostiku i liječenje akutne vrtoglavice i gubitka ravnoteže. *Medica Jadertina.* 2020;50(3):169–77.
54. Halmagyi GM, Chen L, MacDougall HG, Weber KP, McGarvie LA, Curthoys IS. The Video Head Impulse Test. *Front Neurol.* 2017;8:258.
55. Weber KP, Aw ST, Todd MJ, McGarvie LA, Curthoys IS, Halmagyi GM. Head impulse test in unilateral vestibular loss: Vestibulo-ocular reflex and catch-up saccades. *Neurology.* 2008 Feb 5;70(6):454–63.
56. Manzari L, Burgess AM, Curthoys IS. Dissociation between cVEMP and oVEMP responses: different vestibular origins of each VEMP? *European Archives of Oto-Rhino-Laryngology.* 2010 Sep 27;267(9):1487–9.
57. Colebatch JG, Rosengren SM, Welgampola MS. Vestibular-evoked myogenic potentials. In: *Handbook of Clinical Neurology.* Elsevier B.V.; 2016. p. 133–55.
58. Shin BS, Oh SY, Kim JS, Kim TW, Seo MW, Lee H, et al. Cervical and ocular vestibular-evoked myogenic potentials in acute vestibular neuritis. *Clinical Neurophysiology.* 2012 Feb;123(2):369–75.
59. Kim JS, Kim HJ. Inferior vestibular neuritis. *J Neurol.* 2012 Aug 4;259(8):1553–60.
60. Hotson JR, Baloh RW. Acute Vestibular Syndrome. *New England Journal of Medicine.* 1998 Sep 3;339(10):680–5.

61. Lee DH, Kim WY, Shim BS, Kim TS, Ahn JH, Chung JW, et al. Characteristics of central lesions in patients with dizziness determined by diffusion MRI in the emergency department. *Emergency Medicine Journal*. 2014 Aug;31(8):641–4.
62. Cnyrim CD, Newman-Toker D, Karch C, Brandt T, Strupp M. Bedside differentiation of vestibular neuritis from central “vestibular pseudoneuritis.” *J Neurol Neurosurg Psychiatry*. 2008 Apr;79(4):458–60.
63. Saber Tehrani AS, Kattah JC, Mantokoudis G, Pula JH, Nair D, Blitz A, et al. Small strokes causing severe vertigo: Frequency of false-negative MRIs and nonlacunar mechanisms. *Neurology*. 2014 Jul 8;83(2):169–73.
64. Choi JH, Park MG, Choi SY, Park KP, Baik SK, Kim JS, et al. Acute Transient Vestibular Syndrome. *Stroke*. 2017 Mar;48(3):556–62.
65. Furman JM. Vestibular neuritis and labyrinthitis. In: *UpToDate*. Waltham, MA; 2022.
66. Demarin V, Trkanjec Z, Aleksić-Shibabi A, Uremović M. Differential diagnosis of vertigo. *Rad Hrvatske akademije znanosti i umjetnosti Medicinske znanosti [Internet] [Internet]*. 2007 [cited 2022 Aug 21];(497=31):25–35. Available from: <https://hrcak.srce.hr/17446>
67. Troost BT. Dizziness and vertigo in vertebrobasilar disease. Part II. Central causes and vertebrobasilar disease. *Stroke*. 1980 Jul;11(4):413–5.
68. Grill E, Strupp M, Müller M, Jahn K. Health services utilization of patients with vertigo in primary care: a retrospective cohort study. *J Neurol*. 2014 Aug 11;261(8):1492–8.
69. Kerber KA, Newman-Toker DE. Misdiagnosing Dizzy Patients. *Neurol Clin*. 2015 Aug;33(3):565–75.
70. Lee SH, Kim JS. Benign paroxysmal positional vertigo. Vol. 6, *Journal of Clinical Neurology (Korea)*. Korean Neurological Association; 2010. p. 51–63.
71. You P, Instrum R, Parnes L. Benign paroxysmal positional vertigo. *Laryngoscope Investig Otolaryngol*. 2019 Feb 14;4(1):116–23.
72. Waleem SSU, Malik SM, Ullah S, ul Hassan Z. Office management of benign paroxysmal positional vertigo with Epley’s maneuver. *J Ayub Med Coll Abbottabad*. 20(1):77–9.
73. Epley JM. The Canalith Repositioning Procedure: For Treatment of Benign Paroxysmal Positional Vertigo. *Otolaryngology–Head and Neck Surgery*. 1992 Sep 22;107(3):399–404.
74. Lopez-Escamez JA, Carey J, Chung WH, Goebel JA, Magnusson M, Mandalà M, et al. Criterios diagnósticos de enfermedad de Menière. Documento de consenso de la Bárány Society, la Japan Society for Equilibrium Research, la European Academy of Otolology and Neurotology (EAONO), la American Academy of Otolaryngology-Head and Neck Surgery (AAO-HNS) y la Korean Balance Society. *Acta Otorrinolaringol Esp*. 2016 Jan;67(1):1–7.
75. Harcourt J, Barraclough K, Bronstein AM. Meniere’s disease. *BMJ*. 2014 Nov 12;349(nov12 9):g6544–g6544.

76. Syed I, Aldren C. Meniere's disease: an evidence based approach to assessment and management. *Int J Clin Pract.* 2012 Feb;66(2):166–70.
77. Murdin L, Hussain K, Schilder AGM. Betahistine for symptoms of vertigo. *Cochrane Database Syst Rev.* 2016 Jun 21;(6):CD010696.
78. Phillips JS, Westerberg B. Intratympanic steroids for Ménière's disease or syndrome. *Cochrane Database of Systematic Reviews.* 2011 Jul 6;
79. Syed I, Aldren C. Meniere's disease: an evidence based approach to assessment and management. *Int J Clin Pract.* 2012 Feb;66(2):166–70.
80. Postema RJ, Kingma CM, Wit HP, Albers FWJ, van der Laan BFAM. Intratympanic gentamicin therapy for control of vertigo in unilateral Ménière's disease: a prospective, double-blind, randomized, placebo-controlled trial. *Acta Otolaryngol.* 2008 Jan 8;128(8):876–80.
81. Wipperman J. Dizziness and Vertigo. *Primary Care: Clinics in Office Practice.* 2014 Mar;41(1):115–31.
82. Thompson TL, Amedee R. Vertigo: a review of common peripheral and central vestibular disorders. *Ochsner J.* 2009;9(1):20–6.
83. Lempert T, von Brevern M. Vestibular Migraine. *Neurol Clin.* 2019 Nov;37(4):695–706.
84. Lee H, Sohn SI, Cho YW, Lee SR, Ahn BH, Park BR, et al. Cerebellar infarction presenting isolated vertigo: Frequency and vascular topographical patterns. *Neurology.* 2006 Oct 10;67(7):1178–83.
85. Casani AP, Dallan I, Cerchiai N, Lenzi R, Cosottini M, Sellari-Franceschini S. Cerebellar Infarctions Mimicking Acute Peripheral Vertigo. *Otolaryngology–Head and Neck Surgery.* 2013 Mar 10;148(3):475–81.
86. Strupp M, Zingler VC, Arbusow V, Niklas D, Maag KP, Dieterich M, et al. Methylprednisolone, Valacyclovir, or the Combination for Vestibular Neuritis. *New England Journal of Medicine.* 2004 Jul 22;351(4):354–61.
87. Ariyasu L, Byl FM, Sprague MS, Adour KK. The Beneficial Effect of Methylprednisolone in Acute Vestibular Vertigo. *Archives of Otolaryngology - Head and Neck Surgery.* 1990 Jun 1;116(6):700–3.
88. Kim JC, Cha WW, Chang DS, Lee HY. The Effect of Intravenous Dexamethasone on the Nausea Accompanying Vestibular Neuritis: A Preliminary Study. *Clin Ther.* 2015 Nov 1;37(11):2536–42.
89. Goudakos JK, Markou KD, Franco-Vidal V, Vital V, Tsaligopoulos M, Darrouzet V. Corticosteroids in the Treatment of Vestibular Neuritis. *Otology & Neurotology.* 2010 Feb;31(2):183–9.
90. Kitahara T, Kondoh K, Morihana T, Okumura SI, Horii A, Takeda N, et al. Steroid effects on vestibular compensation in human. *Neurol Res.* 2003 Apr 19;25(3):287–91.

91. Shupak A, Issa A, Golz A, Margalit Kaminer, Braverman I. Prednisone Treatment for Vestibular Neuritis. *Otology & Neurotology*. 2008 Apr;29(3):368–74.
92. Cooksey FS. Rehabilitation in vestibular injuries. *Proc R Soc Lond B Biol Sci*. 1946 Mar;39:273–8.
93. Herdman SJ. Vestibular rehabilitation. *Curr Opin Neurol*. 2013 Feb;26(1):96–101.
94. Huppert D, Strupp M, Theil D, Glaser M, Brandt T. Low recurrence rate of vestibular neuritis: A long-term follow-up. *Neurology*. 2006 Nov 28;67(10):1870–1.
95. Kim YH, Kim KS, Kim KJ, Choi H, Choi JS, Hwang IK. Recurrence of vertigo in patients with vestibular neuritis. *Acta Otolaryngol*. 2011 Nov 5;131(11):1172–7.
96. Mandalà M, Santoro GP, Awrey J, Nuti D. Vestibular neuritis: recurrence and incidence of secondary benign paroxysmal positional vertigo. *Acta Otolaryngol*. 2010 May 2;130(5):565–7.
97. Baloh RW (Robert W, Honrubia V. *Clinical neurophysiology of the vestibular system*. Oxford University Press; 2001. 408 p.
98. Schuknecht HF. Positional vertigo: clinical and experimental observations. *Trans Am Acad Ophthalmol Otolaryngol*. 1962;66:319–32.
99. Maslovara S, Pajić Matić I. Funkcionalne vrtoglavice u svjetlu novoutemeljenog entiteta – perzistentne posturalno-percepcijske vrtoglavice. *Lijec Vjesn*. 2019;141(7–8):196–204.
100. Staab JP, Eckhardt-Henn A, Horii A, Jacob R, Strupp M, Brandt T, et al. Diagnostic criteria for persistent postural-perceptual dizziness (PPPD): Consensus document of the committee for the Classification of Vestibular Disorders of the Bárány Society. *J Vestib Res*. 2017;27(4):191–208.
101. Bronstein AM, Dieterich M. Long-term clinical outcome in vestibular neuritis. *Curr Opin Neurol*. 2019 Feb;32(1):174–80.
102. Kim HA, Hong JH, Lee H, Yi HA, Lee SR, Lee SY, et al. Otolith dysfunction in vestibular neuritis: recovery pattern and a predictor of symptom recovery. *Neurology*. 2008 Feb 5;70(6):449–53.
103. Nuti D, Mandalà M, Broman AT, Zee DS. Acute vestibular neuritis: prognosis based upon bedside clinical tests (thrusts and heaves). *Ann N Y Acad Sci*. 2005 Apr;1039:359–67.
104. Palla A, Straumann D, Bronstein AM. Vestibular neuritis: vertigo and the high-acceleration vestibulo-ocular reflex. *J Neurol*. 2008 Oct;255(10):1479–82.
105. Patel M, Arshad Q, Roberts RE, Ahmad H, Bronstein AM. Chronic Symptoms After Vestibular Neuritis and the High-Velocity Vestibulo-Ocular Reflex. *Otol Neurotol*. 2016 Feb;37(2):179–84.
106. Godemann F, Schuller J, Uhlemann H, Budde A, Heinz A, Ströhle A, et al. Psychodynamic Vulnerability Factors in the Development of Panic Disorders – A Prospective Trial in Patients after Vestibular Neuritis. *Psychopathology*. 2009;42(2):99–107.

ŽIVOTOPIS

Rođena sam 7.9.1996. u Požegi. Završila sam Osnovnu školu braće Radića u Pakracu gdje sam pohađala i gimnazijsko obrazovanje u Srednjoj školi Pakrac. Tijekom osnovne i srednje škole bavim se kuglanjem. Medicinski fakultet Sveučilišta u Zagrebu upisala sam 2015. godine. Stipendistica sam Talijanske Unije od prve godine studija. Dobitnica sam Dekanove nagrade za doprinos ugledu fakulteta za sudjelovanje u organizaciji studentskog kongresa ZIMS2018 – Menadžment u zdravstvu. Od 2017. godine članica sam SSHLZ-a (Studentska sekcija Hrvatskog liječničkog zbora) i EMSA-e Zagreb (European Medical Students' Association) s kojom sam organizirala 5 izdanja ZIMS-a (Zagreb International Medical Summit), 1 izdanje DSS-a (Dubrovnik Summer School) i 3 izdanja EMSS-a (Emergency Medicine Summer School) te sam obnašala dužnost predsjednice unutarnjih poslova u akademskoj godini 2020/21. i 2021./22. U akademskoj godini 2021./22. bila sam dio vodstva Sekcije za otorinolaringologiju i kirurgiju glave i vrata i Sekcije za ginekologiju i opstetriciju. Tečno govorim engleski i španjolski jezik, služim se talijanskim jezikom u razgovoru te osnovnom razinom njemačkog jezika.