

Mogućnost liječenja ventralnih hernija

Ribarić, Nika

Master's thesis / Diplomski rad

2022

Degree Grantor / Ustanova koja je dodijelila akademski / stručni stupanj: **University of Zagreb, School of Medicine / Sveučilište u Zagrebu, Medicinski fakultet**

Permanent link / Trajna poveznica: <https://um.nsk.hr/um:nbn:hr:105:610198>

Rights / Prava: [In copyright](#)/[Zaštićeno autorskim pravom.](#)

Download date / Datum preuzimanja: **2025-02-15**



Repository / Repozitorij:

[Dr Med - University of Zagreb School of Medicine Digital Repository](#)



**SVEUČILIŠTE U ZAGREBU
MEDICINSKI FAKULTET**

Nika Ribarić

Mogućnost liječenja ventralnih hernija

Diplomski rad



Zagreb, 2022.

Ovaj diplomski rad izrađen je u Kliničkoj bolnici Sveti Duh, Klinika za kirurgiju, pod vodstvom doc.dr.sc. Marka Severa i predan je na ocjenu u akademskoj godini 2021./2022.

Zahvale

Veliku zahvalnost u prvom redu dugujem svom mentoru doc.dr.sc Marku Severu za veliku pomoć tijekom studiranja i izrade ovog diplomskog rada.

Koristim priliku zahvaliti se svojoj obitelji i dečku koji su me uvijek podržavali i bili uz mene.

Popis i objašnjenje kratica korištenih u radu

CRP- c-reaktivni protein

CT - kompjutorizirana tomografija

MILOS- engl. *mini/less-open sublay*

TAPP - engl. *transabdominal preperitoneal hernia repair*

eTEP - engl. *extended/enhanced view totally extraperitoneal*

SCOLA – engl. *subcutaneous onlay laparoscopic approach*

TESLA -engl. *totally endoscopic supra-aponeurotic linea*

LIRA – engl. *laparoscopic intracorporeal rectus aponeuroplasty*

IPOM – engl. *intraoperative onlay mesh*

POL - poliester

PP - polipropilen

PVDF- poliviniliden fluorid

e-PTFE - ekspanzirani politetrafluoroetilen

PGC-25 - poliglekapron-25

ELAR – engl. *endoscopic-assisted linea alba reconstruction*

eMILOS – engl. *endoscopic mini/less-open sublay*

Sadržaj:

Sažetak	1
Summary	2
Uvod.....	3
Anatomija abdominalne stijenke.....	3
Anatomija površine	4
Krvne žile i limfa abdominalne stijenke	5
Živci	6
Mišići	7
Definicija ventralnih hernija	9
Spiegelova hernija.....	10
Umbilikalna hernija	10
Epigastrična hernija	11
Parastomalna hernija.....	12
Postincizijska hernija	13
Čimbenici rizika.....	14
Patogeneza ventralnih hernija	14
Diferencijalna dijagnoza	15
Protetski materijali	15
Mogućnosti liječenja.....	19
Da Silva.....	20
Ramirez	21
Rives-Stoppa.....	23
Minimalno invazivne metode u popravku ventralnih hernija	25
Retromuskularne metode	26
Suprafascijalne metode	29
Intraperitonealne metode	30
Prognoza i zaključak.....	31

Bibliografija	33
Životopis	36

Sažetak

Mogućnost liječenja ventralnih hernija

Popravlak velikih ventralnih hernija velik je izazov u kirurgiji. Na pojavu ventralne hernije utječu mnogi čimbenici poput tjelesne težine, prethodne laparotomije, spola, omjera kolagena tipa I i tipa III, broja trudnoća itd. Liječenje ventralnih hernija najčešće je elektivan kirurški zahvat s vrlo malo kontraindikacija za sam zahvat poput nemogućnosti podnošenja anestezije ili općeg lošeg stanja.

Iako se tegobe prouzrokovane protruzijom organa mogu ublažiti nošenjem kilnog pojasa, jedino konačno liječenje je kirurško. Početni pristup koji se sastojao od jednostavnog prešivanja defekta u fasciji dovodio je do visoke stope recidiva. Popravlak velikih abdominalnih defekata ponekad je vrlo kompleksan te se nastavilo s razvijanjem protetskih materijala kao i tehnika kojima bi se defekti liječili. Prvotne mrežice koje su se koristile u popravku defekata pokazivale su visoku stopu odbacivanja kao i infekcija. Mrežice su se razvijale te su danas standard u popravku abdominalnih defekata. Na tržištu postoji više od 70 vrsta u koje ubrajamo resorptivne biološke, sintetske resorptivne i neresorptivne.

Zlatnim standardom za liječenje ventralnih hernija danas se smatra metoda Rives-Stoppa metoda. Također se koriste tehnike poput Ramirezova te da Silvina tehnike.

Sve popularnije postaju minimalno invazivne metode koje se po položaju postavljanja mrežice dijele na retromuskularne, suprafascijalne te intraperitonealne. Retromuskularne metode su: MILOS, eMILOS, TAPP, MIC Rives Stapler Repair, eTEP i dr. Suprafascijalne metode popravka ventralnih hernija su: TESLA, SCOLA, ELAR. U intraperitonealne metode ubrajamo IPOM te LIRU.

Pri odabiru metode valja uzeti u obzir opće stanje pacijenta, dostupne materijale kao i iskustvo kirurga u popravku kompleksnih abdominalnih defekata.

Summary

Treatment possibilities of ventral hernia repair

Repair of ventral hernias is a big challenge in modern surgery. Ventral hernias are induced by many factors, such as body mass, history of laparotomy, gender, ratio of collagen type I and type III, number of pregnancies. Most of the time, the treatment of ventral hernias is done by an elective surgical procedure with few contraindications such as intolerance to anesthesia or a bad general condition of the patient.

The hardship which is made by the organ protrusion can be soothed by wearing a hernia belt, however, the only permanent solution is a surgical procedure. The initial approach of a simple defect quilting in the fascia was leading to a high recurrence rate. Mending of the huge stomach defects is sometimes a complex procedure so in order to develop new techniques a big number of prosthetic materials was developed. The first prosthetic meshes which were used in the mending of defects showed a big rejection rates, and the same holds true for the infection rates. Meshes have continuously been developed and are nowadays a standard repair technique for stomach defects. There are more than seventy types of medical meshes on the market including biological, synthetic resorptive and synthetic no-resorptive.

The golden standard in the treatment of ventral hernia is the Rives-Stopp method. Techniques such as Ramirez and da Silva are often used as well. However, a rise in popularity has been noted for the minimally invasive methods which are divided according to the placement of the mesh. They are classified into retro-muscular, suprafascial and intraperitoneal methods. Retro-muscular methods are: MILOS, eMILOS, TAPP, MIC Rives Stapler Repair, eTEP, etc. Suprafascial methods for the treatment of ventral hernias are: TESLA, SCOLA, ELAR. Intraperitoneal methods include IPOM and LIRA.

When choosing the surgical method it is necessary to determine the general condition of the patient, available materials (surgical meshes) and the general experience of the surgeon in the treatment of complex stomach defects.

Keywords: hernia ventral, hernioplasty, laparoscopic surgery, surgical meshes

Uvod

Ventralne hernije su vrlo česta pojava, osobito nakon prethodno učinjene laparotomije. Iako neki autori pravim ventralnim hernijama nazivaju samo postincizijske hernije, u središnjoj liniji se mogu javiti i ostale hernije poput parastomalnih, umbilikalnih, epigastričnih i Spiegelovih. Određene se tegobe mogu ublažiti konzervativnim metodama liječenja, ali konačno liječenje je uvijek kirurško. Poznavanje anatomije trbušne stijenke od velikog je značaja prilikom planiranja kirurškog liječenja ventralnih hernija. Korištenje protetskih mrežica je standard u popravku ventralnih hernija, budući da je prijašnji pristup prešivanjem defekta dovodio do visoke stope recidiva. Veliki napredak je dostignut na polju liječenja ventralnih hernija te se danas uz metode poput Ramireza, Rives-Stoppe i da Silve sve češće koriste i laparoskopske, minimalno invazivne metode koje se dijele na suprafascijalne, intraperitonealne i retromuskularne.

Anatomija abdominalne stijenke

Abdominalna stijenka i abdominalna šupljina spajaju torakalni sa zdjeličnim skeletom. Kombinacija mišića i aponeuroza zaštićuje sadržaj abdominalne šupljine. Manjak koštanih struktura u abdomenu dozvoljava fleksibilnost trupa, ali isto tako i rastezljivost za prilagođavanje dinamičkim promjenama u volumenu abdominalnog sadržaja.

Abdominalnu stijenku možemo podijeliti od površine prema dubini na:

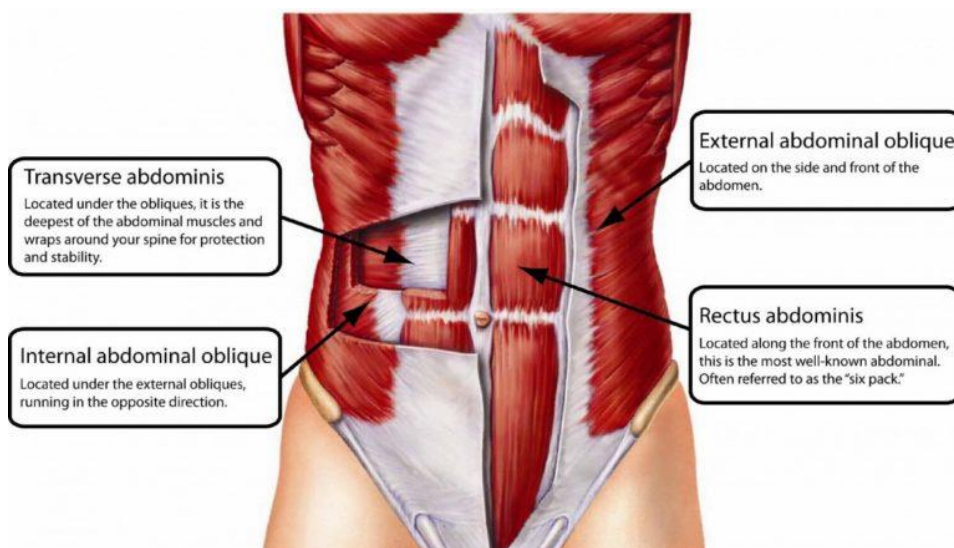
- (1) Kožu
- (2) Potkožno tkivo koje se dijeli na:
 - a. Camperovu fasciju - površinski masni sloj
 - b. Scarpinu fasciju - duboki membranski sloj
- (3) Abdominalne mišiće, njihove uložene fascije i aponeuroze
- (4) Fasciu transversalis
- (5) Parijetalni peritoneum (1)

Abdominalni mišići se načelno mogu podijeliti na anterolateralne i posteriorne komponente.

Anterolateralni mišići sastoje se od pet uparenih mišića prikazanih idućom tablicom:

Tablica 01. Anterolateralni mišići				
M. obliquus externus abdominis	M. obliquus internus abdominis	M. transversus abdominis	M. rectus abdominis	M. pyramidalis

Također, anterolateralni mišići prikazani su slikom (01). Posteriorni mišići sastoje se od m. psoas majora i m. quadratus lumborum.

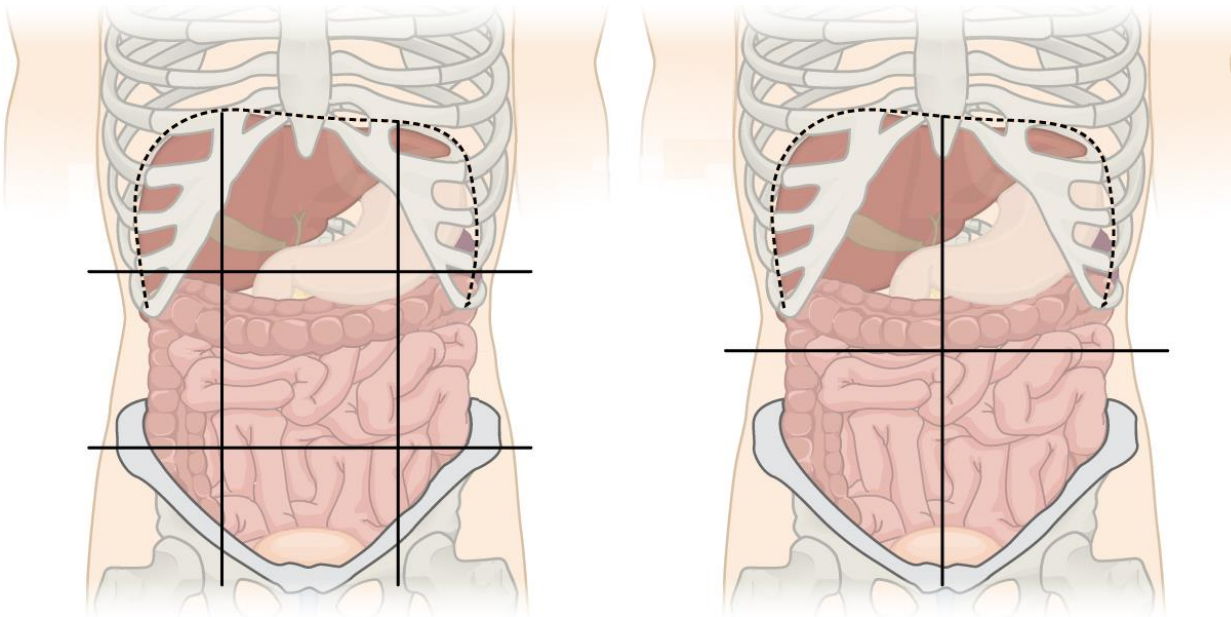


Slika 01. Anterolateralni mišići – na samom dnu nalazi se Pyramidalis, preuzeto iz (2)

Anatomija površine

Vanjska površina abdominalnog zida može biti podijeljena na regije kako bi se napravio precizan opis fizikalnog pregleda. U tu svrhu koristi se podjela abdomena na 4 ili na 9 regija. Ukoliko abdomen želimo podijeliti na 9 regija tada su linije kojima ga dijelimo sljedeće: 2 vertikalne linije su nacrtane duž rubova m. rectus abdominis kako bi kaudalno lakše konvergirale. Horizontalne linije mogu biti nacrtane preko synchondrosisa xiposternalisa, središnja dotiče donji rub rebrenih

lukova, a kaudalna povezuje spine iliace anteriores superiores (3). Te dvije vertikalne i dvije horizontalne linije dijele abdomen u 9 regija. Alternativno, abdomen se može podijeliti u 4 kvadranta pomoću vertikalne medijalne linije i horizontalne linije koja prolazi preko umbilicusa.



Slika 02. Podjela abdomena na devet i četiri regije, preuzeto iz (4)

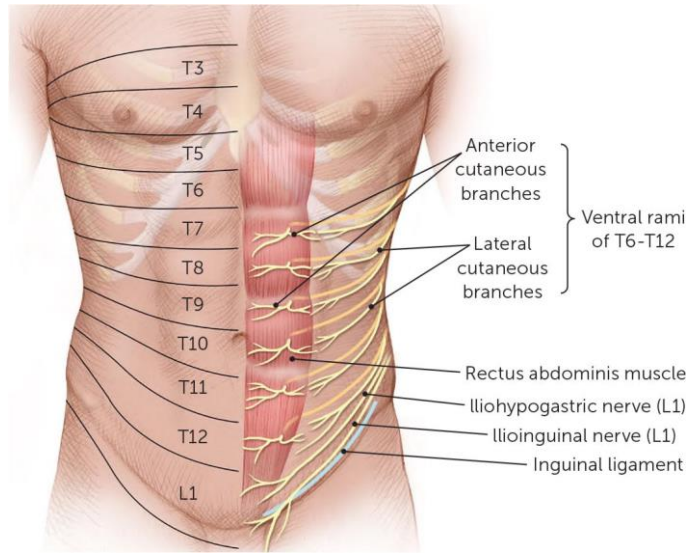
Krvne žile i limfa abdominalne stijenke

Kranijalni dio abdominalne stijenke prima krv iz a. epigastrice superior koja je grana a. subclavie. A. thoracica interna je grana prvog dijela a. subclavie. Spušta se između m. intercostalis internusa i m. transversus thoracis straga od gornjih šest rebrenih hrskavica u prsnoj koži. Prolazi kroz sternokostalni trokut ili otvor Morgagnija na prednjem dijelu dijafragme odmah iza prsne kosti. Ulaskom u abdomen dijeli se na a. musculophrenicu te se nastavlja kao a. epigastrica superior. A. musculophrenica putuje inferolateralno duž arcusa subcostalis te opskrbljuje hipohondrijsku regiju i anterolateralnu dijafragmu. A. epigastrica superior opskrbljuje epigastričnu i umbilikalnu regiju kao i m. rectus abdominis. Venska drenaža usko prati arterijsku opskrbu. Lateralni abdominalni zid i lumbalna područja dobivaju vaskularnu opskrbu iz grana a. thoracice, uključujući desetu i jedanaestu a. intercostalis posterior i a. subcostalis. Kaudalni dio prednjeg

abdominalnog zida površinski opskrbljuju grane a. femoralis, a dubinska opskrba dolazi od grane vanjske ilijačne arterije. Neposredno prije nego što se a. iliaca externa spusti u femoralni prsten, dijeli se na a. epigastricu inferior i a. circumflexu ilium profundu. A. epigastrica inferior prolazi po stražnjoj strani m. rectus abdominis, između peritoneja i transferzalne fascije, probija ovojnici m. rectus abdominis te anastomozira sa a. epigastricom superior. A. circumflexa ilium profunda polazi ispod a. epigastrice inferior te opskrbljuje abdominalne mišiće. Nakon izlaska iz femoralnog prstena, a. femoralis se ubrzo grana na a. epigastricu superficialis i a. circumflexu ilium superficialis. A. epigastrica superficialis polazi ispod preponske sveze, probija fasciju te je usmjerena prema gore sve do blizu umbilicusa. Stražnji abdominalni zid krvožilnu opskrbu dobiva od aa. lumbales koje izlaze iz a. abdominalis na razini L1-L4. Glavne vene koje dreniraju abdominalnu stijenku prate arterije osim v. thoracice interne koja se drenira u brahiocefalični venski vod. V. circumflexa ilium superficialis i v. epigastrica superficialis se ulijevaju u v. saphenu magnu, a vv. epigastrice inferior i vv. circumflexa ilium profundae u v. iliacu externu.

Živci

Inervacija mišića anterolateralne abdominalne stijenke prvenstveno potječe od T7-T12 nn. intercostalis. Oni prolaze anteriorno s ostatkom neurovaskularnog snopa između slojeva m. obliquusa internusa abdominis i m. transversus abdominis. Lumbalni pleksus izlazeći iz leđne moždine, opskrbljuje i m. psoas major i m. quadratus lumborum. N. iliohypogastricus i n. ilioinguinalis su grane lumbalnog pleksusa. Navedene grane također opskrbljuju donja vlakna i spojnu tetivu m. obliquusa internusa abdominis i m. transversus abdominis. Živce abdominalnog zida možemo vidjeti na idućoj slici:



Slika 03. Živci u abdomenu, preuzeto iz (5)

Mišići

Abdominalni mišići imaju puno funkcija: pridonose pokretima trupa, olakšavaju stvaranje intraabdominalnog tlaka i intratorakalnog pritiska, stabiliziraju trup, olakšavaju disanje. Pokreti u kojima sudjeluju abdominalni mišići su: savijanje, ekstenzija, lateralno istežanje te rotacija. Radnje poput kihanja, kašljanja povraćanja i obavljanja nužde potpomognute su kontrakcijama abdominalnih mišića. Mišići abdominalne stijenke također pomažu pri stabilizaciji trupa pri dizanju težih tereta. Anterolateralni mišići (izuzev *m. transversus abdominis*) djeluju kao pomoćni mišići disanja tj. kao pomoćni ekspiratori.

Tri sloja velikih ravnih uparenih mišića vrše navedene kretnje: ***m. obliquus externus abdominis***, ***m. obliquus internus abdominis*** i ***m. transversus abdominis***. Anteromedijalno se ovi slojevi spajaju u ovojnicu *m. rectus abdominis* koja zatvara navedeni mišić s obje strane te *m. pyramidalis*. U srednjoj liniji, spojene aponeuroze ovih mišića spajaju se u *lineu albu*.

M. obliquus externus abdominis mišić je najpovršniji od mišića anterolateralne abdominalne stijenke. Polazišta su donji rubovi 5. rebra te eventualno 6. do 12. rebra. Kako se približava medioklavikularnoj liniji, njegova vlakna ulaze u prednju ovojnicu rektusa i *lineu albu*. Aponeuroza *m. obliquusa externusa abdominis* tvori slobodni završetak između spine iliace anterior superior i *tuberculum pubicum*- *lig. inguinale*. Simultana kontrakcija *m. obliquusa*

internusa abdominis i m. obliquus externus abdominis uzrokuje rotaciju i bočnu fleksiju kralježnice.

Površinski list torakolumbalne fascije, lig. inguinale i linea intermedia na cristi iliaci polazišta su **m. obliquus internus abdominis**. Mišićne niti su usmjerene prema gore medijalno te prelaze u aponeurozu. Distalno hvatište mišića je linea alba, pubična kost te donji rob hrskavice od 9 do 12. rebra. Obostrana kontrakcija flektira kralježnicu.

M. transversus abdominis je najdublji od anterolateralnih mišića. Polazište mu je unutarnja strana rebrene hrskavice 7. do 12. rebra. Niti ovoga mišića su usmjerene vodoravno te u blizini lateralnog ruba m. rectus abdominis prelaze u aponeurozu. Lineom semilunaris nazivamo granicu prijelaza tetivnih u mišićne niti. Donje niti aponeuroze m. transversus abdominis omeđuju anulus inguinalis profundus.

M. rectus abdominis je široki i dugački mišić koji ima više polazišta a to su: kaudalni rub 5. do 7. rebrene hrskavice, proc. xiphoideus, ligg. costoxiphoidea. M. rectus abdominis je po cijeloj duljini pokriven ovojnicom. Medijalna vlakna tetiva ulaze u lineu albu te kod muškaraca tvore lig. suspensorium penis, a kod žena lig. suspensorium clitoridis (3). Hvatište mišića je pubična simfiza. Mišić se dijeli preko 3-4 poprečne tetivne intersekcije. Intersekcije srastu s prednjim listom ovojnice te pomažu u bočnom savijanju trupa. Mišić je i snažan fleksor kralježnice te učvršćuje zdjelicu tijekom hoda.

U 80% ljudi postoji mali zakržljali m. pyramidalis. Proksimalno hvatište mu je crista pubica, a distalno hvatište linea alba. Inerviran je međurebrenim živcima. Mišić nateže lineu albu i pojačava abdominalnu stijenku medijalno od preponskog kanala (6).

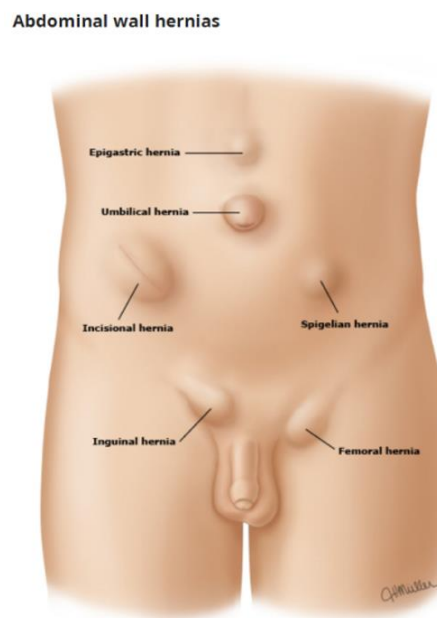
U stražnjem trbušnom zidu možemo naći nekoliko mišića. Od značajnijih to su quadratus lumborum i psoas major. Hvatište quadratus lumboruma je donji rub dvanaestog rebra kao i kostalni nastavci I do IV. lumbalnog kralješka, a distalno hvatište lig. iliolumbale Obostrana kontrakcija može uzrokovati lateralnu fleksiju i ekstenziju slabinskog dijela kralježnice. Psoas major dio je m. iliopsoasa uz m. iliacus. Proksimalno hvatište dijeli se na duboki i površinski sloj. U površinskom sloju se hvata za lateralne strane trupova XII. prsnog te gornja četiri slabinska kralješka te intervertebralne ploče. Dubinski sloj se hvata za rebrene nastavke I. do IV. slabinskog kralješka. Distalno hvatište je stražnja strana trochanter minora. Pri obostranoj kontrakciji m.

iliopsoasa pregiba se trup prema naprijed (6). Poznavanje radne anatomije abdominalne stijenke potrebno je za razumijevanje njene patologije i potencijala za kirurški popravak. Postoje mjesta na stijenci koja su zbog svoje anatomske građe manje otporna, pa se lako mogu pretvoriti u otvore za hernije. To su mjesta prolaska krvnih žila (vasa femoralis), umbilicus i ingvinalni kanal. Osim toga, postoje mjesta s malo mišića ili bez njih, kao što su linea alba, fovea inguinalis medialis ili Petitov trokut (trigonum lumbosacrale Petiti). Kroz te prirodene ili stečene otvore na abdominalnoj stijenci zbog slabosti potpornih struktura stijenke, povećanjem intraabdominalnog tlaka nastaje protruzija intrabdominalnih ograna.

Definicija ventralnih hernija

Hernije ili kile su izbočenja peritoneuma kroz otvor (stečeni ili urođeni) koja trajno ili prolazno sadrže abdominalne organe ili dijelove abdominalnih organa. Između umbilicusa i skifoidnog nastavka prsne kosti nalaze se hernije u srednjoj abdominalnoj liniji. Ventralne hernije se najčešće javljaju prilikom reza u središnjoj liniji te su zato i dobile naziv. Neki autori pravim ventralnim hernijama nazivaju samo postincizijske hernije.

Ventralne hernije prikazane su idućom slikom:



Slika 04. Najčešće abdominalne ventralne hernije, preuzeto iz (7)

Spiegelova hernija

Spiegelova hernija ili lateralna ventralna hernija je hernija koja prolazi Spiegelovu fasciju. Javlja se u aponeurotičnom sloju smještenom između m. rectus abdominis medijalno i lineae semilunaris lateralno. Nalazi se ispod lineae arcuatae jer je to fiziološki locus minoris resistentiae, naime u ovom području ne postoji dorzalna lamina fascije m. rectus abdominis.

Vrlo je rijetka hernija, međutim jako je dobro istražena te u literaturi postoji znatan broj precizno opisanih hernija, a obično ih nalazimo kod osoba srednje životne dobi.

Obično se nalaze unutar abdominalne stijenke te su obično vrlo male tako da su teško uočljive na površini tijela. Vidljivu oteklinu moguće je vidjeti u području srednjeg ili donjeg abdomena, odmah lateralno uz lateralni rub rektusa. 20% ovakvih hernija se inkarcerira te se pacijentu sugrerira, uz rano otkrivanje hernije, učiniti kirurški zahvat.

Umbilikalna hernija

Umbilikalna hernija u odraslih nastaje najčešće u žena srednje životne dobi zbog jakog povećanja volumena abdominalne šupljine, odnosno u stanjima gdje dolazi do povišenja intraabdominalnog tlaka. Često ih nalazimo kod gojaznih žena poslije trudnoće, bolesnika s ascitesom ili velikim intraabdominalnim tumorom. Te hernije mogu biti jako velike. Ponekada su defekti abdominalne stijenke toliko veliki da se sadržaj koji prolabira ne može više vratiti u abdominalnu šupljinu. Stijenka je kronično oštećena, tanka i katkada egzulcerirana. Tu pojavu nazivamo gubitak domene. Vraćanje prolabiranog sadržaja zahtijeva fiziološku prilagodbu, najčešće respiratornu. U tako velikim hernijama postoje i dodatni džepovi slični divertikulima što povećava mogućnost uklještenja. Obično postoje brojne priraslice između crijevnih vijuga i crijevnih vijuga kilne vreće. Koža nad velikim umbilikalnim hernijama je jako tanka, katkada egzulcerira što je posljedica ishemije i infekcije. U usporedbi s uklještenjima s ostalim vrstama hernija, pri inkarceraciji umbilikalnih hernija mnogo je veća stopa smrtnosti. Komplikacije koje mogu biti smrtonosne posljedica su promjena u samim hernijama (perforacija, peritonitis, kožna infekcija, sepsa i sl.).

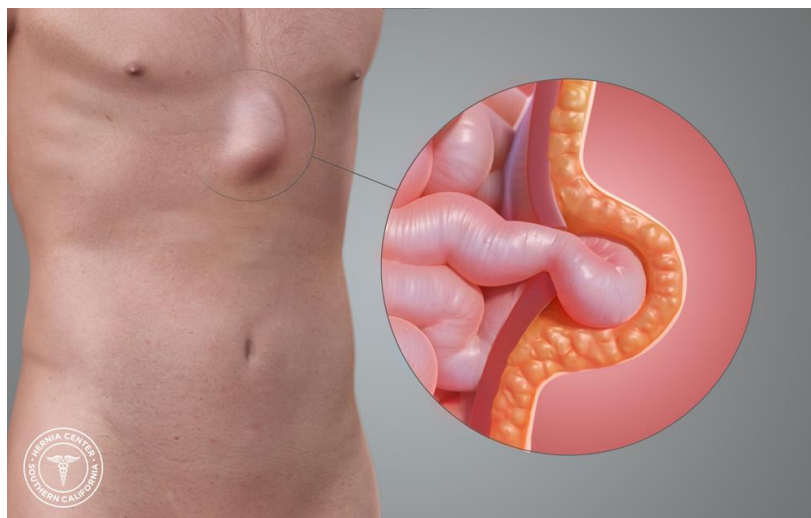
Umbilikalna hernija u djece nastaje tijekom embrionalnog razvoja, prije konačne rotacije crijeva, tada dio abdominalnog sadržaja kroz umbilicus izlazi u ekstraembrionalnu celomičnu šupljinu.

Oko desetog tjedna života organi ploda postupno se vraćaju na svoja mjesta i pritom se završava proces crijevne rotacije. U nastavku fetalnog razvoja, na abdominalnoj stijenci otvori se zatvaraju te pri porođaju ostaje otvoren samo uzak prostor oko umbilikalnih struktura.

Malu umbilikalnu herniju ima oko 50% novorođenčadi iz razloga što proces zatvaranja prirodnih otvora još nije završen. U prosjeku tj. u oko 60% slučajeva otvor će se spontano zatvoriti tijekom prve četiri godine života. U slučaju da se ne zatvore vjerojatno će i dalje postojati te će se morati kirurški liječiti.

Epigastrična hernija

Epigastricne hernije, odnosno hernije u srednjoj abdominalnoj liniji nalaze se između umbilicusa i processusa xyphoideusa. Uzduž bijele pruge (lineae alba) se najčešće javljaju defekti abdominalne stijenke. Lineu albu čine vezivne niti ovojnica rektusa koje se međusobno isprepliću. Među istim tim nitima postoje mali otvori za prolaz krvnih žila. Ti otvori se šire i spajaju u veće otvore širine do 2 centimetra usred povećanja intraabdominalnog tlaka. U početku, kroz njih prolazira masno tkivo, a daljnim širenjem i parijentalni peritonej, koji će tvoriti kilnu vreću. Najčešće ove hernije možemo naći kod muškaraca, koji su bili aktivni u mlađoj i srednjoj životnoj dobi. Uglavnom su stečene. Vrlo rijetko se uklješte, a glavni simptom im je neugodna bol u području ispupčenja. Bol se često opisuje kao navlačenje, trganje, pečenje što se pri tjelesnom naporu, sjedenju ili naganjanju prema naprijed pojačava. Smanjivanje tegoba nestaje u ležećem položaju. U diferencijalnoj dijagnozi mora se isključiti intraabdominalnu bol kao i lipome. Operacija je skoro pa i uvijek elektivna jer se ovaj tip hernije vrlo rijetko inkarcerira.



Slika 05. Hernia Epigastrica, preuzeto iz (8)

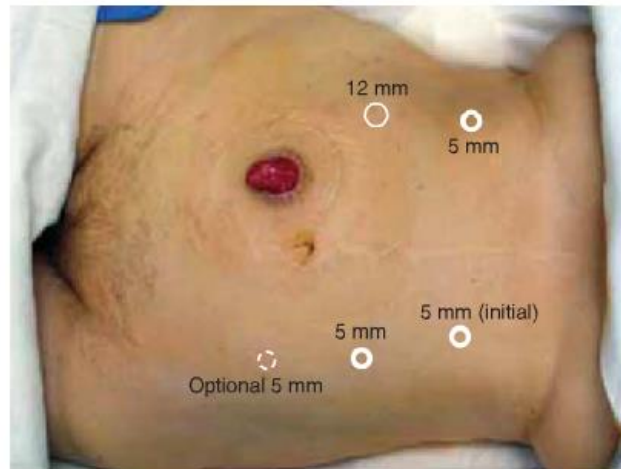
Parastomalna hernija

Parastomalna hernija je hernija nastala na rezu pomoću kojeg se stoma i formirala. Stoma je kirurški napravljen otvor u želucu, tankom ili debelom crijevu koji omogućuje da se feces preusmjeri u slučaju kolostome i ileostome. U slučaju gastrostome otvor služi za enteralnu prehranu bolesnika. Do 78% pacijenata razvije parastomalnu herniju nakon operacije prve dvije godine nakon postavljanja (9). Ti pacijenti najčešće su starije životne dobi, pretili, boluju od karcinoma, pušači su ili boluju od Crohnove bolesti. Rizik stjecanja ove hernije također se povećava uz povijest prethodne hernije abdominalnog zida. Nošenjem potpornog remena u području abdomena simptomi se mogu smanjiti. Međutim, parastomalne hernije zahtjevaju operativne zahvate. Ti zahvati su:

- Zatvaranje stome – ova opcija je dostupna vrlo malom broju pacijenata kod kojih se stoma može zatvoriti, a crijeva ponovno spojiti.
- Popravak hernije – parastomalna hernija se može sanirati laparoskopskim metodama kao i otvorenim pristupom. IPOM tehnika se može koristiti u popravku parastomalne hernije, a od protetskih materijala se vrlo često koriste mrežice od ePTFE, osobito u laparoskopskim popravcima.

- Premještanje stome – U nekim slučajevima stoma s parastomalnom hernijom se može zatvoriti i nova stoma može biti otvorena u nekom drugom dijelu abdomena. Međutim, nova parastomalna hernija se također može oformiti oko te nove stome.

Simptomi parastomalne hernije su bol ili neugodan osjećaj u području oko stome te ispupčenje u području oko stome, posebice pri kašljanju tj. povećanju abdominalnog tlaka.



Slika 06. Položaj troakara u popravku parastomalne hernije, preuzeto iz (10)

Postincizijska hernija

Postincizijskom hernijom podrazumijevamo protruziju abdominalne šupljine na mjestu nekadašnje incizije. Takav defekt mora nastati u razdoblju od 30 dana nakon operativnog zahvata kako bi se smatrao postincizijskom hernijom. Ventralna hernija na mjestu incizije vrlo je česta. Podatci govore kako se javlja iza čak 10 do 15% laparotomija (11). Postoperativne hernije su komplikacija abdominalne operacije. Razlozi nastanka postoperativne hernije su loša kirurška tehnika, neadekvatan materijal za šivanje kao i tehnika šivanja, infekcija, hematomi i loše cijeljenje. Postoperativna hernija nastaje pod zatvorenom kožom prilikom čega se razdvajaju potkožni slojevi rane. U istome ožiljku može nastati više kilnih otvora ovisno o mjestu dehiscencije mišića i ovojnica abdominalne stijenke te o tome ovisi i veličina postincizijske hernije. Bitno je razlikovati prolaps abdominalnih organa od postoperativne hernije. Naime, ukoliko nastane defekt u parijetalnome peritoneumu, tada se ne radi o herniji već o prolapsu abdominalnih organa. Organi

se pipaju ispod atrofične kože. Unutar same hernije mogu nastati potkožni džepovi koji povećavaju mogućnost strangulacije zbog uvlačenja crijeva u vijuge (12).

Čimbenici rizika

Čimbenici rizika za razvoj ventralnih hernija su višestruki. Starija dob se osobito povezuje s višim rizikom za nastanak ventralne hernije. Nadalje, u starijoj populaciji postoje dodatni ugrožavajući faktori koji čine tzv. gerijatrijski sindrom koji uključuje faktore poput: komorbiditeta, polipragmazije, kognitivnog i nutritivnog statusa, sarkopenije (13). Komorbiditeti poput kronične bolesti i diabetesa mellitusa pripadaju u rizične faktore za nastanak ventralne hernije. Iako se narušen kognitivni i nutritivni status, sarkopenija te polipragmazija povezuje s višim rizikom za nastanak ventralne hernija, podatci su nedostadni (14). Infekcija rane kao i primjerice dugotrajno uzimanje kortikosteroida povezuje se s nastankom ventralne hernije (15). Muški spol povezuje se s višim rizikom za razvoj hernije općenito pa tako i ventralne hernije. Određene biološke faktore također možemo ubrojati u rizične. Kolagen je glavni sastojak fascije abdominalne stijenke što navodi na zaključak o važnosti omjera vlakana u samoj stijenci. Omjer kolagena tipa I i III osobito je bitan za razvoj hernije, dijastaze rektusa i sl. Smanjen omjer kolagena tipa I i III povezuje se s ponavljajućim hernijama nakon implantacija mrežica od polipropilena, politetrafluotoetilena, mersilena (16). Narušena sinteza kolagena u određenim sindromima poput Ehlers-Danlosovog sindroma promovira nastanak hernije. Uz čimbenike poput infekcija iskustvo kirurga kao i tehnički čimbenici također utječu na razvoj defekata u fasciji.

Patogeneza ventralnih hernija

Razlikujemo prirođene i stečene hernije. Prirođene hernije nastaju zbog nerazvijenih anatomskih struktura, a stečene zbog više čimbenika. U principu, hernije nastaju zbog trenutnog ili kroničnog povećanja intraabdominalnog tlaka u kombinaciji sa slabošću mišićnog ili vezivnog tkiva abdominalne stijenke (12). Abdominalna stijenka je građena kako bi mogla izdržati akutna povećanja intraabdominaloga tlaka u radnjama poput defekacije, kihanja, kašljanja ili fizičkih

napora. Nasuprot akutnim povišenjima intraabdominalnog tlaka u kronična povišenja tlaka ubrajamo trudnoću, ascites, intraabdominalne tumore itd. Ipak, u abdominalnoj stijenci postoje određena mjesta podložnija nastanku hernija poput: lineae albae, umbilicusa, trigonuma lumbosacrale Petiti. To su predilekcijska mjesta za nastanak hernija.

Diferencijalna dijagnoza

Ventralnu herniju nije teško prepoznati. Diferencijalna dijagnoza obuhvaća stanja poput dijastaze rektusa, seroma, hematoma, apscesa, tumora mekih tkiva i hematoma ovojnice rektusa. Limfadenopatija je također u potencijalnom izboru diferencijalnih dijagnoza, no nije vrlo vjerojatna. Limfadenopatija zahvaća manju površinu te ju je relativno lako isključiti. Seromi i hematomi se najčešće javljaju na mjestu incizije, a apsces se može isključiti pomoću dodatnih parametara poput povišenog CRP-a, sedimentacije, leukocitoze (17). Hematom ovojnice rektusa je rijedak klinički entitet koji se javlja nakon akumulacije krvi u ovojnici rektusa. Hematom ovojnice rektusa češće se javlja u donjem abdomenu zbog krvožilne opskrbe m. rectus abdominis. Hematom ovojnice rektusa razlikuje se od ventralne hernije pomoću CT-a (17). Diferencijalno dijagnostički najveći problem je razlikovanje ventralne hernije i dijastaze rektusa. Dijastaza rektusa podrazumijeva razdvajanje mišića abdominalne stijenke (m. rectus abdominis) u području bijele linije (linea alba). Povišen intraabdominalni tlak pogoduje nastanku dijastaze. Trudnoća je također faktor koji doprinosi nastanku dijastaze. Za razliku od ventralne hernije, dijastaza nema jasan kilni otvor te nema defekta u fasciji. Dijastazu se može otkriti prilikom kliničkog pregleda u trenutku kada se pacijent ustaje iz ležećeg položaja. Prilikom ustajanja stvara se istaknuta izbočina od processusa xiphoideusa sve do umbilicusa. Bitno je napomenuti kako se često oba stanja javljaju u isto vrijeme što stvara dodatne dijagnostičke izazove. Nakon učinjene laparotomije vrlo je česta pojava istodobnog razvoja dijastaze rektusa kao i ventralne hernije (18).

Protetski materijali

Popravak velikih abdominalnih defekata predstavlja veliki problem u kirurgiji. Korištenje kirurške tehnike šavima dovodi do visoke stope recidiva. Stopa recidiva kod inicijalnog popravka iznosi 33%, kod sekundarnog popravka 44%, a kod tercijarnog popravka čak do 48% (19). Stoga su se

pronalezila druga rješenja za popravke velikih defekata abdominalne stijenke. Godine 1890. Theodor Billroth predlaže zatvaranje defekata pomoću protetskih materijala. Materijali koji su se koristili u početku su pokazali veliku stopu odbacivanja, infekcija i ostalih komplikacija (20). 50-ih godina prošlog stoljeća Francis Usher razvija Marlex mrežicu koja pokazuje izvanredna svojstva. Usher je razvio tehniku bez tenzije premoštavanjem defekata tj. bridging umjesto tehnike popravka defekata kirurškim šavima (21). 1973. J. Rives i R. Stoppa predstavljaju tehniku s retromuskularno postavljenom mrežicom. Mnogi materijali su se koristili uključujući pamučni i svileni konac. Navedeni materijali nažalost nisu postigli uspjeh te su povezani sa visokom stopom infekcija kao i odbacivanjem materijala (22). Mrežice su danas metoda izbora za popravke ventralne hernije. Na tržištu postoji više od 70 vrsta mrežica. Većina mrežica je načinjena od materijala koji su razvijeni kako bi se od njih proizvodili kirurški konci. U te materijale ubrajamo polipropilen, poliester, politetrafluoroetilen i polivinilidenfluorid. Kako bi niti od kojih se izrađuju mrežice bile pogodne za uporabu, one moraju imati minimalnu mogućnost reakcije s tkivom. U reakciju s tkivom ubrajamo i mogućnost razvitka infekcije prilikom mogućeg prekida kontinuiteta mrežice. Također, mrežice moraju održati in vivo tenzilnu snagu u dugom periodu vremena. Kada govorimo o tehničkim aspektima mrežica koje se koriste u kirurgiji tada je bitno da imaju sposobnost lakog prolaska kroz tkivo kao i mogućnost pričvršćivanja kirurškim iglama u uobičajenim procedurama. Protetski materijali steriliziraju se etilen oksidom ili pak ultraljubičastim svjetlom (23). Fizikalne karakteristike mrežice su dakle, konstrukcija, otpornost na kidanje, poroznost, fleksibilnost i resorptivnost. S obzirom na način tkanja i korištene niti razlikujemo: monofilamentne, multifilamentne, mrežice sa miješanom strukturom (neresorptivna + resorptivna ili više neresorptivnih), 3D mrežice ili mrežice sa filmom poput ePTFE kompozitnih mrežica. Mrežice s filmom poput Omyre su titanizirane. S obzirom na sastav razlikujemo neresorptivne mrežice koje se sastoje od polipropilena ili polistirena, biološke koje su primjerice načinjene od animalnog kolagena ili djelomično resorptivne. S obzirom na veličinu pora razlikujemo makroporne, mikroporne, makroporne s mikroporama te submikronične mrežice. Makroporne mrežice sadrže pore veće od 75 μm (24).


Mikroporne mrežice koje sadrže pore manje od 10 mikrometara su pokazale veću stopu odbacivanja. Odbacivanje mrežice je rezultat brzog premošćivanja malih pora ožiljnim tkivom. Ožiljno tkivo se minimalno integrira i uzrokuje kroničnu upalu.

S obzirom na masu tkanja razlikujemo ultralight, light, standard i heavy mrežice. Ultralight mrežice su mrežice gustoće ispod 35 g/m², light mrežice su gustoće od 35 do 70 g/m². 70 do 140 g/m² je gustoća standardnih mrežica, a heavy mrežice su one gustoće iznad 140 g/m² (24).

Tablica 02. Vrste mrežica (19)			
Neresorptivna sintetska	Polipropilen (PP)	Poliester (POL)	Ekspandiranipolitetrafluoroetilen (ePTFE)
Resorptivna sintetska	Polygalactin 910 (Vicryl)	Poliglikolna kiselina (Dexon)	
Resorptivna biološka	Ljudska fascia lata	Svinjska crijevna submukoza (Permakol)	Dermis, perikard

Idealna mrežica je netoksična, neimunogena, ne reagira sa okolnim tkivom te se adekvatno inkorporira u tkivo. Sam proces urastanja mrežice u okolno tkivo traje tri do šest mjeseci. Mrežice možemo podijeliti u generacije prema sastavu i tipu materijala.

- Mrežice prve generacije (sintetske neresorptivne mrežice) – ponajviše su zasnovane na mrežicama od polipropilena. Prve mrežice su bile teške te su imale male pore. Povezane su s visokom stopom nastanka ožiljnog tkiva te se potraga za boljim materijalom nastavila. Makroporne mrežice od polipropilena na tržištu se nalaze pod imenom: Marlex, Prolene[®], Prolite[®], Atrium[®] and Trelex[®], Optilene Mesh Elastic[®], Optilene[®] Mesh LP te Optilene[®] Mesh (23). Optilene mrežice su pletene monofilamentne, lako se fiksiraju i prilagođavaju anatomiji te su biokompatibilne. Mikroporne mrežice prve generacije su građene od ekspaniranog politetrafluoroetilena (e-PTFE) te se na tržištu nalaze pod imenom Gore-Tex[®].



Slika 07. Optilene®Mes, preuzeto iz (19)

- Mrežice druge generacije (mrežice miješane strukture) - iako su mrežice prve generacije uvelike unaprijeđene te su imale veliku tenzilnu snagu, određene komplikacije poput infekcija i priraslica su i dalje bile prisutne. Druga generacija mrežica je razvijena tako da se kombiniraju sintetski materijali. I ova generacija je nastavljala kombinirati polipropilen, e-PTFE te poliester. Inovacija druge generacije je kombiniranje materijala poput titana, polivinilden fluorida (PVDF) te poliglekaprona 25 (PGC-25) (23). Kompozitne mrežice su s jedne strane presvučene filmom kolagena. Prednost kompozitnih mrežica je niski potencijal stvaranja priraslica. Takve mrežice mogu se koristiti i intraperitonealno. Bitno je paziti na specifičnu orijentaciju prilikom implantacije. Visceralna strana je mikroporna i sprečava stvaranje priraslica, dok je druga strana makroporna te doprinosi urastanju tkiva u mrežicu. Tvornička imena takvih mrežica su: Dual Mesh® (W.L. Gore & Associates, Inc., AZ, USA), Dulex® and Composix® (obje proizvedene u Bard Davol Inc., Providence, RI, USA).
- Mrežice treće generacije (biološke mrežice) - iako se stopa priraslica smanjila uporabom mrežica druge generacije, biološki materijali dodatno su smanjili stopu priraslica. Dermis dobiven od ljudskog ili goveđeg donora je decelulariziran te ostaju samo kolagenske strukture. Koriste se perikard, fascia lata, svinjska crijevna submukoza. Ideja ove vrste protetskih materijala je osiguravanje matrice za naseljavanje nativnih stanica. Na taj način se stvara vezivno tkivo koje potencijalno može zamijeniti tkivo u defektu fascije (25). Komercijalna imena bioloških mrežica su: Surgisis, FlexHD, AlloMax, CollaMend,

Permacol, XenMatrix. Permacol i XenMatrix su građeni od acelularnog goveđeg dermisa, CollaMed, AlloMax i FlexHD od humanog acelularnog dermisa. Surgisis je izrađena od submukoze svinjskog crijeva.

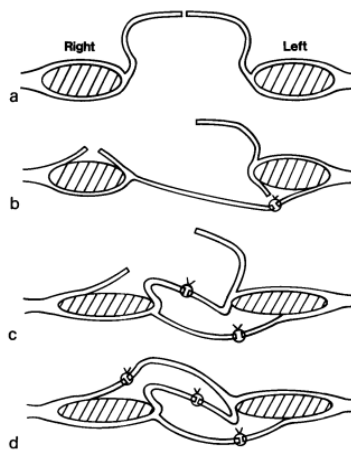
Mogućnosti liječenja

Sve ventralne hernije zahtijevaju kirurško zbrinjavanje budući da jedino operativni zahvat dovodi do izlječenja. Kontraindikacije za operativno zbrinjavanje su opće loše stanje pacijenta tj. nemogućnost podnošenja opće anestezije. Ukoliko pacijent ima značajne komorbiditete tada se mogu primijeniti postupci konzervativnog liječenja. U konzervativnom liječenju se koriste pomagala poput pojasa koji zadržava sadržaj hernije. Konzervativnim liječenjem se ne može izliječiti hernija već se samo ublažavaju simptomi (26).

Prilikom planiranja pristupa abdominalnoj šupljini, bitno je uzeti u obzir posljedice poput zacijeljivanja rana, incizijskih hernija te kozmetičkih ishoda. Naravno, pristup ovisi i o hitnosti i indikacijama za operaciju. Hitna eksplorativna laparotomija uključivat će značajan vertikalni rez u središnjoj liniji kako bi se omogućio brz pristup i široki pregled abdominalnog sadržaja. Izborni zahvati uključivat će manje rezove koji se pomno planiraju. Primjerice, korištenje rezova koji prate Langerove linije npr. Pfannenstelo rez, dovode do boljih kozmetičkih rezultata. Čvrstoća rane je također poboljšana korištenjem takvih rezova (1). Incizije koje odvajaju vlakna su poželjnije od incizija koje cijepaju mišićna vlakna jer cijepanje vlakana rezultira u stvaranju ožiljnog tkiva. Osobit problem pri incizijama koje cijepaju vlakna su denervacija i paraliza abdominalne muskulature, koja iako može biti prolazna, povećava rizik od postincizijske hernije. Laparoskopjska kirurgija sve češće zamjenjuje tradicionalne otvorene kirurške pristupe, a pacijenti koji su podvrgnuti laparoskopjskoj operaciji imaju nižu stopu postoperativnih infekcija rana i incizijskih hernija, iako su komplikacije moguće i kod laparoskopjskih popravaka, a najčešća je serom. Nakon laparoskopjskih procedura, postoperativna hospitalizacija je također kraća (1).

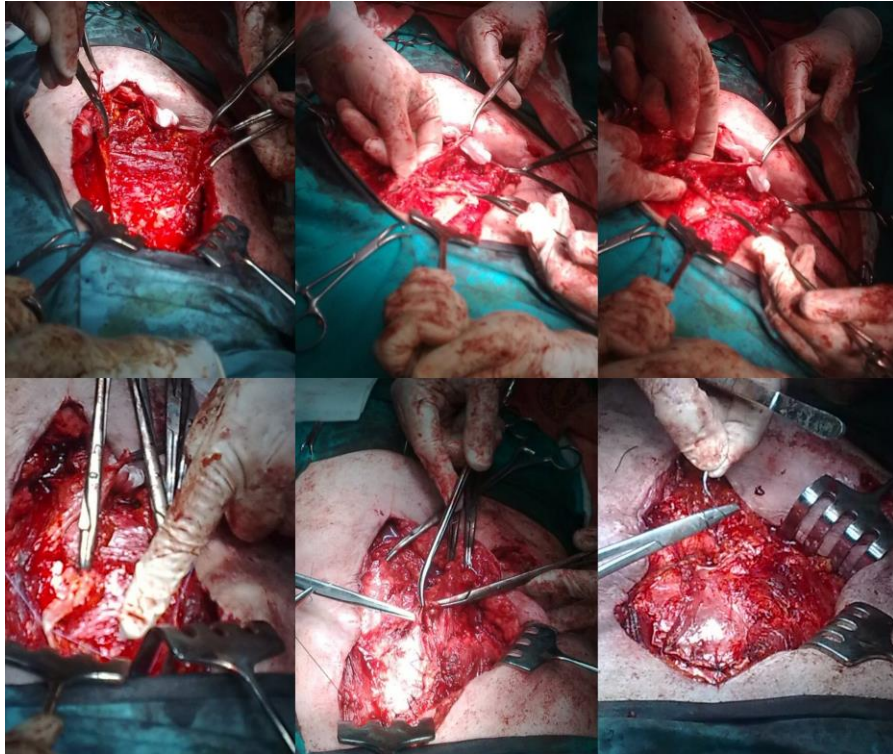
Da Silva

Velike incizijske hernije mogu se liječiti i prema Da Silvinoj metodi. Godine 1979. opisana je rekonstrukcija defekta abdominalne stijenke u kojoj se koriste režnjevi ovojnice m. rectus abdominis te fibroperitonealno tkivo kilne vreće. Na taj način nastaju tri sloja koji se preklapaju te približavaju medijalnom rubu m. rectus abdominis. Napetost se smanjuje raspodjelom između slojeva. Tehnika se sastoji od incizije prethodnog ožiljnog tkiva u središnjoj liniji i saniranja priraslica. Koža i potkožna mast se odvajaju od kilne vreće i disekcija se nastavlja do lateralnih rubova m. rectus abdominis. Produženim šavom zbrinu se svi slojevi pri čemu se koristi minimalna tenzija u spajanju rubova.



Slika 08. Postupak Da Silva (27)

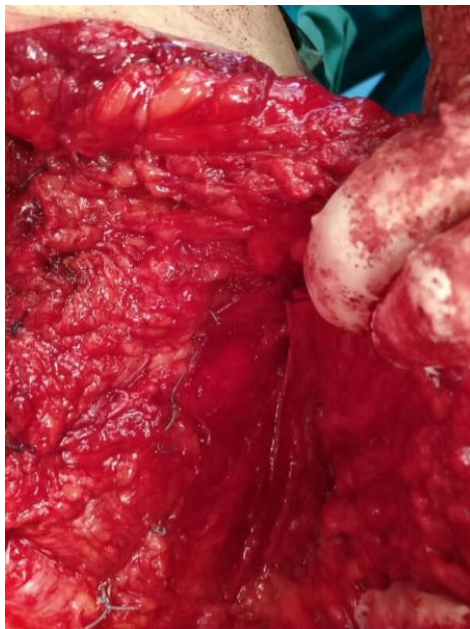
Tri sloja se dobivaju na sljedeći način: uzdužni rez na lijevoj stražnjoj ovojnici m. rectus abdominis, otprilike 3 cm od medijalnog mišića. Lateralni rub koji se dobije prijašnjim korakom se zašije na desnostrani rub kilne vreće. Nakon toga se učini uzdužna incizija u anteriornoj ovojnici desne strane m. rectus abdominis, otprilike 3 cm od medijalnog ruba. Medijalni rub nastao ovom incizijom se tada zašije za medijalni rub u stražnjoj lijevoj ovojnici. Rubovi se približavaju središnjoj liniji. Tkivo kilne vreće se sa svoje lijeve strane reza spaja sa desnom prednjom stranom ovojnice rektusa. Koža se potom zatvara te se postavljaju drainovi (27).



Slika 09. Da Silva postupak, ljubaznošću doc.dr.sc. Severa priložene su slike iz KB Sveti Duh

Ramirez

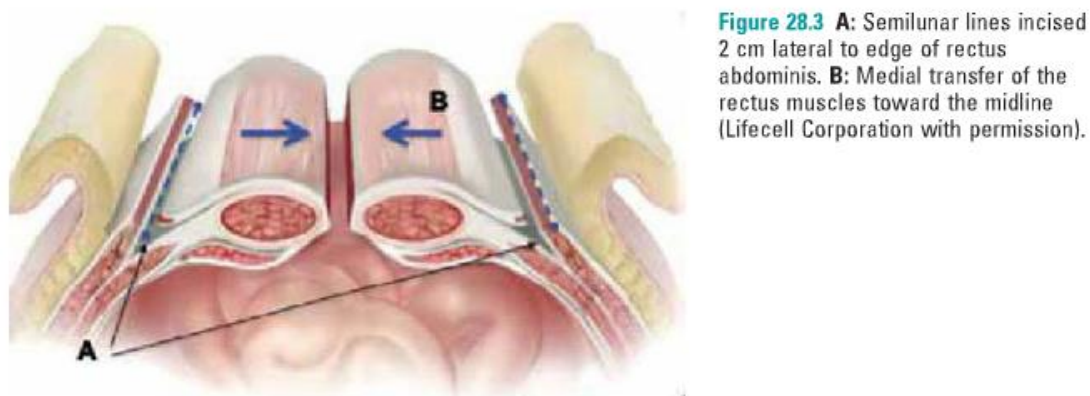
Klasična tehnika nazvana po Ramirezu opisana je 1990. Ovaj postupak se može koristiti samostalno ukoliko je riječ o velikom defektu u abdomina fasciji. Tehnika se sastoji od mobilizacije i transfera mišića stijenke abdomena pomoću kojih se zatvara veliki defekt u abdominalnoj stijenci. Pomoću pristupa lateralno od m. rectus abdominis na linei semilunaris, odvaja se m. obliquus externus abdominis i m. obliquus internus abdominis. Ovo područje je neurovaskularno bezopasno, a pomoću ove tehnike neurovaskularno intaktni rectus može se pomaknuti do 10 cm bilateralno (10). Sam zahvat započinje označavanjem i (28) uočavanjem orijentacijskih struktura poput: arcusa costalis, pubične simfize i kilnog otvora. Pomoću ovih struktura određuje se tijek reza kože. Nakon orijentacije, moguće je odrediti veličinu mrežice te započeti inciziju kože. Incizija se proteže od processusa xyphoideusa do pubične simfize te se njome uklanja višak kože i ožiljno tkivo.



Slika 10. Ramirez, ljubaznošću doc.dr.sc. Severa priložene su slike iz KB Sveti Duh

Ekscizija tkiva se može vršiti škarama ili elektrokauterom, a osobito je bitno paziti na priraslice prilikom ekscizije. Priraslice su moguć izvor kontaminacije mrežice, a samim time i postoperativnih komplikacija. Nakon ekscizije priraslica, oslobađa se stražnja lamina medijalnog ruba ovojnice rektusa. Disekcija se proteže od arcusa costalis ili od dorzalnog dijela processusa xyphoideusa do retropubičnog prostora te treba doseći lateralne rubove ovojnice m. rectus abdominis. Nadalje, oslobađa se potkožje od aponeuroze m. obliquusa externusa abdominis. Nakon oslobađanja aponeuroze m. obliquusa externusa abdominis, razdijeli se aponeuroza kraniokaudalno 1 cm lateralno od lateralne ovojnice rektusa. Nakon odvajanja aponeuroze m. obliquusa externusa abdominis odvaja se m. obliquus externus abdominis od m. obliquusa internusa abdominis. Ovaj korak najčešće nije problematičan s obzirom da je navedena regija avaskularna. Kako bi se ovojnica m. rectus abdominis mogla primicati bez napetosti i spojiti s kontralateralnom stranom, disekcija se treba izvršiti što lateralnije. Nakon disekcije s obje strane, peritonej i fascia transversa se zatvara s jednostavnim produženim šavom. Nakon toga se zatvara stražnja lamina ovojnice rektusa umetanjem monofilamentnih šavova. Nakon šivanja lamine stražnje ovojnice rektusa bez napetosti, umeće se mrežica kako bi se smanjio rizik od recidiva. Mrežica se mora izrezati na željenu veličinu i postaviti posteriorno od m. rectus abdominis,

protežući se od retroksifoidnog do retropubičnog prostora. Mreža se ne mora nužno pričvršćivati. Nakon toga se zatvara prednja ovojnica m. rectus abdominis te se zatvara rana (29). Upotreba ove tehnike se također preporuča ukoliko postoje velike površine ožiljnog tkiva ili pak u nedostatku omentuma (30).

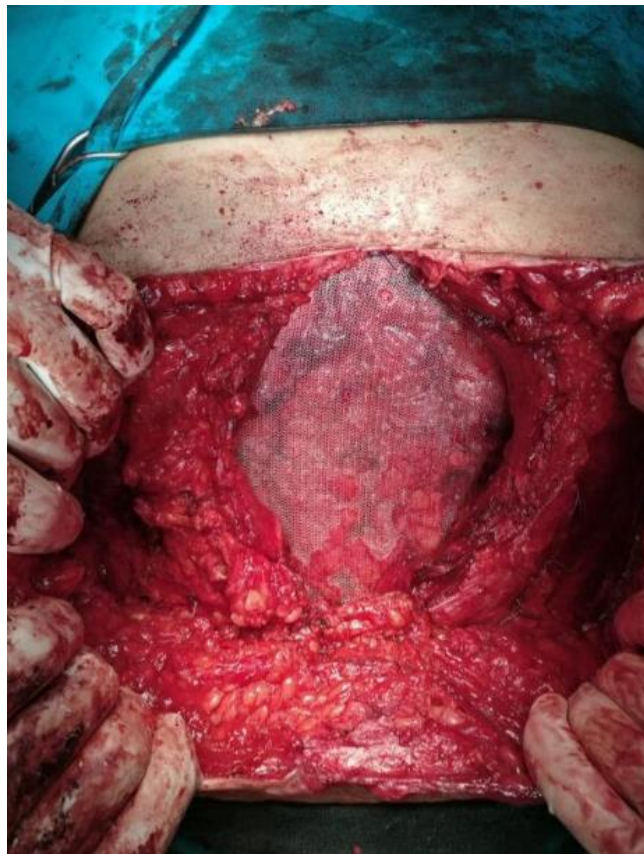

Slika 11. Tehnika po Ramirez u preuzeto iz (10)

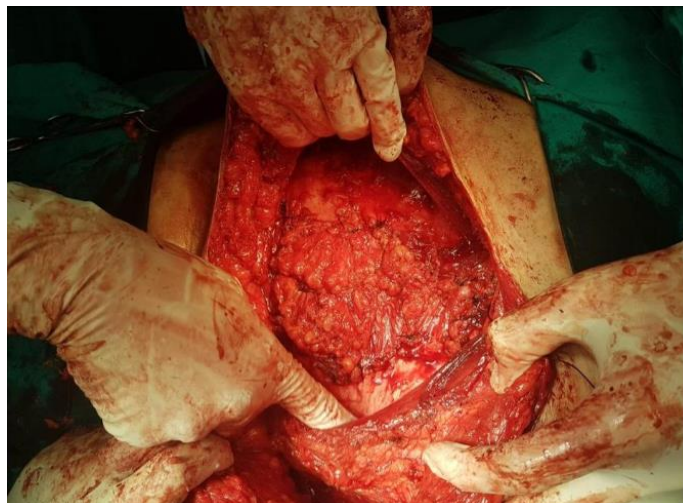
Rives-Stoppa

Rives-Stoppa smatra se zlatnim standardom u liječenju ventralnih hernija otvorenim pristupom, osobito postincizijskih hernija. Ovom tehnikom značajno se smanjuje stopa recidiva te ona iznosi od 1 do 2% (31). Ovom tehnikom mrežica se postavlja retromuskularno pre-peritonealno. Koristi se mrežica od polipropilena. Tehnika Rives-Stoppa operacije sastoji se od izrezivanja slabo vaskularizirane kože oko hernije. Neotvorena kilna vreća služi kao barijera između mrežice i crijeva te ju se otvara samo ukoliko postoje podaci o crijevnoj opstrukciji ili kod hernije koja se ne može reponirati. Nakon toga slijedi oslobađanje od priraslica. Ovaj korak je izuzetno važan jer u slučaju fiksiranja abdominalnog zida za visceru, abdominalni zid ne ostvaruje potrebnu mobilnost. Retromuskularni prostor se prikazuje tako da se identificira medijalni rub m. rectus abdominis. Kada se mišić identificira, na pripadajućoj ovojnici se pravi horizontalni rez 0,5 do 1 cm udaljen od medijalnog ruba. Odvaja se stražnja fascija m. rectus abdominis od ruba neurovaskularnog pedikla. Ukoliko je moguće, očuva se a. epigastrica inferior i vena. Zatvara se peritoneum i stražnja fascija m. rectus abdominis produženim resorptivnim šavom. Nakon toga se postavlja monofilamentna polipropilenska mrežica koja uzrokuje upalni odgovor koji dalje

potiče sintezu kolagena. Budući da se mrežica brzo integrira, izbjegava se istezanje peritoneuma i abdominalnog zida. Defekt se mora preklapati najmanje 4 do 6 cm u svim smjerovima. Rubovi mrežice se fiksiraju sa 8 do 12 resorptivnih šavova kroz pojedinačne kožne incizije. Nakon toga se zatvara prednja fascija m. rectus abdominis produženim resorptivnim šavom. Ova tehnika koristi sile unutar abdominalne šupljine za pritisak peritoneuma i stražnje ovojnice m. rectus abdominis uz mrežicu te mrežice prema m. rectusu abdominisu kako bi se postiglo čvrsto preklapanje (32).



Slika 12. Retromuskularno postavljena mreža, ljubaznošću doc.dr.sc. Severa priložene su slike iz KB Sveti Duh



Slika 13. Zatvorena stražnja fascija s defektom uz korištenje kilne vreće (Rives-Stoppa), ljubaznošću doc.dr.sc. Severa priložene su slike iz KB Sveti Duh

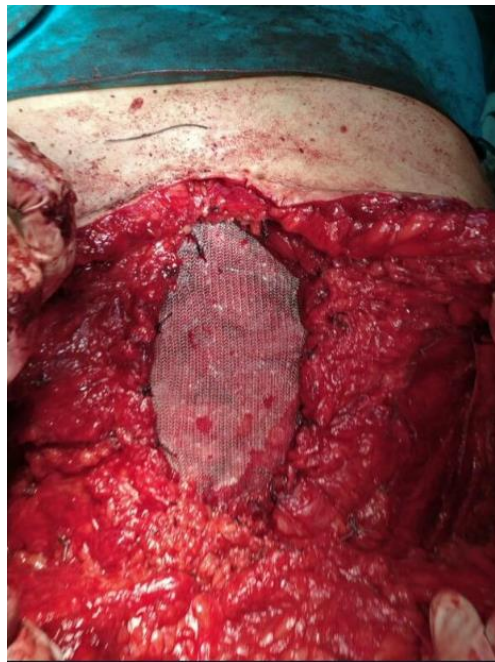Minimalno invazivne metode u popravku ventralnih hernija

Implantacija protetskih materijala često se provodi kod pacijenata s komorbiditetima, a opsežne rekonstrukcije povećavaju rizik od komplikacija poput infekcije na mjestu incizije, seroma i poremećaja cijeljenja. Pod osobitim rizikom su osobe koje boluju od dijabetesa, KOPB-a, pušači, pretile osobe i sl. Kako bi se ovakve komplikacije izbjegle razvila se potreba za tehnikama koje smanjuju rizik od komplikacija. Iskustvo korištenja laparoscopske kirurgije utjecalo je na razvoj minimalno invazivnih metoda u liječenju defekata abdominalne stijenke. Prvi pokušaji implantacije mrežice izravno ispod defekta unutar peritonealne šupljine (IPOM) su se pokazali neučinkovitima zbog čestih recidiva i stvaranja intraperitonealnih priraslica. Postoje razne tehnike, a mrežica se može postaviti retromuskularno, suprafascijalno te intraperitonealno. Najveći broj opisanih tehnika koristi retromuskularno postavljanje mrežice (33).

Retromuskularne metode

MILOS/EMILOS

Tehnika po dr. Reinpoldu sastoji se od incizije direktno iznad najizraženijeg dijela defekta u abdominalnoj stijenci. Bitno je napomenuti kako duljina reza ne smije prelaziti $\frac{1}{4}$ promjera implantirane mrežice. Nakon prikazivanja ovojnice m. rectus abdominis, defekt se izreže, a peritoneum secira. Peritoneum se odvaja od linee albe. Nakon toga se vrši disekcija retromuskularnog prostora u svim smjerovima. Ukoliko se radi o velikim hernijama, disekcija je lakša pomoću kamere. Ta tehnika naziva se eMILOS (endoskopic mini/less open sublay). Za male i srednje hernije dovoljno je koristiti duge uske kuke te izrezati posteriornu ovojnicu m. rectus abdominis uzdužno od linee albe koristeći laparoskopsku aparaturu pod izravnom vizualnom kontrolom. Stopa komplikacija nakon korištenja ove metode je vrlo mala.



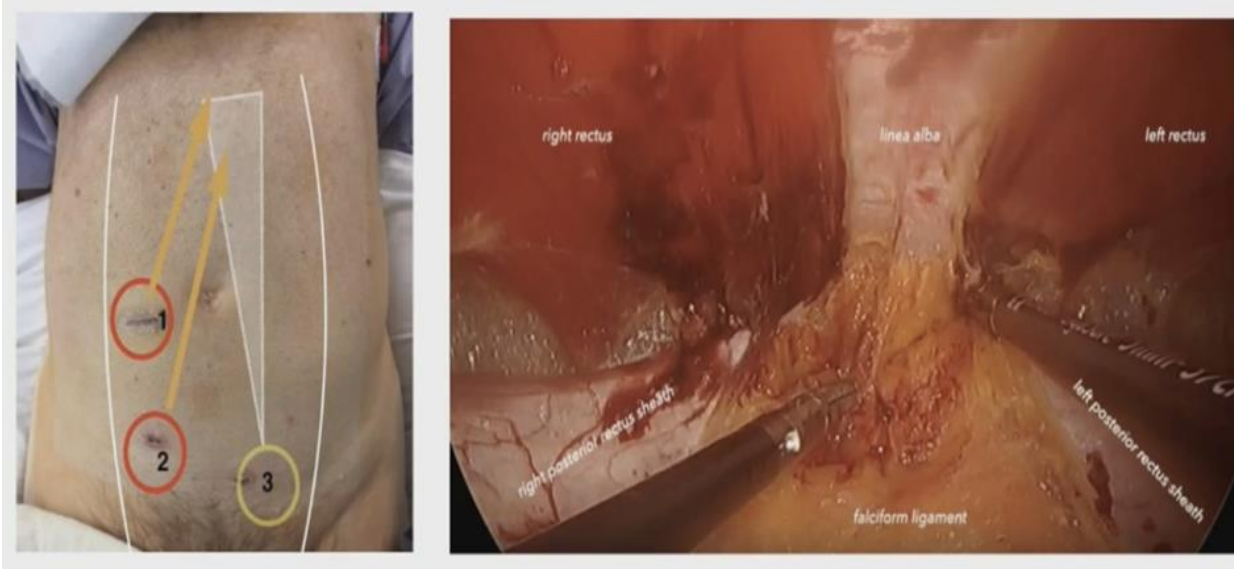
Slika 14. Sublay postavljena mrežica, ljubaznošću doc.dr.sc. Severa priložene su slike iz KB

Sveti Duh

MIC Rives Stoppa Stapler Repair

Ponekada se tijekom šivanja defekta u abdominalnoj stijenci ili rubova m. rectus abdominis javljaju tehničke poteškoće. Takve poteškoće mogu se nadvladati korištenjem staplera. Chen i Nguyen opisuju tehniku baziranu na oslobađanju peritonealnih priraslica laparoskopskim putem nakon čeka se troakari uvode u retromuskularni prostor. Tehnika je slična tehnici eTEP operacije, ali izostaje rezanje medijalnog dijela stražnje ovojnice m. rectus abdominis. Nakon ulaska u retromuskularni prostor uvodi se stapler koji obuhvaća stražnje ovojnice m. rectus abdominis s obje strane. Kada se stapler pokrene tada se dorzalne ovojnice m. rectus abdominis povezuju s lineom albom. Stvara se opsežan prostor iza oba ravna abdominalna mišića te se u taj prostor postavlja sintetička mrežica. Chen i Nguyen kao autori predlažu korištenje samopričvršćujuće mrežice na površinu defekta (34).

eTEP (extended/enhanced view totally extraperitoneal) se sastoji od uvođenja troakara lateralno od linee albe i to na velikoj udaljenosti od diseciranog prostora. Disekcija se vrši u prostoru iza m. rectus abdominis te se zatim identificira veza prednje i stražnje ovojnice m. rectus abdominis duž linee albe. Samo stražnja ovojnica se uzdužno urezuje preko ovog spoja. Na taj način se otvara pristup preperitonealnom prostoru te se ostavlja preperitonealno masno tkivo na dnu, a linea alba je intaktna na vrhu diseciranog prostora. Nakon toga, medijalni rub stražnje strane ovojnice m. rectus abdominis se zarezuje uzdužno na suprotnoj strani te se dolazi do retromuskularnog prostora na suprotnoj strani. Ovi prostori se diseciraju oko kilnog defekta i uklanja se kilna vreća. Defekt se zašije, a mrežica se postavlja u nastali prostor. Mrežica se ne mora nužno fiksirati. eTEP-om se mogu liječiti epigastrične hernije te se tada troakari postavljaju u donji dio abdomena.



Slika 15. eTEP, preuzeto iz (35)

TAPP (transabdominal preperitoneal hernia repair)

Ova tehnika se koristi u popravku incizijskih hernija pri čemu se mrežica postavlja u preperitonealni prostor. Slična tehnika se koristi u TAPP-u i u TEP-u prilikom popravka ingvinalnih hernija. Upravo zbog velikog uspjeha ove tehnike u liječenju ingvinalne hernije, TAPP se počeo primjenjivati i u popravku veltralnih a. TAPP se može koristiti i u popravku lateralne ventralne hernije (Spigelova hernija). Troakari se postavljaju slično kao i u IPOM metodi (2 radna troakara i optički priključak) u prednjoj aksilarnoj liniji. Tada se stražnja ovojnica m. rectus abdominis uzdužno zarezuje sa strane uvedenih troakara, medijalno od semilunarne linije. Retromuskularni prostor se secira dok se prednja i stražnja ovojnica ne spoje u području lineae albae, pritom se incizija načini samo u stražnjoj ovojnici, a linea alba ostaje netaknuta. Na taj način se osigurava pristup medijalnom preperitonealnom prostoru. Slijedi redukcija kilne vreće, šivanje defekta te postavljanje mrežice. Mrežica se postavlja iza m. rectus abdominis. Postoperativna bol kao i oštećenje živaca rjeđe se susreće prilikom korištenja TAPP-a nego IPOM-a zbog manje točaka fiksacije (33), (36).

Suprafascijalne metode

ELAR

Minimalno invazivno tehnika popravljanja linee albe u bolesnika s pratećom umbilikalnom ili epigastričnom hernijom (28).

Operacija započinje uzdužnim rezom koji okružuje umbilicus na lijevoj strani, nakon toga se odvaja potkožno tkivo od ovojnice m. rectus abdominis oko umbilicusa. Otvara se kilna vreća te se njezin sadržaj ekscidira. Prekomjerni peritoneum se također ekscidira. Laparoskopskim instrumentima se vrši daljnja disekcija u potkožnom tkivu. Prednje ovojnice m. rectus abdominis se urežu uzdužno cijelom duljinom (od processusa xyphoideusa do umbilicusa) na udaljenosti oko 2 cm od medijalnog ruba. Linea alba se rekreira pomoću spajanja prerezanih medijalnih rubova zašivenih neresorptivnim kontinuiranim šavom. Na taj način se približavaju mišići koji su prethodno bili udaljeni zbog defekta. Nakon toga se postavlja polipropilenska mrežica koja se fiksira za lateralne stijenke prednjih ovojnica m. rectus abdominis. Zabilježena je nekroza umbilicusa nakon primjene ove tehnike kao i formacija seroma.

SCOLA/TESLA

SCOLA (subcutaneous onlay laparoscopic approach) i TESLA (totally endoscopic supra-aponeurotic linea approach) koriste se za liječenje dijastaze m. rectus abdominis s popratnim hernijama osobito u slučaju popratne umbilikalne hernije. U slučaju popravka kombiniranih defekata samo s umetanjem mrežice bez popravka linee albe, recidivi hernije su česti. Ova metoda ne preporuča se kod bolesnika s velikim viškom kože te je kod njih bolje napraviti klasičnu abdominoplastiku. Nakon pozicioniranja troakara i postavljanja tlaka CO₂ na 6-8mm Hg, resekira se obostrano prednja ovojnica m. rectus abdominis od potkožnog tkiva. Nakon odvajanja kilne vreće od umbilicusa disekcija se nastavlja u području linee albe do processusa xyphoideusa. Otvorena kilna vreća zatvorena je poliglaktinskim šavom (Vicryl). Umbilikalna hernija i plikacija dijastaze izvode se jednostavnim produženim šavom. Potrebno je dodatno ojačati šavnu liniju koja

rekonstruira lineu albu pomoću makroporne mrežaste trake tj. mrežice (4 do 8 cm širine). Mrežica se umeće kroz optički priključak. Rubovi mrežice se fiksiraju na 4 mjesta, a umbilicus se također fiksira sa dva šava na aponeurozu u središnjoj liniji.

Intraperitonealne metode

IPOM

Intraperitoneal onlay mesh (IPOM) je zahvat u kojemu se sintetička mrežica uvodi u abdominalnu šupljinu te se postavlja preko otvora. Mrežica se postavlja intraperitonealno te se fiksira za abdominalni zid pomoću šavova ili staplera. Ova tehnika započinje malim rezom na abdominalnoj stijenci bez prethodnih ožiljaka te se pomoću upuhivanja plina dobiva bolji pregled abdominalne šupljine. Uvodi se optički instrument te se uvode još dva troakara. Odvajaju se priraslice i prikazuje kilna vreća. Kada se kilni otvor u potpunosti prikaže tada se postavlja mrežica. Za defekte do 8 cm moguće ju je postaviti izravno preko defekta. Zatim se mrežica otvara preko defekta te se izvode dvostruke niti kroz zasebne kožne incizije. Na taj način se osigurava fiksacija mrežice i bolje prijanjanje. Nažalost, IPOM je povezan sa postoperativnim smetnjama poput recidiva i ispupčenja u abdominalnoj stijenci te su zato danas indikacije za IPOM više malih i srednjih defekata u fasciji te opće loše stanje pacijenta. Recidivi i ispupčenja nastaju ukoliko se defekt prekriva mrežicom bez zatvaranja defekta. IPOM-plus metoda kombinira prekrivanje defekta mrežicom i intraperitonealno šivanje defekta pomoću laparoskopskog držača. Ova metoda se povezuje s manje komplikacija poput seroma, ispupčenja. IPOM kao i IPOM-plus a se uvijek izvodi u općoj anesteziji (33), (37).

LIRA

Ova tehnika se zasniva na korištenju režnjeva stražnje ovojnice m. rectus abdominis za zatvaranje kilnog defekta. Tehnika je osobito pogodna za defekte koji ne prelaze 10 cm. Tijekom operacije se koriste 3 troakara (jedan od 12 mm te dva od 5 mm) koji se postavljaju kod lijevog boka u lijevoj aksilarnoj liniji. Priraslice se oslobađaju pomoću elektroautera te prilikom ovog postupka

dorzalna strana ovojnice rektusa mora ostati netaknuta. Bilateralno se radi uzdužna incizija stražnje ovojnice m. rectus abdominis. Linea alba se rekonstruira pomoću šivanja medijalnih rubova fascije. Mrežica se tada postavlja na stražnju površinu m. rectus abdominis intraperitonealno. Prednost LIRE je odsutnost napetosti što pacijentu uzrokuje manje postoperativne boli (38). Prednju dio površine abdominalne stijenke najbolje se može vidjeti kada se u peritonealni prostor uđe te kad se isti napuhne tijekom laparoscopske operacije. Vidljivo je nekoliko ligamenata i nabora. U sredini se nalazi srednji umbilikalni ligament, koji je ostatak fetalnog urahusa i ide od umbilicusa do mjehura. Medijalni umbilikalni ligamenti su ostaci obliteriranih umbilikalnih arterija i vidljivi su s obje strane srednjeg ligamenta.

Prognoza i zaključak

Prognoza liječenja ovisi o metodi kojom se ventralna hernija sanirala. Recidivi su najčešći ukoliko se defekt samo zatvori šavovima. Stopa recidiva tada može dosegnuti i do 48%. Singhal i Szeto ustvrdili su kako se 85% recidiva nakon laparoscopskih zahvata te 77% recidiva nakon zahvata otvorenog tipa javlja unutar 2 godine od operacije (39).

Najčešće komplikacije minimalno invazivnih metoda su seromi, ovisno o metodi varira pojava seroma. Prilikom korištenja MIC Rives-Stoppe seromi se javljaju u 9.5 % pacijenata (34), prilikom korištenja eTEP-a seroma su se javili u 2.5 % pacijenata, a recidiv kod 1.3 % pacijenata (40). Prilikom uporabe IPOM-plus metode manja je stopa komplikacija poput seroma i ispučenja u abdominalnoj stijenci, nego prilikom korištenju IPOM metode.

Komplikacije Rives-Stoppe metode uključuju i recidivirajuću enterokutanu fistula kao i ranije nabrojene komplikacija (41).

Ostale komplikacije uključuju infekcije, recidive, ispučenja u abdominalnoj stijenci, hematome, opstrukciju crijeva kao i perforaciju crijeva, postoperativnu bol i retenciju urina.

Sadašnje tendencije u popravku ventralnih hernija usmjerene su na kombiniranje otvorenog pristupa poput Rives-Stoppe retromuskularne metode s prednostima laparoscopske kirurgije.

Razvijanje novih metoda dovodi do smanjenja broja recidiva, priraslica i potkožnih ispupčenja. Jedan od izazova je i izbjegavanje kontakta sintetskog materijala s organima. Unatoč velikom broju tehnika, ne postoji univerzalna metoda liječenja ventralnih hernija. Prilikom izbora tehnike valja voditi računa o dostupnosti materijala, iskustvu operatera i općem stanju pacijenta.

Bibliografija

1. Flynn, W and Vickerton, P. *Anatomy, Abdomen and Pelvis, Abdominal Wall*. s.l. : StatPearls Publishing, 2021.
2. Anatomyinfo. *Anatomyinfo*. [Online] June 26, 2022. <https://anatomyinfo.com/wp-content/uploads/2018/05/Abdominal-Muscles.jpg>.
3. Grupa Autora. *Waldeyerova anatomija čovjeka*. Zagreb : Golden Marketing, 2009.
4. Kluwer, Wolters. *Stedman's Medical Dictionary. Stedmans online*. [Online] 06 22, 2022. <https://stedmansonline.com/>.
5. Central health. *Central health*. [Online] 06 20, 2022. <https://www.central-health.com/therapy-services/physiotherapy/abdominal-wall-pain/>.
6. Marušić, Matko. *Medicina iznutra*. Zagreb : Medicinska naklada, 2019.
7. Ashoka Hospital. *Hernias*. [Online] 06 25, 2022. <https://www.ashokahospitals.com/hernia.html>.
8. Hernia center of Southern California. *Hernia center of Southern California*. [Online] 06 22, 2022. <https://herniaonline.com/hernias/epigastric/>.
9. *Parastomal Hernia: A Growing Problem with New Solutions*. Aquina, C T, et al. 2014, *Digestive Surgery*, pp. 366-376.
10. Jones, Daniel B. *Master Techniques in Surgery: Hernia*. Philadelphia : LWW, 2012.
11. *Incisional hernia in the elderly: risk factors and clinical considerations*. Caglia, Pietro, et al. 2014, *International journal of surgery*, pp. 164–S169.
12. Šoša, Tomislav. *Kirurgija*. Zagreb : Medicinska biblioteka, 2007.
13. *Preoperative assessment of the older patient: a narrative review*. Oresanya, Lawrence B, Lyons, William L and Finlayson, Emily. 2014, *Journal of the American Medical Association*, pp. 2110-2120.
14. *Age-Related Risk Factors in Ventral Hernia Repairs: A Review and Call to Action*. Hamilton, Julia, et al. 2021, *Journal of Surgical Research*, pp. 50-62.
15. *Incidence and prevention of ventral incisional hernia*. Le Huu Nho, R, et al. 2012, *Journal de Chirurgie Viscérale*, pp. 3-15.
16. *Decreased collagen type I/III ratio in patients with recurring hernia after implantation of alloplastic prostheses*. Junge, Karsten, et al. 2004, pp. 17-22.
17. Smith, Jason and Parmely, John D. *Ventral Hernia*. Treasure Island Florida : StatPearls Publishing, 2021.
18. Brooks, David C. *Overview of abdominal wall hernias in adults*. 2022.

19. Schumpelick, Volker and Nyhus, Lloyd M. *Meshes: Benefits and Risks*. Berlin : Springer, 2004. 978-3-642-18720-9.
20. Billroth, Theodor, Banov, Leon Jr and Speed, Kellog. *The medical sciences in the German universities : a study in the history of civilization*. New York : The Macmillan Company, 1924.
21. *Francis C. Usher, herniologist of the twentieth century*. Read, R C. 1999, *Hernia*, pp. 167-171.
22. Leblanc, Karl. *Laparoscopic Hernia Surgery*. London : CRC Press, 2003.
23. *Past, Present and Future of Surgical Meshes: A Review*. Baylon, Karen, et al. 2017, *Membranes*.
24. *Modified classification of surgical meshes for hernia repair based on the analyses of 1,000 explanted meshes*. Klinge, U and Klosterhalfen, U. 2012, *Hernia*, pp. 251–258.
25. *The use of Biomaterials to Treat Abdominal Hernias*. Zogbi, L. 2008, *Biomaterials Applications for Nanomedicine*, pp. 359-382.
26. Garden, James O and Parks, Rowan W. *Principle and Practice of Surgery*. New York : Elsevier, 2018.
27. *The Da Silva method of incisional hernia repair*. Hope, P G, Carter, S St C and Kilby, J O. 2005, *British Journal of Surgery*, pp. 569-570.
28. *Endoscopic-assisted linea alba reconstruction: New technique for treatment of symptomatic umbilical, trocar, and/or epigastric hernias with concomitant rectus abdominis diastasis*. Köckerling , Ferdinand, et al. 2017, *European Surgery*, pp. 71-75.
29. WebOp. *WebOp - all about surgical operations*. [Online] 06 25, 2022. https://www.webop.com/general-and-visceral-surgery/Hernia-surgery/Ramirez-component-separation-technique#step_4308_5.
30. *The Oscar Ramirez Procedure, a Solution for Treating Incisional Hernias with Big Abdominal Wall Defect*. Gherghinescu, Mircea. 2014, *Acta Medica Marisiensis*, pp. 122-124.
31. *Factors influencing the development of incisional hernia. A retrospective study of 2,983 laparotomy patients over a period of 10 years*. Hoer, J, et al. 2014, *Der Chirurg*, pp. 474-480.
32. *Tips and Tricks for a Sound Rives - Stoppa Repair*. Oprea, V, et al. 2022, *Annals of Surgical Education*, pp. 13-16.
33. *Different approach to laparoscopic IPOM ventral hernia surgery -what has the last decade taught us?* Mitura, K. 2016, *Polski Przegląd Chirurgiczny*, pp. 54-61.
34. *Laparoendoscopic stapled rives stoppa sublay technique for extraperitoneal ventral hernia repair*. Nguyen, David K and Chen, David D. 2017, *European Surgery*, pp. 175-179.

35. *Endoscopic mini/less open sublay technique (EMILOS)-a new technique for ventral hernia repair*. Schwarz, J, Reinhold, W and Bittner, R. 1, s.l. : Langenbeck's archives of surgery, Vol. 402.
36. *Laparoscopic ventral hernia repair: extraperitoneal repair*. Shahdhar, Muddassir and Sharma, Anil. 9, s.l. : Annals of Laparoscopic and Endoscopic Surgery, 2018, Vol. 3.
37. Herniamed gGmbH. *HerniaMed*. [Online] 06 26, 2022. <https://www.herniamed.de/en/322-ipom-laparoscopic>.
38. *Laparoscopic intracorporeal rectus aponeuroplasty (LIRA technique): a step forward in minimally invasive abdominal wall reconstruction for ventral hernia repair (LVHR)*. Gómez-Mencheró, Julio, et al. 2018, Surgical Endoscopy, pp. 3502-3508.
39. *Ventral Hernia Repair: Outcomes Change with Long-Term Follow-Up*. Singhal, Vikas, et al. 1, New York : Society of Laparoscopic & Robotic Surgeons, 2012, Vol. 16.
40. *A novel approach using the enhanced-view totally extraperitoneal (eTEP) technique for laparoscopic retromuscular hernia repair*. Belyansky, Igor, et al. 3, s.l. : Surgical Endoscopy, 2018, Vol. 32.
41. *Rives-Stoppa incisional hernia repair combined with laparoscopic separation of abdominal wall components: a novel approach to complex abdominal wall closure*. Cox, T C, Pearl, J P and Ritter, E M. 6, s.l. : Hernia, 2010, Vol. 14.
42. Poliklinika sinteza. *Poliklinika sinteza*. [Online] 06 25, 2022. <https://poliklinika-sinteza.hr/djelatnosti/operacija-kile-bruha-hernije/>.
43. Medicine, John Hopkins. John Hopkins Medicine. *John Hopkins Medicine*. [Online] 06 25, 2022. https://www.hopkinsmedicine.org/hernia_center/conditions_we_treat/parastomal_hernia.html.
44. Flynn, William and Vickerton, Paula. *Anatomy, Abdomen and Pelvis, Abdominal Wall*. Treasure Island (FL) : StatPearls Publishing, 2021.

Životopis

Rođena sam 18.2.1998. Završila sam Gimnaziju Lucijana Vranjanina s odličnim uspjehom te 2016. upisujem Medicinski fakultet u Zagrebu. Tijekom studija razvijam interes za kirurgiju i ortopediju. Tijekom prošlog ljeta volontirala sam u Kliničkoj bolnici „Sv.Duh“ gdje sam sudjelovala u radu u operacijskim salama te sam naučila osnovne kirurške vještine.

Bila sam demonstrator sam na Katedri za kirurgiju i na Katedri za patofiziologiju.

Godine 2021. sudjelovala sam na Ljetnoj školi otočne medicine na Šolti.

U veljači 2022. sudjelovala sam u zimskoj školi u austrijskoj klinici Landeskrankenhaus Stolzalpe na odjelu ortopedije i traumatologije.

Bila sam aktivni sudionik na mnogim konferencijama, a od kojih bi izdvojila slijedeće: „Traumatic hip dislocation in a young patient“ na OSCON-u, „ Gunshot wound of the Thorax with an excellent outcome“ na Kongresu hitne medicine u Rijeci (HITRI), „Boxer fracture“ na ICMS-u u Bugarskoj.

Aktivno se služim engleskim jezikom C1 razine, njemačkim B1 razine te francuskim B1 razine.