

# Reumatološke manifestacije u djece s kroničnom upalnom bolešću crijeva

---

Sokač, Katarina

Master's thesis / Diplomski rad

2022

Degree Grantor / Ustanova koja je dodijelila akademski / stručni stupanj: **University of Zagreb, School of Medicine / Sveučilište u Zagrebu, Medicinski fakultet**

Permanent link / Trajna poveznica: <https://um.nsk.hr/um:nbn:hr:105:651958>

Rights / Prava: [In copyright](#) / [Zaštićeno autorskim pravom.](#)

Download date / Datum preuzimanja: **2023-12-11**



Repository / Repozitorij:

[Dr Med - University of Zagreb School of Medicine Digital Repository](#)



SVEUČILIŠTE U ZAGREBU

MEDICINSKI FAKULTET

Katarina Sokač

**Reumatološke manifestacije u djece s kroničnom  
upalnom bolešću crijeva**

DIPLOMSKI RAD



Zagreb, 2022.

Ovaj diplomski rad izrađen je na Klinici za pedijatriju Kliničkog bolničkog centra Zagreb, Zavodu za pedijatrijsku gastroenterologiju, hepatologiju i prehranu, pod vodstvom prof.dr.sc. Irene Senečić-Čala i predan je na ocjenu u akademskoj godini 2021./2022.

## KRATICE

IBD – upalna bolest crijeva ( eng. inflammatory bowel disease)

CD – Crohnova bolest (eng. Crohn's disease)

UC – ulcerozni kolitis

EIM – ekstraintestinalne manifestacije

CRP – C reaktivni protein

NSAID – nesteroidni protuupalni lijekovi

MR – magnetska rezonanca

BMD – mineralna gustoća kostiju (eng. bone mineral density)

SIZ – sakroilijakalni zglobovi

MSUS – muskuloskeletni ultrazvuk (eng. musculoskeletal ultrasound)

MTP – metatarzofalangealni zglobovi

TNF – faktor nekroze tumora (eng. tumor necrosis factor)

HLA – humani leukocitni antigen (eng. human leukocyte antigen)

# Sadržaj

1. UVOD .....	1
1.1 UPALNE BOLESTI CRIJEVA .....	1
1.1.1 KLINIČKA SLIKA .....	2
1.1.2 DIJAGNOZA .....	2
1.1.3 LIJEČENJE .....	3
1.2 PATOGENEZA EIM .....	6
1.3 REUMATOLOŠKE EIM .....	6
1.3.1 PERIFERNI ARTRITIS .....	6
1.3.2 AKSIJALNA ARTROPATIJA .....	8
1.3.3 OSTEOPENIJA I OSTEOPOROZA .....	8
2. HIPOTEZA .....	10
3. CILJEVI RADA .....	11
4. ISPITANICI I METODE .....	12
4.1 KLINIČKI PREGLED .....	12
4.2 UZV ZGLOBOVA .....	12
5. REZULTATI .....	14
6. RASPRAVA .....	22
7. ZAKLJUČCI .....	25
8. ZAHVALE .....	26
9. LITERATURA .....	27
10. ŽIVOTOPIS .....	29

## SAŽETAK

Naslov rada: Reumatološke manifestacije u djece s kroničnom upalnom bolešću crijeva

Autor: Katarina Sokač

Upalna bolest crijeva je sistemska bolest primarno locirana u gastrointestinalnom sustavu, ali može biti udružena i s pojavom ekstraintestinalnih manifestacija. Pritom su najčešće zahvaćeni zglobovi, koža i oči, a rjeđe drugi organi. Brojna su istraživanja o ekstraintestinalnim manifestacijama u odrasloj dobi, ali je vrlo malo takvih istraživanja u pedijatrijskoj populaciji. Ovo istraživanje obuhvatilo je 18 pacijenata s dijagnozom upalne bolesti crijeva koja se liječe i kontroliraju na Klinici za pedijatriju Kliničkog bolničkog centra Zagreb. Cilj ovog rada bio je vidjeti kolika je učestalost ekstraintestinalnih reumatoloških manifestacija u dječjoj dobi te istražiti mogu li se ultrazvučnim pregledom zglobova otkriti promjene na zglobovima prije pojave simptoma njihove zahvaćenosti. Kod svih pacijenata proveden je reumatološki pregled i ultrazvučni pregled zglobova. Gledala se prisutnost izljeva, hipertrofije sinovije i promjena u doplerskom protoku. Analizirale su se razlike u spolu, dobi, duljini trajanja bolesti te tipu upalne bolesti crijeva. Dijagnozu ulceroznog kolitisa imalo je 6 pacijenata, dijagnozu Crohnove bolesti njih 8, a 3 pacijenata imalo je sindrom preklapanja. Prosječna dob pacijenata bila je 16 godina, a prosječna duljina trajanja bolesti je 5 godina. Osmero pacijenata nije imalo simptome zahvaćenosti zglobova, promjene u reumatološkom statusu kao ni promjene na ultrazvučnom pregledu zglobova. Ostalih 10 pacijenata imalo znakove zahvaćenosti zglobova. Veća učestalost zahvaćanja zglobova bila je kod djece s duljim trajanjem bolesti. Sva djeca s duljinom trajanja više od 10 godina imala su promjene na zglobovima. Petero pacijenata imalo je ultrazvučno prikazan izljev u barem jednom zglobu. Hipertrofija sinovije kao i promjena u doplerskom protoku nije dokazana ni kod jednog pacijenta. Tri su pacijenta imala simptome zahvaćenosti zglobova i promjene u reumatološkom statusu, no bez ultrazvučnih promjena. Veća učestalost promjena na zglobovima bila je kod djece s dijagnozom ulceroznog kolitisa, nego kod djece s Crohnovom bolesti. Promjene na zglobovima pronađene su ne samo kod pacijenata s pogoršanjem osnovne bolesti, već i kod pacijenata koji su se nalazili u remisiji bolesti. Dobiveni rezultati upućuju na važnost provođenja preventivnih reumatoloških pregleda i kod djece koja se nalaze u remisiji bolesti, posebno onih s dugim trajanjem bolesti.

Ključne riječi: upalna bolest crijeva, periferni artritis, aksijalna artropatija, Crohnova bolest, ulcerozni kolitis

## SUMMARY

Title: Rheumatologic manifestations of inflammatory bowel disease in children

Author: Katarina Sokač

Inflammatory bowel disease is a systemic disease which causes inflammation of gastrointestinal tract but can also be associated with extraintestinal manifestations. Extraintestinal manifestation most commonly affects joints, skin and eyes and rarely other organs. There are many studies about extraintestinal manifestations in adult population, but there are very few studies about that in pediatric population. A total of 18 patients treated and controlled at the Department of Pediatrics at University Hospital Centre Zagreb at were enrolled in this study. The aim of this study was to investigate incidence of extraintestinal manifestations in pediatric population and to investigate if musculoskeletal ultrasound could be used to detect joint involvement before the onset of symptoms. It was performed rheumatological examination and musculoskeletal ultrasound in all patients. It was looked at presence of joint effusion, synovial hypertrophy and change in doppler flow. Differences in gender, age, duration of the disease and type of inflammatory bowel disease were analyzed. There were 6 patients with a diagnosis of ulcerative colitis, 8 patients with Crohn's disease and 3 patients with undetermined colitis. The average age of patients was 16 years. The average duration of the disease was 5 years. Eight patients had no symptoms of joint involvement, change in rheumatological examination nor ultrasound signs. The other 10 patients had joint involvement signs. There was higher frequency of joint involvement in children with longer disease duration. All patients with disease duration over 10 years had joint involvement. Five patients had effusion seen at ultrasound in at least one joint. Synovial hypertrophy and change in doppler flow were not detected. Three patients had symptoms of joint involvement and changes in rheumatological examination but without ultrasound signs. There was higher frequency of joint involvement at children with ulcerative colitis than in those with Crohn's disease. Joint changes were detected not only in children with exacerbation of the underlying disease, but also in those in remission. These results indicate importance of implementation of preventive rheumatological examinations in all children, including those in remission of the disease, especially those with longer disease duration.

Key words: inflammatory bowel disease, peripheral arthritis, axial arthropathy, Crohn's disease, ulcerative colitis

# 1. UVOD

Upalna bolest crijeva (IBD) je kronična upalna bolest gastrointestinalnog sustava koja uključuje dva podtipa: Crohnovu bolest (CD) i ulcerozni kolitis (UC). Ukoliko je bolest locirana u debelom crijevu a ne možemo ju razvrstati, tada ju nazivamo neklasificiranim kolitisom. Kako je IBD sistemska bolest koja može zahvaćati više organskih sustava, često se javljaju ekstraintestinalne manifestacije (EIM) bolesti koje zahvaćaju i do 50% odrasle IBD populacije [1]. Znanje o prevalenciji, pojavi i mogućem liječenju EIM-a u odrasloj populaciji sve više raste, dok je za pedijatrijsku populaciju još uvijek to znanje ograničeno. Nekoliko izvještaja iz pedijatrijskih centara navode veću prevalenciju EIM-a kod mlađih pacijenata [4]. Rizik pojave EIM raste s trajanjem bolesti. Također, vjerojatnost pojave nove EIM je veća kod osoba koje već imaju neki oblik EIM. Pokazalo se da do četvrtine pacijenata ima više od jednog oblika EIM [1]. EIM se češće javlja kod pacijenata s Crohnovom bolešću i to posebno onom koja zahvaća kolon [2]. Iako EIM mogu zahvatiti bilo koji organski sustav, [3] češće su zahvaćena četiri organska sustava: koža (nodozni eritem, psorijaza, aftozni stomatitis, pyoderma gangrenosum), zglobovi (periferni artritis, aksijalna artropatija), bilijarni sustav (primarni sklerozirajući kolangitis) i oči (uveitis) [1]. Rjeđe, EIM može zahvatiti pluća, srce, gušteraču ili krvožilni sustav [3]. U ovom radu usmjerit ćemo se na reumatološke ekstraintestinalne manifestacije. EIM mogu znatno utjecati na kvalitetu života IBD pacijenata, dok neki od njih kao što su primarni sklerozirajući kolangitis ili venska tromboembolija mogu biti i opasni po život [2]. EIM se može pojaviti prije pojave gastrointestinalnih simptoma, tijekom prirodnog tijeka bolesti, te iako rijetko i nakon kolektomije kod pacijenata s UC [4]. U 25,8% slučajeva prvi EIM se pojavio prije nego što je dijagnosticiran IBD (medijan pojavljivanja je 5 mjeseci prije dijagnoze, a raspon pojave je 0-25 mjeseci). U 74,2% slučajeva prvi EIM se javio nakon dijagnoze IBD (medijan pojavljivanja je 92 mjeseca od dijagnoze, a raspon 29-183 mjeseca) [3]. Perianalni CD, zahvaćenost kolona i pušenje povećavaju rizik pojave EIM [3].

## 1.1 UPALNE BOLESTI CRIJEVA

Upalna bolest crijeva (IBD) je kronična bolest koja često počinje još u djetinjstvu [5]. Oko 25% IBD pacijenata prvi put se javlja prije dobi od 20 godina [6]. Najčešće vrijeme pojavljivanja u dječjoj dobi je vrijeme adolescencije [6]. Incidencija IBD dječje dobi je sve više u porastu. IBD



koja započinje u dječjoj dobi češće ima teži klinički tijek bolesti s opsežnijim zahvaćanjem crijeva. Također, djeca s IBD-om češće imaju pozitivnu obiteljsku anamnezu što upućuje na genetsku podlogu ove bolesti [7]. U dječjoj dobi čak 19-41% slučajeva ima pozitivnu obiteljsku anamnezu, dok je u odrasloj populaciji obiteljska anamneza pozitivna u samo 5-10% slučajeva [5]. Još uvijek nije točno razjašnjen uzrok nastanka bolesti, ali pretpostavlja se da nastaje zbog poremećaja u imunološkom odgovoru sluznice probavnog sustava na antigene crijevnog lumena kod osoba koje imaju genetsku predispoziciju za razvoj bolesti [5]. Upalna bolest crijeva se dijeli na dva oblika: ulcerozni kolitis i Crohnovu bolest. Glavne razlike između ta dva oblika bolesti su kontinuitet zahvaćanja crijeva i patohistološki nalaz. UC difuzno zahvaća sluznicu kolona od rektuma prema proksimalno, dok CD može zahvatiti bilo koji dio probavnog sustava od usta do anusa, iako je najčešće zahvaćen terminalni ileum. Patohistološki nalaz pokazuje da je kod UC upalom zahvaćena samo mukoza, dok je kod CD-a upala transmuralna [6]. Ponekad je teško razlikovati ova dva oblika bolesti, posebno ako CD zahvaća samo kolon, što se često javlja u dječjoj dobi, te se tada bolest klasificira kao nerazvrstani kolitis (*engl. undetermined colitis*) [6].

### 1.1.1 KLINIČKA SLIKA

IBD se može prezentirati različitim simptomima, prvenstveno ovisno o području zahvaćenosti probavnog sustava [7]. Ulcerozni kolitis se u početku najčešće prezentira bolovima u trbuhu i proljevom s primjesama krvi [5]. Upala anorektalne regije (proktitis) kod UC, dovodi do pojave tenezama [6]. UC se obično ranije dijagnosticira nego CD koja može imati nespecifičnu kliničku sliku kao što je proljev bez primjesa krvi, gubitak na težini ili zaostajanje u rastu, umor, slabost, anemiju i povišenu tjelesnu temperaturu [5]. Čak 22% djece se prezentira takvim nespecifičnim simptomima ili gotovo isključivo ekstraintestinalnim manifestacijama bolesti [6]. Ako je Crohnovom bolešću zahvaćen samo kolon, može se očitovati jednako kao i UC. CD najčešće zahvaća terminalni ileum i uzlazni kolon (u 71% djece) što dovodi do malapsorpcije [6]. Također, kod 29% djece s CD-om javljaju se perianalne komplikacije, kao što su fistule, abdominalni apscesi i strikture crijeva [6].

### 1.1.2 DIJAGNOZA

Dijagnoza IBD se postavlja na temelju potvrde kronične upale probavnog trakta i isključivanjem drugih uzroka upale kao što su zarazne i alergijske bolesti [7]. U laboratorijskim nalazima kod djece s IBD-om najčešće se može naći anemija, trombocitoza, hipoalbuminemija i povišene vrijednosti markera upale (CRP i brzina sedimentacije), ali normalni laboratorijski nalazi ne isključuju dijagnozu IBD [6]. Potrebno je napraviti analizu stolice na okultno krvarenje i mikrobiološku analizu stolice za isključivanje infektivnog uzroka bolesti [6]. Fekalni upalni

biomarker, kao što je kalprotektin, je koristan za razlikovanje IBD-a od sindroma iritabilnog kolona, iako može biti povišen i kod drugih uzroka upale [5]. Fekalni kalprotektin ima osjetljivost od 98% i specifičnost od 68% kod djece sa sumnjom na IBD [6]. Osim za dijagnostiku, koristan je za praćenje aktivnosti bolesti. Također se mogu raditi serološki i genetski markeri, ali veliki broj djece ima negativne nalaze te su ti rezultati korisniji za procjenu agresivnosti bolesti [6]. Na primjer, djeca s CD-om koja su ASCA IgA/IgG pozitivna imaju češće zahvaćen terminalni ileum ili ileocekalno zahvaćanje i češće trebaju kirurško liječenje, dok djeca s CD-om i pozitivnim pANCA češće imaju pankolitis ili zahvaćen lijevi kolon, a pošteđen terminalni ileum i rijetko zahtjevaju ileocekalnu resekciju [5].

Zlatni standard za dijagnozu i klasifikaciju bolesti je nalaz endoskopije. Potrebno je napraviti ezofagogastroduodenoskopiju i ileokolonoskopiju s multiplim biopsijama [6]. Kod djece kod koje dijagnoza nije potvrđena konvencionalnom endoskopijom, a postoji velika sumnja na CD, može se napraviti endoskopija videokapsulom kako bi vidjeli stanje proksimalnog dijela tankog crijeva [6].

Slikovna dijagnostika kao što je CT i MR koriste se za dijagnozu komplikacija kao što su apscesi, fistule i strikture crijeva [6].

### 1.1.3 LIJEČENJE

Dok je tradicionalno cilj liječenja IBD-a u pedijatrijskoj populaciji bio smanjiti simptome, poboljšati rast i kvalitetu života, uz što manju toksičnost lijekova, sada je glavni cilj liječenja IBD-a postići remisiju bolesti cijeljenjem mukoze jer se pokazalo da to mijenja prirodni tijek bolesti i smanjuje potrebu za kirurškim liječenjem [8]. Glavne skupine lijekova koje se koriste u liječenju IBD-a su: kortikosteroidi, aminosalicilati, imunomodulatori, biološka, prvenstveno anti-TNF terapija i kirurško liječenje. U bolesnika s blagom do umjerenom CD za uvođenje u remisiju koristi se enteralna prehrana [6].

#### 1.1.3.1 ENTERALNI PRIPRAVCI

Za indukciju kliničke remisije kod djece jednako korisno kao i kortikosteroidi je totalna enteralna prehrana, pri čemu se 100% kalorijskih potreba nadomješta pomoću tekućih enteralnih pripravaka, obično tijekom 8-12 tjedana [6]. Prema ECCO/ESPGHAN smjernicama, isključivo enteralna prehrana se preporuča kao prva linija terapije za indukciju remisije kod djece s aktivnom luminalnom CD. Djelomična enteralna prehrana se ne bi trebala koristiti za indukciju remisije [8]. Prednosti takvog liječenja su poboljšanje rasta, izbjegavanje nuspojava kortikosteroidne terapije i bolje cijeljenje mukoze [6]. Glavni nedostatak jesu poteškoće u provođenju isključivo tekuće

prehrane. Često je potrebno postavljanje nazogastrične sonde svaku večer za kontinuirano noćno hranjenje [6].

### 1.1.3.2 KORTIKOSTEROIDI

Kortikosteroidi su korisni za indukciju remisije, ali gotovo polovica pacijenata postaje ovisna o kortikosteroidnoj terapiji za održavanje remisije ili zahtijevaju kirurško liječenje, a kod manje od trećine pacijenata će se postići cijeljenje mukoze [6]. Nisu korisni za terapiju održavanja zbog brojnih nuspojava [6]. Prema smjernicama ECCO/ESPGHAN, kod blage do umjerene ileocekalne bolesti, za indukciju remisije koristi se budesonid [8]. Budesonid je visokopotentan kortikosteroid koji prolazi opsežan metabolizam prvog prolaza u jetri, čime se smanjuje njegova bioraspoloživost i nuspojave [6]. Kod djece s umjerenom i teškom bolesti preporučuju se oralni kortikosteroidi (prednizon/prednizolon u dozi od 1 mg/kg do maksimalne doze od 40 mg/dan). Ako oralni kortikosteroidi ne djeluju, mogu se davati intravenski kortikosteroidi [8].

### 1.1.3.3 ANTIBIOTICI

Antibiotici, kao što su metronidazol i ciprofloksacin, su preporučeni u liječenju fistulirajuće perianalne bolesti. Takvo liječenje daje dobar kratkotrajni odgovor i koristi se kao most do početka djelovanja imunosupresivne terapije. U težim oblicima se koriste kao adjuvantna terapija [8].

### 1.1.3.4 AMINOSALICILATI

Aminosalicilati imaju topikalno protuupalno djelovanje na crijevnu sluznicu. Mogu se davati kao oralni pripravci koji u ileumu i kolonu otpuštaju aktivnu skupinu, 5-aminosalicilnu kiselinu (5-ASA) ili topikalno preko supozitorija ili klistira, ovisno o tome koji dio probavnog sustava je zahvaćen. Prije se najčešće koristio sulfasalazin, ali zbog svojih brojnih nuspojava danas se koriste noviji oblici kao što su mesalazin, balsalazid i osalazin [6].

### 1.1.3.5 IMUNOMODULATORNA TERAPIJA

U imunomodulatornu terapiju spada terapija tiopurinima, kao što su azatioprin i 6-merkaptopurin, i terapija metotreksatom. Tiopurini imaju odgođeni početak djelovanja od nekoliko tjedana te se zbog toga koriste prvenstveno kao terapija održavanja, a nisu preporučeni kao samostalna terapija za indukciju remisije [6,8]. Pokazalo se da rano uvođenje 6-merkaptopurina smanjuje potrebu za korištenjem kortikosteroidne terapije i produljuje trajanje kliničke remisije [6]. Tiopurini mogu imati ozbiljne nuspojave kao što su mijelosupresija, porast transaminaza i pankreatitis, a zabilježena je i pojava limfoma [6].

Metotreksat se može koristiti kao prvi lijek izbora za održavanje remisije ili ako nije uspješno održavanje remisije tiopurinima. Metotreksat se primjenjuje u obliku subkutanih ili intramuskularnih injekcija jednom tjedno zbog njegove različite peroralne bioraspodjelivosti. [8] Uz terapiju metotreksatom preporuča se oralna primjena folata [8]. Nuspojave metotreksata uključuju mučninu, hepatotoksičnost i mijelosupresiju [6].

### 1.1.3.6 BIOLOŠKA TERAPIJA

Biološka terapija, prvenstveno anti-TNF terapija, značajno je poboljšala mogućnost liječenja IBD-a. Radi se o monoklonalnim protutijelima usmjerenima protiv glavnog proupalnog citokina uključenog u patogenezu IBD-a [6]. Prvi anti-TNF lijek bio je infliksimab koji se primjenjuje u obliku intravenske infuzije. Noviji anti-TNF lijekovi (adalimumab, golimumab) se primjenjuju u obliku subkutane injekcije [6]. Anti-TNF terapija je indicirana za indukciju i održavanje remisije kod djece s kronično aktivnom bolešću unatoč imunomodulatornoj terapiji, za indukciju remisije kod djece s aktivnom steroid-rezistentnom bolesti i za djecu s aktivnom perianalnom fistulirajućom bolesti, uz adekvatno kirurško liječenje [8]. Anti-TNF terapija se primjenjuje svakih 8 ili 12 tjedana. [5] Nuspojave anti-TNF terapije uključuju lokalne reakcije na mjestu injekcije ili primjene infuzije i osip nalik psorijazi. Također, povećavaju rizik infekcija, posebno gljivičnih, virusnih i mikobakterijskih, zbog čega je kod svih pacijenata prije uvođenja terapije potrebno isključiti postojanje latentne infekcije tuberkulozom [6]. Danas postoji i niz novih bioloških lijekova kao što su vedolizumab i ustekinumab koji se također koriste u terapiji pedijatrijskog IBD-a. Vedolizumab je anti- $\alpha 4\beta 7$  monoklonsko protutijelo koje inhibira migraciju intestinalnih T-limfocita u tkivo, s ciljem smanjenja upale crijeva. Ustekinumab je monoklonsko protutijelo protiv interleukina 12 i 23 [16].

### 1.1.3.7 KIRURŠKO LIJEČENJE

Kirurško liječenje pedijatrijskog IBD-a je rezervirano za pacijente s teškim oblikom UC-a refraktornim na agresivnu terapiju [5]. U tom slučaju radi se totalna kolektomija uz ilealni spremnik i analnu anastomozu (*eng. ileal pouch-anal anastomosis, IPAA*). Tom operacijom se uklanja zahvaćeni dio kolona, stvara se spremnik od distalnog ileuma i anastomozira s ostatkom rektuma kako bi se održao kontinuitet crijeva i izbjegla trajna ileostoma [6]. Između 8 – 26% djece s UC-om zahtjeva kolektomiju u prvih pet godina od dijagnoze [5]. Nakon kirurškog zahvata djeca imaju dobru prognozu i sličnu kvalitetu života kao i zdrava populacija [6].

U liječenju CD, kirurško liječenje se može koristiti za indukciju remisije kod lokalizirane bolesti, ali ne kao kurativna terapija kao kod UC-a [5]. Kod CD, kirurško liječenje se najčešće

koristi za liječenje intraabdominalnih komplikacija kao što su fistule, intraabdominalni apscesi i strikture crijeva. Kod djece s CD-om, 14% zahtjeva kirurško liječenje unutar prvih pet godina od dijagnoze [6].

## 1.2 PATOGENEZA EIM

Patogeneza EIM još uvijek nije dobro razjašnjena. Vjeruje se da se radi o aktivaciji imunološkog odgovora. Malapsorpcija, enteropatija koja dovodi do gubitka proteina, fistule i resekcije crijeva dovode do nedostatka hranjivih tvari, proteina, žučnih soli, vitamina i minerala što sve za posljedicu može imati nastanak ekstraintestinalnih manifestacija [4]. Prema istraživanjima na životinjama, razvila se teorija prema kojoj važnu ulogu u patogenezi imaju i intestinalne bakterije [4]. Bakterije se translociraju preko propusne crijevne barijere i mogu aktivirati imunološki odgovor izvan crijeva zbog zajedničkih epitopa, npr. intestinalnih bakterija i sinovije zglobova [3]. Genetički čimbenici također imaju utjecaj u patogenezi EIM-a. Na primjer, pacijenti s CD-om koji imaju EIM, češće imaju HLA-A2, HLA-DR1 i HLA-DQw5 dok pacijenti s UC-om i EIM-om češće imaju HLA-DR103, HLA-B27 i HLA-B58 genotipove [4]. Također, određeni HLA kompleksi su povezani sa specifičnom EIM. HLA-B8/DR3 su povezani s povećanim rizikom za razvoj primarnog sklerozirajućeg kolangitisa kod osoba s UC-om, dok su HLA-DR1, HLA-DR103, HLA-B28 i HLA-B58 povezani s EIM-om zglobova, kože i očiju. S obzirom da je HLA-B27 općenito povezan s razvojem ankilozantnog spondilitisa i reumatoidnog artritisa, nije jasno ima li specifičnu ulogu i u nastanku EIM-a kod IBD-a [3].

## 1.3 REUMATOLOŠKE EIM

Reumatološke manifestacije su najčešći oblik EIM-a kod IBD pacijenata. Simptomi zahvaćanja perifernih ili aksijalnih zglobova se javljaju čak kod 40% IBD pacijenata [3]. Kako u djece tako i u odraslih najčešći oblik reumatoloških EIM su periferni artritis i aksijalni oblik - ankilozantni spondilitis ili sakroileitis [4]. Prevalencija aksijalnog oblika se ne razlikuje između spolova i vrste IBD-a, dok je periferni artritis češći kod žena i uz CD, posebno kod zahvaćanja kolona [2].

### 1.3.1 PERIFERNI ARTRITIS

Za razliku od drugih oblika artritisa, kao što su reumatoidni i psorijatični artritis, kod perifernog artritisa koji se javlja kao EIM kod IBD pacijenata, javlja se vrlo malo ili se uopće ne javlja destrukcija zglobova [3]. Obično se radi o seronegativnom artritisu/artralgiji i pogađa 5-10% pacijenata s UC-om i 10-20% pacijenata s CD-om. Veći rizik za pojavu perifernog artritisa imaju

pacijenti kod kojih je osnovnom bolešću zahvaćen kolon kao i kod pacijenata koji imaju i perianalnu bolest, erythemum nodosum, stomatitis, uveitis i pyoderma gangrenosum [3]. Periferni artritis povezan s IBD-om se dijeli u dvije podskupine: tip 1 ili pauciartritis i tip 2 ili poliartritis/artralgiya [4].

Tip 1 ili pauciartritis oblik se očituje kao bol u zglobovima uz oticanje ili izljev, a zahvaća manje od pet zglobova [2]. Najčešće zahvaća velike zglobove kao što su gležanj, koljeno, kuk, ručni zglob, lakat i rame [3]. Češće zahvaća velike zglobove donjih udova. [2] Taj oblik je najčešće akutni, asimetrični i migratorni [3]. Simptomi se obično povlače sami od sebe unutar 10 tjedana, bez trajnog oštećenja zglobova [2]. Prosječno, 20-40% pacijenata ima više od jedne epizode artralgije/artritisa, što je povezano s aktivnošću osnovne bolesti. Uspješno farmakološko ili kirurško liječenje IBD-a je obično povezano i s poboljšanjem tip 1 artritisa [3].

Tip 2 ili poliartritis oblik zahvaća simetrično više od pet malih zglobova, prvenstveno gornjih udova. Simptomi su prisutni mjesecima i godinama, neovisno o aktivnosti IBD-a [2]. Medijan trajanja simptoma je 3 godine [4]. Najčešće su zahvaćeni metakarpofalangealni zglobovi. Ovaj oblik artritisa je povezan s povećanim rizikom za razvoj uveitisa [3].

Dijagnoza se postavlja na temelju kliničkog pregleda i isključivanjem drugih specifičnih oblika artritisa. Slikovna dijagnostika pokazuje najčešće normalne nalaze bez dokaza značajne upale i destrukcije zglobova čime isključujemo ostale oblike artritisa [2]. Oba oblika su seronegativna, ali mogu biti povezana s različitim imunogenetskim entitetima. Tako je tip 1 povezan s HLA-B27, HLA-B35 i HLA-DR103, dok je tip 2 povezan s HLA-B44 [3].

Liječenje IBD-a je obično dovoljno za liječenje perifernog artritisa tipa 1 [2]. S obzirom da se tip 2 perifernog artritisa obično javlja neovisno o aktivnosti osnovne bolesti i liječenje osnovne bolesti često nema utjecaj na artritis, glavni princip liječenja tog oblika bolesti je fizioterapija i liječenje boli [3]. Kratkodjelujući NSAID i lokalne intraartikularne injekcije steroida smanjuju simptome [2]. Davanje NSAID-a treba biti oprezno zbog dokazane povezanosti između njihove upotrebe i egzacerbacije IBD-a [4]. Kratkodjelujući oralni kortikosteroidi su također učinkoviti, ali treba ih davati što je kraće moguće. U liječenju se može davati i sulfasalazin, posebno kod zahvaćanja velikih zglobova. Kod pacijenata s perzistentnom bolesti koja utječe na kvalitetu života, može se davati anti-TNF terapija [2].

Prognoza perifernog artritisa je općenito dobra. Samo mali broj pacijenata razvije kronični i erozivni oblik artritisa [2].

### 1.3.2 AKSIJALNA ARTROPATIJA

Aksijalna artropatija se kod IBD pacijenata javlja rjeđe nego periferni artritis. Češće se javlja kod muškaraca i javlja se neovisno o aktivnosti osnovne bolesti [3]. Radiološki se sakroileitis može dokazati i kod 20-50% IBD pacijenata, ali progresivni ankilozantni spondilitis kod samo 1-10% pacijenata [2]. Može se podijeliti na ankilozantni spondilitis i sakroileitis [3]. Ankilozantni spondilitis se kod IBD pacijenata javlja u 5-10% slučajeva, većinom u mlađoj životnoj dobi (kod adolescenata i mlađih odraslih osoba) i obično je HLA-B27 pozitivan [4]. Pacijenti često imaju jake napadaje bolova u leđima u mlađoj dobi, obično udruženu s jutarnjom ukočenošću i pogoršanjem bolova tijekom mirovanja. Fizikalnim pregledom se uočava ograničena fleksija kralježnice (Schoberov test) i smanjeno širenje prsnog koša. Radiografski nalaz u početku može biti normalan ili pokazivati samo minimalnu sklerozu. Bolest je obično progresivna i dovodi do trajnog oštećenja [3].

Sakroileitis se radiološki može dokazati i kod 25% IBD pacijenata. Kod većine pacijenata HLA-B27 je negativan i nema progresije u ankilozantni spondilitis, iako je kod pacijenata s radiološki dokazanim bilateralnim sakroileitisom vjerojatnost progresije veća [3].

Dijagnoza aksijalne artropatije se postavlja na temelju kliničkog nalaza bolova u donjem dijelu leđa uz radiološki dokazan sakroileitis ili nalaz MR-a koji može pokazati znakove ranog sakroileitisa kod simptomatskih pacijenata s negativnim radiološkim nalazom [2].

Prognoza aksijalnog artritisa nije tako dobra kao kod perifernog artritisa i često dovodi do strukturalnih oštećenja i invaliditeta, sa značajnim utjecajem na kvalitetu života pacijenata [2]. Liječenje aksijalne artropatije kod IBD pacijenata treba biti u suradnji gastroenterologa i reumatologa [3]. Intenzivna fizioterapija i NSAID su učinkoviti u liječenju, ali dugotrajno liječenje NSAID-om nije preporučeno kod IBD pacijenata s obzirom da oni povećavaju rizik pogoršanja osnovne bolesti. Liječenje COX-2 inhibitorima kao što su etorikoksib i celekoksib su sigurniji za korištenje. Metotreksat i sulfasalazin imaju ograničenu učinkovitost pa se kod pacijenata koji ne reagiraju na NSAID ili ih ne toleriraju preporuča anti-TNF terapija [2].

### 1.3.3 OSTEOPENIJA I OSTEOPOROZA

Osteopenija i osteoporozna se često javljaju i kod muškaraca i kod žena s IBD-om [2]. Zabilježena je kod 23-59% odraslih IBD pacijenata [4]. Njihovoj pojavi pridonosi duljina trajanja bolesti, kortikosteroidna terapija, prošireno zahvaćanje tankog crijeva i resekcija tankog crijeva, dob, pušenje, smanjena tjelesna aktivnost i nutritivni nedostaci [2]. Smanjena mineralna gustoća kostiju je utvrđena kod 41% djece s CD-om i kod 25% s UC-om [4]. Osteoporozna je sistemska

bolest kostiju koja je karakterizirana smanjenom koštanom masom i povećanom fragilnošću kostiju što dovodi do povećanog rizika od fraktura [2]. Dijagnoza osteoporoze kod odraslih se postavlja na temelju procjene mineralne gustoće kostiju (BMD) pomoću denzitometrije [2]. Kriterij za postavljanje dijagnoze se temelji na t i z scoru. T-score je vrijednost standardne devijacije u odnosu na referentne vrijednosti kod mladih i zdravih osoba, dok z-score uspoređuje vrijednosti sa zdravim kontrolama uparenima s obzirom na dob i spol. Osteopenija se u odraslih definira kao t-score od -1 do -2.5, a osteoporoza manje od -2.5 [4]. Kod djece povezanost BMD-a i rizika frakture nije jasno definirana i preporuča se usporedba z-scora [2]. Preporuča se provođenje denzitometrije svakih jednu do dvije godine kod pedijatrijskih IBD pacijenata koji su na dugotrajnoj i visokoj terapiji kortikosteroidima [4]. U odrasloj IBD populaciji se probir ne razlikuje od opće populacije [2]. Važna je prevencija osteopenije što se može postići smanjenjem doze kortikosteroidne terapije ili prelaskom na imunomodulatornu terapiju. Kod pacijenata na kortikosteroidnoj terapiji treba osigurati adekvatan unos vitamina D i kalcija [4]. U liječenju osteoporoze koriste se bisfosfonati i kalcitonin [4].



## 2. HIPOTEZA

Očekujemo da će rezultati biti u skladu s postojećim podacima iz literature, prema čemu bi veća učestalost reumatoloških EIM-a trebala biti kod djece s duljim trajanjem bolesti i kod djece s CD-om. Pretpostavka je da ćemo ultrazvučnim pregledom zglobova kod djece utvrditi postojanje promjena na zglobovima i prije pojave simptoma zahvaćenosti zglobova.

### 3. CILJEVI RADA

EIM se vrlo često pojavljuju tijekom trajanja IBD-a. Postoje brojni radovi koji govore o prevalenciji, pojavi i liječenju EIM u odrasloj populaciji, ali je vrlo malo radova koji govore o tome u pedijatrijskoj populaciji. Stoga je cilj ovoga rada odrediti kolika je učestalost reumatoloških EIM kod djece s IBD-om koja se liječe i kontroliraju u KBC Zagreb. Također, cilj je dijagnosticirati promjene na zglobovima prije pojave simptoma njihove zahvaćenosti i preporučiti protokol prema kojem bi sva djeca s IBD-om periodično prilikom redovnih kontrola gastroenterologa, prolazila i UZV zglobova.

## 4. ISPITANICI I METODE

U ovaj rad uključeno je ukupno 18 pacijenata s dijagnozom IBD-a. Radi se o pacijentima koji se liječe i kontroliraju na Klinici za pedijatriju Kliničkog bolničkog centra Zagreb koji su dolazili na redovite kontrole ili su bili hospitalizirani zbog pogoršanja bolesti. Prilikom toga im je učinjen reumatološki klinički pregled i pregled zglobova ultrazvukom. Podaci o trajanju njihove bolesti, aktivnosti bolesti, terapiji i nalazima reumatološkog pregleda su zatim prikupljeni u zajedničku tablicu.

### 4.1 KLINIČKI PREGLED

Svi ispitanici prošli su reumatološki klinički pregled i ultrazvučni pregled zglobova. Važni su i anamnestički podaci postojanja simptoma od strane lokomotornog sustava. U kliničkom pregledu važan je morfološki i funkcionalni pregled svih zglobova: postoji li otok, crvenilo, bolnost na palpaciju ili prilikom pokreta te opseg pokreta. Posebno nam je važan pregled kralježnice, kako bi utvrdili postojanje aksijalne artropatije: postojanje bolnosti na palpaciju sakroilijakalnih zglobova (SIZ) i spinoznih nastavaka te inklinacija. Važno je procijeniti i postojanje entezitisa koji je definiran kao osjetljivost na snažnu palpaciju tetiva [9]. Također je ispitivan hod i čučanj.

### 4.2 UZV ZGLOBOVA

Većini pacijenata napravljen je ultrazvuk zglobova: koljena, gležnjeva, laktova i ručnih zglobova. Na ultrazvuku se gledalo ima li izljeva, hipertrofije sinovije te kakav je doplerski protok.

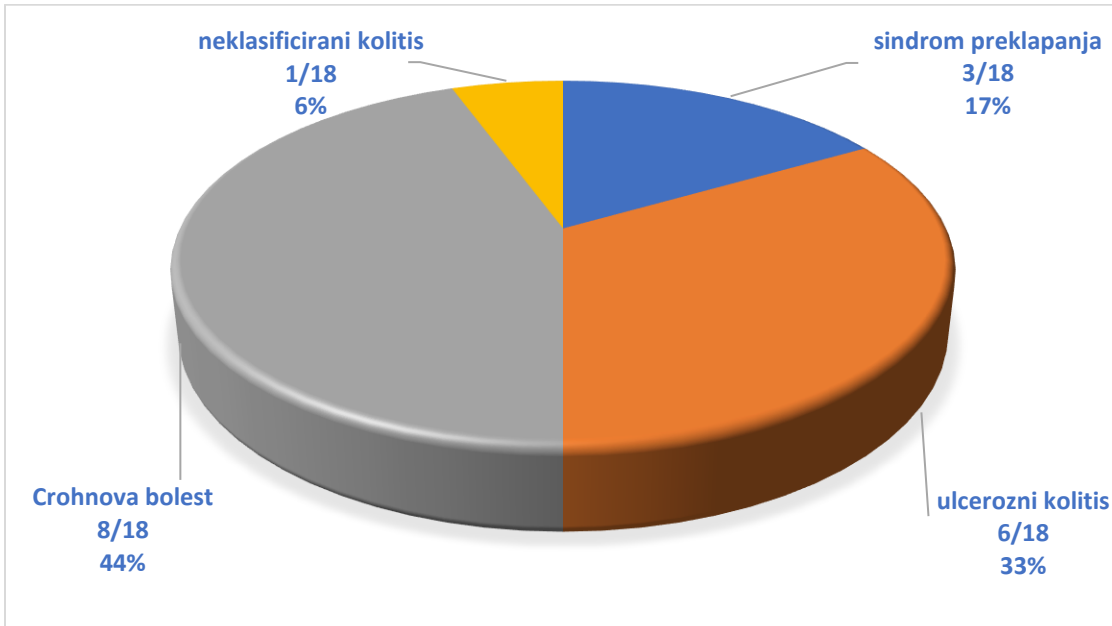
Muskuluskeletni ultrazvuk (MSUS) je korisna metoda za procjenu stanja zglobova. Prednosti MSUS-a su da je to neinvazivna, brza i jeftina metoda koja se može ponavljati mnogo puta jer nema štetnog utjecaja ionizirajućeg zračenja. To je jednostavna pretraga koja ne zahtjeva sedaciju ili opću anesteziju ni kod najmanje djece [10]. MSUS je dobar za procjenu postojanja promjena koje su karakteristične za reumatske upalne bolesti, kao što su izljev, sinovitis, promjene na hrskavici i erozivne promjene na kostima [11]. MSUS je koristan jer može prikazati i subklinički sinovitis [12]. Nedostaci MSUS-a su činjenica da je to subjektivna metoda koja ovisi o iskustvu liječnika koji ga provodi, kao i svojstvima i osjetljivosti uređaja koji se koristi [12]. Osim toga, MSUS u dječjoj dobi ima posebnu poteškoću u ispravnoj interpretaciji nalaza zbog sazrijevanja i osifikacije u dječjoj dobi što daje različite normalne nalaze [13].

MSUS je dobra metoda za prikaz erozija, izljeva, hipertrofije sinovije i sinovitisa. Erozijske se na ultrazvuku prikazuju kao prekid kontinuiteta kortikalisa koji se prikazuje kao hiperehogena linija. Također, MSUS je osjetljiva metoda za detekciju već i male količine izljeva. Može razlikovati je li klinički vidljiva oteklina zgloba nastala zbog izljeva ili potkožnog edema. Nedostatak je što se ultrazvučno ne može razlikovati o kakvom izljevu se radi te je za to najčešće potrebna punkcija pod kontrolom ultrazvuka [11]. Ultrazvuk je i jedna od najboljih metoda za detekciju hipertrofije sinovije koja se vidi kao solidno hipoehogeno tkivo koje je u kontaktu sa zglobom ili okružuje tetive, a koje se od izljeva razlikuje po tome što se ne može komprimirati. No treba biti oprezan u tom razlikovanju jer i izljev, ako je u velikoj količini, može biti nekompresibilan [11].

Određivanjem doplerskog protoka možemo prikazati vaskularizaciju tkiva i postojanje sinovitisa. Kod tkiva zahvaćenih upalom, vaskularizacija je pojačana. Time možemo razlikovati aktivni i neaktivni sinovitis te pratiti odgovor na provedenu terapiju [11]. Treba naglasiti da je kod djece normalna pojava postojanje protoka u epifizama i metafizama dugih kostiju, unutar hrskavica malih kostiju i patele te u masnim jastučićima. Zbog te fiziološke vaskularizacije može doći do krive interpretacije nalaza [10].

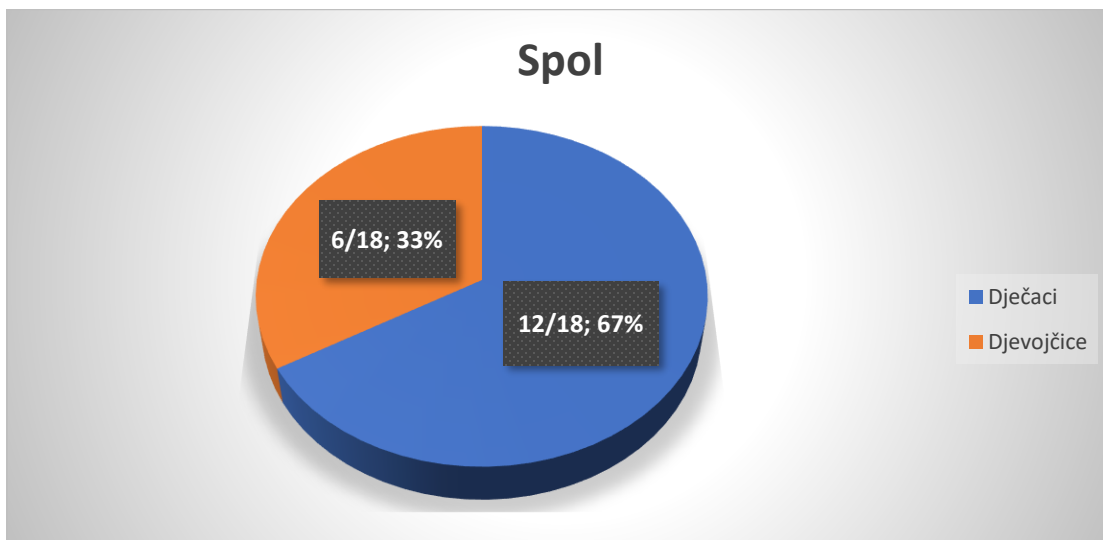
## 5. REZULTATI

U ovaj rad uključeno je ukupno 18 pacijenata s dijagnozom IBD-a. Šestero pacijenata ima dijagnozu ulceroznog kolitisa, a 8 dijagnozu Crohnove bolesti. Kod troje pacijenata radi se o sindromu preklapanja, a kod jednog je riječ o neklasificiranom kolitisu. (Slika 1.)



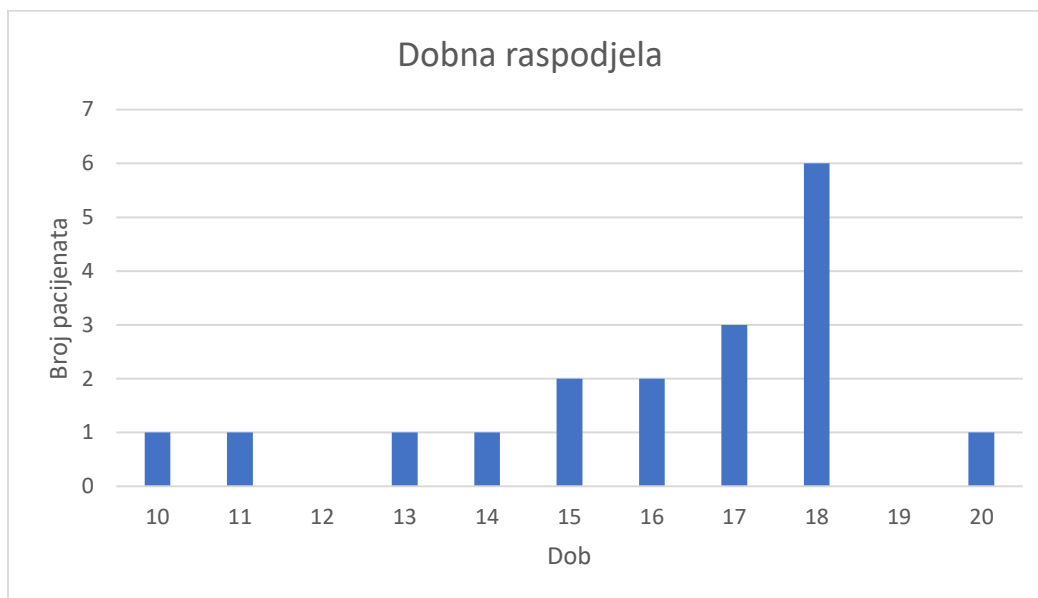
Slika 1. Distribucija pacijenata prema tipu upalne bolesti crijeva

U našem uzorku, 12 je dječaka, a samo 6 djevojčica što daje omjer 2:1. (Slika 2.)

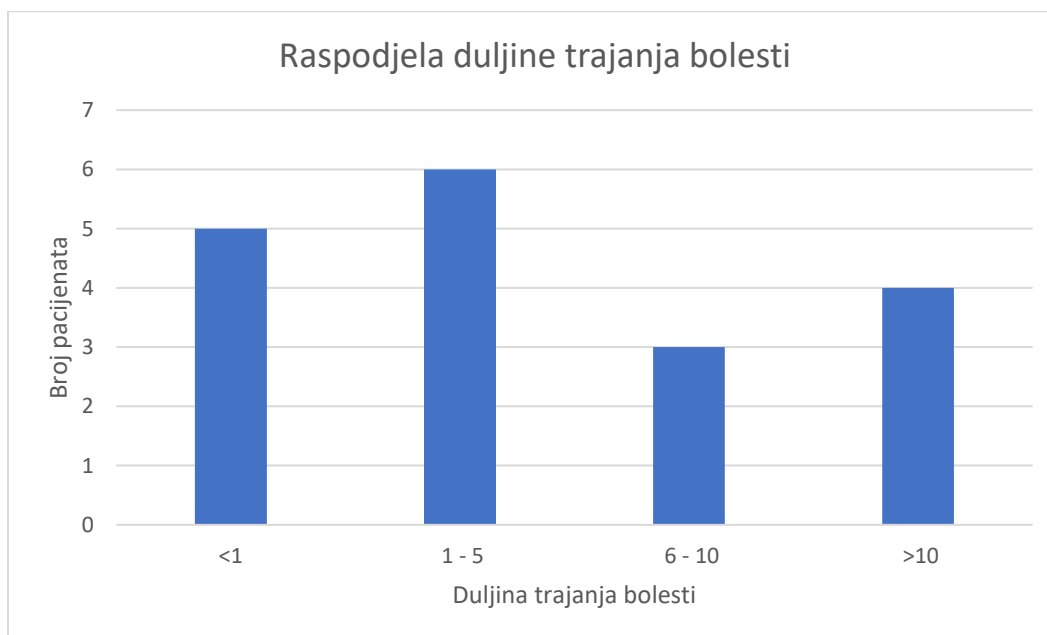


Slika 2. Spolna distribucija pacijenata s upalnom bolesti crijeva

Najmlađi pacijent ima 10 godina, dok najstariji ima 20 godina. Prosječna dob je 16 godina. Slika 3. prikazuje točnu raspodjelu pacijenata prema dobi. Interval duljine trajanja bolesti je od 2 mjeseca pa sve do 17 godina. Medijan trajanja bolesti je 5 godina. Slika 4. prikazuje broj pacijenata po dobnim skupinama.

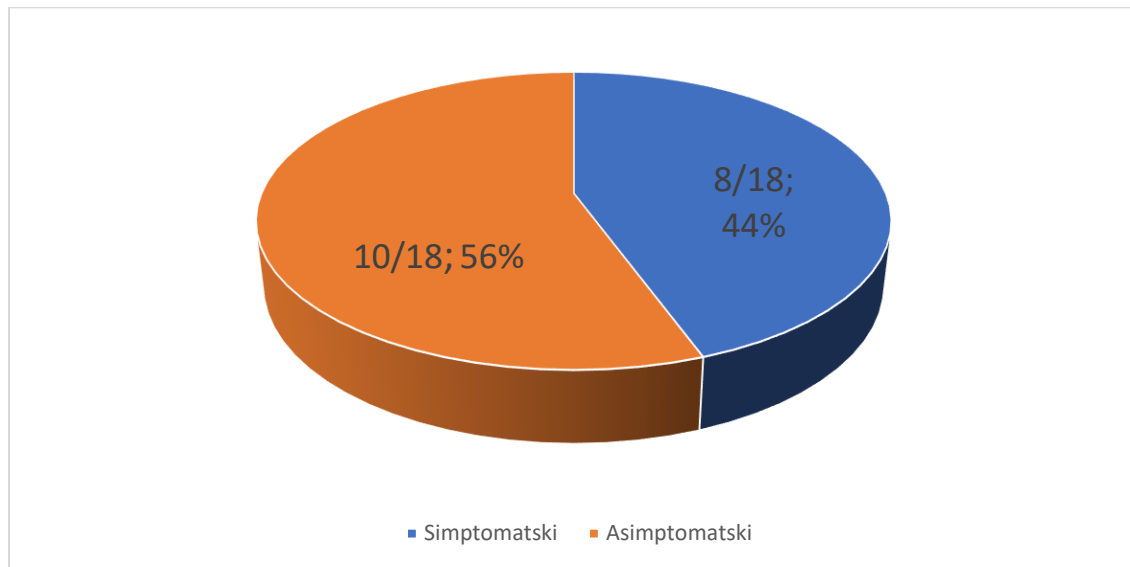


*Slika 3. Raspodjela pacijenata prema dobi*



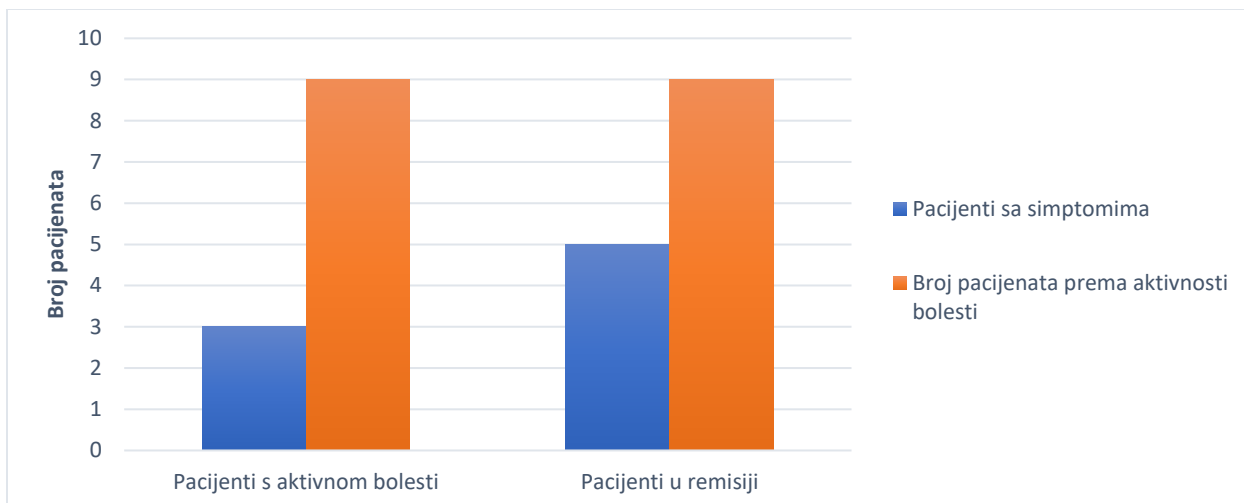
*Slika 4. Raspodjela pacijenata prema duljini trajanja bolesti*

Deset pacijenata je bilo bez anamnestičkih podataka o simptomima od strane lokomotornog sustava, dok je njih 8 imalo povremene ili stalne simptome. (Slika 5.) Najčešće se radilo o povremenim bolovima u leđima, koljenima i gležnjevima. Kod većine su se ti simptomi javili nakon nekoliko godina trajanja IBD-a. Samo jedan pacijent se prezentirao slikom juvenilnog idiopatskog artritisa prije postavljanja dijagnoze IBD-a.



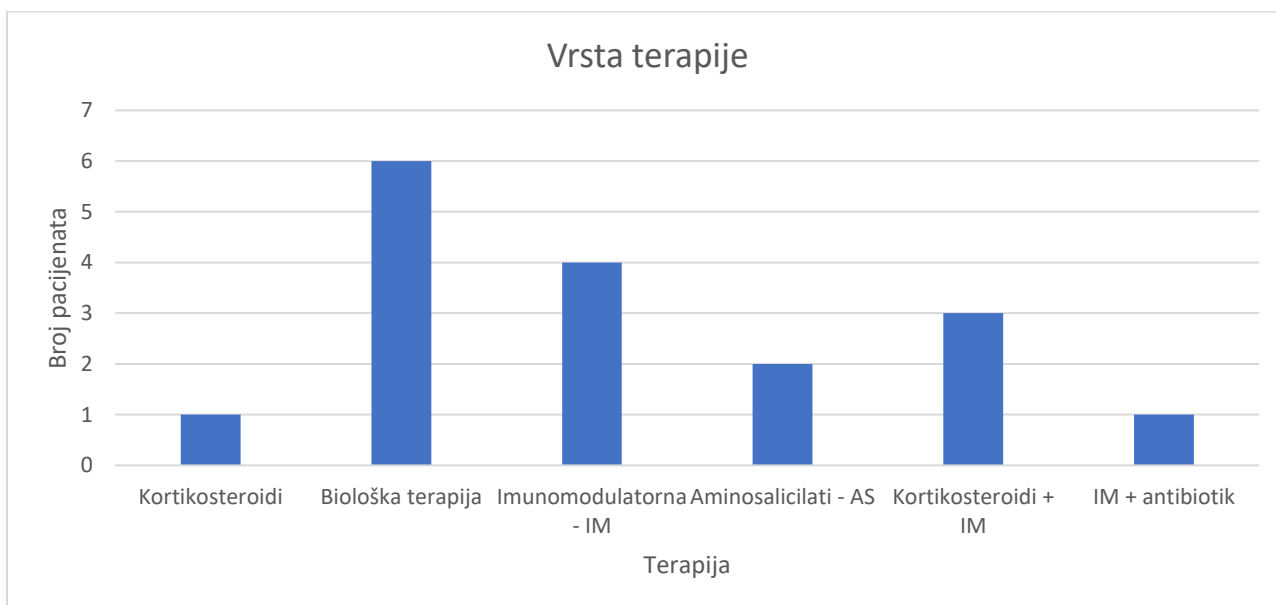
*Slika 5. Raspodjela pacijenata prema postojanju reumatoloških simptoma*

U aktivnoj fazi i pogoršanju svoje osnovne bolesti bilo je 9 pacijenata, dok je drugih 9 bilo u remisiji u vrijeme provođenja reumatološkog pregleda i ultrazvuka zglobova. Troje od tih pacijenata koji su se nalazili u fazi pogoršanja osnovne bolesti imalo je simptome od strane lokomotornog sustava, a 5 ih je imalo simptome unatoč tome što su bili u fazi remisije osnovne bolesti. (Slika 6.)



*Slika 6. Raspodjela pacijenata prema aktivnosti bolesti i postojanju simptoma*

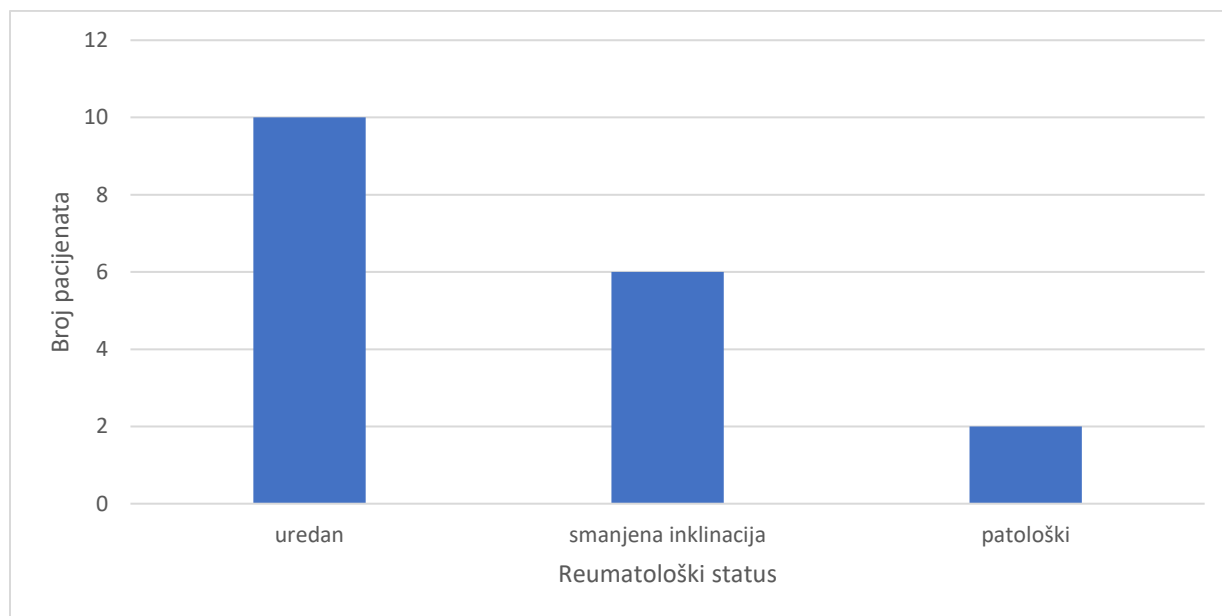
S obzirom na terapiju koju su pacijenti primali u trenutku provođenja reumatološkog pregleda, 6 pacijenata bilo je na tzv. biološkoj terapiji i to prvenstveno infliksimabom (4 pacijenta) i 2 pacijenta na terapiji adalimumabom. Na imunomodulatornoj terapiji bilo je ukupno 8 pacijenata, od čega su 3 osim imunomodulatorne terapije primali i kortikosteroidnu terapiju, a 1 i antibiotsku terapiju ciprofloksacinom. Samo jedan pacijent je isključivo na kortikosteroidnoj terapiji. Dva pacijenta bila su na terapiji aminosalicilatima. (Slika 7.)



*Slika 7. Raspodjela pacijenata prema vrsti terapije*

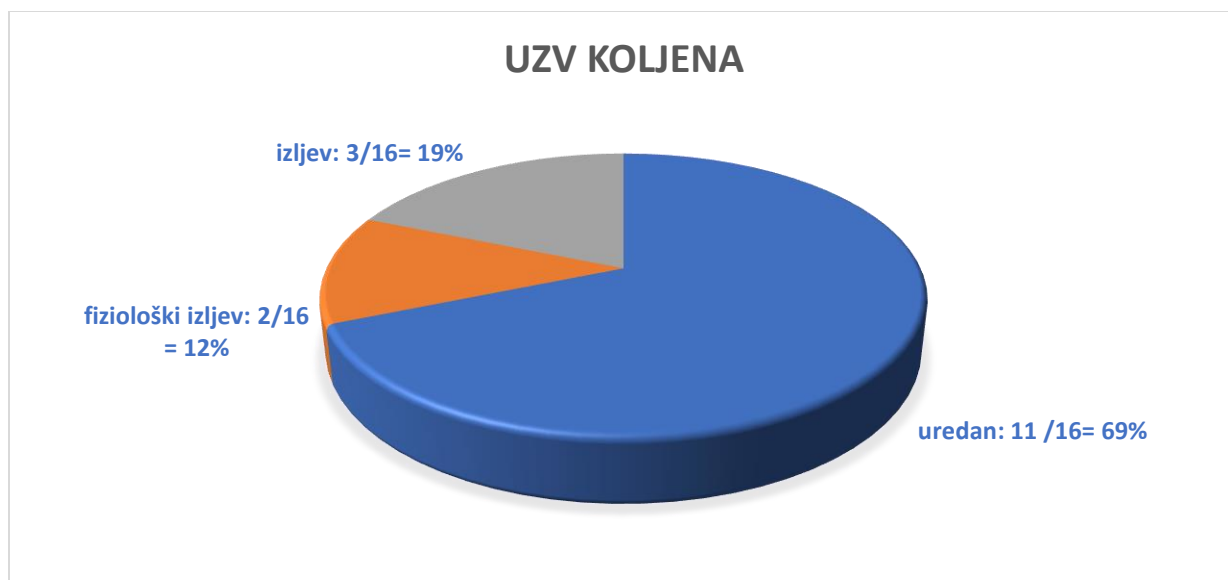


Reumatološkim pregledom kod 10 pacijenata nije se utvrdilo odstupanje u statusu. Kod 6 pacijenata bila je smanjena samo inklinacija kralježnice, dok je ostatak reumatološkog statusa bio uredan. Samo 2 pacijenta imala su veća odstupanja u reumatološkom statusu. (Slika 8.) Jedan pacijent imao je ograničenu pokretljivost talokruralnih zglobova, bolnost enteza, izrazitu bolnost na palpaciju SIJ-a i spinoznih nastavaka lumbosakralnog dijela kralježnice i otežan hod na prstima. Jedan pacijent imao je torakalnu skoliozu i nemogućnost izvođenja čučnja u cijelosti.



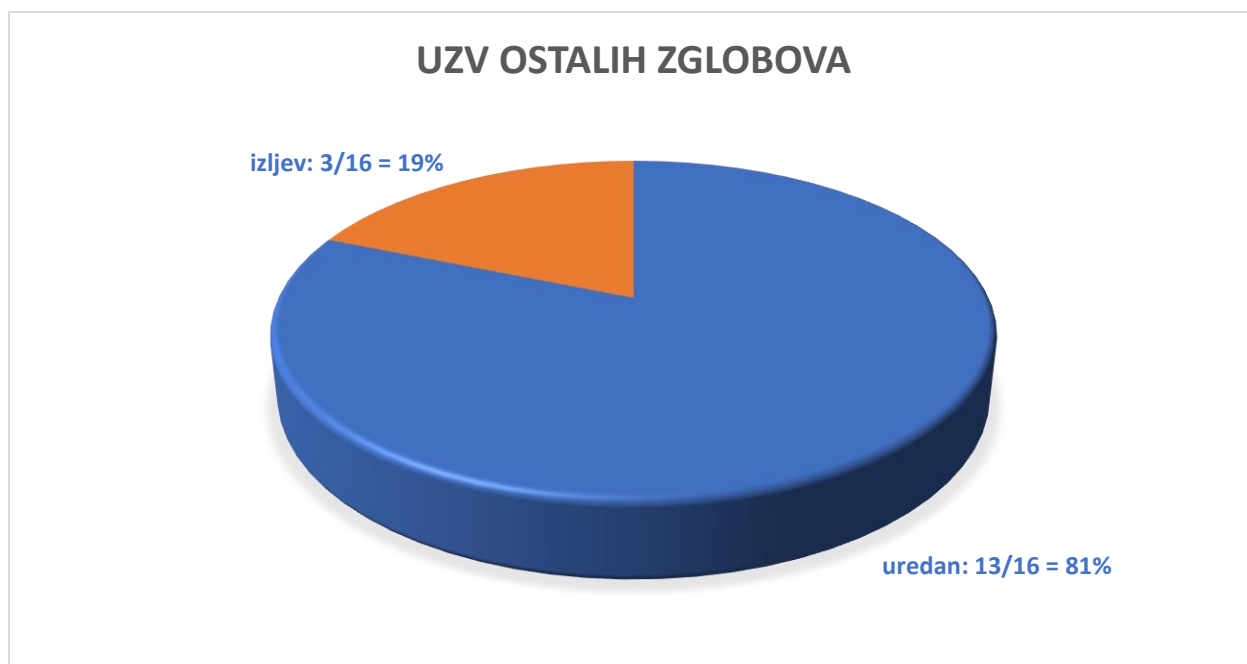
*Slika 8. Raspodjela pacijenata prema reumatološkom statusu*

Ultrazvučnim pregledom koljena kod 11 pacijenata nalaz je bio u potpunosti uredan. Nije bilo prisutnog izljeva, hipertrofije sinovije, kao ni promjena u doplerskom protoku. Kod 5 pacijenata nađen je izljev u jednom ili oba koljena, od toga kod 2 pacijenta u fiziološkim granicama. Kod 2 pacijenta nije učinjen ultrazvuk koljena. (Slika 9.)



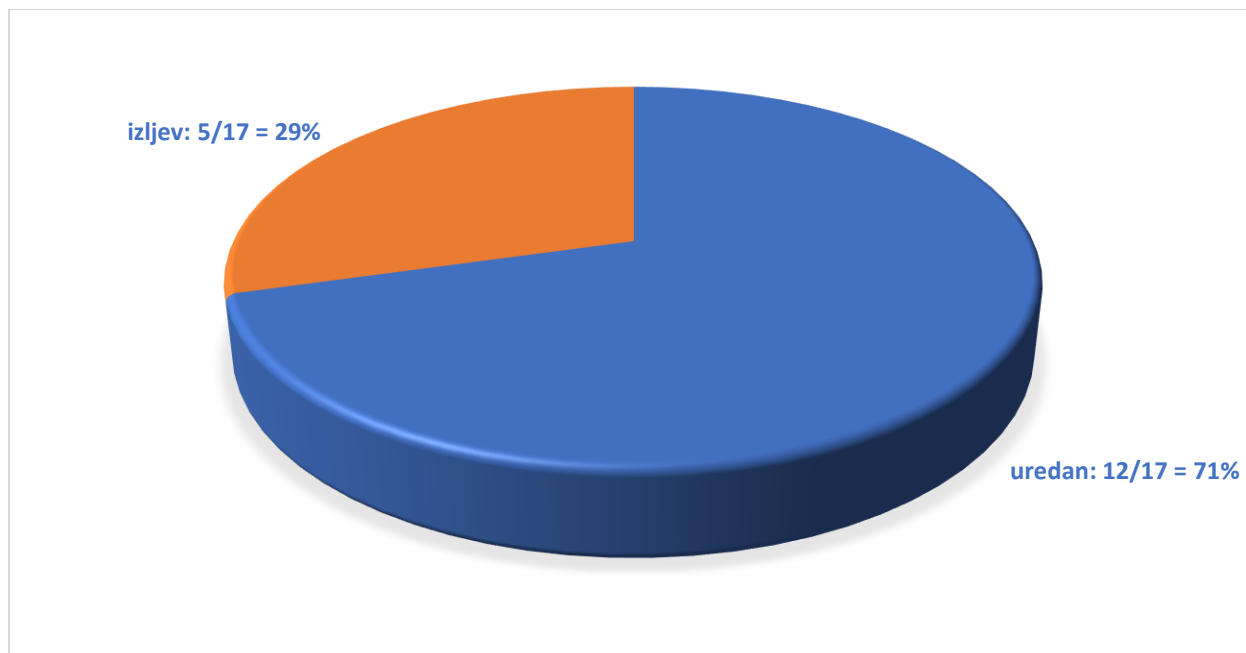
*Slika 9. Raspodjela pacijenata prema nalazu ultrazvučnog pregleda koljena*

Ultrazvučnim pregledom ostalih zglobova kod 13 pacijenata nije bilo promjena ni u jednom zglobu. Samo kod 3 pacijenta nađena je prisutnost izljeva: kod 2 pacijenta u talonavikularnom zglobu, a kod jednog pacijenta u MTP zglobovima 1. i 4. prsta desne noge i oko ekstenzornih tetiva 3. i 4. kompartmenta šaka. Kod 2 pacijenta nije učinjen ultrazvuk ostalih zglobova. (Slika 10.)



*Slika 10. Raspodjela pacijenata prema nalazu ultrazvučnog pregleda ostalih zglobova*

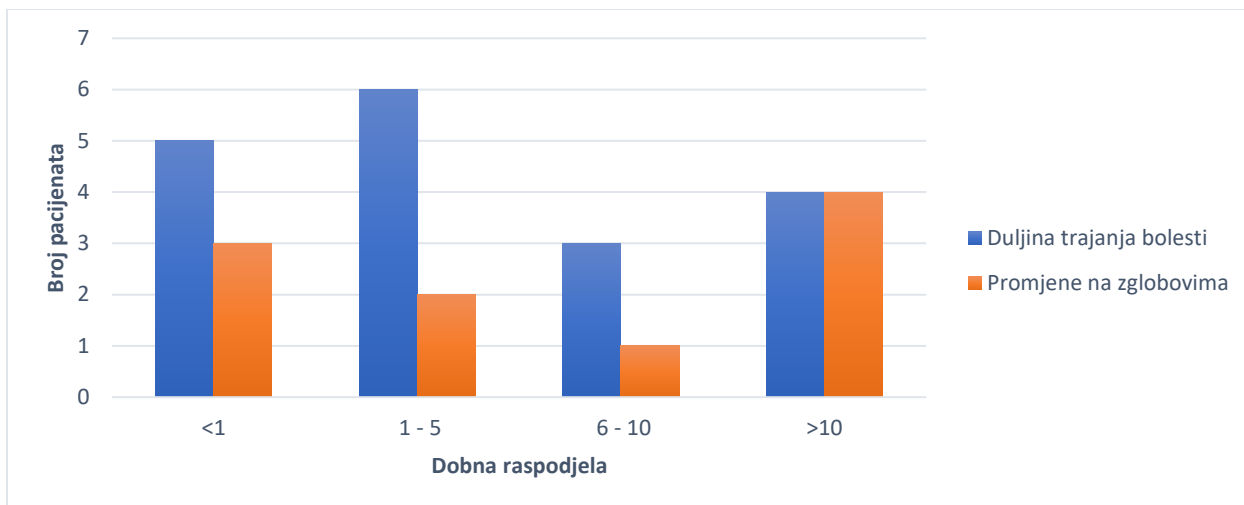
Uzevši u obzir ultrazvučni pregled svih zglobova, kod 12 pacijenata nije nađeno nikakvih promjena, a kod 5 pacijenata bio je prisutan izljev u barem jednom zglobu, ne računajući fiziološki izljev. (Slika 11.)



*Slika 11. Ukupna raspodjela postojanja izljeva*

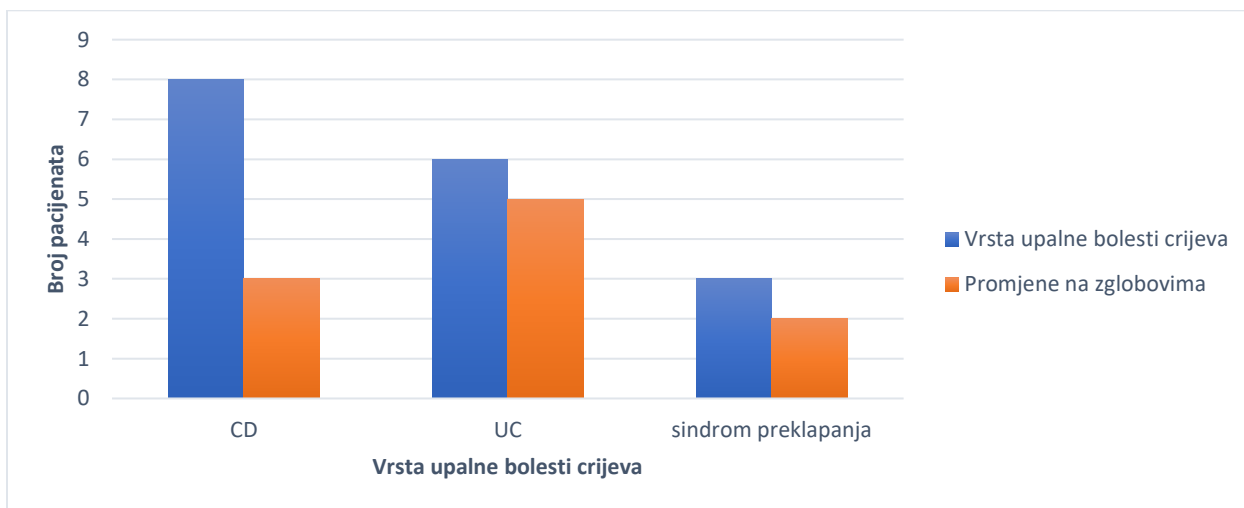
Sveukupno, 8 pacijenata nije imalo ni simptome, ni promjene u reumatološkom statusu ni ultrazvuku zglobova. Dva pacijenta imala su i simptome i promjene u reumatološkom statusu i prikazan izljev na ultrazvuku. Tri pacijenta imala su simptome i promjene u reumatološkom statusu. Dva pacijenta imala su simptome i prikazan izljev na ultrazvučnom pregledu. Jedan pacijent imao je samo prikazan izljev na ultrazvučnom pregledu. Dva pacijenta imala su samo smanjenu inklinaciju u reumatološkom statusu.

Uspoređujući duljinu trajanja bolesti s postojanjem EIM-a na zglobovima, od petero djece kod koje IBD traje kraće od godinu dana, troje ih ima promjene na zglobovima. Među djecom kod koje bolest traje od 1 do 5 godina, promjene na zglobovima postoje kod 2 od 6 pacijenata, a među djecom kod kojih bolest traje 5-10 godina, promjene ima 1 od 3 djece. Kod pacijenata s duljinom trajanja bolesti više od 10 godina, svi imaju promjene na zglobovima. (Slika 12.)



*Slika 12. Usporedba duljine trajanja bolesti i promjena na zglobovima*

Gledajući razliku u postojanju promjena na zglobovima kod različitih tipova IBD-a, od 8 pacijenata s CD-om, 3 imaju promjene na zglobovima. Kod djece s dijagnozom UC, od 6 pacijenata 5 ima promjene na zglobovima, dok od troje djece sa sindromom preklapanja, dvoje ima potvrđene promjene. (Slika 13.)



*Slika 13. Usporedba vrste upalne bolesti crijeva i postojanja promjena na zglobovima*

## 6. RASPRAVA

U istraživanje je uključeno ukupno 18 pacijenata s dijagnozom IBD-a koji se kontroliraju na Klinici za pedijatriju KBC-a Zagreb.

U našem uzorku je nešto više pacijenata s dijagnozom Crohnove bolesti. Naime, 6 pacijenata imalo je dijagnozu ulceroznog kolitisa, 8 pacijenata dijagnozu Crohnove bolesti, a 3 pacijenta sindrom preklapanja. Dvostruko je više dječaka nego djevojčica u našem uzorku. Takva raspodjela prema spolu je u skladu s podacima iz literature, prema kojima je CD u dječjoj dobi puno češći kod dječaka nego kod djevojčica, s omjerom 2,57 [14].

Dobni raspon pacijenata je od 10 do 20 godina, sa srednjom dobi od 16 godina. To također odgovara podacima iz literature o najčešćem vremenu pojavljivanja bolesti u pedijatrijskoj populaciji. U dobi manjoj od 5 godina se prezentiralo se 4% djece, a 18% u dobi prije 10 godina, dok je najčešće vrijeme pojavljivanja u adolescenciji [6]. Duljina trajanja bolesti do provedenog istraživanja je od 2 mjeseca do 17 godina, s medijanom od 5 godina. Kod 5 pacijenata (28%) bolest je trajala kraće od godinu dana, kod 6 pacijenata (33%) trajala je kraće od 5 godina, kod 3 (17%) kraće od 10 godina i kod 4 (22%) više od 10 godina.

Prema anamnestičkim podacima, 10 pacijenata (56%) nije imalo nikakve simptome od strane lokomotornog sustava. Ostalih 8 pacijenata (44%) imalo je povremene ili stalne simptome i to najčešće bolove u leđima, koljenima i gležnjevima. Kod većine pacijenata su se ti simptomi javili nakon nekoliko godina trajanja IBD-a. Samo jedan pacijent se prezentirao slikom juvenilnog idiopatskog artritisa prije postavljanja dijagnoze IBD-a. Liječenjem IBD-a, povukle su se i tegobe artritisa te je sada i taj pacijent bez simptoma. Prema postojećim podacima, i do 26% pacijenata se prvo prezentira ekstraintestinalnim manifestacijama, od čega su najčešće zahvaćeni zglobovi, koža i oči. U 74% slučajeva, prvi simptomi EIM-a se pojave nakon postavljanja dijagnoze, s medijanom pojavljivanja od 92 mjeseca [15].

Što se tiče aktivnosti njihove osnovne bolesti, u našem uzorku je jednak broj djece koja se nalaze u remisiji osnovne bolesti, kao i onih koji su u aktivnoj fazi bolesti. Među 9 pacijenata koji su se nalazili u aktivnoj fazi bolesti, 3 (33%) su imali simptome od strane lokomotornog sustava. Od 9 pacijenata koji su bili u remisiji IBD-a, 5 ih je imalo simptome od strane lokomotornog sustava (56%). Prema literaturi, za očekivati je da će se simptomi EIM-a pojavljivati većinom u vrijeme pogoršanja osnovne bolesti, što u našem uzorku nije bio slučaj.

Reumatološkim pregledom kod 10 (56%) pacijenata nije bilo odstupanja u statusu. Kod 6 (33%) pacijenata bila je samo smanjena inklinacija kralježnice, dok je ostatak reumatološkog statusa bio uredan. Samo 2 pacijenta (2%) imala su veća odstupanja u statusu. Jedan pacijent imao je ograničenu pokretljivost talokruralnih zglobova, bolnost enteza, izrazitu bolnost na palpaciju SIZ-a i spinoznih nastavaka lumbosakralnog dijela kralježnice te otežan hod na prstima. Jedan pacijent imao je torakalnu skoliozu i nemogućnost izvođenja čučnja u cijelosti te je upućen ortopedu na obradu.

Nakon reumatološkog pregleda, provodio se ultrazvučni pregled zglobova. Na ultrazvučnom pregledu gledalo se ima li izljeva, hipertrofije sinovije i promjene u doplerskom protoku. Ultrazvučnim pregledom koljena kod 11 pacijenata (61%) nalaz je bio u potpunosti uredan. Kod 5 pacijenata (28%) nađen je izljev u jednom ili oba koljena, od toga kod 2 pacijenta u fiziološkim granicama. Kod 2 pacijenta nije učinjen ultrazvuk koljena.

Ultrazvučnim pregledom ostalih zglobova 13 pacijenata (72%) nije imalo promjena ni u jednom zglobu. Samo kod 3 pacijenta (17%) nađena je prisutnost izljeva: kod 2 pacijenta u talonavikularnom zglobu, a kod jednog pacijenta u MTP zglobovima 1. i 4. prsta desne noge i oko ekstenzornih tetiva 3. i 4. kompartmenta šaka. Kod 2 pacijenta nije učinjen ultrazvuk ostalih zglobova.

Kad se uzme u obzir ultrazvučni nalaz svih zglobova, promjene su nađene kod 5 pacijenata (28%). Ni kod jednog pacijenta nije bilo hipertrofije sinovije ni promjena u doplerskom protoku. Jedini patološki nalaz na UZV bio je izljev. Ultrazvučno prikazane promjene na zglobovima nije imalo 13 pacijenata (72%).

Sveukupno, 8 pacijenata (44%) nije imalo simptome zahvaćenosti zglobova, promjene u reumatološkom statusu kao niti promjene na ultrazvučnom pregledu zglobova. Ostalih 10 pacijenata (56%) imalo je barem nešto od navedenog. Niti jedan pacijent nije imao samo simptome zahvaćenosti zglobova. Dva pacijenta (11%) imala su i simptome od strane lokomotornog sustava i promjene u reumatološkom statusu, u smislu smanjene inklinacije kralježnice, te prikazan izljev na ultrazvuku. Tri pacijenta (17%) imala su simptome i promjene u reumatološkom statusu, ali bez promjena na ultrazvučnom pregledu. Dva pacijenta (11%) imala su simptome i prikazan izljev na ultrazvučnom pregledu. Jedan pacijent imao je samo prikazan izljev na ultrazvučnom pregledu, a bez postojanja simptoma ili promjena u reumatološkom statusu. Dva pacijenta imala su samo smanjenu inklinaciju u reumatološkom statusu.

Uspoređujući duljinu trajanja bolesti s postojanjem EIM-a na zglobovima, dobiveni rezultati su u skladu s očekivanjem. Najveća incidencija promjena na zglobovima je u skupini pacijenata kod kojih bolest traje više od 10 godina, točnije sva 4 pacijenta imaju promjene (100%). Među djecom kod koje bolest traje od 1 do 5 godina, promjene na zglobovima postoje u 33% slučajeva (2 od 6 pacijenata), a među djecom kod kojih bolest traje 5-10 godina, promjene ima 1 od 3 djece (33%). Kod djece kod kojih IBD traje kraće od godinu dana, 60% (3 od 5) ima promjene na zglobovima, što je neočekivano puno.

Prema podacima iz literature, veća je učestalost pojave reumatoloških EIM kod pacijenata s CD-om nego kod onih s UC-om i to se posebno odnosi na periferni artritis koji pogađa 5-10% pacijenata s UC-om i 10-20% pacijenata s CD-om. [3] U našem uzorku ti rezultati nisu u skladu s očekivanjima. Od 8 pacijenata s CD-om, samo 3 imaju promjene na zglobovima (38%), dok kod djece s dijagnozom UC-om, od 6 pacijenata čak 5 ima promjene na zglobovima (83%). Od troje djece sa sindromom preklapanja, dvoje ima potvrđene promjene (67%).

Ovdje se radi o pilot transverzalnoj studiji s malim uzorkom te je potrebno nastaviti istraživanje i uključiti puno veći broj pacijenata kako bi potvrdili zaključke. Na temelju trenutnih podataka možemo primijetiti da ultrazvučni pregled nije pokazao promjene kod pacijenata prije pojave simptoma zahvaćenosti zglobova, što je bio cilj. Samo jedan pacijent nije imao simptome, a imao je promjene na ultrazvuku, dok je troje pacijenata imalo simptome od strane lokomotornog sustava, ali nije bilo ultrazvučno prikazanih promjena na zglobovima. No isto tako možemo primijetiti da ultrazvuk može prikazati promjene na zglobovima kod djece koja imaju simptome, ali nemaju promjena u reumatološkom pregledu, što je bio slučaj kod dvoje pacijenata. Stoga bi mogli zaključiti da bi uz reumatološki pregled bilo poželjno provoditi i ultrazvučni pregled zglobova, posebno kod djece koja imaju simptome. Također treba napomenuti da u ovom istraživanju nismo ulazili u odnos vrste terapije IBD-a u odnosu na reumatološke tegobe, što bi trebalo uključiti u daljnje istraživanje.

## 7. ZAKLJUČCI

Ovo istraživanje je pilot transverzalna studija u koju je uključeno 18 pacijenata s dijagnozom IBD-a koja se liječe i kontroliraju na Klinici za pedijatriju Kliničkog bolničkog centra Zagreb. Kod svih pacijenata proveden je reumatološki pregled i ultrazvučni pregled zglobova. Ultrazvučnim pregledom gledala se prisutnost izljeva, hipertrofije sinovije te promjena doplerskog protoka. Osmero pacijenata nije imalo simptome zahvaćenosti zglobova, promjene u reumatološkom statusu kao ni promjene na ultrazvučnom pregledu zglobova. Ostalih 10 pacijenata imalo je neku od tih promjena. Petero pacijenata imalo je ultrazvučno prikazan izljev u barem jednom zglobu. Ni jedan pacijent nije imao hipertrofiju sinovije ni promjenu u doplerskom protoku. Kod 3 pacijenta ultrazvuk nije pokazao promjene iako su imali simptome zahvaćenosti zglobova i promjene u reumatološkom statusu. Djeca koja su imala veću duljinu trajanja bolesti češće su imala i promjene na zglobovima. Sva djeca kod kojih bolest traje dulje od 10 godina, imala su dokazane promjene. Time zaključujemo da je provođenje preventivnog ultrazvučnog pregleda zglobova važnije kod djece s duljim trajanjem bolesti. Veća je bila učestalost promjena na zglobovima kod djece s dijagnozom UC-a, nego kod djece s dijagnozom CD-a. Također, promjene na zglobovima nađene su ne samo kod djece s aktivnom IBD, nego i kod onih koji se nalaze u remisiji. Iako je u ovom istraživanju mali broj ispitanika, rezultati upućuju na važnost provođenja preventivnih ultrazvučnih pregleda zglobova i kod djece koja se nalaze u remisiji bolesti, posebno kod onih s duljim trajanjem bolesti, a neovisno o postojanju simptoma od strane lokomotornog sustava.



## 8. ZAHVALE

Zahvaljujem svojoj mentorici prof. dr. sc. Ireni Senečić – Čala što je prihvatila izazov mentoriranja istraživačkog diplomskog rada, kao i na svim savjetima i pomoći oko njegove izrade. Također zahvaljujem i prof. dr. sc. Mariji Jelušić koja je provodila reumatološke preglede i davala savjete s te strane.

Zahvaljujem svojoj obitelji: mami Božici, tati Dragutinu, sestri Aniti i bratu Danijelu što su bili tu uz mene kroz cijelo moje školovanje. Da nije bilo vas ne bi ni upisala ni završila ovaj fakultet.

Zahvaljujem zaručniku Christianu Soldanu na podršci i rješavanju tehničkih poteškoća tijekom pisanja diplomskog rada.

Zahvaljujem i svima ostalima koji su tijekom mojeg školovanja na bilo koji način pomogli ostvarenju ovog sna.

## 9. LITERATURA

[1] Greuter T, Bertoldo F, Rechner R, Straumann A, Biedermann L, Zeitz J i sur. Extraintestinal Manifestations of Pediatric Inflammatory Bowel Disease: Prevalence, Presentation, and Anti-TNF Treatment. *J Pediatr Gastroenterol Nutr.* 2017;65:200-206. doi: 10.1097/MPG.0000000000001455. PMID: 27801751.

[2] Harbord M, Annese V, Vavricka SR, Allez M, Barreiro-de Acosta M, Boberg KM i sur.; European Crohn's and Colitis Organisation. The First European Evidence-based Consensus on Extra-intestinal Manifestations in Inflammatory Bowel Disease. *J Crohns Colitis.* 2016;10:239-54. doi: 10.1093/ecco-jcc/jjv213. Epub 2015 PMID: 26614685; PMCID: PMC4957476.

[3] Vavricka SR, Schoepfer A, Scharl M, Lakatos PL, Navarini A, Rogler G. Extraintestinal Manifestations of Inflammatory Bowel Disease. *Inflamm Bowel Dis.* 2015; 21:1982-92. doi: 10.1097/MIB.0000000000000392. PMID: 26154136; PMCID: PMC4511685.

[4] Jose FA, Heyman MB. Extraintestinal manifestations of inflammatory bowel disease. *J Pediatr Gastroenterol Nutr.* 2008; 46:124-33. doi: 10.1097/MPG.0b013e318093f4b0. PMID: 18223370; PMCID: PMC3245880.

[5] Oliveira SB, Monteiro IM. Diagnosis and management of inflammatory bowel disease in children. *BMJ.* 2017;357: j2083. doi: 10.1136/bmj.j2083. PMID: 28566467; PMCID: PMC6888256.

[6] Rosen MJ, Dhawan A, Saeed SA. Inflammatory Bowel Disease in Children and Adolescents. *JAMA Pediatr.* 2015; 169:1053-60. doi: 10.1001/jamapediatrics.2015.1982. PMID: 26414706; PMCID: PMC4702263.

[7] Moazzami B, Moazzami K, Rezaei N. Early onset inflammatory bowel disease: manifestations, genetics and diagnosis. *Turk J Pediatr.* 2019;61:637-647. doi: 10.24953/turkjped.2019.05.001. PMID: 32104994.

[8] Ruemmele FM, Veres G, Kolho KL, Griffiths A, Levine A, Escher JC i sur.; European Crohn's and Colitis Organisation; European Society of Pediatric Gastroenterology, Hepatology and Nutrition. Consensus guidelines of ECCO/ESPGHAN on the medical management of pediatric Crohn's disease. *J Crohns Colitis.* 2014; 8:1179-207. doi: 10.1016/j.crohns.2014.04.005. Epub 2014 Jun 6. PMID: 24909831.

[9] Gerenli N, Sözeri B. Enthesitis: An obscured extraintestinal manifestation in pediatric inflammatory bowel disease. *Turk J Pediatr.* 2021;63:345-354. doi: 10.24953/turkjped.2021.03.001. PMID: 34254479.

[10] Spârchez M, Fodor D. What's new in musculoskeletal ultrasound in pediatric rheumatology? *Med Ultrason.* 2018;20:371-378. doi: 10.11152/mu-1604. PMID: 30167592.

[11] Jelušić M, Malčić I i sur. *Pedijatrijska reumatologija.* Zagreb: Medicinska naklada; 2014. Str. 108-112.

[12] Magni-Manzoni S. Ultrasound in juvenile idiopathic arthritis. *Pediatr Rheumatol Online J.* 2016;14:33. doi: 10.1186/s12969-016-0096-2. PMID: 27234966; PMCID: PMC4882873.

[13] Collado P, Vojinovic J, Nieto JC, Windschall D, Magni-Manzoni S, Bruyn GA i sur.; Omeract Ultrasound Pediatric Group. Toward Standardized Musculoskeletal Ultrasound in Pediatric Rheumatology: Normal Age-Related Ultrasound Findings. *Arthritis Care Res (Hoboken).* 2016;68:348-56. doi: 10.1002/acr.22670. PMID: 26216627.

[14] Herzog D, Buehr P, Koller R, Rueger V, Heyland K, Nydegger A i sur.; Swiss IBD Cohort Study Group. Gender differences in paediatric patients of the swiss inflammatory bowel disease cohort study. *Pediatr Gastroenterol Hepatol Nutr.* 2014;17:147-54. doi: 10.5223/pghn.2014.17.3.147. Epub 2014 Sep 30. PMID: 25349830; PMCID: PMC4209319.

[15] Rogler G, Singh A, Kavanaugh A, Rubin DT. Extraintestinal Manifestations of Inflammatory Bowel Disease: Current Concepts, Treatment, and Implications for Disease Management. *Gastroenterology.* 2021;161:1118-1132. doi: 10.1053/j.gastro.2021.07.042. Epub 2021 Aug 3. PMID: 34358489; PMCID: PMC8564770.

[16] Conrad MA, Kelsen JR. The Treatment of Pediatric Inflammatory Bowel Disease with Biologic Therapies. *Curr Gastroenterol Rep.* 2020;22:36. doi: 10.1007/s11894-020-00773-3. PMID: 32542562; PMCID: PMC8094805.

## 10. ŽIVOTOPIS

Rođena sam 28.6.1997. u Koprivnici. Završila sam osnovnoškolsko obrazovanje u OŠ Sidonije Rubido Erdödy u Gornjoj Rijeci te osnovnu glazbenu školu u Glazbenoj školi Alberta Štrige Križevci. Pohađala sam prirodoslovno-matematičku gimnaziju od 2012. do 2016. u Gimnaziji Ivana Zakmardija Dijankovečkog u Križevcima. 2016. godine upisujem Medicinski fakultet u Zagrebu.

Tijekom studija demonstrirala sam na Katedri za fiziku i biofiziku tijekom akademske godine 2017./2018. 2017. godine sudjelovala sam u aktivnosti Bolnice za medvjediće na Zrinjevcu. Tijekom akademske godine 2020./2021. bila sam aktivni član Studentske sekcije za anesteziologiju. Tijekom svih šest godina, član sam Studentske sekcije za pedijatriju te sam sudjelovala u božićnim akcijama sekcije.

Od 2020. sam volonter u Volonterskom centru SKAC Palme. Dvije godine sudjelovala sam na volonterskom projektu 72 sata bez kompromisa, 2021. kao član šireg tima za ugovaranje akcija.

Aktivno se služim engleskim i njemačkim jezikom.