

Duboka venska tromboza

Stjepanović, Josip

Master's thesis / Diplomski rad

2022

Degree Grantor / Ustanova koja je dodijelila akademski / stručni stupanj: **University of Zagreb, School of Medicine / Sveučilište u Zagrebu, Medicinski fakultet**

Permanent link / Trajna poveznica: <https://um.nsk.hr/um:nbn:hr:105:775550>

Rights / Prava: [In copyright](#)/[Zaštićeno autorskim pravom.](#)

Download date / Datum preuzimanja: **2024-12-02**



Repository / Repozitorij:

[Dr Med - University of Zagreb School of Medicine Digital Repository](#)



SVEUČILIŠTE U ZAGREBU

MEDICINSKI FAKULTET

Josip Stjepanović

Duboka venska tromboza

DIPLOMSKI RAD



Zagreb, 2022.

Ovaj diplomski rad izrađen je u Zavodu za bolesti krvnih žila Kliničkog bolničkog centra Zagreb pod vodstvom doc.dr.sc. Mislava Puljevića, dr.med. i predan je na ocjenu u akademskoj godini 2021./2022.

Mentor: doc.dr.sc. Mislav Puljević

POPIS KORIŠTENIH KRATICA

ADP	adenozin difosfat (od engl. <i>adenosine diphosphate</i>)
AT	antitrombin
ATP	adenozin trifosfat (od engl. <i>adenosine triphosphate</i>)
CD US	color Doppler ultrazvuk (od engl. <i>color Doppler ultrasound</i>)
CNS	središnji živčani sustav (od engl. <i>central nervous system</i>)
CTPA	kompjutorizirana tomografija plućnih arterija (od engl. <i>computed tomography pulmonary angiogram</i>)
CVD	kardiovaskularna bolest (od engl. <i>cardiovascular disease</i>)
CVI	kronična venska insuficijencija (od engl. <i>chronic venous insufficiency</i>)
DVT	duboka venska tromboza (od engl. <i>deep vein thrombosis</i>)
HC	hormonska kontracepcija (od engl. <i>hormonal contraception</i>)
HIT	trombocitopenija uzrokovana heparinom (od engl. <i>heparin induced thrombocytopenia</i>)
IBD	upalna bolest crijeva (od engl. <i>inflammatory bowel disease</i>)
LMWH	niskomolekularni heparin (od engl. <i>low-molecular-weight heparin</i>)
MR	magnetska rezonanca (od engl. <i>magnetic resonance</i>)
MRPA	magnetska rezonanca plućnih arterija (od engl. <i>magnetic resonance pulmonary angiography</i>)
NOAC	novi oralni antikoagulansi (od engl. <i>novel oral anticoagulants</i>)
NS	nefrotski sindrom (od engl. <i>nephrotic syndrome</i>)
NSAID	nesteroidni protuupalni lijekovi (od engl. <i>non-steroidal anti-inflammatory drugs</i>)
PC	protein C

PE	plućna embolija (od engl. <i>pulmonary embolism</i>)
PS	protein S
PTS	posttrombotski sindrom (od engl. <i>postthrombotic syndrome</i>)
RR	relativni rizik
TF	tkivni faktor (od engl. <i>tissue factor</i>)
tPA	tkivni aktivator plazminogena (od engl. <i>tissue plasminogen activator</i>)
TXA2	tromboksan A2 (od engl. <i>thromboxane A2</i>)
UFH	nefrakcionirani heparin (od engl. <i>unfractionated heparin</i>)
V/Q scintigrafija	ventilacijsko – perfuzijska scintigrafija (od engl. <i>ventilation-perfusion scintigraphy</i>)
VKA	antagonist vitamina K (od engl. <i>vitamin K antagonist</i>)
VTE	venska tromboembolija (od engl. <i>venous thromboembolism</i>)
vWF	von Willebrandov faktor (od engl. <i>von Willebrand factor</i>)

SADRŽAJ

SAŽETAK.....	I
SUMMARY	II
1. UVOD	1
1.1 Definicija i podjela	1
1.2 Anatomija	2
1.3 Patogeneza.....	3
1.4 Epidemiologija i čimbenici rizika	6
2. KLINIČKA SLIKA.....	12
3. DIJAGNOSTIKA.....	14
3.1 Dijagnostički postupak pri sumnji na DVT.....	16
3.1.1 D-dimeri	20
3.1.2 Ultrazvuk.....	21
3.1.3 Kontrastna venografija	22
3.1.4 Impedancijska pletizmografija	22
3.1.5 Magnetska rezonanca	23
3.2. Dijagnostički postupak pri sumnji na VTE	23
3.2.1 CT plućna angiografija.....	25
3.2.2 V/Q scintigrafija.....	26
3.2.3 MR plućna angiografija.....	27
4. LIJEČENJE	28
4.1. Liječenje DVT	28
4.1.1 Heparin	28
4.1.2 Antagonisti vitamina K	29
4.1.3 Novi oralni antikoagulansi	29
4.1.4 Inicijalno liječenje	32
4.1.5 Dugoročno liječenje	32
4.1.6 Produženo liječenje	33
4.2 Trombolitičko liječenje	33
4.3 Filter donje šuplje vene	34
4.4 Liječenje plućne embolije	35
5. ZAHVALE	37

6. LITERATURA.....	38
7. ŽIVOTOPIS	44

SAŽETAK

Naslov rada: Duboka venska tromboza

Autor: Josip Stjepanović

Duboka venska tromboza (DVT) je multifaktorska bolest koja je posljedica stvaranja ugruška u dubokim venama udova. Najznačajnija komplikacija DVT je razvitak plućne embolije (PE), a to se stanje zajedničkim imenom naziva venska tromboembolija (VTE). Prema lokaciji tromba u dubokim venama razlikujemo proksimalni i distalni DVT. Proksimalni se DVT smatra znatno opasnijim od distalnog zbog veće tendencije razvijanja PE. Incidencija DVT raste s dobi, a preostali predisponirajući faktori su muški spol, kirurški zahvati, trudnoća, korištenje hormonske kontracepcije, maligne bolesti, produljena imobilizacija i brojni drugi. Tipična klinička slika uključuje crvenu, bolnu, toplu i osjetljivu nogu s edemom distalno od lokacije tromba. DVT se može komplicirati razvojem PE, kronične venske insuficijencije (CVI) i posttrombotskog sindroma (PTS). U dijagnosticiranju DVT se služimo Wellsovim kriterijima za procjenu vjerojatnosti postojanja DVT temeljem koje se pacijenti mogu svrstati u tri rizične skupine. Analizu D-dimera moraju učiniti pacijenti malog i srednjeg rizika, dok se u pacijenata visokog rizika odmah radi pretraga kompresije color Doppler ultrazvukom (CD US). Pri sumnji na VTE procjenjujemo rizik Wellsovom ocjenskom ljestvicom za postojanje PE i analizom D-dimera te obzrom na navedeno, odlučujemo se za daljnji dijagnostički put. Kompjutorizirana tomografija plućnih arterija (CTPA) je danas metoda izbora u dijagnosticiranju PE. Antikoagulantna terapija predstavlja osnovu liječenja DVT čiji je cilj smanjiti širenje i recidiviranje tromba. Osim antikoagulantnih lijekova, u obzir dolazi i trombolitičko liječenje te postavljanje filtera donje šuplje vene. Liječenje PE ovisi o hemodinamskoj stabilnosti pacijenta. Hemodinamski se stabilni pacijenti liječe antikoagulansima, dok hemodinamski nestabilni zahtijevaju trombolitičko liječenje.

Ključne riječi: duboka venska tromboza, plućna embolija, antikoagulantno liječenje

SUMMARY

Title: Deep vein thrombosis

Author: Josip Stjepanović

Deep vein thrombosis (DVT) is a multifactorial disease in which the clot is formed in the deep veins of the limbs. The most significant complication of DVT is the development of pulmonary embolism (PE). These two entities are known by the common name as venous thromboembolism (VTE). Depending on the location of the thrombus, DVT is divided to proximal and distal DVT. Proximal DVT is considered much more dangerous because of the increased tendency of PE development. The incidence of DVT increases by age, while the remaining predisposing factors are male gender, surgical procedures, pregnancy, usage of hormonal contraception, malignancies, prolonged immobilization and many more. Typical clinical presentation includes red, painful, warm, and tender leg with the edema distally to the thrombus location. DVT can be complicated by the development of PE, chronic venous insufficiency (CVI) and postthrombotic syndrome (PTS). In the diagnosis of DVT, Wells' criteria is used for the assessment of DVT by which the patients are classified in three risk groups. The patients of low and moderate risk should undergo D-dimer testing, while the high risk patients should immediately undergo compression color Doppler ultrasound (CD US) investigation. When VTE is suspected, the risk is assessed by Wells' score for PE and D-dimer testing for determining further diagnostic algorithm. Computed tomography pulmonary angiography (CTPA) is the method of choice for PE diagnosis. Anticoagulant therapy is the most common mode of DVT treatment which goal is to reduce expansion of the thrombus and it's relapse. Besides the anticoagulation therapy, thrombolysis and inferior vena cava filter insertion should be considered. PE treatment depends on the patient's hemodynamic stability. Hemodynamic stable patient should be treated with anticoagulants, while hemodynamic unstable patient requires thrombolytic therapy.

Key words: deep vein thrombosis, pulmonary embolism, anticoagulant therapy

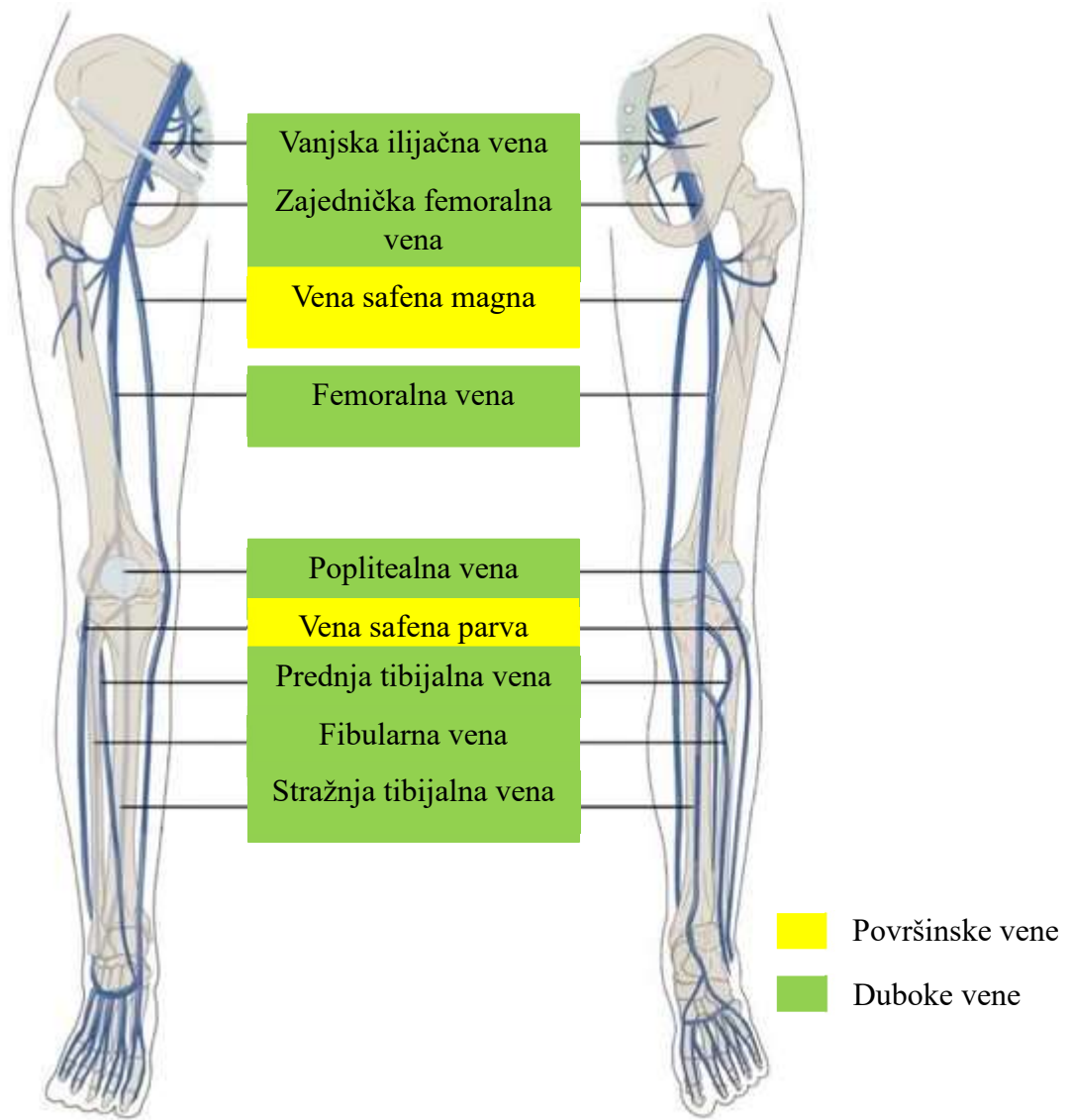
1. UVOD

1.1 Definicija i podjela

Duboka venska tromboza (DVT) je multifaktorska bolest karakterizirana stvaranjem ugruška, odnosno tromba, u dubokim venama udova. Pojava tromba u veni narušava hemodinamiku smanjenjem venskog protoka koji dovodi do povišenja venskog tlaka te posljedično oštećenju okolnoga tkiva. Najznačajnija komplikacija DVT je razvoj plućne embolije (PE). PE nastaje otkidanjem i migracijom dijela tromba u plućnu cirkulaciju što nerijetko završava fatalno. DVT i PE se zajedničkim imenom zovu venska tromboembolija (VTE) (1). VTE je bolest predominantno starije dobi te je povezana sa smanjenim preživljenjem i značajnim opterećenjem zdravstvenog sustava (2). Treći je najčešći uzrok smrti od kardiovaskularnih bolesti nakon srčanog i moždanog udara (3).

DVT najčešće zahvaća duboke vene nogu, ali može nastati i u venama ruku, mezenteričnim, i cerebralnim venama (3). Tromb se u dubokim venama nogu prema lokalizaciji može podijeliti na proksimalnu DVT i distalnu DVT. Proksimalna DVT zahvaća poplitealnu venu (*v. poplitea*) i vene proksimalno od poplitealne, a to su femoralne vene (*v. femoralis*) i vene zdjelice. Distalna DVT zahvaća vene distalno od poplitealne vene te se još naziva i potkoljenična DVT. Distalna DVT se javlja u 30-50% slučajeva tromboze donjih ekstremiteta. Proksimalna tromboza se smatra znatno opasnijom od distalne jer u 50% slučajeva dovodi do nastanka PE i mogućeg fatalnog ishoda (4–6).

1.2 Anatomija



Slika 1: Sustav vena donjih udova. Modificirano prema (7).

Sustav vena donjih udova se dijeli na površinske, dubinske i perforantne vene. Perforantne vene povezuju površinske i duboke vene te krv u venama potkoljenice teče od površinskih, preko perforantnih, u duboke vene, dok mišićna aktivnost i venski zalisci pripomažu anterogradnom protoku krvi (8,9).

Duboke su vene noge smještene subfascijalno i prate tok istoimenih arterija. Krv iz površinskog venskog sustava (*v. saphena magna* i *v. saphena parva*) utječe u sustav dubokih vena preko perforantnih vena koje posjeduju zaliske koje omogućuju jednosmjernan tok krvi. Vene lokalizirane na dorzumu stopala nastavljaju proksimalno u prednju tibijalnu venu (*v. tibialis anterior*). S druge strane, vene plantarnog dijela stopala prelaze u stražnju tibijalnu venu (*v. tibialis posterior*) koja zajedno sa peronealnom venom (*v. peronea*) čini tzv. tibioperonealno deblo (*truncus tibioperonealis*). Tibioperonealno deblo spajanjem s prednjom tibijalnom venom u koljenskoj jami stvara poplitealnu venu (*v. poplitea*). Iz poplitealne se vene, prolaskom kroz aduktorni kanal, nastavlja površinska femoralna vena (*v. femoralis superficialis*) koja se spaja s dubokom femoralnom venom (*v. femoralis profunda*) dajući zajedničku femoralnu venu (*v. femoralis communis*). Iznad ingvinalnog ligamenta (*lig. inguinale*) zajednička femoralna vena postaje vanjska ilijačna vena (*v. iliaca externa*). Nadalje se vanjska ilijačna vena spaja s unutarnjom ilijačnom venom (*v. iliaca interna*) tvoreći zajedničku ilijačnu venu (*v. iliaca communis*). Lijeva se i desna zajednička ilijačna vena sjedinjuju u razini petog lumbalnog kralješka pri čemu nastaje donja šuplja vena (*v. cava inferior*). S druge strane, površinske vene stopala nastavljaju prema proksimalno prelazeći u venu safenu magnu i venu safenu parvu, dvije glavne površinske vene noge. *V. saphena magna* se proteže medijalnim dijelom ekstremiteta te prolazi kroz *hiatus adductorius* na proksimalnome dijelu natkoljenice ulijevajući se u zajedničku femoralnu venu. *V. saphena parva* se proteže duž lateralnog dijela stopala, sa stražnje strane obilazi lateralni maleol te se uspinje sve do poplitealne jame u kojoj se slijeva u poplitealnu venu (8–11).

1.3 Patogeneza

Hemostaza je složeni proces u kojem prokoagulantni i antikoagulantni sustavi, stvarajući ugrušak koji onemogućuje prolazak krvi kroz oštećene krvne žile, održavaju hemodinamiku (12). Postoje dva osnovna puta: primarna i sekundarna hemostaza. Primarna hemostaza obuhvaća procese agregacije trombocita i stvaranje trombocitnog čepa, dok sekundarna

hemostaza podrazumijeva aktivaciju kaskade čimbenika zgrušavanja i posljedično nastanak fibrina koji će činiti tzv. mrežu oko trombocitnog ugruška (13). Cilj je hemostaze stvoriti ugrušak koji će zatvoriti oštećenje na krvnoj žili te spriječiti daljnji gubitak krvi dok se u međuvremenu zbiva proces regeneracije oštećenog tkiva (14,15). Taj se proces može podijeliti u četiri faze: konstrikcija krvne žile, stvaranje trombocitnog čepa, aktivacija faktora zgrušavanja, i naposljetku stvaranje fibrinskog čepa. Vazokonstrikcija je početna reakcija krvne žile na noxsu koja se javlja unutar 30 minuta. Oštećeni endotel proizvodi jaki vazokonstriktor, endotelin-1. Osim toga, oštećeni endotel izlaže subendotelni kolagen i von Willebrandov faktor (vWF), a također stvara i adenzin trifosfat (ATP) i upalne medijatore. Svi navedeni čimbenici omogućuju daljnji napredak hemostaze, odnosno omogućuju trombocitnu adheziju na ozlijeđenu krvnu žilu (15,16). Stvaranje se trombocitnog čepa sastoji od, redom, adhezije trombocita, aktivacije trombocita i naposljetku trombocitne agregacije. U procesu trombocitne adhezije važnu ulogu ima vWF koji se veže na izloženi subendotelni kolagen te služi kao trombocitno vezno mjesto preko, na trombocitima smještenih, GPIb receptora (17). Aktivacija trombocita započinje nakon njihove adhezije za vWF otpuštanjem čimbenika aktivacije: tromboksana A₂ (TXA₂), adenzin difosfata (ADP), i serotoninina. Oslobođeni se ADP veže za P₂Y₁ i P₂Y₁₂ receptore na membranama trombocita. Vezanjem za P₂Y₁ receptor, trombociti poprimaju karakterističan oblik pseudopodija, dok se vezanjem za P₂Y₁₂ receptor omogućava daljnji nastavak puta zgrušavanja. Vezanje ADP za navedene receptore omogućuje nastanak konformacijskih promjena GpIIb/IIIa receptora na trombocitima koji sada pokazuju veći afinitet za fibrinogen. Vežući se za GpIIb/IIIa receptore, fibrinogen formira tzv. mostove među susjednim trombocitima. Proces agregacije trombocita započinje njihovom aktivacijom, a rezultira nastajanjem slaboga trombocitnog čepa kojeg je potrebno osnažiti putem kaskade faktora zgrušavanja u sekundarnoj hemostazi (16,18,19). Sekundarna se hemostaza može podijeliti u tri dijela: aktivacija faktora zgrušavanja, pretvorba protrombina u trombin i konačno pretvorba fibrinogena u fibrin. Nastanak se potonjeg može odvijati kroz dva puta, unutarnjeg i vanjskog, koji se spajaju u području aktivacije faktora X (FX) (16). Unutarnji put započinje izlaganjem faktora XII (FXII) subendotelnom kolagenu iz oštećene krvne žile i njegovom konverzijom u aktivni oblik faktora XII (FXIIa). Nastankom FXIIa započinje kaskada kojom se aktiviraju i ostali faktori zgrušavanja. Tako će FXIIa aktivirati faktor XI (FXI) u aktivni oblik faktora XI (FXIa), a FXIa će uzrokovati konverziju faktora IX (FIX) u aktivni oblik faktora IX (FIXa). Zajedničkim djelovanjem FIXa i aktivnog oblika faktora VIII (FVIIIa) nastat će aktivni oblik faktora X (FXa). S druge strane, vanjski je put zgrušavanja kraći i započinje otpuštanjem

tkivnoga faktora (TF) iz ozlijeđene krvne žile. TF aktivira faktor VII (FVII) u aktivni oblik faktora VII (FVIIa), a FVIIa uzrokuje konverziju FX u FXa. Od nastanka FXa, oba puta imaju jednak daljnji tijek. FXa uz pomoć faktora V (FV) uzrokuje aktivaciju faktora II (FII) ili protrombina u aktivni oblik faktora II (FIIa) ili trombin koji će na kraju aktivirati faktor I (FI) ili fibrinogen u aktivni oblik faktora I (FIa) ili fibrin. Trombin također aktivira faktor XIII (FXIII) u aktivni oblik faktora XIII (FXIIIa) koji će se križno vezati za fibrinske niti omogućavajući formiranje fibrinske mreže koja stabilizira trombocitni čep. Osim za proces koagulacije, trombin ima i vrlo važnu ulogu u procesu antikoagulacije koja sprječava potencijalno opasnu generaliziranu trombozu. Naime, trombin djeluje negativnom povratnom spregom uzrokujući konverziju plazminogena u plazmin čija je uloga razgradnja fibrinske mreže. Također, trombin potiče stvaranje antitrombina (AT) koji usporava reakciju stvaranja FIIa (trombina) iz FII (protrombina) te smanjuje koncentraciju FXa. Osim trombina, u procesu antikoagulacije važnu ulogu imaju protein C (PC) i protein S (PS) čija je uloga inaktivacija FV i FVIII (15,16,20).

Još su 1856. godine opisana tri čimbenika koja dovode do nastanka tromba, a koja se prema Virchowu zovu Virchowova trijada. Ta su tri čimbenika venska staza, ozljeda krvne žile, i hiperkoagulabilno stanje (1). DVT ima tendenciju pojavljivanja na lokacijama mehanički promijenjenog ili smanjenog protoka krvi kao što su džepovi u okolici zalistaka dubokih vena nogu (21). Uz kirurške razloge i traumu, venska se staza smatra glavnim čimbenikom nastanka DVT. Tromb se u dubokim venama razvija na mjestima lokalnog smanjenog protoka u obliku sitnih fibrinskih depozita koji se s vremenom povećavaju apozicijskim rastom sve dok u potpunosti ne zatvore krvnu žilu. Razlog zbog kojih se tromb najčešće stvara u području zalistaka je taj što se antitrombotici trombomodulin i endotelni receptor PC izražavaju na zaliscima te su osjetljivi na upalna stanja i hipoksiju. Venostaza u području zalistaka dovodi do hipoksije te se povećava hematokrit što stvara hiperkoagulantno stanje. Hipoksija također može aktivirati i prokoagulanse poput TF i P-selektina na endotelu krvne žile što potencira nastanku tromba u dubokim venama (22).

Akutna tromboza dubokih vena dovodi do naglog porasta intraluminalnog tlaka što rezultira proširenjem dijametra vene i edemom distalno od mjesta nastanka tromba. Ako se pak radi o neokluzivnom trombu, doći će do blagog povećanja intraluminalnog tlaka i venskog otpora te se u takvoj situaciji PE najčešće manifestira kao prvi znak tromboze. Najteži oblik akutno nastalog tromba u dubokim venama predstavlja sindrom ishemijske venske tromboze u kojem se radi o izuzetno velikom, u početku subfascijalnom, a poslije i epifascijalnom edemu.

Ekstravazacija u tom slučaju može biti toliko obilna da uzrokuje nastanak hipovolemijskog šoka, a također obilan edem uzrokuje kompresiju krvnih žila te posljedičan prekid cirkulacije i ishemiju distalno od opstrukcije. Sindrom ishemijske venske tromboze se može manifestirati kao *phlegmasia alba dolens*, *phlegmasia cerulea dolens* i venska gangrena. *Phlegmasia alba dolens* ili mliječna bolna noga je stanje koje nastaje zbog epifascijalnog edema i posljedične kompresije krvnih žila kutisa i subkutisa. *Phlegmasia cerulea dolens* karakterizirana je trijasom: cijanoza, bol i edem. Cijanoza je posljedica povećanja koncentracije deoksihemoglobina, a osim boje, koža se odlikuje glatkoćom, sjajnošću i napetošću. Venska je gangrena posljedica povišenja tkivnog tlaka iznad kritičnog tlaka zatvaranja arteriola koji iznosi 2,7-4,0 kPa. Venska se gangrena očituje tamnocrvenim bulama na potkoljenici i stopalu.

Postoje dva osnovna ishoda nastalog tromba: organizacija i rekanalizacija. Organizacija je proces koji traje dva do tri tjedna, a započinje sedam dana od početka stvaranja tromba. Karakteriziran je odlaganjem hemosiderina u trombu i okolnom tkivu. Rekanalizacija je dugotrajan proces koji može trajati i do nekoliko godina, a obuhvaća stvaranje lakuna i kanalića u prvotno nastaloj trombu. Završetkom rekanalizacijskog procesa doći će do propadanja zalistaka, a na tom području vena postaje rigidna, zadebljane stijenke i neelastična. Navedene promjene krvne žile predisponiraju nastanku posttrombotskog sindroma (PTS) (23).

1.4 Epidemiologija i čimbenici rizika

Incidencija DVT je 1-2/1000 osoba u godinu dana, odnosno u Republici Hrvatskoj se godišnje dijagnosticira 6500 novooboljelih. Važno je reći da incidencija nije ista za sve dobne skupine. Naime, incidencija se povećava s dobi te zahvaća 5/1000 osoba u dobi od 80 godina (1). DVT se generalno češće javlja u muškaraca u odnosu na žene (130 naspram 110/100000 osoba), premda je incidencija za dobnu skupinu od 16-44 godine veća u žena (2). Iako su oba spola jednako podložna razvoju VTE, muškarci pokazuju veći rizik za razvoj rekurirajućih tromboza. S godišnjom incidencijom od 0,07-0,14/10000, VTE je iznimno rijedak u dječjoj populaciji (24).

Pacijenti se u trećini slučajeva prezentiraju s PE, dok se preostali dio prezentira s DVT. Mortalitet se pacijenata s DVT kreće oko 6%, dok u onih s prezentirajućom PE biva i do 30%.

Učestala komplikacija DVT u kojoj je kompromitiran venski povrat krvi, PTS, se javlja u 20-50% osoba nakon akutno nastalog DVT i predstavlja važan uzrok kronične invalidnosti u pacijenata (1,22).

Iako su poznati brojni prirođeni i stečeni rizični čimbenici za nastanak DVT (Tablica 1), čak 50% svih dijagnosticiranih stanja je idiopatsko, odnosno uzrok mu se ne povezuje ni sa jednim rizičnim čimbenikom. Od stečenih rizičnih čimbenika za razvoj DVT ističu se: kirurški zahvati, trudnoća, trauma, korištenje oralnih kontraceptiva, trošenje određenih lijekova, produljena imobilizacija, pretilost, dehidracija, kardiovaskularne bolesti (CVD), maligne bolesti, upalne bolesti crijeva (IBD), prethodne VTE, pušenje, dob, nefrotski sindrom, hiperviskozni sindrom. Od prirođenih čimbenika rizika izdvajamo: poremećaji zgrušavanja, hereditarna trombofilija, poremećaji antikoagulantnih i prokoagulantnih faktora (1).

Idiopatski	Stečeni čimbenici rizika	Nasljedni čimbenici rizika
	<ul style="list-style-type: none"> • Kirurški zahvati • Trudnoća • Trauma • Prethodne VTE • Pušenje • Dob • Produljena imobilizacija • Maligne bolesti • IBD • NS 	<ul style="list-style-type: none"> • Mutacija FV Leiden • Nedostatak PC, PS ili AT • Hiperhomocisteinemija

Tablica 1: Čimbenici rizika za nastanak DVT.

(AT – antitrombin, FV Leiden – faktor V Leiden IBD – upalna bolest crijeva, NS – nefrotski sindrom, PC – protein C, PS – protein S, VTE – venska tromboembolija)

U daljnjem će tekstu biti pobliže opisani pojedini rizični čimbenici za nastanak DVT.

Kirurški zahvati

DVT se smatra jednim od glavnih uzroka morbiditeta i mortaliteta u postoperativnom razdoblju (25). Na općim se kirurškim odjelima DVT javlja u oko 25% slučajeva, dok je rizik nakon ortopedskih zahvata znatno veći i iznosi čak 60% (1,25). Rizik je od pojave DVT i dalje prisutan nakon otpusta iz bolnice te javlja se u 11,3% unutar 60 dana od otpusta (1). Najveća opasnost od DVT proizlazi iz mogućnosti razvitka PE koja je uzrok smrti u 10% postoperativnih pacijenata. DVT je u više od 90% slučajeva podmukao, pacijenti ne pokazuju nikakve simptome sve dok se ne razvije PE (25). Istraživanja su pokazala da je pojava DVT učestalija prilikom kardiokirurških i vaskularnih zahvata u odnosu na opće kirurške zahvate. Također se pokazalo da intraoperativna primjena antikoagulantne terapije ne umanjuje pojavnost DVT, stoga se preporuča perioperativno uvođenje antikoagulantne profilakse (26). Pojava DVT je značajna čak i u minimalno invazivnim laparoskopskim operacijama. Istraživanje provedeno na ginekološkim laparoskopskim operacijama pokazalo je postoperativnu učestalost DVT u 11,55% (27). Vrste anestezije, regionalna i opća, su također bile predmet interesa istraživača te se pokazalo da je regionalna anestezija povezana sa 16% manjim izgledom razvitka DVT u odnosu na opću anesteziju, ali se također pokazalo da pojedine vrste anestezije nemaju važnost u pogledu postoperativnog mortaliteta (28).

Trudnoća

Trudnoća se smatra jednom od glavnih rizičnih čimbenika za razvoj VTE (29). Gravidne žene imaju pet puta veći rizik od razvoja DVT, a hiperkoagulabilno se stanje smatra glavnim uzrokom njegove pojave. Hiperkoagulabilnost u trudnoći je fiziološka pojava koja se razvija radi zaštite od mogućih krvarenja, poroda i pobačaja (30). DVT koji se razvija u trudnoći je povezan sa visokim mortalitetom, morbiditetom i troškovima liječenja, dok je PE najteža komplikacija i glavni uzrok smrti majki u razvijenim zemljama. Poznati su brojni potencirajući čimbenici za nastanak DVT u trudnoći, kao npr.: dob veća od 35 godina, nuliparitet, pretilost, nepokretnost. Navedeni rizični čimbenici za dodatnih 1,5-2 puta povećavaju vjerojatnost razvoja DVT. Od bolesti majki kao dodatne čimbenike rizika izdvajamo antifosfolipidni sindrom, sistemski eritemski lupus, srpastu anemiju i prethodne pojave tromboza (31).

Trauma

Trauma se smatra iznimno važnim rizičnim čimbenikom za nastanak DVT i VTE. VTE uzrokovan traumom obuhvaća 12% svih VTE u općoj populaciji, a rizik od pojave je najveći unutar 3 mjeseca od zadobivene traume. Zanimljivo, navedeni se povećani rizik nastanka VTE u traumatoloških pacijenata u prvih 48 sati povezuje sa komorbiditetima povezanim uz traumu, dok je pojava VTE 48 sati od hospitalizacije povezana sa imobilizacijom pacijenta (32). U traumatoloških se pacijenata DVT, uz multiorgansko zatajenje i ozljede središnjeg živčanog sustava (CNS), smatra najčešćim uzrokom smrti (33). Hospitalizirani pacijenti obavezno dobivaju tromboprofilaksu radi minimiziranja mogućnosti nastanka DVT i posljedično PE. Incidencija VTE u pacijenata koji su primili profilaksu bila je od 3,6% do 33%, za razliku od onih koji nisu dobili profilaksu u kojih je ta incidencija iznosila od 14% do 59% (32).

Hormonska kontracepcija

Hormonska je kontracepcija (HC) danas dostupna širom svijeta te ju sve više žena redovito koristi. Procjenjuje se da 100 milijuna žena u svijetu koristi HC (34). Smatra se da je korištenje HC najvažniji rizični faktor nastanka DVT u žena generativne dobi, dok je VTE ujedno i glavna kontraindikacija za primjenu navedene terapije (35). HC zajedno s nasljednim trombofiličnim defektima (mutacija FV Leiden, nedostatak PC, PS ili AT i povećanom koncentracijom FVIII) djeluje sinergistički u povećanju rizika nastanka DVT. Incidencija pojave DVT u žena iznosi 1,6 na 100 osoba-godina, s tendencijom povećanja s dobi (36). Relativni rizik (RR) za razvoj DVT u žena koje redovito koriste HC iznosi 3,5. Povećan se RR, i to za 2 puta, očekuje i kod korištenja HC treće generacije u odnosu na ostale generacije. Također se duplo veći rizik od razvoja DVT očekuje i u pretilih u odnosu na žene s normalnom tjelesnom težinom (34).

Produljena imobilizacija

Produljena se imobilizacija povezuje s povećanim rizikom razvitka DVT te se iz tog razloga svim pacijentima pripisuje tromboprofilaksa koja značajno smanjuje taj rizik. Smatra se da će čak 1 u 6 pacijenata razviti VTE nakon imobilizacije ako se ne primijeni tromboprofilaksa. Najčešće se razvija asimptomatski distalni DVT, dok je simptomatski VTE rjeđi i pojavljuje se unutar 4 tjedna od imobilizacije (37).

Maligne bolesti

VTE je učestala komplikacija u pacijenata s malignim bolestima (38). Maligne su bolesti uzrok nastanka 20% svih VTE u općoj populaciji. Rizik nastanka VTE je najveći za tumore mozga, gušterače, kolona, jajnika, želuca, pluća, kostiju i bubrega, u odnosu na druge lokacije tumora. Također je imunosupresivna i citotoksična terapija, poput metotreksata, ciklofosfamida, doksorubicina, cisplatine, 5-fluorouracila i lenalidomida, povezana s povećanim rizikom nastanka VTE (2,39). Tumorske stanice mogu preko više mehanizama uzrokovati nastanak DVT i posljedično VTE. Tako tumorske stanice mogu uzrokovati aktivaciju koagulacijske kaskade lučenjem tumorskog prokoagulanta i TF, a ista se može aktivirati i preko upalnih citokina (38). Osim aktivacije koagulacijske kaskade, tumori svojom veličinom mogu vršiti pritisak na krvne žile i uzrokovati venostazu koja će dovesti do nastanka tromba. Također pacijenti s terminalnim stadijem maligne bolesti pokazuju tendenciju prolongirane imobilizacije što, kako je prethodno opisano, isto dovodi do nastanka tromba (39).

Upalne bolesti crijeva

U crijevne upalne bolesti spadaju Crohnova bolest i ulcerozni kolitis. To su kronične bolesti koje predominantno zahvaćaju crijevo, a mogu se očitovati i ekstraintestinalnim simptomima. Jedno od takvih je i razvoj VTE koji je u pacijenata s IBD 2 do 3 puta češći u usporedbi s općom populacijom (40).

Nefrotski sindrom

Nefrotski sindrom (NS) predstavlja stanje karakterizirano proteinurijom nefrotskog ranga ($>3,5$ g/24h), perifernim edemima, hipoalbuminemijom i hiperlipidemijom. NS može biti primaran i sekundaran. Primaran NS nastaje zbog bolesti glomerula, tzv. glomerulopatije, dok se sekundarni NS javlja u sistemskim bolestima, kao što su dijabetes melitus, sistemski eritemski lupus, multipli mijelom, a također može nastati korištenjem određenih lijekova, poput nesteroidnih protuupalnih lijekova (NSAID). Za NS se pokazalo da za 2 puta povećava rizik od razvoja VTE (41).

Trombofilije

Rizik nastanka DVT je evidentiran i u stanjima kao što su nasljedne i stečene trombofilije. Trombofilije predstavljaju spektar bolesti u kojima je zbog hematoloških abnormalnosti povećan rizik nastanka VTE i arterijske tromboembolije. Neki od najčešćih bolesti nasljedne

trombofilije su mutacije FV Leiden, nedostatak PC, PS ili AT i hiperhomocisteinemija. Prevalencija nedostatka PS u pacijenata s DVT je 2%, dok je prevalencija defekta AT u općoj populaciji 0,02%, a u pacijenata s VTE i do 4% (42).

2. KLINIČKA SLIKA

Velika većina pacijenata s DVT je asimptomatska, dok ćemo u preostalih tipično uočiti crvenilo, zategnutost i sjajnost kože zahvaćenog ekstremiteta, bol i osjetljivost na dodir, edem distalno od mjesta opstrukcije te lokaliziranu toplinu. Osobe se također žale i na grčeve u području lista koje se s vremenom pogoršavaju, a prisutna je i bolna osjetljivost lista na dorzifleksiju stopala (Homanov test) (43–45). Prosječno se samo u 15-30% osoba s navedenim simptomima potvrdi DVT, a razlog leži u tome što se i druga stanja, poput hematoma mišića lista, celulitisa, erizipela, rupture Bakerove ciste, tendinitisa i apscesa prezentiraju sa sličnim simptomima (45).

DVT se može komplicirati nastankom PE, kronične venske insuficijencije (CVI) ili PTS (43).

Plućna embolija

PE predstavlja stanje koje nastaje kada migrirajući tromb začepi plućnu arteriju ili njezine ogranke. Najčešće se tromb stvara u dubokim venama, a PE nastala iz DVT se naziva VTE (46). Tipični simptomi PE su bol u prsima (najčešće retrosternalna), akutna dispneja i tahipneja, tahikardija, te učestalo kašljanje sa ili bez hemoptize. U statusu pluća auskultatorno primjećujemo oslabljen šum disanja i pojavu krepitacija. Također je moguća pojava tipičnih znakova plućne hipertenzije kao što su naglašen P2, distenzija jugularnih vena i desnostrani galopni ritam. U elektrokardiografskom se zapisu može uočiti sinus tahikardija (premda se mogu pronaći fibrilacija i undulacija atrijske, desnostrana srednja električna os, novonastali blok desne grane, te S1Q3T3 uzorak. Acidobazni status pokazuje hipoksiju ($\text{PaO}_2 < 80$ mmHg) i hipokapniju te respiratornu alkalozu (45,46).

PE je uzrok smrti u 5-10% hospitaliziranih pacijenata. Neliječena uzrokuje smrt u 25% slučajeva, ali taj postotak pada na 1-5% ako se promptno reagira (47).

Kronična venska insuficijencija

CVI je stanje karakterizirano edemom zahvaćenog ekstremiteta, nelagodnom i trofičnim promjenama kože. Uzrok nastanka navedenoga stanja je neadekvatna koaptacija venskih zalistaka koja može biti primarne i sekundarne etiologije. Primaran uzrok nastanka je češći te obuhvaća 70% svih CVI, a podrazumijeva kongenitalne defekte venske stijenke te promjene biokemijskog sastava iste, kao npr. smanjen sadržaj elastina ili pojačano remodeliranje

izvanstaničnog matriksa. Preostalih 30% CVI nastaje kao posljedica DVT koja poticanjem upalnog odgovora oštećuje vensku stijenku, a time i zaliske. Ako se CVI ne liječi, povećava se rizik nastanka PTS i venskih ulkusa (48).

Posttrombotski sindrom

PTS je komplikacija koja se javlja u 20-50% pacijenata nakon proksimalnog DVT. To je stanje koje iznimno narušava kvalitetu života. Najčešće se pacijenti žale na otok, svrbež i težinu noge koji se potkraj dana pogoršavaju. Također se pronalaze i trofičke promjene u vidu hiperpigmentacija pa sve do ulceracija u najtežim slučajevima (49).

3. DIJAGNOSTIKA

Prethodno će navedeni simptomi i znakovi, poput crvenila zahvaćene noge, bola, topline i osjetljivosti na dodir te edema distalno od mjesta opstrukcije, najranije uspostaviti sumnju na mogući DVT. Međutim, brojni drugi uzroci, poput celulitisa, rupture Bakerove ciste, tendinitisa, mogu imitirati simptomatologiju DVT. Tako je konstruirana Wellsova ocjenska ljestvica (Tablica 2) koja se pokazala izuzetno korisnom u procjeni vjerojatnosti DVT, ali i u odluci o daljnjoj dijagnostičkoj obradi (1). Cilj je Wellsove ljestvice, prema kliničkim pokazateljima i rizičnim faktorima, kategorizirati pacijente u skupine niskog, srednjeg i visokog rizika za postojanje DVT (24). Raspon je bodova između -2 i 9, te se pacijenti sa brojem bodova <1 svrstavaju u skupinu niskog rizika postojanja DVT. Pacijenti s brojem bodova 1 ili 2 se svrstavaju u skupinu srednjeg, dok se oni s brojem bodova >2 svrstavaju u skupinu visokog rizika postojanja DVT (50). Skupina visokog rizika predstavlja 85% vjerojatnost postojanja DVT, skupina srednjeg rizika 33%, a skupina niskog rizika podrazumijeva 5% vjerojatnost postojanja DVT (24). Međutim, u hospitaliziranih se bolesnika Wellsova ljestvica vjerojatnosti pokazala nepouzdanom jer je vjerojatnost postojanja DVT u pacijenata niskog rizika velik i iznosi između 6 i 12%. Također se nedovoljna osjetljivost Wellsove ljestvice pokazala i u pacijenata niskog rizika s izoliranim distalnim DVT (51).

Osim za procjenu postojanja DVT, u kliničkoj se praksi koriste i Wellsovi kriteriji za procjenu vjerojatnosti nastanka VTE koji se odlikuje izuzetno visokom osjetljivošću. Tako je osjetljivost, danas sve korištenije simplificirane Wellsove ocjenske tablice 96%, dok joj je specifičnost samo 56% (52,53). Wellsova je ocjenska tablica kroz godine doživljavala razne preinake, pa tako postoje originalna Wellsova ljestvica, modificirana i simplificirana ljestvica (Tablica 3). Istraživanjem se pokazalo da nema značajne razlike u isključivanju PE korištenjem originalne i simplificirane Wellsove ljestvice premda se zbog jednostavnosti provođenja, u kliničkoj praksi preferira korištenje simplificirane. Ta se jednostavnost korištenja odnosi na odluke da li pacijenta treba poslati direktno na radiološke pretrage ili je prethodno potrebno izvaditi D-dimere. Pri korištenju simplificirane Wellsove ljestvice, ako su samo dva klinička parametra koja se ispituju pozitivna, pacijenta se odmah šalje na radiološke pretrage što značajno doprinosi brzini djelovanja (54).

Tablica 2: Wellsovi kriteriji za određivanje vjerojatnosti DVT. Modificirano prema (55).

(DVT – duboka venska tromboza)

Klinička prezentacija	Broj bodova
Aktivni tumor (pacijent liječen unazad 6 mjeseci ili se trenutno palijativno liječi)	1
Paraliza, pareza ili nedavna sadrena imobilizacija)	1
Ležanje u krevetu dulje od 3 dana ili veći kirurški zahvat u općoj ili regionalnoj anesteziji unazad 12 tjedana	1
Lokalizirana osjetljivost duž toka dubokih vena	1
Otekline cijelog ekstremiteta	1
Otekline potkoljenice čiji je opseg za 3 cm veći od opsega nezahvaćene noge	1
Prisutnost tjestastog edema na zahvaćenoj nozi	1
Vidljive kolateralne nevarikozne vene	1
Prethodno dokumentirana pojava DVT	1
Alternativna dijagnoza koja je barem jednako vjerojatna kao DVT	-2
Klinička vjerojatnost DVT	Zbroj bodova
Mala	-2 do 0
Srednja	1 - 2
Velika	3 - 8

Tablica 3: Usporedba originalne i simplificirane Wellsove ljestvice za procjenu vjerojatnosti PE. Modificirano prema (54).

(DVT – duboka venska tromboza, PE – plućna embolija)

Osobitosti	Originalna Wellsova ljestvica	Simplificirana Wellsova ljestvica
Klinički znak prisutnosti DVT donjeg ekstremiteta	+3	+1
Alternativna dijagnoza koja je manje vjerojatna u odnosu na DVT	+3	+1
Frekvencija srca >100/min	+1,5	+1
Kirurška operacija ili imobilizacija unutar 4 tjedna	+1,5	+1
Prethodno objektivno dokazana PE ili DVT	+1,5	+1
Prisutnost hemoptize	+1	+1
Prisutnost maligne bolesti	+1	+1
Klasifikacija		
PE malo vjerojatan	≤4	≤1
PE vrlo vjerojatan	>4	>1

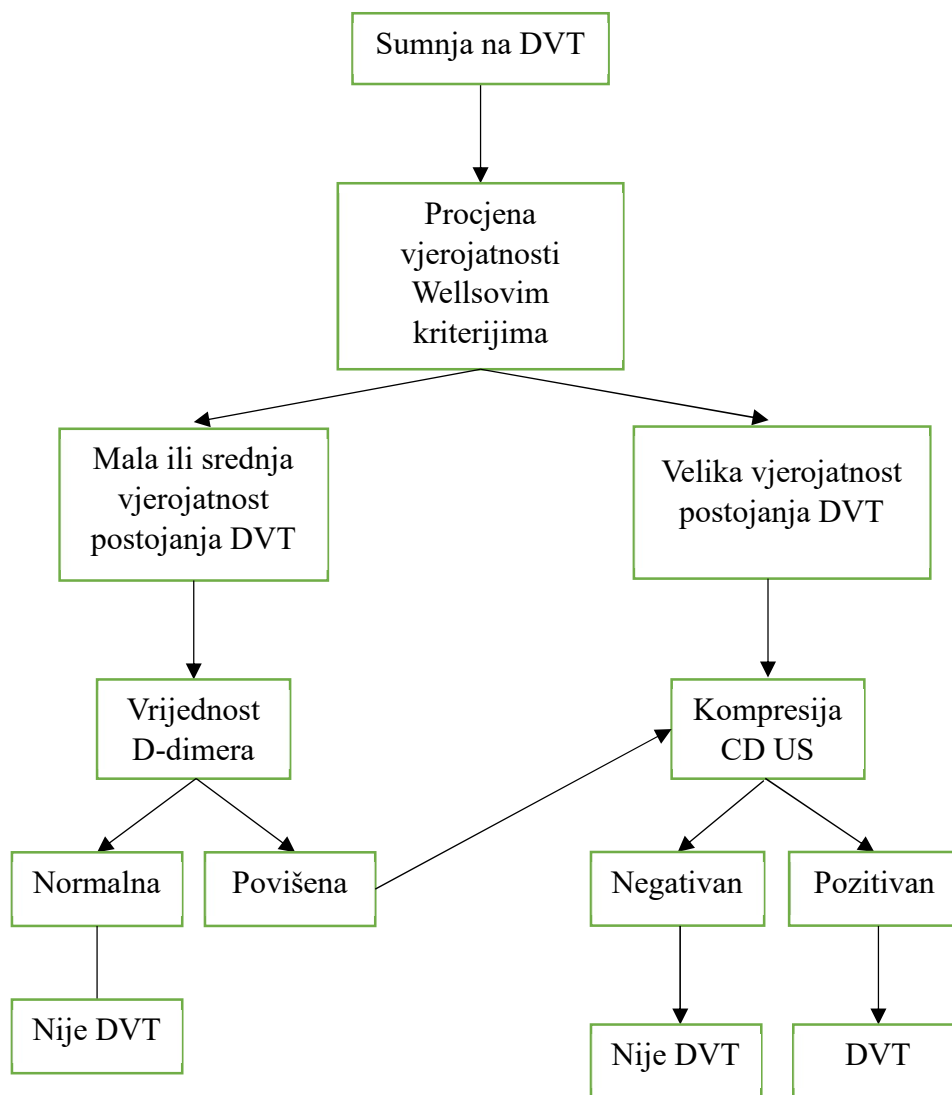
3.1 Dijagnostički postupak pri sumnji na DVT

Kod sumnje na postojanje DVT, dijagnostički nam put određuju parametri sadržani u Wellsovoj ocjenskoj ljestvici za određivanje vjerojatnosti DVT (Tablica 2) kao i sama dobivena vrijednost dijagnostičkog testa. Prema navedenoj ljestvici, pacijenti se mogu klasificirati u one velikog, srednjeg i malog stupnja vjerojatnosti postojanja DVT. Pacijente svrstane u malu i srednju vjerojatnost karakterizira zajednički dijagnostički put, dok se u onih svrstanih u veliku vjerojatnost taj put razlikuje (Slika 2).

Osobama s malom do srednjom vjerojatnosti postojanja DVT potrebno je učiniti analizu D-dimera koji se odlikuje izuzetno visokom negativnom prediktivnom vrijednosti od čak 99,1%. Tako u pacijenata s vrijednosti D-dimera u granicama normale te postojanja ionako male vjerojatnosti za DVT prema Wellsovoj ljestvici, možemo isključiti mogućnost postojanja DVT.

U pacijenata s povećanom vrijednosti D-dimera valja posumnjati na prisutnost DVT te se u takvih preporuča učiniti pretragu color Doppler ultrazvukom (CD US) koja će potvrditi, odnosno isključiti postojanje DVT. Važno je napomenuti da CD US rađen na cijeloj nozi (proksimalni i distalni dio) ne zahtjeva ponavljanje istog nakon određenog perioda. S druge strane, CD US proksimalnog dijela noge (iznad koljena) koji je negativan, zahtjeva ponovno izvođenje istog nakon tjedan dana zbog potencijalnog širenja DVT distalnog dijela noge prema proksimalnome dijelu.

Dijagnostički postupak kod osoba s visokom vjerojatnosti postojanja DVT odmah zahtjeva pregled CD US, bez prethodnog mjerenja vrijednosti D-dimera. Razlog je taj što osobama velike vjerojatnosti postojanja DVT negativan nalaz D-dimera, odnosno vrijednosti D-dimera u granici normale, ne isključuje prisutnost istog. U takvih će se osoba CD US potvrditi, odnosno opovrgnuti sumnje za postojanje DVT (50,56).



Slika 2: Dijagnostički postupak pri sumnji na DVT. Modificirano prema (50).

(CD US – color Doppler ultrazvuk, DVT – duboka venska tromboza)

Dijagnostičke metode pri sumnji na DVT te njihove prednosti i nedostaci navedeni su u Tablici 4.

Tablica 4: Prednosti i nedostaci dijagnostičkih metoda pri sumnji na DVT.

(CD US – color Doppler ultrazvuk, MR – magnetska rezonanca, VTE – venska tromboembolija)

Dijagnostička metoda	Prednosti	Nedostaci
D-dimeri	<ul style="list-style-type: none"> • Visoka osjetljivost testa • Visoka negativna prediktivna vrijednost 	<ul style="list-style-type: none"> • Nije imaging metoda • Postoje brojna druga stanja osim VTE koja se odlikuju povišenim vrijednostima D-dimera
CD US	<ul style="list-style-type: none"> • Visoka osjetljivost i specifičnost • Neinvazivna metoda • Negativna kompletna kompresija CD US ne zahtjeva naknadni pregled pacijenta 	<ul style="list-style-type: none"> • Potreban iskusan dijagnostičar • CD US proksimalnih vena nogu zahtjeva naknadni pregled pacijenta • Otežan pregled potkoljениčnih vena zbog varijabilnog toka istih
Kontrastna venografija	<ul style="list-style-type: none"> • Visoka osjetljivost i specifičnost 	<ul style="list-style-type: none"> • Invazivna metoda • Izloženost zračenju • Rizik od pojave alergijskih reakcija na kontrast • Skupa metoda
Impedancijska pletizmografija	<ul style="list-style-type: none"> • Neinvazivna metoda 	<ul style="list-style-type: none"> • Slabija osjetljivost za potkoljениčno smještene trombe i male neokluzivne trombe proksimalnih vena noge
MR	<ul style="list-style-type: none"> • Visoka osjetljivost • Nema zračenja • Metoda prvog izbora kada CD US nije moguće provesti 	<ul style="list-style-type: none"> • Izuzetno skupa metoda • Potreban iskusan dijagnostičar

Tekst koji slijedi detaljnije opisuje svaku od metoda prikazanih u Tablici 4.

3.1.1 D-dimeri

D-dimer predstavlja nusprodukt procesa zgrušavanja i razgradnje ugruška. To je križno povezani derivat fibrina koji se otpušta pri njegovoj plazminskoj degradaciji. D-dimeri su izuzetno bitni u procesu zgrušavanja jer omogućavaju međusobno povezivanje trombocita (51,57). Vrijednosti su D-dimera povećane u VTE, pri kojoj je osjetljivost testa 94-96%, te nam mjerenje razine D-dimera u krvi služi kao odličan pokazatelj prisutnosti ili odsutnosti DVT, odnosno PE. Negativnim nalazom D-dimera s velikom vjerojatnosti možemo isključiti prisutnost VTE u pacijenata niskog i srednjeg rizika prema Wellsovima kriterijima. S druge strane, u pacijenata se visokog rizika prema Wellsovima kriterijima ne preporuča mjeriti razinu D-dimera nego se odmah provode kvalitativne dijagnostičke metode.

Dakako, postoje i brojna druga stanja osim VTE koja se odlikuju povećanim vrijednostima D-dimera, kao što su maligne bolesti, sepsa, starija životna dob, upale, kronično bubrežno zatajenje, periferna arterijska bolest, trauma, ruptura aneurizme, aortalna disekcija, opekline, nedavni operativni zahvat, trudnoća. Iz tog je razloga vrijednost analize D-dimera upravo u opovrgavanju sumnje na prisutnost VTE ako je dobivena vrijednost D-dimera u granicama referentnih vrijednosti, dok povećana vrijednost D-dimera može značiti prisutnost svake od prethodno navedenih bolesti i stanja.

U kliničkoj je praksi granična vrijednost D-dimera 500 µg/L, no pokazalo se da samo 56% zdravih pojedinaca starijih od 70 godina imaju normalne vrijednosti D-dimera, dok je takva vrijednost D-dimera pronađena u >90% zdrave populacije ispod 50 godina starosti. Zbog tog je razloga uvedena nova granična vrijednost D-dimera koja je prilagođena godinama, a izračunava se prema formuli: Broj godina pacijenta x 10 µg/L. Navedena se formula koristi za izračunavanje vrijednosti D-dimera u pacijenata starijih od 50 godina čineći navedeni test znatno osjetljivijim za starije dobne skupine (50,51,53).

Retrospektivno je istraživanje Doume i suradnika iz 2010. godine na 1331 pacijentu starijem od 50 godina pokazalo da se u 46% slučajeva moglo isključiti postojanje PE korištenjem granične vrijednosti D-dimera prilagođenog godinama, u odnosu na korištenje standardne granične vrijednosti D-dimera koja je u samo 36% slučajeva sa sigurnošću mogla isključiti postojanje PE (58).

3.1.2 Ultrazvuk

Dijagnostička metoda prvog izbora pri sumnji na DVT je kompresijski ultrazvuk.

Dijagnosticiranje se DVT ultrazvučnom metodom bazira na procjeni kompresivnosti vena. Naime, vene koje ne sadrže tromb se mogu stlačiti djelovanjem sile na transverzalnu ravninu, za razliku od DVT u kojem su vene tek parcijalno kompresibilne ili se uopće ne mogu stlačiti. U kliničkoj praksi postoje dva osnovna načina provođenja ultrazvučne dijagnostike DVT, a svaki se od njih odlikuje svojim prednostima i nedostacima.

Prvi način predstavlja kompresija CD US ograničenom na proksimalne vene noge (*v. femoralis communis* i *v. poplitea*) čija je osjetljivost 94% i specifičnost 98%. Nestlačivost, odnosno tek djelomična stlačivost *v. femoralis communis* ili *v. poplitea*, označava potvrdu dijagnoze DVT. Ako je nalaz proksimalnog CD US negativan, isti se mora ponoviti nakon tjedan dana da bi se procijenilo potencijalno širenje distalnog DVT proksimalno.

Unazad se nekoliko godina razvila modifikacija kompresije CD US proksimalnih dubokih vena nogu, a koja obuhvaća i evaluaciju površinskih vena. Ta se metoda naziva proširena kompresija CD US, a razvijena je zbog potencijalnog širenja tromba iz površinskih u duboke vene te zbog dokazane smanjene osjetljivosti dijagnostičkog testa ograničenog na duboke vene (*v. femoralis communis* i *v. poplitea*) jer se tromb može izolirano manifestirati u površinskih venama u 4-6% slučajeva. Tako se izostavljanjem ultrazvučnog pregleda površinskih vena znatno može smanjiti osjetljivost testa. Proširena se kompresija CD US bazira na istome principu nekompresivnosti trombozirane vene koja se ovom modifikacijom primjenjuje na površinske vene, *v. saphena magna* i *v. saphena parva*. Pacijenta se postavi u supinirani položaj sa suspektom nogom u vanjskoj rotaciji te ga se pregledava sondom od 5 ili 7,5 MHz, a kompresivnost se vene procjenjuje pritiskom na kožu duž toka krvne žile. Navedena se metoda, slično CD US proksimalnih dubokih vena, mora ponoviti nakon tjedan dana u slučaju negativnog testa radi mogućeg proksimalnog širenja distalnog DVT.

Drugi ultrazvučni način dijagnosticiranja DVT obuhvaća evaluaciju proksimalnih i distalnih dubokih vena nogu, a naziva se kompletna kompresija CD US koja se razvila s ciljem izbjegavanja naknadnog pregleda pacijenata nakon tjedan dana ako se prvotna kompresija CD US pokazala negativnom. Međutim, pregled se distalnih dubokih vena puno teže provodi te je vjerodostojnost dijagnoze značajno niža nego pri pregledu proksimalnih dubokih vena (osjetljivost malo viša od 70%). Otegotna okolnost pri izvođenju kompletne kompresije CD US je velika vjerojatnost lažno pozitivnih nalaza zbog varijabilnosti distalnih vena. Također

se nerijetko nailazi i na stvarno pozitivan rezultat, ali takav tromb vrlo često ne zahtjeva nikakvo zbrinjavanje zbog njegove spontane regresije. Osim toga, provođenje kompletne kompresije CD US zahtjeva puno više vremena u usporedbi s provođenjem kompresije CD US proksimalnih vena, a također se iz prethodno navedenih razloga jasno zaključuje da je za provođenje ove metode potreban izuzetno iskusan dijagnostičar.

Usprkos prethodno navedenim ograničenjima ove dijagnostičke metode, ultrazvuk se odlikuje svojom preciznošću, neinvazivnosti i jednostavnošću korištenja (u slučaju kompresije CD US proksimalnih vena nogu) te je iz toga razloga metoda prvog izbora pri evaluaciji potencijalnog DVT (50,51,53,59).

3.1.3 Kontrastna venografija

Premda danas opsolentna metoda, kontrastna je venografija u prošlosti bila metoda izbora za dijagnosticiranje DVT. Metoda se bazira na vizualizaciji defekta punjenja krvne žile kontrastom zbog tromba koji opstruira protok. Iako se ova metoda odlikuje iznimnom osjetljivošću i specifičnošću, ona je ipak invazivna i bolna te su pacijenti izloženi zračenju. Također je prisutan rizik od alergijske reakcije na injicirani kontrast, a u najgorem se slučaju može razviti bubrežno zatajenje. Uz sve navedene nedostatke ove dijagnostičke metode, potrebno je reći i da je kontrastna venografija vrlo skupa te je danas uglavnom stvar prošlosti (24,53).

3.1.4 Impedancijska pletizmografija

Impedancijska pletizmografija je metoda temeljena na mjerenju razlike impedancija između dvije elektrode kada se ispuše manžeta koja sprječava slobodan tok krvi. U fiziološkim uvjetima, kada je venski protok krvi neometan, evidentirat će se nagla promjena impedancije između dvije elektrode. Suprotno tome, osobe koje boluju od DVT imat će otežan protok venske krvi te će se kod njih registrirati postepena promjena impedancije između dvije elektrode nakon otpuštanja manžete. Prednosti impedancijske pletizmografije su neinvazivnost i sigurnost korištenja, dok je glavni nedostatak neosjetljivost u dijagnosticiranju potkoljenično lokaliziranih tromba i malih neokluzivnih tromba proksimalnih vena noge (24).

3.1.5 Magnetska rezonanca

Magnetska rezonanca (MR) je metoda koja se odlikuje visokom osjetljivošću u dijagnosticiranju potkoljениčne i zdjelіčne DVT. MR predstavlja alternativu za ultrazvučnu metodu kada potonju nije moguće provesti. MR ćemo kao metodu izabrati prije ultrazvuka onda kada se radi o pretilom pacijentu, pacijentu sa sadrenom imobilizacijom ili kod suspektnog DVT ilijačne ili donje šuplje vene. Potrebno je također reći da pri korištenju MR ne postoji rizik od ionizirajućeg zračenja. Negativna strana ove metode je izrazito visoka cijena i potrebno veliko iskustvo dijagnostičara (24,53).

3.2. Dijagnostički postupak pri sumnji na VTE

Kod pacijenta s kliničkom slikom DVT važno je i pobuditi sumnju na razvitak PE jer će čak 56% pacijenata eventualno razviti PE (50).

Pri svakoj sumnji na moguću nastanak VTE, od iznimne je važnosti procijeniti pacijentov klinički rizik koji je određen Wellsovим kriterijima (Tablica 3) i izmjeriti vrijednosti D-dimera. Ta su dva parametra značajna jer određuju daljnji dijagnostički tijek (Slika 3).

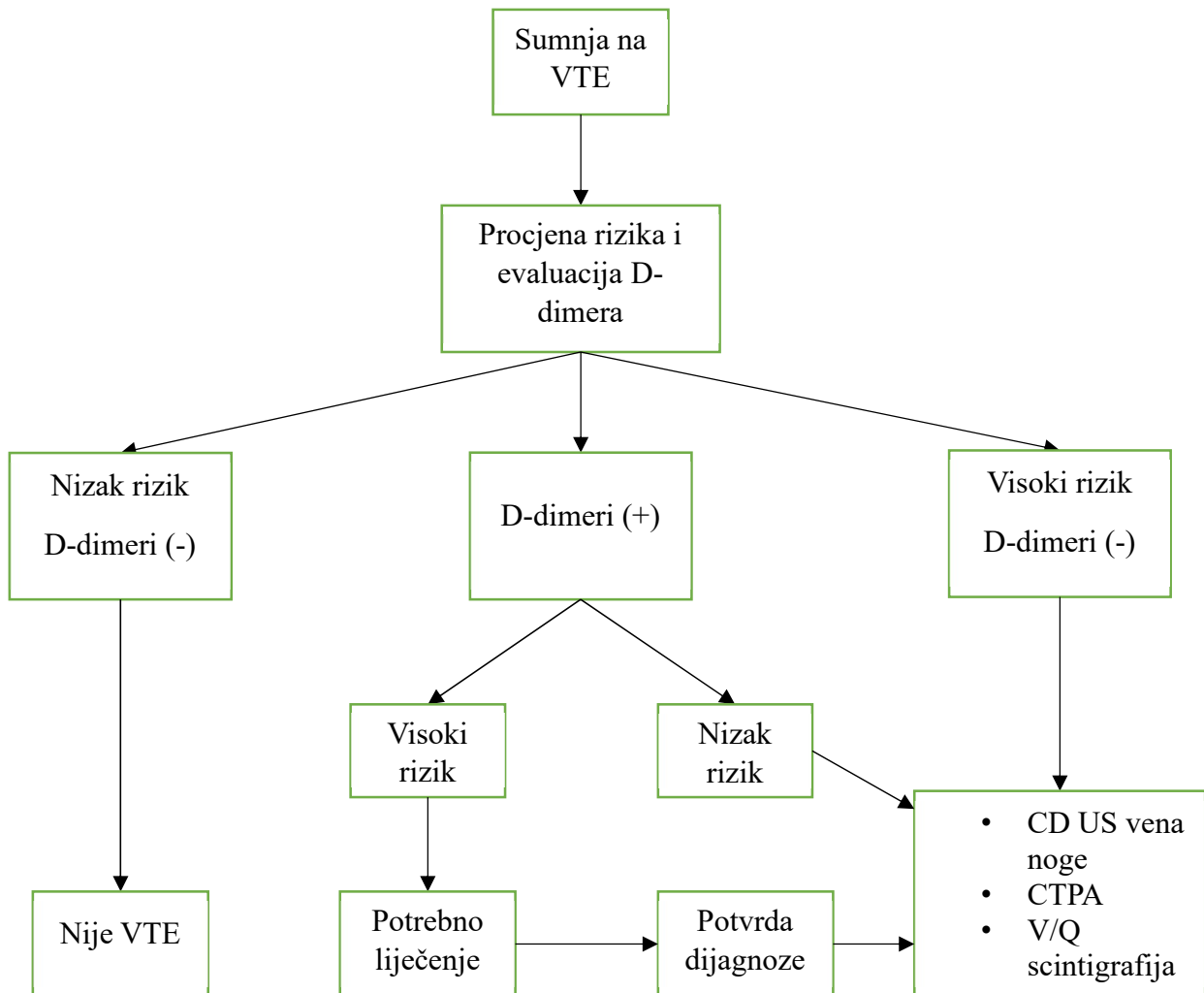
Ako je pacijent niskog rizika i D-dimeri su uredi, zbog visoke se negativne prediktivne vrijednosti može isključiti prisutnost VTE te daljnja dijagnostička obrada nije potrebna.

Važno je spomenuti da kod visokorizičnih pacijenata vrijednosti D-dimera nemaju značajnu ulogu u daljnjem dijagnostičkom putu jer je u takvih osoba obavezna daljnja dijagnostička obrada čak i onda kada je vrijednost D-dimera u granicama normale.

Dijagnostička metoda prvog izbora je kompjutorizirana tomografija plućnih arterija (CTPA). CTPA se odlikuje mogućnošću lociranja embolusa u plućnoj cirkulaciji, a također može evidentirati i alternativne dijagnoze, kao što su aortalna disekcija, pneumotoraks i konsolidacije (56).

U pacijenata je s prethodnom alergijskom ili anafilaktičkom reakcijom na jedno kontrastno sredstvo i onima s bubrežnim zatajenjem metoda prvog izbora ventilacijsko – perfuzijska scintigrafija (V/Q scintigrafija) (46).

Ultrazvuk vena noge se također pokazao korisnim pri sumnji na razvitak PE (opisano ranije). Kod pacijenata s izraženim simptomima i znakovima VTE ćemo u velikom broju slučajeva moći ultrazvučno dokazati tromb u venama noge (56).



Slika 3: Dijagnostički postupak pri sumnji na VTE. Modificirano prema (56).

(CD US – color Doppler ultrazvuk, CTPA – kompjutorizirana tomografija plućnih arterija, V/Q scintigrafija – ventilacijsko-perfuzijska scintigrafija, VTE – venska tromboembolija)

Dijagnostičke metode pri sumnji na VTE te njihove prednosti i nedostaci prikazani su u Tablici 5.

Tablica 5: Prednosti i nedostaci dijagnostičkih metoda pri sumnji na VTE.

(CTPA – kompjutorizirana tomografija plućnih arterija, MRPA – magnetska rezonanca plućnih arterija, V/Q scintigrafija – ventilacijsko-perfuzijska scintigrafija)

Dijagnostička metoda	Prednosti	Nedostaci
CTPA	<ul style="list-style-type: none"> • Visoka osjetljivost i specifičnost • Visoka pozitivna prediktivna vrijednost • Kratko trajanje snimanja 	<ul style="list-style-type: none"> • Rizik od razvoja alergijskih reakcija na injicirani kontrast • Ne preporučuje se u pacijenata s narušenom bubrežnom funkcijom • Izloženost zračenju
V/Q scintigrafija	<ul style="list-style-type: none"> • Visoka osjetljivost i specifičnost • Primjenjuje se u situacijama kada je CTPA kontraindiciran 	<ul style="list-style-type: none"> • Izloženost zračenju • Pojava lažno pozitivnih nalaza
MRPA	<ul style="list-style-type: none"> • Visoka specifičnost 	<ul style="list-style-type: none"> • Dugo trajanje snimanja • Kontraindiciran u pacijenata s implatabilnim medicinskim uređajima i klaustrofobijom • Potreban iskusan dijagnostičar

U daljnjem su tekstu detaljnije opisane metode prikazane u Tablici 5.

3.2.1 CT plućna angiografija

CTPA se danas smatra zlatnim standardom u dijagnostici PE (60). To je dijagnostička metoda koju odlikuje visoka osjetljivost, od 83%, i specifičnost, od 96%. Također je pozitivna

prediktivna vrijednost ove metode vrlo visoka i iznosi 96% za pacijente s visokim rizikom postojanja PE. CTPA karakterizira jednostavnost i brzina izvođenja. Nakon apliciranja kontrasta, snimanje može započeti unutar 4-6 sekundi, dok trajanje samog snimanja kod suvremenih uređaja iznosi oko jedne sekunde. Dijagnoza PE se postavlja ukoliko se evidentira intraluminalni defekt punjenja kontrastom. Osim navedenih prednosti, potrebno je još napomenuti da CTPA, osim vizualizacije defekta punjenja lumena krvne žile, omogućuje postavljanje potencijalno alternativnih dijagnoza koje se također očituju sličnim simptomima kao PE. To su stanja poput pneumonije, vaskularne patologije, mišićno-koštanih ozljeda i bolesti perikarda.

S druge strane, negativne su osobitosti ove metode potencijalne alergijske reakcije na kontrastno sredstvo koje se mogu manifestirati blažim oblicima reakcije, pa sve do anafilaksije. Nadalje, može se razviti kontrastom izazvana nefropatija te se iz tog razloga CTPA ne preporučuje pacijentima s niskom glomerularnom filtracijom. Naposljetku valja spomenuti da kompjutorizirana tomografija emitira ionizacijsko zračenje te joj je primjena kontraindicirana u trudnica (46,53,61).

3.2.2 V/Q scintigrafija

V/Q scintigrafija je dijagnostički test baziran na prikazu ventilacije i perfuzije plućnog parenhima pomoću radionuklida. Odlikuje se 93% osjetljivošću i 85% specifičnošću.

Sumnju će na PE pobuditi pronalazak perfuzijskog defekta klinastog oblika bez odgovarajućeg ventilacijskog defekta. Međutim, takav će se nalaz uočiti i u drugim stanjima, poput vaskulitisa, venookluzivnih bolesti, kongenitalnih vaskularnih anomalija i tumora.

Prije provođenja V/Q scintigrafije potrebno je učiniti rendgen prsnoga koša kako bi se otklonila eventualna plućna patologija koja bi mogla uzrokovati lažno pozitivan nalaz ovog dijagnostičkog testa.

Iako je CTPA zlatni standard u dijagnostici PE, V/Q scintigrafija se provodi uglavnom onda kada je CTPA kontraindiciran. To su stanja poput teškog bubrežnog zatajenja, pozitivne anamneze na alergijsku reakciju/anafilaksiju uzrokovanu kontrastom i trudnoće (46,61,62).

3.2.3 MR plućna angiografija

MR plućna angiografija (MRPA) je dijagnostički test karakteriziran osjetljivošću od 78% i specifičnošću od 99% u dijagnosticiranju VTE. MRPA će u slučaju postojanja VTE prikazati defekt punjenja, dilataciju plućne arterije te poststenotsku dilataciju.

MRPA se kao dijagnostički test koristi onda kada su CTPA i V/Q scintigrafija kontraindicirani, kao što su alergije na kontrastno sredstvo ili potreba za izbjegavanjem ozračivanja (trudnice).

MRPA se u kliničkoj praksi ne upotrebljava često. Nedostatak su joj dugo vrijeme trajanja snimanja, nemogućnost obrade pacijenata s implatabilnim medicinskim uređajima i klaustrofobijom te nedostatak adekvatno educiranog kadra (46,53,61).

4. LIJEČENJE

4.1. Liječenje DVT

Postoje tri faze liječenja DVT: inicijalna (unutar prvog tjedna od postavljanja dijagnoze DVT), dugoročna (prva tri mjeseca od dijagnoze) i produžena faza liječenja (bez jasno definiranog trajanja, može biti i doživotna) (1,21,50).

Prema evaluaciji kliničke slike i komorbiditeta donosimo odluku o mjestu liječenja, a ono može biti u pacijentovoj kući, u dnevnoj bolnici ili bolničko liječenje (1).

Osnovu liječenja DVT predstavljaju antikoagulantni lijekovi. Njihov je cilj smanjiti širenje i ponovno javljanje tromba te smanjiti mortalitet i rizik od javljanja PTS (50). Uz poneke iznimke, pacijente s DVT možemo liječiti samo s antikoagulansima.

Uz antikoagulantne se lijekove, pri liječenju DVT, možemo koristiti i drugim terapijskim opcijama. Tako se u slučaju formiranja vrlo velikih tromba u akutnoj fazi u proksimalnim dubokim venama noge, možemo odlučiti za trombolitičku terapiju koja će uzrokovati brzu lizu tromba te će smanjiti rizik od nastanka PTS. Nadalje, ukoliko imamo pacijenta sa znatnim rizikom od krvarenja ili s kontraindikacijom za primjenu antikoagulantne terapije, odlučit ćemo se za postavljanje filtra u donju šuplju venu koji će spriječiti migraciju tromba prema proksimalno te će prevenirati potencijalni nastanak PE (21).

U daljnjem će tekstu biti detaljnije opisane navedene terapijske mogućnosti.

4.1.1 Heparin

Heparin je antikoagulans koji se u kliničkoj praksi primjenjuje kao nefrakcionirani heparin (UFH) i niskomolekularni heparin (LMWH). I UFH i LMWH djeluju na način da se vežu za AT, a preko njega inaktiviraju trombin, a također inaktiviraju i FXa. Blokiranjem trombina onemogućava se konverzija fibrinogena u fibrin te posljednično formiranje ugruška (63).

Primjena LMWH i UFH ima svojih prednosti i nedostataka. Potrebno je reći da je LMWH barem jednako djelotvoran kao UFH uz dodatne prednosti kao što su: veća bioraspoloživost (skoro 100%), nema potrebe za praćenjem INR (osim u pacijenata s bubrežnim zatajenjem) i znatno je niži rizik od razvoja trombocitopenije uzrokovane heparinom (HIT).

S druge strane, UFH učinkovitije reagira na antidot (protamin sulfat), ima kraći poluvijek života (1h) te je terapijska opcija za pacijente mase <50 kg, one čije je indeks tjelesne mase >40 kg/m² ili one s terminalnim stadijem bubrežnog zatajenja. Međutim, pacijenti koji su na terapiji UFH imaju 8-10 puta veći rizik od razvoja HIT (21,56).

4.1.2 Antagonisti vitamina K

Najčešće upotrebljavan antagonist vitamina K (VKA) je varfarin. VKA djeluju na način da blokiraju posttranslacijsku karboksilaciju FII, FVII, FIX i FX koji su ovisni o vitaminu K. Varfarin se metabolizira u jetri preko Citokrom C-450 sustava te će osobe s jetrenim zatajenjem imati nepredvidiv klinički tijek. Istraživanja su pokazala da akutno konzumiranje alkohola može usporiti metabolizam varfarina, dok kronična konzumacija može ubrzati isti. Primjena VKA zahtjeva praćenje INR (International normalized ratio) čija vrijednost treba biti u rasponu dozvoljenih vrijednosti za određeno stanje. Uobičajeno je potrebno 3-5 dana da varfarin ostvari svoj učinak te će pacijenti kojima je potrebna brza uspostava antikoagulantnog učinka primjenjivati veće početne doze varfarina te će zbog toga imati veći rizik od krvarenja. Shodno tome, osobe koje ne zahtijevaju brzi antikoagulantni učinak počinju s niskim dozama varfarina te će iz tog razloga imati manji rizik od uspostavljanja INR iznad gornje granice, a posljedično tome i manji rizik od krvarenja (56,64).

4.1.3 Novi oralni antikoagulansi

Novi oralni antikoagulansi (NOAC) su direktni inhibitori proteaza u putu koagulacijske kaskade. Tako dabigatran inhibira trombin, dok apiksaban, edoksaban i rivaroksaban inhibiraju FXa te na taj način sprječavaju formiranje ugruška. Razvijeni su i antidoti za navedene lijekove. Antidot dabigatranu je monoklonsko protutijelo idarucizumab, dok je antidot apiksabanu i rivaroksabanu andeksanet alfa.

NOAC imaju poluvijek života od oko 10 sati, učinkoviti su u fiksnim oralnim dozama i ostvaruju vršne plazmatske koncentracije 2-4 sata od oralne primjene (56).

NOAC predstavljaju alternativu primjeni VKA, a u odnosu na VKA pokazuju manje interakcija s lijekovima, ne zahtijevaju učestalo laboratorijsko monitoriranje i prethodnu heparinsku aplikaciju do početka djelovanja.

Međutim, NOAC su kontraindicirani u pacijenata s narušenom bubrežnom, odnosno jetrenom funkcijom te ih nije uputno primjenjivati u pacijenata s malignitetima, trombocitopenijom i velikim rizikom od krvarenja (21).

4.1.3.1 Dabigatran

Dabigatran je kompetitivni reverzibilni direktni inhibitor trombina koji, za razliku od varfarina, može inhibirati i slobodni i za ugrušak vezani trombin. Primjenjuje se u obliku dabigatran eteksilata, predlijeka koji se mikrosomalnom karboksilesterazom hidrolizira u dabigatran, odnosno u aktivnu komponentu s neposrednim antikoagulacijskim učinkom. Eliminacijski je poluvijek dabigatrana u osoba s očuvanom bubrežnom funkcijom 12 do 17 sati, dok je u osoba s kompromitiranom bubrežnom funkcijom taj poluvijek od 15 do 34 sata. Tako se doziranje dabigatrana treba titrirati prema vrijednosti klirensa kreatinina.

Apsolutne kontraindikacije za primjenu dabigatrana predstavljaju pacijenti s akutnim krvarenjem i oni s anamnestički utvrđenim nuspojavama na navedeni lijek (65).

4.1.3.2 Rivaroksaban

Rivaroksaban je direktni, reverzibilni, kompetitivni i selektivni inhibitor FXa. Selektivnost se rivaroksabana temelji na 10000 puta većem afinitetu za FXa u usporedbi s drugim serinskim proteazama. Blokiranje FXa sprječava se zajednički put koagulacijske kaskade koji rezultira formiranjem tromba. Poluvijek lijeka je od 5 do 9 sati u mlađih, dok u starijih iznosi 11 do 13 sati. Rivaroksaban se metabolizira u jetri oksidativnom degradacijom putem CYP3A4/5 i CYP2J2. Eliminacija se predominantno vrši urinom (66%), dok se 28% lijeka izluči stolicom.

Najčešća opisana nuspojava primjene rivaroksabana je krvarenje (intrakranijsko, gastrointestinalno, adrenalno krvarenje). Mnogo rjeđe nuspojave su mučnina, umor, depresija, sinkopa, svrbež kože, abdominalna bol te bolovi u mišićima.

Apsolutne kontraindikacije za primjenu rivaroksabana su prethodno teške alergijske reakcije na navedeni lijek i akutno krvarenje u pacijenata (66).

4.1.3.3 Apiksaban

Apiksaban je visokoselektivni, reverzibilni i direktni FXa inhibitor. Inhibirajući FXa, apiksaban onemogućuje stvaranje tromba prevenirajući propagaciju zajedničkog antikoagulacijskog puta. Karakteristika apiksabana je brza apsorpcija nakon oralne primjene. Vršna se plazmatska koncentracija ostvaruje nakon 3 do 4 sata, dok poluvijek je oko 12 sati. Razgradnja se apiksabana prvenstveno odvija pomoću CYP3A4/5, a eliminacija se vrši predominantno stolicom i urinom.

Kao i kod ostalih antikoagulantnih lijekova, najčešća je nuspojava apiksabana krvarenje, dok se od ostalih, rjeđih nuspojava ističu mučnina, glavobolja i hematurija.

Apsolutne kontraindikacije za primjenu apiksabana su akutna krvarenja i prethodne alergijske reakcije na navedeni lijek (67,68).

4.1.3.4 Edoksaban

Edoksaban je direktni, reverzibilni i selektivni inhibitor FXa. Vršna se plazmatska koncentracija ostvaruje 1 do 2 sata od oralne primjene, a poluvijek mu iznosi između 8 i 10 sati. Edoksaban nije osobito podložan metaboliziranju putem CYP3A, stoga su evidentirane minimalne interakcije edoksabana s drugim lijekovima. Predominantan mehanizam eliminacije je putem bubrega, dok se manji dio izlučuje putem žuči.

Češće nuspojave edoksabana su krvarenja, osip i anemija.

Edoksaban je kontraindiciran u pacijenata s akutnim krvarenjem, podležećom bolesti zalistaka i u pacijenata s mehaničkim srčanim zaliskom (69,70).

4.1.4 Inicijalno liječenje

Inicijalno je liječenje uputno započeti sa supkutano apliciranim LMWH koji predstavlja osnovu liječenja, dok se VKA uvodi prvog ili drugog dana. LMWH se primjenjuje zajedno s varfarinom idućih 5 do 10 dana, što predstavlja vrijeme potrebno da varfarin ostvari terapijski učinak evaluiran pomoću INR koji mora biti između 2 i 3.

U inicijalom se liječenju također može primjenjivati UFH. Indikacije za njegovu primjenu su pacijenti s terminalnim zatajenjem bubrega te oni u kojih se očekuje prekid primjene heparina zbog hitnog kirurškog zahvata.

Danas se sve češće inicijalno liječenje započinje NOAC koji su se pokazali jednako učinkovitima kao VKA, s tim da se ne mora pratiti antikoagulantni učinak, a također je reducirana rizik od komplikacija.

Ako se u inicijalnom liječenju primjenjuje edoksaban ili dabigatran, potrebno je početi s LMWH u prvih 5 dana, dok se takav terapijski režim ne očekuje pri primjeni apiksabana i rivaroksabana (1).

4.1.5 Dugoročno liječenje

Dugoročno je liječenje ono koje traje 3 mjeseca od dijagnosticiranja DVT i može se provoditi primjenom VKA ili NOAC. Danas se u dugoročnom i produljenom liječenju preferiraju NOAC jer su povezani s manje nuspojava, a i ne mora im se pratiti antikoagulacijski učinak. Otegotna okolnost primjene NOAC je njihova visoka cijena, što nije slučaj za varfarin. Također se u pacijenata s teškim bubrežnim zatajenjem preferira varfarin jer se može koristiti i u pacijenata s klirensom kreatinina <15 mL/min. S druge strane, osobe s bubrežnom bolesti moraju titrirati dozu NOAC ovisno o njihovom kreatinskom klirensu. Tako se dabigatran primjenjuje u osoba čiji je klirens >30 mL/min, reducirana doza rivaroksabana se primjenjuje u osoba s klirensom između 15 i 49 mL/min, a reducirana se doza apiksabana koristi onda kada je klirens između 15 i 30 mL/min.

Osim medikamentoznog liječenja, u dugoročnoj se terapiji preporučuje i primjena kompresivnih čarapa u pacijenata s limfedemom i evidentnim simptomima. Istraživanja su pokazala da je nošenje kompresivnih čarapa barem 6 mjeseci imalo učinak na smanjenje rizika od nastanka PTS i rezidualnih venskih okluzija (1,50).

4.1.6 Produženo liječenje

Produženo je liječenje ono koje traje više od 3 mjeseca te nema jasno definiranog trajanja (može biti i doživotno). Liječnikova se odluka o dužini trajanja antikoagulantne terapije bazira na procjenama rizika od recidiva nakon prestanka primjene antikoagulantnog lijeka te nastanka krvarenja zbog produljene primjene istog.

Rizik od nastanka recidiva će se razlikovati o etiologiji DVT, odnosno je li to stanje nastalo provocirajućim ili neprovocirajućim čimbenicima (idiopatski). Kirurški je zahvat najčešći provocirajući čimbenik rizika pri kojem je pojava recidiva evidentirana u 3% pacijenata unutar 5 godina. U takvih je pacijenata s provocirajućim DVT uputno provesti antikoagulantno liječenje u trajanju od 3 mjeseca. Neprovocirani (idiopatski) DVT ima znatno veći rizik od javljanja recidiva od čak 30% unutar 5 godina. Također je rizik od recidiva nakon proksimalnog DVT duplo veći u odnosu na izolirani distalni DVT, a isto vrijedi i za pacijente u kojih se ponovno manifestirao DVT (24,71).

Produljeno se liječenje preporuča u pacijenata s recidivirajućim DVT, malignom bolesti te onih s prvom pojavom proksimalnog DVT koji nemaju povećan rizik od krvarenja (24).

Kao što je prethodno navedeno, rizik od nastanka krvarenja tijekom primjene antikoagulantne terapije ima bitnu ulogu u odluci o trajanju liječenja. Neka od stanja koja povećavaju taj rizik su insuficijencija jetre i bubrega, anemije, trombocitopenije, primjena antiagregacijske terapije ili NSAID te starija životna dob. Tako je pacijentima s evidentiranim rizikom od krvarenja uputno ograničiti trajanje liječenja na 3 mjeseca (1,72).

U produljenom se liječenju preporuča primjena NOAC zbog manjih komplikacija u odnosu na varfarin, dok se u trudnica i u pacijenata s malignom bolesti prednost daje LMWH (1).

4.2 Trombolitičko liječenje

Trombolitičko je liječenje indicirano kod prisutnosti velikog tromba koji može dovesti do nastanka *phlegmasia cerulea dolens* i potencijalnog gubitka uda. Osim stanja karakteriziranih teškom kliničkom slikom, tromboliza se može primijeniti i u mladih pojedinaca s akutno nastalim proksimalnim DVT i onih s malo komorbiditeta. Međutim, trombolitičko liječenje

znatno povećava rizik od krvarenja te je potrebno odvagati potencijalne koristi i štetnosti od navedenog liječenja.

Danas se najčešće primjenjuje kateterski – vođena tromboliza koja počinje perkutanom uvođenjem katetera, usmjeravanjem katetera do mjesta tromba te otpuštanja trombolitika neposredno uz tromb. Najčešće primijenjen trombolitik je tkivni aktivator plazminogena (tPA) (24,50). tPA je serinska proteaza koja katalizira pretvorbu plazminogena u plazmin. Plazmin je endogeni fibrinolitički enzim čija je funkcija razaranje križnih veza između molekula fibrina.

tPA koji se koriste u kliničkoj praksi su alteplaza, reteplaza i tenekteplaza (73).

4.3 Filter donje šuplje vene

Postavljanje filtera donje šuplje vene je indicirano u stanjima kada je primjena antikoagulantne terapije apsolutno kontraindicirana ili ako se propisana terapija nije pokazala učinkovitom. Apsolutna kontraindikacija za antikoagulantno liječenje su krvarenja u CNS, retroperitoneum te otvorena krvarenja gastrointestinalnog sustava. Osim krvarenja, primjena antikoagulantne terapije je kontraindicirana i u teškoj trombocitopeniji, traumi CNS i masivnom cerebrovaskularnom incidentu.

Istraživanja su pokazala da filter donje šuplje vene za 50% smanjuje rizik od nastanka PE. Međutim, u pacijenata je s postavljenim filterom za 70% povećan rizik od razvoja DVT, a također je u 2% slučajeva evidentirana tromboza u području inseriranog filtera. Uz navedene komplikacije naknadnog formiranja ugruška, poznate su i one povezane uz sami filter i njegovo postavljanje, kao što su: formiranje hematoma u području mjesta insercije, migracija filtera i erozija stijenke krvne žile uzrokovana filterom.

Filter bi se iz donje šuplje vene trebao ukloniti unutar 3 tjedna od postavljanja te onda kada nema rizika u započinjanju/nastavljanju antikoagulantne terapije (24,50).

4.4 Liječenje plućne embolije

Pri potvrđenoj sumnji na PE, odmah je potrebno započeti sa suportivnim liječenjem. U pacijenata sa saturacijom <90% potrebno je postaviti masku s kisikom, dok je mehanička ventilacija preporučena u hemodinamski nestabilnih pacijenata. Posebno treba biti oprezan pri nadoknadi tekućine jer ona dodatno opterećuje desni ventrikul koji je već opterećen zbog prisutnog embolusa u plućnoj cirkulaciji. Iz tog se razloga nadoknada tekućine preporuča u pacijenata s kolabiranom donjom šupljom venom, odnosno onih sa smanjenim intravaskularnim volumenom.

Antikoagulantna je terapija ključ liječenja PE. Od antikoagulansa možemo primjenjivati LMWH, UFH i fondaparinux, s tim da se preporučuje primjena LMWH i fondaparinusa zbog smanjenog rizika od krvarenja i razvitka HIT u odnosu na UFH koji se primjenjuje u pacijenata s bubrežnim zatajenjem i u hemodinamski nestabilnih pacijenata.

Osim heparinske terapije, u liječenju PE možemo primjenjivati NOAC i VKA.

Terapijski postupak za PE se razlikuje ovisno o hemodinamskoj stabilnosti pacijenta i o samoj kliničkoj sumnji na postojanje PE koje se može podijeliti na visoko, srednje i nisko.

U hemodinamski stabilnih pacijenata s visokom sumnjom na PE antikoagulantnu terapiju započinjemo prije dijagnostičke obrade. Započinjanje antikoagulantne terapije u pacijenata sa srednjim rizikom postojanja PE ovisi o vremenu do započinjanja dijagnostičke obrade. Ako se obrada može provesti unutar 4 sata, potrebno ju je obaviti te ovisno o rezultatu obrade započeti s terapijom. Slična je procedura i u osoba niskog rizika postojanja PE. U takvih je vremenski period dijagnostičke obrade 24 sata te ako se dijagnostički postupak iz nekog razloga ne može provesti u tom periodu, potrebno je započeti antikoagulantno liječenje.

U hemodinamski nestabilnih pacijenata visokog rizika od postojanja PE potrebno je što prije učiniti CTPA ili transtorakalnu ehokardiografiju kako bi se postavila dijagnoza. U takvih je pacijenata reperfuzijska terapija, odnosno tromboliza, metoda izbora.

Pacijenti s malignom bolesti, anamnezom intrakranijalnog krvarenja, ishemijskim moždanim udarom unutar 3 mjeseca, nedavnim kirurškim zahvatom i onih s aktivnim krvarenjem, odnosno u pacijenata s kontraindikacijama za trombolitičko liječenje, preporuča se provođenje embolektomije ili perkutanog kateterski – vođenog zahvata.

U pacijenata oboljelih od PE, antikoagulantno se liječenje mora provoditi barem 3 mjeseca. Na kraju tog razdoblja potrebno je procijeniti rizik od recidiva i od mogućeg krvarenja te donijeti odluku o produljenom liječenju. Navedeno produljeno liječenje smanjuje rizik od recidiva DVT za oko 90%, ali povećava rizik od krvarenja.

Od svih PE, 30% nema jasan provocirajući uzrok te su povezani s 2 do 3 puta većim rizikom od razvoja recidiva u odnosu na provocirajuće etiologiju nastanka PE.

Produljeno se antikoagulantno liječenje preporučuje u pacijenata s neprovocirajuće nastalim PE, malignom bolesti i ostalim čimbenicima rizika, dok se tromjesečna terapija preporučuje u pacijenata s visokim rizikom od krvarenja (46,74).

5. ZAHVALE

Zahvaljujem se svojem mentoru, doc.dr.sc. Mislavu Puljeviću, na savjetima, pristupačnosti, suradljivosti, materijalima i pomoći kojima mi je uvelike olakšao izradu ovoga rada.

Zahvaljujem se svojoj obitelji na pruženoj ljubavi, neizmjerne podršci i vjerovanju u mene tokom cijeloga života. Bez njih ništa ovo ne bi bilo moguće.

Veliko hvala Mirni, mojoj ogromnoj podršci i izvoru inspiracije.

6. LITERATURA

1. Banfic L. Guidelines on diagnosis, treatment and prevention of venous thrombosis. *Cardiol Croat.* 08. rujan 2016.;11(9):351–74.
2. Heit JA. Epidemiology of venous thromboembolism. *Nat Rev Cardiol.* kolovoz 2015.;12(8):464–74.
3. Waheed SM, Kudaravalli P, Hotwagner DT. Deep Vein Thrombosis. U: StatPearls [Internet]. Treasure Island (FL): StatPearls Publishing; 2022 [citirano 22. ožujak 2022.]. Dostupno na: <http://www.ncbi.nlm.nih.gov/books/NBK507708/>
4. Robert-Ebadi H, Righini M. Should we diagnose and treat distal deep vein thrombosis? *Hematol Am Soc Hematol Educ Program.* 08. prosinac 2017.;2017(1):231–6.
5. Kim DH, Seo YW, Kim GM, Ko SH, Jang JS, Jang TC. Comparison of symptomatic and asymptomatic pulmonary embolism in proximal deep vein thrombosis. *J Yeungnam Med Sci.* 2017.;34(2):231–7.
6. Lee JS, Moon T, Kim TH, Kim SY, Choi JY, Lee KB, i ostali. Deep Vein Thrombosis in Patients with Pulmonary Embolism: Prevalance, Clinical Significance and Outcome. *Vasc Spec Int.* prosinac 2016.;32(4):166–74.
7. College O. Illustration from Anatomy & Physiology, Connexions Web site. <http://cnx.org/content/col11496/1.6/>, Jun 19, 2013. [Internet]. [citirano 22. lipanj 2022.]. Dostupno na: https://commons.wikimedia.org/wiki/File:2136ab_Lower_Limb_Veins_Anterior_Posterior.jpg
8. Hochauf S, Sternitzky R, Schellong SM. [Structure and function of the peripheral venous system]. *Herz. veljača* 2007.;32(1):3–9.
9. Meissner MH. Lower extremity venous anatomy. *Semin Interv Radiol.* rujan 2005.;22(3):147–56.
10. Jalšovec D. Sustavna i topografska anatomija čovjeka. Zagreb: Školska knjiga; 2005.
11. Ricci S, Moro L, Antonelli Incalzi R. The foot venous system: anatomy, physiology and relevance to clinical practice. *Dermatol Surg Off Publ Am Soc Dermatol Surg Al.* ožujak 2014.;40(3):225–33.
12. Hrachovinová I. Diagnostic strategies in disorders of hemostasis. *Vnitr Lek.* Summer 2018.;64(5):537–44.
13. Gale AJ. Current Understanding of Hemostasis. *Toxicol Pathol.* 2011.;39(1):273–80.
14. Smith SA, Travers RJ, Morrissey JH. How it all starts: initiation of the clotting cascade. *Crit Rev Biochem Mol Biol.* 2015.;50(4):326–36.

15. LaPelusa A, Dave HD. Physiology, Hemostasis. U: StatPearls [Internet]. Treasure Island (FL): StatPearls Publishing; 2022 [citirano 24. ožujak 2022.]. Dostupno na: <http://www.ncbi.nlm.nih.gov/books/NBK545263/>
16. Garmo C, Bajwa T, Burns B. Physiology, Clotting Mechanism. U: StatPearls [Internet]. Treasure Island (FL): StatPearls Publishing; 2022 [citirano 24. ožujak 2022.]. Dostupno na: <http://www.ncbi.nlm.nih.gov/books/NBK507795/>
17. Saad J, Asuka E, Schoenberger L. Physiology, Platelet Activation. U: StatPearls [Internet]. Treasure Island (FL): StatPearls Publishing; 2022 [citirano 24. ožujak 2022.]. Dostupno na: <http://www.ncbi.nlm.nih.gov/books/NBK482478/>
18. Periyah MH, Halim AS, Mat Saad AZ. Mechanism Action of Platelets and Crucial Blood Coagulation Pathways in Hemostasis. *Int J Hematol-Oncol Stem Cell Res.* 01. listopad 2017.;11(4):319–27.
19. Fullard JF. The role of the platelet glycoprotein IIb/IIIa in thrombosis and haemostasis. *Curr Pharm Des.* 2004.;10(14):1567–76.
20. Chaudhry R, Usama SM, Babiker HM. Physiology, Coagulation Pathways. U: StatPearls [Internet]. Treasure Island (FL): StatPearls Publishing; 2022 [citirano 24. ožujak 2022.]. Dostupno na: <http://www.ncbi.nlm.nih.gov/books/NBK482253/>
21. Stone J, Hangge P, Albadawi H, Wallace A, Shamoun F, Knuttien MG, i ostali. Deep vein thrombosis: pathogenesis, diagnosis, and medical management. *Cardiovasc Diagn Ther.* prosinac 2017.;7(Suppl 3):S276–84.
22. Behraves S, Hoang P, Nanda A, Wallace A, Sheth RA, Deipolyi AR, i ostali. Pathogenesis of Thromboembolism and Endovascular Management. *Thrombosis.* 2017.;2017:3039713.
23. Gamulin S, Marušić M, Kovač Z. *Patofiziologija.* Zagreb: Medicinska naklada; 2018.
24. Kesieme E, Kesieme C, Jebbin N, Irekpita E, Dongo A. Deep vein thrombosis: a clinical review. *J Blood Med.* 29. travanj 2011.;2:59–69.
25. Muleledhu AL, Galukande M, Makobore P, Mwambu T, Ameda F, Kiguli-Malwadde E. Deep venous thrombosis after major abdominal surgery in a Ugandan hospital: a prospective study. *Int J Emerg Med.* 28. studeni 2013.;6:43.
26. Aziz F, Patel M, Ortenzi G, Reed AB. Incidence of Postoperative Deep Venous Thrombosis Is Higher among Cardiac and Vascular Surgery Patients as Compared with General Surgery Patients. *Ann Vasc Surg.* 2015.;29(4):661–9.
27. Tian Q, Li M. Risk factors of deep vein thrombosis of lower extremity in patients undergone gynecological laparoscopic surgery: what should we care. *BMC Womens Health.* 26. ožujak 2021.;21:130.
28. Saied NN, Helwani MA, Weavind LM, Shi Y, Shotwell MS, Pandharipande PP. Effect of anaesthesia type on postoperative mortality and morbidities: a matched analysis of the NSQIP database. *Br J Anaesth.* siječanj 2017.;118(1):105–11.

29. Alsheef MA, Alabbad AM, Albassam RA, Alarfaj RM, Zaidi ARZ, Al-Arfaj O, i ostali. Pregnancy and Venous Thromboembolism: Risk Factors, Trends, Management, and Mortality. *BioMed Res Int.* 2020.;2020:4071892.
30. James AH. Thrombosis in pregnancy and maternal outcomes. *Birth Defects Res Part C Embryo Today Rev. rujan 2015.*;105(3):159–66.
31. Devis P, Knuttinen MG. Deep venous thrombosis in pregnancy: incidence, pathogenesis and endovascular management. *Cardiovasc Diagn Ther. prosinac 2017.*;7(Suppl 3):S309–19.
32. Nielsen S, O'Connor D, Kaul S, Sharma J, Napolitano M, Simonian G, i ostali. Early Detection of Deep Venous Thrombosis in Trauma Patients. *Cureus.* 12(7):e9370.
33. Ruskin KJ. Deep vein thrombosis and venous thromboembolism in trauma. *Curr Opin Anaesthesiol. travanj 2018.*;31(2):215–8.
34. Keenan L, Kerr T, Duane M, Van Gundy K. Systematic Review of Hormonal Contraception and Risk of Venous Thrombosis. *Linacre Q. studeni 2018.*;85(4):470–7.
35. Šimunić V. *Ginekologija.* Zagreb: Medicinska naklada; 2001.
36. de Bastos M, Stegeman BH, Rosendaal FR, Van Hylckama Vlieg A, Helmerhorst FM, Stijnen T, i ostali. Combined oral contraceptives: venous thrombosis. *Cochrane Database Syst Rev.* 03. ožujak 2014.;(3):CD010813.
37. Healy B, Beasley R, Weatherall M. Venous thromboembolism following prolonged cast immobilisation for injury to the tendo Achillis. *J Bone Joint Surg Br. svibanj 2010.*;92(5):646–50.
38. Elyamany G, Alzahrani AM, Bukhary E. Cancer-Associated Thrombosis: An Overview. *Clin Med Insights Oncol.* 04. prosinac 2014.;8:129–37.
39. Abu Zaanona MI, Mantha S. Cancer-associated Thrombosis. U: StatPearls [Internet]. Treasure Island (FL): StatPearls Publishing; 2022 [citirano 26. ožujak 2022.]. Dostupno na: <http://www.ncbi.nlm.nih.gov/books/NBK562222/>
40. Papa A, Gerardi V, Marzo M, Felice C, Rapaccini GL, Gasbarrini A. Venous thromboembolism in patients with inflammatory bowel disease: Focus on prevention and treatment. *World J Gastroenterol WJG.* 28. ožujak 2014.;20(12):3173–9.
41. Al-Azzawi HF, Obi OC, Safi J, Song M. Nephrotic syndrome-induced thromboembolism in adults. *Int J Crit Illn Inj Sci.* 2016.;6(2):85–8.
42. Rahman A, Islam AM, Husnayan S. Recurrent Deep Vein Thrombosis due to Thrombophilia. *Korean Circ J. svibanj 2012.*;42(5):345–8.
43. Pharmacy MAEZ PharmD, MS, CGP Senior Care Consultant Pharmacist and President of MZ Associates, Inc Norwich, New York, www.mzassociatesinc.com Recipient of the 2008 Excellence in Geriatric Pharmacy Practice Award from the Commission for Certification in Geriatric. Venous Thrombosis: Pathogenesis and Potential for Embolism [Internet]. [citirano 28. ožujak 2022.]. Dostupno na:

<https://www.uspharmacist.com/article/venous-thrombosis-pathogenesis-and-potential-for-embolism>

44. Information NC for B, Pike USNL of M 8600 R, MD B, Usa 20894. Deep vein thrombosis (DVT): Overview [Internet]. InformedHealth.org [Internet]. Institute for Quality and Efficiency in Health Care (IQWiG); 2017 [citirano 28. ožujak 2022.]. Dostupno na: <https://www.ncbi.nlm.nih.gov/books/NBK425364/>
45. Bauersachs RM. Clinical presentation of deep vein thrombosis and pulmonary embolism. *Best Pract Res Clin Haematol.* rujanj 2012.;25(3):243–51.
46. Vyas V, Goyal A. Acute Pulmonary Embolism. U: StatPearls [Internet]. Treasure Island (FL): StatPearls Publishing; 2022 [citirano 28. ožujak 2022.]. Dostupno na: <http://www.ncbi.nlm.nih.gov/books/NBK560551/>
47. Essien EO, Rali P, Mathai SC. Pulmonary Embolism. *Med Clin North Am.* svibanj 2019.;103(3):549–64.
48. Patel SK, Surowiec SM. Venous Insufficiency. U: StatPearls [Internet]. Treasure Island (FL): StatPearls Publishing; 2022 [citirano 29. ožujak 2022.]. Dostupno na: <http://www.ncbi.nlm.nih.gov/books/NBK430975/>
49. Makedonov I, Kahn SR, Galanaud JP. Prevention and Management of the Post-Thrombotic Syndrome. *J Clin Med.* 27. ožujak 2020.;9(4):923.
50. Kruger PC, Eikelboom JW, Douketis JD, Hankey GJ. Deep vein thrombosis: update on diagnosis and management. *Med J Aust.* lipanj 2019.;210(11):516–24.
51. Bernardi E, Camporese G. Diagnosis of deep-vein thrombosis. *Thromb Res.* ožujak 2018.;163:201–6.
52. Hendriksen JMT, Geersing GJ, Lucassen WAM, Erkens PMG, Stoffers HEJH, van Weert HCPM, i ostali. Diagnostic prediction models for suspected pulmonary embolism: systematic review and independent external validation in primary care. *BMJ.* 08. rujanj 2015.;351:h4438.
53. Huisman MV, Klok FA. Diagnostic management of acute deep vein thrombosis and pulmonary embolism. *J Thromb Haemost JTH.* ožujak 2013.;11(3):412–22.
54. van Es N, Kraaijpoel N, Klok FA, Huisman MV, Den Exter PL, Mos ICM, i ostali. The original and simplified Wells rules and age-adjusted D-dimer testing to rule out pulmonary embolism: an individual patient data meta-analysis. *J Thromb Haemost JTH.* travanj 2017.;15(4):678–84.
55. Modi S, Deisler R, Gozel K, Reicks P, Irwin E, Brunsvold M, i ostali. Wells criteria for DVT is a reliable clinical tool to assess the risk of deep venous thrombosis in trauma patients. *World J Emerg Surg WJES.* 08. lipanj 2016.;11:24.
56. Ralston SH, Penman ID, Strachan MW, Hobson RP. *Davidson's Principles and Practice of Medicine.* Elsevier; 2018.

57. Bounds EJ, Kok SJ. D Dimer. U: StatPearls [Internet]. Treasure Island (FL): StatPearls Publishing; 2022 [citirano 07. travanj 2022.]. Dostupno na: <http://www.ncbi.nlm.nih.gov/books/NBK431064/>
58. Douma RA, le Gal G, Söhne M, Righini M, Kamphuisen PW, Perrier A, i ostali. Potential of an age adjusted D-dimer cut-off value to improve the exclusion of pulmonary embolism in older patients: a retrospective analysis of three large cohorts. *BMJ*. 30. ožujak 2010.;340:c1475.
59. Barillari A, Barillari G, Pasca S. Extended Compression Ultrasound Performed by Emergency Physicians: A Modified Compression Ultrasound Examination to Detect Superficial and Deep Lower Limb Thromboses in the Emergency Department. *J Med Ultrasound*. 01. rujan 2011.;19(3):103–8.
60. Alshumrani G, Al Bshabshe A, Mousa WF. Diagnostic yield of CT pulmonary angiography for pulmonary embolism in clinically suspected patients. *Medicine (Baltimore)*. 04. lipanj 2021.;100(22):e26213.
61. Moore AJE, Wachsmann J, Chamarthy MR, Panjikanan L, Tanabe Y, Rajiah P. Imaging of acute pulmonary embolism: an update. *Cardiovasc Diagn Ther*. lipanj 2018.;8(3):225–43.
62. Mirza H, Hashmi MF. Lung Ventilation Perfusion Scan (VQ Scan). U: StatPearls [Internet]. Treasure Island (FL): StatPearls Publishing; 2022 [citirano 11. travanj 2022.]. Dostupno na: <http://www.ncbi.nlm.nih.gov/books/NBK564428/>
63. Warnock LB, Huang D. Heparin. U: StatPearls [Internet]. Treasure Island (FL): StatPearls Publishing; 2022 [citirano 11. travanj 2022.]. Dostupno na: <http://www.ncbi.nlm.nih.gov/books/NBK538247/>
64. Deaton JG, Nappe TM. Warfarin Toxicity. U: StatPearls [Internet]. Treasure Island (FL): StatPearls Publishing; 2022 [citirano 11. travanj 2022.]. Dostupno na: <http://www.ncbi.nlm.nih.gov/books/NBK431112/>
65. Ganetsky M, Babu KM, Salhanick SD, Brown RS, Boyer EW. Dabigatran: review of pharmacology and management of bleeding complications of this novel oral anticoagulant. *J Med Toxicol Off J Am Coll Med Toxicol*. prosinac 2011.;7(4):281–7.
66. Singh R, Emmady PD. Rivaroxaban. U: StatPearls [Internet]. Treasure Island (FL): StatPearls Publishing; 2022 [citirano 10. lipanj 2022.]. Dostupno na: <http://www.ncbi.nlm.nih.gov/books/NBK557502/>
67. Agrawal A, Kerndt CC, Manna B. Apixaban. U: StatPearls [Internet]. Treasure Island (FL): StatPearls Publishing; 2022 [citirano 10. lipanj 2022.]. Dostupno na: <http://www.ncbi.nlm.nih.gov/books/NBK507910/>
68. Greig SL, Garnock-Jones KP. Apixaban: A Review in Venous Thromboembolism. *Drugs*. listopad 2016.;76(15):1493–504.
69. Minor C, Tellor KB, Armbruster AL. Edoxaban, a Novel Oral Factor Xa Inhibitor. *Ann Pharmacother*. srpanj 2015.;49(7):843–50.

70. Padda IS, Chowdhury YS. Edoxaban. U: StatPearls [Internet]. Treasure Island (FL): StatPearls Publishing; 2022 [citirano 10. lipanj 2022.]. Dostupno na: <http://www.ncbi.nlm.nih.gov/books/NBK565876/>
71. Kearon C, Akl EA, Ornelas J, Blaivas A, Jimenez D, Bounameaux H, i ostali. Antithrombotic Therapy for VTE Disease: CHEST Guideline and Expert Panel Report. *Chest*. veljača 2016.;149(2):315–52.
72. Bates SM, Jaeschke R, Stevens SM, Goodacre S, Wells PS, Stevenson MD, i ostali. Diagnosis of DVT: Antithrombotic Therapy and Prevention of Thrombosis, 9th ed: American College of Chest Physicians Evidence-Based Clinical Practice Guidelines. *Chest*. veljača 2012.;141(2 Suppl):e351S-e418S.
73. Jilani TN, Siddiqui AH. Tissue Plasminogen Activator. U: StatPearls [Internet]. Treasure Island (FL): StatPearls Publishing; 2022 [citirano 12. travanj 2022.]. Dostupno na: <http://www.ncbi.nlm.nih.gov/books/NBK507917/>
74. Rivera-Lebron B, McDaniel M, Ahrar K, Alrifai A, Dudzinski DM, Fanola C, i ostali. Diagnosis, Treatment and Follow Up of Acute Pulmonary Embolism: Consensus Practice from the PERT Consortium. *Clin Appl Thromb*. 11. lipanj 2019.;25:1076029619853037.

7. ŽIVOTOPIS

Ime i prezime: Josip Stjepanović

Datum Rođenja: 20. kolovoza 1997.

Mjesto Rođenja: Vinkovci

OBRAZOVANJE

2016. – 2022. Medicinski fakultet, Sveučilište u Zagrebu

2012. – 2016. Gimnazija Matije Antuna Reljkovića Vinkovci, opći smjer

2004. – 2012. Osnovna škola Josipa Kozarca Vinkovci

AKTIVNOSTI

2022. Prisustvovao 6. kongresu hitne medicine s međunarodnim sudjelovanjem

2022. Polaznik 7. StEPP trauma edukacije

2022. Položio sam Alison tečaj „CPR, AED and First Aid“

2021. Na 1. Hrvatskom simpoziju o bioetici održavam poster prezentaciju na temu „Povišenje humanog korionskog gonadotropina uzrokovanog biotinom“

2021. Položio sam tečaj „Hypertension in Primary Care – Improving Control and Reducing Risk“, Stanford University School of Medicine

2021. Volontiram 2 mjeseca u OHBP Vinkovci

2021. Prisustvujem na „4. Simpozij webinar – Najčešći infektivni sindromi u ordinaciji primarne zdravstvene zaštite“

2021. Volonter u Klinici za infektivne bolesti „Dr. Fran Mihaljević“

2020. – Aktivni član studentske sekcije za infektologiju

2020. – Član studentske sekcije za kardiologiju

- 2020.** Volonter u KB „Sveti Duh“
- 2019.** Pasivno sudjelovanje na CROSS15 (Croatian student summit) –
Transplantacijska medicina

NAGRADE I OBJAVLJENI RADOVI

- 2021.** Posebno rektorovo priznanje za volontiranje u Klinici za infektivne bolesti „Dr. Fran Mihaljević“
- 2021.** Dekanova nagrada za uspjeh na studiju u 2020./2021. akad. god.
- 2021.** „Povišenje humanog korionskog gonadotropina uzrokovanog biotinom“ –
objavljen članak u Liječničkom vjesniku, Vol. 143 Num. 3., 2021.
- 2021.** Na 1. Hrvatskom simpoziju o bioetici održavam poster prezentaciju na temu
„Povišenje humanog korionskog gonadotropina uzrokovanog biotinom“

VJEŠTINE

- Jezici:** Engleski (B2 – Cambridge ESOL)
Njemački

Služenje R programskim jezikom

Obuka iz ultrazvuka vena donjih ekstremiteta