

# Kirurško liječenje neuralgije trigeminusa

---

Širac, Arian

Master's thesis / Diplomski rad

2022

Degree Grantor / Ustanova koja je dodijelila akademski / stručni stupanj: **University of Zagreb, School of Medicine / Sveučilište u Zagrebu, Medicinski fakultet**

Permanent link / Trajna poveznica: <https://um.nsk.hr/um:nbn:hr:105:787346>

Rights / Prava: [In copyright](#)/[Zaštićeno autorskim pravom.](#)

Download date / Datum preuzimanja: **2024-12-28**



Repository / Repozitorij:

[Dr Med - University of Zagreb School of Medicine Digital Repository](#)



**SVEUČILIŠTE U ZAGREBU**

**MEDICINSKI FAKULTET**

**ARIAN ŠIRAC**

**KIRURŠKO LIJEČENJE NEURALGIJE TRIGEMINUSA**

**DIPLOMSKI RAD**



**Zagreb, 2022.**

Ovaj diplomski rad izrađen je na Zavodu za neurokirurgiju Kliničke bolnice Dubrava, pod vodstvom prof. dr. sc. Darka Chudya, dr. med. i predan je na ocjenu u akademskoj godini 2021./2022.

## **Popis kratica s objašnjenjem**

**NT** – neuralgija trigeminusa

**MR** – magnetska rezonancija

**CT** – kompjuterizirana tomografija; computed tomography

**CISS** – gradijentna tehnika u mirnom stanju ; constructive interference in steady state

**RTG** - rentgen

**MRA** – magnetic rezonance angiography – angiografija magnetskom rezonancom

**KB** – kompresija balonom

**RG** – rizotomija glicerolom

**RT** – radiofrekventna termokaogulacija

**FO** – foramen ovale – ovalni otvor

**RGN** – radiokirurgija gamma nožem

<b>SAŽETAK</b> .....	<b>i)</b>
<b>SUMMARY</b> .....	<b>ii)</b>
<b>UVOD</b> .....	<b>1</b>
<b>1. MIKROVASKULARNA DEKOMPRESIJA</b> .....	<b>3</b>
1.1 UVOD .....	3
1.2. PERIOPERATIVNO PLANIRANJE.....	5
1.3. ANESTEZIJA I POLOŽAJ PACIJENTA.....	5
1.4. INCIZIJA .....	6
1.5. KRANIOTOMIJA / KRANIEKTOMIJA.....	7
1.6. ZATVARANJE .....	9
1.7. ISHODI I KOMPLIKACIJE .....	9
<b>2. PERKUTANE TEHNIKE LIJEČENJA NEURALGIJE TRIGEMINUSA</b> .....	<b>11</b>
<b>3. KOMPRESIJA BALONOM</b> .....	<b>12</b>
3.1 OPERACIJSKA OPREMA .....	12
3.2. RADIOLOŠKA OPREMA.....	13
3.3. PRIPREMA ZA OPERACIJU.....	13
3.4. POLOŽAJ PACIJENTA.....	13
3.5. OPERACIJSKA PROCEDURA.....	13
3.6. PREDIKTIVNI ČIMBENICI ISHODA OPERACIJE .....	17
3.7. NUSPOJAVE .....	17
3.8. DISKUSIJA .....	17
<b>4. RIZOTOMIJA GLICEROLOM</b> .....	<b>18</b>
4.1. KRATKA POVIJEST .....	18
4.2. PROCEDURA.....	18
4.3. DISKUSIJA .....	19
<b>5. RADIOFREKVENTNA TERMOKOAGULACIJA</b> .....	<b>19</b>
5.1. PROCEDURA.....	20
5.2. DISKUSIJA .....	20
<b>6. STEREOTAKTIČKA RADIOKIRURGIJA</b> .....	<b>21</b>
6.1. UVOD .....	21
6.2. VRSTE UREĐAJA .....	22
6.3. INDIKACIJE ZA RADIOKIRURGIJU.....	23
6.4. DEFINIRANJE METE ZRAČENJA U STEREOTAKTIČKOJ RADIOKIRURGIJI.....	24
6.5. DEFINIRANJE IZOCENTRA .....	25
6.6. PROCEDURA.....	25
6.7 ISHODI LIJEČENJA RADIOKIRURGIJOM .....	27
6.9. ČIMBENICI ISHODA .....	28
6.10. ZAKLJUČAK.....	29
<b>ZAHVALA</b> .....	<b>30</b>
<b>LITERATURA</b> .....	<b>35</b>
<b>ŽIVOTOPIS</b> .....	<b>40</b>

## **SAŽETAK**

NASLOV RADA: Kirurško liječenje neuralgije trigeminusa

AUTOR: Arian Širac

Neuralgija trigeminusa je bolni sindrom koji se u populaciji javlja relativno rijetko. Zbog jake prirode boli i pratećih posljedica na fizičko i psihičko zdravlje bolesnika vrlo je bitno pravodobno prepoznati ovaj sindrom i započeti s liječenjem. U studijama je pokazano da bolji ishod liječenja imaju bolesnici kojima je prije liječenja bolest kraće trajala. Vrlo često se ova bolest zamjenjuje sa patološkim stanjima dentalne etiologije stoga su doktori dentalne medicine često prvi u kontaktu sa ovom bolešću. Bol se javlja na licu u predjelu inervacije živca trigeminusa, pacijenti ju opisuju kao “udar groma”, unilateralna je i može trajati od 1 sekunde do 2 minute. Bol je često provocirana brijanjem, smijanjem ili vjetrom na licu. Upravo zbog takvog niskog praga podražljivosti i nepredvidljivosti kada će se bol pojaviti ovi pacijenti često boluju i od psihijatrijskih bolesti, mogu biti anksiozni ili depresivni, a njihova percepcija boli je izmjenjena te je katkada teško u komunikaciji s pacijentom doznati koliko ga stvarno boli i kako se osjeća nakon, na primjer, kirurškog tretmana.

U liječenju neuralgije trigeminusa počinje se sa farmakološkom terapijom. Najbolje rezultate pokazali su antiepileptici poput karbamazepina, baklofena, lamotrigina... U slučaju da nakon farmakoterapije pacijent još ima neizdržive bolove prelazi se na kirurško liječenje.

Glavni princip liječenja NT, ali i najinvazivniji jer zahtijeva otvaranje glave je mikrovaskularna dekompresija (MVD). Pacijenti koji su u dobroj kondiciji za opću anesteziju i bez teških komorbiditeta najčešće idu na ovaj zahvat.

Alternativa MVD su perkutane tehnike: 1. radiofrekventna termokoagulacija, 2. rizotomija glicerolom, 3. kompresija balonom. Stereotaktička radiokirurgija je također dobra opcija.

Prednosti perkutanih tehnika je to što su manje invazivne te je brži i lakši postoperativni oporavak. Stereotaktička radiokirurgija se među svim navedenim terapijskim metodama ističe kao najmanje invazivna te se promiče u sve privlačniju terapijsku opciju, iako su moguće i ozbiljne komplikacije poput radionekroze.

**Ključne riječi:** neuralgija trigeminusa, kirurško liječenje, bol

## **SUMMARY**

TITLE: Surgical treatment of trigeminal neuralgia

AUTHOR: Arian Širac

Trigeminal neuralgia is pain-related syndrome which occurs relatively rarely in population. Due to strong character of the pain and following consequences on patients physical and mental health it is very important to early recognize this syndrome and start treating it early. Studies showed that patients who had shorter duration of the disease prior to surgical treatment have better postoperative outcomes. Very often, this disease is misdiagnosed with a dental pathology, therefore dentists are often first to see this condition in patient. The pain appears on the face, on the location of innervation of trigeminal nerve, patients describe it as a “thunderstruck”, it is unilateral and lasts for 1 second to 2 minutes. Pain is usually provoked when shaving a beard, when smiling or due to the wind touching the face. Due to low threshold and unpredictability of the pain, patients are often affected by psychiatric diseases such as depression or anxiety, their pain perception is altered and consequently it's sometimes hard to get the patient's feedback on success of surgical treatment.

Treating trigeminal neuralgia starts with pharmacological treatment. Antiepileptics such as: carbamazepine, baclofen, lamotrigine have shown to be a good pharmacological options. In case of inadequate pain control with medications, we proceed to surgical treatments. Main principle of surgical treatment, but aswell the most invasive since it's required to open patients skull and manouver around the brain - is microvascular decompression. Patients in good physical condition for general anaesthesia and without high risk comorbidities are good candidates for this procedure. An alternative for MVD are percutaneous treatments such as: 1. balloon compression, 2. glycerol rhizotomy, 3. radiofrequency thermocoagulation. Stereotactic radiosurgery is aswell a good option.

Percutaneous treatments are generally less invasive than MVD and have easier postoperative recovery for the patient. Among all mentioned treatments, stereotactic radiosurgery stands out as the least invasive procedure and breaks through as a very good treatment option.

Key words: trigeminal neuralgia, surgical treatment, pain





## UVOD

Neuralgija trigeminusa (NT) je kroničan bolni sindrom karakteriziran opetovanim iznenadnim napadima izuzetno jake, grčevite boli u licu. Bol je izolirana na području inervacije jedne od grana živca trigeminusa, najčešće druge ili treće grane, te izuzetno smanjuje kvalitetu života bolesnika.(1) Aretej iz Kapadokije je ovo stanje nazvao „heterokranija“ još krajem prvog stoljeća nove ere. 1756. francuski liječnik Nicolaus Andre NT mu dao ime „tic doloureux“ (2,3)

Kod većine pacijenata kliničke, radiološke i laboratorijske pretrage su nespecifične te takvu NT zovemo „idiopatska NT“. Kod druge skupine pacijenata uzrok je neki drugi proces koji zahvaća i živac trigeminus (na primjer multipla skleroza ili tumor) te tada NT nazivamo „simptomatska NT). (3)

Incidencija NT je 4/100000 i malo je češća kod žena. (4,5) Karakteristike boli su to da je probadajuća, javlja se u paroksizmima na istim mjestima i iste je jačine. (3) Pacijenti bol opisuju kao električni šok koji je toliko jak da često uzrokuje grimasu lica. U prosjeku bolovi traju od 1 sekunde do 2 minute. Bitno je za naglasiti da su između napadaja pacijenti bez simptoma te se često ovo stanje zamjenjuje za bolesti dentalne patologije i dugo ostaje nedijagnosticirano i neliječeno, stoga je potrebno da liječnici dentalne medicine budu dobro upoznati sa ovom bolešću. Još jedna od bitnih karakteristika NT su takozvane „zone okidanja“ koje predstavljaju mala područja na licu koja na najmanji podražaj mogu izazvati napadaj bolova, najčešće se nalaze oko usta (6), no nisu uvijek prisutne. (3) Danas ne postoji niti jedna objektivna metoda dijagnosticiranja NT pa se ono zasniva isključivo na znanju i iskustvu kliničara u prepoznavanju znakova i simptoma koji karakteriziraju poremećaj. (7)

Iako su glavne karakteristike NT poznate stoljećima, White i Sweet su prvi uveli klasifikaciju koja je i danas u upotrebi. Kriteriji (8) se sastoje od 5 glavnih točaka: 1. bol nastaje u paroksizmima, 2. bol može biti izazvana blagim pritiskom na „zonu okidanja“, 3. bol je vezana za područje inervacije živca trigeminusa, 4. bol je unilateralna, 5. kliničko ispitivanje senzoričkih funkcija je normalno.

Ovi kriteriji su uključeni u današnje službene dijagnostičke kriterije Međunarodnog Društva za Glavobolju (1) (International Headache Society, IHS) u čijoj klasifikaciji (International Classification of Headache Disorders II, ICHD-II) neuralgija trigeminusa zamjenjuje raniju dijagnozu „tic douloureux“; te čini diskretnu kliničku dijagnozu unutar opće klasifikacije „kranijalnih neuralgija i centralnih uzroka boli u licu“. (Pogledaj sliku 1) (3,7)

---

KLASIČNA NEURALGIJA TRIGEMINUSA:

---

- A. Paroksizmalni napadi boli trajanja od djelića sekunde do 2 minute, pogađaju jedan ili više dijelova trodijelnog živca i ispunjavaju kriterije pod B i C
  - B. Bol ima barem jednu od sljedećih karakteristika:
    - 1. intenzivna, oštra, površinska ili probadajuća
    - 2. precipitirana iz trigger područja ili trigger faktorima
  - C. Napadi su stereotipni kod pojedinog bolesnika
  - D. Ne postoji klinički očiti neurološki deficit
  - E. Ne može se pripisati nekom drugom poremećaju
- 

Slika 1. Slika prikazuje tablicu službenih dijagnostičkih kriterija NT Međunarodnog Društva za Glavobolju.

Preuređeno i preuzeto (1,2)

ICHD-II također razlikuje klasičnu i simptomatsku neuralgiju trigeminusa(1,2). Klasična neuralgija trigeminusa je definirana kao unilateralni bolni poremećaj karakteriziran kratkotrajnim bolovima nalik udaru struje, naglima kako u početku tako i u završetku, ograničenima na područje jedne ili više grana trigeminusa.(2) Bol je često izazvana doticanjem lica, pranjem lica, brijanjem, govorenjem, pranjem zuba, a često se i javlja spontano. Simptomatska neuralgija trigeminusa ima iste osobitosti, ali je posljedica neke druge bolesti osim vaskularne kompresije.(2) Iako dijagnoza NT počiva gotovo isključivo na anamnezi, iskustvu kliničara i odsustvu patologije u neurološkom pregledu, obavezno je učiniti neuroradiološke pretrage, po mogućnosti MR sa CISS sekvencijom ili neku od MR tehnika koje pokazuju neurovaskularni konflikt. (1)

NT se može liječiti farmakološki, kirurški i nekirurški. (3) Od lijekova najučinkovitiji su antiepileptici poput karbamazepina, baklofena, lamotrigina, gabapentina, i klonazepama.(4) Akutne egzacerbacije boli mogu se liječiti perifernim blokovima živca lokalnim anestetikom, intravenskim davanjem lidokaina te uzimanjem neopioidnih ili opioidnih analgetika.(3) Od kirurških metoda „zlatnim standardom“ smatra se MVD, no ako pacijenti nisu u stanju za tako invazivni zahvat kao alternativa postoje perkutane tehnike. U perkutane kirurške tehnike spadaju: 1. kompresija balonom, 2. rizotomija glicerolom, 3. radiofrekventna termokoagulacija. Radiokirurgija Gamma-nožem je metoda u kojoj se radi zračenje izlazišta živca trigeminusa iz moždanog debla. Cilje je dostaviti što veću dozu zračenja na što manji prostor uz što manje ozračivanje okolnih struktura. (1) ključne riječi: neuralgija trigeminusa, kirurške tehnike, bol

## 1. MIKROVASKULARNA DEKOMPRESIJA

### 1.1 UVOD

Janneta je tijekom operacije sekcije trigeminusa prvi zamijetio da je mogući uzrok NT neurovaskularni konflikt te je napravio dekompresiju tako da je između živca i arterije umetnuo mišić. (6) Walter Dandy je NT liječio sekcijom živca trigeminusa. (5)

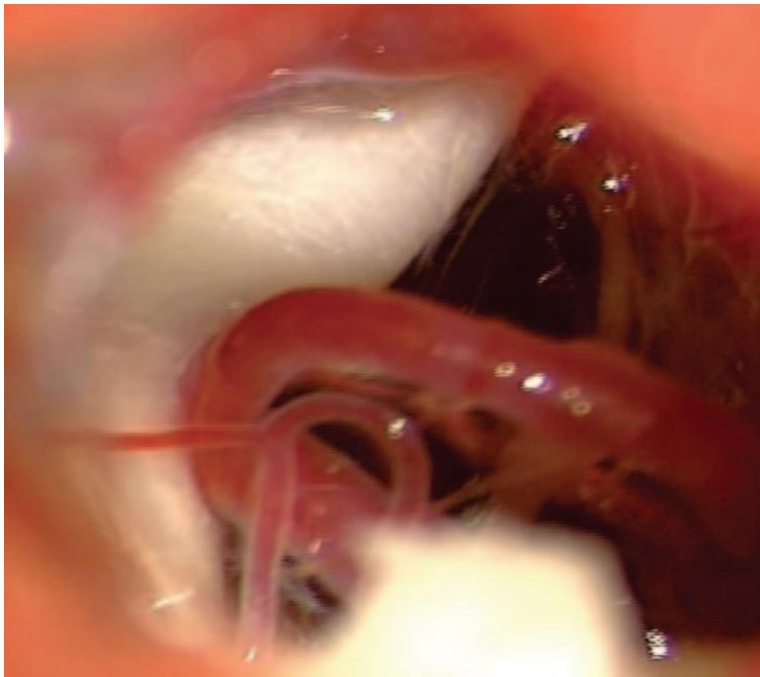
Danas se mikrovaskularna dekompresija trigeminusa smatra zlatnim standardom i metodom izbora liječenja kod bolesnika s neuralgijom trigeminusa i dokazanim neurovaskularnim konfliktom, jer predstavlja jedino uzročno liječenje. Danas samom operacijskom liječenju obično prethodi neuroradiološka obrada, posebno snimanje MR-om takozvane CISS sekvencije u kojoj se može vizualizirati neurovaskularni konflikt. (7)

Napredak kirurških tehnika, neuroanestezije i pojava operacijskog mikroskopa su čimbenici napredka koji su omogućili da ova procedura bude sigurnija i efektivnija. (8)

Osnovni princip MVD je subokcipitalna kraniotomija i odvajanje komprimirajuće krvne žile (koja je najčešće arterija ali može biti i vena) ili spleta krvnih žila od trigeminusa. (9) Kao uzrok kompresije autori navode gornju cerebelarnu arteriju (vidi sliku 1) u čak 75% eksploracija (10–14), a vena se spominje kao uzrok kompresije u 5 do 13 % eksploracija, dok uzrok mogu biti i razni tumori

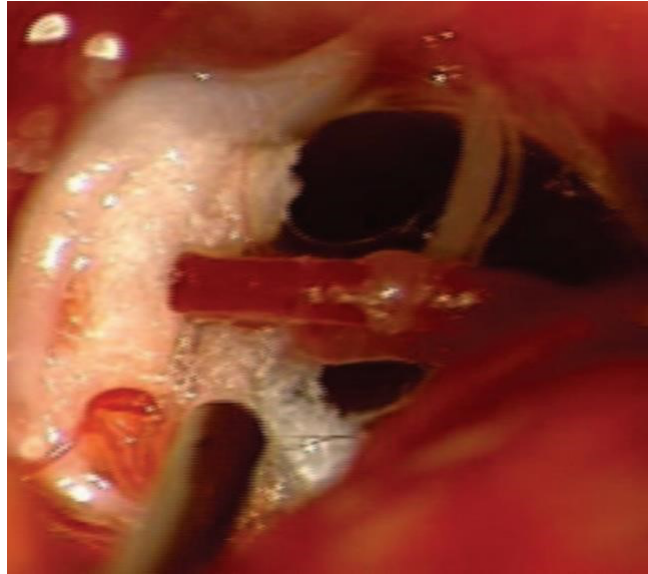
(11,12). No pitanje je da li vena može uzrokovati bol, osim ako ne vrši kompresiju na izlazište trigeminusa iz moždanog debla. Negativne eksploracije u kojima se ne nađe kompresija trigeminusa u literaturi variraju od 1 do 18 %. (7,10,11)

Dekompresija se najčešće obavlja umetanjem teflonskog umetka između trigeminusa i žile koja ga komprimira (Vidi sliku 2). Osim teflonske pločice mogu se koristiti i drugi materijali poput: silikonske spužve, poliuretanske spužve, kolagenske prevlake, kopče za aneurizmu itd. MVD može biti uspješna i nakon što je pacijent već bio podvrgnut drugom obliku kirurškog liječenja NT bez obzira na to koja je tehnika korištena prije (MVD ili neka od perkutanih tehnika). (15) Ne postoji određena dobna granica ispod ili iznad koje se pacijenti ne smiju podvrgavati MVD, sve dok je pacijent u dobrom stanju za ulazak u opću anesteziju.



Slika 1. Slika prikazuje karakterističan neurovaskularni konflikt trigeminusa i gornje cerebelarne arterije.

Preuzeto i preuređeno (7)



Slika 2. Slika prikazuje arteriju koja je odvojena od živca teflonskim umetkom.

Preuzeto i preuređeno(7)

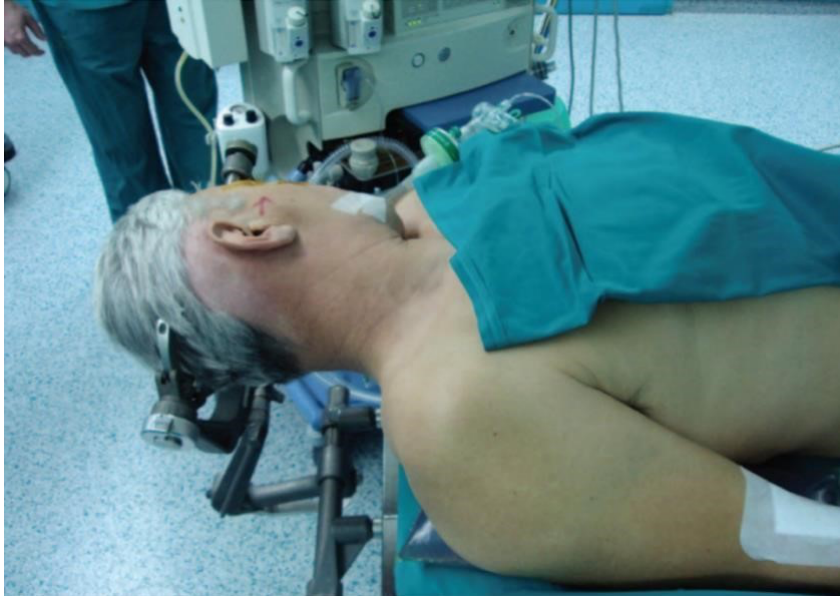## 1.2. PERIOPERATIVNO PLANIRANJE

Prije samog zahvata pacijent mora prolazi neuroradiološke dijagnostičke postupke koji kirurškom timu daju morfometričke informacije o topografskim odnosima živca trigeminusa i drugih anatomskih struktura fosse posterior. Za potrebe neuroradiološke dijagnostike koriste se MR i MR sa CISS sekvencijom te MSCT kako bi se prikazali venski sinusi. Cilj je dobiti informacije o veličini, patološkim promjenama i o topografskom odnosu anatomskih struktura koje su blizu NT. Tako možemo odrediti veličinu lubanje, veličinu mastoidnih zračnih ćelija, širinu cisternae pontis, prisustvo subduralnih prostora, položaj gornje petrozne vene i identificirati vaskularne strukture koje komprimiraju živac trigeminus. (15)

## 1.3. ANESTEZIJA I POLOŽAJ PACIJENTA

Operacija se izvodi pod općom anestezijom, a tijekom operacije moguće je mjeriti evocirane potencijale živca facijalisa i živca vestibulokohlearisa jer tijekom postupka dolazi do trakcije i manipulacije istih te je nužno nadgledati njihovu funkciju kako bi se izbjeglo oštećenje. (8)(16)

Tijekom operacije pacijenti se stavljaju u jedan od 3 položaja: 1. “park bench position”, 2. pronacijski položaj 3. supinacijski položaj. Glava im je fiksirana Mayfieldovim držačem, s rotacijom glave u kontralateralnom smjeru od bolne strane i blagom fleksijom (7) (vidi sliku 3).



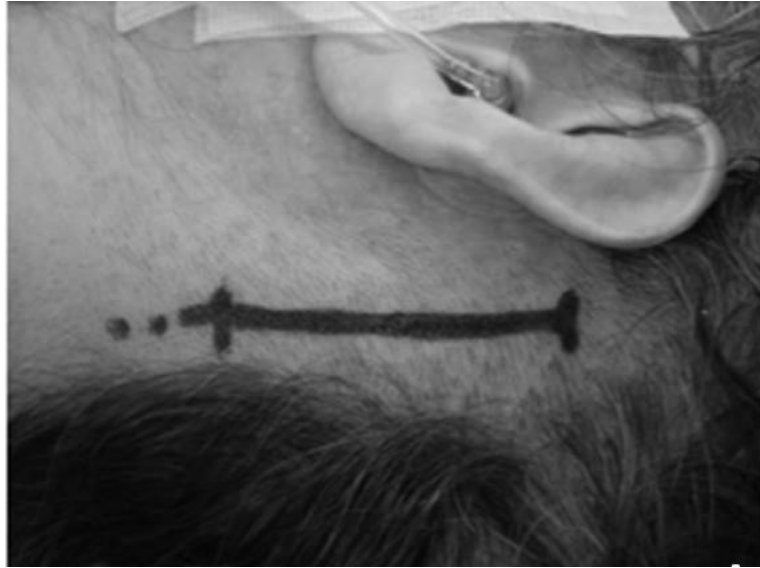Slika 3. Slika prikazuje supinacijski namještaj pacijenta za zahvat mikrovaskularne dekompresije desnog trigeminusa.

Preuzeto i preuređeno (7)

#### 1.4. INCIZIJA

Prije same incizije potrebno je ukloniti kosu kako bi markerom mogli odrediti linije po kojima će se rezati. Sama linija incizije duga je otprilike 6-8cm, ocrta se retromastoidno te može biti linearna ili zakrivljena. (Pogledaj sliku 4) Područje koje će biti zarezano se priprema za rez čišćenjem antiseptikom te se incizija obavlja korištenjem skalpela ili bipolarnog kautera.

Odiže se sloj kože, mišića i fascije te se prikazuje kost lubanje. (15,16)

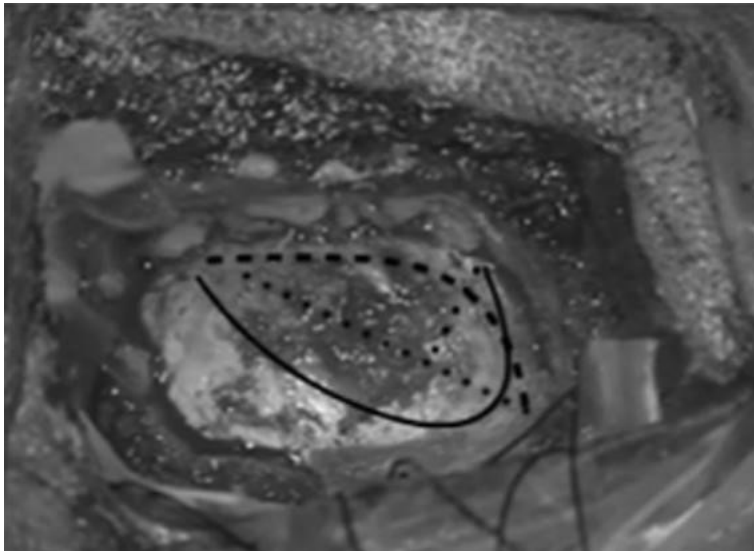


Slika 4. Prikaz retromastoidne linije incizije kod MVD.

Preuzeto i preuređeno (15)

#### 1.5. KRANIOTOMIJA / KRANIEKTOMIJA

Sljedeći korak u operaciji je kraniotomija ili kraniektomija kako bi pristupili duri te prikazali površinske oznake spoja transverzalnog i sigmoidnog sinusa koje se mogu vidjeti na duri. Nakon trepanacije koštani se preklop stavlja sa strane kako bi se opet eventualno upotrijebio pri zatvaranju. Tijekom bušenja kosti vrlo je važno biti oprezan sa perforatorom jer postoji mogućnost oštećenja venskih sinusa koji se nalaze blizu kosti. Mastoidne ćelije na koje nailazimo tijekom disekcije se brzo zatvaraju kako bi se spriječila likvoreja. Kada smo izrezali koštani preklop dolazimo do dure te radimo inciziju koja može biti u obliku slova –U, -T, ili –L. (Vidi sliku 5) Krvarenje iz dure se kontrolira šavovima ili minimalnom kauterizacijom. Iz otvorene dure ističe cerebrospinalni likvor. Vrlo je bitno da se postupnom preparacijom lateralno uz hemisferu malog mozga i lateralni rub stražnje lubanjske jame postupno i strpljivo napreduje uz otpuštanje cerebrospinalne tekućine iz arahnoidalne cisterne, kako bi se dobio maksimalni prostor uz minimalnu ili nikakvu retrakciju hemisfere malog mozga.(7)



Slika 5. Slika prikazuje moguće oblike incizije dure.

Preuzeto i preuređeno: (15)

Ovim postupkom prikazujemo cerebelopontini kut i izlazišta sedmog i osmog moždanog živca. Superiorno i medijalno od ovog kompleksa nalazi se izlazište živca trigeminusa.

Tijekom ove faze operacije bitno je dobro prikazati njegovo izlazište. To postizemo opreznom disekcijom arahnoidne oko kompleksa petrozne vene.

Slijedi korak u operaciji u kojoj se izvršava dekompresija. Za kirurga je vrlo bitno da ima dobar pregled operacijskog polja, te stoga mora temeljito pregledati korijen živca cijelom cirkumferencijom jer uzrok kompresije može biti mreža arterija ili samo jedna mala vena, stoga uklanjanje samo jedne žile ponekad može biti nedostavno. Ovdje nam pri vizualizaciji može pomoći endoskop. (13,14,17) Živac mora biti oslobođen kompresije cijelom svojom dužinom te je prije dekompresije potrebno osloboditi i mobilizirati krvne žile koje leže na živcu trigeminusu.(18) To se radi tako da vaskularnu petlju koja je uzrok problema mičemo sa trigeminusa i fiksiramo fibrinskim lijepilom na površinu tentoriuma. Nakon što smo pomaknuli krvne žile vrijeme je da se napravi dekompresija živca. Ubacuje se teflon između trigeminusa i priležeće krvne žile. Teflon je često isjeckan i stavlja se u malim količinama (previše teflona povećava rizik od stvaranja granuloma (19) i rekurencije bolesti). Ovim postupkom odvajamo



krvnu žilu koja je u konfliktu sa živcom (najčešće gornja cerebelarna arterija) i uzročno liječimo bolest. Osim teflona mogu se koristiti i drugi materijali koji su već spomenuti.

U rekurentnim slučajevima TN uzrok mogu biti arahnoidalne priraslice, prethodno neidentificirane krvne žile ili granulomi (19) koji nastaju kao reakcija na prethodno postavljenu teflonsku protezu. (15)

## 1.6. ZATVARANJE

Sljedeća faza operacije nakon postavljanja teflonskog umetka je zatvaranje.

Tijekom zatvaranja bitno je vodonepropusno zatvoriti duru i mastoidne celule koje su najčešće eksponirane popuniti voskom.(7) S obzirom da je otvor na lubanji vrlo malen, on se zatvara malim titanijskim pločicama koje se nadopunjuju sa ostacima kosti koje smo prikupili pri osteotomiji. Mišići se vraćaju na svoje mjesto i šivaju po slojevima zajedno sa kožom.

Koža se šiva šavovima ili kopčama. (15)

## 1.7. ISHODI I KOMPLIKACIJE

Mikrovaskularna dekompresija živca trigeminusa (10–12,20–22) drži se zlatnim standardom, iako je najinvazivnije liječenje jer zahtijeva operacijski pristup u kojem se živac trigeminus odvaja od priležeće krvne žile; ona je ujedno i jedino uzročno liječenje koje djeluje na hipotetski uzrok NT - pritisak krvne žile na živac. (7)

U rukama iskusnih kirurga ovaj zahvat spada u skupinu operacija iznimno niskog rizika.

Stopa teških komplikacija je 4% (23) . Unatoč tome, pacijenti koji više puta idu na MVD imaju veću stopu morbiditeta. (24)

U ranim studijama, postotak mortaliteta je bio 0.2-1%, ali kirurške tehnike od tada su se poboljšale i mortalitet je manji. (8)

Najčešće komplikacije ove operacije su: deficit trigeminusa (1.6-22%) (10,25), gubitak sluha (6.8%) (10,24,25), aseptični meningitis (2%)(24), hidrocefalus (0.15%)(10), infarkt malog

mozga ili hematoma (0.075-0.68%)(10,17) te anestezija dolorosa koja se javlja samo kod presijecanja korijena živca. (10,17).

Tijekom 2009., 2010. i 2011. godine na Zavodu za neurokirurgiju KB "Dubrava" operirano je 48 bolesnika s neuralgijom trigeminusa; učinjena im je mikrovaskularna dekompresija živca trigeminusa. (7)

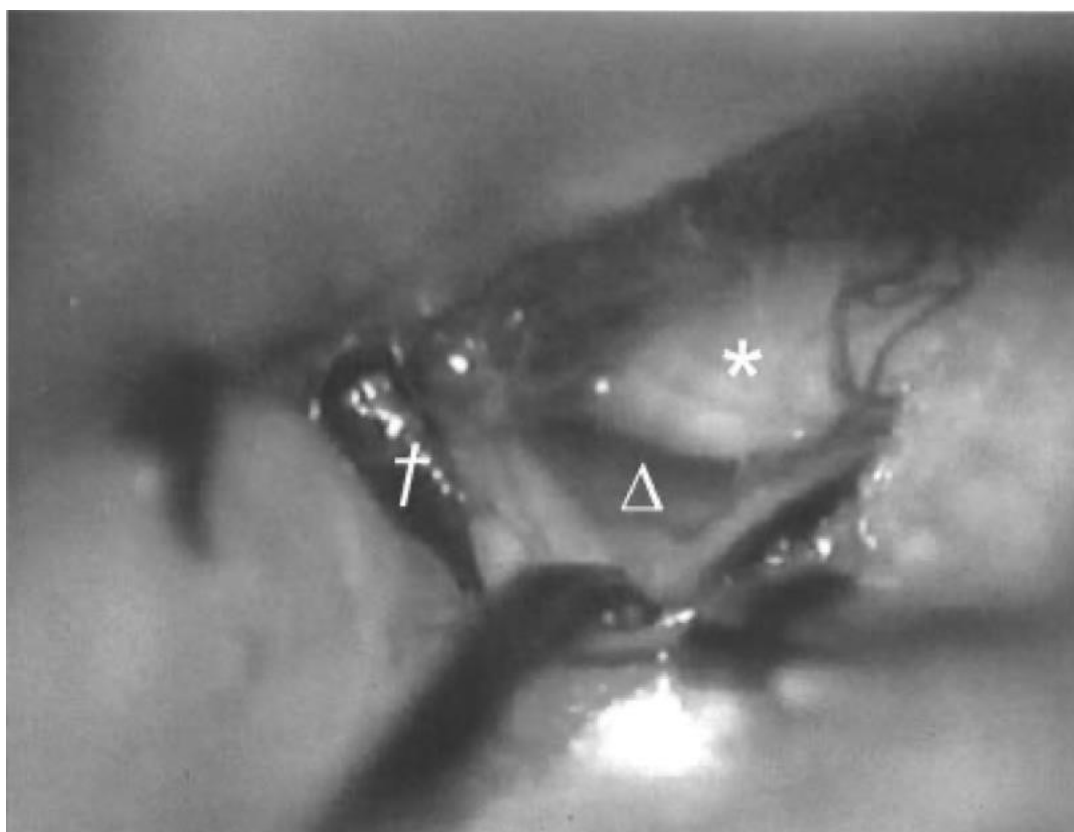
Operirana su 22 muškarca i 26 žena, prosječne starosti od 56 godina i prosječnog trajanja bolesti 7 godina. Početni uspjeh operacijskog liječenja (potpuno bez bolova ili prisutni blaži bolovi) zabilježen je kod 42 bolesnika (87,5 %), kod 5 bolesnika (10,4 %) bolovi su se smanjili uz još prisutne blaže bolove u licu, kod jednog bolesnika (2.1 %) nije došlo do smanjenja bolova. (7)

Ishod MVD može biti bolji ili lošiji ako uzmemo u obzir neke karakteristike pacijenta kojeg liječimo. Primjerice, ako je uzrok kompresije vena, ako je pacijent već prije bio podvrgnut MVD (24) (21) te ako je uzrok NT multipla skleroza(25) ishodi operacije su statistički lošiji. S druge strane MVD ima najveću stopu uspješnosti kod pacijenata sa TN tipa 1. (23) Također studije su pokazale da nema velike razlike u stupnju komplikacija s obzirom na dob pacijenata. (26)

Jedna prospektivna studija je pokazala da je 92.5% pacijenata bilo bez bolova tijekom praćenja 28 mjeseci nakon zahvata. (27)

Jedna od najvećih studija MVD-a pokazala je da je nakon 10 godina 70% pacijenata imalo potpunu odsutnost bolova, a 4% parcijalnu odsutnost boli.

Par studija je pokazalo da je ishod operacije lošiji kad kao uzrok kompresije nalazimo venu (pogledaj sliku 4), u jednoj takvoj retrospektivnoj studiji pokazano je da je tijekom 12 mjeseci nakon operacije 31% praćenih bolesnika imalo rekurenciju boli. (10,12,20)



Slika 4. Prikaz anatomskih odnosa trigeminusa i krvnih žila. Zvijezda prikazuje n.trigeminus, trokut arteriju koja ga komprimira, a križ venu koja se nalazi u blizini.

Preuzeto i preuređeno (8)

## 2. PERKUTANE TEHNIKE LIJEČENJA NEURALGIJE TRIGEMINUSA

U perkutane tehnike liječenja neuralgije trigeminusa ubrajamo: kompresiju balonom (KB), rizotomiju glicerolom (RG) i radiofrekventnu termokoagulaciju (RF). Sve navedene tehnike je relativno jednostavno izvesti te pacijenta nakon operacije uglavnom odmah riješavaju boli. Svim tehnikama je zajedničko da je mehanizam djelovanja selektivno uništavanje vlakana za bol u živcu trigeminusu, no razlikuju se po mjestu primjene na živcu i po tipu oštećenja koje nanose (toplinsko, kemijsko ili mehaničko). Jedna od potencijalnih komplikacija ovih tehnika je refleks vagusa tijekom penetracije foramena ovale (FO), to rezultira hipotenzijom i bradikardijom te se u tom slučaju primjenjuje atropin ili rjeđe transkutani “pacing”. (28) Stupanj

razrješavanja boli nakon operacije perkutanom tehnikom je velik, no stopa povratka bolova je isto velika, pogotovo ako se uspoređuje sa drugim kirurškim metodama liječenja NT. (29,30) Vrlo je bitno pacijentima prije operacije naglasiti i objasniti da nakon ovih zahvata može doći do obamrlosti lica u inervacijskom području grane živca koja je tretirana. Ako se to ne objasni, pacijenti mogu biti “neugodno iznenađeni” ovakvim ishodom operacije te se požaliti da operacija nije uspjela.

Velik trud se ulaže kako bi se identificirali prediktori za dugotrajni uspjeh ovog liječenja. Jedan od prediktora je karakter boli, koji može biti tipičan ili atipičan. U svim studijama koje su uspoređivale liječenje tipične i atipične NT, atipični simptomi su bili negativni prediktor za dugotrajni uspjeh liječenja perkutanom tehnikom. Pacijenti koji uz NT imaju multiplu sklerozu imaju veću stopu povratka bolova i potreban im je veći broj tretmana u usporedbi s drugim pacijentima. Odluka o tome dali će se u liječenju koristiti perkutana tehnika i koja će se koristiti ovisi o mnogo faktora poput: grane trigeminusa koja je zahvaćena, atipična ili tipična bol, uspjeh prijašnjih zahvata u liječenju NT, komorbiditeti pacijenta te pacijentov izbor. (28)

### **3. KOMPRESIJA BALONOM**

Kompresija balonom kao tehnika pojavila se sasvim slučajno kada su Sheldon i suradnici 1950. godine izvodili dekompresiju živca trigeminusa te slučajno oštetili živac. (31) To je dovelo do teorije da oštećenje osjetnih vlakana živca trigeminusa djeluje podjednako dobro kao i dekompresija živca u liječenju NT. Tehnika se kroz godine popularizirala preko Mullana i Lichtora koji su shvatili da pacijenti koji osjećaju obamrlost lica nakon operacije imaju veću stopu oslobađanja od boli. Obamrlost je posljedica oštećenja osjetnih vlakana živca trigeminusa. (32,33)

Princip ove tehnike je kompresija osjetnih vlakana živca trigeminusa u gangliju Gasseri, tako oštećena osjetna vlakna ne mogu provoditi bol.

Jedna od razlika između kompresije balonom i drugih perkutanom tehnikom je to što se izvodi u općoj anesteziji.

#### **3.1 OPERACIJSKA OPREMA**

Konvencionalni instrumenti za ovu operaciju su: veliki troakar koji se sastoji od kanule i 1.5mm duže unutarnje igle, Fogarthyjevog katetera, sigurnosnog ventila, tuberkulinske štrcaljke i neionskog kontrastnog medija. (34)

### 3.2. RADIOLOŠKA OPREMA

Za ovu operaciju potrebno je visokokvalitetan intraoperacijski radiološki nadzor. Preferira se "C-luk" fluoroskop koji se može usmjeriti u bilo kojem smjeru. Rentgen cijev bi trebala biti ispod stola kako bi se minimaliziralo zračenje operatera. (34)

### 3.3. PRIPREMA ZA OPERACIJU

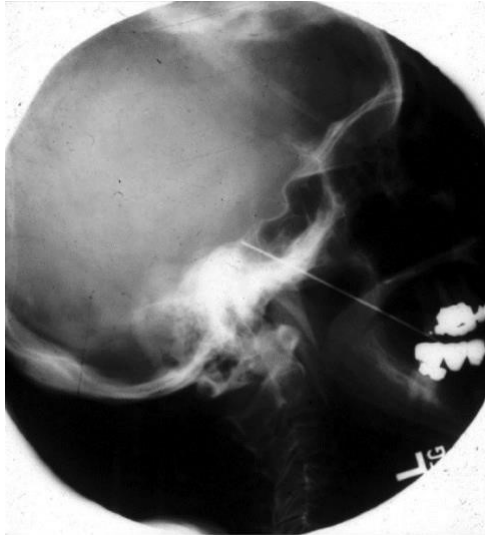Pacijent se anestezira, intubira i daju mu se mišićni relaksansi. U dvije faze operacije povećan je rizik za javljanje refleksa vagusa - kod ulaska u foramen ovale (FO) te pri napuhivanju balona – koja je praćena bradikardijom i hipotenzijom. (35) Kako bi se problem adekvatno riješio anesteziolog priprema infuziju atropina ili remifentanil koji se apliciraju prije penetracije FO. (34)

### 3.4. POLOŽAJ PACIJENTA

Pacijent je položen u supinacijski položaj sa glavom na glavodržaču u neutralnom položaju. Glava je pod ekstenzijom od otprilike 15 stupnjeva. (28)

### 3.5. OPERACIJSKA PROCEDURA

Provjera pozicije igle i napuhavanja balona vrši se fluoroskopijom tijekom cijelog toka operacije. (slika 5) (28)



Slika 5. Prikaz intraoperativne rentgentske slike koja pokazuje odgovarajuće postavljanje igle u FO.

Preuzeto i preuređeno (28)

Prije same operacije moraju se postaviti oznake na lice kako bi se znalo gdje treba staviti iglu.

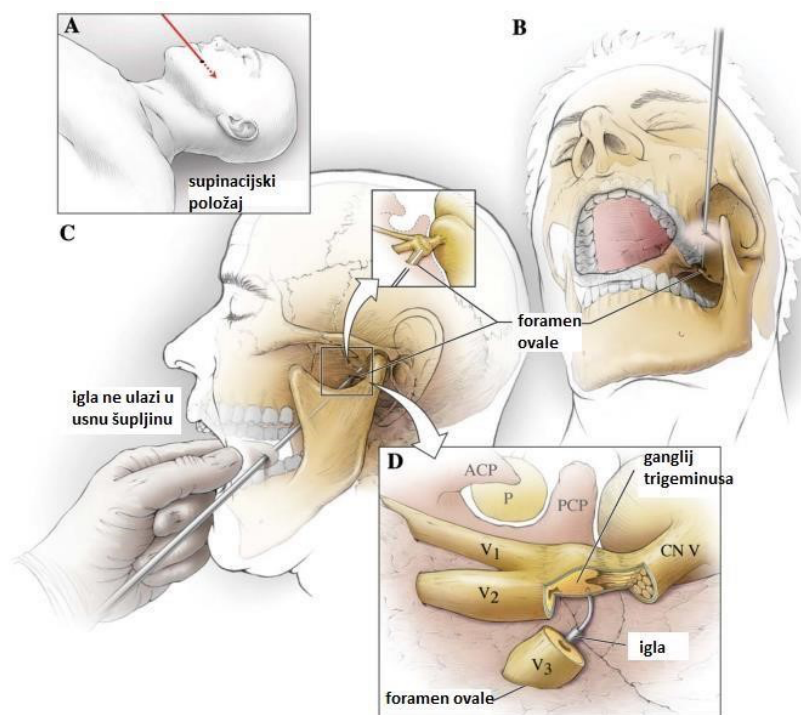
Operator iglu uvodi u točki 3 cm lateralno od spojnice usana te ju vodi prema križanju dvije ravnine: sagitalna se nalazi u liniji sredine zjenice, a koronarna 2.5 cm anteriorno od tragusa.

Dok postavlja iglu operator cijelo vrijeme drži slobodnu ruku u sluznici usta (pogledaj sliku 6) kako igla nebi probila u usnu šuljinu, igla se uvlači sve dok ne dođe do FO i ruba klivusne ravnine. (34)

Hartelove oznake i fluoroskopija nam pomažu da postavimo iglu taman ispred ulaza u FO.(28)

Tok igle se cijelo vrijeme nadzire fluoroskopijom, a dodatni znakovi da je igla u FO je otjecanje cerebrospinalnog likvora kroz iglu te spazam žvačne muskulature.(28)

Jednom kada igla dođe ulaza u FO, fluoroskop se repositionira u submentalni položaj kako bi se FO bolje prikazao. (28)

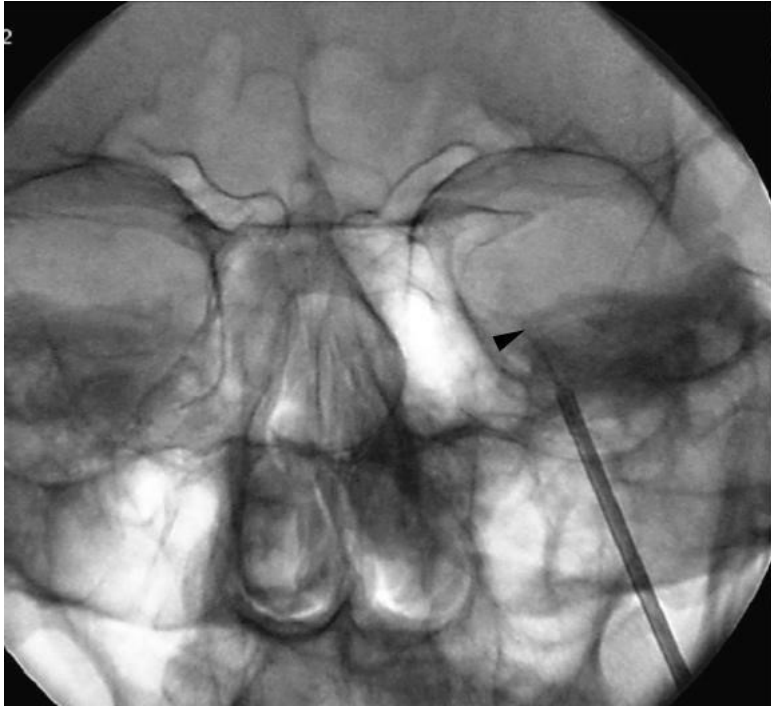


Slika 6. Slika prikazuje proces uvlačenja igle u FO.

Preuzeto i preuređeno (28)

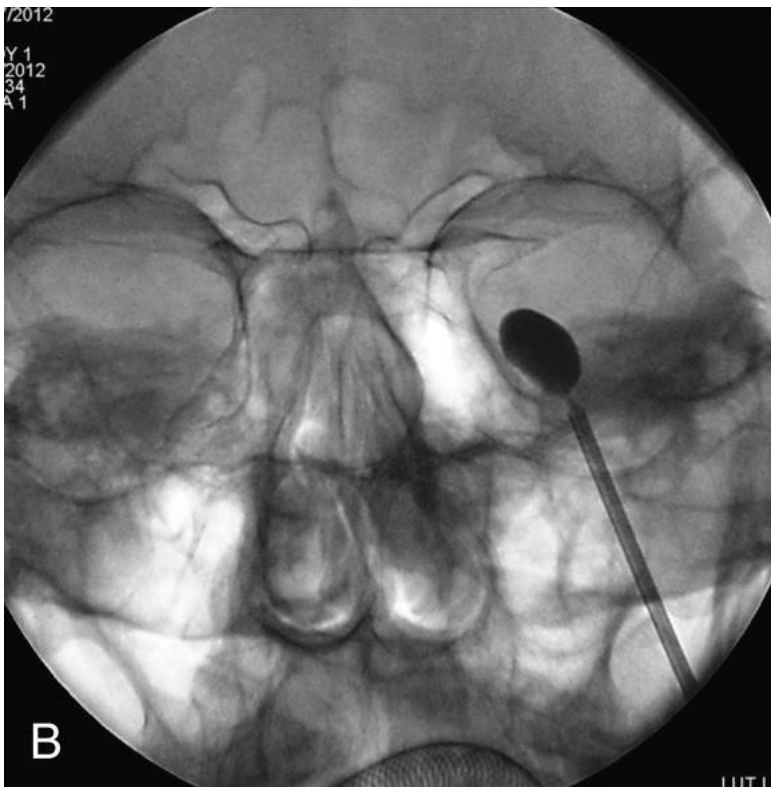
Nakon ulaska igle u FO unutarnja se igla vadi van i uvlači se 4F Fogarthyjev kateter sve dok vrh katetera ne viri 1 cm iz kanule. (Vidi sliku 7) Nakon toga se balon napuhuje kontrastnim sredstvom kroz vrijeme od jedne do nekoliko minuta što varira do preference operatera.

Prilikom napuhivanja balona može se vidjeti druga reakcija depresije trigeminusa. Volumen balona koji je potreban za uspješnu kompresiju varira od 0.6 do 1.2mL, sa srednjom vrijednosti od 0.75mL (36) Idealni oblik balona je kruškolik što znači da se izvršila dovoljna kompresija i da balon napreduje prema fossi posterior.(33) S obzirom da je veličina Meckelove šupljine varijabilna, ne postoji točno određen volumen koji je primjenjiv u svim slučajevima, stoga je radiološki nalaz oblika kruške glavni kriterij pouzdanosti da je kompresija efektivna. (34) U ovom se trenutku operacije uzima rentgenska slika koja služi kao izvor informacija za sljedeće operacije ako će biti potrebne. (Vidi sliku 8). (34) Nakon što smo obavili kompresiju kanula i kateter za balon se izvlače te radimo kompresiju na mjestu ulaska igle na koži. (28)



Slika 7. Slika prikazuje kateter koji viri 1 cm sa ruba igle u FO.

Vrh tanke unutarnje žice pokazuje da se došlo do gornjeg ruba petroznog grebena. Preuzeto i preuređeno (34)





Slika 8. Slika prikazuje kruškoliki oblik balona ispunjenog kontrastom.

Preuzeto i preuređeno (34)

### 3.6. PREDIKTIVNI ČIMBENICI ISHODA OPERACIJE

Kompresija balonom ponekad ne postigne željeni učinak ili dođe do povratka boli nakon operacije. Meckelova šupljina razlikuje se u veličini od osobe do osobe, stoga prije svega ulogu u ishodu operacije ima relativan odnos veličine balona i Meckelove šupljine. (37)

Druga varijabla koja utječe na ishod operacije je tlak koji se postiže kod napuhivanja balona. Brown i Pilitsis (38) u svojoj studiji na 56 pacijenata su pokazali da tlakovi od 750-1250 mm tijekom 1.15 minuta Hg imaju najbolji učinak uz najmanje nuspojava.

Treća varijabla je vrijeme, u par radova je pokazano da je najbolje kompresiju primjeniti u vremenu od 1 do 7 minuta, treba spomenuti da što dulje se primjenjuje kompresija veća je stopa obamrlosti osjeta u licu nakon operacije. (39,40)

### 3.7. NUSPOJAVE

Najčešće nuspojave KB su obamrlost, dizestezijske, diplopija, slabost mišića massetera, meningitis i deficit moždanih živaca.

Ipsilateralne hemifacijale dizestezijske su skoro neizbježna nuspojava nakon uspješne operacije KB(41), većina pacijenata kaže da su umjerenog karaktera te im ne stvaraju veće probleme, one se uglavnom povlače u periodu od godine dana (36)

Abducens često biva oštećen tijekom ove operacije, njegovo oštećenje uzrokuje dvoslike no one su prolaznog karaktera i uglavnom se razriješe kroz tjedne ili mjesec. (41)

### 3.8. DISKUSIJA

Studije pokazuju da ova metoda ima izvrsnu učinkovitost rješavanja bolova NT, s druge strane KB ima veliku stopu povratka bolova u vremenu nakon operacije. (28) Prema jednoj studiji,

stopa povratka boli je u prosjeku 26% u periodu od 18 mjeseci nakon operacije. (42) Unatoč tome ova metoda ima svoje prednosti, na primjer, dobra je u tretmanu NT u kojoj je zahvaćena prva grana gdje se pri operaciji drugim tehnikama često oštećuje kornealni refleks, kompresija balonom uništava debela i srednje debela mijelinska vlakna te ostavlja tanka vlakna koja provode kornealni refleks netaknutima. (28)

## **4. RIZOTOMIJA GLICEROLOM**

### **4.1. KRATKA POVIJEST**

Rizotomija glicerolom se zapravo razvila sasvim slučajno 1981. kada su Hakanson (??) i kolege izveli jednu od prvih operacija gamma-zračenjem u liječenju NT. Prilikom ubrizgavanja medija u Meckelovu šupljinu kao medij su koristili glicerol i shvatili da samo ubrizgavanje medija s glicerolom smanjuje pacijentovu bol. Studije su pokazale da se to događa zbog demijelinizacije i djelomične fragmentacije aksona trigeminusa (43,44)

### **4.2. PROCEDURA**

Procedura izvođenja ove operacije je slična proceduri KB. Operacija ne zahtjeva suradljivost pacijenta pa se može koristiti opća anestezija. Pacijent leži na stolu u supinacijskom položaju a cijeli proces nadzire se fluoroskopijom. Jedna od nuspojava ove operacije također je depresija rada trigeminusa, stoga atropin može biti dan perioperativno radi prevencije neželjenih nuspojava ili tijekom operacije kada zamijetimo bradikardiju. Uvođenje i tijek igle do ulaska u FO prati se intraoperativno fluoroskopski. Mjesto ulaska igle i putanja do FO su isti kao i u prethodno opisanoj KB, razlika je jedino što se ovdje koristi nešto deblja igla. (28)

Kada je igla točno postavljena na ulaz u FO pacijent se podiže u sjedeći položaj. Prvo je potrebno napraviti cisternogram kontrastom kako bi se izmjerio volumen Meckelovog prostora kako bi se točno odredilo koliko će se glicerola injicirati u šupljinu. Volumeni glicerola se uglavnom kreću od 0.25 do 0.4 mL. Drenaža kontrasta odvija se pasivno, on sam izlazi van istjećući kroz iglu. Zatim se injicira glicerol dok je pacijent u sjedećem položaju. S

obzirom da je glicerol manje gustoće od kontrasta, ako želimo liječiti bol prve grane trigeminusa, potrebno je injicirati glicerol prije nego kontrast iscure jer je glicerol manje gustoće od kontrasta i izdiže se iznad te se zadržava kao gornji sloj u Meckelovoj šupljini. Za bol u svim granama koristimo puni volumen glicerola, a za bol u trećoj grani samo trećinu ukupnog volumena. Nakon injekcije glicerola igla se vadi, a pacijent ostaje u sjedećem položaju sljedeća 2 sata kako bi se preveniralo otjecanje glicerola u fossu posterior. Nakon toga pacijent može ostati na observaciji ili biti otpušten doma ukoliko je u dobrom stanju. (28)

### 4.3. DISKUSIJA

Jedna recentna studija od 3370 pacijenata pokazala je da se inicijalno razrješavanje bolova postiže i u do 90% slučajeva. (45) Kompletno odsustvo bolova u periodu od 6 mjeseci kreće se od 78% do 88%, a 53% do 54% u periodu nakon 3 godine od operacije. (46,47)

Često zamijećene komplikacije ove procedure su dizestezijske (8.3% slučajeva), obamrlost kornee (8.1%) i slabost masetera (3.1%).(29,46–52) Herpes labialis je također često zamijećen (12%). (44)

U usporedbi s drugim perkutanim tehnikama, na primjer RT ili RG pokazuje sličnu učinkovitost u uklanjanju bolova (24.8% na prema 29.2%), sa sličnim stopama komplikacija. (29,53)

Rekurencija bolova unutar 5 godina postoperativno je primjećena u 35% pacijenata prema jednoj od studija. (45)

## 5. RADIOFREKVENTNA TERMOKOAGULACIJA

Prvi pokušaji nanošenja lezija na ganglion Gasseri datiraju još u 1913. godinu, no upotrebu ove tehnike popularizirao je Sweet 1975. (54) koristeći ju u svrhu termokoagulacije živčanih vlakana ganglija Gasseri. S obzirom da je nakon prvih pokušaja liječenja TN ovom metodom zamijećeno da puno pacijenata ima dizestezijske nakon zahvata, šira primjena nije zaživjela. Tijekom godina ova metoda napreduje, postaje sve sigurnija, a bitno je napomenuti i da se smanjila stopa postoperativnih nuspojava. Novosti koje su uvedene u postupak su: praćenje temperature kojom se termokoagulira, uporaba kratko-djelujućih anestetika i električna stimulacija budnog pacijenta kako bi se provjerila točna pozicija igle. (55) Studije pokazuju da nakon je nakon ovog zahvata 90% pacijenata razriješeno boli odmah nakon operacije, a stopa povratka bolova je 25%. (56,57) (28)

## 5.1. PROCEDURA

Razlika ove operacije od prethodno opisanih je to što je pacijent većinu vremena budan. To nam je bitno kako bi potvrdili da je igla, odnosno elektroda postavljena na nama željenu lokalizaciju u gangliju. Prije početka operacije pacijenti se uvježbavaju prepoznati i imenovati podražaj na točno određenim dijelovima lica kako bi tijekom operacije kada se živac blago stimulira mogli dati povratnu informaciju gdje osjećaju podražaj, kirurg tako saznaje dali je elektroda na pravom mjestu na gangliju. Ova vježba je potrebna jer će pacijent dok će obavljati ovaj zadatak biti netom probuđen iz anestezije i malo dezorijentiran, stoga je nužno da bude spreman. Postavljanje igle u FO i tijek operacije nadzire se fluoroskopijom C-rukam ali u pojedinim slučajevima opisana je upotreba neuronavigacije i kontrola CT-om. (58–60) Nakon indukcije anestezije postavlja se igla sa obturatorom koji dolazi do ulaska u FO, vrlo je bitno da igla ne prelazi petroklivusni spoj. (28) U trenutku ulaska igle u FO aspiracijom dobivamo cerebrospinalni likvor, to je uz radiološku kontrolu potvrda da je igla na pravom mjestu. Zatim je potrebno probuditi pacijenta te ukloniti obturator koji se zamjenjuje sa elektrodom. Nakon toga se izvodi blaga električna stimulacija korijenova živca. U slučaju da se elektroda postavila na pravo mjesto, odnosno na korijen živca koji uzrokuje bol, pacijent će pri stimulaciji izjaviti da osjeti dizestezije u dijelu lica koji taj korijen inervira. Ako se to ne dogodi elektroda se repozicionira te se postupak stimulacije ponavlja sve dok se ne pronađe izvor boli. Jednom kada je izvor boli pronađen, elektroda za stimulaciju se zamjenjuje elektrodom za termokoagulaciju, pacijent se opet anestezira i kreće se sa postupkom isporučivanja topline. Ovaj proces se odvija u ciklusima koji traju od 45 do 90 sekundi pod temperaturama 70 stupnjeva Celzijusovih. Pacijent se budi nakon svake isporuke topline kako bi se manualno ispitaio osjet na licu. Ovaj postupak se ponavlja sve dok se ne napravi dovoljna šteta na određenom području živca te ne zavlada hipoestezija u željenom području lica.

Korištenje fluoroskopije i postepeno povećavanje temperature kojom se termokoagulira čini ovaj postupak vrlo sigurnom alternativom za liječenje NT. Većina pacijenata ostaje u bolnici tijekom noći te bivaju otpušteni sljedećeg dana. (8)

## 5.2. DISKUSIJA

Radiofrekventna termokoagulacija je metoda koja pokazuje vrlo visoku stopu dobrog rješavanja boli odmah nakon operacije. Jedna studija je pokazala da se 97.6% od 1561 pacijenata riješilo bolova netom nakon provedenog zahvata. (61) U istoj studiji pokazano je da nakon 60 mjeseci njih 57.7% nema bolove, a 42.2% nema ni nakon 180 mjeseci. U ovom istraživanju misli se na odsutnost od bolova bez uzimanja lijekova. (28)

Mortalitet nakon operacije je skoro pa nepostojeći, a teške su komplikacije za vrijeme operacije (poput moždanog krvarenja, karotidno-kavernozne fistule, meningitisa) vrlo rijetke.(8)

Među postoperativnim komplikacijama ističu se anestezijska rožnica i odsutnost konjunktivalnog i cilijarnog refleksa, a moguća je i pojava ulkusa rožnice.

Do slabosti mišića masetera nakon tretmana dolazi u 29% slučajeva, pokazuje jedna studija, a do obamrlosti kornee u 3% do 20% slučajeva (u prosjeku, 9.6%). Ove ali i druge nuspojave su jedan od glavnih razloga zašto ovaj tretman još nije ušao u širu uporabu. (29,51) (61–63) (28) Ove nuspojave rezultat su toga što je teško točno mapirati i odrediti lokalizaciju za termokoagulaciju, s obzirom da je anatomska struktura ganglija različita kod svakog pojedinca. Isto tako termokoagulacija oštećuje mala nemijelinizirana vlakna živca koje na primjer kompresija balonom selektivno pošteđuje.(42) (64,65)

Prednosti ove metode pred ostalim perkutanim metodama su visoka selektivnost, manja stopa povratka bolova u usporedbi sa GR (29), te se pokazala kao efektivna metoda u liječenju TN kod pacijenti sa MS kod kojih drugi zahvati nisu uspjeli. (66,67)

## **6. STEREOTAKTIČKA RADIOKIRURGIJA**

### **6.1. UVOD**

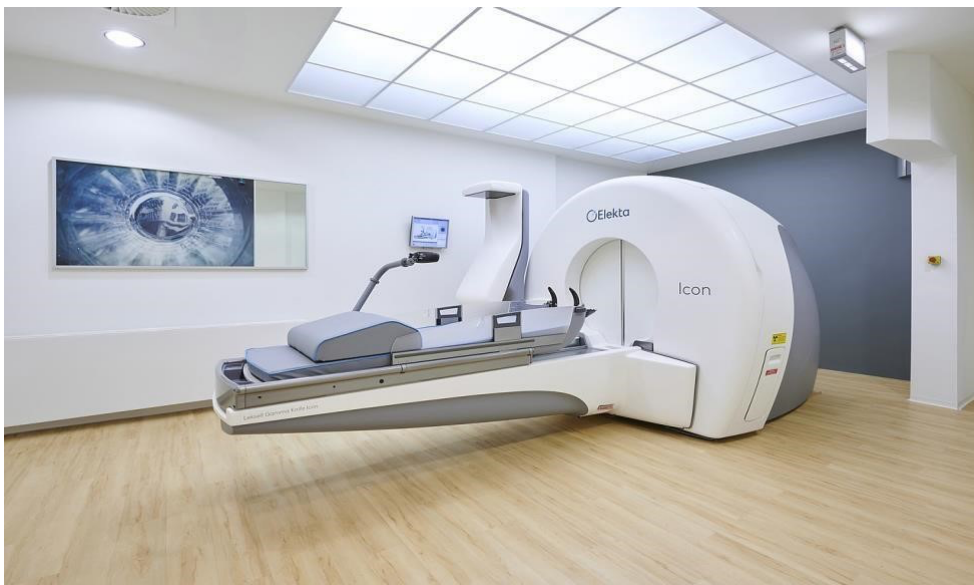Radiokirurgija je postupak u kojem se točno određeno tkivo oštećuje ionizirajućim zračenjem. Posebnost radiokirurgije je mogućnost fokusiranja velike količine energije u jednu točku. U isto vrijeme više x-zraka i različitih smjerova se fokusira u jednu točku tkiva koje želimo oštetiti.

“Ocem” radiokirurgije smatra se Lars Leksell. On je prvi prakticao radiokirurgiju(68) kada ju je prvi put primjenio na čovjeku za liječenje TN-a. U prvom radiokirurškom zahvatu doza radijacije dostavljena je koncentrično na trigeminalni ganglij uz pomoć rentgenske cijevi koja je bila prikvačena za stereotaktički okvir. Operacija je bila uspješna i pacijent se riješio bolova na duže vrijeme. (69) U stereotaktičkoj radiokirurgiji, riječ stereotaksija se odnosi na trodimenzionalni koordinatni sistem koji omogućuje točnu povezanost između pacijentovih anatomskih struktura na dijagnostičkim slikama (MR, CT) i njihovih stvarnih položaja. (9)

## 6.2. VRSTE UREĐAJA

Za ovu proceduru se koristi više različitih modela strojeva.(9) Razlikujemo 3 modela:

1. Gamma – Knife: djeluje na principu gama zračenja (vidi sliku 9)
2. Linearni akceleratori – uređaji koji ubrzavaju elektrone do brzine svjetlosti u magnetskom polju, elektroni se sudaraju sa metom od tungstena i pritom proizvode x-zrake
3. Terapija protonskim zrakama – terapija zračenja zrakama protona visokih energija(9)



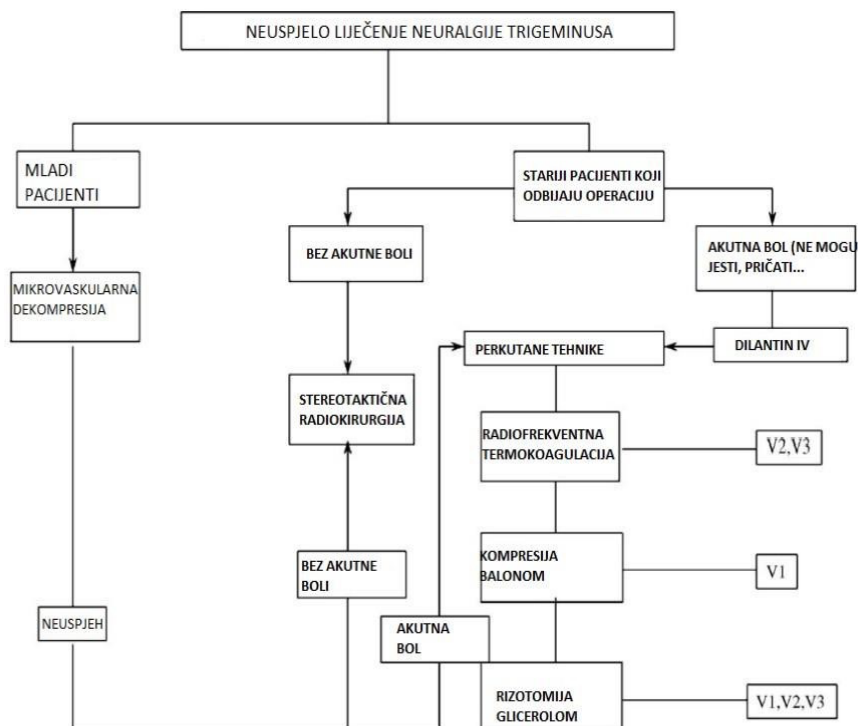
Slika 9. Prikaz uređaja za radiokirurgiju Gamma-Knife.

Preuzeto (70)

### 6.3. INDIKACIJE ZA RADIOKIRURGIJU

Tradicionalno, radiokirurgija je bila zahvat izbora za pacijente kojima prijašnji zahvati nisu uspjeli ili za one koji nisu pogodni za opću anesteziju zbog teških bolesti. Mikrovaskularna dekompresija još uvijek ostaje terapija izbora za pacijente koju mogu izdržati operaciju, no RGN možemo ponekad smatrati i terapijom izbora sa puno boljim terapijskim ishodima budući da je to jedina metoda sa minimalnim komplikacijama, nuspojavama i invazivnošću.

(71) Različiti autori i ustanove imaju vlastite algoritme i preferencije liječenja, za primjer ću prikazati algoritam liječenja bolnice u sklopu Kalifornijskog sveučilišta, Los Angeles. (vidi sliku 10.) Više studija je pokazalo također da pacijenti kojima je RGN bio prvi zahvat imaju puno bolji ishod liječenja nego oni koji su već prošli neki modalitet kirurškog liječenja. (72–76) Mogu biti dva razloga, prvi je da radijacija ima bolji učinak na zdravom živčanom tkivu, a drugi je da pacijenti koji nisu prije uspješno liječeni su generalno rezistentniji na bilo koji modalitet liječenja. (71)

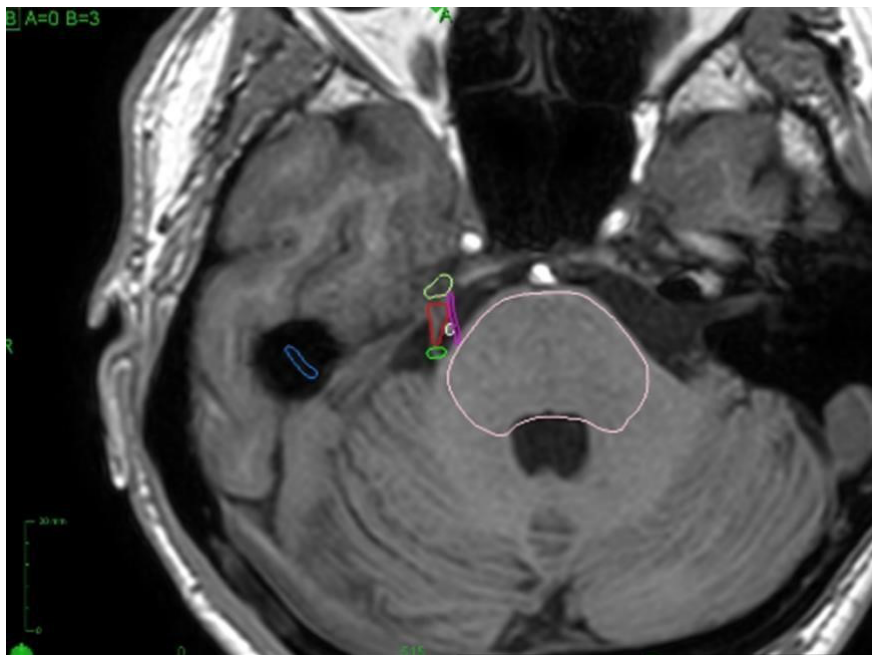


Slika 10. Prikaz algoritma liječenja NT bolnice u Los Angelesu Sveučilišta u Kaliforniji

Preuzeto i preuređeno (71)

#### 6.4. DEFINIRANJE METE ZRAČENJA U STEREOTAKTIČKOJ RADIOKIRURGIJI

Cilj radiokirurgije je ozračiti izlazište živca trigeminusa odnosno njegov senzorički korijen. U njegovoj neposrednoj blizini nalaze se i druge važne anatomske strukture koje se zračenjem mogu oštetiti, na primjer: moždano deblo, ganglion Gasseri, krvne žile, motorički korijen trigeminusa.(77) J. Regis i suradnici zrače živac na izlazištu iz moždanog debla, dok Kondziolka, Lunsford i Pitsbury opisuju primjenu zračenja na samom moždanom deblu. (Pogledaj sliku 11) Cilj je dostaviti što veću dozu na željeno mjesto uz što manje ili nikakvo oštećenje okolnih struktura.



Slika 11. Prikaz anatomskih struktura u blizini moždanog debla. ružičasta - moždano deblo, ljubičasta - motorni korijen trigeminusa, crvena – osjetni korijen trigeminusa, bijelo – krvna žila

Preuzeto i prilagođeno (77)



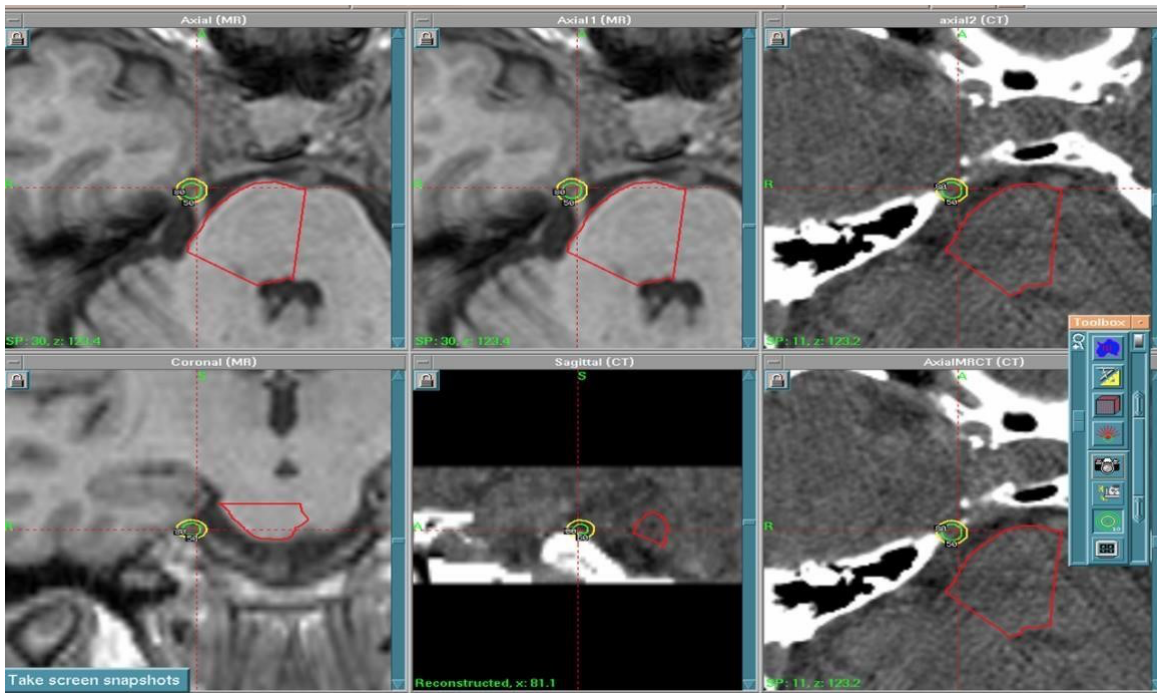
## 6.5. DEFINIRANJE IZOCENTRA

Većina autora koji pišu o ovoj tematici definiraju položaj izocentra (točka u kojoj se sijeku radijacijske zrake) u odnosu na to koliko radijacije dolazi na moždano deblo. Na primjer Pollock i suradnici definiraju izocentar kao radijacijsku dozu od 90 Gy od koje 20% te energije dodiruje moždano deblo. (78) Kondziolka i suradnici (79,80) ga definiraju kada 30% dostavljene energije dodiruje moždano deblo. Neki operateri su protiv dovođenja visokih doza zračenja blizu izlazišta korijena živca iz debla, no dokazana je statistički značajna korelacija između oslobađanja od boli i blizine izocentra izlazištu korijena iz debla, ali to je praćeno većom stopom obamrlosti u inervacijskom području tog korijena. (81,82) Različiti autori navode različite doze koje apliciraju pri zračenju, no idealne doze se kreću između 70-90 Gy. Doze niže od 70 Gy imaju manju učinkovitost smanjivanja boli(79), dok doze veće od 90 Gy izazivaju nekrozu živca (83). Mjesto izocentra također ima ulogu u odluci koliko zračenja će se isporučiti. (71)

## 6.6. PROCEDURA

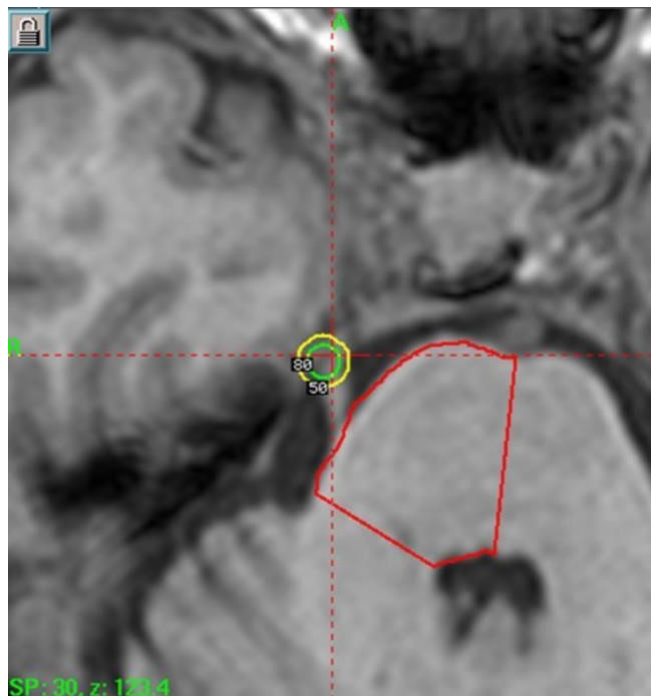
Prije postupka zračenja pacijenta, potrebno je odrediti ciljno mjesto u mozgu koje ćemo zračiti. Na pacijentovu glavu se stavlja stereotaktički okvir (pričvršćuje se za glavu sa 4 klina, a na mjesto fiksacije klinova dajemo lokalnu anesteziju). Zatim se uzima se slika CT-om ili MR-om te se pomoću tih slika kompjuterski izračunavaju koordinate lokalizacije tkiva u mozgu koje će se zračiti. (Vidi sliku 12 i 13) Pacijent se šalje doma, a medicinsko osoblje uz pomoć informatičara i drugih stručnjaka planira dozu zračenja i koordinate tkiva gdje će se zračenje isporučiti. Kada je to obavljeno pacijent se vraća te ide u stroj na zahvat. Tijekom procesa pacijent nije uspavan, ali može dobiti blagu anesteziju da se smiri. Djeca se uspavljaju.

Bitno je da je tijekom zračenja pacijent miran kako se nebi promašila meta. Tretman traje od 24 sata u prosjeku. Nakon zahvata pacijent dobiva lijekove ako osjeti slabost, mučninu ili nagon za povraćanjem. Može se pojaviti i blago krvarenje na mjestima fiksacije okvira. Pacijenti su uglavnom odmah nakon zahvata spremni vratiti se normalnim dnevnim aktivnostima.(84,85)



Slika 12. Prikaz računalnog planiranja RGN u tridimenzije.

Preuzeto i preuređeno (1)



Slika 13. Točna meta zračenja, distalni dio korijena živca trigeminusa.

Preuzeto i preuređeno (1)

## 6.7 ISHODI LIJEČENJA RADIOKIRURGIJOM

U KB Dubrava u Zagrebu u periodu između travnja 2004. godine i travnja 2006. godine 34 bolesnika oboljela od neuralgije trigeminusa a neuspješno liječena prethodnom terapijom podvrgnuta su radiokirurgiji gama nožem.

Prosječno vrijeme praćenja bolesnika bilo je 21.5 mjeseci. Početni terapijski uspjeh zabilježen je kod 24 pacijenta (80%). Prosječno vrijeme od RGN do početnog olakšanja bolova bilo je 60.5 dana. Prosječno vrijeme do maksimalnog olakšanja bolova bilo je 105.8 dana. Značajan povratak bolova nakon početnog terapijskog uspjeha zabilježen je kod 6 bolesnika (20%) u kojih je prosječno vrijeme od RGN do vraćanja bolova bilo 8.25 mjeseci.

(1)

Prema stupnju oporavka od boli nakon operacije pacijenti se mogu svrstati u različite skupine.

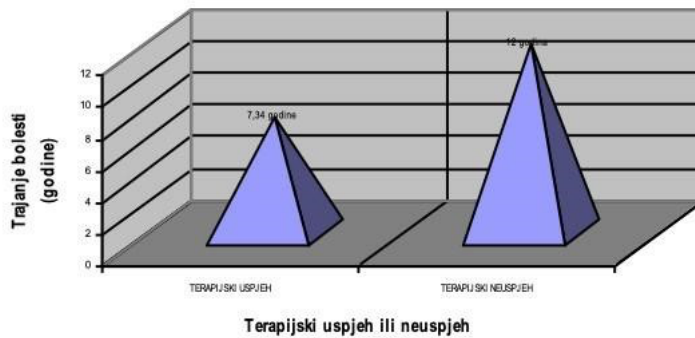
D. Dlaka i L. Vasung u svome su istraživanju svrstali pacijente u 4 skupine po ishodu liječenja. Varijable koje se gledaju su u kojem postotku se pacijent oporavio od boli i uzima li farmakoterapiju nakon operacije.

1. skupina – odličan terapijski uspjeh, pacijenti koji su u potpunosti bez bolova i ne uzimaju nikakvu farmakoterapiju
2. skupina – dobar terapijski uspjeh, pacijenti su u potpunosti bez bolova uz smanjenu ili jednaku dozu lijekova
3. skupina – zadovoljavajući terapijski uspjeh, značajno manje bolova, poboljšanje sada za 50% ili više u odnosu na prije terapije radiokirurgijom, bolovi su podnošljivi te bolesnik uzima lijekove
4. skupina – terapijski neuspjeh, nema značajne promjene u bolovima, poboljšanje manje od 50% u odnosu na prije terapije radiokirurgijom ili naknadni kirurški zahvat u svrhu liječenja NT (1)

## 6.8. PROGNOŠTIČKI ČIMBENICI ISHODA OPERACIJE

U studiji D. Flake i L. Vasung nađena je snažna korelacija između uspješnosti operacije i tipa boli NT. Većina pacijenata koji su imali uspješnu operaciju oboljeli su od tipične NT.

Duljina trajanja bolesti pokazala se kao vrijedan prognostički čimbenik te statistički značajno povezana sa ukupnim ishodom bolesti kao i skupinom 1. terapijskog uspjeha. (Vidi sliku 14)



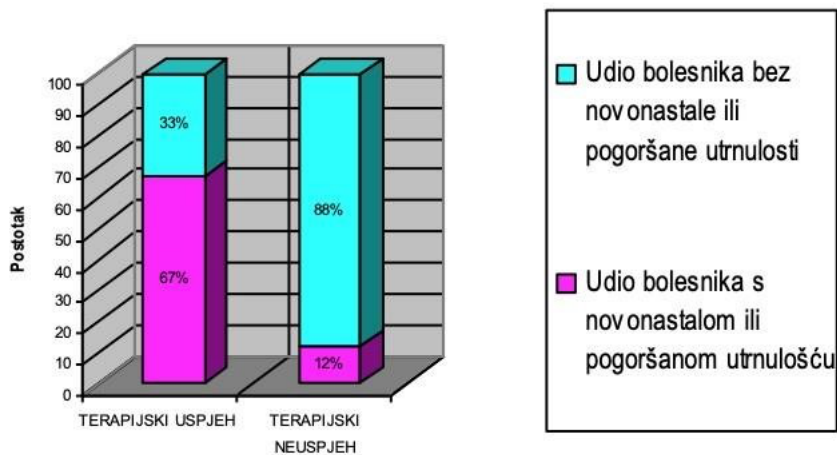
Slika 14. Slika prikazuje odnos trajanja bolesti i terapijskog uspjeha odnosno neuspjeha. Vidi se da je terapijski uspjeh češći kod osoba kod kojih bolest kraće traje.

Preuzeto i preuređeno (1)

Smatra se da prethodni neurokirurški postupci uvelike utječu na ishod liječenja RGN (72–76). U studijama liječenje RGN ima manji ishod uspješnosti ili zbog slabijeg djelovanja na prethodnim operacijama oštećenom živcu ili zbog bolesnika sa težim oblikom NT neosjetljivom na bilo koje liječenje. (71)

## 6.9. ČIMBENICI ISHODA

Rogers i suradnici (86) nalaze statistički značajno veće poboljšanje bolova kod pacijenata koji imaju novonastalu utrnulost u odnosu na one koji je nemaju. U radu D. Flake i L. Vasung također je nađena statistički značajna povezanost između novonastale ili pogoršane utrnulosti i terapijskog uspjeha. (Vidi sliku 15)



Slika 15. Slika prikazuje odnos novonastale ili pogoršane utrnulosti i terapijskog uspjeha RGN.

Preuzeto i preuređeno (1)

13 pacijenata u istraživanju D. Dlake i L. Vasung je razvilo dizestezije no nije nađena povezanost između razvitka istih i ukupnog terapijskog uspjeha, iako se u literaturi spominje kao pozitivan prediktivni čimbenik. (1)

## 6.10. ZAKLJUČAK

Pri odabiru dali će se pacijent podvrgnuti liječenju RGN u obzir uzimamo različite čimbenike poput pacijentovih komorbiditeta, godina, pacijentov odabir liječenja i prijašnje neurokirurške operacije u svrhu liječenja NT. RGN je minimalno invazivna, sigurna i učinkovita metoda liječenja NT. Najvažniji prognostički čimbenici u liječenju RGN koji utječu na pozitivan terapijski ishod su kraće trajanje bolesti, tipičan oblik NT, manji broj prijašnjih operacija te ih kao takve treba uzeti u obzir pri odabiru bolesnika za liječenje RGN. Najvažnija komplikacije liječenja RGN je pogoršanje utrnulosti lica koje ne narušava znatno pacijentov život i povezana je sa pozitivnim ishodom liječenja. RGN je odlična alternativa za liječenje NT neosjetljive na ostale kirurške zahvate i na farmakoterapiju.(1)

## ZAHVALA

Zahvaljujem svojem mentoru prof.dr.sc. Darku Chudyju što mi je omogućio priliku da napišem ovaj rad ali isto tako i na ljubaznosti koju mi je ukazao svaki put kada sam došao na Zavod. Isto tako, hvala i Domagoju Dlaki, dr.med., koji mi je puno olakšao pisanje ovog rada sa svojim savjetima ali i materijalima koje mi je omogućio.

Za kraj fakulteta htio bih spomenuti i one koji su tu bili uz mene sve ove godine. Prvo svojoj obitelji; mami, Renee i Brcu. Hvala vam što se bili uz mene i bili mi podrška u dugih šest godina studiranja. Bilo je nesuglasica i teških dana ali bez obzira na sve moje padove i greške bili ste uz mene. Put je bio dug, i ponekad se činilo da nikad neće završiti, puno puta sam tijekom studiranja htio da što prije završi. Bilo je puno dana i mjeseci kada nisam imao volje, niti sam bio zainteresiran za učenje, no unatoč svemu uvijek sam znao da i kada najmanje želiš moraš hodati dalje. Kažu da što naučiš u djetinjstvu ostaje za cijeli život, a ja sam bio blagoslovljen da sam imao obitelj koja me je od prvog dana osnovne škole pa sve kroz srednju školu i fakultet podsjećala da su zdravlje i znanje dvije stvari koje ne možeš kupiti i koje posebno moraš njegovati tijekom odrastanja. Za sve ovo zaslužna je moja mama koja mi je kroz godine odrastanja i studiranja uvijek bila podrška i za koju znam da bi da mora dala sve što imama da Renee i ja završimo fakultet i budemo zdravi. Hvala ti, svjesnost o tome da je znanje nešto neprocjenjivo nosim u sebi od malih nogu i samo ta ideja i nada da će se sve jednom isplatiti me guralo dalje u danima kada je nestala sva motivacija i kada mi je volju da okrenem sljedeću stranicu davala samo ideja koju sam sve ove godine nosio duboko u sebi, a to je da želim završiti fakultet i svojim znanjem pomagati ljudima. Hvala ti mama što si ovu ideju usadila duboko u mene tijekom svih ovih godina, drago mi je da sam te slušao.

Posebno moram zahvaliti i tebi Brc, tvoj se put sa našim ukrstio već kada smo Renee i ja bili studenti, no tvoja prisutnost je u našu obitelj donijela veselje i iskru sloge koja je dugo bila ugašena i koju katkada nitko od nas nije znao kako upaliti. Osim toga tijekom godina studiranja bio si mi očinska figura i primjer muškarca koji je donosi pozitivu i ravnotežu u svoju zajednicu. Nikad ti nije bilo teško napraviti ništa što te se pitalo, uvijek si pozitivan, spreman za zezanciju ali i spreman dati iskreni savjet ili naučiti me nešto novo. Samo gledajući način na koji se odnosiš prema radu i izazovima u životu natjeralo me je da se zapitam “Mogu li i ja bolje, mogu li i ja kao Brc?”. Mentalitet koji sam gradio gledajući tebe mi je pomogao da budem ono što danas jesam i kojim se ponosim, a ti si mi bio figura u koju sam se ugledao. Hvala ti što si bio tu uz nas i što si nam svojim blagim ali oštrim savjetom kada je trebalo bio nepokolebljiv vjetar u leđa.

Renee, hvala ti što si me trpila ne samo kroz faks nego i kroz cijeli na život. Hvala ti i na svom poslu i podršci te na svim “malim stvarima” za koje si ti uzela odgovornost i podmetnula leđa. Jer ipak si žrtvovala svoje vrijeme kako bi meni pomogla. Sad shvaćam da to nisu “male stvari” i jako cijenim sve trenutke kada si mi pomagala. Možda uvijek nisam bio najbolji brat,

ali želim da u budućim danima sve više gradimo odnos i da ćemo kroz život hodati kao jedno kao što smo u truhu i započeli, kao tim.

A kako završiti ovu zahvalu, a da ne spomenem i svoje prijatelje, moje suputnike koji su šest dugih godina samnom dijelili mjesto u barci koja je plovila nemilosrdnim morem fakulteta.

Kada su valovi ispita iz predmeta poput anatomije, fiziologije i patologije te vjetrovi usmenih iz interne, pedijatrije i kirurgije prijeli da će prevrnuti našu barku, vi ste bili ti koji ste rekli, glavu gore, gledaj prema kopnu i veslaj. S vama sam učio, družio se i dijelio najljepše ali i najteže trenutke na fakultetu. Bilo je trenutaka kada mi je bilo teško veslati, ali kako biti nemotiviran u timu ljudi koji su toliko vole raditi, učiti, trenirati, istraživati i izazivati život.

Članovi posade barke D2 generacije 2016./2017. s kojom sam veslao i kroz sunce i kroz nevrijeme čine: admiral flote Hrvoje Šoljić, viceadmiral Kristina Štajminger, komodor Duje Škaričić, kapetan bojnog broda Karlo Tadić, kapetanica fregate Hana Škornjak, kapetan korvete Karlo Štampar i poručnik fregate Domagoj Šunde.

Uz neumorne članove posade, da bi barka došla do cilja trebali smo katkad i zastati u mirne luke gdje su nam svojim osmjehom, dobrim društvom, hrabrim savjetom ali i nepokolebljivim prisutstvom podršku pružili naši prijatelji: Petar (Pero) Samardžić, Kiara Brnetić, Luka Hanulak, Ante Marić, Marijan Milinović, Matija Vid Prkačin, Matko Gajski, Marino Kujundžić, Paula Škibola, Sara Šarlija, Domagoj Šarić, Zvonimir Marko Škugor i Marija Pierobon.

Svi koji ste ovdje zaslužili ste ovo mjesto u ovoj zahvali ali i u mojem srcu svojom dobrotom prema meni ali i svojim osmjehima za koje ni sami ne znate da su me oraspoložili kada mi je trebalo, svojim savjetima, malim razgovorima i druženjima koji su me toliko puta preusmjerili i dali mi razloga da preispitujem sebe i svoje postupke te da stasam u bolju osobu.

Kako zaboraviti trenutak kada sam na trećoj godini faksa tužan došao na fakultet na Rebro i sjeo u zadnju klupu sam, na što se Hrvoje okrenuo i sjeo na stolicu uz mene. Nekad riječi nisu ni potrebne nego ti samo treba rame da gurne tvoje i da ti do znanja da je tu. Hvala ti što si tijekom ovih šest godina svojim radom i veseljem bio primjer meni ali i svima u našoj zajednici. Svojom energijom i znanjem uvijek si dizao "tempo našeg veslanja" i uvijek si bio taj koji je kada je trebalo najviše veslao najjače. S tobom sam proveo puno vremena na šestoj godini, jako mi je drago da uza sebe imam prijatelja koji dijeli moju strast za učenjem, za građenjem sebe, istupanjem iz zone komfora te za zezanciju i timski rad. Izuzetna si osoba i toliko puta sam učio od tebe. Hvala ti što si tu i što ćeš biti tu, isto kao i ja za tebe. I oprost mi ako sam tu i tamo grub ili odrješit.

Kristina kako da tebi prenesem svoje viđenje tvoje osobe? Potrudit ću se na svoj način.

Recimo da su uz barku D2 u nemirnim morima fakulteta plovile i druge barke sa istim ciljem,

u njih su udarali isti valovi i prevrtanjem su im prijetili isti vjetrovi. Ti si dio tima koji je i u oluji imao snage pridružiti se susjednoj barci i veslati za one koji nisu mogli, a u isto vrijeme bila si sposobna sačuvati snage i vratiti se u našu barku i dati sve od sebe. Imaš altruistički duh koji nisam nigdje drugdje vidio i koji bi me često ostavio iznenađenog koliko si spremna zaboraviti na sebe i nesebično ljudima u potrebi pomoći djelom, savjetom ili samo pažljivim slušanjem. Hvala ti što si bila ta osoba koja je znala pitati “Kako si?”, “Reci mi kako ti je prošao dan” ili samo baciti foru i oraspoložiti me! Drago mi je da smo proveli toliko vremena zajedno u ekipi na zadnjoj godini faksa jer naljepša iskustva fakulteta dijelim s tobom. Hvala ti na svim savjetima koje si mi dala i što si zaista bila tu kada mi je bilo najteže.

Duje. Hvala ti što si mi prijatelj, nismo se puno vidjeli u zadnje vrijeme, no iako si u jednom trenu ispao iz barke uvijek ćemo biti povezani prijateljstvom i ljubavlju koje smo krenuli graditi odkada smo se upoznali. Od kada sam te upoznao tvoja me pozitivna i zaigranost privukla u tvoje društvo. Evo u ovom trenu dok ovo pišem sjediš nasuprot mene u knjižnici, a to pokazuje da nas ni oluje ovog mora ni vjetrovi nisu razdvojili. Hoću ti ovim putem i izraziti ponos koji osjećam kada te vidim koliko si kao osoba karakterno stasao u zadnje dvije godine. Lijepo mi je vidjeti osobu koja je svoje slabosti pretvorila u snage i što si zauzeo pozitivan stav prema radu, učenju i sujelovanju i pridonosjenju zajednici. Zaista, u životu se ponekad broji rad koji obavljaš kada nisi pod svjetlima reflektora, a ti si to puno puta napravio. Iako si u jednom trenu ispao iz brodice, nisi potonuo već si zaplivaio i pronašao novi tim, novu barku s kojom uspješno veslaš do cilja te vjerujem da ćeš ovim tempo mi ti brzo doći na moje mjesto i pisati zahvalu i biti ponosan na sebe kao što ja jesam!

Karlo, legenda si, hvala ti što si bio moja trojka kad bi ja stavio suvog asa. Od prvog dana kad smo se upoznali iznenađuješ me svojim humorom i osjećajem za detalje. Kako u trešeti tako i u životu, osoba si koja voli učiti, napredovati i pobjeđivati. Zato mi je uvijek bilo drago biti u timu s tobom jer iako bi se ljutio na pogreške i poraze to bi bi davalo razloga da promislim što sam mogao bolje napraviti. Tijekom godina smo se malo razdvojili ali timski duh je još uvijek ovdje.

Ono što pamtim su naša druženja i razgovori koji često idu u dubinu koju isprva ne očekujem. Često se znamo dobro razumjeti i otkriti si stvari za koje ne mislim da drugi isto ljudi osjete. Hvala ti što si razgovarao samnom i što si mi u teškim situacijama davao savjete. Hvala ti što si bio dio našeg malog tima i što djeliš samnom sve lijepe uspomene koje imam tijekom fakulteta.

Hana, hvala ti što si mi bila partner u učenju, tebi moram zahvaliti za peticu iz pedijatrije, da mi nisi toliko dobro objasnila anafilaksiju i alergijske reakcije sigurno to nebi bilo za pet. Ni sama nisi svjesna koliko znanja posjeduješ, koliko dobro shvaćaš medicinu i koliko dobro to prenosiš drugima. Vidim da, što god budeš radila u budućnosti da ćeš biti vrhunski u tome jer imaš pristup “all in or nothing” i kad si nešto zacrtas to i napraviš, tvoji izlazak na komisiju iz



fizike i treći izlazak na rok iz pedijatrije su živi primjeri. Nastavi mi tako, budi hrabra, svoja i bit ćeš upravo taj dio slagalice koja mijenja svijet. Veselim se našem budućem druženju, khm prekosutra!

Karlo Štampar. Legendo, uvijek mi je drago biti uz tebe, imaš dobar smisao za humor i uvijek si pozitivan. Tvoja snaga da uza sve nevolje dođeš do kraja mi je uvijek motivacija. Hvala ti što si me potaknuo da hodam. Bez zezancije.

Domagoj Šunde. Evo naša 10a godina zajedničkog školovanja! Uvijek smo bili blizu i sada smo došli do cilja zajedno. Drago mi je družiti se s tobom i što si dio naše barke. Kao što sam napisao i Duji, prekrasno je gledati prijatelje kako rastu i razvijaju se. Ti si se puno promijenio tokom ovih 6 godina. Nastavi hodati tim putem i želim ti sreću u budućem radu jer te vidim kao vrhunskog kliničara!

Matko, legendo moja. Igra slučaja nekad poveže dobre ljude, a s tobom je to bilo baš tako. I mogu reći da si mi kroz naša druženja dokazao ne samo da si dobar nego i više od toga, razborit i osjećajan momak koji mi može dati i dobar savjet kada ga zatrebam. Evo jučer smo zajedno bili na kavi i slušajući tvoje riječi još više sam te doživio i upoznao, rekao si neke jako lijepe stvari koje su me zadivile. Hvala ti što za tebe znam da si mi vjetar u leđa kad te zatražim ali i kad te ne zatražim!

Petre, hvala ti što si uvijek bio lanterna sreće. Sresti tebe znači nasmijati se, a kako i ne kad imaš toliko lijepu i pozitivnu energiju. Tvoje prisustvo uvijek društvu dodaje dodatnu dinamiku. Puno ti hvala na plivačkim podukama i što si mi ponudio da idem na humanijadu i sudjelujem na sveučilišnom natjecanju iz plivanja, te dvije stvari mi puno znače! Isto tako. hvala ti i na svim uspomenaма koje s tobom imam sa Humanijade, vrijeme s tobom, iako kratko, spada u jedno od najljepše provedenih u mom životu. Zahvaljujem majstore.

Luka šefe, ne znamo se dugo, ali mogu reći da si jedna od najpozitivnijih osoba koje znam. Uživao sam u društvu s tobom i drago mi je da imam ljude poput tebe uza sebe.

Kiara, šefice. Hvala ti što si me uključila u vaterpolo ekipu, što si me podučila vaterpolu, sve to mi je bilo jedno od lijepših iskustava sa fakulteta. Isto tako, drago mi je da smo se upoznali, imaš inicijativu i uz tebe je lakše “povesti mase”, odnosno organizirati druženja i akcije. Ekipa se skupila oko nas i mogu reći da velikim udjelom zahvaljujući tebi sad imamo tako dobru ekipicu koja se voli družiti!

Hvala i tebi Marko Marijiću što si mi iskazao povjerenje da te savjetujem za tvoj završni rad, ti si mi dao ideju da napišem ovaj rad.

Hvala i mojoj krizmanoj kumi Silvani Jukić-Krmek koja je uvijek toliko pozitivna i sretna i kojoj nikad nije teško udijeliti jedan dio vremena za mene.

I na kraju. Od srca hvala i mojim jednim jednim najboljim prijateljima Martinu Grgoni i Borni Lešu.

Borna bio si mi savjet kada sam ga tražio, a kada mi je bilo teško nisi se maknuo od mene, uvijek si me pažljivo i dobro slušao. Imaš vrlinu da znaš dobro slušati ali i davati konstruktivne savjete. Stoga bih se nakon druženja s tobom često osjećao nadahnuto. Bili smo kroz dosta toga zajedno i drago mi je zbog toga, zanimljivo je koliko smo se prostorno udaljili tijekom studiranja ali još uvijek imam isti osjećaj povezanosti s tobom kao i kada smo oboje bili u Zagrebu i češće se viđali, to je odlika dobrog prijateljstva i poštovanja. Hvala ti još jednom za sve savjete, zezanciju i smjeh koju si mi pružio kada sam se družio s tobom i veselim se našim novim avanturama!

I za sami kraj...moram napisati nekoliko rečenica za mog jednog jedinog "swimming buddy" doslovce i u prenesenom smislu. Čovjek koji je zajedno samnom proplivao i najljepše i najteže i mračnim noćima me čuvao od utapanja i ugriza morskih pasa. Od svih možda si ti ti proveo najviše vremena samnom kroz cijelo moje odrastanje i školovanje. No, vrijeme nije mjerilo kvalitete. Samo što s tobom je. Da nisi toliko kvalitetna osoba Martine ne bi bili tu gdje jesmo sada i nebi se družili sve ove godine. Možda me ti i od svih najbolje poznaješ, isto kao i ja tebe. Vrlo sam zahvalan u životu što imam prijatelja kao što si ti. Možda ti nisi svjestan toga, ali ja ne mogu zaboraviti dane kada si se družio samnom, a ja sam bio u lošem razdoblju života. Neki ljudi bi se maknuli. Hvala ti na svim druženjima i ciganlucima koje smo zajedno imali. Puno ti hvala što si me uvijek pažljivo i mirno znao slušati i što si mi bio ruka pomoći kada god bih te zatrebao. Majstore moj puno ti hvala, eto želim da znaš da te jako cijenim i da nema puno osoba poput tebe.

Svima vam hvala što ste bili dio mogega puta i što sam uz vas lakše dovelao do svojega cilja! Zahvaljujem i sebi što sam uspio doći do kraja, bilo je tu posla.

Arian Širac

## LITERATURA

1. "Dlaka D, "Vasung L, "Chudy D (mentor). D. Dlaka, L. Vasung: prognostički čimbenici i čimbenici ishoda liječenja radiokirurgijom gama nožem bolesnika oboljelih od refraktorne idiopatske neuralgije trigeminusa. [Zagreb]: Hrvatski institut za istraživanje mozga; 2007.
2. Headache Classification Subcommittee of the International Headache Society. The International Classification of Headache Disorders: 2nd edition. *Cephalgia*. 2004;24 Suppl 1:9–160.
3. Scrivani SJ, Mathews ES, Maciewicz RJ. Trigeminal neuralgia. *Oral Surg Oral Med Oral Pathol Oral Radiol Endod*. 2005 Nov;100(5):527–38.
4. Chole R, Patil R, Degwekar SS, Bhowate RR. Drug treatment of trigeminal neuralgia: a systematic review of the literature. *J Oral Maxillofac Surg*. 2007 Jan;65(1):40–5.
5. Dandy WE. Concerning the cause of trigeminal neuralgia. *The American Journal of Surgery*. 1934 May;24(2):447–55.
6. Apfelbaum RI. Neurovascular decompression: the procedure of choice? *Clin Neurosurg*. 2000;46:473–98.
7. Darko Chudy, Domagoj Dlaka, Fadi Almahariq, Dominik Romić, Jurica Marković, Gordan Grahovac. Mikrovaskularna dekompresija u supinacijskom položaju za liječenje neuralgije trigeminusa. *medicina fluminensis* . 2012;48(3):333–7.
8. Nurmikko TJ, Eldridge PR. Trigeminal neuralgia: pathophysiology, diagnosis and current treatment. *Br J Anaesth*. 2001. 9. Radiosurgery [Internet]. Wikipedia. 2022 [cited 2022 Jun 22]. Available from: <https://en.wikipedia.org/wiki/Radiosurgery>
10. Barker FG, Jannetta PJ, Bissonette DJ, Larkins M v, Jho HD. The long-term outcome of microvascular decompression for trigeminal neuralgia. *N Engl J Med*. 1996 Apr 25;334(17):1077–83.
11. Kaye AH. Trigeminal neuralgia: vascular compression theory. *Clin Neurosurg*. 2000;46:499–506.
12. Piatt JH, Wilkins RH. Treatment of tic douloureux and hemifacial spasm by posterior fossa exploration: therapeutic implications of various neurovascular relationships. *Neurosurgery*. 1984 Apr;14(4):462–71.
13. Teo C, Nakaji P, Mobbs RJ. Endoscope-assisted microvascular decompression for trigeminal neuralgia: technical case report. *Neurosurgery*. 2006 Oct;59(4 Suppl 2):ONSE489-90; discussion ONSE490.
14. Abdeen K, Kato Y, Kiya N, Yoshida K, Kanno T. Neuroendoscopy in microvascular decompression for trigeminal neuralgia and hemifacial spasm: technical note. *Neurol Res*. 2000 Jul;22(5):522–6.
15. Toda H, Goto M, Iwasaki K. Patterns and variations in microvascular decompression for trigeminal neuralgia. *Neurol Med Chir (Tokyo)*. 2015;55(5):432–41.
16. Forbes J, Cooper C, Jermakowicz W, Neimat J, Konrad P. Microvascular decompression: Salient surgical principles and technical nuances. *Journal of Visualized Experiments*. *Journal of Visualized Experiments*; 2011.
17. Broggi M, Acerbi F, Ferroli P, Tringali G, Schiariti M, Broggi G. Microvascular decompression for neurovascular conflicts in the cerebello-pontine angle: which role for endoscopy? *Acta Neurochir (Wien)*. 2013 Sep;155(9):1709–16.

18. McLaughlin MR, Jannetta PJ, Clyde BL, Subach BR, Comey CH, Resnick DK. Microvascular decompression of cranial nerves: lessons learned after 4400 operations. *J Neurosurg.* 1999 Jan;90(1):1–8.
19. Premsagar IC, Moss T, Coakham HB. Teflon-induced granuloma following treatment of trigeminal neuralgia by microvascular decompression. Report of two cases. *J Neurosurg.* 1997 Sep;87(3):454–7.
20. Kolluri S, Heros RC. Microvascular decompression for trigeminal neuralgia. A five-year follow-up study. *Surg Neurol.* 1984 Sep;22(3):235–40.
21. Bederson JB, Wilson CB. Evaluation of microvascular decompression and partial sensory rhizotomy in 252 cases of trigeminal neuralgia. *J Neurosurg.* 1989 Sep;71(3):359–67.
22. Burchiel KJ, Clarke H, Haglund M, Loeser JD. Long-term efficacy of microvascular decompression in trigeminal neuralgia. *J Neurosurg.* 1988 Jul;69(1):35–8.
23. Degn J, Brennum J. Surgical treatment of trigeminal neuralgia. Results from the use of glycerol injection, microvascular decompression, and rhizotomia. *Acta Neurochir (Wien).* 2010 Dec;152(12):2125–32.
24. Pollock BE, Stien KJ. Posterior fossa exploration for trigeminal neuralgia patients older than 70 years of age. *Neurosurgery.* 2011 Dec;69(6):1255–9; discussion 1259–60.
25. Broggi G, Ferroli P, Franzini A, Servello D, Dones I. Microvascular decompression for trigeminal neuralgia: comments on a series of 250 cases, including 10 patients with multiple sclerosis. *J Neurol Neurosurg Psychiatry.* 2000 Jan;68(1):59–64.
26. Sekula RF, Frederickson AM, Jannetta PJ, Quigley MR, Aziz KM, Arnone GD. Microvascular decompression for elderly patients with trigeminal neuralgia: a prospective study and systematic review with meta-analysis. *J Neurosurg.* 2011 Jan;114(1):172–9.
27. Chakravarthi PS, Ghanta R, Kattimani V. Microvascular decompression treatment for trigeminal neuralgia. *J Craniofac Surg.* 2011 May;22(3):894–8.
28. Cheng JS, Lim DA, Chang EF, Barbaro NM. A review of percutaneous treatments for trigeminal neuralgia. *Neurosurgery.* 2014 Mar;10 Suppl 1:25–33; discussion 33.
29. Lopez BC, Hamlyn PJ, Zakrzewska JM. Systematic review of ablative neurosurgical techniques for the treatment of trigeminal neuralgia. *Neurosurgery.* 2004 Apr;54(4):973–82; discussion 982–3.
30. Laghmari M, el Ouahabi A, Arkha Y, Derraz S, el Khamlichi A. Are the destructive neurosurgical techniques as effective as microvascular decompression in the management of trigeminal neuralgia? *Surg Neurol.* 2007 Nov;68(5):505–12.
31. Shelden Ch. Compression procedure for trigeminal neuralgia. *J Neurosurg.* 1966 Sep;25(3):374–81.
32. Shelden Ch, Pudenz Rh, Freshwater DB, Crue Bl. Compression rather than decompression for trigeminal neuralgia. *J Neurosurg.* 1955 Mar;12(2):123–6.
33. Mullan S, Lichtor T. Percutaneous microcompression of the trigeminal ganglion for trigeminal neuralgia. *J Neurosurg.* 1983 Dec;59(6):1007–12.
34. de Córdoba JL, García Bach M, Isach N, Piles S. Percutaneous Balloon Compression for Trigeminal Neuralgia: Imaging and Technical Aspects. *Reg Anesth Pain Med.* 40(5):616–22.
35. Brown JA, Preul MC. Trigeminal depressor response during percutaneous microcompression of the trigeminal ganglion for trigeminal neuralgia. *Neurosurgery.* 1988 Dec;23(6):745–8.
36. Lobato RD, Rivas JJ, Sarabia R, Lamas E. Percutaneous microcompression of the gasserian ganglion for trigeminal neuralgia. *J Neurosurg.* 1990 Apr;72(4):546–53.

37. Urculo E, Martinez L, Arrazola M, Ramirez R. Macroscopic effects of percutaneous trigeminal ganglion compression (Mullan's technique): an anatomic study. *Neurosurgery*. 1995 Apr;36(4):776–9.
38. Brown JA, Pilitsis JG. Percutaneous balloon compression for the treatment of trigeminal neuralgia: results in 56 patients based on balloon compression pressure monitoring. *Neurosurg Focus*. 2005 May 15;18(5):E10.
39. Lee ST, Chen JF. Percutaneous trigeminal ganglion balloon compression for treatment of trigeminal neuralgia, part II: results related to compression duration. *Surg Neurol*. 2003 Aug;60(2):149–53; discussion 153-4.
40. Fraioli B, Esposito V, Guidetti B, Cruccu G, Manfredi M. Treatment of trigeminal neuralgia by thermocoagulation, glycerolization, and percutaneous compression of the gasserian ganglion and/or retrogasserian rootlets: long-term results and therapeutic protocol. *Neurosurgery*. 1989 Feb;24(2):239–45.
41. Bergenheim AT, Asplund P, Linderöth B. Percutaneous retrogasserian balloon compression for trigeminal neuralgia: review of critical technical details and outcomes. *World Neurosurg*. 2013 Feb;79(2):359–68.
42. Brown JA, McDaniel MD, Weaver MT. Percutaneous trigeminal nerve compression for treatment of trigeminal neuralgia: results in 50 patients. *Neurosurgery*. 1993 Apr;32(4):570–3.
43. Kondziolka D, Lunsford LD. Percutaneous retrogasserian glycerol rhizotomy for trigeminal neuralgia: technique and expectations. *Neurosurg Focus*. 2005 May 15;18(5):E7.
44. Pollock BE. Percutaneous retrogasserian glycerol rhizotomy for patients with idiopathic trigeminal neuralgia: a prospective analysis of factors related to pain relief. *J Neurosurg*. 2005 Feb;102(2):223–8.
45. Mahajan VK, Ranjan N, Sharma S, Sharma NL. Spontaneous tooth exfoliation after trigeminal herpes zoster: a case series of an uncommon complication. *Indian J Dermatol*. 2013 May;58(3):244.
46. North RB, Kidd DH, Piantadosi S, Carson BS. Percutaneous retrogasserian glycerol rhizotomy. Predictors of success and failure in treatment of trigeminal neuralgia. *J Neurosurg*. 1990 Jun;72(6):851–6.
47. Slettebø H, Hirschberg H, Lindegaard KF. Long-term results after percutaneous retrogasserian glycerol rhizotomy in patients with trigeminal neuralgia. *Acta Neurochir (Wien)*. 1993;122(3–4):231–5.
48. Saini SS. Retrogasserian anhydrous glycerol injection therapy in trigeminal neuralgia: observations in 552 patients. *J Neurol Neurosurg Psychiatry*. 1987 Nov;50(11):1536–8.
49. Steiger HJ. Prognostic factors in the treatment of trigeminal neuralgia. Analysis of a differential therapeutic approach. *Acta Neurochir (Wien)*. 1991;113(1–2):11–7.
50. Young RF. Glycerol rhizolysis for treatment of trigeminal neuralgia. *J Neurosurg*. 1988 Jul;69(1):39–45.
51. Ischia S, Luzzani A, Polati E. Retrogasserian glycerol injection: a retrospective study of 112 patients. *Clin J Pain*. 1990 Dec;6(4):291–6.
52. Bergenheim AT, Hariz MI. Influence of previous treatment on outcome after glycerol rhizotomy for trigeminal neuralgia. *Neurosurgery*. 1995 Feb;36(2):303–9; discussion 309-10.
53. Kouzounias K, Lind G, Schechtmann G, Winter J, Linderöth B. Comparison of percutaneous balloon compression and glycerol rhizotomy for the treatment of trigeminal neuralgia. *J Neurosurg*. 2010 Sep;113(3):486–92.
54. Sweet WG. Proceedings: Analgesia dolorosa after differential retrogasserian thermal or mechanical rhizotomy: tactics employed to decrease its influence. *J Neurol Neurosurg Psychiatry*. 1975 Apr;38(4):407.

55. Liu JK, Apfelbaum RI. Treatment of trigeminal neuralgia. *Neurosurg Clin N Am.* 2004 Jul;15(3):319–34.
56. Karol, Agner. Technological advances in the surgical management of trigeminal neuralgia. *Crit Rev Neurosurg.* 1999 Mar 24;9(2):70–8.
57. Karol EA, Sanz OP, Gonzalez La Riva FN, Rey RD. A micrometric multiple electrode array for the exploration of gasserian and retrogasserian trigeminal fibers: preliminary report. Technical note. *Neurosurgery.* 1993 Jul;33(1):154–8.
58. Gusmão S, Oliveira M, Tazinaffo U, Honey CR. Percutaneous trigeminal nerve radiofrequency rhizotomy guided by computerized tomography fluoroscopy. Technical note. *J Neurosurg.* 2003 Oct;99(4):785–6.
59. Xu S jun, Zhang W hua, Chen T, Wu C yuan, Zhou M de. Neuronavigator-guided percutaneous radiofrequency thermocoagulation in the treatment of intractable trigeminal neuralgia. *Chin Med J (Engl).* 2006 Sep 20;119(18):1528–35.
60. Liu M, Wu CY, Liu YG, Wang HW, Meng FG. Three-dimensional computed tomography-guided radiofrequency trigeminal rhizotomy for treatment of idiopathic trigeminal neuralgia. *Chinese medical sciences journal = Chung-kuo i hsueh k'o hsueh tsa chih.* 2005 Sep;20(3):206–9.
61. Kanpolat Y, Savas A, Bekar A, Berk C. Percutaneous controlled radiofrequency trigeminal rhizotomy for the treatment of idiopathic trigeminal neuralgia: 25-year experience with 1,600 patients. *Neurosurgery.* 2001 Mar;48(3):524–32; discussion 532-4.
62. Latchaw JP, Hardy RW, Forsythe SB, Cook AF. Trigeminal neuralgia treated by radiofrequency coagulation. *J Neurosurg.* 1983 Sep;59(3):479–84.
63. Mittal B, Thomas DG. Controlled thermocoagulation in trigeminal neuralgia. *J Neurol Neurosurg Psychiatry.* 1986 Aug;49(8):932–6.
64. Kanpolat Y, Onol B. Experimental percutaneous approach to the trigeminal ganglion in dogs with histopathological evaluation of radiofrequency lesions. *Acta Neurochir Suppl (Wien).* 1980;30:363–6.
65. Smith HP, McWhorter JM, Challa VR. Radiofrequency neurolysis in a clinical model. Neuropathological correlation. *J Neurosurg.* 1981 Aug;55(2):246–53.
66. Cheng JS, Sanchez-Mejia RO, Limbo M, Ward MM, Barbaro NM. Management of medically refractory trigeminal neuralgia in patients with multiple sclerosis. *Neurosurg Focus.* 2005 May 15;18(5):e13.
67. Berk C, Constantoyannis C, Honey CR. The treatment of trigeminal neuralgia in patients with multiple sclerosis using percutaneous radiofrequency rhizotomy. *Can J Neurol Sci.* 2003 Aug;30(3):220–3.
68. Håkanson S. Trigeminal Neuralgia Treated by the Injection of Glycerol into the Trigeminal Cistern. *Neurosurgery.* 1981 Dec 1;9(6):638–41.
69. Leksell L. Cerebral radiosurgery. I. Gammathalanotomy in two cases of intractable pain. *Acta Chir Scand.* 1968;134(8):585–95.
70. Gamma Knife [Internet]. Wikipedia. 2022 [cited 2022 Jun 22]. Available from: <https://de.wikipedia.org/wiki/Gamma-Knife>
71. Gorgulho AA, de Salles AAF. Impact of radiosurgery on the surgical treatment of trigeminal neuralgia. *Surgical Neurology.* 2006 Oct;66(4):350–6.
72. Pollock BE, Phuong LK, Gorman DA, Foote RL, Stafford SL. Stereotactic radiosurgery for idiopathic trigeminal neuralgia. *J Neurosurg.* 2002 Aug;97(2):347–53.
73. Petit JH, Herman JM, Nagda S, DiBiase SJ, Chin LS. Radiosurgical treatment of trigeminal neuralgia:

- evaluating quality of life and treatment outcomes. *Int J Radiat Oncol Biol Phys*. 2003 Jul 15;56(4):1147–53.
74. Maesawa S, Salame C, Flickinger JC, Pirris S, Kondziolka D, Lunsford LD. Clinical outcomes after stereotactic radiosurgery for idiopathic trigeminal neuralgia. *J Neurosurg*. 2001 Jan;94(1):14–20.
  75. Lopez BC. Stereotactic radiosurgery for primary trigeminal neuralgia: state of the evidence and recommendations for future reports. *Journal of Neurology, Neurosurgery & Psychiatry*. 2004 Jul 1;75(7):1019–24.
  76. Smith ZA, de Salles AAF, Frighetto L, Goss B, Lee SP, Selch M, et al. Dedicated linear accelerator radiosurgery for the treatment of trigeminal neuralgia. *J Neurosurg*. 2003 Sep;99(3):511–6.
  77. Romanelli P, Conti A, Redaelli I, Martinotti AS, Bergantin A, Bianchi LC, et al. Cyberknife Radiosurgery for Trigeminal Neuralgia. *Cureus*. 2019 Oct 28;
  78. Pollock BE, Phuong LK, Foote RL, Stafford SL, Gorman DA. High-dose Trigeminal Neuralgia Radiosurgery Associated with Increased Risk of Trigeminal Nerve Dysfunction. *Neurosurgery*. 2001 Jul 1;49(1):58–64.
  79. Kondziolka D, Lunsford LD, Flickinger JC, Young RF, Vermeulen S, Duma CM, et al. Stereotactic radiosurgery for trigeminal neuralgia: a multiinstitutional study using the gamma unit. *Journal of Neurosurgery*. 1996 Jun;84(6):940–5.
  80. Kondziolka D, Perez B, Flickinger JC, Habeck M, Lunsford LD. Gamma Knife Radiosurgery for Trigeminal Neuralgia. *Archives of Neurology*. 1998 Dec 1;55(12):1524.
  81. Massager N, Lorenzoni J, Devriendt D, Desmedt F, Brotchi J, Levivier M. Gamma knife surgery for idiopathic trigeminal neuralgia performed using a far-anterior cisternal target and a high dose of radiation. *J Neurosurg*. 2004 Apr;100(4):597–605.
  82. Brisman R, Mooij R. Gamma knife radiosurgery for trigeminal neuralgia: dose-volume histograms of the brainstem and trigeminal nerve. *J Neurosurg*. 2000 Dec;93 Suppl 3:155–8.
  83. Kondziolka D, Lacomis D, Niranjana A, Mori Y, Maesawa S, Fellows W, et al. Histological effects of trigeminal nerve radiosurgery in a primate model: implications for trigeminal neuralgia radiosurgery. *Neurosurgery*. 2000 Apr;46(4):971–6; discussion 976-7.
  84. Washington University in St. Louis. Stereotactic Neurosurgical Procedures [Internet]. 2022 [cited 2022 Jun 22]. Available from: <https://neurosurgery.wustl.edu/items/stereotactic-neurosurgical-procedures/>
  85. Mayo Clinic. Stereotactic radiosurgery. 2022 [cited 2022 Jun 22]; Available from: <https://www.mayoclinic.org/tests-procedures/stereotactic-radiosurgery/about/pac-20384526>
  86. Régis J, Metellus P, Hayashi M, Roussel P, Donnet A, Bille-Turc F. Prospective controlled trial of gamma knife surgery for essential trigeminal neuralgia. *J Neurosurg*. 2006 Jun;104(6):913–24.

## ŽIVOTOPIS

Rođen sam u Zagrebu 13.02.1997. Pohađao sam V. gimnaziju u Zagrebu te sam tijekom svog školovanja dva puta sudjelovao na državnom natjecanju iz biologije. Prvu godinu medicine sam upisao 2016. godine. Tijekom studija medicine sam bio član sekcije za kardiologiju s kojom sam u sklopu projekta „Čuvajmo naše srce“ dobio posebnu Dekanovu nagradu za doprinosu ugleda fakulteta. Tijekom fakulteta sudjelovao sam na više medicinskih kongresa od kojih bih istaknuo studentski kongres neuroznanosti gdje sam i aktivno sudjelovao kao izlagač sa dva prikaza slučaja, jedan iz neurologije, a drugi iz neurokirurgije. Osim u fakultetskim obavezama tijekom studiranja uživao sam i u sportskim aktivnostima i natjecanjima za fakultet. 2021./2022. akademske godine kao član vaterpolo tima našeg fakulteta osvojio sam treće mjesto na Sveučilišnom prvenstvu grada Zagreba, a na Sveučilišnom plivačkom natjecanju grada Zagreba 2022. u kojem sam sudjelovao u štafeti ali i pojedinačnim disciplinama kolege i ja smo osvojili drugo mjesto u ukupnom poredku za naš fakultet.