

Kirurško liječenje ozljeda vratne kralježnice

Đakulović, Marina

Master's thesis / Diplomski rad

2019

Degree Grantor / Ustanova koja je dodijelila akademski / stručni stupanj: **University of Zagreb, School of Medicine / Sveučilište u Zagrebu, Medicinski fakultet**

Permanent link / Trajna poveznica: <https://um.nsk.hr/um:nbn:hr:105:906696>

Rights / Prava: [In copyright](#)/[Zaštićeno autorskim pravom.](#)

Download date / Datum preuzimanja: **2024-12-02**



Repository / Repozitorij:

[Dr Med - University of Zagreb School of Medicine Digital Repository](#)



SVEUČILIŠTE U ZAGREBU
MEDICINSKI FAKULTET
SVEUČILIŠNI DIPLOMSKI STUDIJ SESTRINSTVA

Marina Đakulović

**Kirurško liječenje ozljeda vratne
kralježnice**

DIPLOMSKI RAD



Zagreb, 2019.

SVEUČILIŠTE U ZAGREBU
MEDICINSKI FAKULTET
SVEUČILIŠNI DIPLOMSKI STUDIJ SESTRINSTVA

Marina Đakulović

**Kirurško liječenje ozljeda vratne
kralježnice**

DIPLOMSKI RAD

Zagreb, 2019.

Ovaj diplomski rad izrađen je u Klinici za traumatologiju Draškovićeva Kliničkog bolničkog centra "Sestre milosrdnice" pod vodstvom dr.sc. Tihomira Banića, dr.med. i predan je na ocjenu u akademskoj godini 2018/2019.

POPIS KRATICA

ACLP – *anterior cervical locking plate*

ASIA – *American Spinal Injury Association*

AP – antero – posteriorno

SCIWOR – *spinal cord injury without radiological abnormalities*

CSLP – *cervical spine locking plate*

CT – kompjutorizirana tomografija

DVT – duboka venska tromboza

IASP – *International Association for the Study of Pain* - međunarodno udruženje za izučavanje boli

JIL – jedinica intenzivnog liječenja

LL – latero - lateralno

MR – magnetska rezonanca

RTG – rendgen

ROM – *range of movement*

SŽS – središnji živčani sustav

1.	ANATOMIJA	1
2.	BIOMEHANIKA KRALJEŽNICE	4
3.	KINEMATIKA KRALJEŽNICE	5
4.	PREVALENCIJA OZLJEDA.....	6
5.	MEHANIZAM I BIOMEHANIKA OZLJEDA KRALJEŽNICE	9
5.1.	MEHANIZAM OZLJEDE	10
5.2.	BIOMEHANIKA OZLJEDE.....	12
5.3.	PODIJELA OZLJEDA KRALJEŽNICE	12
6.	GORNJA VRATNA KRALJEŽNICA (C0-C2).....	12
7.	DONJA VRATNA KRALJEŽNICA (C3-C7)	13
8.	OSNOVE KLINIČKOG PREGLEDA.....	14
9.	NEUROLOŠKI PREGLED.....	14
10.	SINDROMI INKOMPLETNE LEZIJE MEDULE	17
11.	RADIOLOŠKA DIJAGNOSTIKA	18
11.1.	KONVENCIONALNE RTG SNIMKE.....	18
11.2.	KOMPJUTERIZIRANA TOMOGRAFIJA (CT).....	18
11.3.	MIJELOGRAFIJA/CT MIJELOGRAFIJA	18
11.4.	MAGNETSKA REZONANCA (MR)	19
12.	CERVIKALNA TRAKCIJA.....	19
13.	INDIKACIJE ZA OPERATIVNI ZAHVAT.....	20

14.	PRIPREMA ZA OPERATIVNI ZAHVAT.....	21
15.	SPINALNI ŠOK.....	22
16.	KORTIKOSTEROIDI.....	22
17.	POZICIONIRANJE PACIJENTA	23
18.	OPERATIVNI PRISTUPI.....	23
18.1.	PREDNJI TRANSORALNI PRISTUP.....	23
18.2.	VISOKI PREDNJI RETROFARINGEALNI PRISTUP	24
18.3.	PREDNJI PRISTUP SUBAKSIJALNE VRATNE KRALJEŽNICE.....	24
18.4.	STRAŽNJI PRISTUP.....	24
19.	KOMPLIKACIJE	25
19.1.	KOMPLIKACIJE KOD PREDNJEG PRISTUPA.....	25
19.2.	KOMPLIKACIJE KOD STRAŽNJEG PRISTUPA	25
20.	PREDNJA DEKOMPRESIJA	26
21.	STRAŽNJA DEKOMPRESIJA	26
22.	KOMPLIKACIJE OZLJEDA KRALJEŽNICA	26
23.	IMPLANTATI.....	27
23.1.	CERVICAL SPINE LOCKING PLATE – CSLP	27
23.2.	ANTERIOR CERVICAL LOCKING PLATE – ACLP	29
23.3.	CAGE.....	30
23.4.	MESH.....	30

23.5.	KANULIRANI VIJCI	32
23.6.	POLIAKSIJALNI VIJCI	32
24.	REHABILITACIJA	33
25.	BOL	36
26.	ZAHVALA	39
27.	LITERATURA:.....	40
28.	ŽIVOTOPIS.....	42

SAŽETAK

KIRURŠKO LIJEČENJE OZLJEDA VRATNE KRALJEŽNICE

Marina Đakulović

Ozljede vratne kralježnice česte su ozljede koštano–zglobnog sustava i mogu za posljedicu imati i letalan završetak. Stoga se ozljedama kralježnice i ozljedama kralježnične moždine treba pristupiti vrlo ozbiljno i pažljivo. Posljedice mogu biti mnogobrojne i vrlo teške, kako za samoga pacijenta, tako i za pacijentovu bližu i dalju obitelj, te su velik društveno–ekonomski problem. Pacijentu i njegovoj obitelji se osim medicinske skrbi treba pružiti i psihološka pomoć koja je u današnjim bolničkim uvjetima vrlo skromna ili gotovo da je ni nema. Ovisno o stanju stanju pacijenata, kvaliteta života je narušena te treba promišljati i o načinu poboljšanja i olakšavanju svakodnevice teško ozlijeđenih pacijenata.

S obzirom na prevalenciju ozljeda mlađe dobne skupine, treba što više raditi na edukaciji stanovništva i prevenciji.

Osvješčivanje i prevencija ozljeda su bitni, no u bolničkim uvjetima, kada je do ozljede već došlo, treba minimalizirati komplikacije, osigurati pravodobno i pravilno liječenje ozljeda te sustavno raditi na edukaciji kompletnog medicinskog tima.

Cijeli tim treba djelovati brzo, spretno i kooperativno, od samog mjesta nezgode do bolnice, uključujući sve djelatnike koji sudjeluju u dijagnostici, liječenju i zdravstvenoj njezi pacijenta. Od djelatnika hitne medicinske pomoći, kirurga, tima u hitnom bolničkom prijemu, radiologa, inženjera medicinske radiologije, anesteziologa, medicinskih sestara u JIL-u, operacijskih sestara, anestezioloških tehničara, odjelnih sestara te fizioterapeuta.

Ključne riječi: vratna kralježnica, ozljede kralježnice, ozljede kralježnične moždine, pacijent

SUMMARY

SURGICAL TREATMENT OF CERVICAL SPINAL INJURIES

Marina Đakulović

Cervical spine injuries are frequent injuries of the skeletal system and can result in a lethal end. Therefore should spinal injuries and spinal cord injuries be treated very seriously and carefully. Occurring consequences can be numerous and very serious, both for the patient himself and for the patient's close and extended family, and are a major socio-economic problem. In addition to a medical care, the patient and his family should also be provided with psychological help and assistance, which is at the present hospital conditions very modest or is almost non-existent. Depending on the patient's condition, the quality of life is impaired so there should be taken in consideration the ways of improving and facilitating the daily life of seriously injured patients.

Given that the prevalence of injuries is within the group of younger age, the priority should be given to the education of the population and prevention.

Raising awareness and prevention of injuries are essential, but when an injury has already occurred, in hospital conditions should be ensured the minimalization of complications, timely and proper treatment of injuries and systematic work on education of the entire medical team.

The whole team should act promptly, skilfully and cooperatively, from the accident scene to the hospital, including all staff involved in the diagnosis, treatment and health care of the patient. From emergency medical staff, surgeons, emergency hospital team, radiologists, medical radiology engineers, anesthesiologists, nurses at the Intensive Treatment Unit, surgery nurses, anesthesiology technicians, ward nurses and physical therapists.

Keywords: cervical spine, spinal injuries, spinal cord injuries, patient

1. ANATOMIJA

"Kralježnica (*columna vertebralis*) uz lubanju i skelet prsnog koša čini aksijalni dio skeleta, a proteže se od lubanje do zdjelice te je u odraslih čine 33 do 34 kralješka. U prosječne odrasle osobe dugačka je oko 70 cm i sastoji se od vratnog, prsnog, slabinskog, sakralnog i kokcigealnog dijela. Kralježnica je savijena u obliku dvostrukog slova "S" radi bolje distribucije opterećenja, kao i pokretljivosti, pa tako razlikujemo vratnu i slabinsku lordozu (konveksitet kurvature prema naprijed) te prсну i sakralnu kifozu (konveksitet kurvature prema straga). Od 33 kralješka, od proksimalnog prema distalnom, razlikujemo 7 vratnih, 12 prsnih i 5 slabinskih kralježaka koji su slobodni. Između trupova slobodnih kralježaka (osim između prva dva vratna kralješka) nalaze se fibrokartilaginozni intervertebralni diskusi koji su građeni od dva osnovna dijela – jezgre (*nucleus pulposus*) i prstena (*annulus fibrosus*). Intervertebralni diskusi omogućuju bolju distribuciju opterećenja između susjednih kralježaka te djeluju poput gumenih amortizera i na taj način apsorbiraju kinetičku energiju prilikom stajanja, hodanja ili trčanja. U isto vrijeme diskusi omogućuju pokretljivost između trupova kralježaka koja je najveća u vratnom dijelu kralježnice. Ispred i ispod trupova nalaze se uzdužni prednji i stražnji intervertebralni ligamenti koji imaju potpornu ulogu te sprječavaju hiperfleksiju i hiperekstenziju kralježnice.

Kralješci se ubrajaju u nepravilne kosti (*ossa irregularia*), no većina ih je građena od trupa (*corpus*) s prednje strane te luka (*arcus*) sa stražnje strane. Trup i luk kralješka zatvaraju foramen ili otvor kralješka kroz koji prolazi kralježnična moždina. Luk kralješka sačinjen je od dva pedikla koji su usmjereni prema trupu kralješka te dvije lamine spljoštenog oblika koje se spajaju straga u medijalnoj ravnini i na taj način formiraju luk kralješka. Pedikli na svojem gornjem i donjem rubu imaju udubine i tako formiraju intervertebralne otvore ili foramene kroz koje prolaze moždinski živci. Luk kralješka ima sedam izdanaka. Na spoju dviju lamina straga nalazi se trnasti nastavak (*processus spinosus*). Poprečni su nastavci (*processus transversus*) parni i pružaju se lateralno s obje strane luka kralješka. Spinozni i transverzalni nastavci služe kao pripojište ligamentima koji stabiliziraju i mišićima koji pokreću kralježnicu. Dva su parna nastavka zglobovi nastavci (*processus articularis*). Gornji i donji artikularni nastavci pružaju se prema susjednim kralješcima kranijalno i kaudalno od spoja lamine i pedikla. Ovi nastavci služe uzglobljavanju susjednih kralježaka u prave sinovijalne zglobove te zbog toga sadrže zglobne plohe.

Funkcija i opterećenje kralježaka znatno se mijenja kraniokaudalno pa je tako u vratnih kralježaka primarno obilježje pokretljivost te su zbog toga obilježja vratnih kralježaka prilagođena velikoj pokretljivosti. Karakterizira ih mali ovalni trup, veliki triangularni vertebralni foramen, razdijeljeni spinozni nastavak te kanulirani transverzalni nastavak u kojem se nalazi transverzalni otvor (*foramen transversarium*) kroz koji prolazi *a.vertebralis*. Između *atlasa* i *axisa*, odnosno prvog i drugog vratnog kralješka ne nalazi se intervertebralni disk. Atlas nema trup ni trnasti nastavak. Sastoji se od dva luka (prednji i stražnji) koji se spajaju u lateralnim masama (*massae laterales*). Na prednjem luku nalazi se zglobna ploha kojom se atlas uzglobljava s densom (nastavkom aksisa). *Massae laterales* imaju zglobnu plohu na kranijalnoj strani kojom se uzglobljavaju s kondilima okcipitalne kosti te na kaudalnoj strani kojom se uzglobljavaju sa aksisom. Axis ili drugi vratni kralježak ima trup i luk. Od dodatnih obilježja treba istaknuti proksimalni izdanak trupa u obliku zuba (*dens axis*) kojim se aksis uzglobljava s lukom atlasa u trohoidni zglob koji omogućava zakretanje ovih kralježaka (glave) oko vertikalne osi. Kranijalno uz dens nalaze se i gornje zglobne plohe koje odgovaraju artikulacijskim ploham *massa laterales* atlasa. Sedmi vratni kralježak zbog velikoga trnastog nastavka koji možemo palpirati kroz kožu baze vrata nazivamo *vertebra prominens*.

Glava je spojena sa kralježnicom pomoću gornjeg i donjeg zgloba glave. Gornji zglob (*articulatio atlantooccipitalis*) jajoliki je zglob kojem konveksna zglobna tijela čine kondili zatiljne kosti, a konkavna se nalaze na prvom vratnom kralješku (*atlas*). Gibanja u ovom zglobu vrše se u dvije osi, oko poprečne osi glava se pregiba prema naprijed (antefleksija) i prema natrag (retroflexija). Oko sagitalne osi glava se sagiba u stranu (laterofleksija).

Donji zglob glave (*articulatio atlantoaxialis*) spoj je prvog i drugog vratnog kralješka u kojem se vrši rotacija glave u stranu.

Tijela kralježaka međusobno su povezana intervertebralnim diskovima (*disci intervertebrales*), vezivno-hrskavičnim pločama kojima se visina od vratnih kralježaka (oko 4 mm) povećava u slabinskom dijelu do otprilike 20 mm. U vanjskom dijelu diskovi imaju čvrst vezivni prsten (*anulus fibrosus*), dok se u središnjem dijelu nalazi mekana želatinozna jezgra (*nucleus pulposus*). Središnji dio omogućuje gibanje susjednih tijela kralježaka te svojim elastičnim svojstvima ravnomjerno raspoređuje i ublažuje djelovanje sila i opterećenja koja djeluju na kralježnicu. Različitim dnevnim aktivnostima *nucleus pulposus* pod silom tjelesne

težine gubi vodu, te postaje tanji, što rezultira smanjenjem visine kralježnice do 2 cm, a ovaj proces je reverzibilan i tjelesna se visina vraća u prvobitnu vrijednost nakon odmora.

Tijela kralježaka učvršćuju prednja i stražnja uzdužna sveza (*ligg. longitudinale anterius et posterius*) koje sežu od tijela prvih vratnih kralježaka do križne kosti.

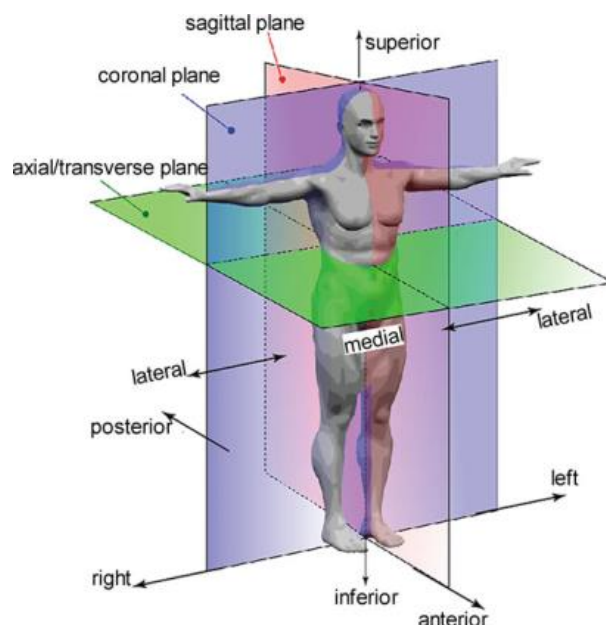
Lukovi susjednih kralježaka čvrsto su spojeni čvrstim žutim elastičnim svezama (*ligg. flava*).

Gibanja u kralježnici rezultat su malih gibanja između 23 kralješka. U vratnom dijelu moguće su kretanje u svim smjerovima. Oko poprečne osi govorimo o pregibanju prema naprijed (antefleksija) i natrag (retrofleksija), oko sagitalne osi u stranu (laterofleksija) te oko vertikalne osi o rotaciji između prvog i drugog vratnog kralješka te cirkumdukciji.

Leđna moždina (*medulla spinalis*) dio je središnjeg živčanog sustava, nalazi se u vertebralnom kanalu (*canalis vertebralis*), a duga je oko 42 cm. Počinje u visini *foramena magna*, a završava u visini prvog ili drugog lumbalnog kralješka suženjem (*conus medullaris*).

Leđna moždina poput mozga ima ovojnice koje je okružuju. Vanjska ovojnica naziva se *dura mater spinalis*, sastoji se od meningealnog lista koji nije srastao u periost kralješka te se između *dure mater spinalis* i periosta kralješka nalazi epiduralni prostor u kojem se nalaze venski pleksusi i masno tkivo. Sljedeće su ovojnice *arachnoidea spinalis* i *pia mater spinalis*, između njih se nalazi subarahnoidalni prostor koji je ispunjen cerebrospinalnim likvorom (*liquor cerebrospinalis*).

Nn. cervicales – postoji osam pari cervikalnih živaca. Prvi cervikalni živci izlaze u prostoru između atlasa i okcipitalne kosti. Ostali prolaze kroz intervertebralne otvore između cervikalnih kralježaka, a osmi cervikalni živac izlazi kroz intervertebralni otvor između sedmog cervikalnog i prvog torakalnog kralješka. Prednje grane prvih četiriju cervikalnih živaca formiraju *plexus cervicalis*, dok prednje grane donjih četiriju cervikalnih i prednja grana torakalnog živca formiraju *plexus brachialis*" (1).



Slika 1. Anatomske ravnine i definicije položaja

Izvor: https://www.researchgate.net/figure/Anatomical-planes-and-position-definition-The-axial-plane-also-called-transverse-plane_fig1_303653621

2. BIOMEHANIKA KRALJEŽNICE

Kralježnica svojom čvrstoćom i oblikom ima zaštitnu funkciju kralježnične moždine i korijena živaca. Normalnu biomehaniku kralježnice čine neometani rasponi kretnji između zglobova. Pokrete tijela kralježaka i stupanj pomaka određuju zglobovi i ligamenti koji zbog svoje jačine, viskoznosti i elastičnosti imaju sposobnost apsorpiranja velike količine energije. Longitudinalni i drugi ligamenti starenjem degeneriraju kao i sve spinalne strukture. O njima ovisi raspon kretnji kralježnice (2).

Funkcijski i biomehanički, kralježnicu sagledavamo zajedno s glavom koja svojom masom određuje prijenos statičkih i dinamičkih sila. Morfološki i biomehanički, vratna kralježnica je samo gornji segment kralježnice, no poremećaji u drugim segmentima odražavaju i u vratnom dijelu kralježnice zbog dvonožnog hoda i uspravnog stava tijela. Dakle, za vratnu kralježnicu su važni statički i dinamički odnosi zdjelice i donjih ekstremiteta.

Temeljne biomehaničke zadaće kralježnice:

- Prijenos sila i opterećenja od glave i trupa do zdjelice
- Omogućavanje potrebnih i zadovoljavajućih fizioloških pokreta između pojedinih dijelova tijela
- Zaštita kralježnične moždine od mehaničkih sila ili štetnih pokreta

3. KINEMATIKA KRALJEŽNICE

Pokrete među kralješcima proučava kinematika. Dva faktora koja određuju pokretljivost kralježnice su geometrija zglobnih ploha i mehaničke osobine pridodanih struktura.

Iako su pokreti glave i vratne kralježnice kombinirani u atlantookcipitalnom, atlantoaksijalnom zglobu i zglobovima između ostalih vratnih kralježaka postoje određene specifičnosti svakog segmenta.

Atlantookcipitalni zglob je prema obliku zglobnih tijela elipsoidan. Ta dva zgloba zajedno tvore cjelinu djelujući kao jedan. Pokreti oko poprečne osi su antero-posteriornog smjera (fleksija i ekstenzija). Oko sagitalne osi je moguća vrlo mala laterofleksija desno ili lijevo, dok je ekstenzija ili fleksija je moguća oko $10 - 15^\circ$. Za razliku od ostalih segmenata kralježnice rotacije (pokreti oko okomite osi) kod vratne kralježnice nisu moguće.

Pokreti u sva tri atlantoaksijalna zgloba oko okomite osi koju tvori zub aksisa odvijaju se simultano. Pri tome lateralni atlantoaksijalni zglobovi podupiru i podržavaju glavu preko atlasa. Ovaj zglob je najpokretljiviji u vratnoj kralježnici, s obzirom na opseg pokreta lijevo i desno $25 - 30^\circ$.

Između svaka dva kralješka ispod razine C3-C7 mogući pokreti su fleksija, ekstenzija, laterofleksija i aksijalna rotacija.

Raspon pokreta fleksija-ekstenzija ovisi o geometriji i krutosti međukralježničke ploče. To znači da će raspon tih pokreta biti veći što je veća visina ploče i manji

anteroposteriorni promjer, odnosno pri lateralnoj fleksiji što je manji latero-lateralni promjer. S druge strane, što je ploča kruća to će raspon pokreta biti manji.

Sveze u kinematici imaju važnu ulogu. Pri ekstenziji i reklinaciji zateže se prednja uzdužna sveza, dok se pri fleksiji zateže stražnja. Žute sveze i lig. nuchae se rastežu u fleksiji, u prvotno stanje se vraćaju pri ekstenziji. Time se održava napetost i sprječava se mogućnost njihovog ulaska u kralježnični kanal.

Pokretljivost kralježnice u svim smjerovima je gotovo 90°. Fleksija i ekstenzija u atlantookcipitalnom zglobu iznosi oko 35°. Kada govorimo o rotaciji, u atlantoaksijalnom zglobu se vrši skoro 50 % svih rotacija vratne kralježnice, dok se 40 % odvija u donjem segmentu između trećeg i sedmog vratnog kralješka. Maksimalna fleksija i ekstenzija se vrši između četvrtog i petog vratnog kralješka. Rasponi pokreta variraju i ovise o dobi i gipkosti kralježnice (3).

4. PREVALENCIJA OZLJEDA

Prevalencija fraktura vratne kralježnice kao posljedica traume ovisi o broju populacije koju pokriva određeni traumatološki centar. Općenito, približno 2-6 % traumatiziranih pacijenata ima frakturu vratne kralježnice. Ozljeda kralježnične moždine javlja se pretežno kod mlađih muškaraca. Omjer muškaraca naspram žena je 4:1, ali zadnjih godina se javlja porast ozljeda kod žena (4). Većina ozljeda medule su posljedica nestabilnih fraktura cervikalne kralježnice (5). Rizik prijeloma vratne kralježnice kod traumatoloških pacijenata prikazan je u tablici 1.

Tablica 1 Rizici prijeloma vratne kralježnice kod traumatoloških pacijenata.

Prema: Rockwood and Green's Fractures in Adults.

Žarišni neurološki deficit	34.0
Nesvjestica	14.0
Prijelom lubanje	9.9
Kontuzija mozga	9.1
Intrakranijalni hematoma	7.8
Prolazan gubitak svijesti	5.4
Razderotina glave	5.1
Nesreća motornim vozilom velikom brzinom	4.5
Ozljeda pješaka automobilom	3.8
Prijelom mandibule	2.3
Prijelom lica	2.1
Razderotina lica	2.1
Intoksikacija	1.8
Prometna nezgoda motorom	1.4
Dob	1.04
Pad	1.0
Muški spol	1.0
Nesreća motornim vozilom malom brzinom	0.84
Korištenje pojasa za vezanje	0.42
Udarac tupim predmetom	0.09

4.1. DEFINICIJE POJMOVA KOD OZLJEDE MEDULE

Tablica 2. Definicije pojmova kod ozljede medule.

Prema: Rockwood and Green's Fractures in Adults.

Poremećaj	Gubitak motoričke i senzorne funkcije
Invalidnost	Gubitak svakodnevnog funkcioniranja
Tetraplegija	Gubitak motoričke i/ili senzorne funkcije u vratnom segmentu
Paraplegija	Gubitak motoričke i/ili senzorne funkcije u torakalnom, lumbalnom ili sakralnom segmentu
Miotom	Skup mišićnih vlakana motoričkih aksona unutar svakog segmenta živca
Dermatom	Kožno područje inervirano senzornim aksonom unutar svakog segmenta živca
Neurološki nivo	Najkaudalniji nivo sa normalnom motoričkom i senzornom funkcijom na obje strane
Senzorni nivo	Najkaudalniji nivo sa normalnom senzornom funkcijom na obje strane
Motorički nivo	Najkaudalniji nivo sa normalnom motoričkom funkcijom na obje strane
Senzorni rezultat	Numerički zbroj senzornih poremećaja
Motorički rezultat	Numerički zbroj motoričkih poremećaja
Nekompletna ozljeda	Parcijalno očuvanje senzorne i/ili motoričke funkcije ispod neurološkog nivoa i senzornog i/ili motoričkog očuvanja najnižeg sakralnog segmenta
Kompletna ozljeda	Odsutnost senzornih i motoričkih funkcija u najnižem sakralnom segmentu
Zona parcijalnog očuvanja	Dermatomi i miotomi kaudalno do razine neurološkog nivoa koji ostaju parcijalno inervirani, koristi se samo kod kompletnih ozljeda

U tablici 3 prikazan je utjecaj razine ozljede vratne kralježnice na motorne i senzorne funkcije.

Tablica 3. Utjecaj razine ozljede vratne kralježnice na motorne i senzorne funkcije.

Prema: Modificirano prema Kurtović B. Zdravstvena njega neurokirurških bolesnika str 147.

RAZINA OZLJEDE	MOTORNE FUNKCIJE	SENZORNE FUNKCIJE
C1 – C4	Kvadriplegija, gubitak svih motornih funkcija od vrata naniže	Gubitak svih senzornih funkcija u vratu i niže
C5	Kvadriplegija, gubitak svih funkcija ispod gornjeg dijela ramena	Gubitak osjeta ispod ključne kosti, većeg dijela ruku i šaka, prsa, abdomen i donji ekstremiteti
C6	Kvadriplegija, gubitak svih funkcija ispod ramena i gornjih dijelova ruku	Gubitak svih osjeta kao i u C5, ali postoji više osjeta u rukama i palčevima prstiju
C7	Djelomična kvadriplegija, gubitak funkcije u dijelovima ruku i šaka	Gubitak osjeta ispod ključne kosti i dijela ruku i šaka
C8	Djelomična kvadriplegija, gubitak funkcije u dijelovima ruku i šaka	Gubitak osjeta ispod prsa i dijelovima šaka
Th1 – Th6	Paraplegija, gubitak funkcija ispod srednjeg dijela prsa	Gubitak osjeta od srednjeg dijela prsa prema dolje

5. MEHANIZAM I BIOMEHANIKA OZLJEDA KRALJEŽNICE

Kralježnica je sastavljena od segmentalnih funkcionalnih jedinica koje su sastavljene od dva susjedna kralješka vezana u prednjoj kolumni intervertebralnim diskom te prednjim i stražnjim longitudinalnim ligamentom, dok stražnju kolumnu čine pedikli, lamine, transverzalni i spinozni nastavci kralježaka, parni mali (zigapofizealni) zglobovi te interspinozni i supraspinozni ligamenti, žuti (*ligamentum flavum*) i ligamenti kapsule malih zglobova. Odstupanja su u okcipito-atlasno-aksijalnom segmentu (C0-C1-C2) i sakrumu s kokcigisom.

Kod ozljeda kralježnice dolazi do kombiniranih mišićno-ligamentarno-koštano-zglobnih oštećenja zato što jednu funkcionalnu jedinicu čini više različitih struktura. Na

primjer, prijelomi tijela kralježaka često su vezani uz ozljede ligamenata stražnje kolumne, prednja distrakcija kroz intervertebralni disk prati rupturu ligamenta stražnjeg kompleksa ili prijelome pedikla i lamine.

Najveći broj ozljeda se klinički manifestira kao prijelom i luksacija. One su lako prepoznatljive na konvencionalnim radiološkim snimkama. Ponekad dolazi do pogrešne interpretacije kada korpus privuče pažnju, iako su za stabilitet kralježnice bitniji stražnji elementi.

Do izoliranih ozljeda ligamenata i intervertebralnih diskova koje za posljedicu imaju instabilitet ili ekstruziju diskova sa teškim neurološkim oštećenjem, dolazi vrlo rijetko. Na konvencionalnim radiološkim snimkama samo ponekad se jave indirektni znakovi ozljede te je iz tog razloga postavljen radiološki pojam *SCIWOR*-a (*spinal cord injury without radiological abnormalities*). S obzirom da je bez MR i CT mijelografije nemoguće postaviti indikacije nastavka liječenja, oni su nezaobilazna metoda u dijagnostici.

5.1. MEHANIZAM OZLJEDE

Incidencija ozljeda kralježnice sudjeluje u prosjeku sa 4 % u ukupnim koštano - zglobnim ozljedama lokomotornog sustava. Biomehaničke značajke te smjer i jačina sile uvjetuju tip ozljede. Učestalost ozljeda kralježnice po funkcionalnim cjelinama prikazana je u tablici 4.

Tablica 4. Učestalost ozljeda kralježnice po funkcionalnim cjelinama.

Prema: Perović D. Buljat G. Mehanizam i biomehanika ozljeda kralježnice.

FUNKCIONALNA CJELINA	% OZLJEDA KRALJEŽNICE
C0-C2 gornja vratna	10
C3-C7 donja vratna	21
T1-T11 prsna	19
T12-L1 prsnoslabinski prijelaz	32
L2-L5 slabinska	18

Iz gornje tablice možemo vidjeti da je u kliničkoj praksi po broju ozljeda vratna kralježnica na drugom mjestu. Na gornjoj vratnoj kralježnici skoro je jednak uzrok prometne nezgode i padovi, dok su sportske ozljede rijetke. Na donjoj vratnoj kralježnici odskaku prometne nezgode u velikom broju a prate ih ozljede kod skoka na glavu kod mlađe dobne skupine (6) što je prikazano u tablici 5.

Tablica 5: Postotak uzroka koštano-zglobnih ozljeda kralježnice prema funkcionalnim cjelinama.

Prema: Perović D. Buljat G. Mehanizam i biomehanika ozljeda kralježnice.

UZROK	C1-C2	C3-C7	T1-T11	T12-L1	L2-L5
Prometna nesreća	52	49	37	13	23
Pad u nivou ili s visine	44	22	60	77	72
Direktan udarac ili prignječenje	2	10	2	9	3
Strijelne ozljede		<2			<1
Zaranjanje skokom		16			

S obzirom da u Hrvatskoj ne postoji registar bolesnika s tetraplegijom i paraplegijom, dostupni su samo statistički podaci Specijalne bolnice za medicinsku rehabilitaciju Varaždinske Toplice. Ta bolnica godišnje rehabilitira oko 100 novih pacijenata, od čega je 52 % pacijenata sa tetraplegijom, 46 % paraplegijom, te 2 % pacijenata s neurološkim ispadima bez određene razine ozljede (7).

5.2. BIOMEHANIKA OZLJEDE

Iako kralježnica funkcionira kao cjelina, a djelovanje sila translacije i rotacije su složeni procesi, biomehanika ozljeda kralježnica je još uvijek predmet istraživanja. Da bismo lakše razumjeli nastanak ozljeda, biomehaniku ozljeda promatramo kroz tri osnovne sile a to su kompresija, torzija i tenzija-savijanje (6). Poznavanjem ovih sila razumije se mehanička i neurološka stabilnost koja pomaže u izboru načina liječenja (8).

5.3. PODIJELA OZLJEDA KRALJEŽNICE

- Jednostavne frakture – najčešće na trnastim i poprečnim nastavcima
- Kompresijske frakture – tijelo kralješka pritisnuto zbog hiperfleksijske ozljede:
 - Jeffersonova fraktura – fraktura atlasa nakon vertikalne kompresivne sile, često završava letalno kao posljedica sekundarnog pomicanja koje uzrokuje dislociranje koštanih fragmenata te dolazi do raskidanja medule i smrti
 - Atlanto-okcipitalna dislokacija – odvajanje atlasa od zatiljne kosti koje dovodi do smrti
 - Fraktura densa – najčešći tip prijeloma, uzrokuje ju vertikalna kompresija uz moguću hiperekstenziju, najčešće kod pada na glavu
- Dislokacije – kada jedan kralježak prelazi preko drugoga
- Subluksacije – djelomična dislokacija jednog kralješka preko drugoga (9)

6. GORNJA VRATNA KRALJEŽNICA (C0-C2)

Kod pada udarcem u čelo javlja se hiperekstenzijska sila (savijanje-tenzija), dolazi do udara okcipitalne kosti na stražnji luk atlasa te dolazi do njegovog prijeloma pri čemu je moguća ozljeda vertebralne arterije.

Kod pada direktno na tjeme glave, dolazi do utiskivanja okcipitalnih kondila u *masse lateralis* atlasa i prijeloma prednjeg i stražnjeg luka. Naziva se i Jefferson-ov prijelom a javlja se sa dva ili više fragmenata.

Direktnu vezu između smjera vektora sile i tipa prijeloma vidimo kod ozljede densa. Ako dolazi do djelovanja sile savijanja u laterolateralnom smjeru dolazi do avulzije vrška – tip 1, dok kod sile savijanja u anteroposteriornom smjeru dolazi do prijeloma široke baze densa na trupu – tip 3. Kada dolazi do djelovanja sile između ta dva smjera dolazi do prijeloma densa – tip 2. Prednja i stražnja dislokacija atlasa moguća su kod djelovanja sile veće jačine u istom smjeru.

Prednja distrakcija sa frakturom *pars interartikularisa (istmus)* C2 kralješka javlja se kod hiperekstenzije glave i taj prijelom je poznat kao *hangman's fracture* kao kod izvršavanja kazne vješanjem nekada, dok se danas javlja kod udarca u bradu i hiperekstenziji glave te kod pada na glavu koja je ekstenzirana.

7. DONJA VRATNA KRALJEŽNICA (C3-C7)

Pri udarcu na tjeme može doći do kompresijskog prijeloma trupa kralješka ako se aksijalna kompresijska sila prenese na donji dio kralježnice.

Kod djelovanja sile savijanja u sagitalnoj ravnini (fleksije) javlja se distrakcija stražnjih i kompresija prednjih elemenata. Vrlo često je ta kombinacija uzrok ozljede ili s kompresivnim prijelomom, ili avulzijom gornje pokrovne plohe trupa gornjeg kralješka i subluksacijom gornjeg. Ako je sila veće jačine, dolazi do preskakanja ili prijeloma para zglobnih nastavaka i distrakcije stražnjih ligamentarnih struktura uz kompresiju korpusa kralješka. Kada se smjer sile promijeni u savijanje (ekstenziju) dolazi do distrakcije prednjih ligamentarnih struktura i diska i prijeloma pedikla ili interartikularnog dijela i lamine kralješka. Klinički se takve ozljede očituju kao luksacije.

Unilateralna dislokacija vratne kralježnice se javlja ako se uz tu silu javi sila savijanja u frontalnoj ravnini (laterofleksija) i torzija u horizontalnoj ravnini.

Osim oštećenja koštanog dijela kralježnice može se javiti oštećenje kralježnične moždine i neurološkog ispada, iako biomahanički medula omogućava određeni postotak deformacije bez organskog ili funkcionalnog oštećenja. Epiduralni prostor koji je ispunjen masnim tkivom i subduralni prostor ispunjen likvorom služi kao njena zaštita (6).

8. OSNOVE KLINIČKOG PREGLEDA

Kod ozlijeđenog pacijenta sa sumnjom na ozljedu vratne kralježnice preporuča se postavljanje imobilizacije te brz i pažljiv transport od mjesta nezgode do bolničkog centra (10).

Kod pacijenta kod kojeg postoji sumnja na ozljedu kralježnice prvenstveno treba uzeti anamnezu i saznati lokalizaciju boli. Ono što nas može dovesti na pravi put je saznanje o okolnostima nastanka ozljede. Ukoliko je posrijedi prometna nezgoda da li je riječ o sudaru i koje vrste, da li je riječ o izlijetanju sa ceste, korištenje sigurnosnog pojasa i drugi korisni podaci. Važno je dobiti informacije i o postojanju tranzitornih neuroloških deficita.

9. NEUROLOŠKI PREGLED

Kod neurološkog pregleda procjenjujemo motoriku (odsutnost ili prisutnost kretnji i gradaciju mišićne snage), osjet i reflekse. Radi praćenja neurološkog statusa i izbjegavanja razlika među ispitivačima stupanj mišićne snage je standardiziran i prikazan je u tablici 6.

Tablica 6. Stupnjevi mišićne snage.

Prema Kvesić D. Osnove kliničkog pregleda, procjena neurološkog statusa i praćenje neuroloških promjena u tijeku dijagnostike i liječenja ozljeda kralježnice.

0	Nema funkcije
1	Kontrakcija se može palpirati, nema pokreta u zglobu
2	Kompletan opseg pokreta u zglobu (ROM), bez gravitacije (povlači po podlozi)
3	Kompletan ROM protiv gravitacije (odiže ekstremitet od podloge)
4	Kompletan ROM protiv gravitacije uz savladavanje slabog otpora
5	Normalna funkcija, kompletan ROM protiv gravitacije i otpora

Za procjenu motorike i osjetne snage kod ozljeda kralježnične moždine koristi se skala po Frankelu i slična je ASIA skali. Skala po Frankelu prikazana je u tablici 7.

Tablica 7. Skala po Frankelu.

Prema: Kvesić D. Osnove kliničkog pregleda, procjena neurološkog statusa i praćenje neuroloških promjena u tijeku dijagnostike i liječenja ozljeda kralježnice.

Frankel A	Kompletan deficit motorike i osjeta distalno od nivoa ozljede
Frankel B	Nema motorike, inkompletan ispad osjeta
Frankel C	Inkompletan ispad motorike i osjeta, motorika nekorisna (pomiče noge ali ne hoda)
Frankel D	Inkompletan ispad motorike i osjeta, motorika korisna (hoda uz pomoć)
Frankel E	Uredni motorika i osjet

Kada neurološki pregled pokaže da pacijent ima kompletan ispad motorike uz ispad svih kvaliteta osjeta distalno od nivoa ozljede, govorimo o kompletnoj leziji moždine koja ima vrlo lošu prognozu oporavka (11).

Budni i kooperativni pacijenti zahtijevaju kompletan neurološki pregled. *American Spinal Injury Association (ASIA)* je identificirala ključne minimalne elemente neurološke procjene kao preporuku za sve pacijente sa ozljedom kralježnice. Ključni elementi za procjenu neurološke funkcije su procjena snage pet specifičnih mišića u svakom udu i ubod iglom u 28 senzoričkih lokacija na svakoj strani tijela. Sa svake strane tijela, pet mišića predstavlja segment vratne moždine, drugih pet mišića lumbalni segment te su bodovani sa po 5 bodova na bodovnoj skali. Zbroj bodova svih 20 mišića daje ukupni zbroj za svakog pacijenta sa najvećim mogućim zbrojem od 100 bodova (za pacijente bez oštećenja). Za 28 senzornih dermatoma sa svake strane tijela, senzorne razine su bodovane od 0 do 2 boda na skali. Pacijent sa normalnim osjetom je bodovan sa najvećim zbrojem od 112 bodova (4). ASIA skala je prikazana na slici 2.

RIGHT		MOTOR KEY MUSCLES		SENSORY KEY SENSORY POINTS		SENSORY KEY SENSORY POINTS		MOTOR KEY MUSCLES		LEFT	
				Light Touch (LT)		Pin Prick (PP)					
		C2						C2			
		C3						C3			
		C4						C4			
		C5	Elbow flexors					C5	Elbow flexors		
		C6	Wrist extensors					C6	Wrist extensors		
		C7	Elbow extensors					C7	Elbow extensors		
		C8	Finger flexors					C8	Finger flexors		
		T1	Finger abductors (little finger)					T1	Finger abductors (little finger)		
		T2						T2			
		T3						T3			
		T4						T4			
		T5						T5			
		T6						T6			
		T7						T7			
		T8						T8			
		T9						T9			
		T10						T10			
		T11						T11			
		T12						T12			
		L1						L1			
		L2	Hip flexors					L2	Hip flexors		
		L3	Knee extensors					L3	Knee extensors		
		L4	Ankle dorsiflexors					L4	Ankle dorsiflexors		
		L5	Long toe extensors					L5	Long toe extensors		
		S1	Ankle plantar flexors					S1	Ankle plantar flexors		
		S2						S2			
		S3						S3			
		S4-5						S4-5			
		(VAC) Voluntary anal contraction (Yes/No)						(DAP) Deep anal pressure (Yes/No)			
		RIGHT TOTALS (MAXIMUM)	(50)	(56)	(56)			LEFT TOTALS (MAXIMUM)	(50)	(56)	(56)
		MOTOR SUBSCORES				SENSORY SUBSCORES					
		UER	UEL	LEM TOTAL	LEMS TOTAL	RLT	LLT	LT TOTAL	RPP	LPP	PP TOTAL
		MAX (25)	(25)	(50)	(25)	MAX (56)	(56)	(112)	MAX (56)	(56)	(112)
		NEUROLOGICAL LEVELS		3. NEUROLOGICAL LEVEL OF INJURY (NLI)		4. COMPLETE OR INCOMPLETE?		5. ASIA IMPAIRMENT SCALE (AIS)		ZONE OF PARTIAL PRESERVATION	
		Steps 1-5 for classification as on reverse				(In complete injuries only)				Most caudal level with any innervation	
		1. SENSORY R L								SENSORY R L	
		2. MOTOR R L								MOTOR R L	

Slika 2. ASIA skala

Izvor: Rockwood and Green's Fractures in Adults

Kod pacijenata koji nisu pri svijesti nije moguće napraviti neurološki pregled te se treba pažljivo inspicirati i palpirati. Ovratnik se ne smije skidati prije radiološke obrade zato što u prosjeku 3-5 % pacijenata bez svijesti ima ozbiljnu ozljedu vratne kralježnice (11).

10. SINDROMI INKOMPLETNE LEZIJE MEDULE

Sindromi inkompletnih lezija medule su skupine simptoma koji su grupirani u sindrome inkompletne lezije medule a to su:

- **Brown Sequard sindrom** – javlja se kod ozljede jedne lateralne polovine medule i rezultira paralizom ipsilateralnih mišića ispod razine ozljede, spasticitetom, hiperrefleksijom, kljenuti, gubitkom površnih refleksa te pozitivnim Babinski refleksom. Javlja se i kontralateralni gubitak osjeta temperature, boli i finog taktilnog osjeta. Ovaj sindrom javlja se najčešće kod ozljeda vatrenim ili hladnim oružjem. Kod ovog tipa ozljede je dobra prognoza oporavka kontrole mjehura i analnog sfinktera. Od 60 pacijenata njih 90 % je imalo neurološko poboljšanje.
- **Central cord sindrom** – javlja se kod ozljede centralnih dijelova medule, najčešće kod ekstenzijskih ozljeda medule. Tipično je da pacijenti već imaju degenerativnu stenozu vratne kralježnice, dakle kod starije populacije, te stražnji spondilofiti trupa kralješka i hipertrofični žuti ligament stišću moždinu sa stražnje strane. Pacijenti imaju minimalnu do nikakvu motoričku i senzornu funkciju u gornjim ekstremitetima dok su donji ekstremiteti pošteđeni. 50% pacijenata kontrolira mokraćni mjehur i analni sfinkter i pokretna je ali većina finu motoriku gornjih ekstremiteta nikada ne povraća.
- **Anterior cord sindrom** – javlja se kod ozljede prednje 2/3 medule koja je opskrbljena krvi prednjom spinalnom arterijom. Klasični mehanizam ozljede je fleksijsko-kompresijska sila na vratnu kralježnicu. Pacijenti imaju minimalnu ili nikakvu motornu funkciju. Sačuvan je samo grubi i duboki podražajni osjet. Javlja se flacidna (atrofična) paraliza i fascikulacije (mišićni trzajevi)
- **Posterior cord sindrom** – vrlo je rijetka ozljeda, izolirana je na stražnju kolumnu. Pacijenti gube proprioceptivni osjet (12).

11. RADIOLOŠKA DIJAGNOSTIKA

11.1. KONVENCIONALNE RTG SNIMKE

Konvencionalne RTG snimke, su korektne u dijagnostici ako prikazuju kompletnu lateralnu vizualizaciju vratne kralježnice. Mogućnost pogreške je manja od 1 %. Osjetljivost same lateralne vizualizacije je 83 %. Osjetljivost dodanih AP snimki sa otvorenim ustima je gotovo 100% (4)

11.2. KOMPJUTERIZIRANA TOMOGRAFIJA (CT)

CT se koristi kao dodatak konvencionalnim RTG snimkama jer daje bolji prikaz struktura zahvaljujući boljoj rezoluciji i kontrastnosti tkiva. Indikacije za CT su insuficijentan prikaz kranio-cerebralnog i cervikotorakalnog prijelaza, kod politraumatiziranih, za preoperativnu evaluaciju nestabilnih prijeloma, kod neuroloških ispada naoko stabilnih prijeloma te kod fraktura kojima se ne može odrediti stabilnost te kod manjih kompresijskih prijeloma. Posebice je učinkovit kod nestabilnih lezija stražnje kolumne, kod lezija i kompresija duralne vreće i intraduralnih struktura koštanim fragmentom, diskom ili epiduralnim hematomom.

11.3. MIJELOGRAFIJA/CT MIJELOGRAFIJA

Indikacije za mijelografiju su prijelomi sa neurološkim deficitom a MR kada nije moguće snimiti kontrastno sredstvo u subarahnoidalnom prostoru razdjeljuje intraduralne i ekstraduralne strukture. Sa ovom pretragom možemo dobiti uvid u leziju dure, avulziju korjenova živaca te vidjeti epiduralne procese kao što je hematom. Sve to može upućivati na leziju medule.

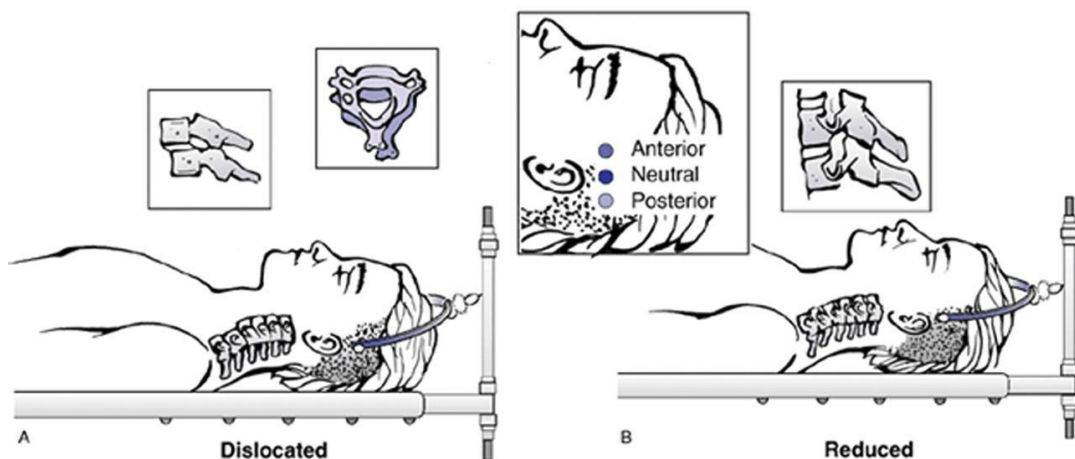
11.4. MAGNETSKA REZONANCA (MR)

Magnetska rezonanca daje uvid u lezije mekih česti i medule. Metoda izbora kod pacijenata sa neurološkim ispadom kod kojih ne vidimo koštanu leziju. Njome se može prikazati akutna disrupcija ligamenata, edemi, hemoragije, i transekcije medule. Lezije zglobne kapsule, interspinoznih ligamenata i ligamenta flava se slabije prikazuju (13).

12. CERVICALNA TRAKCIJA

Taylor je još 1929. godine predstavio držač kao metodu trakcije za redukciju ozljeda cervikalne kralježnice. Crutchfield je 1933. godine predstavio kliješta za cervikalnu trakciju. Ta kliješta zahtijevaju postavljanje pinova blizu tjemene kosti te limitiraju broj sigurno postavljenih trakcija zbog kontraindikacija. Gardner je 1973. godine njegov sistem poboljšao tako što je kreirao kliješta sa mogućnosti angulacije pinova. Ti pinovi ne zahtijevaju postavljanje tako blizu tjemene kosti lubanje, te omogućava upotrebu veće sile za repoziciju bez postavljanja pina u kost lubanje.

Pinovi se postavljaju u vanjsku stranu lubanje obostrano 1 cm iznad uške. Pinovi postavljeni sprijeda, drže glavu u relativnoj ekstenziji, dok postavljeni straga drže glavu u fleksiji kao što je prikazano na slici 3.



Slika 3. Cervikalna trakcija

Izvor: Rockwood and Green's Fractures in Adults

1968. godine je Nickel izumio Halo - prsten čiji se pinovi ostavljaju pomoću moment ključa snage 0,9 Nm. Dva prednja pina se postave sa prednje strane 1 cm iznad vanjske trećine obrva a dva stražnja pina na 180° od prednjih. U nekim slučajevima se može koristiti veći broj pinova za bolju stabilnost i kontrolu (14).

Trakcija vratne kralježnice se može koristiti kao privremena imobilizacija nestabilne kralježnice na mjestu ozljede ili u hitnom prijemu. Prednost traktije je izražena i pri premještanju pacijenta između klinika ili kod čekanja na operativni zahvat. Puno češće se koristi za redukciju dislokacije vratne kralježnice. Može pružiti djelomičnu, ili čak potpunu dekompresiju spinalnog kanala. Trakcija je kontraindicirana kod dislokacije okcipitocervikalne kralježnice (4).

Komplikacije traktije su prevelika distrakcija, izazivanje ekstruzije diska te rizik od neispravljanja kutnog deformiteta i oslobađanja pritiska na živčano tkivo (15). Može doći i do oštećenja supraorbitalnog živca te penetracije pina u frontalni sinus. Kod Halo - prstena, mogući su, s obzirom da se koristi kao trajno rješenje, pojava dekubitusa, iritacije kože i infekcije tkiva što zahtijeva vađenje pinova. Infekcija je najčešća komplikacija Halo prstena (14).

13. INDIKACIJE ZA OPERATIVNI ZAHVAT

Postoje čvrste indikacije za operativni zahvat kod ozljeda kralježnice. Progresivni neurološki deficit je hitna situacija i zbog toga bi se trebala brzo dijagnosticirati pomoću MR-a ili CT-a ukoliko MR nije dostupan. Ukoliko postoji kompresija neuroloških struktura, dekompresija treba biti učinjena hitno. Ozljede sa kompletnim neurološkim ispadom zahtijevaju stabilizaciju radi početka rane rehabilitacije (16).

Kod ligamentarnih ozljeda i fraktura sa značajnim pomakom postavlja se indikacija za operativni zahvat. To uključuje atlantookcipitalne dislokacije, C1, C2 frakture za ozljedom transverzalnog atlantalnog ligamenta, dislocirane hangman frakture sa ozljedom diska na nivou C2-C3 i frakture subaksijalne kralježnice sa distrakcijom ili rotacijom uz ozljedu diska (17).

Ciljevi liječenja pacijenta sa ozljedom kralježnice su stabilna kralježnica bez bolova, prevencija pogoršanja neurološkog deficita, i omogućavanje uvjeta za poboljšanje stanja neurološkog deficita. Neurološki i biomehanički ciljevi su odvojeni ali su i u međusobnom odnosu, te se o njima mora misliti zajedno radije nego kao o posebnim segmentima. U tom slučaju i rehabilitacija pacijenta biti će optimalna.

14. PRIPREMA ZA OPERATIVNI ZAHVAT

Kada je postavljena indikacija za operativni zahvat, sljedeće pripreme su nužne za osiguravanje optimalnog ishoda. Odluka mora biti donesena o:

1. Vremenu zahvata
2. Preoperativnom planiranju i pripremi
3. Operativnom pristupu:
 - Za dekompresiju
 - Za stabilizaciju
4. Metodi stabilizacije

Operativni zahvat bi trebao biti izveden hitno kod pacijenata sa progresivnim neurološkim pogoršanjem. Primarni cilj u tom slučaju je dekompresija neuroloških struktura i stabilizacija kralježnice (16).

Kako znanost i klinička izvješća nisu objavili rezultate istraživanja, nema definitivnih preporuka o preporučenom vremenu operativnog zahvata (4) iako bi pacijenti sa neurološkim ispadom koji su stabilni, mogli imati koristi od zahvata koji je izveden unutar prvih 24 sata od ozljede (16). Znanstvene studije gotovo uniformirano podržavaju korist rane dekompresije kod ozljeda kralježnične moždine (4).

Anesteziološka priprema treba uključivati procjenu dišnih puteva, provjeru komorbiditeta te potrebu za analgezijom i lijekovima. U suradnji sa cijelim timom treba planirati pozicioniranje pacijenta, kardiovaskularnu potporu kod značajnog gubitka krvi, dostupnost krvnih preparata te postoperativno odredište pacijenta (JIL ili odjel) (18).

15. SPINALNI ŠOK

Spinalni šok podrazumijeva period nakon ozljede medule kod kojeg dolazi do metaboličkog više nego strukturalnog poremećaja medule (12). Odnosi se na depresiju spinalnih refleksa i razlikuje se od neurogenog šoka. Može uključivati neposrednu depolarizaciju membrana aksona iz kinetičke energije ozljede (4). Uključuje gubitak motoričkih, senzornih i simpatičkih autonomnih funkcija. Somatička motorička komponenta može uključivati paralizu, flacidnost i arefleksiju. Senzorna komponenta može biti kompletno izgubljena te vodi do hipotenzije, bradikardije, hiperemije i topline kože. Dolazi do smanjenog perifernog otpora, gubitka funkcije crijeva i mokraćnog mjehura, gubitka osjeta i dubokih refleksa ispod razine ozljede sa svim ekstremitetima, plućne insuficijencije, smanjenog vitalnog kapaciteta pluća te relativne hipoksije (19). Povratak dubokih refleksa može trajati tjednima, čak mjesecima (4).

Spinalni šok je izliječen kada se vrati bulbokavernozni refleks te se tada može napraviti neurološki pregled motoričkih i senzornih funkcija (12). Pregled se obično radi između 72 h i jednog tjedna nakon ozljede kako bi se utvrdio povratak motoričkih funkcija (4).

16. KORTIKOSTEROIDI

Kod ozljede kralježnične moždine, održavanje perfuzije moždine je bitno zbog prevencije daljnjeg oštećenja. Visoke doze kortikosteroida su standard liječenja otkad su klinička ispitivanja potvrdila poboljšanja neurološkog oporavka kod pacijenata sa ozljedom moždine. Preporuka za početak liječenja steroidima je unutar 8 sati nakon ozljede. Preporuča se inicijalni bolus od 30 mg/kg tjelesne težine uz infuziju od 5.4 mg/kg kroz 23 sata. Postoje kontroverze o produžavanju neurološkog oporavka te nuspojavama visokih doza kortikosteroida. Upotreba metilprednizolona u liječenju ozljeda moždine nije standard već opcija za liječenje (16).

17. POZICIONIRANJE PACIJENTA

Položaj pacijenta je bitan kod svakog operativnog zahvata pa tako i kod operativnog zahvata na kralježnici. Kod ležećeg položaja je bitno imati na umu da kod stražnjeg pristupa na vratnu kralježnicu glava mora biti sigurno postavljena u neutralnom položaju u odnosu na torzo. To se postiže koristeći Mayfieldov držač ili Halo - prsten pričvršćen za gornji dio operacijskog stola. Ramena moraju biti pažljivo povučena distalno sa trakom da bi bilo omogućeno RTG snimanje donjeg dijela vratne kralježnice. Ruke trebaju biti stavljene sa strane a tijelo podržano jastucima da bi se smanjio pritisak na trbuh. Operacijski stol se može staviti lagano u Trendelenburgov položaj za lakši pristup operativnom polju.

Kod prednjeg pristupa potrebno je staviti mali jastuk ispod ramena za laganu ekstenziju vrata. Glava može biti lagano okrenuta u stranu za lakši pristup. Ramena su također povučena radi bolje vizualizacije kod snimanja RTG-om. Kao i kod stražnjeg pristupa, ruke su sa strane i pacijent je postavljen u lagani Trendelenburgov položaj (16).

Jedna od poteškoća kod osiguravanja dišnih puteva prije operativnog zahvata je mogućnost otežane intubacije zbog održavanja vrata u neutralnom položaju sa minimalnim pomicanjem tijekom endotrahealne intubacije (20).

18. OPERATIVNI PRISTUPI

18.1. PREDNJI TRANSORALNI PRISTUP

Iako rijetko potrebno, direktno prikazivanje prednje atlantoaksijalne regije može se postići transoralnim pristupom. Iako su izvještaji o ovim operacijama uspješni, ovaj pristup se ne preporuča zbog visokog rizika za infekciju koštanog kalema i implantata. Endotrahealni tubus se postavlja izvan operativnog polja. Nakon završenog zahvata, ekstubacija se odgađa sve dok se ne riješi laringealni i faringealni edem.

18.2. VISOKI PREDNJI RETROFARINGEALNI PRISTUP

Ovaj pristup se može koristiti kod prijeloma od baze lubanje do C3 da bi se izbjegao transoralni pristup. Zahvat započinje submandibularnom incizijom, slijedi prolazak kroz platizmu u liniji sa incizijom te se vizualiziraju submandibularne žlijezde u stražnjem kutu čeljusti ispod mandibule. Posebnu pažnju treba posvetiti očuvanju facijalnog živca te retromandibularnim i facijalnim venama. Potencijalne komplikacije uključuju paralizu facijalnog živca što je najčešća komplikacija kod ovog pristupa, perforacija jednjaka, te ozljede krvnih žila i ostalih živaca.

18.3. PREDNJI PRISTUP SUBAKSIJALNE VRATNE KRALJEŽNICE

Standardni Smith-Robinson pristup se može koristiti kod većine za pristup sa prednje strane. Ovisno o veličini i konstituciji pacijenta te dužini vrata, standardnim prednjim pristupom možemo pristupiti od C2-C3 regije pa sve do T1 kralješka. Incizija se uradi ovisno o nivou na koji želimo pristupiti te koliko se nivoa želi eksploatirati. Ako se pristupa jednom ili dvama nivoima koristi se transverzalna incizija, dok se kod tri ili više koristi longitudinalna incizija.

18.4. STRAŽNJI PRISTUP

Stražnji pristup na kralježnicu može se koristiti za zahvate od okcipitocervikalnog do sakralnog dijela kralježnice (4). Nakon incizije se oštrim prepariranjem u medijalnoj liniji omogućava "beskrvni" pristup te se lateralno odmakne paravertebralna struktura i prikažu se mali zglobovi, te se prikažu kralješci koji su potrebni za izvođenje zahvata (15). Komplikacije ovog pristupa su ozljeda vertebralne arterije te nepažljiv ulazak u spinalni kanal kod C2 kralješka jer nije zaštićen ligamentom flava na tom nivou (4).

19. KOMPLIKACIJE

Dekompresija i instrumentacija su česti zahvati ali uvijek treba biti svjestan potencijalnih komplikacija. Moguće je postojanje anatomskih anomalija koje mogu dovesti do ozljede vertebralne arterije, najčešće vaskularne komplikacije i kod prednjeg i kod stražnjeg pristupa (21).

19.1. KOMPLIKACIJE KOD PREDNJEG PRISTUPA

Najčešće komplikacije prednjeg pristupa su disfagija i otežano gutanje koje se javljaju kod otprilika 50 % pacijenata. Paraliza laringealnog živca nakon njegove ozljede izaziva disfoniju te je najčešća komplikacija kod operacija ispod razine C5. Disfagija se javlja kod ozljede gornjeg laringealnog živca a najveći je rizik kod pristupa na C3-C4 kralježaka.

Može se javiti i Hornerov sindrom do kojeg dolazi presjecanjem cervikalnih izlaznih živaca simpatikusa. Javlja se ptoza, mioza te semianhidroza. Ozljede živaca se javljaju u 1-3 % slučajeva. Moguća komplikacija može biti i ozljeda dure. Ako je duru moguće šivati, sašije se sa Prolene 5-0 ili 6-0 ili se na defekt stavi mišićnofascijalni graft, matrica tkivnog ljepila (TachoSil) ili fibrinsko ljepilo.

Komplikacija koja je još opisana je ruptura jednjaka koja se javlja u 0,2-0,4 % pacijenata.

19.2. KOMPLIKACIJE KOD STRAŽNJEG PRISTUPA

Kod stražnjeg pristupa opisane komplikacije su infekcije rane, dehiscencija ili hematoma, plućne komplikacije, venska tromboembolija te ozljede vertebralnih krvnih žila i dure.

20. PREDNJA DEKOMPRESIJA

Prednja dekompesija može biti učinjena discektomijom i korporektomijom trupa kralješka. Odluka ovisi o hernijaciji diska, frakturi trupa kralješka i kompresiji spinalnog kanala. Rekonstrukcija se može učiniti postavljanjem cage implantata, autograftom iz spine ili ilijace ili titanske MESH mrežice sa kosti korištenom za graft. Prije početka korporektomije treba identificirati zglobove te položaj vertebralne arterije (4). MESH titanska mrežica je dostupna u nekoliko veličina i služi za pojačanje stabilnosti (22).

Nakon discektomije učini se repozicija kutnom distrakcijom Casparovim vijcima ili kohleom. Ukoliko prednja repozicija nije moguća, učini se ventralni-dorzalni-ventralni pristup (540°)(15).

21. STRAŽNJA DEKOMPRESIJA

U većini slučajeva kod traumatskih ozljeda nije potrebna stražnja dekompresija i laminektomija. Kanal je češće kompromitiran dislokacijom, translacijom ili fragmentima. Dekompresija započinje centralno prema spinoznim nastavcima i lamini a završava uklanjanjem kortikalne kosti i ligamenta flava (4).

22. KOMPLIKACIJE OZLJEDA KRALJEŽNICA

Rane komplikacije:

- Respiratorna insuficijencija
- Bradikardija, hipotenzija, poremećaj vazoregulacije sa posljedičnim smetnjama termoregulacije
- Atonija mokraćnog mjehura
- Paralitički subileus i ileus

Kasne komplikacije:

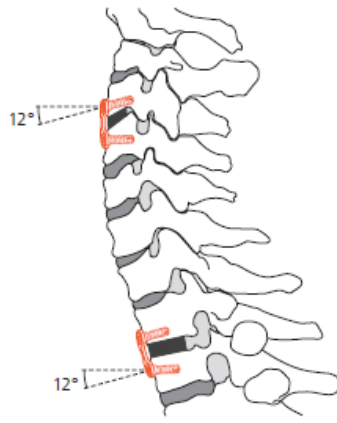
- Uroinfekcija
- Dekubitalne ulceracije
- Tromboembolija
- Spasticitet
- Kontraktura zglobova
- Autonomna disrefleksija
- Heterotopične osifikacije (HEOS) (23)

23. IMPLANTATI

23.1. CERVICAL SPINE LOCKING PLATE – CSLP

Zaključavajuća pločica za vratnu kralježnicu koristi se kod prednjeg pristupa za segmente kralježaka od C2 do T2. Pacijent je u ležećem položaju na leđima sa glavom lagano odmaknutom u stranu od operatera. Kada se odabire veličina pločice mora se uzeti u obzir da su intervertebralni diskovi blagi nagnuti iz anterokaudalnog prema posterokranijalno. Vijci moraju ostati kompletno u korpusu kralješka i da ne penetriraju u intervertebralni disk.

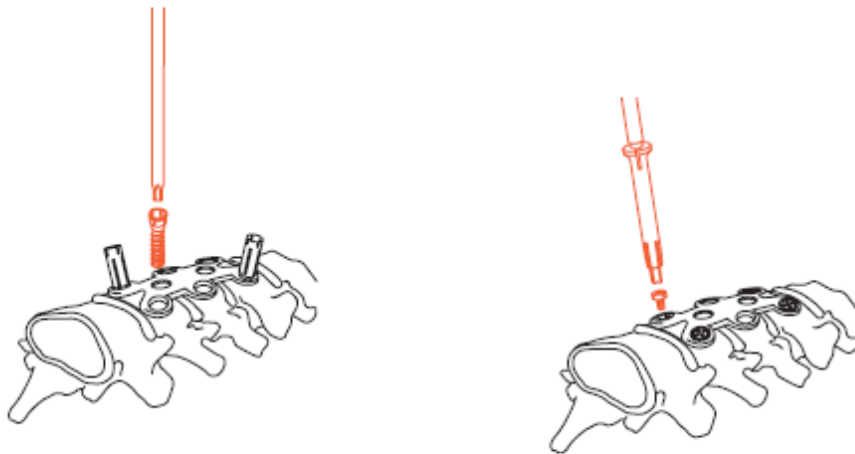
Pločice su oblikovane tako da postoje veličine po nivoima (1, 2, 3, 4...). Nakon što je izabrana odgovarajuća veličina pločice, važan je njezin položaj. Pločice imaju mogućnost postavljanja vijaka pod kutem do 20° ovisno o proizvođaču što omogućava pristup kranijalnim kralješcima, tj. kada je postavljena kaudalno omogućava pristup T2 kralješku (24) kao što je prikazano na slici 4.



Slika 4 CSLP – Postavljanje pločice

Izvor: Surgical Technique, CSLP- cervical spine locking plate. DePuy Synthes

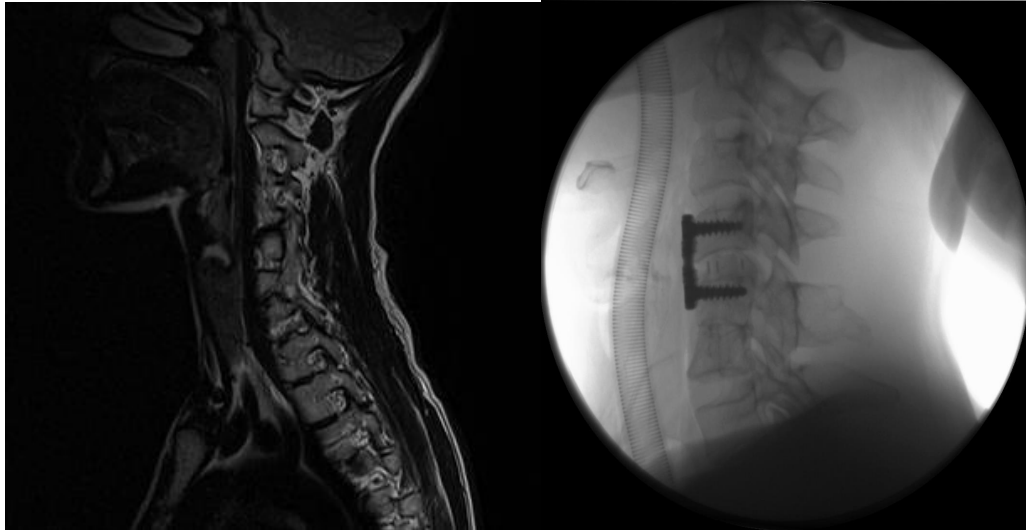
Kada je pločica postavljena u zadovoljavajući položaj, privremeno se pričvršćuje pinovima te se pristupa postavljanju vijaka. Nakon boranja i narezivanja koji se rade preko vodilica a koje ujedno služe i kao štitnik za meka tkiva, postavljaju se ekspanzivni a zatim zaključavajući pinovi (25) kao što je prikazano na slici 5.



Slika 5 CSLP – postavljanje vijaka

Izvor: Surgical Technique, CSLP- cervical spine locking plate. DePuy Synthes

Konačni izgled kada je pločica postavljena prikazan je na slici 6.

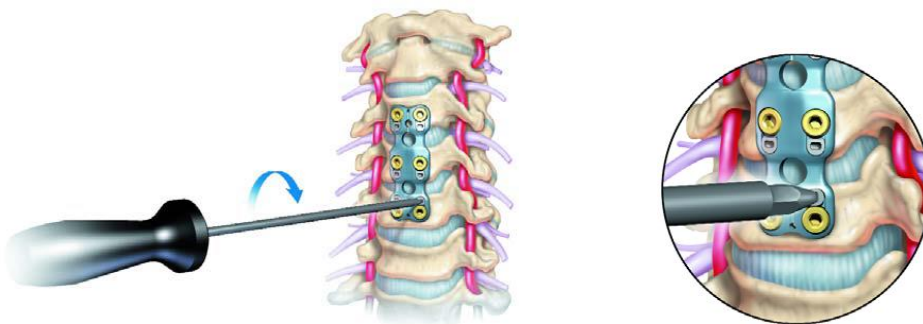


Slika 6. MR i RTG vratne kralježnice

Izvor: ISSA Klinika za traumatologiju

23.2. ANTERIOR CERVICAL LOCKING PLATE – ACLP

ACLP je poboljšana verzija CSLP koja ima jednostavniji zaključavajući mehanizam te nema potrebe za zaključavajućim pinovima kao što je prikazano na slici 7. Angulacija vijaka je 12° kranijalno a 6° kaudalno. Pločica se može rotirati za 180° u cervikalnom dijelu kralježnice (26).



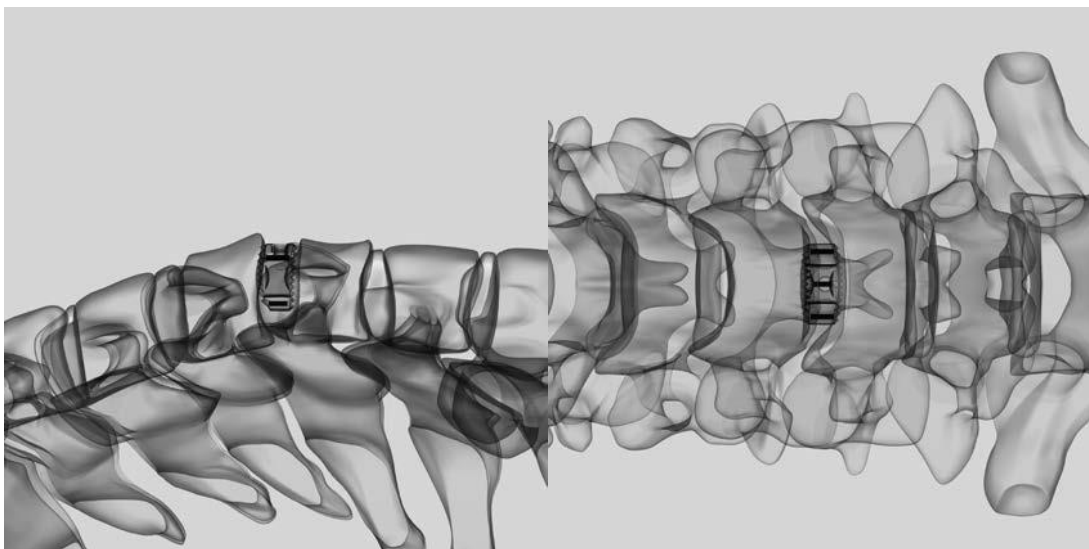
Slika 7.

Izvor: Surgical Technique, DePuy spine. Johnson & Johnson company

23.3. CAGE

Cage je zamjenski koštani graft koji se koristi za postizanje stabilnosti kralježnice. Dolazi u nekoliko veličina upakiran u sterilnoj od oštećenja zaštićenoj ambalaži (27).

Implantira se nakon discektomije i dekompresije, a prije postavljanja pločice (slika 8). Stalno se prezentiraju novi sistemi s ciljem postizanja dinamičke komplementarnosti sa funkcijom kralježnice, lakše i sigurnije ugradnje.



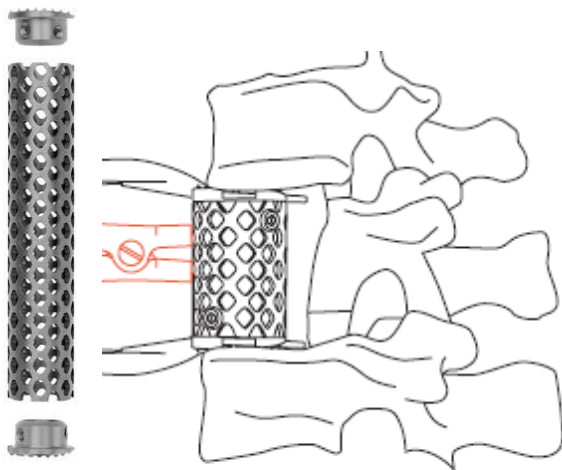
Slika 8. Cage

Surgical Technique, Cervios and Cervios chronOS. DePuy Synthes

23.4. MESH

Titanijska MESH mrežica je zamjenski implantat za trup kralješka. Dolazi u različim veličinama i promjerima što operateru dozvoljava izbor odgovarajućeg implantata koji odgovara pacijentovoj anatomiji. Može biti implantiran anteriorno, lateralno ili anterolateralno. Na krajeve MESH-a se postavljaju prstenovi koji mogu biti sa *press fit* mehanizmom ili takvi da se učvršćuju sa zaključavajućim vijcima. Kod mjerenja, treba se uzeti u obzir da isti povećavaju duljinu za 1.5 mm. Unutrašnjost mrežice se puni sa koštanim

graftom ili koštanim cementom te se postavlja na mjesto trupa kralješka (28) kao što je prikazano na slikama 9 i 10.



Slika 9. MESH

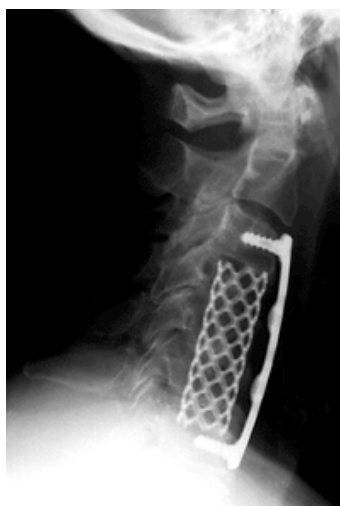Izvor: Surgical Technique, Synmesh. DePuy Synthes



Slika 10. MESH sa koštanim graftom

Izvor: ISSA Klinika za traumatologiju

Nakon što je MESH ugrađen, postavlja se pločica (slika 11) koja osigurava stabilnost i sprječava disokaciju MESH-a.



Slika 11. Postavljeni MESH i pločica

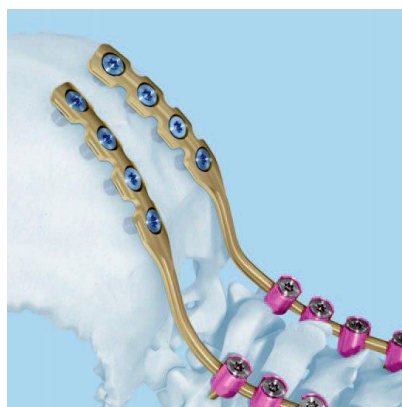
Izvor: ISSA Klinika za traumatologiju

23.5. KANULIRANI VIJCI

Kod fraktura C1 i C2 kralješka za fiksaciju koriste se titanijski kortikalni kanulirani vijci promjera Ø3,5 mm koji se postavljaju preko Kiršnerove žice kako bi se smanjio rizik od neurovaskularnog oštećenja. Potreban instrumentarij su Kiršnerove žice preko kojih se bora prvo borerom promjera Ø2,5 mm, zatim prvi kortikalis borerom promjera Ø3,5 mm te se nakon mjerenja postavlja vijak (slika 12) (26).

23.6. POLIAKSIJALNI VIJCI

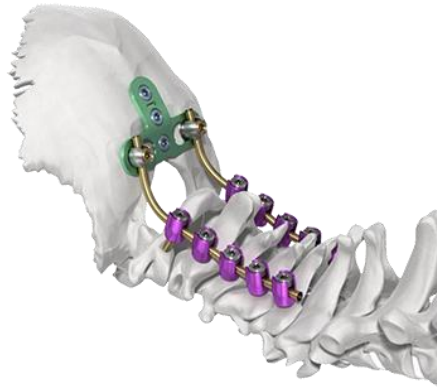
Kod okcipitocervikalnih fraktura, fraktura visoke vratne kralježnice i subaksijalnih fraktura mogu se koristiti implantati za stražnji pristup. Prvo se postavljaju obostrano poliaksijalni pedikularni vijci, u utore glava vijaka se zaim postavljaju šipke i šipke se zaključavaju maticama za vijke. Ako se radi o okcipitocervikalnoj fiksaciji, postavlja se šipka koja na jednom kraju ima pločicu što se postavlja na okcipitalnu kost te se fiksira vijcima promjera Ø3,5 mm. Šipke se modeliraju prema anatomiji svakog pacijenta. Vijci su poliaksijalni što znači da imaju pomičnu glavu te se prilikom umetanja šipke lakše prilagođavaju (slika 13). Za dodatnu stabilnost može se koristiti poprečna šipka (29).



Slika 13. Okcipitocervikalna fiksacija

Izvor: <http://www.telidis.gr/product/synapse/>

Drugi sistem kod okcipitocervikalne fiksacije se sastoji u tome da se na okcipitalnu kost postavi "T" pločica ispod vanjske okcipitalne izbočine tako da je se fiksira vijcima te spoji sa šipkom i poliaksijalnim vijcima (slika 14).



Slika 14. Okcipitocervikalna fiksacija "T" pločicom

Izvor: <https://www.depuysynthes.com/hcp/spine/products/qs/SYNAPSE-System>

24. REHABILITACIJA

Rehabilitacijski program kod ozljeda kralježnice treba započeti prvog postoperativnog dana a pristup rehabilitaciji treba biti individualiziran. Ciljevi rehabilitacije su povratak funkcije i bezbolna pokretljivost bez izazivanja neurološkog deficita te oporavak i održavanje snage cervikalnih i paracervikalnih mišića te trapeziusa i mišića gornjih ekstremiteta. Ukoliko je došlo do atrofije mišića donjih ekstremiteta kao posljedice neurološkog deficita ili mirovanja cilj rehabilitacije je i njihovo jačanje. Razvijanje fleksibilnosti vratne kralježnice za postizanje funkcionalne neovisnosti je krajnji cilj rehabilitacije.

Postupci kod ozljeda kod pacijenata bez neurološkog deficita:

- Od 1. do 7. postoperativnog dana imobilizacija ortozom
- Prvi postoperativni dan vertikalizacija u sjedeći položaj
- Bandažiranje donjih ekstremiteta kod posjedanja ili ustajanja kao trombopofilaksa

- Hodanje uz pomoć pomagala
 - Jačanje cervikalne muskulature i kretnje vratne kralježnice nisu dozvoljene do cijeljenja prijeloma
 - Vježbe opsega pokreta gornjih i donjih ekstremiteta uz izbjegavanje pokreta iznad glave
 - Izotoničke vježbe nožnih zglobova kao mehanizam venske pumpe – prevencija DVT
 - Izometričke vježbe abdominalnih, glutealnih mišića te mišića donjih ekstremiteta
 - Oprezno izvođenje vježbi jačanja mišića gornjih ekstremiteta
- Od 2. do 4. tjedna
 - Vježbe bez izvođenja kretnji u području vratne kralježnice i bez jačanja vratne muskulature
 - Izotoničke i izometričke vježbe svih ekstremiteta uz jačanje abdominalnih mišića
- Od 4. do 8. tjedna
 - Nema potrebe za pomagalima, dopušteno je puno opterećenje
- Od 8. do 12. tjedna
 - Skidanje imobilizacije
 - Mogućnost postavljanja mekog ovratnika
 - Ukoliko stabilnost dozvoljava, između 10 i 12 tjedna započinju se oprezne aktivne vježbe opsega pokreta
 - Od 12. tjedna oprezne pasivne ili aktivno potpomognute vježbe - fleksija, ekstenzija, rotacije
 - Izometričke vježbe jačanja cervikalne muskulature, vježbe jačanja trapeziusa i sternokleidomastoideusa te vježbe istezanja
 - Dozvoljeno plivanje i brzo hodanje
 - Upravljanje automobilom nakon 12 tjedana

- Od 12. do 16. tjedna
- Mogućnost postupnog vraćanja sportskim aktivnostima uz zabranu kontaktnih sportova kao što su hrvanje, boks, nogomet u trajanju od najmanje jedne godine

Postupci kod ozljeda kod pacijenata sa neurološkim deficitom:

- Prevencija respiratornih poteškoća
- Vježbe disanja – torakalno i abdominalno disanje ekspiratornog tipa
- Posturalna drenaža
- Perkusija
- Vibracija
- Prevencija tromboze
- Bandažiranje donjih ekstremiteta
- Prevencija kontraktura
- Preventivni položaji
- Pasivne vježbe
- Prevencija dekubitusa
- Mijenjanje položaja u krevetu
- Antidekubitalni madraci
- Masaže
- Pasivne vježbe
- Adaptacija na okomiti položaj
- Na dasci za adaptaciju, ne više od 15° dnevno
- Povoljno za ventilaciju pluća i pulmonalni krvotok, ekspektoraciju, bolje otjecanje mokraće i defekaciju, prevenciju osteoporoze
- Intencijske vježbe
- Svrha mobiliziranja energije u SŽS
- Kineziterapija
- Vježbe balansa
- Proprioceptivna neuromuskularna facilitacija - Bobath, Vojta, Kabath
- Hipertrofija mišićne mase ramenog obruča

- Učenje transfera krevet – kolica
- Aktivnost u kolicima (30)

Specijalizirana rehabilitacija kod tetraplegije započinje unutar jednog mjeseca. Kod respiratorno nestabilnih na mehaničkoj ventilaciji i kod ozbiljnog komorbiditeta, taj period je nešto duži.

Glavni cilj rehabilitacije je osposobljavanje pacijenta za samostalno izvođenje osobne higijene, samostalnost u svakodnevnom životu i izvođenju aktivnosti te patipaciju u društvenom životu.

Duljina života pacijenata sa ozljedom kralježnične moždine je kraća nego u zdravih ljudi ali se produžila tijekom godina. Tijekom prve godine mortalitet je najveći i iznosi 6.3 %. Vodeći uzroci smrti su upale pluća i srčani udari (7).

25. BOL

Prema definiciji Međunarodnog udruženja za izučavanje boli (IASP), bol je neugodan senzorni i emocionalni doživljaj povezan s aktualnim ili potencijalnim oštećenjem tkiva ili je opisan u vrijeme takvog događanja. Kronična bol je bol koja traje duže od tri odnosno šest mjeseci.

Termini u opisu kronične boli:

- Hiperalgija – pojačan bolni odgovor na normalno bolan podražaj
- Hipalgija – umanjen odgovor na normalno bolan podražaj
- Analgezija – odsutnost boli na normalno bolan podražaj
- Hiperestezija – povećana osjetljivost na podražaj
- Hipoestezija – smanjena osjetljivost na podražaj
- Dizestezija – neugodan abnormalan osjet koji je potenciran ili spontan
- Parestezija – abnormalne senzacije koje su nastale potencirano ili spontano
- Alodinja – bol uzrokovana podražajem koji normalno nebi izazivao bol (31)

Bol je najčešća medicinska posljedica ozljede kralježnične moždine (32). Bolni sindromi su podijeljeni na one koji su lokalizirani iznad ozljede, u razini ili ispod razine ozljede. Iznad razine ozljede javlja se bol u vratu i ramenima, kompresivna neuropatija, radikulopatija te glavobolja. U razini ozljede se javlja mišićno-koštana nociceptivna bol te dva segmenta iznad ili ispod bol u vratu i ramenima uz radikulopatiju ili s kompresivnu neuropatiju (7).

Patofiziološki znakovi i manifestacije pacijenta koji pati od boli:

- Ubrzan puls i disanje
- Porast krvnog tlaka
- Proširene zjenice
- Mišićna napetost
- Znojenje
- Zauzimanje olakšavajućeg položaja
- Fizički kontakt s okolinom ili promjene u odnosu sa istom

Pažnju usmjeriti na:

- Prepoznavanje faze boli
- Lokalizaciju boli
- Trajanje boli
- Ritmičnost boli – smirivanje i pojačavanje
- Kvalitetu boli – pulsiranje, peckanje, sijevanje
- Definiranje tolerancije na bol
- Utjecaj na svakodnevne aktivnosti
- Postupke uklanjanja u suradnji sa pacijentom (33)

Za uspješno liječenje boli nezaobilazno je procjenjivanje boli za koje koristimo jednodimenzionalne skale (za procjenu intenziteta boli) (34) i multidimenzionalne skale boli kojima se dobiva kvantitativna i kvalitativna ocjena boli (35).

Osnovne karakteristike boli su početak (nagli ili postepeni), lokalizacija, intenzitet i trajanje te da li su karakteristike boli nociceptivne somatske (lokalizirana, oštra, lupajuća) ili visceralne (tupa, grčevita), ili su neuropatska (žareća, sijevasjuća, trnjenje). Važno je odrediti što bol pojačava a što je ublažava te značenje i kulturološke čimbenike boli za pacijenta (36).

26. ZAHVALA

Na strpljenju i pomoći pri izradi rada te sugestijama, zahvaljujem mentoru dr.sc. Tihomiru Baniću, dr.med.

Posebno zahvaljujem mojoj obitelji koja je bila uz mene cijeli period studiranja i pružala mi potporu.

Hvala mama. Bez tebe sve ovo ne bi bilo moguće.

27. LITERATURA:

1. Rotim K i sur. Anatomija. Zagreb: Zdravstveno veleučilište; 2017. Str. 20-24.
2. Stojanović J. Trzajna ozljeda- riješena enigma! Zagreb: Josip Stojanović; 2006. Str. 83.
3. Nikolić V, Somun N. Anatomija i biomehanika kralježnice. U: Buljat G. Ozljede kralježnice. Zagreb: Sveučilište u Zagrebu – Medicinski fakultet i Klinika za traumatologiju Zagreb; 2003. Str. 1-9.
4. Adenirian O.A, Mirza KS, Pearson MA. Principles of spine trauma care. U: Rockwood and Green's Fractures in Adults. USA; 2015. Str. 1646- 1712.
5. Izzo R, Poplizio T, Balzano RF. Imaging of cervical spine traumas. European Journal of Radiology. 2019;117:75-88.
6. Buljat G, Perović D. 2003. Mehanizam i biomehanika ozljede kralježnice. U: Buljat G. Ozljede kralježnice. Zagreb: Sveučilište u Zagrebu – Medicinski fakultet i Klinika za traumatologiju Zagreb; 2003.
7. Schnurrer Luke-Vrbanić T, Moslavac S, Džidić I. Rehabilitacija bolesnika s ozljedom kralježnične moždine. Medicina fluminensis. 2012; 48(4):366-379.
8. Dowdell J, Hecht A, Kim J, Overley S. Biomechanics and common mechanisms of injury of the cervical spine. U: Handbook of Clinical Neurology. 2018; 158(3):337-344.
9. Kurtović B. i sur. Zdravstvena njega neurokirurških bolesnika. HKMS; 2013. Str. 144-145.
10. Theodore N, Aarabi B, Dhall SS, Gelb DE, Hurlbert J, Rozzelle CJ, i sur. Transportation of patients with acute traumatic injuries. Neurosurgery, 2013; 72:35-39.
11. Kvesić D. Osnove kliničkog pregleda, procjena neurološkog statusa i praćenje neuroloških promjena u tijeku dijagnostike i liječenja ozljeda kralježnice. U: Buljat G. Ozljede kralježnice. Zagreb: Sveučilište u Zagrebu – Medicinski fakultet i Klinika za traumatologiju Zagreb; 2003.
12. American Academy of Orthopedic Surgeons. Orthopedic Knowledge Update: Spine 2. 2002; Str. 247-262.
13. Doko Z, Margetić P, Miklić D, Rakić-Eršek V, Zaharija M. Radiološka dijagnostika traume kralježnice. U: Buljat G. Ozljede kralježnice. Zagreb: Sveučilište u Zagrebu – Medicinski fakultet i Klinika za traumatologiju Zagreb; 2003.
14. Wang JH, Daniels AH, Palumbo MA, Ebersson CP. Cervical traction for the treatment of spinal injury and deformity. JBJS Rev. 2014;2(5):1.
15. Stančić M. Ozljede donjeg dijela vratne kralježnice. U: Buljat G. Ozljede kralježnice. Zagreb: Sveučilište u Zagrebu – Medicinski fakultet i Klinika za traumatologiju Zagreb; 2003.
16. Schatzker J, Tile M. The Rationale of Operative Fracture Care. Toronto, Springer; 2005. Str.193-234.
17. Shekhar H, Khan S. Cervical spine injuries. Orthopaedics and trauma, 2016; 30(5):390-401.

18. Taylor C, Kumar R. Cervical spine disease and anesthesia. *Anaesthesia & Intensive Care Medicine*, 2017; 18(6):285-287.
19. Farag E. *Anesthesia for Spine Surgery*. Edinburgh, Cambridge University Press; 2012.
20. Farag E. Airway management for cervical spine surgery. *Best Practice & Research Clinical Anaesthesiology*; 2016; 30(1):13-25.
21. DeCarvalho SA, Abd-El-Barr MM, Groff MW. Vascular Complications in Cervical Spine Surgery (Anterior and Posterior Approach). *Complications in Neurosurgery*; <https://doi.org/10.1016/B978-0-323-50961-9.00053-0>; 2019; 314-319. (pregledano 20.07.2019.)
22. Chapman MW. *Operative Orthopaedics*. Philadelphia: J.B. Lippincott Company; 1993; Str. 2601.
23. Kvesić D. Rane i kasne komplikacije ozljeda kralježnice. U: Buljat G. *Ozljede kralježnice*. Zagreb: Sveučilište u Zagrebu – Medicinski fakultet i Klinika za traumatologiju Zagreb; 2003.
24. *Surgical Technique, CSLP- cervical spine locking plate*. DePuy Synthes.
25. *Surgical Technique, DePuy spine*. Johnson & Johnson company.
26. AOSpine international. *AOSpine manual, Principles and techniques vol. 1*. Stuttgart, Thieme; 2007; Str. 254- 302.
27. *Surgical Technique, Cervios and Cervios chronOS*. DePuy Synthes.
28. *Surgical Technique, Synmesh*. DePuy Synthes.
29. *Surgical Technique, Posterior Cervical Spine System*. Double medical
30. Nikolić T, Kostanarović D. Fizikalna terapija i rehabilitacija bolesnika s ozljedom kralježnice. U: Buljat G. *Ozljede kralježnice*. Zagreb: Sveučilište u Zagrebu – Medicinski fakultet i Klinika za traumatologiju Zagreb; 2003.
31. Lončar Z. Definicija, klasifikacija i mehanizam nastanka boli. U: Lončar Z, Rotim K. *Bol, peti vitalni znak*. Zagreb: Zdravstveno veleučilište; 2016; Str. 11-17.
32. Gibbs K, Beaufort A, Stein A, Leung MT, Sison C, Bloom O. Assessment of pain symptoms and quality of life using the International Spinal Cord Injury Dana Sets in persons with chronic spinal cord injury. *Spinal Cord Series and Cases*; 2019; 5:32.
33. Rotim C. Važnost anamneze i kliničke slike za uspješan tretman. U: *Bol, peti vitalni znak*. Zagreb: Zdravstveno veleučilište; 2016; Str. 43-44.
34. Glavočić A. Mjerenje intenziteta boli jednodimenzionalnim skalama. U: Lončar Z, Rotim K. *Bol, peti vitalni znak*. Zagreb: Zdravstveno veleučilište; 2016; Str. 49.
35. Jerleković M, Bilić M. Multidimenzionalne skale za procjenu boli. U: Lončar Z, Rotim K. *Bol, peti vitalni znak*. Zagreb: Zdravstveno veleučilište; 2016; Str. 55.
36. Lončar Z. Bol - peti vitalni znak. U: Kurtović B, Rotim C, ur. *Menadžment bola u neurokirurškom sestrinstvu*. HKMS; 2015; Str. 12-13.

28. ŽIVOTOPIS

Marina Đakulović

Datum rođenja: 06.02.1980.

Mjesto rođenja: Zagreb

Obrazovanje:

- Škola za medicinske sestre Vinogradska 1994.-1998.
- Studij sestринства, Zdravstveno veleučilište Zagreb 2012.-2015.

Radno iskustvo:

- Pripravnički staž u Klinici za traumatologiju – Odjel sportske traumatologije i Jedinica intenzivnog liječenja 1998.-1999.
- Od 1999.-2004. Jedinica intenzivnog liječenja Klinike za traumatologiju
- Od 2004. medicinska sestra instrumentarka operacijskog bloka Klinike za traumatologiju KBC Sestre milosrdnice

Dodatna edukacija:

- 2003. – Workshop – "Mehanička ventilacija bolesnika", KB Jordanovac, Zagreb, Hrvatska
- 2007. – Međunarodni tečaj "Basic Course for Intra-medullary Osteosynthesis", Split – Trogir, Hrvatska
- 2008. – Međunarodni tečaj i radionica "Nurses/Operating Theatre Staff Development Package", Nice, Francuska
- 2009. – Europska računalna diploma (ECDL certifikat)
- 2009. - Aktivni predavač u sklopu stručnog sastanka "Sigurna operacija spašava život", Sveti Martin na Muri, Hrvatska
- 2009. – Predavač, moderator u diskusijskim grupama i instruktor u stručnim radionicama (Faculty National) u sklopu sklopu AO međunarodnog tečaja na engleskom jeziku "AO Trauma course - Principles of Fracture Management for ORP", Zagreb, Hrvatska
- 2010. - Međunarodni tečaj "Arthrex Knee and Shoulder Course", Beograd, Srbija

- 2010. - Predavač, moderator u diskusijskim grupama i instruktor u stručnim radionicama (Faculty National) u sklopu sklopu AO međunarodnog tečaja na engleskom jeziku "AO Trauma course - Principles in Operative Fracture Management for ORP" , Zagreb, Hrvatska
- 2011. - Međunarodni tečaj na engleskom jeziku "AOTrauma ORP Course – Advances in Operative Fracture Management for ORP", Prague, Czech Republic
- 2012. - Predavač, moderator u diskusijskim grupama i instruktor u stručnim radionicama (Faculty National) u sklopu sklopu AO međunarodnog tečaja na engleskom jeziku "AO Trauma course - Principles in Operative Fracture Management for ORP" , Zagreb, Hrvatska
- 2013. – Međunarodni program za edukaciju predavača "AOTrauma Faculty – Education Program", Zurich, Švicarska
- 2013. - Predavač, moderator u diskusijskim grupama i instruktor u stručnim radionicama (Faculty National) u sklopu sklopu AO međunarodnog tečaja na engleskom jeziku "AO Trauma course – Advanced Principles of Fracture Management for ORP" , Zagreb, Hrvatska
- 2014. - Predavač, moderator u diskusijskim grupama i instruktor u stručnim radionicama (Faculty National) u sklopu sklopu AO međunarodnog tečaja na engleskom jeziku "AO Trauma course – Basic Principles in Operative Fracture Management for ORP" , Zagreb, Hrvatska
- 2014. - Međunarodni edukacijski trening program za osposobljavanje predavača "AOTrauma Faculty Education and Chairperson Training Program for ORP", Davos, Švicarska
- 2015. - Aktivni predavač na Europskom forumu traumatologije i ortopedije "SEEFORT - South East European Forum on Orthopaedics and Traumatology", Dubrovnik, Hrvatska
- 2016. - Tečaj III kategorije "Menadžment bola u sestrinstvu", Zagreb, Hrvatska
- 2016. - Tečaj stalnog medicinskog usavršavanja I. kategorije "Postupnik dijagnostike i liječenja spontanih intrakranijalnih krvarenja", Zagreb, Hrvatska
- 2016. - Tečaj III kategorije "Standardni operativni postupci u traumatologiji i ortopediji", Zagreb, Hrvatska
- 2017. - Pedagoško-psihološko obrazovanje na Učiteljskom fakultetu Sveučilišta u Zagrebu, Hrvatska

- 2017. - Sudjelovanje u organizaciji 5. Hrvatskog traumatološkog tečaja s međunarodnim sudjelovanjem, aktivni predavač i voditeljica radionica, Hotel Antunović, Zagreb, Hrvatska
- 2017. - Aktivni predavač na Europskom forumu traumatologije i ortopedije "SEEFORT - South East European Forum on Orthopaedics and Traumatology", Dubrovnik, Hrvatska
- 2018. – Predavač na tečaju III kategorije "Multidisciplinarni pristup zbrinjavanja bolesnika s ozljedom kralježnice", Zagreb, Hrvatska

Dodatne aktivnosti:

- 2013. - Koordinator Klinike za Traumatologiju za web stranicu KBCSM
- 2015. – 2017. Sudjelovanje u projektu Osteogrow Medicinskog fakulteta Sveučilišta u Zagrebu kao član tima zaistraživanje lijekova – uloga priprema lijeka Osteogrow, edukacija novih članova tima