

Kirurška korekcija refrakcijskih grešaka

Tomljanović, Niko

Master's thesis / Diplomski rad

2022

Degree Grantor / Ustanova koja je dodijelila akademski / stručni stupanj: **University of Zagreb, School of Medicine / Sveučilište u Zagrebu, Medicinski fakultet**

Permanent link / Trajna poveznica: <https://um.nsk.hr/um:nbn:hr:105:157803>

Rights / Prava: [In copyright](#)/[Zaštićeno autorskim pravom.](#)

Download date / Datum preuzimanja: **2024-08-10**



Repository / Repozitorij:

[Dr Med - University of Zagreb School of Medicine Digital Repository](#)



SVEUČILIŠTE U ZAGREBU

MEDICINSKI FAKULTET

NIKO TOMLJANOVIĆ

KIRURŠKA KOREKCIJA REFRAKCIJSKIH GREŠAKA

DIPLOMSKI RAD



Zagreb, 2022.

Ovaj diplomski rad izrađen je u Klinici za očne bolesti Kliničkog bolničkog centra Zagreb, pod vodstvom prof. dr. sc. Mire Kalauza, dr. med. i predan je na ocjenu u akademskoj godini 2021./2022.

Popis kratica

D - dioptrija

LRI - limbalna relaksirajuća incizija

PRK - fotorefrakcijska keratektomija

LASEK - laserska subepitelijalna keratomileuza

LASIK - laser in situ keratomileusis

Epi-LASIK - epithelial laser in-situ keratomileusis

SBK - Sub-Bowmans Keratomileusis

SMILE - small incision lenticule extraction

pIOL - fakične intraokularne leće

RLE - refractive lens exchange

NSAID – nesteroidni protuupalni lijekovi

1 Sadržaj

SAŽETAK	i
SUMMARY	ii
1 UVOD	1
2 ANATOMIJA	2
2.1 Rožnica	2
Sloj suza	2
Epitel rožnice	3
Bowmanova membrana.....	3
Stroma.....	4
Descementova membrana	4
Endotel	4
2.2 Leća (lens).....	4
3 REFRAKCIJSKE GREŠKE	6
3.1 Osnove fiziologije oka	6
3.2 Kratkovidnost.....	8
3.3 Dalekovidnost	10
3.4 Astigmatizam	11
3.5 Prezbiopija	11
4 NAOČALE I LEĆE	13
5 REFRAKCIJSKA KIRURGIJA	14
5.1 Povijest.....	14
5.2 Radijalna keratotomija	15
5.3 LRI	16
5.4 Transversne keratotomije	17
6 LASER.....	18
6.1 Fotorefrakcijska keratiktomija (PRK).....	19
6.2 LASEK.....	20
6.3 LASIK.....	20

6.4	Epi-LASEK.....	23
6.5	SMILE.....	23
7	LEČE.....	25
7.1	PIOL.....	25
7.2	Clear lens extraction	28
7.3	Piggyback.....	29
8	ZAHVALA	31
9	LITERATURA	32
10	ŽIVOTOPIS	36

SAŽETAK

NASLOV RADA: Kirurška korekcija refrakcijskih grešaka

AUTOR: Niko Tomljanović

Refrakcijske greške oka predstavljaju greške u mogućnosti fokusiranja oka na objekte koje gledamo, koje rezultiraju smanjenom vidnom oštrinom. Refrakcijske greške dijele se na kratkovidnost (*myopia*), dalekovidnost (*hyperopia*), astigmatizam (*astigmatismus*) i staračka dalekovidnost (*presbyopia*). Iako naočale i kontaktne leće imaju svoje prednosti, razvojem modernih tehnologija i novih procedura sve se više pacijenata odlučuje za njihovu zamjenu kirurškim metodama korekcije refrakcijskih grešaka. U svojim počecima kao metode refrakcijske kirurgije smatrale su se gotovo isključivo modifikacije rožnice oka, ali napredna tehnologija s malim rezovima i novi softveri u kombinaciji s modernim lećama su u pojam refrakcijske kirurgije uveli i intraokularnu kirurgiju. Broj različitih kirurških refrakcijskih procedura koje su na raspolaganju pacijentima značajno se povećao od početaka i radijalne keratotomije pa do suvremenih metoda excimer laserom koji su jedne od najbrže rastućih grana oftalmologije. Iako keratorefraktivna kirurgija ima svoje prednosti, postoje i određena ograničenja, pogotovo kod visokih refrakcijskih grešaka u kojima intraokularne procedure mogu imati više prednosti. Dvije glavne intraokularne metode su fakične intraokularne leće (pIOL) u kojoj uz prirodnu leću ugrađujemo i umjetnu te *clear lens extraction* kod koje je potrebno izvaditi prirodnu leću. Razvojem velikog broja različitih metoda, svaki pacijent se mora pažljivo obraditi te uz sve njegove indikacije i kontraindikacije pronaći najučinkovitiju metodu korekcije.

Ključne riječi: refrakcijske greške, keratorefraktivna kirurgija, intraokularna kirurgija

SUMMARY

TITLE: Surgical correction of refractive errors

AUTHOR: Niko Tomljanović

Refractive errors represent errors in the ability to focus the eye on the objects we are looking at, resulting in a blurred image. The four main types of refractive errors are: nearsightedness (myopia), farsightedness (hyperopia), astigmatism, and the loss of near vision with age (presbyopia). Although eyeglasses and contact lenses have their advantages, with modern technologies and the development of new procedures, the goal is to decrease dependence on them. In its beginnings, refractive surgery methods were considered almost exclusively corneal modifications, but advanced technology with small incisions and new software combined with modern lenses introduced intraocular surgery into the concept of a refractive surgery. The number of different surgical refractive procedures available today has increased significantly - from early techniques and radial keratotomy to modern excimer laser methods, which are one of the fastest developing branches of ophthalmology. Although keratorefractive surgery has its advantages, there are some limitations – especially with high refractive errors where intraocular procedures offer many advantages. Two main intraocular methods are phakic intraocular lens implantation (pIOL) in which, with the natural lens, a surgeon also installs an artificial lens, and the second method is a clear lens extraction in which the natural lens is removed first. By developing a large number of different methods, each patient is thoroughly examined and after finding all of its indications and contraindications, the doctor determines the exact refractive surgical procedures to perform.

Keywords: refractive errors, keratorefractive surgery, intraocular refractive procedures

1 UVOD

Refrakcijske greške su jedni od najčešćih problema s kojima se susreću osobe današnjeg doba. Prevalencija miopije se kreće od 15% pa i do preko 89% u određenim azijskim državama. Stotinama godina su se refrakcijske greške ispravljale nošenjem dioptrijskih naočala ili kontaktnih leća, ali postoje nedostaci u oba tipa korekcije. Zbog nemogućnosti bavljenja sportom, a i promjene izgleda pacijenta s dioptrijskim naočalama i neugodnosti u nošenju leća, te s razvojem novih tehnologija i zahvata, refrakcijska kirurgija je sve češća metoda izbora korekcije refrakcijskih grešaka. Refrakcijska kirurgija se izvodi već približno sto godina, a od početnih dana i radijalne keratotomije, broj različitih kirurških zahvata se naglo povećao. Za nagli porast u proširenosti kirurških zahvata u zadnjih nekoliko desetaka godina je zaslužan izum lasera i njegovo implementiranje u kirurgiju. Postoje dva različita tipa pristupa kirurškim korekcijama refrakcijske greške: promjena oblika rožnice i umetanje umjetne leće. S obzirom na tipove pristupa i refraktivna kirurgija se sukladno tome može podijeliti u dvije velike skupine: keratorefraktivna kirurgija (u kojoj se mijenja oblik rožnice) te intraokularna kirurgija (kod koje se refrakcija oka ispravlja operacijama vezanim uz leću). Zbog sve većeg broja pacijenata kojima je kirurška korekcija metoda izbora, ova grana oftalmologije se razvija vrlo brzo. Stoga ću zbog velikog i još uvijek rastućeg broja novih tehnika, ovim radom obraditi povijest i početke refrakcijske kirurgije te njezin razvoj s naglaskom na danas najčešće korištene metode. (1–3)

2 ANATOMIJA

2.1 Rožnica

Rožnica oka (cornea) je avaskularni prozirni dio vanjske očne ovojnice (tunica fibrosa bulbi) u obliku satnog stakla. Zbog svojeg položaja je primarna infektivna i strukturalna barijera oka. Sa snagom loma od +43.0 D (dioprije) rožnica je sastavni dio refrakcijskog uređaja oka. U usporedbi s lećom koja u mirovanju ima 19.33 D rožnica ima znatno veći indeks loma. Zbog velike razlike indeksa lomova između zraka i prednje plohe rožnice indeks loma rožnice je veći u odnosu na leću.

U prosjeku kod odraslih osoba horizontalni promjer rožnice je 11.5 mm, a vertikalni promjer oko 1 mm manji. Debljina rožnice također varira od sredine gdje je 550 μm pa postaje deblja prema rubovima do 650 μm . Najizbočeniju točku na prednjoj strani rožnice nazivamo verteks. Između rožnice i bjeloočnice se nalazi prijelazna zona širine 1 do 1.5 mm koju nazivamo limbus.

Limbus je granica koja obuhvaća zonu od Bowmanove membrane do Schlemovog kanala.

Jače je zakrivljena nego bjeloočnica.

Sloj suza se sastoji od tri sloja. Vanjski sloj su lipidi koji smanjuju površinsku napetost i sprječavaju hlapljenje. Proizvode ih Meibomove žlijezde. Srednji sloj stvaraju suzne žlijezde, a sastoji se najvećim dijelom od vode, a posjeduje i obrambene tvari (imunoglobulin A i lizosome). Unutrašnji sloj se sastoji od mucina. Mucin proizvode spojnice i suzna žlijezda iz glikoproteina. (4)

Histološki gledano na poprečnom presjeku rožnice vidimo pet slojeva: lamina epithelialis, lamina limitans anterior (Bowmanova membrana), stroma, lamina limitans posterior (Descementova membrana) i endotel.

Epitel rožnice nastaje iz ektoderma i sastoji se od 3-4 sloja poligonalnih stanica. Iako površinski sloj ima mikrovile i mikroplike, uz suzni film koji pokriva cijelu površinu, površina je optički glatka. Površinske stanice su međusobno povezane čvrstim vezama (tight junctions) koji se nalaze na lateralnim zidovima, dok su za protok iona zaslužne propusne veze (gap junctions), barijere koje se nalaze na svim stanicama.

Najdublji sloj epitela je povezan slabim vezama s Bowmanovom membranom. Epitel se zbog slabih hemosiderinskih veza ljušti od svoje podloge, ali zbog svoje velike sposobnosti regeneracije, brzo i zacjeljuje.

Mnogobrojne mitoze bazalnog epitela su izvor stanica za regeneraciju epitela rožnice. Zbog brojnih mitozama i životnog vijeka epitelnih stanica od 7 do 10 dana, epitel se obnavlja svakih 7 dana. To je važna osobina rožnice jer bez mogućnosti regeneracije epitela dolazi do zamućenja rožnice. Obnavljanje epitela započinje u dubljim slojevima i na periferiji rožnice te se kreće prema prema površini i sredini.

Rožnica je prozirna zbog svoje pravilne građe tankog epitela, izostanka krvnih žila i pravilnog rasporeda komponentni rožične strome. Iako je bez žila, obnavlja se preko rubno spletene mreže skleralnih i episkleralnih krvnih žila, dok epitel preuzima kisik iz suznog filma. Endotel preuzima glukozu iz sobne vodice.

Bowmanova membrana je struktura debela 14-18 μm , a građena od sloja kolagenih vlakana i proteoglikana. Zbog građe bez stanica, Bowmanova membrane pri ozljedi se ne regenerira.

Stroma je najdeblji dio rožnice i zauzima 90% debljine. Stroma je građena od kolagenih vlakana, keratocita i mukopolisaharadinog matriksa. Vlakna kolagena su jednake veličine i organizirana u paralelne fibrile. Fibrili su zatim paralelno posloženi u slojevima što nazivamo lamele. Rožnicu stvaraju 200-250 lamela koje su paralelne s površinom rožnice, a između njih su smješteni keratociti, nemijelinizirana živčana vlakna, matriks i rijetki leukocite. Zbog svoje građe s mnogo osjetnih živčanih završetaka, rožnica je jedan od najosjetljivijih dijelova ljudskog tijela što ima refleksnu zaštitu od ozljeda.

Descementova membrana je struktura debljine 10 μm . Ona je bazalna membrana endotela rožnice koja se na periferiji nastavlja u trabekulum.

Endotel je sloj plosnatih šesterokutnih stanica neuroektodermnog podrijetla. Zbog nemogućnosti dijeljenja stanica endotela njihov gubitak se nadomješta povećanjem preostalih stanica. Gustoća endotela se smanjuje kroz život. Za održavanje prozirnosti rožnice je potrebno sniziti količinu vode (deturgescencija) za što je zaslužan endotel. Oštećenje endotela može dovesti do edema te eventualnog zamućenja rožnice. (4–7)

2.2 Leća (lens)

Slijedeća struktura dioptrijskog aparata je leća. Ona je prozirna i bikonvekna s većom zakrivljenosti stražnje plohe. Prednji pol leće se nalazi iza zjenice (odvojen pukotinom ispunjenom očnom vodicom) dok je stražnji u udubini staklastog tijela (fosi hijaloideji). Ovjesni aparat leće sačinjavaju zonule Zinni, nastavci cilijarnog tijela, koje se u blizini ekvatora inserira na prednju i stražnju stranu kapsule.

Leća je ektodermalnog podrijetla, nastala invaginacijom vanjskog ektoderma u očni vrč. Leća nije inervirana niti irigirana što joj daje prozirnost, a prehranjuje se iz sobne vodice kroz lećnu

kapsulu difuzijom i aktivnim transportom preko vaskularne membrane koja je nastala tijekom intrauterinog razvoja na prednjoj i stražnjoj plohi leće. Za vrijeme razvoja fetusa kroz staklovinu do leće dolazi i arterija hijaloideja koja obskrbljuje leću hranjivim tvarima. Prije rođenja arterija hialoideja nestaje, otvara se zjenica, a leća je prozirna.

Leća, anatomski gledano, ima prednji i stražnji pol i ekvator. Histološki je građena od kapsule (capsula lentis), epitela (epithelium lentis) i vlakana (fibrae lentis). Kapsula leće obavija vanjsku površinu epitelnih stanica, a deblja je sprijeda nego u svojem stražnjem dijelu. Jednoslojni lećni epitel se nalazi samo na prednjoj površini leće ispod prednje kapsule. Stanice lećnog epitela na ekvatoru se umnažaju neprestano tijekom cijelog života stvarajući lećne niti koje se slažu jedne na druge zbog čega se leća stalno povećava. Zbog stvaranja novih niti na periferiji, tamo se nalaze najmlađe niti dok su one najstarije u sredini. Epitelne stanice sudjeluju u aktivnom transportu aminokiselina i elektrolita.

Lomna jakost leće oka nije konstantna nego je u ovisnosti akomodacijskog stanja. U mirovanju je 19.33 D dok je najčešće između 10.00 D i 25.00 D. U akomodaciji oka, m. ciliaris se kontrahira što dovodi do ispupčenijeg oblika leće te se njezina lomna snaga povećava. Time možemo gledati predmete na blizinu. Kod gledanja udaljenih predmeta m. ciliaris se opušta, pasivno se zategnu dijelovi Bruchove membrane i zonularna vlakna koja povlače i poravnavaju leću i smanjuje lomnu snagu. Starenjem se gubi sposobnost akomodacije slabljenjem mišića i zbog otvrdnuća leće. Starenjem leća postaje i tvrđa, smanjuje joj se elastičnost i smanjuje prozirnost zbog niže koncentracije vode, a većeg sadržaja netopljivog proteina albuminoida.

(6,8)

3 REFRAKCIJSKE GREŠKE

3.1 Osnove fiziologije oka

Oko nam služi za stvaranje slike na mrežnici u kojoj nalazimo fotoreceptore, osjetne vidne stanice. Podražaj svjetlosnim zrakama ima put od tri dijela: put svjetlosnih zraka od ulaska u oko do mrežnice, pretvaranje svjetlosne energije u bioelektrične promjene na membrani fotoreceptora (fototransdukcija) i osjetnih neurona mrežnice te vođenje 'vidnih' akcijskih potencijala duž aksona vidnog živca do vidnih područja talamusa i moždane kore.

Ljudsko oko lomi svjetlost prvo između zraka i prednje površine rožnice, zatim stražnje površine rožnice i očne vodice, nakon čega između očne vodice i prednje površine leće i na kraju između stražnje površine leće i staklastog tijela. Zbog loma svjetlosti slika koja nastaje na mrežnici je realna, oštra, smanjena i obrnuta.

Fotoreceptori na mrežnici su štapići i čunjići. Štapića ima 120 milijuna, a nema ih u foveji centralis. Oni su specijalizirani za gledanje po mraku (skotopni uvjeti). Za razliku od štapića, čunjići se nalaze samo u foveji centralis, ima ih oko 6 i pol milijuna i oni su specijalizirani za gledanje po danu (fotopni uvjeti). Čunjići omogućuju razlikovanje boja i veću oštrinu vida.

Elektromagnetski valovi vidljivog dijela svjetlosti su oni valne duljine 400 do 700 nm. U vakumu je brzina svih elektromagnetskih valova 300 000 km/s, a brzina se smanjuje u optički gušćem sredstvu. U homogenoj sredini svjetlost se širi pravocrtno dok se kod promjena medija na međusobnoj granici dio zraka reflektira natrag u prvo sredstvo, a dio se prelama u sredstvo u koje dolazi. Rožnica je prva površina između okoline i oka, a zatim su dublji slojevi očna vodica, leća i staklovina. Svaki medij oka ima vlastiti indeks loma koji je najveći za rožnicu iznosi i 1.7, a za očnu vodicu 1.33, leću 1.4 i staklovinu 1.33. Zbog ulaska zraka svjetlosti iz optički rjeđeg u

oko koje je optički gušće sredstvo, zrake se prelamaju i mijenjaju smjer konvergirajući se u zamišljenu točku u unutrašnjosti oka. Zraka koja u oko upada u centar rožnice pod pravim kutem nastavit će put ne mijenjajući svoj smjer te time predstavlja optičku osovinu.

Optički sustav oka kao ulogu ima stvaranje jasne slike promatranog predmeta na mrežnici. Bez upotrebe akomodacije, sustav je statičan i ovisan o veličini očne jabučice (aksijalna duljina) i o mogućnosti prelamanja zraka svjetlosti. Takvo optičko stanje jakosti loma zraka svjetlosti oka s akomodacijom u mirovanju se naziva statička refrakcija. Za razliku od statičke refrakcije, u dinamičkoj refrakciji je prisutna i akomodacija.

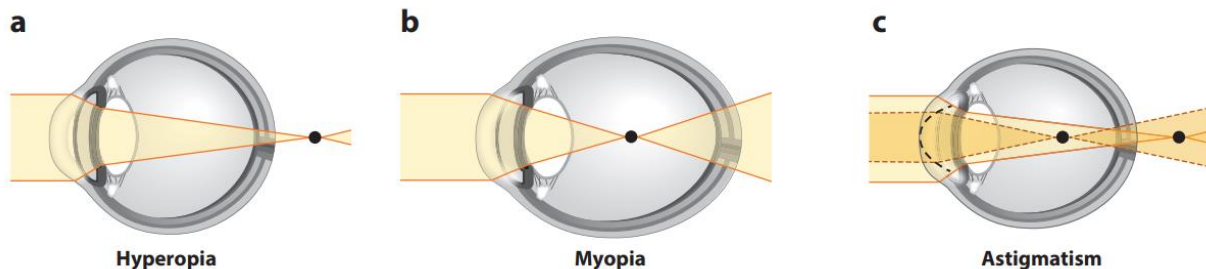
Oko se smatra da je emetropno (normovidno) ako se bez akomodacije zrake svjetlosti koje paralelno ulaze u oko sijeku na mrežnici i s toga daju jasnu i oštru sliku što je znak normalne refrakcije. Ako se prilikom ulaska paralelnih zraka svjetlosti i bez akomodacije zrake ne sijeku na mrežnici oko je ametropno (nenormovidno) (slika 1.). Anizometropija je stanje u kojem se nalazi različita refrakcijska jakost oba oka.

Kvaliteta vida ovisi o više čimbenika: fiziološkoj dužinu očne jabučice (24mm), prozirnosti i fiziološkom stanju očnih medija i struktura kako oka tako i vidnog puta, ali centra za vid u mozgu. Za kvalitetan vid je potreban i optički sustav oka s pomoću koje refrakcijske sposobnosti se omogućuje stvaranje jasne slike od promatranog predmeta na mrežnici.

Emetropija je stanje u kojem oko bez akomodacije jasno vidi predmete koji se teoretski nalaze u beskonačnosti. Njegova točka najjasnijeg vida na daljinu se naziva punctum remotum. U praksi su to predmeti koji su udaljeni već 6 metara od površine oka i kod takvih predmeta zrake dolaze paralelno. Emetropija oka je moguća kada su aksijalna duljina i lomni aparat oka (rožnica, očna vodica, leća i staklovina) uravnoteženi. Zbog snage akomodacije refrakcijskog aparata,

emetropnom oku nije potrebna korekcija na blizinu do kasnije životne dobi (četrdeseta godina).

Punctum proximum nazivamo točku najjasnijeg vida na blizinu. (9–14)



Slika 1. Shematski prikaz refrakcijskih grešaka. A) Dalekovidnost (hiperopija), zrake svjetlosti se prilikom ulaska u oko sijeku u točki iza mrežnice. B) Kratkovidnost (miopija), zrake svjetlosti se prilikom ulaska u oko sijeku u točki ispred mrežnice. C) Astigmatizam, lomne jakosti su različite između meridijana rožnice. (Prema Harb i Wildsoet, 2019.) (15)

3.2 Kratkovidnost

Kratkovidnost (miopija) je stanje oka u kojem se paralelne zrake pri ulasku u oko sijeku ispred mrežnice. Kratkovidne osobe imaju jasnu sliku na kratkim udaljenostima dok udaljenije predmete vide neoštro. Zbog toga što se zrake sijeku ispred mrežnice, na žutu pjegu padaju zrake u divergenciji zbog čega neoštro vidimo promatrani predmet.

Aksijalna (osna) kratkovidnost je vrsta kratkovidnosti u kojoj je lomni aparat oka normalan, ali je aksijalna dužina oka veća naspram refrakcijske jakosti rožnice i očne leće. Refrakcijska kratkovidnost nastaje kod oka u kojem je jakost refrakcije prejaka. U fiziološkom oku, rožnica ima dioptrijsku jakost od od 43 D dok je dioptrijska snaga leća 18 D. Zbog previše zaobljene rožnice ili leće, luksirane leće u prednju sobicu, keratokonusa ili nekih drugih patoloških stanja, zrake svjetlosti se prejako lome te će se fokus nalaziti ispred mrežnice.

Gledajući prema progresiji, kratkovidnost možemo podijeliti na stacionarnu, vremenski ograničenu i vremenski neograničenu. Stacionarna kratkovidnost ima refrakcijsku grešku od

samo jedne do dvije dioptrije te se stabilizira krajem puberteta. Kratkovidnost koja počinje u djetinjstvu i završava u kasnim dvadesetim godinama se naziva vremenski ograničena, a vremenski neograničena počinje između 25-e i 30-e godine te raste do iza 60-e godine života.

U kliničkoj praksi kratkovidnost dijelimo na jednostavnu, degenerativnu, noćnu, pseudo i uzrokovanu pojačanim radom na blizinu.

Jednostavna je kratkovidnost zbog anatomskog oblika oka te je definirana kao aksijalna ili refrakcijska.

Degenerativna kratkovidnost ima mnoge patološke promjene na očnoj pozadini, a dioptrijska greška je visoka i pogoršava se s vremenom.

Noćna kratkovidnost se javlja samo zbog slabijeg osvjetljenja, a pri dnevnom svjetlu je vidna oštrina očuvana. U ovom obliku kratkovidnosti se zjenica širi zbog prilagodbe na mrak, ali se time mijenja lomljenje zraka svjetlosti.

Pseudokratkovidnost je posljedica spazma cilijarnog mišića zbog kojeg se leća previše zaobli te jače lomi zrake. Cilijarni mišić se kontrahira u refleksu akomodacije, a u pseudokratkovidnosti osoba dobro vidi kod potpuno relaksiranog mišića. Inducirana kratkovidnost nastaje zbog povećanog uzimanja lijekova, dijabetesa, sive mrežnice...

Kratkovidnost uzrokovana radom na blizinu, kao što joj i ime govori, nastaje zbog pretjeranog intenzivnog rada na blizinu. Zbog današnjeg načina života ova vrsta kratkovidnosti je u porastu, ali se još ne zna da li je to kratkotrajni ili stalan poremećaj.

Kratkovidnost se također može podijeliti i prema jačini korekcijskih leća (niska kratkovidnost do 3 D, srednja kratkovidnost do 8 D i visoka kratkovidnost sa više od 8 D). (16–19)

3.3 Dalekovidnost

Dalekovidnost (hiperopija) je stanje oka u kojem se zrake koje ulaze u oko sijeku u točki iza mrežnice. Dalekovidne osobe imaju jasnu sliku kod udaljenijih predmeta iako i tada trebaju koristiti akomodaciju. Slika se stvara virtualno iza mrežnice, a na mrežnici zbog nastajanja disperzijskih krugova stvara se slika nejasnih kontura.

Refrakcijski se dalekovidnost dijeli na osnu i lomnu. Kod osne dalekovidnosti kao uzrok imamo očnu jabučicu koja je kraća od 24 mm, dok u lomnoj dalekovidnosti rožnica i/ili leća preslabo lomi zrake.

Klinički dalekovidnost dijelimo na jednostavnu i patološku. Jednostavna nastaje zbog kratke aksijalne osi ili preslabe lomne jakosti rožnice i kod njih je manje dioptrijske moguće nadoknaditi akomodacijom. Patološka dalekovidnost nastaje zbog poremećaja razvoja ili bolesti oka. Neke od patoloških promjena su mikroftalmija, kornea plana, sklerokornea, ozljede rožnice, ektopija prirodne leće, edem mrežnice...

Dalekovidnost se također može podijeliti i prema stupnju refrakcijske greške. Dijeli se u tri kategorije: niska do +2.00 D, srednju od +2.25 D do +5.00 D i visoka s više od +5.00 D.

Dalekovidnost se može podijeliti i ovisnosti od akomodacije. U apsolutnoj dalekovidnosti oko nije u stanju svojom akomodacijom, a bez korekcije sfernim sabirnim staklom postići punu korekciju. Latentna dalekovidnost zbog akomodacije oka ostaje prikrivena. Dok se latentna dalekovidnost smanjuje tijekom života, manifestna dalekovidnost raste zbog latentne dalekovidnosti. Totalna dalekovidnost je zbroj manifestne i latentne. (19–21)

3.4 Astigmatizam

Astigmatizam je refrakcijsko stanje oka u kojem su lomne jakosti različite između meridijana.

Stigmatska slika je ona u kojoj se zrake iz točkastog izvora fokusiraju u jednu točku, a sva odstupanja od stigmatske slike su aberacije. Rožnica i leća su glavne astigmatske plohe te se njihovi astigmatizmi mogu zbrajati i oduzimati, a njihov zbroj predstavlja ukupni astigmatizam.

Astigmatizam se dijeli na regularni i iregularni astigmatizam.

Regularni astigmatizam karakteriziraju dva međusobno okomita meridijana, a svaki ima svoju zakrivljenost. Jednostavni astigmatizam je onaj u kojem je jedan meridijan emetropan, a drugi lomi zrake ispred ili iza mrežnice. Astigmatizam s oba meridijana koji ne stvaraju sliku na mrežnici nazivamo složeni. U slučaju da jedan meridijan stvara miopsku, a drugi hiperopsku sliku, takav astigmatizam nazivamo mješoviti. Direktni astigmatizam je onaj u kojem su jače lomeći vertikalni meridijani, indirektni onaj u kojem su jače lomeći horizontalni meridijani i kosi astigmatizam s kosim meridijanima.

Iregularni astigmatizam nastaju kao posljedica nejednake i nepravilne refrakcije u istom meridijanu oka. Najčešći uzrok iregularnog astigmatizma su patološke promjene na rožnici i leći.
(7,22)

3.5 Prezbiopija

Prezbiopija ili staračka dalekovidnost je smanjena kvaliteta vida do koje dolazi s vremenom zbog smanjene mogućnosti akomodacije. Akomodacija oka je najveća u dječjoj dobi, a smanjuje se do potpunog izostanka zbog promjena u akomodacijskom sustavu povezanim s dobi. Do smanjenja akomodacije dolazi iz više razloga: cilijarni mišić gubi funkcionalna mišićna vlakna,

zonule i kapsule leće (kod koje dolazi do zadebljanja) se pomiču prema naprijed dok se sama leća povećava u masi, debljini i zavijenosti prednje i stražnje površine leća. (13)

4 NAOČALE I LEĆE

Refrakcijske greške je osim s refrakcijskom kirurgijom moguće korigirati i naočalama i lećama.

Naočale su optičko pomagalo i najčešće se koriste za korekciju refrakcijskih grešaka. Sastoje se od dvije leće i okvira koji ih drži ispred očiju. Kako bi leće pristajale osobi koji ih nosi uzimaju se četiri veličine: pupilarna distanca (razmak između centra zjenice oba oka), verteks distanca (udaljenost apeksa rožnice i stražnje plohe naočala), pantoskopski nagib (kut ravnine naočala prema vertikalnoj ravnini lica) i zaobljenje leća.

Kontaktne leće imaju prednost naspram naočale kod anizotropije, kada je razlika refrakcije između očiju veća od 3 dioptrije . Također su preporučene i kod stanja visokog i iregularnog astigmatizma i keratokonusa. Osim glavne indikacije (sve refrakcijske greške), leće se koriste i u terapeutske svrhe zaštite površine rožnice i kod kozmetičkih indikacija (leukom rožnice).

Kontraindikacije za nošenje kontaktnih leća su loše opće zdravstveno stanje, šećerna bolest, suho oko, fragilni epitel rožnice, keratitis, hipertireoidizam i dr. Neke od najčešćih komplikacija nošenja leće su suho oko i hipoksija rožnice. (23–25)

5 REFRAKCIJSKA KIRURGIJA

5.1 Povijest

Početak 18-og stoljeća je Hermann Boerhaave predložio korekciju visoke miopije pomicanjem leće prema nazad i dolje kako se ne bi nalazila iza zjenice, međutim pomicanjem leće se refrakcijske greške nisu korigirale do kraja 19-og stoljeća. Zbog pristupačnosti i velike refrakcijske jakosti rožnice, njezina korekcija se smatrala kao bolja opcija naspram očnih operacija vezanih uz leću. Krajem 19-og stoljeća je nizozemski liječnik Leendert Jan Lans izvodio pokuse na životinjskim očima. Dr. Lans je potvrdio da je rezovima na rožnici moguće zaravnati rožnicu te utjecati na refrakciju samog oka. Ta ideja je bila početak radijalne keratotomije. U 1930-im godinama je dr. Sato u Japanu vojnim pilotima pokušao radijalnim rezovima rožnice korigirati vid, ali je zbog velikog broja nuspojava, među kojima je većina pacijenata postalo slijepo, ubrzo bila napuštena. Sredinom 1970-ih godina je ruski znanstvenik Fyodorov razvio proceduru radijalne keratotomije u kojoj je dijamantnim nožem (slika 2.) napravio rezove mijenjajući oblik rožnice. U isto doba se razvojem lasera u tehnološkoj industriji laser krenuo koristiti i na biološkim tkivima. Nakon prvog korištenja za refrakcijske korekcije, konstantno napreduje njegova uporaba u zadnjih 40 godina razvojem samih lasera i kompjutera kojima je moguća bolja kontrola. Iako je u počecima samo kirurgija rožnice bila smatrana refrakcijskom kirurgijom, razvojem tehnologije je uvedena i intraokularna kirurgija. Svi izračuni i rezovi su postajali mnogo točniji uz pomoć modernijih softvera što je dovelo do malih samozacjeljujućih rezova te sve većeg uvođenja intraokularnih operacija. (2,3,26)

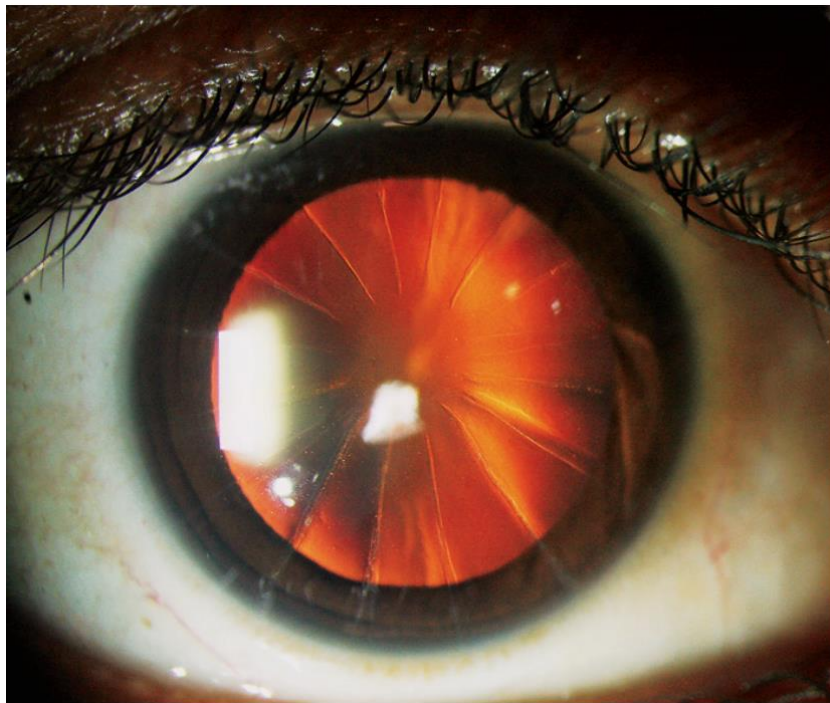

Slika 2. Dijamantni nož. Oštrica noža je izrazito oštra i dugotrajna, napravljena od dijamanta. (Preuzeto s <https://diamatrix.com/diamatrix-product-information/diamond-knives/> , pristupljeno 7.6. 2022.)

5.2 Radijalna keratomiija

Radijalna keratomiija je metoda koja se najčešće koristila za korekciju kratkovidnosti od -1.00 D do -4.00 D. Kornealnim incizijama se povećava polumjer zakrivljenosti centralne rožnice čime je izravnavamo te smanjujemo refrakcijsku jakost oka i kratkovidnost. Najbolji rezultati su postignuti s dubinom reza što bliže Descementnoj membrani, koji bi u idealnim uvjetima iznosio 85%-95% debljine rožnice. Debljina se određuje pahimetrijom, a kako trebaju biti što precizniji, noževi su podesivi. Broj rezova se također mijenjao kroz povijest. Iako su se povećanjem broja rezova dobivali bolji rezultati, nije uočena značajna razlika između 16 i 8 rezova. (slika 3.) U početku se operacija izvodila uz pomoć opće anestezije, ali napretkom tehnologije i vještine operiranja sve se više koristila topikalna anestezija. Na anestezirano oko se zatim označuje točka od koje započinju rezovi i postavlja se kalup koji označuje zonu kirurškog zahvata. Veličinu optičke zone i broj incizija određujemo uz pomoć nomograma baziranih na stupnju kratkovidnosti i starosti pacijenta.

Komplikacije radijalne keratotomije su blještavilo, mogućnosti intraoperacijske perforacije, infektivni keratitis i endoftalmitis, prelazak u dalekovidnost, premala korekcija. Perforacije intraoperacijskih rezova mogu biti male uz koje se nastavlja operacija, ali kod većih perforacija postoji mogućnost i napuštanja same operacije te šivanja rane. Osim komplikacija povezanih uz dubinu reza, povlačenjem reza od limbusa prema centru je moguće zahvatiti zonu vida te izazvati iregularni astigmatizam, blještavilo i ožiljke. Nedostatak radijalne keratotomije je i mogućnost tretiranja samo malog raspona refrakcijske greške. Najčešća postoperativna komplikacija je pretjerana korekcija te pretvaranje miopskog oka u hiperopsko. (3,27–29)



Slika 3. Slika prikazuje 16 rezova izvedenih na rožnici u operaciji radijalne keratotomije. (Prema Tuteja i Ramapa, 2019.) (30)

5.3 LRI

Limbalna relaksirajuća incizija je tehnika koja se koristi za korekciju astigmatizma za vrijeme ili nakon operacije mrežnice s ugradnjom intraokularne leće. U LRI se na periferiji rožnice uz limbus

izvodi rez dubine 600 mikrometara. Velika prednost LRI-ja je izbjegavanje problema noćnog blještavila jer rezovi zahvaćaju samo periferiju rožnice te zjenice pri dilataciji ne dolaze do zone operacije. (31)

5.4 Transversne keratotomije

Transverzalna keratotomija se izvodi zajedno s radijalnom keratotomijom za korekciju kratkovidnog astigmatizma. Postupak se također koristi i kod smanjivanja astigmatizma za vrijeme operacije katarakte. Komplikacije transverzne keratotomije mogu nastati za vrijeme anestezije, za vrijeme same operacije pogrešnim odabirom broja, dubine i položaja rezova, ali i nakon same operacije pretjeranom ili premalom korekcijom. (3,29)

6 LASER

Uporaba lasera na rožnici je započela 80-ih godina izlažući zečju rožnicu kriptonskom laseru uzrokujući zamućenje ili deepitelizaciju. Daljnjim istraživanjima je proučavan argon fluoride laser, ali je tek Steven Trokel razvio ekscimer laser za korekciju refrakcijskih grešaka. Dodatnim suradnjama s R. Srinivasanom, R. Kruegerom i J. Marshallom otkrivena je mogućnost i histopatološke značajke ablacije rožnice. Boljim shvaćanjem djelovanja lasera na rožnicu, laserska metoda korekcije refrakcijskih grešaka je zamijenila uporabu noža u keratotomiji. U refrakcijskoj kirurgiji se koriste laseri koji emitiraju ultraljubičaste svjetlosti vlane duljine 193 nm kombinirajući inertni plin argon i reaktivni plin halogen fluorine, nazivajući ga argon-fluoride (ArF) ekscimer laser.

Tri glavne tehnike koje koriste laser za korekciju refrakcijskih grešaka su fotorefrakcijska keratektomija (PRK), laserska subepitelijalna keratomileuza (LASEK) i laser in situ keratomileusis (LASIK). Uz tri glavne postoji mnoštvo različitih oblika i tehnika operacija laserom (ASA, Epi-LASIK, LBV, SMILE, PTK, YAG, SLT, PRP, itd.) (slika 4.) (2,3,32)



Slika 4. PRK tehnikom se rožnica oblikuje excimer laserom bez stvaranja režnja. LASIK tehnikom se također rožnica oblikuje excimer laserom, ali uz prvotno stvaranje režnja. SMILE je minimalno invazivna operacija u kojoj laser napravi lentikul koji se izvlači kroz mali rez na periferiji rožnice. (Preuzeto s <https://tebmedtourism.com/lasik-eye-surgery/> , pristupljeno 7.6.2022.)

6.1 Fotorefrakcijska keratotomija (PRK)

PRK je tehnika operacije u kojoj ekscimer laserom preoblikujemo rožnicu. PRK koristimo kod korekcija miopije do 6.00 D, astigmatizma do 3.00 D i male do srednje hiperopije. Iako neki pacijenti gledajući snagu refrakcijske greške imaju indikacije za operaciju, trebaju se isključiti bolesnici s bolestima vezivnog tkiva (reumatoidni artritis, SLE, Sjogrenov sindrom) zbog potencijalnih teškoća u zaraštavanju rožničkog tkiva i mogućeg rastapanja rožnice. Bolesnici s herpes virus keratitisom uz antiviralnu prijeoperacijsku zaštitu i korištenje lijekova nakon nekoliko mjeseci se sama operacija može učiniti sigurnijom dok se dijabetes melitus zbog promjena šećera u krvi i sporijeg zarastanja tkiva prije operacije mora kontrolirati.

Specifične indikacije za PRK operaciju su bolesti epitelne bazalne membrane, tanje rožnice, velika zjenica, prethodna transplantacija rožnice ili radijalna keratotomija.

U početku se mora odstraniti sloj epitela (što se izvodi spužvom, kistom, alkoholom ili transepitelijalnom ablacijom excimer laserom) i zatim osušiti i očistiti optičku zonu od ostatka epitela i debrisa. Ablacija se izvodi na Bowmanovoj membrani i anteriornoj stromi. Kompjuter prati pokrete oka te zaustavlja proceduru kod značajno pomaknutog oka. Nakon aplikacije lasera, u oko se kapaju antibiotici, kortikosteroidi i ponekad NSAID, a za smanjenje neugodnog osjećaja se postavlja i terapijska kontaktna leća.

Epitel zacjeljuje 48 do 72 sata nakon operacije, a rožnična zamućenja se javljaju subepitelijalno unutar dva tjedna te se zadržavaju nekoliko tjedana do mjeseci. Iako je rijetko smanjena krajnja vidna oštrina, ako se zamućenje ne povuče potrebno je napraviti fototerapeutsku keratektomiju. Kao prevencija, intraoperacijska aplikacija mytomycina C može smanjiti zamućenje. Uz zamućenje i bol, moguće komplikacije uključuju sporo zacjeljivanje epitela, slabiji noćni vid,

haloe i regresiju rezultata operacije. Rijetke komplikacije su stvaranje ožiljaka, infekcije, nekroza, iregularni astigmatizam, decentralizirana ablacija. (2,3,7,33)

6.2 LASEK

LASEK metoda je drugačija varijanta PRK operacije. Kod LASEK operacije se uz pomoć 20 % razrijeđene otopine alkohola popuštaju epitelne veze sa Bowmanovom membranom. Takav epitel se odvoji od Bowmanove membrane te vrati nazad nakon aplikacije lasera. Vraćanjem epitelnog zalistka se ubrzava oporavak i smanjuje postoperacijska bol. LASEK metoda se koristi kod korekcije niže do srednje miopije, niže hiperopije i astigmatizma. (3,33,34)

6.3 LASIK

Laser in situ keratomileusis (LASIK) je danas najčešće korištena metoda korekcije refrakcijskih grešaka.

Pomoću LASIK-a se mogu ispravljati veće refrakcijske greške uspoređujući s PRK i LASEK tehnikom. Zavisno o debljini rožnice, moguće je ispravljati kratkovidnost do 12.00 D, dalekovidnost do 4.00 D i astigmatizam do 5.00 D.

Iako je LASIK odobren za pacijente starije od 18 godina, najčešće se čekaju barem srednje dvadesete godine dok se dioptriya stabilizira jer pacijenti ne smiju imati promjenu dioptriye veću od 0,5 D barem godinu dana prije operacije. Dodatne kontraindikacije za izvođenje LASIK-a su ulkusi rožnice, aktivne infekcije, infekcija herpes virusom koja nije godinu dana u remisiji, autoimunosne bolesti, keratokonus, dijabetes melitus, trudnoća, pretanka rožnica kojoj nedostaje tkiva za ablaciju i pupilarni dijametar manji od 7 mm.

Priprema operacije započinje uzimanjem anamneze i pregledom oka zbog mogućih kontraindikacija za provođenje operacije. Potrebno je napraviti pretrage biomikroskopom,

fundoskopski pregled očne pozadine, Schirmerov test za suho oko, skijaskopiju, keratometriju, pahimetriju, izmjeriti očni tlak i odrediti vidnu oštrinu. Rožnicu ispituje pahimetrijom i keratometrijom. Dobri kandidati za operaciju imaju u prosjeku debljinu rožnice od 550 mikrometara. Zbog debljine reznja (flapa) do 200 mikrometara i baze rožnice koja ostaje nakon ablacije, a koja iznosi minimalno 250 mikrometara, rožnica na kojoj je moguće izvoditi operaciju mora biti debela najmanje 450 mikrometara. Sve rožnice tanje od 450 mikrometara imaju veći rizik nastajanja keratektazije poslije operacije.

Operacija se izvodi u lokalnoj anesteziji. Zahvat započinje stavljanjem sukcijskog prstena koji stabilizira oko i osigurava vodilicu za mehanički mikrokeratometar s metalnom oštricom čijim se pomicanjem reže površinski sloj rožnice, stvarajući režanj. Umjesto mehaničkog mikrokeratoma koristi se i femtosekundni laser (slika 3.), a to je metoda LASIK-a koju nazivamo *Sub-Bowmans Keratomileusis* (SBK). S laserskim mikrokeratomom se stvara tanji režanj manjeg promjera s kojim se bolje održava cjelovitost rožnice te smanjuje šansa keratektazije. Iako se i mehaničkim mikrokeratomom može stvoriti režanj tanji od 150 mikrometara, kod laserskog je rezultat predvidljiviji. Nakon što je režanj napravljen, on se pomiče, ali ostaje cijelo vrijeme povezan s rožnicom. Potom se excimer laserom (slika 5.) izvodi ablacija i remodelira stroma rožnice ispod reznja. Kod miopije se izvodi centralna ablacija dok se kod hiperopije izvodi periferna ablacija kako bi centar bio strmiji. Poslije remodelacije rožnice, režanj se vraća na svoj prvotni položaj.

Nakon završetka operacije pacijenti koriste antibiotike i antiinflamatore u kapima između 5 i 14 dana dok se steroidi mogu koristiti i do 3 mjeseca nakon operacije. Vid se u prvih 24 sata znatno popravlja, a stabilizira se u idućih tjedan dana do epitelnog cijeljenja uz moguće daljnje ispravljanje koje traje do 3 mjeseca nakon zahvata.

Intraoperativne komplikacije su rijetke, a najčešće su povezane sa stvaranjem režnja i smanjenom mogućnošću sukcije prstena koja dovodi do nepravilnog i nepotpunog režnja. Postoperativne komplikacije su mnogo češće. Ubrzo nakon operacije pacijenti mogu imati neugodni osjećaj zbog difuznog keratitisa, fotofobiju, haloe, zamaglicu, bol i suho oko. Bol se javlja neposredno nakon operacije i najčešće je blaga pa se koriste NSAID-i, ali ako je bol jaka, primjenjuju se i jači analgetici. Simptomi suhog oka (iritacija, bol, fotofobija, fluktuacije vida) su najizraženiji za vrijeme prvog mjeseca nakon zahvata te se smanjuju unutar godinu dana.

LASIK je zbog svojih prednosti najčešće korištena metoda refrakcijske kirurgije, a neke od prednosti su brži rezultati i stabilizacija vida, kraće razdoblje nelagode i korištenja lijekova, manje formiranje stromalnog zamagljenja. (3,7,33–38)



Slika 5. Uređaj s femtosekundnim i excimer laserom. Femtosekundni laser se koristi za stvaranje režnja, dok se excimer laserom izvodi ablacija i remodelacija rožnice. (Preuzeto s <https://www.seeitclear.com/lasik-grand-rapids/lasik-technology/> , pristupljeno 7.6.2022.)

6.4 Epi-LASEK

Epi-LASEK je novija metoda korekcije kirurške greške, razvijena na Sveučilištu na Kreti 2002. godine, koja omogućuje još jednu tehniku odvajanja rožničkog epitela prije ablacije. U Epi-LASEK-u se režanj epitela odvaja od strome na Bowmanovoj membrani tupim epikeratomom zadržavajući stanice bazalne membrane na epitelu. Poslije excimer ablacije je režanj vraćen na svoju početnu poziciju.

Epi-LASIK je sigurna varijanta operacije ablacije rožnice. Ova tehnika izbjegava potencijalne komplikacije povezane s PRK-om, korištenje alkohola u oku, bol, potencijalno zamagljenje te također komplikacije povezane s režnjem LASIK-a. Zbog stvaranja tanjeg reznja, metoda je kvalitetan izbor za pacijente s tanjom rožnicom i rožnice nepravilnog oblika. (39)

6.5 SMILE

Smile (small incision lenticule extraction) je nova tehnika refrakcijske kirurgije koju su prvi izveli Sekundo i Blum 2008.

SMILE, za razliku od LASIK-a koji koristi mehanički keratom ili femtosekundni laser za izrezivanje reznja, a zatim excimer laser za ablaciju, koristi jedino jedan femtosekundni laser što smanjuje cijenu mehanizacije i održavanja same. Kod SMILE tehnike je laser u mogućnosti skenirati rožnicu u sve tri dimenzije zbog čega je lentikul kojeg napravi u rožničnoj stromi više fiziološkog oblika. Lentikul se zatim izvlači kroz mali rez napravljen na periferiji rožnice. Femto laser je mnogo precizniji od mehaničkih keratoma i može korigirati i oblik i debljinu lentikula prateći određene osi zbog čega su moguće korekcije astigmatizma.

Dugoročno gledano SMILE ima dobre rezultate i relativno je sigurna procedura, ali postoje i komplikacije. Komplikacije za vrijeme operacije mogu nastati zbog perforacije reza, smanjene sukucije oka, decentralizacije procedure, trganje lentikula za vrijeme izvlačenja, krvarenje i epitelijalni defekti. Iako je potencijalno mnogo komplikacija, incidencija svih intraoperativnih komplikacija je manja od 1%. Postoperativne komplikacije su zamagljenje rožnice, keratitis, ektazija, suho oko i pretjerana ili nedostatna korekcija refrakcijske greške. Zbog bezbolnosti i manjeg reza u SMILE metodi, živčana vlakna se brže oporavljaju, a i sama struktura rožnice je bolje očuvana što dovodi do manjeg broja komplikacije suhog oka naspram LASIK operacije. SMILE se koristi za operaciju miopije od -0.5 D do -12 D i astigmatizma do -5 D. Za pristup operaciji pacijent mora zadovoljiti uvijete od kojih je većina jednaka kao i kod operacije s LASIK-om (stariji od 18 godina, mjeriti zjenični otvor, debljinu rožnice, refrakcija greška bez promjene minimalno 1 godinu, kontrolirani glaukom, bez infekcije oka...). (40)

7 LEĆE

Refrakcijske greške su se na početku kirurškog pristupa korigirale operacijama rožnice. Glavni razlog tome je bila njezina izloženost i jednostavan pristup, ali unaprijeđenjem tehnologije i vještina, refrakcijska kirurgija se proširila i na intraokularnu.

Operacije leća se dijele na zahvate kod kojih se treba izvaditi prirodna leća (clear lens extraction-refractive lens exchange) i one kod kojih uz prirodnu leću stavljamo umjetnu (PIOL). (2,3)

7.1 PIOL

Fakične intraokularne leće (PIOL) su implatanti koji mogu biti korišteni kao alternativna keratorefrakcijske kirurgije zbog većeg raspona korekcije refrakcijskih grešaka. Zbog mogućnosti uklanjanja PIOL-a, operacije su potencijalno reverzibilne. Iako je povratak vida brz, akomodacija stabilna, većina kirurga katarakte je upoznata s tehnikama operacije i nisu potrebna skupa postrojenja kao što su laseri, treba se imati na umu da su potencijalne komplikacije (glaukom, katarakta, uveitis, endoftalmitis) više onesposobljavajuće naspram komplikacija nastalih za vrijeme keratorefrakcijske kirurgije. Zbog zadržavanja prirodne leće te time i akomodacije, prednost PIOL-a naspram ekstrakcije bistre leće je i manja incidencija odignuća mrežnice.

Fakične intraokularne leće se mogu podijeliti gledajući mjesto implantacije na prednju i stražnju (slika 6.) očnu sobicu. Leće prednje sobice se nadalje dijele na leće koje su pričvršćene za kut (*angle fixated*) i one leće koje su pričvršćene za šarenicu (*iris claw*). (slika 7.) *Angle fixated* leće

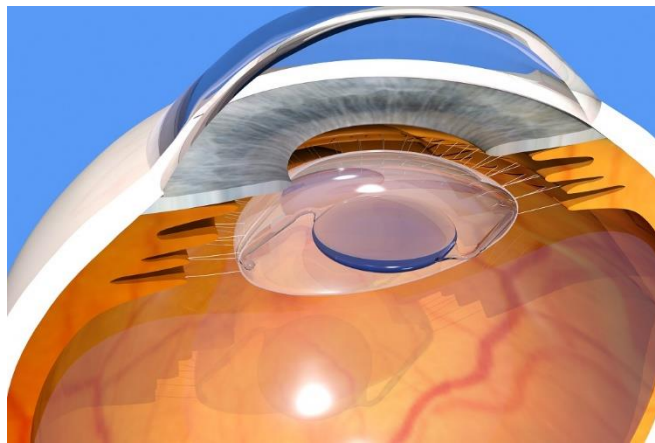
su bile prve razvijene fakične intraokularne leće, ali su bile povezane s mnogo teških komplikacija. Modernije leće su razvojem tehnologije postajale kvalitetnije, ali su ovalizacija zjenice i decentriranje leće i dalje ostajali kao komplikacije dok 1980-ih g nisu razvijene iris-claw leće. Prednosti iris-claw leće su u tome što je vaskularizacija šarenice i dilatacija pupile održana, a i leća je jedna veličina za sve pacijente sa stabilnom centracijom. Leće stražnje sobice su poželjne zbog toga što su vidljive samo kod pregleda i jer su postavljene daleko od kuta prednje očne sobice i endotela rožnice. Iako je razvijen velik broj različitih dizajna i oblika fakičnih intraokularnih leća, FDA odobrene i najčešće korištene leće su Verisyse Phakic IOL (STAAR Surgical Co. (Monrovia, CA)) i Visian ICL (Ophtec BV (Groningen, The Netherlands)/Ophtec USA Inc. (Boca Raton, FL)). Obje vrste leća su sličnih specifikacija, a koriste se za korekciju miopije do -20.00 D kod pacijenata starijih od 21 godine.

Preoperacijska evaluacija pacijenata se sastoji od kompletnog pregleda vida i pregleda oka zbog drugih bolesti. Pacijenti koji koriste leće trebaju prekinuti s nošenjem kako bi se rožnica mogla vratiti u svoj prirodni položaj. Meke leće se trebaju prestati koristiti minimalno tjedan dana prije pregleda, a pacijenti s tvrdim lećama trebaju prekinuti nošenje još i duže. Pacijenti također trebaju imati i dokumentiranu stabilnost refrakcijskih promjena od minimalno godinu dana.

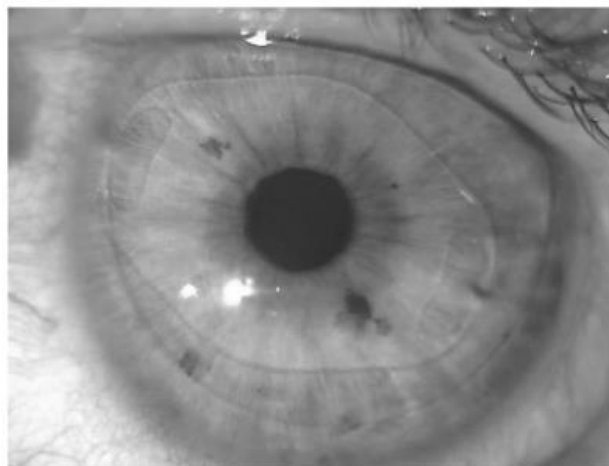
Pregled prednje očne komore je važan jer plitka komora može znatno utjecati na stavljanje leće i održavanje sloja endotelne stanice. Kontraindikacije su dubina prednje očne komore manja od 3,0 mm, pacijentica ne smije biti trudna, dok gustoća stanica endotela je ovisna o dobi, ali u rasponu od 1900 do 3800 stanica/mm².

Operacija se provodi pod topikalnom, peribulbarnom ili retrobulbarnom anestezijom. Kada je oko u anesteziji, naprave se tri reza, koji se nalaze otprilike na 12 sati, 10 sati i 2 sata. Zjenica treba biti sužena što se postiže davanjem 1.0% pilokarpina preoperativno ili injekcijom

acetilkolina. Nakon postavljanja leće horizontalno i centriranja iznad zjenice, leća se fiksira s obje strane na šarenicu. Zbog sprječavanja pupilarnog bloka s povećanim intraokularnim tlakom je potrebno izvesti perifernu iridektomiju ili alternativno laserom dvije male iridotimije odvojene 90 stupnjeva. Šavovi reza rožnice se postavljaju na kraju. Šavovi se, zavisno o statusu pacijenta, selektivno skidaju započevši 4 tjedna nakon operacije pa do 3 mjeseca. (41–43)



Slika 6. Umjetna leća postavljena u kapsuli prirodne leće. (Preuzeto s <https://kraffeye.com/blog/rle-refractive-lens-exchange-vs-lasik-whats-the-difference> , pristupljeno 7.6.2022.)



Slika 7. Leća prednje očne sobice pričvršćena za šarenicu (*iris claw*). (Prema Ang i sur., 2020.) (44)

7.2 Clear lens extraction

Kirurška tehnika RLE (refractive lens exchange) je varijantna operacije katarakte s razlikom od klasične operacije katarakte što kod RLE-a postoji prisustvo refrakcijske greške i leće je prozirna jer nema kataraktu. Zbog gubitka prirodne leće te time i gubitka akomodacije, ova metoda se izvodi samo kada nije moguće sačuvati leću. Indikacije za operaciju su pretanka i prestrma rožnica, plitka prednja očna sobica i visoke refrakcijske greške koje se ne mogu korigirati excimer laserom.

Prije same operacije je bitno izmjeriti očnu jabučicu i točno izračunati snagu i položaj leće.

Operacije se izvode pod topikalnom anestezijom i minimalno su invazivne s minimalnom traumom na tkivo zbog malog reza koji može biti i manji od 1.8 mm. Rez se izvodi na čistoj rožnici 1.00 mm od limbusa, kako bi se minimalizirala šansa za kirurški induciran astigmatizam i ima kraće vrijeme oporavka. Rana je napravljena u multiplanarnom obliku te zarasta bez potrebe šavova. Leća se uklanja pomoću metode fotoemulzifikacije. Za fotoemulzifikaciju je potrebno prije operacije uz anestetike, pacijentu i nakapati dilatatore zjenice. Nakon otvorene prednje lećne kapsule, leća se emulzificira i njezini dijelovi se aspiriraju.

Umjetne leće koje se koriste za zamjene prirodnih su napravljene od silikona, akrila i tvrde plastike PMMA kako ne bi iritirale oko. Razvojem leća je napravljeno više vrsta od kojih svaka kompenzira određenu refrakcijsku grešku.

Monofokalne leće su najčešće korištene leće. Imaju snagu od +5 D do +30 D, ali zbog nemogućnosti rastezanja i savijanja ostaje fokusirana samo u jednu točku na distanci. Ovisno o položaju fokusa, uz monofokalne leće je potrebno koristiti i naočale za blizinu odnosno naočale za udaljenost.

Torične intraokularne leće kao indikaciju imaju astigmatizam od 1.5 D i više. Zbog mogućnosti rotacije leće i smanjene korekcija astigmatizma, nekada je potrebna dodatna operacija kako bi se pomaknuta leća vratila na početno mjesto.

Muktofokalne leće za razliku od monofokalnih leća imaju više od jednog žarišta što pacijentima omogućuje gledanje na blizinu i daljinu. Pacijenti pogodni za multifokalnu leću trebaju imati promjer zjenice veći od 4 mm s prijeoperacijskom refrakcijskom greškom od -2.00 D kod miopije i +1.00 D kod hiperopije s astigmatizmom od 1.00 D. Podijeljenje su po ovisnosti svojih optičkih svojstava na difraktivne, refraktivne i kombinaciju difrakcije i refrakcije. Difraktivne bifokalne IOL imaju loš intermedijarni vid koji je u današnjem svijetu potreban zbog računala i vanjskih aktivnosti zbog čega su razvijene bifokalne IOL s Mix-and-Match metodom s različitim snagama. Daljnjim napretkom su razvijene i trifokalne te leće proširene dubine fokusa (EDOF IOL).

Akomodacijske intraokularne leće se koriste zbog pokušaja povratka akomodacije koja je bila izgubljena ekstrakcijom prirodne leće. Postavljena u kapsularnoj vrećici leća se djelovanjem cilijarnog mišića pomiče naprijed-nazad, ali s vremenom dolazi do fibroze kapsularne vrećice i smanjenja pomaka. (3,13,45–49)

7.3 Piggyback

Polipseudofakija (piggyback) je ugradnja dvije ili više intraokularnih leća (IOL) u kapsulu ili sulcus nakon fakoemulzifikacije i ekstrakcije kataraktne leće. Piggyback može biti primarna ako su dvije leće postavljene za vrijeme jedne operacije jer je refrakcijska greška veća nego što je IOL može ispraviti ili sekundarna ako je dodatna leća postavljena kasnijom operacijom.

Prednosti piggyback metode naspram mijenjanja intraokularne leće su lakša tehnika izvođenja,

manja trauma i mogućnost ponovne zamjene druge leće dok su rizik za nastanak glaukoma, intralentikularno zamućenje i ispuštanje pigmenata šarenice mane metode zbog koje ju mnogi kirurzi ne koriste. U sekundarnom piggybacku se ovisno o potrebi mogu staviti različiti oblici i tipovi IOL-a, uključujući monofokalne, multifokalne i torične leće. (50–52)

8 ZAHVALA

Zahvaljujem se svome mentoru prof. dr. sc. Miri Kalauzu na pruženoj pomoći, savjetima i strpljenju prilikom pisanja ovog rada. Zahvaljujem se i svojoj obitelji na podršci tijekom školovanja.

9 LITERATURA

1. Cerovski B, Barišić Kutija M. Epidemiologija i razvoj refrakcijskih grešaka. U: Cerovski B, ur. Oftalmologija i optometrija. Zagreb: Stega tisak d.o.o.; 2015. p. 46–8. (prvo izdanje).
2. Mcalinden C. Corneal refractive surgery: past to present. *Clin Exp Optom*. 2012 Jul 1;95(4):386–98.
3. Kalauz M, Masnec S. Refrakcijska kirurgija. U: Cerovski B, ur. Oftalmologija i optometrija. Zagreb: Stega tisak d.o.o.; 2015. p. 71–4. (prvo izdanje).
4. Kalauz M. Rožnica. U: Cerovski B, ur. Oftalmologija i optometrija. Zagreb: Stega tisak d.o.o.; 2015. p. 113–20. (prvo izdanje).
5. DelMonte DW, Kim T. Anatomy and physiology of the cornea. *J Cataract Refract Surg*. 2011 Mar;37(3):588–98.
6. Junqueira LC, Carneiro J. Osnove histologije : udžbenik i atlas. 10. izdanje. Školska knjiga; 2005.
7. Salmon J. Kanski's Clinical Ophthalmology. 9th edition. Elsevier; 2019.
8. Kordić R, Škegro I. Leća. U: Cerovski B, ur. Oftalmologija i optometrija. Zagreb: Stega tisak d.o.o.; 2015. p. 127–37. (prvo izdanje).
9. Cerovski B, Perić S. Osnove fiziologije vida. U: Cerovski B, ur. Oftalmologija i optometrija. Zagreb: Stega tisak d.o.o.; 2015. p. 41–5. (prvo izdanje).
10. Cerovski B, Kuzman T, Masnec S. Oftalmološka optika. U: Cerovski B, ur. Oftalmologija i optometrija. Zagreb: Stega tisak d.o.o.; 2015. p. 48. (prvo izdanje).
11. Cerovski B, Kuzman T, Masnec S. Refrakcija. U: Cerovski B, ur. Oftalmologija i optometrija. Zagreb: Stega tisak d.o.o.; 2015. p. 49. (prvo izdanje).
12. Cerovski B, Škegro I. Emetropija i ametropija. U: Cerovski B, ur. Oftalmologija i optometrija. Zagreb: Stega tisak d.o.o.; 2015. p. 51–2. (prvo izdanje).
13. Cerovski B, Vidović T. Akomodacija i prezbiopija. U: Cerovski B, ur. Oftalmologija i optometrija. Zagreb: Stega tisak d.o.o.; 2015. p. 58–62. (prvo izdanje).
14. Cerovski B, Kuzman T. Osnovna obilježja vidne oštine. U: Cerovski B, ur. Oftalmologija i optometrija. Zagreb: Stega tisak d.o.o.; 2015. p. 62–3. (prvo izdanje).
15. Harb EN, Wildsoet CF. Origins of Refractive Errors: Environmental and Genetic Factors. *Annu Rev Vis Sci*. 2019 Sep 15;5(1):47–72.

16. Cerovski B, Kuzman T. Kratkovidnost. U: Cerovski B, ur. Oftalmologija i optometrija. Zagreb: Stega tisak d.o.o.; 2015. p. 52–3. (prvo izdanje).
17. Müller PL, Wolf S, Dolz-Marco R, Tafreshi A, Schmitz-Valckenberg S, Holz FG. Ophthalmic Diagnostic Imaging: Retina. In: Bille JF, editor. High Resolution Imaging in Microscopy and Ophthalmology: New Frontiers in Biomedical Optics [Internet]. Cham (CH): Springer; 2019 [cited 2022 Feb 20]. Available from: <http://www.ncbi.nlm.nih.gov/books/NBK554052/>
18. Baird PN, Saw SM, Lanca C, Guggenheim JA, Smith III EL, Zhou X, i sur. Myopia. Nat Rev Dis Primer. 2020 Dec 17;6(1):1–20.
19. Cerovski B, Škegro I. Klinička testiranja vidne oštine. U: Cerovski B, ur. Oftalmologija i optometrija. Zagreb: Stega tisak d.o.o.; 2015. p. 41–74. (prvo izdanje).
20. Cerovski B, Kuzman T. Dalekovidnost. U: Cerovski B, ur. Oftalmologija i optometrija. Zagreb: Stega tisak d.o.o.; 2015. p. 54–5. (prvo izdanje).
21. Majumdar S, Tripathy K. Hyperopia. In: StatPearls [Internet]. Treasure Island (FL): StatPearls Publishing; 2022 [cited 2022 Feb 20]. Available from: <http://www.ncbi.nlm.nih.gov/books/NBK560716/>
22. Cerovski B, Masnec S, Kuzman T. Astigmatizam. U: Cerovski B, ur. Oftalmologija i optometrija. Zagreb: Stega tisak d.o.o.; 2015. p. 55–8. (prvo izdanje).
23. Cerovski B, Kuzman T, Masnec S. Optičke leće. U: Cerovski B, ur. Oftalmologija i optometrija. Zagreb: Stega tisak d.o.o.; 2015. p. 50–1. (prvo izdanje).
24. Cerovski B, Škegro I. Naočalna korekcija. U: Cerovski B, ur. Oftalmologija i optometrija. Zagreb: Stega tisak d.o.o.; 2015. p. 66–7. (prvo izdanje).
25. Kuzman T, Kalauz M, Petriček I. Kontaktne leće. U: Cerovski B, ur. Oftalmologija i optometrija. Zagreb: Stega tisak d.o.o.; 2015. p. 68–70. (prvo izdanje).
26. Oladiwura DL, Oki E, Stanford M. The Evolution of Corneal Refractive Surgery. J Surg. 2004 Siječanj;2(1):34–7.
27. Forstot SL. RADIAL KERATOTOMY: Int Ophthalmol Clin. 1988;28(2):116–25.
28. FAUTH. Radial keratotomy : Procedures. [DATE] [cited 2022 Feb 6]; Available from: <https://www.ijo.in/printarticle.asp?issn=0301-4738;year=1990;volume=38;issue=3;spage=103;epage=106;aulast=Robin>
29. Rashid ER, Waring GO. Complications of radial and transverse keratotomy. Surv Ophthalmol. 1989 Sep;34(2):73–106.
30. Tuteja SY, Ramappa M. Radial Keratotomy. N Engl J Med. 2019 Jan 24;380(4):e4.

31. Peripheral Corneal Relaxing Incision - an overview | ScienceDirect Topics [Internet]. [cited 2022 Feb 20]. Available from: <https://www.sciencedirect.com/topics/medicine-and-dentistry/peripheral-corneal-relaxing-incision>
32. Refractive Surgery - an overview (pdf) | ScienceDirect Topics [Internet]. [cited 2022 Jan 27]. Available from: <https://www.sciencedirect.com/topics/medicine-and-dentistry/refractive-surgery/pdf>
33. Ambrósio R, Wilson SE. LASIK vs LASEK vs PRK: Advantages and indications. *Semin Ophthalmol.* 2003 Jan;18(1):2–10.
34. Kuryan J, Cheema A, Chuck RS. Laser-assisted subepithelial keratectomy (LASEK) versus laser-assisted in-situ keratomileusis (LASIK) for correcting myopia. *Cochrane Eyes and Vision Group, editor. Cochrane Database Syst Rev [Internet].* 2017 Feb 15 [cited 2022 Feb 12];2017(2). Available from: <http://doi.wiley.com/10.1002/14651858.CD011080.pub2>
35. LASIK: What You Should Know. *Am Fam Physician.* 2017 May 15;95(10):637.
36. Moshirfar M, Bennett P, Ronquillo Y. Laser In Situ Keratomileusis. In: *StatPearls [Internet]. Treasure Island (FL): StatPearls Publishing; 2022 [cited 2022 Feb 12]. Available from: <http://www.ncbi.nlm.nih.gov/books/NBK555970/>*
37. Slade SG. Thin-flap laser-assisted in situ keratomileusis. *Curr Opin Ophthalmol.* 2008 Jul;19(4):325–9.
38. Sutton G, Lawless M, Hodge C. Laser in situ keratomileusis in 2012: a review. *Clin Exp Optom.* 2014 Jan 1;97(1):18–29.
39. Matsumoto JC, Chu YSR. Epi-LASIK Update: Overview of Techniques and Patient Management: *Int Ophthalmol Clin.* 2006 Aug;46(3):105–15.
40. Shah R. History and Results; Indications and Contraindications of SMILE, Compared With LASIK. *Asia-Pac J Ophthalmol.* 2019 Sep;8(5):371–6.
41. Huang D, Schallhorn SC, Sugar A, Farjo AA, Majmudar PA, Trattler WB, i sur. Phakic Intraocular Lens Implantation for the Correction of Myopia A Report by the American Academy of Ophthalmology. *Ophthalmology.* 2009 Nov;116(11):2244–58.
42. Güell JL, Morral M, Kook D, Kohnen T. Phakic intraocular lenses: Part 1: Historical overview, current models, selection criteria, and surgical techniques. *J Cataract Refract Surg.* 2010 Nov;36(11):1976–93.
43. Mandić Z, Vicković IP, Herman JŠ. Verisyse intraokularna leća u korekciji afakije. 2008;4.
44. Ang M, Gatinel D, Reinstein DZ, Mertens E, Alió del Barrio JL, Alió JL. Refractive surgery beyond 2020. *Eye.* 2020;35(2):362–82.

45. Paik DW, Park JS, Yang CM, Lim DH, Chung TY. Comparing the visual outcome, visual quality, and satisfaction among three types of multi-focal intraocular lenses. *Sci Rep.* 2020 Dec;10(1):14832.
46. Alió JL, Grzybowski A, Romaniuk D. Refractive lens exchange in modern practice: when and when not to do it? *Eye Vis.* 2014 Dec;1(1):10.
47. Fine IH, Hoffman RS, Packer M. Clear-Lens Extraction with Multifocal Lens Implantation: *Int Ophthalmol Clin.* 2001;41(2):113–21.
48. Avitabile T, Marano F. Multifocal intra-ocular lenses: *Curr Opin Ophthalmology.* 2001 Feb;12(1):12–6.
49. Nanavaty MA, Daya SM. Refractive lens exchange versus phakic intraocular lenses. *Curr Opin Ophthalmol.* 2012 Jan;23(1):54–61.
50. Gomaa A, Lee RMH, Liu CSC. Polypseudophakia for cataract surgery: 10-year follow-up on safety and stability of two poly-methyl-methacrylate (PMMA) intraocular lenses within the capsular bag. *Eye.* 2011 Aug;25(8):1090–3.
51. Karjou Z, Jafarinasab MR, Seifi MH, Hassanpour K, Kheiri B. Secondary Piggyback Intraocular Lens for Management of Residual Ametropia after Cataract Surgery. *J Ophthalmic Vis Res.* 2021 Jan 20;16(1):12–20.
52. Moustafa B, Häberle H, Wirbelauer C, Pham DT. Refraktive Langzeitergebnisse nach Huckepackimplantation. *Ophthalmol.* 2007 Sep;104(9):790–4.

10 ŽIVOTOPIS

Rođen sam 10.06.1996. u Zagrebu. Osnovnu školu Ksavera Šandora Gjalskog u Zagrebu sam pohađao od 2004. do 2011. godine, nakon čega upisujem XV. gimnaziju koju sam završio 2015. godine. Aktivno sam se bavio skijanjem i jedrenjem i predstavljao Hrvatsku na međunarodnim skijaškim natjecanjima. Medicinski fakultet u Zagreba upisujem 2015. godine. Član sam studentske sekcije za ortopediju i traumatologiju. Aktivno se služim engleskim jezikom, a osnovna znanja imam iz njemačkog.