

# Multipla endokrina neoplazija u djece

---

Veršić, Mirela

Master's thesis / Diplomski rad

2022

Degree Grantor / Ustanova koja je dodijelila akademski / stručni stupanj: **University of Zagreb, School of Medicine / Sveučilište u Zagrebu, Medicinski fakultet**

Permanent link / Trajna poveznica: <https://um.nsk.hr/um:nbn:hr:105:750975>

Rights / Prava: [In copyright](#)/[Zaštićeno autorskim pravom.](#)

Download date / Datum preuzimanja: **2025-03-06**



Repository / Repozitorij:

[Dr Med - University of Zagreb School of Medicine Digital Repository](#)



**SVEUČILIŠTE U ZAGREBU  
MEDICINSKI FAKULTET**

**Mirela Veršić**

# **Multipla endokrina neoplazija u djece**

**Diplomski rad**



**Zagreb, 2022.**

Ovaj diplomski rad izrađen je u Zavodu za endokrinologiju i dijabetes Klinike za pedijatriju Kliničkog bolničkog centra Zagreb pod vodstvom doc. dr. sc. Nevene Krnić, dr. med., i predan je na ocjenu u akademskoj godini 2021./2022.

## POPIS I OBJAŠNJENJE POKRATA KORISTENIH U RADU

<sup>123</sup>I – jod-123

<sup>18</sup>F – fluor-18

25-OH D – 25-hidroksi vitamin D

<sup>68</sup>Ga – galij-68

<sup>99m</sup>Tc – tehnecij-99m

ACTH – adrenokortikotropni hormon (engl. *adrenocorticotropic hormone*)

AFP – alfafetoprotein (engl. *alpha-fetoprotein*)

anti-Tg – tireoglobulinska protutijela (engl. *thyroglobulin antibodies*)

anti-TPO – protutijela na tiroidnu peroksidazu (eng. *thyroid peroxidase antibodies*)

APGAR – engl. *Appearance, Pulse, Grimace, Activity and Respiration*

ATA – Američka udruga za bolesti štitnjače (engl. *American Thyroid Association*)

ATA-H – visoka skupina rizika prema smjernicama Američke udruge za bolesti štitnjače (engl. *American Thyroid Association-high*)

ATA-HST – najviša skupina rizika prema smjernicama Američke udruge za bolesti štitnjače (engl. *American Thyroid Association-highest*)

ATA-MOD – umjerena skupina rizika prema smjernicama Američke udruge za bolesti štitnjače (engl. *American Thyroid Association-moderate*)

CaSR – receptor osjetljiv na kalcij (engl. *calcium-sensing receptor*)

CDC – Centar za kontrolu i prevenciju bolesti (engl. *Centers for Disease Control and Prevention*)

*CDKN1B* – inhibitor kinaze ovisan o ciklinu 1B (engl. *cyclin-dependent kinase inhibitor 1B*)

CEA – karcinoembrijski antigen (engl. *carcinoembryonic antigen*)

CgA – kromogranin A (engl. *chromogranin A*)

CT – kompjuterizirana tomografija (engl. *computed tomography*)

Ctn – kalcitonin (eng. *calcitonin*)

DEXA – dvoenergetska apsorpciometrija rendgenskih zraka (engl. *dual energy X-ray absorptiometry*)

DNK – deoksiribonukleinska kiselina

DOPA – 3,4-dihidroksifenilalanin (engl. *3,4-dihydroxyphenylalanine*)

DOTA – dodekan tetraoctena kiselina (engl. *dodecane tetraacetic acid*)

E2 – estradiol (engl. *estradiole*)

EGFR – receptor epidermalnog čimbenika rasta (engl. *epidermal growth factor receptor*)

EUS – endoskopski ultrazvuk (engl. *endoscopic ultrasound*)

FDG – fluorodeoksiglukoza (engl. *fluorodeoxyglucose*)

FMTc – obiteljski oblik medularnog karcinoma štitnjače (engl. *familial medullary thyroid carcinoma*)

FNA – aspiracija tankom iglom (engl. *fine needle aspiration*)

FSH – folikulostimulirajući hormon (engl. *follicle stimulating hormone*)

fT4 – slobodni tiroksin (engl. *free thyroxine*)  
GERB – gastroezofagealna refluksna bolest  
GLP-1 – glukagonu sličan peptid-1 (engl. *glucagon-like peptide-1*)  
GUK – glukoza u krvi  
hCG – humani korionski gonadotropin (engl. *human chorionic gonadotropin*)  
HGFR – receptor čimbenika rasta hepatocita (engl. *hepatocyte growth factor receptor*)  
HR – hormon rasta  
iCa – ionizirani kalcij  
IGF-1 – inzulinu sličan faktor rasta-1 (engl. *insulin-like growth factor-1*)  
LH – luteinizirajući hormon (engl. *luteinizing hormone*)  
LOH – gubitak heterozigotnosti (engl. *loss of heterozygosity*)  
MEN – multipla endokrina neoplazija (engl. *multiple endocrine neoplasia*)  
MIBG – metajodobenzilguanidin (engl. *metaiodobenzylguanidine*)  
MLPA – metoda višestrukog umnažanja vezanih sondi (engl. *multiplex ligation-dependent probe amplification*)  
MR – magnetska rezonanca  
NET – neuroendokrini tumor (engl. *neuroendocrine tumor*)  
NGS – sekvenciranje sljedeće generacije (engl. *next generation sequencing*)  
P – anorganski fosfati  
PET – pozitronska emisijska tomografija (engl. *positron emission tomography*)  
PP – pankreatični polipeptid (engl. *pancreatic polypeptide*)  
PRL – prolaktin (engl. *prolactine*)  
PTH – paratireoidni hormon (engl. *parathyroid hormone*)  
*RET* – engl. *rearranged during transfection*  
T4 – tiroksin (engl. *thyroxine*)  
TSH – tireostimulirajući hormon (engl. *thyroid stimulating hormone*)  
uCa – ukupni kalcij  
UZV – ultrazvuk  
VEGFR – receptor vaskularnog endotelnog čimbenika rasta (engl. *vascular endothelial growth factor receptor*)  
VEGFR2 – receptor vaskularnog endotelnog čimbenika rasta-2 (engl. *vascular endothelial growth factor receptor*)  
VIP – vazoaktivni intestinalni peptid (engl. *vasoactive intestinal peptide*)  
VMA – vanilmandelična kiselina (eng. *vanillylmandelic acid*)

## SADRŽAJ

### SAŽETAK

### SUMMARY

1. UVOD .....	1
1.1. KLASIFIKACIJA .....	1
1.2. MEN U SUVREMENOM KONTEKSTU .....	2
2. GENETSKE ZNAČAJKE SINDROMA MEN .....	3
2.1. MEN1 .....	3
2.2. MEN2 .....	4
2.3. GENSKO TESTIRANJE .....	5
3. KLINIČKA SLIKA .....	7
3.1. MEN1 .....	7
3.1.1. NOVOTVORINE PARATIREOIDNIH ŽLIJEZDA .....	7
3.1.2. DUODENOPANKREATIČNI NEUROENDOKRINI TUMORI .....	8
3.1.3. NOVOTVORINE HIPOFIZE .....	10
3.1.4. OSTALE NOVOTVORINE .....	10
3.2. MEN2 .....	11
3.2.1. MEDULARNI KARCINOM ŠTITNJAČE .....	11
3.2.2. FEOKROMOCITOM .....	12
3.2.3. NOVOTVORINE PARATIREOIDNIH ŽLIJEZDA .....	13
3.2.4. OSTALE MANIFESTACIJE .....	13
3.2.4.1. MEN2A .....	13
3.2.4.2. MEN2B .....	14
4. DIJAGNOSTIKA .....	15
4.1. NOVOTVORINE PARATIREOIDNIH ŽLIJEZDA .....	16
4.2. DUODENOPANKREATIČNI NEUROENDOKRINI TUMORI .....	16
4.3. NOVOTVORINE HIPOFIZE .....	18
4.4. MEDULARNI KARCINOM ŠTITNJAČE .....	19
4.5. FEOKROMOCITOM .....	20

5. LIJEČENJE.....	20
5.1. PRIMARNI HIPERPARATIREOIDIZAM.....	21
5.2. DUODENOPANKREATIČNI NEUROENDOKRINI TUMORI.....	22
5.3. NOVOTVORINE HIPOFIZE.....	24
5.4. KARCINOIDI.....	24
5.5. MEDULARNI KARCINOM ŠTITNJAČE.....	24
5.5.1. PROFILAKTIČKA TIREOIDEKTOMIJA.....	24
5.5.2. UZNAPREDOVALI MEDULARNI KARCINOM ŠTITNJAČE.....	27
5.6. FEOKROMOCITOM.....	28
6. PRAĆENJE I PROGNOZA.....	28
6.1. MEN1.....	29
6.2. MEN2.....	31
7. PRIKAZ BOLESNIKA.....	34
7.1. BOLESNICA S MEN1.....	34
7.2. BOLESNICA S MEN2B.....	41
8. ZAKLJUČAK.....	45
9. ZAHVALE.....	46
10. LITERATURA.....	47
11. ŽIVOTOPIS.....	52

## SAŽETAK

Multipla endokrina neoplazija u djece

Mirela Veršić

Multipla endokrina neoplazija (MEN) skupina je rijetkih nasljednih sindroma koji dovode do povećanog rizika za razvoj multiplih endokrinih i neendokrinih novotvorina već u ranoj životnoj dobi. Razlikujemo dva tipa sindroma, MEN1 i MEN2, koji se razlikuju prema etiologiji i kliničkoj manifestaciji. U podlozi sindroma MEN nalaze se mutacije gena koje uzrokuju tumorigenezu. MEN1 uzrokovan je mutacijom gena *MEN1*, a MEN2 gena *RET*. Mutacije se nasljeđuju autosomno dominantno, a u dijela se bolesnika javljaju *de novo*. Novotvorine koje se tipično javljaju u okviru MEN1 uključuju novotvorine paratireoidnih žlijezda, duodenopankreatične neuroendokrine tumore i adenome hipofize. Medularni karcinom štitnjače najčešća je novotvorina u okviru MEN2 uz koji se javljaju i feokromocitom, novotvorine paratireoidnih žlijezda te druge neendokrine manifestacije. Uslijed raznolike kliničke prezentacije, postavljanje dijagnoze pojedinog sindroma MEN nije jednostavno te zahtijeva znanje i iskustvo liječnika, kao i dostupnost širokog spektra dijagnostičkih pretraga koje uključuju, prije svega, gensko testiranje uz mjerenje endokrinoloških i biokemijskih parametara te slikovne dijagnostičke metode. Gensko testiranje ima važnu ulogu u postavljanju dijagnoze te bi ga trebalo učiniti u svih osoba u kojih nalazimo tipičnu kliničku prezentaciju pojedinog sindroma, ali i u članova obitelji koji su pod rizikom da su nosioci mutacija. Prediktivno gensko testiranje asimptomatskih osoba s pozitivnom obiteljskom anamnezom iznimno je važno kako bi se nosioci mutacija rano otkrili te se počelo s kontinuiranim praćenjem i pravovremenim liječenjem u slučaju razvoja novotvorina. Liječenje bolesnika sa sindromom MEN često je izazovno i uključuje kiruršku resekciju novotvorina, simptomatsko liječenje uslijed hipersekrecije pojedinih hormona te druge oblike liječenja poput kemoterapije, radioterapije i liječenje ciljanim lijekovima. Zbog naravi ovih sindroma, bolesnici zahtijevaju multidisciplinarni pristup i doživotno praćenje. U diplomskom radu također smo prikazali dvije bolesnice s različitim oblicima sindroma MEN. Istaknuli smo karakteristična obilježja pojedinog sindroma koja su se javila u bolesnica, rezultate genske analize te ostalu dijagnostičku obradu, provedeno liječenje i plan praćenja.

Ključne riječi: multipla endokrina neoplazija, djeca, novotvorine, gensko testiranje, prikaz bolesnika



## SUMMARY

Multiple endocrine neoplasia in children

Mirela Veršić

Multiple endocrine neoplasia (MEN) is a group of rare hereditary syndromes characterized by increased risk of developing multiple endocrine and nonendocrine tumors starting from a young age. Two main types of MEN syndrome include MEN1 and MEN2, which differ in etiology and clinical presentation. MEN is caused by gene mutations that lead to tumorigenesis. MEN1 is caused by *MEN1* gene mutation and MEN2 by *RET* gene mutation. The mutations are inherited in an autosomal dominant manner, although some patients present with *de novo* mutations. Tumors that typically arise in the setting of MEN1 include parathyroid tumors, duodenopancreatic neuroendocrine tumors and pituitary adenomas. The most common tumor in MEN2 patients is medullary thyroid carcinoma, but pheochromocytoma, parathyroid tumors and other nonendocrine manifestations can also occur. The clinical presentation of MEN syndromes is heterogeneous, thus making it challenging to diagnose. Making diagnosis requires clinicians' knowledge and experience as well as a wide range of diagnostic methods that first include genetic testing accompanied by measuring various endocrine and biochemical markers and using imaging methods. Genetic testing has a significant role in confirming the diagnosis. It should be offered to individuals presenting with typical clinical manifestations of each syndrome as well as to family members that are at risk of inheriting the mutation. Prospective genetic testing in asymptomatic individuals with a positive family history is of a great importance and enables an early recognition of mutation carriers together with starting an adequate follow-up and a prompt treatment when needed. The treatment of MEN is often challenging, and it includes surgical resection of the tumors, symptomatic treatment of hormone hypersecretion in addition to other therapeutic modalities such as chemotherapy, radiotherapy, and targeted therapy. Due to the course of MEN syndromes, the patients require multidisciplinary approach and a life-long surveillance. We also presented case reports of two patients with different types of MEN syndrome. We pointed out the specifics of each syndrome type that occurred in these patients along with the results of genetic testing, remaining diagnostic work-up, treatment and further surveillance plan.

Key words: multiple endocrine neoplasia, children, tumor, genetic testing, case report

## 1. UVOD

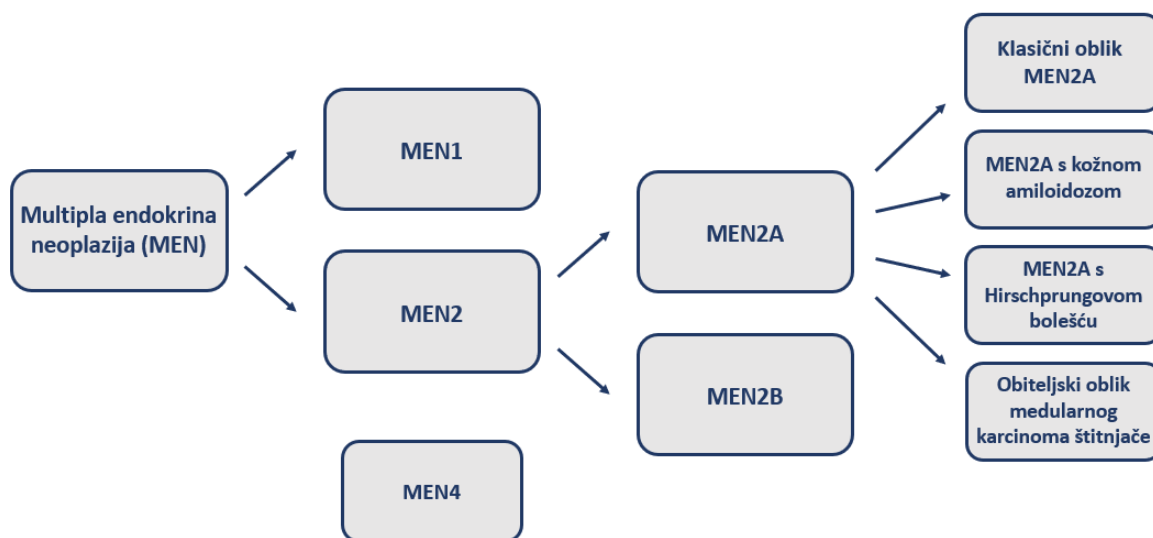
Multipla endokrina neoplazija (MEN) skupina je heterogenih nasljednih sindroma koji se prezentiraju predispozicijom za razvoj endokrinih i neendokrinih novotvorina (1, 2). U većini slučajeva prisutne su novotvorine dviju ili više endokrinih žlijezda koje se manifestiraju istodobno ili uzastopno (1). Neoplastične promjene koje nalazimo u sklopu sindroma variraju od hiperplazije do benignih adenoma i karcinoma (3). Ako se u djeteta ili adolescenta postavi dijagnoza neuroendokrinog tumora, postoji značajan rizik da se tumor razvio u okviru sindroma MEN (4). Međutim, danas se dijagnoza najčešće postavlja prediktivnim genskim testiranjem u slučaju pozitivne obiteljske anamneze (5, 6).

### 1.1. KLASIFIKACIJA

MEN uključuje nekoliko sindroma koji se razlikuju prema etiologiji i kliničkoj slici, odnosno organima koji su primarno zahvaćeni u okviru bolesti (1, 4). Razlikujemo dva tipa: MEN1 i MEN2 (3, 4). Sindrom MEN2 nadalje se dijeli ovisno o fenotipu u dva podtipa, na MEN2A i MEN2B (1, 3, 4). U literaturi je opisan i sindrom MEN4, čija je prezentacija slična kao u sindromu MEN1, ali se genetska osnova razlikuje (mutacije gena *CDKN1B*) (4, 7). Ovaj sindrom dosada nije detaljnije opisan u dječjoj dobi (4). U literaturi se može pronaći i podjela sindroma MEN u 4 tipa: MEN1-4 (pri čemu MEN2 podrazumijeva MEN2A, a MEN3 podrazumijeva MEN2B) (2), no češće se koristi podjela na sindrome MEN2A i MEN2B.

Prema revidiranim smjernicama Američke udruge za bolesti štitnjače (engl. *American Thyroid Association*, ATA) iz 2015. godine, razlikuju se 4 varijante sindroma MEN2A: klasični oblik (95 %), MEN2A s kožnom amiloidozom, MEN2A s Hirschprungovom bolešću te obiteljski oblik medularnog karcinoma štitnjače (engl. *familial medullary thyroid carcinoma*, FMTC) (8). Iako se u dijelu literature obiteljski oblik medularnog karcinoma štitnjače navodi kao podtip MEN2 uz MEN2A i MEN2B (1, 5), danas se češće opisuje kao varijanta sindroma MEN2A sa smanjenom penetrantnošću feokromocitoma i hiperparatireoidizma (3, 4, 8, 9).

Na slici 1 prikazana je klasifikacija sindroma MEN.



Slika 1. Klasifikacija sindroma MEN (1, 4, 8)  
MEN – multipla endokrini neoplazija

## 1.2. MEN U SUVREMENOM KONTEKSTU

Prepoznavanje genetske etiologije sindroma MEN te kontinuirani napredak u povezivanju pojedinog genotipa s fenotipom u bolesnika omogućili su razvoj kvalitetnije skrbi o osobama oboljelima od multiple endokrine neoplazije (5). Bolesnici kojima je dijagnoza postavljena prediktivnim genskim testiranjem u djetinjstvu prije pojave manifestne bolesti te je započeto pravodobno liječenje pokazuju najbolje ishode u vidu smanjenja morbiditeta i mortaliteta te poboljšanja kvalitete života (5, 8, 10). Gensko testiranje djece koja su pod rizikom nasljeđivanja mutacije u sklopu sindroma MEN2 te profilaktička tireoidektomija u zahvaćenih bolesnika u ranoj dječjoj dobi smanjili su smrtnost od medularnog karcinoma štitnjače s 15 do 20 % na manje od 5 % (5). Već se u bolesnika kojima je dijagnoza postavljena u adolescenciji vidi značajno veće petogodišnje (85 %) te desetogodišnje (75 %) preživljenje (5). Stoga je cilj postaviti dijagnozu što ranije, već u dječjoj dobi, kako bi se pravovremeno poduzeli odgovarajući dijagnostički i terapijski postupci. Međutim, rano postavljanje dijagnoze prije pojave kliničkih manifestacija nosi značajne psihološke posljedice za bolesnika i njegovu obitelj jer podrazumijeva život s potencijalno smrtonosnim nasljednim sindromom (5).

Usljed zahvaćanja više različitih endokrinih žlijezda i neendokrinih organa, ovi se sindromi prezentiraju složenom kliničkom slikom te postavljanje njihove dijagnoze može biti zahtjevno (1). Stoga pristup bolesnicima zahtijeva multidisciplinarnu skrb koja uključuje timove stručnjaka iz različitih područja (9, 11–13).

Prema podacima iz literature, prevalencija MEN1 u općoj populaciji iznosi 2-20 na 100 000 stanovnika (5, 14, 15). Zahvaća podjednako muškarce i žene (14-16). Prevalencija MEN2 u općoj populaciji iznosi oko 2-4 na 100 000 stanovnika (4, 5, 17) pri čemu je MEN2A znatno učestaliji (91 % bolesnika) (4). Iako su sindromi MEN rijetki, potrebno ih je razmotriti kao diferencijalnu dijagnozu ako dolazi do razvoja tumora u različitim endokrinim organima, osobito u djece i adolescenata.

## 2. GENETSKE ZNAČAJKE SINDROMA MEN

Razvoj novotvorina u okviru sindroma MEN posljedica je monogenetskih mutacija koje se nasljeđuju autosomno dominantno (1, 4, 5). Mutacije u sklopu pojedinog tipa sindroma zahvaćaju različite gene, zbog čega se njihove kliničke manifestacije razlikuju (4). Sindromi pokazuju visok stupanj penetrantnosti, a povezanost pojedinog genotipa s fenotipom ovisi o tipu sindroma (1). Kod dijela oboljelih ne radi se o nasljednoj bolesti, već su mutacije nastale *de novo* (1). Gensko testiranje ima značajnu ulogu u postavljanju dijagnoze iako se kod dijela oboljelih ne mogu dokazati patološke varijante gena (18, 19).

### 2.1. MEN1

Sindrom MEN1 uzrokovan je mutacijom gena *MEN1* (4, 5, 10). *MEN1* je tumor supresorski gen smješten na kromosomu 11q13 (4, 10). Sastoji se od 10 egzona (5, 10), od kojih je 9 kodirajuće (2.-10. egzon) (20). Kao rezultat transkripcije gena *MEN1* sintetizira se protein menin (4, 10, 15).

Menin je ubikvitarno prisutan, a primarno ga nalazimo u staničnim jezgrama (10, 15). Građen je od 610 aminokiselina (10, 15). Sekvence menina koje se nalaze u jezgri u izravnoj su interakciji s DNK-om (10, 19) te kontroliraju ekspresiju gena i staničnu signalizaciju (19). Menin ima regulacijsku funkciju u procesima transkripcije, diobe stanica i proliferacije (1, 15). Unatoč brojnim istraživanjima tumor supresorskih mehanizama i proteina koji su u interakciji s meninom, konačan signalni put menina nije u potpunosti otkriven kako u normalnom tkivu tako ni u procesu neoplazije (10, 15).

Mutaciju koja zahvaća gen *MEN1* nazivamo inaktivirajućom jer dovodi do gubitka njegove funkcije (1, 10, 15). S obzirom na to da se radi o tumor supresorskom genu, pojava novotvorina u MEN1 objašnjava se Knudsonovom hipotezom dvaju udaraca (1, 10, 19). Prema navedenoj hipotezi, osoba jedan patološki alel naslijedi, a kasnije dolazi do somatske mutacije drugoga alela u specifičnom tkivu (1, 15), čime oba alela postaju inaktivirana i dolazi do gubitka heterozigotnosti (engl. *loss of heterozygosity*, LOH) (19). Fenotipska obilježja, odnosno u slučaju MEN1, pojava višestrukih neoplazija endokrinih žlijezda i neendokrinih organa, ispoljavaju se tek kada su oba alela inaktivirana

(1). Dosad je otkriveno više od 1300 mutacija duž kodirajuće regije gena *MEN1* (1) bez opisanih žarišta (engl. *hotspots*) na kojima se mutacije češće javljaju (4, 19). Pomak okvira čitanja (engl. *frameshift*) i besmislene (engl. *nonsense*) mutacije čine više od polovice mutacija (10). One dovode do sprječavanja translacije u sintezi menina te njegova skraćivanja i gubitka funkcije (10, 19). Terapija koja bi ponovno uspostavila funkciju menina potencijalni je način liječenja i prevencije novotvorina (13). U 10 % bolesnika s *MEN1* mutacija gena *MEN1* nije naslijeđena, već se bolest javlja sporadično uslijed *de novo* mutacije (1, 10, 19). Opisana su i 24 polimorfizma gena *MEN1* koje je potrebno razlikovati od patoloških mutacija (13, 15).

Kod 5-10 % osoba koje zadovoljavaju kliničke dijagnostičke kriterije sindroma *MEN1* genskim se testiranjem ne može dokazati patološka varijanta gena *MEN1* (19). Nekoliko je mogućih objašnjenja koja uključuju delecije, mutacije u regijama gena koje nisu analizirane poput nekodirajuće ili promotorske regije te mutacije drugih gena koje uzrokuju slične kliničke manifestacije (15, 20). Ako mutacija nije nađena, može se napraviti analiza dijela ili cijelog gena na delecije, analiza haplotipa *MEN1* lokusa i analiza panela gena (13). Za analizu delecija preporučuje se metoda višestrukog umnažanja vezanih sonda (engl. *multiplex ligation-dependent probe amplification*, MLPA) ili sekvenciranje sljedeće generacije (engl. *next generation sequencing*, NGS) jer se Sangerovim sekvenciranjem, koje se rutinski koristi, teško otkrivaju velike delecije (19). Fenokopije predstavljaju pojavu fenotipa sličnog onom u *MEN1*, ali uslijed druge etiologije te su odgovorne za 5-10 % fenotipa sličnih *MEN1* uz negativno gensko testiranje (21).

*MEN1* pokazuje visok stupanj penetrantnosti sa značajnom varijabilnošću fenotipa (10, 19). Stupanj penetrantnosti može se predočiti podatkom da se manifestacije sindroma jave u više od 50 % oboljelih do 20. godine života te u više od 95 % oboljelih do 40. godine (13). Dosad nije dokazana značajna povezanost pojedinog genotipa sa specifičnim fenotipom *MEN1* (1, 10, 22). U osoba koje nose istu patološku varijantu gena *MEN1* nalazimo različitu pojavu tumora među članovima iste obitelji, pa čak i u jednojajčanih blizanaca (10, 13, 20). Novija istraživanja opisuju potencijalne prediktore težine bolesti kao što su metilacija promotorske regije gena *MEN1*, pojedini tipovi mutacija te promjene u domenama menina koje su u interakciji s određenim regulatorima transkripcije (1, 15, 19, 20).

## 2.2. *MEN2*

U podlozi sindroma *MEN2* nalazimo mutaciju gena *RET* (5, 9, 18). Gen *RET* je protoonkogen koji se nalazi na kromosomu 10q11.2 (5, 9, 18). Sastoji se od 21 egzona (1, 5, 18). Kodira transmembranski receptor tirozin kinaze (1, 18).

Receptor tirozin kinaze kojeg kodira gen *RET* sudjeluje u regulaciji rasta i proliferacije stanica (8, 9). Ekspimiran je u stanicama koje potječu iz neuralnog grebena kao što su parafolikularne C stanice

štitnjače, kromafine stanice srži nadbubrežnih žlijezda te stanice živčanog sustava (5, 8, 18). Ovakva distribucija receptora tirozin kinaze u tkivima objašnjava zahvaćenost pojedinih žlijezda u okviru MEN2.

Za razliku od mutacije tumor supresorskog gena *MEN1* koja je inaktivirajuća, mutaciju gena *RET* opisujemo kao aktivirajuću, pri čemu dolazi do aktivacije protoonkogena *RET* te proliferacije, rasta, preživljavanja i diferencijacije stanica (18). Hirschprungova bolest, koju nalazimo u jednoj od varijanata MEN2A, povezana je s inaktivirajućom mutacijom gena *RET*, što dovodi do gubitka njegove funkcije (18). Potpuni mehanizam nastanka Hirschprungove bolesti nije u potpunosti razjašnjen (5). U iste osobe istovremeno se mogu javiti aktivirajuća i inaktivirajuća mutacija gena *RET* u različitim tkivima (18). *De novo* mutacija prisutna je u manje od 5 % bolesnika s MEN2A te u 50 % s MEN2B (17). Mutacija gena *RET* može se dokazati u 95-98 % osoba s MEN2 (5, 18). Ako se mutacija ne dokaže, treba povećati opseg genskog testiranja na sve kodirajuće regije gena (17, 23).

Za razliku od MEN1, u MEN2 uočena je povezanost pojedinog genotipa i fenotipa (1, 5, 18). Stoga je svrha genskog testiranja, osim potvrđivanja same dijagnoze, određivanje specifičnog genotipa u oboljele osobe (1, 5, 18). Na temelju genotipa predviđa se vjerojatan fenotip, što utječe na odabir specifičnog modaliteta zbrinjavanja bolesnika (1). Mutacije se najčešće nalaze u egzonima 10, 11 i 13-16 te rjeđe u egzonima 5 i 8 (11). Mutacije u egzonu 10 (kodoni 609, 611, 618, 620 (18)) i 11 (kodoni 630 i 634 (18)), koji kodiraju izvanstaničnu domenu receptora, obično se nalaze u bolesnika s MEN2A (5, 9). U 95 % bolesnika s MEN2B nalazimo mutacije kodona 918 u egzonu 16 te u 2-3 % mutacije kodona 883 u egzonu 15 (5, 9). Oba egzona kodiraju unutarstaničnu domenu receptora tirozin kinaze 2 (5, 9). U obiteljskom obliku medularnog karcinoma štitnjače nalazimo mutacije u egzonima 10, 13 i 14 (1, 3). Pojavu Hirschprungove bolesti povezujemo s mutacijama u egzonu 10, najčešće u kodonima 620 (48 %), 618 (32 %), 609 (18 %) i 611 (2 %) (18). Kožna amiloidoza uglavnom se javlja zbog mutacija u kodonu 634 te kodonima 611 i 804 (18).

### 2.3. GENSKO TESTIRANJE

Indikacije za gensko testiranje nalaze se u tablici 1.

Svrha molekularnog genskog testiranja je identifikacija patološke varijante gena u pojedinom sindromu: gena *MEN1* u sindromu MEN1 te gena *RET* u sindromu MEN2 (17, 20).

Gensko testiranje treba učiniti u osoba u kojih je na temelju kliničke slike postavljena sumnja na jedan od sindroma MEN (13, 17). U asimptomatskih osoba, koje su zbog pozitivne obiteljske anamneze izložene riziku da su nosioci mutacije, također bi trebalo učiniti gensko testiranje (17, 20).

Osobe pod rizikom uključuju članove obitelji u prvom koljenu probanda (roditelji, braća, sestre i djeca) (1).

Gensko testiranje u djece s pozitivnom obiteljskom anamnezom na MEN1 trebalo bi napraviti do 5. godine života kako bi se pravovremeno počelo s kontinuiranim praćenjem u slučaju potvrđene mutacije (10, 20). Presimptomatskim se genskim testiranjem dijagnoza MEN1 postavi 10 godina ranije nego klinički ili biokemijski (24). Također, djeca u kojih se mutacija protoonkogena *RET* otkrije rano po rođenju imaju najbolji uspjeh profilaktičkog liječenja (8).

Tablica 1. Indikacije za gensko testiranje

<b>MEN1 – mutacija tumor supresorskog gena <i>MEN1</i></b>
<ul style="list-style-type: none"><li>• Prisutnost kliničkih kriterija za dijagnozu MEN1 (2, 13, 15)</li><li>• Dokazana mutacija gena <i>MEN1</i> u člana obitelji u prvom koljenu neovisno o tome je li osoba asimptomatska ili su prisutne kliničke manifestacije MEN1 (13, 15)</li><li>• Dvije ili više novotvorina koje se javljaju u sklopu MEN1, ali nisu dio klasične trijade tumora (13, 15)</li><li>• Adenom paratireoidne žlijezde prije 30.-40. godine (13, 15)</li><li>• Rekurentni ili multiglandularni adenomi paratireoidnih žlijezda (13, 15)</li><li>• Duodenopankreatični neuroendokrini tumori prije 40. godine života (2)</li><li>• Gastrinom u bilo kojoj životnoj dobi ili multifokalni neuroendokrini tumori gušterače u bilo kojoj životnoj dobi (2, 13)</li><li>• Karcinoid bronha ili timusa (2)</li></ul>
<b>MEN2 – mutacija protoonkogena <i>RET</i></b>
<ul style="list-style-type: none"><li>• Prisutnost kliničkih kriterija za dijagnozu MEN2A ili MEN2B (2, 8, 17)</li><li>• Medularni karcinom štitnjače ili hiperplazija parafolikularnih C stanica (2, 5, 17)</li><li>• Dokazana mutacija gena <i>RET</i> u člana obitelji u prvom koljenu (2, 5, 9, 17)</li><li>• Nasljedni medularni karcinom štitnjače u člana obitelji u prvom koljenu (8)</li><li>• Hirschprungova bolest (5, 8, 9)</li><li>• Paragangliom ili feokromocitom (2)</li><li>• Kožna amiloidoza (5, 8, 9)</li></ul>

MEN1 – multipla endokrina neoplazija tip 1; MEN2 – multipla endokrina neoplazija tip 2; *RET* – *rearranged during transfection*

### 3. KLINIČKA SLIKA

#### 3.1. MEN1

U sklopu sindroma MEN1 dominantno se javljaju novotvorine paratireoidnih žlijezda, duodenopankreatični neuroendokrini tumori (NET) te novotvorine hipofize (5, 10). Međutim, prepoznato je više od 20 endokrinih i neendokrinih benignih i malignih neoplazija povezanih s ovim sindromom (5, 16). Učestala je prisutnost kožnih tumora poput lipoma, kolagenoma i angiofibroma (15, 16). Iako nisu patognomonične (16), kožne lezije mogu olakšati rano postavljanje dijagnoze (1). Ostale neoplazije koje povezujemo s MEN1 uključuju tumore kore nadbubrežne žlijezde, karcinoide, tumore štitnjače, meningeome (1, 15) te ependimome i lejomiosarkome (4, 15). Unazad nekoliko godina primijećen je povećani rizik razvoja karcinoma dojke u žena (25, 26). Iako se nekada sindrom MEN1 smatrao bolešću odrasle dobi, danas se zna kako se tumori javljaju i rano u djetinjstvu, u dobi od svega 5 godina (10, 27). Prije 21. godine života dijagnosticira se 17 % novotvorina koje se javljaju u sklopu MEN1 (4, 15).

#### 3.1.1. NOVOTVORINE PARATIREOIDNIH ŽLIJEZDA

Novotvorine paratireoidnih žlijezda u sklopu MEN1 uključuju adenome i hiperplaziju (1, 15). Tipično su multiglandularne te zahvaćaju dvije ili više paratireoidnih žlijezda (1, 14, 15). Posljedični primarni hiperparatireoidizam najčešća je manifestacija MEN1 koja se javlja u ukupno 90-95 % oboljelih (1, 13, 15, 16) te 75-80 % djece (6, 28). Inicijalna je prezentacija MEN1 u oko 60 % djece i adolescenata (6, 28). Uobičajena dob pojave adenoma paratireoidnih žlijezda je 20-25 godina starosti, što je značajno ranije u usporedbi sa sporadičnim oblicima (1, 13, 15, 16). U djece se hiperparatireoidizam dijagnosticira uglavnom nakon 10. godine života, no opisan je i u ranijoj dobi (asimptomatski oblik u dobi od 4 godine te simptomatski u dobi od 8 godina) (6). Hiperparatireoidizam podjednako se javlja u dječaka i djevojčica (28). U svim dobnim skupinama najčešće je klinički inaparentan (1, 15, 20); u oko 80 % djece prezentira se isključivo patološkim endokrinološkim parametrima (6, 28). Simptomatski bolesnici mogu imati simptome hiperkalcemije kao što su umor, depresija, nesаница, konstipacija, poliurija i polidipsija te posljedice hiperkalcemije kao što su urolitijaza, patološki prijelomi uslijed osteoporoze, pankreatitis i peptički ulkusi (1, 13, 14, 16). U mladih bolesnika često su prisutni urolitijaza i smanjenje mineralne gustoće kosti (15). Rana dijagnoza i početak liječenja trebali bi spriječiti oštećenje organa uslijed hiperkalcemije (5). Tijekom djetinjstva i adolescencije fiziološki se povećava koštana masa s vrhuncem u 20. godini života (29). Hiperparatireoidizam u sklopu MEN1 sprječava razvoj kosti te uzrokuje gubitak koštane mase i izraženiju osteoporozu u usporedbi sa sporadičnim oblikom iako endokrinološki parametri često nisu izrazito patološki (13, 15, 29). Nakon kirurškog liječenja uočen je slabiji oporavak koštane mase u osoba



s MEN1 (15, 29). Ako se patološki prijelomi javljaju u mlađih bolesnika s endokrinim poremećajima, treba posumnjati na MEN1 (1).

### 3.1.2. DUODENOPANKREATIČNI NEUROENDOKRINI TUMORI

Duodenopankreatični NET-ovi nastaju iz neuroendokrinih stanica i gotovo su uvijek multifokalni (10). Dio tumora ima sposobnost sinteze i lučenja hormona (gastrina, inzulina, glukagona, vazoaktivnog intestinalnog peptida ili somatostatina), zbog čega ih dijelimo na funkcionalne i nefunkcionalne NET-ove (22). Osnovno obilježje funkcionalnih NET-ova je simptomatska prezentacija uslijed hipersekrecije određenog hormona (22, 30). U okviru sindroma MEN1 često je istovremeno prisutan jedan funkcionalni NET te nefunkcionalni ili drugi funkcionalni NET, što otežava pronalazak izvora hipersekrecije hormona (10, 16). U odraslih NET-ovi čine drugu najčešću manifestaciju MEN1 te se javljaju u 30-90 % oboljelih (22). Njihova prevalencija raste s dobi (22), a obdukcijom se mogu naći u čak 80-100 % oboljelih (14, 15). Javljaju se ranije nego sporadični oblici (2, 30), najčešće tijekom 4. desetljeća života (5). Rijetko se javljaju prije 10. godine života izuzev inzulinoma (21). Dvije studije, koje su uključivale asimptomatske bolesnike s dijagnozom sindroma MEN1 postavljenom genskim testiranjem, ukazuju na to da bi 20-40 % pedijatrijske populacije s MEN1 moglo imati nefunkcionalni NET (5). Iako se gastrinomi opisuju kao najčešći NET, razvojem dijagnostičkih metoda nefunkcionalni NET-ovi postaju najčešći NET-ovi u odraslih, nakon čega slijede gastrinomi i inzulinomi (15, 22, 30). Manje učestali NET-ovi uključuju glukagonome, vipome i somatostatinoime (15, 16, 30). U djece i adolescenata zabilježena je pojava inzulinoma, gastrinoma i nefunkcionalnih NET-ova (5). Inzulinomi su NET-ovi koji se javljaju najčešće i najranije u pedijatrijskoj populaciji (5, 6, 21). Najranija pojava inzulinoma opisana je u djeteta starosti 5 godina (6). Pojava inzulinoma prije 20. godine života treba pobuditi posebnu sumnju na MEN1 (1, 10). Učestalost nefunkcionalnih NET-ova raste u 2. desetljeću života (21), no nađeni su u asimptomatske djece starosti 12-14 godina koji su podvrgnuti probiru zbog pozitivne obiteljske anamneze (15). Gastrinomi se rijetko javljaju u djece (20, 21), no opisani su već od 6. godine života (6). NET-ovi koji se javljaju u sklopu MEN1 manje su agresivni u usporedbi sa sporadičnim oblicima (10), no zbog multiple pojave konačni je oporavak neizvjestan (29). U djece su opisani metastatski duodenopankreatični NET-ovi (28).

U bolesnika sa sindromom MEN1 gastrinomi su najčešće mali, multipli i lokalizirani u stijenci duodenuma (10, 15, 16, 29). Klinički se manifestiraju Zollinger-Ellisonovim sindromom (10, 22). Tumor luči gastrin, dovodi do hipergastrinemije i povećanog lučenja želučane kiseline koja zatim uzrokuje pojavu multiplih peptičkih ulkusa, gastroezofagealne refluksne bolesti (GERB), proljeva i steatoreje (5, 13, 15). Hiperkalcemija uslijed istovremeno prisutnog hiperparatireoidizma u sklopu MEN1 može uzrokovati ili dodatno pogoršati hipergastrinemiju (10). Paratireoidektomija ublažuje hipergastrinemiju i smanjuje bazalno lučenje želučane kiseline (10). Zollinger-Ellisonov sindrom u

sklopu MEN1 sindroma povezan je s češćom pojavom striktura jednjaka i Barrettova jednjaka (10). Gastrinomi su najčešće maligni, neovisno o veličini, te ih 70-80 % metastazira u limfne čvorove i/ili jetru već u vrijeme postavljanja dijagnoze (22). Metastaze u limfnim čvorovima nalazimo u 34-85 % gastrinoma, no njihova pojava nije prognostički značajna (15, 16), za razliku od metastaza u jetri (22). Potencijal gastrinoma za udaljene metastaze u jetru te njihova multipla pojava uzrok su značajne smrtnosti (2).

Tipična prezentacija inzulinoma uzrokovana je pojačanim endogenim lučenjem inzulina, a uključuje Whippleovu trijadu: simptome hipoglikemije, sniženu koncentraciju glukoze u krvi ( $\leq 2,2$  mmol/L) i nestanak simptoma nakon nadoknade glukoze (10). Ponavljajuće hipoglikemije mogu biti prva manifestacija MEN1 sindroma (1) te su često potaknute gladovanjem i fizičkom aktivnošću (5). Simptomi hipoglikemije uključuju adrenergične (palpitacije, tremor, znojenje, mučnina, glad i slabost) i neuroglikopenične simptome (smetnje vida poput diplopije i zamućenog vida, vrtoglavica, letargija, zbunjenost) (10). Neuroglikopenični simptomi mogu uključivati konvulzije i gubitak svijesti, zbog čega u osoba s endokrinim poremećajima i refraktornom epilepsijom treba pomišljati na MEN1 (1). Potrebno je isključiti ijtrogenu hipoglikemiju uzrokovanu uzimanjem peroralnih hipoglikemika poput derivata sulfonilureje (13, 16, 22). Inzulinomi su uglavnom benigni, mali (promjera  $< 2,5$  cm) i solitarni (10).

Glukagonomi su obično veći od 5 cm te se najčešće nalaze u repu gušterače (16). Nekrolitički migratorni eritem patognomoničan je simptom glukagonoma (16). Prezentira se nekrozom površinskog epidermisa sa spontanom remisijama i relapsima (16). Uz nekrolitički migratorni eritem tipičnu trijadu simptoma glukagonoma čine intolerancija glukoze i gubitak tjelesne mase (10). Ostali simptomi uključuju proljev, bol u abdomenu i stomatitis (5, 15, 16). U 50-80 % oboljelih prisutna je metastatska bolest pri postavljanju dijagnoze (14, 15).

Kao i glukagonomi, vipomi se najčešće nalaze u repu gušterače (14, 15). Klinička prezentacija vipoma poznata je kao Verner-Morrisonov sindrom, a uključuje vodenasti proljev, hipokalemiju i aklorhidriju (10, 14). Tipičan volumen stolice veći je od 800 mL dnevno, što se naziva pankreatičnom kolerom (22). Opisana je pojava crvenila i hiperglikemije (16). U osoba sa sumnjom na vipom potrebno je isključiti uzimanje laksativa i diuretika (14). U vrijeme postavljanja dijagnoze 60-80 % vipoma je već metastaziralo (16).

Nefunkcionalni NET-ovi mogu biti nesekretorni ili lučiti hormonski inaktivne peptide poput, najčešće, kromogranina A ili pankreatičnog polipeptida te, rjeđe, neuron-specifične enolaze, neurotenzina, grelina ili humanog korionskog gonadotropina (10, 15, 22). Uglavnom ne uzrokuju simptome, no ovisno o anatomskoj lokalizaciji i veličini, mogu uzrokovati nespecifične simptome poput gubitka tjelesne mase, umora i opstruktivne žutice (16). Prvi simptomi kao što su mučnina, smanjen apetit, bol u abdomenu, krvarenje iz probavnog sustava, žutica te palpabilna masa u abdomenu mogu

biti uzrokovani metastatskom bolešću (16). S obzirom na to da ne uzrokuju specifične simptome, njihovo otkrivanje može biti odgođeno (14) te je neophodno raditi redoviti probir (5). U djece starosti 10-20 godina opisani su veliki nefunkcionalni NET koji su zahtijevali kirurško uklanjanje (6, 15).

### 3.1.3. NOVOTVORINE HIPOFIZE

Adenome hipofize nalazimo u 10-60 % oboljelih (1, 5, 15). Druga su najčešća manifestacija MEN1 u djece, pri čemu se mogu naći u do 35 % oboljelih te su u 21 % prva klinička manifestacija (6, 28). U svim dobnim skupinama pokazuju veću učestalost u osoba ženskog spola (1, 6, 29). U dječaka su opisani veći adenomi i teži tijek bolesti (6). Uobičajena dob pojave adenoma hipofize je 4. desetljeće života (5, 15). Adenomi nisu uobičajeni prije 10. godine života (6, 20, 28), a najranija pojava opisana je u dječaka starosti 5 godina koji se prezentirao somatolaktotropinomom (27). Adenomi uglavnom zahvaćaju prednji režanj žlijezde (1, 14). Makroadenomi (adenomi veličine > 1 cm) su češći u MEN1 u odnosu na sporadične oblike adenoma (13) te se nalaze u 32-51 % djece s MEN1 (20). Kliničke manifestacije ovise o veličini tumora te hormonima koje luči (1, 2, 5). Adenomi koji svojom veličinom pritišću hipofizu i okolne strukture uzrokuju glavobolju, ispade vidnog polja poput bitemporalne hemianopsije, hipopituitarizam, konvulzije i oštećenje kranijalnih živaca (14, 16). Sekretorni tumori adenohipofize u okviru MEN1 u djece najčešće luče prolaktin (70-85 %) (6, 28). Simptomi su posljedica hiperprolaktinemije, a uključuju amenoreju i galaktoreju (15, 16). Drugi po učestalosti su nesekretorni adenomi (15-25 %) koji mogu lučiti glikoproteinske podjedinice (13). U 4-18 % adenoma prisutno je lučenje adrenokortikotropnog hormona (ACTH) (21), što uzrokuje Cushingov sindrom s pojavom centralne debljine, hipertenzije, šećerne bolesti, hirsutizma i strija (16). Adenomi koji izlučuju hormon rasta su rijetki u djece (20) te uzrokuju gigantizam i akromegaliju (1, 2, 15, 16). Adenomi hipofize u okviru MEN1 mogu lučiti i više hormona, što se nalazi češće nego u sporadičnim oblicima (15). U djece su opisani somatolaktotropinomi i kortikolaktotropinomi (6). Simptomi karakteristični za pedijatrijsku populaciju su zakašnjeli ili izostanak spontanog pubertetskog razvoja, ubrzan ili usporen rast te nezadovoljavajuća brzina rasta (20). Oko polovice adenoma u djece je simptomatsko (6). Iako novotvorine u sklopu MEN1 pokazuju lokalno agresivniji rast, nemaju veću sklonost malignoj transformaciji u usporedbi sa sporadičnim novotvorinama hipofize (13).

### 3.1.4. OSTALE NOVOTVORINE

Najčešće lokalizacije karcinoida uključuju timus i bronhe, gastrointestinalni sustav i gušteraču (5, 13). U djece su opisani karcinoidi timusa i bronha, no iznimno su rijetki te nisu opisani u dobi mlađoj od 15 godina (6, 21). Uglavnom su asimptomatski u vrijeme postavljanja dijagnoze te se otkriju slikovnim pretragama (5). Mogu se prezentirati kao velike mase uzrokujući bol u prsima, kašalj i disfagiju te, ako luče ACTH, Cushingovim sindromom (16). Vrlo su agresivni, lokalno invazivni te

skloni recidivima i distalnim metastazama (16, 29). Iako se javljaju u svega 3-8 % osoba s MEN1, čine 20 % uzroka smrti (29).

Adrenokortikalne novotvorine nalazimo u 20-73 % osoba s MEN1 (14, 15). Uglavnom su nefunkcionalne te manje od 20 % luči različite hormone (kortizol, aldosteron, androgene ili kateholamine) (5). Najmlađi opisani bolesnik s MEN1 i adrenokortikalnim karcinomom imao je kliničku sliku hipersekrecije androgena u dobi od 3 godine (31). Većina adrenokortikalnih novotvorina u sklopu MEN1 sindroma je benigna, a maligna transformacija nađena je u otprilike 1 % bolesnika (5).

U žena s MEN1 uočen je povećani rizik razvoja karcinoma dojke (14, 25, 29). Opisan je relativni rizik od 2.83 ( $P < 0.001$ ) (25), pri čemu je medijan dobi pojave oko 45 godina starosti, odnosno 12-15 godina prije nego u općoj populaciji (14, 26). Većina karcinoma ima dobru prognozu (29).

### 3.2. MEN2

Klinička manifestacija sindroma MEN2 razlikuje se ovisno o podtipu sindroma (9, 18). Medularni karcinom štitnjače predstavlja osnovni dijagnostički kriterij (17, 18). Uz to se u oba podtipa može javiti i feokromocitom (23). Pojava medularnog karcinoma štitnjače ili feokromocitoma, osobito prije 35. godine života, trebala bi pobuditi sumnju na MEN2 (9). Bolesnici s MEN2A imaju povećan rizik razvoja paratiroidne hiperplazije ili adenoma te kožne amiloidoze i Hirschprungove bolesti (9, 18). U bolesnika s MEN2B također nalazimo različite neendokrine manifestacije bolesti (9, 18). MEN2A je češći i javlja se u 95 % oboljelih od MEN2, dok MEN2B nalazimo samo u 5 % oboljelih (8, 11, 18). MEN2B prezentira se agresivnijom kliničkom slikom u odnosu na MEN2A (5, 11).

#### 3.2.1. MEDULARNI KARCINOM ŠTITNJAČE

Medularni karcinom štitnjače je neuroendokrini tumor koji nastaje iz parafolikularnih C stanica štitnjače (5, 8, 9, 18). Incidencija medularnog karcinoma štitnjače u djece je mala i iznosi 0,03 novooboljelih na 100 000 osoba godišnje (11). Više od 95 % medularnih karcinoma štitnjače u djece i adolescenata javlja se u sklopu nasljednih sindroma, najčešće MEN2A i MEN2B (8, 11).

Medularni karcinom štitnjače najčešća je novotvorina u oba podtipa MEN2 i obično je prva manifestacija bolesti (9, 18). Pokazuje visok stupanj penetrantnosti i javlja se u 95 % bolesnika s MEN2A te gotovo 100 % bolesnika s MEN2B (3, 9, 17, 18). U oko 25 % bolesnika s medularnim karcinomom štitnjače može se naći mutacija protoonkogena *RET* (9). Stoga bi sve osobe kojima je dijagnosticiran medularni karcinom štitnjače ili koji imaju pozitivnu obiteljsku anamnezu na navedeni karcinom trebale biti genski testirane na mutaciju gena *RET* (9). Dob pojave medularnog karcinoma štitnjače u sklopu MEN2 ranija je nego u sporadičnih oblika i ovisi o tipu patološke varijante protoonkogena *RET* (8, 17, 18). Vrhunac incidencije je u 3. desetljeću života (9), no opisan je i prije

navršene prve godine života (5, 18). U više od 80 % bolesnika s MEN2B sindromom i mutacijom u kodonu 918, koji su tireoidektomirani unutar prve godine života, nađen je medularni karcinom štitnjače (18).

Medularni karcinom štitnjače često je multifokalan i bilateralan te je najčešće lokaliziran u srednjim i gornjim režnjevima žlijezde (1, 17, 18). Prezentira se solitarnim čvorom štitnjače (9, 11, 17) koji može uzrokovati bol u vratu i otežano disanje (1). Većina medularnih karcinoma štitnjače u sklopu MEN2A nije simptomatska u vrijeme otkrivanja te se otkriju patološkim laboratorijskim nalazima ili histološkim pregledom tkiva nakon profilaktičke tireoidektomije (18). Hipersekrecija kalcitonina uzrokuje proljev i crvenilo (1). Proljev je najčešća sistemska manifestacija koja se javlja u osoba s koncentracijom kalcitonina u serumu višom od 10 ng/mL te označava lošiju prognozu (17). Cervikalna limfadenopatija može se javiti s prisutnim čvorom štitnjače ili bez njega (9). U simptomatskih osoba česte su metastaze u regionalnim limfnim čvorovima, ali i udaljenim područjima (17). U 75 % bolesnika s palpabilnim čvorom štitnjače, prisutne su metastaze u regionalnim limfnim čvorovima, a u 10 % bolesnika metastaze u udaljenim područjima (8). Udaljena mjesta metastaza medularnog karcinoma štitnjače su jetra, mozak, pluća i kosti (17, 18).

### 3.2.2. FEOKROMOCITOM

Feokromocitom je novotvorina koja nastaje iz stanica srži nadbubrežnih žlijezda (9, 23). Nalazimo ga u oko polovice osoba s MEN2A i MEN2B (3, 17, 23). U svih osoba kojima je dijagnosticiran feokromocitom treba posumnjati na sindrom MEN2, osobito ako je feokromocitom otkriven prije 35. godine života, te napraviti gensko testiranje (9). Penetrantnost, dob pojave i agresivnost ovise o tipu patološke varijante gena *RET* (9, 23), pri čemu su mutacije u kodonima 634, 883 i 918 povezane s agresivnijim oblikom i ranijom pojavom tumora (23). Feokromocitom u sklopu MEN2 uglavnom se javlja u 3. ili 4. desetljeću života, no može se javiti i ranije (5, 9, 23). Najranija pojava feokromocitoma u sklopu MEN2A opisana je u dobi od 8 godina, a u sklopu MEN2B u dobi od 10 godina (18). Feokromocitom može biti prva manifestacija bolesti, no u vrlo malog broja oboljelih te se u većini slučajeva otkriva istovremeno s medularnim karcinomom štitnjače ili nakon njega (9, 23). Obično se otkrije ciljanim traganjem u osoba u kojih je postavljena sumnja ili dijagnoza sindroma MEN2 te se najčešće otkriva prije pojave simptoma (9, 23).

Kliničke manifestacije feokromocitoma uključuju hipertenziju, znojenje, glavobolju, palpitacije, tahikardiju, bljedoću, anksioznost, gubitak tjelesne mase te proljev ili konstipaciju, a uzrokovane su hipersekrecijom kateholamina (5, 9, 18, 23). Ako tumor luči isključivo dopamin, simptomi mogu uključivati mučninu i hipotenziju (23). S obzirom na to da se kateholamini luče periodično, tako se javljaju i simptomi (23). Međutim, tipičnu kliničku manifestaciju nalazimo samo u

slučaju feokromocitoma s izraženim izlučivanjem kateholamina, odnosno u manje od jedne trećine oboljelih (23).

Feokromocitom u sklopu MEN2 češće je bilateralan, multicentričan i progresivan u odnosu na sporadične oblike (5, 8, 9, 23). U 25 % oboljelih s inicijalno unilateralnim feokromocitomom tijekom 5-10 godina razvija se tumor kontralateralne žlijezde (23). Iako se feokromocitom u sklopu MEN2 gotovo uvijek nalazi unutar nadbubrežnih žlijezda (8, 17, 23), moguća je i pojava ekstraadrenalne lokalizacije tumora (9). Tumor je najčešće benignan, no u manje od 5 % bolesnika s MEN2 može se maligno transformirati (5, 17, 23). Iako uglavnom ne uzrokuje teže komplikacije (23), hipertenzija koja nije pravovremeno liječena ili hipertenzivna kriza inducirana anestezijom mogu dovesti do smrtnog ishoda u osoba s feokromocitomom (17). Stoga je prije svih kirurških zahvata nužno isključiti postojanje feokromocitoma bez obzira na dob bolesnika (4, 9, 17, 18).

### 3.2.3. NOVOTVORINE PARATIREOIDNIH ŽLIJEZDA

Primarni hiperparatireoidizam nalazimo u 20-30 % oboljelih od MEN2A, dok njegova pojava u sklopu MEN2B nije uobičajena (5, 11, 17). Izolirana pojava primarnog hiperparatireoidizma nije indikacija za daljnje traganje za dijagnozom MEN2 (9). Tipično se prezentira više godina nakon medularnog karcinoma štitnjače, a prosječna dob pojave je 38 godina (17). U okviru MEN2A opisan je i u dobi od 5 godina (18). Primarni hiperparatireoidizam nastaje uslijed hiperplazije ili adenoma jedne ili više paratireoidnih žlijezda (8, 18).

Klinička prezentacija primarnog hiperparatireoidizma u sklopu MEN2 je varijabilna, no najčešće je tijekom bolesti blag (5, 8, 9, 17, 18). Bolesnici su uglavnom asimptomatski te se dijagnoza postavlja na temelju patoloških rezultata laboratorijskih pretraga i slikovnom obradom (1, 17). Komplikacije poput hiperkalcemične krize nisu učestale (18). Međutim, čak i umjereni, ali dugotrajni primarni hiperparatireoidizam može imati negativan utjecaj na rast i razvoj zuba i kosti u djece, raniji razvoj osteopenije i/ili osteoporoze u odraslih te utjecati na neurokognitivnu, mišićnu i srčanu funkciju u svim dobnim skupinama (18).

### 3.2.4. OSTALE MANIFESTACIJE

#### 3.2.4.1. MEN2A

Najčešća kožna promjena u okviru sindroma MEN2A je kožna amiloidoza, koja se inače rijetko javlja u općoj populaciji (1, 9). Kožna amiloidoza može biti prva manifestacija MEN2A (18). Medijan dobi u kojoj se javlja je 13 godina, a najranije je opisana u dobi od 3 godine (18). Histološki se u gornjem dijelu dermisa nalaze depoziti amiloida (9, 18). Pretpostavlja se da je u podlozi kožne amiloide primarna neuropatija koja uzrokuje intenzivan svrbež te se sekundarno javljaju promjene na koži (9, 18).

Promjene uključuju pigmentirane ljuskave papule koje se najčešće javljaju na ekstenzornim stranama ekstremiteta i interskapularno (9, 18).

Hirschprungovu bolest (aganglijski megakolon) nalazimo u 7 % osoba s MEN2A sindromom (18). Karakterizira je odsutnost ganglijskih stanica parasimpatičkog lanca sigmoidnog kolona (9) zbog nepravilne migracije tijekom embrionalnog razvoja gastrointestinalnog sustava (2). Uzrokuje opstrukciju crijeva i megakolon (9) te se manifestira ubrzo nakon rođenja (18). Smrtnost od komplikacija Hirschprungove bolesti u ranom djetinjstvu iznosi do 38 % (18). Hirschprungovu bolest treba razlikovati od gastrointestinalnih neuroma povezanih s MEN2B (1).

#### 3.2.4.2. MEN2B

Osobe s MEN2B mogu se prezentirati karakterističnim fenotipom koji može biti prisutan od rođenja te olakšati rano postavljanje dijagnoze i pravovremeni početak skrbi i liječenja (11, 32). Tipičan izgled lica podrazumijeva prominentne usne te submukozne nodule na vermilionu (17). Mukozni neuromi mogu se javiti na anteriornoj dorzalnoj površini jezika, nepcu ili farinksu u obliku crvenih papula (1, 9, 17). Pri oftalmološkom pregledu procjepnom svjetiljkom mogu se uočiti prominentna, zadebljana kornealna živčana vlakna (11, 17, 18). Može biti prisutan i suhi konjunktivitis (lat. *conjunctivitis sicca*) koji se opisuje kao *plakanje bez suza* (5, 18). Neuromi vjeđa mogu uzrokovati njihovo zadebljanje te everziju gornje vjeđe (1, 17). Karakterističan fenotip uključuje i marfanoidni habitus: visok rast, dugačke udove, smanjen omjer gornjeg i donjeg segmenta te povećanu mobilnost zglobova (5, 9, 32). Za razliku od Marfanovog sindroma, izostaju dislokacija leće i sklonost disekciji aorte (9). Međutim, u nizozemskoj studiji prikazana je skupina djece s MEN2B koja su bila ispod ili na donjoj granici ciljanog raspona visine za svoju dob (32). Tjelesne proporcije (omjer gornjeg i donjeg segmenta i omjer raspona ruku i tjelesne visine) bile su normalne, a 75 % ispitanika imalo je hiperekstenzibilnost zglobova (32). Rezultati ove studije ukazuju na to da smanjen rast ne isključuje prisutnost MEN2B ako bolesnici imaju druge tipične kliničke simptome. U osoba s MEN2B mogu biti prisutne i druge muskuloskeletne manifestacije poput udubljenog prednjeg dijela prsnog koša (lat. *pectus excavatum*) (11, 18), kifoskolioze, lordoze, astenične građe (smanjeno supkutano masno tkivo) te slabost proksimalne muskulature (5, 9, 17).

U 40 % bolesnika s MEN2B prisutna je difuzna ganglioneuromatoza gastrointestinalnog sustava (17). Pridruženi simptomi uključuju distenziju abdomena, megakolon te konstipaciju ili proljev (17). U studiji koja je uključivala 19 osoba s MEN2B čak 84 % imalo je gastrointestinalne simptome u ranom djetinjstvu (17).

#### 4. DIJAGNOSTIKA

S obzirom na to da MEN predstavlja skupinu nasljednih sindroma, pažljivo uzeta obiteljska anamneza te gensko testiranje imaju značajnu ulogu u postavljanju točne i pravovremene dijagnoze (1). Ciljana obiteljska anamneza može nas usmjeriti prema postavljanju sumnje na neki od sindroma MEN (1). Međutim, fenotip sindroma MEN može biti vrlo heterogen, osobito u MEN1, te se čak i unutar iste obitelji bolesnici mogu prezentirati različitim kliničkim slikama (10, 18).

Nakon detaljno uzete osobne i obiteljske anamneze važno je klinički pregled usmjeriti na traganje za specifičnim simptomima. Ako se u djeteta sumnja na MEN1, u kliničkom je pregledu potrebno obratiti pozornost na ubrzan ili usporen rast, ispade vidnog polja, galaktoreju, simptome Cushingova sindroma i hipoglikemije (4, 13). U kliničkom pregledu djeteta sa sumnjom na MEN2 sindrom pozornost treba usmjeriti na palpaciju čvorova štitnjače i/ili cervikalnu limfadenopatiju, postojanje kožnih promjena te tipičnih fenotipska obilježja MEN2B (11, 18, 32).

Dijagnoza sindroma MEN može biti klinička, genetska i obiteljska (1, 2). Klinička se dijagnoza postavlja ako su prisutne dvije ili više novotvorina i fenotipskih obilježja karakterističnih za pojedini tip sindroma MEN (1, 2). Novotvorine karakteristične za MEN1 uključuju: novotvorine paratireoidnih žlijezda, duodenopankreatične NET-ove i novotvorine hipofize (1, 13, 15). U slučaju MEN2A, karakteristični su: medularni karcinom štitnjače, feokromocitom i novotvorine paratireoidnih žlijezda te u slučaju MEN2B: medularni karcinom štitnjače, feokromocitom i specifične fenotipske karakteristike poput marfanoidnog habitusa, multiplih mukoznih neuroma i zadebljanih živčanih vlakana rožnice (1, 17). Dijagnoza obiteljskog oblika medularnog karcinoma štitnjače postavlja se ako je u 4 ili više članova dijagnosticiran medularni karcinom štitnjače uz odsutnost feokromocitoma i novotvorina paratireoidnih žlijezda (1, 17).

Genetska dijagnoza podrazumijeva dokaz patološke varijante specifičnog gena genskim testiranjem, bez obzira na to jesu li u pojedinca prisutne kliničke manifestacije i patološki laboratorijski nalazi ili rezultati slikovne obrade (2). Utvrđivanjem mutacije gena *MEN1* dijagnosticira se sindrom MEN1 (1, 13, 15), a utvrđivanjem mutacije gena *RET* sindrom MEN2 (1, 9, 17). Daljnja se klasifikacija MEN2 sindroma na MEN2A i MEN2B temelji na pojedinom genotipu i fenotipu (1, 18).

Obiteljska se dijagnoza postavlja u osoba s jednom novotvorinom karakterističnom za pojedini sindrom MEN i članom obitelji u prvom koljenu s kliničkom ili genetskom dijagnozom pojedinog sindroma MEN (1, 2).



#### 4.1. NOVOTVORINE PARATIREOIDNIH ŽLIJEZDA

Primarni hiperparatireoidizam možemo naći u okviru sindroma MEN1 i MEN2 (1, 2). Endokrinološki markeri hiperparatireoidizma uključuju povišenu koncentraciju serumskog kalcija, smanjenu koncentraciju fosfata te povećanu koncentraciju paratireoidnog hormona (PTH) (1, 14-16). Koncentracija PTH može biti u granicama referentnih vrijednosti ili minimalno povišena (ali uz neprimjereno povišenu koncentraciju kalcija), što može odgoditi postavljanje ispravne dijagnoze (14). Ako se učini elektrokardiografija može biti prisutan skraćeni QT interval (15).

Slikovne pretrage koje se koriste za prikaz paratireoidnih žlijezda uključuju ultrazvuk (UZV) vrata, kompjuteriziranu tomografiju (CT) i scintigrafiju paratireoidnih žlijezda tehnecij-99m ( $^{99m}\text{Tc}$ ) sestamibijem (8, 15). Usljed difuzne hiperplazije paratireoidnih žlijezda u bolesnika s MEN1, slikovne pretrage imaju ograničenu vrijednost (13, 14) te nije nužan detaljniji prikaz žlijezda od ultrazvučnog (16). UZV vrata može pokazati homogene hipohogene promjene ovalna oblika, ponekad s marginalnim krvnim žilama (1). Veći adenomi mogu biti lobulirani (1). Scintigrafija  $^{99m}\text{Tc}$  sestamibijem u odgođenom snimanju može prikazati patološko nakupljanje radiofarmaka u paratireoidnim žlijezdama (1). Osim pri inicijalnoj evaluaciji lezija paratireoidnih žlijezda, scintigrafija  $^{99m}\text{Tc}$  sestamibijem koristi se i u evaluaciji postoperativnog recidiva hiperparatireoidizma u sklopu MEN2A (17).

Dvoenergetska apsorpciometrija rendgenskih zraka (engl. *dual energy X-ray absorptiometry*, DEXA) koristi se za procjenu mineralne gustoće kosti (16). Osteoporozu je definirana kao T-vrijednost manja od -2.5 u odrasloj populaciji (16), dok se u djece koriste drugi dijagnostički kriteriji (33).

#### 4.2. DUODENOPANKREATIČNI NEUROENDOKRINI TUMORI

U slučaju sumnje na razvoj duodenopankreatičnih NET-ova u okviru MEN1, potrebno je odrediti sljedeće endokrinološke i biokemijske parametre: serumsku koncentraciju gastrina, koncentraciju glukoze, inzulina, proinzulina, C-peptida i glukagona te koncentraciju vazoaktivnog intestinalnog peptida (VIP), pankreatičnog polipeptida i kromogranina A (1, 14). Povišene koncentracije jednog ili više od navedenih markera ukazuju na moguću prisutnost pojedinog NET-a (14).

Slikovne dijagnostičke metode uključuju UZV abdomena, CT, magnetsku rezonancu (MR), endoskopski ultrazvuk (EUS) te scintigrafiju somatostatinskih receptora (oktreosken te galij-68 ( $^{68}\text{Ga}$ ) dodekan tetraoctena kiselina (DOTA) pozitronska emisijska tomografija (PET)/CT i PET/MR) (1, 10, 14, 22). Upotrebljavaju se i metode kojima se uočava povećana metabolička aktivnost tkiva ( $^{18}\text{F}$ -fluorodeoksiglukoz (FDG) PET/CT) te metode kojima se uočava sinteza neuroamina ( $^{18}\text{F}$ -dihidroksifenilalanin (DOPA) PET/CT) (10). Pojedine se lezije uoče gastrokopijom (1). Navedene

metode koriste se za lokalizaciju novotvorina te otkrivanje prisutnosti metastaza (14). Korištenjem sve osjetljivijih slikovnih i endoskopskih dijagnostičkih metoda danas je do 60 % NET-ova gušterače u trenutku otkrivanja manje od 2 cm (10).

CT je najkorištenija slikovna dijagnostička metoda za inicijalnu lokalizaciju i određivanje stadija NET-a gušterače (10, 22). Prikladan je za prikaz multifokalnih lezija koje se najčešće prikazuju kao male, okrugle promjene homogene strukture s jasnom granicom prema okolnom tkivu (1). Veći tumori mogu imati heterogenu strukturu uslijed pojave nekroze, cistične degeneracije i kalcifikacija (1). Međutim, MR je pokazala jednaku osjetljivost i specifičnost, pri čemu bolesnika ne izlažemo zračenju (10, 22). MR omogućuje prikaz NET-a gušterače i duodenalnih gastrinoma koji su premali da bi se uočili pomoću CT-a te bolji prikaz metastaza u jetri (10).

EUS je najosjetljivija metoda detekcije duodenopankreatičnih NET-ova (10, 14, 16, 22). Omogućava otkrivanje vrlo malih lezija veličine 2-3 mm koje se često ne otkriju drugim slikovnim metodama (10). Preporučuje se istodobno korištenje MR-a i EUS-a ako su obje metode dostupne (22). Ako EUS nije dostupan, MR je primjerena zamjena (22). Prikaz metastaza pomoću EUS-a je ograničen (22). Tijekom izvođenja EUS-a moguće je učiniti biopsiju tumora aspiracijom tankom iglom (engl. *fine needle aspiration*, FNA) (10). Iako nam to omogućava postavljanje konačne dijagnoze (16) i citološku analizu tumorskog tkiva bez kirurškog zahvata (10), trenutne smjernice ne preporučuju rutinsku biopsiju, već isključivo kada sigurno postavljanje dijagnoze nije moguće (22).

Scintigrafija somatostatinskih receptora je, u usporedbi s ostalim radiološkim metodama, senzitivnija pri određivanju stadija tumora i prikazu metastaza koji će odrediti daljnji način liječenja (10, 16, 22). Danas je oktreosken zamijenjen <sup>68</sup>Ga-DOTA PET/CT-om zbog veće senzitivnosti i dijagnostičke točnosti te manje izloženosti zračenju (10). <sup>68</sup>Ga-DOTA PET/CT koristi se u simptomatskih bolesnika u kojih drugim slikovnim pretragama nije nađen tumor (16). Nije definirana dob u kojoj bi se scintigrafija somatostatinskih receptora trebala početi primjenjivati (22).

Stimulacija lučenja gastrina i inzulina selektivnom arterijskom primjenom kalcija ili sekretina s kateterizacijom hepaticne vene invazivna je dijagnostička metoda kojom se gastrinomi i inzulinomi mogu otkriti, no ne i lokalizirati (15, 22).

Gastrinom se prezentira povišenom koncentracijom gastrina u serumu natašte uz hiperklorhidriju i povećano bazalno lučenje želučane kiseline (15, 16), što dovodi do sniženja želučanog pH-a (13, 14). Koncentracija gastrina deseterostruko viša od referentnog intervala i pH želuca < 2 dijagnostički su za gastrinom (22). U okviru MEN1, hipergastrinemija može biti uzrokovana i hiperkalcemijom uslijed hiperparatireoidizma (10).

Hipoglikemija (koncentracija glukoze natašte manja od 2,5 mmol/L) s istovremenom hiperinzulinemijom većom od 6  $\mu$ U/mL potvrda je dijagnoze inzulinoma (14). Povišene koncentracije C-peptida i proinzulina također su karakteristične za dijagnozu inzulinoma (14). Navedeni parametri mjere se serijski svakih 6 sati tijekom 72 sata, odnosno dok koncentracija glukoze ne bude manja od 2,5 mmol/L i bolesnik ne razvije simptome hipoglikemije (16, 22). Povišenom koncentracijom C-peptida isključuje se egzogeni unos inzulina (16). Mjerenjem koncentracije sulfonilureje isključuje se iatrogena hipoglikemija (16, 22). Scintigrafija radioaktivno obilježenim analogima glukagonu sličnog peptida-1 (engl. *glucagon-like peptide-1*, GLP-1) u kombinaciji s morfološkim metodama (CT ili MR) pokazala se obećavajućom metodom za otkrivanje malih inzulinoma te njihovo razlikovanje od drugih NET-ova (10, 15, 22).

U osoba s glukagonomom koncentracija glukagona u serumu značajno je povišena ( $> 500$  pg/mL) (14, 16) te može biti prisutna i normokromna normocitna anemija (22). Serumsku koncentraciju VIP-a veću od 75 pg/mL te proljev volumena većeg od 800 mL dnevno uz post nalazimo u bolesnika s vipomom (16). Uslijed proljeva moguć je elektrolitski disbalans (16).

Kromogranin A, pankreatični polipeptid i glukagon koriste se kao endokrinološki markeri nefunkcionalnih NET-ova te su više koncentracije povezane s lošijom prognozom (16, 22). Međutim, važnost tih markera nije u potpunosti opisan te su slikovne metode dijagnostičke metode izbora za postavljanje dijagnoze (16). Iako je EUS omogućio otkrivanje malih nefunkcionalnih NET-ova, vrijednost njihova otkrivanja nije jasna jer specifično liječenje nije definirano, već se preporučuje isključivo praćenje koje predstavlja dodatno opterećenje za bolesnika (22).

#### 4.3. NOVOTVORINE HIPOFIZE

U evaluaciji novotvorina hipofize mjerimo hormone adenohipofize i njezinih ciljnih žlijezda: prolaktin (PRL), hormon rasta (HR), inzulinu sličan faktor rasta-1 (engl. *insulin-like growth factor-1*, IGF-1), tireostimulirajući hormon (TSH), adrenokortikotropni hormon (ACTH), folikulostimulirajući hormon (FSH), luteinizirajući hormon (LH) te tiroksin (T4) i kortizol (14). U obradi bolesnika najčešće se određuje koncentracija prolaktina i IGF-1 (1). Dijagnoza prolaktinoma potvrđuje se serijski izmjerenim povišenim koncentracijama prolaktina većima od 200 ng/mL (14, 16). Adenom koji luči hormon rasta potvrđuje se nalazom povišene koncentracije IGF-1 te izostankom supresije lučenja hormona rasta tijekom oralnog testa opterećenja glukozom (14).

Za slikovni prikaz hipofize najčešće se koristi MR s gadolinijskim kontrastom (1, 14-16). Ovisno o veličini adenoma, oni se mogu izravno prikazati ili su prisutne sekundarne promjene okolnog tkiva (1). MR mozga koristi se i za evaluaciju terapijskog uspjeha (14).

#### 4.4. MEDULARNI KARCINOM ŠTITNJAČE

Osnovni endokrinološki parametar na temelju kojeg treba posumnjati na medularni karcinom štitnjače jest povišena koncentracija kalcitonina u serumu (8, 11, 17). Kalcitonin je osjetljiv i specifičan, a mogu se mjeriti njegove bazalne koncentracije ili koncentracije nakon stimulacije lučenja kalcijem ili pentagastrinom (17). Koncentracija kalcitonina korelira s veličinom tumora (8, 9, 11). U slučaju malih tumora ili hiperplazije parafolikularnih C stanica koncentracija kalcitonina može biti unutar referentnog intervala te je potrebno izmjeriti koncentraciju nakon stimulacije lučenja (9). Koncentracija kalcitonina uzima se u obzir pri donošenju odluke o tireoidektomiji u osoba s mutacijom gena *RET* (8, 11). Bazalna ili stimulirana koncentracija kalcitonina u serumu viša od 100 pg/mL indikacija je za kirurško liječenje (9, 17). Opisana je ovisnost koncentracije kalcitonina o spolu i dobi: više koncentracije nađene su u dječaka u odnosu na djevojčice u razdoblju od ranog djetinjstva do adolescencije te je zabilježen značajan pad koncentracije kalcitonina od novorođenačkog razdoblja do 4./5. godine života u oba spola (8, 11). Neki medularni karcinomi štitnjače ne luče kalcitonin (11).

U osoba s medularnim karcinomom štitnjače može biti povišena i koncentracija karcinoembrijskog antigena (CEA) (1, 11). CEA nije specifičan marker za medularni karcinom štitnjače, već može biti povišen i kod upalne bolesti crijeva, heterofilnih antitijela, drugih novotvorina i konzumacije duhanskih proizvoda, zbog čega se na temelju njegova patološkog nalaza ne može postaviti dijagnoza karcinoma štitnjače (8, 11). Međutim, mjerenje koncentracije kalcitonina i CEA omogućuje otkrivanje slabo diferenciranih medularnih karcinoma štitnjače, praćenje bolesnika nakon tireoidektomije te uočavanje progresije karcinoma (8, 11).

Ultrazvuk vrata je inicijalna i najčešće korištena slikovna pretraga za otkrivanje čvorova štitnjače i metastaza u regionalnim limfnim čvorovima (1, 11). Medularni karcinom štitnjače prikazuje se kao hipoehogeni čvor s kalcifikacijama (1). Ultrazvuk se također koristi kao najpouzdanija pretraga za evaluaciju rezultata tireoidektomije (11). Znakovi povrata bolesti uključuju heterogenu ehostrukturu, cistične promjene i kalcifikacije (11). U postavljanju dijagnoze medularnog karcinoma štitnjače koristi se i aspiracijska biopsija čvora štitnjače pod kontrolom ultrazvuka (11).

CT se koristi za prikaz odnosa karcinoma i okolnog tkiva (1), prikaz cervikalnih i medijastinalnih limfnih čvorova te plućnih i jetrenih metastaza (8, 11). Medularni se karcinom štitnjače prikazuje kao nepravilan i nehomogen čvor s nejasnim granicama prema okolnom tkivu i kalcifikacijama (1). MR pruža mogućnost evaluacije proširenosti bolesti, prisutnosti metastaza te odgovora na liječenje (11). U usporedbi s CT-om, pouzdanija je metoda prikaza infiltracije koštane srži te zahvaćanja kralježnične moždine i mekih tkiva (11). Ostale metode čije je korištenje moguće u djece uključuju MR s dinamičkim kontrastom, <sup>18</sup>F-DOPA PET/CT i <sup>18</sup>F-FDG PET/CT (11).

#### 4.5. FEOKROMOCITOM

Endokrinološki parametri čija se koncentracija može mjeriti uključuju kateholamine (adrenalin i noradrenalin) te njihove metabolite (metanefrin, normetanefrin i vanilmandeličnu kiselinu) (1, 17). Rezultati koji pobuđuju sumnju na feokromocitom uključuju povišenu koncentraciju navedenih parametara u plazmi ili 24-satnom uzorku urina (17, 23). Lučenje kateholamina je periodično, zbog čega se mjerenje njihove koncentracije ne preporučuje (23). Koncentracija metabolita kateholamina ne varira ovisno o periodičnim lučenju kateholamina, zbog čega mjerenje njihove koncentracije ima veću dijagnostičku vrijednost (2, 5, 23). Za feokromocitome u sklopu MEN2 specifično je da izlučuju i metanefrine i normetanefrine (23). Referentne vrijednosti koncentracija metabolita kateholamina pokazuju značajnu ovisnost o dobi te njihovim definiranjem za pojedinu dobnu skupinu ovi markeri postaju dijagnostički vrijedni i u pedijatrijskoj populaciji (34). U djece starosti 15 godina gornja granica referentnog intervala koncentracije metanefrina iznosi 370 pmol/L, a gornja granica koncentracije normetanefrina 737 pmol/L (34). Lažno povišene koncentracije kateholamina i njihovih metabolita mogu uzrokovati lijekovi poput beta blokatora, tricikličkih antidepresiva, simpatomimetika i inhibitora monoamino oksidaze te bi se njihovo uzimanje trebalo prekinuti barem 15 dana prije mjerenja endokrinoloških parametara (23). Od patoloških biokemijskih parametara moguća je hiperglikemija, a u djece je uobičajena hipokalemija (5).

Ako se na temelju simptoma ili endokrinoloških markera postavi sumnja na feokromocitom, daljnja se dijagnostička obrada temelji na slikovnim metodama prikaza nadbubrežnih žlijezda koje uključuju CT ili MR abdomena (2, 9, 17, 23). U djece se preporučuje učiniti MR, čime se ona ne izlažu ionizirajućem zračenju (4, 5). Iako se CT i MR smatraju jednako vrijednim dijagnostičkim metodama (2, 9, 17), opisana je viša rezolucija pri primjeni CT-a (23). Mali se feokromocitomi CT-om prikazuju kao mase uniformne gustoće slične bubregu, dok u većih tumora uniformna gustoća može izostati zbog krvarenja, nekroze, cistične degeneracije te kalcifikacija (1, 23). U slučaju multifokalnog tumora, sumnje na metastaze i u mladih bolesnika potrebno je učiniti i funkcionalne slikovne pretrage (23). <sup>18</sup>F-DOPA PET/CT zlatni je standard za lokalizaciju feokromocitoma u osoba sa sindromom MEN2 (23). Ako ona nije dostupna, može se koristiti <sup>68</sup>Ga-DOTA PET/CT ili <sup>123</sup>I metajodobenzilgvanidin (MIBG) PET/CT (2, 17, 23).

#### 5. LIJEČENJE

Pristup liječenju bolesnika sa sindromom MEN ovisi o tipu sindroma, kliničkoj manifestaciji, riziku rekurentne pojave novotvorina, hipersekreciji pojedinih hormona te riziku od komplikacija kirurških zahvata (2). U djece i adolescenata s pozitivnom obiteljskom anamnezom liječenje pojedinih

novotvorina možemo pravodobno započeti zahvaljujući prediktivnom genskom testiranju i redovitim praćenju (5, 8). Općenito, novotvorine u djece i adolescenata nisu učestale te bi se njihovo liječenje trebalo odvijati u za to specijaliziranim centrima (3).

### 5.1. PRIMARNI HIPERPARATIREOIDIZAM

Zbog manjka kliničkih istraživanja, liječenje primarnog hiperparatireoidizma u djece s MEN1 istovjetno je liječenju u odraslih (35). Subtotalna ili totalna paratireoidektomija s autotransplantacijom paratireoidnog tkiva ili bez nje moguće su metode liječenja (2, 16, 32). Zasad ne postoje jasno definirane smjernice pri odabiru pojedine kirurške metode kao boljeg modaliteta liječenja (14, 35). Prednost totalne paratireoidektomije jest manja vjerojatnost perzistentnog hiperparatireoidizma, no ona predstavlja značajan rizik za razvoj hipoparatireoidizma (14, 35). Hipoparatireoidizam javlja se u 22-36 % osoba u kojih je učinjena totalna paratireoidektomija, dok se nakon učinjene subtotalne paratireoidektomije on razvije u 10 % osoba (14). Liječenje sekundarne hipokalcemije (uslijed hipoparatireoidizma) kalcijem i vitaminom D često je dugotrajno i zahtjevno (5, 13). Ako se prethodno učinila subtotalna paratireoidektomija (uklanjanje 3,5 paratireoidnih žlijezda) ponekad je potrebno ponoviti kirurški zahvat uslijed perzistentne hiperkalcemije (2). U 40-60 % bolesnika zabilježena je ponovna pojava hiperkalcemije unutar 12 godina od subtotalne paratireoidektomije (5, 13, 15). Autotransplantacija paratireoidnog tkiva koja se može izvesti u slučaju totalne paratireoidektomije podrazumijeva autotransplantaciju dijela tkiva paratireoidnih žlijezda u podlakticu (2). Autotransplantacijom se želi izbjeći dugotrajna postoperacijska suplementacija vitaminom D u osoba s totalnom paratireoidektomijom te potreba za reeksploracijom vrata u slučaju subtotalne paratireoidektomije (2). Suplementacijsko liječenje kalcijem i vitaminom D potrebno je u razdoblju dok autotransplantirano tkivo ne postane funkcionalno (16). Autotransplantacija tkiva nije uvijek uspješna te se u dijela bolesnika razvije hipoparatireoidizam (16). Parcijalna paratireoidektomija ne preporučuje se zbog difuznog zahvaćanja multiplih žlijezda u sklopu MEN1 (13). Preporučeno je učiniti timektomiju prilikom paratireoidektomije kako bi se, osim profilaktičkog odstranjenja timusa, uklonile i često prisutne prekobrojne paratireoidne žlijezde smještene u timusu (13, 16). Indikacije za kirurško zbrinjavanje uključuju simptomatsku bolest, značajnu hiperkalcemiju i hiperkalcijuriju, nefrolitijazu, osteopeniju ili osteoporozu te izražen Zollinger-Ellisonov sindrom uslijed gastrinoma (15, 35). Inzulinom predstavljaju apsolutnu kontraindikaciju za kirurški zahvat do postizanja euglikemije (35). Optimalna dob izvođenja kirurškog zahvata također nije definirana (13, 15, 20, 35). Rano kirurško liječenje izvodi se kako bi se spriječio značajan gubitak koštane mase i omogućilo postizanje njezina maksimuma u djece i adolescenata, dok se kasnijim zahvatom odgađa potencijalni postoperacijski hipoparatireoidizam te smanjuje broj potrebnih zahvata ako dođe do relapsa (15, 35). S obzirom na to da nema smjernica za liječenje djece i adolescenata, odluku o opsegu i dobi kirurškog zahvata treba temeljiti na karakteristikama pojedinog bolesnika (koncentraciji kalcija, mineralnoj gustoći kosti,

bubrežnoj funkciji i prisutnosti drugih novotvorina u sklopu MEN1) (35). Ako je kirurško liječenje bilo neuspješno te u osoba u kojih je kirurški zahvat kontraindiciran, za kontrolu hiperkalcemije mogu se koristiti kalcimimetici koji djeluju na receptor osjetljiv na kalcij (engl. *calcium-sensing receptor*, CaSR) (5, 13). Medikamentozna terapija uspješno regulira hiperkalcemiju, no ne utječe na prevenciju nefrokalcinoze, osteopenije i osteoporoze (15, 29). U djece su kalcimimetici rezervirani za liječenje teškog hiperparatireoidizma bez mogućnosti kirurškog liječenja te se trebaju primjenjivati s oprezom (29).

U asimptomatskih osoba s primarnim hiperparatireoidizmom u sklopu MEN2A profilaktička paratireoidektomija ne preporučuje se jer je hiperparatireoidizam uglavnom blag i javlja se u kasnijoj životnoj dobi (9). Kirurško liječenje indicirano je isključivo u bolesnika s klinički manifestnim i progresivnim hiperparatireoidizmom, gubitkom koštane mase i poremećajem bubrežne funkcije (8, 9). Ono može biti manje radikalno nego u osoba s MEN1 te se uklanjaju isključivo uvećane paratireoidne žlijezde otvorenom eksploracijom vrata (2). Ponovna pojava bolesti je rijetka (7). U slučaju hiperplazije svih četiriju žlijezda izvodi se subtotalna paratireoidektomija ili totalna paratireoidektomija s heterotopičkom autotransplantacijom (8). Liječenje može biti i medikamentozno, a primjenjuje se u osoba koje imaju visok rizik mortaliteta u slučaju operativnog zahvata te nakon neuspješnog kirurškog liječenja (17). Liječenje hiperparatireoidizma u sklopu MEN2A u djece rijetko je potrebno (5).

## 5.2. DUODENOPANKREATIČNI NEUROENDOKRINI TUMORI

Ciljevi liječenja duodenopankreatičnih NET-ova su regulacija lučenja hormona i veličine tumora uz očuvanje kvalitete života bolesnika (22, 29). Način liječenja ovisi o brojnim čimbenicima koji se odnose na karakteristike novotvorine (anatomska pozicija, veličina, multifokalna pojava, prisutnost somatostatinskih receptora, proširenost i stupanj) i samoga bolesnika (dob i komorbiditeti) (10). Istodobna pojava NET-ova i drugih novotvorina u okviru MEN1 predstavlja značajan komorbiditet koji utječe na preživljenje (10). Indicirana je kirurška resekcija svih funkcionalnih NET-ova, osim gastrinoma, bez obzira na njihovu veličinu, osim u slučaju proširene metastatske bolesti (22, 29). Odluka o kirurškom liječenju nefunkcionalnih NET-ova donosi se na osnovi veličine tumora i brzine njihova rasta (13, 22, 29). Navedene preporuke uglavnom se temelje na kliničkim istraživanjima u osoba sa sporadičnim oblikom tumora, a ne u okviru MEN1 (10). U bolesnika s MEN1 često nalazimo multiple NET-ove zbog čega je kirurško liječenje rijetko i kurativno ako se ne izvede vrlo radikalna kirurška resekcija koja nosi znatan morbiditet i mortalitet (30, 36). Liječenje analogima somatostatina pokazalo se učinkovito u liječenju duodenopankreatičnih NET-ova u sklopu MEN1, pri čemu je njihova antiproliferacijska aktivnost posebno važna zbog generalizirane proliferacije neuroendokrinih stanica u MEN1 (36). Drugi modaliteti liječenja poput radioterapije, ablacije tumora pod kontrolom EUS-a,

liječenje inhibitorima receptora tirozin kinaze te citotoksičnim lijekovima zahtijevaju daljnja istraživanja u bolesnika sa sindromom MEN1 (10).

U osoba s gastrinomom i sekundarnim Zollinger-Ellisonovim sindromom primjenjuju se inhibitori protonske pumpe s primjenom antagonista histaminskih H<sub>2</sub> receptora ili bez nje, koji smanjuju morbiditet i mortalitet uslijed hipersekrecije želučane kiseline (2, 5). Kirurško liječenje gastrinoma je kontroverzno i ograničeno na bolesnike s izoliranim lezijama u gušterači i tumorom većim od 2 cm (5, 22). Izostanak udaljenih metastaza indikacija je za agresivnije liječenje kako se one ne bi razvile (22, 29). U slučaju uznapredovale metastatske bolesti, uspjeh liječenja kirurškom resekcijom je smanjen te se primjenjuje medikamentozna terapija analogima somatostatina, everolimusom, inhibitorima tirozin kinaze poput sunitiniba, citostaticima poput streptozocina i 5-fluorouracila te embolizacijom jetrene arterije (13, 15). Prije započinjanja liječenja preporučeno je zbrinjavanje hiperparatireoidizma (22).

Medikamentozno liječenje rijetko je učinkovito i ne predstavlja definitivnu terapiju inzulinoma, već samo simptomatsku, zbog čega je kirurška resekcija tumora metoda izbora (10, 13, 15, 22). Opseg kirurškog zahvata varira od enukleacije pojedinačne lezije do parcijalne pankreatektomije (14). Povećanjem opsega zahvata smanjuje se učestalost relapsa hipoglikemija, no povećava učestalost komplikacija zahvata (29). U djece su opisane uspješne kirurške resekcije inzulinoma (6, 28). Terapija diazoksidom ili oktreotidom te česti ugljikohidratni obroci smanjuju rizik hipoglikemije (14). Ako je potrebno dodatno simptomatsko liječenje ili je inzulinom uznapredovao, primjenjuju se analogi somatostatina, everolimus, citostatici te lokalno liječenje poput radiofrekventne ablacije, kemoembolizacije ili radioterapije (15).

Kirurško liječenje terapija je izbora u liječenju glukagonoma (5, 14, 16). U bolesnika s prisutnom metastatskom bolešću primjenjuje se medikamentozno liječenje analogima somatostatina ili kemoterapeuticima poput 5-fluorouracila ili streptozocina te embolizacija jetrene arterije (5, 13). Ako je moguća, kirurška resekcija terapija je izbora i u liječenju vipoma (5, 14). Kirurška resekcija tumora dovodi do izlječenja ako nije došlo do razvoja metastaza (14). Potrebna je preoperativna rehidracija bolesnika te primjena oktreotida za regulaciju proljeva (16). Ostale metode liječenja uključuju liječenje analogima somatostatina, streptozocinom u kombinaciji s 5-fluorouracilom, kortikosteroidima, indometacinom, metoklopramidom te litijevim karbonatom (5, 13, 14). U slučaju prisutnosti metastaza može se učiniti embolizacija jetrene arterije (5, 13).

Nefunkcionalni NET-ovi koji se mogu redovito pratiti bez kirurškog uklanjanja uključuju tumore manje od 1 cm te većinu veličine 1-2 cm, uz odsutnu metastatsku bolest i u osoba s negativnom obiteljskom anamnezom na agresivne oblike NET-ova (1, 13, 29). Metastaze u tih tumora iznimno su rijetke (10, 29). Ako je NET veći od 2 cm, uglavnom je indicirana kirurška resekcija tumora (10, 13, 22). Resekcija je indicirana i u tumora koji pokazuju značajnu progresiju tijekom praćenja



(udvostručavanje veličine tijekom 3-6 mjeseci) (13, 22). Novotvorine su često multiple i proširene u tkivu gušterače te je teško procijeniti je li veći rizik maligne alteracije ili komplikacija uklanjanja velikog dijela tkiva gušterače (2). Pritom treba voditi računa da agresivan kirurški zahvat može dovesti do razvoja neželjenih posljedica kao što su šećerna bolest, steatoreja te sindrom kratkog crijeva (14). Opisuju se zadovoljavajući rezultati liječenja primjenom everolimusa i sunitiniba u bolesnika s niskim intermedijarnim stupnjem bolesti (5).

### 5.3. NOVOTVORINE HIPOFIZE

Liječenje novotvorina hipofize u sklopu MEN1 slično je liječenju sporadičnih oblika, pri čemu je ono češće neuspješno (13). Prva linija liječenja prolaktinoma je medikamentozna terapija agonistima dopamina poput bromokriptina ili kabergolina (5, 13, 16) čiji je uspjeh opisan i u djece (28). U medikamentoznom liječenju somatotropinoma upotrebljavaju se analozi somatostatina (oktreotid ili lanreotid) (5, 13). Indikacije za kirurško liječenje uključuju adenome koji pritišću optički živac, makroadenome te adenome koji ne odgovaraju na medikamentozno liječenje (14). Kirurška terapija izbora je selektivna transsfenoidalna adenomektomija (15, 16). U slučaju neoperabilne rezidualne novotvorine, metoda liječenja je radioterapija (14, 28).

### 5.4. KARCINOIDI

Terapija izbora u liječenju karcinoida je kirurška resekcija (14, 16). U liječenju inoperabilnih tumora i metastaza primjenjuju se kemoterapija i radioterapija (5, 14). Preporučuje se učiniti profilaktičku timektomiju prilikom paratireoidektomije (10, 29), pogotovo u bolesnika s obiteljskom anamnezom pozitivnom na karcinoid timusa (16).

### 5.5. MEDULARNI KARCINOM ŠTITNJAČE

#### 5.5.1. PROFILAKTIČKA TIREOIDEKTOMIJA

Prema Američkoj udruzi za bolesti štitnjače, profilaktička tireoidektomija označava uklanjanje štitne žlijezde prije razvoja medularnog karcinoma štitnjače ili dok je karcinom bez kliničkih manifestacija i ograničen na štitnu žlijezdu (8, 18). U djece s pozitivnom obiteljskom anamnezom i dokazanom patološkom varijantom protoonkogenog *RET* izvodi se profilaktička tireoidektomija zbog povećanog rizika razvoja agresivnog oblika medularnog karcinoma štitnjače (11). U djece se preporučuje potpuno uklanjanje tkiva štitnjače (totalna tireoidektomija) zbog visoke učestalosti bilateralnog zahvaćanja tkiva (18). Dob izvođenja tireoidektomije ovisi o mutaciji gena *RET*, bazalnoj ili stimuliranoj koncentraciji kalcitonina u serumu, ultrazvuku vrata te najranijoj dobi otkrivanja medularnog karcinoma štitnjače u obitelji (8, 11). U djece s Hirschprungovom bolešću genskim se

testiranjem treba ispitati postojanje mutacije u egzonu 10 gena *RET* te ako je ona dokazana, potrebno je razmotriti profilaktičku tireoidektomiju (3). Pravodoban kirurški zahvat smanjuje morbiditet i mortalitet bolesnika s medularnim karcinomom štitnjače (11).

ATA razlikuje 3 kategorije rizika na temelju kodona gena *RET* zahvaćenog mutacijom (8, 11, 18). Skupina najvišeg rizika (ATA-HST) podrazumijeva M918T mutaciju (fenotip MEN2B) (8, 11, 18). Skupina visokog rizika (ATA-H) uključuje mutacije kodona 634 (fenotip MEN2A) i mutaciju A883F (fenotip MEN2B) (8, 11). Skupina umjerenog rizika (ATA-MOD) uključuje preostale mutacije (fenotip MEN2A) (8, 11). Svrha navedene klasifikacije jest definiranje dobi početka praćenja bolesnika i profilaktičke tireoidektomije, opsega zahvata te dobi početka probira na feokromocitom i primarni hiperparatireoidizam (11). U tablici 2 navedena je preporučena dob profilaktičke tireoidektomije za pojedinu skupinu rizika prema ATA smjernicama.

U djece s mutacijom svrstanom u ATA-HST skupinu rizika medularni karcinom štitnjače može se javiti već u prvoj godini života, zbog čega bi tireoidektomiju trebalo učiniti unutar prve godine života te je čak razmotriti i u prvim mjesecima života (8, 11, 18). Preporučeni oblik kirurškog liječenja je totalna tireoidektomija s disekcijom limfnih čvorova centralne regije vrata kako bi se osiguralo uklanjanje mikrometastaza (8) koje se često mogu naći u limfnim čvorovima već u prvim mjesecima života (11). Kirurški zahvat u tako male djece izrazito je zahtjevan te se paratireoidne žlijezde često ne mogu prepoznati i sačuvati *in situ* ili autotransplantacijom, što uzrokuje rizik za nastanak hipoparatireoidizma (8, 11). Ako u bolesnika ne nalazimo limfne čvorove koji su suspekti na metastaze, a paratireoidne žlijezde se ne mogu prepoznati i sačuvati, treba razmotriti izostavljanje disekcije limfnih čvorova kako bi se izbjegla pojava hipoparatireoidizma (8).

U nositelja mutacije iz ATA-H skupine rizika trebalo bi početi s redovitim praćenjem u dobi od 3 godine koje uključuje fizikalni pregled, UZV vrata i mjerenje serumske koncentracije kalcitonina jednom godišnje (8). Povišena koncentracija kalcitonina indikacija je za hitno kirurško liječenje (8, 11). Ako su nalazi tijekom praćenja uredni, tireoidektomiju bi trebalo učiniti prije 5. godine života (8, 11). Disekciju limfnih čvorova centralne regije vrata potrebno je učiniti ako je ultrazvukom vrata ili intraoperativnom vizualizacijom postavljena sumnja na zahvaćanje limfnih čvorova metastazama, ako je koncentracija kalcitonina veća od 40 pg/mL ili ako su čvorovi štitnjače veći od 5 mm (8, 11).

U bolesnika koji nose mutaciju iz ATA-MOD skupine rizika potrebni su redoviti fizikalni pregledi, UZV vrata i mjerenje koncentracije kalcitonina svakih 6-12 mjeseci s početkom iza 5. godine života (8, 11). Tireoidektomija se obično izvodi u djetinjstvu ili ranoj adolescenciji, a odluka o njezinu provođenju temelji se na povišenoj koncentraciji kalcitonina, nalazu UZV vrata te anamnestičkom podatku o najranijoj dobi pojave karcinoma štitnjače u obitelji (8, 11, 18). S obzirom na to da praćenje bolesnika može potrajati nekoliko godina, pa i desetljeća, roditelji se mogu odlučiti za raniji kirurški

zahvat kako bi se izbjegla potreba redovitih kontrola (8). Pritom je potrebno uzeti u obzir moguće neželjene posljedice kirurškog zahvata kao što su hipoparatiroidizam i ozljeda rekurentnog laringealnog živca te potreba za doživotnom supstitucijskom terapijom hormonima štitnjače (8).

Tablica 2. Dob profilaktičke tireoidektomije prema ATA smjericama

Skupina rizika (8, 11)		Najviši rizik (ATA-HST)	Visoki rizik (ATA-H)	Umjereni rizik (ATA-MOD)
Mutacija / Fenotip (8, 11)		M918T / MEN2B	C634F/G/R/S/W/Y / MEN2A  A883F / MEN2B	G533C, C609F/G/R/S/Y, C611F/G/S/Y/W, C618F/R/S, C620F/R/S, C630R/Y, D631Y, K666E, E768D, L790F, V804L/M, S891A, R912P / MEN2A
Dob profilaktičke tireoidektomije (8, 11)		Prva godina života; čak unutar prvih mjeseci života	5 godina života ili ranije  Odrediti na temelju koncentracije kalcitonina  Povišena koncentracija kalcitonina- odmah učiniti tireoidektomiju	U djetinjstvu ili ranoj adolescenciji  Odrediti na temelju povišene koncentracije kalcitonina, UZV-a vrata i obiteljske anamneze
Medijan dobi pojave patoloških promjena (18)	Hiperplazija C stanica	0,5 god.	5 god.	11-23 god.
	Medularni karcinom štitnjače ograničen na štitnjaču	6 god.	19 god.	33-44 god.
	Medularni karcinom štitnjače s metastazama u limfnim čvorovima	16 god.	31 god.	42-55 god.

ATA – American Thyroid Association; ATA-HST – skupina najvišeg rizika; ATA-H – skupina visokog rizika; ATA-MOD – skupina umjerenog rizika; MEN2A – multipla endokrina neoplazija tip 2A; MEN2B – multipla endokrina neoplazija tip 2B; UZV – ultrazvuk; god. – godina

Unatoč navedenim ATA smjernicama za profilaktičku tireoidektomiju, i dalje se postavlja pitanje jesu li dobne granice za izvođenje kirurškog zahvata dobro definirane (11). Potrebno je pažljivo procijeniti sve nedostatke koje nosi totalna tireoidektomija: doživotno supstitucijsko liječenje hormonima štitnjače kako bi se omogućio normalan rast i razvoj te povećani rizik komplikacija u male djece, posebice razvoj trajnog hipoparatiroidizma (8, 11).

### 5.5.2. UZNAPREDOVALI MEDULARNI KARCINOM ŠTITNJAČE

U djece koja su nositelji *de novo* mutacije, što je češće u okviru MEN2B, ili u djece s nasljednim oblikom bolesti koja nisu podvrgnuta genskom testiranju javlja se klinički manifestan medularni karcinom štitnjače (11). U ovih se bolesnika dijagnoza postavlja kasnije, s nižom stopom preživljenja (11).

Pristup liječenju manifestnog medularnog karcinoma štitnjače uključuje totalnu tireoidektomiju s disekcijom limfnih čvorova centralne regije vrata (8). Ovisno o izmjerenoj koncentraciji kalcitonina i ultrazvučnom nalazu, prilagođava se opseg resekcije (8). Medijan dobi tireoidektomije u nositelja *de novo* mutacije M918T je 14 godina (18). Kirurški zahvat rijetko dovodi do izlječenja u slučaju uznapredovalog karcinoma te je tada cilj očuvati funkciju i kvalitetu života te umanjiti komplikacije bolesti (8). Liječenje vanjskim zračenjem ima ograničenu ulogu (8). Sistemska citotoksična kemoterapija bila je standard liječenja lokalno uznapredovalog i metastatskog karcinoma do razvoja ciljane terapije, a danas je opcija liječenja u bolesnika u kojih ciljana terapija nije pokazala uspjeh (8, 11, 18).

S obzirom na to da se u podlozi medularnog karcinoma štitnjače u sklopu MEN2 nalazi mutacija gena *RET*, danas se kao oblik ciljane terapije istražuju manje ili više selektivni inhibitori tirozin kinaze koji inaktiviraju gen *RET* (11). Vandetanib je multikinazni inhibitor koji inhibira *RET*, receptor vaskularnog endotelnog čimbenika rasta (engl. *vascular endothelial growth factor receptor*, VEGFR) te receptor epidermalnog čimbenika rasta (engl. *epidermal growth factor receptor*, EGFR) (2, 3, 11). Uzima se peroralno (2), a doza koja se primjenjuje u djece iznosi 100 mg/m<sup>2</sup>/dan (11). Pokazao se učinkovitim u djece i adolescenata s MEN2B i lokalno uznapredovalim ili metastatskim medularnim karcinomom štitnjače (2, 8, 11, 18, 37). Kabozatinib također je multikinazni inhibitor koji inhibira *RET*, receptor vaskularnog endotelnog čimbenika rasta-2 (engl. *vascular endothelial growth factor receptor-2*, VEGFR-2) te receptor čimbenika rasta hepatocita (engl. *hepatocyte growth factor receptor*, HGFR) (2, 18). Njegova primjena u liječenju osoba s metastatskim medularnim karcinomom štitnjače pokazala je produljeni period preživljenja bez napredovanja bolesti (2). Klinička istraživanja primjene kabozatiniba u djece su u tijeku (8). Multikinazni inhibitor sorafenib pokazao je brz, ali djelomičan uspjeh u liječenju trinaestogodišnjeg bolesnika s MEN2B i uznapredovalim medularnim karcinomom štitnjače u terminalnoj fazi (38). Selperkatib (LOXO-292) je visokoselektivan *RET* inhibitor (2, 11,

18) te je dosad korišten u liječenju različitih malignih tumora među kojima je i medularni karcinom štitnjače u bolesnika u dobi od 2 mjeseca do 15 godina (11). Ciljana terapija inhibitorima tirozin kinaze pokazala se obećavajućom u liječenju uznapredovalog medularnog karcinoma štitnjače u okviru MEN2 u djece i odraslih, no s obzirom na to da se radi o relativno novim metodama liječenja, potrebna su daljnja klinička istraživanja.

## 5.6. FEOKROMOCITOM

Terapija izbora u liječenju feokromocitoma je adrenalektomija koja se izvodi laparoskopski ili retroperitoneoskopski (2, 8, 17). Postoje različite preporuke o opsegu adrenalektomije te bi se bilateralna adrenalektomija trebala izbjegavati zbog posljedičnog razvoja adrenalne insuficijencije i mogućnosti razvoja adrenalne krize (17). Adrenalna insuficijencija nakon bilateralne adrenalektomije je trajna te unatoč supstitucijskoj terapiji pokazuje značajan mortalitet i morbiditet (23). U bolesnika s unilateralnim feokromocitomom indicirana je adrenalektomija samo zahvaćene žlijezde (9). Ako se u tih bolesnika kasnije razvije feokromocitom kontralateralne žlijezde, pojava metastaza je minimalna te dosad nije zabilježen smrtni ishod u bolesnika s MEN2 (9). Parcijalna adrenalektomija uz resekciju tumora i očuvanje kore nadbubrežne žlijezde indicirana je u slučaju bilateralnih feokromocitoma ili u bolesnika s jednom preostalom žlijezdom (17). Zahvat je pokazao uspješno očuvanje glukokortikoidne i mineralokortikoidne funkcije nadbubrežne žlijezde, no zabilježena je i ponovna pojava tumora te je potrebno pomno postoperativno praćenje bolesnika (17, 23). Ponekad nije moguće očuvati dovoljno tkiva kore nadbubrežne žlijezde zbog multifokalnih tumora u bolesnika s MEN2 (23).

Prije adrenalektomije potrebno je suprimirati pojačano lučenje kateholamina primjenom alfa adrenergičkih blokatora, prehranom bogatom soli i unosom tekućine te time postići uredne vrijednosti arterijskog tlaka i srčane frekvencije (17, 23). U nekim se centrima hipertenzija ne liječi preoperativno, već se u svrhu kontrole arterijskog tlaka tijekom operacije koristi nitroprusid (17). Ako postoji indikacija za tireoidektomiju i/ili paratireoidektomiju, adrenalektomiju je potrebno učiniti prije navedenih zahvata kako bi se izbjegle potencijalno smrtonosne komplikacije tijekom kirurškog zahvata koje uključuju hipertenzivnu krizu, cerebrovaskularni inzult i infarkt miokarda (9, 18). Stoga je u svih osoba u kojih se planira kirurški zahvat nužno preoperativno tragati za mogućim postojanjem feokromocitoma (4, 9, 17, 18).

## 6. PRAĆENJE I PROGNOZA

Osobe kojima je dijagnosticiran pojedini tip sindroma MEN zahtijevaju doživotno praćenje (8, 13, 20). Praćenje zahtijevaju i asimptomatske osobe s pozitivnom obiteljskom anamnezom kojima je

dijagnoza postavljena na temelju genskog testiranja (13, 17). Svrha praćenja je pravovremeno otkrivanje novotvorina u okviru sindroma kako bi se smanjili mortalitet i morbiditet te očuvala kvaliteta života oboljelih (8, 12). Na slici 2 i slici 3 prikazano je praćenje djece s MEN1 i MEN2.

### 6.1. MEN1

Probir na novotvorine hipofize počinje u dobi od 5 godina (4, 5, 13). On uključuje fizikalni pregled, godišnje određivanje koncentracije prolaktina i IGF-1 te MR mozga svake 3 godine (4, 5, 13). S magnetskom rezonancom trebalo bi početi kada se pretraga može izvesti bez potrebe za sedacijom (4). U fizikalnom pregledu pozornost treba obratiti na ubrzani ili usporeni rast, amenoreju, galaktoreju, simptome Cushingova sindroma, podatak o glavoboljama i ispade vidnog polja (4, 13). S obzirom na to da se probirom uglavnom otkriju mikroadenomi koji ne napreduju tijekom praćenja, predloženo je smanjenje opsega i učestalosti probira (29).

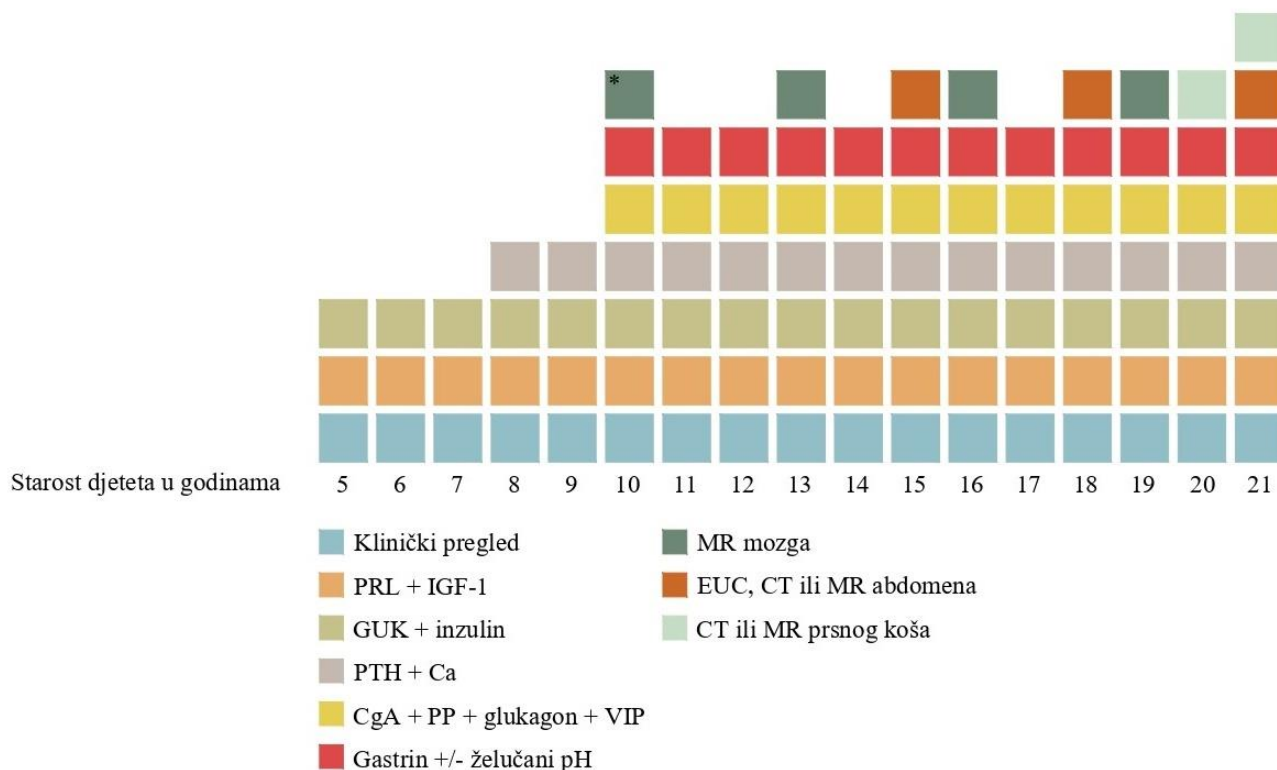
U djece starosti 8 godina započinje se s probirom na novotvorine paratireoidnih žlijezda, odnosno hiperparatireoidizam (4, 5, 13). Od simptoma mogu biti prisutni bol u leđima, bol u kostima, patološki prijelomi, nefrolitijaza, mučnina i povraćanje te konstipacija (4). Laboratorijska obrada uključuje mjerenje PTH i kalcija jednom godišnje (4, 5, 13).

Inzulinom je duodenopankreatični NET čiji probir počinje najranije, u dobi od 5 godina (4, 5). Endokrinološki i biokemijski parametri koji se koriste u praćenju uključuju inzulin i glukozu u krvi natašte (4, 5, 13). U anamnezi i kliničkom pregledu možemo naći ubrzan rast, podatak o sinkopama i simptomima hipoglikemije (4). Probir na gastrinom počinje u dobi od 20 godina godišnjim mjerenjem serumske koncentracije gastrina natašte (4, 5) s mjerenjem želučanog pH-a ili bez njega (13). S probirom na ostale NET-ove treba početi do 10. godine života (4, 5, 13). Endokrinološki parametri koji se određuju jednom godišnje uključuju kromogranin A, pankreatični polipeptid, glukagon i VIP (4, 5, 13). Međutim, dijagnostička točnost kromogranina A, pankreatičnog polipeptida i glukagona (pojedinačno te njihova kombinacija) pokazala se malom u otkrivanju duodenopankreatičnih NET-ova u sklopu MEN1, osobito nefunkcionalnih (10, 22). Slikovne pretrage uključuje EUS, CT ili MR abdomena jednom godišnje (4, 5, 13). Iako CT i MR imaju podjednaku senzitivnost u otkrivanju tumora većih od 1 cm (12), u praćenju se preferira korištenje magnetske rezonance, pogotovo u mladim osoba, čime se bolesnik ne izlaže ionizirajućem zračenju za razliku od uporabe CT-a (10). Potreba za godišnjim probirom na nefunkcionalne NET-ove gušterače je kontroverzna jer su uglavnom indolentni te intenzivnije praćenje zahtijevaju samo novootkriveni tumori kako bi se uočio eventualan brzi rast (12). U praćenju novootkrivenih nefunkcionalnih NET-ova mogu se upotrijebiti i druge dijagnostičke metode poput EUS-a s biopsijom tankom iglom ili <sup>18</sup>F-FDG PET/CT (12).

Prilikom probira na NET slikovnim metodama, istovremeno se evaluiraju i novotvorine kore nadbubrežne žlijezde (15). Mjerenje endokrinoloških parametara nije potrebno ako nisu prisutni simptomi koji bi ukazivali na postojanje novotvorine te slikovnim pretragama nije otkrivena lezija veća od 1 cm (5, 13, 15).

S probirom na karcinoide bronha i timusa preporučuje se početi prije 15. godine života (5, 13). Ono uključuje CT ili MR prsnog koša svakih 1-3 godine (5, 13). Ne postoje specifični endokrinološki i/ili biokemijski za rano otkrivanje karcinoida (4, 5, 12) te oni nemaju ulogu u njihovu otkrivanju. Čak i nakon profilaktičke timektomije u dijela bolesnika nađen je karcinoid timusa, zbog čega je potrebno redovito praćenje i nakon kirurškog zahvata (2, 10, 14). Karcinoidi bronha uglavnom sporo rastu i imaju odlično preživljenje te je korist njihova čestog probira u asimptomatskih bolesnika upitna zbog nedostatka jasnih smjernica za njihovo liječenje (12).

U žena s MEN1 preporučuje se provođenje redovitog probira na karcinom dojke svake dvije godine s početkom u 40. godini života (26).



Slika 2. Praćenje djece s MEN1

Napravljeno prema: Newey PJ, Newell-Price J. MEN1 Surveillance Guidelines: Time to (Re)Think? (12)

\*s pretragom početi kada se može izvesti bez potrebe za sedacijom

PRL – prolaktin; IGF-1 – *insulin-like growth factor-1*; GUK – glukoza u krvi; PTH – paratireoidni hormon; Ca – kalcij;

CgA – kromogranin A; PP – pankreatični polipeptid; VIP – vazoaktivni intestinalni polipeptid; MR – magnetska rezonanca;

EUS – endoskopski ultrazvuk; CT – kompjuterizirana tomografija

Smjernice za praćenje bolesnika s MEN1 ne temelje se na čvrstim medicinskim dokazima zbog manjka kontroliranih kliničkih istraživanja koja je teško provesti u slučaju rijetke bolesti kao što je MEN1 (12, 13). Međutim, to ne bi trebalo umanjiti vrijednost smjernica, već bi se one trebale koristiti kao osnova djelovanja liječnika uz prilagođavanje pojedinom bolesniku (12). Dob u kojoj se počinje s probirom na pojedine novotvorine u okviru MEN1 odgovara najranijoj dobi u kojoj je zabilježena njezina pojava (12, 20). Većina novotvorina koja se javlja u ranoj životnoj dobi je asimptomatska te je korist njihova otkrivanja upitna (12, 39). S obzirom na to da se klinički značajne novotvorine javljaju uglavnom iza 16. godine života, postavlja se pitanje bi li probir na novotvorine u djece s MEN1 trebalo dogoditi do navršavanja 16. godine života (39). Dugotrajno i opsežno praćenje ima nedostataka koji uključuju invazivnost pojedinih dijagnostičkih pretraga, korištenje ionizirajućeg zračenja, otkrivanje novotvorina za koje nije definiran tijek liječenja te psihološki i ekonomski teret (12). Dob početka praćenja trebala bi se odrediti uzimajući u obzir opterećenje praćenjem i rizik da se propusti prepoznati klinički značajan tumor (N11).

Prognoza sindroma MEN1 je varijabilna (14). Mortalitet neliječenog MEN1 sindroma je visok te 50 % bolesnika ne dosegne životnu dob stariju od 50 godina (2, 13). No i uz suvremeno liječenje, u 50 % osoba smrt nastupa ranije od očekivane, s medijanom preživljenja od 55 do 60 godina (15), te je neposredno povezana sa sindromom MEN1 (12). Nekada su glavni uzroci smrti bile komplikacije uslijed hipersekrecije hormona (najčešće gastrina), što više nije slučaj zahvaljujući primjeni antisekretorne terapije (15). Danas su glavni uzroci smrti karcinoidi timusa i duodenopankreatični NET (1, 10, 15, 16).

## 6.2. MEN2

Kontinuirano praćenje djece s MEN2 provodi se ovisno o skupini rizika prema ATA smjernicama kojoj pripada patološka varijanta gena *RET*.

Praćenje djece prije izvođenja profilaktičke tireoidektomije opisano je u poglavlju o profilaktičkoj tireoidektomiji. Nakon 3 mjeseca od učinjene tireoidektomije potrebno je napraviti klinički pregled i UZV vrata te izmjeriti koncentraciju serumskog kalcitonina i CEA (8). Kada koncentracije kalcitonina i CEA poprime uredne vrijednosti ili postanu nemjerljive, preporučuje se nastaviti s redovitim praćenjem koje u djece s mutacijom iz ATA-HST ili ATA-H skupine rizika uključuje klinički pregled, UZV vrata i mjerenje koncentracije kalcitonina i CEA svakih 6 mjeseci unutar prve godine od tireoidektomije te zatim jednom godišnje (8). U djece s mutacijom svrstanom u ATA-MOD skupinu rizika potrebno je učiniti klinički pregled i UZV vrata te izmjeriti kalcitonin i CEA svakih 6 mjeseci tijekom prve godine od tireoidektomije te nastaviti s praćenjem jednom godišnje ako su koncentracije kalcitonina u granicama normale (8). Ako se izmjeri koncentracija serumskog kalcitonina viša od 150 pg/mL, potrebno je učiniti slikovnu obradu u svrhu otkrivanja metastaza (UZV

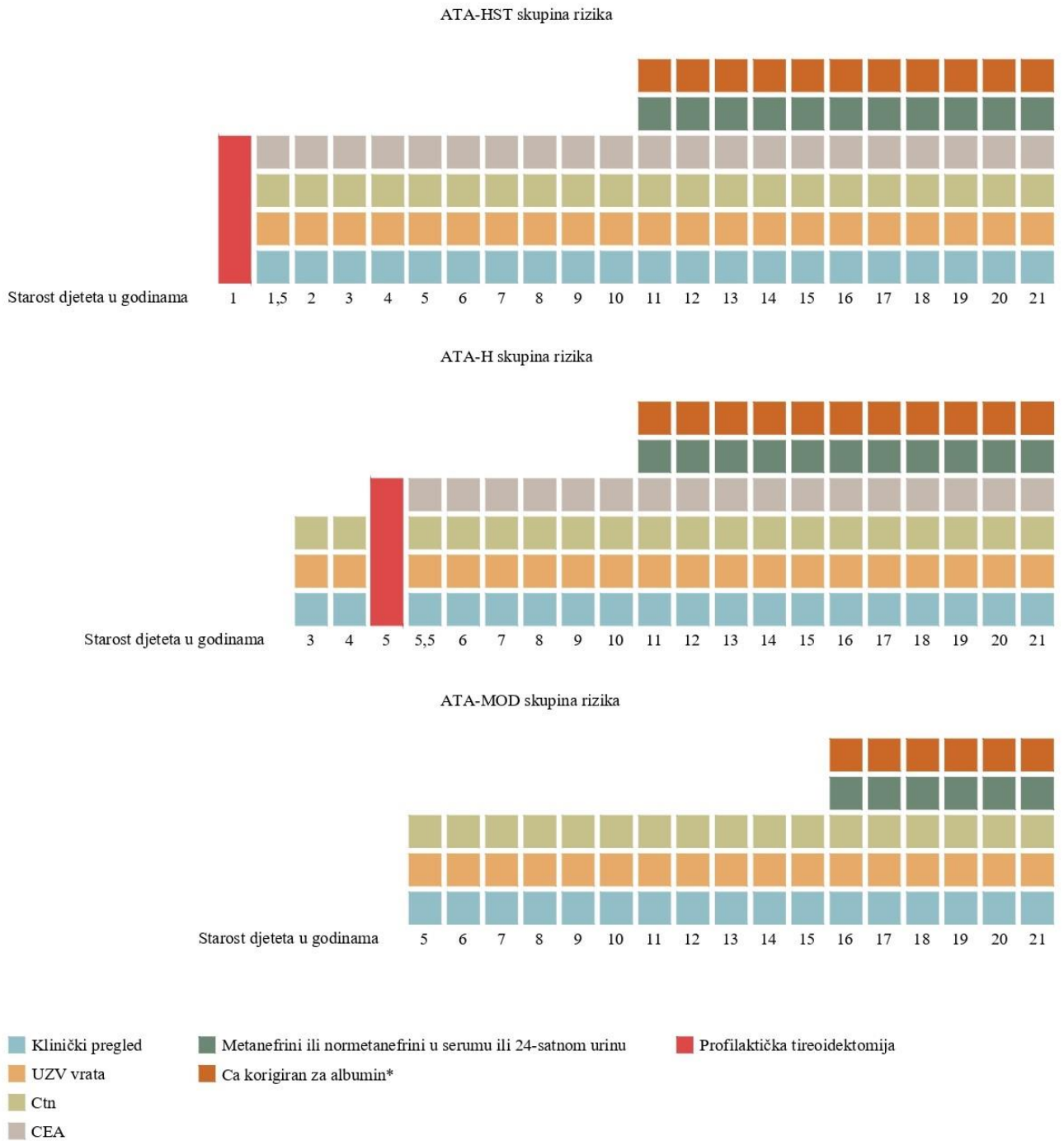


vrata, CT prsnog koša, CT ili MR jetre s kontrastom, MR zdjelice i aksijalnog skeleta te scintigrafiju kosti) (8).

S obzirom na to da se medularni karcinom štitnjače danas često prevenira profilaktičkom tireoidektomijom, feokromocitom je postao osnovna novotvorina na koju se radi probir u bolesnika s MEN2 (23). Djeca s mutacijom iz skupina rizika ATA-HST i ATA-H redoviti probir na feokromocitom trebala bi početi iza 11. godine života, dok bi ona s mutacijama iz skupine ATA-MOD probir trebala početi iza 16. godine (8, 9, 23). Probir uključuje mjerenje metanefrina i normetanefrina u serumu ili 24-satnom uzorku urina jednom godišnje (8, 9, 23). Slikovne pretrage u sklopu probira nisu potrebne (23), osim u slučaju patoloških nalaza laboratorijske obrade kada se preporučuje učiniti CT ili MR nadbubrežnih žlijezda (9).

Probir na hiperparatireoidizam u djece s MEN2A trebalo bi učiniti jednom godišnje mjerenjem koncentracije serumskog kalcija korigirane za serumske albumine te, ako je ona povišena, koncentracije PTH (9). Dob početka probira odgovara onoj za feokromocitom: djeca s mutacijom iz skupina ATA-HST i ATA-H probir bi trebala početi iza 11. godine života, a ona s mutacijama iz skupine ATA-MOD iza 16. godine života (8). U dugoročnom praćenju bolesnika s MEN2A preporučuje se izmjeriti serumski kreatinin jednom godišnje te učiniti denzitometriju svakih 18-24 mjeseci kako bi se otkrile komplikacije hiperparatireoidizma i supstitucijskog liječenja levotiroksinom nakon tireoidektomije (18).

Medularni karcinom štitnjače glavni je uzrok smrti u osoba s MEN2 (18). Bolesnici s MEN2A imaju bolje desetogodišnje preživljenje za medularni karcinom štitnjače (97,4 %) u odnosu na bolesnike s MEN2B (75,5 %) (18). Razlog tomu su ranija pojava karcinoma te kasnije postavljanje dijagnoze u bolesnika s MEN2B (18). Najznačajniji prognostički čimbenici u bolesnika s MEN2 su prisutnost metastaza u vrijeme otkrivanja medularnog karcinoma štitnjače te dob bolesnika i serumska koncentracija kalcitonina (18). Lošije preživljenje nalazimo u bolesnika s većim karcinomom i u prisutnosti regionalnih i distalnih metastaza (18). Djeca imaju bolju prognozu medularnog karcinoma štitnjače jer je prilikom otkrivanja karcinom manje proširen (11). Koncentracije kalcitonina i CEA koriste se kao markeri recidiva karcinoma, a loše prognostičko značenje ima istovremeni porast koncentracije oba markera (8). Ako se nakon tireoidektomije postigne koncentracija kalcitonina unutar referentnih vrijednosti, desetogodišnje preživljenje je 98 % (18). Iako je zbog malog broja oboljelih od MEN2 teško pratiti uspjeh liječenja, opisani su vrlo dobri rezultati nakon učinjene profilaktičke tireoidektomije s normalizacijom koncentracije kalcitonina u 99 % djece (8). Najbolje ishode MEN2 imaju djeca u kojih je učinjena profilaktička tireoidektomija u dobi preporučenoj ATA smjernicama (18). Prospektivno praćenje obitelji sa sindromom MEN2A u trajanju od čak 40 godina također je potvrdilo da se tireoidektomijom u što ranijoj dobi postiže veća vjerojatnost definitivnog izlječenja karcinoma štitnjače (40). Feokromocitom je rijetko uzrok smrti u bolesnika s MEN2 (18, 23).



**Slika 3. Praćenje djece s MEN2 (8, 9, 23)**

\*samo u djece s MEN2A

ATA – *American Thyroid Association*; ATA-HST – skupina najvišeg rizika; ATA-H – skupina visokog rizika;

ATA-MOD – skupina umjerenog rizika; UZV – ultrazvuk; Ctn – kalcitonin; CEA – karcinoembrijski antigen; Ca – kalcij

## 7. PRIKAZ BOLESNIKA

U nastavku diplomskog rada prikazat ćemo dvije bolesnice s različitim oblicima sindroma MEN. U prikazima ćemo se usredotočiti na karakteristične kliničke manifestacije koje su potaknule sumnju da bi se u bolesnica moglo raditi o sindromu MEN, rezultate genske analize i ostatka dosadašnjih dijagnostičkih postupaka, provedeno liječenje te plan daljnjeg praćenja.

### 7.1. BOLESNICA S MEN1

Prikazat ćemo djevojčicu u dobi od 13 godina i 10 mjeseci s MEN1 u koje je provedeno liječenje makroadenoma hipofize, koji se prezentirao neurološkom simptomatologijom i preuranjenim pubertetom u dobi od 7 godina i 9 mjeseci.

U obiteljskoj anamnezi nema podataka o tumorima u članova obitelji. Roditelji su zdravi; tjelesna visina majke je 152,5 cm, a tjelesna visina oca 176 cm.

Djevojčica je rođena iz majčine prve, uredne trudnoće (porodna masa: 2700 g, porodna duljina: 46 cm, APGAR ocjena: 10). Uredno se psihomotorno razvijala te do prezentacije novotvorine na mozgu nije teže bolovala. U dobi od 7 godina započeta je obrada zbog glavobolja koje su se javljale neovisno o dobu dana, lokalizirane desno frontalno, a u jednom navratu glavobolja je bila praćena povraćanjem. Slikovnom obradom (MR mozga) nađen je ekspanzivni proces veličine oko 29 x 28 x 24 mm koji ekspankira selu turciku i prominira supraselarno, kranijalno se utiskuje u dno III. komore, a posteriorno dopire do bazilarne arterije te infiltrira oba kavernoza sinusa. Morfološke karakteristike promjene prvenstveno su ukazivale na to da se radi o makroadenomom. Dodatnom oftalmološkom obradom koja je uključivala ispitivanje vidnog polja perimetrijom po Goldmanu nađena je obostrana temporalna hemianopsija.

U dobi od 7 godina i 9 mjeseci djevojčica je bila visoka 124 cm (33. centila prema CDC krivuljama) i teška 25,2 kg (52. centila prema CDC krivuljama). Kliničkim pregledom uočeno je povećanje dojki (stupanj 2 po Tanneru), dok je pubična dlakavost bila odsutna. Rezultati učinjene laboratorijske obrade prikazani su u tablici 3.

Koštana dob djevojčice odgovarala je dobi od 11 godina, što je upućivalo na ubrzano koštano dozrijevanje. Ultrazvučni pregled maternice i jajnika pokazao je zadebljanje endometrija (2,3 mm), uz povećanje volumena oba jajnika primjereno za dob od 9 godina (1,70 x 1,38 cm desni jajnik, 1,65 x 1,19 cm lijevi jajnik). Ultrazvuk štitnjače bio je uredan.

Tablica 3. Rezultati laboratorijske obrade

Endokrinološki parametar (mjerna jedinica)	I. mjerenje	II. mjerenje	Referentni interval
<b>E2</b> (pmol/L)	111	63	Tanner stadij 1 < 73; stadij 2 < 95; stadij 3 < 316; stadij 4 47-517; stadij 5 70-763
<b>LH</b> (IU/L)	0,1	0,2	< 4,3 < 3,0 za predpubertetsku dob
<b>FSH</b> (IU/L)	4,8	4,5	0,2-7,8
<b>PRL</b> (µg/L)	5,0	5,0	5,2-26,5
<b>IGF-1</b> (nmol/L)	23	22	13-71 (za 8 godina starosti)
<b>ACTH- ujutro</b> (pmol/L)	2,9	6,4	1,6-13,9
<b>Kortizol- ujutro</b> (nmol/L)	350	718	138-690
<b>TSH</b> (mIU/L)	3,30	-	0,40-4,20
<b>T4</b> (nmol/L)	179,6	-	70,0-165,0
<b>hCG</b>	neg.	-	-
<b>AFP</b> (µg/L)	2,7	-	< 7,0

E2 – estradiol; LH – luteinizirajući hormon; FSH – folikulostimulirajući hormon; PRL – prolaktin; IGF-1 – *insulin like growth factor-1*; ACTH – adrenokortikotropni hormon; TSH – tireostimulirajući hormon; T4 – tiroksin; hCG – humani korionski gonadotropin; AFP – alfa fetoprotein; neg. – negativno

S obzirom na veličinu i ekspanzivnu prirodu tvorbe na mozgu, u djevojčice je provedeno neurokirurško liječenje. Učinjena je desnostrana frontotemporalna osteoplastična kraniotomija s maksimalnom redukcijom tumora. Tijek operacije i rano postoperativno razdoblje protekli su bez komplikacija. S obzirom na to da se radilo o procesu u turskom sedlu, primijenjene su *stres-doze* nadomjesne glukokortikoidne terapije prije, tijekom i nakon neurokirurškog zahvata. S obzirom na uredne postoperativne koncentracije ACTH i kortizola, ukinuta je terapija hidrokortizonom. Djevojčica nije razvila ispade drugih hormona adenohipofize ni dijabetes insipidus.

Patohistološkim pregledom tkiva dobivenih redukcijom tumorske tvorbe zaključeno je da se u djevojčice radilo o adenomu hipofize sa sposobnošću sinteze prolaktina. Imunohistokemijskom analizom utvrđeno je da je 30 % tumorskih stanica pozitivno na kromogranin te oko 10 % stanica pozitivno na prolaktin. Stanice tumorskog tkiva bile su negativne na druge hormone uključujući hormon rasta, LH, FSH, TSH i ACTH.

Na kontrolnom MR-u mozga učinjenom u dobi od 8 godina, u usporedbi s preoperativnim snimkama, opisano je i dalje prošireno tursko sedlo koje je ispunjavala ekspanzivna tvorba manjih dimenzija u supraselarnom dijelu u usporedbi s prethodnim nalazom. Rezidualni dio tumora nalazio se uz optičku hijazmu i prednji rub infundibuluma hipofize te je i dalje bila prisutna infiltracija oba kavernoza sinusa kao i posteriorna ekstenzija preko dorzuma sele.

U djevojčice je nastavljeno onkološko liječenje radioterapijom te je 4,5 mjeseci nakon neurokirurškog zahvata provedena radioterapija lokalnim protonskim zračenjem u dozi od 50,4 Gy u 28 frakcija. Djevojčica se dalje kontinuirano pratila onkološki, neurokirurški i oftalmološki. Redoviti kontrolni MR-ovi mozga pokazali su gotovo prazno tursko sedlo, bez znakova tumorske tvorbe nativno i postkontrastno. Uočeno je poboljšanje vidnog polja koje je na lijevom oku bilo potpuno uredno, dok je na desnom oku zaostala kvadrantsija gornjeg lateralnog kvadranta.

U dobi od 11 godina i 7 mjeseci, 3 godine i 8 mjeseci nakon neurokirurške redukcije adenoma hipofize, djevojčica se ponovno javila na endokrinološki pregled zbog zaostajanja u rastu (visinom je s 25. centile pala na 10. centilu), nezadovoljavajuće brzine rasta (3,5 cm/god.) i snižene koncentracije IGF-1. Učinjenom laboratorijskom obradom utvrđen je manjak hormona rasta (IGF-1 5 nmol/L, referentni interval za 12 godina 21-111; porast koncentracije hormona rasta u L-DOPA testu: 0' 0,06 µg/L, 20' < 0,05 µg/L, 40' < 0,05 µg/L, 60' < 0,05 µg/L, 90' < 0,05 µg/L, 120' 0,06 µg/L). Koncentracije gonadotropina bile su snižene uz izostanak klinički vidljiva pubertetskog razvoja (E2 < 37 pmol/L, LH 0,6 IU/L, FSH 3,4 IU/L), a lučenje ostalih hormona adenohipofize bilo je uredno. Koštana dob djevojčice odgovarala je dobi od oko 13 godina.

Učinjena je i molekularna genska analiza kojom je utvrđeno kako djevojčica nosi mutaciju gena *MEN1* koja uzrokuje sindrom MEN1. Analizom kodirajuće regije gena *MEN1* utvrđena je mutacija c.1546dupC, p.Arg516Profs\*15 u egzonu 10. Obiteljska anamneza nije bila pozitivna na MEN1. Roditelji su bili zdravi te u njih nisu bile prisutne kliničke manifestacije koje bi se mogle povezati s MEN1. Majka djevojčice je negativna na postojanje patološke mutacije gena *MEN1*, a otac nije bio dostupan za gensko testiranje.

Učinjenom laboratorijskom obradom u djevojčice je postavljena dijagnoza manjka hormona rasta, što je posljedica onkološkog liječenja osnovne bolesti. Majka djevojčice, međutim, nije se odlučila za početak terapije hormonom rasta.

S obzirom na postavljenu dijagnozu MEN1 sindroma, u djevojčice je učinjen probir na pridružene bolesti koje se mogu javiti u okviru ovog sindroma. Rezultati laboratorijske obrade tijekom praćenja prikazani su u tablici 4. Slika 4 prikazuje praćenu tjelesnu masu i visinu djevojčice od početka obrade zbog zaostajanja u rastu.

Djevojčica je sada u dobi od 14 godina i 1 mjesec. Tijekom praćenja nije nastupio spontani pubertetski razvoj. Rezultati slikovne obrade (MR mozga i ultrazvuk abdomena) dosad su bili uredni. Osim nadomjesne terapije kolekalciferolom, ne uzima drugu terapiju. Djevojčica se redovito endokrinološki prati svakih 6 mjeseci i provodi se probir na pridružene bolesti koje se mogu javiti u okviru MEN1 sindroma te mogući razvoj ispada drugih hormona adenohipofize kao posljedice provedene radioterapije.

Tablica 4. Rezultati praćenja bolesnice s MEN1

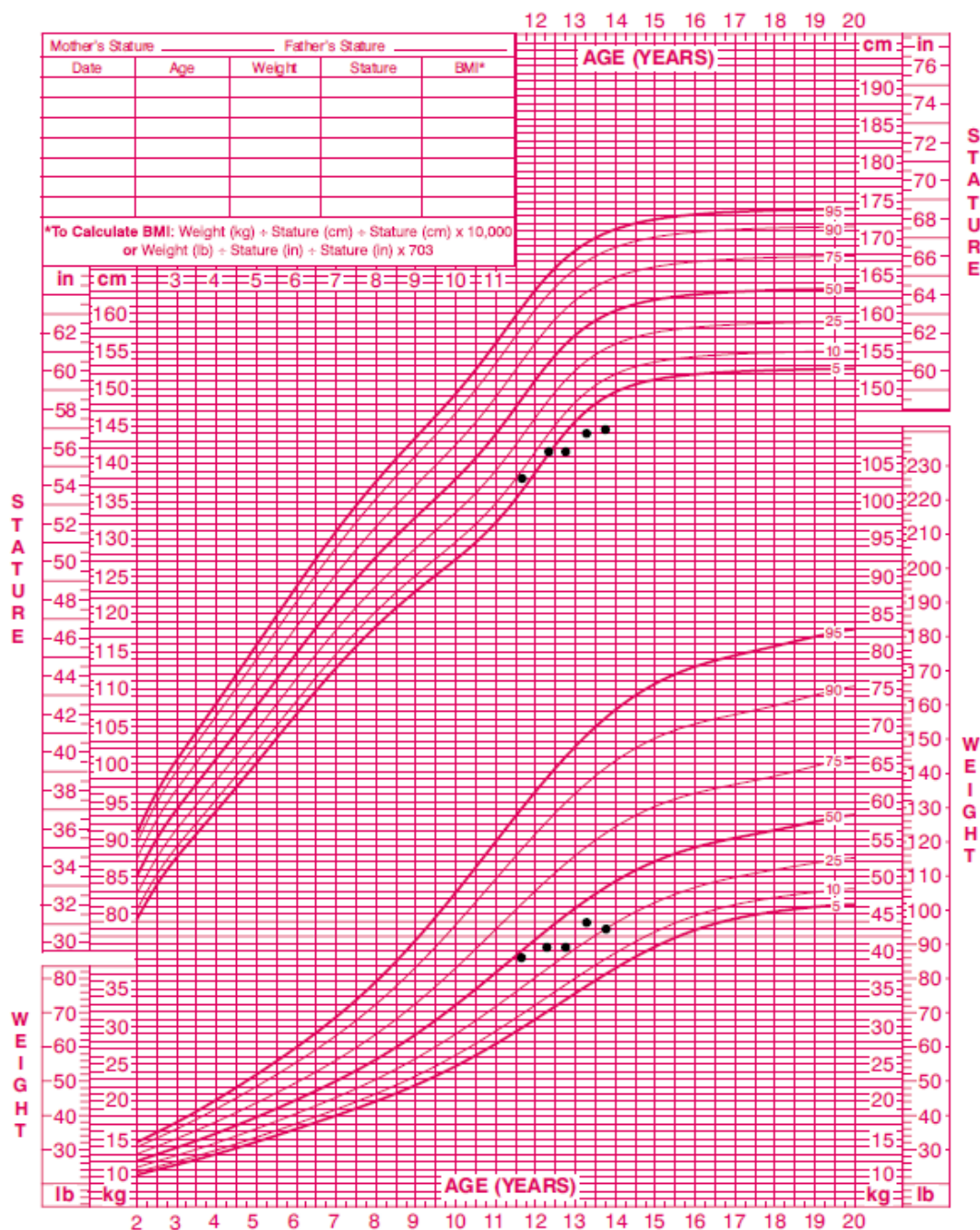
Endokrinološki/biokemijski parametar (mjerna jedinica)	06/2020	09/2020	03/2021	09/2021	03/2022	Referentni interval
PTH (pmol/L)	11,91	7,27*	-	9,77**	10,55	1,60-7,20
uCa (mmol/L)	2,44	2,60*	2,48	2,46**	2,43	2,16-2,63
iCa (mmol/L)	1,31	1,27*	1,28	1,27**	1,25	1,22-1,37
P (mmol/L)	1,29	1,24	1,23	1,24	1,04	1,07-1,64
25-OH D (nmol/L)	-	64	39	62	66	> 75
Glukoza (mmol/L)	4,4	-	-	4,4	4,2	3,9-5,9
Inzulin (mU/L)	6,0	-	-	4,5	15,8	2,7-17,0
Kromogranin A (µg/L)	72,1	-	79,5	67,4	76,5	< 100,0
E2 (pmol/L)	64	-	< 37	< 37	-	Tanner stadij 1 < 73; stadij 2 < 95; stadij 3 < 316; stadij 4 47-517; stadij 5 70-763
LH (IU/L)	0,4	-	0,6	0,6	-	<4,3
FSH (IU/L)	2,4	-	3,4	3,7	-	0,2-7,8
PRL (µg/L)	-	-	6,9	6,3	5,7	4,2-23,0
IGF-1 (nmol/L)	6	-	-	5	-	25-113 (za 13 godina starosti)
ACTH- ujutro (pmol/L)	3,5	3,0	3,7	4,4	-	1,6-13,9
Kortizol- ujutro (nmol/L)	214	211	129	138	206	102-535
TSH (mIU/L)	3,69	2,93	2,86	2,72	-	0,40-4,20
T4 (nmol/L)	-	109	111	-	-	70,0-165,0
ft4 (pmol/L)	11,37	-	-	10,58	10,39	9,00-19,00

PTH – paratiroidni hormon; uCa – ukupni kalcij; iCa – ionski kalcij; P – anorganski fosfati; 25-OH D – 25-hidroksi vitamin D; E2 – estradiol; LH – luteinizirajući hormon; FSH – folikulostimulirajući hormon; PRL – prolaktin; IGF-1 – *insulin like growth factor-1*; ACTH – adrenokortikotropni hormon; TSH – tireostimulirajući hormon; T4 – tiroksin; ft4 – slobodni tiroksin; \*uvedena je peroralna terapija kolekalciferolom 20000 IU/dan; \*\*povećana je doza peroralne terapije kolekalciferolom na 40000/dan

2 to 20 years: Girls  
Stature-for-age and Weight-for-age percentiles

NAME \_\_\_\_\_

RECORD # \_\_\_\_\_



Published May 30, 2000 (modified 11/21/00).  
SOURCE: Developed by the National Center for Health Statistics in collaboration with  
the National Center for Chronic Disease Prevention and Health Promotion (2000).  
<http://www.cdc.gov/growthcharts>



Slika 4. Krivulja tjelesne visine i mase bolesnice s MEN1

Preuzeto s [https://www.cdc.gov/growthcharts/clinical\\_charts.htm#Set1](https://www.cdc.gov/growthcharts/clinical_charts.htm#Set1)



Adenomi hipofize rijetki su u djece i adolescenata (41, 42). Čine 1,1 % intrakranijskih novotvorina u pedijatrijskoj populaciji i 2-6 % svih kirurški liječenih adenoma hipofize (41). Najčešće kliničke manifestacije uključuju glavobolju i poremećaje vida te zakašnjeli pubertet, smanjen rast i povećanje tjelesne mase (41). Većina adenoma hipofize u djece je funkcionalna (90 %), dok su nefunkcionalni adenomi rijetki (41). U prvom desetljeću života najčešći su kortikotropinomi s porastom udjela prolaktinoma i somatotropinoma u drugom desetljeću (41). Pojava adenoma hipofize u sklopu genetskih sindroma, kao što je slučaj i u prikazane bolesnice, također je učestalija u odnosu na odraslu populaciju (41).

U naše bolesnice histološki se radilo o adenomu hipofize sa sposobnošću sinteze prolaktina, no koncentracija prolaktina izmjerena u dva navrata bila je snižena. Jedno od mogućih objašnjenja jest kako se u bolesnice radilo o nefunkcionalnom adenomu hipofize koji je samo imunohistokemijski pokazivao prisutnost stanica koje luče prolaktin. Druga je mogućnost da je u djevojčice izmjerena lažno snižena koncentracija prolaktina uslijed *hook-efekta*. Naime, ako su koncentracije prolaktina izrazito visoke, može doći do pogreške mjerenja u imunoradiometrijskim esejima te se ispravna koncentracija prolaktina može dobiti tek nakon razrjeđivanja uzorka (43, 44). Međutim, u svih dosad opisanih bolesnika u kojih je potvrđen *hook-efekt*, koncentracije prolaktina bile su granično povišene te je manje vjerojatno kako je to uzrok u naše bolesnice.

Makroadenomi hipofize rijetko uzrokuju preuranjeni pubertet; u literaturi se uglavnom radi o tumorima koji luče FSH, LH, TSH, hCG i AFP (45, 46). Kashiwagi i sur. prikazali su bolesnicu u dobi od 8 godina s makroadenomom koji je lučio prolaktin u koje je došlo do razvoja preuranjenog puberteta, no etiološka povezanost hiperprolaktinemije i preuranjenog puberteta nije objašnjena (42).

Adenomi hipofize javljaju se u 10-60 % osoba s MEN1, uglavnom u 4. desetljeću života (1, 5, 14, 15). Nalazimo ih u oko 35 % djece s MEN1 te čine njegovu drugu najčešću manifestaciju (6). U 21 % djece prva su manifestacija bolesti (6). Tumori su češće funkcionalni te u djece 75-80 % luči prolaktin (6, 28), 4-18 % ACTH (21), dok su adenomi koji luče hormon rasta rijetki (20). U odnosu na sporadične adenome češće luče više različitih hormona (15). Simptomi mogu biti uzrokovani hipersekrecijom hormona ili pritiskom adenoma na okolne strukture (1, 2, 5). Najranija pojava adenoma hipofize opisana je u dobi od 5 godina, zbog čega se u toj dobi počinje s probirom (5, 15, 27) koji obuhvaća klinički pregled, mjerenje koncentracije prolaktina i IGF-1 jednom godišnje uz MR mozga svake 3 godine (4, 5). Zabilježena je veća rezistencija na liječenje u adenoma hipofize u sklopu MEN1 u odnosu na sporadične oblike (2, 14).

Najčešće posljedice liječenja tumora su endokrinopatije koje se javljaju u 50 % djece (47). Endokrinopatije utječu na rast, pubertetski razvoj, razvoj kosti i kvalitetu života (47). Hipopituitarizam je jedna od najčešćih dugoročnih komplikacija radioterapije (47). Uočen je tipičan redoslijed razvoja

deficijencije hormona: manjak hormona rasta javlja se najranije, zatim slijedi manjak gonadotropina (LH i FSH) (47). Manjak ACTH i TSH rjeđe se opisuju (47). Povećanjem efektivne doze zračenja rizik oštećenja hipotalamičko-hipofizne osi je veći i javlja se ranije (47).

Dosad u literaturi nije opisan bolesnik s MEN1 koji je liječen terapijom hormonom rasta. Bolesnici s MEN1 mogu, međutim, razviti tumor koji luče hormon rasta (15). S obzirom na to da bi se u bolesnice radilo o fiziološkoj nadomjesnoj terapiji, nema podataka kako bi terapija hormonom rasta predstavljala dodatni rizik za razvoj komplikacija. U okviru sindroma MEN1 bolesnici imaju veći rizik razvoja meningeoma (1, 15), no praćenje onkoloških bolesnika koji su liječeni somatotropinom nije pokazalo povećan rizik razvoja meningeoma uslijed liječenja (48).

## 7.2. BOLESNICA S MEN2B

Prikazat ćemo djevojčicu u dobi od 8 godina i 5 mjeseci s MEN2B u koje je na osnovu karakterističnih očnih promjena i dizmorfije lica postavljena sumnja na ovaj sindrom.

Djevojčica boravi u udomiteljskoj obitelji. Obiteljska anamneza je nepotpuna i roditelji nisu bili dostupni za pregled i daljnju obradu. Uvidom u fotografiju nisu nađene karakteristične fenotipske osobine MEN2B u roditelja. Dobiveni su podaci o ranoj smrti u obitelji s očeve strane (očev brat umro je pri porodu, a očev nećak u dobi od 5 mjeseci), no dodatne informacije nisu dostupne.

Djevojčica je rođena iz majčine prve, uredno praćene trudnoće, tijekom koje majka nije bila bolesna, nije uzimala lijekove niti bila zračena. Rođena je carskim rezom u 41. tjednu trudnoće, porodna masa iznosila je 2830 g, a porodna duljina 47 cm. Procjena vitalnosti APGAR ocjenom bila je 3 u prvoj minuti, 5 u petoj i 7 u desetoj minuti. Po porodu je kratko intubirana i smještena u jedinicu intenzivnog liječenja. U djevojčice su primijećene grublje crte lica, visoko nepce i niže položene uške, hipotonija mišića, slabije gutanje te otežano hranjenje, zbog čega je u novorođenačkoj dobi učinjena dodatna metabolička obrada koja je dala uredne rezultate. Po rođenju je uočena skraćena i hipotrofična desna noga te ekvinovarus deformacija desnog stopala, zbog čega je učinjena tenotomija desne Ahilove tetive. Redovito su je multidisciplinarno liječili i pratili neuropedijatri, fizijatri, logopedi, defektolozi i psiholozi. U dobi od 14 mjeseci hospitalizirana je zbog apneje nejasne etiologije. U dobi od 15 mjeseci hospitalizirana je zbog cerebralnih napadaja u afebrilnom stanju koji su kliničkom slikom odgovarali epileptičkim napadajima. Zaključeno je da se radi o simptomatskoj epilepsiji uslijed perinatalnih komplikacija i teške perinatalne asfiksije te je započeto liječenje fenobarbitonom koje je u konačnici uspješno prekinuto bez ponovne pojave napadaja. Djevojčica se pratila i kod genetičara zbog obiteljske anamneze pozitivne na mentalnu retardaciju, pri čemu je učinjena molekularna kariotipizacija kojom je nađena insercijska delecija dugog kraka 6. kromosoma koja je prema kliničkoj slici, dostupnim bazama podataka i literaturi svrstana u mutacije nepoznatog kliničkog značenja.

Djevojčica se redovito pratila kod oftalmologa zbog hipermetropije te su prilikom pregleda biomikroskopom uočeni papilom ruba gornje vjeđe lijevog oka, subkonjunktivalni noduli i prominentni kornealni živci te reducirana sekrecija suza. Primijećene su i pune, evertirane usne. Učinjena je ekscizija tvorbe ruba gornje vjeđe te je patohistološkim pregledom dokazano da se radi o Schwannomu vjeđa. S obzirom na fenotipske osobine i oftalmološki nalaz, postavljena je sumnja na MEN2B te je djevojčica upućena na daljnju endokrinološku obradu.

Prilikom pregleda djevojčica je bila visoka 120,8 cm (5. centila prema CDC krivuljama) i teška 21,1 kg (5. centila prema CDC krivuljama). Dizmorfija lica uključivala je grublje crte lica, velike, pune usne, visoko nepce, krupniji jezik neravnih prednjih kontura te velike odstojeće uške. Palpacijom štitnjače nisu nađene nodozne promjene i tumefakcije. Uočena je blaža hipotonija i hipotrofija muskulature te hiperelasticitet zglobova.

Laboratorijska obrada pokazala je povišen titar tiroidnih protutijela uz urednu funkciju štitnjače te povišenu koncentraciju kalcitonina. Probir na feokromocitom dao je uredne rezultate. Nisu nađeni klinički znakovi zahvaćenosti sluznice gastrointestinalnog trakta ni laboratorijski znakovi hiperparatireoidizma, koji nije uobičajen u sklopu MEN2B. Rezultati laboratorijskih pretraga prikazani su u tablici 5.

Ultrazvukom je prikazana štitnjača primjerene veličine s difuznim promjenama ehostrukture koje su opisane kao kronični tireoiditis Hashimoto te s naznačenom nodoznom promjenom s kalcifikatima unutar lijevog režnja žlijezde.

Učinjenom molekularnom genskom analizom protoonkogen *RET* dokazana je mutacija c.[2753T>C];[=], p.[(met918Thr)];[(Met918=)] koja je karakteristična za MEN2B.

Tablica 5. Rezultati laboratorijske obrade u bolesnice s MEN2B

Endokrinološki parametar (mjerna jedinica)	Rezultat		Referentni interval
<b>TSH</b> (mIU/L)	1,16		0,40-4,20
<b>fT4</b> (pmol/L)	14,03		9,00-19,00
<b>anti-Tg</b> (kIU/L)	738,9		≤ 4,10
<b>anti-TPO</b> (kIU/L)	79,68		≤ 5,61
<b>Ctn</b> (pmol/L)	I. mjerenje 44,40	II. mjerenje 48,90	< 3,2
<b>CEA</b> (µg/L)	I. mjerenje 2,7	II. mjerenje 2,6	< 5,0
<b>Adrenalin- plazma</b> (nmol/L)	0,88		< 46
<b>Noradrenalin- plazma</b> (nmol/L)	2,10		< 2,10
<b>Metanefrini- 24 h urin</b> (µmol/dU)	1,1		< 1,52
<b>Normetanefrini- 24 h urin</b> (µmol/dU)	0,6		< 1,95
<b>VMA- 24 h urin</b> (µmol/dU)	10		< 33
<b>Adrenalin- 24 h urin</b> (nmol/dU)	38		< 150
<b>Noradrenalin- 24 h urin</b> (nmol/dU)	64		< 570
<b>Dopamin- 24 h urin</b> (nmol/dU)	569		< 3240
<b>uCa</b> (mmol/L)	2,43		2,16-2,63
<b>PTH</b> (pmol/L)	< 0,32*		1,60-7,20

TSH – tireostimulirajući hormon; fT4 – slobodni tiroksin; anti-Tg – tireoglobulinska protutijela; anti-TPO – protutijela na tiroidnu peroksidazu; Ctn – kalcitonin; CEA – karcinoembrijski antigen; VMA – vanilmandelična kiselina; uCa – ukupni kalcij; PTH – paratireoidni hormon

\*mjeren nakon tireoidektomije

Na temelju anamneze, kliničke slike te rezultata učinjenih pretraga u djevojčice se posumnjalo na dijagnozu MEN2B, koja je potvrđena molekularnom genskom analizom gena *RET*. S obzirom na to da se u djevojčice u lijevom režnju štitnjače nalazila nodozna promjena s kalcifikatima koja je bila suspektna na karcinom štitnjače te je bila prisutna povišena koncentracija kalcitonina, bilo je indicirano hitno kirurško liječenje. Učinjena je totalna tireoidektomija i bilateralna paratrahealna disekcija vrata. Patohistološkim pregledom tkiva postavljena je dijagnoza medularnog karcinoma štitnjače. Nađen je multifokalni karcinom u oba režnja žlijezde koji nije probio čahuru te resekcijski rubovi nisu bili zahvaćeni tumorom. Tumorske stanice bile su pozitivne na kalcitonin i negativne na tireoglobulin. Limfovaskularna invazija nije nađena, a histološki pregledani limfni čvorovi bili su reaktivno promijenjeni. Paratireoidne žlijezde u patohistološki pregledanom uzorku bile su urednog izgleda. U djevojčice je postoperativno razdoblje proteklo uredno te je otpuštena dobrog općeg stanja. Započeto je peroralno medikamentozno nadomjesno hormonsko liječenje levotiroksinom (75 mcg dnevno) te korekcija vrijednosti kalcija kalcitriolom (ukupno 1 mg dnevno) i kalcijevim karbonatom (ukupno 2 g dnevno). Prema preporuci oftalmologa započeta je terapija kombinacijom inhibitora karboanhidraze II i beta blokatora za snižavanje intraokularnog tlaka u obliku kapi za desno oko, umjetne suze te mast za oči. U tijeku je redovito praćenje bolesnice koje protječe bez osobitosti.

Medularni karcinom štitnjače najčešća je novotvorina u okviru MEN2 (17, 18). Naša bolesnica nositelj je najčešće mutacije u MEN2B koja se javlja u 95 % oboljelih (5, 9). Navedena mutacija pripada ATA-HST skupini rizika u kojoj je opisana pojava medularnog karcinoma štitnjače već u prvoj godini života, a medijan dobi pojave metastaza u limfnim čvorovima je 16 godina (18). Lošija prognoza MEN2B u odnosu na MEN2A povezana je s ranijom pojavom medularnog karcinoma štitnjače te njegovim kasnijim otkrivanjem (18). U naše bolesnice karcinom je otkriven u stadiju III (karcinom ograničen na štitnjaču (18)), prije pojave metastaza u limfnim čvorovima i udaljenim organima. Desetogodišnje preživljenje osoba s karcinomom u tom stadiju (nasljednim i sporadičnim oblikom) jest 87 % (18). U naše bolesnice potrebno je redovito postoperativno praćenje koje uključuje klinički pregled, ultrazvuk vrata te mjerenje koncentracije kalcitonina i CEA u serumu (18). Ako su postoperativne koncentracije kalcitonina unutar referentnog intervala, desetogodišnje preživljenje je 98 % (18). *De novo* mutacije javljaju se u 50 % bolesnika s MEN2B (17). Karakteristične fenotipske osobine bile su razlog postavljanja sumnje na MEN2B u naše bolesnice. Djevojčica je visinom bila na 5. centili iako je imala fenotipska obilježja Marfanova sindroma, što je u skladu sa studijom koju su proveli van den Broek i sur. u Nizozemskoj (32). Prikaz ove bolesnice ističe važnost multidisciplinarnog pristupa bolesnicima s MEN2B ne samo tijekom liječenja i praćenja već i prilikom otkrivanja bolesnika, osobito onih koji nemaju pozitivnu obiteljsku anamnezu.

## 8. ZAKLJUČAK

Multipla endokrina neoplazija predstavlja značajan uzrok novotvorina u djece. Ako se dijete prezentira endokrinim novotvorinama, potrebno je posumnjati na pojedini sindrom iz ove skupine. Novotvorine u okviru sindroma MEN javljaju se ranije nego u općoj populaciji. Iako vršak incidencije često ne dosežu u djetinjstvu, postavljanje dijagnoze i početak skrbi u djece važni su kako bi liječenje i prevencija komplikacija bili što uspješniji. Već i osnovne kliničke vještine kao što su uzimanje osobne i obiteljske anamneze te fizikalni pregled mogu pobuditi sumnju na MEN. Neendokrine manifestacije sindroma, poput karakterističnog fenotipa u MEN2B, često su prisutne u djece te mogu olakšati rano postavljanje dijagnoze. Važnost prediktivnog genskog testiranja u osoba koje su pod rizikom da su nositelji mutacije je velik te bi se ono trebalo učiniti u djece s pozitivnom obiteljskom anamnezom. Kontinuirani napredak u otkrivanju etiologije sindroma MEN te istraživanje ljudskog genoma omogućili su bolje shvaćanje ove skupine nasljednih sindroma te bi daljnja istraživanja povezanosti genotipa sa specifičnim fenotipom olakšala i usmjerila kontinuirano praćenje bolesnika, osobito s MEN1. Iako su ovi sindromi rijetki te je stoga teško provoditi kontrolirana klinička istraživanja u ovoj populaciji, potrebna su radi donošenja kvalitetnih smjernica za zbrinjavanje bolesnika. Ne smije se zanemariti ni psihološko opterećenje djece i njihovih obitelji koji su suočeni s ovim sindromima. Planiranje te provođenje skrbi i liječenja trebalo bi prilagođavati pojedinom bolesniku s ciljem poboljšanja kvalitete života i omogućavanja urednog rasta i razvoja djeteta.

## 9. ZAHVALE

*Prije svega, iskreno zahvaljujem svojoj mentorici, doc. dr. sc. Neveni Krnić, na pomoći, savjetima i strpljenju pri pisanju diplomskog rada.*

*Zahvaljujem svojoj obitelji i prijateljima na svojoj podršci tijekom studiranja.*

## 10. LITERATURA

- 1) Hu X, Guan J, Wang Y, Shi S, Song C, Li ZP, i sur. A narrative review of multiple endocrine neoplasia syndromes: genetics, clinical features, imaging findings, and diagnosis. *Ann Transl Med.* 2021;9(11):944.
- 2) McDonnell JE, Gild ML, Clifton-Bligh RJ, Robinson BG. Multiple endocrine neoplasia: an update. *Intern Med J.* 2019;49(8):954-961.
- 3) PDQ Pediatric Treatment Editorial Board. Childhood Multiple Endocrine Neoplasia (MEN) Syndromes Treatment (PDQ®): Health Professional Version. U: PDQ Cancer Information Summaries [Internet]. Bethesda (MD): National Cancer Institute (US); 2002 - [pristupljeno 01.06.2022.]. Dostupno na: <https://www.ncbi.nlm.nih.gov/books/NBK552292/>
- 4) Wasserman JD, Tomlinson GE, Druker H, Kamihara J, Kohlmann WK., Kratz CP, i sur. Multiple Endocrine Neoplasia and Hyperparathyroid-Jaw Tumor Syndromes: Clinical Features, Genetics, and Surveillance Recommendations in Childhood. *Clin Cancer Res.* 2017;23(13):e123-e132.
- 5) Giri D, McKay V, Weber A, Blair JC. Multiple endocrine neoplasia syndromes 1 and 2: manifestations and management in childhood and adolescence. *Arch Dis Child.* 2015;100(10):994-999.
- 6) Goudet P, Dalac A, Le Bras M, Cardot-Bauters C, Niccoli P, Lévy-Bohbot N, i sur. MEN1 disease occurring before 21 years old: a 160-patient cohort study from the Groupe d'étude des Tumeurs Endocrines. *J Clin Endocrinol Metab.* 2015;100(4):1568-1577.
- 7) Ahmed FW, Majeed MS, Kirresh O. Multiple Endocrine Neoplasias Type 4. U: StatPearls [Internet]. Treasure Island (FL): StatPearls Publishing; 2022 - [ažurirano 04.04.2022.; pristupljeno 15.05.2022.]. Dostupno na: <https://www.ncbi.nlm.nih.gov/books/NBK568728/>
- 8) Graves CE, Gosnell JE. Medullary Thyroid Carcinoma in Children. *Semin Pediatr Surg.* 2020;29(3):150921.
- 9) Yasir M, Mulji NJ, Kasi A. Multiple Endocrine Neoplasias Type 2. U: StatPearls [Internet]. Treasure Island (FL): StatPearls Publishing; 2022 - [ažurirano 24.02.2022.; pristupljeno 15.05.2022.]. Dostupno na: <https://www.ncbi.nlm.nih.gov/books/NBK519054/>
- 10) Effraimidis G, Knigge U, Rossing M, Oturai P, Rasmussen ÅK, Feldt-Rasmussen U. Multiple endocrine neoplasia type 1 (MEN-1) and neuroendocrine neoplasms (NENs). *Semin Cancer Biol.* 2022;79:141-162.



- 11) Kiriakopoulos A, Dimopoulou A, Nastos C, Dimopoulou D, Dimopoulou K, Menenakos E i sur. Medullary thyroid carcinoma in children: current state of the art and future perspectives. *J Pediatr Endocrinol Metab.* 2021;35(1):1-10.
- 12) Newey PJ, Newell-Price J. MEN1 Surveillance Guidelines: Time to (Re)Think?. *J Endocr Soc.* 2022;6(2):bvac001.
- 13) Thakker RV, Newey PJ, Walls GV, Bilezikian J, Dralle H, Ebeling PR, i sur. Clinical practice guidelines for multiple endocrine neoplasia type 1 (MEN1). *J Clin Endocrinol Metab.* 2012;97(9):2990-3011.
- 14) Singh G, Mulji NJ, Jialal I. Multiple Endocrine Neoplasia Type 1. U: StatPearls [Internet]. Treasure Island (FL): StatPearls Publishing; 2022 - [ažurirano 30.04.2022., pristupljeno 15.05.2022.]. Dostupno na: <https://www.ncbi.nlm.nih.gov/books/NBK536980/>
- 15) Kamilaris CDC, Stratakis CA. Multiple Endocrine Neoplasia Type 1 (MEN1): An Update and the Significance of Early Genetic and Clinical Diagnosis. *Front Endocrinol (Lausanne).* 2019;10:339.
- 16) Thompson R, Landry CS. Multiple endocrine neoplasia 1: a broad overview. *Ther Adv Chronic Dis.* 2021;12:20406223211035288.
- 17) Eng C. Multiple Endocrine Neoplasia Type 2. U: Adam MP, Mirzaa GM, Pagon RA, i sur., ur. GeneReviews® [Internet]. Seattle (WA): University of Washington, Seattle; 1993- [ažurirano 15.08.2019.; pristupljeno 20.05.2022.]. Dostupno na: <https://www.ncbi.nlm.nih.gov/books/NBK1257/>
- 18) Mathiesen JS, Effraimidis G, Rossing M, Rasmussen ÅK, Hoejberg L, Bastholt L, i sur. Multiple endocrine neoplasia type 2: A review. *Semin Cancer Biol.* 2022;79:163-179.
- 19) Mele C, Mencarelli M, Caputo M, Mai S, Pagano L, Aimaretti G, i sur. Phenotypes Associated With MEN1 Syndrome: A Focus on Genotype-Phenotype Correlations. *Front Endocrinol (Lausanne).* 2020;11:591501.
- 20) Pieterman CRC, van Leeuwen RS, van den Broek MFM, van Nesselrooij BPM, Valk GD. Multiple Endocrine Neoplasia Type 1. U: Feingold KR, Anawalt B, Boyce A, i sur., ur. Endotext [Internet]. South Dartmouth (MA): MDText.com, Inc.; 2000- [ažurirano 22.12.2021.; pristupljeno 21.05.2021.]. Dostupno na: <https://www.ncbi.nlm.nih.gov/books/NBK481897/>
- 21) Al-Salameh A, Cadiot G, Calender A, Goudet P, Chanson P. Clinical aspects of multiple endocrine neoplasia type 1. *Nat Rev Endocrinol.* 2021;17(4):207-224.

- 22) Niederle B, Selberherr A, Bartsch DK, Brandi ML, Doherty GM, Falconi M, i sur. Multiple Endocrine Neoplasia Type 1 and the Pancreas: Diagnosis and Treatment of Functioning and Non-Functioning Pancreatic and Duodenal Neuroendocrine Neoplasia within the MEN1 Syndrome - An International Consensus Statement. *Neuroendocrinology*. 2021;111(7):609-630.
- 23) Amodru V, Taieb D, Guerin C, Romanet P, Paladino N, Brue T, i sur. MEN2-related pheochromocytoma: current state of knowledge, specific characteristics in MEN2B, and perspectives [ispravak objavljen u *Endocrine*. 02.06.2020.] [ispravak objavljen u *Endocrine*. 14.06.2020.]. *Endocrine*. 2020;69(3):496-503.
- 24) Giusti F, Cianferotti L, Boaretto F, Cetani F, Cioppi F, Colao A, i sur. Multiple endocrine neoplasia syndrome type 1: institution, management, and data analysis of a nationwide multicenter patient database. *Endocrine*. 2017;58(2):349-359.
- 25) Dreijerink KM, Goudet P, Burgess JR, Valk GD; International Breast Cancer in MEN1 Study Group. Breast-cancer predisposition in multiple endocrine neoplasia type 1. *N Engl J Med*. 2014;371(6):583-584.
- 26) van Leeuwen RS, Dreijerink KM, Ausems MG, Beijers HJ, Dekkers OM, de Herder WW, i sur. MEN1-Dependent Breast Cancer: Indication for Early Screening? Results From the Dutch MEN1 Study Group. *J Clin Endocrinol Metab*. 2017;102(6):2083-2090.
- 27) Stratakis CA, Schussheim DH, Freedman SM, Keil MF, Pack SD, Agarwal SK, i sur. Pituitary macroadenoma in a 5-year-old: an early expression of multiple endocrine neoplasia type 1. *J Clin Endocrinol Metab*. 2000;85(12):4776-4780.
- 28) Shariq OA, Lines KE, English KA, Jafar-Mohammadi B, Prentice P, Casey R, i sur. Multiple endocrine neoplasia type 1 in children and adolescents: Clinical features and treatment outcomes [ispravak objavljen u *Surgery*. 06.2022.;171(6):1708-1711]. *Surgery*. 2022;171(1):77-87.
- 29) Geslot A, Vialon M, Caron P, Grunenwald S, Vezzosi D. New therapies for patients with multiple endocrine neoplasia type 1. *Ann Endocrinol (Paris)*. 2021;82(2):112-120.
- 30) Marini F, Giusti F, Tonelli F, Brandi ML. Pancreatic Neuroendocrine Neoplasms in Multiple Endocrine Neoplasia Type 1. *Int J Mol Sci*. 2021;22(8):4041.
- 31) Gatta-Cherifi B, Chabre O, Murat A, Niccoli P, Cardot-Bauters C, Rohmer V, i sur. Adrenal involvement in MEN1. Analysis of 715 cases from the Groupe d'etude des Tumeurs Endocrines database. *Eur J Endocrinol*. 2012;166(2):269-279.

- 32) van den Broek MFM, van Santen HM, Valk GD, Verrijn Stuart AA. Children with multiple endocrine neoplasia type 2B: Not tall and marfanoid, but short with normal body proportions. *Clin Endocrinol (Oxf)*. 2021;95(3):453-459.
- 33) Weber DR, Boyce A, Gordon C, Högl W, Kecskemethy HH, Misra M, i sur. The Utility of DXA Assessment at the Forearm, Proximal Femur, and Lateral Distal Femur, and Vertebral Fracture Assessment in the Pediatric Population: 2019 ISCD Official Position. *J Clin Densitom*. 2019;22(4):567-589.
- 34) Peitzsch M, Mangelis A, Eisenhofer G, Huebner A. Age-specific pediatric reference intervals for plasma free normetanephrine, metanephrine, 3-methoxytyramine and 3-O-methyldopa: Particular importance for early infancy. *Clin Chim Acta*. 2019;494:100-105.
- 35) Marini F, Giusti F, Tonelli F, Brandi ML. When Parathyroidectomy Should Be Indicated or Postponed in Adolescents With MEN1-Related Primary Hyperparathyroidism. *Front Endocrinol (Lausanne)*. 2018;9:597.
- 36) Ramundo V, Del Prete M, Marotta V, Marciello F, Camera L, Napolitano V, i sur. Impact of long-acting octreotide in patients with early-stage MEN1-related duodeno-pancreatic neuroendocrine tumours. *Clin Endocrinol (Oxf)*. 2014;80(6):850-855.
- 37) Castinetti F, Moley J, Mulligan L, Waguespack SG. A comprehensive review on MEN2B. *Endocr Relat Cancer*. 2018;25(2):T29-T39.
- 38) Aller S, Popescu A, Rao S, Morgan E, Gosiengfiao Y. Transient partial response to sorafenib treatment in an adolescent patient with MEN2B syndrome and end-stage medullary thyroid carcinoma. *Pediatr Blood Cancer*. 2012;58(1):98-100.
- 39) Manoharan J, Raue F, Lopez CL, Albers MB, Bollmann C, Fendrich V, i sur. Is Routine Screening of Young Asymptomatic MEN1 Patients Necessary?. *World J Surg*. 2017;41(8):2026-2032.
- 40) Grubbs EG, Lechan RM, Edeiken-Monroe B, Cote GJ, Trotter C, Tischler AS, i sur. HEREDITARY ENDOCRINE TUMOURS: CURRENT STATE-OF-THE-ART AND RESEARCH OPPORTUNITIES: Early thyroidectomy in multiple endocrine neoplasia: a four decade experience. *Endocr Relat Cancer*. 2020;27(8):T1-T8.
- 41) Jayant SS, Pal R, Rai A, Gupta K, Radotra BD, Walia R, i sur. Paediatric Pituitary Adenomas: Clinical Presentation, Biochemical Profile and Long-Term Prognosis. *Neurol India*. 2022;70(1):304-311.

- 42) Kashiwagi S, Nishizaki T, Harada K, Ito H, Setoguchi M, Takahashi M, i sur. Prolactin-secreting macroadenoma in a prepubertal girl. *Childs Nerv Syst.* 1998;14(10):602-605.
- 43) Yener S, Comlekci A, Arda N, Men S, Yesil S. Misdiagnosis due to the hook effect in prolactin assay. *Med Princ Pract.* 2008;17(5):429-431.
- 44) Agarwal M, Das A, Singh AS. High-dose hook effect in prolactin macroadenomas: A diagnostic concern. *J Hum Reprod Sci.* 2010;3(3):160-161.
- 45) Ceraudo M, Criminelli Rossi D, Di Iorgi N, Cama A, Piatelli G, Consales A. Pediatric pituitary adenoma with mixed FSH and TSH immunostaining and FSH hypersecretion in a 6 year-old girl with precocious puberty: case report and multidisciplinary management. *Int J Neurosci.* 2022;132(4):362-369.
- 46) Tashiro H, Katabuchi H, Ohtake H, Yoshioka A, Matsumura S, Suenaga Y, i sur. An immunohistochemical and ultrastructural study of a follicle-stimulating hormone-secreting gonadotroph adenoma occurring in a 10-year-old girl. *Med Electron Microsc.* 2000;33(1):25-31.
- 47) Crowne E, Gleeson H, Benghiat H, Sanghera P, Toogood A. Effect of cancer treatment on hypothalamic-pituitary function. *Lancet Diabetes Endocrinol.* 2015;3(7):568-576.
- 48) Tamhane S, Sfeir JG, Kittah NEN, Jasim S, Chemaitilly W, Cohen LE, i sur. GH Therapy in Childhood Cancer Survivors: A Systematic Review and Meta-Analysis. *J Clin Endocrinol Metab.* 2018;103(8):2794-2801.

## 11. ŽIVOTOPIS

Rođena sam 10. kolovoza 1997. u Zagrebu. Pohađala sam Osnovnu školu Trnsko te gimnazijski smjer u Prirodoslovnoj školi Vladimira Preloga u Zagrebu. Medicinski fakultet Sveučilišta u Zagrebu upisala sam u ak. god. 2016./17.

Tijekom studija bila sam aktivni član udruge CroMSIC (*Croatian Medical Students' International Committee*) te sudjelovala u brojnim projektima, među kojima je i vođenje radionica o mentalnom zdravlju u srednjim školama u sklopu projekta *Pogled u sebe* tijekom ak. god. 2017./18. i 2019./20. U sklopu udruge CroMSIC obnašala sam dužnost lokalnog dužnosnika za razmjene u ak. god. 2020./21. U rujnu 2020. pohađala sam *Ljetnu školu kliničke prehrane i dijetoterapije* u sklopu EU projekta EXPPAND. Koautor sam postera pod nazivom *Eltrombopag for the treatment of immune thrombocytopenia secondary to common variable immunodeficiency – a case report* koji je izložen na *Croatian Student Summit (CROSS)* u prosincu 2020. U ak. god. 2021./22. uključila sam se u rad *Studentske linije za rijetke bolesti*.

Obavljala sam dužnost demonstratora za kolegij Histologija i embriologija u ak. god. 2018./19. i 2019./20. te za kolegij Klinička propedeutika u ak. god. 2021./22.

Tijekom studija sudjelovala sam na dvjema međunarodnim studentskim razmjenama u organizaciji udruge IFMSA (*The International Federation of Medical Students Associations*). U kolovozu 2018. sudjelovala sam na razmjeni u Slovačkoj (Bratislava) tijekom koje sam se priključila radu na projektu *Different mechanisms involved in development of multidrug resistance for hematocology treatment (Ústav molekulárnej fyziológie a genetiky SAV)*. U kolovozu 2021. sudjelovala sam na razmjeni u Portugalu (Lisabon) tijekom koje sam obavljala stručnu praksu na odjelu pedijatrije (*Hospital de Santa Maria*).

Aktivno se služim engleskim i portugalskim jezikom.