

Kožna očitovanja u IgA vaskulitisu

Vidović, Ante

Master's thesis / Diplomski rad

2022

Degree Grantor / Ustanova koja je dodijelila akademski / stručni stupanj: **University of Zagreb, School of Medicine / Sveučilište u Zagrebu, Medicinski fakultet**

Permanent link / Trajna poveznica: <https://um.nsk.hr/um:nbn:hr:105:705842>

Rights / Prava: [In copyright](#)/[Zaštićeno autorskim pravom.](#)

Download date / Datum preuzimanja: **2024-07-14**



Repository / Repozitorij:

[Dr Med - University of Zagreb School of Medicine Digital Repository](#)



SVEUČILIŠTE U ZAGREBU

MEDICINSKI FAKULTET

Ante Vidović

Kožna očitovanja u IgA vaskulitisu

DIPLOMSKI RAD



Zagreb, 2022.

Ovaj rad izrađen je na Zavodu za kliničku imunologiju, reumatologiju i alergologiju Klinike za pedijatriju Kliničkog bolničkog centra Zagreb, Referentnom centru za pedijatrijsku i adolescentnu reumatologiju Ministarstva zdravstva Republike Hrvatske, pod vodstvom prof. dr. sc. Marije Jelušić Dražić i predan je na ocjenu u akademskoj godini 2021./2022.

POPIS KRATICA

ACE:	angiotenzin konvertirajući enzim
ANA:	antinuklearna protutijela
ANCA:	antineutrofilna citoplazmatska protutijela
EULAR:	Europska liga protiv reumatizma (engl. <i>The European League Against Rheumatism</i>)
Fc:	konstantna regija (engl. <i>fragment crystallizable</i>)
Gd-IgA1:	imunoglobulin A1 bez galaktoze
HSP:	Henoch-Schönleinova purpura
HLA:	humani leukocitni antigen
Ig:	imunoglobulin
IgAV:	imunoglobulin A vaskulitis
IR:	interkvartilni raspon
IL:	interleukin
MMP-2:	matriks metaloproteinaza 2
MMP-9:	matriks metaloproteinaza 9
PRES:	Europsko pedijatrijsko reumatološko društvo (engl. <i>Paediatric Rheumatology European Society</i>)
PRINTO:	Međunarodna organizacija za provođenje ispitivanja u dječjoj reumatologiji engl. <i>Paediatric Rheumatology International Trials Organisation</i>)
RF:	reumatoidni faktor
PV:	protrombinsko vrijeme
sCD89	biljeg limfocita topljiv u serumu 89 (engl. <i>serum soluble cluster of differentiation 89</i>)
SHARE:	engl. <i>Single Hub and Access point for paediatric Rheumatology in Europe</i>

SADRŽAJ

SAŽETAK

SUMMARY

1. UVOD	1
1.1. Povijesni pregled IgA vaskulitisa.....	1
1.2. Etiologija, patofiziologija i epidemiologija IgA vaskulitisa	1
1.3. Klinička prezentacija IgA vaskulitisa	3
1.4. Dijagnostika i diferencijalna dijagnoza IgA vaskulitisa	5
1.5. Liječenje i prognoza IgA vaskulitisa	7
2. CILJEVI RADA.....	9
3. ISPITANICI I METODE.....	10
4. REZULTATI.....	11
5. RASPRAVA	15
6. ZAKLJUČAK.....	17
7. ZAHVALE.....	18
8. LITERATURA.....	19
9. ŽIVOTOPIS	22

SAŽETAK

KOŽNA OČITOVANJA U IgA VASKULITISU

Ante Vidović

IgA vaskulitis (IgAV) najčešći je sustavni vaskulitis dječje dobi. Pogađa male krvne žile i u većini slučajeva očituje se blagom vrućicom i kožnim promjenama. Kožna očitovanja uglavnom su u obliku purpuričnog osipa po donjim udovima i glutealno, a rjeđe se javljaju generalizirani osip ili teže kožne promjene poput nekroze i ulceracija. Cilj je ovog rada prikazati kožna očitovanja IgA vaskulitisa te ispitati njihov utjecaj na kliničke i laboratorijske značajke bolesti. Kroz ovo istraživanje, retrospektivno smo analizirali podatke bolesnika s IgAV-om koji su liječeni u Referentnom centru za pedijatrijsku i adolescentnu reumatologiju Ministarstva zdravstva Republike Hrvatske, u razdoblju od siječnja 2009. do rujna 2021. godine. Od ukupno 226 bolesnika, 124 (54,8%) imala su tipičan raspored osipa po donjim udovima i glutealno, a ostali su imali atipičan osip pri čemu se kod 93 (41,2%) kožni osip proširio iznad donjih udova, a 9 (4%) bolesnika imalo je teške kožne promjene u obliku ulceracija, nekroza i/ili bula. Medijan dobi u trenutku dijagnoze iznosio je 6,5 godina te je više bilo bolesnih dječaka (123) nego djevojčica (103). Skupina bolesnika s atipičnim kožnim osipom imala je statistički značajno dulje trajanje hospitalizacije, zahvaćanje gastrointestinalnog sustava i bubrega te su češće liječeni sustavnim glukokortikoidima i antihipertenzivima. Uz to, imali su statistički značajno manju razinu trombocita i IgG, kao i kraće protrombinsko vrijeme. Ovi rezultati naglašavaju činjenicu da su kožna očitovanja IgAV-a povezana s težinom kliničke slike bolesti u cjelini.

Ključne riječi: IgA vaskulitis, kožna očitovanja, djeca

SUMMARY

CUTANEOUS MANIFESTATIONS OF IgA VASCULITIS

Ante Vidović

IgA vasculitis (IgAV) is the most common systemic vasculitis in childhood. It affects small blood vessels and presents itself in most cases with mild fever and skin lesions. Cutaneous manifestations are usually in a form of purpuric rash localized on lower extremities and gluteal region, whereas generalized rash or severe skin lesions, such as necrosis or ulcerations, are not so common. The goal of this research is to give an overview of cutaneous manifestations of IgA vasculitis and examine its impact on clinical and laboratory features. We have made a retrospective analysis of data from patients with IgAV treated at the Centre of Reference for Pediatric and Adolescent Rheumatology of the Ministry of Health of the Republic of Croatia, in the period from January 2009 to September 2021. Total number of patients was 226; 124 (54.8) of them had typical rash distribution on lower extremities and gluteal region. Others had atypical rash and among them 93 (41.2%) had generalized rash, whilst 9 (4%) had severe skin lesions such as ulcerations, necrosis and/or bullae. The age median was 6.5 years and boys (123) outnumbered girls (103). The patients with atypical skin rash had statistically significant more gastrointestinal involvement, higher incidence of IgA nephritis and they were more frequently treated with glucocorticoids and antihypertensives. Furthermore, they had statistically significant lower thrombocyte count and IgG, as well as shorter prothrombin time. These findings suggest that cutaneous manifestations of IgAV have an impact on the severity of clinical presentation of IgA vasculitis.

Key words: IgA vasculitis, cutaneous manifestations, children

1. UVOD

1.1. Povijesni pregled IgA vaskulitisa

IgA vaskulitis sistemski je vaskulitis posredovan imunoglobulinima A koji zahvaća male krvne žile i klinički se očituje netrombocitopeničnom purpurom, artritisom te promjenama u crijevima i bubrezima u različitim kombinacijama i intenzitetu. To je najčešći vaskulitis dječje dobi te se rijetko javlja u odrasloj populaciji [1]. Prije je bio poznat i kao Henoch-Schönleinova purpura, a prema EULAR/PRINTO/PRESS klasifikaciji, smješten je u negranulomatozne upale arteriola, kapilara i venula, u čijoj histopatološkoj pozadini jest leukocitoklastični vaskulitis [2].

Engleski liječnik William Heberden po prvi je put u 18. stoljeću opisao simptome IgA vaskulitis kod dvojice dječaka koji su imali purpuran osip, artralgijske i bolove u abdomenu. Naziv Henoch-Schönleinova purpura potječe iz 19. stoljeća od njemačkog liječnika Johanna Schönleina i njegovoga učenika Eduara Henocha. Oni su opisali povezanost netrombocitopenične purpure, bolova u zglobovima te zahvaćenost bubrega i abdomena i dali naziv purpura rheumatica. Početkom 20. stoljeća liječnik William Osler tvrdio je da je bolest posljedica anafilaktičke reakcije te se počeo koristiti termin anafilaktoidna purpura, iako je ustvrđeno da anafilaksa nije u pozadini IgA vaskulitisa. Gairdner je 1948. prvi put doveo vaskulitis u poveznicu s bolesti te je posljedično tome ustvrđena uloga imunoglobulina A u etiopatogenezi IgA vaskulitisa. Svoje sadašnje ime IgA vaskulitis dobio je na Internacionalnoj Chapel Hill konferenciji 2012. godine zbog uloge imunoglobulina u razvitku bolesti [3, 4].

1.2. Etiologija, patofiziologija i epidemiologija IgA vaskulitisa

Potpuna etiologija IgA vaskulitisa još uvijek nije poznata, međutim dosadašnji podaci ukazuju na važnost infektivne etiologije. U 90% slučajeva vaskulitisu prethodi infekcija gornjeg respiratornog trakta. Najčešće su to virusne infekcije, iako mogu biti i streptokokne, a jedan slučaj IgA vaskulitisa povezan je s plućnom infekcijom *Mycobacterium tuberculosis* [4]. Od virusa najzastupljeniji su Cocksackievirus, virus hepatitisa A, virus hepatitisa B, parvovirus B19, Varicella, adenovirusi te virus parainfluenze. Uz beta hemolitički streptokok skupine A, moguće bakterije odgovorne za nastanak IgA vaskulitisa jesu *Mycoplasma* i *Campylobacter* [6.].

Osim infektivne pozadine, poticaj za razvoj IgA vaskulitisa mogu biti lijekovi, toksini, cijepljenje, ubod insekta ili alergija na hranu. Što se lijekova tiče, najčešće su to ACE inhibitori, antagonisti receptora za angiotenzin II, antibiotici (klaritromicin) te nesteroidni protuupalni lijekovi. Navedeni antigeni potiču nastanak imunokompleksa u predisponiranih osoba, čijim posredstvom nastaje vaskulitis, s obzirom na to da se neki njihovi epitopi podudaraju s epitopima na malim krvnim žilama [4.].

Mnoge studije utvrdile su povezanost IgA vaskulitisa s HLA genima. Osobe koje imaju HLA-DRB1*01, HLA-B*41:02, HLA-DQA1 i HLA-DQB1 alele znatno češće razvijaju IgA vaskulitis u usporedbi s onima koji nemaju navedene alele. Nadalje, otkrivena je značajna povezanost između nositelja alela za antagonista receptora IL-1 i teške renalne zahvaćenosti, kao i nositelja alela A gena za IL-8 i renalnih manifestacija [5]. Nasuprot tome, nositelji HLA-DRB1 07, HLA A1, B49 i B50 alela imaju nizak rizik za razvoj IgAV [2].

Uloga imunoglobulina A (IgA) u patogenezi IgA vaskulitisa ključna je, ali i dalje nedovoljno poznata. Bolest je obilježena depozitima IgA, faktorima komplementa, infiltracijom neutrofila te je to praćeno upalom stijenke krvne žile. Dakle, oštećenje endotela može nastati tako da IgA protutijela, nakon što se vežu za endotel, vežu komplement i izazivaju upalu ili da putem IL-8 aktiviraju neutrofile, koji potom proizvode slobodne radikale kisika i proteaze izazivajući oštećenje endotela. IgA možemo pronaći na mukoznome epitelu gastrointestinalnog, dišnog i urogenitalnog trakta. IgA sadrži po 2 teška i laka lanca, Fab regije na kojima se vežu antigeni te Fc regije koje omogućuju vezanje na Fc receptore monocita, makrofaga, eozinofila, neutrofila i drugih stanica. IgA protutijela sudjeluju u sluzničkoj zaštiti organizma i mogu aktivirati sustav komplemenata. Vezanje IgA protutijela na otopljenu formu transmembranskog receptora Fc α R1, koji slobodno cirkulira u krvi, dovodi do formiranja imunokompleksa, a oni se povezuju s nastankom IgA vaskulitis nefropatije. Nadalje, atipično glikolizirani IgA1 bez galaktoze (Gd-IgA1) mogu formirati velike komplekse s Fc receptorima u krvi (kompleks Gd-IgA1-sCD89). Ti kompleksi ne uspijevaju proći kroz Disseov prostor pa se ne izlučuju kroz jetru, nego se nakupljaju u cirkulaciji i potencijalno se talože u bubrezima. Unatoč navedenim indikacijama, još uvijek nije ustvrđeno ima li Gd-IgA1 direktne veze s nastankom nefropatije u IgA vaskulitisu [7].

Incidencija IgA vaskulitisa u svijetu varira između 3 i 55.9 slučajeva na 100 000 djece, dok je prevalencija između 6.1 i 20.4 slučaja na 100 000 djece [14]. Incidencija u Republici Hrvatskoj jest 6.79 slučajeva na 100 000 djece [15]. Bolest se može javiti u bilo kojoj dobi, čak i kod odraslih, ali vrhunac incidencije jest između 4. i 6. godine. Kod djece, oko 90% slučajeva bolesti javi se do 10. godine, a jako je rijetka u dojenčadi. Češće se javlja kod dječaka, i to u omjeru 1:1.5. S porastom dobi, mijenja se i simptomatika pa tako adolescenti imaju češće abdominalne simptome i bolove u zglobovima, što zapravo nalikuje odraslom obliku IgA vaskulitisa. IgA vaskulitis pogađa sve rase, no povećana učestalost prisutna je u Koreji i Japanu. Također, uočen je sezonski utjecaj na incidenciju bolesti, pri čemu je ona najveća u jesenskim i zimskim mjesecima [8].

1.3. Klinička prezentacija IgA vaskulitisa

Uobičajena klinička prezentacija započinje akutno, s blagom vrućicom i kožnim promjenama. Uz to, zahvaćeni mogu biti i zglobovi, gastrointestinalni sustav i bubrezi, a vrlo rijetko pogođeni su respiratorni i živčani sustav [1].

Tablica 1 Klinički score za IgA vaskulitis [9]

KOŽA	0= kožna očitovanja nisu prisutna
	1=osip glutealno i na donjim udovima
	2=osip glutealno, na donjim udovima i po trupu
	3=osip glutealno, na donjim i gornjim udovima te po trupu
ZGLOBOVI	0=bez zglobnih očitovanja
	1=blaga oteklina i/ili bol u zglobu
	2=umjerena oteklina i/ili bol u zglobu
	3=teška oteklina i/ili bol u zglobu
ABDOMEN	0=bez abdominalnih očitovanja
	1=blagi bolovi u truhu i/ili okultno krvarenje u stolici (+)
	2=umjereni bolovi u truhu i/ili okultno krvarenje u stolici (2+/3+)
	3=jaki bolovi u truhu i/ili hematohezija, melena
BUBREZI	0=bez hematurije i proteinurije
	1= hematurija (+) i/ili proteinurija (+)
	2=hematurija (2+/3+) i/ili proteinurija (2+/3+)
	3=hematurija (>3+) i/ili proteinurija (>3+)

Aktivnost i težinu bolesti procjenjujemo bodujući kožne, zglobne, bubrežne i abdominalne simptome u rasponu 0-3. Rezultat (0-12) izračunava se u akutnoj fazi i u oporavku te se potom vrijednosti međusobno uspoređuju.

Najtipičnije očitovanje IgA vaskulitisa jesu promjene na koži. Najčešće se u početku očituju u obliku urtika i makulopapuloznog osipa, a kasnije postaju karakteristične petehije, purpure ili ekhimoze. Tipična mjesta pojave kožnih očitovanja jesu stražnjica i ekstenzorne strane donjih udova, poglavito potkoljenica. Boja lezija mijenja se od crvene, preko ljubičaste i smeđežučkaste boje te nakon toga izblijede. Taj proces traje oko 10 dana [2]. Oko same purpurne lezije može biti prisutan i kožni edem [8]. Kako bismo dijagnosticirali bolest, nužno je da su manifestacije palpabilne. Katkad je prisutna atipična distribucija kožnih promjena kada pogađa glavu i vrat ili su gornji ekstremiteti zahvaćeniji od donjih ili su pak lezije difuzno proširene po cijelome tijelu i tada govorimo o generaliziranom osipu, a iznimno rijetko su ta područja pogođena promjenama izolirano, odnosno bez zahvaćenosti donjih udova. U najtežim slučajevima javljaju se bule, ulceracije i nekrotične lezije. Ukoliko su prisutni atipična distribucija kožnih očitovanja ili teški osip, preporučuje se učiniti biopsiju kože kako bi se isključili drugi oblici vaskulitisa [10].

Artralgije odnosno artritis druga su manifestacija IgA vaskulitisa prema učestalosti. Javlja se u oko 70% bolesnika i najčešće pogađa koljeno i nožne zglobove. Artritis koji se razvije nemigratornog je tipa, a ponekad može čak i prethoditi kožnim manifestacijama bolesti. Uglavnom traje nekoliko dana, nakon čega spontano prestaje, bez ostavljanja trajnih abnormalnosti (poput erozija zglobnih ploha) [2]. Osip može zahvaćati područja oko zglobova, stoga edem kože može oponašati oteknuti zglob [8].

Gastrointestinalni sustav zahvaćen je u 50-75% pacijenata. Njegova zahvaćenost očituje se kao grčevita bol u abdomenu, hemoragija, a može biti prisutno i povraćanje. Krvarenje je u pravilu okultno, ali može biti i vidljivo golim okom [2]. Manifestira se u obliku hematemeze odnosno melene [8]. Kod 10-20% bolesnika, uslijed edema i krvarenja u stijenku crijeva, može doći do intususcepcije ili crijevne perforacije što zahtjeva hitnu kiruršku intervenciju. Abdominalni simptomi mogu se javiti i do dva tjedna prije pojave purpure, ali najčešće nastupe unutar jednog tjedna nakon što se pojavio osip [2].

Bubrezi su pogođeni u trećine pacijenata, što je ujedno i najozbiljnije očitovanje bolesti. Prezentira se kao proteinurija, mikrohematurija, makrohematurija, nefritički ili nefrotski sindrom (uz edeme, hipoalbuminemiju i tešku proteinuriju), hipertenzija ili bubrežno zatajenje. Renalni simptomi javljaju se najčešće par tjedana do nekoliko mjeseci od početka bolesti. Ako su bolesnici imali teže abdominalne simptome, perzistentni osip ili recidive, veća je vjerojatnost da će razviti i bubrežni poremećaj [2]. Iako se renalna zahvaćenost u IgA vaskulitisu očituje kao mikroskopska hematurija, bubrezi su jedini organ koji je povezan s dugotrajnim morbiditetom i mortalitetom i kod dječjeg i kod odraslog oblika bolesti. Dosadašnja istraživanja pokazala su da pacijenti s težim oblikom nefritisa imaju i teže izvanbubrežne simptome [8].

Što se tiče zahvaćenosti ostalih organa, 10-20% dječaka može razviti orhitis, a još rjeđe javljaju se plućne hemoragije, pankreatitis, miozitis, kolecistitis, neuropatije i neurološke manifestacije, najčešće kao glavobolja zbog cerebralnog vaskulitisa ili epileptički napadaji [2].

1.4. Dijagnostika i diferencijalna dijagnoza IgA vaskulitisa

Dijagnoza IgA vaskulitisa najčešće se postavlja na osnovu kliničke slike. Najkarakterističniji nalaz jesu upravo kožne lezije, odnosno palpabilna purpura pri čemu nije prisutna trombocitopenija, a potom slijede artritis i abdominalna bol. Prije se dijagnoza postavljala pomoću kriterija Američkog reumatološkog društva iz 1990. godine, a danas su u uporabi EULAR/PRINTO/PRES kriteriji [2].

Tablica 2 EULAR/PRINTO/PRES kriteriji za postavljanje dijagnoze IgA vaskulitisa (2010.) [2]

Obvezan kriterij: palpabilna purpura bez trombocitopenije (poglavito na donjim udovima) + bar jedan od dolje navedenih kriterija:

1. grčeviti difuzni bolovi u trbuhu (s intususcepcijom i gastrointestinalnim krvarenjem ili bez njih)
2. leukocitoklastični vaskulitis ili proliferativni glomerulonefritis uz predominaciju IgA depozita, potvrđen biopsijom
3. artralgiya ili akutni artritis (bilo koji zglob zahvaćen)
4. zahvaćenost bubrega

Pored navedenih kliničkih kriterija, u dijagnostici je važna anamneza. Podatak o recentnoj infekciji, alergiji ili uzimanju nekoga lijeka može biti izrazito koristan za postavljanje ispravne dijagnoze. Ako se bolest prezentira atipično, biopsijom kože dokazujemo leukocitoklastični vaskulitis i depozite IgA i C3. Ukoliko su prisutne hematurija i proteinurija, radi se biopsija bubrega radi procjene prognoze bolesti [2].

Od laboratorijskih pretraga, korisno je izmjeriti trombocite koji budu normalni ili čak povišeni, a koagulogram je također normalan, što je korisno u razlikovanju IgA vaskulitisa od drugih purpura. Leukociti mogu biti blago povišeno, do 20 000 L/mm³ sa skretanjem Arnethove krivulje ulijevo. Uslijed krvarenja, može se javiti normokromna anemija. Potrebno je kontrolirati sediment urina kako bismo otkrili eventualne patološke promjene u bubrezima.

U akutnoj fazi bolesti razina je IgA i IgM povišena u 50% pacijenata. Antinuklearna protutijela (ANA) i reumatoidni faktor (RF) nisu karakteristični, dok su antineutrofilna citoplazmatska protutijela (ANCA) negativna. Što se tiče radioloških pretraga, možemo napraviti nativnu snimku trbuha da bi se vidjele eventualne dilatirane vijuge kod bolesnika s gastrointestinalnim simptomima. Irigografiju radimo ako sumnjamo na intususcepciju, a ona istovremeno može biti i njena terapija. Magnetna rezonancija s angiografijom metoda je izbora kod sumnje na cerebralni vaskulitis [2].

Diferencijalna dijagnoza IgA vaskulitisa poprilično je široka, ali uz temeljit klinički pregled, anamnezu i laboratorijske nalaze, u većini slučajeva dijagnozu je moguće postaviti bez većih poteškoća. Idiopatska trombocitopenična purpura i trombotična trombocitopenična purpura imaju sniženu razinu trombocita, što omogućuje razlikovanje s IgA vaskulitisom. Na umu trebamo imati i druge vrste vaskulitisa poput hipersenzitivnog vaskulitisa, urtikarijskog vaskulitisa, miješane krioglobulinemije, kožnog poliarteritisa i vaskulitisa malih žila povezanih s ANCA. Također, treba uzet u obzir i reumatske bolesti vezivnog tkiva kao što su sistemski eritematozni lupus, reumatoidni artritis, Sjögrenov sindrom, miješana bolest vezivnoga tkiva, juvenilni dermatomiozitis te antifosfolipidni sindrom. Druga stanja koja valja isključiti jesu septikemija, diseminirana intravaskularna koagulacija, papulozno purpurični sindrom tipa rukavica i čarapa, mediteranska vrućica te akutni abdomen [11].

1.5. Liječenje i prognoza IgA vaskulitisa

Terapija je IgA vaskulitisa uglavnom simptomatska te uključuje primjenu analgetika. Ako bolesnik ima jače artralgijske, indicirani su nesteroidni protuupalni lijekovi. Njih ne bismo trebali davati pacijentima koji imaju gastrointestinalna krvarenja ili glomerulonefritis zbog njihovog učinka na agregaciju trombocita i bubrežnu perfuziju. Većina djece s IgA vaskulitisom ima jako dobru prognozu i potpuno se oporavlja tijekom par tjedana bez da ostanu ikakve posljedice. Ako osip traje kontinuirano više od mjesec dana, veća je vjerojatnost za nastanak bolesti bubrega. Ukoliko bubrezi nisu bili inicijalno zahvaćeni, njihovu funkciju treba pratiti najmanje 6 mjeseci kako bi se detektirao eventualni patološki nalaz mokraće. Djeca s izoliranom hematurijom imaju odličnu prognozu, međutim, prisutnost proteinurije puno je ozbiljnija i može označavati dugoročni poremećaj rada bubrega. Od ukupnog broja djece koji razviju nefritički ili nefrotski sindrom, njih 1-3% razvije bubrežno zatajenje pa ih iz tog razloga treba kontrolirati minimalno 5 godina. Preko pola bolesnika kod kojih je biopsija bubrega pokazala polumjesečaste formacije ima visok rizik za razvoj bubrežnog zatajenja [2].

Recidivi mogu nastati unutar najviše dvije godine. U oko 25% bolesnika razvije se recidiv bolesti, koji je češći ako je bolest nastupila po prvi put nakon osme godine života i ako su kod prvog oboljenja bili zahvaćeni bubrezi. Vrijeme između prve pojave bolesti i recidiva prosječno iznosi 9,2 mjeseca. Recidiv može, kao i prva epizoda, biti potaknut respiratornom infekcijom, ali može nastati i spontano. Praktički polovina djece s jednim recidivom razvije i treći, a četiri ili više recidiva javljaju se u tek 6% pacijenata [12].

Nove smjernice za terapiju IgA vaskulitisa izašle su 2019. godine, a objavila ih je Europska inicijativa SHARE (*Single Hub and Access point for pediatric Rheumatology in Europe*). Cilj je SHARE-a usuglasiti i poboljšati liječenje bolesnika s ovom bolesti. Terapijske smjernice osmišljene su pregledom dosadašnje literature i preporuka zasnovanih na dokazima. Artralgijske liječimo dajući analgetike poput nesteroidnih protuupalnih lijekova. Prema smjernicama, oni se mogu primjenjivati kod djece s renalnom zahvaćenošću ako bubrežna funkcija nije poremećena i prisutna je jedino mikroskopska hematurija. U liječenju difuznih abdominalnih bolova također se daju analgetici bez odgode dok se ne učini obrada za potencijalne akutne

gastrointestinalne komplikacije bolesti. Kortikosteroide možemo primjenjivati ako su pacijenti razvili IgAV nefritis, orhitis, plućno krvarenje, cerebralni vaskulitis ili izražene gastrointestinalne simptome. Bolesnicima koji nemaju intususcepciju, a izraženi su jaki abdominalni bolovi ili postoji gastrointestinalno krvarenje, mogu se primijeniti kortikosteroidi. Za bolesnike s gastrointestinalnim simptomima, umjesto prednizona, mogu se primjenjivati nazogastrična dekompresija, antibiotici i parenteralna prehrana. Preporučena doza oralnog prednizona prema smjernicama jest 1-2mg/kg/dan i daje se jedan do dva tjedna. Intravenske pulsne doze metilprednizolona od 10-30mg/kg maksimalne doze od 1g po danu tokom tri dana mogu se primijeniti kod teških kliničkih slika. Ne preporučuje se profilaktička primjena kortikosteroida za sprječavanje nastanka IgAV nefritisa. Bolesnicima, koji imaju kontinuiranu proteinuriju preko 3 mjeseca, preporučuje se dati ACE inhibitor zbog protektivnog učinka na glomerule. Citotoksični imunosupresivi i plazmafereza dolaze u obzir kod životno ugrožavajućih stanja, primjerice zatajenja organa. Kod srednje teških i teških oblika IgAV nefritisa, osim kortikosteroida, mogu se primijeniti i imunosupresivi poput ciklofosfamida, mikofenolat mofetila ili azatioprina. Za terapiju održavanja preporučuju se niske doze kortikosteroida u kombinaciji s mikofenolat mofetilom ili azatioprinom. U slučaju da su djeca razvila bubrežno zatajenje, možemo uzeti u obzir i transplataciju bubrega, no ne treba zaboraviti kako kod te djece može doći do recidiva bolesti [13].

2. CILJEVI RADA

Ovim radom prikazani su klinička slika i laboratorijski nalazi bolesnika kojima je dijagnosticiran i liječen IgA vaskulitis u Zavodu za kliničku imunologiju, reumatologiju i alergologiju Klinike za pedijatriju Kliničkog bolničkog centra Zagreb, Referentnom centru za pedijatrijsku i adolescentnu reumatologiju Republike Hrvatske, u razdoblju od siječnja 2009. do rujna 2021. godine.

Cilj je rada usporediti proširenost i težinu kožnih promjena IgA vaskulitisa u odnosu na zahvaćenost pojedinih organa (organskih sustava) i laboratorijske nalaze bolesnika.

3. ISPITANICI I METODE

U ovom radu opisane su kliničke slike i laboratorijski nalazi djece u dobi do 18 godina kojima je postavljena dijagnoza IgA vaskulitisa u razdoblju od siječnja 2009. do rujna 2021. godine koristeći EULAR/PRINTO/PRES kriterije [2]. Istraživanje je retrospektivno, a odobrilo ga je Etičko povjerenstvo Kliničkog bolničkog centra Zagreb i Medicinskog fakulteta Sveučilišta u Zagrebu.

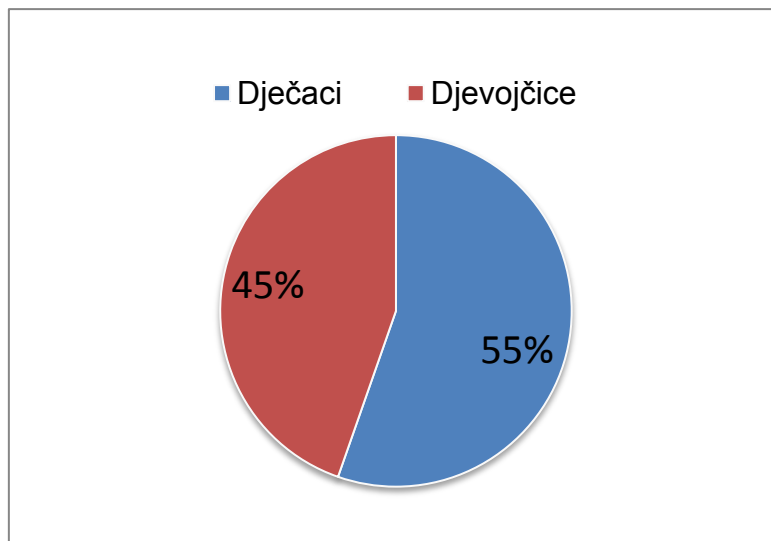
Baza podataka, koja je napravljena korištenjem medicinske dokumentacije, poslužila je kao izvor kliničkih, laboratorijskih, epidemioloških i demografskih podataka o pacijentima s IgA vaskulitisom.

Demografski i epidemiološki podaci uključivali su spol i dob bolesnika prilikom dijagnoze IgAV, mjesto stanovanja i godišnje doba pri postavljanju dijagnoze. Klinički su podaci uključivali trajanje hospitalizacije u danima, prisutnost prodromalne infekcije i uzročnika, distribuciju osipa, prisutnost teških kožnih promjena, zahvaćenost drugih organskih sustava, broj relapsa te vrstu liječenja. Relaps je definiran kao ponovno javljanje simptoma i znakova karakterističnih za IgAV nakon asimptomatskog perioda od barem mjesec dana. Laboratorijski su nalazi uključivali sedimentaciju eritrocita, hemoglobin, protrombinsko vrijeme (PV), broj trombocita i imunološke pretrage (imunoglobuline razreda IgG te C3 komponentu komplemента).

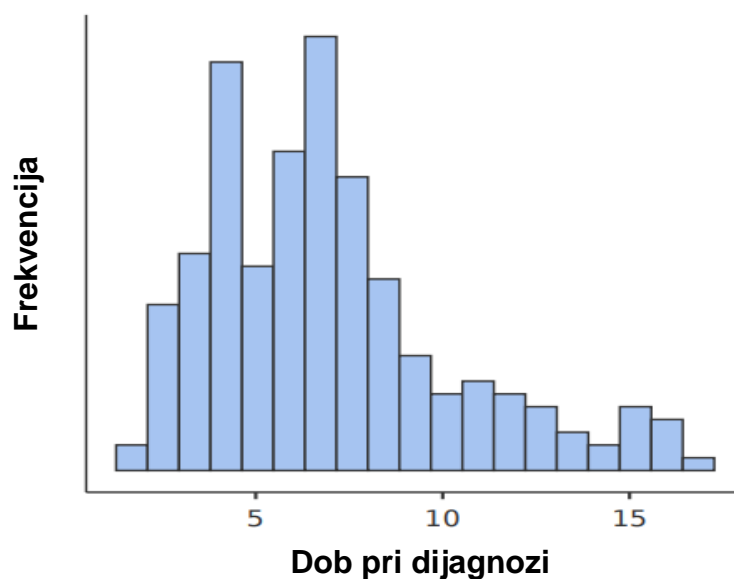
Statistička obrada podataka odrađena je korištenjem programa jamovi 2.2.5 za Windows operativni sustav, a podaci su prikazani tablično i grafički. Kvantitativne varijable prikazali smo kao medijan i interkvartilni raspon (od 25 do 75 centile). Kategoričke varijable prikazali smo u postocima. Razlike u varijablama ispitivane su pomoću Mann-Whitneyevog U testa odnosno Welchovog testa, što je označeno posebno za svaku varijablu u tablici. Sve p-vrijednosti koje su manje od 0.05 smatrane su statistički značajnima.

4. REZULTATI

U razdoblju siječnja 2019. godine do rujna 2021. godine IgAV dijagnosticiran je u 226 pacijenata, od čega su 123 dječaka i 103 djevojčice u omjeru M:Ž=1,19:1 (slika 1) i medijanom dobi prilikom postavljanja dijagnoze od 6,5 godina pri čemu je interkvartilni raspon od 4,5 do 8,33 godine. Iz područja kontinentalne Hrvatske bilo je 96.9% bolesnika, dok su ostali bili iz mediteranskih dijelova Hrvatske. Najvećem broju bolesnika IgAV dijagnosticiran je zimi (30,1%), potom u jesen (27,4%), ljeto (21,7%) i na koncu proljeće (20,8%).



Slika 1. Udio djevojčica i dječaka oboljelih od IgAV

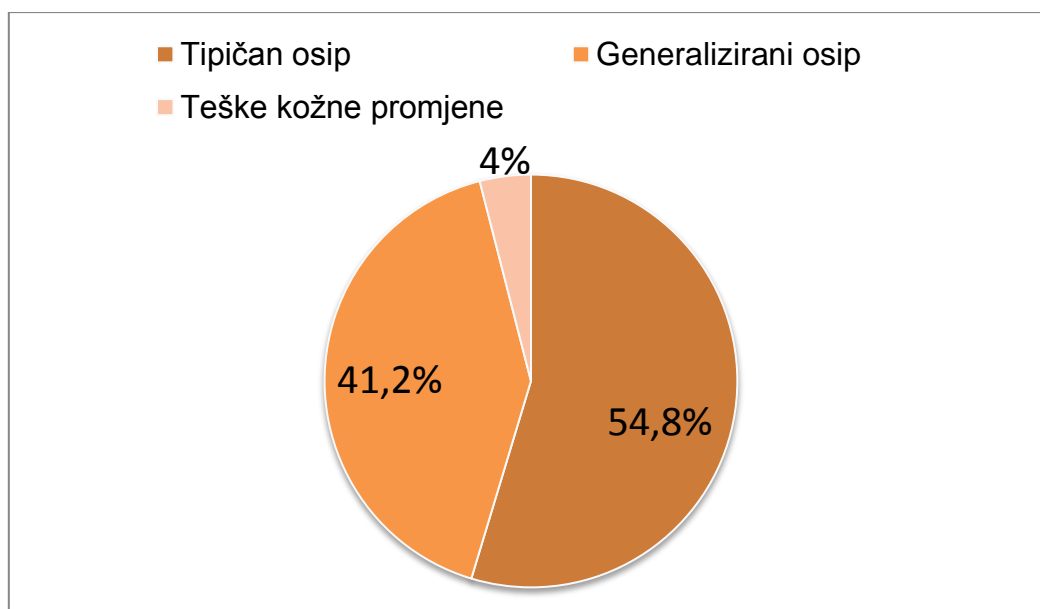


Slika 2. Histogram raspodjele pacijenata prema dobi pri dijagnozi

Medijan dana provedenih u bolnici iznosio je 10 dana. Tipičan raspored osipa na donjim udovima i glutealnom području bio je prisutan kod 124 pacijenta (54,8%), generalizirana kožna očitovanja bila su prisutna kod 93 pacijenta (41,2%), dok je 9 pacijenata (4%) imalo je teške kožne promjene u obliku ulceracija, nekroze i/ili bula.

U većine bolesnika vaskulitisu je prethodila respiratorna infekcija, i to kod njih 135 (59,7%), a *Streptococcus pyogenes*, *Staphylococcus aureus* i *Streptococcus pneumoniae* najčešće su izolirani uzročnici.

Ponovnu pojavu IgAV nakon asimptomatskog razdoblja od minimalno 30 dana imalo je 49 bolesnika (21,7%).



Slika 3. Udio različitih kožnih očitovanja u bolesnika s IgAV-om

Najveći broj djece u terapiji dobivao je kortikosteroide (60,1%), potom nesteroidne protuupalne lijekove (57%), antihipertenzive (9,4%) te imunosupresive (5,4%).

Uspoređujući demografske, kliničke i laboratorijske parametre u pacijenata koji su imali tipičnu distribuciju osipa (po donjim udovima i glutealnom području) s onima koji su imali atipičan osip (proširen iznad gornjih ekstremiteta uz teže kožne promjene ili bez njih) opažene su statistički značajne razlike koje su prikazane u tablicama 3 i 4. Statistički značajan podatak je svaki onaj čija je p vrijednost ispod 0,05, pri čemu se vrijednost $p=0,055$ smatra granično statistički značajnom.

Tablica 3 Usporedba demografskih i kliničkih parametara kod bolesnika s tipičnom i atipičnom distribucijom osipa

Parametri	IgAV s tipičnim osipom	IgAV s atipičnim osipom	p vrijednost *
	N=124	N=102	
Spol (omjer M:Ž)	64:60 (1,07:1)	59:43 (1,37:1)	0,323^a
Prosjek dana hospitalizacije (IR*)	9,68 (6-12)	12,4 (8-14)	0,006^b
Zahvaćenost gastrointestinalnog sustava (%)	45 (36,3%)	51 (50%)	0,043^a
Zahvaćenost bubrega (%)	20 (16,1%)	28 (27,5%)	0,042^a
Artritis ili artralgijske (%)	96 (77,4%)	67 (65,7%)	0,055^a
Liječenje sustavnim glukokortikoidima (%)	65 (52,4%)	69 (67,6%)	0,035^a
Liječenje antihipertenzivima (%)	5 (4%)	16 (15,7%)	0,003^a

*IR=interkvartilni raspon (25-75 centile)

*p<0,05, ^aMann-Whitneyev U test, ^bWelchov test

Tablica 4 Usporedba laboratorijskih nalaza kod bolesnika s tipičnom i atipičnom distribucijom osipa

Srednja vrijednost laboratorijskih parametara	IgAV s tipičnim osipom	IgAV s atipičnim osipom	p vrijednost *
	N=124 (IR*)	N=102 (IR*)	
Sedimentacija (mm/h)	22,6 (11-31)	22,8 (10,2-27,8)	0,773^a
Hemoglobin (g/L)	125 (118-133)	127 (118-135)	0,281^a
Trombociti (10 ⁹ /L)	373 (310-444)	343 (277-389)	0,010^a
PV (s)	1,03 (0,95-1,1)	0,97 (0,87-1,09)	0,020^a
IgG (g/L)	10,6 (8,73-12,4)	9,78 (7,64-11,5)	0,024^a
Komponenta komplementa C3 (g/L)	1,29 (1,16-1,43)	1,26 (1,12-1,4)	0,708^a

*IR=interkvartilni raspon (25-75 centile)

*p<0,05, ^aMann-Whitneyev U test, ^bWelchov test

Uspoređujući demografske, kliničke i laboratorijske parametre bolesnika s tipičnom distribucijom osipa po donjim udovima s onima koji su imali atipični osip, bilo da je proširen iznad donjih udova ili uz prisutnost težih kožnih promjena, opažena je statistički značajna promjena u nekoliko varijabli. Hospitalizacija je trajala nešto duže kod djece s atipičnim osipom (prosječno 12,4 dana u odnosu na 9,68 dana, $p=0,006$). Također, kod njih su češće bili zahvaćeni gastrointestinalni sustav (50% u odnosu na 36,3%, $p=0,043$) i bubrezi (27,5% u odnosu na 16,1%, $p=0,042$). Artritis odnosno artralgijske javljali su se učestalije kod pacijenata s tipičnim osipom (77,4% u odnosu na 65,7%, $p=0,055$). Što se tiče terapije, bolesnici s atipičnom distribucijom osipa statistički su značajnije zahtijevali terapiju sustavnim glukokortikoidima (67,6% u odnosu na 52,4%, $p=0,035$) kao i antihipertenzivima (15,7% u odnosu na 4%, $p=0,003$). Nisu prisutne statistički značajne razlike po spolovima u navedene dvije skupine. Od laboratorijskih nalaza uočili smo statistički značajno niži broj trombocita kod bolesnika s atipičnim osipom ($343 \times 10^9/L$ u odnosu na $373 \times 10^9/L$, $p=0,010$), skraćeno protrombinsko vrijeme (0,97 s u odnosu na 1,03 s, $p=0,020$) te niža razina IgG (9,78 g/L u odnosu na 10,6 g/L, $p=0,024$). Nije pronađena statistički značajna razlika u sedimentaciji eritrocita, koncentraciji hemoglobina i C3 komponenti komplementa između dviju skupina.

5. RASPRAVA

Kroz ovo retrospektivno istraživanje, provedeno u Referentnom centru za pedijatrijsku i adolescentnu reumatologiju Republike Hrvatske, analizirali smo kožna očitovanja najučestalijeg vaskulitisa dječje dobi te smo prikazali povezanost između kožnog osipa i drugih kliničkih odnosno laboratorijskih značajki bolesti. Medijan dobi prilikom postavljanju dijagnoze iznosio je 6,5 godina, uz raspon od 1,5 do 16,66 godina, što se podudara s podacima iz literature [16]. Omjer prema spolu u našem istraživanju iznosi M:Ž=1:1,19 i to također odgovara dosadašnjim istraživanjima [8]. Što se tiče sezonske varijacije bolesti, većina je dijagnoza postavljena zimi (30,1%), zatim u jesen (27,4%), a takva sezonska raspodjela prisutna je i u prethodnim studijama [16,17]. Medijan dana koje su pacijenti proveli u bolnici iznosi 10 dana te je kod većine njih (59,7%) prethodila respiratorna infekcija sa *Streptococcus pyogenes*om kao najčešćim uzročnikom, što potvrđuju dosad provedena istraživanja [17]. Nešto više od petine bolesnika (21,7%) razvilo je ponovnu epizodu IgA vaskulitisa, a to je u skladu s dosadašnjim istraživanjima [12].

Kod većine bolesnika kožna su očitovanja u obliku palpabilne netrombocitopenične purpurae odnosno papula i/ili petehija na donjim ekstremitetima i glutealno, a takvih je u našoj kohorti bilo 124 (54,8%) te je takva klinička prezentacija sasvim dovoljna liječniku za gotovo sigurnu dijagnozu IgAV-a. Nešto manje, odnosno 93 bolesnika (41,2%) imala su generalizirani osip po cijelome tijelu. Najmanji dio djece, njih 9 (4%) imali su teža kožna očitovanja u obliku ulceracija, nekroze i/ili bula što je u skladu s podacima iz literature [4]. Etiopatogeneza teških kožnih očitovanja u IgA vaskulitisu nije u potpunosti razjašnjena, ali se smatra da su u pozadini najvjerojatnije trauma, fragilnost kože, pritisak, imunološka disregulacija te lokalno djelovanje leukocitne esteraze i matriks metaloproteinaza 2 i 9 (MMP-2 i MMP-9) što uzrokuje proteolizu kolagena kože [18].

Glavni cilj ovoga istraživanja bio je analizirati različita kožna očitovanja u IgA vaskulitisu te ispitati njihovu povezanost s drugim manifestacijama bolesti i težinom bolesti u cjelini. Bolesnike koji su imali osip raspoređen po donjim udovima i glutealno svrstali smo u skupinu s tipičnim osipom, dok smo one s generaliziranim osipom, kao i djecu s težim kožnim promjenama (s obzirom na to da ih je bilo samo 9), svrstali u skupinu s atipičnim osipom te smo ih međusobno uspoređivali.

Na osnovu dosadašnjih istraživanja može se zaključiti da prisutnost kožnih očitovanja IgA vaskulitisa iznad razine struka statistički značajno povećava rizik za zahvaćanje gastrointestinalnoga sustava i pojavu IgAV nefritisa [10,19]. Beli AA i Dervis E uočili su značajnu povezanost između generaliziranih kožnih očitovanja IgAV s razvojem artritisa na odraslim pacijentima [20]. Ipak, Poterucha i suradnici nisu uspjeli pronaći povezanost između rasprostranjenosti kožnih očitovanja te zahvaćenosti drugih organa i organskih sustava kod odraslih bolesnika s IgA vaskulitisom [21]. U našem uzorku uočeno je da bolesnici s atipičnim osipom češće imaju zahvaćen gastrointestinalni sustav, veću pojavnost IgAV nefritisa i veći broj dana provedenih na bolničkom liječenju. Budući da prisutnost kožnih očitovanja iznad donjih ekstremiteta i glutealnog područja znači da je upalni proces u malim krvnim žilama još uvijek aktivan te shodno tome dolazi i do otpuštanja posrednika upale, ima smisla da upravo ta djeca s većom učestalošću razvijaju gastrointestinalna i bubrežna očitovanja te da imaju znatno dulji prosjek trajanja hospitalizacije. S druge strane, vidljivo je da su artritis odnosno artralgijske češće kod djece s tipičnim osipom, ali valja uzeti u obzir da je taj podatak granično statistički značajan. Nadalje, bolesnici s atipičnim osipom učestalije su zahtijevali liječenje sustavnim glukokortikoidima kao i antihipertenzivnim lijekovima, što ima smisla upravo zato što prema SHARE smjernicama peroralni prednizolon indiciran je u liječenju blagog do umjerenog IgAV nefritisa, a antihipertenzivna terapija inhibitorima angiotenzin konvertaze daje se svim bolesnicima koji uslijed nefritisa razviju proteinuriju zbog njihovog nefroprotektivnog učinka [13].

Većina laboratorijskih nalaza nije pokazala statistički značajnu razliku između dvije skupine, osim razine trombocita i protrombinskog vremena, koji su manji u bolesnika s atipičnim osipom. To se može povezati s većom aktivnosti upale, a samim time i otpuštanjem veće količine upalnih medijatora u skupini s atipičnim osipom zbog čega dolazi do potrošnje faktora zgrušavanja i trombocita. Uz to, prisutna je i niža koncentracija IgG u bolesnika s atipičnim osipom.

6. ZAKLJUČAK

IgA vaskulitis, ranije zvan Henoch-Schönleinova purpura, najznačajniji je vaskulitis dječje dobi upravo zbog njegove učestalosti. U većine bolesnika, IgA vaskulitis samolimitirajuća je bolest koja se očituje blagim simptomima te ne ostavlja dugotrajne posljedice, izuzev slučajeva u kojima su pogođeni središnji živčani sustav, pluća ili bubrezi.

Kroz ovo istraživanje analizirani su različiti oblici kožnih očitovanja te njihov utjecaj na kliničke značajke IgA vaskulitisa. Ovim radom potvrdili smo dosadašnja istraživanja koja pokazuju da je koža najčešće pogođena u obliku palpabilnih papula i/ili petehija po donjim ekstremitetima i glutealno, a da su teže kožne promjene poput ulceracija, nekroze ili bula izrazito rijetke. Nadalje, potvrdili smo da se praktički svi pacijenti u potpunosti oporave nakon primjene nesteroidnih protuupalnih lijekova, glukokortikoida, imunosupresiva ili simptomatske terapije.

Osim toga, uočili smo da su bolesnici s kožnim osipom proširenim iznad donjih ekstremiteta duže hospitalizirani, da češće imaju zahvaćen gastrointestinalni sustav i bubrege te češće zahtijevaju liječenje glukokortikoidima i antihipertenzivima. Također, kod istih prisutne su statistički značajno niže razine trombocita, IgG te je kraće protrombinsko vrijeme.

U našem uzorku najmanji broj bolesnika imao je teže kožne promjene te bi se trebala provesti dodatna istraživanja s većim brojem upravo tih pacijenata kako bi se detaljnije mogla ustvrditi povezanost njihovih kožnih očitovanja i težine kliničke slike IgA vaskulitisa.

7. ZAHVALE

Zahvaljujem mentorici prof. dr. sc. Mariji Jelušić Dražić na svojoj pomoći, trudu, povjerenju i znanju koje mi je prenijela tijekom izrade diplomskoga rada. Posebna zahvala ide dr. Peri Hrabaču na pomoći sa statistikom. Zahvaljujem svojim roditeljima Mili i Zoranu te sestrama Jeleni, Katarini i Janji koji su me podržavali tijekom studija, kao i svim prijateljima, a posebno Ivoni, Roku, Ivi, Kristini i Petri bez kojih ne bih bio ovdje gdje jesam.

8. LITERATURA

1. Mardešić D i suradnici (2016.) *Pedijatrija*. Zagreb: Medicinska naklada.
2. Jelušić M, Malčić I i suradnici (2014.) *Pedijatrijska reumatologija*. Zagreb: Medicinska naklada.
3. Trnka P (2013.) *HSP in children*. J Paediatr Child Health, 49: 995-1003
4. González LM, Janniger CK i Schwartz RA (2009.) *Pediatric Henoch-Schönlein purpura*. International Journal of Dermatology, 48: 1157-1165
5. Sugino H, Sawada Y i Nakamura M (2021.) *IgA Vasculitis: Etiology, Treatment, Biomarkers and Epigenetic Changes*. International Journal of Molecular Sciences, 22(14): 7538
6. Roache-Robinson P i Hotwagner DT (2020.) *Henoch Schönlein Purpura*. Treasure Island (FL): StatPearls Publishing.
7. Heineke MH, Ballering AV, Jamin A, Mkaddem BS, Monteiro RC, Van Egmond M (2017.) *New insights in the pathogenesis of immunoglobulin A vasculitis (Henoch-Schönlein purpura)*. Autoimmun rev. 16(12): 1246-1253
8. Oni L, Sampath S (2019.) *Childhood IgA Vasculitis (Henoch-Schonlein Purpura)- Advances and Knowledge Gaps*. Front Pediatr. 7:257
9. Hong J, Yang HR (2015.) *Laboratory markers indicating gastrointestinal involvement of Henoch-Schönlein purpura in children*. Gastroenterol Hepatol Nutr. 18(1):39-47
10. Sestan M, Kifer N, Frkovic M, Sapina M, Srsen S, Batnozic Varga M, Ovuka A, Held M, Gudelj Gracanin A, Kozmar A, Bulimbasic S, Coric M, Laskarin G,

- Gagro A, Jelusic M (2021.) *Persistence and severity of cutaneous manifestations in IgA vasculitis is associated with development of IgA vasculitis nephritis in children.* *Dermatology* 2022;238(2):340-346
11. Yang YH, Yu HH, Chiang BL (2014.) *The diagnosis and classification of Henoch-Schönlein purpura: an updated review.* *Autoimmun Rev.* 13(4-5):355-8
12. Lei WT, Tsai PL, Chu SH, Kao YH, Lin CY, Fang LC, Shyur SD, Lin YW, Wu SI (2018.) *Incidence and risk factors for recurrent Henoch-Schönlein purpura in children from a 16-year nationwide database.* *Pediatr Rheumatol Online J.* 16(1):25
13. de Graeff N, Groot N, Brogan P, Ozen S, Avcin T, Bader-Meunier B, Dolezalova P, Feldman BM, Kone-Paut I, Lahdenne P, Marks SD, McCann L, Pilkington C, Ravelli A, van Royen A, Uziel Y, Vastert B, Wulffraat N, Kamphuis S, Beresford MW (2019.) *European consensus-based recommendations for diagnosis and treatment of immunoglobulin A vasculitis-the SHARE initiative.* *Rheumatology (Oxford)* 1;58(9):1607-1616
14. Jelusic M, Sestan M, Giani T, Cimaz R (2022.) *New insights and Challenges Associated With IgA Vasculitis With Nephritis-Is It Time to Change the Paradigm of the Most Common Systemic Vasculitis in Childhood?* *Front Pediatr.* 2022; 10: 853724.
15. Sapina M, Frkovic M, Sestan M, Srsen S, Ovuka A, Batnozc Varga M, Kramaric K, Brdaric D, Milas K, Gagro A, Jelusic M (2020.) *Geospatial clustering of childhood IgA vasculitis and IgA vasculitis-associated nephritis.* *Ann Rheum Dis* 2021 May;80(5):610-616

16. Hwang HH, Lim IS, Choi BS, Yi DY (2018.) *Analysis of seasonal tendencies in pediatric Henoch-Schönlein purpura and comparison with outbreak of infectious diseases.* *Medicine (Baltimore).* 2018;97(36):e12217
17. Chen O, Zhu XB, Ren P, Wang YB, Sun RP, Wei DE (2013.) *Henoch Schonlein Purpura in children: clinical analysis of 120 cases.* *Afr Health Sci.* 2013;13(1):94-99
18. Kobayashi T, Hattori S, Nagai Y, Tajima S, Nishikawa T (1998.) *Differential regulation of MMP-2 and MMP-9 gelatinases in cultured human keratinocytes.* *Dermatology.* 1998;197(1):1-5
19. Johnson EF, Lehman JS, Wetter DA, Lohse CM, Tollefson MM (2015.) *Henoch-Schönlein purpura and systemic disease in children: retrospective study of clinical findings, histopathology and direct immunofluorescence in 34 pediatric patients.* *Br J Dermatol.* 2015;172(5):1358-63
20. Beli AA, Dervis E (2014.) *The correlation between cutaneous IgM deposition and renal involvement in adult patients with Henoch-Schönlein purpura.* *Eur J Dermatol.* 2014;24(1):81-4
21. Poterucha TJ, Wetter DA, Gibson LE, Camilleri MJ, Lohse CM (2012.) *Correlates of systemic disease in adult Henoch-Schönlein purpura: a retrospective study of direct immunofluorescence and skin lesion distribution in 87 patients at Mayo Clinic.* *J Am Acad Dermatol.* 2012;67(4):612-6

9. ŽIVOTOPIS

Rođen sam 21.5.1997. u Mostaru. U Širokome Brijegu završio sam Gimnaziju fra Dominika Mandića 2016. godine te sam iste godine upisao Medicinski fakultet u Zagrebu. Dobitnik sam Dekanove nagrade za najboljeg studenta prve godine studija medicine. Kroz svoje akademsko obrazovanje bio sam aktivan član Studentske sekcije za neuroznanost te udruge CroMSIC. Kao demonstrator sudjelovao sam na kolegijima Anatomija, Medicinska kemija i biokemija 1 i 2, Medicinska biologija, Medicinska mikrobiologija i Patofiziologija. Također, volontirao sam u epidemiološkom pozivnom centru, a tijekom pandemije radio sam na PCR testiranju, brzom antigenskom testiranju te cijepljenju protiv COVID-19. Budući da sam kroz svoje akademsko obrazovanje razvio zanimanje za pedijatriju, na ljeto 2021. volontirao sam na Zavodu za neuropedijatriju Kliničkog bolničkog centra Zagreb. Trenutno sam student 6. godine s težinskim prosjekom ocjena 4,986.

Sudjelovao sam i na raznim kongresima od kojih bih izdvojio poster-izlaganje istraživanja na temu „Akutni učinak oralne galaktoze i antagonista GLP1 receptora na razinu proteina u hipotalamusu štakorskog modela sporadične Alzheimerove bolesti“ pod mentorstvom dr. sc. Ane Knezović na skupštini Hrvatskog društva farmakologa. Tečno govorim engleski, a služim se njemačkim i španjolskim jezikom.