

Laboratorijska dijagnostika autoimunih buloznih dermatoza

Zanze, Lucija

Master's thesis / Diplomski rad

2022

Degree Grantor / Ustanova koja je dodijelila akademski / stručni stupanj: **University of Zagreb, School of Medicine / Sveučilište u Zagrebu, Medicinski fakultet**

Permanent link / Trajna poveznica: <https://um.nsk.hr/um:nbn:hr:105:680033>

Rights / Prava: [In copyright](#) / [Zaštićeno autorskim pravom.](#)

Download date / Datum preuzimanja: **2024-12-25**



Repository / Repozitorij:

[Dr Med - University of Zagreb School of Medicine Digital Repository](#)



SVEUČILIŠTE U ZAGREBU

MEDICINSKI FAKULTET

Lucija Zanze

**Laboratorijska dijagnostika autoimunih buloznih
dermatoza**

Diplomski rad



Zagreb, 2022.

Ovaj diplomski rad izrađen je u Katedri za dermatovenerologiju Medicinskog fakulteta Sveučilišta u Zagrebu pod vodstvom prof. dr. sc. Branke Marinović i predan je na ocjenu u akademskoj godini 2021/2022.

POPIS I OBJAŠNENJE KRATICA KORIŠTENIH U RADU

- ACE (engl. *angiotensin-converting enzyme*)-inhibitor - inhibitor angiotenzin konvertirajućeg enzima
- AIBD (engl. *autoimmune blistering diseases*) - autoimune bulozne dermatoze
- ANA (engl. *antinuclear antibody*) - antinuklearno antitijelo
- ATP (engl. *adenosine triphosphate*) - adenozin trifosfat
- BP (engl. *bullous pemphigoid*) - bulozni pemfigoid
- BP180 (engl. *bullous pemphigoid antigen*) - antigen buloznog pemfigoida (180 kDa)
- BP230 (engl. *bullous pemphigoid antigen*) - antigen buloznog pemfigoida (230 kDa)
- CXCL10 (engl. *C-X-C ligand 10*) - interferon gama-inducirani protein 10
- DIF (engl. *direct immunofluorescence*) - direktna imunofluorescencija
- Dsc 1 (engl. *desmocollin 1*) - dezmokolin 1
- Dsc 2 (engl. *desmocollin 2*) - dezmokolin 2
- Dsc 3 (engl. *desmocollin 3*) - dezmokolin 3
- Dsg1 (engl. *desmoglein 1*) - dezmoglein 1
- Dsg3 (engl. *desmoglein 3*) - dezmoglein 3
- EBA – *epidermolysis bullosa acquisita* - stečena bulozna epidermoliza
- ELISA (engl. *enzyme linked immunosorbent assay*) - enzimski povezani imunosorbentni test
- GAF (engl. *gliadin-analogous fusion peptide*) - gliadin-analogni fuzijski peptid
- HLA (engl. *human leukocyte antigen*) - humani leukocitni antigen
- hSPCA1 - transporter-Ca²⁺/Mn²⁺ ATPaza
- IIF (engl. *indirect immunofluorescence*) - indirektna imunofluorescencija
- IVIg (engl. *intravenous immunoglobulin*) - intravenski imunoglobulin
- KKS - kompletna krvna slika
- LABD97 (engl. *linear IgA bullous disease antigen*) - antigen linearne IgA bulozne dermatoze (97 kDa)
- LAD1 (engl. *linear IgA disease antigen 1*) - antigen linearne IgA dermatoze 1
- MMP-9 (engl. *matrix metalloproteinase-9*) - matriks-metaloproteinaza-9
- PF - *pemphigus foliaceus*
- PV - *pemphigus vulgaris* - vulgarni pemfigus
- SLE (engl. *systemic lupus erythematosus*) - sistemski eritemski lupus

ST18 (engl. *suppression of tumorigenicity 18 protein*) - tumor supresor 18

TAP2 (engl. *transporter 2*) - gen za peptidni transporter 2

Sadržaj

1. SAŽETAK	i
Laboratorijska dijagnostika autoimunih buloznih dermatoza.....	i
2. SUMMARY.....	ii
Laboratory diagnosis of autoimmune blistering diseases.....	ii
3. UVOD	1
4. INTRAEPIDERMALNE BULOZNE DERMATOZE – SKUPINA PEMFIGUSA	4
4.1. PEMPHIGUS VULGARIS (PV)	6
4.2. PEMFIGUS I KOMORBIDITETI	7
4.3. PEMFIGUS I GENETIKA.....	8
4.4. PEMFIGUS I OKOLIŠNI FAKTORI.....	8
4.5. PEMPHIGUS FOLIACEUS (PF).....	8
4.6. ENDEMSKI PEMFIGUS FOLIACEUS.....	9
4.7. IGA PEMFIGUS.....	9
4.8. PARANEOPLASTIČKI PEMFIGUS.....	10
4.9. PEMPHIGUS VEGETANS.....	11
4.10. PEMPHIGUS ERYTHEMATOSUS	11
4.11. PEMPHIGUS HERPETIFORMIS.....	12
4.12. PEMFIGUS UZROKOVAN LIJEKOM.....	12
5. SUBEPIDERMALNE BULOZNE DERMATOZE – SKUPINA PEMFIGOIDA	12
5.1. PEMPHIGOID BULLOSUS	13
5.2. PEMPHIGOID GESTATIONIS.....	14
5.3. LINEARNA IG-A DERMATOZA	15
5.4. PEMFIGOID SLUZNICA	15
5.5. ANTI-LAMININ γ 1 PEMFIGOID	16
5.6. LICHEN PLANUS PEMPHIGOIDES	16
5.7. EPIDERMOLYSIS BULLOSA ACQUISITA.....	16
5.8. DERMATITIS HERPETIFORMIS (DUHRINGOVA BOLEST)	17
6. TERAPIJA	18
6.1. Skupina pemfigusa	18
6.2. Skupina pemfigoida.....	18
7. DIJAGNOSTIKA AUTOIMUNIH BULOZNIH DERMATOZA	19
7.1. HISTOPATOLOGIJA.....	20
7.1.1. Skupina pemfigusa	20
7.1.2. Skupina pemfigoida.....	21
7.2. DIREKTNA IMUNOFLUORESCENCIJA (DIF).....	22

7.3. SEROLOŠKA DIJAGNOSTIKA AUTOIMUNIH BULOZNIH DERMATOZA.....	25
7.4. INDIREKTNA IMUNOFLORESCENCIJA (IIF)	25
7.5. SEROLOŠKO TESTIRANJE POMOĆU REKOMBINANTNIH ANTIGENA	28
7.5.1. ENZIMSKI POVEZANI IMUNOSORBENTNI TEST (ELISA)	28
7.5.2. MULTIPARAMETARSKA ELISA.....	29
7.5.3. BIOCHIP	29
8. SEROLOŠKO PRAĆENJE AKTIVNOSTI BOLESTI	30
9. ZAKLJUČAK	35
10. ZAHVALA	36
11. LITERATURA	37
12. POPIS TABLICA I SLIKA KORIŠTENIH U RADU	40
13. ŽIVOTOPIS.....	41

1.SAŽETAK

Laboratorijska dijagnostika autoimunih buloznih dermatoza

Lucija Zanze

Autoimune bulozne dermatoze (AIBD) skupina su više različitih bolesti koje se manifestiraju mjehurima i/ili erozijama na koži i/ili sluznicama. Patogenetski dolazi do vezivanja autoantitijela za strukturne proteine koji su zaduženi za intercelularno vezanje keratinocita i adheziju bazalnih keratinocita i dermisa. Autoantitijela mehanički onemogućuju adheziju stanica što za posljedicu ima stvaranje mjehura i erozija. U skupini pemfigusa separacija nastaje intraepidermalno, dok u skupini pemfigoida separacija nastaje subepidermalno. Rana dijagnostika autoimunih buloznih dermatoza ključna je za određivanje terapije i prognozu bolesti. Dijagnostika se temelji na anamnezi, kliničkoj slici, histopatologiji, direktnoj imunofluorescenciji (DIF) i određivanju protutijela iz seruma bolesnika. Zlatni standard za dijagnozu je direktna imunofluorescencija. Cirkulirajuća autoantitijela iz seruma bolesnika mogu se utvrditi pomoću indirektno imunofluorescencije (IIF) na uzorcima tkiva ljudske kože, jednjaka majmuna ili različitih rekombinantnih antigena. ELISA testovi koriste razne rekombinantne antigene te se koriste za detekciju bolesti i praćenje aktivnosti bolesti što omogućava bolju prilagodbu terapije. Kada prethodnim metodama nije utvrđena točna dijagnoza, u specijaliziranim laboratorijima primjenjuje se *imunoblotting*. Nova metoda - BIOCHIP temeljena na indirektnoj imunofluorescenciji omogućava istovremenu analizu više različitih testova na rekombinantnim antigenima. Dodatno, metoda - BIOCHIP mozaik uz uzorke rekombinantnih antigena sadržava i klasične uzorke tkiva te time omogućava da se kod kompliciranijih slučajeva skрати vrijeme dijagnostičkog postupka.

Ključne riječi: autoimune bulozne dermatoze, laboratorijska dijagnostika, imunofluorescencija, ELISA, BIOCHIP

2. SUMMARY

Laboratory diagnosis of autoimmune blistering diseases

Lucija Zanze

Autoimmune blistering diseases (AIBD) encompass several autoimmune diseases which manifest with blisters and/or erosions on the skin and/or mucous membranes. Patogenetically, autoantibodies attach to the structural proteins of the skin, which are responsible for the intercellular contact between keratinocytes and the adhesion of basal keratinocytes to the dermis. Autoantibodies mechanically separate the cells subsequently leading to separation, blisters, and erosions formation. In pemphigus diseases, blisters form within the epidermis, while in pemphigoid diseases they form under the epidermis. Early and accurate diagnosis of autoimmune bullous dermatoses is crucial for therapy and prognosis. The diagnosis is based on anamnesis, clinical picture, histopathology, direct immunofluorescence (DIF), and determination of circulating autoantibodies. The gold standard for diagnosis is direct immunofluorescence microscopy. Circulating autoantibodies can be detected via indirect immunofluorescence (IIF) of tissue substrates including human skin, monkey esophagus, or recombinant forms of the different target antigens. ELISA systems use various recombinant antigens, and apart from disease detection, they are used for monitoring the disease activity which can be helpful for treatment adjustment. *Immunoblotting* is an additional diagnostic method that is used in specialized laboratories when the final diagnosis has not been established by previous methods. The new method – BIOCHIP based on indirect immunofluorescence allows the analysis of several recombinant antigens at once. In addition, BIOCHIP mosaic consists of the standard tissue sections for indirect immunofluorescence and the recombinant monospecific IIF substrates. This approach allows autoantibody screening and confirmatory discrimination in a single incubation, and by that enables a time-effective approach, particularly in diagnostically difficult cases.

Keywords: autoimmune bullous dermatosis, laboratory diagnostics, immunofluorescence, ELISA, BIOCHIP

3. UVOD

Autoimune bulozne dermatoze (AIBD) skupina su različitih organ-specifičnih bolesti koje se manifestiraju mjehurima i erozijama na koži i/ili sluznicama. Za razvoj bolesti odgovorna su autoantitijela koja se vežu za strukturne proteine kože i sluznica. Ciljni antigeni sastavni su dio strukturnih komponenata koje vežu međusobno stanice epidermisa ili vežu stanice bazalnog sloja epidermisa s dermisom. Kao posljedica djelovanja autoantitijela prema tim strukturnim komponentama dolazi do nastanka intraepidermalne separacije ili separacije u području zone bazalne membrane te posljedično klinički do pojave mjehura i/ili erozija (1).

Autoimune bulozne dermatoze dijele se na skupinu intraepidermalnih buloznih dermatozata koja obuhvaća različite oblike pemfigusa i skupinu subepidermalnih buloznih dermatozata koja uključuje skupinu pemfigoida, stečenu buloznu epidermolizu, i herpetiformni dermatitis (2). Skupina pemfigusa obuhvaća više kliničkih entiteta kod kojih se autoimuni procesi odvijaju u epidermisu s posljedičnim stvaranjem intraepidermalnih mjehura. Skupina pemfigoida obuhvaća nekoliko entiteta gdje su ciljni antigeni strukturne komponente hemidezmosoma pa djelovanjem autoantitijela dolazi do odvajanja epidermisa od podliježećeg dermisa te posljedično nastanka subepidermalni mjehura (1,3). Najvažniji tipovi autoimunih buloznih dermatozata i odgovarajući ciljni antigeni navedeni su u Tablici 1.

Kako bi neku dermatozu svrstali u skupinu autoimunih buloznih dermatozata ona mora zadovoljavati određene kriterije, a to su: postojanje mjehura kao primarne eflorescencije; smještaj mjehura unutar epidermisa ili subepidermalno, tj. u predjelu dermalno-epidermalnog spoja ili visoko u papilarnom dermisu; nastanak mjehura uslijed autoimunih zbivanja (4).

Epidemiološki gledano najučestalija AIBD na sjevernoj hemisferi je bulozni pemfigoid. Procjenjuje se da je u Centralnoj Europi incidencija buloznog pemfigoida oko 20 novih bolesnika na milijun stanovnika godišnje. Učestalost ostalih AIBD ovisi o geografskom položaju zemlje u kojoj je provedena epidemiološka studija (5). Incidencija vulgarnog pemfigusa je u Centralnoj Europi i SAD-u procijenjena na 1-7 pacijenata na milijun stanovnika godišnje (5). Podaci za Republiku Hrvatsku temelje se na istraživanju koje je provedeno u Klinici za dermatovenerologiju KBC-a Zagreb i Medicinskog fakulteta Sveučilišta u Zagrebu koja je i Referentni centar Ministarstva

zdravstva, u razdoblju između 2005. i 2010. godine. Procijenjena incidencija bolesti iz skupine pemfigusa je 3 - 7 novih bolesnika na milijun stanovnika godišnje, a za bolesti iz skupine pemfigoida 4 novooboljela na milijun stanovnika godišnje (8).

Povijesno gledano, klasifikacija autoimunih buloznih dermatoza obzirom na histopatološke i kliničke karakteristike spomenuta je u po prvi puta u radu Waltera Levera 1953. godine. Kasnije, 1979. Lever na temelju svojih daljnjih histoloških istraživanja dijeli pemfigus u dvije skupine sukladno smještaju akantolitičkog mjehura. Beutner i Jordon, 1964. godine otkrivaju pomoću indirektno imunofluorescencije cirkulirajuća protutijela usmjerena prema površini keratinocita u bolesnika s vulgarim pemfigusom. Isti autori zajedno sa suradnicima opisali su i protutijela prema bazalnoj membrani u pacijenata s buloznim pemfigoidom. Neke dijagnostičke mogućnosti poput imunoelektronske mikroskopije, Western blot-a i imunoprecipitacije omogućile su da se uz imunofluorescenciju razvije egzaktnija dijagnostika i karakterizacija specifičnih autoantigena na temelju njihove molekularne težine. Daljnji razvoj modernih metoda dijagnostike otvara mogućnosti sve egzaktnijeg razumijevanja pojedinih komponenta bolesti i daljnjeg razvoja dijagnostičkih, a time i potencijalnih terapijskih mogućnosti (4).

Tablica 1 Karakteristična protutijela u autoimunim buloznim dermatozama (1).

Odvajanje	Bolest	Ig tip	Antigen ^{1,2}
Intraepidermalno	Pemphigus foliaceus	IgG	Dsg1
	Pemphigus vulgaris	IgG	Dsg3, Dsg1
	IgA pemfigus	IgA	Dsg1, Dsg3, Dsc1, Dsc2, Dsc3
	Paraneoplastički pemfigus	IgG	Dsg3, Dsg1, envoplakin, periplakin, dezmozoplakin I, dezmozoplakin II, epiplakin, plektin, BP230, Dsc1, Dsc2, Dsc3, α2-makroglobulin-like protein 1
	Pemphigus vegetans	IgG	Dsg3, Dsg1, Dsc3
	Pemphigus erythematosus	IgG	Dsg1
	Pemphigus herpetiformis	IgG	Dsg1, Dsg3, Dsc1, Dsc3
	Pemfigus uzrokovan lijekom	IgG	Dsg1, Dsg3
Subepidermalno	Bulozni pemfigoid	IgG	BP180* , BP230
	Pemfigoid gestationis	IgG	BP180* , BP230
	Linearna IgA dermatoza	IgA	BP180**/*** , Bp180*, BP230
	Pemfigoid sluznica	IgG/IgA	BP180****, BP180*, laminin 332 , BP230, α6β4 integrin
	Anti-laminin γ1/p200 pemfigoid	IgG	laminin γ1 (p200) Laminin γ1 (p2 laminin γ1 (p200) laminin γ1 (p200)
	Lichen planus pemphigoides	IgG	BP180* , BP230
	Epidermolysis bullosa acquisita	IgG	Tip VII kolagen
	Dermatitis herpetiformis	IgA (IgG)	Epidermalna transglutaminaza , tkivna transglutaminaza, endomizij, deaminirani glijadin

¹ glavni antigeni označeni su podebljanim tekstom

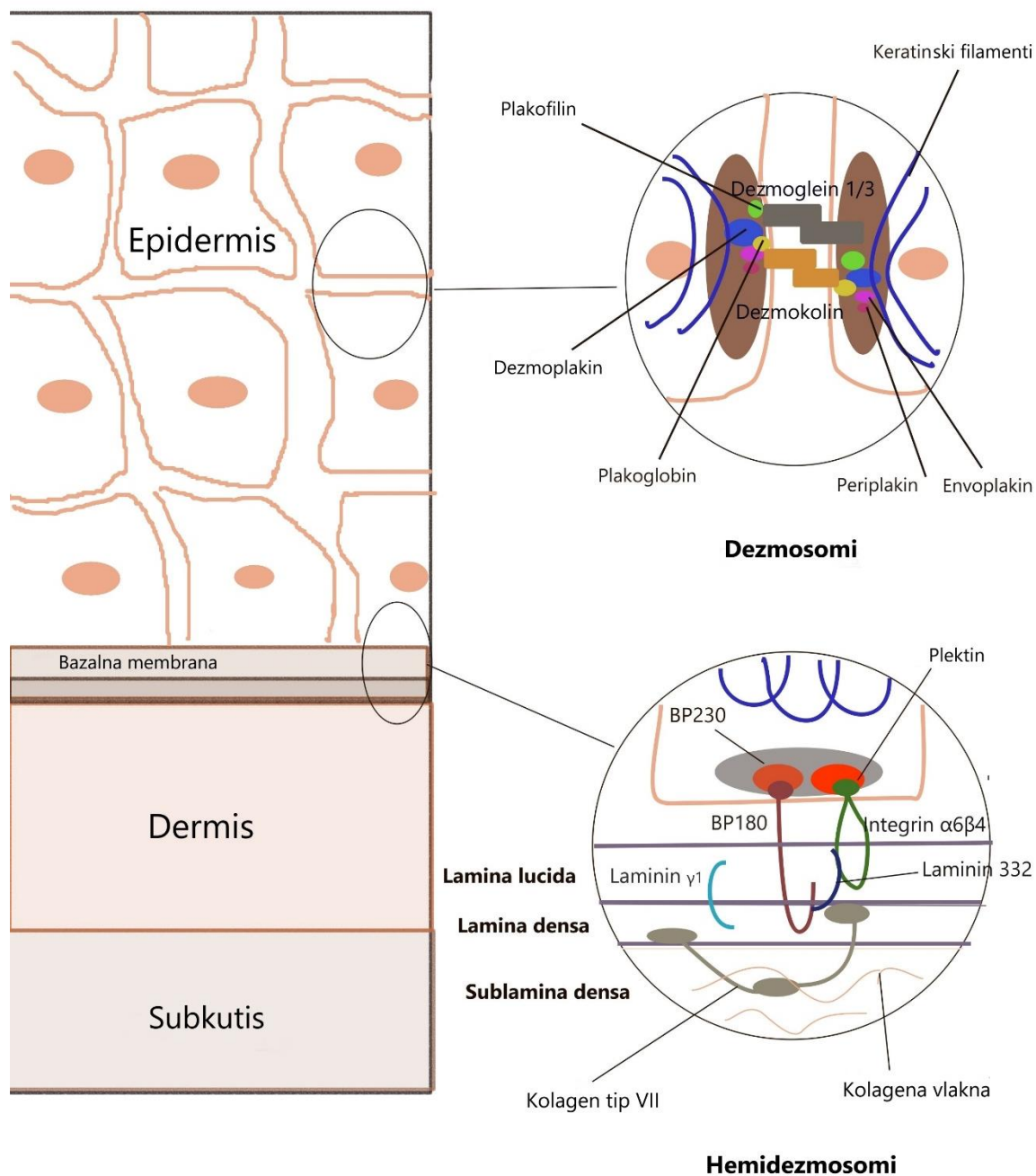
² imunodominatne regije: Dsg1: N-terminalna ektodomena, Dsg3: N-terminalna ektodomena, BP180: *NC16A/**LABD97/**LAD-1/**C-terminalni epitopi; BP230: globularna C-terminalna domena; tip VII kolagen: N-terminalna NC1 domena

4. INTRAEPIDERMALNE BULOZNE DERMATOZE – SKUPINA PEMFIGUSA

Skupina pemfigusa obuhvaća nekoliko entiteta koje karakterizira stvaranje intraepidermalnih mjehura koji nastaju kao posljedica vezanja autoantitijela na molekule koje sudjeluju u vezanju keratinocita u epidermalnom sloju kože i/ili sluznica. Histološki, u ovoj skupini bolesti dolazi do akantolize odnosno odvajanja keratinocita pucanjem međustaničnih veza – dezmosoma. Dezmosomi su proteini koji omogućuju intercelularnu adherenciju epidermalnih stanica i vežu se unutar stanica s intermedijarnim filamentima citoskeleta stanice. Do pucanja veza dolazi u površinskom sloju kože pa nastaju intraepidermalni mjehuri. Kako bi integritet stanica bio očuvan nužna je adherencija pet glavnih dezmosomalnih proteina: dezmogleina (Dsg), dezmokolina (Dsc), plakoglobina, plakofilina i desmoplakina (Slika 1). U skupini pemfigusa najčešća su autoantitijela usmjerena na dezmoglein 1 (Dsg1) i dezmoglein 3 (Dsg3). Klinički fenotip pemfigusa je određen vrstom cirkulirajućih autoantitijela i normalnom tkivnom distribucijom Dsg1 i Dsg3. Dezmoglein 1 se predominantno nalazi u površinskim dijelovima epidermisa, a dezmoglein 3 u dubljim dijelovima epidermisa i sluznicama, posljedično tome autoantitijela koja zahvaćaju Dsg1 dovode do površinskog raslojavanja epidermisa, dok ona koja zahvaćaju Dsg3 dovode do raslojavanja dubljih dijelova epidermisa i sluznica (1).

U pemphigus vulgaris-u (PV) vodeći ciljni antigen je Dsg3, iako 50 - 60% pacijenta ima i dodatno zahvaćen Dsg1. Pemphigus vulgaris najčešća je podvrsta u skupini pemfigusa, obuhvaća 80 % svih slučajeva, a u većine se slučajeva pojavljuje između 45 i 60 godina života (1,7). Uz to, u kompleksnoj patogenezi vulgarnog pemfigusa sinergistički s navedenim autoantitijelima pronađeno je da sudjeluju i autoantitijela na druge strukturne i metaboličke proteine poput dezmokolina (Dsc 1 i 3), muskarinskih i nikotinskih acetilkolinskih receptora, mitohondrijskih antigena, tiroidne peroksidaze, hSPCA 1, plakofilina 3, plakoglobina, i E-kadherina. Drugi oblik u skupini je pemphigus foliaceus (PF) u kojem glavnu ulogu imaju autoantitijela na dezmoglein 1 koji se dominantno nalazi u gornjim slojevima kože s posljedičnim stvaranjem površinskih (subkornealnih) lezija. IgA pemfigus (intercelularna IgA dermatosa) nastaje kao posljedica pojave IgA protutijela usmjerenih na dezmosomalne proteine – Dsg1, Dsg3, Dsc1, Dsc2, Dsc3. Paraneoplastički pemfigus nastaje u bolesnika koji većinom imaju dijagnosticiranu neoplazmu; autoantitijela u tih bolesnika su usmjerena prema plakinima, kadherinima i *α 2-macroglobulin-like protein 1*. Osim navedenih, skupina pemfigusa obuhvaća još nekoliko varijanti bolesti: pemphigus vegetans, pemphigus

erythematosus, pemphigus herpetiformis, endemski pemphigus foliaceus i pemfigus uzrokovan lijekovima (1,3).



Slika 1 Shema ljudske kože s naznačenim ciljnim antigenima u autoimunim buloznim dermatozama. Adaptirano prema referenci (1).

4.1. PEMPHIGUS VULGARIS (PV)

Vulgarni pemfigus je kronična, recidivirajuća autoimuna bulozna dermatoza. Etiopatogenetski dolazi do stvaranja IgG protutijela usmjerenih na dezmostolein 3 i dezmostolein 1. Oni su strukturne komponente dezmosoma, kadherini koji se međusobno vežu intercelularno, protežu se intracelularno te se preko posrednih proteina vežu za intermedijarne filamente citoskeleta stanice i na taj način omogućuju adheziju epidermalnih stanica. Vezivanjem protutijela na kadherine dolazi do ometanja njihovog vezanja i posljedičnog međusobnog odvajanja epidermalnih stanica što klinički rezultira stvaranjem mjehura i erozija (3).

Razlikujemo tri glavna podtipa vulgarnog pemfigusa: sluznični tip kod kojeg su autoantitijela usmjerena isključivo prema Dsg 3 i induciraju odvajanje u dubokim dijelovima oralne sluznice; mukokutani tip u kojem su autoantitijela usmjerena prema Dsg1 i Dsg3 te uz separaciju u površinskom dijelu sluznice dolazi i do nastanka pukotine intraepidermalno; kutani tip kod kojeg su autoantitijela usmjerena prema Dsg1 i prema Dsg3 međutim potonja su patogenetski oslabljena te dolazi do nastanka pukotine suprabazalno (1). Mjehuri se pojavljuju na nepromijenjenoj koži i/ili sluznicama. U 60% pacijenata bolest započinje na bukalnoj sluznici. U većini slučajeva, PV započinje bolnim erozijama oralne sluznice koje mogu dovesti do poteškoća s hranjenjem i posljedičnog gubitka na težini (3,9). U mukokutanom obliku PV-a dolazi do pojave mjehura na klinički nepromijenjenoj koži koji su mlohavi, tankog pokrova, ispunjeni bistrom ili seroznom tekućinom. S obzirom da se radi o površinskom sloju kože, epidermisu, ovi mjehuri lako pucaju i nastaju erozije koje epiteliziraju bez ožiljka (3). Nakon upale mogu nastati hipo- i/ili hiperpigmentacije. Uz to, moguće su bakterijske i virusne superinfekcije (9). Rjeđe dolazi do pojave promjena na sluznici grkljana, traheje, glotisa, bronhi, jednjaka, spojnice, uretre, vulve, cerviksa i rektuma (3). PV može zahvatiti i nokte te se manifestira u obliku paronihije, diskoloracije nokta, periungvalnog krvarenja, onihoreksije i oniholize (9).

Dijagnostički, na bolest upućuju anamneza - subjektivno bolesnici osjećaju bolove, pečenje i adinamiju, klinički status u kojem je potrebno inspeksijski i palpacijski utvrditi postojanje fenomena Nikolskog I kod kojeg dolazi do odljuštenja bolesnikove kože trljanjem nepromijenjenog dijela kože, i manje specifičan Nikolski II koji pritiskom na mjehur dovodi do njegova rubnog širenja. Nakon toga probatornom ekscizijom uzima se uzorak mjehura za histološku analizu (3). Uzorak za direktnu imunofluorescenciju

(DIF) uzima se probatornom ekscizijom nepromijenjene perilezionalne kože ili sluznice. Daljnjom obradom, serološkim metodama poput indirektna imunofluorescencije (IIF) i ELISA-e mogu se detektirati autoantitijela usmjerena na Dsg1 i/ili Dsg3. Dodatna obrada uključuje mjerenje vitalnih znakova, KKS, biokemiju, ANA i analizu urina. Potrebno je odrediti aktivnost bolesti pomoću standardiziranih upitnika: Pemphigus Disease Area Indeks (PDAI) i Autoimmune Bullous Skin Disorder Intensity Score (ABSIS) (10).

Uvođenjem kortikosteroida u terapiju mortalitet se od 1950-ih smanjio sa 75% na 30%, dok je uvođenjem imunosupresivne terapije 1980-ih mortalitet pao na 5% (11). Uzrok smrti najčešće je sekundarna infekcija. Na morbiditet i mortalitet PV-a utječe površina kože zahvaćena promjenama, doza kortikosteroida koja je uključena u terapiju i visokokrizični komorbiditeti. Prognoza je lošija kod starijih, imunokompromitiranih bolesnika kao i onih s opsežnijim promjenama, dok je nešto bolja kada je bolest dijagnosticirana u bolesnika prije 65. godina života (12).

4.2. PEMFIGUS I KOMORBIDITETI

Prema nekoliko studija pemfigus se povezuje s drugim autoimunim bolestima. Pokazalo se da je prevalencija reumatoidnog artritisa, autoimunih bolesti štitnjače i dijabetesa tipa 1 viša u pacijenata s pemfigusom nego u općoj populaciji (13-15). Također je pronađena veza između pemfigusa i SLE, alopecije areate i Sjörgenova sindroma (16,17). Kod pacijenata s pemfigusom češće nego u općoj populaciji javlja se i ulcerozni kolitis (18). Meta-analiza više studija pokazala je povezanost PV-a sa psorijazom. Ukupni omjer izgleda da se kod pacijenata s PV-om razvije psorijaza procijenjen je na 3,5 što ukazuje na značajnu povezanost (19). Različite studije pokazale su i veću vjerojatnost za razvoj malignog tumora kod pacijenata s pemfigusom te dok se neki od ovih malignoma dovode u vezu s imunosupresivnom terapijom koja se koristi za liječenje pemfigusa, drugi pak jesu učestaliji neovisno o terapiji (11).

4.3. PEMFIGUS I GENETIKA

Velik broj autoimunih bolesti veže se uz HLA gene, pa se tako i predispozicija za PV dovodi u vezu s njima. Najviše se veže uz klasu II HLA gena koja sadrži polimorfnu regiju gena koji se eksprimiraju na antigen-prezentirajućim stanicama. Neki od HLA tipova učestaliji su u općoj populaciji, dok se drugi povezuju s pojedinim etničkim grupama. Najčešće se u bolesnika s pemfigusom pojavljuju aleli DQB1*0503 i DRB1*0402. Pemfigus kod bolesnika iz Židovske populacije, u kojoj je učestalost nekoliko puta veća nego u općoj populaciji povezuje se s alelima DRB1*0402 i DQB1*0302 (20). Dodatno su identificirana četiri gena koji nisu iz HLA skupine, a povezani su s vulgarnim pemfigusom – DSG3 genetski kod za dezoglein 3, TAP2 koji kodira ATP-vezajući kazetni transporter koji je uključen u prezentaciju antigena, IL-6 koji kodira pleiotropni citokin IL-6 i ST18 koji regulira apoptozu i upalne procese (11).

4.4. PEMFIGUS I OKOLIŠNI FAKTORI

Pokazalo se kako okolišni faktori mogu imati utjecaj na pojavu pemfigusa. Lijekovi su prepoznati kao jedan od rijetkih, ali okidajućih faktora za pojavu bolesti. Tu se ubrajaju lijekovi koji sadrže tiolnu skupinu kao što su penicilamin i ACE-inhibitor – kaptopril, kao i ostali ACE inhibitori, derivati pirazolona, penicilin i rimfapicin. Lijekovi s tiolnom skupinom dominantno dovode do pemphigus foliaceus-a, dok se ostali lijekovi dominantno manifestiraju pemphigus vulgaris-om. Kao okolišni faktori koji utječu na pojavu pemfigusa prepoznati su i pesticidi, metalne pare, stres, UV zračenje, ionizirajuće zračenje, opekline i operacije. Iako su potonji faktori pokazali utjecaj na nastanak pemfigusa, ono je vidljivo u manjem broju slučajeva (11).

4.5. PEMPHIGUS FOLIACEUS (PF)

Pemphigus foliaceus oblik je pemfigusa koji zahvaća samo površinske dijelove epidermisa bez zahvaćanja sluznica. Ovdje je glavni ciljni antigen Dsg1 koji je predominantno raspoređen u površinskom sloju epidermisa te vezivanjem autoantitijela pretežno IgG klase dolazi do subkornealne separacije. Stoga, ovaj oblik pemfigusa karakterizira pojava mjehura s iznimno tankim pokrovom koji vrlo brzo puca, a kao

posljedica toga nastaju opsežne, vlažne i ljuskave naslage (3). Incidencija sporadičnog oblika je u Europi i Sjevernoj Americi od 0,5 - 1 bolesnika na milijun stanovnika godišnje (7).

Klinički, bolest počinje fragilnim mjehurima koji su smješteni u vlasištu, na licu, leđima i sternalno, uz rijetke lezije na potkoljenicama i podlakticama tipično na eritematoznoj podlozi. Kako mjehuri imaju vrlo tanak pokrov brzo pucaju tako da su pri pregledu najčešće vidljive erozije prekrivene ljuskama i krastama karakterističnog mirisa koji nastaje kao posljedica djelovanja bakterija. Stanje može prijeći i u eksfolijativnu eritrodermiju. Dijagnostički postupak je jednak kao kod vulgarnog pemfigusa. U kliničkom statusu i kod ovog oblika pemfigusa direktni test Nikolskog je pozitivan (3).

4.6. ENDEMSKI PEMFIGUS FOLIACEUS

Endemski oblik pemphigus foliaceus-a dijeli klinička, histopatološka i imunološka svojstva s PF-om. Izdvaja se kao poseban oblik zbog povećane incidencije među djecom i mlađim odraslim osobama u ruralnim područjima Južne Amerike (Brazil, Sjeverna Kolumbija, Paragvaj, Venezuela i Peru) i Sjeverne Afrike (Tunis). Drugi naziv za ovu bolest je fogo salvagem (21). Većina oboljelih živi u lošim higijenskim i stambenim uvjetima. U endemskom tipu PF-a u Brazilu pronađeno je da epitopi proteina LJM11 iz sline pješčane muhe *Lutzomyia longipalpis* imaju križnu reaktivnost s dezmosomima, preciznije rečeno s Dsg1 (11).

Klinički, promjene se javljaju na licu, vlasištu, gornjem dijelu leđa i presternalno s pojavom tankih mjehura koji brzo pucaju i ostavljaju kraste. Sluznice nisu zahvaćene. Bolest može početi i naglo poput generalizirane eksfolijativne eritrodermije. Dijagnostički postupak je isti kao kod pemphigus foliaceus-a, obično s nalazom nešto višeg titra protutijela (3).

4.7. IGA PEMFIGUS

IgA pemfigus obuhvaća dva različita oblika bolesti kod kojih dolazi do pojave IgA autoantitijela na Dsg1, Dsg3, Dsc1, Dsc2 i Dsc3. Prvi oblik je subkornealna pustulozna dermatitoza koju karakteriziraju IgA-protutijela prema dezmozolinu 1. Pojavljuje se u obliku mlohavih vezikulopustula koje konfluiraju i prelaze u anularne i policikličke lezije

s ljuskama. Najčešće zahvaća intertriginozna područja, dok su oralne lezije rijetke. Drugi oblik je intraepidermalna neutrofilna IgA dermatitoza u kojoj se pojavljuju IgA-protutijela usmjerena prema dezmogleinu 3 i 1. Ovaj oblik je rijedak i javlja se kod starijih osoba. Klinički se prezentira fragilnim vezikulopustulama, najviše na trupu, ali i u intertriginoznim područjima. Rijetke su oralne lezije. Ovi bolesnici često imaju monoklonalnu benignu ili malignu IgA gamapatiju i gastrointestinalne bolesti (3,4). IgA pemfigus lakši je oblik bolesti od ostalih bolesti iz skupine pemfigusa te uz terapiju cijeli bez ožiljaka (22).

Dijagnoza se postavlja na temelju histološkog nalaza u kojem se vide neutrofili, eozinofili i akantolitičke stanice smještene intraepidermalno s infiltratima neutrofila u dermisu. U DIF-u se vide depoziti IgA autoantitijela smješteni intercelularno. Osim toga, sukladno dijagnostičkom algoritmu rade se i serološki testovi (3).

4.8. PARANEOPLASTIČKI PEMFIGUS

Paraneoplastički pemfigus je autoimuna bulozna dermatitoza koja je povezana s malignom ili rjeđe benignom neoplazmom. Najčešće se dovodi u vezu s B-staničnim non-Hodgkin limfomom, Castelmanovom bolešću, kroničnom limfocitnom leukemijom, timomom sa ili bez mijastenije gravis i Waldenströmovom makroglobulinemijom (3). Najčešće se javlja između 45. i 70. godine života. Moguća je pojava i kod djece, predominantno uz Castelmanovu bolest i hematološke malignome (23). Autoantitijela su usmjerena prema komponentama dezmosoma i hemidezmosoma (dezmoglein 1, dezmoglein 3, dezmoplakin, periplakin, plakin, envoplakin, BP230, dezmokolin, $\alpha 2$ *macroglobulin-like 1* protein, epiplakin). Najčešće se pojavljuju protutijela na envoplakin i periplakin.

Klinički fenotip je različit. Lezije se vrlo često prvo pojavljuju na oralnoj sluznici, dok su druge sluznice rjeđe zahvaćene. Kožne lezije mogu zahvatiti bilo koju regiju tijela, a mogu biti u obliku: fragilnih mjehura, erozija, eritema i krasta kao kod bolesti iz skupine pemfigusa, utikarijelnih lezija i napetih mjehura karakterističnih za bulozni pemfigoid, lezija poput erythema multiforme ili lezija poput lichen planus s dominantnim zahvaćanjem sluznica. Za razliku od ostalih oblika pemfigusa ovaj oblik može zahvatiti prijelazni epitel bronhiola te dovesti do opstruktivnog bronhiolitisa (5).

Dijagnoza se potvrđuje pomoću nalaza DIF-a u kojem se nalaze i intercelularni i linearni depoziti najčešće IgG, te nalaza IIF-a koji se u ovih bolesnika radi i na jednjaku majmuna i na mokraćnom mjehuru štakora koji je idealni supstrat za prijelazni epitel koji je zahvaćen u ovih bolesnika (3).

4.9. PEMPHIGUS VEGETANS

Pemphigus vegetans rijedak je oblik pemfigusa kojeg karakteriziraju protutijela ista kao i kod vulgarnog pemfigusa, ona na dezmoglein 1 i dezmoglein 3. Za razliku od PV-a, u ovom obliku pemfigusa na dnu erozije javlja se vegetacija. Postoje dva oblika, pemphigus vegetans – tip Neumann koji započinje mjehurima i pemphigus vegetans – tip Hallopeau koji započinje pustulama. Nakon pucanja primarne eflorescencije, mjehura ili pustule dolazi do razvoja vegetacije. Pojavljuje se u području aksila, ingvinuma, perianalne regije, nazolabijalne brazde i uglova usnica te rjeđe u vlasištu i na jeziku (3). Smatra se da je polimorfnost kliničke slike među ostalim rezultat dodatnih protutijela koja su usmjerena na dezmokolin 1 i 2. Nastajanje vegetacija povezuje se i s maceracijom i okluzijom zbog intertriginosne lokalizacije, dok druge teorije smatraju da se radi o posljedici djelovanja bakterija i gljiva (24).

Dijagnoza se postavlja kao kod vulgarnog pemfigusa uz razliku u kliničkoj prezentaciji te histološkoj slici u kojoj je vidljiva akantozna i papilomatoza (3).

4.10. PEMPHIGUS ERYTHEMATOSUS

Pemphigus erythematosis označava istodobnu pojavu pemphigus foliaceus-a i eritemskog lupusa. Klinički, promjene na licu nalikuju onima u eritemskom lupusu ili seboroičnom dermatitisu dok one na trupu nalikuju promjenama u pemphigus foliaceus. Na seboroičnim područjima koja uključuju vlasište, lice, leđa i prsište pojavljuju se eritemi na blago infiltriranoj koži koja je prekrivena žućkastim ljuskama uz mjestimične erozije. Bolest se nerijetko pojavi nakon ekspozicije Sunčevoj svjetlosti ili nakon primjene lijekova poput D-penicilamina (3).

Dijagnoza se postavlja temeljem istih kriterija kao i pemphigus foliaceus uz prisutnost pozitivnih antinuklearnih protutijela u 80% bolesnika i pozitivnog lupus band testa u 50 - 70% bolesnika (3).

4.11. PEMPHIGUS HERPETIFORMIS

Pemphigus herpetiformis karakterizira klinička slika herpetiformnog dermatitisa uz histološka i imunofluorescentna obilježja vulgarnog pemfigusa (25). Autoantitijela su usmjerena prema dezmostogleinu 1 ili 3 i nakupljaju se u gornjim dijelovima epidermisa (3). Nedavne studije pokazale su kako je u ovom obliku inducirana sekrecija proinflammatornih citokina iz keratinocita koji posljedično dovode do nakupljana upalnih stanica, spongioze i edema (25). Bolest je rijetka i blažeg je tijeka od vulgarnog pemfigusa. Moguć je i prelazak u vulgarni pemfigus ili pemphigus foliaceus (3).

4.12. PEMFIGUS UZROKOVAN LIJEKOM

Pemfigus uzrokovan lijekom najčešće uzrokuju lijekovi koji sadrže tiolsku skupinu poput D-penicilamina i ACE inhibitora, propranolola i indometacina. U većine bolesnika utvrde se autoantijela prema dezmostogleinu 1 i 3. U kliničkoj slici dominiraju oblici poput pemphigus foliaceus-a i pemphigus erythematosus-a, a rjeđe vulgarni pemfigus (4). Od početka uzimanja lijeka do pojave promjena može proći od 8 do 13 mjeseci (3).

5. SUBEPIDERMALNE BULOZNE DERMATOZE – SKUPINA PEMFIGOIDA

Skupina pemfigoida obuhvaća heterogenu grupu bolesti kod koje dolazi do formiranja subepidermalnih mjehura kao rezultata vezivanja autoantijela na komponente dermalno-epidermalnog spoja. Autoantitijela koja su prisutna u ovoj skupini bolesti usmjerena su na komponente hemidezmosoma i strukturne komponente između epidermalnog sloja i podliježeće bazalne membrane (npr., BP180, BP230, plektin, $\alpha 6\beta 4$ integrin, laminin 332, laminin $\gamma 1$, tip VII kolagen) (1).

Bulozni pemfigoid najčešći je oblik iz skupine pemfigoida. Autoantitijela su usmjerena na antigen buloznog pemfigoida 1 (BP230) i antigen buloznog pemfigoida 2 (BP180). BP karakterizira varijabilna klinička prezentacija uz intenzivan svrbež i dominantno zahvaćanje starijih osoba. Pemfigoid sluznica je oblik bolesti koji dominantno zahvaća sluznice oka i usta, međutim u manjem broju slučajeva može zahvatiti i kožu. Epidermolysis bullosa acquisita kronični je oblik subepidermalnih buloznih dermatoza koji karakterizira fragilnost kože, osjetljivost na traumu i rezistentnost na terapiju (26). U ovu skupinu ubrajaju se i pemfigoid gestationis,

linearna IgA-dermatoza, anti-laminin γ 1 pemfigoid, lichen planus pemphigoides, i dermatitis herpetiformis (1).

5.1. PEMPHIGOID BULLOSUS

Bulozni pemfigoid autoimuna je bulozna dermatoza koju karakterizira pojava napetih mjehura na eritematoznoj ili klinički nepromijenjenoj koži pretežno u starijih osoba. Rijetko zahvaća sluznice (3).

BP je najčešći oblik AIBD-a koji uobičajeno započinje u dobi od 70 godina, bez spolne predominacije uz rijetke slučajeve kod djece i adolescenata (27). Rast incidencije u Europi povezuje se s novim, preciznijim, široko dostupnim laboratorijskim testovima, starenjem stanovništva te potencijalnim rizičnim faktorima poput uzimanja različitih lijekova, posebno određenih skupina diuretika, antidijabetika i fenotijazina. Također je zamijećeno da se bolest češće javlja u bolesnika sa značajnim neurokognitivnim poremećajima i neurološkim bolestima (6).

Cirkulirajuća antitijela IgG tipa usmjerena su na komponente hemidezmosomalnih proteina – BP180 i BP230. BP180 transmembranski je glikoprotein koji povezuje hemidezmosomalni intracelularni dio s bazalnom membranom. Imunogenični epitopi smješteni su na ekstracelularnoj šesnaestoj nekolagenoj domeni (BP180-NC16A). Ovaj antigen predstavlja najvažniji serološki marker za BP zbog svoje visoke prevalencije u serumu bolesnika. BP230 je citoplazmatski protein koji je u interakciji s BP180. Njegova C-terminalna domena sadržava većinu imunoreaktivnih sekvenci i povezuje keratinske filamente s hemidezmosomalnim plakom. Anti-BP230 protutijela pojavljuju se u serumima bolesnika koji su anti-BP180 negativni što ga čini korisnim dodatnim markerom bolesti. U oko 10% bolesnika u kojih se ne utvrdi reaktivnost na navedene domene u BP180 i BP230, mogu se utvrditi protutijela na neke druge domene unutar ovih proteina (1).

BP se povezuje i s pojavom određenih neuroloških bolesti. Pokazalo se kako je vjerojatnost pojave neuroloških bolesti u pacijenata s BP-om pet puta veća nego u kontrolnoj skupini. Najveća povezanost je s multiplom sklerozom, a javlja se i uz Parkinsonovu bolest, epilepsiju i moždani udar (27).

Bulozni pemfigoid klinički započinje s utikarijelnim lezijama koje su praćene jakim svrbežom. Kasnije, u većine bolesnika se razviju napeti mjehuri na klinički

nepromijenjenoj ili na eritematoznoj koži. Mjehuri su različitih veličina i ispunjeni su bistrom ili hemoragičnom tekućinom. Nakon pucanja mjehura nastaje erozija. Predilekcijska mjesta su vrat, intertriginozna područja i trbuh, dok se u 20% bolesnika promjene mogu javiti i u ustima uz vrlo rijetku pojavu na drugim vidljivim sluznicama. Bolest se može javiti i u lokaliziranom obliku, najčešće pretibijalno ili u području vulve. U kliničkom statusu može biti pozitivan Nikolski II, dok je Nikolski I uvijek negativan (3). Kao posebni oblik buloznog pemfigoida izdvaja se pemphigoid nodularis s dominantnim simptomima pruritusa, eritematoznim utikarijelnim lezijama, ekzorijacijama, papulama i nodulima (27).

Pojava kroničnog svrbeža kod osoba starijih od 70 godina uz isključenje drugih sistemskih uzroka u diferencijalnoj dijagnozi treba pobuditi sumnju na BP. Dijagnostički, uz anamnezu i klinički pregled, postoje i skale za mjerenje proširenosti i intenziteta bolesti: BP Disease Area Index (BPDAI) i Autoimmune Bullous Skin Disorder Intensity Score (ABSIS) (27). Dijagnostički postupak uključuje uzimanje uzorka cijelog mjehurića za histopatološku analizu, perilezionalnog tkiva za direktnu imunofluorescenciju te krvi za serološke testove (3).

5.2. PEMPHIGOID GESTATIONIS

Pemphigoid gestationis oblik je buloznog pemfigoida koji se javlja u trudnica i u puerperiju. Bolest je rijetka s incidencijom 1:50000 trudnoća. Većina pacijentica su multipare. Uz trudnoću ovaj oblik pemfigoida može biti povezan i s mola hidatidosa, koriokarcinomom ili Gravesovom bolesti. Pacijentice imaju veću prevalenciju autoimunih bolesti i HLA-B8, HLA-DR3 i HLA-DR4 antigena. Bolest se najviše pojavljuje u drugom i/ili trećem trimestru, a do spontane remisije dolazi nekoliko tjedana ili mjeseci postpartalno (28).

Klinički bolest karakteriziraju utikarijelni plakovi i/ili napeti mjehuri praćeni intenzivnim svrbežom koji karakteristično zahvaćaju periumbilikalnu regiju i brzo progrediraju u generaliziranu buloznu erupciju uz poštedu lica, sluznica, dlanova i tabana. Bule i vezikule nakon pucanja ostavljaju erozije koje su pokrivene krastama nakon kojih često zaostanu hiperpigmentacije (28). Glavni ciljni antigen je BP180-NC16A (90% pacijentica), dok je prevalencija anti-BP230 znatno manja (1).

Dijagnoza se uz anamnezu i klinički pregled, postavlja histološki, DIF-om i serološkim metodama. Bolest ima sklonost recidivima u sljedećim trudnoćama, a kod

25% žena se može pojaviti pri uzimanju oralnih kontraceptiva te za vrijeme menstruacije (28).

5.3. LINEARNA IGA DERMATOZA

Linearna IgA dermatosa polimorfan je oblik bulozne dermatoze s histološki prisutnim subepidermalnim mjehurom, a imunopatološki depozitima IgA duž dermalno-epidermalne granice (3). Bolest se može pojaviti u bilo kojoj dobi. Kod djece bolest ima drugačiju kliničku sliku i naziva se kroničnom buloznom dermatozom dječije dobi. Kod odraslih bolest se najviše javlja u ranim odraslim godinama i nakon 60. godine, a kod djece u predškolskoj dobi. Procijenjena incidencija je 0,2 - 2,3 na milijun stanovnika godišnje (29). U linearnoj IgA dermatosi prisutna su protutijela tipa IgA na ektodomenu BP180 koja se naziva LAD-1 (*linear IgA disease antigen*) i LABD97 (*linear IgA bullous disease antigen of 97kDa*). U malom broju seruma dokažu se protutijela na BP180-NC16A ili BP230 (1).

Klinička slika u odraslih i djece se razlikuje. Kod odraslih se bolest može prezentirati s napetim bulama na klinički nepromijenjenoj koži ili herpetiformnim izgledom s vezikulama na eritematoznoj podlozi. Lezije tipično zahvaćaju šire područje, dominantno na trupu i ekstremitetima, ali mogu zahvatiti i vlasište, genitalno područje i lice. U kroničnoj buloznoj dermatosi dječije dobi, tipična je pojava anularnih eritematoznih lezija s prstenom vezikula. Kod djece lezije se najviše javljaju na abdomenu, donjem dijelu leđa, bedrima, preponama, te oko očiju i usta. U 50% pacijenata zahvaćene su i sluznice, najčešće oralna sluznica i konjunktive. Ove lezije mogu cijeliti ožiljcima (29).

Dijagnoza se postavlja na temelju histopatološke slike subepidermalnog mjehura i katkad intrapapilarnih mikroapcesa, linearnih IgA depozita u nalazu DIF-a te nalaza seroloških testova (3).

5.4. PEMFIGOID SLUZNICA

Pemfigoid sluznica (stari naziv - cikatricijelni pemfigoid) zahvaća jednu ili više sluznica, najčešće oralnu i sluznicu oka. U 25% pacijenata dolazi i do zahvaćanja kože.

Dva puta je češći u žena i obično se pojavljuje nakon 60. godine života. Često epitelizira ožiljcima, što ovisi o lokalizaciji lezije (3,30). Autoantitijela tipa IgG i IgA usmjerena su prema BP180 i lamininu 332 kao glavnim antigenima. Anti-BP180 autoantitijela usmjerena su prema NC16A domeni i C-terminalnim ekstracelularnim epitopima. Vrlo je važno identificirati pacijente koji imaju anti-laminin 332 u serumu zato što oni imaju veći relativni rizik za razvoj malignoma. Također se mogu pojaviti i protutijela na BP230 ili $\alpha 6\beta 4$ integrin, što upućuje na zahvaćanje sluznice oka (1).

Klinički se najčešće prezentira lezijama na sluznici usne šupljine i na sluznici oka u obliku palpebralnih sinehija, kseroza i leukoma (ožiljak) rožnice koje mogu dovesti do gubitka vida. Erozije i ožiljci mogu zahvatiti i sluznicu ždrijela, grkljana, jednjaka i genitalija (3).

Dijagnoza se postavlja na temelju anamneze, kliničkog pregleda, nalaza histopatološke analize, nalaza DIF-a te seroloških testova (31).

5.5. ANTI-LAMININ $\gamma 1$ PEMFIGOID

Ovaj oblik pemfigoida klinički karakteriziraju napeti mjehuri na normalnoj ili eritematoznoj koži s tendencijom zahvaćanja akralnih područja. Ciljni antigen je protein bazalne membrane – laminin $\gamma 1$ težine 200-kDa (1).

5.6. LICHEN PLANUS PEMPHIGOIDES

Lichen planus pemphigoides prezentira se buloznim promjenama na koži zajedno s pojavom lichen planus-a. Ovaj oblik pemfigoida vrlo je rijedak i javlja se u mlađih pacijenata (40-50 godina), predominantno na udovima. Autoantitijela su usmjerena na C-terminalne epitope imunodominantne NC16A domene BP180 (1).

5.7. EPIDERMOLYSIS BULLOSA ACQUISITA

Stečena bulozna epidermoliza rijedak je oblik autoimune bulozne dermatoze koja zahvaća kožu i sluznice. Karakterizira je fragilna koža i epitelizacija erozija ožiljcima i postbuloznim milijama. Može se pojaviti u bilo kojoj dobi (3). Procijenjena incidencija je manja od 0,5 na milijun stanovnika godišnje (32). Autoantitijela tipa IgG ili IgA su

usmjerena prema kolagenu tipa VII (3) . Kolagen tipa VII glavna je strukturna komponenta sidrenih vlakana na dermalno-epidermalnoj granici. Imunodominantni epitopi smješteni su unutar aminoterminalne nekolagene domene - NC1 (1).

Opisuje se više kliničkih oblika bolesti: klasični/mehano-bulozni oblik i neklasični/nemehano-bulozni oblici. Neklasični oblici uključuju: oblik nalik na BP koji ima kliničke kriterije obje bolesti; oblik nalik na pemfigoid sluznica kojim klinički dominiraju sluznične lezije; IgA-EBA koji ima depozite IgA autoantitijela i Brunsting-Perryjevu bolest. Najčešći oblici su klasični i oblik nalik na BP. Promjene u svim oblicima nastaju na mjestima izloženim pritisku, te pacijenti potvrđuju kako se lezije javljaju nekoliko sati nakon minimalne traume. Kožni mjehuri traju dugo nakon čega nastaju erozije (32).

5.8. DERMATITIS HERPETIFORMIS (DUHRINGOVA BOLEST)

Dermatitis herpetiformis oblik je autoimune bulozne dermatoze udružen s gluten senzitivnom enteropatijom (celijakijom). Bolest je kronična, recidivirajuća, klinički pokazuje polimorfnost i praćena je intenzivnim svrbežom. Određeni HLA haplotipovi (HLA-B8, HLA-DR3, HLA-DQ2) vežu se uz dermatitis herpetiformis i gluten senzitivnu enteropatiju. Ovaj oblik bolesti zahvaća 10% pacijenata s celijakijom. Dok svi pacijenti s manifestnom bolešću imaju dokazanu celijakiju, nemaju svi istovremeno i gastrointestinalne simptome. Autoantitijela tipa IgA usmjerena su na epidermalnu/tkivnu transglutaminazu, endomizij i deaminirani gliadin. Ovi bolesnici također mogu imati neki drugi oblik autoimune dermatoze i u povećanom su riziku od nastanka gastrointestinalnih limfoma (3).

Klinički, bolest obilježava polimorfnost. Pojavljuju se eritematozne papule ili plakovi na kojima su prisutni rjeđe ili gušće herpetiformno raspoređeni mjehurići koji su ispunjeni bistrim ili hemoragičnim sadržajem. Promjene se predominantno javljaju na koljenima, laktovima, lopaticama, nadlakticama i glutealnoj regiji. Često su vidljive ekzorijacije zbog intenzivnog svrbeža. Rijetko zahvaća i usnu šupljinu (3).

Dermatitis herpetiformis može se definirati kao bolest koja se prezentira sa: simetričnim polimorfnim lezijama koje zahvaćaju tipično ekstenzorne dijelove ekstremiteta i sakralnu regiju, predominantnim infiltratima neutrofila u dermalnim papilama u histopatološkom nalazu, granularnim IgA depozitima u vršcima dermalnih papila, povezanošću s celijakijom i pozitivnim odgovorom na dijetu bez glutena (33).

6. TERAPIJA

6.1. Skupina pemfigusa

Sukladno europskim smjernicama za liječenje pemfigusa danas se kao prva linija terapije primjenjuje rituksimab, anti-CD20 protutijelo, u kombinaciji s prednisolonom u dozi od 1 mg/kg dnevno. Rituksimab se primjenjuje u dozi od 1000 mg prvog i četrnaestog dana terapije (2 x 1000 mg), te potom 500 mg nakon 12 i 18 mjeseci. Uz rituksimab uvodi se i prednisolon u prethodno navedenoj dozi, uz postupno snižavanje doze tijekom 3 do 6 mjeseci. Kada primjena rituksimaba nije moguća primjenjuje se prednisolon u dozi od 1 mg/kg dnevno uz postupno snižavanje doze tijekom duljeg vremena. Uz prednisolon se u tih bolesnika uvodi adjuvantna terapija, najčešće azatioprinom. U rjeđim slučajevima kortikosteroidi se mogu primijeniti i kao pulsna terapija, međutim taj oblik terapije se ne primjenjuje često. Kod bolesnika koji su refraktorni na primijenjenu terapiju dolazi u obzir primjena intravenskih imunoglobulina. Svakako treba provoditi i redovitu lokalnu terapiju (9).

6.2. Skupina pemfigoida

U liječenju buloznog pemfigoida prema trenutnim smjernicama primjenjuju se visokopotentni lokalni kortikosteroidi, najčešće 0,05%-klobetazol-propionat koji se aplicira na kožu čitavog tijela osim na lice (40 g/dan). Ovaj način primjene lokalnih kortikosteroida preporuča se primjenjivati kod srednje teških i teških oblika buloznog pemfigoida, dok se kod blagih oblika lokalni kortikosteroidi apliciraju isključivo na lezije. Međutim, u praksi se znatno češće primijenjuju oralni kortikosteroidi poput prednizolona u dozi od 0,5–0,75 mg/kg/dan. Uz peroralnu kortikosteroidnu terapiju može se primijeniti adjuvantna terapija iako je potreba za njom znatno rjeđa nego kod bolesnika koji boluju od pemfigusa. Kod refraktornih slučajeva moguće je primijeniti imunoglobuline, rituksimab, ciklofosamid ili omalizumab (9).

7. DIJAGNOSTIKA AUTOIMUNIH BULOZNIH DERMATOZA

Dijagnoza autoimunih buloznih dermatosa postavlja se na temelju anamneze, kliničke slike te laboratorijskih pretraga. Prvo je potrebno uzeti detaljnu osobnu i obiteljsku anamnezu. Dermatološki pregled podrazumijeva detaljan pregled kože i svih vidljivih sluznica. Osim toga uvijek je korisno učiniti i procjenu aktivnosti bolesti pomoću dostupnih skala (10).

Nakon toga potrebno je napraviti probatornu eksciziju kože ili sluznice za histopatološku dijagnostiku. Za potrebu histopatološke pretrage savjetuje se uzeti jedan čitavi mjehurić ili ako to nije moguće savjetuje se uzeti probatornu eksciziju koja zahvaća rub mjehura. Ova pretraga ima ograničen dijagnostički značaj međutim nalaz intra- ili subepidermalnog rascjepa i upalnog infiltrata može služiti kao početna orijentacija za diferencijaciju između skupine pemfigusa i pemfigoida (1).

Za direktnu imunofluorescenciju (DIF) potrebno je uzeti probatornu eksciziju perilezionalnog tkiva. Nakon što se učine kriostatski rezovi na tkivo se nanose antihumana antitijela obilježena imunofluorescentnim bojama te se nakon inkubacije ti preparati očitavaju pod imunofluorescentnim mikroskopom. Tom se metodom prikazuju mjesta vezivanja kompleksa antigen-antitijelo koji mogu biti smješteni intercelularno ili duž epidermo-dermalne granice. Ova dijagnostička metoda predstavlja zlatni standard u dijagnostici AIBD s osjetljivošću od 82 - 91% i specifičnošću od 98%. Manjkavost ove metode je što ne pruža točnu informaciju o vrsti ciljnog antigena. DIF mikroskopija omogućava razlikovanje vrste protutijela i mjesta vezanja kompleksa antigen-antitijelo. Primjerice, kod pemphigus vulgaris-a, pemphigus foliaceus-a i paraneoplastičkog pemfigusa u DIF-u se vidi intercelularno vezivanje IgG i/ili C3 komponente komplementa u epidermisu, dok se kod bolesti iz skupine pemfigoida vide linearni depoziti IgG i/ili C3 na dermalno-epidermalnoj granici. Moguća je daljnja diferencijacija subepidermalnih AIBD sukladno uzorku nazubljenosti (u-nazubljenost/n-nazubljenost). Depoziti granularnih depozita IgA u vršcima dermalnih papila karakteristični su za dermatitis herpetiformis, dok je linearna IgA dermatosa ime dobila na temelju nalaza DIF-a u kojem se vide linearni depoziti IgA duž epidermo-dermalne granice (1).

Indirektna imunofluorescentna (IIF) pretraga i ELISA su najčešće primjenjivane serološke dijagnostičke metode koje se primjenjuju u dijagnostici AIBD. Ovim metodama može se utvrditi vrsta i količina cirkulirajućih protutijela. Ovaj dijagnostički postupak je minimalno invazivan (vađenje krvi za razliku od biopsije) i ima prednost kod pacijenata kod kojih je znatno teže uzeti biopsiju poput djece ili nesuradljivih bolesnika. Serološka dijagnostika, uz tipičnu kliničku sliku u iznimnim slučajevima može biti dovoljna za postavljanje dijagnoze. Klasična indirektna imunofluorescentna pretraga koristi različite uzorke tkiva (supstrate) na koje se nanosi serum bolesnika u različitim razrjeđenjima, te potom antihumana antitijela obilježena imunofluorescentnim bojama. IIF metodom mogu se očitavati i komercijalno dostupni preparati koji za dijagnostiku koriste rekombinantne antigene. Rekombinantni antigeni koriste se i, u *imunoblottingu* i enzimski povezanim imunosorbentnim testovima (ELISA). ELISA testovi su vrlo korisni za praćenje aktivnosti bolesti. Danas su komercijalno dostupni i testovi kojima je moguće pretražiti veći broj seruma bolesnika što ubrzava dijagnostički postupak. Rana i pravodobna dijagnoza bolesti izrazito je važna kako bi se na vrijeme počelo s odgovarajućom terapijom (1).

7.1. HISTOPATOLOGIJA

Histopatološki moguće je utvrditi mjesto rascjepa u bioptatu kože ili sluznice, te se na temelju toga bolesti mogu svrstati u intra- ili subepidermalne bulozne dermatoze. Za histopatološku analizu potrebno je probatornom ekscizijom uzeti manji svježi mjehur u cijelosti ili bioptat koji sadrži i rub mjehura, nakon toga tkivo se pohranjuje u 4%-tnoj formalinskoj otopini. Svaka od AIBD ima svoje histopatološke karakteristike.

7.1.1. Skupina pemfigusa

Kod pemphigus vulgaris-a mjehur se nalazi intraepidermalno, dno mu čini bazalni sloj, a krov nazubljeni sloj epidermisa. U sadržaju mjehura vide se akantolitične stanice, a u gornjem dijelu dermisa mogu biti prisutni upalni infiltrati i edem. Kod pemphigus vegetans-a kao odraz vegetacija, koje karakteriziraju kliničku sliku, histološkom slikom dominiraju akantozna i papilomatoza. Kod pemphigus foliaceus-a histološka slika jednaka je kao kod vulgarnog pemfigusa međutim ovdje se akantoliza nalazi subkornealno, a ne suprabazalno. Kod endemskog oblika pemphigus foliaceus-

a histološka slika je jednaka kao kod sporadičnog PF-a. Pemphigus herpetiformis pokazuje raznoliku histološku sliku te nalaz histopatologije ovdje nije karakterističan. Pemphigus erythematosus pokazuje površinsku akantolizu s vakuolarnom degeneracijom bazalnog sloja i perivaskularnim infiltratima limfocita. Paraneoplastički pemfigus pokazuje varijabilnu kliničku prezentaciju pa tako i varijabilnu histološku sliku; prisutan je suprabazalni akantolitički mjehur uz moguću prisutnost nekroze keratinocita i vakuolarne degeneracije bazalnih keratinocita. IgA pemfigus karakteriziraju subkornealne i intraepidermalne pustule ispunjene neutrofilima, eozinofilima te rjeđe akantolitičkim stanicama uz neutrofilne infiltrate u dermisu (3).

7.1.2. Skupina pemfigoida

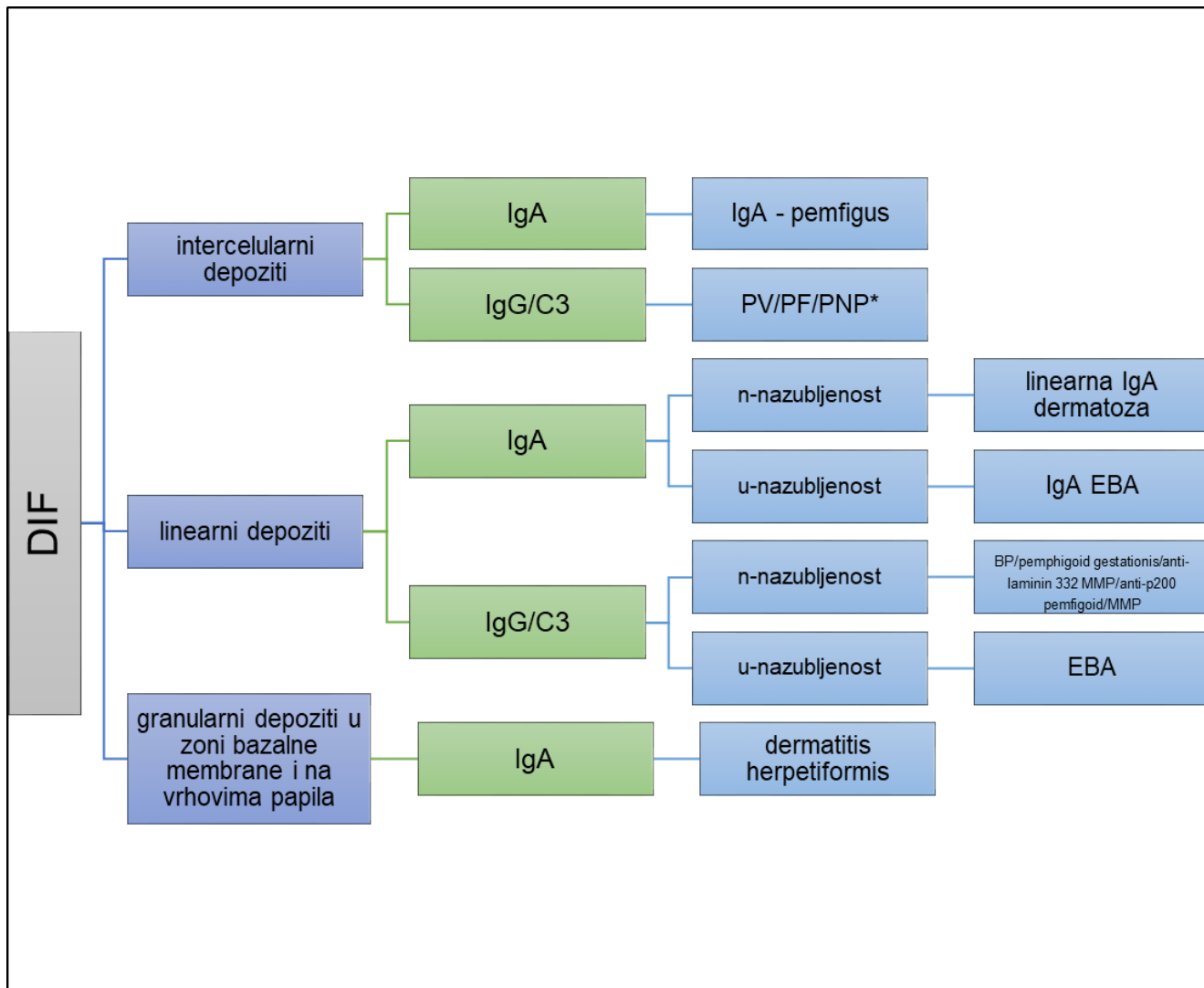
Kod buloznog pemfigoida vidljiv je subepidermalni mjehur s nitima fibrina i eozinofilnim leukocitima unutar mjehura. U slučaju da se probatorna ekscizija učinila na eritematozno promijenjenoj koži tada se u dermisu ispod dna subepidermalnog mjehura može naći upalni infiltrat limfocita, eozinofila i neutrofila, dok su u vršcima dermalnih papila mikroapcesi - nakupine neutrofila i eozinofila. Pemfigoid sluznica histološki karakterizira subepidermalni mjehur s gustim upalnim infiltratom eozinofila i neutrofila u dermisu i submukozi. U kasnijim fazama bolesti vidljiva je fibroza i vaskularna proliferacija, tj. nastajanje ožiljka. Kod bolesnica s pemfigoid gestationis analizom uzorka biopsije utikarijelne lezije utvrđi se površinski i duboki perivaskularni limfocitarni infiltrat s eozinofilima. Nakon što plakovi postanu edematozniji uzorci pokazuju edem dermisa, spongiozu i nekrozu bazalnih stanica na vrhu dermalnih papila. Bule pokazuju subepidermalni mjehur ispunjen eozinofilima s inflamatornom infiltracijom gornjeg dijela dermisa limfocitnim stanicama, neutrofilima i eozinofilima. Vaskularni plakovi okruženi su infiltratom limfocita, histiocita, eozinofila i neutrofila. Linearna IgA dermatitoza u histološkoj slici pokazuje subepidermalni mjehur s katkad intrapapilarnim mikroapcesima. Epidermolysis bullosa acquisita pokazuje subepidermalni mjehur s upalnim stanicama čiji broj ovisi o kliničkoj slici. Dermatitis herpetiformis pokazuje subepidermalni mjehur s rubnim mikroapcesima koje čine većinom neutrofili i poneki eozinofil (3).

7.2. DIREKTNNA IMUNOFLUORESCENCIJA (DIF)

Direktna imunofluorescencija (DIF) ili primarna imunofluorescencija je tehnika koja se koristi u laboratorijskoj dijagnostici bolesti kože, bubrega i ostalih organa. U DIF-u se koriste protutijela obilježena fluorokromima koja se apliciraju na tkivo pacijenta uzeto probatornom ekscizijom. Fluorokromi su molekule koji sadrže elektrone koji kada se obasjaju svjetlošću određene valne duljine ulaze u nestabilno, više energetske stanje. Spontano, elektroni se vraćaju u bazično energetske stanje i pri tome emitiraju svjetlost dulje valne duljine u vidljivom spektru svjetlosti. Konjugati protutijela i fluorokroma vežu se na ciljane antigene u tkivu te nakon izlaganja tkiva ultraljubičastom zračenju dolazi do fluoresciranja molekula fluorofora koje je vidljivo fluorescentnim mikroskopom. U dermatovenerologiji najčešće se koristi fluorescein izotiocijanat (12).

U dijagnostici autoimunih buloznih dermatozata ova metoda i dalje se smatra zlatnim standardom. DIF-om je moguće prikazati autoantitijela vezana in vivo na antigene u koži ili sluznici. Optimalan uzorak u dijagnostici AIBD je perilezionalna biopsija veličine 3 - 4 mm. Važno je uzeti biopsijski uzorak perilezionalno jer u slučaju da je uzorak uzet iz same lezije zbog prekrivanja autoantitijela upalom, moguć je negativan rezultat DIF-a (12). Potom se uzorak smrzava na -20°C ili konzervira u izotoničnoj otopini NaCl do daljnje obrade. Na temelju obrasca vezanja protutijela konjugiranih s molekulama fluorokroma odnosno fluorescentnog signala vidljivog mikroskopom moguće je procijeniti o kojoj se skupini autoimunih buloznih dermatozata radi i odrediti vrstu autoantitijela vezanih za antigene (IgG/IgA) (Slika 2). DIF može odrediti grupu AIBD, ali ne i precizniji podtip bolesti zato što ne daje informaciju o točnoj vrsti autoantitijela koja su vezana za tkivo. U skupini pemfigusa, DIF pokazuje intercelularno vezanje IgG i/ili C3, ili IgA unutar epidermisa i/ili epitela. U skupini pemfigoida, linearni depoziti IgG i/ili C3 vidljivi su na dermo-epidermalnom spoju. Linearan uzorak na dermo-epidermalnoj granici dalje se može diferencirati po obrascu nazubljenja na n-nazubljene uzorke i u-nazubljene uzorke. Kod n-nazubljenih uzoraka lukovi su zatvoreni s gornje strane, a kod u-nazubljenih uzoraka su zatvoreni s donje strane. Obrazac u-nazubljenosti karakterističan je kod vezivanja autoantitijela za kolagen tipa VII u epidermolysis bullosa acquisita (EBA), dok je n-nazubljenost vidljiva kod svih ostalih tipova bolesti u skupini pemfigoida (Slika 3). U dermatitis herpetiformis DIF

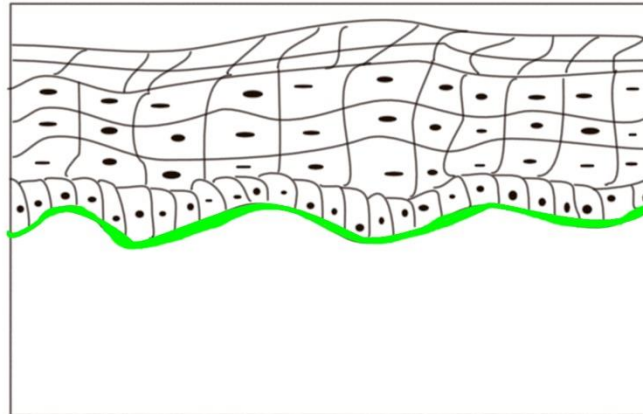
pokazuje granularne depozite IgA autoantijela u dermalnim papilama. Linearna IgA dermatitoza ime je dobila na temelju nalaza DIF-a, a to su linearni depoziti IgA duž epidermo-dermalne granice. Za daljnju diferencijaciju ciljnih antigena u pojedinim skupinama bolesti potrebna je serološka dijagnostika (5).



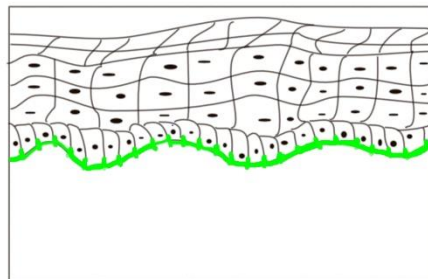
Slika 2 Diferencijalna dijagnoza autoimunih buloznih dermatitoza iz perilezionalnih biopata na temelju direktne imunofluorescence (5).

BP, pemphigoid bullosus; EBA, epidermolysis bullosa acquisita; MMP, mucous membrane pemphigoid, pemphigoid sluznica; PF, pemphigus foliaceus; PNP, pemphigus paraneoplasticu; PV, pemphigus vulgaris.

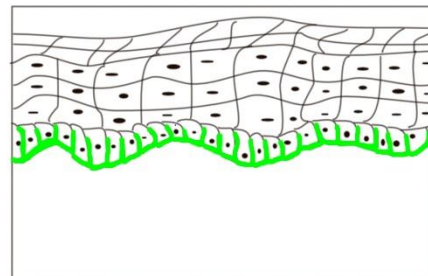
*moguće u kombinaciji s linearnim depozitima



Linearni depoziti u zoni bazalne membrane



n-nazubljenost



u-nazubljenost



Slika 1 Shema uzoraka nazubljenosti u DIF-u. Primjer uzoraka n-nazubljenosti i u-nazubljenosti. Adaptirano prema referenci (5).

7.3. SEROLOŠKA DIJAGNOSTIKA AUTOIMUNIH BULOZNIH DERMATOZA

Serološka dijagnostika AIBD temelji se na detekciji i diferencijaciji autoantitijela u serumu bolesnika. Kao supstrat za test koriste se različiti uzorci tkiva (ljudska koža, jednjak majmuna, mokraćni mjehur štakora) u kojima se vezanje autoantitijela prikazuje pomoću indirektna imunofluorescencije (IIF). U serološke metode ubraja se i enzimski povezani imunosorbentni test (ELISA) te *immunoblotting* (1) (Slika 4).

7.4. INDIREKTNA IMUNOFLORESCENCIJA (IIF)

Indirektna imunofluorescencija (IIF) je metoda detekcije autoantitijela u serumu bolesnika. Zbog visoke specifičnosti koristi se kao standardna metoda za detekciju bolesti (1).

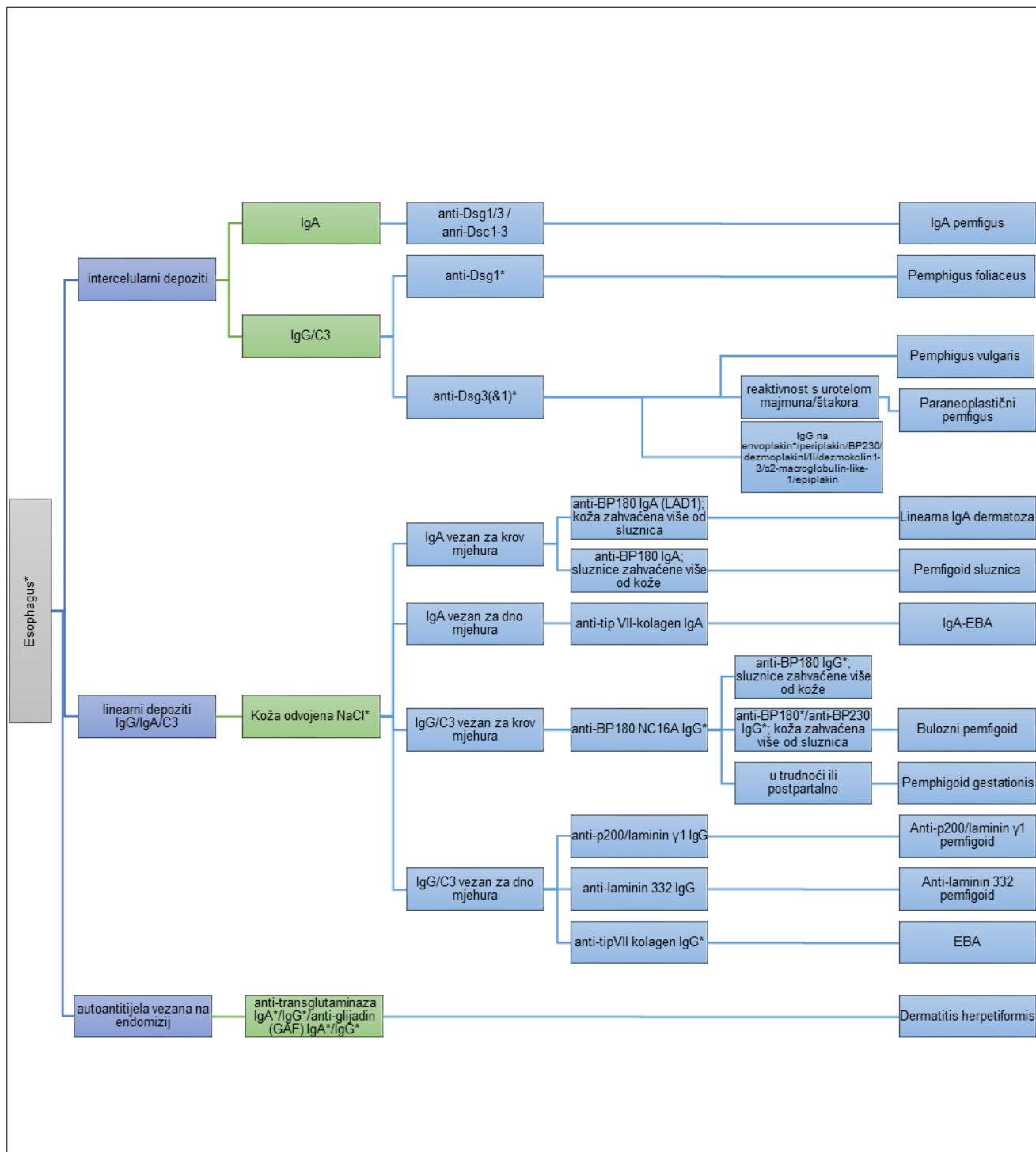
Za izvođenje pretrage može se koristiti nekoliko različitih tkiva, i to jednjak majmuna ili zamorca (za skupinu pemfigusa i pemfigoida), raslojen uzorak kože čovjeka u otopini 1M NaCl (skupina pemfigoida), mokraćni mjehur majmuna ili štakora (paraneoplastični pemfigus) (1,4). Karakteristična su dva uzorka imunofluorescencije - fluorescencija poput saća koja upućuje na vezanje autoantitijela intercelularno u epidermisu (skupina pemfigusa) i linearni depoziti duž dermalno-epidermalnog spoja nastali vezivanjem autoantitijela na proteine bazalne membrane (skupina pemfigoida ili epidermolysis bullosa acquisita) (1).

Kada se IIF radi na tkivu jednjaka majmuna osjetljivost testa je 81 - 100%, a specifičnost 89 - 100% te se može smatrati vrlo dobrom metodom za postavljanje dijagnoze različitih oblika pemfigusa. Kako se radi o tkivu sluznice, veća je ekspresija Dsg3 nego Dsg1 pa tako pokazuje veću osjetljivost za PV nego PF kod kojeg su prisutna autoantitijela samo na Dsg1. Negativni rezultati testa imaju pouzdanu prediktivnu vrijednost za isključenje dijagnoze pemfigusa. U slučaju buloznog pemfigoida, 68 - 73% slučajeva se pokazalo pozitivnima na protutijela zone bazalne membrane sa specifičnošću od 97% (1).

Uzorak kože u kojega je na umjetan način stvorena separacija u području lamina lucida bazalne membrane idealan je supstrat za IIF pretragu kod bolesnika sa subepidermalnim buloznim dermatozama. Ova se separacija dobije na način da se uzorak kože ostavi 72 sata u 1M otopini NaCl nakon čega dolazi do njezina parcijalnog

odvajanja u području lamina lucida bazalne membrane pa je na taj način optimalan supstratna za detekciju antitijela u zoni bazalne membrane. Osjetljivost ove metode je 73 - 96%, a specifičnost 97%. Na temelju obrasca vezanja autoantijela moguće je odrediti o kojoj se skupini radi pa tako anti-BP180, anti-BP230 i anti- $\alpha\beta$ 4 integrin protutijela pokazuju fluoresciranje na gornjem dijelu ove separacije (krovu mjehura) i ukazuju na BP, pemfigoid gestationis, linearnu IgA dermatozu i anti-BP180 pemfigoid sluznica. S druge strane, anti-tip VII kolagen, anti-laminin 332 i anti-laminin γ 1 vežu se na donji dio umjetnog mjehura (dno mjehura) upućujući na EBA, anti-laminin-332-tip pemfigoid sluznica i anti-laminin γ 1 pemfigoid (1).

Uzorci mokraćnog mjehura štakora ili majmuna koriste se kod sumnje na paraneoplastički pemfigus. Ovaj uzorak omogućuje dobru detekciju plakina i omogućava razlikovanje paraneoplastičkog pemfigusa od ostalih oblika iz skupine pemfigusa. Kako su envoplakin, periplakin i dezmozoplakini visokoekspimirani u tkivu mjehura ovaj uzorak pokazuje osjetljivost od 74% i visoku specifičnost od 99 - 100% pa u slučaju pozitivne IgG aktivnosti s urotelom smatra se da se radi o paraneoplastičkom pemfigusu. Suprotno, negativan rezultat imunofluorescencije ne isključuje dijagnozu paraneoplastičkog pemfigusa i potrebno je napraviti pretrage i drugim serološkim metodama (1).



Slika 2 Diferencijalna dijagnoza autoimunih buloznih dermatozna na temelju serološke detekcije autoantitijela (5).

Dsc, dezmkolin; Dsg, dezmgolein; EBA, epidermolysis bullosa acquisita;

**dostupni komercijalni testovi*

7.5. SEROLOŠKO TESTIRANJE POMOĆU REKOMBINANTNIH ANTIGENA

Ciljni antigeni mogu se identificirati pomoću tri glavne metode: monospecifične indirektno imunofluorescencije (IIF), enzimski povezanim imunisorbentnim testom (ELISA), i *imunoblott* testovima. Izabirući samo imunodominantne epitope i brišući one nespecifične poboljšana je osjetljivost i specifičnost ovih testova. Primjerice, kreiran je rekombinantni tetramer imunodominantne regije BP180-NC16A u obliku BP180-NC16A-4X i na taj način poboljšana imunoreaktivnost i dijagnostička efikasnost u serološkoj dijagnostici buloznog pemfigoida. Drugi primjer je u dijagnostici dermatitisa herpetiformisa i celijakije gdje je kreiran glijadin-analogni fuzijski peptid (GAF-3X) koji sadrži tri repetitivne modificirane kopije peptida (1).

7.5.1. ENZIMSKI POVEZANI IMUNOSORBENTNI TEST (ELISA)

ELISA testovi bazirani na rekombinantnim ciljnim antigenima široko su dostupni i često upotrebljavani testovi u dijagnostici AIBD. Koriste se u postavljanju točnog podtipa autoimune bulozne dermatoze na temelju detaljne diferencijacije specifičnosti autoantitijela. Uz to, ELISA omogućava kvantitativno mjerenje razine autoantitijela što doprinosi praćenju dinamike bolesti i učinka terapije. Druge prednosti ELISA-e su dostatnost za postavljanje dijagnoze, niža cijena, komercijalna dostupnost, standardizacija, objektivni podatci, jednostavno korištenje i automatizacija procesa. Komercijalni ELISA sustavi postoje za detekciju Dsg1 i Dsg3 u pemfigusu, envoplakina u paraneoplastičnom pemfigusu, BP180, BP230 i tip VII kolagena u skupini pemfigoida, i IgG i IgA na deaminirani glijadin i transglutaminazu u dermatitis herpetiformis-u. Najbolja detekcija buloznog pemfigoida pokazala se kombinacijom rezultata ELISA-e s BP180 i BP230 antigenima. Tako je kod svih pacijenata koji su suspekti na bulozni pemfigoid uputno u slučaju negativnih rezultata testa na anti-BP180, napraviti i test na anti-BP230. U specijaliziranim laboratorijima moguća je detekcija rjeđih autoantitijela kao što su anti-laminin γ 1, anti-dezmokolin, anti-laminin 332 i anti-BP180. Iako je ELISA visokoosjetljiv i visokospecifičan tip dijagnostike nekada može doći do pozitivnih rezultata bez prisutnosti odgovarajuće kliničke slike ili drugih laboratorijskih nalaza (1).

7.5.2. MULTIPARAMETARSKA ELISA

Multiparametarska ELISA omogućava jednostavniju i bržu dijagnostiku od jednostavnih ELISA testova. Ova metoda omogućava da se više različitih ciljnih antigena istodobno postavi u susjedne jažice na mikropločici i simultano detektiraju autoantitijela. Tako se multiparametarska ELISA smatra mogućom zamjenom kao prva linija serološke dijagnostike umjesto IIF kroz više koraka. Postoje dva oblika - prvi test obuhvaća pet ciljnih antigena: Dsg1, Dsg3, BP180, BP230 i tip VII kolagen, dok drugi test uz navedene sadržava i antigen envoplakin. Rezultati ovih testova u većini slučajeva su jednoznačni s pojedinačnim testovima (1).

7.5.3. BIOCHIP

BIOCHIP testovi pružaju mogućnost analize više rekombinantnih antigena u jednom koraku. U ovoj metodi supstrati su vezani na milimetarske BIOCHIP-ove raspoređene na reakcijska polja mikroskopskih stakalca. Posebna tehnika inkubacije omogućava paralelnu inkubaciju svih uzoraka u standardiziranim, jednakim uvjetima. Ova metoda obuhvaća dvije različite tehnike primjene rekombinantnih antigena. U prvoj, ciljni antigen eksprimiran je u kulturi ljudskih stanica – HEK293 koja omogućava autentično konformacijsko slaganje proteina i post-translacijsku modifikaciju. Transficirane i kontrolne stanice vežu se na BIOCHIP jedne do drugih što omogućava razlikovanje stvarno pozitivnog seruma koji pokazuje glatko do fino, granularno fluoresciranje u citosolu kod transficiranih stanica od seruma koji reagira s ostalim komponentama stanice – fluorescencija jezgara i citoplazme svih vezanih stanica. Ova metoda obuhvaća rekombinantne antigene za Dsg1, Dsg3, BP230 i tip VII kolagen. Kod drugog oblika ove metode, purificirani rekombinantni antigeni kao što su BP180-NC16A-4X i GAF-3X direktno su vezani na BIOCHIP. U slučaju da je serum pozitivan područje s ciljnim antigenom će fluorescirati prema specifičnom obrascu (1). Uz klasični BIOCHIP postoje i BIOCHIP mozaici koji koriste klasične uzorke tkiva zajedno s rekombinantnim antigenima. Ovakav pristup omogućava istovremenu detekciju autoantitijela i potvrdno razlikovanje istih u jednoj inkubaciji, što posljedično skraćuje vrijeme dijagnostičkog postupka kompleksnih slučajeva. BIOCHIP mozaik se sastoji od 4 komponente: vezani rekombinantni BP180 NC16A, HEK stanice s BP230, uzorak kože odvojen otopinom soli i uzorak jednjaka majmuna. Ovaj mozaik pokazao se kao

dobar izbor za pemfigoid gestationis, s osjetljivošću od 100%. Mozaik koji sadrži uz navedene i imunodominatnu domenu tipa VII kolagena pokazao se visokoosjetljivim pa je dijagnostički relevantan za detekciju EBA. Uz to postoji i noviji tip mozaika koji uključuje rekombinirani laminin 332 za dijagnozu anti-laminin 332 pemfigoida (1,5).

7.5.5. IMUNOBLOTTING

Immunoblot / Western blot je tehnika koja se koristi za analizu proteina i pruža semi-kvantitativne ili kvantitativne podatke. Sastoji se od nekoliko koraka: priprema uzorka (ekstrakcija i mjerenje koncentracije proteina), odvajanje proteina po veličini pomoću elektroforeze na poliakrilamidnom gelu, fiksacija proteina na nitroceluloznoj membrani, vezanje proteina pomoću specifičnih primarnih antitijela, inkubacija sa sekundarnim antitijelom konjugiranim fluorescentnom molekulom, detekcija fluoresciranja vezanih antitijela s ciljnim antigenima, denzitometrijska analiza proteinskih bandova od interesa pomoću softvera (33).

Koriste se rekombinantni proteini ili ekstrakti dermisa, epidermisa, goveđe gingive, amnionske membrane i keratinocita iz kulture te se vrši detekcija rijetkih autoantitijela kao što su anti-laminin $\gamma 1$, anti-laminin 332, anti-LAD-1 (ektodomena BP180), antitijelo na C-terminalni dio BP180, anti- $\alpha 6\beta 4$ integrin, anti-dezmoplakin i anti-tip VII kolagen. Ovi testovi koriste se rijetko i samo u specijaliziranim laboratorijima. Primjerice, kod pacijenata kod kojih je postavljena sumnja na pemfigoid i rezultati DIF-a su pozitivni, ali uz odsutstvo reaktivnosti autoantitijela u komercijalnim ELISA testovima, *imunoblotting* se koristi za prikaz ciljnih antigena izvan imunodominatnih domena. Testovi su se pokazali loši u detekciji ciljnih antigena s dominantno konformacijskim epitopima pa se ova metoda ne preporuča za dijagnostiku PV-a i PF-a odnosno za anti-Dsg protutijela (1,5).

8. SEROLOŠKO PRAĆENJE AKTIVNOSTI BOLESTI

U nekoliko tipova autoimunih buloznih dermatozata titar autoantitijela u serumu pacijenta korelira s aktivnošću bolesti. Ovakav obrazac vidljiv je kod autoantitijela: anti-Dsg1, anti-Dsg3, anti-BP180 i anti-kolagen VII. IIF metoda se bazira na serijama razrijeđenih seruma i titar protutijela može ovisiti o tipu supstrata zbog varijabilne

ekspresije antigena, to rezultira prikazom semikvantitativnih podataka te je interpretacija rezultata subjektivna i time neadekvatna za procjenu aktivnosti bolesti. Nasuprot tome, ELISA testovi pokazuju rezultate koji su objektivni i kvantitativni pa se koriste u mnogim laboratorijima za rutinsko praćenje aktivnosti bolesti. Iako se ova metoda u većini slučajeva pokazala korisnom za praćenje bolesti, u nekim slučajevima ta korelacija nije bila savršena pa tako treba uzeti u obzir mogućnost da je bolest klinički aktivna s negativnim rezultatima ELISA testova i obrnuto ili da nekada titar protutijela ne prati aktivnost bolesti. Zaključno, iako su moguća poneka odstupanja, ELISA testovi vrijedan su klinički alat za naknadno praćenje titra protutijela i time aktivnosti bolesti pa se koriste za adaptaciju terapije i praćenje terapijskog odgovora - prema dobivenim vrijednostima prilagođava se doza imunosupresijske terapije. Primjerice, kada klinički nema vidljivih lezija i titar protutijela pokaže pad ili je nepostojeći moguće je reducirati ili ukinuti terapiju. Isto tako, pomoću ove metode moguće je predvidjeti ponovni relaps bolesti pojavom porasta titra protutijela bez vidljive kliničke manifestacije. Procijenjeno je da oko 30% pacijenata s buloznim pemfigoidom pokazuje klinički relaps unutar jedne godine od pojave bolesti te je titar IgG anti-BP180 autoantijela kod njih puno viši. Sličan obrazac pokazao se i kod određivanja vrijednosti titra anti-kolagen tip VII autoantitijela (1).

Osim praćenja titra protutijela, kao vrijedan biomarker za predviđanje relapsa buloznog pemfigoida pokazale su se molekule koje sudjeluju u mehanizmima nastanka upale. To su citokini: interleukin 17 (IL17), interleukin 23 (IL23) i CXCL10, te matriks-metaloproteinaza-9 (MMP-9) koji pokazuju inicijalno više vrijednosti kod pacijenata koji su kasnije imali relaps bolesti. Uz to, pojačana ekspresija glukokortikoidnog receptora beta u stanicama epitela kože, u pacijenata s BP-om pokazuje neuspjeh terapije i predviđa relaps bolesti. Relaps u bolesnika s pemfigusom karakterizira ponovna pojava povišene razine B-limfocita i niska razina CD4+ T-limfocita. Zaključno, u budućnosti, opisano novo područje praćenja bolesti pomoću prediktivnih biomarkera moglo bi koristiti kliničarima u titraciji terapije, ali i samim pacijentima kako bi se pripremili na moguće ishode bolesti (1).

Tablica 2.1. Dijagnostički važne kliničke i imunopatološke karakteristike glavnih AIBD (5).

TIP	PEMPHIGUS VULGARIS	PEMPHIGUS FOLIACEUS	PARANEOPLASTIČNI PEMFIGUS
AUTOANTITIJELA	anti-Dsg3, anti-Dsg1 (IgG)	anti-Dsg1 (IgG)	anti-Dsg3, anti-BP230, anti-periplakin, anti-envoplakin, anti-desmoplakin 1 i 2, anti-plektin, anti-dezmoklin, anti- α 2 makroglobulin 1, anti-epiplakin (IgG)
KLINIČKE KARAKTERISTIKE	-kožni mjehuri i/ili erozije uz lezije na sluznicama, pozitivan Nikolski - 3 podtipa: 1) mukozno-dominantan s ograničenim zahvaćanjem kože (dominatni anti-Dsg3) 2) mukokutani (jednako anti-Dsg3 i anti-Dsg1) 3) kutani (dominatno anti-Dsg1 s malo anti-Dsg3)	-površinske erozije na seborejičnim područjima prekrivene ljuskanjem -bez zahvaćanja sluznice	-AIBD udružena s malignom (rjeđe benignom) neoplazmom - klinički fenotip je različit -predominatno zahvaća oralnu mukozu, ostale sluznice rjeđe -kutane lezije uključuju: lezije nalik na pemfigus, lezije nalik na BP, lezije nalik na erythema multiforme, lezije nalik lichen planus -zahvaćanje sluznice bronhiola
LABORATORIJSKA DIJAGNOSTIKA	-ELISA za anti-Dsg3, anti-Dsg1	-ELISA ili IIF za anti-Dsg1	-Western blot ili imunoprecipitacija ekstrakta keratinocita za anti-envoplakin i anti-periplakin, komercijalni ELISA test na N-terminalni dio envplakina
PRAĆENJE AKTIVNOSTI BOLESTI	-titar anti-Dsg3 i anti-Dsg1 korelira s aktivnosti bolesti	-titar anti-Dsg1 korelira s aktivnosti bolesti	-

Tablica 2.2. Dijagnostički važne kliničke i imunopatološke karakteristike glavnih AIBD (5).

TIP	BULOZNI PEMFIGOID	PEMPHIGOID GESTATIONIS	PEMPHIGOID SLUZNICA
AUTOANTITIJELA	anti-BP180 (IgG,A,E) anti-BP230 (IgG)	anti-BP180 NC16A, anti-BP230 (10%) (IgG)	anti-BP180 (NC16A i LAD-1) (IgG, IgA), anti-laminin 332 (IgG)
KLINIČKE KARAKTERISTIKE	-napete bule i erozije na koži uz moguće utikarijske i eritematozne lezije -intenzivan svrbež -negativan Nikolski -teži slučajevi →zahvaćanje sluznica u 15-20% pacijenata	-dermatoza u trdnoći-najčešće u trećem trimestru, moguće i u druhomu postpartalno -utikarijalni eritem, rijetko mali mjehuri -javlja se i u kasnijim trudnoćama	-predominantno zahvaćanje sluznice usta, očiju i genitalija -komPLICIRA se zahvaćanjem konjuktivalne sluznice koja može posljedično dovesti do sljepoće -prisutnost anti-laminin 332 upućuje na razvoj malignoma u 25% pacijenata
LABORATORIJSKA DIJAGNOSTIKA	-ELISA ili IIF za rutinsku dijagnostiku anti-BP180 NC16A, ELISA za anti-BP230 -kod seruma bez anti-NC16A koristi se imunoblot na druge domene BP180	-ELISA za anti-Bp180 NC16A ili IIF u sklopu BIOCHIP mozaika	-imunprecipitacija, Western bolt, ELISA za anti-BP180 NC16A - Western blot za anti-LAD-1 -BIOCHIP mozaik za anti-laminin 332
PRAĆENJE AKTIVNOSTI BOLESTI	-titar anti-BP180 NC16A korelira s aktivnosti bolesti		

Tablica 2.3 Dijagnostički važne kliničke i imunopatološke karakteristike glavnih AIBD (5).

TIP	LINEARNA IgA DERMATOZA	ANTI-P200/ANTI-LAMININ γ 1 PEMFIGOID	EPIDERMOLYSIS BULLOSA ACQUISITA	DERMATITIS HERPETIFORMIS
AUTOANTITIJELA	anti-LAD, anti-LABD97 (IgA)	anti p200, anti-laminin γ 1 (IgG)	anti-kolagen tip VII (IgG, IgA)	Anti-glijadin, anti-endomizij, anti-TG2, anti-TG3 (IgA, IgG)
KLINIČKE KARAKTERISTIKE	-heterogeni fenotip -vezikobulozne lezije kože i sluznica	-heterogeni fenotip nalik na BP ili inflamatori oblik EBA -lezije zarastaju bez ožiljaka ili milija -sluznice su zahvaćene u 20% pacijenata -češće palmoplantarno zahvaćanje nego u BP-u	-zahvaća kožu i sluznice -mehanobulozni oblik karakterizira fragilnost kože, napeti mjehuri i erozije na neupaljenoj koži na dijelovima izloženim mehaničkoj traumi -lezije mogu zarastati ožiljcima i milijama -upalna varijanta razvije se u kl. Sliku nalik na BP, MMP ili LAD	-udružen s glutensenzitivnom enteropatijom -grupirane vezikule i papule predominantno na laktovima, koljenima i stražnjici
LABORATORIJSKA DIJAGNOSTIKA	-DIF pokazuje linearne depozite IgA duž epidermodermalne granice, IIF na koži odvojenoj s NaCl pokazuje vezanje autoantitijela na epidermalnoj strani	-IIF kože odvojene NaCl pokazuje hvatanje anti-p200 za dno mjehura -ELISA za C-terminalni rekombinantni dio laminina γ 1	-DIF pokazuje u-nazubljenost -IIF pokazuje na koži odvojenoj NaCl vezanje protutijela za dno mjehura -Western blot na ekstraktu humanog dermisa -ELISA za NC1 i NC2 domenu kolagena VII -IIF baziran na BIOCHIP mozaiku	-DIF, IIF -ELISA za detekciju IgA (IgG) autoantitijela na epidermalnu i tkivnu transglutaminazu i deaminirani glijadin analog (GAF)
PRAĆENJE AKTIVNOSTI BOLESTI			-vrijednosti titra protutijela dobivene ELISA testom koreliraju s aktivnosti bolesti	

9. ZAKLJUČAK

Porastom prosječnog očekivanog trajanja života i kontinuiranim unaprjeđenjem dijagnostičkih metoda došlo je do porasta incidencije autoimunih buloznih dermatosa, osobito buloznog pemfigoida. Kako bi se postavila točna dijagnoza potrebno je točno odrediti koji ciljni antigeni odnosno koja vrsta autoantitijela sudjeluje u patogenezi bolesti. Točna dijagnostika igra ključnu ulogu određivanju odgovarajuće terapije, te predikciji prognoze bolesti. Današnji visokoosjetljivi i visokosenzitivni testovi na temelju serološke dijagnostike omogućuju detekciju autoantitijela u 90% klinički potvrđenih slučajeva AIBD. Uz to, ELISA testovi u većine AIBD omogućuju praćenje titra protutijela i time prognoziraju tijek razvoja bolesti, djelotvornost terapije i određuju daljnji terapijski postupak. Daljnji razvoj dijagnostike, istraživanje bazičnih patofizioloških mehanizama i kliničke studije novih terapijskih opcija omogućiti će u budućnosti još detaljniju i bržu dijagnostiku te veću efektivnost terapije autoimunih buloznih dermatosa.

10. ZAHVALA

Ovim putem htjela bi se zahvaliti svojoj mentorici prof. dr. sc. Branki Marinović na savjetima i pomoći tijekom izrade ovog diplomskog rada.

Također bi se posebno zahvalila svojoj obitelji i prijateljima na motivaciji, strpljenju, razumijevanju i velikoj podršci tijekom ovih šest godina studiranja.

11. LITERATURA

1. Saschenbrecker S, Karl I, Komorowski L, Probst C, Dährnich C, Fechner K, i sur. Serological diagnosis of autoimmune bullous skin diseases. *Front Immunol.* 2019;10:1974.
2. Lugović Mihić L. Vesiculobullous and pustular dermatoses. U: Šitum M, Goren A. *Dermatovenerology. Textbook and atlas.* Zagreb: Medicinska naklada; 2021. str. 172.-188.
3. Marinović B. Stečene vezikulozne i bulozne dermatoze. U: Basta-Juzbašić, A i sur. *Dermatovenerologija.* Zagreb: Medicinska naklada; 2014. str. 229.-249.
4. Marinović B. Autoimune bulozne dermatoze. *Medicus.* 2007;16(1):37-41.
5. Witte M, Zillikens D, Schmidt E. Diagnosis of autoimmune blistering diseases. *Front Med.* 2018;5:296.
6. Di Lernia V, Casanova DM, Goldust M, Ricci C. Pemphigus vulgaris and bullous pemphigoid: Update on diagnosis and treatment. *Dermatol Pract Concept.* 2020;10(3):e2020050.
7. Costan VV, Popa C, Hâncu MF, Porumb-Andrese E, Toader MP. Comprehensive review on the pathophysiology, clinical variants and management of pemphigus (Review). *Exp Ther Med.* 2021;22(5):1335.
8. Marinovic B, Lipozencic J, Jukic IL. Autoimmune blistering diseases: Incidence and treatment in Croatia. *Dermatol Clin.* 2011;29(4):677–9.
9. van Beek N, Zillikens D, Schmidt E. Bullous autoimmune dermatoses. *Dtsch Ärztebl Int.* 2021;118: 413-20.
10. Joly P, Horvath B, Patsatsi A, Uzun S, Bech R, Beissert S, i sur. Updated S2K guidelines on the management of pemphigus vulgaris and foliaceus initiated by the european academy of dermatology and venereology (EADV). *J Eur Acad Dermatol Venereol.* 2020;34(9):1900–13.
11. Kridin K, Schmidt E. Epidemiology of pemphigus. *JID Innov.* 2021;1(1):100004.
12. Shetty V, Subramaniam K, Rao R. Utility of immunofluorescence in dermatology. *Indian Dermatol Online J.* 2017;8(1):1-8.

13. Leshem YA, Katzenelson V, Yosipovitch G, David M, Mimouni D. Autoimmune diseases in patients with pemphigus and their first-degree relatives. *Int J Dermatol.* 2011;50(7):827–31.
14. Parameswaran A, Attwood K, Sato R, Seiffert-Sinha K, Sinha A a. Identification of a new disease cluster of pemphigus vulgaris with autoimmune thyroid disease, rheumatoid arthritis and type I diabetes. *Br J Dermatol.* 2015;172(3):729–38.
15. Kridin K, Jones VA, Patel PM, Zelber-Sagi S, Hammers CM, Damiani G, i sur. Patients with pemphigus are at an increased risk of developing rheumatoid arthritis: a large-scale cohort study. *Immunol Res.* 2020;68(6):373–8.
16. Chiu YW, Chen YD, Hua TC, Wu CH, Liu HN, Chang YT. Comorbid autoimmune diseases in patients with pemphigus: a nationwide case-control study in Taiwan. *Eur J Dermatol.* 2017;27(4):375–81.
17. Ramachandran V, Phan K, Smith SD. Association between pemphigus and systemic lupus erythematosus: a systematic review and meta-analysis. *An Bras Dermatol.* 2021;96(2):243–5.
18. Kridin K, Zelber-Sagi S, Comaneshter D, Cohen AD. Ulcerative colitis associated with pemphigus: a population-based large-scale study. *Scand J Gastroenterol.* 2017;52(12):1360–4.
19. Kridin K, Kridin M, Shalom G, Cohen AD. The coexistence of pemphigus and psoriasis: a systematic review and meta-analysis. *Immunol Res.* 2019;67(1):134–41.
20. Vodo D, Sarig O, Sprecher E. The genetics of pemphigus vulgaris. *Front Med.* 2018;5:226.
21. Hans-Filho G, Aoki V, Bittner NRH, Bittner GC. Fogo selvagem: endemic pemphigus foliaceus. *An Bras Dermatol.* 2018;93(5):638–50.
22. Aslanova M, Yarrarapu SNS, Zito PM. IgA pemphigus. U: StatPearls. Treasure Island (FL): StatPearls Publishing; 2022.
23. Paolino G, Didona D, Magliulo G, Iannella G, Didona B, Mercuri SR, i sur. Paraneoplastic pemphigus: Insight into the autoimmune pathogenesis, clinical features and therapy. *Int J Mol Sci.* 2017;18(12):2532.

24. Messersmith L, Krauland K. Pemphigus Vegetans. U: StatPearls. Treasure Island (FL): StatPearls Publishing; 2022.
25. Karray M, Badri T. Pemphigus herpetiformis. U: StatPearls. Treasure Island (FL): StatPearls Publishing; 2022.
26. Pratasava V, Sahni VN, Suresh A, Huang S, Are A, Hsu S, i sur. Bullous pemphigoid and other pemphigoid dermatoses. *Medicina (Mex)*. 2021;57(10):1061
27. Miyamoto D, Santi CG, Aoki V, Maruta CW. Bullous pemphigoid. *An Bras Dermatol*. 2019;94(2):133–46.
28. Hadžavdić Ljubojević S, Lipozenčić J, Grgec Ljubojević D. Kožne bolesti i trudnoća. U: Basta-Juzbašić A i sur. *Dermatovenerologija*. Zagreb: Medicinska naklada; 2014. str. 559.-564.
29. Bennett CN, Fong M, Yadlapati S, Rosario-Collazo JA. Linear IgA dermatosis. U: StatPearls. Treasure Island (FL): StatPearls Publishing; 2022.
30. Tolaymat L, Hall MR. Cicatricial pemphigoid. U: StatPearls. Treasure Island (FL): StatPearls Publishing; 2022.
31. Kamaguchi M, Iwata H. The diagnosis and blistering mechanisms of mucous membrane pemphigoid. *Front Immunol*. 2019;10:34.
32. Koga H, Prost-Squarcioni C, Iwata H, Jonkman MF, Ludwig RJ, Bieber K. Epidermolysis bullosa acquisita: The 2019 update. *Front Med*. 2019;5.
33. Mishra M, Tiwari S, Gomes AV. Protein purification and analysis: next generation Western blotting techniques. *Expert Rev Proteomics*. 2017;14(11):1037–53.
34. Bieber K, Kridin K, Emtenani S, Boch K, Schmidt E, Ludwig RJ. Milestones in personalized medicine in pemphigus and pemphigoid. *Front Immunol*. 2021;11:591971.

12. POPIS TABLICA I SLIKA KORIŠTENIH U RADU

POPIS TABLICA:

Tablica 1 Karakteristična protutijela u autoimunim buloznim dermatozama (Prema: Saschenbrecker S, Karl I, Komorowski L, Probst C, Dährnich C, Fechner K, i sr. Serological diagnosis of autoimmune bullous skin diseases. Front Immunol. 2019;10)	3
Tablica 2.1.,2.,3. Dijagnostički važne kliničke i imunopatološke karakteristike glavnih AIBD (Prema: Witte M, Zillikens D, Schmidt E. Diagnosis of autoimmune blistering diseases. Front Med. 2018;5)	32,33,34.

POPIS SLIKA:

Slika 1 Shema ljudske kože s naznačenim ciljnim antigenima u autoimunim buloznim dermatozama (Nacrtano prema: Saschenbrecker S, Karl I, Komorowski L, Probst C, Dährnich C, Fechner K, i sur. Serological diagnosis of autoimmune bullous skin diseases. Front. Immunol. 2019;10, str.2.)	5
Slika 2 Diferencijalna dijagnoza autoimunih buloznih dermatoza iz perilezionalnih bioptata na temelju direktne imunofluorescencije. (Prema: Witte M, Zillikens D, Schmidt E. Diagnosis of autoimmune blistering diseases. Front. Med. 2018; 5:296, str. 3.)	23
Slika 3 Shema uzoraka nazubljenosti u DIF-u. Primjer uzoraka n-nazubljenosti i u-nazubljenosti (Nacrtano prema: Witte M, Zillikens D, Schmidt E. Diagnosis of autoimmune blistering diseases. Front. Med. 2018;5:296, str.4.)	24
Slika 4 Diferencijalna dijagnoza autoimunih buloznih dermatoza na temelju serološke detekcije autoantitijela. (Prema: Witte M, Zillikens D, Schmidt E. Diagnosis of autoimmune blistering diseases. Front. Med. 2018;5:296, str. 5.)	27

13. ŽIVOTOPIS

Rođena sam 5. listopada 1997. u Varaždinu. Osnovnoškolsko i srednjoškolsko obrazovanje stekla sam u Varaždinu. 2004. godine upisala sam II. Osnovnu školu Varaždin te 2012. Prvu gimnaziju Varaždin. Tijekom školskih dana aktivno sam se bavila sportom te pokazivala interes za prirodoslovne predmete sudjelovanjem u natjecanjima. Medicinski fakultet Sveučilišta u Zagrebu upisala sam u akademskoj godini 2016./2017. Tijekom fakulteta sudjelovala sam na kongresima i različitim edukacijama. Tijekom šeste godine studija, u tijeku pandemije COVID-19 radila sam na cijeplnom punktu Doma zdravlja Istok. Tečno govorim engleski jezik, uz osnove njemačkog i španjolskog jezika.