

# Današnje mogućnosti rekonstrukcije palca šake

---

**Andrović Knežević, Tea**

**Master's thesis / Diplomski rad**

**2015**

*Degree Grantor / Ustanova koja je dodijelila akademski / stručni stupanj:* **University of Zagreb, School of Medicine / Sveučilište u Zagrebu, Medicinski fakultet**

*Permanent link / Trajna poveznica:* <https://um.nsk.hr/um:nbn:hr:105:538354>

*Rights / Prava:* [In copyright](#)/[Zaštićeno autorskim pravom.](#)

*Download date / Datum preuzimanja:* **2024-08-11**



*Repository / Repozitorij:*

[Dr Med - University of Zagreb School of Medicine Digital Repository](#)



**SVEUČILIŠTE U ZAGREBU  
MEDICINSKI FAKULTET**

**Tea Andrović Knežević**

**Današnje mogućnosti rekonstrukcije palca  
šake**

**DIPLOMSKI RAD**



**Zagreb, 2015.**

**SVEUČILIŠTE U ZAGREBU**

**MEDICINSKI FAKULTET**

**Tea Andrović Knežević**

**Današnje mogućnosti rekonstrukcije palca  
šake**

**DIPLOMSKI RAD**



**Zagreb, 2015.**

Ovaj diplomski rad izrađen je u Klinici za plastičnu, rekonstrukcijsku i estetsku kirurgiju Medicinskog fakulteta Sveučilišta u Zagrebu i Kliničke bolnice Dubrava pod vodstvom prof. dr. sc. Rada Žica, dr. med. i predan je na ocjenu u akademskoj godini 2014./2015.

## Popis i pojašnjenje kratica

MCP – metakarpofalangealni zglob

CMC – karpometakarpalni zglob

IP – interfalangealni zglob

# SADRŽAJ

1. SAŽETAK	
2. SUMMARY	
3. UVOD .....	1
3.1. Relevantna anatomija .....	2
4. REKONSTRUKCIJA .....	4
4.1. Indikacije .....	4
4.2. Procjena i planiranje .....	5
4.3. Metode .....	7
4.4. Podjela po razini oštećenja .....	18
4.5. Komplikacije .....	20
5. ZAHVALE .....	22
6. LITERATURA .....	23
7. ŽIVOTOPIS .....	26

## 1. Sažetak

### Današnje mogućnosti rekonstrukcije palca šake

Ljudska šaka jedno je od najupečatljivijih obilježja čovjeka koja ga čine drugačijim od životinja, a tu razliku i djelotvornost čine karakteristike ljudskog palca. Palac je drugačiji od ostalih prstiju po svojem položaju, što ima 2 a ne 3 falange, od kojih je distalna šira od proksimalne, a pripadajuća metakarpalna kost mobilnija je od drugih. Dok je kod ostalih prstiju najbitnija pokretnost, za karakterističnost funkcije palca zaslužni su stabilnost, dužina palca i oponirajući položaj.

Zbog posebnosti palca, u slučaju njegovog manjka ili oštećenja kompromitirane su sve radnje ljudske šake, pa i cijele ruke. Jasno je zašto je bitno rekonstruirati palac, čak i ako dođe do gubitka nekog drugog prsta. Pri planiranju operacije uzima se u obzir veliki broj čimbenika – razina na kojoj je oštećenje nastalo (u slučaju traume) ili do koje su strukture nerazvijene (u slučaju prirođenog manjka), stanju ostatka ruke, muskulature tenara, i o samom pacijentu - njegovoj dobi, zanimanju, sveukupnom zdravlju i zahtjevima. U skoro stoljetnoj povijesti pokušaja što bolje rekonstrukcije, opisane su i isprobane brojne metode, a u ovom radu osvrnut ću se na one koje su u uporabi danas. Tehnike uključuju replantaciju amputiranog palca, različite režnjeve, zamjenu palca drugim prstom (nožnim palcem, 2. prstom ruke) i osteoplastiku. Varijacije u tehnici vode do različitih ishoda, čineći pojedine pogodnijim za različita oštećenja.

**Ključne riječi:** palac, rekonstrukcija, trauma, kongenitalne anomalije

## 2. Summary

### **Contemporary possibilities of reconstruction of the thumb**

The human hand is one of the most distinct features that differentiate human from animal, and its difference and efficacy comes from characteristics of the thumb. The thumb is different from other fingers by its position, having 2 phalanges rather than 3, where the distal one is thicker than the proximal, and the associated metacarpal bone is more mobile than the others. While the most important attribute in other fingers is their mobility, thumb's characteristic function is due to its stability, length and opposition.

Because of these specific characteristics of the thumb, in case of maldevelopment, damage or loss of the thumb, all the human hand's actions are compromised. The importance of thumb reconstruction is clear, even if it means losing some other finger. During planning of the operation many factors are taken in count - the level of damage (in case of trauma) or undeveloped structures (if congenital defect), state of the rest of the hand, of the thenar muscles, and the patient himself - patient's age, profession, overall health and requests. In nearly hundred years of striving to achieve the best reconstruction, many methods are described and tried, and this paper will overview ones being used today. Methods include replantation of the amputated thumb, a number of flaps, substitution of thumb with another finger and osteoplastics. Variations in technique lead to different results, making each one more suitable for different defects.

**Keywords:** thumb, reconstruction, trauma, congenital anomalies

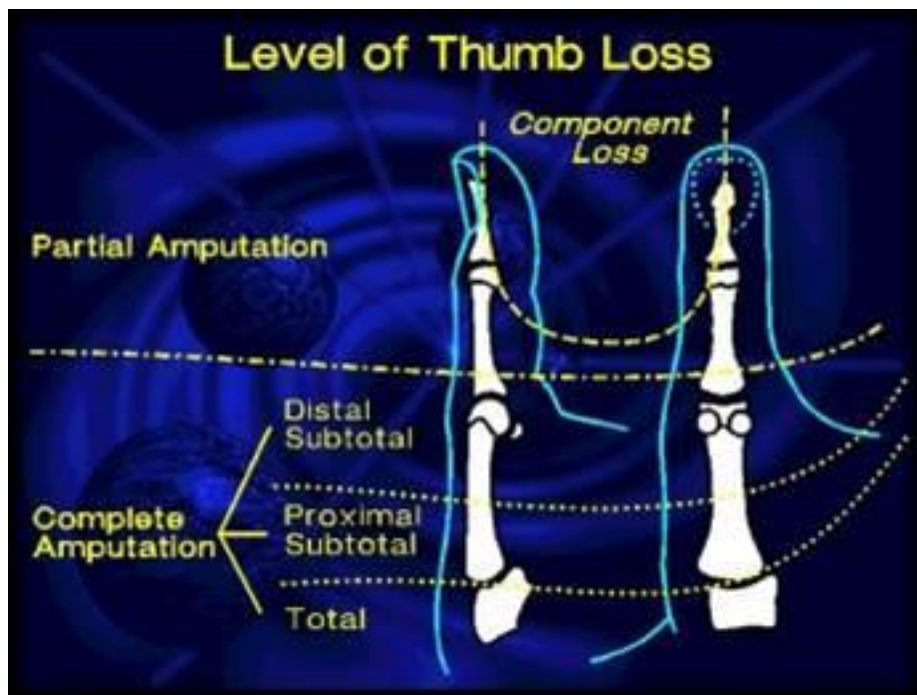


### 3. Uvod

Palac je prst ključan za specifičnu funkciju ljudske šake. Tek postojanje palca omogućuje hvat, bilo precizni pincetni, lateralni ili grubi hvat čija je odlika snaga. Bez palca otežane su ili onemogućene mnoge svakodnevne radnje i većina zanimanja, narušen je izgled čovjeka i kvaliteta življenja.

Palac se razlikuje od drugih prstiju: ima samo 2 falange dok drugi prsti imaju 3, postavljen je odvojeno, krajnje radijalno, i metakarpalna kost s kojom je uzglobljen najpomičnija je. Važnost palca, i prema tome veći prioritet rekonstrukcije istog spram ostalih prstiju, leži u njegovoj funkciji. Osim kretnji koje može izvesti kao i drugi prsti: fleksija, ekstenzija, adukcija i abdukcija, položaj mu omogućuje i oponiranje, preduvjet za hvatove.

Rekonstrukcija je potrebna u slučajevima kongenitalnih anomalija ili traume. Hipoplazija i aplazija prirođeni su nedostaci koji mogu pogoditi palac. Traume su veoma raznolike a uglavnom se razlikuju amputacija i gubitak pojedinih komponenti.



Slika 1. Podjela amputacija po razinama (javna domena)

Prvi pokušaj da se palac zamijeni ekvivalentom sa stopala, ali bez uspostavljanja mikrovaskularnih anastomoza, izvedeo je Nicoladoni još 1898. Različiti oblici operacija isprobavani su unatrag zadnjih 100 godina, a neurovaskularni otočni režnjevi s drugih prstiju i slobodni prijenos nožnog palca razvijeni su u zadnjih 40 do 50 godina. Prvu mikrokiruršku operaciju prijenosa drugog nožnog prsta izvedeo je Young u Kini 1966. god, a nožnog palca 1968. Cobbett u UK (Cobbett JR, 1969.).

Cilj rekonstrukcije, ukratko, je vratiti funkciju, stabilnost i izgled palca – točnije vratiti osjet, osigurati stabilnost IP i MCP zglobova, postići adekvatnu snagu da bi bilo moguće suprostavljati drugim prstima, pravilan položaj i držanje, pokretnost CMC zgloba, a u konačnici, postići optimalno funkcioniranje ruke (Heitmann & Levin, 2002.). Littler sumira funkcije palca u ovih 5 komponenti: stabilnost, snaga, pokretnost, osjet i držanje (Littler JW, 1956.). Treba imati na umu da rekonstruirani prst nikad ne može biti jednako djelotvoran kao zdravi, neozlijeđeni prst, ali se puno može postići dobro odabranom i pravilno izvedenom tehnikom rekonstrukcije.

### **3.1. Relevantna anatomija**

Palac, digitus pollex, smješten je na šaci radijalno od ostalih prstiju. Skelet mu čine 2 falange, proksimalna i distalna, a proksimalno je uzglobljen s prvom metakarpalnom kosti.

Kretnje palca i mišići koji ih omogućuju su:

Fleksija – m. flexor pollicis brevis

Ekstenzija – m. extensor pollicis longus i brevis

Adukcija – m. adductor pollicis i malim dijelom flexor brevis te opponens

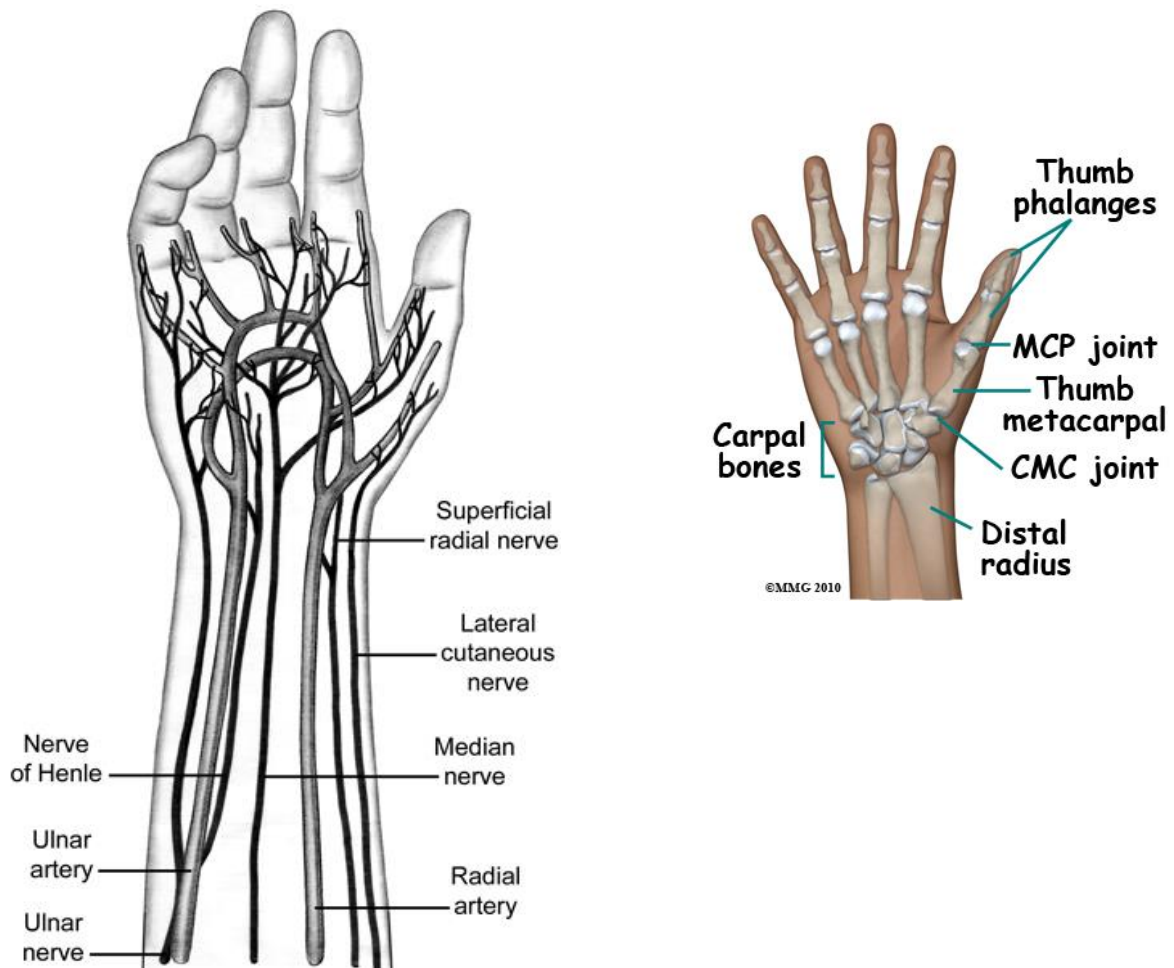
Abdukcija – m. abductor i djelomično flexor brevis

Opozicija – m opponens pollicis, uz pomoć flexor brevis i adductor pollicis

+ Repozičija – extenzori i dugi abduktor

Palac prima arterijsku krv preko terminalnih ogranaka radijalne arterije. Venska krv palca skuplja se preko arcus venosus palmaris profundus i superficialis te rete venosum dorsale manus i odvodi radijalno preko v. cephalicae (Platzer 2003).

Motornu inervaciju za mišiće tenara palac dobiva od (mišićnih grana) n. medianusa i manjim dijelom ulnarisa, a za ekstenzorne mišiće, kao i osjetnu inervaciju, od n. radialisa.



Slika 2. a) Krvna i živčana opskrba šake; b) zglobovi palca (javna domena)

## **4. Rekonstrukcija**

Rekonstrukcija može biti izvedena unutar 24 sata od ozljede, unutar 3 dana, 7 dana ili elektivno. Tempiranje je bitno zbog varirajuće opasnosti od komplikacija. Pritom je prioritet postizanje zarastanja rane, a tek potom postizanje funkcije. Dakle prvo se treba pobrinuti da je rana čista i zatvorena te nema gubitka krvi, a tek nakon osiguravanja zdravog zarastanja može se razmotriti povratak mobilnosti (pasivni i aktivni opseg kretnji), živčanog provođenja, stabilnost zglobova itd. Kod potpune replantacije slijedi se redosljed spajanja komponenti od stabilizacije kosti, šava tetiva, spajanja krvnih žila do živaca. Sve strukture moraju biti spojene jer samo je tako omogućen oporavak funkcije, a nema svrhe od spajanja natrag palca koji se ne može koristiti.

Ozljede interfalangealnog ili metakarpofalangealnog zgloba koje se ne mogu funkcionalno rekonstruirati najbolje je riješiti artrodezom, a u slučaju oštećenog karpometakarpalnog zgloba palca može se napraviti artroplastika mekim tkivom jer je od svih zglobova njegova pomičnost najbitnija za adekvatnu funkciju palca. Gubitak skeleta se zbrinjava anatomskom redukcijom okolnog tkiva i fiksacijom, a manjak mekog tkiva nadoknađuje se režnjevima ili graftovima. Odabir režnja ovisit će o mjestu, veličini i obliku defekta, stanju donorskog mjesta i naravno iskustvu kirurga.

### **4.1. Indikacije**

Potreba za rekonstrukcijom javlja se u slučajevima traume, aplazije ili hipoplazije. Bitna razlika je u tome da su u slučaju amputacije, do ozljede bile prisutne normalne strukture, a u slučaju kongenitalnog manjka moguće je da je razvoj struktura poput kostiju, živaca i žila izostao.

Nije svaka ozljeda ili manjak palca ujedno i indikacija. Hoće li operacija biti indicirana, jako ovisi o pacijentovim željama i potrebama, kao i spolu, dobi i zdravlju općenito. Povratak funkcije operacijom se ne podrazumijeva, a pacijentu rezultat ponuđene metode može estetski biti nezadovoljavajuć. Zato da bi se operacija izvela, potreban je motiviran pacijent koji će surađivati, kao i dobro očuvane potporne strukture i mnogi drugi faktori. Zahtjevna operacija rekonstrukcije palca kontraindicirana je u pacijenata s kratkim očekivanim trajanjem života, vaskularnim bolestima, nemogućnošću povrata osjeta i kroničnim bolestima (Dellon AL, 1986.). Također se ne preporuča pokušaj operacije kod osoba koje su na manjak palca naviknute, ili koji su se navikli ne koristiti dotičnu ruku. Dobro zarasla amputacija može imati bolju funkciju nego replantirani prst, koji je bolan ili bez funkcije.

## **4.2. Procjena i planiranje**

Pri pregledu, ozljeda palca smješta se u kontekst cijele šake jer su za ključne funkcije palca potrebni i palac i ostatak šake. Gleda se stanje mekog tkiva, korijena nokta, tetiva i njihovih hvatišta, zglobova, koštanog tkiva i neurološki status. Nakon toga treba uzeti u procjenu i pacijentovu dob, općenito zdravlje, zanimanje i zahtjeve.

Palac je iz praktičnih razloga podijeljen u regije koje zbog više faktora određuju vrstu rekonstrukcije koja se može izvršiti. Opisali su ih Kleinman i Strickland. Podjela je po trećinama, a regije čine distalna falanga, proksimalna i metakarpalni segment.

Postoje određeni faktori na koje valja obratiti pažnju. Jedan od temelja solidne rekonstrukcije je očuvani i funkcionalni CMC. Palac s ukočenim i nepomičnim IP i MCP

može dobro funkcionirati dokle god je CMC u dobrom stanju. Za bolni, ukočeni CMC može se razmotriti artroplastika.

Rekonstrukcija će biti otežana ako postoje kontrakture od opsežnih ožiljaka ili veći manjak kože u interdigitalnom prostoru, a pokušaj da se takav defekt korigira često nije uspješan.

Već je rečeno da su za radnje koje obavlja palac potrebni i drugi prsti, jer s njima palac dolazi u kontakt. Trebaju imati optimalnu duljinu, poziciju i pokretnost. Međutim, ukočeni, kratki ili neosjetljivi prsti koji ne mogu služiti svojoj svrsi, mogu biti upotrijebljeni za produljenje (*on-top plasty*) ili zamjenu (policizacija, prijenos palca s noge na ruku) palca.

Vidljivi manjak ne mora korespondirati s manjkom funkcije. Amputacija palca može lijepo zarasti, a pacijent razvije kompenzatorne načine zaobilaženja uporabe bataljka te se neće naviknuti da upotrebljava teško rekonstruirani prst. Zbog velike raznolikosti koju pokazuju ozljede palca i zbog individualnih razlika u načinima na koje se ljudi nose sa svojim stanjem, može biti teško procijeniti pravu težinu stanja i opseg štete, i prema tome mogućnost ili potrebu za rekonstrukcijom (Eaton CJ, 2006.).

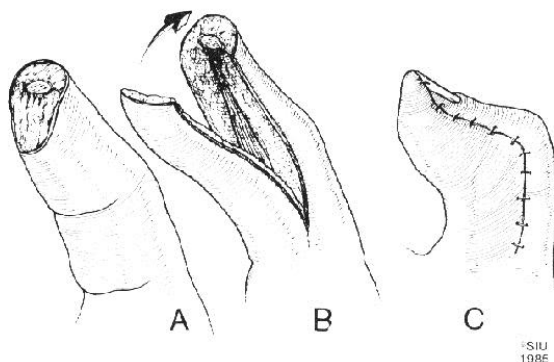
Konačno, bitno je prilagoditi se pacijentovim očekivanjima - uspjeh u tehničkoj izvedbi može biti estetski užas za bolesnika. Da li je pacijentu bitnija funkcija, ili izgled i društveno doživljavanje? Važno je pomoći pacijentu da stekne pravi dojam (npr. fotografijama) o tome što je realno izvedivo u njegovom slučaju. Ako je izgledno da će osoba biti nezadovoljna postignutim, funkcionalno ili estetski, može se razmotriti opcija postavljanja proteze.

### 4.3. Metode

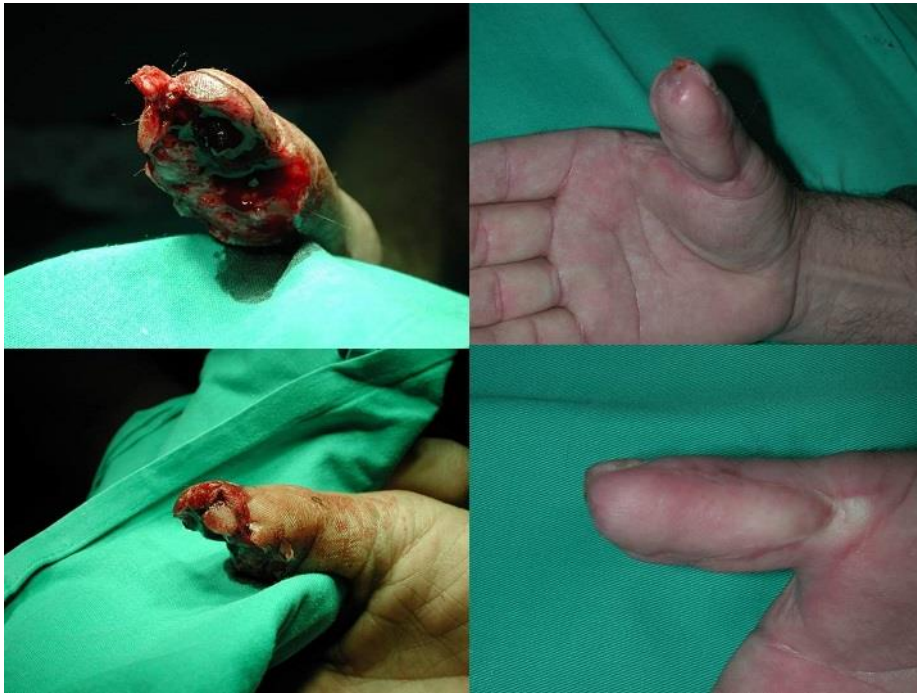#### REŽNJEVI

Režnjevi se koriste za pokrivanje defekta mekih tkiva, a odabir tehnike najviše ovisi o veličini defekta. Primjena režnjeva usmjerena je više na pokrivanje defekta nego li na nadoknadu duljine prsta. Manjak tkiva manji od 1 cm može se pokriti slobodnim transplantatom kože ili V-Y kliznim režnjem, a može se ostaviti i da sekundarno zacijeli. Za veće gubitke, pogotovo ako su izložene tetive i kost, potrebne su kompliciranije tehnike, što uključuje primjenu otočnih režnjeva na neurovaskularnim peteljčkama i ukrižene režnjeve s II prsta.

**Klizni režanj s dlana** (*palmar advancement flap*) – takozvani Mobergov režanj, dobra je opcija za defekte velike 1-2 cm (veće od pola jagodice distalne falange palca). Za pokrivanje, na defekt se dovodi dobro inervirano tkivo s palmarne strane palca, pri čemu se odlično restaurira osjet (Tupper J, Miller G, 1985). Dodatni pomak režnja može se dobiti tako da se proksimalno napravi transversalna oslobađajuća incizija (za manji pomak; nastala rana pokrije se slobodnim transplantatom kože), z-plastika na tenaru ili se režanj napravi po principu V-Y. Tako se ujedno i smanji rizik od pojave kontraktura.



Slika 3. Shema izvođenja Mobergovog režnja (javna domena)

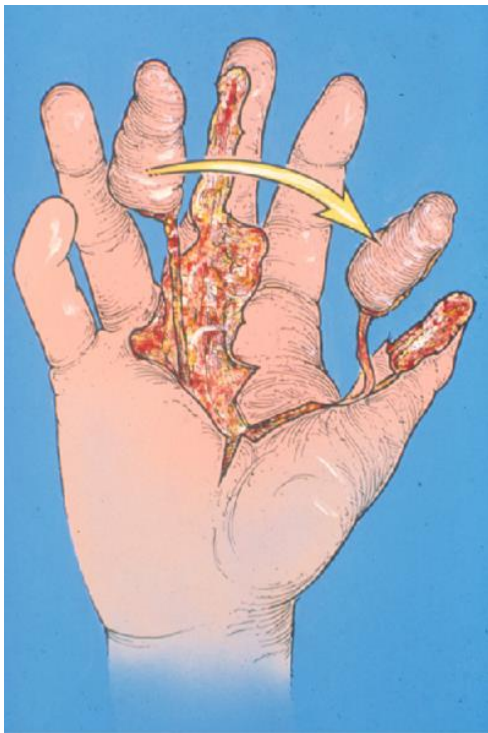


Slika 4. Rekonstrukcija V-Y reznjem (fotografije preuzete iz arhive Klinike za plastičnu kirurgiju KB Dubrave)

**Heterodigitalni reznjanj** (*heterodigital / cross-finger flap reconstruction*) – primjenjuje se kod gubitka cijele palmarne površine palčane distalne falange, a donorsko mjesto je dorzum proksimalne falange indexa. Takva ozljeda prevelika je za klizni reznjanj, a običnim transplantatom ne dobiva se dovoljno izdržljiva, bezbolna koža. Tehnika je pouzdana, dobro se podnosi, dobiva se reznjanj kvalitetne krvne opskrbe (Foucher G, Braun JB, 1979.) a estetski nezadovoljavajući rezultat i kontrakture su rijetki. Baza reznjanja je njegova radijalna strana, koja se odvaja tek nakon 14 dana. Radi povrata boljeg osjeta, razvijene su varijante reznjanja koje uključuje i osjetnu granu radijalnog živca (Gaul JS Jr, 1969.) ili ogranke radijalnog i medijanog živca (dvojno inervirani križni reznjanj prstiju/dual innervated cross-finger flap) (Hastings H 2nd, 1987). Pri odvajanju takvog reznjanja treba obratiti posebnu pažnju na proksimalnu poprečnu inciziju da se ne oštete grane živca.



**Neurovaskularni otočni režanj na peteljci** (*neurovascular island pedicle*, Littlerov režanj) – koristi se kod ekstenzivnog gubitka mekog tkiva palčane palmarne strane i kod gubitka terminalne intervencije. Uzima se s prsta s intaktnom inervacijom, a najčešće je donorsko mjesto ulnarna strana srednjeg ili 4. prsta. S odgovarajućom indikacijom, izvođenje ove tehnike je opravdano, jer se vraća dobra inervirana koža na palac. Međutim, rijetko koja odrasla osoba nauči prepoznavati dobiveni osjet kao da potječe s palca, usto je tehnički zahtjevnije od heterodigitalnog reznja, žrtvuje palmarni osjet s ulnarne strane nekog drugog prsta, a moguće komplikacije uključuju nekrozu reznja, nepodnošenje hladnoće i ukočenost donorskog prsta, pa se danas rjeđe izvodi (Azari KK, Andrew Lee WP, 2011.).

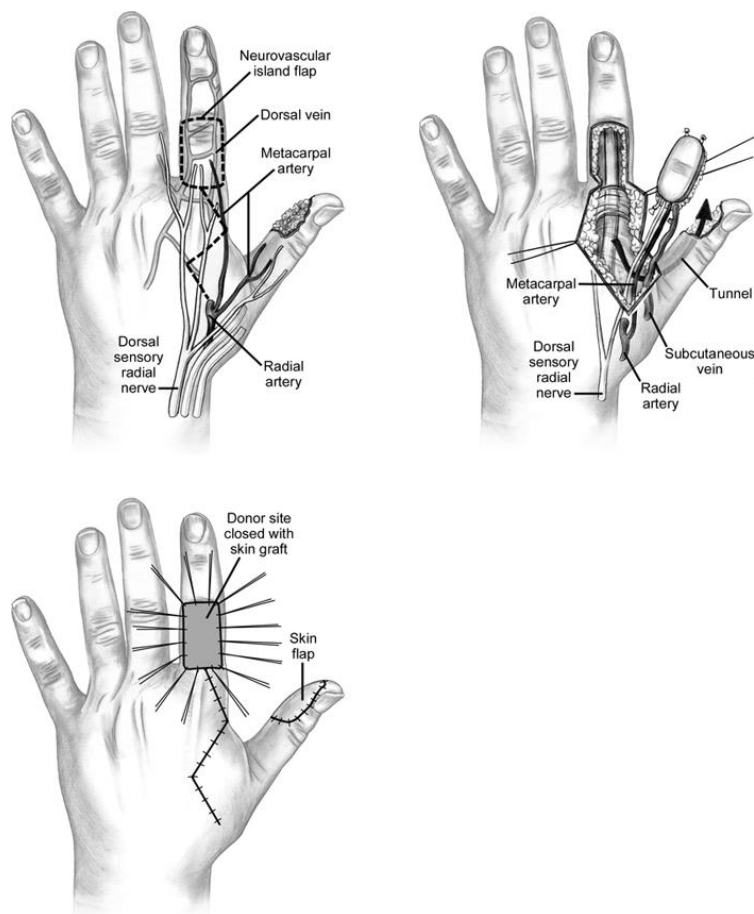


Slika 5. Prijenos otočnog reznja (javna domena)

**Osteofasciokutani podlaktični režanj** – dobro vaskularizirani režanj kože i kosti. Koristi se uglavnom kod amputacija na razini metakarpalne kosti, a preduvjet je očuvana opskrba krvlju preko ulnarne arterije. Živčana opskrba dobiva se prijenosom neurovaskularnog reznja na peteljci s 3. ili 4. prsta. Prednost metode je da se ne mora izvoditi u više stadija, a dobiveni

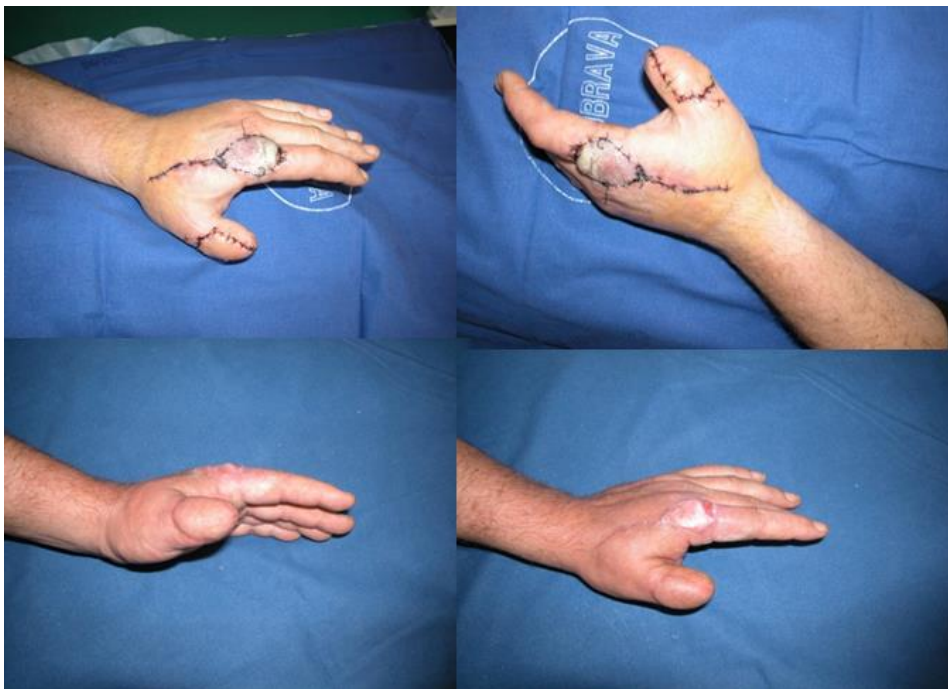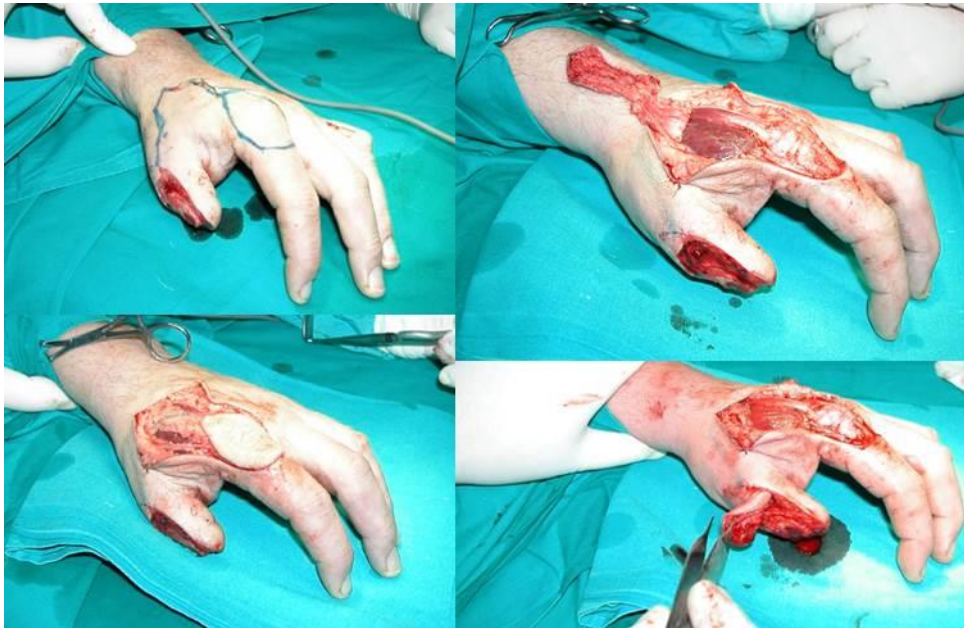
režnjevi su dobro vaskularizirani. Nedostatak je kozmetički defekt na donorskom mjestu na podlaktici, a veći problem izlazi iz retrogradne cirkulacije, zbog čega režanj ima postoperativno značajan otok dok otpor valvularnog aparata ne bude savladan a anastomoze uspostavljene (Biemer E., Stock W., 1983.).

**Režanj prve dorzalne metakarpalne arterije** (*first dorsal metacarpal artery flap, FDMA, kite flap*) – režanj je tipa otočnog, s istoimenom arterijom, venom i ogrankom radialisa. Izvodi se u jednom aktu bez dugotrajne imobilizacije. Daje dobre estetske i funkcionalne rezultate uz malo morbiditeta donorskog mjesta (Muyldermans T., Heirner R., 2009.). Zbog svoje pokretnosti višestruko primjenjiv, dimenzije ograničene na MP zglob proksimalno i IP zglob distalno.



Slika 6. Tehnika izvođenja FDMA reznja (preuzeto sa

<http://www.msdlatinamerica.com/ebooks/HandSurgery/sid806116.html>)



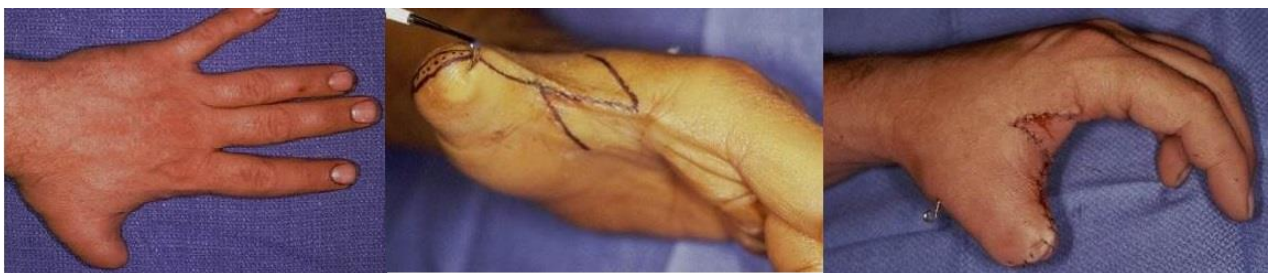Slika 7. Rekonstrukcija FDMA režnjem intraoperativno, te rani i kasni rezultat (fotografije preuzete iz arhive Klinike za plastičnu kirurgiju KB Dubrave)

## OSTEOPLASTIKA

Kombinacija koštanog presatka i reznja, koristi se za produživanje ostatka palca nakon parcijalne ili distalne subtotalne amputacije. Koristi se presadak iz ilijačne kosti, zamotan u tubularni režanj sa prepona ili epigastričnog područja. Naknadno se na jagodicu palca dovede neurovaskularni otočni režanj radi osjetne inervacije. Dobra strana je da se ne žrtvuje nijedan drugi prst, ali rezultat može biti estetski nezadovoljavajuć (masivan, mlohav palac, bez nokta, potreban poseban neurovaskularni režanj). Često je potrebno i naknadno smanjivanje (*debulking*) zbog masivnosti palca.

## FALANGIZACIJA

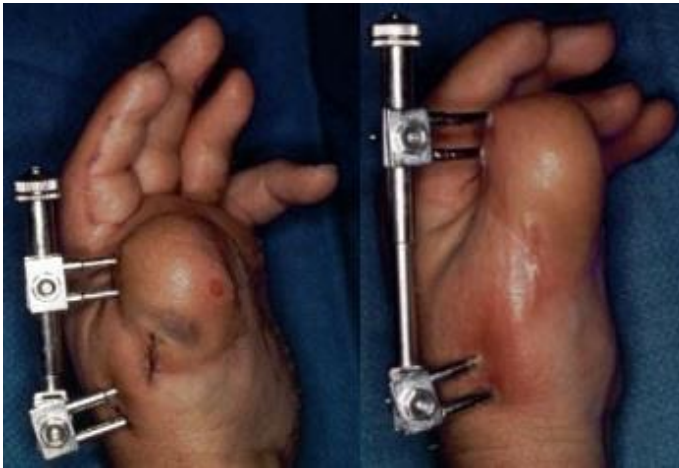Tehnika kojom se produbljuje I interfalangealni prostor Z-plastikom. Palac se vizuelno produljuje, ali se pritom gubi dio mišića, pa je primjena ove tehnike ograničena i ne doprinosi funkcionalnosti. Često zna i izgledati ne prirodno. Primijeniti se može ako je očuvana barem polovica proksimalne falange. Prva metakarpalna kost trebala bi biti pomična i ne bi smjeli biti prisutni opsežni ožiljci i mišićne kontrakture.



Slika 8. Primjena Z-plastike u produbljivanju I interfalangealnog prostora (iz arhive Klinike za plastičnu kirurgiju, KB Dubrava, Zagreb)

## PRODUŽIVANJE METAKARPALNOM DISTRAKCIJOM

Provodi se korištenjem vanjskog fiksatora (po principu Ilizarova) i iziskuje dobru suradnju pacijenta. Fiksator se postavlja na metakarpalnu kost palca, nakon što je na njoj napravljena osteotomija (Pollack HJ, 1994.). Istezanje kreće nakon tjedan dana, brzinom do 1mm/dan, kod odraslih uglavnom manjom. Nakon što se postigne ciljna duljina, s vađenjem fiksatora treba pričekati barem 6-8 tjedana. Nastalu šupljinu ispunja rastuća kost, ali kod odraslih je tu šupljinu ponekad potrebno ispuniti graftom spongioze.



Slika 9. Distrakcija I metakarpalne kosti vanjskim fiksatorom (javna domena)

## *ON-TOP* PLASTIČNA REKONSTRUKCIJA

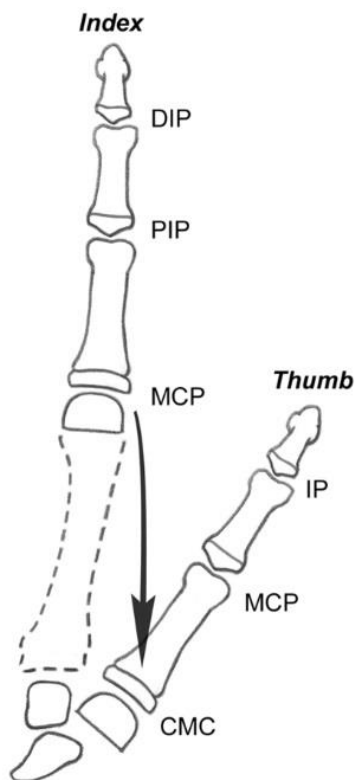
To je metoda koja se koristi kod amputacija u području MCP zgloba. Palac se produžuje distalnim segmentom oštećenog ili djelomično amputiranog drugog prsta, prenesenim na neurovaskularnoj peteljci. Treba pripaziti na to da prijenos oštećenih dijelova povisuje rizik od komplikacija.

## POLICIZACIJA

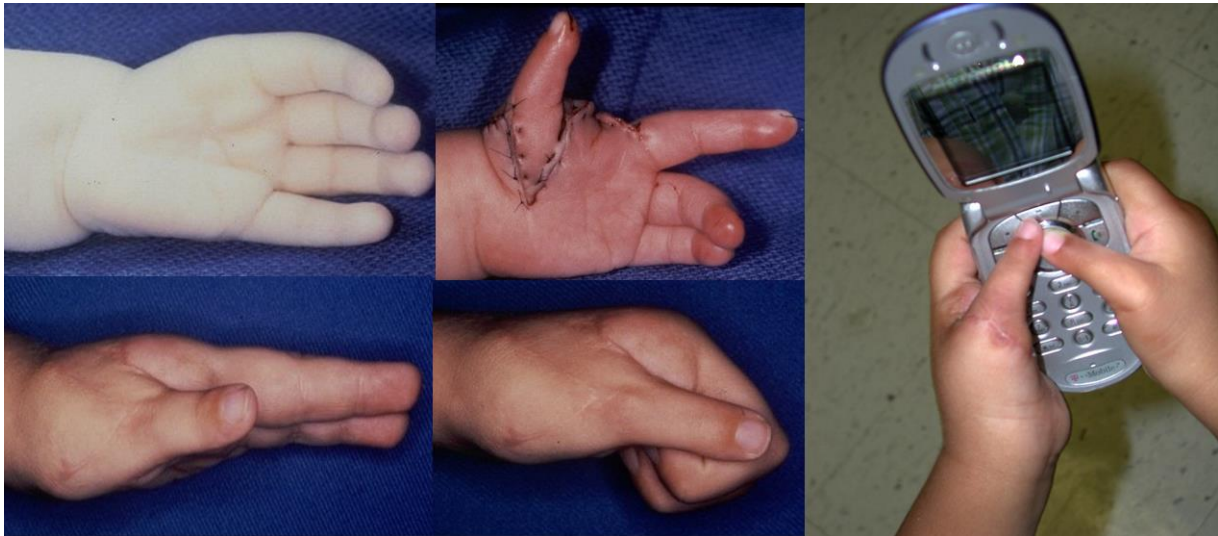Često jedina primjenjiva metoda kad je uništen CMC zglob, ili kod potpune kongenitalne aplazije (Buck-Gramcko D, 1977.). Na mjesto palca se premješta cijeli prst, najčešće index. Pritom se nadomješta duljina, osjet, prst je na pravilnoj poziciji i izvodi su pokreti koji omogućuju hvatove. Donekle je nedostatak je što se suzuje dlan, a i navikavanje na prst na novom mjestu može biti otežano.

Operacija teče tako se index odvoji pri bazi metakarpalne kosti, pronira za  $130^\circ$  i fiksira u abdukciji. Pritom treba skratiti ekstenzorne tetive.

Prisutne strukture mjenjaju funkcije – m. extensor digitorum communis preuzima ulogu m. abductor pollicis longus, dorzalni interosalni mišić postaje abductor pollicis brevis; metakarpalna glava i proksimalna i srednja falanga preuzimaju ulogu trapeziuma, metakarpalne kosti i proksimalne falange (Eaton CJ, 2006.).



Slika 10. Shema policizacije (javna domena)



Slika 11. Policizacija indexa u djeteta s kongenitalnim manjkom palca (iz arhive Klinike za plastičnu kirurgiju KB Dubrave)

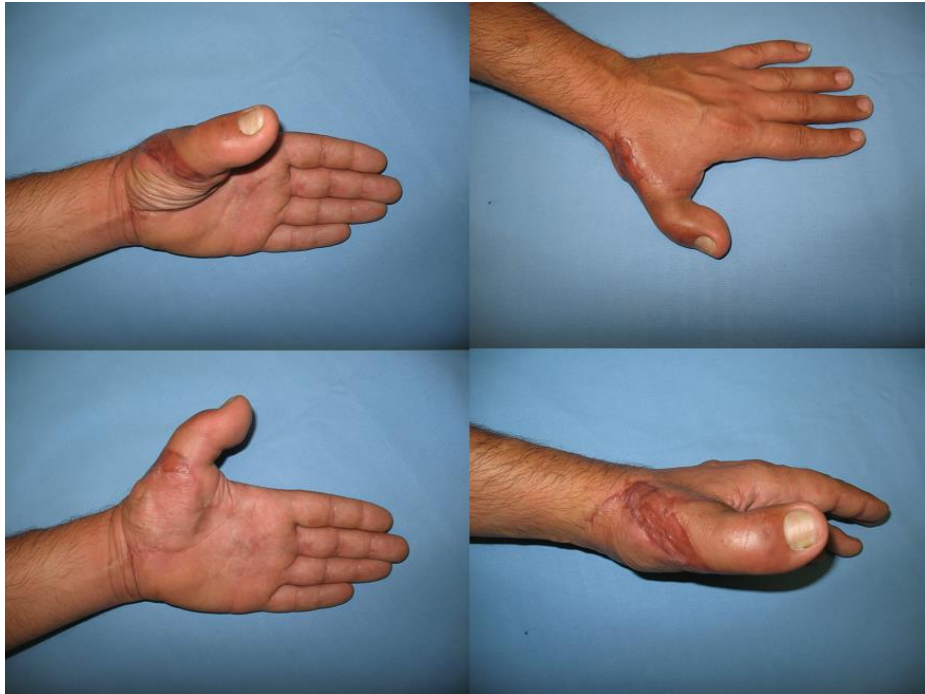Moguće su mnoge individualne varijacije, poput spajanja proksimalne falange s bazom prve metakarpalne kosti u slučaju ako je CMC zglob ostao intaktan. U oko pola pacijenata potrebna je i sekundarna operacija, ali u adekvatnim uvjetima ova metoda daje najbolje rezultate.

#### PRIJENOS PRSTA SA STOPALA NA ŠAKU (*TOE-TO-THUMB TRANSFER*)

Transplantacija prsta s noge na šaku postala je zlatni standard za rekonstruiranje amputiranog palca. Primjenjiva je pri raznim oblicima defekta, od manjka vrška ili ako postoji metakarpalna kost a potrebno je samo dobiti na duljini, do povrata čitavog prsta s najboljom funkcijom koja se može postići. Treba biti očuvana barem baza metakarpalne kosti. Omogućuje dobar oporavak osjeta, kost nastavlja rasti, i izvede se u jednoj operaciji. Nedostatak može biti da novi palac nalikuje na nožni prst, a stopalo može postati nestabilno, što je veći problem ako se upotrijebi nožni palac nego II prst. Operacija dugo traje, tehnički je zahtjevnija, a nosi rizik od potpunog neuspjeha, ali potencijalni benefit daleko prelazi te

poteškoće. Operaciju slijedi rigorozna, dugotrajna rehabilitacija, tako da pacijent mora biti motiviran i surađivati.

Kod djece se češće za prijenos koristi drugi nožni prst, a kod odraslih nožni palac. Prije operacije preporuča se napraviti arteriografiju, a na početku operacije prikažu se žile da se izoliraju one povoljne za anastomozu i odredi potrebna duljina donorske neurovaskularne peteljke. Moraju biti očuvani kost, tetive i neurovaskularni snop. Što su strukture očuvanije, manje će biti potrebni tetivni, venski ili živčani graftovi a to znači manje ekstenzivnu disekciju na stopalu. Potrebna skeletna duljina je pak referentna za određivanje veličine grafta. Ako je moguće, valja sačuvati i zglobno tijelo jer se nožni prst može odvojiti disartikulacijom i spojiti s očuvanom kosti u novi zglob, oko kojeg se sašije zglobna čahura nožnog prsta (Wei FC, Henry SL, 2011.). Ako je tehnika dobro izvedena, morbiditet donorskog mjesta neće biti toliki da bi pacijentu otežao hod.



Slika 12. Rezultat rekonstrukcije *toe-to-thumb* metodom (iz arhive Klinike za plastičnu kirurgiju KB Dubrave)



Prijenos prsta s noge je odlična opcija kad replantacija amputiranog prsta nije moguća, ili je transplantat propao, jer se njome vraćaju jagodica (i njen osjet), glabrozna koža potrebna za čvrsto držanje, te nokat. Za problem diskrepance u dimenzijama postoje razna rješenja, tj. varijante tehnike kojima se tkivo smanji (*trimmed toe* tj. podrezani prst) ili se kombiniraju djelovi dvaju nožnih prsta (*twisted two toes, wraparound flap*). *Trimmed toe* kombinira prednosti drugih dviju tehnika, posebno indiciran kad postoji neprihvatljiva razlika u veličini palca noge i onog koji bi se trebao dobiti na ruci, a poželjan je pokretan IP zglob (Henry SL, Wei FC, 2010.).

#### OMATANJE TKIVOM (*WRAPAROUND TOE TRANSFER*)

Najbolji je izbor za amputacije blizu MCP zgloba ili distalno od njega, i najprirodnijeg izgleda među rekonstrukcijama s pomoću nožnih prstiju. To je hibridni zahvat između osteoplastične rekonstrukcije i prijenosa nožnog palca (Morrison WA et al., 1980.). Slobodni režanj koji se prenosi s nožnog palca sačinjen je od distalne polovice distalne falange i tkiva sa plantarne, lateralne i dorzalne strane, uključujući nokat, i obavija se oko koštanog grafta. Koštani presadak tako premošćuje udaljenost od ostatka kosti palca šake do distalne falange nožnog palca. Komad kosti nekad se uzimao iz ilijačne kosti, međutim više se ne koristi jer se resorbira. Danas se uzima uglavnom kost iz nožnih prstiju, iz istog prsta (u tom slučaju se višak kože koji ostane omota oko ostatka) ili susjednog. Potonje se može izvesti kao varijanta „*twisted two toes transfer*“ tj. dva zavrnutu nožna prsta. Pri tome se na istoj vaskularnoj peteljci prenosi tkivo s dva susjedna nožna prsta, od čega se s nožnog palca uzima meko tkivo s noktom a sa II prsta kost i tetive. Nokat se suzi resekcijom germinativnog matriksa.

Rezultat je da je duljina nožnog palca gotovo potpuno očuvana, a rekonstruirani palac izgleda estetski vrlo prihvatljivo. Opseg kretnji, diskriminativni osjet dodira i jačina stiska su veoma zadovoljavajući (Yu Z., Huang Y., 2000.).

#### **4.4. Podjela po razini oštećenja**

Uspješna replantacija najbolje će povratiti izgled i funkciju palca ozlijeđenoj ruci. Zbog potencijalnog manjka struktura, za rekonstrukciju kongenitalnog manjka palca je najbolja policizacija indexa.

##### Rekonstrukcija distalne trećine (distalno od IP)

Na ovoj razini, ozljede pa čak i potpune amputacije rijetko rezultiraju značajnim funkcionalnim deficitom (Azari KK, Andrew Lee WP, 2011.). Ako je oštećenje malo, može se pokušati primarno zatvaranje. Replantacija je zahtjevna zbog malih dimenzija žila u tom području, ali vraća dužinu, kožu jagodice i nokat, što jako doprinosi povratku spretnosti palca. U slučaju neuspjeha ili nemogućnosti izvedbe, oštećenje na toj razini može se sanirati transplantatom kože ili reznjevima, ili pustiti da sekundarno zaraste.

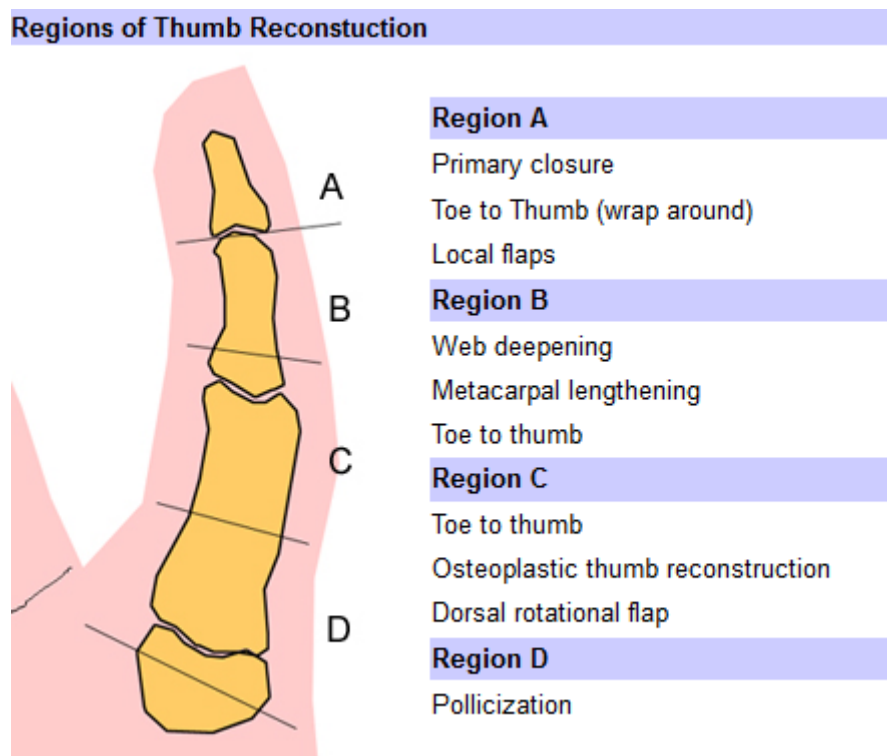
##### Rekonstrukcija srednje trećine (distalno od MCP a proksimalno od IP)

U prvi plan dolazi pitanje duljine, o kojoj ovisi jačina stiska i pincetnog hvata. Od nemikrokirurških metoda dostupne su falangizacija, distrakcija metakarpalne kosti ili osteoplastični zahvat. Njihova loša strana je često nezadovoljavajući izgled, nedostatni osjet, resorpcija koštanog grafta itd (<http://emedicine.medscape.com/article/1244563->

treatment#a1133). Od mikrokirurških metoda primjenjuju se prijenos palca s noge na ruku, prijenos II prsta stopala na ruku i prijenos dva zaokrenuta nožna prsta.

### Rekonstrukcija proksimalne trećine

Što je palac amputiran proksimalnije, to je rekonstrukcija teža ali i važnija. Primjenjive metode su policizacija indeksa ili prijenos drugog nožnog prsta. Uzima se II prst a ne palac jer se uz uzimanje i dijela metatarzalne kosti dobiva veća duljina. Između palca na ruci i stopalu zna biti i velika diskrepanca u dimenzijama, što nije prihvatljivo ni estetski ni funkcionalno.



Slika 13. Metode rekonstrukcije po regiji oštećenja (preuzeto sa <http://www.orthobullets.com/hand/6062/thumb-reconstruction>)

## 4.5. Komplikacije

Potencijalne komplikacije kod rekonstruiranja palca su brojne, od nespecifičnih poput postoperativnog krvarenja, komplikacija vezanih uz anesteziju, infekcije i hipertrofičnih ožiljaka, do direktno ovisnih o izvođenom tipu operacije.

Kod svih inicijalnih problema koji uključuju neki oblik oštećenja osjeta, postoji znatna vjerojatnost da će osjet ostati abnormalan – slab, drugačiji, a u velikog broja pacijenata kojima je živčana opskrba dovedena s druge lokacije nikad se ne dogodi prilagodba u vidu prepisivanja osjeta s te lokacije novoj, na palcu. Zbog oštećenja živaca mogu se razviti i kompleksni regionalni bolni sindromi, a iz krajeva oštećenih živaca znaju se razviti neuromi (Herndon JH et al., 1976.).

Česta posljedica ozljeda tj manjka palca je i oštećen ili manjkav nokat, koji se rekonstrukcijom ne uspije vratiti u originalnom ili željenom obliku. Ostatak spašenog nokta, nokat prenesen s drugog prsta npr. s nogu, ili uopće ne uključivanje nokta u rekonstrukciju, često ostaju trajni estetski deformitet.

Neadekvatna krvna opskrba glavni je uzrok komplikacijama kao što su odgođeno cijeljenje, fibroza i infekcija (<http://www.eatonhand.com/complic/text03.htm>). Česte posljedice su i edem, nepodnošenje hladnoće, ili u krajnjem slučaju gubitak tkiva prenesenog kao režanj ili transplantat. Edem otežava dobar oporavak pritiskom na zglobove i mišiće, čime prst biva fiksiran u neželjenom položaju s nemogućnošću pokretanja, te na žile, zatvarajući krug kojim se pogoršava. Dobru krvnu opskrbu postiže se vaskulariziranim reznjevima, revaskularizacijom i pažljivim debridmanom.

Vazospazam je jedan od najčešćih problema, može se javiti već za vrijeme operacije ili postoperativno. Javi li se intraoperativno, popušta na primjenu lokalnih anestetika, a pomaže i adventitektomija. Postoperativno do vazospazma dolazi zbog niske sobne

temperature, prevelikog korištenja ruke, niskog tlaka ili pacijentove anksioznosti. Te faktore može se prevenirati, a ako se ipak pojavi, treba primijeniti vazodilatatore, ponekad i uz micanje dijela kožnih šavova. Ruku se spusti ispod razine srca, i treba paziti da sustavni tlak bude optimalan. Vazospazam sa sobom nosi opasnost gubitka transplantata ili reznja, zbog nedostatne cirkulacije.

Venska tromboza – rjeđa je, i uglavnom je posljedica izvrtnja žile ili pritiska hematomom ili pretijesnim zatvaranjem. Potrebna je reeksploracija. Nekroza tankih kožnih reznjeva nastaje ako je kože premalo, ili je oslabljena opskrba krvlju.

Uvijek postoji mogućnost da mišići ne povrate funkciju. Kožni graft treba pažljivo odabrati, jer se na njegovom mjestu mogu razviti kontrakture i fascijalne adhezije (Lin CH, Nguyen A, 2010.). Potonje zajedno s upalom, oticanjem i ne micanjem ruke stoje kao uzrok ukočenim zglobovima, fiksirajući prst u nepoželjnom položaju. Podrazumijeva se da rekonstruirani palac nikad ne povрати funkciju (osjet, motoriku) na razinu zdravog prsta, ali se može dogoditi i da je ne povрати niti onoliko koliko bi po opsegu oštećenja i odabranoj tehnici bilo očekivano.

Mnoge od navedenih komplikacija pogađaju i donorsko mjesto (*donor site morbidity*), jer, što se ne smije zanemariti, odvajanje donorskog tkiva je za donorsko mjesto trauma. Tako npr. prsti s kojih se uzimaju reznjevi mogu također patiti od ukočenosti, pojave neuroma i hipertrofičnih ožiljaka.

Za većinu komplikacija najbolja je prevencija dobro promišljena rehabilitacija uz pasivne i potom aktivne pokrete. Razvijanje aktivnog opsega kretnji promovira cijeljenje kosti i jačanje mišića, reducira edem i prevenira disfunkcionalni i pogrešan obrazac korištenja prsta. O prikladnoj rehabilitaciji uvelike ovisi ishod i uspjeh rekonstrukcije uopće.

## **5. Zahvale**

Zahvaljujem se prof. dr. sc. Radi Žicu, dr. med., svome mentoru, na strpljenju i trudu, što je uvijek bio pristupačan i nesebično se trudio da mi pomogne. Zahvaljujem se i dr. Boži Gorjancu, jer je uvijek bio spreman pomoći, objasniti nepoznato i omogućiti nešto praktičnog rada. Hvala i ostatku djelatnika na Klinici za plastičnu, rekonstruktivnu i estetsku kirurgiju KB Dubrava, uvijek ljubaznima i pristupačnima. Zahvaljujem im se jer su mi pomogli rasplamsati moju znatiželju i ljubav prema ovom području medicine.

## 6. Literatura

1. Azari KK, Andrew Lee WP (2011) Thumb Reconstruction, Wolfe SW, Green's Operative Hand Surgery, Sixth edition. Philadelphia, Churchill Livingstone
2. Biemer E, Stock W (1983) Total thumb reconstruction: a one-stage reconstruction using an osteo-cutaneous forearm flap. *Br J Plast Surg* 36(1):52-55
3. Buck-Gramcko D (1977) Thumb reconstruction by digital transposition. *Orthop Clin North Am.* 8:329.
4. Cobbett JR (1969) Free digital transfer: report of a case of transfer of a great toe to replace an amputated thumb. *J Bone Joint Surg Br* 51:677-679
5. Dellon AL (1986) Sensory recovery in replanted digits and transplanted toes: a review. *J Reconstr Microsurg* 2(2):123-9
6. Eaton CJ (2006) Thumb Reconstruction, Thorne CH, Grabb & Smith's Plastic Surgery, Sixth edition. Philadelphia, Lippincott Williams & Wilkins
7. Foucher G, Braun JB (1979) A new island flap transfer from the dorsum of the index to the thumb. *Plast Reconstr Surg* 63:344-349
8. Gaul JS Jr (1969) Radial-innervated cross-finger flap from index to provide sensory pulp to injured thumb. *J Bone Joint Surg Am* 51:1257-1263
9. Hastings H 2nd (1987) Dual innervated index to thumb cross finger or island flap reconstruction. *Microsurgery* 8(3):168-172

10. Heitmann C, Levin LS (2002) Alternatives to thumb replantation. *Plast Reconstr Surg.* 10(6):1492-503
11. Henry SL, Wei FC (2010) Thumb Reconstruction with Toe Transfer. *J Hand Microsurg* 2:72–785.
12. Herndon JH, Eaton RG, Littler JW (1976) Management of painful neuromas in the hand. *J Bone Joint Surg Am.* 58(3):369-73
13. <http://emedicine.medscape.com/article/1244563-treatment#a1133>
14. <http://www.eatonhand.com/complic/text03.htm>
15. Lin CH, Nguyen A (2010) Avoiding Unfavorable Results in Microsurgical Reconstruction in Upper-Extremity Trauma. *Semin Plast Surg* 24(1):67-76
16. Littler JW (1956), Principles of reconstructive surgery of the hand. *Am J Surg.* 92:88.
17. Morrison WA, O'Brien BM, MacLeod AM (1980) Thumb reconstruction with a free neurovascular wrap-around flap from the big toe. *J Hand Surg.* 5:575
18. Muyldermans T, Heirner R (2009) First dorsal metacarpal artery flap for thumb reconstruction: a retrospective clinical study. *Strategies Trauma Limb Reconstr.* 4(1): 27-33
19. Platzer W (2003) *Sustav organa za pokretanje.* Zagreb, Medicinska naklada
20. Pollack HJ (1994) Reconstruction of the traumatically amputated thumb by continuous Matev distraction. Experiences and results in 48 cases. *Handchir Mikrochir Plast Chir.* 26(6):291-7



21. Tupper J, Miller G (1985) Sensitivity following volar V-Y plasty for fingertip amputations. *J Hand Surg Br.* 10(2):183-184
  
22. Wei FC, Henry SL (2011) Toe-to-Hand Transplantation, Wolfe SW, Green's Operative Hand Surgery, Sixth edition. Philadelphia, Churchill Livingstone
  
23. Yu Z, Huang Y (2000) Sixty-four cases of thumb and finger reconstruction using transplantation of the big toe skin-nail flap combined with the second toe or the second and third toes. *Plast Reconstr Surg* 106(2):335-341

## 7. Životopis

Rođena sam 26.2.1989. u Zadru, gdje sam završila osnovnu školu te Gimnaziju Franje Petrića, prirodoslovno-matematički smjer. Sudjelovala sam na županijskim natjecanjima iz biologije i geografije, a na nastavi prolazila s odličnim te sam oslobođena mature. Pohađala sam i osnovnu i srednju glazbenu školu, smjer klavir.

Godine 2007. upisala sam Medicinski fakultet kao redovna studentica. Članica sam neurokirurške sekcije u sklopu koje sam prošla tečaj šivanja. U medicini me oduševljava kirurgija, a pogotovo rekonstruktivna.

Dobro se snalazim na osobnom računalu. Aktivno se služim engleskim jezikom u svakodnevnom govoru i pismeno. Imam vozačku dozvolu B kategorije. U slobodno vrijeme bavim se crtanjem, sviranjem klavira, gitare i didgeridooa, skijanjem, jedrenjem, bicikliranjem i penjanjem.