

Rizični čimbenici za potonuće revizijske modularne bescementne endoproteze kuka ugrađene transfemoralnim pristupom prema Wagneru

Bobovec, Dino

Doctoral thesis / Disertacija

2023

Degree Grantor / Ustanova koja je dodijelila akademski / stručni stupanj: **University of Zagreb, School of Medicine / Sveučilište u Zagrebu, Medicinski fakultet**

Permanent link / Trajna poveznica: <https://um.nsk.hr/um:nbn:hr:105:986359>

Rights / Prava: [In copyright](#)/[Zaštićeno autorskim pravom.](#)

Download date / Datum preuzimanja: **2024-12-02**



Repository / Repozitorij:

[Dr Med - University of Zagreb School of Medicine Digital Repository](#)



**SVEUČILIŠTE U ZAGREBU
MEDICINSKI FAKULTET**

Dino Bobovec

**Rizični čimbenici za potonuće
revizijske modularne bescementne
endoproteze kuka ugrađene
transfemoralnim pristupom prema
Wagneru**

DISERTACIJA



Zagreb, 2023.

**SVEUČILIŠTE U ZAGREBU
MEDICINSKI FAKULTET**

Dino Bobovec

**Rizični čimbenici za potonuće
revizijske modularne bescementne
endoproteze kuka ugrađene
transfemoralnim pristupom prema
Wagneru**

DISERTACIJA

Zagreb, 2023.

Disertacija je izrađena u Klinici za ortopediju Medicinskog fakulteta Sveučilišta u Zagrebu i Kliničkog bolničkog centra Zagreb.

Voditelj rada: prof. dr. sc. Domagoj Delimar, dr. med.

Za Maru i Đuru.

Hvala mojoj Lani, mojim roditeljima i mojoj baki na neizmjernom razumijevanju i ljubavi.

Zahvaljujem svojem mentoru prof. dr. sc. Domagoju Delimaru na pomoći i podršci prilikom izrade ove disertacije.

Zahvaljujem Maji Silov Tovernić, prof. na lekturi i korekturi disertacije.

SADRŽAJ

POPIS OZNAKA I KRATICA

1. UVOD I SVRHA RADA.....	1
1.1. Anatomija zgloba kuka.....	1
1.2. Povijesni razvoj totalne endoproteze zgloba kuka.....	9
1.3. Totalna endoproteza zgloba kuka.....	20
1.4. Revizija totalne endoproteze zgloba kuka.....	28
1.4.1. Aseptičko razlabavljenje	32
1.4.2. Periprotetički prijelom.....	37
1.4.3. Pristupi femoralnoj komponenti tijekom revizijske artroplastike kuka – trohanterne osteotomije.....	43
1.4.3.1. Transfemoralni pristup prema Wagneru.....	46
1.4.4. Vertikalno potonuće femoralnog tijela.....	52
2. HIPOTEZA.....	55
3. CILJEVI RADA.....	56
4. ISPITANICI I METODE.....	57
4.1. Ispitanici.....	57
4.2. Metode.....	59
4.2.1. Mjerenje vertikalnog potonuća femoralne komponente.....	61
4.3. Statističke metode.....	64
4.4. Etička odobrenja.....	64
5. REZULTATI.....	65

6. RASPRAVA.....	82
7. ZAKLJUČAK.....	98
8. KRATKI SADRŽAJ NA HRVATSKOM JEZIKU.....	99
9. KRATKI SADRŽAJ I NASLOV DOKTORSKOG RADA NA ENGLISKOM JEZIKU.....	100
10. POPIS LITERATURE.....	102
11. KRATKA BIOGRAFIJA.....	118

POPIS OZNAKA I KRATICA

a. – lat. *arteria*, arterija

ABD – abdukcija

AD – adukcija

AUC – eng. *area under ROC curve*, površina ispod ROC krivulje

B – koeficijent regresije

BMI – eng. *body mass index*, indeks tjelesne mase

C – medijan

df – stupnjevi slobode

eng. – engleski jezik

Exp(B) – omjer izgleda

EXT – ekstenzija

FLEX – fleksija

HCl – klorovodična kiselina

HRQoL – eng. *health-related quality of life*, kvaliteta života povezana sa zdravljem

IL – interleukin

IP – interval pouzdanosti

kg – kilogram

lat. – latinski jezik

lig. – lat. *ligamentum*, ligament

LCP – eng. *locking compression plate*, zaključavajuća kompresijska ploča

m. – lat. *musculus*, mišić

mm – milimetar

M-CSF – eng. *macrophage colony stimulating factor*, faktor stimulacije kolonije makrofaga

mL – mililitar

N – broj

P – statistička vjerojatnost

PMMA – poli(metil-metakrilat)

PTO – proširena trohanterna osteotomija

RANKL – eng. *receptor activator of nuclear factor κ B ligand*, receptor aktivatora nuklearnog faktora kappa B liganda

ROC – eng. *receiver operating characteristic*, krivulja odnosa specifičnosti i osjetljivosti klasifikatora

SAD – Sjedinjene Američke Države

SE – standardna pogreška

TNF – eng. *tumor necrosis factor*, čimbenik nekroze tumora

TPW – transfemoralni pristup prema Wagneru

UR – unutarnja rotacija

VR – vanjska rotacija

Wald. – vrijednost Waldova testa

z – vrijednost Mann-Whitneyeva U-testa

QALY – eng. *Quality-Adjusted-Life-Years*, godine života prilagođene kvaliteti

25. P – 75. P – interkvartilni raspon

μm – mikrometar

$^{\circ}$ – stupanj

% – postotak

1. UVOD I SVRHA RADA

1.1. Anatomija zgloba kuka

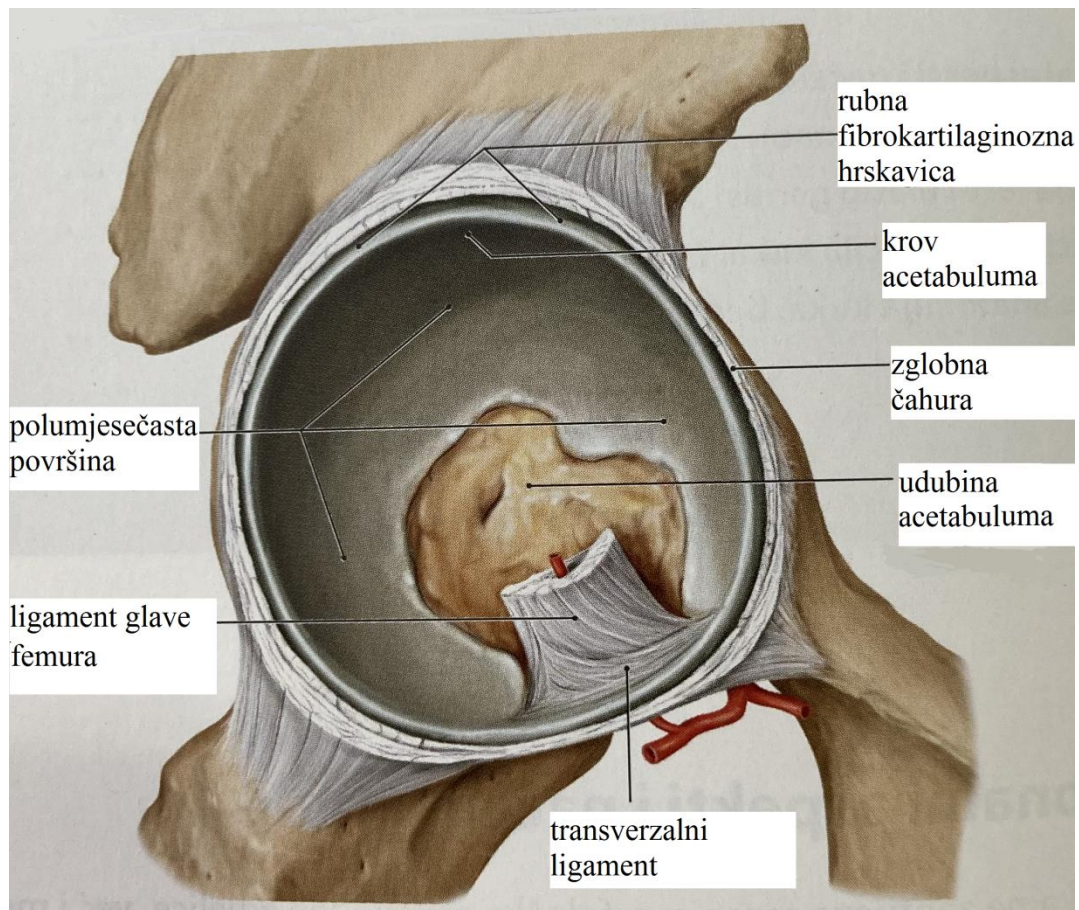
Zglob kuka (*articulatio coxae*) jednostavan je sinovijalni zglob koji čine zglobna udubina zdjelice kosti, acetabulum (*acetabulum*) kao konkavno zglobno tijelo te glava femura (*caput femoris*) kao konveksno zglobno tijelo. Prema obliku zglobnih ploha i pokretima koje omogućuje, tj. u funkcionalnoj anatomiji, zglob kuka ubraja se u posebnu skupinu kuglastih zglobova, zdjelčasti zglob (*articulatio cotylica*). Zdjelčasti zglob, poput kuglastog, omogućuje pokrete u sve tri osi, međutim ti su pokreti ograničeni veličinom konkavnog zglobnog tijela. U slučaju zgloba kuka ograničavajući je čimbenik veličina acetabuluma, koji obuhvaća gotovo dvije trećine glave femura, te napinjanje zglobne ovojnice i sveza koje stabiliziraju zdjelicu i trup u uspravnom stavu.

Na mjestu spoja bočne (*os ilium*), sjedne (*os ischii*) i preponske kosti (*os pubis*), koje zajedno čine parnu zdjelčanu kost (*os coxae*), nalazi se konkavno zglobno tijelo zgloba kuka, acetabulum (slika 1). Acetabulum ima oblik polukugle usmjerene anterolateralno i inferiorno te je okružen uzvisinom (*limbus acetabuli*) koja je u donjem dijelu prekinuta dubokim i širokim urezom (*incisura acetabuli*). Zglobna ploha podijeljena je u dva dijela. *Facies lunata* predstavlja polumjesečasti dio zglobne plohe koji je u izravnom dodiru s glavom femura i prekriven je hijalinom hrskavicom. U sredini acetabuluma nalazi se hrapava udubina (*fossa acetabuli*) koja je prekrivena tankim slojem sinovijalne ovojnice, a koju ispunjavaju masno tkivo i krvne žile. Dno hrapave udubine odvojeno je tankom koštanom pločom od unutrašnjosti male zdjelice. Konkavnost acetabuluma povećana je rubnom fibrokartilaginoznom hrskavicom (*labrum acetabuli*) koja se veže za koštani rub acetabuluma te ga omeđuje u obliku slova C. Anteroinferiorno, na mjestu acetabularnog ureza, nalazi se

poprečni ligament (*lig. transversum acetabuli*) koji premošćuje acetabularni urez. S unutarnje strane poprečnog ligamenta i rubova ureza prema glavi femura, točnije prema jami *fovea capitis femoris*, polazi snop vezivnih niti obavijen sinovijalnom ovojnicom (*lig. capitis femoris*) u kojemu se nalazi istoimena arterija (*a. capitis femoris*), ogranak stražnje opturatorne arterije.

Konveksno zglobno tijelo predstavlja glava femura, koja čini dvije trećine površine kugle i usmjerena je anteromedijalno te je prekrivena hijalinom hrskavicom.

Zglobna ovojnica kuka čvrsta je i široka. Čine je dva sloja vezivnih niti, unutarnji kružni i vanjski uzdužni sloj. Iznutra je prekrivena sinovijalnom ovojnicom, dok je izvana pojačana trima ligamentima. Zglobna ovojnica polazi neposredno uz rubnu hrskavicu acetabuluma i s njezina vanjskog dijela, a na mjestu acetabularnog ureza s vanjskog dijela sveže *lig. transversum acetabuli*. Na femuru se zglobna ovojnica veže sprijeda duž pruge *linea intertrochanterica*, dok se straga veže medijalno od grebena *crista intertrochanterica* između srednje i lateralne trećine stražnjeg dijela vrata femura. Vanjski dio zglobne ovojnice pojačan je trima ligamentima: *lig. iliofemorale*, *lig. pubofemorale* i *lig. ischiofemorale*. Iliofemoralni ligament polazi sa šiljka *spina iliaca anterior inferior* i obuhvaća zglob s prednje strane šireći se lepezasto u obliku slova Y prema svojem hvatištu na intertrohanternoj liniji. Iliofemoralni ligament napetošću u uspravnom stavu sprječava vanjsku rotaciju i adukciju u kuku te ograničava dorzalno naginjanje zdjelice. Pubofemoralni ligament pojačava donji dio zgloba polazeći sa *spina iliaca anterior inferior*, *ramus superior ossis pubis* i s ruba acetabuluma prema donjem dijelu intertrohanterne linije. Ograničava prekomjernu abdukciju, ali i ekstenziju i vanjsku rotaciju u kuku. Ishiofemoralni ligament pojačava stražnji dio zglobne ovojnice polazeći s *tuber ischiadicum* i stražnjeg dijela acetabuluma prema svojem hvatištu na *fossa trochanterica*. Tijekom uspravnog stava održava glavu femura u acetabulumu te onemogućava pretjeranu unutarnju rotaciju, ekstenziju i abdukciju u zglobu kuka.

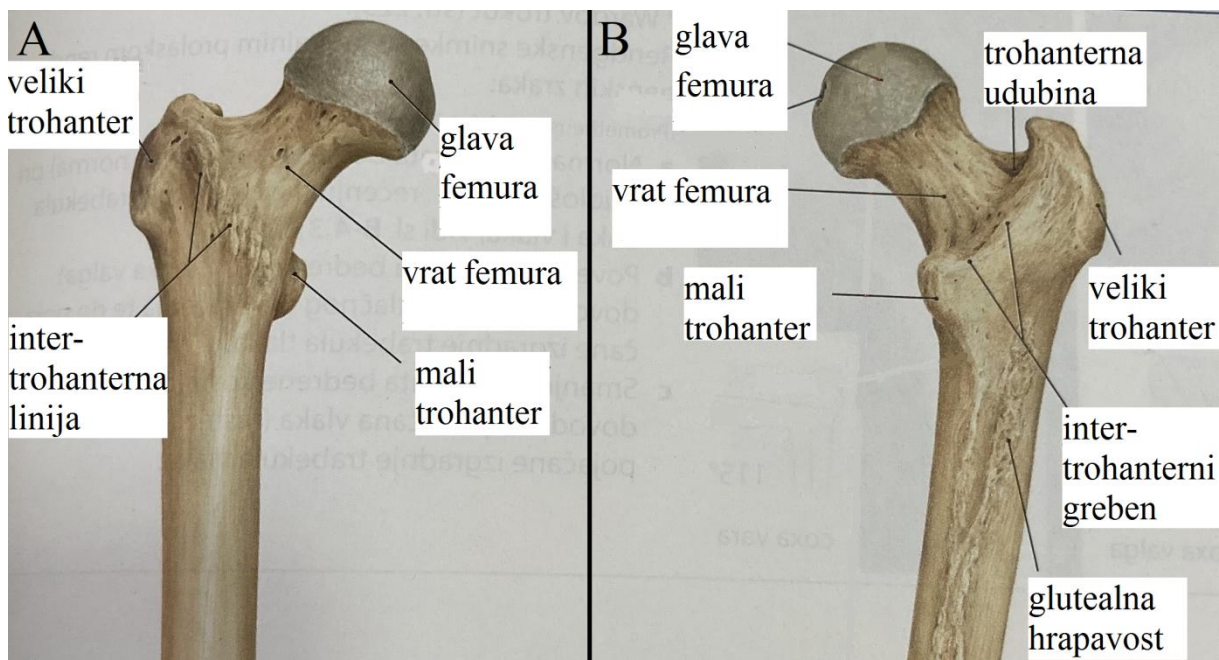


Slika 1. Anatomija desnog acetabuluma. Zglobna ovojnica djelomično je odstranjena.

Preuzeto i prilagođeno te prevedeno na hrvatski jezik iz: Aumuller G i sur. (1)

Femur ili bedrena kost (*femur*) najdulja je kost u čovjekovu tijelu (slika 2). Na njezinu proksimalnom dijelu nalazi se glava femura koja čini konveksno zglobno tijelo zgloba kuka, a s dijafizom je spojena preko vrata femura (*collum femoris*). Vrat femura splošten je u anteroposteriornom smjeru, što ga čini četvrtastim u presjeku. U odnosu na dijafizu femura glava i vrat čine kut od otprilike 120° , što varira ovisno o dobi i spolu te u prisutnosti određenih patoloških stanja. Glava i vrat ispunjeni su spongioznom kosti čije su trabekule gušće u smjerovima najvećeg tlaka i vlaka, pogotovo na donjem dijelu vrata, gdje su najveća opterećenja prilikom prijenosa tjelesne težine na nogu.

Između vrata i dijafize femura nalaze se dva koštana zadebljanja, veliki i mali trohanter (*trochanter major et minor*). Veliki trohanter služi kao hvatište pelvitrohanterne muskulature i može se napipati potkožno. Straga i medijalno između vrata i dijafize femura nalazi se mali trohanter, koji služi kao hvatište tetivi *m. iliopsoas*. Između trohantera se sprijeda pruža intertrohanterna linija (*linea intertrochanterica*), dok se straga nalazi intertrohanterni greben (*crista intertrochanterica*). Dijafiza femura (*diaphyseos femoris*) trokutastog je presjeka i zaobljenih rubova te je blago svijena prema naprijed. Na stražnjoj strani dijafize nalazi se hrapavo izbočenje *linea aspera* koje se sastoji od dvije, medijalne i lateralne, naborane pruge. U središnjem dijelu dijafize pruge su usporedne, dok se prema proksimalno razilaze. Lateralna se pruga ispod velikog trohantera širi u hrapavost *tuberositas glutea* koja služi kao dio distalnog hvatišta *m. gluteus maximus*. Medijalna se pruga proksimalno širi prema intertrohanternoj liniji na prednjoj strani femura (1-3).



Slika 2. Anatomija proksimalnog dijela desnog femura. Pogled sprijeda (A), pogled straga (B). Preuzeto i prilagođeno te prevedeno na hrvatski jezik iz: Aumuller G i sur. (1)

U kretnjama zgloba kuka sudjeluju mnogobrojni mišići, koji se dijele na mišiće zgloba kuka i natkoljениčne mišiće (tablica 1 i 2). Mišići zgloba kuka polaze od zdjelice i hvataju se na proksimalni dio femura, dok natkoljениčni mišići također polaze od zdjelice, ali se hvataju na distalni dio femura ili proksimalni dio potkoljenice. Zahvaljujući takvoj građi zgloba i velikom broju mišića, u kuku su moguće različite kretnje. Kretnje u zglobu kuka mogu se podijeliti s obzirom na tri glavne osi: transverzalnu os – fleksija ($130 - 140^\circ$) i ekstenzija (10°), sagitalnu os – abdukcija ($30 - 45^\circ$) i adukcija ($20 - 30^\circ$) i vertikalnu os – unutarnja (36°) i vanjska rotacija (13°). Pri fleksiji kuka i koljena od 90° dolazi do povećanja unutarnje ($40 - 50^\circ$) i vanjske rotacije ($30 - 45^\circ$) (3).

Tablica 1. Prednja i stražnja skupina mišića zgloba kuka te njihova polazišta, hvatišta i djelovanje na pokrete u zglobu kuka (2, 3)

MIŠIĆ	POLAZIŠTE	HVATIŠTE	DJELOVANJE
Prednja skupina			
<i>m. iliopsoas</i>			FLEX, VR, AD
<i>m. psoas major</i>	12. prsni – 4. lumbalni kralježak i pripadajuće intervertebralne ploče, rebreni nastavci 1. – 4. lumbalnog kralješka	mali trohanter	
<i>m. iliacus</i>	udubina <i>fossa iliaca</i>		
Stražnja skupina			
<i>m. gluteus maximus</i>	<i>facies glutea</i> bočne kosti, <i>fascia thoracolumbalis</i> , bočni rub križne i trtične kosti, <i>lig. sacrotuberale</i>	<i>tractus iliotibialis (fascia lata)</i> , <i>tuberositas glutea</i>	EXT, VR
<i>m. gluteus medius</i>	<i>facies glutea</i> bočne kosti	bočna vanjska površina velikog trohantera	ABD, prednji snopovi (FLEX, UR), stražnji snopovi (EXT, VR)
<i>m. gluteus minimus</i>		prednji rub velikog trohantera	
<i>m. piriformis</i>	<i>facies pelvina</i> križne kosti	vršak velikog trohantera	VR, ABD
<i>m. obturatorius internus</i>	unutarnja površina <i>membrana obturatoria</i>	<i>fossa trochanterica</i>	VR, ABD
<i>m. obturatorius externus</i>	vanjska površina <i>membrana obturatoria</i> , <i>ramus ossis ischi</i>	<i>fossa trochanterica</i>	VR, AD

<i>m. gemellus superior</i>	<i>spina ishiadica</i>	<i>fossa trochanterica</i>	VR
<i>m. gemellus inferior</i>	<i>tuber ishiadicum</i>		
<i>m. quadratus femoris</i>	<i>tuber ishiadicum</i>	veliki trohanter, <i>crista</i> <i>intertrochanterica</i>	VR
Legenda: FLEX – fleksija, EXT – ekstenzija, AD – adukcija, ABD – abdukcija, UR – unutarnja rotacija, VR – vanjska rotacija, m. – lat. <i>musculus</i> , mišić			

Tablica 2. Prednja, medijalna i stražnja skupina mišića natkoljenice koji sudjeluju u pokretima zgloba kuka te njihova polazišta, hvatišta i djelovanje na pokrete u zglobu kuka (2, 3)

MIŠIĆ	POLAZIŠTE	HVATIŠTE	DJELOVANJE
Prednja skupina			
<i>m. rectus femoris</i>	<i>spina iliaca anterior inferior</i>	baza patele	FLEX
<i>m. sartorius</i>	<i>spina iliaca anterior superior</i>	<i>pes anserinus tibiae</i>	FLEX, ABD, VR
<i>m. tensor fasciae latae</i>	<i>spina iliaca anterior superior</i>	<i>tractus iliotibialis</i>	FLEX, ABD, UR
Medijalna skupina			
<i>m. gracilis</i>	<i>ramus inferior ossis pubis</i> , ventralna strana simfize	<i>pes anserinus tibiae</i>	AD
<i>m. pectineus</i>	<i>pecten ossis pubis</i>	<i>linea pectinea femoris</i>	FLEX, AD, VR
<i>m. adductor longus</i>	<i>ramus superior ossis pubis</i>	<i>labium mediale linea aspera femoris</i>	AD, FLEX
<i>m. adductor brevis</i>	<i>ramus inferior ossis pubis</i>		

<i>m. adductor magnus</i>	<i>ramus inferior ossis pubis, ramus ossis ischi, tuber ischiadicum</i>	<i>labium mediale linea aspera femoris, tuberculum adductorium epicondylī femoris medialis</i>	AD, EXT, UR
<i>m. adductor minimus</i>	<i>ramus inferior ossis pubis</i>	<i>labium mediale linea aspera femoris</i>	AD, VR, FLEX
Stražnja skupina			
<i>m. biceps femoris</i>	<i>tuber ischiadicum, lig. sacrotuberale, labium laterale linea aspera femoris</i>	glava lisne kosti	Duga glava EXT, AD, VR
<i>m. semitendinosus</i>	<i>tuber ischiadicum, lig. sacrotuberale</i>	<i>pes anserinus tibiae</i>	EXT, UR
<i>m. semimembranosus</i>	<i>tuber ischiadicum</i>		EXT, AD, UR
Legenda: FLEX – fleksija, EXT – ekstenzija, AD – adukcija, ABD – abdukcija, UR – unutarnja rotacija, VR – vanjska rotacija, m. – lat. <i>musculus</i> , mišić			

1.2. Povijesni razvoj totalne artroplastike zgloba kuka

Iako povijest moderne artroplastike zgloba kuka počinje sredinom prošlog stoljeća, u širem smislu povijesni razvoj artroplastike kuka započeo je puno ranije. Paleopatološka istraživanja na kostima pokazala su kako tegobe s kukom nisu bolest samo modernog čovječanstva već da je prevalencija i distribucija osteoartritisa u ljudskoj populaciji relativno nepromijenjena kroz povijest (4). Stoga se prvi pokušaji kirurškog liječenja disfunkcionalnog kuka trebaju sagledati u kontekstu vremena u kojem su se i dogodili. Naime, u 18. stoljeću više ili manje teške ozljede ekstremiteta često su završavale teškim infekcijama te su se liječile amputacijom. No među kirurzima se javio određeni otpor prema takvoj doktrini, pa tako Henry Park u pismu upućenom svojem učitelju Percivalu Pottu opisuje zahvat kojim bi se mogla izbjeći amputacija ekstremiteta – ekscizijsku artroplastiku lakta i koljena. Kao očekivani ishod takvog liječenja Park navodi stvaranje bezbolnog kalusa (5).

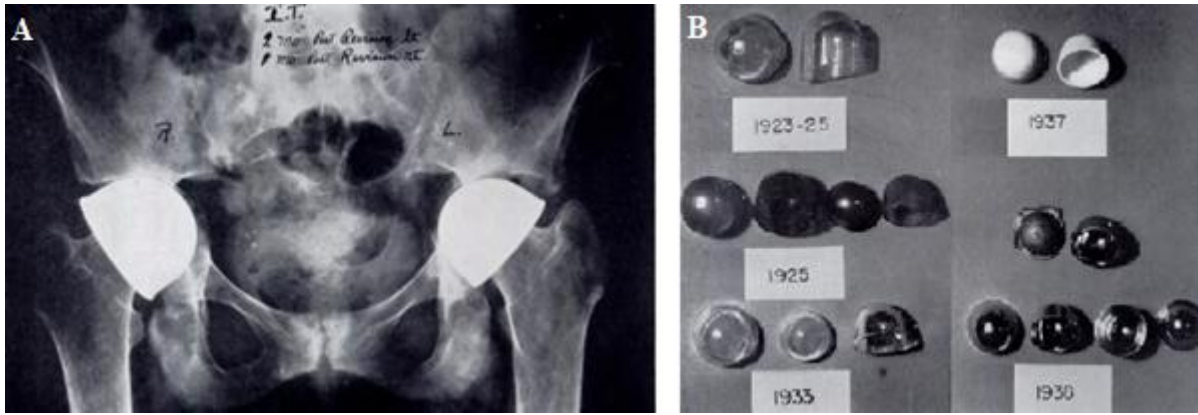
Prva ekscizijska artroplastika zgloba kuka učinjena je u Londonu 1821. godine te se pripisuje poznatom engleskom kirurgu Whiteu (6). John Rhea Barton 1827. godine u Philadelphiji za liječenje ankiloziranog kuka kao uspješan zahvat opisuje osteotomiju proksimalnog femura s posljedičnim stvaranjem pseudoartroze (7). Barton u svojem radu navodi da je 20 dana nakon intertrohanterne osteotomije, koju je učinio za samo sedam minuta, potrebno manipulirati nogom kako bi se potaknulo stvaranje fibroznog tkiva. Iako je pacijent nakon tri mjeseca hodao uz pomoć štapa, rezultat takve operacije bio je krajnje nepredvidiv.

Treba naglasiti da se tadašnje operacije izvode bez antibiotske profilakse, kirurške asepe i antisepe te anestezije u današnjem smislu riječi, zbog čega se kvaliteta kirurga uz preciznost ponajviše mjerila njegovom brzinom. Stoga ne čudi da su takvi ekstenzivni zahvati često završavali teškim infekcijama te je pravo čudo da su ih neki pacijenti i preživjeli.

Daljnji razvoj artroplastike kuka nastavlja se kao interpozicijska artroplastika koja je popularizirana radom Ollierea i Chlumskog krajem 19. i početkom 20. stoljeća (6).

Interpozicijska artroplastika operacijski je zahvat u kojem se određeni materijal operacijski postavlja između zglobnih površina radi smanjenja bolnosti i povećanja pokretljivosti disfunkcionalnog zgloba. Između zglobnih površina postavljani su razni anorganski materijali poput stakla i gume, ali i tkiva poput dekalificirane kosti, široke fascije (*fasciae latae*) i kože. Također, početkom 20. stoljeća, u Bolnici *Johns Hopkins (Johns Hopkins Hospital)*, Baer opisuje uspješno izvedenu interpozicijsku artroplastiku uz korištenje svinjskog mjehura (8). Sve navedeno završavalo je različitim i krajnje nepredvidivim rezultatima.

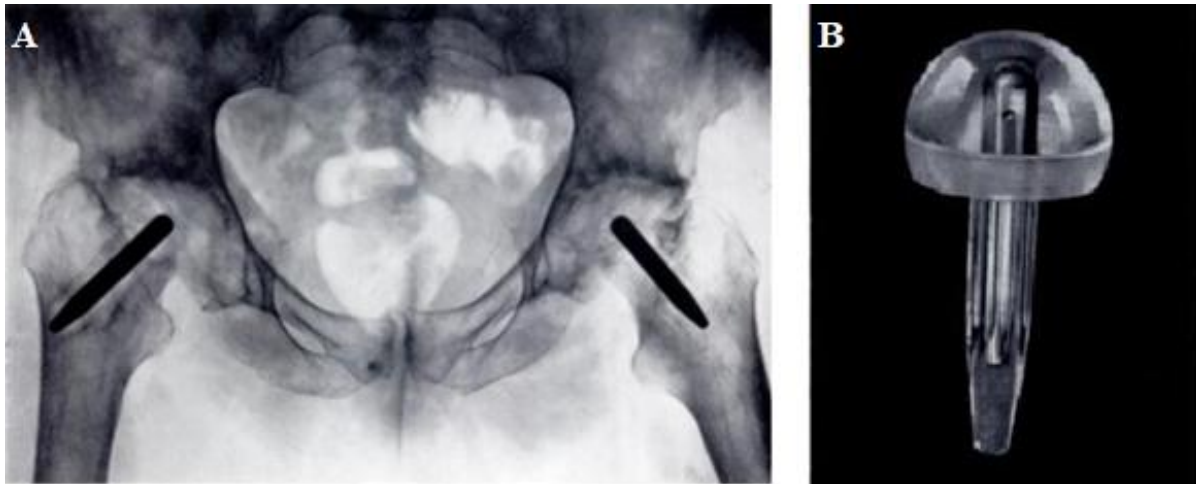
Tek je rad američkog kirurga Smith-Petersena iz 1938. godine doveo do prvih predvidivih zadovoljavajućih rezultata u interpozicijskoj artroplastici kuka. Smith-Petersen je prvotno 1923. godine kao interpozitum koristio posebno oblikovano staklo koje je operacijski postavljao između zglobnih površina kuka, što je osiguravalo pokretljivost s femoralne i acetabularne strane. Međutim stakleni implantati često su pucali, što je dovodilo do krajnje nezadovoljavajućeg rezultata i potrebe za revizijskom operacijom. Godine 1937. Smith-Petersenu njegov stomatolog za izradu interpozituma predlaže Vitallium (slitina kobalta, kroma i molibdena), tada nov materijal tek uveden u stomatologiji. Nakon nekoliko neuspješnih pokušaja, od 1938. godine interpozitumi izrađeni od Vitalliuma koriste se sa zadovoljavajućim i reproducibilnim kliničkim rezultatima (slika 3) (9).



Slika 3. Postoperacijski rendgenogram nakon revizijske interpozicijske artroplastike oba kuka (A). Evolucija materijala korištenih za izradu implantata za interpozicijsku artroplastiku kuka; 1923. – staklo, 1925. – viskoza, 1933. – Pyrex staklo, 1937. – bakelit, 1938. – Vitallium (slitina kobalta, kroma i molibdena) (B). Preuzeto i prilagođeno iz: Smith-Petersen MN. (9)

Iako je Gluck još 1890. godine opisao zamjenu cijele glave femura s implantatom izrađenim od bjelokosti, razvoj artroplastike nastavlja se pokušajima zamjene dijela ili cijele glave femura, pri čemu Delbet kao zamjenski materijal koristi gumu, a Hey-Groves bjelokost, oboje bez značajnijeg uspjeha (6).

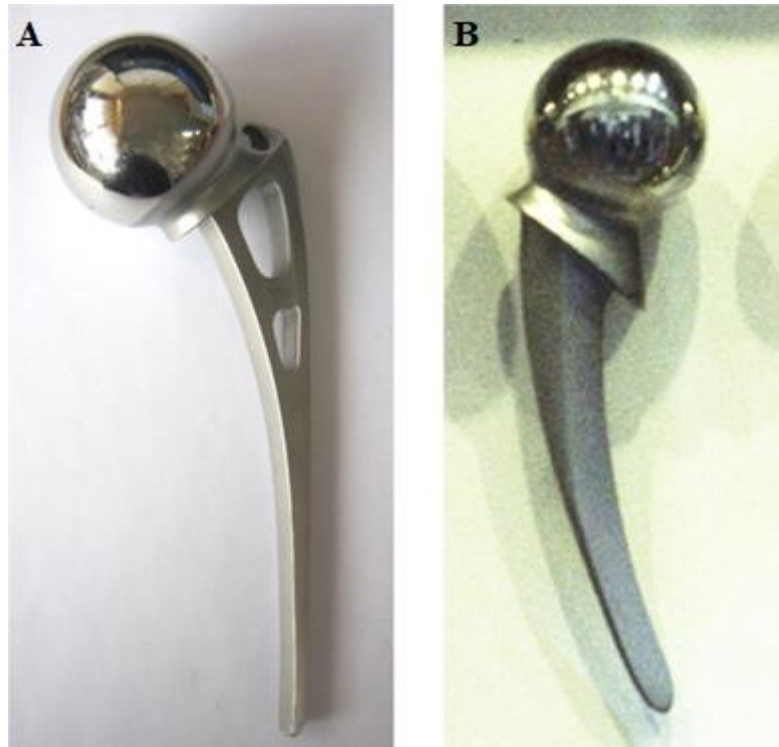
Iskorak u dizajnu implantata napravila su braća Judet sa svojom endoprotezom glave femura izrađenom od plastike 40-ih godina 20. stoljeća (slika 4) (10). Međutim, unatoč revolucionarnom dizajnu, mekani plastični implantat bio je izrazito sklon trošenju, pa nije doživio dugoročan klinički uspjeh.



Slika 4. Postoperacijski rendgenogram nakon bilateralne ekscizije glave femura i ugradnje plastičnog implantata prema dizajnu braće Judet (A). Plastična endoproteza glave femura prema dizajnu braće Judet (B). Preuzeto i prilagođeno iz: Judet J i sur. (10)

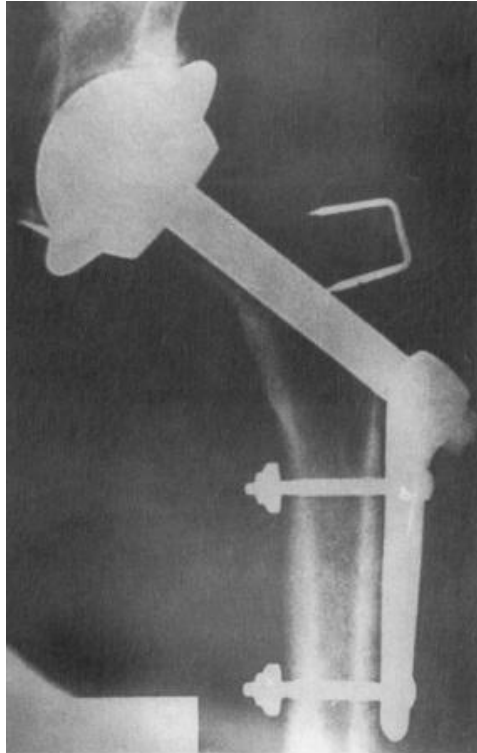
Sličan implantat, ali izrađen od slitine Vitallium, prvi je dizajnirao i ugradio Böhlman.

Istovremeno na prijelazu stoljeća, nezavisno jedni od drugih, Thompson, Böhlman i Moore razvijaju dva vrlo slična implantata izrađena od Vitalliuma. Zajednička im je karakteristika bila velika glava s trapezastim vratom te blago zakrivljeno femoralno tijelo (slika 5). Oba, danas legendarna, implantata razvijena su u suradnji s istim proizvođačem (*Austenal Laboratories / Howmedica Incorporated*, što je današnji *Stryker*, Michigan, SAD) te su postali prvi industrijski proizvedeni implantati za artroplastiku kuka koji su ušli u široku upotrebu za liječenje prijeloma vrata femura i određene slučajeve koksartroze (11).



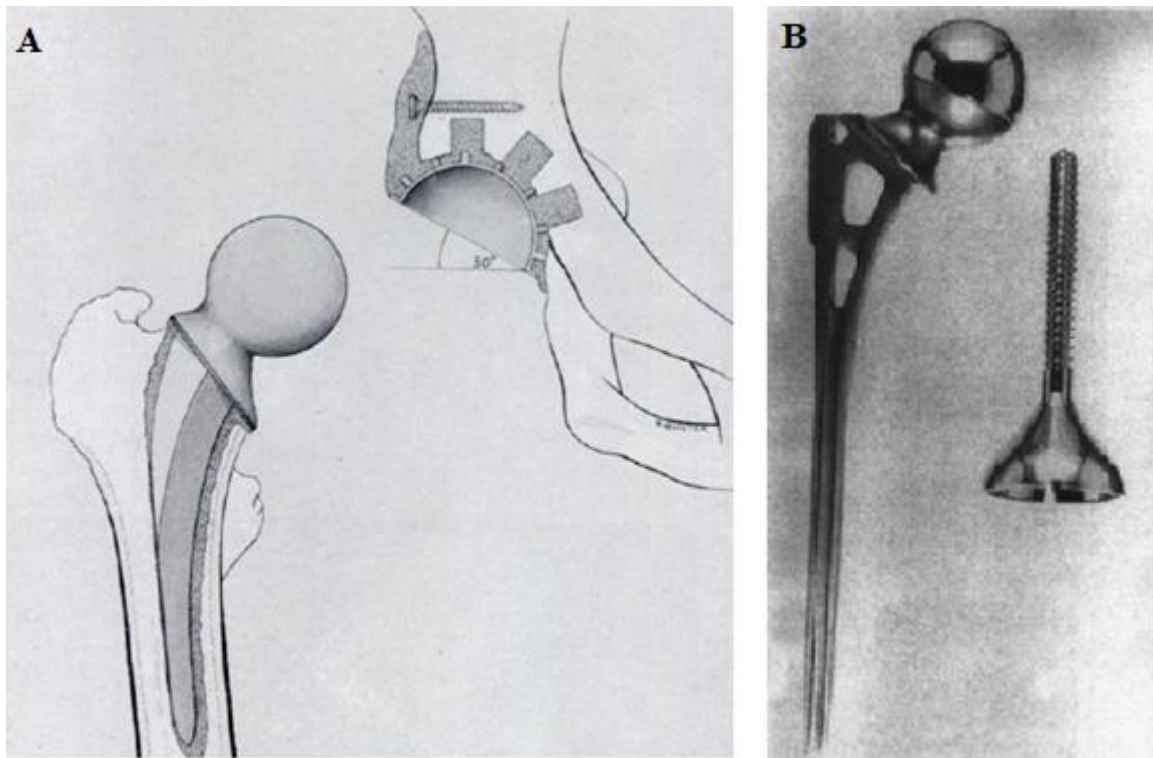
Slika 5. Implantati za parcijalnu artroplastiku kuka prema dizajnu Moorea (A) i Thompsona (B). Preuzeto i prilagođeno iz: Hernigou P i sur. (11)

Prva totalna artroplastika zgloba kuka, koja je uključivala zaseban implantat za acetabulum i femur, izvedena je 1938. godine, a pripisuje se engleskom kirurgu Wilesu. Njegovi čelični implantati bili su posebnim pinovima i vijcima učvršćeni u koštanom ležištu, što je imalo kratkoročno zadovoljavajuće rezultate (12). Međutim dobri dugoročni rezultati izostali su zbog nedostatne fiksacije implantata uslijed razlabavljenja vijaka (slika 6).



Slika 6. Postoperacijski rendgenogram nakon ugradnje totalne endoproteze zgloba kuka prema dizajnu Wilesea iz 1938. godine. Preuzeto i prilagođeno iz: Learmonth ID. (13)

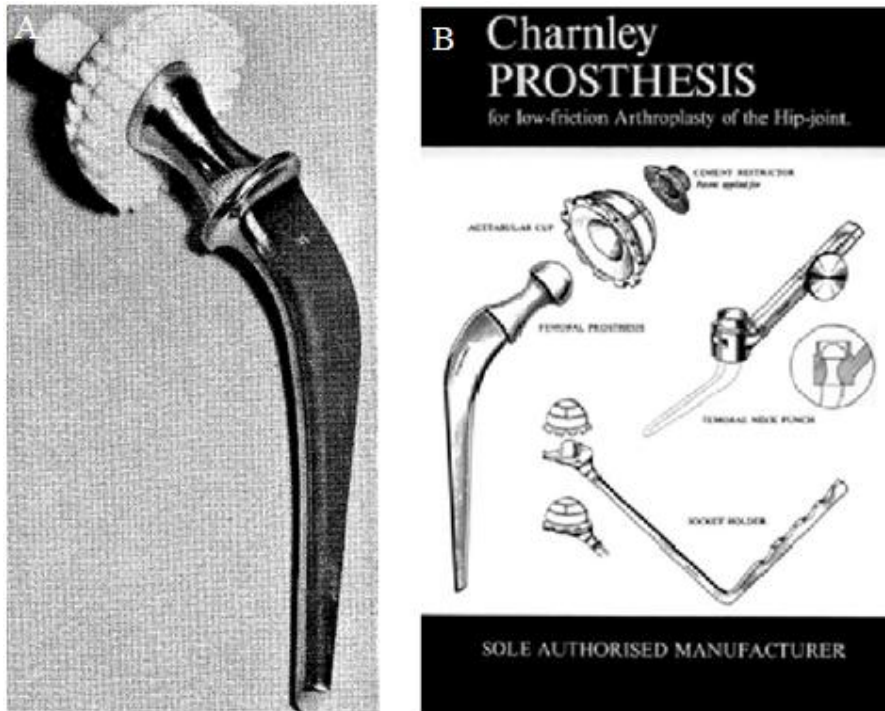
Iako je njemački kirurg Gluck još 1891. godine prvi opisao korištenje koštanog cementa „za bolju fiksaciju” komponenti totalne endoproteze koljena izrađene od bjelokosti, 40-ih i 50-ih godina prošlog stoljeća mnogi autori počinju više ili manje uspješno eksperimentirati s koštanim cementom kao metodom fiksacije implantata za kost (14). McKee i Watson-Farrar uspješno koriste cementnu modificiranu Thompsonovu endoprotezu te metalnu (slitina kobalta i kroma) „nazubljenu” acetabularnu komponentu koja je u kosti bila učvršćena koštanim cementom i vijcima (slika 7) (15). Istovremeno Ring opisuje dobre rezultate koje je postigao svojim bescementnim dizajnom i zglobnim površinama metal na metal (slika 7) (16). Međutim oba će dizajna uskoro biti napuštena i neko vrijeme zaboravljena u korist Charnleyjeve revolucionarne totalne artroplastike kuka.



Slika 7. Nacrt cementne totalne endoproteze zgloba kuka prema dizajnu McKeeja i Watson-Farrara (A). Preuzeto i prilagođeno iz: McKee GK i sur. (15)

Bescementna totalna endoproteza Mark IV prema dizajnu Ringa (B). Preuzeto i prilagođeno iz: Learmonth ID. (13)

Moderna artroplastika zgloba kuka započinje 1961. godine Charnleyjevim dizajnom i uvođenjem polietilena visoke gustoće kao acetabularne zglobne površine koja se u koštano ležište fiksirala koštanim cementom (slika 8) (17). Takav dizajn znatno je smanjio trenje između zglobnih površina, što je dovelo do boljih kliničkih rezultata. Uz novi dizajn, Charnleyju se pripisuje i popularizacija koštanog cementa, poli(metil-metakrilata) (PMMA), kao uspješne metode za fiksaciju komponenti endoproteze. Uspješnost prve generacije Charnleyjeve totalne endoproteze iznosila je bez revizije preko 80 % u 25 godina praćenja, stoga ne čudi da je zasjenila rješenja svih ostalih Charnleyjevih suvremenika (18).



Slika 8. Acetabularna i femoralna komponenta implantata za totalnu artroplastiku zgloba kuka prema dizajnu Charnleyja (A). Preuzeto i prilagođeno iz: Charnley J. (17)

Promidžbeni plakat za totalnu artroplastiku zgloba kuka implantatima prema dizajnu

Charnleyja (B) [slika s interneta] [pristupljeno 14. 3. 2021.]. Dostupno na:

http://www.aaos75.org/stories/physician_story.htm?id=12.

Sam koštani cement – PMMA – nije se bitno mijenjao tijekom godina, međutim sama tehnika cementiranja jest. Dugoročni rezultati cementne artroplastike kuka u velikoj mjeri ovise o samoj tehnici cementiranja s obzirom na to da se intraoperacijski stvaraju dva spoja, onaj između implantata i cementa te onaj između cementa i koštanog ležišta (4). Moderna tehnika cementiranja zasniva se na čišćenju endostealne kosti pulsnom lavažom, retrogradnom postavljanju i stlačivanju cementa te osiguravanju kontinuiranog pritiska tijekom procesa polimerizacije cementa kako bi se osigurao optimalan mikrokontakt između sve tri površine (koštano ležište – PMMA – endoproteza) (tablica 3) (19).

Tablica 3. Karakteristike tehnika cementiranja prema generacijama (1. – 4.), koje se razlikuju prema intraoperacijskoj pripremi koštanog ležišta i koštanog cementa te načinu postavljanja koštanog cementa i femoralne komponente u intramedularni kanal (20, 21)

Generacije tehnika koštanog cementiranja	1.	2.	3.	4.
Priprema koštanog ležišta	Minimalna, ispiranje uz sukciju	Ispiranje uz sukciju, sušenje	Pulsna lavaža, sušenje	Pulsna lavaža, sušenje, obrada otopinom adrenalina i 0,9 %-tne otopine NaCl
Miješanje koštanog cementa	Ručno, u atmosferskim prilikama operacijske sale		Ručno, u vakuumu ili centrifugiranjem	Ručno, u vakuumu
Intramedularno postavljanje koštanog cementa	Anterogradno postavljanje prstima	Retrogradno korištenjem „cementnog pištolja”		
Stlačivanje koštanog cementa	Ne (utiskivanje prstima)	Ne	Da (korištenjem posebnog instrumentarija)	

Intramedularno distalno ograničenje prolaska koštanog cementa	Ne	Da (koštani ili plastični umetak)	
Centralizatori femoralne komponente	Ne	Da (distalni i/ili proksimalni)	Da (distalni i proksimalni)

Tijekom vremena kod bolesnika s razlabavljenim cementnim femoralnim komponentama primijećene su zone destrukcije i resorpcije kosti proksimalnog dijela femura, što se prvotno smatralo lokalnom infekcijom. Međutim, od histološke potvrde postojanja čestica PMMA u osteolitičkim lezijama, destrukcija kosti pripisuje se aseptičkom lokalnom upalnom odgovoru na čestice PMMA koje se otpuštaju u lokalni koštani mikrookoliš, tzv. cementnoj bolesti (22). Proces je posredovan aktiviranim makrofagima koji stvaranjem proupalnih medijatora potiču diferencijaciju osteoklasta, koji potom aktivno razgrađuju lokalnu koštanu masu. S obzirom na sve veći broj rano razlabavljenih cementnih femoralnih komponenti, rješenje se tražilo u daljnjem razvoju bescementne fiksacije kako bi se uklonio pretpostavljeni „glavni” razlog ranog razlabavljenja.

Bescementna fiksacija zasniva se na dizajnu implantata koji osigurava primarnu stabilnost intramedularnim ukotvljenjem u koštanom ležištu. Primarna stabilnost omogućuje uvjete za urastanje kosti u implantat ili prerastanje kosti preko implantata, što ovisi o samoj površini implantata. Nakon sekundarne stabilizacije, tj. biološke integracije implantata, koja može potrajati i nekoliko mjeseci, moguća su fiziološka opterećenja umjetnog zgloba (4).

Moderna artroplastika zgloba kuka izvukla je najbolje od svojih prethodnika te danas omogućuje pacijentu, ali i operateru, širok spektar različitih dizajna implantata, nosivih površina i metoda fiksacije koje osiguravaju dobre i reproducibilne dugoročne rezultate.

1.3. Totalna endoproteza zgloba kuka

Primarna artroplastika zgloba kuka jedan je od najuspješnijih i najizvođenijih zahvata moderne ortopedije (23). Kvalitetna artroplastika rekonstrukcijom biomehaničkih odnosa u bolesnom kuku (poput centra rotacije glave femura, napetosti abduktorne muskulature i izjednačavanja duljine nogu) bolesniku osigurava bezbolan, stabilan i funkcionalan kuk.

Povijesno gledano, prva indikacija za artroplastiku kuka bila je bolnost i ograničenje opsega pokreta artrotski promijenjenog kuka kod bolesnika starijih od 65 godina, kod kojih je konzervativno liječenje podbacilo te je kao jedina mogućnost liječenja preostala ekscizijska artroplastika (prema Girdlestoneu) ili pak ukočenje, tj. artrodeza kuka.

S obzirom na dobre i reproducibilne dugoročne rezultate totalne artroplastike kuka, indikacije su se proširile, pa danas obuhvaćaju primarnu i sekundarnu koksartrozu, reumatoidni artritis, avaskularnu nekrozu glave femura, određene koštane tumore u regiji kuka, prijelome vrata femura te neuspjeh drugih metoda rekonstrukcije kuka.

Današnju primarnu indikaciju za ugradnju totalne endoproteze zgloba kuka predstavlja neuspjeh neoperacijskih metoda liječenja bolova u kuku koji su udruženi s funkcionalnim ograničenjem svakodnevnih aktivnosti te radiološkim dokazom oštećenja samog zgloba (24).

Budući da je koksartroza česta i ograničavajuća bolest koja smanjuje kvalitetu života, ugradnja totalne endoproteze zgloba kuka kvalitetan je zahvat koji osigurava smanjenje bolnosti i povećanje funkcionalnosti kuka, a samim time i povećanje kvalitete života povezane sa zdravljem (eng. *health-related quality of life* – HRQoL) (25, 26). Također, s gledišta zdravstvenog sustava, dobra i pravovremena indikacija za totalnu artroplastiku kuka itekako je isplativa jer unaprjeđuje kvalitetu života bolesnika i smanjuje trošak za dobivene godine života prilagođene kvaliteti (eng. *Quality-Adjusted-Life-Years* – QALY) (27).

Artroplastika kuka dijeli se na parcijalnu i totalnu, ovisno o tome zamjenjuju li se oba (acetabulum i glava femura) ili samo jedno (glava femura) zglobno tijelo. Kod parcijalne artroplastike kuka zamjenjuje se samo glava femura femoralnom komponentom endoproteze. Ovisno o dizajnu, parcijalne endoproteze mogu biti izrađene u jednom komadu (poput implantata prema dizajnu Moorea i Thompsona) ili mogu biti modularne, tj. izrađene od više dijelova koji se intraoperacijski mogu mijenjati (femoralno tijelo, vrat i glava). Nadalje, ovisno o pokretljivosti same glave implantata, parcijalne endoproteze mogu biti unipolarne i bipolarne. Unipolarne parcijalne endoproteze nemaju pokretljivu glavu, pri čemu se pokret u kuku odvija između glave implantata i prirodnog acetabuluma. Bipolarne parcijalne endoproteze imaju pokretljivu glavu, tj. još jedan pokretan spoj unutar glave implantata koji omogućuje dodatnu pokretljivost umjetnog zgloba. Prijelom vrata femura u starijih bolesnika danas je najčešća indikacija za bipolarnu parcijalnu artroplastiku kuka (28).

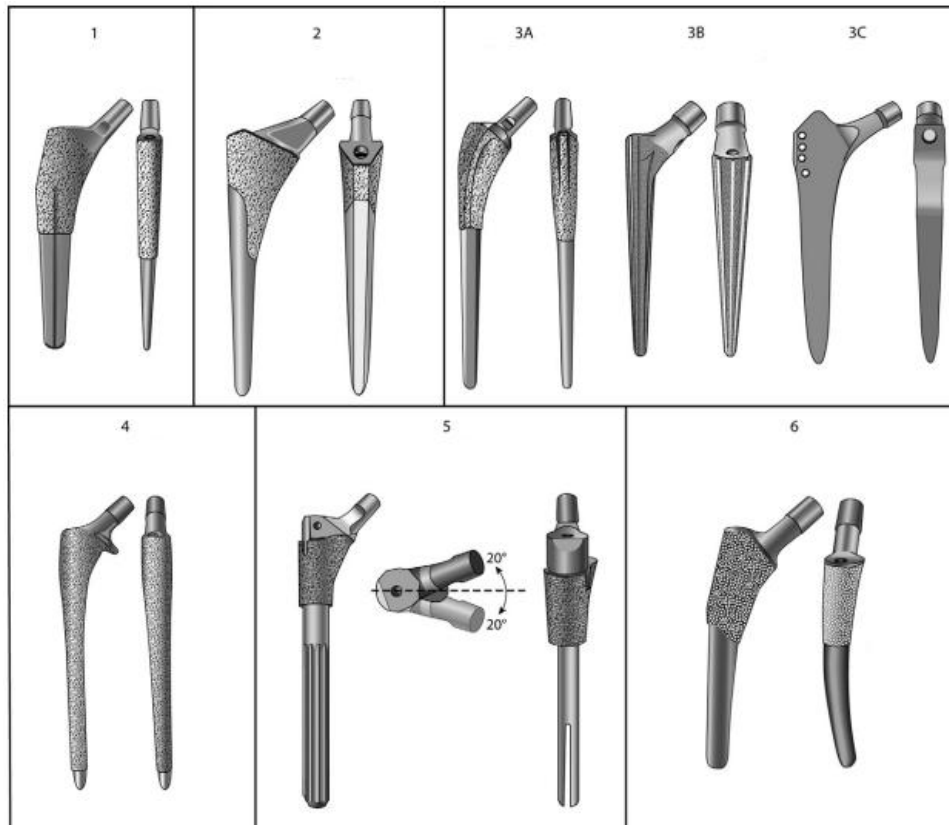
Ovisno o načinu fiksacije implantata, endoproteze se dijele na cementne i bescementne. Cementne endoproteze za fiksaciju implantata u koštanom ležištu najčešće koriste PMMA. Pritom se PMMA ponaša kao ispuna koja povećava dodirnu površinu između implantata i endostealne kosti (20). Jedna od prednosti cementiranja jest to što PMMA postiže maksimalnu tvrdoću unutar 24 sata omogućujući time postoperacijski potpuno opterećenje implantata, što olakšava rehabilitaciju bolesnika (29). Također, s obzirom na to da se PMMA priprema intraoperacijski, u njega se mogu dodati antibiotici, što omogućuje njihovo lokalno otpuštanje, čime se omogućava bolja kontrola perioperacijskog i ranog postoperacijskog nastanka periprotetičke infekcije.

Nasuprot tome, bescementne endoproteze oslanjaju se na dizajn implantata koji omogućuje inicijalnu (primarnu) stabilnost ukotvljenjem u endostealnoj kosti, što osigurava uvjete za biointegraciju endoproteze. Navedeno se postiže urastanjem kosti u implantat ili prerastanjem kosti preko implantata, što ovisi o završnoj obradi, tj. teksturi površine implantata. Porozna

površina s porama optimalne veličine 100 – 400 μm omogućuje urastanje kosti, dok hrapava površina s utorima dubine 3 – 8 μm omogućuje koštano prerastanje. Modifikacije površine postižu se korištenjem poroznih materijala ili slitina (npr. trabekularni titanij ili tantal) za izradu implantata posebnim metalurškim tehnikama završne obrade implantata (npr. pjeskarenje ili plazma sprej postupak) i presvlačenjem površine implantata osteokonduktivnim tvarima (npr. hidroksiapatit) (30-33). Kombinacija dviju navedenih metoda fiksacije naziva se hibridna (cementno femoralno tijelo i bescementni acetabulum) i obrnuto hibridna fiksacija (bescementno femoralno tijelo i cementni acetabulum).

Nadalje se endoproteze razlikuju prema materijalu izrade i dizajnu, što je povezano s njihovim mehaničkim svojstvima. Tako je općeprihvaćeno da su cementni femoralni implantati izrađeni od čvrstih materijala s većim Youngovim modulom elastičnosti (poput medicinskog čelika ili slitine kobalta i kroma), što dovodi do smanjenja naprezanja proksimalnog dijela cementa, time sprječavajući njegovo pucanje. Bescementni femoralni implantati najčešće su izrađeni od slitine kobalta i kroma s nekom od navedenih modifikacija površine ili od slitine titanija. Slitina titanija biokompatibilnija je i elastičnija od slitine kobalta i kroma (otprilike upola manji Youngov modul elastičnosti, sličniji lokalnoj kosti), ali je sklona pucanju na mjestima metalurških defekata ako nije dobro učvršćena u koštanom ležištu (4, 34).

Unatoč mnoštvu trenutno postojećih dizajna, bescementni femoralni implantati općenito se mogu podijeliti u tri velike skupine: anatomske, konične i cilindrične (4). Prema detaljnijoj Montovoj klasifikaciji, bescementne femoralne komponente dijele se, ovisno o dizajnu implantata i anatomske mjestu ukotvljenja, u šest skupina (slika 9) (35, 36).

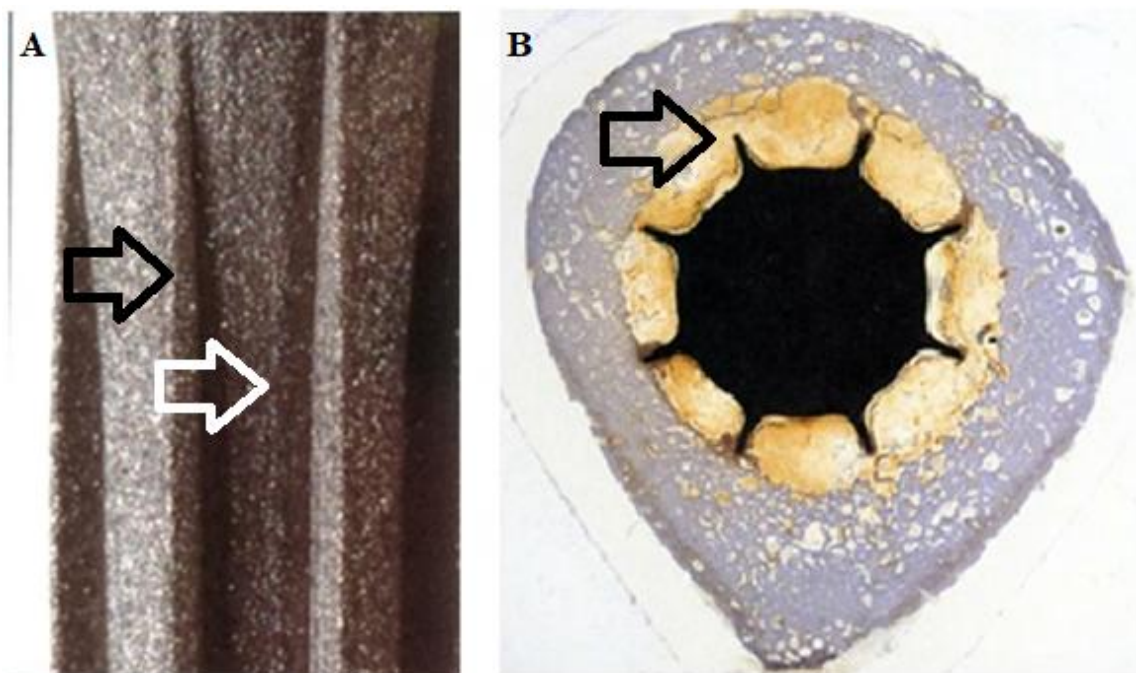


Slika 9. Montova klasifikacija bescementnih femoralnih komponenti. 1 – jednostruko klinasti, 2 – dvostruko klinasti, 3A – konični s okruglim poprečnim presjekom, 3B – konični sa zvjezdolikim poprečnim presjekom, 3C – konični s pravokutnim poprečnim presjekom, 4 – cilindrični, u potpunosti obloženi, 5 – modularni, 6 – anatomski. Preuzeto i prilagođeno iz: Khanuja HS i sur. (35)

Anatomski implantati dizajnom prate anteroposteriornu zakrivljenost femura te imaju predodređenu anteverziju vrata, zbog čega postoje specifični modeli za lijevu i desnu stranu. Navedeno se nije pokazalo boljim u odnosu na ostala dva dizajna (4, 30). Konični dizajn oslanja se na primarnu stabilnost koju postiže ukotvljenjem u metafizi ili dijametafizi u najmanje tri točke, što stvara preduvjete za kasniju biointegraciju implantata. Cilindrični dizajn oslanja se na ukotvljenje u dijafizi, čime se postiže primarna stabilnost. Da bi se ukotvilo u endostealnoj kosti dijafize, cilindrično femoralno tijelo mora biti široko kako bi

ispunilo medularni kanal. Veći, tj. širi implantati ujedno su i veće krutosti, što se povezuje s bolovima u ipsilateralnoj preponi i osteopenijom proksimalnog dijela femura (eng. *stress shielding*) (36, 37).

S obzirom na to da krutost implantata ovisi o Youngovu modulu elastičnosti materijala od kojeg je izrađen te da je proporcionalan s promjerom implantata, određeni revizijski implantati imaju postranične longitudinalne nabore i utore (tj. zvjezdolik poprečni presjek) koji povećavaju širinu bez povećanja promjera implantata. Nabori i utori također pridonose rotacijskoj stabilnosti implantata (slika 10). Postoje i implantati koji kombiniraju sva tri osnovna dizajna te postojeće modifikacije površine.



Slika 10. Pogled izbliza na površinu revizijskoga koničnog femoralnog tijela s prikazanim postraničnim longitudinalnim naborima (označeno crnom strelicom) i utorima (označeno bijelom strelicom) (A). Poprečni presjek dijafize femura nakon vađenja revizijskoga koničnog femoralnog tijela s postraničnim naborima i utorima s vidljivim mjestima utiskivanja postraničnih nabora u endostealnoj kosti (označeno crnom strelicom) (B). (Preuzeto i prilagođeno uz dopuštenje iz privatne arhive prof. dr. sc. Domagoja Delimara, dr. med.)

Implantati mogu biti izrađeni u jednom komadu, tzv. n modularni (eng. *monoblock*) implantati, ili mogu biti izrađeni od više dijelova koji postoje u različitim veličinama, tzv. modularni implantati (slika 11).

Modularnost implantata od velike je koristi tijekom kompleksnih revizijskih zahvata s obzirom na to da se, ovisno o indikaciji i intraoperacijskom nalazu, dijelovi implantata mogu prilagođavati i prema potrebi mijenjati. Međutim, modularnost nosi i rizik od „prijeloma” implantata, najčešće na spoju dva modularna dijela (modularnog vrata i femoralnog tijela) (38).



Slika 11. Modularne femoralne komponente (*Restoration Modular Stem, Stryker, Michigan, SAD*). [slika s interneta]. [pristupljeno 16. 6. 2021.]. Dostupno na:

<https://www.strykermeded.com/medical-devices/hips-knees/hips/restoration-modular/#>.

Postoje i implantati (poput *resurfacing* artroplastike, *Thrust plate prosthesis* ili *Mayo conservative femoral prosthesis*) koji na račun vlastite veličine čuvaju koštanu masu proksimalnog dijela femura te se predstavljaju kao metoda izbora za mlade bolesnike. Unatoč inicijalno obećavajućim kratkoročnim i srednjoročnim rezultatima, za sada nisu ušli u široku primjenu (39-41).

Nosive, tj. kontaktne površine, femoralna glava i acetabularni umetak, mogu biti izrađene od nekoliko materijala. Prilikom izrade femoralne glave mogu se koristiti različite metalne slitine (kobalt – krom ili kobalt – krom – molibden) te različiti sastavi keramike koji su tvrdi od metalnih slitina. Kao materijal za izradu acetabularnog umetka mogu se koristiti polietileni različitog sastava, metoda proizvodnje i skladištenja, različite metalne slitine te keramike različitog sastava (42).

Ovisno o materijalu izrade femoralne glave i acetabularnog umetka, nosive površine tradicionalno se dijele na tzv. „tvrde na mekano”, koje uključuju kombinaciju femoralne glave izrađene od metala ili keramike (tvrdo) te polietilenski acetabularni umetak (mekano).

Međutim povećano trošenje starijih generacija polietilenskih acetabularnih umetaka (polietileni ultravisoke molekularne mase) dovodilo je do otpuštanja malih čestica u periartikularni prostor, što bi u nekim slučajevima dovodilo do „bolesti malih čestica” i posljedičnog aseptičkog razlabavljenja implantata. Kako bi se smanjilo trošenje „premekanih” acetabularnih umetaka, razvijene su „tvrdo na tvrdo” nosive površine kod kojih su femoralna glava i acetabularni umetak bili izrađeni od istog materijala (metala ili keramike) (43). Nosive površine metal na metal, unatoč izrazito smanjenom trošenju, tj. stvaranju malih čestica, dovodile su do otpuštanja metalnih iona u periartikularni prostor, što se povezivalo s nizom neželjenih događaja poput sistemske toksičnosti i stvaranja lokalnih pseudotumora, zbog čega su danas uglavnom napuštene (44). Nosive površine keramika na keramiku stvaraju najmanje

malih čestica, tj. najmanje se troše, međutim pucanje keramičkih femoralnih glava i fenomen škripanja koji se pojavljuje kod nekih bolesnika predstavljali su nerješiv problem (42).

Razvojem visokoumreženog polietilena trošenje acetabularnog umetka znatno se smanjilo te je danas najčešće korištena kombinacija metalne ili keramičke femoralne glave uzglobljene s polietilenskim acetabularnim umetkom, što pokazuje odlične dugoročne rezultate (45, 46).

Dobri klinički rezultati i isplativost ugradnje keramičke femoralne glave mlađim i aktivnijim osobama te napredak dizajna keramičkih femoralnih glava koje pokazuju smanjenu incidenciju pucanja promaknuli su kombinaciju keramičke glave i visokoumreženog polietilenskog umetka kao najbolju trenutno dostupnu kombinaciju nosivih površina (42, 47-49).

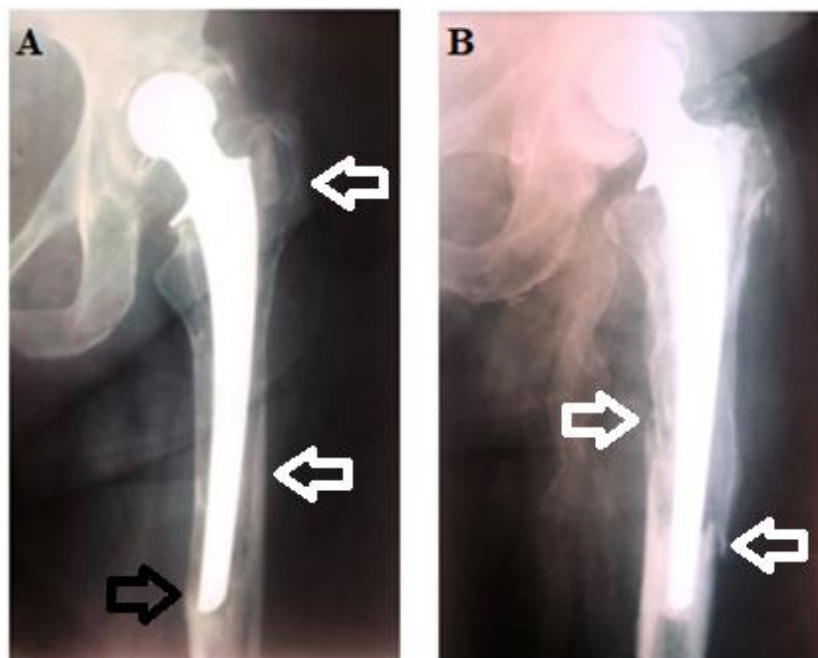
1.4. Revizija totalne endoproteze zgloba kuka

Iako je ugradnja totalne endoproteze zgloba kuka uspješan operacijski zahvat koji bolesnika dugoročno rješava bolnosti i osigurava mu funkcionalan kuk, komplikacije koje zahtijevaju revizijsku artroplastiku i dalje se događaju te predstavljaju potencijalno katastrofalan ishod liječenja. Revizijska artroplastika i naknadni oporavak, kao i svaka druga reoperacija, teži su i zahtjevniji, kako za operatera, tako i za bolesnika, s rezultatima često lošijima od primarne artroplastike. Također, revizijski zahvati vremenski dulje traju, praćeni su većim gubitkom krvi i većim rizikom od nastanka infekcije, tromboembolije, neurovaskularne ozljede, dislokacije i intraoperacijskog prijeloma femura (30). Desetogodišnje preživljenje primarnog implantata s revizijskom artroplastikom kao krajnjim ishodom, ovisno o kontaktnim površinama, iznosi 98 % (metal na polietilen) i 96 % (keramika na keramiku) (50).

Produljenjem životnog vijeka i preživljenja implantata te ugradnjom totalne endoproteze kuka sve mlađim, aktivnijim i zahtjevnijim bolesnicima povećava se vjerojatnost potrebe za revizijskom operacijom (51). Štoviše, unatoč napretku kirurških tehnika, materijala izrade i dizajna implantata, teret revizijske artroplastike (eng. *revision burden* – omjer revizijskih i ukupno učinjenih artroplastika) zadnjih je desetljeća u Sjedinjenim Američkim Državama, ovisno o istraživanjima, relativno konstantan ili u blagom padu te je 2010. godine iznosio 13,9 – 17,4 % (52-54). Nadalje, revizijska artroplastika veliko je ekonomsko opterećenje za zdravstveni sustav jer predstavlja kompleksan kirurški zahvat koji produžuje boravak u bolnici te često zahtijeva skuplje implantate (55).

Indikacija za revizijsku operaciju totalne endoproteze kuka, ako ona nije očita, postavlja se tek nakon isključenja drugih potencijalnih uzroka bolova u operiranom kuku (npr. tegoba s kralježnicom, tumora, vaskularnih ispada ili kompleksnoga regionalnog bolnog sindroma) koji zahtijevaju drugačiji modalitet liječenja i koji bi potencijalno doveli do

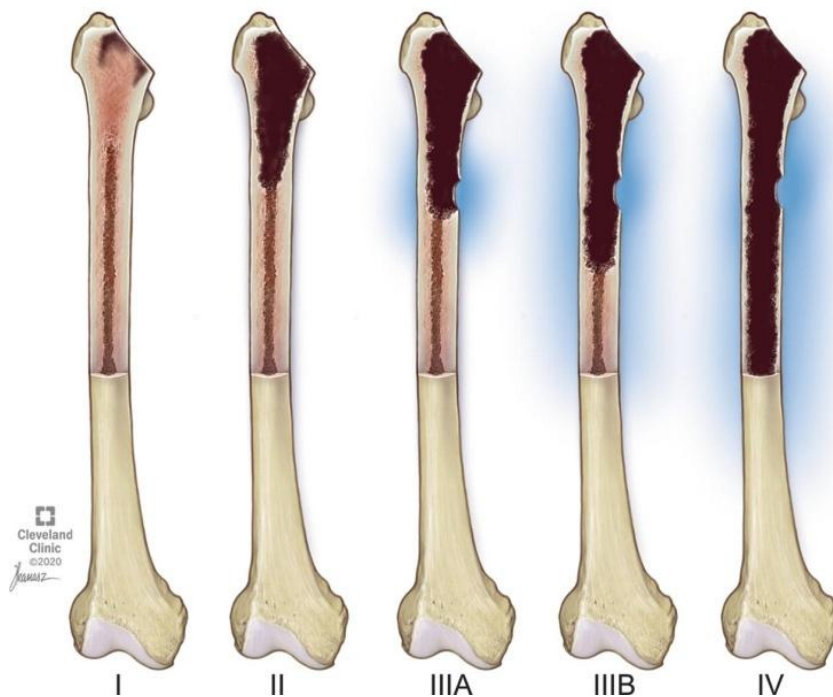
nezadovoljavajućeg rezultata revizijskog zahvata. Indikacije za revizijsku artroplastiku jesu aseptičko razlabavljenje jedne ili obje komponente totalne endoproteze, periprotetički prijelom (Vancouver B2 i B3), periprotetička infekcija, učestale dislokacije, potrošnja jedne od komponenata implantata koje su u međusobnom dodiru i, rijetko, alergijske reakcije na implantat (slika 12) (56, 57).



Slika 12. Kontrolni rendgenogram cementne totalne artroplastike zgloba kuka sa znakovima aseptičkog razlabavljenja femoralne komponente (radiolucencija između cementnog omotača i kortikalisa; označeno bijelim strelicama, zadebljanje i deformacija kortikalne kosti; označeno crnom strelicom) deset godina poslije operacije (A). Drugi bolesnik, kontrolni rendgenogram cementne totalne artroplastike zgloba kuka devet godina poslije operacije s periprotetičkim prijelomom femura (Vancouver B3); označeno bijelim strelicama (B). (Preuzeto iz Arhiva Klinike za ortopediju Medicinskog fakulteta Sveučilišta u Zagrebu.)

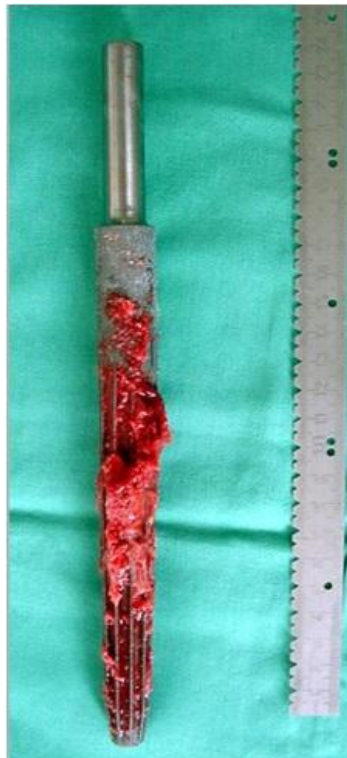Ovisno o indikaciji te stanju kosti i mekih tkiva u okolici implantata, tijekom revizije može se zamijeniti samo jedna ili obje komponente (femoralna i acetabularna) totalne endoproteze kuka.

Za revizijsku artroplastiku femoralne komponente odabir implantata ovisi o lokalnom stanju preostale koštane mase. Postoji više klasifikacijskih sustava gubitka femoralne koštane mase, ali je najčešće korištena Paprosky klasifikacija (slika 13) (58).



Slika 13. Paprosky klasifikacija gubitka femoralne koštane mase. Tip I – minimalan metafizealni gubitak koštane mase. Tip II – ekstenzivan metafizealni gubitak uz očuvanu dijafizealnu koštanu masu. Tip IIIA – ekstenzivan metadijafizealni gubitak koštane mase uz minimalno 4 cm duljine intaktnog dijafizealnog kortikalisa. Tip IIIB – ekstenzivan metadijafizealni gubitak koštane mase uz manje od 4 cm duljine intaktnog dijafizealnog kortikalisa (uz održan isthmus). Tip IV – ekstenzivan metadijafizealni gubitak koštane mase (uz neodržan isthmus) koji ne može osigurati primarni *press-fit*. Preuzeto i prilagođeno iz: Khlopas A i sur. (59)

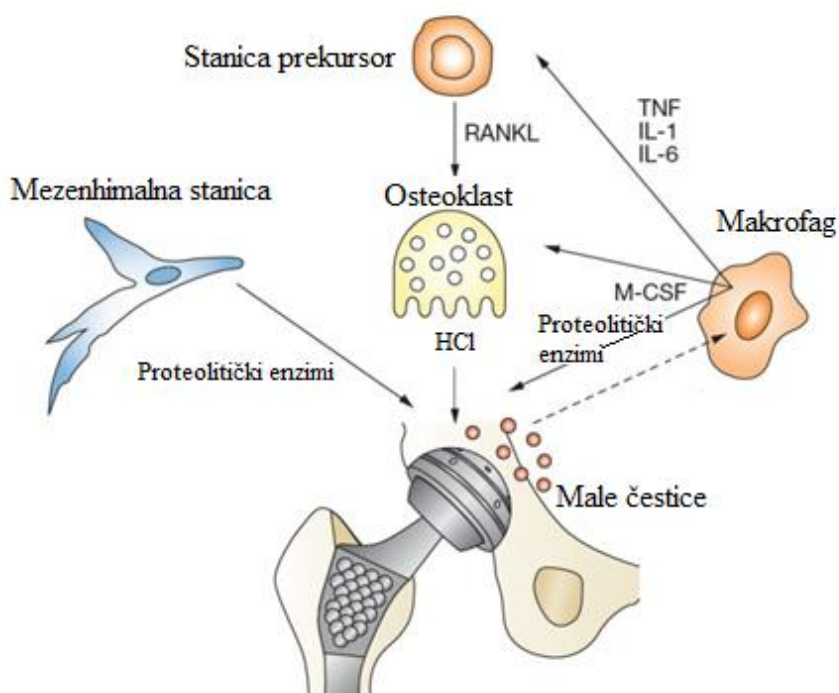
U slučajevima gdje je održana metafizealna koštana masa (Paprosky tip I) revizijski zahvat može se učiniti femoralnim komponentama za primarnu artroplastiku. Međutim, kada postoji ekstenzivniji gubitak metafizealne koštane mase (Paprosky tip II, IIIA, IIIB) koji bi onemogućio optimalnu stabilnost primarnog implantata, pouzdanima su se pokazali bescementni modularni konični implantati zvjezdolikog presjeka (eng. *modular fluted tapered stems*). Takav je dizajn zadnjih godina stekao veliku popularnost zbog dugoročno dobrih rezultata koje duguje jednostavnosti upotrebe, dobroj primarnoj fiksaciji i kvalitetnoj osteointegraciji (slika 14) (60, 61).



Slika 14. Netom izvađeno bescementno modularno konično femoralno tijelo zvjezdolikog presjeka s prisutnim koštanim prerastanjem. (Preuzeto, uz dopuštenje, iz privatne arhive prof. dr. sc. Domagoja Delimara, dr. med.)

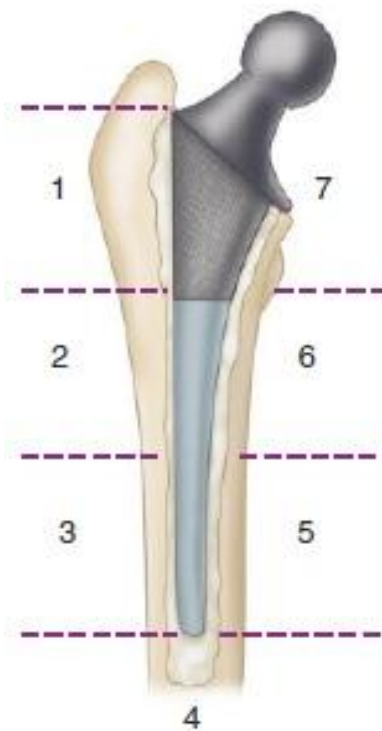1.4.1. Aseptičko razlabavljenje

Aseptičko razlabavljenje najčešća je kasna komplikacija primarne artroplastike kuka koja u najvećem broju slučajeva zahtijeva revizijski zahvat (51, 62). Prilikom sumnje na razlabavljenje implantata najvažnije je razlučiti aseptičko razlabavljenje od infekcije s obzirom na to da se način liječenja znatno razlikuje. Iako patofiziološki mehanizam nije u cijelosti jasan, danas se smatra da je glavni uzrok aseptičkog razlabavljenja implantata kronična aseptička lokalna upala uzrokovana otpuštanjem sitnih čestica potrošenog endoprotetskog materijala u koštani mikrokoliš (slika 15) (62). Kao potencijalni rizični čimbenici identificirani su: dizajn i materijal izrade komponenti endoproteze, kirurška tehnika ugradnje endoproteze te kontakt između endoproteze i kosti (63).



Slika 15. Prikaz pretpostavljenog staničnog mehanizma aseptičke osteolize koja dovodi do aseptičkog razlabavljenja implantata. Male čestice nastale trošenjem polietilenskog umetka privlače makrofage. Ponavljana fagocitoza stranog materijala bez mogućnosti stanične probave potiče makrofage na stvaranje proupalnih medijatora i proteolitičkih enzima koji posreduju u lokalnoj destrukciji kosti i potiču diferencijaciju osteoklasta, koji potom aktivno razgrađuju lokalnu koštanu masu. U takvim uvjetima mezenhimne stanice prisutne na površini kosti (eng. *prosthesis-loosening fibroblasts*) dodatno aktivno razgrađuju kost. HCl – klorovodična kiselina, IL – interleukin; M-CSF – faktor stimulacije kolonije makrofaga (eng. *macrophage colony stimulating factor*), RANKL – receptor aktivatora nuklearnog faktora kappa B liganda (eng. *Receptor activator of nuclear factor κ B ligand*), TNF – čimbenik nekroze tumora (eng. *tumor necrosis factor*). Preuzeto i prilagođeno te prevedeno na hrvatski jezik iz: Drees P i sur. (63)

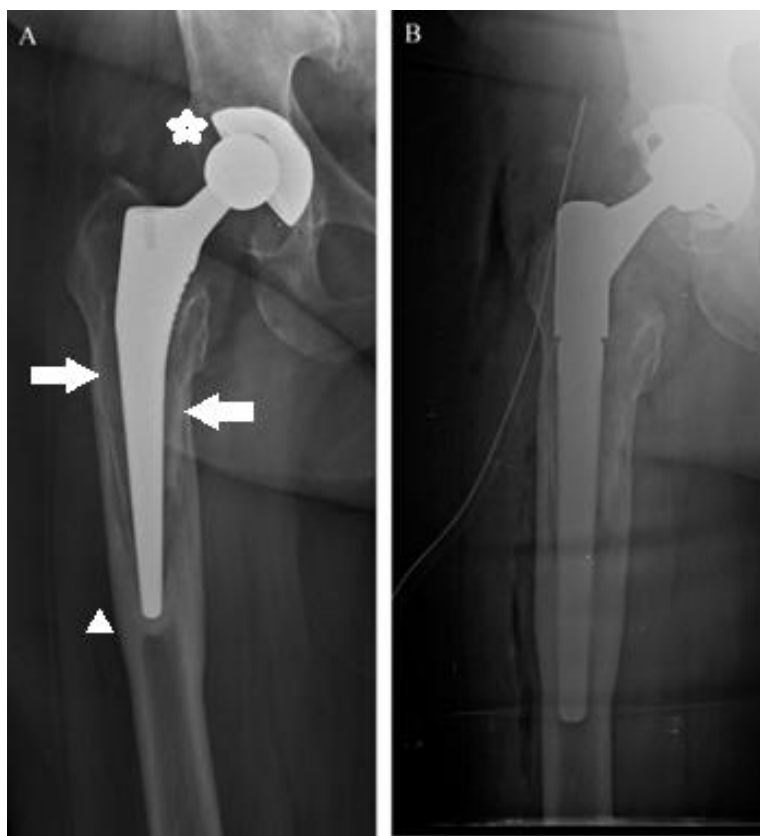
Dijagnoza aseptičkog razlabavljenja postavlja se na temelju kliničkog pregleda (prisutnosti bolova i/ili ograničenja pokretljivosti u zahvaćenom kuku) te radioloških znakova koji se uočavaju na kontrolnim serijskim rendgenogramima. Radiološki znakovi razlabavljenja razlikuju se ovisno o metodi fiksacije implantata, tj. radi li se o cementnoj ili bescementnoj femoralnoj komponenti. Za sustavnu analizu rendgenograma u anteroposteriornom smjeru koriste se Gruenove zone, koje dijele koštano ležište cementne femoralne komponente na sedam zona (slika 16).



Slika 16. Gruenove zone za analizu rendgenograma cementne femoralne komponente u anteroposteriornom smjeru. 1 – zona velikog trohantera, 2 – središnja lateralna zona, 3 – distalna lateralna zona, 4 – zona oko vrha femoralne komponente, 5 – distalna medijalna zona, 6 – središnja medijalna zona, 7 – zona malog trohantera. Preuzeto i prilagođeno iz: Azar FM i sur. (30)

Radiološki su znakovi koji upućuju na razlabavljenje cementne femoralne komponente: radiolucencija u Gruenovoj zoni 1 (upućuje na odvajanje femoralnog tijela od cementnog omotača i moguću ranu deformaciju femoralnog tijela), radiolucencija između cementnog omotača i kortikalisa, potonuće femoralnog tijela unutar cementnog omotača ili zajedno s njim, progresivni varus položaj femoralnog tijela, fragmentacija cementnog omotača (posebno u Gruenovoj zoni 7), prijelom cementnog omotača (najčešće blizu vrha femoralnog tijela, Gruenova zona 4), deformacija i prijelom femoralnog tijela (slike 12A i 16) (30).

Radiološki znakovi razlabavljenja bescementne femoralne komponente jesu progresivno potonuće implantata na serijskim rendgenogramima, povećanje gustoće i/ili zadebljanje kortikalne kosti [tipično na mjestu ovratnika (eng. *collar*) i/ili distalnog dijela femoralnog tijela, što upućuje na neravnomjerno, tj. povećano lokalno opterećenje kosti (prema Wolffovu zakonu)], progresivna zona radiolucencije > 2 mm na dijelu implantata gdje se očekuje biointegracija, intramedularno koštano prerastanje „poput postolja” [upućuje na efekt klipa – pumpanje (eng. *pistoning*) femoralnog tijela] te progresivno pomicanje metalnih čestica oko implantata (eng. *bead shedding*) (slika 17) (64, 65).

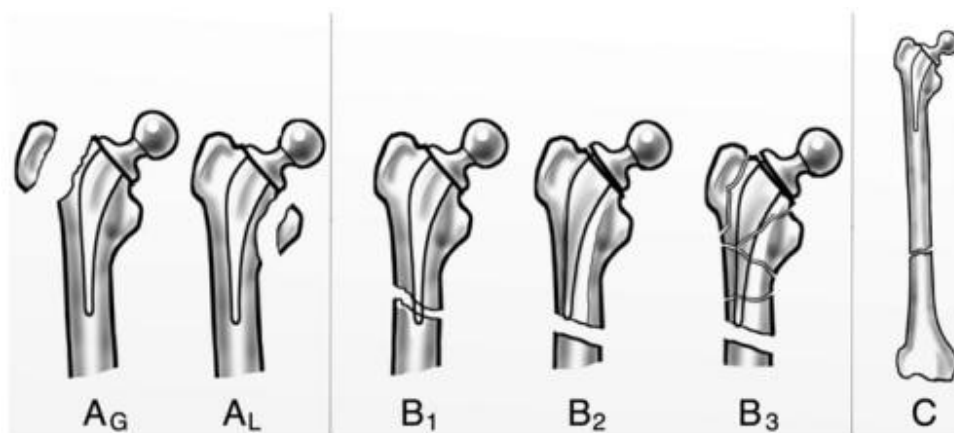


Slika 17. Kontrolni rendgenogram bescementne totalne artroplastike kuka s radiološkim znakovima trošenja acetabularnog umetka (kranijalizacija glave femoralne komponente; označeno bijelom zvjezdicom) i razlabavljenja femoralne komponente (bilateralna zona radiolucencije u proksimalnom i središnjem dijelu implantata; označeno bijelim strelicama, zadebljanje kortikalne kosti uz intramedularno koštano prerastanje „poput postolja” oko vrha femoralne komponente; označeno bijelim trokutom) (A). Postoperacijski rendgenogram istog bolesnika nakon revizijske artroplastike acetabularne (zamjena polietilenskog umetka) te femoralne komponente (korištenjem bescementnoga modularnoga koničnog femoralnog tijela zvjezdolikog presjeka) (B). (Preuzeto iz Arhiva Klinike za ortopediju Medicinskog fakulteta Sveučilišta u Zagrebu.)

1.4.2. Periprotetički prijelom

Periprotetički prijelom jest prijelom kosti koja sadrži komponentu endoproteze (npr. zgloba kuka ili koljena). Prijelom može zahvaćati samo koštano ležište endoproteze ili može biti udaljen od njega. Periprotetički prijelom femura koji sadrži femoralnu komponentu totalne endoproteze zgloba kuka najčešće zahtijeva kirurško liječenje (slika 12B). Najčešće korištena klasifikacija periprotetičkih prijeloma femura jest Vancouver klasifikacija (66, 67).

Vancouver klasifikacija dijeli periprotetičke prijelome femura na tri glavne skupine (A, B, C) ovisno o lokaciji prijeloma, stabilnosti femoralne komponente i preostaloj koštanoj masi proksimalnog dijela femura, što se pokazalo pouzdanim i jednostavnim za korištenje (slika 18) (68, 69).



Slika 18. Vancouver klasifikacija periprotetičkih prijeloma femura. A_G – prijelom velikog trohantera, A_L – prijelom malog trohantera, B₁ – prijelom dijafize femura u razini ili malo ispod donjeg ruba femoralne komponente koja je stabilna, B₂ – prijelom dijafize femura u razini ili malo ispod donjeg ruba femoralne komponente koja je nestabilna, B₃ – prijelom dijafize femura u razini ili malo ispod donjeg ruba femoralne komponente koja je nestabilna uz smanjenu koštanu masu femura, C – periprotetički prijelom koji se nalazi znatno ispod stabilnog femoralnog tijela. Preuzeto i prilagođeno iz: Lasanianos NG i sur. (67)

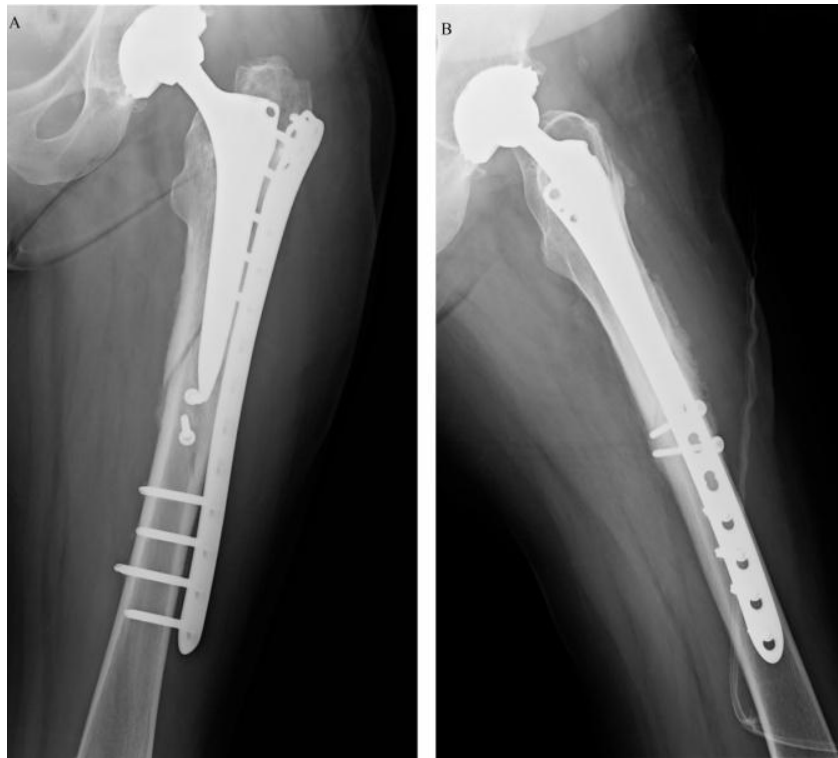Ključan čimbenik pri donošenju odluke o načinu liječenja periprotetičkog prijeloma femura predstavlja stabilnost femoralne komponente u koštanoj ležištu. Općenito gledajući, periprotetički prijelomi sa stabilnim implantatom većinom se liječe otvorenom repozicijom i unutarnjom fiksacijom, dok periprotetički prijelomi s nestabilnim implantatom zahtijevaju revizijsku artroplastiku. Konačna procjena stabilnosti implantata i definitivna klasifikacija prijeloma donose se tek intraoperacijski (70).

Prema Vancouver klasifikaciji, prijelomi skupine A zahvaćaju trohanternu regiju i dijele se na dvije podskupine ovisno o tome zahvaćaju li veliki (A_G) ili mali (A_L) trohanter. Najčešće su povezani s osteolizom kao posljedicom bolesti malih čestica te se kirurško liječenje zasniva na otklanjanju uzroka osteolize, tj. zamjeni postojećeg polietilenskog umetka novim acetabularnim umetkom (71, 72). Ako je veliki trohanter pomaknut manje od 2 cm, liječenje je konzervativno te uključuje rasteretni hod i ograničenje abdukcije u kuku u trajanju 6 – 12 tjedana (73). U slučaju većeg pomaka, liječenje je kirurško, primjerice metodom obuhvatne sveze (71).

Prijelomi skupine B najčešći su i najproblematičniji periprotetički prijelomi femura (30).

Zahvaćaju dijafizu femura u razini ili malo ispod donjeg ruba femoralnog tijela te se dijele na tri podskupine (B1, B2, B3) ovisno o stabilnosti implantata unutar koštanoj ležišta i preostaloj koštanoj masi femura.

Prijelome podskupine B1 karakterizira stabilna femoralna komponenta. Liječi se otvorenom repozicijom i unutarnjom fiksacijom pločom i vijcima [npr. LCP pločom za femur (eng. *locking compression plate*)], pločom s kombiniranim rupama koje omogućuju dinamičku interfragmentarnu kompresiju preko ploče korištenjem kortikalnih vijaka i/ili postavljanje kutno stabilnih zaključavajućih vijaka] (slika 19) (74).



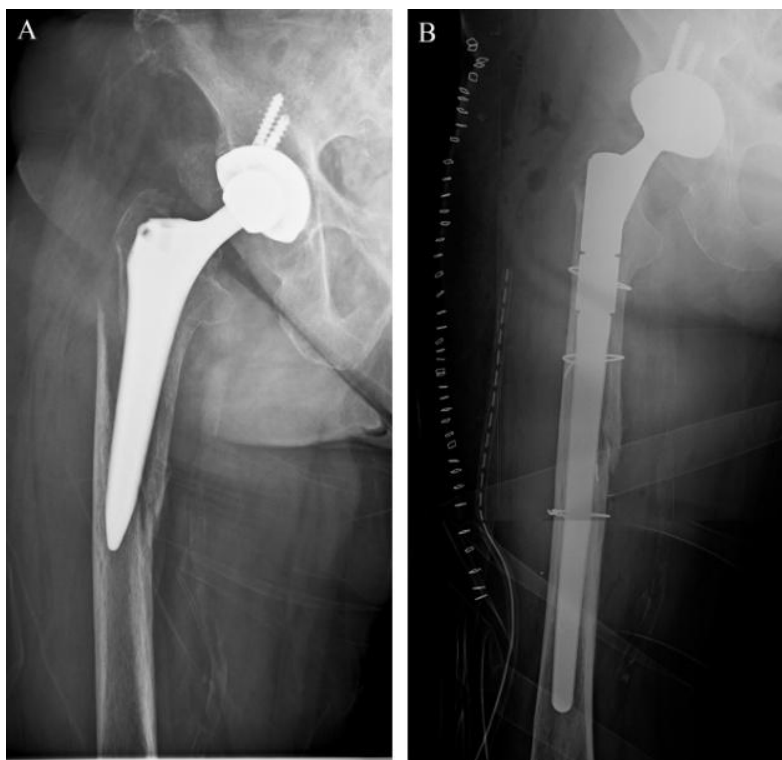
Slika 19. Postoperacijski rendgenogram nakon osteosinteze Vancouver B1 periprotetičkog prijeloma pločom za femur s kombiniranim rupama i zaključavajućim vijcima.

Anteroposteriorni smjer (A). Laterolateralni smjer (B). (Preuzeto iz Arhiva Klinike za ortopediju Medicinskog fakulteta Sveučilišta u Zagrebu.)

Kod periprotetičkih prijeloma podskupine B1 od presudne je važnosti procjena stabilnosti implantata s obzirom na to da podskupina B2 (primjerice u slučaju pretpostavljenog prijeloma B1 s previđenim nestabilnim implantatom), liječena otvorenom repozicijom i osteosintezom, ima visok rizik od neuspjeha (refraktura, prijelom osteosintetskog materijala, komplikacije kod cijeljenja kosti) (75, 76). Stoga se svaka femoralna komponenta u skupini B periprotetičkih prijeloma treba smatrati nestabilnom dok se (intraoperacijski) ne dokaže suprotno.

Periprotetičke prijelome podskupine B2 karakterizira nestabilna femoralna komponenta uz održanu koštanu masu femura. Nestabilan implantat zahtijeva revizijsku artroplastiku koja bi

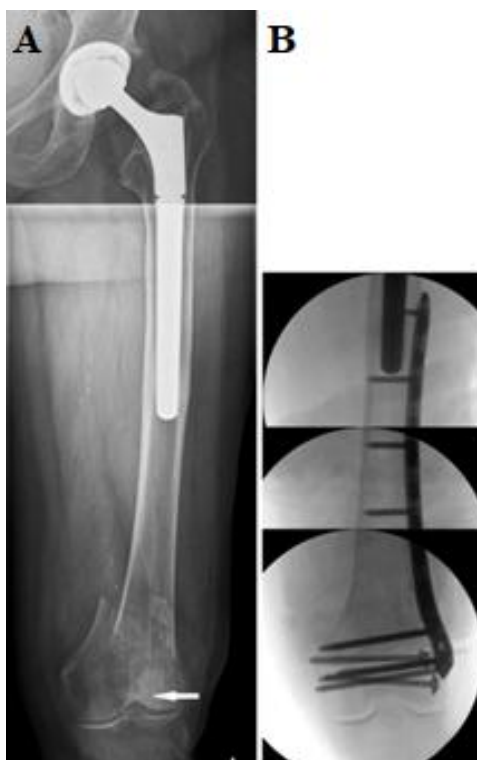
u konačnici trebala omogućiti stabilnost implantata i osigurati preduvjete za koštano cijeljenje prijeloma. S obzirom na to da je periprotetički prijelom B2 u razini ili malo ispod nestabilnog implantata, narušeno je dijametafizealno koštano uporište te revizijski implantat treba premostiti novonastali koštani defekt i ukotviti se u dijafizi. Kao najbolji revizijski implantat u takvim se slučajevima pokazalo bescementno titanijsko modularno konično femoralno tijelo zvjezdolikog presjeka (eng. *titanium modular fluted tapered stem*) (slika 20) (38, 77-79).



Slika 20. Rendgenogram Vancouver B2 periprotetičkog prijeloma (A). Postoperacijski rendgenogram istog bolesnika nakon revizijske artroplastike uz korištenje bescementnoga revizijskog titanijskog modularnog koničnog femoralnog tijela zvjezdolikog presjeka (B). (Preuzeto iz Arhiva Klinike za ortopediju Medicinskog fakulteta Sveučilišta u Zagrebu.)

Periprotetičke prijelome podskupine B3 karakterizira nestabilna femoralna komponenta uz smanjenu koštanu masu femura, što znatno komplicira revizijski zahvat. Kao revizijski implantat izbora koristi se bescementno titanijsko modularno konično femoralno tijelo zvjezdolikog presjeka. Međutim, u tako kompleksnim revizijskim zahvatima nužno je poznavanje i drugih metoda, poput korištenja autolognog ili homolognog koštanog presatka, impaktiranog koštanog presatka (eng. *impaction bone grafting*), zamjene proksimalnog dijela femura tumorskom endoprotezom ili resekcijske artroplastike (80, 81).

Skupinu C karakterizira periprotetički prijelom koji se nalazi znatno ispod stabilnog femoralnog tijela. Liječi se otvorenom repozicijom i osteosintezom, npr. LCP pločom i vijcima za distalni femur (slika 21). Pritom mnogi autori preporučuju korištenje najmanje četiri bikortikalna vijka u distalnom dijelu te kombinaciju monokortikalnih i/ili bikortikalnih vijaka i serklaža u proksimalnom dijelu, gdje osteosintetski materijal potencijalno dolazi u direktan kontakt s implantatom (72, 82).

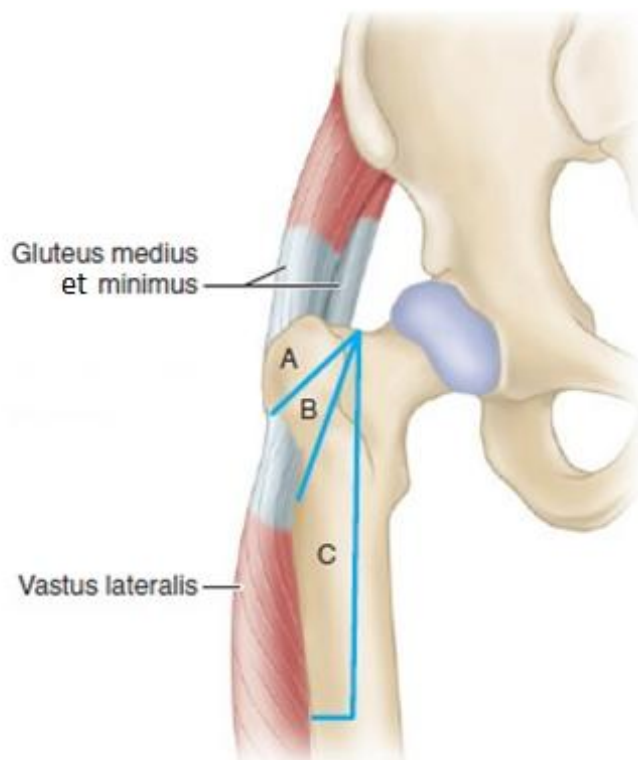


Slika 21. Rendgenogram Vancouver C periprotetičkog prijeloma (A) s intraartikularnom komponentom (označeno bijelom strelicom). Postoperacijski rendgenogram istog bolesnika nakon krvave repozicije i osteosinteze s dva slobodna pritezna vijka i mostnom pločom (*LISS*, *DePuy Synthes*, Massachusetts, SAD) (B). (Preuzeto iz Arhiva Klinike za kirurgiju Medicinskog fakulteta Sveučilišta u Zagrebu.)

1.4.3. Pristupi femoralnoj komponenti tijekom revizijske artroplastike kuka – trohanterne osteotomije

Tijekom revizijske artroplastike femoralne komponente mogu se primijeniti svi standardni pristupi kuku koji se inače primjenjuju tijekom primarne artroplastike. Međutim kod kompleksnih revizijskih zahvata, gdje je potrebna bolja ili ekstenzivnija vizualizacija acetabuluma i/ili femura, a koju standardni pristupi ne mogu osigurati, može se primijeniti neki od transtrohanternih pristupa (standardna osteotomija velikog trohantera, klizna osteotomija velikog trohantera (eng. *trochanteric slide* osteotomija), proširena trohanterna osteotomija i transfemoralni pristup prema Wagneru) (83).

Standardna trohanterna osteotomija, koju je zagovarao i popularizirao sam Charnley, danas se najčešće primjenjuje za potrebe ekstenzivne vizualizacije acetabuluma tijekom revizijskih zahvata artroplastike kuka (30, 84). Danas je u većini slučajeva zamjenjuje klizna osteotomija velikog trohantera koja čuva kontinuitet mišićno-koštanog hvatišta (*m. gluteus medius*, *m. gluteus minimus* – *trochanter maior* – *m. vastus lateralis*), čime se sprječava proksimalna migracija osteotomiranog velikog trohantera (slika 22).



Slika 22. Anatomske odnose trohanternih osteotomija prema mišićnim hvatištima (*m. gluteus medius, m. gluteus minimus – trochanter maior – m. vastus lateralis*). A – standardna trohanterna osteotomija, B – klizna osteotomija velikog trohantera, C – proširena trohanterna osteotomija. Preuzeto i prilagođeno iz: Azar FM i sur. (30)

Tijekom kompleksnih revizijskih zahvata femoralne komponente u slučajevima koji uključuju čvrstu fiksaciju implantata, prisutnost periprotetičkog prijeloma ili pak nemogućnost potpunog vađenja zaostalog koštanog cementa iz intramedularnog kanala femura može se primijeniti jedan od dva ekstenzivnija transtrohanterna pristupa kuku (proširena trohanterna osteotomija i transfemoralni pristup prema Wagneru) (30, 85, 86).

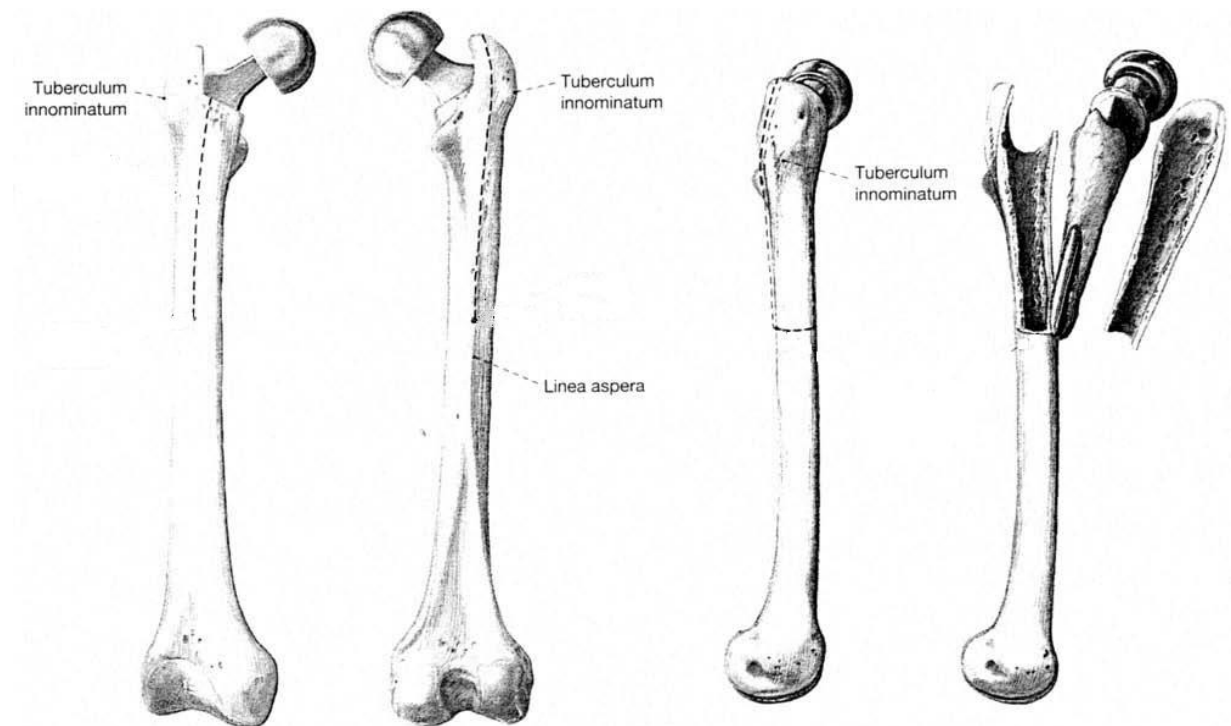
Proširena trohanterna osteotomija (PTO) (eng. *extended trochanter osteotomy*) novija je, jednakovrijedna, modifikacija „zlatnog standarda”, transfemoralnog pristupa prema Wagneru (TPW) (87, 88). Oba pristupa uključuju uzdužnu osteotomiju femura te odizanje koštanog poklopca (tj. otvaranje dijela femura „poput knjige ili sarkofaga”), što omogućuje prikaz

intramedularnog kanala s femoralnom komponentom i/ili zaostalim koštanim cementom. Oba pristupa zahtijevaju i korištenje dugih revizijskih femoralnih tijela koja premošćuju novonastali koštani defekt te se ukotvljuju u dijafizi femura. Pritom se za PTO najčešće koristi stražnji pristup kuku, dok se za TPW koristi lateralni pristup kuku (83, 89). Glavnu razliku između navedenih pristupa predstavlja opseg femura koji zauzima stvoreni koštani poklopac te pozicija uzdužnih osteotomija. Koštani poklopac kod PTO-a zauzima otprilike trećinu, dok je kod TPW-a koštani poklopac nešto veći te zauzima otprilike polovinu opsega poprečnog presjeka femura (83, 90).

Stvaranje koštanog poklopca, koji se odiže zajedno s pripadajućom muskulaturom, čuva kontinuitet abduktora kuka i lateralne glave četveroglavog natkoljениčnog mišića (*m. vastus lateralis*), a istovremeno omogućuje prikaz intramedularnog kanala femura. Oba pristupa ujedno i znatno olakšavaju vađenje femoralne komponente endoproteze i/ili zaostalog koštanog cementa, naknadno boranje distalnog dijela intramedularnog kanala te postavljanje revizijskog femoralnog tijela.

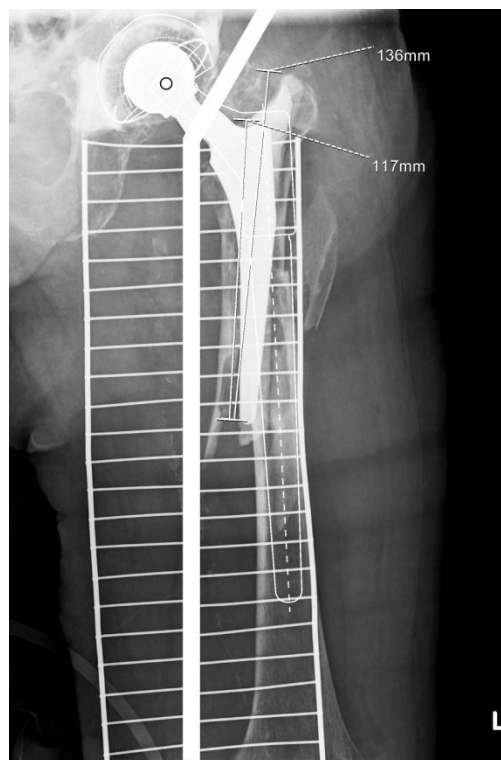
1.4.3.1. Transfemoralni pristup prema Wagneru

Transfemoralni pristup prema Wagneru (TPW) (slika 23) pokazao se korisnim tijekom kompleksnih revizijskih zahvata femoralne komponente gdje postoji razlabavljenje uz prisutnu znatnu osteolizu proksimalnog femura (Paprosky tip II, IIIA, IIIB), dobra fiksacija i/ili prijelom femoralnog tijela, periprotetički prijelom i/ili prisutnost zaostalog koštanog cementa distalno (88, 91, 92). Pristup je ujedno, zbog svoje ekstenzivnosti, izrazito koristan u slučajevima periprotetičke infekcije, kada postoji potreba za radikalnim kirurškim čišćenjem (tj. kirurškim debridmanom koštanog ležišta) (93).



Slika 23. Transfemoralni pristup prema Wagneru. Stvaranjem posterolateralnoga koštanog poklopca proksimalni dio femura otvara se „poput knjige ili sarkofaga” omogućujući prikaz intramedularnog kanala s femoralnom komponentom. Preuzeto i prilagođeno iz: Wagner M i sur. (91)

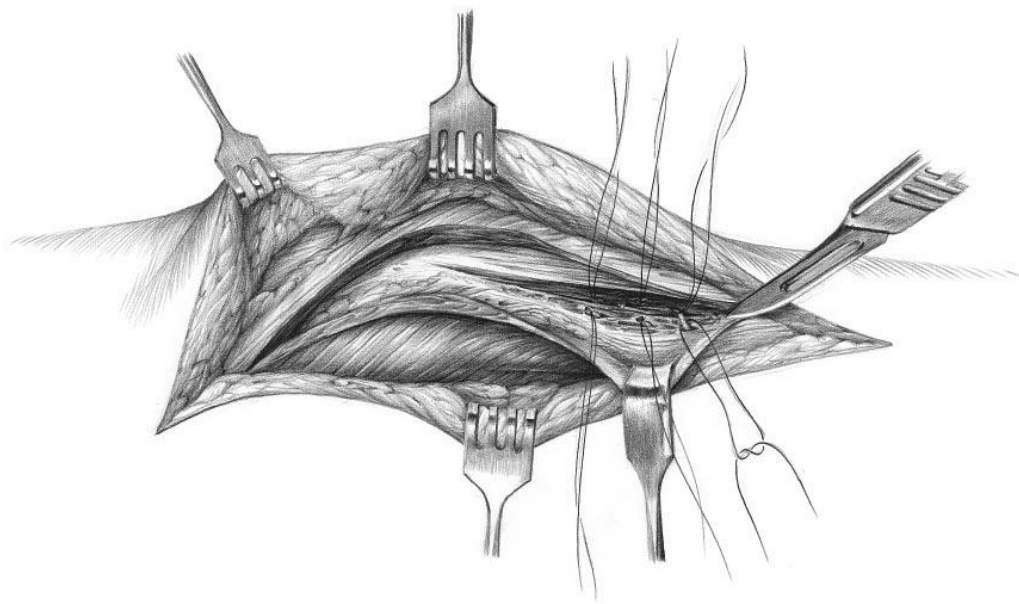
Za TPW, uz dobar instrumentarij i kiruršku tehniku, potrebno je precizno preoperacijsko planiranje kojim se definira optimalna duljina i promjer revizijskog femoralnog tijela te duljina uzdužnih osteotomija, tj. koštanog poklopca (slika 24). Stoga je preoperacijski nužno osigurati anteroposteriorni rendgenogram zdjelice s oba kuka te rendgenograme cijelog femura u dvije projekcije. Svi rendgenogrami moraju biti poznatog povećanja (ili kalibrirani prema nekoj poznatoj vrijednosti).



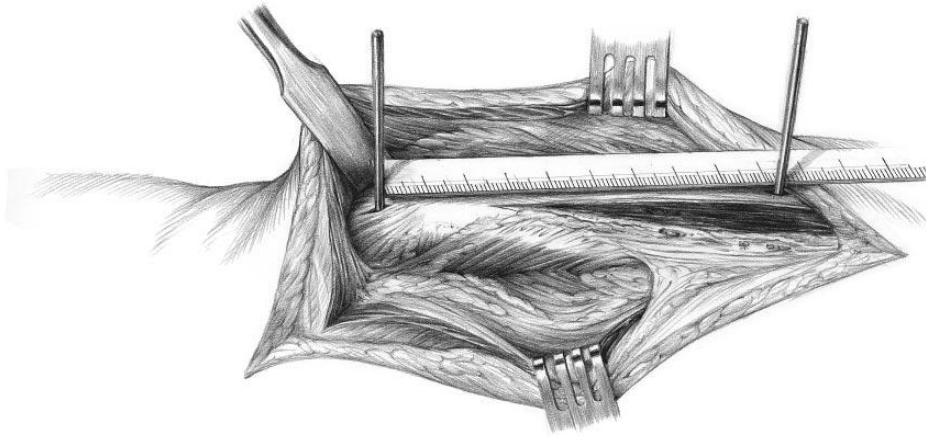
Slika 24. Rendgenogram periprotetičkog prijeloma (Vancouver B) s preoperacijskim planom za revizijsku artroplastiku kuka bescementnim revizijskim modularnim koničnim tijelom zvjezdolikog presjeka. (Preuzeto iz Arhiva Klinike za ortopediju Medicinskog fakulteta Sveučilišta u Zagrebu.)

Sam pristup uključuje uzdužnu posterolateralnu osteotomiju femura i stvaranje koštanog poklopca koji se odiže zajedno s muskulaturom čuvajući pritom kontinuitet pelvitrohanterne i natkoljениčne muskulature, istovremeno omogućujući prikaz intramedularnog kanala s

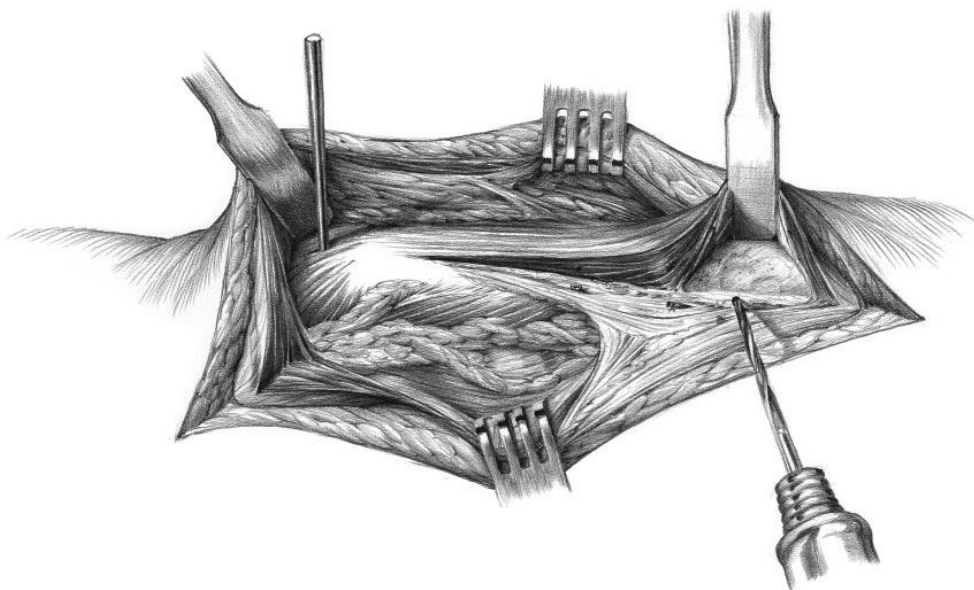
femoralnom komponentom (slike 25 – 31). TPW omogućuje dobru vizualizaciju, ali bez oštećenja same kosti (poput devaskularizacije i prijeloma). Nadalje, pristup čuva mali i srednji glutealni mišić (*m. gluteus minimus et medius*) te osigurava kontinuitet glutealne muskulature i lateralne glave četveroglavog natkoljениčnog mišića (*m. vastus lateralis*), što je vrlo važno za biomehaniku i funkcionalnost kuka (94).



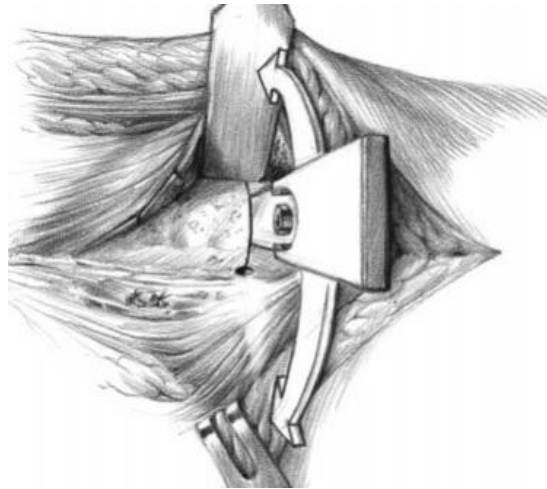
Slika 25. Nakon incizije kože i potkožja, u smjeru vlakana razreže se široka fascija te se razdvoje vlakna velikoga glutealnog mišića proksimalno. Potom se kroz lateralni intermuskularni septum prikaže *linea aspera* na stražnjem dijelu femura. Prilikom prikaza *linee asperae* može se naići na perforatne mišićne krvne žile koje se mogu podvezati ili koagulirati. Preuzeto i prilagođeno iz: Wagner M i sur. (91)



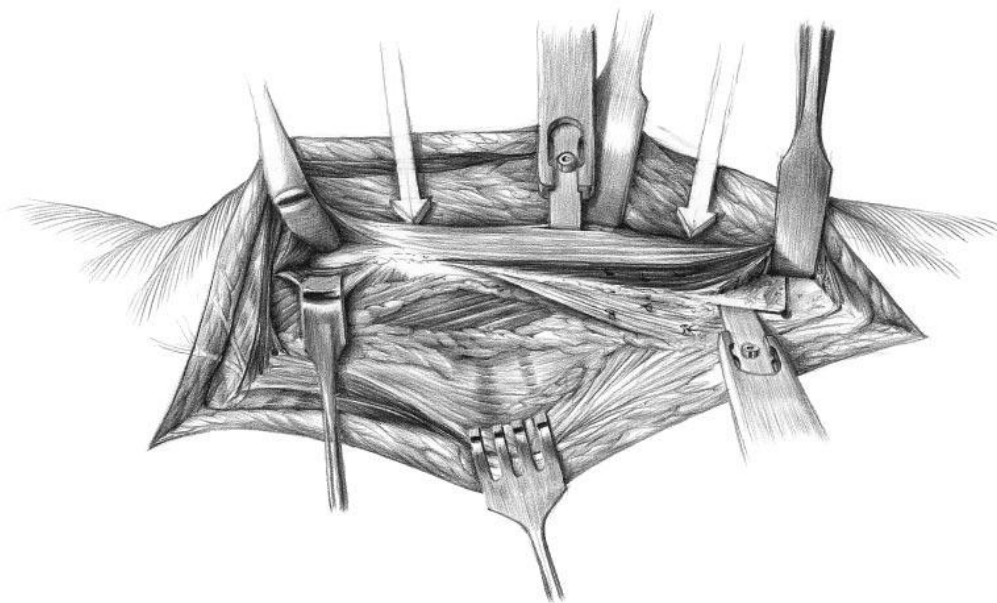
Slika 26. Prema preoperacijskom planu odredi se duljina budućega koštanog poklopca (npr. postavljanjem 2 Steinmannova pina, jednog u vrh velikog trohantera, a drugog na mjesto distalne granice planiranoga koštanog poklopca, tj. poprečne osteotomije). Preuzeto i prilagođeno iz: Wagner M i sur. (91)



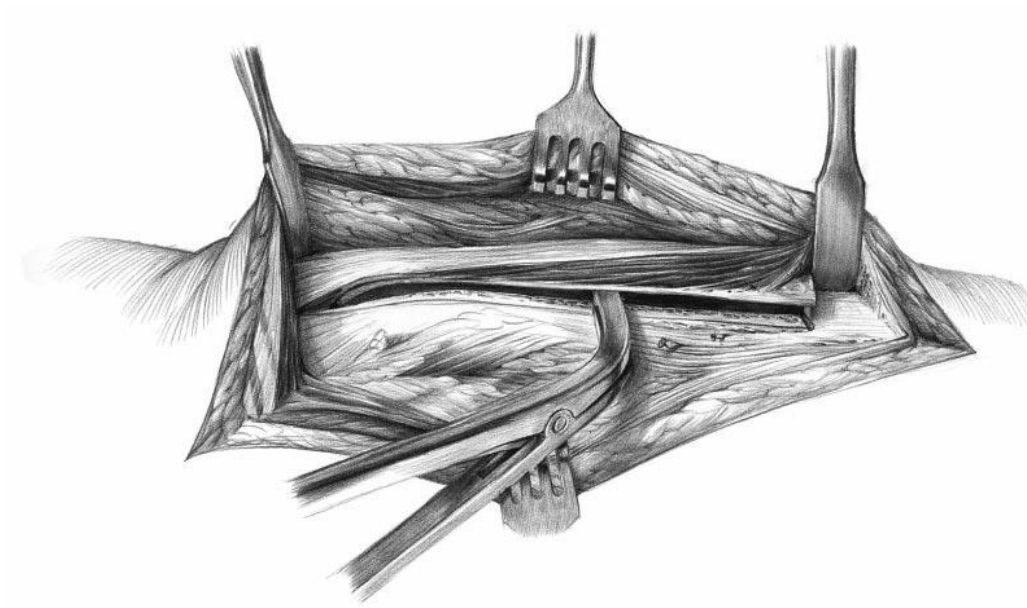
Slika 27. Na predviđenome mjestu distalne poprečne osteotomije instrumentom (raspatorij ili dlijeto) tupo se odvoji mišić od kosti. Potom se, štiteći meka tkiva Hohmannovim retraktorima, borerom promjera 3,2 mm učine dva otvora na kortikalisu. Najprije se načini otvor na stražnjem kraju poprečne osteotomije (na mjestu *linee asperae*), a potom na prednjem dijelu poprečne osteotomije, otprilike 160° anteriorno od *linee asperae*. Preuzeto i prilagođeno iz: Wagner M i sur. (91)



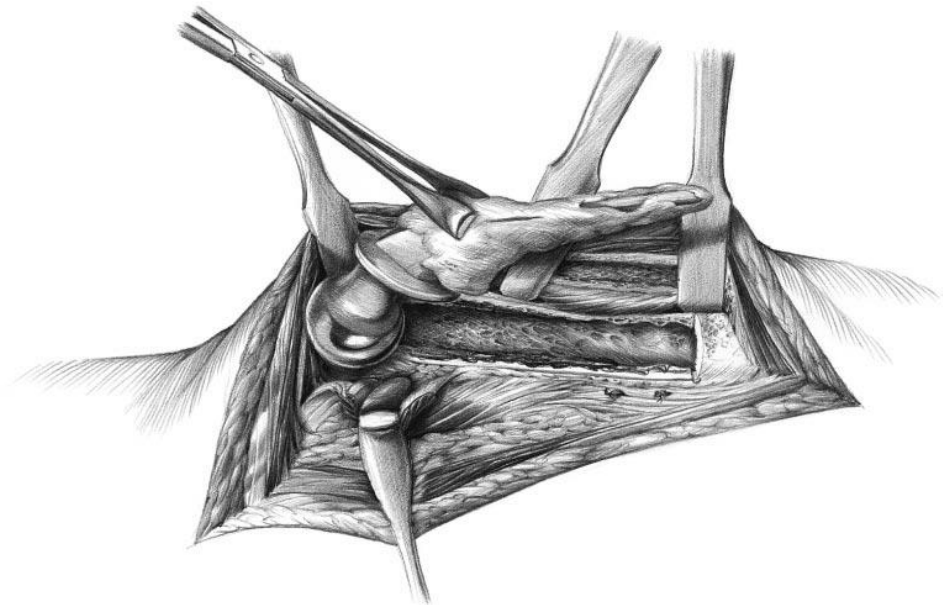
Slika 28. Udaljenost između dvaju otvora na kortikalisu (koji su učinjeni borerom u prethodnom koraku) predstavlja širinu budućeg poklopca. Oštrim dlijetom (ili oscilacijskom pilom) spoje se dva otvora, čime se formira distalni kraj budućega koštanog poklopca. Preuzeto i prilagođeno iz: Wagner M i sur. (91)



Slika 29. Korištenjem oštrog dlijeta započne se stražnja uzdužna osteotomija od mjesta stražnjeg otvora u kortikalisu pa uzduž *linee asperae* proksimalno preko *tuberculum innominatum* sve do vrha velikog trohantera. Prema potrebi se može proksimalno u duljini do 3 cm razdvojiti tetiva srednjega glutealnog mišića. Potom se, nakon tupe disekcije kroz *vastus lateralis*, učini nekoliko ubodnih osteotomija oštrim dlijetom u ravnini planirane prednje uzdužne osteotomije (bijeale strelice). Preuzeto i prilagođeno iz: Wagner M i sur. (91)



Slika 30. Uz pomoć dlijeta i instrumenta za proširivanje (eng. *lamina spreader*) oprezno se odigne koštani poklopac zajedno s pripadajućom muskulaturom. Preuzeto i prilagođeno iz: Wagner M i sur. (91)



Slika 31. Nakon odizanja koštanog poklopca prikaže se intramedularni kanal femura s femoralnom komponentom. Nakon odstranjivanja femoralne komponente osigurana je i dobra vizualizacija acetabuluma. Preuzeto i prilagođeno iz: Wagner M i sur. (91)

1.4.4. Vertikalno potonuće femoralnog tijela

Vertikalno potonuće bescementnog modularnog koničnog femoralnog tijela zvjezdolikog presjeka u intramedularni kanal femura potencijalno je katastrofalna komplikacija revizijske artroplastike kuka. Vertikalno potonuće femoralne komponente narušava biomehaniku kuka, dovodi do skraćivanja noge i šepanja te posljedičnog razlabavljenja, a što u konačnici vodi u aseptičko razlabavljenje implantata (60, 95, 96). Slijedom navedenog vertikalno potonuće smatra se jednim od glavnih indikatora razlabavljenja femoralnog implantata te je obrnuto proporcionalno preživljenju implantata.

Klinički beznačajno vertikalno potonuće ne zahtijeva revizijski zahvat jer se pretpostavlja kako će se tijekom vremena spontano stabilizirati. Međutim, klinički značajno vertikalno potonuće i dalje je predmet stručne diskusije oko koje su se formirale dvije skupine autora koje različito definiraju klinički značajno potonuće revizijske femoralne komponente. Jedna skupina autora smatra kako je klinički beznačajno vertikalno potonuće čak do 10 mm (97-100), dok druga skupina autora smatra da je klinički značajno potonuće svako potonuće veće od 5 mm (38, 78, 101-106).

Rizični čimbenici za vertikalno potonuće revizijskog bescementnog modularnog koničnog femoralnog tijela zvjezdolikog presjeka nisu jasno definirani u postojećoj literaturi, stoga su operacijske tehnike i dugoročna prognoza podložni unaprjeđenju.

Budući da dobar kontakt femoralnog tijela i kortikalne kosti znači manje ili nikakvo vertikalno potonuće, prilikom određivanja nužnog kontakta revizijskog femoralnog tijela i kortikalne kosti neki autori preporučuju korištenje pravila „dva kortikalna promjera” kako bi se spriječilo vertikalno potonuće femoralne komponente kod revizijskih artroplastika uslijed periprotetičkih prijeloma (107). To pravilo kaže da duljina dobrog kontakta femoralnog tijela i kortikalne kosti dijafize ispod prijeloma mora biti jednaka zbroju dviju duljina kortikalnih

promjera ili veća od tog zbroja. Međutim, osim što je neprecizno, pravilo „dva kortikalna promjera” potječe iz dvije biomehaničke studije starijeg datuma koje su provedene na cementnim femoralnim komponentama (108, 109). Isto tako ne postoji mjerodavna biomehanička ili klinička studija na revizijskim bescementnim modularnim koničnim femoralnim tijelima zvjezdolikog presjeka koja bi potvrdila njegovu kliničku vrijednost.

Nadalje, kao rizični čimbenici za vertikalno potonuće bescementnih modularnih koničnih femoralnih tijela zvjezdolikog presjeka navode se razina kvalitete osteointegracije femoralnog tijela (tj. nedostatak radiolucencije oko femoralnog tijela na kontrolnim rendgenogramima), duljina dobrog bilateralnog kontakta femoralnog tijela i kortikalne kosti, duljina korištenih femoralnih tijela te tjelesna masa veća od 80 kg (97, 98, 110).

Kod revizijskih artroplastika zbog periprotetičkih prijeloma kao rizični čimbenik za vertikalno potonuće bescementnih modularnih koničnih femoralnih tijela zvjezdolikog presjeka navode se znatno smanjena koštana masa te periprotetički prijelomi s distalnom ekstenzijom (111).

Kod bescementnih nemodularnih (eng. *monoblock*) koničnih femoralnih tijela zvjezdolikog presjeka ugrađenih transfemoralnim pristupom prema Wagneru kao rizični čimbenik za vertikalno potonuće navodi se vrsta serklažnih žica kojima se koštani poklopac pričvršćuje na anatomsko mjesto (112).

Navodi se i razlika u vertikalnom potonuću revizijskih komponenti ovisno o dizajnu femoralne komponente te korištenom pristupu tijekom revizijske artroplastike (113).

Međutim, najveća trenutno dostupna, također retrospektivna studija, ne nalazi povezanost vertikalnog potonuća femoralne komponente s vrijednošću BMI-a (eng. *body mass index*) te duljinom, promjerom ili dizajnom revizijske bescementne modularne konične femoralne komponente zvjezdolikog presjeka (60).

Nijedna trenutno dostupna studija ne istražuje rizične čimbenike za vertikalno potonuće revizijskog bescementnog modularnog koničnog femoralnog tijela zvjezdolikog presjeka (*REVISION Hip/Anca-Ti6Al4V, LimaCorporate, Udine, Italija*) ugrađenog transfemoralnim pristupom prema Wagneru.

2. HIPOTEZA

Hipoteza ovog istraživanja jest:

Debljina i duljina dobrog kontakta kortikalne kosti dijafize femura s femoralnom komponentom revizijske modularne bescementne endoproteze kuka na mjestu distalnog ukotvljenja utječu na klinički značajno vertikalno potonuće revizijske modularne bescementne endoproteze kuka ugrađene transfemoralnim pristupom prema Wagneru.

3. CILJEVI RADA

S obzirom na hipotezu postavljeni su ciljevi rada. Opći je cilj utvrditi incidenciju potonuća te kliničke i radiološke rizične čimbenike koji mogu utjecati na potonuće revizijske modularne bescementne endoproteze kuka ugrađene transfemoralnim pristupom prema Wagneru.

Specifični su ciljevi:

1. Načiniti opću demografsku statistiku bolesnika kojima je ugrađena revizijska modularna bescementna endoproteza kuka transfemoralnim pristupom prema Wagneru.
2. Usporediti debljinu kortikalne kosti te duljinu dobrog kontakta kortikalne kosti i implantata s vertikalnim potonućem implantata.
3. Usporediti perioperativno krvarenje i transfuziju s vertikalnim potonućem implantata.
4. Usporediti dimenzije modularnih komponenti implantata (modularni vrat i femoralno tijelo) s vertikalnim potonućem implantata.
5. Utvrditi je li granica (eng. *cut off*) od 5 mm optimalno odabrana kao prag tolerabilnog potonuća za revizijske modularne endoproteze kuka ugrađene transfemoralnim pristupom prema Wagneru.

Navedeno će pomoći u boljem razumijevanju utjecaja debljine kortikalisa i duljine dobrog kontakta između femoralnog tijela i kortikalisa dijafize femura na mjestu distalnog ukotvljenja femoralnog tijela na vertikalno potonuće revizijske modularne bescementne femoralne komponente. U kliničkoj praksi takve bi spoznaje mogle dovesti do poboljšanja postojećih tehnika revizijske artroplastike kuka.

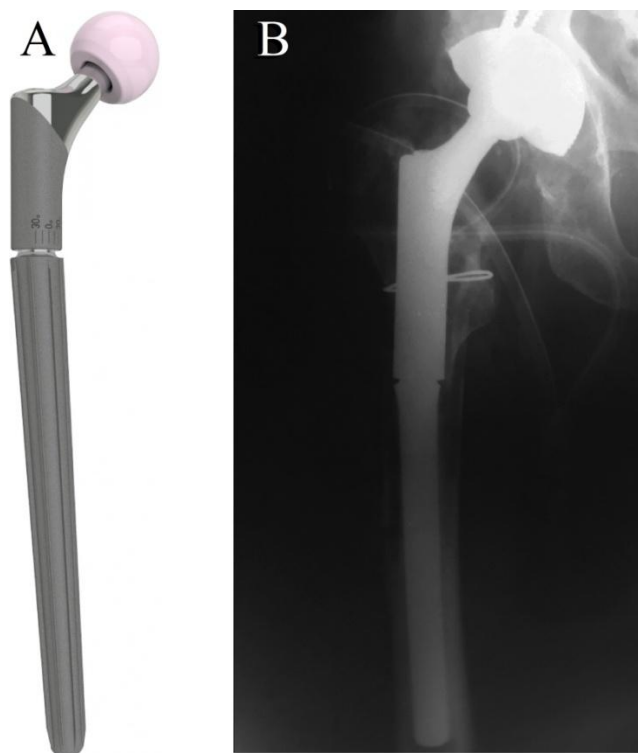4. ISPITANICI I METODE

4.1. Ispitanici

Na temelju provedene pilot-studije i učinjene *power* analize uz snagu istraživanja od 80 % te α od 0,05 i β od 0,20, dovoljan broj ispitanika u skupini s potonućem od 5 mm i manjim jest 68, a u skupini s potonućem većim od 5 mm potreban je uzorak od također 68 ispitanika.

U ovo retrospektivno kohortno istraživanje uključeno je 278 odraslih bolesnika kojima je u razdoblju 2003. – 2011. godine uslijed aseptičkog razlabavljenja ili periprotetičkog prijeloma učinjena revizijska artroplastika kuka i ugrađen modularni oblik revizijske bescementne endoproteze kuka (*REVISION Hip/Anca-Ti6Al4V, LimaCorporate, Udine, Italija*) (slika 32) pri čemu je primijenjen transfemoralni pristup prema Wagneru u Klinici za ortopediju Medicinskog fakulteta Sveučilišta u Zagrebu i Kliničkog bolničkog centra Zagreb.

U istraživanje nisu uključeni bolesnici mlađi od 18 i stariji od 90 godina, bolesnici s nepotpunom medicinskom dokumentacijom, bolesnici s nedostatnom radiološkom obradom, bolesnici s periprotetičkom infekcijom te bolesnici s neuromuskularnom i/ili malignom bolešću.



Slika 32. Revizijska bescementna modularna femoralna komponenta (*REVISION Hip/Anca-Ti6Al4V*, *LimaCorporate*, Udine, Italija) (A). [slika s interneta]. [pristupljeno 23. 4. 2021.].

Dostupno na: <https://limacorporate.com/en/product-detail/150/revision-stem.html>.

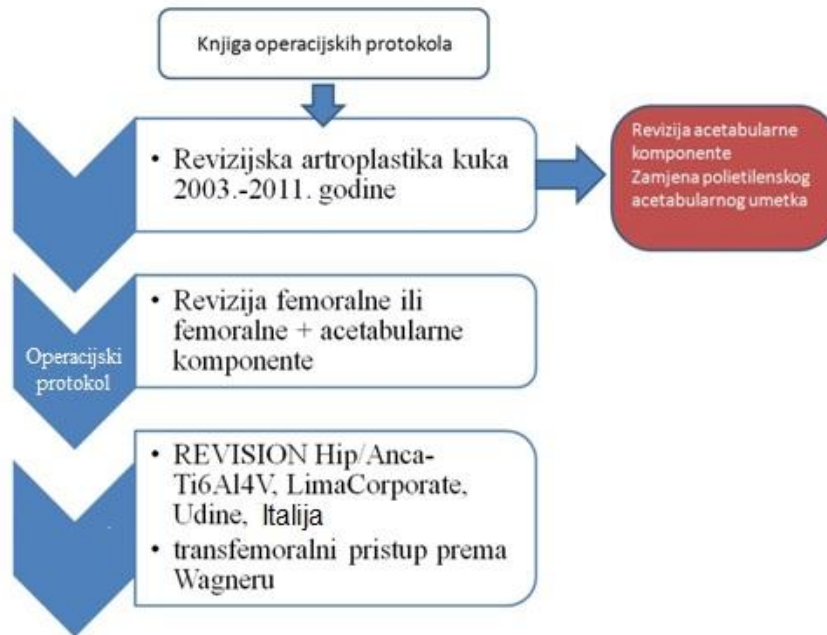
Rendgenogram s ugrađenom revizijskom bescementnom modularnom femoralnom komponentom (*REVISION Hip/Anca-Ti6Al4V*, *LimaCorporate*, Udine, Italija) transfemoralnim pristupom prema Wagneru (B). (Preuzeto iz Arhiva Klinike za ortopediju Medicinskog fakulteta Sveučilišta u Zagrebu.)

4.2. Metode

Primarna identifikacija ispitanika koji odgovaraju unaprijed određenim ključnim kriterijima provedena je uvidom u knjige operacijskih protokola iz operacijskih sala Klinike za ortopediju Medicinskog fakulteta Sveučilišta u Zagrebu i Kliničkog bolničkog centra Zagreb. U knjigama operacijskih protokola najprije su pronađeni svi bolesnici kojima je učinjena revizijska artroplastika kuka u razdoblju 2003. – 2011. godine.

Potom je, iz skupine svih revizijskih artroplastika kuka u promatranom razdoblju, za daljnje istraživanje izdvojena skupina bolesnika kod koje je zamijenjena samo femoralna ili femoralna i acetabularna komponenta totalne endoproteze kuka. Skupina bolesnika kod koje je zamijenjena samo acetabularna komponenta ili je promijenjen samo plastični acetabularni umetak potpuno su isključene iz daljnjeg istraživanja.

Zatim je u Arhivu Klinike za ortopediju Medicinskog fakulteta Sveučilišta u Zagrebu i Kliničkog bolničkog centra Zagreb pronađen i zasebno analiziran svaki pojedini operacijski protokol skupine kod koje je zamijenjena samo femoralna ili femoralna i acetabularna komponenta totalne endoproteze kuka. Daljnjom analizom identificirani su svi bolesnici kojima je ugrađen modularni oblik revizijske bescementne endoproteze kuka (*REVISION Hip/Anca-Ti6Al4V, LimaCorporate, Udine, Italija*) transfemoralnim pristupom prema Wagneru (slika 33).



Slika 33. Hodogram identifikacije bolesnika tijekom istraživanja

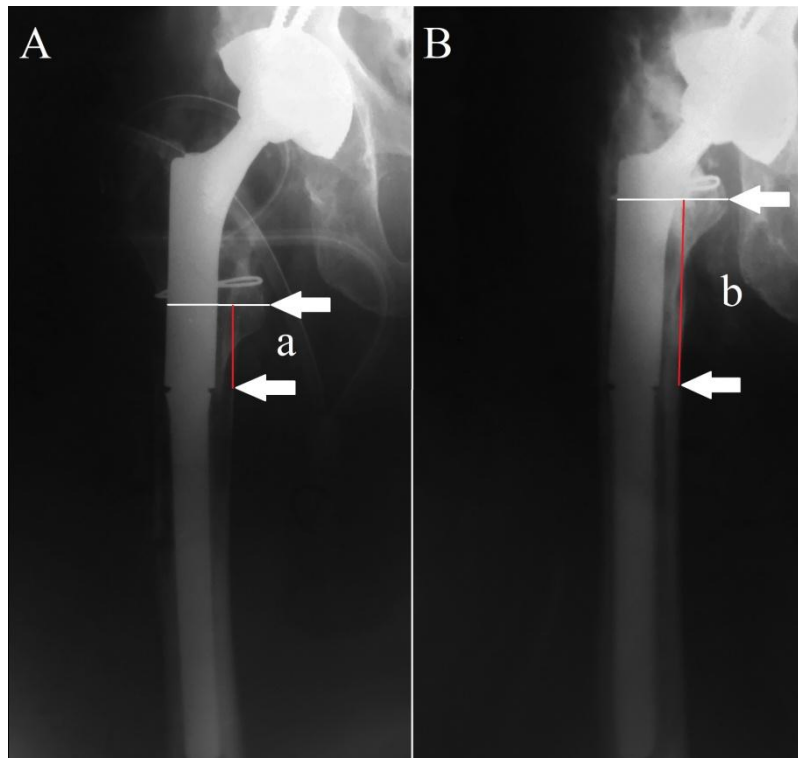
Za tako identificirane bolesnike obavljao se detaljan uvid u cjelokupnu pripadajuću medicinsku dokumentaciju te su traženi podatci uvrštavani u tablicu za daljnju statističku analizu. Prilikom upisa u tablicu bolesnici su pseudonimizirani na način da se izravni identifikator (ime i prezime bolesnika) zamijenio pseudonimom (brojem). Traženi podatci bili su redom: spol, dob prilikom zahvata, strana tijela na kojoj je izvršen zahvat, indikacija za revizijski zahvat, izvedeni operacijski zahvat i glavni operater, vrsta anestezije tijekom zahvata, proizvođač i model ugrađenih implantata, trajanje operacijskog zahvata u minutama, intraoperacijski i postoperacijski gubitak krvi u mililitrima, autologna i homologna transfuzija krvi u mililitrima tijekom i poslije zahvata, intraoperacijska i postoperacijska autotransfuzija krvi u mililitrima, nalaz intraoperacijski uzetih uzoraka za mikrobiološku analizu, broj mjeseci nakon prethodnog revizijskog zahvata ako se radi o reviziji revizijskog zahvata, boravak u bolnici postoperacijski u danima, je li bilo luksacije i koliko dana postoperacijski, postojanje periprotetičkog prijeloma preoperacijski.

4.2.1. Mjerenje vertikalnog potonuća femoralne komponente

Druga faza istraživanja bila je radiološka analiza svakog pojedinog bolesnika kojem je ugrađen modularni oblik revizijske bescementne endoproteze kuka (*REVISION Hip/Anca-Ti6Al4V, LimaCorporate, Udine, Italija*) transfemoralnim pristupom prema Wagneru u promatranom razdoblju. U toj fazi provedeno je mjerenje vertikalnog potonuća femoralne komponente modularnog oblika revizijske bescementne endoproteze kuka u intramedularni kanal femura u kontrolnom razdoblju metodom prema Callaghanu, modificiranom za revizijske modularne femoralne komponente (114).

Pritom su se uspoređivale prva postoperacijska rendgenska snimka operiranog kuka s kontrolnom rendgenskom snimkom koja ima točno naznačen datum pretrage, a koji je najbliži datumu operacije + 60 mjeseci. Mjerenje vertikalnog potonuća femoralne komponente u intramedularni kanal femura tijekom cijelog istraživanja provodila je jedna, prethodno za to osposobljena osoba (doktorand), a sve nedoumice raspravljene su s mentorom.

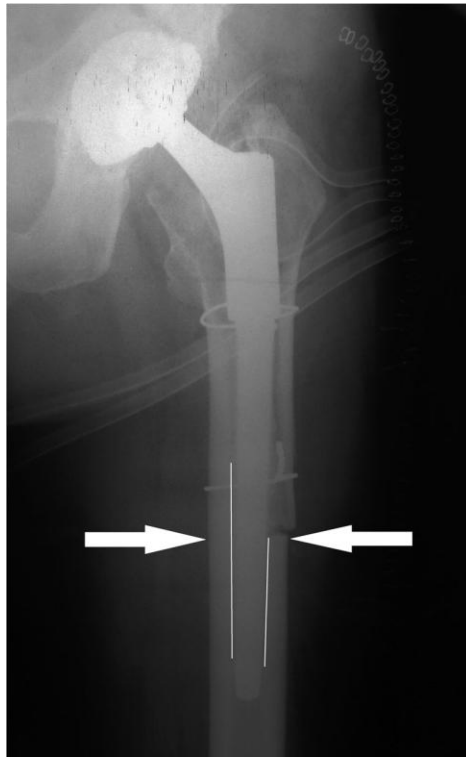
Način mjerenja bio je takav da su na anteroposteriornim rendgenogramima najprije pronađene dvije referentne unaprijed određene nepromjenjive točke. Kriteriji za određivanje referentnih točaka bili su nepromjenjivost tijekom vremena te relativno jednostavan pronalazak na rendgenogramu. Kao referentna točka na implantatu uzet je medijalni spoj modularnog vrata i femoralnog tijela (slika 34), a kao referentna točka na femuru uzet je vrh malog trohantera koji se pokazao kao najbolja koštana referentna točka prema Malchauu i sur. (slika 34) (115). Linija koja spaja dvije označene referentne točke, a paralelna je s osi femura, izmjerena je u milimetrima na oba rendgenograma te je razlika u duljini linija predstavljala vertikalni pomak, tj. potonuće femoralne komponente u kontrolnom razdoblju (slika 34).



Slika 34. Postoperacijski rendgenogram nakon revizijske artroplastike kuka (A). Crvena linija (a) spaja referentne točke na femoralnoj komponenti (medijalni spoj modularnog vrata i femoralnog tijela) i femura (vrh malog trohantera) koje su označene bijelim strelicama. Rendgenogram istog bolesnika nakon pet godina (B). Vidljivo je povećanje crvene linije (b) koja spaja dvije referentne točke. Vertikalno potonuće femoralne komponente izračunato je tako da je duljina crvene linije (a) oduzeta od duljine crvene linije (b). [Potonuće u mm = duljina linije (b) u mm – duljina linije (a) u mm]. Preuzeto i prilagođeno iz: Bobovec D i sur. (116)

Na prvom postoperacijskom anteroposteriornom rendgenogramu učinjeno je i mjerenje debljine kortikalne kosti na mjestu distalne osteotomije medijalno i lateralno (u milimetrima) te duljine dobrog kontakta femoralnog tijela i kortikalne kosti (tj. distalnog ukotvljenja) medijalno i lateralno (u milimetrima) (slika 35). Sva mjerenja provedena su najmanje tri puta te je njihov srednji rezultat uzet kao konačan. Svaki izračun bio je kalibriran u odnosu na

povećanje rendgenograma prema poznatoj vrijednosti promjera glave femoralne komponente metodom prema Nunu (117). Kalibracija je vršena tako da se svako mjerenje pomnožilo poznatom vrijednosti promjera glave femoralne komponente, a potom se umnožak tih dviju vrijednosti podijelio izmjerenom vrijednosti promjera glave femoralne komponente (117).



Slika 35. Postoperacijski rendgenogram nakon revizijske artroplastike kuka. Debljina kortikalne kosti izmjerena je na mjestu distalne osteotomije medijalno i lateralno (označeno bijelim strelicama). Duljina dobrog kontakta femoralnog tijela i kortikalne kosti izmjerena je medijalno i lateralno (označeno bijelim linijama). Preuzeto i prilagođeno iz: Bobovec D i sur. (116)

4.3. Statističke metode

Kategorijski podatci predstavljani su apsolutnim i relativnim frekvencijama. Numerički podatci opisani su srednjom vrijednosti (aritmetičkom sredinom) i standardnom devijacijom u slučaju raspodjela koje slijede normalnu, a u ostalim slučajevima središnjom vrijednosti (medijanom) i granicama interkvartilnog raspona. Normalnost raspodjele numeričkih varijabli testirana je Shapiro-Wilkovim testom. Razlike normalno raspodijeljenih numeričkih varijabli između dviju nezavisnih skupina testirane su Studentovim t-testom, a u slučaju odstupanja od normalne raspodjele, Mann-Whitneyjevim U-testom. Razlika normalno raspodijeljenih varijabli između dva mjerenja testirana je t-testom za zavisne uzorke, a u slučaju odstupanja od normalne raspodjele, Wilcoxonovim testom. Razlike kategorijskih varijabli testirane su χ^2 -testom, a po potrebi Fisherovim egzaktnim testom. Povezanost normalno raspodijeljenih numeričkih varijabli ocijenjena je Pearsonovim koeficijentom korelacije r , a u slučaju odstupanja od normalne raspodjele, Spearmanovim koeficijentom korelacije ρ (rho). Metodologija logističke regresije opisana je veličina utjecaja pojedinih rizičnih čimbenika na vertikalno potonuće modularne bescementne femoralne komponente. Sve su P-vrijednosti dvostrane. Razina značajnosti postavljena je na $\alpha = 0,05$.

4.4. Etička odobrenja

Istraživanje su odobrila etička povjerenstva Kliničkog bolničkog centra Zagreb i Medicinskog fakulteta Sveučilišta u Zagrebu.

5. REZULTATI

U razdoblju 2003. – 2011. godine pronađeno je sveukupno 740 revizijskih artroplastika zgloba kuka, od čega je 278 revizijskih artroplastika zgloba kuka odgovaralo ranije navedenim ključnim kriterijima te je analizirano u ovom istraživanju. Prosječno razdoblje praćenja bolesnika bilo je 35 mjeseci (raspon 1 – 121 mjeseca). Od 278 bolesnika, 211 (75,9 %) bolesnika tijekom promatranog razdoblja bilo je podvrgnuto prvoj revizijskoj artroplastici, dok je 67 (24,1 %) bolesnika imalo revizijsku artroplastiku istog (istraživanog) kuka ranije u anamnezi. Medijan između dva revizijska zahvata u skupini ponovnih revizija iznosio je 98 mjeseci (interkvartilni raspon 52 – 132 mjeseca). Učestalost vrsta revizijskih artroplastika, učestalost revizijskih artroplastika s obzirom na operiranu stranu tijela te raspodjela vrsta revizijskih artroplastika s obzirom na operiranu stranu tijela prikazane su u tablicama 4 – 6.

Tablica 4. Učestalost vrsta revizijskih artroplastika zgloba kuka ovisno o intraoperacijski zamijenjenim komponentama (femoralna i/ili acetabularna) u analiziranoj skupini bolesnika

Vrsta revizijske artroplastike zgloba kuka	N (%)
Revizija femoralne i acetabularne komponente	211 (75,9)
Revizija samo femoralne komponente	67 (24,1)
Ukupno	278 (100)
Legenda: N – broj, % – postotak	

Tablica 5. Učestalost revizijskih artroplastika zgloba kuka s obzirom na operiranu stranu tijela (desna/lijeva) u analiziranoj skupini bolesnika

Operirana strana tijela	N (%)
Desna	139 (50,0)
Lijeva	139 (50,0)
Ukupno	278 (100)
Legenda: N – broj, % – postotak	

Tablica 6. Raspodjela vrsta revizijskih artroplastika zgloba kuka ovisno o intraoperacijski zamijenjenim komponentama (femoralna i/ili acetabularna) s obzirom na operiranu stranu tijela (desna/lijeva) u analiziranoj skupini bolesnika

Strana tijela	Vrsta revizijske artroplastike, N (%)	
	Revizija femoralne i acetabularne komponente	Revizija samo femoralne komponente
Desna	101 (72,7)	38 (27,3)
Lijeva	110 (79,1)	29 (20,9)
Legenda: N – broj, % – postotak		

Nije pronađena statistički značajna razlika u raspodjeli vrsta revizijskih artroplastika zgloba kuka s obzirom na operiranu stranu tijela u analiziranoj skupini bolesnika. $\chi^2 = 1,593$; $P = 0,207$

Promatrana skupina bolesnika sastojala se od 214 (77 %) žena i 64 (23 %) muškarca. Medijan dobi bolesnika u vrijeme operacijskog zahvata bio je 71 godina (raspon 30 – 88 godina).

Raspodjela bolesnika po dobi u odnosu na spol, raspodjela vrsta revizijskih artroplastika

zgloba kuka s obzirom na spol bolesnika i potonuće femoralne komponente s obzirom na spol bolesnika prikazani su u tablicama 7 – 9.

Tablica 7. Raspodjela analizirane skupine bolesnika po dobi u odnosu na spol

Dob (godina)	C	Minimum	Maksimum
Muškarci	69	47	85
Žene	71	30	88

Legenda: C – medijan

Nije pronađena statistički značajna razlika u dobi s obzirom na spol bolesnika. $Z = -1,351$; $P = 0,177$

Tablica 8. Raspodjela vrsta revizijskih artroplastika zgloba kuka s obzirom na spol u analiziranoj skupini bolesnika

Spol	Vrsta revizijske artroplastike zgloba kuka, N (%)	
	Revizija femoralne i acetabularne komponente	Revizija samo femoralne komponente
Muški	45 (70,3)	19 (29,7)
Ženski	166 (77,6)	48 (22,4)

Legenda: N – broj, % – postotak

Nije pronađena statistički značajna razlika u raspodjeli vrsta revizijskih artroplastika s obzirom na spol bolesnika. $\chi^2 = 1,419$; $P = 0,234$

Tablica 9. Potonuće femoralne komponente > 5 mm s obzirom na spol u analiziranoj skupini bolesnika

Spol	Potonuće femoralne komponente > 5 mm, N (%)	
	Ne	Da
Muški	47 (73,4)	17 (26,6)
Ženski	146 (68,2)	68 (31,8)

Legenda: N – broj, % – postotak

Nije pronađena statistički značajna razlika u potonuću femoralne komponente > 5 mm s obzirom na spol bolesnika. $\chi^2 = 0,631$; $P = 0,427$

U svih 278 revizijskih artroplastika zgloba kuka korištene su dvije duljine femoralnog tijela femoralne komponente (*REVISION Hip/Anca-Ti6Al4V, LimaCorporate, Udine, Italija*), femoralna tijela duljine 140 mm (32,6 %) i femoralna tijela duljine 200 mm (67,4 %). Medijan promjera korištenih femoralnih tijela bio je 18 mm (interkvartilni raspon 16 – 20 mm). Sve korištene glave femoralne komponente bile su jednakog promjera koji je iznosio 32 mm. Perioperacijske i radiološke karakteristike cijele analizirane skupine revizijskih artroplastika zgloba kuka prikazane su u tablicama 10 i 11.

Tablica 10. Perioperacijske karakteristike revizijskih artroplastika zgloba kuka ugrađenih transfemoralnim pristupom prema Wagneru, neovisno o potonuću femoralne komponente, u analiziranoj skupini bolesnika

Perioperacijska karakteristika revizijskih artroplastika zgloba kuka	C (25. P – 75. P)
Trajanje operacijskog zahvata (u minutama)	130,00 (110,00 – 150,00)
Broj postavljenih serklažnih žica (N)	2,00 (2,00 – 3,00)
Intraoperacijsko krvarenje (mL)	1.000,00 (700,00 – 1.300,00)
Postoperacijsko krvarenje (mL)	1.300,00 (950,00 – 1.700,00)
Autologna transfuzija (mL)	530,00 (500,00 – 1.005,00)
Homologna transfuzija, ukupno (mL)	770,00 (560,00 – 1.100,00)
Autotransfuzija, intraoperacijski (mL)	280,00 (176,00 – 413,00)
Autotransfuzija, postoperacijski (mL)	700,00 (550,00 – 1.050,00)
Duljina hospitalizacije nakon operacijskog zahvata (u danima)	13,00 (11,00 – 15,00)
Legenda: C – medijan, 25. P – 75. P – interkvartilni raspon, N – broj, mL – mililitar	

Tablica 11. Radiološke karakteristike revizijskih artroplastika zgloba kuka ugrađenih transfemoralnim pristupom prema Wagneru, neovisno o potonuću femoralne komponente, u analiziranoj skupini bolesnika

Radiološka karakteristika revizijskih artroplastika zgloba kuka	C (25. P – 75. P)
Vertikalno potonuće femoralne komponente (mm)	3,00 (2,00 – 7,00)
Debljina kortikalisa medijalno na razini distalne osteotomije (mm)	7,00 (5,00 – 9,00)
Debljina kortikalisa lateralno na razini distalne osteotomije (mm)	6,00 (5,00 – 8,00)
Duljina dobrog kontakta između femoralnog tijela i kosti medijalno (mm)	75,00 (53,00 – 94,00)
Duljina dobrog kontakta između femoralnog tijela i kosti lateralno (mm)	53,50 (38,00 – 73,00)
Postotak duljine femoralnog tijela koje je u dobrom kontaktu s kosti medijalno (%)	42,30 (27,50 – 55,30)
Postotak duljine femoralnog tijela koje je u dobrom kontaktu s kosti lateralno (%)	30,00 (20,60 – 40,30)
Legenda: C – medijan, 25. P – 75. P – interkvartilni raspon, mm – milimetar, % – postotak	

Prema granici vertikalnog potonuća femoralne komponente od 5 mm formirane su dvije skupine bolesnika: skupina s vertikalnim potonućem femoralne komponente od 5 mm i manje, koja se sastoji od 193 bolesnika (69,4 %) (47 muškaraca i 146 žena), te skupina s vertikalnim potonućem femoralne komponente većim od 5 mm, koja se sastoji od 85 bolesnika (30,6 %) (17 muškaraca i 68 žena).

Nije pronađena statistički značajna razlika u odnosu na dob bolesnika između skupina s vertikalnim potonućem od 5 mm i manje te skupine s vertikalnim potonućem većim od 5 mm [70 (47 – 88) prema 72 (30 – 85), $z = -1,126$; $P = 0,260$]. Slično tome, nije pronađena

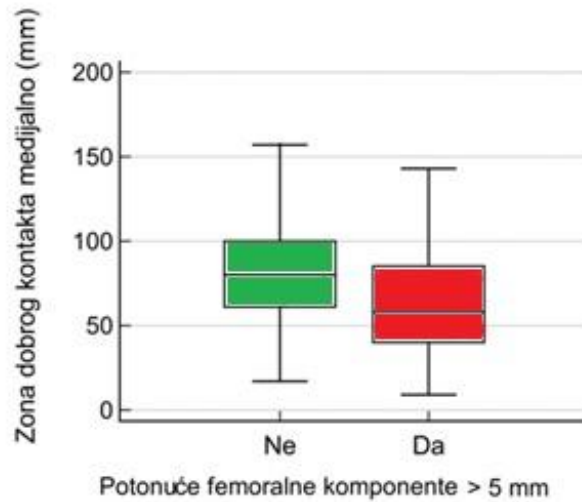
statistički značajna razlika između skupina u odnosu na spol bolesnika [muški 3 (2 – 6); ženski 3 (2 – 7); Mann-Whitneyev test, $z = -0,577$; $P = 0,564$]. Medijan vertikalnog potonuća u skupini od 5 mm i manje bio je 2 mm, a 17 mm u skupini s vertikalnim potonućem većim od 5 mm.

Pronađena je statistički značajna razlika između skupina u duljini korištenog modularnog vrata femoralne komponente revizijske endoproteze. Nadalje, uočena je negativna korelacija između veličine korištenog modularnog vrata i duljine femoralnog tijela ($r = -0,380$).

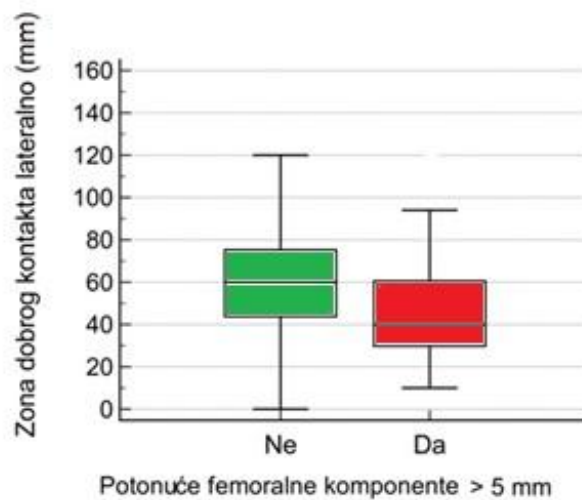
Također, uočena je značajna razlika između skupina u duljinama dobrog kontakta između femoralnog tijela i kortikalisa medijalno i lateralno (slike 36 i 37) te u postotcima duljine femoralnog tijela koje je u dobrom kontaktu s kortikalisom medijalno i lateralno (tablica 12).

Tablica 12. Karakteristike ugrađenih implantata i radiološke izmjere kod kojih je utvrđena statistički značajna razlika u odnosu na vertikalno potonuće femoralne komponente > 5 mm u analiziranoj skupini bolesnika

	Vertikalno potonuće > 5 mm	C	25. P	75. P	z	P
Duljina modularnog femoralnog vrata (mm)	Ne	70,00	60,00	90,00	-2,859	0,004
	Da	90,00	70,00	100,00		
Vertikalno potonuće femoralne komponente (mm)	Ne	2,00	1,00	3,00	-13,433	< 0,001
	Da	17,00	8,00	25,00		
Duljina dobrog kontakta između femoralnog tijela i kosti medijalno (mm)	Ne	80,00	61,00	100,00	-4,120	< 0,001
	Da	58,00	40,00	85,00		
Duljina dobrog kontakta između femoralnog tijela i kosti lateralno (mm)	Ne	60,00	44,00	75,00	-4,733	< 0,001
	Da	40,00	30,00	60,00		
Postotak duljine femoralnog tijela koje je u dobrom kontaktu s kosti medijalno (%)	Ne	45,00	34,00	55,50	-3,393	0,001
	Da	32,32	20,75	52,25		
Postotak duljine femoralnog tijela koje je u dobrom kontaktu s kosti lateralno (%)	Ne	32,07	22,93	42,00	-4,064	< 0,001
	Da	22,68	17,25	33,50		
Legenda: C – medijan, 25. P – 75. P – interkvartilni raspon, z – vrijednost Mann-Whitneyeva U-testa, P – statistička vjerojatnost, mm – milimetar, % – postotak						



Slika 36. Razlika u duljini zone dobrog kontakta između femoralnog tijela i kortikalisa medijalno s obzirom na potonuće do (označeno zeleno) i preko 5 mm (označeno crveno) (prikazano pravokutnim *box and whiskers* dijagramom koji uključuje minimum, donji kvartil, medijan, gornji kvartil i maksimum).



Slika 37. Razlika u duljini zone dobrog kontakta između femoralnog tijela i kortikalisa lateralno s obzirom na potonuće do (označeno zeleno) i preko 5 mm (označeno crveno) (prikazano pravokutnim *box and whiskers* dijagramom koji uključuje minimum, donji kvartil, medijan, gornji kvartil i maksimum).

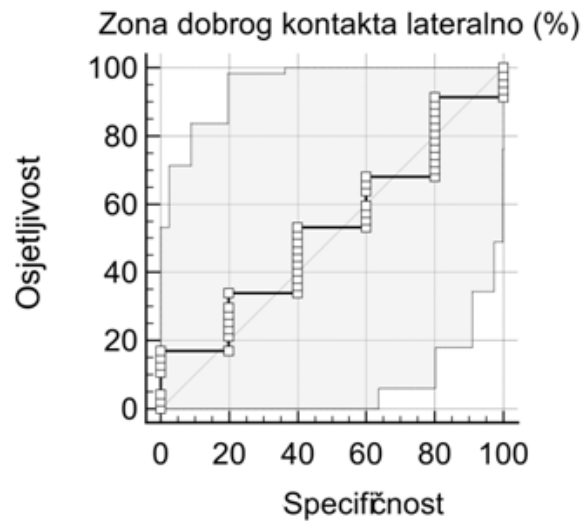
Utvrđena je statistički značajna negativna korelacija između duljine vertikalnog potonuća i duljine dobrog kontakta femoralnog tijela i kortikalne kosti medijalno i lateralno (medijalno, -0,248; $P < 0,001$, lateralno: 0,284; $P < 0,001$). Za femoralna tijela duljine 200 mm u skupini s vertikalnim potonućem od 5 mm i manje postotak duljine femoralnog tijela koje je u dobrom kontaktu s kosti iznosio je medijalno 40,5 % (81,0 mm) (95 % CI 38,0 – 44,5) i lateralno 30 % (60,0 mm) (95% CI 27,5 – 33,5). Za femoralna tijela duljine 140 mm u istoj skupini postotak duljine femoralnog tijela koje je u dobrom kontaktu s kosti iznosio je medijalno 52,86 % (74,0 mm) (95 % CI 47,86 – 60,71) i lateralno 40,36 % (56,5 mm) (95 % CI 36,43 – 47,86) (tablica 13).

Tablica 13. Razlike u postotcima duljine femoralnog tijela koje je u dobrom kontaktu s kosti u odnosu na vertikalno potonuće femoralne komponente > 5 mm i promatranu stranu implantata (medijalno/lateralno), za femoralna tijela duljine 140 i 200 mm

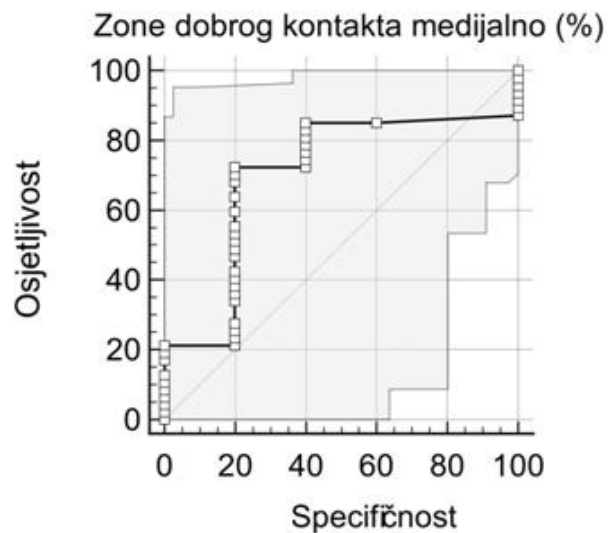
Duljina dobrog kontakta	Vertikalno potonuće > 5 mm	C	95,0 % IP donji	95,0 % IP gornji	25. P	75. P	z	P
Duljina femoralnog tijela = 140 mm								
Medijalno (%)	Ne	52,86	47,86	60,71	45,00	64,29	-2,019	0,043
	Da	48,93	35,71	58,57	31,43	61,07		
Lateralno (%)	Ne	40,36	36,43	47,86	30,71	57,14	-2,863	0,004
	Da	28,57	23,57	39,29	19,29	43,57		
Duljina femoralnog tijela = 200 mm								
Medijalno (%)	Ne	40,50	38,00	44,50	30,00	51,00	-3,645	< 0,001
	Da	27,50	25,00	39,00	19,50	41,75		
Lateralno (%)	Ne	30,00	27,50	33,50	22,00	37,50	-3,637	< 0,001
	Da	20,25	19,00	22,50	16,00	30,50		
<p>Legenda: C – medijan, IP – interval pouzdanosti, 25. – 75. P – interkvartilni raspon, z – vrijednost Mann-Whitneyeva U-testa, P – statistička vjerojatnost, mm – milimetar, % – postotak</p>								

ROC (eng. *receiver operating characteristic*) analizom nije pronađena statistički značajna diskriminacijska sposobnost postotka duljine femoralnog tijela koje je u dobrom kontaktu s kosti lateralno u svrhu neizravne dijagnostike potonuća femoralne komponente > 5 mm (AUC (eng. *area under ROC curve*) = 0,528, z = 0,200, P = 0,841) (slika 38). Sličnom analizom provjerena je diskriminacijska sposobnost postotka duljine femoralnog tijela koje je u dobrom

kontakta s kosti medijalno u svrhu neizravne dijagnostike potonuća femoralne komponente > 5 mm te nije utvrđena statistička značajnost ($AUC = 0,702$, $z = 1,520$, $P = 0,129$) (slika 39).



Slika 38. Diskriminacijska sposobnost postotka duljine femoralnog tijela koje je u dobrom kontaktu s kosti lateralno u odnosu na vertikalno potonuće femoralne komponente > 5 mm



Slika 39. Diskriminacijska sposobnost postotka duljine femoralnog tijela koje je u dobrom kontaktu s kosti medijalno u odnosu na vertikalno potonuće femoralne komponente > 5 mm

Nadalje, učinjena je binarna logistička regresija kako bi se ispitaio utjecaj pojedinih radioloških čimbenika na vjerojatnost da vertikalno potonuće femoralne komponente bude < 5 mm. Analizirana je linearnost, povezanost navedenih biljega i multikolinearnost. U analizu je uključeno 278 bolesnika. Pozornost je obraćena i na veličinu standardne pogreške. U tablici 14 prikazan je utjecaj navedenih čimbenika na konačni ishod. Model je bio statistički znakovit, $\chi^2 = 30,228$, $P < 0,001$, te se modelom moglo objasniti 14,7 % (Nagelkerke R^2) varijance potonuća femoralne komponente. Model je ispravno klasificirao 73,6 % ishoda. Kao znakovit čimbenik u predviđanju potonuća femoralne komponente < 5 mm bila je duljina zone dobrog kontakta između femoralnog tijela i kortikalne kosti medijalno (izražena kao stvarna udaljenost u milimetrima).

Tablica 14. Binarna logistička regresija utjecaja pojedinih radioloških čimbenika na vjerojatnost vertikalnog potonuća femoralne komponente < 5 mm

Radiološki čimbenik	B	SE	Wald	df	P	Exp(B)	95 % IP za Exp(B)	
							Donji	Gornji
Duljina zone dobrog kontakta medijalno (mm)	-0,054	0,027	4,020	1	0,045	0,948	0,899	0,999
Duljina zone dobrog kontakta lateralno (mm)	0,002	0,034	0,003	1	0,957	1,002	0,937	1,071
Postotak duljine femoralnog tijela koje je u dobrom kontaktu s kosti medijalno (%)	0,067	0,045	2,235	1	0,135	1,069	0,979	1,167
Postotak duljine femoralnog tijela koje je u dobrom kontaktu s kosti lateralno (%)	-0,024	0,058	0,180	1	0,672	0,976	0,871	1,093
Konstanta	-2,285	1,563	2,137	1	0,144	0,102		
$R^2 = 0,104$ (Cox & Snell), $0,147$ (Nagelkerke R^2). Model $\chi^2(6) = 30,228$, $P < 0,001$								
<p>Legenda: B – koeficijent regresije, SE – standardna pogreška, Wald. – vrijednost Waldova testa, df – stupnjevi slobode, P – statistička vjerojatnost, Exp(B) – omjer izgleda, IP – interval pouzdanosti, mm – milimetar, % – postotak</p>								

Nije pronađena statistički značajna razlika između skupina u odnosu na vrijeme proteklo od posljednje revizije (u slučajevima ponovne revizije), duljinu i promjer femoralnog tijela, trajanje operacijskog zahvata, količinu izgubljene krvi i primljenu transfuziju, duljinu hospitalizacije nakon operacijskog zahvata, vrijeme proteklo od revizijskog zahvata do analizirane kontrole, vrijeme proteklo od revizijskog zahvata do luksacije (ako se dogodila) i debljinu kortikalne kosti s medijalne i lateralne strane na razini osteotomije (tablica 15).

Pronađena je razlika u udjelima luksacija između skupine s vertikalnim potonućem 5 mm i manje i skupine s vertikalnim potonućem većim od 5 mm (6,2 % prema 14,1 %; $P = 0,038$).

Nije pronađena značajna razlika u odnosu na udio preoperacijskih periprotetičkih prijeloma (11,4 % prema 9,4 %; $P = 0,681$).

Tablica 15. Karakteristike analiziranih skupina bolesnika koje nisu pokazale statističku značajnost u odnosu na vertikalno potonuće femoralne komponente > 5mm

	Vertikalno potonuće > 5 mm	C	25. P	75. P	z	P
Vrijeme proteklo od prethodne revizije, ako je ponovna revizija (mjesec)	Ne	94,50	60,00	121,00	-2,323	0,747
	Da	104,00	23,00	144,00		
Duljina femoralnog tijela (mm)	Ne	200,00	140,00	200,00	-1,284	0,199
	Da	200,00	140,00	200,00		
Promjer femoralnog tijela (mm)	Ne	18,00	16,00	20,00	-0,100	0,920
	Da	18,00	16,00	20,00		
Broj postavljenih serklažnih žica (N)	Ne	2,00	2,00	3,00	-1,148	0,251
	Da	2,00	2,00	3,00		
Trajanje operacijskog zahvata (minuta)	Ne	130,00	110,00	150,00	-0,646	0,518
	Da	130,00	110,00	150,00		
Intraoperacijsko krvarenje (mL)	Ne	1.000,00	700,00	1.200,00	-0,839	0,401
	Da	1.000,00	800,00	1.400,00		
Postoperacijsko krvarenje (mL)	Ne	1.250,00	950,00	1.650,00	-1,494	0,135
	Da	1.400,00	970,00	1.850,00		
Autologna transfuzija (mL)	Ne	530,00	500,00	1.000,00	-0,968	0,333
	Da	765,00	520,00	1.010,00		
Homologna transfuzija, ukupno (mL)	Ne	720,00	550,00	1.085,00	-1,424	0,155
	Da	830,00	560,00	1.130,00		

Autotransfuzija, intraoperacijski (mL)	Ne	290,00	170,00	417,00	-0,403	0,687
	Da	250,00	193,00	371,00		
Autotransfuzija, postoperacijski (mL)	Ne	700,00	525,00	1.000,00	-1,101	0,271
	Da	850,00	550,00	1.200,00		
Duljina hospitalizacije nakon operacijskog zahvata (dan)	Ne	13,00	11,00	15,00	-1,016	0,310
	Da	13,00	12,00	15,00		
Vrijeme proteklo od revizijskog zahvata do analizirane kontrole (mjesec)	Ne	27,00	12,00	56,00	-2,435	0,664
	Da	24,00	10,00	49,00		
Vrijeme proteklo od revizijskog zahvata do luksacije ako se dogodila (dan)	Ne	22,00	14,50	29,50	-1,186	0,235
	Da	30,00	16,50	66,00		
Debljina kortikalne kosti medijalno, na razini distalne osteotomije (mm)	Ne	7,00	5,00	9,00	-2,925	0,355
	Da	7,00	5,00	8,00		
Debljina kortikalne kosti lateralno, na razini distalne osteotomije (mm)	Ne	6,00	5,00	8,00	-1,888	0,059
	Da	6,00	4,00	7,00		
Legenda: C – medijan, 25. – 75. P – interkvartilni raspon, z – vrijednost Mann-Whitneyeva U-testa, P – statistička vjerojatnost, N – broj, mL – mililitar, mm – milimetar						

6. RASPRAVA

Najvažniji rezultat ovog istraživanja jest potvrda da se osiguravanjem odgovarajućeg dobrog kontakta između bescementnih revizijskih modularnih koničnih femoralnih tijela zvjezdolikog presjeka i kortikalne kosti te korištenjem kraćih modularnih vratova može utjecati na prevenciju vertikalnog potonuća bescementne revizijske modularne femoralne komponente (*REVISION Hip/Anca-Ti6Al4V, LimaCorporate, Udine, Italija*).

Budući da se totalne endoproteze zgloba kuka ugrađuju sve mlađim i aktivnijim osobama, dok se životni vijek bolesnika i vijek preživljenja implantata produljuje, vjerojatnost potrebe za revizijskom operacijom neminovno raste (51).

Bescementni modularni konični implantati zvjezdolikog presjeka (eng. *modular fluted tapered stems*) pokazali su se pouzdanima za revizijsku artroplastiku kuka s dobrim srednjoročnim i dugoročnim rezultatima (60, 61). Modularnost samog implantata tehnički znatno olakšava revizijski zahvat s obzirom na to da se femoralno tijelo odgovarajućeg promjera i duljine može intramedularno postaviti do optimalne dubine sve dok nije u potpunosti stabilno. Tek nakon postizanja potpune aksijalne i rotacijske stabilnosti postavlja se modularni vrat kojim se optimizira duljina noge, femoralni pomak (eng. *offset*) i anteverzija. Nadalje, osim jednostavnosti uporabe, takav dizajn revizijske femoralne komponente posljednjih je godina stekao veliku popularnost zbog kvalitetne osteointegracije i manjeg smanjenja gustoće kosti proksimalnog dijela femura (eng. *stress shielding*) u odnosu na nedomularne femoralne komponente s opsežnom poroznom površinom (eng. *extensively porous-coated stem*) (118).

S obzirom na to da je revizijska artroplastika kuka za operatera teža i zahtjevnija, a naknadni oporavak za bolesnika dulji i s rezultatima koji su često lošiji od primarne artroplastike, presudno je spriječiti ili maksimalno smanjiti mogućnost potencijalnih komplikacija.

Vertikalno potonuće femoralne komponente jedna je od najgorih mogućih komplikacija revizijske artroplastike kuka jer narušava biomehaniku kuka dovodeći do skraćanja noge i šepanja te posljedičnog razlabavljenja, što u konačnici završava aseptičkim razlabavljenjem implantata i potrebom za reoperacijom (60, 95, 96). Zbog toga se vertikalno potonuće femoralne komponente smatra jednim od glavnih indikatora razlabavljenja te je obrnuto proporcionalno preživljenju femoralnog revizijskog implantata.

Budući da rizični čimbenici za vertikalno potonuće bescementne revizijske modularne femoralne komponente nisu jasno definirani u postojećoj literaturi, svrha ovog istraživanja bila je utvrditi kliničke i radiološke rizične čimbenike koji mogu utjecati na klinički značajno vertikalno potonuće bescementne revizijske modularne femoralne komponente (*REVISION Hip/Anca-Ti6Al4V, LimaCorporate, Udine, Italija*) ugrađene transfemoralnim pristupom prema Wagneru.

Prvi specifični cilj bio je načiniti opću demografsku statistiku bolesnika kojima je ugrađena revizijska modularna bescementna endoproteza kuka transfemoralnim pristupom prema Wagneru. Promatrana skupina bolesnika sastojala se od 214 (77 %) žena i 64 (23 %) muškarca s medijanom dobi u vrijeme operacijskog zahvata od 71 godine (prosjek 67, raspon 30 – 88 godina).

U seriji revizijskih artroplastika u kojoj je u 69,5 % slučajeva korišten transfemoralni pristup (proširena trohanterna osteotomija) i ugrađeno bescementno revizijsko modularno femoralno tijelo (*MP Reconstruction Stem, Waldemar LINK, Hamburg, Njemačka, ili Restoration Modular Stem, Stryker, Michigan, SAD*) autori navode prosjek godina 69,8 (raspon 32 – 98) te podjednaku raspodjelu bolesnika prema spolu (45,7 % žena i 54,3 % muškaraca), što nije u suglasju s rezultatima ovog istraživanja s obzirom na to da se promatrana skupina bolesnika u ovom istraživanju većinom sastojala od žena (77 %) (60). Prosjek i raspon godina bolesnika uključenih u navedenu studiju u suglasju su s rezultatima ovog istraživanja.

Nadalje, serija od 150 revizijskih artroplastika na 142 bolesnika sastojala se od 73 (53 %) žene i 67 (47 %) muškaraca s prosjekom godina 70 (raspon 38 – 93) (110). U svim je slučajevima ugrađeno bescementno modularno revizijsko femoralno tijelo (*Revitan Curved Revision Stem, Zimmer, Indiana, SAD*), dok je transfemoralni pristup korišten u 104 slučaja. Rezultati navedene studije u suglasju su s rezultatima ovog istraživanja s obzirom na to da su bolesnici većinom ženskog spola te su prosjek i raspon godina slični kao u rezultatima ovog istraživanja.

Suprotno tome, serija od 70 revizijskih artroplastika na 66 bolesnika sastojala se od 26 (39 %) žena i 40 (61 %) muškaraca s prosjekom godina 60,7 (raspon 32 – 85) (99). U svim je slučajevima ugrađeno bescementno revizijsko modularno femoralno tijelo (*Press Fit Modular, Sulzer Orthopaedics, Winterthur, Švicarska*) pri čemu je u samo dva slučaja korišten transfemoralni pristup (proširena trohanterna osteotomija). Rezultati navedene studije nisu u suglasju s ovim istraživanjem s obzirom na to da je većina analiziranih bolesnika u navedenoj studiji muškog spola.

U navedenim studijama autori ne navode medijan već prosjek godina analiziranih bolesnika, koji je usporediv s rezultatima ovog istraživanja. Aritmetička sredina jako je osjetljiva na ekstremne razlike u rasponu godina, što je čini nepreciznom za karakterizaciju asimetričnog nepravilnog uzorka. Ne postoji konzistentnost u literaturi glede demografske raspodjele pacijenata kojima je učinjena revizijska artroplastika kuka prema spolu.

U usporedbi demografskih podataka skupine s vertikalnim potonućem od 5 mm i manje te skupine s vertikalnim potonućem većim od 5 mm nije pronađena statistički značajna razlika između skupina u odnosu na dob [70 (47 – 88) prema 72 (30 – 85), $z = -1,126$; $P = 0,260$].

Nije pronađena ni statistički značajna razlika između skupina u odnosu na spol sudionika [muški 3 (2 – 6); ženski 3 (2 – 7); Mann-Whitneyev test, $z = -0,577$; $P = 0,564$]. Nadalje, nije pronađena statistički značajna razlika između demografskih podataka u odnosu na vertikalno

potonuće femoralne komponente. To je u suglasju s najvećom do sada objavljenom serijom revizijskih artroplastika femoralne komponente (519 revizijskih artroplastika uz korištenje bescementnoga revizijskog modularnog koničnog femoralnog tijela zvjezdolikog presjeka *MP Reconstruction Stem, Waldemar LINK*, Hamburg, Njemačka, ili *Restoration Modular Stem, Stryker*, Michigan, SAD) s obzirom na to da autori također nisu utvrdili statistički značajnu povezanost demografskih podataka s vertikalnim potonućem femoralne komponente (60). Isto tako, druge studije nisu utvrdile statistički značajnu povezanost dobi i spola bolesnika s vertikalnim potonućem femoralne komponente, neovisno o granici klinički značajnog vertikalnog potonuća (5 ili 10 mm), što podržava rezultate ovog istraživanja (98, 111). Studija koja je istraživala rizične čimbenike za potonuće bescementne modularne revizijske femoralne komponente (*RECLAIM Modular Revision Hip System, DePuy Synthes*, Massachusetts, SAD, ili *Restoration Modular Stem, Stryker*, Michigan, SAD, ili *MP Reconstruction Stem, Waldemar LINK*, Hamburg, Njemačka) ugrađene uslijed periprotetičkih prijeloma (Vancouver B2 i B3) također nije pronašla statistički značajnu povezanost demografskih podataka s vertikalnim potonućem femoralne komponente (111).

Studija koja je uspoređivala vertikalno potonuće bescementnih revizijskih femoralnih komponenti u odnosu na dizajn [modularne konične femoralne komponente zvjezdolikog presjeka (*Restoration Modular, Stryker*, Michigan, SAD, i *Arcos Modular, Zimmer Biomet*, Indiana, SAD), nedomularne konične femoralne komponente zvjezdolikog presjeka (*Wagner SL, Zimmer Biomet*, Indiana, SAD) i nedomularne cilindrične s opsežnom poroznom površinom (*Arcos One-piece, Zimmer Biomet*, Indiana, SAD, i *Solution Stem, DePuy*, Massachusetts, SAD)] također ne nalazi statistički značajnu povezanost demografskih podataka s vertikalnim potonućem femoralnog implantata, što je u suglasju s rezultatima ovog istraživanja (119).

Drugi specifični cilj bio je usporediti debljinu kortikalne kosti te duljinu dobrog kontakta kortikalne kosti i implantata s vertikalnim potonućem implantata. Analiza podataka provedenih radioloških mjerenja pronašla je nekoliko potencijalno promjenjivih čimbenika koji su pokazali statistički značajnu povezanost s vertikalnim potonućem implantata.

Utvrđena je statistički značajna negativna korelacija između duljine vertikalnog potonuća i duljine dobrog kontakta femoralnog tijela i kortikalne kosti medijalno i lateralno (medijalno, - 0,248; $P < 0,001$, lateralno: 0,284; $P < 0,001$). Nije utvrđena statistički značajna korelacija između debljine kortikalne kosti u milimetrima medijalno i lateralno na mjestu distalne osteotomije s vertikalnim potonućem implantata (medijalno; $P = 0,335$, lateralno; $P = 0,059$).

Time je postavljena hipoteza ovog istraživanja djelomično potvrđena s obzirom na to da duljina dobrog kontakta kortikalne kosti dijafize femura s femoralnom komponentom revizijske modularne bescementne endoproteze kuka na mjestu distalnog ukotvljenja utječe na klinički značajno vertikalno potonuće revizijske modularne bescementne endoproteze kuka ugrađene transfemoralnim pristupom prema Wagneru. Postavljena hipoteza nije potvrđena u dijelu koji se odnosi na činjenicu da debljina kortikalne kosti dijafize femura na mjestu distalnog ukotvljenja utječe na klinički značajno vertikalno potonuće revizijske modularne bescementne endoproteze kuka ugrađene transfemoralnim pristupom prema Wagneru.

Negativna korelacija između duljine dobrog kontakta femoralnog tijela i kortikalisa bilateralno podupire radove Moriartyja i sur. te Tangsataporna i sur. (97, 98). Moriarty i sur. pokazali su u studiji koja je uključivala 109 revizijskih artroplastika (koristeći *RECLAIM Modular Revision Hip System, DePuy Synthes, Massachusetts, SAD*, i *Restoration Modular Stem, Stryker, Michigan, SAD*), od čega je 60 ugrađeno korištenjem osteotomije femura, tj. proširene trohanterne osteotomije, da dobar kontakt između femoralnog tijela i kortikalisa bilateralno utječe na vertikalno potonuće te da tijekom zahvata treba osigurati minimalno 2 cm bikortikalnog dobrog kontakta kako bi se rizik za vertikalno potonuće značajno smanjio

(97). Nadalje, Tangsataporn i sur. pokazali su u studiji koja je uključivala 99 revizijskih artroplastika (koristeći *ZMR Revision Hip System, Zimmer, Indiana, SAD*), od čega je 36 ugrađeno korištenjem proširene trohanterne osteotomije, da je značajno vertikalno potonuće povezano sa zonom dobrog kontakta bilateralno manjom od 2 cm (98).

Jedan od glavnih rezultata ovog istraživanja jest izračun postotka duljine femoralnog tijela koji bi trebao biti u dobrom kontaktu s kortikalnom kosti kako bi se spriječilo vertikalno potonuće veće od 5 mm. Izračunata je i potrebna duljina (u mm) zone dobrog kontakta koju je potrebno postići intraoperacijski kako bi se spriječilo vertikalno potonuće femoralne komponente (*REVISION Hip/Anca-Ti6Al4V, LimaCorporate, Udine, Italija*) veće od 5 mm.

Za femoralna tijela duljine 200 mm u skupini s vertikalnim potonućem od 5 mm i manje postotak duljine femoralnog tijela koji je u dobrom kontaktu s kortikalnom kosti trebao bi biti medijalno 40,5 % i lateralno 30 %. Za femoralna tijela duljine 140 mm u istoj skupini postotak duljine femoralnog tijela koji bi trebao biti u dobrom kontaktu medijalno jest 52,86 % i lateralno 40,36 %. To znači da je za femoralna tijela duljine 200 mm intraoperacijski potrebno osigurati najmanje 81 mm dobrog kontakta medijalno i 60 mm lateralno, dok je za femoralna tijela duljine 140 mm potrebno osigurati najmanje 74 mm dobrog kontakta medijalno i 56,5 mm lateralno kako bi se spriječilo vertikalno potonuće veće od 5 mm.

Navedeno je u suglasju, ali znatno više od izračuna Moriartyja i sur., koji u svojoj studiji navode da je intraoperacijski potrebno osigurati najmanje 2 cm bikortikalnog dobrog kontakta kako bi se rizik za vertikalno potonuće značajno smanjio (97). Međutim, u toj je studiji granica značajnog potonuća postavljena na 10 mm te je samo 55 % revizijskih artroplastika učinjeno korištenjem osteotomije femura, što je moglo utjecati na rezultate. Nadalje, Fink i sur., u studiji revizijskih artroplastika femoralne komponente u kojoj je *Revitan Curved Revision Stem, Zimmer, Indiana, SAD*, u 66,4 % (77/116) slučajeva bio ugrađen modificiranim transfemoralnim pristupom prema Wagneru, zaključuju da je intraoperacijski

potrebno osigurati više od 3 cm dobrog kontakta kako bi se spriječilo vertikalno potonuće veće od 5 mm (120). Isti autor u druge dvije studije starijeg datuma, u kojima je za revizijsku artroplastiku femoralne komponente korišten autorov modificirani transfemoralni pristup prema Wagneru u 65 % (78/120) i 100 % (74/74) slučajeva, za implantate koji su potonuli (a da u studiji nije jasno navedena granica značajnog potonuća) navode da su imali manje od 3 cm dobrog kontakta (121, 122). U ovom su istraživanju sve analizirane revizijske artroplastike bile učinjene korištenjem transfemoralnog pristupa prema Wagneru te je veličina ispitivanog uzorka više nego dvostruko veća (u odnosu na trenutno dostupne studije koje se bave potonućem femoralne komponente u odnosu na zonu dobrog kontakta), što rezultate ovog istraživanja čini relevantnijima od ranije navedenih po pitanju izračuna zone dobrog kontakta koju je potrebno postići da bi se spriječilo vertikalno potonuće veće od 5 mm. Druga je mogućnost da implantati korišteni u navedenim studijama trebaju relativno manje dobrog kontakta za isti klinički rezultat, međutim takve pretpostavke zahtijevaju provjeru u standardiziranim kliničkim uvjetima.

Također, navedene vrijednosti dobrog kontakta usporedive su s poznatim, ali nepreciznim pravilom „dva kortikalna promjera” koje se u zadnje vrijeme često navodi kao mjerodavno kod revizijskih artroplastika uslijed periprotetičkih prijeloma (107). Do sada ne postoji mjerodavna biomehanička ili klinička studija na bescementnim revizijskim modularnim koničnim femoralnim tijelima zvjezdolikog presjeka koja bi to pravilo potvrdila ili odbacila. Parry i sur. ne nalaze značajne razlike u broju „kortikalnih promjera” dobrog kontakta ispod periprotetičkog prijeloma uspoređujući modularne bescementne femoralne komponente ovisno o vertikalnom potonuću (111). Međutim, u zaključku iste studije autori navode kako, unatoč nedostatku dokaza, i dalje nastavljaju s intraoperacijskim korištenjem pravila „dva kortikalna promjera”. S obzirom na nepreciznost, ali i često korištenje navedenog pravila, koje ne navodi točnu duljinu potrebnog dobrog kontakta femoralnog tijela i kortikalisa

medijalno i lateralno, postojala je potreba za njihovim izračunom. Navedene vrijednosti dobrog kontakta tek treba primijeniti u kliničkoj praksi i testirati nekim novim istraživanjem. Treći specifični cilj bio je usporediti perioperacijsko krvarenje i primljenu transfuziju krvnih pripravaka s vertikalnim potonućem femoralnog implantata. Nije pronađena statistički značajna razlika između skupina u odnosu na vertikalno potonuće implantata i intraoperacijsko krvarenje, postoperacijsko krvarenje, autolognu transfuziju, intraoperacijsku ili postoperacijsku autotransfuziju te homolognu transfuziju krvnih pripravaka. Pretraživanjem dostupne literature nije pronađena druga studija koja je uspoređivala perioperacijsko krvarenje i primljenu transfuziju krvnih pripravaka s vertikalnim potonućem femoralne komponente endoproteze zgloba kuka.

Unatoč napretku kirurških i anestezioloških tehnika, krvarenje tijekom i nakon revizijske artroplastike često može biti veće od krvarenja tijekom primarnog zahvata ugradnje totalne endoproteze zgloba kuka. Tijekom primarne totalne artroplastike kuka perioperacijski gubitak krvi iznosi 1.188 – 1.651 mL (123-125). Revizijska artroplastika kuka teži je i dulji zahvat koji često zahtijeva veći rez od primarne artroplastike te djelomično ili potpuno uklanjanje postojećih implantata uz čišćenje koštanog ležišta, što može dovesti do većeg perioperacijskog gubitka krvi u odnosu na primarnu artroplastiku kuka (126, 127). Prosječan perioperacijski gubitak krvi kod aseptične revizijske artroplastike kuka iznosi 3.342 mL, što posljedično dovodi do postoperacijske anemije i povećanih intraoperacijskih i postoperacijskih potreba za transfuzijom krvnih pripravaka (128, 129). U istraživanoj skupini bolesnika prosječan perioperacijski (intraoperacijsko + postoperacijsko krvarenje) gubitak krvi bio je 2.432 mL (medijan 2.300 mL), što je znatno manje nego u navedenoj studiji. Razlika se može objasniti „skrivenim” gubitkom krvi (a koji se sastoji od gubitka krvi zbog hemolize te krvarenja u okolna tkiva i zglobni prostor). „Skriveni” gubitak krvi može iznositi do čak 50 % ukupnog gubitka krvi, međutim on nije mjerljiv nego se računa pomoću

matematičke formule (koja se zasniva na ukupnom volumenu krvi i razlici preoperacijskog hematokrita i hematokrita izmjenenog trećeg postoperacijskog dana uz dodatak volumena transfundirane krvi) i pribraja intraoperacijskom i postoperacijskom gubitku krvi na drenažne sustave (130, 131). Navedeno podržava i istraživanje o ukupnom gubitku krvi tijekom revizijske artroplastike kuka u kojem je utvrđen sličniji prosječni gubitak (intraoperacijski + postoperacijski) od 2.096 mL (132). Naime, u navedenom je istraživanju, kao i u promatranoj skupini, mjereno samo vidljivi gubitak krvi, dok je matematički izračun „skrivenog” gubitka krvi izostao. U istom istraživanju autori ne navode vrstu revizijskog zahvata ni korišteni pristup zglobovima kuka tijekom revizijske artroplastike, što je potencijalno moglo utjecati na perioperacijsko krvarenje.

Iako je transfuzija krvnih pripravaka danas puno sigurnija nego prijašnjih desetljeća, i dalje se povezuje s komplikacijama poput alergijskih reakcija i drugih akutnih ili odgođenih neželjenih događaja (133). Transfuzija homologne krvi povezuje se i s povećanim morbiditetom i mortalitetom te s povećanim rizikom za razvoj periprotetičke infekcije ako se primjenjuje u perioperacijskom razdoblju ugradnje totalne artroplastike zgloba kuka (134, 135). U retrospektivnoj studiji koja je uključivala 48 revizijskih artroplastika, pri čemu su svim bolesnicima revidirane obje komponente (acetabularna i femoralna), autori navode medijan ukupne transfuzije krvnih pripravaka od 800 mL s interkvartilnim rasponom 400 – 1.120 mL, dok je u istraživanoj skupini bolesnika medijan transfundirane krvi (autologna preoperacijski donirana + homologna transfuzija) bio 1.300 mL (136). Na povećane potrebe za količinom transfundirane krvi u promatranoj skupini bolesnika u odnosu na navedenu studiju moglo je utjecati korištenje transfemoralnog pristupa prema Wagneru tijekom svih revizijskih artroplastika. U navedenoj studiji autori nisu koristili intraoperacijsku i postoperacijsku autotransfuziju te ne navode podatak o korištenom pristupu zglobovima kuka tijekom revizijskih artroplastika. Nadalje, u promatranoj skupini bolesnika nije korišten

antifibrinolitik traneksamična kiselina, čija primjena smanjuje fibrinolizu i razgradnju novonastalog krvnog ugruška na mjestu oštećene krvne žile, što dovodi do smanjenja perioperacijskog krvarenja i potrebe za transfuzijom krvnih pripravaka, a što je također moglo utjecati na povećane potrebe za transfuzijom krvi (137). U istraživanju koje je uključivalo 47 revizijskih artroplastika u kojima je korištena intraoperacijska autotransfuzija autori navode prosječnu intraoperacijsku autotransfuziju od 590 mL, što je više nego u promatranoj skupini bolesnika, gdje je prosječno intraoperacijski transfundirano 270 mL (138). U navedenom istraživanju nije korištena preoperacijska autologna donacija krvi ni postoperacijska autotransfuzija te je kod samo 24/47 bolesnika korištena osteotomija femura radi pristupa femoralnom implantatu (kod 7 proširena trohanterna osteotomija, kod 17 trohanterna osteotomija). U promatranoj je skupini u svim revizijskim artroplastikama korišten transfemoralni pristup implantatu, gdje je očekivano krvarenje veće, a time je i povećana mogućnost intraoperacijske autotransfuzije. Stoga se može pretpostaviti da su u promatranoj skupini standardne kirurške tehnike za smanjenje krvarenja (npr. elektrokoagulacija kirurškog polja, atraumatska kirurška tehnika, primjena lijekova koji smanjuju intraoperacijsko krvarenje te regionalna hipotenzivna anestezija) bile bolje.

Četvrti specifični cilj bio je usporediti dimenzije modularnih komponenti implantata (modularni vrat i femoralno tijelo) s vertikalnim potonućem implantata.

Utvrđena je statistički značajna pozitivna korelacija između duljine vertikalnog potonuća i veličine korištenog modularnog vrata femoralne komponente revizijske endoproteze.

Nadalje, pozitivna korelacija duljine modularnog vrata s vertikalnim potonućem femoralne komponente ($P = 0,004$) mora se promatrati u kontekstu negativne korelacije između duljine modularnog vrata i duljine femoralnog tijela koji su korišteni tijekom revizijske artroplastike ($r = -0,380$). Može se pretpostaviti da postoji različita kvaliteta dobrog kontakta između kortikalisa odignutoga koštanog poklopca, koji se nakon implantacije femoralne komponente

na anatomsko mjesto pričvršćuje serklažnim žicama, i površine femoralnog tijela koje ima nabore i utore (tj. zvjezdolik poprečni presjek) u usporedbi s površinom modularnog vrata koji je zaobljene površine bez nabora i utora. Čini se da femoralno tijelo zvjezdolikog presjeka osigurava bolji primarni kontakt i kasniju osteointegraciju u usporedbi sa zaobljenim modularnim vratom.

U prilog takvoj pretpostavci govori i rad Claira i sur., koji su uspoređivali vertikalno potonuće ovisno o modularnosti femoralne komponente, pri čemu je pronađeno značajno veće prosječno potonuće modularnih u odnosu na nemodularne (eng. *monoblock*) implantate ($3,9 \pm 2,6$ prema $2,3 \pm 2,5$ mm, $P < 0,001$) (kao modularni implantati korišteni su *Restoration Modular, Stryker, Michigan, SAD*; *ZMR, Zimmer, Indiana, SAD*; i *Arcos, Biomet, Indiana, SAD*, a kao nemodularni implantat *Redapt, Smith & Nephew, Watford, Ujedinjeno Kraljevstvo*) (139). Također, veći udio modularnih u odnosu na nemodularne implantate vertikalno je potonuo više od 5 mm (29,2 % prema 11,3 %, $P < 0,001$). Svi modularni implantati korišteni u navedenoj studiji imaju zaobljeni modularni vrat bez dodatnih nabora i utora, slično kao i modularni vrat korišten u ovom istraživanju, dok nemodularni implantat, korišten u navedenoj studiji, na svojem proksimalnom lateralnom dijelu (na mjestu gdje bi se kod modularnih implantata nalazio zaobljeni modularni vrat) ima mogućnost dodatnih nabora i utora (tj. zvjezdolikog poprečnog presjeka). Suprotno tome, Feng i sur. u studiji sa šestgodišnjim razdobljem praćenja revizijskih artroplastika navode značajno manje vertikalno potonuće modularnih u odnosu na nemodularne implantate (140).

U seriji 519 revizijskih artroplastika u kojoj su revizijska modularna bescementna konična femoralna tijela zvjezdolikog presjeka (*MP Reconstruction Stem, Waldemar LINK, Hamburg, Njemačka*, i *Restoration Modular Stem, Stryker, Michigan, SAD*) implantirana korištenjem transfemoralnog pristupa (proširena trohanterna osteotomija) u 319 slučajeva nije pronađena statistički značajna povezanost duljine ili promjera femoralnog tijela s vertikalnim potonućem

femoralne komponente (60). Autori ne navode duljine korištenih modularnih vratova ni korelacije duljine modularnih vratova i vertikalnog potonuća femoralne komponente. U istoj studiji autori navode da je pogrešno zaključiti kako su promjer i duljina femoralnog tijela nebitni, iako nisu pokazali statistički značajnu povezanost s vertikalnim potonućem implantata. Naprotiv, zaključuju da takav rezultat samo pokazuje da su intraoperacijski uspjeti predvidjeti odgovarajući promjer i duljinu implantata kojim je postignuta optimalna stabilnost.

Nadalje, uspoređujući vertikalno potonuće bescementnih revizijskih modularnih femoralnih komponenti u odnosu na dizajn i završnu obradu površine implantata, Abdelsamie i sur. navode češće potonuće modularne konične femoralne komponente zvjezdolikog poprečnog presjeka (*Reclaim, Depuy Synthes, Indiana, SAD; Restoration Modular, Stryker, Michigan, SAD, i ZMR, Zimmer, Indiana, SAD*) u odnosu na modularne cilindrične femoralne komponente s poroznom površinom (eng. *porous-coated cylindrical stem*) (*ZMR, Zimmer, Indiana, SAD*) te ne nalaze statistički značajnu povezanost prosječne duljine ili promjera femoralnog tijela s vertikalnim potonućem femoralne komponente, neovisno o dizajnu implantata. Međutim, ako je za pristup implantatu korištena proširena trohanterna osteotomija, modularne cilindrične femoralne komponente s poroznom površinom pokazale su znatno češće vertikalno potonuće (113).

Druga, veća studija koja je uspoređivala vertikalno potonuće bescementnih revizijskih femoralnih komponenti u odnosu na tri različita dizajna implantata [modularne konične femoralne komponente zvjezdolikog presjeka (*Restoration Modular, Stryker, Michigan, SAD, i Arcos Modular, Zimmer Biomet, Indiana, SAD*), n modularne konične femoralne komponente zvjezdolikog presjeka (*Wagner SL, Zimmer Biomet, Indiana, SAD*) i n modularne cilindrične femoralne komponente s opsežnom poroznom površinom (*Arcos One-piece, Zimmer Biomet, Indiana, SAD, i Solution Stem, DePuy, Massachusetts, SAD*)] ne

navodi razliku u klinički značajnom potonuću (> 5 mm) niti nalazi značajnu povezanost promjera i duljine femoralnog tijela s vertikalnim potonućem femoralne komponente između tri istraživana dizajna (119).

U studiji 109 revizijskih artroplastika u kojima su modularne konične femoralne komponente zvjezdolikog presjeka (*RECLAIM Modular Revision Hip System, DePuy Synthes, Massachusetts, SAD*, i *Restoration Modular Stem, Stryker, Michigan, SAD*) u 55 % slučajeva ugrađene korištenjem proširene trohanterne osteotomije, utvrđena je povezanost duljine femoralnog tijela i vertikalnog potonuća, što je u suprotnosti s nalazima ovog istraživanja (97).

Nijedna pronađena studija ne navodi duljine modularnih vratova ni korelacije duljine modularnih vratova i vertikalnog potonuća femoralne komponente već samo duljine femoralnih tijela i korelacije s vertikalnim potonućem femoralne komponente.

S obzirom na kontradiktornosti i nedosljednost trenutno dostupnih studija, navedene pretpostavke valjalo bi provjeriti biomehaničkim pokusom ili randomiziranom prospektivnom kliničkom studijom. Neovisno o podležućem mehanizmu, rezultati ovog istraživanja sugeriraju intraoperacijsko korištenje kraćih modularnih vratova kad je to god primjenjivo, a kako bi se spriječilo potonuće femoralne komponente veće od 5 mm.

Vertikalno potonuće femoralne komponente značajna je komplikacija revizijske artroplastike kuka s obzirom na to da dovodi do skraćanja noge, poremećaja funkcije abduktorne muskulature zgloba kuka i šepanja te u konačnici vodi u aseptičko razlabavljenje implantata (60, 95, 96). Klinički beznačajno vertikalno potonuće ne zahtijeva revizijski zahvat s obzirom na to da se pretpostavlja kako će se tijekom vremena spontano stabilizirati. Međutim, trenutno ne postoji jednoznačan dogovor stručne zajednice o vrijednosti klinički značajnog vertikalnog potonuća modularne revizijske femoralne komponente zvjezdolikog presjeka, tj. treba li

graničnu vrijednost (eng. *cut off*) postaviti na 5 ili 10 mm. Stoga je klinički značajno vertikalno potonuće femoralne komponente i dalje predmet stručne diskusije oko koje su se formirale dvije skupine autora koje različito definiraju klinički značajno vertikalno potonuće revizijske femoralne komponente. Jedna skupina autora smatra da je klinički beznačajno vertikalno potonuće čak do 10 mm (97-100), dok druga, brojnija, skupina autora smatra da je klinički značajno vertikalno potonuće svako veće od 5 mm (38, 78, 93, 101-106, 141, 142).

Stoga je peti specifični cilj bio utvrditi je li granica (eng. *cut off*) od 5 mm optimalno odabrana kao prag tolerabilnog potonuća za revizijske modularne konične femoralne komponente zvjezdolikog presjeka ugrađene transfemoralnim pristupom prema Wagneru.

Jasna definicija i stručni konsenzus oko granične vrijednosti klinički značajnog vertikalnog potonuća revizijskog femoralnog implantata od presudne je važnosti s obzirom na to da je već dugo poznato kako je vertikalno potonuće femoralne komponente veće od 5 mm u primarnoj artroplastici kuka povezano s lošim dugoročnim ishodima (143). Budući da se vertikalno potonuće femoralnog implantata, neovisno o dizajnu, očituje unutar prvih 6 – 8 postoperacijskih tjedana, tj. ubrzo nakon opterećenja implantata tjelesnom težinom, a ne kasnije od 3 mjeseca postoperacijski, jasna definicija granične vrijednosti značajnog vertikalnog potonuća spriječila bi neopravdane odgode potrebe za revizijskom artroplastikom zgloba kuka (119, 144, 145). Također, raniji revizijski zahvat spriječio bi potencijalne komplikacije nastale zbog ekstremnih vrijednosti vertikalnog potonuća femoralne komponente (poput skraćanja noge ili poremećaja biomehaničkih odnosa uslijed smanjene napetosti abduktorne muskulature).

Rezultati ovog istraživanja podržavaju graničnu vrijednost od 5 mm kao optimalno odabranu s obzirom na to da bolje služi određivanju klinički značajnog vertikalnog potonuća revizijske modularne konične femoralne komponente zvjezdolikog presjeka ugrađene transfemoralnim pristupom prema Wagneru. Naime, u skupini koja nije imala vertikalno potonuće veće od 5

mm medijan potonuća bio je 2 mm (prosjek 2,36 mm). Ta vrijednost puno je bliža graničnoj vrijednosti od 5 mm nego medijan potonuća od 17 mm (prosjek 18,45 mm), koliko je iznosio u skupini s potonućem većim od 5 mm.

Navedeno podržava studija 335 revizijskih artroplastika kuka koja je istraživala razlike u vertikalnom potonuću između tri različita dizajna revizijske femoralne komponente (225 modularnih koničnih femoralnih tijela zvjezdolikog presjeka, 63 nedomularna konična femoralna tijela zvjezdolikog presjeka i 47 cilindričnih femoralnih tijela s opsežnom poroznom površinom) s prosječnim vremenom praćenja od 39 mjeseci (119). Autori ne nalaze razliku između prosječnih vertikalnih potonuća (3,55 mm za modularna konična femoralna tijela zvjezdolikog presjeka, 2,44 mm za nedomularna konična femoralna tijela zvjezdolikog presjeka i 2,13 mm za cilindrična femoralna tijela s opsežnom poroznom površinom).

Nadalje, u skupini koja nije imala vertikalno potonuće veće od 5 mm autori navode prosjek potonuća od 1,34 mm, dok je u skupini s potonućem većim od 5 mm prosječno potonuće iznosilo 10,33 mm, što je usporedivo s rezultatima ovog istraživanja. Budući da je u skupini s potonućem većim od 5 mm učestalost ponovne revizije bila značajno veća, autori zaključuju kako je granična vrijednost vertikalnog potonuća od 5 mm optimalno odabrana neovisno o dizajnu revizijskog femoralnog implantata.

U sličnoj studiji 186 revizijskih artroplastika kuka (106 modularnih koničnih femoralnih tijela zvjezdolikog presjeka i 80 nedomularnih koničnih femoralnih tijela zvjezdolikog presjeka) autori navode značajno veće prosječno vertikalno potonuće modularnih koničnih femoralnih tijela zvjezdolikog presjeka (3,9 mm) u odnosu na nedomularna konična femoralna tijela zvjezdolikog presjeka (2,3 mm) (139). Prosječno vertikalno potonuće u ovom istraživanju (obje skupine zajedno) iznosi 7,35 mm (medijan 3 mm, raspon 0 – 48 mm), što je znatno više nego u navedenim studijama. Međutim, u ovom je istraživanju u svim revizijskim artroplastikama korišten transfemoralni pristup prema Wagneru, dok je studiji 335 revizijskih

artroplastika kuka korišten transfemoralni pristup (ekstenzivna trohanterna osteotomija) u samo 23,5 % bolesnika, što je potencijalno moglo utjecati na rezultate s obzirom na to da se transfemoralna osteotomija primjenjuje samo u krajnje teškim revizijskim artroplastikama kuka kada se standardnim pristupima kuku ne može odstraniti primarni implantat i/ili zaostali koštani cement, što navodi na zaključak da se potencijalno radilo o jednostavnijim revizijskim artroplastikama (119). U studiji 186 revizijskih artroplastika kuka autori uopće ne navode korišteni pristup implantatu već ga navode kao ograničenje same studije (139). Također, na povećano prosječno vertikalno potonuće utjecale su ekstremne vrijednosti potonuća u skupini s vertikalnim potonućem većim od 5 mm (raspon 6 – 48 mm). Isto potvrđuje medijan vertikalnog potonuća od 3 mm (za obje skupine zajedno) s obzirom na to da je medijan manje osjetljiv na ekstremne vrijednosti od aritmetičke sredine, što ga čini posebno pogodnim za nepravilne asimetrične distribucije uzorka. Nadalje, učestalost vertikalnog potonuća revizijskih modularnih koničnih femoralnih tijela zvjezdolikog presjeka uvelike varira te se kreće u rasponu 0 – 43 %, ovisno o definiranoj granici klinički značajnog vertikalnog potonuća (0 – 10 mm) (77, 79, 102, 106, 110, 139, 146-149). U ovom istraživanju utvrđena je 30 %-tna učestalost vertikalnog potonuća većeg od 5 mm, što je usporedivo s ranijim izvješćima iz literature. Relativno veća učestalost vertikalnog potonuća može se pripisati činjenici da je kao granična vrijednost klinički značajnog vertikalnog potonuća odabrana preciznija vrijednost od 5 mm.

7. ZAKLJUČAK

Postavljena hipoteza djelomično je potvrđena s obzirom na to da duljina dobrog kontakta kortikalne kosti dijafize femura s femoralnom komponentom revizijske modularne bescementne endoproteze kuka na mjestu distalnog ukotvljenja utječe na klinički značajno vertikalno potonuće revizijske modularne bescementne endoproteze kuka ugrađene transfemoralnim pristupom prema Wagneru.

Postavljena hipoteza nije potvrđena u dijelu koji se odnosi na činjenicu da debljina kortikalne kosti dijafize femura na mjestu distalnog ukotvljenja utječe na klinički značajno vertikalno potonuće revizijske modularne bescementne endoproteze kuka ugrađene transfemoralnim pristupom prema Wagneru.

Pronađena je statistički značajna negativna korelacija između duljine vertikalnog potonuća i duljine dobrog kontakta između femoralnog tijela i kortikalne kosti bilateralno te pozitivna korelacija između duljine vertikalnog potonuća i duljine korištenog modularnog vrata.

Stoga, kako bi se spriječilo vertikalno potonuće revizijskog modularnog bescementnog koničnog femoralnog tijela zvjezdolikog presjeka (*REVISION Hip/Anca-Ti6Al4V*, *LimaCorporate*, Udine, Italija) ugrađenog transfemoralnim pristupom prema Wagneru, potrebno je intraoperacijski osigurati odgovarajući dobar kontakt između implantata i kosti te koristiti kraće modularne vratove.

8. KRATKI SADRŽAJ NA HRVATSKOM JEZIKU

Uvod

Revizijska modularna bescementna femoralna tijela i transfemoralni pristup prema Wagneru imaju veliku vrijednost u revizijskim artroplastikama nestabilnih cementnih femoralnih komponenti i/ili Vancouver B periprotetičkih prijeloma. Vertikalno potonuće femoralne komponente može dovesti do bolova, skraćanja noge i razlabavljenja implantata te u konačnici zahtijeva novu revizijsku artroplastiku kuka.

Materijali i metode

U retrospektivno kohortno istraživanje uključeni su bolesnici Klinike za ortopediju Medicinskog fakulteta Sveučilišta u Zagrebu i Kliničkog bolničkog centra Zagreb. Identificirani su bolesnici kojima je tijekom revizijske artroplastike kuka, transfemoralnim pristupom prema Wagneru, ugrađeno bescementno modularno konično femoralno tijelo zvjezdolikog poprečnog presjeka (*REVISION Hip/Anca-Ti6Al4V, LimaCorporate, Udine, Italija*). Analizirani su demografski podatci te klinički i radiološki ishodi bolesnika. Značajno vertikalno potonuće definirano je kao potonuće veće od 5 mm.

Rezultati

Identificirano je 278 revizijskih artroplastika kuka s prosječnim vremenom praćenja od 35 mjeseci. Utvrđena je negativna korelacija između vertikalnog potonuća i duljine dobrog kontakta femoralnog tijela i kortikalne kosti bilateralno te značajna korelacija između duljine modularnog vrata i vertikalnog potonuća femoralne komponente.

Zaključak

Kako bi se spriječilo vertikalno potonuće i osiguralno dugoročno preživljenje revizijske modularne bescementne femoralne komponente, presudno je intraoperacijski osigurati odgovarajući dobar kontakt između femoralnog tijela i kortikalne kosti bilateralno te koristiti kraće modularne vratove.

9. KRATKI SADRŽAJ I NASLOV DOKTORSKOG RADA NA ENGLESKOM JEZIKU

Risk factors for subsidence of modular revision hip endoprosthesis implanted using the transfemoral approach by Wagner

Dino Bobovec, 2023.

Introduction

Modular fluted tapered stems and the transfemoral Wagner approach have a great value in revision situations like previously implanted unstable cemented femoral stem and/or Vancouver B type periprosthetic fractures. Revision stem subsidence, however, may lead to leg-length discrepancy, prosthesis instability, pain, and ultimately require additional femoral stem revision surgery.

Materials and methods

A retrospective review of a surgical registry of the Department for Orthopaedics, University Hospital Centre Zagreb was performed. Patients who underwent a revision hip arthroplasty, in which the uncemented modular fluted tapered stem (REVISION Hip/Anca-Ti6Al4V, LimaCorporate, Udine, Italy) was implanted using the transfemoral Wagner approach were identified. Patient's demographic data, clinical and radiographic outcomes were assessed. In this study, the significant subsidence was defined as more than 5 millimeters.

Results

278 revision hip arthroplasties were identified with a mean follow-up of 35 months. A negative correlation was found between the stem subsidence and the length of good contact

between the medial and lateral cortical bone and the stem. A neck length was shown to correlate significantly with stem subsidence.

Conclusion

It is crucial to achieve good contact between the bilateral cortical bone and stem intra-operatively and to select implant constructs with shorter femoral necks to reduce subsidence and ensure longer implant survivorship.

10. POPIS LITERATURE

1. Aumuller G, Aust G, Engele J, Kirsch J, Maio G, Mayerhofer A i sur. Anatomija: 1500 slika. 3. izd. Katavić V, Petanjek Z, Vinter I, ur. Zagreb: Medicinska naklada; 2018.
2. Fanghänel J, Pera F, Anderhuber F, Nitsch R. Waldeyerova anatomija čovjeka. 17. izd. Vinter I, ur. Zagreb: Golden marketing – Tehnička knjiga; 2009.
3. Krmpotić-Nemanić J, Marušić A. Anatomija čovjeka. 2. izd. Zagreb: Medicinska naklada; 2007.
4. Learmonth ID, Young C, Rorabeck C. The operation of the century: total hip replacement. *Lancet*. 2007;370(9597):1508-19.
5. Park H. Farther account of a new method of treating diseases of the joints of the knee and elbow. *Lond Med J*. 1790;11(1):22-31.
6. Gomez PF, Morcuende JA. Early attempts at hip arthroplasty-1700s to 1950s. *Iowa Orthop J*. 2005;25:25-9.
7. Barton JR. On the treatment of ankylosis, by the formation of artificial joints. *Lond Med Phys J*. 1827;3(14):138-50.
8. Baer WS. A preliminary report of the use of animal membrane in producing mobility in ankylosed joints. *Am J Orthop Surg*. 1909;2-7(1):1-21.
9. Smith-Petersen MN. Evolution of mould arthroplasty of the hip joint. *J Bone Joint Surg Br*. 1948;30-B(1):59-75.
10. Judet J, Judet R. The use of an artificial femoral head for arthroplasty of the hip joint. *J Bone Joint Surg Br*. 1950;32-B(2):166-73.
11. Hernigou P, Quiennec S, Guissou I. Hip hemiarthroplasty: from Venable and Bohlman to Moore and Thompson. *Int Orthop*. 2014;38(3):655-61.

12. Wiles P. The surgery of the osteoarthritic hip. *Br J Surg.* 1958;45(193):488-97.
13. Learmonth ID. Interfaces in total hip arthroplasty: Metal on metal articulation in total hip replacement. London: Springer-Verlag; 2000.
14. Gluck T. Referat über die durch das moderne chirurgische experiment gewonnenen positiven resultaten, betreff ende die naht und den ersatz von defekten höherer gewebe, sowie über die verwerthung resorbirbarer und lebendiger tampons in der chirurgie. *Arch Klin Chir.* 1891;41:187–239.
15. McKee GK, Watson-Farrar J. Replacement of arthritic hips by the McKee-Farrar prosthesis. *J Bone Joint Surg Br.* 1966;48(2):245-59.
16. Ring PA. Replacement of the hip joint. *Ann R Coll Surg Engl.* 1971;48(6):344-55.
17. Charnley J. Arthroplasty of the hip. A new operation. *Lancet.* 1961;1(7187):1129-32.
18. Berry DJ, Harmsen WS, Cabanela ME, Morrey BF. Twenty-five-year survivorship of two thousand consecutive primary Charnley total hip replacements: factors affecting survivorship of acetabular and femoral components. *J Bone Joint Surg Am.* 2002;84(2):171–77.
19. Herberts P, Malchau H. Long-term registration has improved the quality of hip replacement: a review of the Swedish THR Register comparing 160 000 cases. *Acta Orthop Scand.* 2000;71(2):111–21.
20. Vaishya R, Chauhan M, Vaish A. Bone cement. *J Clin Orthop Trauma.* 2013;4(4):157-63.
21. Emara AK, Ng M, Krebs VE, Bloomfield M, Molloy RM, Piuze NS. Femoral stem cementation in hip arthroplasty: The know-how of a "lost" art. *Curr Rev Musculoskelet Med.* 2021;14(1):47-59.

22. Harris WH, Schiller AL, Scholler JM, Freiberg RA, Scott R. Extensive localized bone resorption in the femur following total hip replacement. *J Bone Joint Surg Am.* 1976;58(5):612–8.
23. Bozic KJ, Rubash HE. The painful total hip replacement. *Clin Orthop Relat Res.* 2004;420(1):18–25.
24. Miller MD, Thompson SR. *Miller's review of orthopaedics.* 7. izd. Philadelphia: Elsevier; 2016.
25. Pereira D, Peleteiro B, Araújo J, Branco J, Santos RA, Ramos E. The effect of osteoarthritis definition on prevalence and incidence estimates: a systematic review. *Osteoarthritis Cartilage.* 2011;19(11):1270-85.
26. Bagarić I, Šarac H, Borovac JA, Vlak T, Bekavac J, Hebrang A. Primary total hip arthroplasty: health related quality of life outcomes. *Int Orthop.* 2014;38(3):495-501.
27. Lavernia CJ, Iacobelli DA, Brooks L, Villa JM. The cost-utility of total hip arthroplasty: Earlier intervention, improved economics. *J Arthroplasty.* 2015;30(6):945-9.
28. Kannan A, Kancherla R, McMahon S, Hawdon G, Soral A, Malhotra R. Arthroplasty options in femoral-neck fracture: answers from the national registries. *Int Orthop.* 2012;36(1):1-8.
29. van Tol AF, Tibballs JE, Roar Gjerdet N, Ellison P. Experimental investigation of the effect of surface roughness on bone-cement-implant shear bond strength. *J Mech Behav Biomed Mater.* 2013;28:254-62.
30. Azar FM, Beaty JH, Canale ST. *Campbell's operative orthopaedics.* 13. izd. Philadelphia: Elsevier; 2017.

31. Xu J, Zhang J, Shi Y, Tang J, Huang D, Yan M i sur. Surface modification of biomedical Ti and Ti alloys: A review on current advances. *Materials (Basel)*. 2022;15(5):1749.
32. Botterill J, Khatkar H. The role of hydroxyapatite coating in joint replacement surgery - Key considerations. *J Clin Orthop Trauma*. 2022;29:101874.
33. Hou C, An J, Zhao D, Ma X, Zhang W, Zhao W i sur. Surface modification techniques to produce micro/nano-scale topographies on Ti-based implant surfaces for improved osseointegration. *Front Bioeng Biotechnol*. 2022;10:835008.
34. Sukopp M, Taylor D, Forst R, Seehaus F. Femoral stem fracture in hip revision arthroplasty: A systematic literature review of the real-world evidence. *Z Orthop Unfall*. 2022;160(2):160-71.
35. Khanuja HS, Vakil JJ, Goddard MS, Mont MA. Cementless femoral fixation in total hip arthroplasty. *J Bone Joint Surg Am*. 2011;93(5):500-9.
36. Lavernia C, D'Apuzzo M, Hernandez V, Lee D. Thigh pain in primary total hip arthroplasty: the effects of elastic moduli. *J Arthroplasty*. 2004;19(7):10–6.
37. Bourne RB, Rorabeck CH, Ghazal ME, Lee MH. Pain in the thigh following total hip replacement with a porous-coated anatomic prosthesis for osteoarthritis: a five-year follow-up study. *J Bone Joint Surg Am*. 1994;76(10):1464–70.
38. Van Houwelingen AP, Duncan CP, Masri BA, Greidanus NV, Garbuz DS. High survival of modular tapered stems for proximal femoral bone defects at 5 to 10 years followup. *Clin Orthop Relat Res*. 2013;471(2):454-62.
39. Treacy RB, McBryde CW, Pynsent PB. Birmingham hip resurfacing arthroplasty: a minimum follow-up of five years. *J Bone Joint Surg Br*. 2005;87(2):167–70.

40. Buergi ML, Stoffel KK, Jacob HA, Bereiter HH. Radiological findings and clinical results of 102 thrust-plate femoral hip prostheses: a follow-up of 2 to 8 years. *J Arthroplasty*. 2005;20(1):108–17.
41. Morrey BF, Adams RA, Kessler M. A conservative femoral replacement for total hip arthroplasty: a prospective study. *J Bone Joint Surg Br*. 2000;82(7):952–8.
42. Bedard NA, Burnett RA, DeMik DE, Gao Y, Liu SS, Callaghan JJ. Are trends in total hip arthroplasty bearing surface continuing to change? 2007-2015 Usage in a large database cohort. *J Arthroplasty*. 2017;32(12):3777-81.
43. Mirza SB, Dunlop DG, Panesar SS, Naqvi SG, Gangoo S, Salih S. Basic science considerations in primary total hip replacement arthroplasty. *Open Orthop J*. 2010;4:169-80.
44. Campbell P, Shen FW, McKellop H. Biologic and tribologic considerations of alternative bearing surfaces. *Clin Orthop Relat Res*. 2004;418(1):98-111.
45. Oral E, Christensen SD, Malhi AS, Wannomae KK, Muratoglu OK. Wear resistance and mechanical properties of highly cross-linked, ultrahigh-molecular weight polyethylene doped with vitamin E. *J Arthroplasty*. 2006;21(4):580-91.
46. Lachiewicz PF, Kleeman LT, Seyler T. Bearing surfaces for total hip arthroplasty. *J Am Acad Orthop Surg*. 2018;26(2):45-57.
47. Carnes KJ, Odum SM, Troyer JL, Fehring TK. Cost analysis of ceramic heads in primary total hip arthroplasty. *J Bone Joint Surg Am*. 2016;98(21):1794-800.
48. Lee GC, Kim RH. Incidence of modern alumina ceramic and alumina matrix composite femoral head failures in nearly 6 million hip implants. *J Arthroplasty*. 2017;32(2):546-51.
49. Peker G, Bala MM, Altun I. Ceramic femoral head in highly cross-linked polyethylene cup. 5 year results of a randomized trial. *Ann Ital Chir*. 2022;93:202-9.

50. Milošev I, Kovač S, Trebše R, Levašič V, Pišot V. Comparison of ten-year survivorship of hip prostheses with use of conventional polyethylene, metal-on-metal, or ceramic-on-ceramic bearings. *J Bone Joint Surg Am.* 2012;94(19):1756-63.
51. Kurtz S, Ong K, Lau E, Mowat F, Halpern M. Projections of primary and revision hip and knee arthroplasty in the United States from 2005 to 2030. *J Bone Joint Surg Am.* 2007;89(4):780-5.
52. Katz JN, Wright EA, Wright J, Malchau H, Mahomed NN, Stedman M i sur. Twelve-year risk of revision after primary total hip replacement in the U.S. Medicare population. *J Bone Joint Surg Am.* 2012;94(20):1825-32.
53. Bozic KJ, Kurtz SM, Lau E, Ong K, Vail TP, Berry DJ. The epidemiology of revision total hip arthroplasty in the United States. *J Bone Joint Surg Am.* 2009;91(1):128-33.
54. Schwartz BE, Pilonov HI, Helder CW, Mayers WF, Gonzalez MH. Revision total hip arthroplasty in the United States: national trends and in-hospital outcomes. *Int Orthop.* 2016;40(9):1793-802.
55. Vanhegan IS, Malik AK, Jayakumar P, Ul Islam S, Haddad FS. A financial analysis of revision hip arthroplasty: the economic burden in relation to the national tariff. *J Bone Joint Surg Br.* 2012;94(5):619–23.
56. Ulrich SD, Seyler TM, Bennett D, Delanois RE, Saleh KJ, Thongtrangan I i sur. Total hip arthroplasties: what are the reasons for revision?. *Int Orthop.* 2008;32(5):597-604.
57. Delimar D, Bohaček I, Paštar Z, Lipozenčić J. Orthopedic and cutaneous reactions to nickel after total hip replacement. *Acta Dermatovenerol Croat.* 2018;26(1):39-43.

58. Ibrahim DA, Fernando ND. Classifications in brief: The Paprosky classification of femoral bone loss. *Clin Orthop Relat Res.* 2017;475(3):917-21.
59. Khlopas A, Samuel LT, Kamath AF. *Advances in specialist hip surgery: Surgical management of femoral bone loss.* Cham: Springer; 2021.
60. Abdel MP, Cottino U, Larson DR, Hanssen AD, Lewallen DG, Berry DJ. Modular fluted tapered stems in aseptic revision total hip arthroplasty. *J Bone Joint Surg Am.* 2017;99(10):873-81.
61. Hoberg M, Konrads C, Engelien J, Oschmann D, Holder M, Walcher M i sur. Outcome of a modular tapered uncemented titanium femoral stem in revision hip arthroplasty. *Int Orthop.* 2015;39(9):1709-13.
62. Camuzard O, Breuil V, Carle GF, Pierrefite-Carle V. Autophagy involvement in aseptic loosening of arthroplasty components. *J Bone Joint Surg Am.* 2019;101(5):466-72.
63. Drees P, Eckardt A, Gay RE, Gay S, Huber LC. Mechanisms of disease: Molecular insights into aseptic loosening of orthopedic implants. *Nat Clin Pract Rheumatol.* 2007;3(3):165-71.
64. Vanrusselt J, Vansevenant M, Vanderschueren G, Vanhoenacker F. Postoperative radiograph of the hip arthroplasty: what the radiologist should know. *Insights Imaging.* 2015;6(6):591-600.
65. Pluot E, Davis ET, Revell M, Davies AM, James SL. Hip arthroplasty. Part 2: normal and abnormal radiographic findings. *Clin Radiol.* 2009;64(10):961-71.
66. Duncan CP, Masri BA. Fractures of the femur after hip replacement. *Instr Course Lect.* 1995;44:293-304.
67. Lasanianos NG, Kanakaris N, Giannoudis P. *Trauma and orthopaedic classifications: A comprehensive overview.* London: Springer-Verlag; 2015.

68. Brady OH, Garbuz DS, Masri BA, Duncan CP. The reliability and validity of the Vancouver classification of femoral fractures after hip replacement. *J Arthroplasty*. 2000;15(1):59-62.
69. Naqvi GA, Baig SA, Awan N. Interobserver and intraobserver reliability and validity of the Vancouver classification system of periprosthetic femoral fractures after hip arthroplasty. *J Arthroplasty*. 2012;27(6):1047-50.
70. Pike J, Davidson D, Garbuz D, Duncan CP, O'Brien PJ, Masri BA. Principles of treatment for periprosthetic femoral shaft fractures around well-fixed total hip arthroplasty. *J Am Acad Orthop Surg*. 2009;17(11):677-88.
71. Haidukewych GJ, Langford J, Liporace FA. Revision for periprosthetic fractures of the hip and knee. *J Bone Joint Surg Am*. 2013;95(4):368-76.
72. Abdel MP, Cottino U, Mabry TM. Management of periprosthetic femoral fractures following total hip arthroplasty: a review. *Int Orthop*. 2015;39(10):2005-10.
73. Pritchett JW. Fracture of the greater trochanter after hip replacement. *Clin Orthop Relat Res*. 2001;390:221-6.
74. Moazen M, Mak JH, Etchells LW, Jin Z, Wilcox RK, Jones AC i sur. Periprosthetic femoral fracture-a biomechanical comparison between Vancouver type B1 and B2 fixation methods. *J Arthroplasty*. 2014;29(3):495-500.
75. Haidar SG, Goodwin MI. Dynamic compression plate fixation for post-operative fractures around the tip of a hip prosthesis. *Injury*. 2005;36(3):417-23.
76. Lindahl H, Malchau H, Odén A, Garellick G. Risk factors for failure after treatment of a periprosthetic fracture of the femur. *J Bone Joint Surg Br*. 2006;88(1):26-30.
77. Abdel MP, Lewallen DG, Berry DJ. Periprosthetic femur fractures treated with modular fluted, tapered stems. *Clin Orthop Relat Res*. 2014;472(2):599-603.

78. Rodriguez JA, Deshmukh AJ, Robinson J, Cornell CN, Rasquinha VJ, Ranawat AS. Reproducible fixation with a tapered, fluted, modular, titanium stem in revision hip arthroplasty at 8-15 years follow-up. *J Arthroplasty*. 2014;29(9):214-8.
79. Munro JT, Garbuz DS, Masri BA, Duncan CP. Tapered fluted titanium stems in the management of Vancouver B2 and B3 periprosthetic femoral fractures. *Clin Orthop Relat Res*. 2014;472(2):590-8.
80. Mayle RE Jr, Paprosky WG. Massive bone loss: allograft-prosthetic composites and beyond. *J Bone Joint Surg Br*. 2012;94(11):61-4.
81. Wimmer MD, Randau TM, Deml MC, Wirtz D, Gravius S. Impaction grafting in the femur in cementless modular revision total hip arthroplasty: a descriptive outcome analysis of 243 cases with the MRP-TITAN revision implant. *BMC Musculoskelet Disord*. 2013;14:19.
82. Corten K, Vanrykel F, Bellemans J, Frederix PR, Simon JP, Broos PL. An algorithm for the surgical treatment of periprosthetic fractures of the femur around a well-fixed femoral component. *J Bone Joint Surg Br*. 2009;91(11):1424-30.
83. Sundaram K, Siddiqi A, Kamath AF, Higuera-Rueda CA. Trochanteric osteotomy in revision total hip arthroplasty. *EFORT Open Rev*. 2020;5(8):477-85.
84. Charnley J. Total hip replacement by low-friction arthroplasty. *Clin Orthop Relat Res*. 1970;72:7-21.
85. Chen WM, McAuley JP, Engh CA Jr, Hopper RH Jr, Engh CA. Extended slide trochanteric osteotomy for revision total hip arthroplasty. *J Bone Joint Surg Am*. 2000;82(9):1215-19.
86. Nozawa M, Shitoto K, Mastuda K, Maezawa K, Yasuma M, Kurosawa H. Transfemoral approach for revision total hip arthroplasty. *Arch Orthop Trauma Surg*. 2002;122(5):288-90.

87. Younger TI, Bradford MS, Magnus RE, Paprosky WG. Extended proximal femoral osteotomy. A new technique for femoral revision arthroplasty. *J Arthroplasty*. 1995;10(3):329-38.
88. Wagner H. Revisionsprothese für das hüftgelenk. *Orthopade*. 1989;18(5):438-53.
89. Sambandam SN, Duraisamy G, Chandrasekharan J, Mounasamy V. Extended trochanteric osteotomy: current concepts review. *Eur J Orthop Surg Traumatol*. 2016;26(3):231-45.
90. Sporer S, Paprosky WG. Extended trochanteric osteotomy. *Semin Arthroplasty*. 2004;15(2):113-8.
91. Wagner M, Wagner H. Der transfemorale zugang zur revision von hüftendoprothesen. *Operat Orthop Traumatol*. 1999;11:278–95.
92. Wagner H, Wagner M. Prothesenwechsel mit der femur-revisionsprothese. *Med Orthop Technik*. 1997;117:138–48.
93. Fink B, Oremek D. The transfemoral approach for removal of well-fixed femoral stems in 2-stage septic hip revision. *J Arthroplasty*. 2016;31(5):1065-71.
94. Fink B. The transfemoral approach for controlled removal of well-fixed femoral stems in hip revision surgery. *J Clin Orthop Trauma*. 2020;11(1):33-7.
95. Rösler J, Perka C. The effect of anatomical positional relationships on kinetic parameters after total hip replacement. *Int Orthop*. 2000;24(1):23-7.
96. Lai KA, Lin CJ, Jou IM, Su FC. Gait analysis after total hip arthroplasty with leg-length equalization in women with unilateral congenital complete dislocation of the hip-comparison with untreated patients. *J Orthop Res*. 2001;19(6):1147-52.
97. Moriarty P, Sheridan GA, Wong L, Guerin S, Gul R, Harty JA. Bicortical contact predicts subsidence of modular tapered stems in revision total hip arthroplasty. *J Arthroplasty*. 2020;35(8):2195-99.

98. Tangsataporn S, Safir OA, Vincent AD, Abdelbary H, Gross AE, Kuzyk PR. Risk factors for subsidence of a modular tapered femoral stem used for revision total hip arthroplasty. *J Arthroplasty*. 2015;30(6):1030-4.
99. McInnis DP, Horne G, Devane PA. Femoral revision with a fluted, tapered, modular stem seventy patients followed for a mean of 3.9 years. *J Arthroplasty*. 2006;21(3):372-80.
100. Moriarty P, Vles G, Haddad F, Konan S. Early clinical and radiological outcomes of a new tapered fluted titanium monobloc revision stem in hip arthroplasty. *Arch Orthop Trauma Surg*. 2021;141(6):1065-71.
101. Houdek MT, Perry KI, Wyles CC, Berry DJ, Sierra RJ, Trousdale RT. Use of a modular tapered fluted femoral component in revision total hip arthroplasty following resection of a previously infected total hip: minimum 5-year follow-up. *J Arthroplasty*. 2015;30(3):435-8.
102. Park MS, Lim YJ, Chung WC, Ham DH, Lee SH. Management of periprosthetic femur fractures treated with distal fixation using a modular femoral stem using an anterolateral approach. *J Arthroplasty*. 2009;24(8):1270-6.
103. Wirtz DC, Gravius S, Ascherl R, Thorweihe M, Forst R, Noeth U i sur. Uncemented femoral revision arthroplasty using a modular tapered, fluted titanium stem: 5- to 16-year results of 163 cases. *Acta Orthop*. 2014;85(6):562-9.
104. Pattyn C, Mulliez A, Verdonk R, Audenaert E. Revision hip arthroplasty using a cementless modular tapered stem. *Int Orthop*. 2012;36(1):35-41.
105. Restrepo C, Mashadi M, Parvizi J, Austin MS, Hozack WJ. Modular femoral stems for revision total hip arthroplasty. *Clin Orthop Relat Res*. 2011;469(2):476-82.
106. Park MS, Lee JH, Park JH, Ham DH, Rhee YK. A distal fluted, proximal modular femoral prosthesis in revision hip arthroplasty. *J Arthroplasty*. 2010;25(6):932-8.

107. Marsland D, Mears SC. A review of periprosthetic femoral fractures associated with total hip arthroplasty. *Geriatr Orthop Surg Rehabil.* 2012;3(3):107-20.
108. Larson JE, Chao EY, Fitzgerald RH. Bypassing femoral cortical defects with cemented intramedullary stems. *J Orthop Res.* 1991;9(3):414-21.
109. Panjabi MM, Trumble T, Hult JE, Southwick WO. Effect of femoral stem length on stress raisers associated with revision hip arthroplasty. *J Orthop Res.* 1985;3(4):447-55.
110. Girard J, Roche O, Wavreille G, Canovas F, Le Béguec P. Stem subsidence after total hip revision: 183 cases at 5.9 years follow-up. *Orthop Traumatol Surg Res.* 2011;97(2):121-6.
111. Parry JA, Hernandez NM, Berry DJ, Abdel MP, Yuan BJ. Risk Factors for subsidence of modular fluted tapered stems used during revision total hip arthroplasty for periprosthetic hip fractures. *J Arthroplasty.* 2018;33(9):2967-70.
112. Warren PJ, Thompson P, Fletcher MD. Transfemoral implantation of the Wagner SL stem. The abolition of subsidence and enhancement of osteotomy union rate using Dall-Miles cables. *Arch Orthop Trauma Surg.* 2002;122(9):557-60.
113. Abdelsamie KR, Elhawary I, Ali H, Ali M, El-Shafie M, Dominic Meek RM. Outcomes of modular femoral revision implants and the effect of component design on subsidence. *Bone Joint J.* 2020;102-B(6):709-15.
114. Callaghan JJ, Salvati EA, Pellicci PM, Wilson PD Jr, Ranawat CS. Results of revision for mechanical failure after cemented total hip replacement, 1979 to 1982. A two to five-year follow-up. *J Bone Joint Surg Am.* 1985;67(7):1074-85.
115. Malchau H, Kärrholm J, Wang YX, Herberts P. Accuracy of migration analysis in hip arthroplasty. Digitized and conventional radiography, compared to radiostereometry in 51 patients. *Acta Orthop Scand.* 1995;66(5):418-24.

116. Bobovec D, Boháček I, Juras J, Delimar D. Risk factors for subsidence of modular fluted tapered stem implanted by using transfemoral Wagner approach during revision hip arthroplasty. *Int Orthop*. 2020;44(9):1685-91.
117. Nunn D, Freeman MA, Hill PF, Evans SJ. The measurement of migration of the acetabular component of hip prostheses. *J Bone Joint Surg Br*. 1989;71(4):629-31.
118. Zeng M, Xie J, Li M, Lin S, Hu Y. Cementless femoral revision in patients with a previous cemented prosthesis. *Int Orthop*. 2015;39(8):1513-8.
119. Yacovelli S, Ottaway J, Banerjee S, Courtney PM. Modern revision femoral stem designs have no difference in rates of subsidence. *J Arthroplasty*. 2021;36(1):268-73.
120. Fink B, Urbansky K, Schuster P. Mid term results with the curved modular tapered, fluted titanium Revitan stem in revision hip replacement. *Bone Joint J*. 2014;96-B(7):889-95.
121. Fink B, Grossmann A. Modified transfemoral approach to revision arthroplasty with uncemented modular revision stems. *Oper Orthop Traumatol*. 2007;19(1):32-55.
122. Fink B, Grossmann A, Schubring S, Schulz MS, Fuerst M. Short-term results of hip revisions with a curved cementless modular stem in association with the surgical approach. *Arch Orthop Trauma Surg*. 2009;129(1):65-73.
123. Hays MB, Mayfield JF. Total blood loss in major joint arthroplasty. A comparison of cemented and noncemented hip and knee operations. *J Arthroplasty*. 1988;3(1):47-9.
124. Billote DB, Glisson SN, Green D, Wixson RL. A prospective, randomized study of preoperative autologous donation for hip replacement surgery. *J Bone Joint Surg Am*. 2002;84(8):1299-304.

125. Charrois O, Kahwaji A, Vastel L, Rosencher N, Courpied JP. Blood loss in total hip arthroplasty for rapidly destructive coxarthrosis. *Int Orthop*. 2001;25(1):22-4.
126. Mahadevan D, Challand C, Keenan J. Revision total hip replacement: predictors of blood loss, transfusion requirements, and length of hospitalisation. *J Orthop Traumatol*. 2010;11(3):159-65.
127. Sculco TP. Blood management in orthopedic surgery. *Am J Surg*. 1995;170(6):60-3.
128. Reichel F, Peter C, Ewerbeck V, Egermann M. Reducing blood loss in revision total hip and knee arthroplasty: Tranexamic acid is effective in aseptic revisions and in second-stage reimplantations for periprosthetic infection. *Biomed Res Int*. 2018;2018:3891870.
129. Callaghan JJ, O'Rourke MR, Liu SS. Blood management: issues and options. *J Arthroplasty*. 2005;20(4):51-4.
130. Pattison E, Protheroe K, Pringle RM, Kennedy AC, Dick WC. Reduction in haemoglobin after knee joint surgery. *Ann Rheum Dis*. 1973;32(6):582-4.
131. Oberhofer D, Šakić K, Janković S, Tonković D, Vrgoč G. Kako poboljšati transfuzijsko liječenje bolesnika podvrgnutih ugradnji totalnih endoproteza kuka i koljena. *Liječ Vjesn*. 2012;134(11-12):322-7.
132. Murkin JM, Shannon NA, Bourne RB, Rorabeck CH, Cruickshank M, Wyile G. Aprotinin decreases blood loss in patients undergoing revision or bilateral total hip arthroplasty. *Anesth Analg*. 1995;80(2):343-8.
133. Sahu S, Hemlata, Verma A. Adverse events related to blood transfusion. *Indian J Anaesth*. 2014;58(5):543-51.
134. Vamvakas EC, Blajchman MA. Transfusion-related mortality: the ongoing risks of allogeneic blood transfusion and the available strategies for their prevention. *Blood*. 2009;113(15):3406-17.

135. Zhu Y, Zhang F, Chen W, Liu S, Zhang Q, Zhang Y. Risk factors for periprosthetic joint infection after total joint arthroplasty: a systematic review and meta-analysis. *J Hosp Infect.* 2015;89(2):82-9.
136. Saito K, Kaiho Y, Tamii T, Nakamura T, Kameyama E, Yamauchi M. Intraoperative hemorrhage in revision total hip arthroplasty: a retrospective single-center study. *J Anesth.* 2019;33(3):399-407.
137. Hines JT, Hernandez NM, Amundson AW, Pagnano MW, Sierra RJ, Abdel MP. Intravenous tranexamic acid safely and effectively reduces transfusion rates in revision total hip arthroplasty. *Bone Joint J.* 2019;101-B(6):104-9.
138. Bridgens JP, Evans CR, Dobson PM, Hamer AJ. Intraoperative red blood-cell salvage in revision hip surgery. A case-matched study. *J Bone Joint Surg Am.* 2007;89(2):270-5.
139. Clair AJ, Gabor JA, Patel KS, Friedlander S, Deshmukh AJ, Schwarzkopf R. Subsidence following revision total hip arthroplasty using modular and monolithic components. *J Arthroplasty.* 2020;35(6):299-303.
140. Feng S, Zhang Y, Bao YH, Yang Z, Zha GC, Chen XY. Comparison of modular and nonmodular tapered fluted titanium stems in femoral revision hip arthroplasty: a minimum 6-year follow-up study. *Sci Rep.* 2020;10(1):13692.
141. Zheng K, Li N, Zhang W, Zhu Y, Zhou J, Xu Y i sur. Mid- to long-term outcomes of cementless modular, fluted, tapered stem for massive femoral bone loss in revision total hip arthroplasty. *Orthop Surg.* 2021;13(3):989-1000.
142. Sporer SM, Paprosky WG. Femoral fixation in the face of considerable bone loss: the use of modular stems. *Clin Orthop Relat Res.* 2004;429:227-31.
143. Loudon JR, Older MW. Subsidence of the femoral component related to long-term outcome of hip replacement. *J Bone Joint Surg Br.* 1989;71(4):624-8.

144. Al-Najjim M, Khattak U, Sim J, Chambers I. Differences in subsidence rate between alternative designs of a commonly used uncemented femoral stem. *J Orthop*. 2016;13(4):322-6.
145. Munro JT, Garbuz DS, Masri BA, Duncan CP. Tapered fluted titanium stems in the management of Vancouver B2 and B3 periprosthetic femoral fractures. *Clin Orthop Relat Res*. 2014;472(2):590-8.
146. Murphy SB, Rodriguez J. Revision total hip arthroplasty with proximal bone loss. *J Arthroplasty*. 2004;19(4):115-9.
147. Ovesen O, Emmeluth C, Hofbauer C, Overgaard S. Revision total hip arthroplasty using a modular tapered stem with distal fixation: good short-term results in 125 revisions. *J Arthroplasty*. 2010;25(3):348-54.
148. Revision Total Hip Arthroplasty Study Group. A comparison of modular tapered versus modular cylindrical stems for complex femoral revisions. *J Arthroplasty*. 2013;28(8):71-3.
149. Köster G, Walde TA, Willert HG. Five- to 10-year results using a noncemented modular revision stem without bone grafting. *J Arthroplasty*. 2008;23(7):964-70.

11. KRATKA BIOGRAFIJA

Dino Bobovec rođen je 14. 8. 1990. u Zagrebu, u Republici Hrvatskoj, gdje je završio osnovnu školu i II. gimnaziju. Diplomirao je 2015. godine na Medicinskom fakultetu Sveučilišta u Zagrebu. Dobitnik je Dekanove nagrade za postignut uspjeh u akademskoj godini 2014./2015. Nakon odrađenog staža u Kliničkom bolničkom centru *Sestre milosrdnice*, 2016. godine stječe odobrenje za samostalan rad te radi kao liječnik u Timu 1 Nastavnog zavoda za hitnu medicinu Grada Zagreba. Specijalizaciju iz ortopedije i traumatologije, pod mentorstvom prof. dr. sc. Domagoja Delimara i prof. dr. sc. Ivana Dobrića, započeo je 2017., a završio 2022. godine u Kliničkom bolničkom centru Zagreb. Predsjednik je Sekcije za specijalizante ortopedije i traumatologije Hrvatskoga traumatološkog društva Hrvatskoga liječničkog zbora. Član je Hrvatskog udruženja ortopeda i traumatologa. Sudjelovao je na brojnim domaćim i inozemnim stručnim skupovima i edukacijama (poput *AO Trauma Course – Basic* i *Advanced Principles of Fracture Management*, *AO Recon Course – Principles of Total Hip and Knee Arthroplasty*) te je nositelj certifikata *CPR-AED*, *International Trauma Life Support (ITLS) Advanced Provider* i *European Trauma Course*. Autor je i koautor više stručnih sažetaka i međunarodno recenziranih znanstvenih radova.