

Uloga kortikosteroida u liječenju makularnih bolesti

Topalović, Tatjana

Master's thesis / Diplomski rad

2015

Degree Grantor / Ustanova koja je dodijelila akademski / stručni stupanj: **University of Zagreb, School of Medicine / Sveučilište u Zagrebu, Medicinski fakultet**

Permanent link / Trajna poveznica: <https://um.nsk.hr/um:nbn:hr:105:051848>

Rights / Prava: [In copyright](#)/[Zaštićeno autorskim pravom.](#)

Download date / Datum preuzimanja: **2024-07-22**



Repository / Repozitorij:

[Dr Med - University of Zagreb School of Medicine Digital Repository](#)



**SVEUČILIŠTE U ZAGREBU
MEDICINSKI FAKULTET**

Tatjana Topalović

**Uloga kortikosteroida u liječenju makularnih
bolesti**

DIPLOMSKI RAD



Zagreb, 2015.

Ovaj diplomski rad izrađen je na Katedri za oftalmologiju i optometriju Medicinskog fakulteta Sveučilišta u Zagrebu, pod vodstvom mentora doc. dr. sc. Tomislava Jukića i predan je na ocjenu u akademskoj godini 2014./2015.

Popis skraćenica

bFGF- bazični fibroblastni faktor rasta (eng. basic fibroblast growth factor)

BRVO- okluzija ogranka retinalne vene (eng. branch retinal vein occlusion)

CFH- komplement H (eng. complement factor H)

CME- cistoidni makularni edem

CMV- citomegalovirus

COX- ciklooksigenaza (eng. ciclooxigenase)

CRVO- okluzija centralne retinalne vene (eng. central retinal vein occlusion)

CX3CR1- fraktalkinski receptor 1 (eng. CX3C chemokine receptor 1/ fractalkine receptor)

DD- promjer papile vidnog živca (eng. disc diameter; 1DD= 1,5 mm)

DEX- deksametazon

DME- dijabetički makularni edem (eng. diabetic macular edema)

DRCR- eng. Diabetic Retinopathy Clinical Research Network

ELAM-1- endotelna leukocitna molekula 1 (eng. endothelial leukocyte adhesion molekule- 1)

FA- fluokinolon acetonid (eng. fluocinolone acetonide)

FA- fluoresceinska angiografija (eng. fluorescein angiography)

FAME- eng. Fluocinolone Acetonide for Diabetic Macular Edema

FDA- eng. Food and Drug Administration

HLA- glavni kompleks tkivne srodnosti (eng. human leukocyte antigen)

ICAM- 1- intercelularna adhezijska molekula (eng. intercellular adhesion molecule-1)

IGF- inzulinu sličan faktor rasta (eng. insulin- like growth factor)

IL- interleukin

IRMA- intraretinalne mikrovaskularne abnormalnosti (eng. intraretinal microvascular abnormalities)

IVFA- intravitrealni pripravak fluokinolon acetonida (eng. intravitreal fluocinolone acetonide)

IVR- intravitrealni pripravak ranibizumaba (eng. intravitreal ranibizumab)

IVTA- intravitrealni pripravak triamkinolon acetona (eng. intravitreal triamcinolone acetonide)

LPO- lipooksigenaza (eng. lipooxygenase)

MEAD- eng. Macular Edema: Assessment of Implantable Dexamethasone in Diabetes

OCT- optička koherentna tomografija (eng. optical coherence tomography)

PDT- fotodinamska terapija (eng. photodynamic therapy)

PKC- protein kinaza C

PLGF- placentarni čimbenik rasta (eng. placental growth factor)

RPE- retinalni pigmentni epitel

SCORE studija- eng. Standard Care vs. Corticosteroid for Retinal Vein Occlusion

TA- triamkinolon acetamid

TGF- β - transformirajući faktor rasta- β (eng. transforming growth factor- β)

TLR- eng. toll-like receptor

TNF- α - tumor nekrotizirajući čimbenik α (eng. tumor necrosis factor- α)

VEGF- vaskularni endotelni čimbenik rasta (eng. vascular endothelial growth factor)

Sadržaj

Popis skraćenica	
1 Sažetak.....	
2 Summary	
3 Uvod	1
4 Makularne bolesti.....	2
4.1 Anatomija i fiziologija	2
4.1.1 Oko	2
4.1.2 Mrežnica.....	3
4.1.3 Makula.....	5
4.2 Klinički pregled očne pozadine.....	6
4.3 Bolesti makule	7
4.3.1 Senilna makularna degeneracija (degeneratio maculae luteae senilis).....	8
4.3.2 Dijabetička retinopatija (retinopathia diabetica).....	10
4.3.3 Cistoidni makularni edem (oedema maculae luteae cystoides)	12
4.3.4 Okluzija mrežničnih vena.....	13
4.4 Patofiziologija makularnih bolesti	15
4.5 Principi liječenja makularnih bolesti	17
4.5.1 Kortikosteroidi.....	18
4.5.2 Antagonisti vaskularnog endotelnog čimbenika rasta (anti- VEGF lijekovi).....	18
4.5.3 Terapija laserom: laserska fotokoagulacija i fotodinamska terapija.....	18
5 Kortikosteroidi.....	20
5.1 Primjena kortikosteroida u oftalmologiji	20
5.2 Pripravci.....	22
5.3 Indikacije i kontraindikacije.....	22
5.4 Mjere opreza	25
5.5 Nuspojave.....	25
5.6 Intravitrealni pripravci u liječenju makularnih bolesti	25
5.6.1 Triamcinolon acetonid.....	26
5.6.2 Fluocinolon acetonid	29
5.6.3 Deksametazon	30
5.6.4 Komplikacije intravitrealne primjene kortikosteroida	31
5.7 Budućnost primjene kortikosteroida	32

6	Zahvale	34
7	Literatura:.....	35
8	Životopis.....	38

1 Sažetak

Naslov: Uloga kortikosteroida u liječenju makularnih bolesti

Autor: Tatjana Topalović

Mrežnica je funkcionalno najvažniji dio oka. Osigurava vidnu oštrinu, širinu vidnog polja, osjet svjetla, boje, kontrasta i sjajnosti. Makula je ovalno područje u središtu mrežnice, veličine oko 5,5 mm i odgovorna je za detaljni, centralni vid. Njen središnji dio, foveola, mjesto je najjasnijeg vida. Stoga patološki procesi koji zahvaćaju makulu dovode do smanjenja centralne vidne oštrine uz često iskrivljenu sliku i poremećen kolorni vid.

Senilna makularna degeneracija i dijabetička retinopatija među najčešćim su makularnim bolestima i najčešćim uzrocima slabljenja vidne oštrine. Nešto rjeđi uzroci su cistoidni makularni edem i okluzija mrežničnih vena.

Patofiziološki, glavni uzrok smanjenja vidne oštrine je edem makule. Mehanizmi koji do toga dovode vrlo su složeni i još uvijek nisu u potpunosti poznati. Ključnu ulogu imaju vaskularni endotelni faktor rasta (VEGF) i upalni citokini koji zajedničkim djelovanjem povećavaju vaskularnu propusnost.

Sprječavanje ovakvog razvoja bolesti, smanjujući upalu i blokirajući angiogenezu, nalazi se u podlozi liječenja makularnih bolesti.

Kortikosteroidi, kao protuupalni lijekovi, u novije vrijeme pokazali su se učinkoviti u liječenju makularnih bolesti. Primjena kortikosteroidnih intravitrealnih implantata osigurava kontinuirano otpuštanje lijeka te stalni nadzor nad upalnim zbivanjima. S druge strane, smanjuje potrebu primjene intravitrealnih injekcija anti-VEGF lijekova te prateće komplikacije i troškove. U budućnosti, kortikosteroidni implantati bi mogli biti osnovna terapija na koju se dodaje liječenje laserom ili anti-VEGF lijekovima, kao kombinirana terapija makularnih bolesti.

Ključne riječi: makula, vidna oštrina, upala, kortikosteroidi, intravitrealni implantati

2 Summary

Title: The Role of Corticosteroids in the Treatment of Macular Diseases

Author: Tatjana Topalović

Retina is functionally the most important part of the eye. It provides visual acuity, field of vision, the sense of light, colour, contrast and brightness. The macula is an oval area in the centre of retina, the size of about 5.5 mm and is responsible for the detailed, central vision. Its central part, foveola, represents the place of the clearest vision. Therefore, pathological processes that affect the macula lead to a reduction in central visual acuity with the often distorted image and disrupted colour vision.

Age-related macular degeneration and diabetic retinopathy are among the most common macular diseases and the most common causes of the observed visual acuity. Some less common causes of cystoid macular include oedema and retinal vein occlusion.

Pathophysiologically, the main cause of reduced visual acuity is macular oedema. The mechanisms that lead to it are very complex and still not fully understood. Key role is played by the vascular endothelial growth factor (VEGF) and inflammatory cytokines, whose joint action increases vascular permeability.

Prevention of such a disease development, by reducing the inflammation and blocking angiogenesis, is located in the substrate of the macular diseases' treatment.

Corticosteroids, as anti-inflammatory drugs, have recently been turned out to be effective in the treatment of macular diseases. The use of corticosteroid intravitreal implants provides continuous release of the drug and the constant monitoring of inflammatory developments. On the other hand, it reduces the need for application of intravitreal injections of anti-VEGF drugs and associated complications and costs. In the future, corticosteroid implants could become the basic therapy, to which is added the treatment by laser or anti-VEGF drugs, as a combined therapy of macular diseases.

Key words: macula, visual acuity, inflammation, corticosteroids, intravitreal implants

3 Uvod

Makula ili žuta pjega visoko je senzitivno područje u središtu mrežnice. Tu su fotoreceptori gusto posloženi te pojedinačno ili u manjem broju povezani s neuronima vidnog živca. To makulu čini mjestom odgovornim za detaljan, centralni vid. Bilo koji patološki proces koji zahvati makulu stoga dovodi do smanjenja centralne vidne oštrine uz često iskrivljenu sliku i poremećen kolorni vid. Ukoliko patološki proces uništi fotoreceptore, dolazi do gubitka centralnog dijela vidnog polja (centralni skotom).

Brojne su bolesti koje se prezentiraju ovakvom kliničkom slikom, ali točni mehanizmi koji do toga dovode još uvijek nisu u potpunosti poznati.

Dugo vremena nije postojalo specifično liječenje makularnih bolesti, nego su se simptomi nastojali ublažiti primjenom povećala i vitamina. Nakon toga uslijedila je primjena laserske fotokoagulacije. To je metoda koja i danas nalazi mjesto u primjeni, međutim, ona ne mijenja tijek bolesti i ne postiže poboljšanje vida, nego samo sprječava daljnju progresiju.

Provedena su brojna istraživanja kojima se nastojalo otkriti što se nalazi u podlozi tih bolesti, koji su mehanizmi koji dovode do oštećenja makule i gubitka njene funkcije. Danas se zna da ključnu ulogu imaju upalni mehanizmi i angiogeneza.

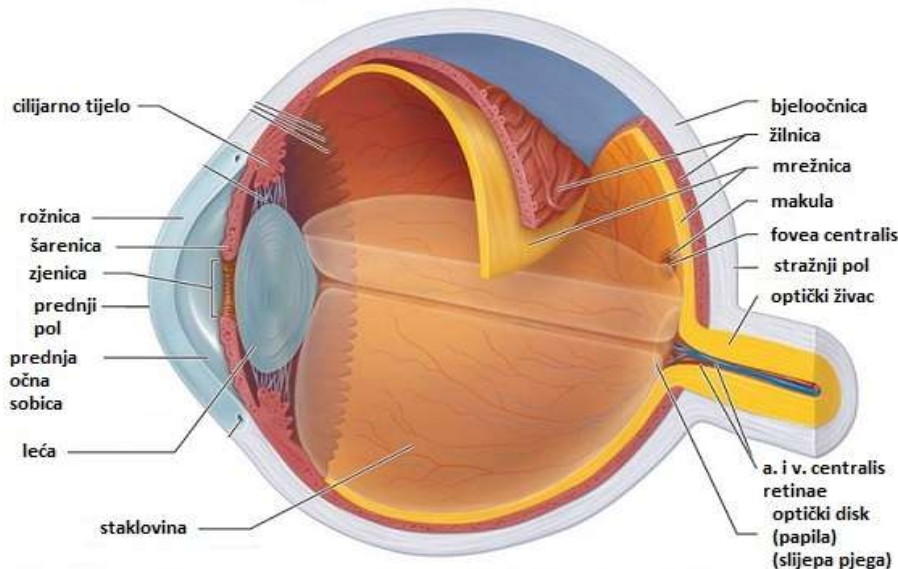
Na koji se način ti patofiziološki mehanizmi nastoje regulirati i koja je uloga kortikosteroida u tome, bit će prikazano u ovom radu.

4 Makularne bolesti

4.1 Anatomija i fiziologija

4.1.1 Oko

Organ vida, oko, tijekom embrionalnog razvoja nastaje iz tri ovojnice uložene jedna u drugu: unutarnja, srednja i vanjska očna ovojnica. Dijelovi tih triju ovojnica čine stijenku očne jabučice, dok se u unutrašnjosti nalaze mediji koji provode i akomodiraju svjetlo.



Slika 1. Anatomija oka. Poprečni presjek

Izvor: <http://galleryhip.com/macula.html> dana 24.3.2015.

Vanjsku očnu ovojnicu (*tunica fibrosa bulbi*) čine bjeloočnica i rožnica. Bjeloočnica (*sclera*) zauzima više od 4/5 vanjske očne ovojnice i daje osnovu za hvatišta vanjskih očnih mišića, štiti unutarnje strukture oka i pruža otpor intraokularnom tlaku. Rožnica (*cornea*) je prednji prozirni dio vanjske očne ovojnice, jače je zaobljena od bjeloočnice što joj daje lomnu jačinu od oko 43 dioptrije, čineći tako 2/3 sveukupne vidne oštine.

Srednja očna ovojnica (*tunica vasculosa bulbi, uvea*) sastoji se od šarenice, cilijarnog tijela i žilnice. Svaki od tih dijelova ima specifične funkcije, iako tvore kontinuiranu ovojnicu. Šarenica (*iris*) regulirajući količinu svjetla koja ulazi kroz zjenični otvor pomaže u stvaranju slike na foveji. Druga važna uloga šarenice je apsorpcija očne vodice. Cilijarno tijelo (*corpusciliare*) proizvodi očnu vodicu, čini suspenzorni aparat leće zajedno sa zonulama te sudjeluje u akomodaciji. Žilnica (*choroidea*) je najbolje vaskularizirano tkivo

u cijelom organizmu, prehranjuje vanjske slojeve mrežnice i regulira toplinu oka. Pigment žilnice zajedno s retinalnim pigmentnim epitelom apsorbira raspršene svjetlosne zrake čime se smanjuje refleksija svjetla unutar oka i zablješćivanje (efekt tamne komore). (Bušić M et al. 2012)

Mrežnica (*retina*) je unutarnja očna ovojnica (*tunica interna bulbi*). To je funkcionalno najvažniji dio oka. Osigurava vidnu oštrinu (centralni vid), širinu vidnog polja (periferni vid), osjet svjetla, boje, kontrasta i sjajnosti.

U medije koji provode i akomodiraju svjetlo, osim rožnice, šarenice i cilijarnog mišića, ubrajamo prednju i stražnju očnu sobicu s očnom vodicom, leću i staklovinu.

Očnu vodicu proizvodi i izlučuje nepigmentni epitel na nastavcima cilijarnog tijela (*processus ciliares*). Ona cirkulira iz stražnje u prednju očnu sobicu, a potom otječe iz prednje sobice na dva načina: trabekularnim ili uveoskleralnim otjecanjem.

Leća (*lens cristallina*), prozirno je, bikonveksno tijelo koje se nalazi između šarenice i staklovine te je s cilijarnim tijelom povezana zonulama koje polaze s njenog perifernog dijela (*zonulae ciliares Zinni*). Osnovne funkcije leće su refrakcija svjetlosnih zraka, akomodacija i održavanje vlastite prozirnosti.

Staklovina (*corpus vitreum*) ispunjava unutrašnjost očne jabučice (prostor između leće i mrežnice). To je prozirna struktura, građena poput gela i čini 4/5 volumena oka.

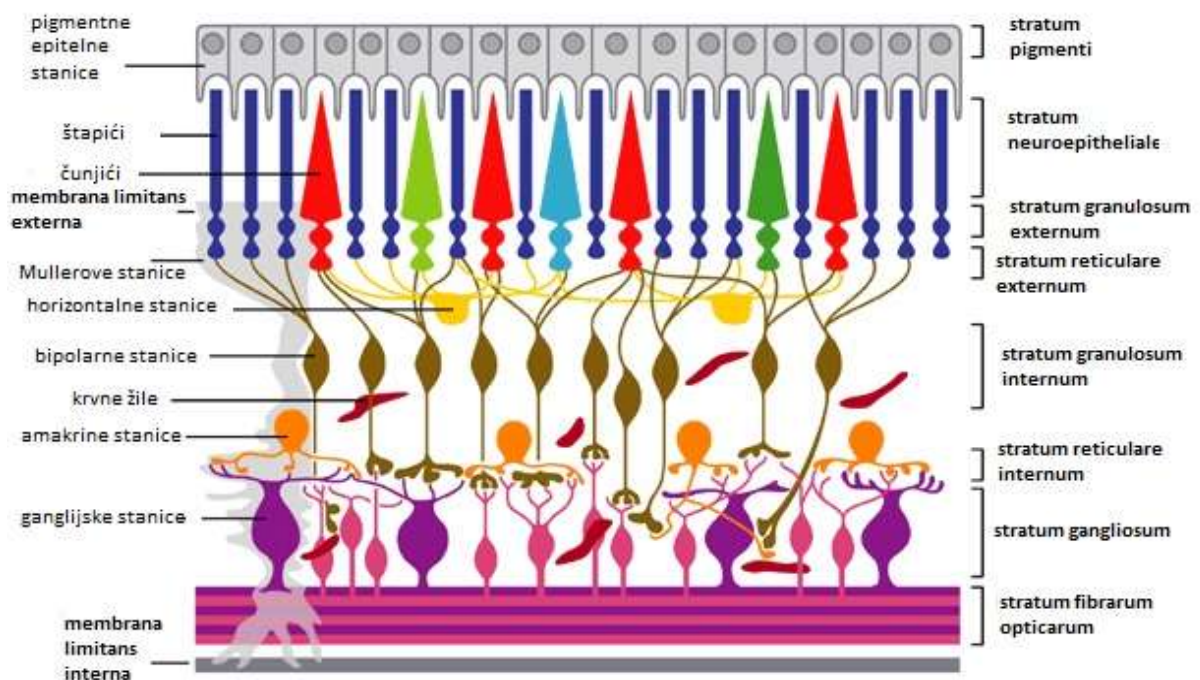
4.1.2 Mrežnica

Mrežnica je izgrađena od dva lista: vanjskog sloja pigmentnog epitela (*stratum pigmenti*) i unutarnjeg sloja, neuroretine (*stratum cerebrale*). Oba lista čvrsto su srasla samo na dva mjesta - sprijeda u području *ora serrata* i straga u području papile vidnog živca.

Idući od unutrašnjosti oka, u smjeru ulazećeg svjetla, mrežnica ima deset slojeva:

- *membrana limitans interna* (vlakna glijalnih stanica koja razdvajaju mrežnicu od staklovine)
- *stratum fibrarum opticarum* (sloj živčanih vlakana, aksoni trećeg neurona)
- *stratum gangliosum* (tijela ganglijskih stanica trećeg neurona vidnog puta)
- *stratum reticulare internum* (sinapse između dendrita trećeg neurona i aksona drugog neurona)

- *stratum granulosum internum* (tijela bipolarnih stanica drugog neurona, horizontalne, amakrine stanice)
- *stratum reticulare externum* (sinapse između dendrita drugog neurona i aksona prvog neurona)
- *stratum granulosum externum* (tijela štapića i čunjića - prvi neuron)
- *membrana limitans externa* (odjeljuje u neuroepitelu receptorne dijelove osjetnih stanica)
- *stratum neuroepitheliale* (štapići i čunjići - periferni dio s vidnim pigmentom)
- *stratum pigmenti* (pigmentirane stanice epitela) (sl.1.). (Bušić M et al. 2012)



Slika 2. Slojevi i stanice mrežnice; shematski prikaz slojeva mrežnice

Izvor: http://journals.cambridge.org/fulltext_content/ERM/ERM6_15/S1462399404008129sup006.htm dana 23.3.2015.

Prvih devet slojeva čine neuroretinu. Ti slojevi nemaju senzornu inervaciju, zbog čega su bolesti mrežnice bezbolne. Neuroretina je blago priljubljena uz pigmentni epitel i u cijelom toku nije jednako građena: stražnji optički dio retine (*pars optica*) sadrži fotoreceptore, dok ih prednji slijepi dio (*pars caeca*) nema. Granica između ta dva dijela naziva se *ora serrata*.

Dva su tipa fotoreceptora - štapići i čunjići. Razlikuju se funkcionalno, morfološki i po razdiobi. U blizini foveje omjer štapića i čunjića je 2:1, prema periferiji se smanjuje broj čunjića, pa u lateralnim dijelovima mrežnice prevladavaju štapići.

Na tablici 1. prikazane su osobine štapića i čunjića.

Tablica 1. Prikaz osobina štapića (gledanje u sumraku) i čunjića (gledanje na svjetlu)

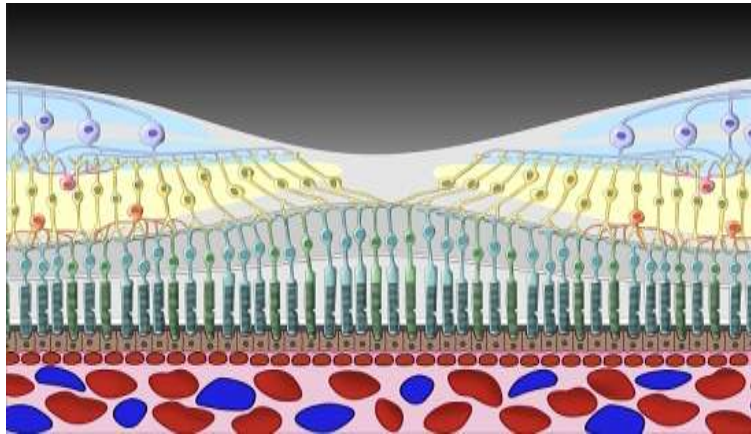
	štapići	čunjići
broj	110-125 milijuna	6-7 milijuna
funkcija	periferni vid, mezopički, skotopički vid	centralna vidna oštrina, fotopički, kolorni vid
osjetljivost na svjetlo	ne raspoznaje boje, maksimum osjetljivosti u plavom spektru	raspoznaje: crveno, zeleno, plavo; najveća osjetljivost u crvenom spektru
oblik sinapse	jedna sinapsa	višestruke sinapse

Retinalni pigmentni epitel (RPE) srastao je sa žilnicom te se preko njega obavlja izmjena tvari između žilnice i mrežnice. Zajedno s pigmentnim epitelom šarenice i cilijarnog tijela smanjuje apsorpciju i rasap svjetlosnih zraka u oku čineći tako unutrašnjost oka tamnom komorom.

4.1.3 Makula

Makula ili žuta pjega (*macula lutea*) je ovalno područje promjera oko 5,5 mm smješteno u središtu retine, temporalno od papile optičkog živca. To je visoko senzitivno područje odgovorno za detaljni, centralni vid. Naziva se i žuta pjega zbog obilja pigmenta luteina u melanosomima RPE-a koji se pri oftalmoskopiranju prikazuju žuto. Unutar makule nalazi se foveja (*fovea centralis*), središnja retinalna depresija, područje bez stanica drugog i trećeg neurona vidnog puta. Ekskavirani centar foveje, foveola, najtanje je mjesto na mrežnici s debljinom od svega 0,1 mm. Sadrži isključivo gusto posložene čunjiće,

prekrivene tankim slojem tkiva. Svjetlo ima izravan pristup receptorima, a svaki je čunjić povezan s jednom bipolarnom stanicom što foveolu čini mjestom najjasnijeg vida (za usporedbu, na periferiji mrežnice na jedan neuron vidnog živca spaja se više od 500 receptora).



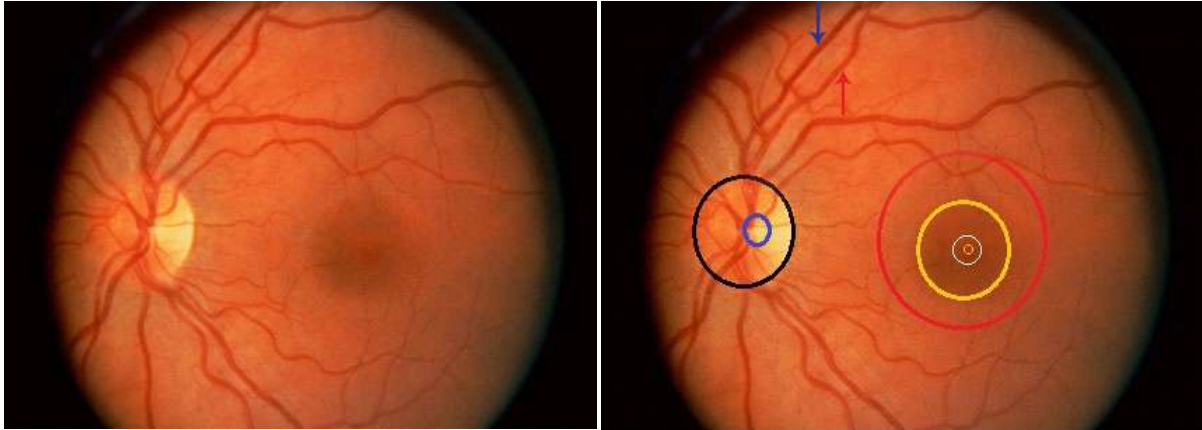
Slika 3. Topografija makule. Foveolarna depresija nema stanica drugog ni trećeg neurona vidnog puta.

Izvor: <http://ocunet.de/patienten/amd.html> dana 24.3.2015.

4.2 Klinički pregled očne pozadine

Mrežnica zajedno s podležecom žilnicom i bjeloočnicom te papilom vidnog živca čini očnu pozadinu ili fundus. Osnovna dijagnostička metoda za razlikovanje fizioloških od patoloških promjena očne pozadine je oftalmoskopija. Za dobru dijagnozu nužno je poznavanje normalnih anatomskih odnosa i urednog oftalmoskopskog nalaza.

Stražnji pol mrežnice obuhvaća papilu vidnog živca i makulu. Papila vidnog živca (slijepa pjega, *macula caeca*) područje je gdje se sastaju aksoni ganglijskih stanica cijele mrežnice, mijeliniziraju se i izlaze kao vidni živac iz očne jabučice. Fiziološki promjer papile iznosi oko 1,5 mm (1DD, eng. *disc diameter*). Temporalno od papile nalazi se makula, tamnije pigmentirano područje promjera oko 5,5 mm, sa centralnom retinalnom depresijom, fovejom, promjera 1DD. Foveola, najtanje mjesto mrežnice, promjera je oko 0,35 mm. Navedene strukture se zbog različitih debljina oftalmoskopski jasno diferenciraju na zdravom fundusu. Naime, pri ogibu svjetla na prijelazu različitih debljina mrežnice nastaju refleksi karakteristični za pojedina područja. Makula ima dva refleksa, vanjski, jer je ondje mrežnica najdeblja, i unutrašnji koji obrubljuje foveju, odnosno mjesto na kojem započinje „dolina“ mrežnice. S obzirom da je u foveoli mrežnica najtanja, ovdje je prisutan točkasti refleks, tzv. umbo (sl. 4). (Bušić M et al. 2012)



Slika 4. Oftalmoskopski izgled zdrave očne pozadine lijevog oka. Prikaz stražnjeg pola: papila vidnog živca (crna kružnica) s ekskavacijom (plava kružnica) i makula (crvena kružnica). Jasna diferencijacija područja makule: tamnije pigmentirana foveja (žuta velika kružnica), foveola (bijela kružnica) i umbo (mala žuta kružnica), granice su određene prisutstvom refleksa. Vene su tamnocrvene (plava strelica), a arterije svijetlocrvene i užeg lumena (crvena strelica). Krvne žile mrežnice lučno zaobilaze područje makule odvajajući ogranke prema foveji. Retinalna živčana vlakna prate tok glavnih ogranaka krvih žila.

Izvor: <http://www.southcoasteve.com/whatsnew.html> dana 24.3.2015.

4.3 Bolesti makule

Glavni simptom bolesti mrežnice je bezbolni poremećaj vida. No, ovisno o lokalizaciji patološkog procesa u području *periferne* ili *centralne* retine, javlja se i niz drugih simptoma.

Patološki procesi koji zahvaćaju *perifernu* mrežnicu mogu dugo ostati asimptomatski i neprepoznati. Tek kada zahvate veće područje dovode do suženja vidnog polja, ispada vida u dijelovima vidnog polja (periferni skotomi), poremećaja kontrastnog vida, otežanog snalaženja u sumraku i mraku (oslabljen mezopički i skotopički vid).

Patološki procesi koji zahvaćaju *centralnu* retinu (makulu) ranije se klinički prezentiraju jer dovode do smanjena centralne vidne oštine uz često iskrivljenu sliku (metamorfopsija) i poremećen kolorni vid. Metamorfopsija je posljedica promijenjenog položaja fotoreceptora. Oni su zbijeni ili rastegnuti patološkim procesom što dovodi do stvaranja umanjene (mikropsija) ili uvećane (makropsija) slike. Ako pak patološki proces uništi fotoreceptore, doći će do gubitka centralnog dijela vidnog polja (centralni skotom).

Postoji niz testova kojima se ti simptomi mogu i objektivno potvrditi. U te funkcionalne dijagnostičke metode ubrajamo:

1. određivanje centralne vidne oštine

2. ispitivanje kolornog vida
3. ispitivanje kontrastne osjetljivosti
4. ispitivanje centralnog i perifernog vidnog polja
5. elektrofiziološki testovi
6. mjerenje sposobnosti adaptacije oka na tamu (adaptomerija).

4.3.1 Senilna makularna degeneracija (degeneratio maculae luteae senilis)

Senilna makularna degeneracija najčešći je uzrok značajnog ireverzibilnog smanjenja centralne vidne oštine u osoba starijih od 50 godina, a čak 30% ljudi starijih od 75 godina oboljelo je od ove bolesti (Cerovski B et al. 2012). Centralna vidna oština progresivno opada i dovodi do gubitka sposobnosti čitanja, prepoznavanja lica i oblika, što uveliko narušava normalan život oboljeloga. Međutim, čak i kada je makula u potpunosti degenerirana i kada je centralna vidna oština potpuno izgubljena, bolesnik nije slijep jer je periferna retina očuvana i ona će postati novo područje fiksacije. Naravno, vidna oština na tom oku ne može biti potpuna, odnosno 1,0 jer se radi o ekscentričnoj zoni fiksacije (izvan foveje). Uz pad centralne vidne oštine kao glavnim simptomom, senilna makularna degeneracija obilježena je barem još jednim od sljedećih znakova: hiperpigmentacijama i depigmentacijama RPE, druzama, atrofijom RPE, subretinalnim ili sub-RPE koroidalnim neovaskularizacijama, hemoragijama, eksudacijama i formiranjem fibroglijalnog ožiljka.

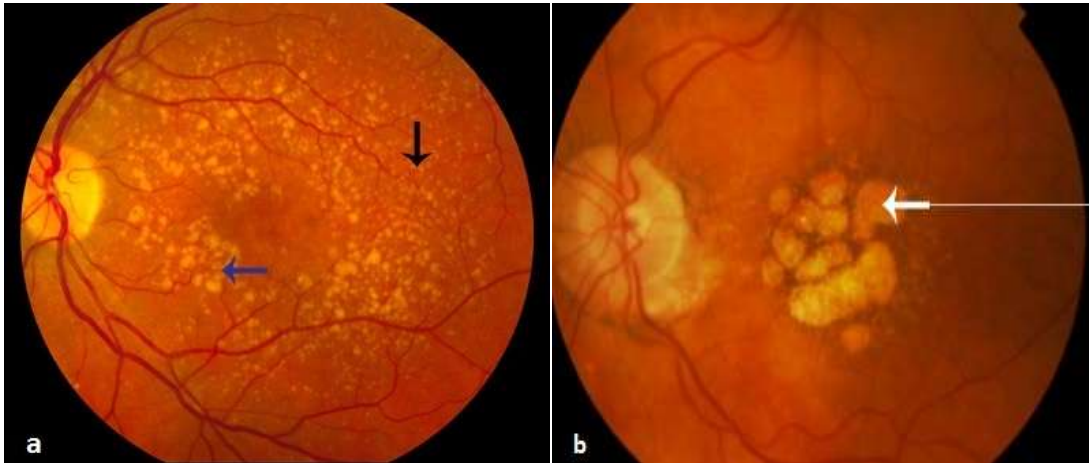
U čimbenike rizika ubraja se starija životna dob, pozitivna obiteljska anamneza, svijetlo pigmentirana šarenica, katarakta, hipertenzija, hiperkolesterolemija, debljina, pušenje, bijela rasa i ženski spol.

Prvi korak u dijagnostici je oftalmoskopija, pregled očne pozadine u midrijazi, a za daljnju diferencijaciju stadija bolesti koriste se fluoresceinska angiografija (FA), angiografija indocijaninskim zelenilom i optička koherentna tomografija (OCT).

Razlikuju se dva klinička oblika bolesti: suha i vlažna makularna degeneracija.

Suha forma obilježena je druzama, hiperpigmentacijama, depigmentacijama i atrofijom RPE te geografskom atrofijom. Druze su prvi znak makulopatije, a nastaju nakupljanjem otpadnog lipidnog materijala u Bruchovoj membrani kojeg metabolizam RPE nije sposoban razgraditi. Tvrde druze su mali, bijelo-žuti noduli, dobro ograničeni, manji od polovine promjera vena i kod većine ljudi ne narušavaju vidnu oštrinu, dok su meke druze amorfnije, promjera jednakog ili većeg od vena i njihova pojava povećava rizik pada

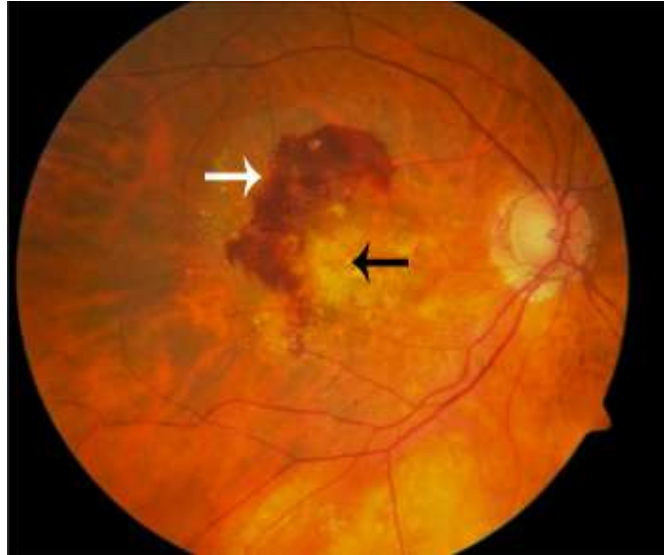
centralne vidne oštrine. Daljnjim nakupljanjem otpadnog materijala nastaju hiperpigmentacije, depigmentacije, a potom i atrofija RPE te atrofija koriokapilarisa (slika 5.). Može doći i do puknuća Bruchove membrane uz cijeđenje tekućine i krvi iz koriokapilarisa, što označava početak razvoja neovaskularne (vlažne) forme bolesti.



Slika 5. Senilna makularna degeneracija, suha forma. a) Tvrdе druze su mali, bijelo- žuti noduli (crna strelica), meke druze su velike i amorfnije (plava strelica). b) Područje atrofije RPE (bijela strelica)

Izvor: a) http://en.wikipedia.org/wiki/Macular_degeneration dana 30.3.2015. i b) <http://www.westerneye.com.au/conditions-procedures/macular-degeneration-amd> dana 1.4.2015.

Vlažna (neovaskularna) forma uzrokovana je stvaranjem koroidalnih neovaskularizacija. Dolazi do cijeđenja krvi i seruma u subretinalni, intraretinalni (makularni edem) i sub-RPE prostor što dovodi do pada vidne oštrine i metamorfopsije. Daljnje nakupljanje tekućine dovodi do gubitka fotoreceptora i RPE, formiranja ožiljka i trajnog gubitka vida u obliku centralnog skotoma. Da bi se što ranije uočio razvoj ove forme bolesti i započelo liječenje, bolesnicima oboljelim od suhe forme makularne degeneracije preporučuje se jednom mjesečno činiti samokontrole vida Amslerovom rešetkom. Kasnije se promjene uočavaju oftalmoskopskim pregledom očne pozadine (slika 7.).



Slika 6. Senilna makularna degeneracija, vlažna forma. Oftalmoskopski vidljivo retinalno krvarenje (bijela strelica) i područja subretinalne fibroze (crna strelica)

Izvor: <http://www.mivision.com.au/new-data-from-us-amd-clinical-use> dana 1.4.2015.

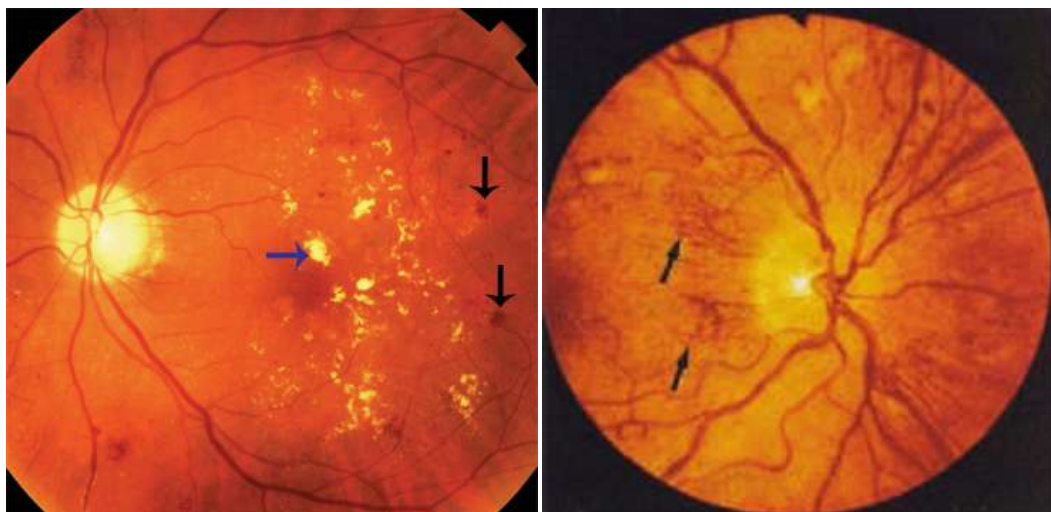
Liječenje vlažne forme treba započeti što ranije kako bi se odgodilo ili zaustavilo napredovanje bolesti i zahvaćanje foveje. Koriste se intravitrealne injekcije inhibitora vaskularnog endotelnog faktora rasta (anti-VEGF lijekovi), kortikosteroidi te laserska fotokoagulacija. Slabovidnim bolesnicima sa značajnim padom centralne vidne oštine preporučuje se i korištenje povećala, jakih naočala i teleskopa koji uvećavaju sliku koju bolesnik gleda perifernim funkcionalnim dijelom makule.

4.3.2 Dijabetička retinopatija (retinopathia diabetica)

Dijabetička retinopatija vodeći je uzrok stečene sljepoće u razvijenim zemljama. Učestalost se povećava s duljinom trajanja bolesti pa se nakon 20 godina trajanja dijabetesa razvija u oko 90% bolesnika neovisno o tipu šećerne bolesti. Drugi značajan čimbenik razvoja dijabetičke retinopatije je regulacija glikemije (vrijednosti HbA1C <8 nose značajno manji rizik razvoja retinopatije).

Dijabetička retinopatija je mikroangiopatija s dva klinička stadija: neproliferativni i proliferativni.

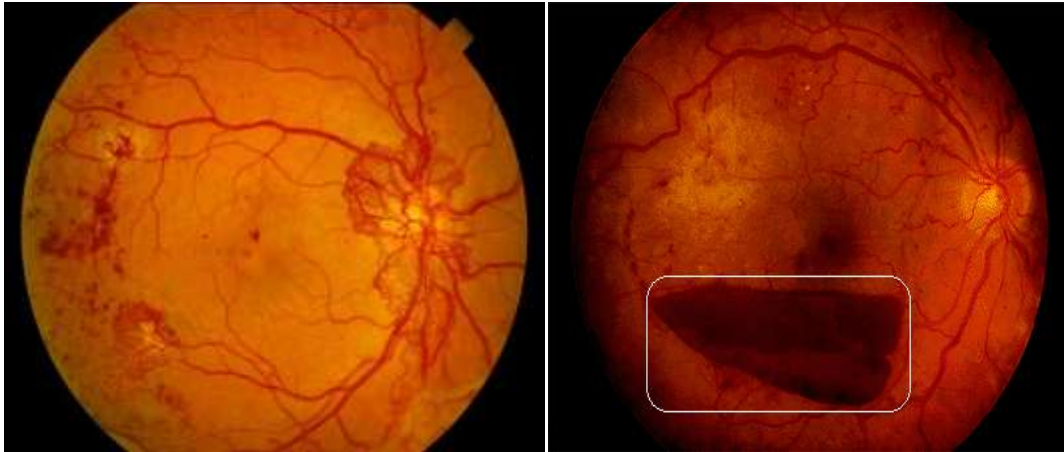Neproliferativni stadij započinje proliferacijom endotela i zadebljanjem bazalne membrane te gubitkom pericita. To s jedne strane dovodi do okluzije kapilarnog lumena, a s druge do stvaranja mikroaneurizmi i povećane propusnosti stijenke, te posljedično do razvoja edema i krvarenja u mrežnicu. Sve to rezultira slabijom opskrbom mrežnice i hipoksijom. Kao kompenzatorni odgovor retine na početnu ishemiju stvaraju se arterio-venski spojevi (eng. IRMA= *intraretinal microvascular abnormalities*) i luči se angiogeni faktor rasta (VEGF) koji stimulira formiranje neovaskularizacija i bujanje glijalnog tkiva. Time započinje *proliferativni* stadij bolesti. Novonastale krvne žile građene su samo od endotela te uzrokuju daljnja, opsežna krvarenja i edem staklastog tijela i retine. Na slici 7. i 8. prikazane su promjene koje se vide pri oftalmoskopskom pregledu očne pozadine.



Slika 7. Neproliferativna dijabetička retinopatija. Na lijevoj slici vide se krvarenja (crne strelice) i tvrdi eksudati (plava strelica), na desnoj arterio-venski spojevi (crne strelice) kao znak dugotrajne ishemije.

Izvor:

<http://www.visioncareeducation.com/article.aspx?article=102174&a=ebihttp://www.mrcophth.com/guidelinesindiabeticretinopathymanagement/diabeticretinopathyatlas.html> dana 8.4.2015.



Slika 8. Proliferativna dijabetička retinopatija. Lijevo su vidljive novonastale krvne žile, posebice izražene oko diska, a desno preretinalno krvarenje (bijeli pravokutnik) tipičnog izgleda nalik džepu: donji rub je konveksan, a stupac krvi ima vodoravnu razinu.

Izvor: <http://retinagallery.com/displayimage.php?pid=5011> i <http://flylib.com/books/en/3.283.1.11/1/> dana 8.4.2015.

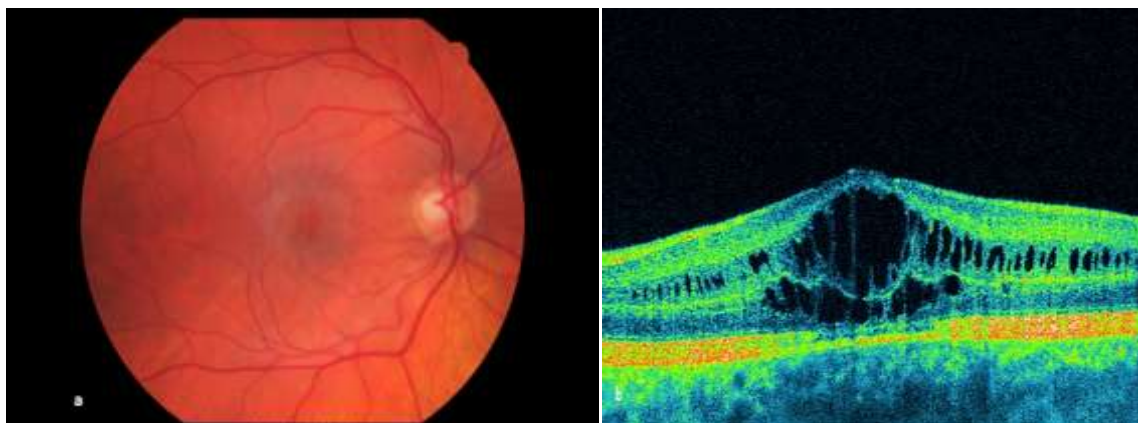
Dijabetička retinopatija dugo je asimptomatska i tek kada nastane makularni edem, ishemija makule, ishemija vidnog živca, krvarenje u staklasto tijelo ili trakcijska ablacija retine, dolazi do smanjenja vidne oštine. Potrebno je kontinuirano oftalmološko praćenje bolesnika kako bi se što ranije uočila pojava nekog od ovih znakova i spriječio razvoj daljnjih komplikacija.

Liječenje je prvenstveno usmjereno na dobru regulaciju glikemije i na sprječavanje razvoja komplikacija. U neproliferativnom stadiju indicirano je liječenje laserskom koagulacijom s ciljem prevencije daljnjeg pogoršanja vidne oštine. Bolesnici sa znakovima proliferativne retinopatije liječe se tzv. panretinalnom fotokoagulacijom pri čemu se koagulira cijela periferna mrežnica. Vitrealno krvarenje koje se spontano ne resorbira nakon 3 mjeseca, refraktorni edem makule, trakcijska i regmatogena ablacija retine liječe se kirurški - pars plana vitrektomijom. U kombinaciji s laserskom fotokoagulacijom koriste se intravitrealne injekcije anti-VEGF lijekova ili kortikosteroida.

4.3.3 Cistoidni makularni edem (oedema maculae luteae cystoides)

Cistoidni makularni edem oblik je makularnog edema koji nastaje nakupljanjem tekućine unutar mikrocističnih intraretinalnih prostora kao posljedica vaskularnih bolesti retine

(dijabetes melitus, venska okluzija), uveitisa, pigmentnih distrofija mrežnice, kao komplikacija intraokularnih kirurških zahvata i brojnih drugih bolesti oka. Nakupljanje tekućine u području makule dovodi do zamućenja vida, metamorfopsije - makropsije ili mikropsije. Ako traje kratko neće ostaviti posljedice, ali dugotrajni CME može uzrokovati razvoj ruptura makule. Oftalmoskopski foveja je cistična i ne vidi se foveolarni refleks. Dijagnoza se potvrđuje fluoresceinskom angiografijom ili OCT-om. Izbor terapije i uspjeh liječenja ovise o uzroku nastanka edema. CME uzorokovan uveitisom liječi se visokim dozama sistemskih steroida, a edem kao posljedica pigmentnih distrofija ili komplikacija intraokularnih zahvata liječi se sistemskom primjenom inhibitora karboanhidraze (acetazolamid) te intravitrealnom aplikacijom triamkinolon acetonida (kortikosteroid).



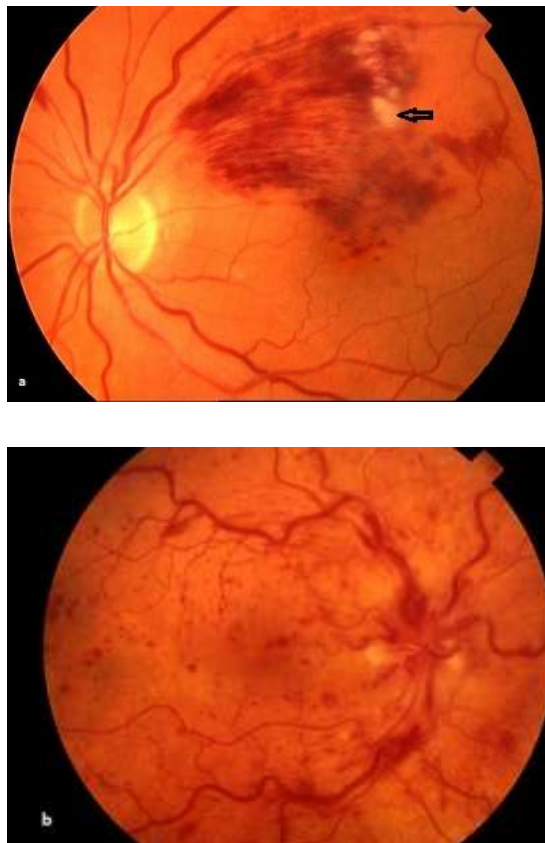Slika 9. Cistoidni makularni edem. a) Oftalmoskopski nalaz- cistična foveja bez foveolarnog refleksa. b) OCT zapis- cistični izgled intraretinalnih slojeva foveje.

Izvor: http://retinagallery.com/displayimage.php?album=search&cat=0&pid=386#top_display_media i <http://www.optimed.co.nz/index.php/products/equipment/oct/107-soct-copernicus-5-micron-device> dana 9.4.2015.

4.3.4 Okluzija mrežničnih vena

Okluzija središnje mrežnične vene (eng. central retinal vein occlusion, CRVO) ili njenog ogranka (eng. branch retinal vein occlusion, BRVO) je hemoragični infarkt dijela mrežnice kojeg drenira zahvaćena vena. CRVO je najčešće posljedica tromboze, a BRVO se razvija na mjestima arterio-venskih križanja gdje sklerotična, kruta arterija komprimira venu. Dva tipa okluzija mrežničnih vena su neishemični i ishemični tip. Oni se jasno oftalmoskopski razlikuju, a za potvrdu tipa okluzije koristi se i fluoresceinska angiografija. Bolesnici s *ishemičnom* CRVO imaju oftalmoskopski vidljiva opsežna intraretinalna krvarenja u sva četiri kvadranta, uz edem papile vidnog živca i makule. Kod *neishemične* CRVO oftalmoskopski se vide dilatirane, tortuotične vene, izražena venska staza u ograničenom području, ali nema kvarenja. Simptomi okluzije središnje mrežnične vene su iznenadan,

bezbolan i izrazit pad vidne oštine. Ti se simptomi mogu javiti i kod zahvaćanja ogranka mrežnične vene koja drenira područje makule, dok okluzija drugih ograna može biti i skroz asimptomatska. Kod dugotrajne ishemije mogu se razviti venske kolaterale na disku ili intraretinalno, cistoidni makularni edem i promjene retinalnog pigmentnog epitela. Bolesnike s CRVO potrebno je klinički pratiti. Kod neishemičnog tipa moguć je razvoj makularnog edema i progresija u ishemični oblik. Komplikacije ishemičnog tipa su ishemična makulopatija, neovaskularni glaukom i intravitrealna krvarenja. Neovaskularizacije je potrebno tretirati panretinalnom fotokoagulacijom koja smanjuje pojavljivanje novih krvnih žila i nastanak sekundarnog neovaskularnog glaukoma. Makularni edem liječi se intravitrealnim injekcijama anti-VEGF lijekova ili depo-preparatima kortikosteroida (triamkinolon acetonid i deksametazon). Jedna trećina pacijenata dobro odgovori na terapiju, kod jedne trećine se stanje ne mijenja, a kod jedne trećine dolazi do pogoršanja vidne funkcije i daljnjeg pada centralne vidne oštine.



Slika 10. a) Okluzija supratemporalnog ogranka središnje retinalne vene najčešće je mjesto okluzije. Vide se tortuotične, dilatirane vene, intraretinalne hemoragije i „cotton-wool“ eksudati (crna strelica). b) Okluzija centralne vene. Intraretinalne hemoragije vide se u sva četiri kvadranta, krvne žile su dilatirane i tortuotične, prisutan edem papile vidnog živca (papila nejasnih granica) i edem makule.

Izvor: a) <http://www.retinareference.com/diseases/04bbce4a7cde0bb2/images/04bbce4a7c/>

4.4 Patofiziologija makularnih bolesti

Edem makule glavni je uzrok smanjenja vidne oštine. Nastaje zbog sloma krvno-retinalne barijere i nakupljanja tekućine u subretinalnom i intraretinalnom prostoru. Mehanizmi koji do toga dovode vrlo su složeni i još uvijek nisu u potpunosti poznati. Vjeruje se da ključnu ulogu imaju vaskularni endotelni faktor rasta (VEGF) i upalni citokini koji zajedničkim djelovanjem povećavaju vaskularnu propusnost. Međutim, postoji još mnogo neotkrivenih molekula koje igraju važnu ulogu u patogenezi. Upravo to multifaktorsko djelovanje je i odgovor zašto se dosadašnjom terapijom nije uspjelo potpuno zaustaviti napredovanje bolesti. S druge strane tamultifaktorijalnost otvara i mogućnost otkrivanja novih načina liječenja, djelovanjem na nekoliko molekularnih razina.

Dijabetička retinopatija i senilna makularna degeneracija dobar su primjer složenosti patogeneze makularnih bolesti.

Dijabetička retinopatija najčešća je mikrovaskularna komplikacija dijabetesa. Uzrokovana je hiperglikemijom, ali i drugim sistemskim poremećajima poput hipertenzije, hiperlipidemije, a pretpostavlja se da postoji i genetska predispozicija za razvoj bolesti. Dužina trajanja bolesti i loša regulacija glikemije dovode do progresije oštećenja retinalnih krvnih žila i razvoja makularnog edema, glavnog uzroka smanjenja vidne oštine. Točan mehanizam kako visoka razina glukoze uzrokuje oštećenje krvnih žila i slom krvno-retinalne barijere nije u potpunosti poznat. Nekoliko je putova uključeno, ali najznačajniji su oksidativni stres, angiogeneza i upala (Ehrlich R et al. 2010). Niz je molekularnih mehanizama koji dovode do razvoja dijabetičkih komplikacija. Zasad su najbolje proučeni porast aktivnosti poliola, povišeno stvaranje završnih proizvoda glikozilacije, abnormalna aktivacija signalnih putova poput aktivacije protein kinaze C (PKC), oksidativni stres, povišena aktivnost heksozamina i periferna živčana oštećenja. Svi ti mehanizmi na neki način dovode do povećanog oksidativnog stresa, upale, vaskularne okluzije te stimulacije stvaranja brojnih molekula (IGF, VEGF, TNF, bFGF) koje doprinose razvoju dijabetičke retinopatije (Safi SZ et al. 2014).

Jednom pokrenuti, oni se dalje međusobno potiču i vode progresiji bolesti sa sve značajnijim smanjenjem vidne oštine i konačno do sljepoće.

Hiperglikemija dovodi do aktivacije medijatora oksidativnog stresa i drugih unutarstaničnih procesa, što rezultira endotelnom disfunkcijom. Mehanički stres, uzrokovan visokim kapilarnim tlakom kao posljedicom sistemske hipertenzije, dodatno oštećuje endotel. Periciti koji leže uz krvne žile ključna su komponenta u regulaciji kapilarne perfuzije, proliferacije endotelnih stanica, stabilizaciji žila i regulaciji protoka krvi. Oštećenje pericita hiperglikemijom dovodi do poremećaja autoregulacije protoka krvi i formiranja mikroaneurizmi.

Endotelna disfunkcija, poremećen retinalni protok krvi, zadebljana bazalna membrana i gubitak intravaskularnog volumena dovode do ishemije. Ishemija pak uzrokuje oksidativni stres, vazodilataciju i sekreciju faktora rasta i upalnih medijatora.

VEGF, koji se stvara kao odgovor na ishemiju, dalje povećava vaskularnu propusnost, uzrokuje vazodilataciju, privlači mononuklearne leukocite, uzrokuje otok endotelnih stanica, potiče rast endotelnih stanica i glije, te dovodi do patološke neovaskularizacije (Stewart MW 2012). Osim VEGF postoje i drugi faktori rasta koji sudjeluju u patofiziološkom mehanizmu nastanka retinopatije.

Sve je više dokaza da upalni mehanizmi imaju važnu ulogu u razvoju dijabetičke retinopatije. Oksidativni stres, VEGF i drugi mehanizmi dovode do oslobađanja upalnih medijatora poput IL-6, IL-8, TNF- α , TGF- β , koji uzrokuju parainflamatorni odgovor i kemotaksiju leukocita i makrofaga, aktivaciju komplementa i leukostazu. Upravo leukostaza, čini se, ima ključnu ulogu u patogenezi retinopatije. Leukociti imaju velik volumen, veliku rigidnost citoplazme, prirodnu tendenciju za adheziju na vaskularni endotel te sposobnost stvaranja toksičnih superoksida i proteolitičkih enzima. Pojačana leukostaza remeti funkciju endotela, retinalnu perfuziju, angiogenezu i vaskularnu permeabilnost. U oboljelih od dijabetesa, leukociti su abnormalni. Manje su savitljivi, reaktivniji, dovode do okluzije kapilarnog protoka, oštećenja endotela i curenja tekućine iz vaskularnog prostora (Ciulla TA 2015). Upala stimulira razaranje čvrstih spojeva između stanica što također doprinosi povećanoj permeabilnosti. Osim leukocita, ulogu u nastanku retinopatije i makularnog edema imaju i eritrociti i trombociti. Naime, hiperglikemija dovodi do povećanog protoka kroz retinalne krvne žile, povećane agregacije trombocita, smanjene savitljivosti eritrocita i povišene viskoznosti krvi. Sve to dovodi do kapilarne okluzije retinalne ishemije. Ishemija je sada stimulus za daljnju migraciju upalnih stanica, stvaranje oksidativnih radikala i stvaranje angiogenetskih faktora poput VEGF (Ehrlich R et al. 2010). Tako se stvara mehanizam pozitivne povratne sprege koji vodi progresiji bolesti.

Senilna makularna degeneracija multifaktorska je bolest. Starost, genetska predispozicija, okolišni čimbenici, oksidativni stres i upalni mehanizmi zajedničkim djelovanjem doprinose razvoju bolesti. Otkriveno je nekoliko polimorfizama na pojedinim nukleotidima na regijama za komplement H (CFH), interleukin 8 (IL-8), *toll-likereceptor 3* (TLR3), TLR4 i CX3CR1. Ti polimorfizmi kod pojedinaca odgovorni su za povećan rizik na upalni odgovor organizma i nastanak senilne makularne degeneracije. Nekoliko komponenata komplementa (C3, C5, C5b-9, CD46) pronađeni su u družama što ukazuje na njihovu ulogu u nastanku družu, glavnog obilježja suhe forme bolesti. Iako senilna makularna degeneracija nije klasična upalna bolest, upalne stanice imaju važnu ulogu u patogenezi i progresiji bolesti (Wang Y et al. 2011). Makrofazi i gigantske stanice smještaju se oko družu i otpuštaju citokine poput TNF- α i IL-1, koji induciraju dodatnu infiltraciju upalnim stanicama i angiogenezu. Osim makrofaga, mikroglialne stanice također imaju važnu ulogu u patogenezi bolesti. One se još za vrijeme embrionalnog razvoja smještaju u retinu. Nakon aktivacije ozljedom ili degeneracijom, odlaze na mjesto ozljede, fagocitiraju debris i otpuštaju citokine i kemokine, doprinoseći napredovanju upale i progresiji bolesti. Vjeruje se da i autoimuni mehanizmi imaju ulogu u formiranju družu i progresiji senilne makularne degeneracije. U oboljelih su pronađene povišene razine pojedinih retinalnih antitijela u odnosu na zdrave kontrole (Wang Y et al. 2011). Nadalje, pretpostavlja se i da neke infekcije poput *C. Pneumoniae* i CMV-a nose povećan rizik za razvoj bolesti.

Dakle, sve je više dokaza da se u podlozi makularnih bolesti nalaze upalni mehanizmi. Porastom saznanja o točnim mehanizmima, molekulama, staničnim reakcijama i međureakcijama, stvara se prilika za unaprjeđenje postojeće i razvoj nove terapije makularnih bolesti.

4.5 Principi liječenja makularnih bolesti

Iako makularne bolesti poput senilne makularne degeneracije nisu klasične upalne bolesti, upalni mehanizmi imaju značajnu ulogu u patogenezi njihovog nastajanja. Upalne stanice svojim citokinima dovode do niza oštećenja stanica, a induciranjem stvaranja VEGF-a potiču angiogenezu. VEGF, koji se stvara kao odgovor na hipoksiju i na poticaj upalnim medijatorima, stimulira angiogenezu potičući migraciju i proliferaciju endotelnih stanica. On također povećava permeabilnost vaskularnog endotela i ima proupalna svojstva-povećava adheziju leukocita i tako doprinosi započinjanju upalne kaskade i razvoju vaskulopatije.

Sprječavanje ovakvog razvoja bolesti, smanjujući upalu i blokirajući angiogenezu, nalazi se u podlozi liječenja makularnih bolesti. Tri najčešće korištene metode su primjena kortikosteroida, anti-VEGF lijekova te terapija laserom, pojedinačno ili u međusobnim kombinacijama.

4.5.1 Kortikosteroidi

Kortikosteroidi su široko primjenjivani u liječenju bolesti oka, uključujući makularni edem i angiogenezu. Imaju protuupalna, antiangiogenetska i antifibrotična svojstva, mijenjaju svojstva bazalne membrane čineći je čvršćom i nepropusnijom te tako smanjuju nastanak makularnog edema. Primjenjuju se intravitrealno, a u uporabi su tri pripravka: triamkinolon- acetamid, deksametazon i fluokinolon-acetamid.

4.5.2 Antagonisti vaskularnog endotelnog čimbenika rasta (anti- VEGF lijekovi)

Vaskularni endotelni čimbenik rasta (VEGF) veže se na specifične receptore koji se prvenstveno nalaze na endotelnim stanicama krvnih žila te potiče angiogenezu, povećava propusnost krvnih žila i narušava krvno- retinalnu barijeru. Anti- VEGF lijekovi smanjuju njegovo djelovanje. Primjenjuju se intravitrealno, a u uporabi su tri pripravka:

- *aflibercept* koji djeluje kao solubilni lažni receptor na koji se vežu VEGF i PLGF (placentarni čimbenik rasta) te na taj način smanjuje njihovu koncentraciju i vezanje na receptore na endotelnim stanicama
- *pegaptanib*, selektivni antagonist VEGF-a koji se veže na VEGF molekule u izvanstaničnom prostoru
- *ranibizumab* koji se veže na sve izoforme VEGF-a.

4.5.3 Terapija laserom: laserska fotokoagulacija i fotodinamska terapija

Osnovni princip laserske fotokoagulacije je da laserska zraka pri dodiru s mrežnicom oslobađa toplinsku energiju i dovodi do koagulacije bjelančevina, tj. stvaranja ožiljka na ciljanom mjestu. Tako se uništavaju zone hipoksije, čime se s jedne strane cirkulacija usmjerava na zdrava područja, a s druge strane se smanjuje lučenje VEGF faktora kao odgovora na ishemiju. Laserskom fotokoagulacijom se ne postiže poboljšanje vida, nego samo sprječava daljnja progresija bolesti.

U novije vrijeme upotrebljava se fotodinamska terapija (PDT) koja uzrokuje manje oštećenja nego fotokoagulacija laserom. Prije tretmana laserskom svjetlošću injicira se verteporfin koji se najviše akumulira u bogato vaskulariziranom tkivu, a u prisustvu

svjetlosti (laserska zraka) i kisika se aktivira pri čemu nastaju kisikovi radikali koji oštećuju krvožilni endotel i dovode do okluzije krvne žile. Na ovaj način uništavaju se novonastale, patološke, krvne žile.

Ova tri načina liječenja primjenjuju se samostalno ili u kombinacijama. Usporedba učinaka prikazana je u sljedećem poglavlju.

5 Kortikosteroidi

Kortikosteroidi su skupina protuupalnih lijekova. Poznato je nekoliko načina na koje djeluju, iako točni mehanizmi još uvijek nisu u potpunosti razjašnjeni: (1) kortikosteroidi induciraju sintezu lipokortina koji direktno inhibira fosfolipazu A2 i oslobađanje arahidonske kiseline, smanjujući tako stvaranje prostaglandina i leukotriena djelovanjem ciklooksigenaze (COX) i lipooksigenaze (LPO); (2) kortikosteroidi inhibiraju oslobađanje proupalnih citokina (IL-1, IL-3, TNF- α); (3) kortikosteroidi inhibiraju migraciju i aktivaciju upalnih stanica uključujući makrofage, monocite i leukocite; (4) kortikosteroidi smanjuju nakupljanje ELAM-1 mRNA (*endothelial leukocyte adhesion molecule-1*) u stanicama stimuliranim endotoksinima ili IL-1; (5) kortikosteroidi smanjuju broj i veličinu mikroglialnih stanica; (6) kortikosteroidi potiskuju ekspresiju ICAM-1, HLA-I i HLA-II na endotelnim stanicama, što dovodi do smanjene adhezije i migracije upalnih stanica. Osim protuupalnih svojstava, kortikosteroidi direktno i indirektno smanjuju propusnost krvnih žila i vanjske krvno-retinalne barijere, inhibiraju aktivaciju matriks metaloproteinaze i VEGF-a. Kako VEGF i upalne stanice blisko surađuju, inhibicija VEGF-a podupire protuupalno djelovanje kortikosteroida (Wang Y et al. 2011).

Upravo su potiskivanje upalnih čimbenika i smanjivanje propusnosti krvnih žila glavni ciljevi u liječenju makularnog edema-posljedice brojnih makularnih bolesti i glavnog uzroka smanjenja vidne oštrine.

5.1 Primjena kortikosteroida u oftalmologiji

Kortikosteroidi se u oftalmologiji primjenjuju na dva načina: *topički*, u obliku kapi, gela ili masti, te *intravitrealno* injekcijama ili postavljanjem implantata. Prvi način povoljan je za liječenje oboljenja prednjeg dijela oka (transkornealna apsorpcija), dok se tim načinom ne može postići zadovoljavajuća koncentracija lijeka u stražnjem dijelu oka. Upravo se na ovaj drugi način, intravitrealnom primjenom, tj. aplikacijom lijeka u staklovinu, uspješno postići djelovanje lijeka na strukture stražnjeg dijela oka. Međutim, potonji način mora provoditi oftalmolog s iskustvom, u strogo aseptičkim uvjetima. Nekoliko dana nakon postupka potrebno je primjenjivati topičke antibiotike širokog spektra te detaljno pratiti pacijente zbog mogućeg nastanka komplikacija (povišeni intraokularni tlak, endoftlamitis).

Oftalmičke se injekcije najčešće uvode kroz *pars plana corporis ciliaris*. Komplikacije pri

takvom načinu primjene lijeka relativno su česte, a uključuju infekcije, bol u oku, povećan intraokularni tlak, krvarenja, ablaciju retine. Uglavnom su posljedica invazivnog načina primjene lijeka, a manje učinka samog lijeka. Oftalmički implantati u staklasto tijelo umeću se sklerotomijom ili injiciranjem kroz posebne sonde, a mogu biti biorazgradivi i nebiorazgradivi. Prednosti oftalmičkih implantata u odnosu na druge načine primjene lijekova su: postizanje konstantne terapijske koncentracije lijeka izravno na mjestu njegovog učinka i zaobilaznje barijera stražnjeg dijela oka. U slučaju neočekivanog štetnog učinka lijeka u oku implantati s uklopljenim lijekom mogu se relativno brzo ukloniti. (Pepić I et al. 2012)

5.2 Pripravci

Tablica 2. Topički i intravitrealni pripravci kortikosteroida

KORTIKOSTEROIDI- topička primjena			
GENERIČKO IME	ZAŠTIĆENO IME	FARMACEUTSKI OBLIK	DJELATNA TVAR
deksametazon	Maxidex	kapi za oko, suspenzija, mast	deksametazon 0,1%
fluorometolon	Efflumidex Liquifilm	kapi za oko, suspenzija	fluorometolon 0,1%
prednizolon	Pred Mild Pred Forte Omnipred	kapi za oko, suspenzija	prednizolon- acetat 0,12% ili 1%
rimeksolon	Vexol	kapi za oko, suspenzija	rimeksolon 1%
KORTIKOSTEROIDI- intravitrealna primjena			
deksametazon	Ozurdex	intravitrealni implantat	0,7 mg deksametazona
triamcinolon	Kenalog Triesence Trivaris	suspenzija za injekciju	triamcinolon- acetamid 40 mg/ml ili 80 mg/ml
fluocinolon	Retisert Iluvien	intravitrealni implantat	fluocinolon- acetamid 0.59 mg ili 250 µg

Modificirano prema: (Bušić M et al. 2013)

5.3 Indikacije i kontraindikacije

Indikacije za topičku primjenu kortikosteroida su: upalna i alergijska stanja prednjeg segmenta oka (prednji uveitis, ciklitis, iritis, površinski punktatni keratitis, alergijski i vernalni konjunktivitis), kemijske, mehaničke i fizičke ozljede rožnice, sprječavanje i liječenje poslijeoperacijskih upala te uveitis. U tablici 3. prikazane su indikacije i način primjene topičkih pripravaka kortikosteroida, a u tablici 4. intravitrealnih pripravaka.

Tablica 3. Indikacije i način primjene topičkih pripravaka kortikosteroida

LIJEK	INDIKACIJA	NAČIN PRIMJENE
deksametazon	upalna i alergijska stanja prednjeg segmenta oka	1 kap/ 4 x dn
	kemijske, mehaničke, fizičke ozljede rožnice sprječavanje i liječenje poslijeoperacijskih upala	1-1,5 cm masti u donju konjunktivalnu vrećicu 1-4 x dn
fluorometolon	upalna i alergijska stanja prednjeg segmenta oka	1 kap/2-4 x dn
prednizolon	upalna i alergijska stanja prednjeg segmenta oka	1-2 kapi/2-4 x dn
	kemijske, mehaničke, fizičke ozljede rožnice	
rimeksolon	sprječavanje i liječenje poslijeoperacijskih upala	1 kap/4 x dn (od 24h nakon operacije pa tijekom 2 tjedna)
	upalna i alergijska stanja prednjeg segmenta oka	1 kap/4 x dn (max 4 tjedna)
	liječenje uveitisa	1 kap/4 x tijekom 7 dana

Izvor: (Bušić M et al. 2013)

Tablica 4. Indikacije i način primjene intravitrealnih pripravaka kortikosteroida

LIJEK	INDIKACIJA	NAČIN PRIMJENE
deksametazon	liječenje makularnog edema nakon okluzije središnje mrežnične vene ili njezinog ogranka	jedan implantat s 0,7 mg deksametazona intravitrealno
	liječenje neinfektivnog stražnjeg uveitisa	
	dijabetički makularni edem	
triamcinolon	liječenje uveitisa, okularnih upalnih stanja sa slabim odgovorom na topičke kortikosteroide, simpatičke oftalmije	4 mg intravitrealno
	vizualizacija tijekom vitrektomije	1-4 mg intravitrealno
fluocinolon	liječenje neinfektivnog uveitisa	implantat s 0.59 mg intravitrealno
	kronični DME refraktor na drugo liječenje	implantat s 0.19 mg intravitrealno

Modificirano prema: (Bušić M et al. 2013)

Kontraindikacije za primjenu kortikosteroida su preosjetljivost na bilo koji sastojak lijeka te postojanje infekcije (virusne infekcije spojnice i rožnice, herpes simpleks keratitis, gljivične infekcije oka ili periokularnih struktura, tuberkuloza oka, akutna neliječena gnojna infekcija oka). Za intravitrealne implantate to su još i uznapredovali glaukom otporan na medikamentno liječenje, afakija s rupturom stražnje lećne kapsule, pseudofakija s intraokularnom lećom u prednjoj očnoj sobici i rupturom stražnje lećne kapsule i druge ozljede i dislokacije leće.

5.4 Mjere opreza

Iako široko primjenjivani zbog brojnih povoljnih učinaka, kortikosteroidi mogu imati i niz neželjenih efekata. Zbog slabljena imunskog odgovora (imunosupresivno djelovanje) mikroorganizmi, koji su i normalno prisutni u oku, postaju patogeni pa je jedan od neželjenih učinaka kortikosteroida povećana učestalost sekundarnih infekcija oka, koje zbog slabe obrane organizma mogu ostati prikrivene. Kortikosteroidi djeluju i na stvaranje ožiljka pa mogu usporiti ili odgoditi cijeljenje rane. Njihova dugotrajna i učestala primjena može uzrokovati povišenje intraokularnog tlaka i nastanak glaukoma te razvoj stražnje supkapsularne katarakte. Intravitrealne injekcije povezane su s endoftalmitisom, povišenim intraokularnim tlakom i odignućem mrežnice. Nakon intravitrealne primjene lijeka moguće je privremeno zamućenje vida. U bolesnika koji uzimaju antikoagulantne ili antitrombocitne lijekove povećana je učestalost hemoragičnih nuspojava (najčešće hiposfagma). Istodobna primjena u oba oka se ne preporučuje. (Bušić M et al. 2013)

5.5 Nuspojave

Tablica 5. Nuspojave topičkih i intravitrealnih pripravaka kortikosteroida

TOPIČKI PRIPRAVCI	INTRAVITREALNI PRIPRAVCI
nelagodan osjećaj u oku, povišen intraokularni tlak, bol u oku, osjećaj prisutnosti stranog tijela, zamućen vid, edem i hiperemija konjunktive, fotofobija, suho oko, svrbež, edem rožnice, erozije rožnice	hiposfagma, katarakta, povišen intraokularni tlak, ablacija staklovine, bol u oku, fotopsija, glaukom, hemoftalmus, hiperemija i edem konjunktive, smetnje vida, stanice u prednjoj očnoj sobici, glavobolja

5.6 Intravitrealni pripravci u liječenju makularnih bolesti

Za bolesti koje zahvaćaju stražnji segment oka, topički pripravci ograničene su koristi jer na potrebnom mjestu djelovanja rijetko dosežu terapijske koncentracije. S druge strane, sistemski lijekovi također otežano prodiru u oko zbog postojanja unutarnje i vanjske krvno-retinalne barijere, a nuspojave su izraženije nego kod topičkih pripravaka. Stoga su se razvili intravitrealni pripravci koji postižu dobar terapijski učinak, a zanemaruju sistemске nuspojave. Intravitrealne injekcije već su u širokoj uporabi, a u zadnje vrijeme

koriste se i intravitrealni implantati koji osiguravaju prolongirano djelovanje i konstantne koncentracije lijeka uz izbjegnute komplikacije koje prate ponavljano davanje injekcija. Nekoliko je pripravaka danas dostupno za intravitrealnu primjenu, a razlikuju se po svojim biološkim svojstvima i dužini djelovanja (tablica 6.)

Tablica 6. Intravitrealni pripravci kortikosteroida za liječenje DME

LIJEK	DOZA	BIOLOŠKA SVOJSTVA	NAČIN PRIMJENE	DUŽINA DJELOVANJA
Triamcinolon acetonid	1 mg ili 4 mg	biorazgradiv	intravitrealna injekcija	2-4 mjeseca (ovisno o dozi)
Fluocinolon acetonid (Retisert®)	0.59 mg	nebiorazgradiv	implantat	3 godine
Fluocinolon acetonid (Iluvien®)	250 µg (0.2 ili 0.5 µg/dan)	nebiorazgradiv	implantat	3 godine
Deksametazon (Ozurdex)	0.7 mg	biorazgradiv	implantat	4-6 mjeseci

Izvor: <http://www.karger.com/Article/FullText/362764#ref56> dana 29.4.2015.

Intravitrealni steroidi stabiliziraju vidnu oštrinu i reduciraju makularni edem, ali povezani su s čestim nuspojavama. Najčešća nuspojava (uočena kod svih pripravaka) je povišenje intraokularnog tlaka i nastanak/ progresija katarakte. Zbog toga se koriste tek kod refraktornog i perzistentnog makularnog edema. Tri su lijeka u primjeni: triamcinolon acetonid, fluocinolon acetond i deksametazon. Fluocinolon i deksametazon se primjenjuju kao implantati s kontinuiranim otpuštanjem lijeka, što smanjuje primjenu intravitrealnih injekcija i prateće komplikacije.

5.6.1 Triamcinolon acetonid

Intravitrealni pripravci triamcionolon acetonida (IVTA) (Trivaris, Triesence, Kenalog) dostupni su u suspenzijama za injekciju. Glavni nedostatak lijeka je njegovo relativno kratko djelovanje (2-4 mjeseca) i potreba za ponavljanjem injekcija, što povećava rizik za komplikacijama.

Prvi put je lijek primijenjen za liječenje senilne makularne degeneracije, a nekoliko godina kasnije i za liječenje DME. Proveden je cijeli niz istraživanja u kojima se uspoređuju različite strategije primjene triamcinolona. Uočeno je da IVTA u bolesnika sa senilnom makularnom degeneracijom dovodi do poboljšanja vidne oštrine, ali je taj učinak privremen (1-6 mjeseci ovisno o primijenjenoj dozi od 4 mg ili 25 mg) (Danis RP et al. 2000), (Jonas JB 2007). U drugom istraživanju uspoređivan je učinak primjene fotodinamske terapije same ili u kombinaciji IVTA (12mg). Uočeno je da kombinirana terapija održava vidnu oštrinu stabilnom te smanjuje učestalost primjene liječenja (broj tretmana u grupi PDT+ TA je 1.13, a u grupi PDT 3.6 u 3 mjeseca) (Chaudhary V et al. 2007). Međutim, potrebna su daljnja istraživanja koja će utvrditi efikasnost i sigurnost takve kombinirane terapije.

Prema jednom istraživanju postoji bifazičan biološki odgovor na primjenu TA karakteriziran brzim porastom efikasnosti s primjenom druge injekcije TA, maksimumom djelovanja s trećom injekcijom i postepenim padom efikasnosti nakon toga (Schaal S et al. 2008). Kombiniranom terapijom se taj pad nastoji ublažiti. Istražuje se tzv. trojna terapija, kombinacija PDT, bevacizumaba (anti-VEFGF) i triamkinolona. Uočena su značajna poboljšanja vidne oštrine pri takvom liječenju, pa je trojna terapija obećavajuća opcija u liječenju neovaskularne senilne makularne degeneracije (Yip PP et al. 2009).

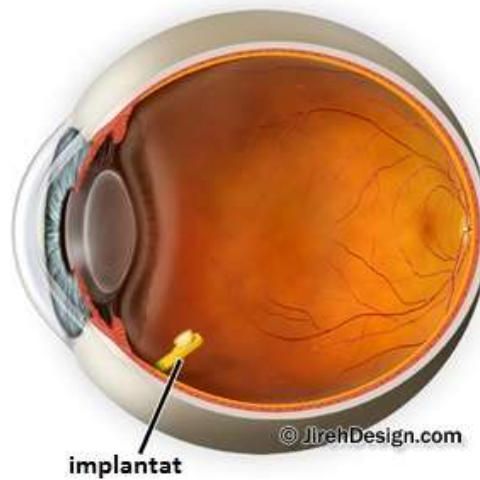
Zaključno, u liječenju senilne makularne degeneracije triamcinolon acetonid se ne preporuča kao monoterapija, nego kao kombinirana terapija s PDT i/ ili anti-VEGF. (Wang Y et al. 2011)

U liječenju dijabetičke retinopatije ranija istraživanja su pokazala poboljšanje vidne oštrine u pacijenata koji su liječeni IVTA-om, sugerirajući njihovu primjenu u pomno odabranih pacijenata s oštećenjem vida uzrokovanim uznapredovalim DME, rezistentnim na drugu terapiju. Kasnije istraživanje provedeno pri DRCC (Diabetic Retinopathy Clinical Research Network) uspoređivalo je primjenu IVTA s laserskom fotokoagulacijom, standardnom metodom liječenja DME. Iako su početni rezultati ukazivali na prednosti primjene IVTA, krajnji rezultati nakon trogodišnjeg praćenja pokazali su da nema dugotrajnih prednosti primjene IVTA u usporedbi s primjenom laserske fotokoagulacije. Dapače, grupa koja je liječena samo fotokoagulacijom pokazala je poboljšanje vidne oštrine (+5 slova), dok grupa liječena triamkinolonom nije pokazala nikakve promjene (+0 slova). Nadalje, istraživanje je pokazalo da IVTA grupa ima značajan porast intraokularnog tlaka i nastanka katarakti, ali da imaju manji rizik za daljnji napredak

dijabetičke retinopatije u usporedbi s grupom liječenom fotokoagulacijom. Međutim, autori tog istraživanja nisu preporučili primjenu ITVA za redukciju ili usporavanje progresije dijabetičke retinopatije (Diabetic Retinopathy Clinical Research Network, 2009), (Bressler NM et al. 2009).

U drugom istraživanju provedenom od DRCR promatrano je djelovanje dva intravitrealna pripravka, triamcinolon acetonida (kortikosteroid) i ranibizumaba (anti-VEGF), u liječenju dijabetičkog makularnog edema. Korišteni su u kombinaciji s laserskom fotokoagulacijom te uspoređeni s djelovanjem fotokoagulacije kao monoterapije. Nakon dvogodišnjeg praćenja uočeni su bolji rezultati u grupi koja je primila intravitrealno ranibizumab (IVR) plus promptno (+3.7 slova) ili odgođeno (+5.8 slova) lasersku fotokoagulaciju, u usporedbi s grupom koja je dobila IVTA s fotokoagulacijom (-1.5 slova) ili fotokoagulaciju samu. Taj lošiji rezultat kombinirane terapije IVTA i fotokoagulacije može se pripisati katarakti koja nastaje kao nuspojava liječenja steroidima. Kod ljudi s umjetnom lećom takva kombinirana terapija daje bolje rezultate od monoterapije laserom i podjednako je dobra kao terapija IVR i laserom. No, kod svih pacijenata liječenih steroidima dolazi do porasta intraokularnog tlaka, pa se njihova primjena sugerira kao alternativa kod pomno odabranih pacijenata s perzistentnim ili refraktornim edemom, osobito kod onih s ugrađenom umjetnom lećom (Diabetic Retinopathy Clinical Research Network, 2010), (Diabetic Retinopathy Clinical Research Network, 2011).

5.6.2 Fluocinolon acetonid



Slika 11. Intravitrealni implantat

Izvor: <http://maculacenter.com/eye-news-tampa-bay/retisert-implant-for-uveitis> dana 3.5.2015.

Fluocinolon acetonid (FA) potentan je, solubilan i lipofilan lijek, spravljen u dva nebiorazgradiva pripravka za intravitrealnu uporabu, Retisert® (0.59 mg) i Iluvien® (250 µg). Implantati kontinuirano otpuštaju male doze lijeka (Retisert 0.3-0.4 µg/dan; Iluvien 0.2 ili 0.5 µg/dan) i do 3 godine nakon ugradnje.

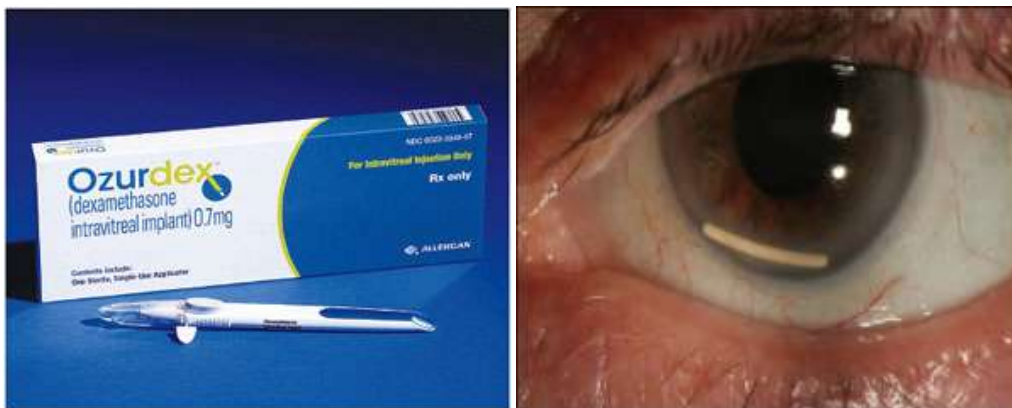FA u dozi od 0.59 mg bio je prvi korišteni intravitrealni steroid. Godine 2005. odobren je od strane FDA (Food and Drug Administration) za liječenje neinfekcijskog uveitisa (Ciulla TA 2015). Implantat se u oko uvodi kroz 3,5 mm veliku inciziju na pars plana cilijarnog tijela. U provedenim istraživanjima ispitivana je efikasnost i sigurnost ovakve primjene u liječenju neinfekcijskog uveitisa te je uspoređen sa standardnom terapijom. Nakon trogodišnjeg praćenja uočeno je da FA daje jednako dobre rezultate, ali da je praćen dvjema ozbiljnim nuspojavama, porastom intraokularnog tlaka i kataraktom, koje često zahtijevaju kirurško liječenje (Jaffe GJ et al. 2006).

Nedavno je provedeno veliko randomizirano kliničko istraživanje o uporabi Retiserta u liječenju perzistentnog i rekurentnog DME. Nakon četverogodišnjeg praćenja uočeno je da FA daje bolje rezultate od standardnog liječenja laserskom fotokoagulacijom, ali je praćen nuspojavama (91% pacijenata razvilo je kataraktu i zahtijevalo operaciju, a 33.8% pacijenata je zahtijevalo kirurško liječenje povišenog intraokularnog tlaka). Unatoč tome, autori preporučuju IVFA implantat kao moguću opciju u liječenju rekurentnog i perzistentnog DME (Campochiaro PA et al. 2010).

Iluvien® je manji cilindrični implantat koji se uvodi kroz injekcijsku iglu i dnevno otpušta 0.2 ili 0.5 µg lijeka. Nedavno je provedena FAME studija (Fluorocinolone Acetonide for Diabetic Macular Edema) u kojoj je nakon trogodišnjeg praćenja uočeno da poboljšanje vidne oštine više od 15 slova postiže 28.7% pacijenata koji su primali niske doze FA (0.2 µg), 27.8% pacijenata na višim dozama FA (0.5 µg) i 18.9% pacijenata na placebo (pacijenti su prije istraživanja primili ≥ 1 laserski tretman). Dodatno je istraženo i utječe li duljina trajanja DME na odgovor na terapiju, te je uočeno da osobe koje DME imaju tri ili više godina bolje odgovaraju na liječenje steroidnim implantatima. No, nuspojave su česte, gotovo svi pacijenti dobili su kataraktu i zahtijevali operacijsko liječenje, a do 8.1% pacijenata je trebalo kirurško liječenje glaukoma (nuspojave rjeđe kod nižih doza lijeka), (Campochiaro PA et al. 2012), (Lowder C et al. 2011).

Unatoč nuspojavama, u rujnu 2014. godine FDA je odobrila uporabu FA implantata s 0.19 mg fluokinolona u pacijenata s kroničnim DME refraktornim na drugo liječenje (Ciulla TA 2015).

5.6.3 Deksametazon



Slika 12. Implantat deksametazona; aplikator (lijevo) i smještaj u oku (desno)

Izvor: http://www.allergan.com/products/eye_care/ozurdex.htm i

<http://archophth.iamanetwork.com/article.aspx?articleid=1668220> dana 3.5.2015.

Deksametazon (DEX) se u biorazgradivim intravitrealnim implantatima nalazi u dozi od 0.7 mg, u oko se uvodi kroz injekcijsku iglu i dizajniran je tako da kontinuirano otpušta malu dozu lijeka. Prvi put je korišten u kombinaciji s antibiotikom za liječenje bakterijskog endoftalmitisa, a danas je odobren za liječenje makularnog edema pri okluziji retinalne vene (Haller JA et al. 2009) i kroničnog neinfekcijskog srednjeg i stražnjeg uveitisa (Haller

JA et al. 2010). Nakon niza istraživanja (MEAD studije) o efikasnosti i sigurnosti primjene u liječenju DME, dokazano je da DEX postiže dobre rezultate u liječenju (poboljšanje od \geq 15 slova postiglo je 22.2% pacijenata s DEX implantatom od 0.7 mg, 18.4% pacijenata s DEX implantatom od 0.35 mg i 12% pacijenata na placebo), a bez ozbiljnih nuspojava (povišenja intraokularnog tlaka rijetko je bilo potrebno liječiti, a nije bilo dokaza o sistemnim neželjenim efektima ili tromboembolijskim incidentima nakon ponavljanih tretmana).

U tzv. CHAMPLAIN studiji evaluiran je i učinak DEX implantata kod vitrektomiziranih pacijenata; oni pokazuju značajno poboljšanje vidne oštine i smanjenje vaskularne permeabilnosti, a dobar učinak mogao bi se pripisati boljoj „dostupnosti“ lijeka u odnosu na nevitrektomizirane pacijente.

U rujnu 2014. godine FDA je odobrila primjenu deksametazona za liječenje DME, a lijek je osobito pogodan za pacijente koji su loše odgovorili na prethodnu terapiju, pogotovo oni s ugrađenom umjetnom lećom te vitrektomizirani (Ciulla TA 2015).

5.6.4 Komplikacije intravitrealne primjene kortikosteroida

Komplikacije možemo podijeliti u dvije grupe: komplikacije koje nastaju zbog načina primjene lijeka (intravitrealna injekcija) i one koje nastaju zbog djelovanja samog lijeka. U prvu skupinu ubrajaju se endoftalmitis i ablacija retine, a u drugu katarakta i povišenje intraokularnog tlaka.

Iako su prijavljeni sporadični slučajevi infekcijskog endoftalmitisa, on u istraživanjima koje su proveli DRICR Intravitreal Steroid i SCORE nije dokazan. Radi se, dakle, o neinfekcijskom endoftalmitisu ili „pseudoendoftalmitisu“ koji se liječi topičkim kortikosteroidima. U slučajevima kada nije jasno radi li se o infekcijskom ili pseudoendoftalmitisu, rabe se intravitrealne injekcije antibiotika.

(<http://eyetubeod.com/2010/02/intraocular-steroids-for-cystoid-macular-edema#stash.14Du7IHT.dpuf> dana 30.4.2015.)

Povišenje intraokularnog tlaka javlja se kod svih intravitrealnih steroidnih pripravaka. Istraživanja su pokazala da je prevalencija veća kod pacijenata s FA implantatima nego s DEX implantatima. Čini se da pojava glaukoma u obitelji čini rizični faktor za razvoj okularne hipertenzije nakon aplikacije steroida. Liječenje je uglavnom medikamentozno; trabekulotomija je potrebna tek kod manjeg broja pacijenata.

Prema FAME i MEAD studiji kataraktu razvija većina pacijenata, s tim da je ona nešto češća kod pacijenata s FA implantatima nego s DEX implantatima (88.7% pacijenata na

visokim dozama FA i 81.7% na niskim dozama FA u odnosu na kontrolu s 50.7% oboljelih, te 67.9% s DEX implantatom od 0.7 mg i 64.1% s DEX implantatom od 0.35 mg u odnosu na kontrolu s 20.4% oboljelih) (Ciulla TA 2015).

5.7 Budućnost primjene kortikosteroida

Intravitrealna primjena kortikosteroida smanjuje njihove sistemske nuspojave. Kontinuirano otpuštanje malih doza lijeka iz DEX ili FA implantata smanjit će čestu uporabu intravitrealnih injekcija i moguće troškove vezane uz primjenu takvog načina liječenja (npr. intravitrealna anti-VEGF terapija). Nadalje, duljina njihovog trajanja pogoduje primjeni kombinirane terapije. Pacijenti mogu primiti implantate kao osnovnu terapiju na koju se dodaje liječenje anti-VEGF pripravcima ili laserom. Lijekovi tako djeluju sinergistički - laser uništava hipoksična područja, kortikosteroidi smanjuju upalu, a anti-VEGF lijekovi sprječavaju učinak VEGF-a na retinu i vaskularne strukture.

Kortikosteroidi su danas odobreni za liječenje makularnog edema nakon okluzije središnje mrežnične vene ili njezinog ogranka, liječenje neinfektivnog srednjeg i stražnjeg uveitisa, okularnih upalnih stanja sa slabim odgovorom na topičke kortikosteroide, simpatičke oftalmije te za vizualizaciju tijekom vitrektomije.

Provedena su brojna istraživanja o učinkovitosti njihove primjene u liječenju senilne makularne degeneracije i dijabetičke retinopatije, dva česta uzroka značajnog smanjenja vidne oštine kod odraslih.

U liječenju senilne makularne degeneracije kortikosteroidi (triamcinolon acetonid) se ne preporučaju kao monoterapija, nego kao kombinirana terapija s PDT i/ ili anti-VEGF.

U liječenju centralnog DME zasad su prva linija terapije anti-VEGF lijekovi, ali razvoj implantata s kontinuiranim otpuštanjem deksametazona ili fluocinolona mogao bi smanjiti njihovu uporabu. Zbog dužeg djelovanja oni smanjuju potrebu za učestalim injekcijama, a time i rizik za nastanak komplikacija, ali i troškove koje nosi intravitrealna anti-VEGF terapija. Još uvijek ne postoje randomizirane prospektivne kliničke studije koje uspoređuju kontinuiranu primjenu kortikosteroida s anti-VEGF lijekovima, ali DEX i FA implantati mogli bi postati rana terapija za pseudofakične pacijente.

Za tzv. necentralni DME, lasersko liječenje ostaje prva linija liječenja, s obzirom da nosi minimalne rizike u usporedbi s rizicima, neugodom i cijenom intravitrealnih pripravaka. DEX i FA implantati mogli bi biti posebno korisni za centralni DME kod vitrektomiziranih pacijenata, s obzirom da anti-VEGF lijekovi imaju kraće djelovanje i vjerojatno manju efikasnost u tom slučaju.

Za centralni DME koji perzistira unatoč periodičnoj anti-VEGF terapiji, dugotrajni kortikosteroidni implantati, osobito FA implantat, olakšava kombiniranu terapiju. U budućnosti, pacijenti bi mogli primiti implantat kao osnovnu terapiju na koju se dodaju laser ili anti-VEGF kao kombinirano liječenje. U istraživanjima je uočeno da FA implantati daju značajno bolje rezultate kod pacijenata koji DME imaju dulje od 3 godine. Pretpostavlja se da je uzrok tome to što je rani DME uglavnom pokrenut djelovanjem VEGF, dok je u kroničnoj fazi ključno djelovanje upalnih stanica i njihovih citokina (Cunha-Vaz J et al. 2014).

Zaključno, primjena kortikosteroida u liječenju dijabetičkog makularnog edema sugerira se kao alternativa kod pomno odabranih pacijenata s perzistentnim ili refraktornim edemom, osobito kod onih s ugrađenom umjetnom lećom i vitrektomiziranih (u rujnu 2014. odobrena je primjena FA i DEX implantata za te indikacije) (Ciulla TA 2015).

6 Zahvale

Zahvaljujem svojem mentoru, doc.dr.sc. Tomislavu Jukiću, dr.med. što mi je pomogao u izradi ovog diplomskog rada.

7 Literatura:

1. Bandello, F., Preziosa, C., Querques, G., & Lattanzio, R. (September 2014). Update of Intravitreal Steroids for the Treatment of Diabetic Macular Edema. *Ophthalmic Research*, 52(2), 89-96.
2. Bressler NM, E. A. (2009). Exploratory analysis of diabetic retinopathy progression through 3 years in a randomized clinical trial that compares intravitreal triamcinolone acetonide with focal/grid photocoagulation. *Archives of ophthalmology*, 127, 1566-1571.
3. Bušić, M., Kuzmanović Elabjer, B., & Bosnar, D. (2012). *Seminaria ophthalmologica*. Osijek: Cerovski d.o.o.
4. Bušić, M., Plavljančić, Đ., Mikačić, I., Kuzmanović Elabjer, B., & Bosnar, D. (2013). *Pharmacotherapia ophthalmologica*. Osijek- Zagreb: Cerovski d.o.o.
5. Campochiaro PA, B. D. (2012). Sustained delivery fluocinolone acetonide vitreous inserts provide benefit for at least 3 years in patients with diabetic macular edema. *Ophthalmology*, 119, 2125-2132.
6. Campochiaro PA, H. G. (2010). Sustained ocular delivery of fluocinolone acetonide by an intravitreal insert. *Ophthalmology*, 117, 1393-1399.
7. Cerovski, B., Juratovac, Z., Juri, J., Kalauz, M., Katušić, D., Kordić, R., . . . Vukojević, N. (2012). *Oftalmologija- udžbenik za studente medicine*. Zagreb: Stega tisak d.o.o.
8. Chaudhary, V., Mao, A., Hooper, P. L., & Sheidow, T. G. (2007). Triamcinolone acetonide as adjunctive treatment to verteporfin in neovascular age-related macular degeneration: a prospective randomized trial. *Ophthalmology*, 114, 2183-2189.
9. Ciulla, T. A. (5. February 2015). Corticosteroids for Diabetic Macular Edema. *Review of Ophthalmology*. Dohvaćeno iz http://www.reviewofophthalmology.com/content/d/retinal_insider/i/3164/c/52896/
10. Cunha-Vaz, J., Ashton, P., Iezzi, R., Campochiaro, P., Dugel, P. U., Holz, F. G., . . . Danis, R. P. (2014). Sustained delivery fluocinolone acetonide vitreous implants: Long-term benefit in patients with chronic diabetic macular edema. *Ophthalmology*, 121(10), 1892-1903.
11. Danis, R. P., Ciulla, T. A., Pratt, L. M., & Anliker, W. (2000). Intravitreal triamcinolone acetonide in exudative age-related macular degeneration. *Retina*, 20, 244-250.
12. Diabetic Retinopathy Clinical Research Network. (2009). Three-year follow-up of a randomized clinical trial comparing focal/grid laser photocoagulation and intravitreal triamcinolone for diabetic macular edema. *Archives of ophthalmology*, 127, 245-251.
13. Diabetic Retinopathy Clinical Research Network. (2010). Randomized trial evaluating ranibizumab plus prompt or deferred laser or triamcinolone plus prompt laser for diabetic macular edema. *Ophthalmology*, 117, 1064-1077.

14. Diabetic Retinopathy Clinical Research Network. (2011). Expanded 2-year follow-up of ranibizumab plus prompt or deferred laser or triamcinolone plus prompt laser for diabetic macular edema. *Ophthalmology*, *118*, 609-614.
15. Ehrlich, R., Harris, A., Ciulla, T. A., Kheradiya, N., Winston, D. M., & Wirostko, B. (May 2010). Diabetic macular oedema: physical, physiological and molecular factors contribute to this pathological process. *Acta Ophthalmologica*, *88*(3), 279-291.
16. Haller JA, B. F. (2010). Randomized, sham-controlled trial of dexamethasone intravitreal implant in patients with macular edema due to retinal vein occlusion. *Ophthalmology*, *117*, 1134-1146.
17. Haller JA, D. P. (2009). Evaluation of safety and performance of an applicator for a novel intravitreal dexamethasone drug delivery system for the treatment of macular edema. *Retina*, *29*, 46-51.
18. Jaffe, G. J., Martin, D., Callanan, D., Pearson, P. A., Levy, B., & Comstock, T. (2006). Fluocinolone acetonide implant (retisert) for noninfectious posterior uveitis. Thirty-four-week results of a multicenter randomized clinical study. *Ophthalmology*, *113*(6), 1020–1027.
19. Jonas, J. B., Spandau, U. H., Kampeter, B. A., & Harder, B. (2007). Follow-up after intravitreal triamcinolone acetonide for exudative age-related macular degeneration. *Eye (Lond)*, *21*, 387-394.
20. Lowder C, B. R. (2011). Dexamethasone intravitreal implant for noninfectious intermediate or posterior uveitis. *Archives of ophthalmology*, *129*, 545-553.
21. Pepić, I., Hafner, A., Lovrić, J., & Filipović- Grčić, J. (4 2012). Stražnji dio oka- bolesti, barijere, terapijski sustavi. *Farmaceutski glasnik*, 255-257.
22. Safi, S. Z., Qvist, R., Kumar, S., Batumalaie, K., & Ismail, I. S. (2014). Molecular Mechanisms of Diabetic Retinopathy, General Preventive Strategies, and Novel Therapeutic Targets. *BioMed Research International*. doi:10.1155/2014/801269
23. Schaal, S., Kaplan, H. J., & Tezel, T. H. (2008). Is there tachyphylaxis to intravitreal anti-vascular endothelial growth factor pharmacotherapy in age- related macular degeneration? *Ophthalmology*, *115*, 2199-2205.
24. Stewart, M. W. (August 2012). Corticosteroid Use for Diabetic Macular Edema: Old Fad or New Trend? *Current Diabetes Reports*, *12*(4), 364-375.
25. Wang, Y., Wang, V. M., & Chan, C.-C. (February 2011). The role of anti-inflammatory agents in age-related macular degeneration (AMD) treatment. *Eye*, *25*(2), 127-139.
26. Yip, P. P., Woo, C. F., Tang, H. H., & Ho, C. K. (2009). Triple therapy for neovascular age-related macular degeneration using single- session photodynamic therapy combined with intravitreal bevacizumab and triamcinolone. *The British journal of ophthalmology*, *93*, 754-758.

27. Dohvaćeno iz <http://eyetubeod.com/2010/02/intraocular-steroids-for-cystoid-macular-edema#stash.14Du7IHT.dpuf> dana 30.4.2015.
28. *Slika 1. Anatomija oka. Poprečni presjek.* Dohvaćeno iz <http://galleryhip.com/macula.html> dana 24.3.2015.
29. *Slika 2. Slojevi i stanice mrežnice; shematski prikaz slojeva mrežnice.* Dohvaćeno iz http://journals.cambridge.org/fulltext_content/ERM/ERM6_15/S1462399404008129sup006.htm dana 23.3.2015
30. *Slika 3. Topografija makule. Foveolarna depresija nema stanica drugog ni trećeg neurona vidnog puta.* Dohvaćeno iz <http://ocunet.de/patienten/amd.html> dana 24.3.2015.
31. *Slika 4. Oftalmoskopski izgled zdrave očne pozadine lijevog oka.* Dohvaćeno iz <http://www.southcoasteye.com/whatsnew.html> dana 24.3.2015.
32. *Slika 5. Senilna makularna degeneracija, suha forma.* Dohvaćeno iz a) http://en.wikipedia.org/wiki/Macular_degeneration dana 30.3.2015. i b) <http://www.westerneye.com.au/conditions-procedures/macular-degeneration-amd> dana 1.4.2015.
33. *Slika 6. Senilna makularna degeneracija, vlažna forma.* Dohvaćeno iz [:http://www.mivision.com.au/new-data-from-us-amd-clinical-use](http://www.mivision.com.au/new-data-from-us-amd-clinical-use) dana 1.4.2015.
34. *Slika 7. Neoproliferativna dijabetička retinopatija.* Dohvaćeno iz <http://www.visioncareeducation.com/article.aspx?article=102174&a=ebi> <http://www.mrcophth.com/guidelinesindiabeticretinopathymanagement/diabeticretinopathyatlas.html> dana 8.4.2015.
35. *Slika 8. Proliferativna dijabetička retinopatija.* Dohvaćeno iz <http://retinagallery.com/displayimage.php?pid=5011> i <http://flylib.com/books/en/3.283.1.11/1/> dana 8.4.2015.
36. *Slika 9. Cistoidni makularni edem.* Dohvaćeno iz http://retinagallery.com/displayimage.php?album=search&cat=0&pid=386#top_display_media i <http://www.optimed.co.nz/index.php/products/equipment/oct/107-soct-copernicus-5-micron-device> dana 9.4.2015.
37. *Slika 10. Okluzija supratemporalnog ogranka središnje retinalne vene i okluzija centralne vene.* Dohvaćeno iz <http://www.retinareference.com/diseases/04bbce4a7cde0bb2/images/04bbce4a7c/>
38. *Slika 11. Intravitrealni implantat.* Dohvaćeno iz <http://maculacenter.com/eye-news-tampa-bay/retisert-implant-for-uveitis> dana 3.5.2015.
39. *Slika 12. Implantat deksametazona; aplikator i smještaj u oku.* Dohvaćeno iz http://www.allergan.com/products/eye_care/ozurdex.htm i
40. *Tablica 6. Intravitrealni pripravci kortikosteroida za liječenje DME.* Dohvaćeno iz <http://www.karger.com/Article/FullText/362764#ref56> dana 29.4.2015.

8 Životopis

Ime i prezime: Tatjana Topalović

Datum i mjesto rođenja: 9.6.1991., Doboj, BiH

Obrazovanje:

2009.- danas: Medicinski fakultet Sveučilišta u Zagrebu

2005.- 2009.: I. gimnazija, Zagreb

Aktivnosti:

2010.- danas: aktivan član studentske udruge CROMSIC

kolovoz 2013.: praksa u sklopu studentske razmjene u *Hospital Universitario „Dr. José Eleuterio González“ UANL, Monterrey, Mexico*, na odjelu plastične i rekonstruktivne kirurgije

2010.- 2013.: demonstrator na Zavodu za anatomiju

Strani jezici:

engleski (C1), francuski (B1), njemački (A1)