

Strukturne promjene korpus kalozuma i periventrikularnih križanja putova u terminskoj dobi u nedonoščadi s abnormalnim kliničko-laboratorijskim nalazima u prvom postnatalnom tjednu

Benjak, Vesna

Doctoral thesis / Disertacija

2011

Degree Grantor / Ustanova koja je dodijelila akademski / stručni stupanj: **University of Zagreb, School of Medicine / Sveučilište u Zagrebu, Medicinski fakultet**

Permanent link / Trajna poveznica: <https://urn.nsk.hr/urn:nbn:hr:105:802631>

Rights / Prava: [In copyright](#)/[Zaštićeno autorskim pravom.](#)

Download date / Datum preuzimanja: **2024-09-05**



Repository / Repozitorij:

[Dr Med - University of Zagreb School of Medicine Digital Repository](#)





Središnja medicinska knjižnica

Benjak, Vesna (2011) *Strukturne promjene korpus kalozuma i periventrikularnih križanja putova u terminskoj dobi u nedonoščadi s abnormalnim kliničko-laboratorijskim nalazima u prvom postnatalnom tjednu [Structural changes of the corpus callosum and periventricular crossroads of pathways at term-equivalent age in preterm born infants with abnormal clinical and laboratory findings during the first postnatal week]. Doktorska disertacija, Sveučilište u Zagrebu.*

<http://medlib.mef.hr/1012>

University of Zagreb Medical School Repository

<http://medlib.mef.hr/>



SVEUČILIŠTE U ZAGREBU
MEDICINSKI FAKULTET

Vesna Benjak

**Strukturne promjene korpus kalozuma
i periventrikularnih križanja putova u
terminskoj dobi u nedonoščadi s
abnormalnim kliničko-laboratorijskim
nalazima u prvom postnatalnom tjednu**

DOKTORSKI RAD

Zagreb, 2011. godina

Structural changes of the corpus callosum and periventricular crossroads of pathways at term-equivalent age in preterm born infants with abnormal clinical and laboratory findings during the first postnatal week

Rad je izrađen u Hrvatskom institutu za istraživanje mozga i Kliničkom bolničkom centru Zagreb, Zavodu za neonatologiju i intenzivno liječenje Klinike za pedijatriju te Kliničkom zavodu za dijagnostičku i intervencijsku radiologiju.

Voditelj rada: akademik Ivica Kostović

Zahvale

Zahvaljujem mentoru, akademiku Ivici Kostoviću na velikoj podršci. Zahvaljujem mnogobrojnim suradnicima koji su doprinjeli oblikovanju i završetku ovoga rada.

Zahvaljujem sinu Filipu koji je strpljivo i s velikim razumijevanjem sudjelovao u tehničkoj obradi rada.

SADRŽAJ

1. UVOD.....	1
1.1. Fetalni rast i razvoj.....	3
1.1.1. Razvoj pluća, reanimacija i respiratorni distres.....	3
1.1.2. Razvoj probavnog sustava i komorbiditet.....	5
1.1.3. Razvoj mozga	6
1.2. Nedonošče.....	10
1.2.1. Definicija, podjela.....	10
1.2.2. Učestalost prijevremenih poroda.....	12
1.2.3. Mortalitet nedonoščadi.....	13
1.2.4. Morbiditet nedonoščadi.....	14
1.2.5. Neonatalni bodovni sustav SNAP II i SNAPPE II.....	14
1.3. Rana oštećenja mozga novorođenčadi.....	20
1.3.1. Periventrikularno-intraventrikularno krvarenje	20
1.3.1. 1. Subependimalni germinativni matriks.....	20
1.3.1.2. Periventrikularna hemoragijska infarkcija.....	22
1.3.1.3. Posthemoragijska dilatacija moždanih komora.....	23
1.3.2. Periventrikularna leukomalacija.....	25
1.3.2.1. Etiopatogeneza periventrikularne leukomalacije.....	25
1.3.2.2. Encefalopatija nedonoščeta.....	28
1.3.2.3. Difuzna leukomalacija – pojam DEHSI.....	30
1.4. Dijagnostičke pretrage ranog oštećenja mozga.....	31
1.4.1. Ultrazvučni pregled mozga.....	31
1.4.2. Magnetska rezonanca.....	36
1.5. Neurobiološka osnova istraživanja.....	38
1.5.1. Periventrikularna križanja putova.....	39
1.5.2. Korpus kalozum.....	43

2. CILJ I HIPOTEZA ISTRAŽIVANJA.....	45
3. MATERIJALI I METODE.....	46
3.1. Ispitanici.....	46
3.2. Metode.....	50
3.2.1. Analiza kliničkih parametara bodovni sustav SNAP-II i SNAPPE-II.....	50
3.2.2. Ultrazvučni pregled mozga.....	51
3.2.3. Magnetska rezonanca.....	54
3.2.4. Statistička obrada podataka.....	57
4. REZULTATI.....	59
4.1. Rezultati kliničkih parametara.....	59
4.2. Rezultati ultrazvučnog pregleda mozga	61
4.3. Rezultati snimanja magnetskom rezonancom.....	62
4.4. Međusobna povezanost nalaza.....	66
5. RASPRAVA.....	69
6. ZAKLJUČCI.....	74
7. POPIS TABLICA.....	76
8. POPIS SLIKA.....	106
9. POPIS KRATICA.....	107
10. POPIS PRILOGA.....	110
11. SAŽETAK.....	122
12. SAŽETAK NA ENGLESKOM.....	124
13. LITERATURA.....	125
14. ŽIVOTOPIS.....	148

1. UVOD

U razvijenom svijetu je, zbog stalnog poboljšavanja perinatalne zdravstvene skrbi, napretku tehnologije i boljem poznavanju patofizioloških procesa u stalnom porastu broj preživjele nedonoščadi vrlo niske gestacijske dobi koja tijekom rasta i razvoja pokazuju različite neurološke i kognitivne poremećaje. Potreba za dugotrajnom rehabilitacijom i posebnim potrebama tijekom razvoja predstavlja novu vrstu problema i opterećenja, ne samo za te pacijente, nego i za njihove obitelji te društvo u cjelini. Dugoročnim praćenjem morbiditeta preživjele nedonoščadi dokazana je velika učestalost cerebralne paralize i ozbiljnih neuroloških komplikacija (1,2,3). Prema najnovijim istraživanjima, objavljenim 2009. godine 30-60% nedonoščadi težine manje od 1500 grama pokazuje kognitivne poremećaje i poteškoće u učenju. Gotovo 40% te djece pokazuje blagi motorički deficit, dok 10-15% ima cerebralnu paralizu (2,4,5,6,7).

Ključno oštećenje mozga nedonoščadi je periventrikularna leukomalacija. Ta vrsta patološke lezije oštećuje periventrikularna križanja asocijativnih (ipsilateralnih i kalozalnih) i projekcijskih putova koji su u bliskom topografskom odnosu s lateralnim moždanim komorama. Točan morfološki supstrat perinatalnog oštećenja mozga nedonoščadi nije dovoljno poznat. Prema dosadašnjim spoznajama središnju ulogu u tom patološkom procesu ima oštećenje fetalne bijele tvari, tj. rastućih neuronskih putova. Stoga je i u sklopu temeljnih istraživanja i za kliničko dijagnostičku primjenu prijeko potrebno pronaći sve mjerljive strukturne pokazatelje oštećenja koji bi omogućili prepoznavanje ranog oštećenja u nedonoščadi te praćenje daljnjeg razvitka tih oštećenja i njihovih posljedica i omogućilo ranu prevenciju i rehabilitaciju (7). Pronalaženjem najrizičnijih čimbenika koji utječu na oštećenje mozga, moguće je provesti i preventivno djelovanje odnosno pronaći načine neuroprotekcije. Ultrazvučni pregled i magnetska rezonanca omogućila je rano otkrivanje i bolje praćenje perinatalnog oštećenja mozga. Dva temeljna oblika oštećenja mozga nedonoščeta jesu periventrikularna leukomalacija i difuzno oštećenje bijele tvari (8). Spoznaja o procesu plastičnosti mozga, daje nam mogućnost ne nužno lošeg neurorazvojnog ishoda ako ustanovimo najrizičnije kliničke parametre i njihove neurobiološke korelate koji dovode do oštećenja i utječu na procese postnatalnog razvoja mozga (9,10). Općenito je prihvaćeno da se najčešći uzrok tome oštećenju pripisuje hipoksično-ishemičnim mehanizmima koji dovode do oštećenja osobito vulnerabilnih aksona bijele tvari i osjetljivih staničnih elemenata, posebice prekursora oligodendrocita (11,12,13). Danas se smatra, da bi se prevencijom prijevremenih poroda kao najčešćim uzrokom perinatalnih hipoksično-ishemičnih zbivanja u nedonoščeta,

prevenirala i oštećenja. Kako ni u razvijenom svijetu, unatoč sve boljem radu liječnika ginekologa subspecijalista fetomaternalne medicine i boljem praćenju rizičnih trudnoća, nije došlo do značajnijeg smanjenja prijevremenih poroda, preostaje jedino traganje za drugim načinima prevencije mogućih oštećenja mozga zbog prematuriteta. Osim potrebe za pronalaženjem načina neuroprotekcije osjetljivih struktura nezrelog mozga, potrebno je poboljšati tehnološke, farmakološke i druge načine liječenja koji bi nastavili održavanje fizioloških procesa, rasta i razvoja primjeren unutar materničnom. Točni morfološki supstrat perinatalnog oštećenja mozga nije poznat, pitanje neuroprotekcije ne može se riješiti bez poznavanja neurorazvojnih procesa. Suvremena neuroznanost smatra da je „bijela tvar“ ključni provodni element neuronskih veza i mogući odgovori na postavljeno pitanje prevencije oštećenja leže u pronalaženju mogućnosti slikovnog prikaza aksonskih i sinaptičkih slojeva, razvojnoj selektivnoj vulnerabilnosti neuronskih veza i mogućim strukturnim i funkcionalnim oporavkom – pitanju plastičnosti nakon oštećenja (9,10,11). Stoga je i u sklopu temeljnih istraživanja i za kliničko dijagnostičku primjenu prijeko potrebno otkrivati sve mjerljive strukturne pokazatelje oštećenja koji bi omogućili prepoznavanje oštećenja mozga u nedonoščadi te praćenje daljnjeg razvitka tih oštećenja i njihovih posljedica (12,13).

U nezrele nedonoščadi češća je pojava jatrogenih oštećenja zbog nepoznavanja patofizioloških procesa koji se odvijaju u funkcionalno nezrelim organskim sustavima, a komplikacije imaju vrlo nepovoljni i štetni utjecaj na kasniji razvoj. Pojava respiratornog distresa s hipoksijom i potreba za strojnim disanjem je vrlo česta i najteža komplikacija u nedonoščadi te je razlogom za ovisnost o kisiku i nakon 36 gestacijskih tjedana u nedonoščadi s razvijenom bronhopulmonalnom displazijom. Nedonoščad je ugrožena većom pojavnosću infekcija, sepse i septičkog šoka. Poznato je da na stanice mozga vrlo nepovoljno utječu oscilacije krvnog tlaka i dovode do poremećaja u perfuziji s posljedičnom reperfuzijskom ozljedom (14). Nedostatak kalorijskih rezervi, ako uzmemo u obzir da gotovo 90% tjelesne mase nedonoščeta težine 1000 g čini voda (15), nameće potrebu za ranim uvađanjem parenteralne prehrane da spriječimo katabolizam vlastitih proteina. Istovremeno, unos hranidbenih tvari je ograničen fiziološkim kapacitetom jetre i metaboličkog sustava i funkcionalno nezrelim gastrointestinalnim sustavom, tako da je vrlo uska granica prema štetnom i jatrogenom (15). Stoga ne čudi da je mortalitet i morbiditet ove rizične populacije izuzetno visok i ovisan o znanju i tehnološkim mogućnostima odjela koji skrbe o toj djeci. Upravo u rađaonici i kasnijem intenzivnom liječenju krije se budući zalag za budućnost, za

pravilan rast i razvoj djeteta. Stoga će se u slijedećem poglavlju pokušati objasniti najkritičnije točke koje utječu na postnatalni razvoj.

Na temelju navedenog proizlazi da morfološki supstrat oštećenja mozga kod nedonoščadi nije do kraja istražen. Zasigurno je utvrđeno da središte patologije predstavlja oštećenje bijele tvari, koje je složeno i zahvaća promjene i glije i neurona. Do sada se nije uspjelo mjerljivim pokazateljima definirati oštećenja kojima bi se omogućilo praćenje evolucije lezije kod nedonoščadi (5,6,9,10,16,17).

1.1. Fetalni rast i razvoj

Unutarmaternični život dijeli se uglavnom na dva razvojna stadija: embrijsko i fetusno razdoblje. Tijekom embrijske razvojne faze oplodeno se jajašce vrlo brzo diferencira i prolazi kroz najveće anatomske metamorfoze, koja se odvija tijekom prvih 10 tjedana od prvog dana zadnje menstruacije, odnosno 8 tjedana postkoepcijske dobi. Na kraju embrijske faze fetus teži samo 2,8 grama. Obzirom da organogeneza nije završena u svim sustavima do kraja trećeg mjeseca, prvi trimestar trudnoće je embrijsko razdoblje (18).

Fetalno razdoblje počinje početkom eritropoetske aktivnosti koja se uočava u kosti nadlaktice ploda starog 60-ak dana, odnosno 11. tjedan trudnoće. U drugom trimestru rast fetusa je linearan, obilježen najvećim porastom tjelesne mase, dok se funkcionalna sposobnost ne može razviti bez razvoja strukture. Fetus u svom okruženju funkcionira zadivljujuće.

1.1.1. Razvoj pluća, reanimacija i respiratorni distres

Osnova pluća javlja se u 4. tjednu embrionalnog života (oko 26. dana) nastankom epitelnog pupoljka na prednjoj strani kaudalnog dijela škržnog crijeva koje se podijeli u dvije grane. Iz desne grane razviju se tri, a na lijevoj dva izbočenja koja uz pripadajući mezenhim odgovaraju kasnijim režnjevima pluća. Razvoj pluća dijeli se u pet stadija prema morfološkim obilježjima koji podrazumijevaju paralelno funkcionalno sazrijevanje. Pet stadija u razvoju pluća su: embrionalni od 4.-6. tj, glandularni od 7.-16. tjedna, kanalikularni od 17.-27. tjedna obilježen nastankom respiratornih bronhiola i pneumocita tip II i I, sakularni od 28.-35. tjedna kada se stvaraju primitivne alveole (subsakuli) i povećava alveokapilarna membrana. Peti stadij je alveolarni period od 36. tjedna do 3. godine, rezultira povećanjem površine pluća. Pojava elemenata alveolarno/kapilarne membrane pretpostavlja mogućnost početka izmjene plinova-funkcije disanja. Budući da je disanje temeljno obilježje života, razumljivo je da su

problemi disanja karakteristični za vrlo nezrelu nedonoščad jedan od najrizičnijih čimbenika u preživljavanju i morbiditetu. Mogućnosti preživljavanja nedonoščadi izrazito niske rodne težine znatno su povećane antenatalnom primjenom kortikosteroida koji utječu na plućnu zrelost a pokušaji prenatalne primjene surfaktanta nisu uvedeni u rutinsku praksu. Postnatalno se uz surfaktant i razne nove mogućnosti strojnog disanja nedonoščadi postižu znatno bolji rezultati preživljavanja, osobito u boljim perinatalnim centrima. Upitna je donja granica mogućnosti preživljavanja ekstremno nezrelog nedonoščeta zbog funkcionalne nezrelosti organa i gotovo svih organskih sustava o čemu će biti riječi u slijedećem dijelu. Nedonošče rođeno s 22 tjedna trajanja trudnoće i težine iznad 500 grama podliježe prijavi za perinatalnu statistiku fetalnog i ranog neonatalnog mortaliteta (3).

U brojnim radovima dokazan je štetan utjecaj kisika zbog oksidativnog stresa, te u reanimaciji nedonoščadi i preporuka grupe ILCOR poželjna je reanimacija bez primjene kisika, pri čemu treba pratiti preduktalnu saturaciju kisikom pulsnom oksimetrijom (19). Reanimacija nedonoščeta s čistim kisikom može utjecati na smanjenje cerebralnog protoka i lošiji alveoloarterijski gradijent kisika u djece u odnosu na reanimaciju zrakom. Treba svakako izbjegavati hiperoksiju, a kako bi se spriječilo pothlađivanje, potrebno je nedonošče odmah po porodu zatopeliti umatanjem u polietilensku vrećicu (ne glavicu), bez brisanja i sušenja kože (19). Normalna saturacija u vremenu prilagođavanja po rođenju je između 50-80%. Dokazi iz klinički dokumentiranih studija o reanimaciji nedonoščadi su ograničeni i stoga slabije podupiru preporuke važeće za donošenu novorođenčad (19) iz kojih je nedvojbeno da se reanimacija provodi kod normalnih pluća zrakom. Preporuke o načinu reanimacije i stabilizacije nedonoščadi izrazito niske rodne težine u rađaoni podupiru potrebu za obvezatnim praćenjem pulsnom oksimetrijom, uz koncentraciju kisika od 21-30%, te poželjnu saturaciju 85% u prvih deset minuta (19). U djece < 30 tjedana dobi trudnoće primjena kisika u reanimaciji nije indicirana ako je srčana akcija zadovoljavajuća, a saturacija mjerena pulsnom oksimetrom > 70 nakon 5 minuta (19). U svim objavljenim studijama u donošene i nedonošene novorođenčadi srčana akcija je bila ista neovisno o reanimaciji s 21 ili 100 % udisanog kisika. Obzirom na dokazanu toksičnost kisika i kasne nepoželjne posljedice hiperoksigenacije - veća incidencija intrakranijskih krvarenja, retinopatije, bronhopulmonalne displazije i druge, važno je napomenuti da se reanimacija mora uvijek provoditi s najnižom mogućom koncentracijom kisika ($< FiO_2$ - *inspiratory fraction of oxygen*) (19, 20).

Respiratorni distres sindrom je patološko stanje koje nastaje zbog nedostatka alveolarnog surfaktanta u strukturno nezrelim plućima, uglavnom u nedonoščadi. Ukoliko se ne liječi, vrlo brzo dolazi do respiratorne insuficijencije, a može nastupiti i smrt zbog progresivne hipoksije

i acidoze koje imaju poguban utjecaj na sve organske sustave, osobito na središnji živčani sustav. Osim toga, kao komplikacija nezrelosti pluća, primjene strojnog disanja i oksidativnog stresa vrlo je česta komplikacija bronhopulmonalna displazija. Definirana je ovisnošću o kisiku i nakon 36 tjedna gestacijske dobi. Učestalost ove komplikacije u nedonoščadi rodne mase manje od 1500 g je do 23%, a u one manje od 1000 g čak 46% (21).

1.1.2. Razvoj probavnog sustava i komorbiditet

Razvoj crijeva u embrija započinje od četvrtog tjedna gestacije iz dorzalnog dijela žumanjčane vreće. Endoderm primitivnog crijeva osnova je za većinu epitela i žlijezda probavnog sustava. Anatomske strukture probavnog sustava prepoznatljive su i formirane s drugim trimestrom trudnoće. Funkcionalno i strukturno dozrijevanje probavnog sustava ne zbivaju se paralelno. Motorička aktivnost crijeva ovisi o razvoju živčanih struktura, endokrina i resorptivna sposobnost crijeva razvija se tek kasnije tijekom rasta i razvoja djeteta. Problem prehrane nedonoščeta je složen, ovisan o funkcionalnom razvoju probavnog sustava, ograničen mogućnostima probave pojedinih sastojaka hrane, te potrebom za unosom odgovarajućih sastojaka hrane koji trebaju omogućiti normalni rast i razvoj svih organa i sustava, posebice mozga. Za pravilan postnatalni rast nedonoščeta potrebno je osigurati enteralno ili parenteralno odgovarajući unos proteina, osobito esencijalnih aminokiselina (taurin) i esencijalnih masnih kiselina (linolna, linolenska) koje utječu na razvoj mozga i procese mijelinizacije i zadovoljiti energetske potrebe. Što je nedonošče nezrelije i niže gestacije, to su metaboličke rezerve nedostatnije i već za nekoliko sati dolazi do katabolizma vlastitih proteina (15). Istraživanja su pokazala, da način prehrane, osobito ako se nedonoščad hrane majčinim mlijekom utječe na kasniji neurorazvojni ishod, pri čemu su djeca hranjena majčinim mlijekom postizala na psihološkim testovima bolje rezultete, a naravno dokazani su i ostali pozitivni učinci majčinog mlijeka (22). Jedan vrlo ozbiljan i značajan problem koji dovodi do teških, pa često i letalnih komplikacija u izuzetno nezrele nedonoščadi je pojava nekrotizirajućeg enterokolitisa (NEC). Bolest je uzrokovana s više čimbenika, od kojih se smatra da značajno mjesto zauzima reperfuzijska ozljeda crijeva nakon hipoksije i ishemije u nedovoljno funkcionalno zrele probavne cijevi, te translokacije patogenih bakterija iz crijeva koje se zbog nezrelosti imunskog sustava nije uspjelo obraniti. Smatra se da teškoj gangrenoznoj upali pogoduje i prekomjerno hranjenje standardnim pripravcima mlijeka, zbog čega i u ove nedonoščadi treba uvijek dati prednost prehrani majčinim, prematurnim mlijekom koje sadrži imunoglobuline i ostale protektivne tvari (23).

1.1.3. Razvoj mozga

Razvoj ljudskog mozga je vrlo složen proces, te valja napomenuti da je temeljno obilježje ukupnog rasta i razvoja ljudskog mozga kontinuirano preoblikovanje (reorganizacija) privremenih oblika strukturne i funkcionalne organizacije karakterističnih za određene razvojne stadije sve dok se ne dosegne odrasli oblik građe i ustrojstva mozga.

Mozak se razvija iz neuroektoderma vrlo složenim genetički kodiranim razvojnim procesima (18). Ključne faze morfogeneze i stvaranja funkcionalnog živčanog tkiva u stvaranju ljudskog mozga odvijaju se paralelno. Neuralna cijev nastaje oko 18-19 dana nakon oplodnje. Sastoji se od četiri sloja: ventrikularne, subventrikularne, intermedijarne i marginalne zone. Diferencijacije neuroepitelnih stanica započinje 26. dana gestacije u subventrikularnoj zoni. U vrijeme zatvaranja neuralne cijevi hemisfere mozga još nisu razvijene. Kora mozga stvara se na gornjem dijelu neuralne cijevi iz dva telencefalička mjehurića (18).

Razvoj kore mozga može se podijeliti u tri razdoblja: 1. embrionalnu ili ranu fazu koja je značajna po stvaranju primordijalnog pleksiformnog sloja (*preplate*) iz kojeg nastaje *subplate*; 2. fetalna ili intermedijarna faza koja označava migracijski period; 3. kasna faza, označava fenotipsku diferencijaciju i sazrijevanje neurona kortikalne ploče od 24. tjedna i nastavlja se postnatalno (prikaz u tablici br.1, str.9.).

Razvoj funkcionalnog živčanog tkiva odvija se u tri velika razdoblja: 1. proces histogeneze; 2. „prvo preustrojstvo“ koje obilježava nestanak *subplate* sloja i premještanje aferentnih putova u ravnini i 3. „drugo preustrojstvo“ restrukturiranje dendrita i sinapsi (24,25,26).

Fetalni telencefalon podliježe kontinuiranoj preobrazbi i reorganizaciji staničnih odjeljaka tzv. embrionalnih-fetalnih slojeva (9,10). Iako sadržaj stanica i vlakana u embrionalnim zonama podliježe kontinuiranom mijenjanju, one su organizirane u područja (engl. *area*), ravnine (engl. *lamina*) i stupiće (engl. *modul*). Postojanje prolaznih arhitektonskih zona rastućih aksona, prolaznih dubokih sinapsi i neurotransmitera ukazuje da se organizacija korteksa nedonoščeta i novorođenčeta rođenog u terminu bitno razlikuje, te da perinatalno i postnatalno korteks podliježe značajnim strukturnim i funkcionalnim reorganizacijskim promjenama (27,28).

Histogeneza označava izgradnju visokospecijaliziranog živčanog tkiva moždane kore a uključuje proliferaciju (umnožavanje), migraciju, diferencijaciju i smrt stanica (apoptoza)

kao normalnu biološku pojavu koje počinju od ranog embrionalnog, fetalnog i novorođenačkog razdoblja (29).

Proliferacija stanica je glavni histogenetski proces u vrijeme oblikovanja i rasta neuralne cijevi. Odvija se u proliferacijskim područjima ventrikularne i subventrikularne zone; u ranim stadijima uz šupljinu neuralne cijevi, a kasnije uz šupljinu moždanih komora od 2. do 4. mjeseca gestacije. Vanjski nastavci neuroepitelnih stanica ventrikularne i subventrikularne zone čine marginalnu zonu, a postmitotičke stanice intermedijarne zone smještene su između ventrikularne i marginalne zone. Svi postmitotički neuroni jedne proliferacijske jedinice predstavljaju jednu jedinu ontogenetsku ili embrionalnu kolumnu u kortikalnoj ploči (30).

Migracija ili usmjerena selidba stanica je jedno od temeljnih obilježja nezrelih neurona. Od mjesta gdje su rođeni postmitotički neuroni putuju duž niti radijalne glije razapetih između ventrikularne i pialne površine do odgovarajućeg cilja – svog mjesta u kortikalnoj ploči prolazeći kroz vrlo složenu tkivnu „mrežu“ intermedijarne i kasnije „*subplate*“ zone (SP) (31). Najintenzivnija migracija se zbiva od 3. do 5. mjeseca gestacije, a poremećaji tijekom migracije dovode do poremećaja u stvaranju moždanih vijuga.

Ovdje svakako treba spomenuti rad P. Rakića i teoriju „radijalne jedinice“ prema kojoj je proliferacijska zona sastavljena od niza proliferativnih jedinica složenih kao mozaik, a svi neuroni nastali u jednoj takvoj jedinici predstavljaju poliklon koji tijekom migracije slijedi radijalne vodiče sastavljene od jednog ili više vlakana radijalne glije koja ih usmjerava izravno kroz intermedijarnu i *subplate* zonu do svog konačnog odredišta u kortikalnoj ploči (32). *Subplate* zona ima vrlo značajnu ulogu u razvoju kore mozga. Neuroni *subplate* zone su funkcionalno zreli i aktivni, dok su neuroni površinskog sloja tek u fazi stvaranja u ventrikularnoj i subventrikularnoj zoni. *Subplate* je i „čekonica“ za aksone koji kasnije urastaju u koru mozga, a čiji se neuroni tek stvaraju u to doba. Funkcionalno je privremena, a zahvaljujući slojevitosti i neurotransmitorskoj ulozi predstavlja osnovu razvoja asocijativnih funkcija i obrazaca ponašanja novorođenčeta. Proces proliferacije, migracije i sinaptogeneze odvijaju se istovremeno, smatra se da traju 6 mjeseci (30, 31,32).

Migracija neuroblasta odvija se u razdoblju između 7. i 16. tjedna gestacije. Počinje u ventrikularnoj zoni u smjeru prema kortikalnoj ploči ili budućoj kori mozga koja se oblikuje u 6 slojeva. Prvi zreli neuroni započinju putovanje prema kori već 41. dan gestacije, a neki putuju mjesecima poslije rođenja. Neuroni se usmjeruju prema kori pomoću radijalnih stanica i njihovih glijalnih vlakana. Usmjeravanje neurona potpomognuto je molekulama izvanstaničnog matriksa, poznate kao *reelin*, koji izlučuju Cajal-Retziusove stanice

marginalnog sloja (34). U procesu migracije sudjeluju i brojne druge molekule, astrotaktin, adhezijske molekule, te brojni drugi receptori, uključujući integrine i njihove ligande (35).

Tek prispjeli neuroni u kortikalnoj ploči imaju vrlo jednostavnu morfologiju, koja podliježe kasnijoj promjeni i formiranju piramidnih neurona kojih ima oko 75% svih kortikalnih neurona. Proces usmjerenog rasta aksona započinje vrlo rano, još prije oblikovanja kortikalne ploče, od 5. do 8. tjedna, a završava u ranom postnatalnom periodu (26,28,30,33).

Glavni cilj usmjerenog rasta aksona i uspostave lokalnih neuronskih veza je uspostava strukturno funkcionalnih spojeva koji omogućuju međustaničnu signalizaciju između točno određenih populacija neurona. Riječ je o procesu sinaptogeneze (31). Sinaptogeneza počinje rano, u 8. tjednu trudnoće, a završava vrlo kasno, smatra se vjerojatnim, tek u adolescenciji!

Programirana stanična smrt vrlo je važna u procesima migracije neurona (36,37). Obuhvaća apoptozu, te involuciju funkcije pojedinih gena, transkripcije i sinteze proteina. *Apoptoza* se dešava onim neuronima koji su u natjecanju za pojedine trofičke čimbenike bili slabije međusobno povezani, a pretpostavlja se da se u procesu migracije do 28. tjedna gubi čak 70% neurona (9,35,36,37).

Intenzivna sinaptogeneza u fetalnoj moždanoj kori odvija se između 13. i 16. tjedna; drugo je razdoblje između 22. i 26. tjedna, a vjerojatno postoji i treće razdoblje pred kraj trudnoće. Prijelaz iz embrionalnog u fetalno razdoblje označen je pojavom kortikalne ploče, 8. tjedna, a pojava *subplate* označava početak srednjeg fetalnog razdoblja od 13. do 24. tjedna kada je *subplate* maksimalno razvijen uz postojanje tipične *fetalne laminacije* (10,26,27,30). Razdoblje kasnog fetusa i prematurusa od 25. do 37. tjedna obilježeno je transformacijom fetalnog obrasca *laminacije*, postupnim nestajanjem zona proliferacije i *subplate* zone uz pojavu početne slojevite građe unutar same kortikalne ploče. Napokon, novorođenče već ima moždanu koru nalik odrasloj. Krajem trudnoće i tijekom prvih godina odvija se proces konačne razdiobe u funkcionalna polja.

Stupanj mijelinizacije veoma je važan pokazatelj razvoja i zrelosti živčanog sustava. Stanice oligodendroglije bitne su za mijelinizaciju središnjeg živčanog sustava. Mijelinizacija mozga odvija se u dobi od 40 tjedana, uglavnom je dovršena u dobi od 2 godine, a u nekim dijelovima mozga nastavlja se i kasnije (28,31).

Tablica 1. Osnovne faze i stadiji histogeneze moždane kore (Kostović, 1994., ref.29)

RAZDOBLJE	RAZVOJNA FAZA	STADIJ	TJEDAN	OSNOVNO OBILJEŽJE
Embrionalni period	Rana faza progresivne histogeneze	1.	4 – 7.	Univerzalne embrionalne zone
Rani fetalni period		2.	8 - 12.	Oblikovanje i primarna kondenzacija kortikalne ploče početak sinaptogeneze
Srednji fetalni period	Kasna faza tranzitorne organizacije korteksa	3.	13 – 15.	Razvitak tipične fetalne laminacije i oblikovanje tranzitorne „subplate“ zone
		4.	16 – 22.	Sekundarna kondenzacija kortikalne ploče i uspon razvitka „subplate“ zone, rast subkortikalnih aferentnih aksona
Kasni fetalni period		5.	23 – 34.	Razvojni maksimum „subplate“ zone, period prematurusa i djece niske porođajne težine
Novorođenče		6.		Nezreli korteks novorođenčeta uz procese histogenetske reorganizacije

1.2. Nedonošče

1.2.1. Definicija i podjela

Prematurnim djetetom po definiciji finskog pedijatra Arvo-a Ylppö (38) koji je i sam bio prerano rođen, smatrano je svako novorođenče rodne težine manje od 2500 grama, bez obzira na trajanje trudnoće. Taj naziv susretao se u pedijatrijsko-opstetričkoj literaturi gotovo 80 godina. Šezdesetih godina prošlog stoljeća, zamijećeno je da su neka novorođenčad nazivana prematurnom zato što su rođena prijevremeno, dok su druga, rođena na vrijeme, ali male porođajne težine nazivana također prematurnom. Da bi se ta pomutnja uklonila, u zadnja dva desetljeća pojam "*prematurus*" u nas je zamijenjen pojmom "*nedonošče*", a u anglosaksonskom svijetu složenicom "*preterm infant*" ("dijete rođeno prije termina"). Nasuprot tomu, dijete rođeno na vrijeme uz gestacijsku dob dužu od 37 tjedana, a tjelesne težine ispod 2500 grama u nas se naziva "*nedostašče*", a u anglosaksonskoj literaturi "*small for date*"- SGA (novorođenče malo za gestacijsku dob). Valja razlikovati pojam SGA od novorođenčeta s unutar materničnim zastojem rasta (engl. IUGR - intrauterine growth restriction). IUGR predstavlja patologiju i rezultat je bilo kojeg procesa koji narušava normalan potencijalni rast fetusa. Svaki IUGR ne mora biti SGA, novorođenče može biti unutar percentilnih krivulja za svoju populaciju ali ipak zaostajati u rastu s obzirom na rodnu težinu svojih rođaka ili etničke skupine i vlastiti potencijal koji je ostvarivao tijekom dosadašnjeg intrauterinog rasta. Porod prije termina smatra se svaki onaj koji je završen prije navršenih 37 tjedana trajanja trudnoće (gestacije), ili manje od 259 dana, brojeći od prvog dana zadnjeg ciklusa majke do poroda. Valja reći, da postoje različite definicije prenatalne dobi trajanja trudnoće. Vodeći autori pojam prenatalne odrednice trajanja trudnoće smatraju postkonceptijsku dob (engl. postconceptional week-PCW) ili kao prihvatljivu alternativu, postovulatornu dob (39). Postmenstrualna definicija trajanja trudnoće pogodna je za obstetere i kliničare, no ona nije realna dob trudnoće. Možemo zaključiti da su moguće tri različite definicije gestacijske dobi: po zadnjoj menstruaciji, ovulaciji-fertilizaciji i implantaciji. U većine znanstvenih publikacija zbog stvarne dobi trudnoće koristi se postkonceptijska dob trudnoće (39). U većini kliničkih studija gestacijska dob definirana je prema zadnjoj menstruaciji, zbog čega je uvijek potrebno navesti točnu definiciju GD koja će biti korištena u studiji.

Šezdesetih godina prošlog stoljeća do kraja istog, donja granica fetusa sposobnog za život smatrana je 1000 grama ili 28 tjedana gestacije. Shodno tome definicija nedonoščeta je

bila - dijete rođeno između 28. i 37. tjedna gestacije. No, prema novim preporukama nedonošče je dijete rođeno između 22. i 37. tjedna gestacije ili porođajne težine 500 grama pa na više (40, 41). U anglosaksonskoj literaturi posljednjih godina kao posebna skupina izdvaja se i prati nedonoščad *vrlo niske rodne težine* ispod 1499 grama (engl. "*very low birth weight*" - VLBW), te *izrazito niske rodne težine* ≤ 1000 grama (engl. "*extremely low birth weight*" - ELBW) (42).

Dijete rođeno između navršenog 37. tjedna (259 dana) i 42. tjedna (294 dana) trudnoće je donošeno novorođenče.

Broj tjedana i dana trudnoće vrlo je moćan prediktor (pretkazatelj) zrelosti ploda, razvoja njegovih vitalnih organa, što je bitno za novorođenačku prilagodbu na postnatalni život. Pojmovi funkcionalne i anatomske (somatske) zrelosti odnose se na stupanj fetalne maturacije odnosno njegovu sposobnost za prestanak intrauterinog života i sposobnost prilagodbe na ekstrauterinu sredinu. Pri tom se misli na anatomsku i funkcionalnu zrelost različitih organa i organskih sustava, primjerice respiratornoga, termoregulacijskoga, probavnoga, imunosnog i središnjeg živčanog sustava. Valja spomenuti kako se sazrijevanje pojedinih organa i organskih sustava ne zbiva istodobno.

Budući da gestacijska dob, težina i zrelost nisu istoznačnice, ne smiju se međusobno poistovjećivati. Moguće je da novorođenče iste porođajne težine ima različitu gestacijsku dob i različiti ishod. Gestacijska dob i porođajna težina svaka sama za sebe nisu dostatne za procjenu zrelosti ploda, pa se kod procjene zrelosti gledaju obje vrijednosti. Kod zdravih fetusa postoji visoka povezanost između gestacijske dobi, težine i fetusne zrelosti, dok su kod prijevremeno rođene djece ove odrednice ponekad u neskladu. To je osobito vidljivo kod fetusa sa zaostajanjem u rastu. Dakle, iako puna gestacijska dob ne mora obavezno značiti i funkcionalnu zrelost, niža je gestacijska dob gotovo uvijek praćena manjom porođajnom težinom (osim kod hipertrofične nedonoščadi što je isto tako ozbiljna patologija) i nižom funkcionalnom zrelošću. Što je manja funkcionalna zrelost, veći je stupanj morbiditeta i mortaliteta nedonoščeta.

Napretkom tehnologije i medicinskih znanosti gestacijska dob preživjele novorođenčadi stalno se smanjuje, nije rijetkost da prežive nedonoščad težine 500-600 grama (42,43). Sve nižu gestacijsku dob preživjele nedonoščadi prati i smanjena sposobnost prilagodbe na ekstrauterini život, te je stoga, opasnost od komplikacija znatno povećana. Nedonošče vrlo često zahtijeva tretman u jedinicama intenzivnog liječenja a nerijetko i održavanje vitalnih funkcija primjenom strojne ventilacije i drugim popratnim mjerama održavanja života, što može imati poguban utjecaj na kasniji ishod (41,42).

Osim fetalnih komplikacija do kojih može doći tijekom trudnoće te za vrijeme samog poroda nedonošče je zbog nezrelosti organa i organskih sustava izloženo većem riziku za nastanak ranih i kasnih neonatalnih komplikacija koje nastupaju tijekom adaptacije prijevremeno rođenog djeteta na vanmaternične uvjete života koji se održava zahvaljujući tehnologiji i novim lijekovima čiji učinci i posljedice u kasnijem životu nisu sasvim poznati i dovoljno istraženi.

Vlastitim iskustvom dugogodišnjeg rada s ovom izrazito vulnerabilnom populacijom djece došli smo do zaključka da među najčešće rane probleme u nedonoščadi možemo ubrojiti prvenstveno metaboličke (pojava hipoglikemije, hipokalcemije, metaboličke acidoze, hiperbilirubinemije), potom probleme s održavanjem tjelesne temperature – sklonost pothlađivanju, respiratorne poteškoće - respiratorni distres sindrom, infekcije (sepsa, meningitis, nekrotizirajući enterokolitis). Posljedice svih ovih kliničkih zbivanja vrlo često dovode do nastanka periventrikularnog i intraventrikularnog krvarenja (PVH-IVH) i periventrikularne leukomalacije (PVL). Međutim, najnepovoljniji utjecaj na kasniji razvojni ishod i razvoj teških oštećenja mozga dovode respiratorne poteškoće, potreba za primjenom strojnog disanja i kisika (44).

1.2.2. Učestalost prijevremenih poroda

Učestalost prijevremenog poroda se proteklih dvadeset godina u razvijenim zemljama nije smanjila i iznosi od 5-7 % svih poroda, u Hrvatskoj 2007. g je iznosila 5,6 % (45). Sve više je djece niske rodne težine < 2500 g (engl. *low birth weight*- LBW). Napredak tehnologije i osnivanje jedinica intenzivnog liječenja novorođenčadi omogućio je veće preživljavanje sve nezrelijoj nedonoščadi.

Nedonoščad vrlo niske rodne težine <1500 g (*very low birth weight*-VLBW) te izrazito niske rodne težine < 1000 g (*extremely low birth weight* - ELBW) sačinjava 30 % svih prijevremenih poroda. Uz visoku smrtnost pokazuju i visok postotak oštećenja mozga, te stoga predstavljaju veliki problem za obitelj i zajednicu zbog svojih specifičnih zdravstvenih problema i velikih potreba za intenzivnim liječenjem i dugoročnom rehabilitacijom.

Tijekom 2007. god. u Hrvatskoj je rođeno 2406 nedonošene djece, 197 djece ELBW (500-999 g), 224 djece VLBW (1000-1499 g), djece težine 1500-1999 g ukupno 479, te preostalih 1506 djece LBW (2000-2499 g) (45). Radi usporedbe, svake godine se u Sjedinjenim Američkim Državama rodi 63 000 VLBW, koji predstavljaju 1,5 % svih živorođenih (8).

1.2.3. Mortalitet nedonoščadi

Mortalitet nedonoščadi VLBW i ELBW ovisi o stupnju razvijenosti perinatalne zaštite, znatno je niži ukoliko se perinatalna zaštita provodi po principima regionalizacije, što znači da se sve rizične trudnoće antenatalnim transportom upućuju u kliničke bolnice s jedinicama intenzivnog liječenja novorođenčadi (40). Ukoliko se porod desi u rodilištima bez jedinice intenzivnog liječenja, tada se treba transportirati u višu razinu, u pratnji stručnog visoko educiranog tima iz više razine, tzv. "transportom k sebi". Praćenjem podataka o mortalitetu nedonoščadi može se zaključiti da se granice preživljavanja pomiču prema sve nižoj gestaciji, no postoje velike razlike među zemljama u postocima preživjele nedonoščadi VLBW i ELBW, ovisno o tehnološkim mogućnostima intenzivnog liječenja novorođenčadi i stava prema opsegu pružanja medicinske skrbi u odnosu na gestaciju (41,42,43).

U prestižnoj sveučilišnoj klinici MCGILL (Kanada) došlo je do 30 % smanjenja mortaliteta nedonoščadi VLBW i ELBW u proteklih 20 godina. Mortalitet djece ELBW u 1984.-1985. bio je 39,3 %, a u razdoblju od 2001-2002.god. iznosio je 27,2 % (44).

Ukupni mortalitet nedonoščadi težinske skupine 500-1499 g u 2007. g u Hrvatskoj iznosio je 30,7 %, a za nedonoščad ELBW (500-999 g) bio je 59 % (45). Ovi rezultati visoke smrtnosti se mogu objasniti činjenicom da se većina djece VLBW i ELBW ne rodi u rodilištima III razine s jedinicom intenzivnog liječenja novorođenčadi. Rezultati preživljavanja usporedivi su s velikom studijom provedenom 2003. god u 10 regija u 9 europskih država MOSAIC (Models of Organizing Access to Intensive Care for Very Preterm Births) u kojoj se ističu velike razlike u mortalitetu i morbiditetu nedonoščadi gestacije 24-31 tj po pojedinim regijama. Ukupni mortalitet nedonoščadi gestacijske dobi <28 tj svih 10 regija iznosio je 36,3 %, najniži od 18,3 % je zabilježen u regiji Hesse (Njemačka), dok je najveći mortalitet (57,9%) zabilježen u Nizozemskoj (46,47,48).

Visoka stopa smrtnosti nedonoščadi VLBW i ELBW posljedica je nezrelosti organa i organskih sustava i smanjene mogućnosti prilagodbe na ekstrauterini život. Najozbiljnija komplikacija koja neposredno ugrožava život je pojava respiratornog distresa i potreba za primjenom strojnog disanja, kako bi se spriječila hipoksija i njene posljedice. Nedonošče je sklono metaboličkim sindromima, odnosno pojavi hipoglikemije, hiperglikemije, hipokalcemije, infekcijama, pojavi intrakranijskog krvarenja, hiperbilirubinemiji i drugim ranim komplikacija koje neposredno ugrožavaju život. Liječenje ELBW i VLBW je često vrlo dugotrajno, povezano s velikim materijalnim troškovima za zdravstvene sustave te opterećuje zbog dugotrajnog bolničkog liječenja kapacitete intenzivnih jedinica (41,42). Nije rijetkost, da

se zbog bronhopulmonalne displazije provodi kućna terapija kisikom (49). U neonatologiji još uvijek postoje dileme o stavu glede opsega intenzivnog liječenja nedonoščadi gestacije < 24 tjedna, zbog čega se uvijek razgovara s roditeljima i objasne svi rizici preživljavanja i posljedica te se uvažava mišljenje roditelja o opsegu intenzivnog liječenja (50).

1.2.4. Morbiditet nedonoščadi

Dugoročnim praćenjem morbiditeta preživjele nedonoščadi još davno je dokazana velika učestalost cerebralne paralize i ozbiljnih neuroloških komplikacija kao posljedica oštećenja mozga, dok su neke posljedice otkrivene tek u školskoj dobi (1,2,3,51).

Prema najnovijim istraživanjima objavljenim 2009. god. 30-60% nedonoščadi VLBW pokazuje kognitivne deficite i poteškoće u učenju. Gotovo 40% te djece pokazuje blagi motorički deficit, dok 10-15% razvija cerebralnu paralizu (2,4,5,6,7). Visoku učestalost cerebralne paralize, neuroloških i kognitivnih oštećenja, te poteškoća u učenju i ponašanju u nedonoščadi gestacije < 26 tj potvrdila je europska studija EPIC-ure praćenjem razvoja djece gestacije < 26 tjedana od 1995. g., kada je studija započela u Velikoj Britaniji. (3,46,47).

Velika europska epidemiološka studija EPIPAGE (*Etude Epidemiologique sur les Petits Ages Gestationnels*) provedena je u 10 regija Francuske. Uključeno je 1817 djece rođene s < 33 tj u dobi od 5 godina. Cerebralna paraliza je ustanovljena u 9 % djece, a u skupini djece niže gestacije u visokom postotku uz teže neurološke i kognitivne deficite ustanovljeni su vidni i slušni poremećaji, poteškoće u učenju i ponašanju (52). Osim neuroloških, kognitivnih poteškoća u učenju i psihosocijalnom razvoju, nedonoščad niske gestacije je ugrožena i zbog kroničnih somatskih problema tijekom prvih godina svog života, pa i kasnije. Kronični problemi odnose se na bronhopulmonalnu displaziju, probleme vida zbog retinopatije, epilepsiju, slabije napredovanje na težini, sindrom kratkog crijeva po operaciji nekrotizirajućeg enterokolitisa, u djece s ugrađenom ventrikuloperitonejskom drenažom (VP) zbog hidrocefalusa na sklonost „shunt infekcijama“, malfunkcijama sistema, te brojne druge.

1.2.5. Neonatalni bodovni sustavi SNAP-II i SNAPPE-II

Tradicionalno su gestacijska dob i rodna masa bili glavni parametri uzimani u obzir pri procjeni rizika mortaliteta i morbiditeta nedonoščadi. Prije 20-tak godina započeo je razvoj bodovnih sustava koji bi ocijenili težinu bolesti novorođenčadi primljenih u jedinice

intenzivnog liječenja, inicijalno sa svrhom razvoja sustava koji bi omogućio usporedbu uspješnosti i kvalitete medicinske skrbi u različitim ustanovama, no kasnije su se pokazali korisni i kao prediktori različitih oštećenja tj. sekvela perinatalnog morbiditeta (53). Devedesetih godina razvijeno je nekoliko sustava bodovanja sa svrhom ocjene težine bolesti u novorođenčadi koji su uzimali u obzir bilo kliničke parametre (*Clinical Risk Index for Babies* - CRIB, *Neonatal Mortality Prognosis Index* - NMPI, National Institute of Child Health and Human Development - NICHD), bilo fiziološke nestabilnosti (*Score for neonatal acute physiology*- SNAP, *Nursery neurobiologic Risk Score* - NBRIS), bilo terapijske potrebe (*National Therapeutic Intervention Scoring System* - NTISS). Neki su od ovih bodovnih sustava imali primarnu svrhu predikcije mortaliteta, neki neurološkog oštećenja, a neki su se pokazali dobrima i u jednom i u drugom smislu (54). Dva najšire korištena bodovna sustava za ocjenu težine bolesti novorođenčadi su CRIB i SNAP/ SNAP-PE, tj. sada njegova druga, praktičnija inačica SNAP II/ SNAPPE II (55,56).

CRIB bodovni sustav razvijen je 1993. u Ujedinjenom Kraljevstvu (53,55). Bodovni sustav uzima u obzir šest kliničkih parametara (rodnu masu, gestacijsku dob, prisutnost i ozbiljnost prirođenih malformacija, najveći i najmanji potrebni FiO₂, te najveći višak baza u prvih 12 sati života. CRIB se pokazao dobrim prediktorom ne samo mortaliteta nego i većih ultrasonografskih abnormalnosti mozga, no glavni njegov nedostatak je što je njegova uporaba ograničena na nedonoščad gestacijske dobi <31 tjedan i/ili rodne mase <1500 g (55) pa nikako nije bio pogodan za korištenje u ovom istraživanju.

Score for neonatal acute physiology (SNAP) razvili su početkom '90.-tih godina u Sjedinjenim Američkim Državama Richardson i suradnici (53,56). Originalni bodovni sustav uključivao je velik broj parametara*, laboratorijskih i kliničkih, koji su odražavali patofiziološke poremećaje novorođenčeta u prvih 24 sata života. Ovaj bodovni sustav, za razliku od CRIB sustava (55), razvijen je za novorođenčad bilo koje rodne mase i gestacijske dobi, a pokazao se dobrim prediktorom mortaliteta, a kasnije i neurološkog oštećenja nedonoščadi rođenih s <28 tj. gestacijske dobi. Uzimanjem u obzir još 3 parametra: rodnu masu (RM), Apgar u 5.minuti i to da li je novorođenče maleno za gestacijsku dob (SGA – rodna masa manja od 3.centile za gestacijsku dob), autori su dizajnirali tzv. SNAPPE bodovni sustav (*Score for neonatal acute physiology-perinatal extension*), koji se pokazao još boljim prediktorom mortaliteta nego SNAP (56).

Kako je, zbog velikog broja parametara, ovaj sustav bio prilično nepraktičan za korištenje, isti autori (Richardson i sur.) razvili su 2001. god. simplificiranu verziju sustava SNAP- II/SNAPPE-II. Derivacijska i validacijska kohorta bile su velike (derivacijska 10 819,

validacijska 14 610 novorođenčadi) i uključivali su novorođenčad svih gestacijskih dobi. SNAP-II uključuje samo 6 parametara: srednji arterijski tlak, najnižu tjelesnu temperaturu, najniži omjer pO₂/FiO₂, najniži pH, prisutstvo recidivirajućih konvulzija i diurezu u prvih 12 sati života, pa je praktičan za korištenje (53,56), a kako se vrijednosti prikupljaju u prvih 12 sati života, manje je ovisan o skrbi za novorođenče nego originalni SNAP. Kao i s originalnim SNAP-om, dodatna tri parametra (rodna masa, Apgar u 5. minuti i postojanje intrauterinog zastoja u rastu) korišteni su kako bi se dobio *Score for Acute Neonatal Physiology II - Perinatal Extension* – SNAPPE-II (55,56,58). Način računanja SNAP-II i SNAPPE-II prikazan je u tablicama 2 i 3.

Tablica 2. Parametri bodovanja po SNAP-II

Parametar	Vrijednost	Broj bodova
Srednji arterijski tlak (mmHg)	≥ 30	0
	20-29	9
	<20	19
Najniža tjelesna temperatura (°C)	$>35,6$	0
	35-35,6	8
	<35	15
pO ₂ (mmHg)/FiO ₂ (%)	$> 2,49$	0
	1-2,49	5
	0,3-0,99	16
	$<0,3$	28
Najniži pH	$\geq 7,20$	0
	7,10-7,19	7
	$<7,10$	16
Recidivirajuće konvulzije	Ne	0
	Da	19
Diureza (ml/kg/h)	≥ 1	0
	0,1-0,9	5
	$<0,1$	18

(prema: Richardson DK, et al . SNAP-II and SNAPPE-II: Simplified newborn illness severity and mortality risk scores. *J Pediatr* 2001; 138: 92-100)

Tablica 3. Parametri SNAPPE-II

SNAPPE-II = SNAP-II +		
Parametar	Vrijednost	Bodovi
Apgar u 5. Minuti	≥ 7	0
	< 7	18
Rodna masa (g)	≥ 1000	0
	750 – 1000	10
	< 750	17
Rodna masa <3. centile za gestacijsku dob	Ne	0
	Da	12

(prema: Richardson DK, et al . SNAP-II and SNAPPE-II: Simplified newborn illness severity and mortality risk scores. *J Pediatr* 2001; 138: 92-100)

Na Internetu su dostupni i već gotovi kalkulatori za izračun SNAP-II i SNAPPE-II, u koji korisnik upisuje parametre, a kalkulator ispisuje broj bodova. U ovom je istraživanju korišten kalkulator ponuđen na stranicama Francuskog društva za anesteziologiju i reanimatologiju (*Societe Francaise de Anesthesie et de Reanimation*, SFAR), dostupan na adresi: <http://www.sfar.org/scores2/snap22.html> .

Kako je razvidno iz tablica 2. i 3., najmanji broj bodova za oba bodovna sustava je 0. Najviši zbroj bodova za SNAP-II je 115, a za SNAPPE-II je 162. Viši zbroj bodova označava teži poremećaj fiziologije tj. teže bolesno novorođenče. SNAPPE-II se pokazao osobito dobrim prediktorom mortaliteta (59). U tablici 4. prikazan je predmnijevani mortalitet za određeni SNAPPE-II zbroj.

Tablica 4. Predviđeni mortalitet za određeni SNAPPE-II zbroj prema gestacijskoj dobi

SNAPPE-II	Sve rodne mase	RM > 1500 g	RM <1500 g
0-9	0.3%	0.3%	0.5%
10-19	1.6%	1.3%	2.2%
20-29	3.6%	2.8%	4.9%
30-39	8.0%	6.5%	9.3%
40-49	14.7%	13.0%	15.7%
50-59	21.4%	19.0%	22.6%
60-69	32.3%	32.0%	32.3%
70-79	44.4%	47.6%	43.8%
> = 80	63.8%	55.6%	64.4%

Prilagođeno iz izvora: Societe Francaise de Anesthesie et de Reanimation, SFAR). <http://www.sfar.org/scores2/snap22.html>, prema: Richardson DK, et al . SNAP-II and SNAPPE-II: Simplified newborn illness severity and mortality risk scores. *J Pediatr* 2001; 138: 92-100 (ref.56)

Osim kao prediktor mortaliteta, SNAP-II i SNAPPE-II su evaluirani i u smislu predikcije oštećenja središnjeg živčanog sustava, koja nastaju kao posljedica perinatalnih zbivanja. Chien i sur., u studiji objavljenoj 2002. godine, zaključili su kako je SNAP-II neovisan prognostički čimbenik za teška intraventrikularna krvarenja (IVH \geq III. stupnja), dok se u navedenoj studiji SNAPPE- II nije pokazao takvim. Autori su također mišljenja da je SNAP II kao pokazatelj isključivo patofizioloških zbivanja u nedonoščeta bolji i daje superiorniju ocjenu težine bolesti od SNAPPE-II (57).

U jednoj drugoj studiji (58), Dammann i suradnici, našli su kako je u nedonoščadi rođene prije navršenih 28 tjedana gestacije, SNAP-II >30 , dobar prediktor ultrasonografski otkrivenih lezija mozga (intraventrikularno krvarenje, ventrikulomegalija, hiperehogene lezije), a ako se koristi SNAP-II $>$ od 75 centile, ili osobito >90 centile za gestacijsku dob onda je dobar prediktor svih navedenih lezija, te još i hipodenznih lezija. Također i SNAPPE-II, ukoliko je $>$ 75 centile za gestacijsku dob, dobar prediktor sve 4 navedene lezije, iako nešto lošiji nego SNAP- II. U istoj su studiji autori našli i kako je u skupini ispitanika koji su u korigiranoj dobi 24 mjeseca imali mikrocefaliju, SNAP-II bio značajno viši nego u onih s normalnim opsegom glave, a SNAP-II $>$ 75 c. za gestacijsku dob, te SNAPPE-II >45 i SNAPPE-II $>$ od 75 c. za dob pokazali su se dobrim prediktorima mikrocefalije u korigiranoj dobi od 24 mj. Također, autori su ispitivali i indeks mentalnog razvoja i indeks

psihomotornog razvoja (*mental developmental index- MDI, psychomotor developmental index-PDI* – prema Bayleyevoj razvojnoj skali) u korigiranoj dobi 24 mjeseca, i našli kako SNAP-II >90 c. za gestacijsku dob nosi značajno veći rizik za MDI <55, a SNAP-II > 30, > od 75 c. za GD te ako je njegova Z-vrijednost > 1 dobri su prediktori za PDI <55. SNAP-II >30 također je dobar prediktor za PDI između 55 i 69 (-2 do -1 SD). Također, SNAP-II i SNAPPE-II iznad 75 c. za GD i SNAPPE-II > 45 pokazali su se dobrim prediktorima za pozitivan test probira na poremećaje iz autističkog spektra u korigiranoj dobi 24 mjeseca, no niti SNAP-II, niti SNAPPE-II nisu se pokazali dobrima za predikciju dijagnoze cerebralne paralize u toj dobi (58). Nejasno je, međutim, je li ovaj značaj SNAP-II i SNAPPE-II u predikciji neurološkog oštećenja posljedica toga što ova dva bodovna sustava odražavaju fiziološku nestabilnost novorođenčeta koja je karika u uzročno-posljedičnom lancu neurološkog oštećenja, ili je pak riječ o tome da su SNAP II i SNAPPE II neovisni pokazatelji fiziološke zrelosti nedonoščadi i stupnja vulnerabilnosti njihovog živčanog sustava (58).

U ovom istraživanju korišteni su SNAP-II i SNAPPE-II bodovni sustavi, jer objedinjuju klinički značajne fiziološke varijable kao što su tlak, temperatura, stupanj acidoze i konvulzije, jer su dobri pokazatelji težine bolesti novorođenčadi, jer su primjenjivi jednako i na nedonoščad i na kontrolnu skupinu, te jer je od interesa prikazati njihovu vrijednost u odnosu na postnatalne poremećaje razvoja središnjeg živčanog sustava.

*prema autoru 34 parametra, no u nekim se izvorima susreće brojka od 28 (53)- uglavnom ovisno o tome da li su autori spomenutih izvora ubrajali najniže i najviše vrijednosti nekog pokazatelja kao jednu ili dvije varijable

1.3. Rana oštećenja mozga novorođenčadi

Dva su glavna oštećenja mozga nedonoščeta: periventrikularno- intraventrikularno krvarenje (PV-IVH) i hipoksično-ishemična lezija, davno opisana i poznata kao periventrikularna leukomalacija (PVL) (59).

Hipoksično-ishemična oštećenja mozga predstavljaju vrlo značajan neurološki problem u perinatalnom dobu. Patološke promjene i oštećenja se viđaju u velikog broja nedonoščadi, a učestalost je obrnuto proporcionalno s gestacijskom dobi; nižu gestacijsku dob prati češće i teže oštećenje. Ovisno o težini i mjestu oštećenja postoji vrlo raznolika lepeza kasnih neuroloških simptoma od spasticiteta, koreoatetoze, distonije, ataksije, kategorizirane kao sekvence cerebralne paralize, a u određenog broja djece mogu se dijagnosticirati i cerebralni napadi i već ranije spomenuti kognitivni poremećaji i smetnje ponašanja. U nedonoščadi hipoksično-ishemična oštećenja često su združena s intrakranijskim krvarenjima i ponekad ih je teško razlikovati. Prema najnovijim podacima, učestalost intrakranijskih krvarenja u nezrele nedonoščadi je u opadanju, a oštećenja bijele tvari koja su teže dostupna ultrazvučnoj dijagnostici zauzimaju značajno mjesto u morbiditetu nedonoščadi.

1.3.1. Periventrikularno-intraventrikularno krvarenje

Peri-intraventrikularno krvarenje (PV-IVH) najčešći je tip krvarenja u nedonoščadi, osobito one rođene ispod 32 tjedna gestacije, ili rodne mase < 1000 g (59). Napredak u razumijevanju tehnologije i mogućnosti prevencije PV-IVH doveo je do smanjenja učestalosti s oko 50-80 % ranih osamdesetih na oko 15% koji se održava zadnjih desetak godina i čini se da je time postignut svojevrsan „plato“ u mogućnostima prevencije krvarenja (59, 60).

1.3.1.1. Subependimalni germinativni matriks

Karakteristično mjesto nastanka PV-IVH je subependimalni germinativni matriks (SGM). To je prolazna struktura u organizaciji fetalnog mozga, smještena neposredno ventrolateralno uz postranične komore. Najrazvijeniji je u razdoblju od 23. i 24. tjedna, tijekom fetalnog razvoja postupno involuira i nestaje oko 36. tjedna. Od 28. do 32. tjedna je najizraženiji u talamostrijatalnom žlijebu, u području glave nukleus kaudatusa (nucleus caudatus) u blizini foramina Monro-i. SGM je izrazito celularna struktura karakterizirana

visokim stupnjem mitotičke aktivnosti. Između 10. i 20. tjedna predstavlja izvor prekursora cerebralnih neurona koji migriraju prema korteksu, a u trećem trimestru iz njega nastaju glijalne prekursorske stanice koje će se kasnije diferencirati u oligodendrogliju i astrocite. Kao i svaka struktura s visokim stupnjem proliferacije, SGM bogato je vaskulariziran. U njemu se nalazi izdašna mreža malih krvnih žila obloženih endotelom, fenestriranih s nepotpunom bazalnom laminom. Budući da nemaju mišićna vlakna i kolagen, nisu ni arteriole ni venule, izrazito su podložne rupturi, čemu doprinosi i nedovoljna količina glijalnih i mezenhimalnih potpornih elemenata u navedenom području (59).

Etiopatogeneza PV-IVH u nedonoščadi je multifaktorijska, a patogenetske čimbenike možemo podijeliti na intravaskularne, vaskularne i ekstravaskularne. U ekstravaskularne i vaskularne spada već spomenuta osobitost građe krvnih žila SGM i nedostatak odgovarajuće izvanstanične potpore, a zbog svoje lokalizacije u arterijskoj rubnoj zoni te zbog velikih metaboličkih potreba matriksa izrazito su osjetljive na ishemijsko oštećenje. Intravaskularni rizični čimbenici se odnose na osobitosti regulacije protoka krvi, tlaka i volumena u mikrovaskulaturi matriksa, a dodatnu ulogu mogu imati osobitosti koagulacijskog sustava i trombocita u nezrelog novorođenčeta. Budući da je u etiopatogenezi krvarenja i hipoksično-ishemičnog oštećenja mozga vaskularna komponenta jedan od glavnih čimbenika, u poglavlju o periventrikularnoj leukomalaciji će biti objašnjen mehanizam nastanka (59).

Čimbenici koji dovode do krvarenja su brojni; osim prematuriteta odnose se na trudnoću, način dovršenja poroda (vaginalni porod, prezentaciju zadkom, carski rez), stanje djeteta po porodu i potrebu za reanimacijom, nastanak respiratornog distresa, hipoksemiju, hipokapniju, hiperkapniju, strojnu ventilaciju, sepsu i dr. Korioamnionitis majke je povezan s većom učestalošću težih oblika krvarenja, zbog proinflammatoryh citokina u amnijskoj tekućini koji pogoduju nastanku krvarenja. Krvarenje može nastati prenatalno. Tada je najčešće posljedica bolesti i stanja majke kao što je von Willebrandova bolest, majčina antikoagulacijska ili antiepileptička terapija, zlouporaba kokaina, trauma, kolestaza, febrilna bolest, komplikacija amniocenteze. Fetalni rizični čimbenici su imuna trombocitopenija, manjak faktora X i V, fetomaternalno krvarenje, *twin-to-twin* transfuzija, posljedica prirođenih tumora (59,60).

Vrijeme nastanka krvarenja je obično prvih pet dana po rođenju, no većina ipak nastaje u prvom danu. Što je nedonošče nezrelije krvarenje se javlja ranije (59). Krvarenje koje je započelo u germinativnom matriksu može se širiti u lateralne komore, pa nastaje intraventrikularno krvarenje (61).

Neuropatološke promjene PV-IVH su destrukcija germinativnog matriksa, periventrikularna hemoragijska infarkcija i posthemoragijska dilatacija moždanih klijetki (14,17,59,60,61,62).

Destrukcija germinativnog matriksa, osobito glijalnih prekursora je očekivana i stalna posljedica i ima poguban utjecaj na kasniji razvoj mozga, a na mjestu krvarenja može kasnije nastati pseudocista (13,16,17,51).

1.3.1.2. Periventrikularna hemoragijska infarkcija

Periventrikularna hemoragijska infarkcija (periventricular haemorrhagic infarction-PHI) javlja se u oko 15% nedonoščadi s PV-IVH, to je češća što je nedonošče nezrelije; u nedonoščadi oko 750 grama zastupljenost je 20-30% (50, 58, 59). Za bolje razumijevanje moramo reći, da nije riječ o širenju krvarenja iz klijetki, već o venskom infarktu koji dovodi do destrukcije periventrikularne bijele tvari. Infarkcija karakteristično nastaje u ventrikularnom kutu gdje medularna, korioidalna i talamostrijatalna vena formiraju terminalnu venu. Hemoragijska infarkcija je gotovo uvijek asimetrična-unilateralna, na mjestu oštećenja nastaje porencefalija koja često komunicira s klijetkom (63, 64).

Treba istaknuti razliku između hemoragijske infarkcije, PVL i selektivne neuronalne nekroze (osobito u ponsu, talamusu, bazalnim ganglijima i hipokampusu) koje se često nalaze u djece s PV-IVH i dovode do zabune u interpretaciji ultrazvučnog nalaza. Osnovna obilježja i mehanizam nastanka ovih patoloških stanja prikazana su u tablici 5.

Tablica 5. Usporedba karakteristika periventrikularne hemoragijske infarkcije i periventrikularne leukomalacije

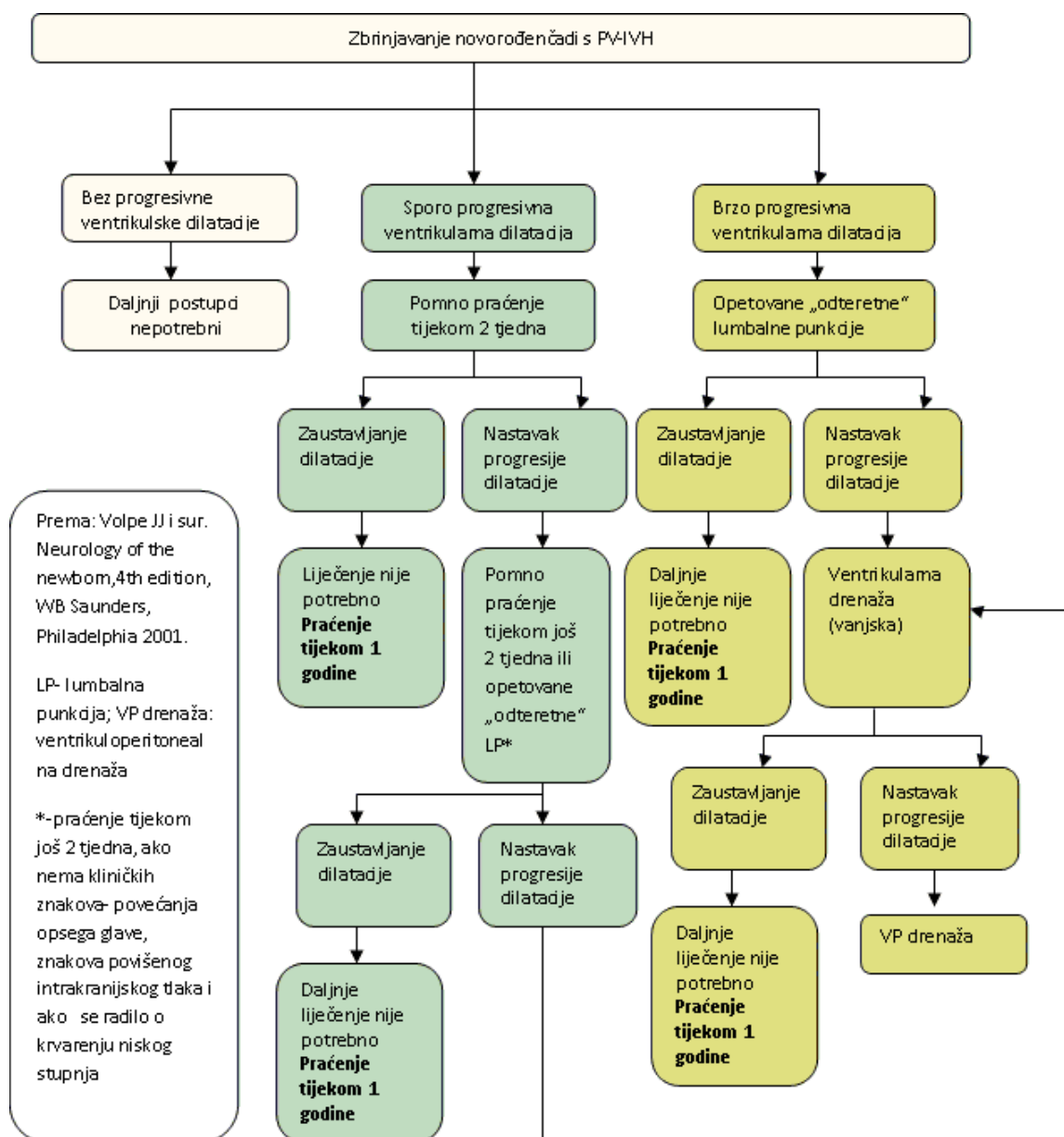
Lezija	Cirkulacijski poremećaj	Hemoragija	Asimetrija	Evolucija
Periventrikularna hemoragijska infarkcija	Venski	Uvijek	Uvijek	Velika jedinstvena cista
Periventrikularna leukomalacija	Arterijski	Rijetko (obično sekundarno)	Rijetko	Multiple, manje ciste

Klinička slika PV-IVH može se podijeliti u tri glavna sindroma: klinički nezamijetno stanje, fluktuirajući (saltatorni) i katastrofični sindrom (59).

Ultrazvučnim pregledom mogu se s velikom vjerojatnošću utvrditi promjene tipične za pojedini stupanj PV-IVH (60).

1.3.1.3. Posthemoragijska dilatacija moždanih komora

Posthemoragijska dilatacija komora nastaje kao komplikacija PV-IVH zbog mehaničke obstrukcije protoka likvora ugruškom, najčešće na razini akvedukta ili zbog obliterativnog arahnoiditisa nastalog raspadnim produktima krvi (59). Označava povećanje moždanih komora na razini intraventrikularnog otvora 4 mm iznad 97. centile za gestacijsku dob mjerene prema Levenu (65). Progresivna posthemoragijska dilatacija komora razvija se u oko 35% nedonoščadi s težim PV-IVH, no srećom u neke nedonoščadi je proces samoograničavajući; u 65% dolazi do zastoja u razvoju hidrocefalusa, u daljih 20% prati se spora progresija i nakon 4 tjedna, ali nakon toga dolazi do spontanog oporavka. Međutim problem je pojava kasnog razvoja progresivne dilatacije komora u oko 5 % djece nakon 3-6 mjeseci, zbog čega je važno nastaviti ultrazvučno i kliničko praćenje tijekom cijele prve godine života (66). Terapijske mogućnosti i vremenski slijed praćenja nedonoščadi s PV-IVH dao je Volpe JJ i sur. Na slici je 1. (str.24.) prikazan postupnik za praćenje i zbrinjavanje nedonoščadi s PV-IVH (59).



Slika 1. Postupnik za praćenje i zbrinjavanje nedonoščadi s PV-IVH (Volpe JJ i sur.)

1.3.2. Periventrikularna leukomalacija

Periventrikularna leukomalacija (PVL) je lokalizirani oblik hipoksično-ishemičnog oštećenja mozga kod nedonoščadi-novorodenčadi (8,14). Nedonoščad je osobito ugrožena hemoragičnim i hipoksično-ishemičnim perinatalnim oštećenjima mozga (59,60,62,67,68). Dok je PV-IVH, kako smo već ranije spomenuli, zastupljeno s 25-40% učestalošću, hipoksično-ishemično oštećenje mozga je nešto rjeđe, oko 7-17% u populaciji nedonoščadi i pogađa najteže bolesnu i životno ugroženu nedonoščad u koje zbog osnovne patologije (sepsa, respiratorna insuficijencija, pneumotoraks, apneje) dolazi do pojave hipoperfuzije i nedovoljne oksigenacije osobito osjetljivih moždanih struktura. Etiopatogeneza hipoksično-ishemičnog oštećenja mozga novorođenčeta je vezana uz stanja majke tijekom trudnoće, komplikacije u porodu (abrupcija posteljice, febrilitet, infekcija), asfiksiju i ostala patološka stanja djeteta (67,68). Poznato je, da u djece sa složenim srčanim grješkama već tijekom fetalnog razvoja hipoksija može dovesti do oštećenja mozga, te ih je moguće otkriti tijekom fetalnog ultrazvučnog pregleda srca (69). Iako se ranije opisano hemoragično i hipoksično-ishemično oštećenje mozga često i pojednostavljeno, više iz didaktičkih razloga razmatra odvojeno, treba imati uvijek na umu, da su ta dva oblika perinatalnog oštećenja mozga često patogenetski povezana i međusobno uvjetovana, te da su hiperperfuzija s posljedičnim krvarenjem i hipoperfuzija s posljedičnom ishemijom često dvije krajnje faze iste bolesti (70). Ukoliko kod nedonoščeta istodobno postoji i PV-IVH, incidencija PVL se gotovo dvostruko poveća, na 42-72% (68,69,70,71,72). Učestalost hipoksično-ishemičnog oštećenja u donošene djece je mnogo manja, a hipoksično-ishemička encefalopatija je zastupljena s oko 0,9 - 5 % prema nekim autorima (73,74,75). PVL predstavlja infarkt periventrikularne bijele tvari u graničnim vaskularnim obstruktnim područjima frontalno uz prednje robove, okcipitalno, iznad trigonuma postraničnih moždanih klijetki. Neuropatološki, riječ je o fokalnoj nekrozi periventrikularne bijele tvari (73, 76,77).

1.3.2.1. Etiopatogeneza periventrikularne leukomalacije

Hipoksija, ishemija i infekcija pojedinačno ili u kombinaciji smatraju se glavnim etiopatogenetskim uzrocima nastanka oštećenja mozga novorođenčeta. Dio oštećenja može nastati i prije poroda, tijekom trudnoće i za vrijeme poroda. Poznato je da u djece sa složenim srčanim manama teška hipoksija može dovesti do oštećenja mozga tijekom fetalnog razvoja

perinatalno (69). Rizičnim čimbenicima smatraju se loš socioekonomski status trudnice, niže obrazovanje, starija životna dob, razne bolesti i infekcije, ovisnosti (droga, pušenje, alkohol i dr.), a osobito su rizične za prijevremeni porod višeploidne trudnoće iz umjetne oplodnje i visok krvni tlak – eklampsija (59,60,62,63).

PVL je posljedica tri važna čimbenika, koji pojedinačno ili međusobno dovode do oštećenja. Prva je anatomska struktura periventrikularnih krvnih žila, drugo je poremećaj cerebralne vaskularne autoregulacije te ograničenje fizioloških mogućnosti nedonoščeta na stres, a treći čimbenik je povećana osjetljivost periventrikularnih glija stanica na hipoksiju u fazi mijelinizacije i diferencijacije (8,16,77).

Prvi patogenetski uzrok je posebnost prokrvljenosti periventrikularnih područja i granične zone perfuzije s nepotpuno razvijenom mikrovaskularnom mrežom kod djece niže gestacijske dobi. Ishemično područje u kojem je perfuzija manja od 20 % od normalne ubrzo bude ireverzibilno oštećeno (59,79). U okolnom koncentrično zahvaćenom području, u kojem je perfuzija 20 do 50 % od normalne, stanice preživljavaju, ali bez funkcionalne aktivnosti. Nakon reperfuzije ishemičnog tkiva, dolazi do stvaranja slobodnih radikala, koji naknadno oštete stanične lipide, proteine i nukleinske kiseline (74,78).

Drugo, poremećena cerebralna autoregulacija dovodi do smanjenog protoka kroz cerebralne krvne žile u stanjima hipotenzije. Naime, u sustavnoj hipotenziji, kada je cerebralni protok izravno ovisan o arterijskom krvnom tlaku, nedovoljno razvijen mehanizam cerebrovaskularne autoregulacije nije u stanju reagirati vazodilatacijom (59). Noviji podaci pokazuju da ukoliko su nedonošena djeca klinički stabilna, imaju normalnu funkciju cerebralne autoregulacije. Razlozi poremećaja autoregulacije mogu biti zbog respiratornog distresa (hiperkapnija/hipoksemija), perinatalne asfiksije, te nezrelih autoregulacijskih dijelova cerebralnih arteriola u nedostatno razvijenim mišićnim dijelovima (tunica muscularis). Patogenetski faktori hipotenzije su brojni, a u nedonoščeta mogu biti svi ranije navedeni, otvoreni duktus Botalli, srčana dekompenzacija, apneje, bradikardija, sepsa i drugi (59, 60,70).

Treći značajan faktor je povećana osjetljivost na hipoksiju periventrikularnih glijalnih stanica u fazi diferencijacije i mijelinizacije. U fazi razvoja mozga povećana je potreba za energijom zbog odvijanja procesa diferencijacije stanica glije u astrocite i oligodendrogliju (8, 59).

Ako pogledamo sva tri predložena patogenetska mehanizma uviđamo da je upravo njihova kombinacija (anatomska struktura plus nedostatna mogućnost prilagodbe, plus povećana potreba za energijom) vjerojatno patogenetski mehanizam nastanka hipoksično-

ishemičnih oštećenja u periventrikularnoj regiji nedonoščeta. Vaskularna komponenta uzrok je „žarišne“ PVL, tj. ishemijskog infarkta periventrikularne bijele tvari koja je daleko češća i o kojoj se do sada uglavnom raspravljalo. U patogenezi hipoksično-ishemičnog oštećenja mozga nedonoščeta isprepliće se vaskularna i stanična komponenta (59).

Normalna funkcija stanica, posebno stanica mozga, direktno je ovisna o dostatnom priljevu kisika i glukoze, odnosno energije. Smatra se da je glavni i najopasniji događaj za vrijeme hipoksije i ishemije manjak staničnog goriva, adenzintrifosfata (ATP). On se manjim dijelom sintetizira glikolizom u citoplazmi, a većim dijelom oksidativnom fosforilacijom u mitohondrijima (60).

Uspostavom cirkulacije i dopremom dostatne količine kisika nastaje reperfuzija te se nastali hipoksantini u fazi hipoksije razgrađuju u slobodni radikal – anion kisika. Slobodni radikali kisika razaraju membranu stanice i mitohondrija i oštećuju deoksiribonukleinsku kiselinu (DNK). U aerobnim uvjetima postoje čistači slobodnih radikala, a to su superoksid dismutaza, endoperoksidaza i katalaza. U vrlo nezrele nedonoščadi progenitori oligodendrocita su selektivno osjetljivi na izloženost slobodnim radikalima i nedostatku antioksidansa, za razliku od zrelih. Nezreli oligodendrociti tzv. „*pre-oligo*“ najzastupljenije su stanice periventrikularnog područja nakon 24 tjedna i podložne oštećenju hipoksijom i ishemijom (17,77). Osobito nepovoljno i toksično na njih utječu slobodni radikali, specifični citokini, bilirubin i osobito glutamat (78,79).

Istraživanja pokazuju da je jedan od razloga zašto je nezreli mozak tako podložan hipoksičnoj ozljedi stvaranje povećanih količina glutamata. Glutamat djeluje na receptore i dovodi do ekscitacije. U stanjima hipoksije glutamat se ne metabolizira uobičajenom brzinom, što dovodi do staničnog edema i neuralne smrti. Raspodjela glutamatnih receptora, posebno subtipova *N-Methyl - D -Asparat* (NMDA) određuje raspodjelu selektivnog neurološkog oštećenja. Gustoća NMDA receptora uvjetovana je fazom maturacije mozga. Blokada NMDA djeluje neuroprotektivno sprječavajući djelovanje glutamata u procesu nastanka hipoksičko-ishemičkog oštećenja (35, 59, 80).

Postoje brojni radovi u kojima je dokazana uloga materno-fetalne infekcije u patogenezi periventrikularne leukomacije. Infekcija majke tijekom trudnoće dovodi do oslobađanja citokina i ostalih upalnih medijatora, osobito interferon - γ čije je djelovanje povezano s citotoksičnim učinkom na nezrele oligodendrocite u nedonoščadi (81,82). Osim toga, neki citokini imaju i vazoaktivno djelovanje, te utječu na cirkulaciju. Dokazano je u eksperimentalnih životinja da se mikroglija aktivira za vrijeme reperfuzije i dovodi do oslobađanja citokina i upalnih reaktanata koji djeluju citotoksično na bijelu tvar (77,78,82).

Stanice mozga novorođenčeta su zbog visoke koncentracije nezasićenih masnih kiselina, izuzetno velikih potreba za kisikom i vrlo niskim razinama antioksidansa podložne oštećenju oksidativnim stresom. Programirana stanična smrt ili apoptoza igra značajnu ulogu u evoluciji hipoksično-ishemične lezije i vjerojatno je od većeg značenja od nekroze koja nastaje u kasnijim fazama oštećenja (37,83). Naime, dokazani su proteinski receptori koji se pod utjecajem citokina aktiviraju te ovisno o raspoloživim endogenim inhibitorima apoptoze dovode ili do nekroze ili apoptoze. Ova istraživanja su vrlo značajna u kliničkoj praksi zbog mogućnosti iznalaženja rješenja za neuroprotektivnim lijekovima i postupcima (postupak selektivne hipotermije i topiramata) u prevenciji oštećenja mozga (59,78).

1.3.2.2. Encefalopatija nedonoščeta

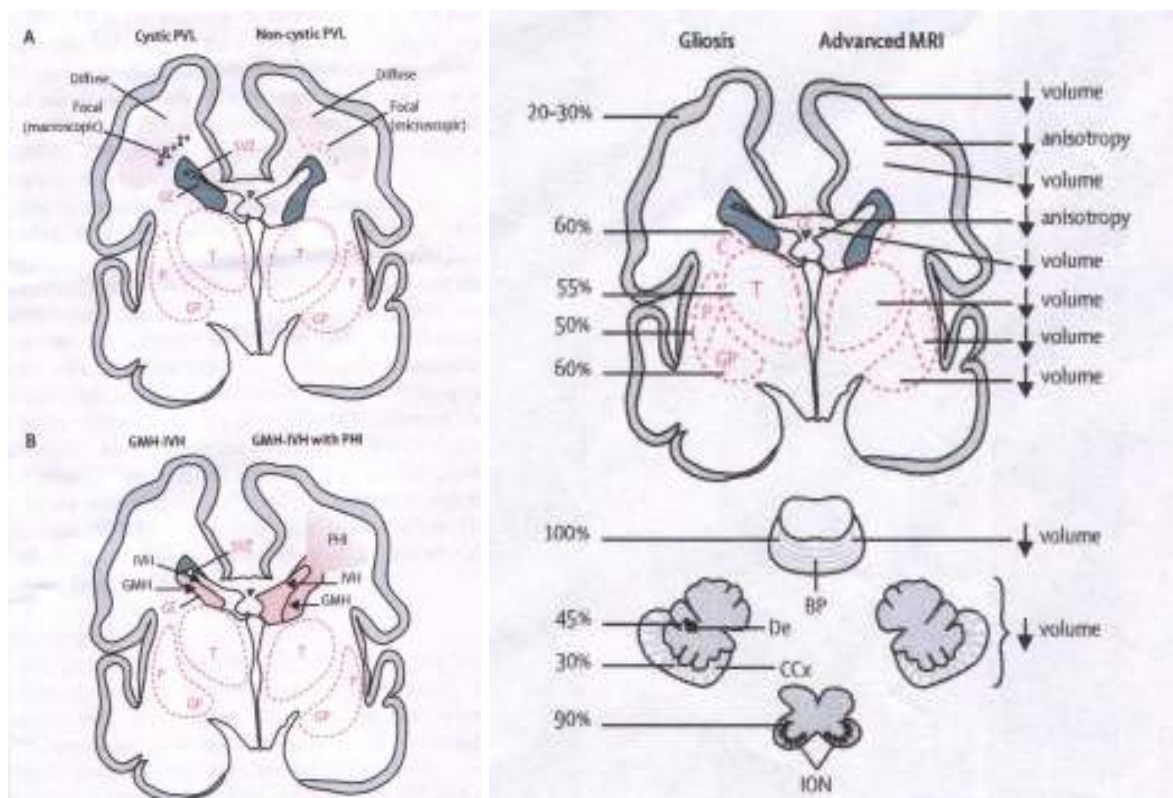
Već je istaknuto da središnje mjesto u oštećenju mozga nedonoščeta VLBW predstavlja oštećenje bijele tvari (2,4,7,8,59). Rizično vrijeme za nastanak oštećenja je 23. do 32. tjedan trajanja trudnoće. Promjene bijele tvari su česte u nedonoščadi i prema Inderu i suradnicima mogu se naći u 70 % VLBW, pri čemu čak u 20 % postoje značajne abnormalnosti (4,6,7). Abnormalnosti bijele tvari u terminskoj dobi prikazane MRI te patološki klinički nalazi postnatalno (respiratorni distres, strojno disanje, sepsa, poremećena hemodinamika i dr.) sasvim sigurno su dobar prediktor neurorazvojnog ishoda u dobi od 2 godine (84,85,86). U 50% djece VLBW (< 1500 g, < 32 tj) dokazan je zaostatak u kvalitativnom razvoju giracije te je povezan sa odgođenim kognitivnim i motoričkim razvojem i cerebralnom paralizom. Za razliku od nedonoščadi u terminske novorođenčadi češća su oštećenja bazalnih ganglija (1,4,6,40,67).

Novija istraživanja su pokazala da je oštećenje bijele tvari nedonoščeta složeno i osim davno opisane PVL neuropatološki definirane kao fokalna nekroza periventrikularne bijele tvari na predilekcijskim mjestima graničnih vaskularnih područja frontalno uz prednje robove i okcipitalno uz trigonum lateralnih moždanih komora, oštećenje je popraćeno s neuronalnom/aksonalnom bolesti, koja zahvaća bijelu tvar, talamus, bazalne ganglije, koru velikog mozga, moždano deblo i mali mozak (8,16,17).

Kombinacija PVL-a i neuronalne/aksonalne bolesti se naziva encefalopatija nedonoščadi. Encefalopatija nedonoščadi je posljedica primarnog oštećenja čija je etiopatogeneza determinirana s tri najčešća uzroka (hipoksija, ishemija, infekcija), o kojima je već bilo govora i sekundarnog oštećenja razvojnih procesa.

Neuropatološki, PVL možemo podijeliti u dvije komponente. Prva je fokalna, koju čini lokalizirana nekroza periventrikularne bijele tvari, koja zahvaća sve stanične elemente (astrogliju, mikrogliju, prekursore oligodendrocite i aksone). Ako je nekroza izraženija, ona će se kroz nekoliko tjedana razviti u brojne ciste periventrikularne bijele tvari te takvu promjenu nazivamo cistična PVL. Ako je nekroza mikroskopske veličine, neće dovesti do razvoja cista, već samo do stvaranja glijalnog ožiljka koji nije vidljiv ni standardnim transkranijalnim ultrazvukom ni MRI. Taj nalaz se naziva necistična PVL (8,11,12,14,17).

Druga komponenta PVL-a je difuzna. Histološki je karakterizirana astroglijom, mikroglijom i početnim smanjenjem broja premijelinizirajućih oligodendrocita. Oštećenje zahvaća velika područja bijele tvari i za posljedicu ima hipomijelinizaciju. Korelati neuroimaginga nisu točno definirani, ali obuhvaćaju difuzne promjene signala (poput hiperintenziteta na T2 snimkama) te promjene u parametrima difuzije (poput smanjenja anizotropije). Na slikama 2. i 3. su prikazana mjesta difuzne i fokalne leukomalacije u bijeloj tvari, uz korelate na prikazu magnetskom rezonancom (7,8,84,85,86).



Slika 2. i 3. Difuzna i fokalna leukomalacija te prikaz oštećenja MR (Volpe JJ, ref. 8)

Slike lijevo prikazuju lokalizaciju difuzne i fokalne leukomalacije, desna slika posljedice oštećenja i smanjenje pojedinih dijelova mozga i promjene u praćenju MR

Prateće neuronalno/aksonalno oštećenje obuhvaća velika područja mozga, koja rezultiraju smanjenjem broja aksona i neurona (8). Razlog zašto su kora velikog mozga i bijela tvar uključeni u ovo oštećenje leži u njihovom razvojnom obrascu. Aksoni velikog mozga, koji uključuju asocijacijska, komisuralna i projekcijska vlakna, su u fazi brzog rasta upravo u vrijeme kada je mozak najranjiviji za PVL (9,26,27). Slično vrijedi i za SP, koja doseže svoj maksimum razvoja oko 28. tjedna gestacije (10,28). Posljedice tih promjena se očituju smanjenjem volumena moždane kore velikog mozga, bijele tvari, bazalnih ganglija, talamusa, moždanog debla i maloga mozga te se in vivo mogu dokazati volumetrijskom analizom magnetske rezonancije. Nasuprot tomu postoje brojni dokazi da su fokalna i difuzna PVL češća u VLBW (4,7,17,88,89). Istraživanja na eksperimentalnim životinjama i MRI dale su nove poglede o mogućim mehanizmima nastanka ovih lezija (87). Kod fokalne i difuzne leukomalacije Volpe, Back i brojni drugi autori smatraju da su ciljni stanični elementi koji su odgovorni za PVL prooligodendrociti koji tijekom maturacije moraju stvoriti stanice oligodendrocite koje su odgovorne za mijelinizaciju (8,12,13,17). Zašto su prooligodendrociti posebno osjetljivi na ishemiju, hipoksiju i citotoksične učinke i koji su mehanizmi odgovorni nije poznato (83,88,89). Hipomijelinizacija i ventrikulomegalija su posljedice oštećenja prooligodendrocita i odgovorne su za manji volumen bijele tvari (4,6,8,59). Jednaku važnost imaju i oštećenja aksona (10,11,16).

Sasvim novo tumačenje stanične osnove oštećenja u PVL dali su Judaš i sur. (90). Oštećenje aksona se dodatno očituje izmjenjenom stopom porasta anizotropije putova bijele tvari, koja je kod PVL-a usporena (91,92).

1.3.2.3. Difuzna leukomalacija i pojam DEHSI (*Diffuse extreme high signal intensity*)

Iako je problem difuzne PVL objašnjavan i na razini udžbenika (59), nije do danas razjašnjeno što čini bit te promjene u patološkom i neurološkom značenju. Kako većina te djece preživi, nije moguće patohistološki dokazati sudjeluje li neki dio subplate zone u difuznoj leukomalaciji. Promjena je otkrivena i opisana pomoću MR, te se zbog pojačanog signala bijele tvari rabi termin DEHSI. Prvi opisi promjene spominju se u radovima dvije istraživačke skupine Hammersmitha (84) i Barkovicheva grupa (93). Navedene studije su pokazale da u 50% nedonoščadi postoje promjene signala na konvencionalnom MR, a koje se još bolje mogu pokazati primjenom posebne MR tehnike, tzv. *diffusion weighted images* (94). Svako nedonošče koje ima patološke promjene bijele tvari ima i promjene DEHSI, ali kod nekih slučajeva u kojima imamo promjenu DEHSI ne mogu se uvijek dokazati očite promjene

bijele tvari. Najnoviji radovi (94,95) pokazuju da DEHSI nije normalni razvojni fenomen vezan uz maturaciju bijele tvari, nego da je riječ o „finoj“ patologiji. Ključno je pitanje je li kod difuzne promjene zahvaćena i SP, što je važno stoga, jer je SP bitna za razvitak moždane kore (10,11,31,96). To pitanje je posebno značajno zbog učestalosti kognitivnog poremećaja u VLBW (6). Volpe smatra da je oštećenje SP najodgovornije za kasnije kognitivne poremećaje u VLBW (4,6,14,97). U biti to znači da osim promjene bijele tvari kod difuznog oštećenja postoji i promjena neurona. Taj koncept zastupaju u najnovijem radu i Levitton i Gressans (78). Zbog istodobnog oštećenja neurona i elemenata bijele tvari sve više se predlaže naziv encefalopatija nedonoščadi (8).

1.4. Dijagnostičke pretrage ranog oštećenja mozga

Slikovne pretrage mozga, tzv. „neuroimaging“ važne su iz dva razloga; jedan je rano otkrivanje patologije zbog mogućnosti boljeg i odgovarajućeg liječenja, a drugi zbog ranog prepoznavanja dugoročnih neurorazvojnih posljedica oštećenja i rane prevencije. Postoje razne sheme o vremenu i metodama slikovnih pretraga mozga novorođenčeta, koje su različite od odjela do odjela, često ovisne o stavovima pojedinih kuća i mogućnostima izvođenja potrebnih slikovnih pretraga (72). Vrlo je malo podataka u literaturi o mogućnostima rutinskog magnetskog slikanja mozga nedonoščadi s abnormalnim ultrazvučnim nalazima (98).

1.4.1. Ultrazvučni pregled mozga

Ultrazvučna pretraga (UZ) mozga ostaje i dalje „zlatni“ standard u praćenju oštećenja mozga novorođenčadi u jedinicama intenzivnog liječenja.

Ultrazvučni pregled mozga daje nam odgovore na brojna pitanja u kliničkoj procjeni ugroženosti nedonoščeta/novorodenčeta. Pregledom možemo s velikom vjerojatnošću odrediti stupanj maturacije mozga nedonoščeta i gestaciju, dokazati postojanje razvojne anomalije ili strukturne abnormalnosti, dokazati perinatalno oštećenje mozga, procijeniti vrijeme nastanka, pratiti progresiju ili regresiju promjene, odrediti optimalno liječenje i potrebu za intervencijom, a u nekim slučajevima odrediti i neurološku prognozu (99).

Rutinski ultrazvučni pregled mozga valjalo bi učiniti prema preporukama Društva za dječju neurologiju Američke akademije za neurologiju (98) u sve nedonoščadi između 7. i 14. dana, kada je većina oštećenja mozga nedonoščadi već razvijena i ponovno između 36. i 40.

tjedna gestacijske dobi. Takvim načinom praćenja moguće je otkriti svu značajnu patologiju (PV-IVH, PVL, posthemoragijsku dilataciju klijetki) koja utječe na načine liječenja i pridonosi ranom otkrivanju mogućih posljedica i prevenciji ranim uvađanjem razvojne terapije. U radu se spominju preporuke o potrebi ranog snimanja nekontrastnog CT (kompjuterizirana tomografija) kod terminske novorođenčadi s kliničkom slikom encefalopatije i sumnjom na intrakranijsko krvarenje (porođajna trauma, niski hematokrit, ili koagulopatija), te potrebe za MR.

Ultrazvučna metoda uvedena je kao dragocjena metoda za rano otkrivanje promjena u mozgu početkom sedamdesetih godina. Prve UZ studije objavljivane ranih osamdesetih godina prošlog stoljeća bile su fokusirane na problematiku krvarenja, a pronalaskom novih visokofrekventnih ultrazvučnih sonda i primjenom doplerskih tehnika unaprijeđene su dijagnostičke mogućnosti i poboljšana kvaliteta pregleda (1,59,60,61,65). Unatoč tim dostignućima, postoje radovi koji taksativno navode ograničenja UZ pregleda u odnosu na MR (100).

U konačnici, svi se slažu da je mogućnost ultrazvučnog pregleda vitalno ugroženog nedonoščeta u inkubatoru od neprocjenjive vrijednosti u kliničkom praćenju, a rezultat pretrage ovisi o iskustvu i znanju liječnika. Pretraga se provodi kroz prednju „veliku“ fontanelu, no postoje i drugi akustički „prozori“: mastoidni otvor - temporalni pristup, stražnja - „mala“ fontanela za okcipitalni pristup (99).

Prikaz moždanih struktura i identifikacija omogućena je uređajima kojima se slika obnavlja velikom brzinom u pokretu, bilježe se i pulzacije krvnih žila i postiže realna slika. U neonatologiji se koriste sektorske, visokofrekventne UZ sonde koje daju divergentan snop i postižu široko vidno polje do dubine od 9 cm. Ovisno o dobi djeteta, jačina sonde se prilagođava potrebama pregleda (72,74). Tako je za pregled nedonoščeta najpogodnija visokofrekventna multisektorska sonda jačine 7,5 do 9 MHz, a kod starijeg dojenčeta se bolji prikaz moždanih struktura postiže sondom od 3,5 MHz. Napredak kompjutorske tehnologije doveo je i do nove generacije ultrazvučnih uređaja, trodimenzionalnih (3-D), koji postižu statičku rekonstrukciju ploda u uterusu, a kasniji razvoj tehnologije doveo je do prikaza 3-D u realnom vremenu, što nazivamo 4-D ultrazvučni prikaz. Nove tehnološke mogućnosti još uvijek nisu dostupne većini neonatoloških centara, no zasigurno će u budućnosti metoda zauzeti svoju poziciju zbog nekih prednosti koje se odnose na mogućnost rekonstrukcije slike i dobivanja svih potrebnih presjeka bez potreba za okretanjem sonde, čime je omogućeno znatno kraće trajanje pregleda (101,102).

Ultrazvučna pretraga izvodi se u 5 standardnih frontalnih-koronarnih presjeka i 5 sagitalnih, te se u svakom od tih presjeka prikazuju određene strukture. Neke od tih struktura su hiperehogene, neke anehogene ili hipoehogene. Najjače ehogenosti su pleksusi korioideusi, krvne žile i hematomi. Srednje ehogenosti su vermis cerebelli, caput nuclei caudati i periventrikularna bijela tvar. Hipoehogene su one strukture koje daju manji eho od okolnih struktura, a to su hemisfere malog mozga, talamusi i siva kortikalna tvar.

Anehogene strukture su likvor i ciste, kroz njih prolaze UZ valovi (99,103).

Ultrazvukom možemo dijagnosticirati intrakranijska krvarenja te razne stadije PVL u nedonoščadi i donošene djece (59,60,99,103).

U dijagnostici intrakranijskih krvarenja, osobito u nedonoščadi UZ metoda zauzima značajno mjesto, no postavlja se pitanje stupnjevanja krvarenja na osnovi UZ pregleda mozga koje ima veliki značaj za prognozu i za odluku o daljnjem načinu praćenja nedonoščeta. Mi smo prihvatili stupnjevanje prema Papile (61), predloženi Volpeov model nije u nas zaživio, a Gerda van Wezel-Meijler u ultrazvučnom udžbeniku predlaže metodu modificiranu po Papile i Volpeu (59,99). Tablica 6. prikazuje stupnjevanje krvarenja po Papile i sur.

Drugo pitanje koje se postavlja je koliko često ponavljati ultrazvučne preglede u djece u koje se klinički posumnja i ultrazvukom otkrije krvarenje. Budući da se progresija krvarenja, ako je do nje došlo, odvija tijekom 3-5 dana, u literaturi se preporuča ponoviti ultrazvučni pregled 5 dana nakon prvog pregleda. Daljnje ponavljanje pregleda bit će individualno, ovisno o nalazu u prva dva pregleda-opsežna krvarenja moraju se kontrolirati često, zbog ranog otkrivanja razvoja posthemoragijske dilatacije komora (59,60,98,99).

Tablica 6.: Stupnjevanje PV-IVH prema Papile i sur., 1978.

Stupanj krvarenja	Opis
Stupanj I.	Krv u germinativnom matriksu
Stupanj II.	Krv unutar lateralnih klijetki bez dilatacije klijetke
Stupanj III.	Krv unutar lateralnih klijetki s dilatacijom klijetki
Stupanj IV.	Krv unutar ventrikularnog sustava s intraparenhimnim krvarenjem

S obzirom da se često susreće u literaturi, uputno je prikazati i sustav stupnjevanja krvarenja koji predlažu Volpe i suradnici (59), a temelji se na postotku ispunjenosti klijetke krvarenjem, prikazano u tablici 7.

Tablica 7.: Stupnjevanje krvarenja po Volpe-u i sur.

Stupanj krvarenja	Opis
I. stupanj	Krvarenje u germinativnom matriksu, bez intraventrikularnog krvarenja, ili s intraventrikularnim krvarenjem koje na parasagitalnom presjeku zauzima do 10% lumena klijetke
II. stupanj	Intraventrikularno krvarenje koje na parasagitalnom presjeku zauzima 10% do 50% lumena klijetke
III. stupanj	koje na parasagitalnom presjeku zauzima >50% lumena klijetke; obično s dilatacijom klijetke
Parenhimno krvarenje (kao poseban entitet)	Periventrikularna hiperehogenost (lokalizacija i opseg)

U ranom stadiju prvih nekoliko dana po nastanku PVL se UZ metodom prikazuje kao široko područje periventrikularne hiperehogenosti, s predilekcijskim mjestima lezije frontalno i okcipitalno. Frontalna PVL se prikazuje gotovo uvijek simetrično, s karakterističnim izgledom hiperehogenog trokuta kojemu je baza usmjerena prema korteksu a vrh prema uglu postraničnih klijetki. Parijetalna i okcipitalna PVL daje sliku hiperehogenog „haloa“ nad trigonumom, vidljivog u sagitalim i koronarnim presjecima. Ova ehogenost nikada nije intenziteta hiperehogenosti hematoma. Anehogena sitna područja koja se mogu uočiti unutar hiperehogenosti odgovaraju koagulacijskoj nekrozi (103,104).

Na kontrolnim UZ pregledima tijekom idućih dana i tjedana može se vidjeti tipična evolucija PVL (1,59,72,74,100), koja je prvo obilježena pojavom mikrocističnih promjena i daljnjom progresijom kroz 3-4 tjedna manje šupljine se spajaju u veće i nastaje porenecefalija koja, za razliku od posthemoragične šupljine, nikada ne komunicira s klijetkom - uvijek postoji manja, deblja ili tanja pregrada očuvanog dijela parenhima. PVL može evoluirati i u

drugu promjenu, odnosno dilataciju postraničnih klijetki koja nastaje postupnim spajanjem i priljublivanjem cista, dolazi do širenja komora koje imaju nepravilne konture i često su asimetrično raspoređene (59,60,62,70,79).

Trajna prisutnost trokutaste periventrikularne hiperehogenosti koja nikada ne prolazi kroz stadije kavitacije po Levenu poznata je pod terminom „prolonged flares“ i predstavlja blaži oblik PVL. Međutim, veliki dijagnostički problem predstavlja mogućnost postojanja tzv. „periventrikularnog haloa“ koji odgovara procesu mijelinizacije bijele tvari, a ultrazvučnim se praćenjem ne može utvrditi je li riječ o mijelinizaciji ili perzistiranju hiperehogenosti zbog PVL (65,67). Vrlo je teško i iskusnim ultrasoničarima razlikovati fiziološku od patološke hiperehogenosti necistične PVL. Ponavljanim UZ pregledima, kod nepatološke hiperehogenost obično nestaje, ili je granica prema okolnom tkivu nejasna, hiperehogenost manja od pleksusa, uz dobro vidljive moždane komore (103,105).

U pisanim nalazima, a i u literaturi se još uvijek nalaze nedovoljno definirane promjene periventrikularne bijele tvari, pa tako periventrikularna hiperehogenost i periventrikularni hiperehogeni „halo“ mogu označavati i fiziološko i patološko stanje (99,100). U patološkoj, trajnoj periventrikularnoj hiperehogenosti patohistološki se nalazi kaogulacijska nekroza te razvoj glioze s mikrokalifikacijama (104).

Za stupnjevanje leukomalacije pomoću ultrazvučne metode koristi se još uvijek shema po Weisglas Kuperus-u koja je praktična i dugoročnija podjela PVL u 3 stupnja: (105, 106)
PVL I „flares“ – predstavlja manju trokutastu nekavitirajuću hiperehogenost uz ventrikule
PVL II „flares“- predstavlja hiperehogenost i ventrikulomegalija
PVL III - intenzivna obostrana hiperehogenost periventrikularno i stvaranje policista.

U ranoj fazi, na temelju intenziteta periventrikularne ehogenosti (PVE) bolja je podjela po Pidckocku koji dijeli PVL na 3 stupnja (107).

Podjela PVL po Pidckocku više se koristi u ranoj fazi, jer ne definira kasniji razvoj cista i ventrikulomegalije.

1. blaga PVL – slabija ehogenost od koroidnog pleksusa, ali jača od nukleus kaudatusa;
2. umjerena PVL – ehogenost jednaka sjajnosti koroidnog pleksusa;
3. teška PVL – ehogenost jača od koroidnog pleksusa i/ili zahvaća parenhim u opsegu većem od dva promjera postraničnih klijetki

Navedene ultrazvučne procjene PVL su zastarjele i nesigurne u dokazivanju oštećenja bijele tvari, no siguran dokaz oštećenja su ventrikulomegalija i cistične promjene. Navedeno je potkrijepljeno i studijama u kojima je uspoređivan CT, UZ, MR, te postmortalni

patohistološki nalaz PVL. Utvrđen je visok stupanj korelacije; visoka specifičnost (90%) i manja senzitivnost (50-90%) UZ u dijagnostici PVL, što znači da MR predstavlja najsigurniju metodu u dijagnosticiranju PVL (98,100,108). Većina autora se slaže da je postotak cistične PVL u opadanju, učestalost je manja od < 5 %, smatra se zbog bolje perinatalne skrbi i novijih i povoljnijih metoda liječenja nedonoščadi (6,7,8,65,103).

1.4.2. Magnetska rezonanca

Magnetska rezonanca (MR) je suvremena i tehnološki najkompleksnija radiološka dijagnostička metoda koja stvara tomografske slike tijela uz pomoć magnetskog polja i radio valova. Ova metoda slikovnog prikaza posebno je učinkovita u snimanju onih organa koji su bogati atomima vodika jer su oni primarni izvor signala koji se snima MR uređajem. Osnovni principi rada MR uređaja iznimno su složeni, ali pojednostavljeno se može reći kako slika nastaje kao posljedica fizikalne činjenice da atomi vodika koji se nalaze u jakom magnetskom polju mogu apsorbirati i emitirati radio-valove iz čega se naknadnom obradom može rekonstruirati slika snimljenog sloja tijela. Razlika u gustoći atoma vodika, te u vremenima njihove longitudinalne (T1 relaksacija) i transverzalne relaksacije (T2 relaksacija) primarno određuje intenzitet snimljenog signala i kontrastnost između različitih tkiva. T1 i T2 relaksacija su karakteristike trodimenzionalnog molekularnog okoliša koji okružuje svaki pojedinačni proton vodika (109). T1 relaksacija pojednostavljeno mjeri sposobnost protona vodika da izmjenjuje energiju s okolnim kemijskim matriksom, ili drugim riječima brzinu kojom tkivo može biti magnetizirano. T2 relaksacija naprotiv mjeri kojom se brzinom gubi transverzalna magnetizacija. Ovisno o tome na kojoj relaksaciji se bazira kontrastnost kod snimanja postoje primarno T1 i T2 sekvence tako da isto tkivo ima različit intenzitet signala na različitim sekvencama (npr. likvor je hiperintenzivan na T2 sekvencama a hipointenzivan na T1 sekvencama). Valja napomenuti kako je prostorna rezolucija kod MR snimanja iznimno visoka tako da se kod visokorezolucijskih sekvenci u kojima su dimenzije vokseli (osnovna podjedinica MR slike) 1 x 1 x 1 mm može napraviti trodimenzionalna rekonstrukcija snimanog dijela dijela. U eksperimentalnim uvjetima na MR uređajima snage magnetskog polja 3T prostorna rezolucija se maksimalno može podesiti na 0,11 x 0,11 x 0,11 mm. Osim strukturalnih podataka, može se prikazati i kemijski sastav mozga metodom MR spektroskopije te se isto tako može vizualizirati i mentalne procese na osnovi hemodinamskih promjena u aktiviranom dijelu moždanog parenhima (funkcionalna MR) (109).

Velika prednost MR snimanja je to što pacijenti nisu izloženi ionizacijskom zračenju tako da, koliko je dosada poznato, nema štetnih posljedica po zdravlje snimanih osoba. U slučaju kliničke indikacije moguće je učiniti i MR snimanje fetusa in utero. Nedostaci metode su ograničenja za osobe koje u tijelu imaju metalne predmete (npr. krhotine metala) ili elektroničke uređaje (npr. elektrostimulatore) jer takvi pacijenti ne smiju radi vlastite sigurnosti ulaziti u jako magnetsko polje. Isto tako, dugotrajnost samog snimanja koje traje oko pola sata za vrijeme kojeg pacijent mora biti potpuno miran, predstavlja poseban problem kod djece pa se ponekad takva snimanja moraju učiniti u anesteziji. Donedavno je bilo nemoguće snimiti prematuruse jer je kod njih potreban kontinuiran nadzor i potpora vitalnih funkcija te se takva djeca ne mogu na duže vrijeme nalaziti izvan inkubatora. Zbog dostupnosti posebnih inkubatora (jedan takav posjeduje KBC Zagreb) koji su kompatibilni s magnetskim poljem omogućeno je snimanje i ove neurorizične populacije (6).

Iako je MR snimanje relativno nova radiološka metoda, zbog brojnih prednosti, prvenstveno iznimne preciznosti u prikazivanju anatomskih struktura, postala je nezaobilazna u svakodnevnoj kliničkoj praksi, ali isto tako i u znanstveno-istraživačkoj djelatnosti (110, 111).

Zasigurno možemo tvrditi, da je s MR pretragom otvorena do sada još neiskorištena mogućnost pronalaženja mogućih oštećenja mozga u nedonoščadi. Do sada nije bilo moguće tako precizno prikazati sve strukture ljudskog mozga kao što je to omogućilo MR snimanje (2,6,7,94,108,110).

U brojnim radovima, pa tako i u istraživanjima Hrvatskog instituta za istraživanja mozga (HIIM), dokazana je vrijednost MR u mogućnosti korelacije histoloških preparata fetalnog ljudskog mozga sa slikama dobivenim u pojedinim sekvencama MR. Neurogenetski procesi (proliferacija, migracija, diferencijacija dendrita, rast aksona, maturacija neurotransmitora, sinaptogeneza i apoptotička smrt neurona) o kojima smo već govorili u prethodnim poglavljima ne mogu se istraživati in vivo u mozgu čovjeka (31,90). Ti procesi su prolazni i tijekom fetalnog razvoja možemo pratiti pojavu prolaznih struktura i zona. Analiza tih prolaznih fetalnih struktura i zona indirektni je parametar intenziteta i dinamike neurogenetskih procesa. Korelacija istraživanja slikovnih prikaza mozga magnetskom rezonancom s histološkim studijama (10, 26, 31) omogućila je prikaz prolaznih fetalnih moždanih struktura u nedonoščeta od 22 do 36 tjedna gestacije: 1. prolazne zone-lamine u telencefaličkom zidu; 2. prisutnost prolaznih fetalnih struktura kao što je ganglijski brežuljak (GE, engl. *ganglionic eminence*); 3. zone nižeg intenziteta signala na slikovnim prikazima MR-a bogate hidrofiličnim ekstracelularnim matriksom (10, 26,31).

Prikazane su i slijedeće fetalne prolazne zone koje koreliraju s histološkim preparatima fetalnog mozga od ventrikula do pije: 1. ventrikularna zona koja odgovara germinativnom matriksu i visokog je intenziteta MR-signala; 2. periventrikularna zona niskog intenziteta MR signala bogata je vlaknima; 3. subventrikularna – intermedijarna zona koja ima srednji intenzitet MR signala i obuhvaća subventrikularnu, stanicama bogatu zonu i bijelu tvar; 4. SP - „subplate“ zona (čekajući odjeljak-engl. *waiting compartment*) niskog intenziteta MR signala; 5. kortikalna ploča visokog intenziteta MR signala. Marginalna zona, budući sloj 1 je jedina zona koja ne može biti prikazana pomoću DW-MRI (engl. *Diffusion –weighted magnetic resonance imaging*) zbog svojih malih dimenzija (25,26,87,112).

Posebno otkriće Judaša i suradnika kojim je otkriven sasvim novi aspekt vulnerabilnosti periventrikularnih križanja putova, odnosi se na histokemijski sadržaj ekstracelularnog i staničnog okruženja periventrikularnih vlakana. Dokazana je korelacija histokemijskih nalaza križanja putova (engl. *Crossroads-CR*) s MR u ranih prematurusa. U mladih prematurusa CR je bogat hidrofilnim izvanstraničnim matriksom i molekulama vodičima aksona koji se mogu vrlo rano prikazati u snimkama T1 kao hipointenzitet signala, a u T2 snimkama kao hiperintenzivan signal. Nakon 28 tjedna postovulacijske dobi tangencijalno postavljena vlakna transformiraju u *coronu radiatu*, rast kortikalnih putova nastavlja se u CR, što se može prepoznati na slikama MR zbog bogatog ekstracelularnog matriksa u toj regiji (90,112).

1.5. Neurobiološka osnova istraživanja

Za temelje prijedloga ovog doktorata značajne su spoznaje o: A. etiopatogenezi; B. patologiji bijele tvari u nedonoščeta; C. neurobiološkoj razvojnoj osnovi oštećenja. U ovom potonjem ključno je vrijeme nastanka oštećenja kao i identifikacija putova i staničnih elemenata koji mogu biti oštećeni u VLBW djece.

Strukturne promjene bijele tvari praćene su funkcionalnim posljedicama koje se mogu dokazati pomoću MR (84,87,93,94,95,97). Oštećenje bijele tvari, ili periventrikularna leukomalacija (PVL) davno je opisana kao najčešće neuropatološko oštećenje mozga nedonoščeta (8,9,14,11,12,17,28,51,59). Oslikavanje mozga nedonoščeta MR je omogućilo nove spoznaje o mikrostrukturnim sekvelama prijevremenog poroda, uključujući odgođenu diferencijaciju bijele i sive tvari. Osim navedenog, uočene su i promjene signala bijele tvari koji je u bijeloj tvari nedonoščeta hiperintenzivan i difuzan. Osim toga, do sada je dokazano da se smanjuje i volumen mozga u nedonoščeta. Smanjenje se odnosi na kortikalnu sivu i

duboku sivu tvar, slabiju mijelinizaciju bijele tvari i smanjen korpus kalozum u usporedbi s terminskom djecom (94,114,115,116,117,118). Dokumentirane su promjene ventrikularnog sustava, odnosno ventrikulomegalija, te je dokazan značajno smanjen volumena bijele tvari u nedonoščadi u usporedbi s terminskom djecom (84, 92,93,95,98,99,110).

Ključna točka istraživanja je mogućnost definiranja oštećenja mozga nekom mjerljivom metodom *in vivo* jer i dalje nije definirano oštećenje na staničnoj razini. U središtu interesa neuroznanstvenika je traganje za mjerljivim načinom dokazivanja staničnih elemenata koji su najviše oštećeni, utječu na smanjenje mozga nedonoščeta i odgovorni su za veliku incidenciju kognitivnog deficita, smetnje ponašanja, poteškoće učenja i druge psihosocijalne poremećaje (2,5,6,40).

Veliki problem je što ne postoje sigurni pokazatelji ranog oštećenja mozga (prije nastupa ovih dramatičnih promjena), međutim svi se istraživači slažu da je ključno oštećenje bijele tvari (4,8,17,113). O načinu nastanka oštećenja mozga u nedonoščadi ne postoje usklađeni stavovi niti konačni rezultati. Poznat je veliki rizik za oštećenjem mozga u nedonoščeta, no malo se zna o utjecaju genetički određenih procesa u razvoju oštećenja i funkcionalnog oporavka.

Postoje dva neurološki definirana stanja koji dovode do oštećenja bijele tvari. Prva je PVL koja je davno opisana, drugo je intraventricularno krvarenje kada prodire u parenhim, tj. bijelu tvar. Iako je povezanost krvarenja i PVL često udružena zbog istih patofizioloških procesa nastanka jedne i druge lezije, moguće objašnjenje je oslobođeno željezo iz hematoma koje nije vezano na proteine te djeluje oksidativno i oštećuje oligodendrocite (11,14,17,62,63).

1.5.1. Periventricularna križanja putova (engl. *Crossroads-CR*)

Periventricularna bijela tvar sadrži područja u kojima se križaju transverzalno položena kalozalna vlakna, parasagitalno položena asocijacijski putovi te radijarno položena talamokortikalna i kortikofugalna vlakna. Ta područja su periventricularna križanja putova (engl. *crossroads-CR*). Razvijaju se vrlo rano i već sredinom fetalnog razdoblja sadrže bogatu kompleksnu mrežu komisuralnih, asocijativnih i projekcijskih vlakana. Cijela mreža vlakana je uklopljena u voluminozan izvanstanični matriks, za kojeg je značajno da sadrži molekule potrebne za rast aksona (23,26,30,90).

Temeljno pitanje u interpretaciji oštećenja mozga u nedonoščadi jest koji moždani putovi su oštećeni. O integritetu aksonskih/aksonalnih putova/veza ovisi funkcija mozga, uključujući i kognitivne funkcije. Do sada su najbolje karakterizirane promjene

kortikospinalnog voljnog sustava, za koje se smatralo da čine temelj cerebralne paralize. Već smo ranije rekli da je sve više dokaza o vulnerabilnosti bijele tvari zbog ekscitotoksičnog i metaboličkog oštećenja progenitora oligodendrocita nakon hipoksičko-ishemičke perinatalne lezije, koji dovode do poremećaja mijelinizacije (hipomijelinizacija, redukcija bijele tvari). U brojnim novijim studijama Kostovića, Judaša i suradnika dokazan je dodatni novi čimbenik oštećenja koji se odnosi na najvulnerabilnije područje mozga nedonoščadi - periventrikularno područje (87,88,90,119).

U periventrikularnom području postoji isprepletena mreža projekcijskih, motoričkih, senzoričkih, asocijativnih i komisuralnih putova. Periventrikularna križanja putova prolazno su bogata molekulama važnim za usmjeravanje rasta aksona, a najčešće su zahvaćena fokalnom periventrikularnom leukomalacijom od svih lokacija (8,11,13,14,17).

Križanja putova jasno je opisao von Monakow godine 1905., kada ih je svrstao u segment II bijele tvari, a sasvim novu dimenziju celularne osnove oštećenja dao je Judaš 2005. godine (90). Segmentalna parcelacija bijele tvari velikog mozga po von Monakowu (120), dijeli bijelu tvar u sljedeće dijelove:

- 1) segment I - središnja bijela tvar, koja uključuje korpus kalozum, prednju komisuru, forniks i središnje postavljena asocijativna vlakna
- 2) segment II – periventrikularna križanja putova na izlaznim mjestima kapsule interne
- 3) segment III - centrum semiovale
- 4) segment IV - bijela tvar moždanih vijuga
- 5) segment V - bijela tvar kore velikog mozga.

Podjela na šest periventrikularnih križanja putova (CR) tijekom fetalnog razvoja temeljena je na topografskoj poziciji sjecišta projekcijskih, asocijacijskih i komisurnih vlakana, te bogatog ekstracelularnog matriksa koji se može prikazati T1 projekcijom na MR i raznim tehnikama bojenja fetalnog telencefalona (90). Periventrikularna križanja putova pripadaju segmentu II bijele tvari podijeljene po von Monakovu.

Podjela križanja putova (segment II bijele tvari mozga po Konstantinu von Monakovu), na osnovu novijih spoznaja temeljenih na radu Judaša i suradnika je sljedeća (90):

- 1) glavno frontalno područje križanja putova C1
- 2) frontalna područja križanja putova C2 i C3
- 3) parijetalno područje križanje putova C4

4) okcipitalno područje križanja putova C5

5) temporalno područje križanja putova C6

Glavno frontalno C1 je ujedno i najveće križanje, nalazi se lateralno od lateralnog kuta postraničnih komora, u razini intraventrikularnog otvora. Prva tri CR nalaze se u frontalnom dijelu mozga, četvrto C4 u parijetalnoj regiji, C5 u okcipitalnoj, a u temporalnom području mozga smješteno je križanje C6.

Zbog svojeg smještaja, periventrikularna križanja putova su često zahvaćena hipoksično-ishemijskim i upalnim oštećenjima bijele tvari. Njihov sadržaj (rastući aksoni i bogat izvanstanični matriks) objašnjava njihovu vulnerabilnost. Drugim riječima, oštećenje periventrikularne bijele tvari, čija predilekcijska mjesta topografski odgovaraju upravo periventrikularnim križanjima putova, dovodi do prolaznog ili trajnog poremećaja funkcioniranja signalnih kaskada važnih za održavanje i pravilno usmjeravanje rasta aksona (90,112,119).

Dodatni element lezije bijele tvari je oštećenje premijelinizirajućih oligodendrocita, za koje se smatra da je ključni patogeni mehanizam ovom procesu (8,17,78). Smatra se da navedenih oligodendrocita ima u povećanom broju u periventrikularnim križanjima putova, stoga oštećenje premijelinizirajućih oligodendrocita može dovesti i do difuznih lezija (s obzirom da su razmješteni u cijeloj bijeloj tvari) i do fokalnih lezija (zato što ih u većem broju ima u periventrikularnom križanju putova), što je prikazano u slici 2. i 3. str.29 (8,12,13).

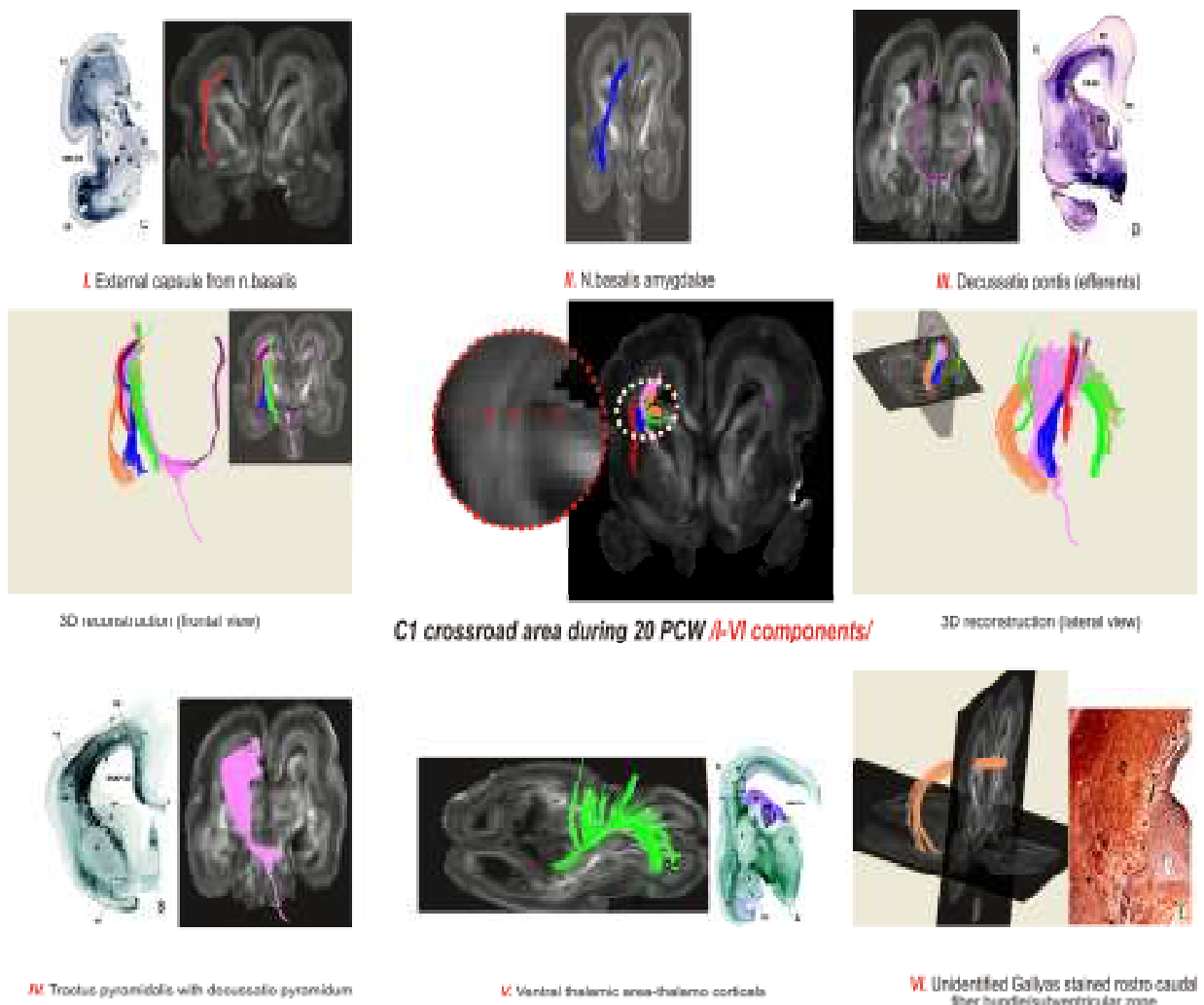
Periventrikularna križanja putova daju objašnjenje složene kliničke slike koja se vidi kod pacijenata s periventrikularnim lezijama bijele tvari, tj. kombinaciju kognitivnih, motoričkih i senzoričkih ispada. Ispadi su posljedica oštećenja svih triju sustava vlakana koji prolaze kroz križanja putova. Oštećenje periventrikularnog križanja projekcijskih i asocijativno-komisuralnih putova u segmentima I i II dovodi do najtežih i složenih strukturnih promjena bijele tvari koji dovode do lošeg kognitivnog ishoda (5,6,108).

Budući da područja križanja zahvaćaju i rastuća kalozalna vlakna, vjeruje se da oštećenje periventrikularnih križanja putova dovodi do trajne redukcije korpusa kalozuma. Zapravo, križanja putova i „subplate“ zona bogate su molekulama važnim za usmjeravanje rasta aksona i molekulama ekstracelularnog matriksa (ECM) koje sudjeluju u tim procesima (119).

To je dokazao Judaš sa suradnicima 2005. g pomoću MR i histokemijskim metodama. Periventrikularna križanja putova su mjesta gdje aksoni mijenjaju smjer rasta i vode se molekulama vodičima prema ciljnom području u moždanoj kori (90). Ta područja su bogata ekstracelularnim matriksom što uvjetuje drugačiji signal na prikazu MRI-om. Zanimljivo je

da su upravo područja koja odgovaraju glavnom frontalnom i okcipitalnom CR upravo najčešća mjesta PVL (8,14,16,17). Prayer i sur (121) ističu da periventrikularna križanja kod patoloških promjena, posebice metaboličkih bolesti, imaju pojačani signal na MR, zbog čega je od velike važnosti razlikovati što je razvojna struktura, a što odstupanje u smislu abnormalnosti nalaza u procjeni i donošenju dijagnoze.

Na slici 4. prikazani su CR raznim tehnikama: histološkom, MR i MR traktografijom.



Slika 4. Prikaz CR i moždanih putova histološkom tehnikom, MR i MR traktografijom

* Vasung L, Jovanov-Milošević N, Pletikos M, Mori S, Judaš M, Kostović I. Prominent periventricular fiber system related to ganglionic eminence and striatum in the human fetal cerebrum. Brain Struct Funct 2011;215(3-4):237-53.

1.5.2. Korpus kalozum

Korpus kalozum (lat. *Corpus callosum*) ili hrvatski *žuljevito tijelo* je najveći komisurni sustav vlakana u velikom mozgu čovjeka i ujedno najveća struktura bijele tvari. On povezuje glavninu neokortikalnih područja velikog mozga čovjeka zbog čega je u čovjeka i najrazvijeniji. Kalozum čine aksoni, čiji se neuroni nalaze pretežno u III sloju moždane kore velikog mozga čovjeka. Vlakna bijele tvari koja sačinjavaju korpus kalozum omogućavaju vezu između odgovarajućih područja moždane kore dvaju hemisfera. Na taj je način omogućena integracija motoričkih, osjetnih i kognitivnih funkcija. Prema Kostoviću i sur. korpus kalozum zauzima od početka periventrikularni tijek (122,123), što objašnjava njegovu vulnerabilnost u hipoksično-ishemičnim lezijama.

Na mediosagitalnom presjeku, korpus kalozum možemo anatomski podijeliti u nekoliko dijelova. U njegovom prednjem dijelu se nalaze *rostrum* (kljun) i *genu* (koljeno). Ono se nastavlja na *truncus* (tijelo), koje prema straga završava *splenium*-om. Između trupa i splenijuma se kod nekih ljudi nalazi suženje, nazvano *isthmus*. Aksoni koji prolaze kroz korpus kalozum spajaju većinom homotipna područja moždane kore, npr. gyrus centralis desne strane i gyrus centralis lijeve strane.

Razvoj korpusa kalozuma počinje oko 8 tjedna, kalozalna vlakna prvi put prelaze medijalnu liniju između 11. i 12. tjedna trudnoće. Tijekom sljedećih par tjedana nova kalozalna vlakna se dodaju na ventralnu stranu korpus kalozuma, čineći ga tako sve širim, ali i na rostralnu i kaudalnu stranu, čineći ga tako sve dužim. Sa 18 do 20 postkonceptijskih tjedana, korpus kalozum poprima oblik sa prepoznatljivim morfološkim dijelovima (*rostrum*, *genu*, *truncus*, *isthmus*, *splenium*) i zauzima mjesto u odnosu na ostale moždane strukture koje odgovara onome kod odraslog čovjeka. Nakon toga samo prima nova kalozalna vlakna koja intenzivno urastaju od 18 do 34 postkonceptijskog tjedna (124). Analizom mozгова može se ustanoviti smanjenje površine korpusa kalozuma između 30 tjedna gestacije i sredine drugog postnatalnog mjeseca (125) zbog smanjenja broja aksona koji je dio procesa povlačenja aksona tijekom razvoja, kao i zbog nezapočete mijelinizacije. Mijelinizacija započinje negdje između 30 i 40 tjedna gestacije te je najizraženija od drugog postnatalnog mjeseca nadalje. Traje intenzivno do 10. godine, s 25 godina se postiže plato koji će biti održan sve do 60 godina (126,127).

Prije početka mijelinizacije, površina korpusa kalozuma bi mogla biti direktni pokazatelj broja kalozalnih aksona. Dinamiku mijelinizacije korpusa kalozuma dao je još

1963. godine J. Lutzenberg, prema čijoj teoriji (nije opovrgnuta ni do danas), proces počinje s 30 tjedana formiranjem malih čestica mijelina (128). Potpuni mijelinski prstenovi oko pojedinih aksona mogu se vidjeti tek s 40 gestacijska tjedna i u 3 mjesecu postnatalne dobi su mijelinski prstenovi prisutni u cijelom kalozumu. Oslikavanjem mozga s MR došlo se do saznanja da je početak mijelinizacije korpusa kalozuma vidljiv od 4 do 6 postnatalnog mjeseca. Od svih struktura mozga čini se da je korpus kalozum jedna od onih koja među posljednjima sazrijeva tijekom postnatalnog razvoja, što je razumljivo jer je dio neuralne mreže najvišeg reda. Nije objašnjeno u kakvom su odnosu maturacijski procesi s postojećim strukturalnim promjenama nakon prijevremenog poroda ili perinatalnog oštećenja, zbog čega je mjerenje površine važan dio procjene normalnog ili abnormalnog razvoja mozga i daje mogućnost utvrđivanja strukturalnih promjena mozga (129,130).

Važnost korpus kalozuma leži u činjenici da je on oštećen u više od pedeset sindroma, i da se učestalo vidi stanjenje cijelog kalozuma ili njegovih dijelova kod djece sa hipoksično-ishemijskim lezijama (7,131,132).

2. CILJ I HIPOTEZA ISTRAŽIVANJA

Opći cilj:

Otkriti nove strukturne pokazatelje oštećenja mozga u nedonoščadi i novorođenčadi s perinatalnim oštećenjem i istražiti njihovu moguću povezanost s kliničko-laboratorijskim, neuroradiološkim i ultrazvučnim nalazima.

Specifični ciljevi:

1. Usporedba promjena ultrazvučne ehogenosti u području periventrikularnih križanja putova u nedonoščadi sa strukturnim nalazima dobivenim MR metodom u istom moždanom području u terminskoj dobi;
2. razrada kriterija (ordinalna ljestvica) za stupnjevanje promjena periventrikularne bijele tvari u specifičnim odsječcima bijele tvari (prema klasičnoj podjeli bijele tvari Constantina von Monakowa koja odgovaraju segmentu II); posebno u periventrikularnim križanjima putova C1 (glavnom frontalnom), C2 (frontalnom) i C5 (okcipitalnom) po Judašu, temeljem neovisne procjene dva istraživača (mentor + kandidat);
3. usporedba strukturnih nalaza s kliničko laboratorijskim pokazateljima (primjenom bodovnog sustava težine bolesti po metodi uvedenoj po Richardsonu: SNAP-II (*Score for Neonatal Acute Physiology*) i SNAPPE-II (*Score for Neonatal Acute Physiology Perinatal Extension II*));
4. detaljna analiza promjena površine mediosagitalnog presjeka korpus kalozuma (segment I bijele tvari po von Monakowu) uz korištenje napredne softverske metode za analizu MR snimaka.

Hipoteza: Promjene korpusa kalozuma i periventrikularnih križanja putova nađene u terminskoj dobi u nedonoščadi povezane su s izuzetno niskom porođajnom težinom i abnormalnim kliničko-laboratorijskim nalazima.

Kako će se hipoteza testirati:

Objektivnim mjerenjem mediosagitalne površine presjeka korpus kalozuma i stupnja promjene signala periventrikularne bijele tvari (segmentu II po von Monakowu) pomoću magnetske rezonance, definirat će se strukturni parametri koji će se usporediti s ultrazvučnim

nalazom i kliničko-laboratorijskim parametrima koji su bili prisutni u prvom postnatalnom tjednu, tj u vrijeme mogućeg oštećenja mozga.

3. MATERIJALI I METODE

3.1. ISPITANICI

Istraživanu skupinu djece čine 66 novorođenčadi s perinatalnim oštećenjem mozga GD 23 do 41 tjedan (prema terminu zadnje menstruacije), koja su liječena u Zavodu za neonatologiju i intenzivno liječenje KBC Zagreb proteklih osam godina. Prvi bolesnik koji je uključen u studiju je rođen 2003, a većina bolesnika je rođena 2008., 2009. i 2010. godine.

U studiju su uključena novorođenčad koja prema regionalnoj organizaciji perinatalne zdravstvene zaštite pripadaju u jedinicu intenzivnog liječenja novorođenčadi Klinike za pedijatriju KBC Zagreb, te su tzv. „transportom od sebe“ premještena u jedinicu intenzivnog liječenja. Svake godine se u KBC Zagreb liječi oko 350-400 vitalno ugrožene novorođenčadi iz sjeverozapadne Hrvatske, pa i drugih dijelova naše države, odnosno regionalnih centara III. razine perinatalne zaštite (Osijek, Split, Rijeka). To su uglavnom životno ugrožena novorođenčad iz rodilišta KB Merkur, KB „Sestre milosrdnice“, KB „Sveti duh“, sporadično KBC Zagreb-rodilište Petrova, te vanjska rodilišta koja gravitiraju prema zagrebačkoj regiji (Varaždin, Bjelovar, Koprivnica, Zabok, Karlovac, Pakrac, Požega, Ogulin, Nova Gradiška, Sl. Brod).

Za uključivanje djece u istraživanje dobiven je pismeni pristanak roditelja (obrazac „Informirani pristanak roditelja“, u prilogu) o uključivanju djece u istraživanje, nakon što su vrlo iscrpno i detaljno upoznati s ciljem i hipotezom istraživanja, tajnošću dobivenih podataka i mogućnostima odustajanja od istraživanja. Vrlo detaljno je opisan način izvođenja snimanja, te obrazložen način sedacije i pripreme novorođenčeta za izvođenje snimanja MR. Lijekove koje rabimo u sedaciji, novorođenčad je već primala tijekom liječenja jer se rutinski rabe tijekom izvođenja određenih zahvata i pretraga. Moramo napomenuti da su ultrazvučni pregledi dio rutinskog dijagnostičkog postupka, a većina neonatologa i neurologa podržava potrebu za obvezatnim praćenjem nalaza mozga magnetskim snimanjem u sve visoko neurorizične novorođenčadi, tako da nismo imali problema s uključivanjem djece u istraživanje.

Istraživanje je odobreno od Etičkog povjerenstva KBC Zagreb i Medicinskog fakulteta Sveučilišta u Zagrebu.

Sva nedonoščad i donošena novorođenčad zbrinjava se prema usvojenim i standardnim protokolima liječenja koji su važeći u svim neonatološkim svjetskim centrima. Provode se sve metode strojnog disanja, kontinuirano se provodi neinvazivni nadzor svih vitalnih funkcija, krvnog tlaka i mjerenje saturacije kisika pulsnom oksimetrijom. Provodi se cjelovita parenteralna prehrana, te se prema važećim stavovima u neonatologiji vrlo rano započinje enteralno hranjenje, vodeći računa da se svakom novorođenčetu omogući majčino mlijeko. Svi lijekovi koji se primjenjuju u nedonoščadi (plućni surfaktant, indometacin, ibuprofen) u svjetskim neonatološkim centrima su bili dostupni i u naših ispitanika, a većina liječnika je školovana u inozemnim neonatološkim centrima.

Ispitanike smo podijelili u 2 skupine: skupina I – nedonoščad i skupina II- terminska novorođenčad. Većina prijevremeno rođene djece, ukupno 42 (78%) iz skupine I primljena su u prvom danu po porodu, u prva dva dana 9 (17%), a preostalih 3 (5%) primljeni su u dobi od 5, 7 i 12 dana. Donošena djeca iz skupine II bila su primljena na liječenje u rasponu od 0 do 14 dana, odnosno 6 u prvom danu, 4 u 1. i 2. danu, te po jedno dijete u 4. i 14. danu.

Važnije perinatalne osobine naših ispitanika, kao i značajne kliničke parametre prikazali smo u tablici 8 (str.48).

Tablica 8. Perinatalni klinički parametri ispitanika

	Donošena (II) N=12	Nedonoščad (I) N=54
Spol	4 ženski / 8 muški	34 ženski / muški 20
Višeploidna trudnoća	0	5
Izvantjelesna oplodnja	0	5 (9%)
Antenatalna infekcija	1	16 (30%)
Prenatalno steroidi	0	4 (8%)
Intrauterini zastoj rasta (10 i <10c.)	1 (8%)	11 (20%)
Porod carskim rezom	6 (50%)	20 (37%)
Rodna težina	3339.2 g (2300-3450)	1090 g (670-2240)
Gestacijska dob	39.5 (37-41)	28.28 (23-34)
Broj dana hospitalizacije	45.50 (14-165)	87.50 (30-198)
Broj strojno ventiliranih	3	43
Sepsa	4 (33 %, meningitis 3)	30 (55%, meningitis 7)
Nekrotizirajući enterokolitis	1	10
Otvoren duktus Botalli	1	21 (39%)
Potreba operacije duktusa	1	9
Bronhopulmonalna displazija	1	26 (48%)
Postnatalno kortikosteroidi	0	2
Intraventrikularno krvarenje III i IV stupnja	3	11
Cistična PVL	1	3
Ventrikulomegalija	1	4
VP drenaža	1	3
ROP	0	30 (55%), operirano 14)

Skupina I sastoji se od 54 nedonoščeta, od toga ženske djece 34 (63%) i muške djece 20 (37%).

Prema gestacijskoj dobi najnezrelije dijete imalo je svega 23 tjedna, težinu 670 grama, najviša gestacija je u toj skupini 34 tjedna. Aritmetička sredina trajanja trudnoće skupine I iznosi 28,28 (najniža 23 i najviša 33 tjedna, standardna devijacija 2,543). Aritmetička sredina rodne težine skupine I iznosi 1140,26 g (centralna vrijednost 1090,00, dominantna 850 g, raspon 670-2240 g, st.dev. 350,94). Srednja vrijednost rodne težine u skupini nedonoščadi je bila 1090 g (raspon 670-2240 g), srednja vrijednost gestacijske dobi 28 tjedana (raspon 23-34 tj). U skupini I na 10. centili rodne težine za gestacijsku dob bilo je 5 nedonoščadi, ispod < 10. cent. 6 (11 %), dakle 11 % nedonoščadi je SGA, od kojih je 1 nedonošče < 3. centile. Možemo zaključiti, da je 18% nedonoščadi uključeno u studiju s težinom na 10. i < 10.centile za dob trudnoće.

Iz skupine II samo je 1 (8,3%) novorođenče imalo rodnu težinu < 10.cent.

Intrauterini zastoj rasta, odnosno rodnu težinu < 10. centile odredili smo prema novim krivuljama rasta prema Fentonu (133).

Ukupno 5-oro (9,3%) djece je rođeno iz višeplođnih trudnoća potpomognute oplodnje (IVF); jedno žensko nedonošče rođeno kao trojak iz trudnoće potpomognute IVF, dva trojka iz te trudnoće su umrla, jedan u našem Zavodu (RT 560 grama, uzrok letalnog ishoda je krvarenje IV stupnja) a treći u matičnom rodilištu. Jedno dijete iz blizanačke trudnoće zbog posthemoragijskog hidrocefalusa dobilo je ventrikuloperitonejsku drenažu. U istog djeteta nije mogla biti učinjena segmentacija zbog teškog oštećenja korpusa kalozuma.

U skupini I je 18 (34 %) nedonoščadi iz obitelji sa lošim socioekonomskim prilikama, i neredovito kontroliranim trudnoćama. Stoga ne čudi podatak da je prenatalna profilaksa zrelosti pluća kortikosteroidima provedena svega u 4 (7,4%) trudnice. Infekcija u trudnoći u skupni I je navedena u 16 trudnica (29,6%). Uzročnik je bio poznat samo u 2 slučaja (1 beta hemolitički streptokok i 1 ureaplazma), za 2 djece se navodi podatak o korioamnionitisu bez poznatog uzročnika, u jednog febrilitet majke u porodu. Eklampsija kao uzrok prijevremenog poroda navodi se u 3 trudnoće (5,6%). Porod je dovršen operativno carskim rezom u 20 (37 %) djece, ostala djeca rođena su vaginalnim porodom, od navedenih jedno nedonošče rođeno je izvan rodilišta. Za 3 (5,6%) djece se navodi abrupcija posteljice kao uzrok operativnom dovršenju poroda.

Terminske novorođenčadi, skupina II bilo je ukupno 12; muške djece 8, ženske 4. U skupini donošene novorođenčadi aritmetička sredina rodne težine iznosila je 3339,2 g (st. dev. 593,854). Prosječna gestacijska dob u skupini II je 39,25 tj (st. dev. 3,35), Apgar ocjena nakon 1. minute bio je u rasponu od 0 do 10, centralna vrijednost 6 (st.dev.3,3539). Poroda dovršenih operativno bilo je 50% (N=6), u jednog novorođenčeta vaginalni porod dovršen je

uz pomoć izlaznog vakum ekstraktora. Ni jedno dijete skupine II nije rođeno iz trudnoće umjetnom oplodnjom, jedna trudnoća bila je iz liječenog steriliteta. Samo u jednog novorođenčeta dokazana je infekcija majke. Otpusna dijagnoza sepse bila je u 4, pri čemu je meningitis bio u 3 novorođenčeta. Strojna ventilacija provedena je u 3 bolesnika, u dvoje 5 i 7 dana, dok je u trećeg bolesnika bila dugotrajna, kroz 60 dana zbog razvoja kronične plućne bolesti. Jedno novorođenče imalo je nekrotizirajući enterokolitis izliječen konzervativnom terapijom.

Skupina I (nedonoščad) i skupina II (termenska novorođenčad) nisu se statistički značajno razlikovale prema procjeni vitalnosti Apgar nakon 1. minute (razlika je testirana pomoću t-testa za nezavisne uzorke; $t = -0.344$, $df = 59$, $p=0.732$). Također se nisu razlikovali prema učestalosti infekcije majke u trudnoći što je testirano pomoću χ^2 testa ($\chi^2 = 0.832$, $df = 1$, $p= 0.362$), učestalosti trudnoće potpomognute umjetnom oplodnjom ($\chi^2 = 0.8302$, $df = 1$, $p= 0.777$), učestalosti reanimacije ($\chi^2 = 0.346$, $df = 2$, $p= 0.841$), učestalosti novorođenačke sepse ($\chi^2 = 1,941$, $df = 1$, $p= 0.164$).

Srednja vrijednost duljine liječenja skupine I bila je 87,50 dana (raspon 30-198 dana), a skupine II bila je 45,5 dana (raspon 14-165 dana).

3.2. Metode

Prema planu istraživanja u svakog ispitanika učinjena je slijedeća obrada:

Laboratorijski i klinički parametri:

1. bodovni sustav SNAP II i SNAPPE II u prvom postnatalnom danu;
2. praćenje kliničkih pokazatelja koji se odnose na najčešću i najtežu patologiju prijevremeno rođene djece - strojna ventilacija i dužina strojne ventilacije; komplikacije prematuriteta: BPD, ROP, duktus Botalli, potreba za farmakoterapijom ili operativnim liječenjem, učestalost sepse, meningitisa i NEC.

Ultrazvučni pregledi mozga prema pravilima odjela i struke;

Magnetsko snimanje mozga u postnatalnoj dobi koja odgovara terminu, odnosno u novorođenačkoj dobi.

3.2.1. Analiza kliničkih parametara pomoću bodovnog sustava SNAP-II i SNAPPE-II

Primjenili smo bodovnu skalu za procjenu rizika smrtnog i lošeg neurološkog ishoda po Richardsonu SNAP-II i SNAPPE-II, koji su se u odnosu na ostale bodovne sustave pokazali najpogodnijim za ovu kategoriju bolesnika. Bodovni sustav uključuje slijedeće

parametre: za SNAP-II vrijednost srednjeg arterijskog tlaka (*mean arterial pressure*-MAP), najnižu tjelesnu temperaturu, omjer parcijalnog tlaka kisika (pO_2) i inspiratorne koncentracije kisika (FiO_2), najnižu pH vrijednost, recidivirajuće konvulzije, te diurezu; SNAPPE II uključuje još vrijednost Apgar-skora u 5. minuti, rodnu težinu i treći parametar koji uključuje intrauterini zastoj rasta, odnosno težinu < 3 . centile za gestacijsku dob. U prilogu br. 6 (str.121) prikaz jednog ispunjenog obrasca za bodovanje po SNAP-II i SNAPPE-II.

Bodovanja su provodila dva stručnjaka, kandidat i specijalist pedijatrije koji radi u jedinici intenzivnog liječenja novorođenčadi. Za izračunavanje bodova u bodovnom sustavu koristili smo internetsku stranicu Francuskog društva za anesteziologiju SFAR; www.sfar.org/scores2/snapp22.html, na kojoj su gotovi kalkulatori koji na osnovu upisanog parametra ispisuje broj dobivenih bodova za taj parametar te konačni rezultat zbroja bodova. Ukoliko je došlo do neslaganja izračuna bodova, tada smo uključili trećeg nezavisnog stručnjaka i donijeli zajednički nalaz u bodovnom sustavu.

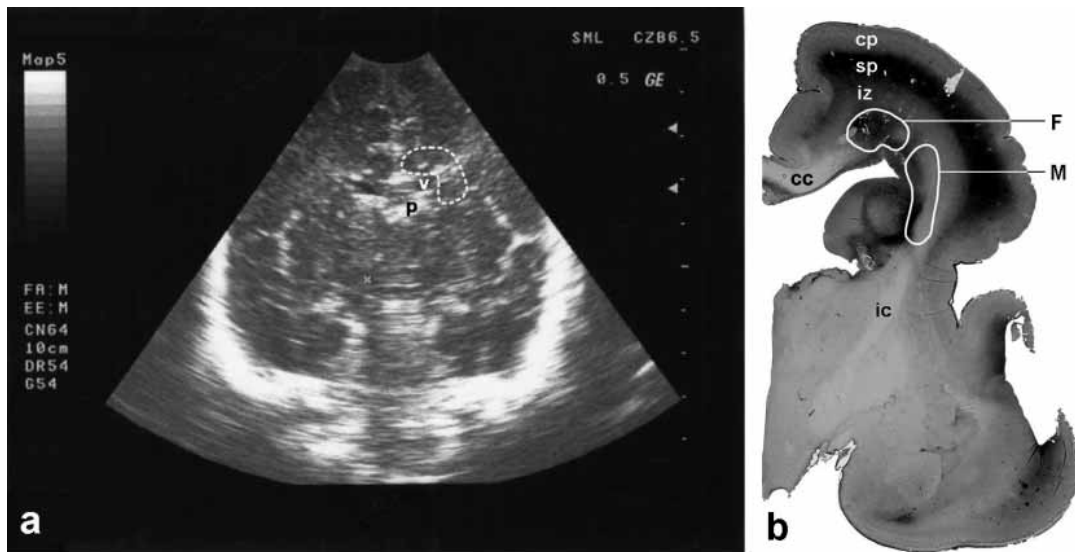
3.2.2. Ultrazvučni pregled mozga

U svakog novorođenčeta je učinjen ultrazvučni pregled mozga kroz prednju, veliku fontanelu u pet koronarnih i pet sagitalnih presjeka prema protokolu koji su usvojili neonatolozi u jedinici intenzivnog liječenja novorođenčadi Klinike za pedijatriju KBC Zagreb. Ultrazvučni pregled mozga provodi se serijskim pregledima prema standardnim protokolima, 1. dan, obvezatno do 7. dana, radi utvrđivanja krvarenja III/IV stupnja, ukoliko nije ustanovljeno veće krvarenje, tada su kontrole rijeđe, obično poslije 21. dana, te po otpustu, a u slučaju krvarenja i mogućnosti razvoja hidrocefalusa i drugih patoloških promjena indiciraju se češći pregledi.

UZ pregled mozga učinjen je uređajem GE Medical System Logiq TM a 200. Ultrazvučna sonda je multisektorska od 5 i 6,5 MHz. Slike su od visokokvalitetnog papira printane na uređaju Mitshubishi K 65 HM-CE.

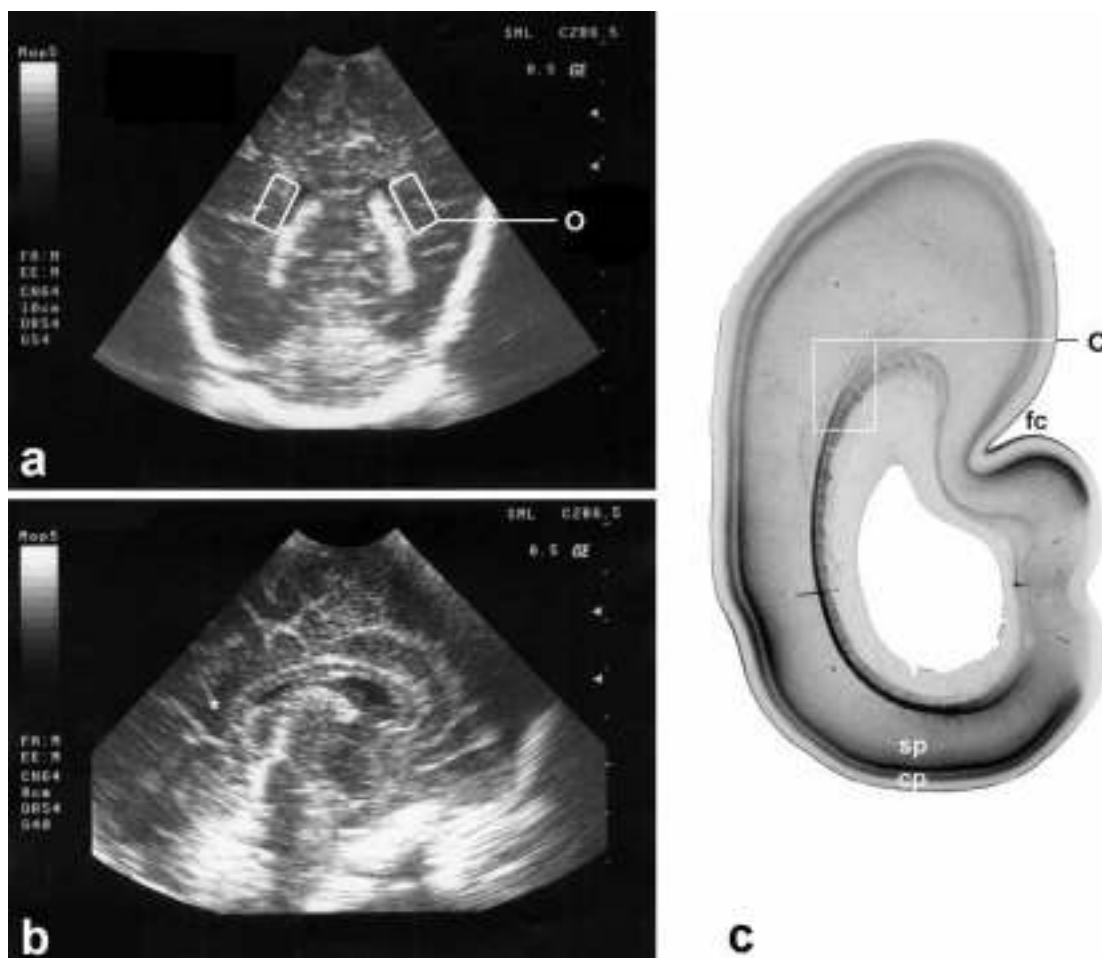
Analizirane su regije tri križanja putova prema topografskim kriterijima Judaša, koje se mogu prikazati UZ metodom (slike 5. i 6. str.52. i 53.). Regije frontalnog (C2), glavnog (C1) i okcipitalnog (C5) križanja putova analizirane su na standardnim koronarnim slikama kranijalnog ultrazvuka. Regije glavnog i frontalnog križanja putova oslikavane su u 3. standardnom koronarnom presjeku, u razini foramena Monroi. Okcipitalno križanje putova analizirano je u 5. koronarnom presjeku, u razini trigonuma postraničnih klijetki. Regija frontalnog križanja putova nalazi se dorzalno od glavnog križanja putova, koje je smješteno uz

vanjski centralni i frontalni kut postraničnih klijetki. Okcipitalno križanje putova nalazi se lateralno od trigonuma postraničnih klijetki.



Slika 5. UZ slika i histološki preparat prikazuju glavni (C1) i frontalni(C2) CR

- a) prikaz koronarnog ultrazvučnog presjeka u dvomjesečna dojenčeta. Područja koje obuhvaćaju frontalne i glavne CR označena je iscrtkanom linijom. v- lateralna klijetka (ventrikul), p – pleksus korioides. b) koronarni presjek kroz telencefalon fetusa od 20 tjedana, imunohistokemijski prikaz fibronektina. Smještaj frontalnog CR, koji se nalazi dorzalno u odnosu na prednje rogove lateralnih klijetki i glavni CR smješten lateralno od lateralnih klijetki, kako je označeno. Zagrebačka Neuroembriološka zbirka. cp – kortikalna ploča; sp – subplate, iz – srednja zona; cc – korpus kalozum, ic – kapsula interna, F – frontalni CR, M – glavni CR



Slika 6. Prikaz okcipitalnog križanja putova ultrazvukom i histološkim preparatom

- a) Slika 6 – a) prikaz koronarnog presjeka i b) mediosagitalnog presjeka; slika a označava područje okcipitalnog CR u koronarnom presjeku; područje CR označeno pravokutnikom, u mediosagitalnom okcipitalni CR označen zvjezdicom; slika C: ista regija u 20 tj starog fetusa, imunohistokemijski prikaz fibronektina. Zagrebačka neuroembriološka zbirka.

Svako od navedenih regija glavnog, frontalnog i okcipitalnog CR (lijeve i desne strane) određena je ehogenost pomoću ordinalne skale te upisivana u za to predviđen obrazac (u prilogu „Obrazac za UZ bodovanje“, str. 120). Stupanj ehogenosti periventrikularne bijele tvari procijenjivan je linearnom analognom skalom, u komparaciji s ehogenošću plexusa korioideusa, pri čemu je jačina ehogenosti bijele tvari identična ili jača od ehogenosti plexusa korioideusa ocijenjena stupnjem 3.

Ocjena ehogenosti stupnjevana je na slijedeći način: 0-normalna ehogenost, 1-blago povećana ehogenost, 2-jako povećana ehogenost, 3-ehogenost jednaka ehogenosti plexus choroideusa, 4- cistične promjene ili ventrikulomegalija. Procjena ehogenosti na temelju ultrazvučnih slika učinjena je od dva nezavisna stručnjaka, kandidata i mentora. Ukoliko je došlo do

razmimoilaženja u procjeni ehogenosti, uz pomoć trećeg stručnjaka donesena je zajednička ocjena stupnja ehogenosti. Cistične promjene i ventrikulomeglija bodovani su brojem 4.

Učinili smo dvije ljestvice na osnovi stupnjevanja ehogenosti. Jedna je bila za područje glavnog CR, sastavljena od zbroja bodova lijeve i desne strane, te smo dobili vrijednosti od 0 do 6 (najjača ehogenost s lijeve i desne strane). Druga skala je izračunata na osnovi zbroja ehogenosti sva tri istraživana glavna CR, te je maksimalni mogući zbroj za istraživana 3 CR: glavnog (MCR), frontalnog (FCR) i okcipitalnog (OCR) s lijeve i desne strane iznosio 18.

Također smo u postnatalnoj dobi od 40 tj dana ponovno proveli procjenu ehogenosti pomoću ordinalne skale, te pratili nastanak ventrikulomegalije (PVL II), cista (PVL III) ili perzistiranja periventrikulske hiperehogenosti (PVL I) i upisivali u formular za ultrazvučni skor kao kontrolni pregled. Ventrikulomegaliju i cistične promjene smo ocijenili bodom 4.

U analizi ultrazvučnih parametara korištene su slijedeće kratice: US1-prvi ultrazvučni pregled, US2- drugi ultrazvučni pregled, za glavno križanje putova m, frontalno f, okcipitalno o, te oznaka strana: lijeve l (left) i desne r (right).

3.2.3. Magnetska rezonanca

Magnetsko snimanje mozga učinjeno je u nedonoščadi u postnatalnoj dobi 40-42 tjedna koja odgovara novorođenačkom razdoblju. Snimanje mozga MR učinjeno je uz sedaciju phenobarbitonom ili midazolamom, bilo peroralno ili parenteralno, tako da ni u jednog novorođenčeta nije bila potrebna anestezija. Neka su novorođenčad bila slikana u MR inkubatoru, koji je kompatibilan s MR uređajem 3 T i ima mogućnost neinvazivnog monitoriranja vitalnih funkcija tijekom snimanja mozga i umjetnog disanja.

MR snimanja mozga izvršena su uređajima 1,5 T MR imaging system (Siemens Symphony, Siemens Medical Systems, Erlangen, Germany), 2T MR imaging system (Gyrex Prestige, GEMS/Elscint, Haifa, Israel) i 3 T MR imaging sistem (Siemens Magnetom Trio, Siemens Medical Systems, Erlangen, Germany). Sva snimanja su obavljena bez komplikacija.

Na T2 slikama magnetske rezonance analizirani su slijedeći parametri:

1. intenzitet bijele tvari velikog mozga u glavnom, frontalnom i okcipitalnom CR; korištene kratice intenzitet križanja putova (IC), za C1-glavni CR kratica m (main), te ostale CR prema topografiji: frontalni-f, okcipitalni-o, temporalni-t, parijetalni-p, te lijeva(L) i desna strana (D);
2. povećanje ventrikula – VeEn (*ventricular enlargement*) frontalno, parijetalno, temporalno i okcipitalno lijevo i desno;

3. stupanj stanjenja bijele tvari-WMTh (*white matter thinning*) u frontalnom, parijetalnom, temporalnom i okcipitalnom dijelu mozga, lijevo (L) i desno (R);
4. mjerenja površine korpus kalozuma u mediosagitalnom presjeku (rostrokaudalno u 99 segmenata).
5. kvalitativna procjena nalaza mozga, bazalnih ganglija i moždanog debla prema težini patologije na: 1. normalan, 2. subnormalan, 3. abnormalan nalaz.

Segmentalna podjela bijele tvari velikog mozga izvršena je po Constantinu von Monakowu (120), koji dijeli bijelu tvar u slijedeće dijelove:

segment I - središnja bijela tvar, koja uključuje *korpus kalozum*, prednju komisuru, forniks i središnje postavljena asocijativna vlakna

segment II - *periventrikularna križanja putova (CR)* na izlaznim mjestima kapsule interne

segment III - centrum semiovale

segment IV - bijela tvar vijuga

segment V - bijela tvar kore velikog mozga.

Očito je da su segmenti I do IV podložni analizi intenziteta na slikama magnetske rezonancije, dok je intenzitet koji bi davala bijela tvar segmenta V prikrivena signalom neurona moždane kore.

Dakle, iz tih razloga smo analizirali von Monakove segmente II-IV na frontalnim presjecima pomoću ordinalne skale semikvantitativnom metodom. Dodatno smo analizirali bijelu tvar u području frontalnog (C2), glavnog (C1), temporalnog (C6) i okcipitalnog (C5) križanja putova s desne i lijeve strane. Svako od analiziranih regija je određen intenzitet bijele tvari po bodovnoj ordinalnoj skali, tako da je dan bod između 0 i 4 (0-normalni intenzitet bijele tvari, 1-blago povećan intenzitet bijele tvari, 2-jako povećan intenzitet bijele tvari, 3-izrazito povećan intenzitet bijele tvari, 4-ciste ili krvarenje). Kao normalni nalaz periventrikularnih križanja putova se smatra odsutnost hiperintenziteta i odsutnost atrofije bijele tvari i ventrikulomegalije.

Dobiveni parametri upisivani su u za to poseban obrazac, u prilogu „Obrazac za MR“ (str.115-119).

Stupanj povećanja ventrikla (lijevo i desno) frontalne, parijetalne, temporalne i okcipitalne regije smo pomoću ordinalne skale bodovali na slijedeći način:

0- odsutno povećanje ventrikula

1- blago povećanje ventrikula (uglavnom regularno)

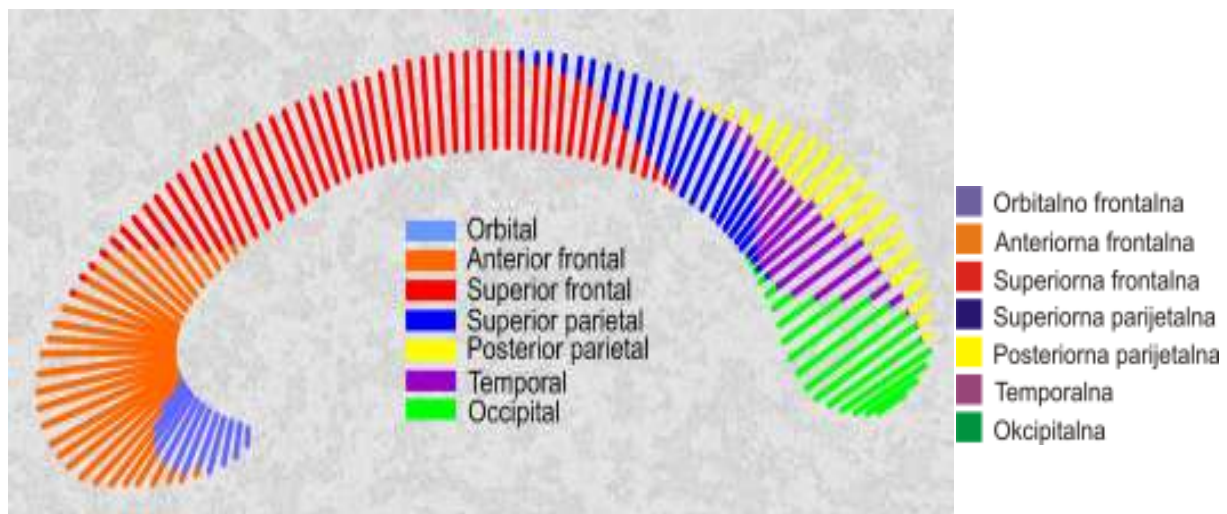
2- umjereno povećan ventrikul

3- teško povećanje ventrikula (gotovo nestala bijela tvar)

MR mjerenja korpus kalozuma

Korpus kalozum je mjereno u mediosagitalnom presjeku koristeći MR tehniku 3D - GRE (3D spoiled gradient echo), sa slijedećim parametrima snimanja: vrijeme repeticije (TR) 650 ms, echo vrijeme (TE) 12 ms, broj okidanja (NEX) 1, kut nagiba 180°, slojevi od 5 mm i rezolucija 0,898 x 0,898 mm².

Korpus kalozum je mjereno vlastoručnim ocrtavanjem njegovih granica u mediosagitalnom presjeku u T1 slici magnetske rezonancije pomoću softverskog paketa Analyze 7.0 te je izračunata njegova mediosagitalna površina. Mediosagitalni presjek je zatim podijeljen u 99 rostrokaudalnih segmenata (C1-C99) koristeći program AutoCAD 2007. Pritom se uzima u obzir nepravilni oblik kalozuma i omogućava utvrđivanje individualnih razlika u visini pojedinih segmenata, neovisno o njegovu nepravilnom obliku, tj. pri mjerenju se prati njegova zakrivljenost. Na slici 7. smo prikazali 7 segmenata korpus kalozuma i topografsko-anatomsku raspodjelu 99 segmenata. Kao normalan standard veličine korpus kalozuma koristili smo rezultate iz doktorata Marka Čuljata (134).



Slika 7. Topografska raspodjela vlakana unutar korpus kalozuma prema 99 segmenata

- Orbitalno frontalna vlakna približno odgovaraju segmentima od 1. do 12. (na slikama su obojana u plavu boju)
- Anteriorna frontalna vlakna - od 7. do 36. segmenta (narančasto)
- Superiorna frontalna vlakna – od 29. do 71. segmenta (crveno)
- Superiorna parijetalna vlakna – od 63. do 83. segmenta (tamnoplava boja)
- Temporalna vlakna – od 75. do 92. segmenta (ljubičasto)
- Posteriorna parijetalna vlakna – od 76. do 94. segmenta (žuto)
- Okcipitalna vlakna – od 87. do 99. segmenta (zeleno)

Svakom ispitaniku smo kvalitativno procijenili ukupni nalaz MR mozga tako da smo bodovali pomoću ordinalne skale bodovima od 1-3 ukupni MR nalaz za mozak, bazalne ganglije i moždano deblo na slijedeći način:

a. normalan nalaz dodali smo 1 bod ; b. subnormalan (neznatna ventrikularna dilatacija, promjena kalozuma) 2 boda ; c. abnormalan (jasna parenhimska lezija, jasna ventrikularna dilatacija, znatno stanjen ili atrofičan kalozum, reduciran volumen bijele tvari ili korteksa, parasagitalni hiperintenziteti, ciste, malformacije) - 3 boda.

Posebno smo evidentirali difuzne promjene signala bijele tvari u nedonoščadi poznate kao DEHSI i cistične promjene u bijeloj tvari modificirane prema ultrazvučnoj podjeli de Vries (135).

Obradu i procjenu MR nalaza učinila su dva stručnjaka, mentor i kandidat koji je prošao edukaciju iz očitavanja MR nalaza za to područje, te su na taj način popunjavala predviđen obrazac za MR uz korištenje navedenih kratica.

3.2.4. Statistička obrada podataka

Izračunali smo mjere deskriptivne statistike za sve varijable. Distribucije vjerojatnosti kvantitativnih varijabli testirane su na normalnost Kolmogorov-Smirnovljevim testom. Ovisno o normalnosti distribucija tih varijabli, primjenili smo primjereno statističko testiranje - Pearsonov koeficijent korelacije i multiplu regresijsku analizu, odnosno neparametrijski Spearmanov koeficijent rang korelacije.

Obzirom da je u istraživanju bio korišten veliki broj varijabli učinjena je faktorska analiza kojom se više varijabli grupiraju u jedan faktor da bismo smanjili broj varijabli, a potom za daljnju obradu i korelacije koristimo te faktore.

Faktorska analiza rađena je metodom glavnih komponenti uz Oblimin rotaciju s Kaiser normalizacijom.

To se najbolje vidi kroz segmente korpus kalozuma: 99 segmenata grupirano je u 7 segmenata (C1-C7). Brojevi odgovaraju segmentaciji CC na 99 segmenata (od 88-99 je mala regija koja nije korelirala s ostalim dijelovima). Svaki segment korpusa kalozuma prema topografskoj podjeli označen je različitom bojom u slici korpus kalozuma, slika br. 7. (vidjeti poglavlje Metode).

Podjela korpus kalozuma na 7 komponenti (CC komponenta1-CC komponenta7):

CC komponenta 1: 35-57 (gornja frontalna vlakna - crveno obojeno)

CC komponenta 2: 17-34 (anteriorno frontalna vlakna - narančasto obojeno)

CC komponenta 3: 58-75 (okcipitalna, preklapa se s posteriornim parijetalnim- obojen zeleno)

CC komponenta 4: 58-75 (djelomično superiorna frontalna i superiorna parijetalna vlakna –obojena crveno i tamno zeleno)

CC komponenta 5: 1-5 (orbitalno frontalna vlakna-obojena svijetlo plavo)

CC komponenta 6: 6-16 (orbitofrontalna i prednja anteriorna frontalna-obojena plavo i narančasto)

CC komponenta 7: 77-88 (posteriorna parijetalna vlakna, obojena žuto)

Isto je učinjeno i za ultrazvuk (US)- prvi pregled US 1, drugi pregled US 2; bijelu tvar WM (white matter) - stupanj stanjenja bijele tvari (engl. white matter thinning-WMTh), ventrikulomegaliju (VeEn, engl. ventricular enlargement) i intenzitet signala na magnetu u križanjima putova (CR) označen kraticom IC (intenzitet crossroada). Ponovno smo korelirali pojedine varijable i našli 7 s visokim stupnjem povezanosti.

Korelacije su nađene za slijedeće komponente ili faktore (F-factor):

Komponenta 1 (F1): bijela tvar (WM), proširenje ventrikula (VeEn)

Komponenta 2 (F2):ICRm, ICRf, ICLm, LCLf

Komponenta 3 (F3):ICLt, ICRt, ICRo, ICLo

Komponenta 4 (F4):Uso1,UsoR, UsoL

Komponenta 5 (F5): US MCL 2, US OCL 2, US o 2, USOCR 2, US MCR 2,

Komponenta 6 (F6): US F 1, US FCL, US FCR, US MCR, US M 1US MCL, US FCR2

Komponenta 7 (F7):VeEnLo, VeEnLt, WMThLo, VeEnLf, VeEnRp

Prve 3 komponente (F1-F3) i komponenta F7 odnose se na nalaze MR, dok komponente 4,5,6 (F4-6) sačinjavaju UZ varijable.

Vidjeti popis kratica u prilogu (str.107. do 109). Odlučili smo se za engleske kratice zbog lakšeg prikazivanja u skraćenicama i boljeg razumijevanja.

Učinjeno je primjereno statističko testiranje multifaktorski dobivenih komponenti (faktora) – Pearsono-ov koeficijent korelacije za sve dobivene varijable.

U obradi podataka korištena je multipla regresijska analiza gdje su kao zavisne varijable uzete 7 faktora CC a kao nezavisne varijable (prediktori) bili su komponente (F) od 1-7, zajedno s gestacijskom dobi, spolom, SNAP-II i SNAPPE-II i tražen je koeficijent parcijalne korelacije sa svakom od dviju nezavisnih varijabli i za njihov sinergijski učinak.

4. REZULTATI

4.1. Rezultati kliničkih parametara

Bodovni sustav za ocjenu težine bolesti primjenom SNAP-II i SNAPPE-II učinili smo u djece obje skupina.

U skupini I srednja vrijednost za SNAPP-II iznosi 21,0 (raspon 0-66); srednja vrijednost za SNAPPE-II je 40,50 (raspon 0-101), te je rizik smrtnog ishoda za ovu skupinu prema njihovoj srednjoj težini (1140 grama) 15,7%. Naši ispitanici su svi preživjeli i otpušteni kući, jedno je dijete umrlo u dobi od 3 godine zbog upale pluća i loših socijalnih uvjeta.

Od donošene djece učinili smo bodovanje po SNAP-II i SNAPPE-II u 8 ispitanika, zbog toga što u ostalih nismo mogli doći do potrebnih podataka. Srednja vrijednost bodovanja SNAP-II u donošene djece je 33,75 (st.devijacija 13,93, raspon 19-55), srednja vrijednost za SNAPPE-II je 47,25 (st. dev. 20,38, raspon 19-73). Očekivani rizik smrtnog ishoda za ovu skupinu djece je 14,7 %. U tablici br. 9. su prikazani klinički parametri obje istraživane skupine djece.

Tablica 9. Prikaz rezultata SNAP-II i SNAPPE-II i kliničkih parametara ispitanika I i II

Skupina I - Nedonoščad

Skupina II - Donošeni

	M	SD	D	Min	Max	M	SD	Min	Max
Rodna težina (g)	1140	350,9	850	670	2240	3339	593	2300	4450
GD (tj)	28,28	2,54	28	23	33	39,25	1,35	37	40
Apgar I	5,49	3,035		0	10	5,83	3,35	0	10
SNAP-II	24,75	15,614	13	0	66	33,75	13,936	19	73
SNAPPE-II	39,39	23,375	5	0	101	47,25	20,38	19	73
Trajanje strojne ventilacija (dani)	38,76	29,638		2	115				
Dob pri prijemu (dani)	0,65	1,992	0	0	12	2	3,977	0	14
Broj dana hospitalizacije (dani)	96,94	42,334	86	30	198	58,08	43,36	14	165
GD snimanja MR (tj)	41,31	4,801	40	35	56	43,8	3,01	40	50

M – aritmetička sredina

SD – standardna devijacija

D – dominantna vrijednost

Min – minimalni rezultat

Max – maksimalni rezultat

Zatajenje disanja i potreba za primjenom strojnog disanja neinvazivnom i invazivnom - konvencionalnom ventilacijom bila je indicirana u 43 nedonoščeta, što je gotovo 80% ispitanika skupine I. Neinvazivna ventilacija primjenom nazalnog kontinuiranog pozitivnog tlaka (skraćeno nCPAP) inicijalno je provedena u 5 bolesnika, a konvencionalna ventilacija (najčešće primjenjivan način u nas je tlačna potpora s garantiranim volumenom; kratica PSV+VG) u 38, od kojih je u 4 djece nastavljena neinvazivna ventilacija nCPAP. Ukupno trajanje strojne ventilacije bilo je u rasponu od 2 do 113 dana, aritmetička sredina 38,76 dana (standardna devijacija 29,63). Egzogeni surfaktant primjenjen je u 34 (63%) nedonoščadi. Teži oblik bronhopulmonalne displazije imalo je 26 ispitanika, odnosno 48 %, a u odnosu na strojno prodisavanu djecu učestalost BPD iznosi 68 %. Postnatalno kortikosteroide je primilo samo 1 dijete s teškim oblikom BPD zbog nemogućnosti odvajanja od respiratora. Duktus Botalli potvrđen je ehokardiografski i kolor doplerom u 21 (39%). U 9 (16,7%) bolesnika na provedenu konzervativnu terapiju lijekovima (indometacin, ibuprofen sporadično) nije došlo do očekivanog zatvaranja duktusa, te smo zbog značajnog volumnog opterećenja plućne cirkulacije i pogoršanja plućne funkcije pristupili uspješnom operativnom ligiranju duktusa.

Vrlo važna komplikacija ekstremne nedonošenosti i intenzivnog liječenja je retinopatija prematurusa (ROP). U našoj studiji dijagnoza ROP postavljena je u 30 (55%) djece, zastupljene prema stadiju bolesti: u 5 ROP I, 13 ROP II, 9 ROP III, 1 ROP IV i 2 ROP V. Operativno liječenje ROP-a provedeno je u 14 (26%) djece (krioretinopeksija i u protekle četiri godine se rabi novija i uspješnija metoda-laserska fotokoagulacija). Dvoje djece iz ove kohorte je potpuno slijepo (dječak i djevojčica u dobi od 5 godina), unatoč provedenoj kirurškoj terapiji.

Infekcija prezentirana kliničkom slikom sepse dokazana je u 30 nedonoščadi (55 %), pri čemu je meningitis potvrđen u 7 bolesnika (12 % ukupne kohorte; 23 % septične nedonoščadi). Nekrotizirajući enterokolitis dokazan je u 10 (18,5%) bolesnika, a 2 (3,7%) nedonoščeta liječena su kirurški (abdominalna drenaža, resekcija gangrenoznog crijeva, enterostoma).

4.2. Rezultati ultrazvučnog pregleda mozga

Ultrazvučni pregled mozga učinjen je u sve djece. Ultrazvukom nismo bili u mogućnosti prikazati sva tri križanja putova s obje strane u svih ispitanika, te njihovi rezultati nisu ušli u statističku obradu podataka.

Drugi ultrazvučni pregled analizirali smo kod otpusta djeteta, ili približno u vrijeme snimanja prve magnetske rezonance.

Uredan UZ nalaz pri otpustu iz skupine I (nedonoščad) imalo je 9 (16%) djece, s dijagnozom PVK-IVK I i II stupnja otpušteno je 18 djece (33%), krvarenje PVK-IVK stupnja II/III opisano je u 3 (6 %) bolesnika, u 6 (11%) djece III stupnja, pri čemu je VP drenažu zahtijevalo 3 djece (5 %). Krvarenje IV stupnja s ventrikulomegalijom i porencefalijom imali smo u 2 (4%) bolesnika. Perzistiranje hiperehogenosti u periventrikularnoj bijeloj tvari, odnosno PVL I pri otpustu navedena je u 9 (16 %). Periventrikularna cistična leukomalacija (PVL III) dokazana je u 3 (5%), a ventrikulomegalija, odnosno PVL II u 4 (7 %). Prikaz ultrazvučnih dijagnoza pri otpustu djece u tablici 10.

U skupini II (donošena djeca) gotovo sva novorođenčad bila je s teškom patologijom središnjeg živčanog sustava. Uredan ultrazvučni nalaz pri otpustu imalo je 1 (8,3%) dijete, hipoksičko-ishemičke promjene bijele tvari PVL I nađeno je u 5 terminske novorođenčadi, PVL II (ventrikulomegalija) u 1 djeteta, teška cistična kortikalna i periventrikularna leukomalacija (PVL III) u 1 djeteta, krvarenje III stupnja u 1, s potrebom za VP drenažu, te krvarenje IV stupnja s porencefalijom u 2 djeteta. Jedno terminsko novorođenče imalo je krvarenje u talamusu.

U tablici 10. su prikazani ultrazvučni nalazi obje ispitivane skupine djece pri otpustu.

Tablica 10. Ultrazvučne dijagnoze nalaza mozga ispitanika pri otpustu

Ultrazvučni nalaz	Skupina I nedonoščad		Skupina II terminska novorođ.	
Uredan nalaz	9	17 %	1	8 %
Krvarenje I i II stupnja	18	34 %	0	0 %
Krvarenje II/ III stupnja	3	6 %	1(krv u talamusu)	8 %
Krvarenje III stupnja/ VP drenaža	6/3	11 %	1/1	8 %
Krvarenje IV stupnja/porencefalija-cista	2/2	4 %	2	16 %
PVL I (periventrikulska hiperehogenost)	9	16 %	5	44 %
PVL II (proširenje ventrikla-VM)	4	7 %	1	8 %
PVL III (cistična leukomalacija)	3	5 %	1	8 %
N	54	100	12	100

4.3. Rezultati snimanja magnetskom rezonancom

Srednja vrijednost postnatalne gestacijske dobi skupine I (nedonošćad; N=54) u vrijeme snimanja mozga MR bila je 41,31 tjedana (SD 4,801), skupine II (donošena djeca N=12) 43,85 tjedana (SD 3,015). Srednja vrijednost gestacijske dobi u vrijeme snimanja MR za sve ispitanike (N= 66) iznosi 41,7 tjedan (SD 4,615).

U svim slučajevima osim jednog, snimanje na svim dijagnostičkim mjestima je uspjelo i slike su bile vrlo dobre kvalitete što pokazuje da su odabrane sekvence (dr. Marko Radoš) odlične i da nije bilo većih micanja pacijenata. Isto tako su uspješna i snimanja obavljena u inkubatoru (opisano u poglavlju Materijal i metode) s ugrađenim *coilom* i pripadajućim monitorom za praćenje vitalnih funkcija tijekom snimanja.

Normalni nalazi na presjecima kroz mozak novorođenog djeteta (zajednička Arhiva hrvatskog instituta za istraživanja mozga i poliklinike „Neuron“) pokazuju značajne razlike prema nalazima mozga u veće djece ili odraslih. Na T1 slikama vidljiv je relativno nizak intenzitet bijele tvari u usporedbi sa sivom tvari, što je suprotno nalazu u odraslih. Bijela tvar u novorođenog djeteta je nehomogena. Na granici prema girusima i sulkusima vide se prolazne promjene intenziteta (Kostović i sur. u pripremi) koje upućuju na izrazitu nezrelost prijelazne granice između bijele i sive tvari.

To područje odgovara segmentu 4 po von Monakovu (120) i upućuje na oprez kod interpretacije mogućih abnormalnih nalaza. Istodobno se na mjestima početne mijelinizacije vidi hiperintenzitet na T1 snimkama, dok se ta ista mjesta vide kao područja hipointenziteta na T2 slikovnim prikazima. To se uglavnom odnosi na područje kapsule interne i to stražnjeg kraka. U tablici 13. prikazani su rezultati MR prema stupnju intenziteta signala frontalnog, okcipitalnog, glavnog i temporalnog križanja putova u naših ispitanika.

U prijevremeno rođene djece abnormalni nalaz na prikazu MR rezonancom može se podijeliti u 5 glavnih skupina promjena: 1. stanjenje bijele tvari posebno korpus kalozuma; 2. ventrikulomegalija; 3. promjene intenziteta; 4. cistične promjene i ostaci periventrikularnog krvarenja koje smo vidjeli; 5. nalazi porencefalije i većih kortikalnih abnormalnosti, koji su u naših ispitanika bili vrlo rijetki (ukupno 4, odnosno 6 %).

Stanjenje bijele tvari najjasnije se vidi na stanjenju presjeka površine CC u medisagitalnom presjeku i najjasnije se vidi na medisagitalnoj površini korpus kalozuma. Prosječna površina korpusa kalozuma u mediosagitalnom presjeku u terminskog normalnog novorođenčeta iznosi oko 196 mm²(134). Prosječna vrijednost površine korpus kalozuma u naše ispitivane djece bila je 169 mm² (86%). Međutim, površina presjeka CC nije pokazivala

povezanost s ventrikulomegalijom, stanjenjem bijele tvari ili hiperintenzitetima u pojedinim područjima telencefalona, ali ta povezanost postoji ako se grupiraju te promjene faktorskom analizom (tablica 11).

Tablica 11. Pearsonov koeficijenti korelacije između površine korpus kalozuma, trajanja strojne ventilacije, gestacijske dobi i vrijednosti SNAP II i SNAPPE-II u nedonoščadi

	Površina korpus kalozuma	GD
Površina korpus kalozuma	169 mm ²	
Trajanje strojne ventilacije	-0.35 *	0.65 ***
GD	n.s.	
SNAP II	n.s.	- 0.62 ***
SNAPPE-II	n.s.	- 0.71 ***

*** Korelacije značajne uz $P < 0.0001$

* Korelacije značajne uz $P < 0.05$

n.s. – nije značajno

Povezanost između površine kalozuma i trajanja strojne ventilacije je značajna (blaga negativna povezanost – što je kalozum manji, to je trajanje strojne ventilacije bilo dulje). No površina kalozuma nije povezana s gestacijskom dobi i vrijednostima SNAP-II. Niža gestacijska dob je u korelaciji s duljim trajanjem strojne ventilacije te vrijednostima SNAP-II i SNAPPE-II (što je gestacijska dob niža vrijednosti SNAP su više).

Također smo za skupinu nedonoščadi izračunali vrijednost parcijalnog koeficijenta korelacije između površine korpus kalozuma i trajanja strojne ventilacije iz kojeg je parcijalizirana varijabla gestacijske dobi. Parcijalni koeficijent korelacije nije bio značajan ($r=-0.28$, $P>0.05$). Prema tome, kad se isključi utjecaj gestacijske dobi, korelacija s površinom korpus kalozuma se gubi. Međutim, SNAP bodovni sustavi pokazuju korelaciju sa korpus kalozum faktorom, korelacija je $< 0,05$ i to samo za SNAPPE-II bodovni sustavi ispod 40 što je granični nalaz prema većoj patologiji. Istodobno SNAPPE-II (vidi niže) pokazuje i korelaciju s ultrazvučnim nalazom i magnetskom rezonancom.

Stupanj stanjenja bijele tvari na presjecima bio je najznačajniji u okcipitalnom području. Stupanj stanjenja bijele tvari bio je prisutan u 60 % ispitanika, od toga s umjerenom i teškom patologijom u svim režnjevima u 9 %. Najveći udio u toj patologiji je bio dio bijele tvari okcipitalnog režnja gdje prolaze vidni put i dugi putovi stražnjeg kraka kapsule interne. Temporalni režanj je imao najmanji stupanj stanjenja bijele tvari.

U tablici 12. (str. 78.) prikazani su bolesnici prema prema stupnju stanjenja bijele tvari, anatomskoj i topografskoj lokalizaciji stanjenja bijele tvari.

Značajniji stupanj ventrikulomegalije bio je prisutan u 20 % slučajeva sa najznačajnijim postotkom u parijetookcipitalnom području.

Tablica 13. (str. 79.) prikazuje djecu s teškom i vrlo teškom ventrikulomegalijom prema anatomskoj lokalizaciji.

Ciste su bile prisutne u 3 terminska novorođenčeta i u 9 prijevremeno rođene djece što čini ukupno 18% sve djece.

Pojačan intenzitet MR signala na periventrikularnim križanjima putova i bijeloj tvari telencefalona nađen je u 48 (73%) djece. Međutim broj djece sa jakim stupnjem promjena bio je relativno malen. Najveći udio jakih promjena intenziteta bio je u frontalnom režnju, stupnja 3 u 7,6 %, a stupanj 4 u 13,6% djece, međutim promjene su bile najjače u glavnom križanju putova (CR), seg II po von Monakovu - CR II koji je nađen čak u 16,7% slučajeva.

Intenzitet CR ocijenjena bodom 4 bila su u 9 (13,6%) slučajeva. Terminske novorođenčadi je bilo 4; dvoje (2) je imalo perinatalnu asfiksiju težeg stupnja i reanimaciju,

jedno (1) muško novorođenče je imalo intraventrikularno krvarenje III stupnja i VP drenažu i 1 žensko dijete intraparenhimno krvarenje u frontalnom režnju. Ostalih 5 su bila nedonošćad; 1 muško nedonošće koje je razvilo periventrikularnu cističnu leukomalaciju, 2. i 3. nedonošće s periventrikulskom hemoragičnom infarkcijom i porencefalijom; te 2 nedonošćeta bez specifične perinatalne anamneze osim prematuriteta.

Tablica 14. (str. 80.) prikazuje zastupljenost stupnja intenziteta CR prema anatomskoj lokalizaciji u ispitanika.

Dijagnoze magnetnih nalaza mozga smo kvalificirali kao normalne, subnormalne i abnormalne.

Normalni nalaz mozga u skupini I imalo je 8 nedonošćadi, u 1 djeteta nalaz je bio graničan prema normalnom, te smo ga uvrstili u normalne nalaze, subnormalan nalaz smo imali čak u 19 ispitanika, a gotovo polovica ispitanika skupine I, njih 26 (48%) imalo je abnormalan nalaz. U skupini I abnormalnih i subnormalnih nalaza bazalnih ganglija bilo je 17, a promjene moždanog debla (1 subnormalna, 2 abnormalna nalaza) zabilježene su u 3 bolesnika. U skupini terminske novorođenčadi normalnih nalaza mozga bilo je 2, subnormalnih 2, te 8 abnormalnih. Promjene bazalnih ganglija opisane su kao normalne u 6, abnormalne u 5, te 1 subnormalni nalaz. Promjene moždanog debla kao abnormalne opisane su u 2 bolesnika. U 6 djece nađene su cistične promjene u bijeloj tvari, porencefalične promjene u 1 djeteta, te teška ventrikulomegalija u 1 djeteta. U tablici 15. su prikazani postnatalna gestacijska dob snimanja MR i rezultati magnetskog snimanja mozga.

Tablica 15. prikaz nalaza MR

MR nalaz	Skupina I (N=54)	Skupina II (N=12)
GD snimanja MR (tj)	M = 41,31(SD 4,801)	43,85 (SD 3,015)
Cerebrum: Normalan	9 (17%)	2 (17%)
Subnormalan	19 (35%)	2 (17%)
Abnormalan	26 (48%)	8 (66%)
Bazalni gangliji: Normalni	37 (69%)	6 (50%)
Subnormalni	6 (11%)	1(8%)
Abnormalni	11 (20%)	5 (42%)
Moždano deblo: Normalno	51 (94%)	10 (83%)
Subnormalno	1 (2%)	0
Abnormalno	2 (4%)	2 (17%)

4.4. Međusobna povezanost nalaza

Najprije smo proveli opću analizu 99 segmenata korpus kalozuma rabeći faktorsku analizu metodom Kaiserovog pravila kao kriterija ekstrakcije, probirajući komponente s latentnim korijenom većim od 1. Analizom smo dobili osam komponenti. Našli smo kako je sedam komponenti korpus kalozuma (FACC 1-7) visoko koreliralo, osma komponenta koja nije korelirala je isključena iz daljnje statističke obrade.

Rezultati su pokazali veliki broj različitih nalaza obzirom na veliki broj varijabli i raznolikost nalaza. Rezultate se zbog „sveukupne šume“ moglo temeljem faktorske analize grupirati u 8 faktora od kojih je 7 pokazalo značajnost. Isto je učinjeno i za ultrazvuk (US)-prvi pregled US 1, drugi pregled US 2; bijelu tvar WM - stupanj stanjenja bijele tvari (engl. white matter thinning-WMTh), ventrikulomegaliju (VE, engl. ventricular enlargement) i intenzitet signala na magnetu u križanjima putova (CR) označen kraticom IC (intenzitet crossroada). Ponovno smo korelirali pojedine varijable i našli 7 s visokim stupnjem povezanosti.

Korelacije su nađene za slijedeće komponente – faktore (F1-7):

Komponenta 1: bijela tvar (WM), proširenje ventrikula (VE)

Komponenta 2: ICRm, ICRf, ICLm, LCLf

Komponenta 3: ICLt, ICRt,ICRo,ICLo

Komponenta 4: Uso1,Usor, Usol

Komponenta 5: US MCL 2, US OCL 2, US o 2, USOCR 2, US MCR 2,

Komponenta 6: US F 1, US FCL, US FCR, US MCR, US M 1US MCL, US FCR2

Komponenta 7: VeEnLo, VeEnLt, WMThLo, VeEnLf, VeEnRp

Grupiranje u komponente izgleda logično sa stajališta neuroanatomije, jer npr. glavno križanje putova koje se nalazi na razini *foramen interventriculare* odgovara i nalazi sa zajedno sa frontalnim područjem korpusa kalozuma u okviru komponente 2.

Nalazi pokazuju da značajna povezanost između 7 komponenata kalozuma (str.57) i 4 komponente MR postoji u slijedećim područjima: području F CC2 tj. anteriornih frontalnih vlakana korpusa kalozuma korelira sa faktorom 1 magnetske rezonance koji čine bijela tvar i ventrikuli;

F CC5 koji čine orbitofrontalna vlakna korelira s faktorom 3 MR i to intenzitetom CR u okcipitalnom području lijevo i desno;

F CC 6 kojeg čine orbitofrontalna i prednja anteriorna područja kalozuma korelira sa F 1 na MR koji čine ventrikuli i bijela tvar.

U tablici 16. (str. 81.) prikazani su rezultati Pearson-ov koeficijenta korelacije 3 komponente MR (F1, F2, F3) dobivenih faktorskom analizom s komponentama korpus kalozuma (F CC1-7).

Ukupni presjek površine korpus kalozuma kako je gore navedeno nije pokazao značajne korelacije s pojedinim segmentima, lokalnim proširenjima ventrikula i intenzitetom signala CR. U tablici 17 (str. 82. – 85 .) MRI/CC-area prikazana je korelacija komponenti magnetske rezonance (WMTh, IC, VeEn) i površine korpus kalozuma (CC-area) te je vidljivo da nema statistički značajnih korelacija.

Nalazi ultrazvuka pokazuju značajne korelacije između 2. ultrazvuka i površine presjeka korpusa kalozuma i to u glavnim periventrikularnim križanjima putova.

Tablica 18. (str. 86.) prikazuje navedene korelacije (US2 /CC-area).

Utvrđene su i korelacije 2. ultrazvučnog pregleda i komponenti korpus kalozuma i to komponenta CC 3 (okcipitalna vlakna) korelira s faktorom US 2 u okcipitalnim i glavnim križanjima putova (tablica 19. Pearson-ov koeficijent korelacije 2 US/CC comp, str. 87.- 88.)

Nadalje, okcipitalno područje korpus kalozuma FCC3 korelira s ultrazvučnim faktorom F5 (US2) kojeg čine glavni i okcipitalni CR lijevo i desno. Prikazana korelacija u tablici 20. (str. 89.) US2 comp/CC komponente.

Međutim, nisu nađene korelacije korpusa kalozuma s niti jednom pojedinačnom komponentom na prvom ultrazvuku, prikazano u tablicama 21. (US1/CC-area str. 90.) i 22. (US komponente /CC- area, str. 91.).

Rezultati regresijske analize koje smo već spomenuli pokazuju korelaciju između nekih CC faktora i ultrazvučnog i magnetskog nalaza. To se posebno odnosi na ultrazvučni nalaz 1 kao i na nalaze magnetskom rezonancom.

U tablicama 23, 24 i 25. prikazani su rezultati Paersonove korelacije komponenti UZ i MR .
Tablica 23.(str.92.-93.) pokazuje Pearson-ov koeficijent korelacije US 1/MRI komponenti IC.
Tablica 24. (str.94.-95.) prikazuje Pearson-ov koeficijent korelacije US 1/MR komponente(VeEn).

Tablica 25. (str.96.-97.) pokazuje koeficijent korelacije US1 i MR komponente(WMTh)

Tablica 26. (str. 98.) pokazuje korelaciju US komponente i MR komponente.

Tablice 27.(str.99. -100.) i tablica 28. (str.101.-102.) odnose ne na korelaciju US2 i komponenti MR (WMTh; VeEn).

Rezultati upućuju da su i UZ i MR nalazi neka vrsta prediktora za stanjenje korpusa kalozuma u djece sa niskim SNAP-II skorom. Rezultati multiplih regresijskih analiza iz kojih je to moguće zaključiti prikazani su u tablicama 29, 30, 31, 32,33 i 34 (u prilogu, str. 103.-105.).

5. RASPRAVA

Rezultati promjena strukture mozga u djece niske rodne težine pokazuju da oko 48% djece ima abnormalni nalaz. Tu je zanimljivo da u manjem broju slučajeva u djece rođene u terminu nalazimo sličan postotak. Ta sličnost je vjerojatno uzrokovana kontinuiranom vulnerabilnošću mozga. Iako je broj terminske djece premali za konačne zaključke vjerojatno se radi o opće poznatom obrascu patologije u novorođenčeta koja u terminske djece pretežito zahvaća bazalne ganglije, dok se u našim nalazima prijevremeno rođene djece glavna patologija nalazila u stanjenju bijele tvari (28%) i ventrikulomegaliji (44%). Prema rezultatima drugih istraživača (7, 94,110,137,138,139,140) promjene bijele tvari su najčešći nalaz nakon moguće perinatalne hipoksičko-ishemičke i drugih lezija zbog kliničke nestabilnosti u prvih 12 sati koje smo pratili sustavom bodovanja SNAP-II i SNAPPE-II.

U literaturi nema mnogo opisa nalaza MR prematurusa u terminskom razdoblju ali je broj studija dovoljan da se strukturnom analizom kod serijskog prikaza (141) može pokazati veliki postotak abnormalnosti već u terminskoj dobi (2,6,7,94,113,140).

Značajne abnormalnosti su dokazane i difuzijskim tehnikama (6,84,93,111,142,143,144, 145,146) no nisu za sada poznati točni histološki korelati tih promjena jer većina djece preživi oštećenje, međutim u onim studijama gdje je MR kombinirana s histologijom u slučaju smrti pokazala se atrofija bijele tvari i promjene abnormalnosti glije, astroglije, mikroglije i oligodendrocita (79,147).

Najznačajnije promjene kod fokalnih oštećenja zapažene su prema očekivanju u periventrikularnim križanjima putova, posebno u glavnom CR1 prema Judaš i sur.(90) i parijetalnom križanju putova CR4 po Judašu, to jest na mjestima gdje se projekcijska vlakna prednjeg i stražnjeg kraka kapsule interne križaju s kalozalnim vlaknima i asocijativnim putovima (28,148,149,150,151,152). Prema mišljenju Judaša i sur, Kostovića i sur. (150,151,152) lezija periventrikularnih križanja putova može najbolje objasniti zašto kod fokalne leukomalacije postoji kombinacija motornog, senzoričkog i kognitivnog deficita (6,8, 51,59, 89,110,153). Prema Inderu i sur., kognitivni deficit se može naći u 30-60% slučajeva, a prema Johnstonu značajan je i deficit vidne funkcije (154,155,156). Drugi razlog za patogenetski učinak lezije križanja putova jest u tome što se tamo nalaze ECM i molekule vodiči aksona koji su potrebni za rast putova (25,28,87,90,119). Hipoksičko ishemička oštećenja prema mišljenju Judaša i sur., ne zahvaćaju samo oligodendrocite nego i stanice koje stvaraju ECM i molekule vodiče aksona (28,90,119,151). Naše istraživanje je pokazalo

da postoji određena korelacija između bodovanja po SNAP-II i SNAPPE-II, što ukazuje na potrebu ranog nalaza magneta. Međutim, nalaz UZ pokazuje vrlo slabu korelaciju sa izuzetkom krvarenja što su već opisali mnogi autori i što je danas već općeprihvaćeno (105,106,156,157,158,159,160).

Svrha našeg rada je bila pokazati značajnost analize korpusa kalozuma u odnosu na križanja putova (CR) obzirom na to da i kalozum prolazi kroz periventrikularni prostor gdje je mjesto fokalnih lezija. U tom pogledu nismo dobili u cjelosti očekivane rezultate jer nije postojala očekivana povezanost veličine presjeka korpusa kalozuma s promjenama intenziteta u pojedinačnim segmentima ili izoliranim ventrikulomegalijama. Međutim, kada je uspoređena cijela skupina promjena bijele tvari i ventrikula faktorskom analizom dobila se značajna povezanost. To se može objasniti činjenicom da korpus kalozum obuhvaća sveukupni ventrikularni sustav, raste slojevito i postoje preklapanja pojedinih projekcijskih područja osobito u parijetookcipitalnom području. Nadalje, može se očekivati da će postojati veća korelacija u kasnijim stadijima razvitka. Na to ukazuju dosadašnji rezultati mjerenja površine korpusa kalozuma u adolescenata (vidi diskusiju niže).

Abnormalno maleni ukupni presjek korpusa kalozuma nije pokazivao značajne korelacije sa bodovnom procjenom kliničkog stanja SNAP-II i SNAPPE-II. Međutim SNAPPE-II niske vrijednosti pokazuje korelaciju s presjekom površine korpusa kalozuma kao i prvim ultrazvučnim nalazom. Izostanak korelacije s visokim vrijednostima SNAPPE-II (izrazito patološki klinički nalaz) može se objasniti posvemašnjom patologijom bijele tvari i ventrikularnog sustava bez fine topografske raspodjele oštećenja. Jedno od glavnih pitanja u analizi oštećenja korpusa kalozuma jest pitanje topografske distribucije oštećenja obzirom na projekcije iz pojedinih područja moždane kore. U tom pogledu značajno je da područje koje sadrži orbitofrontalna vlakna (FCC5) pokazuje korelaciju sa faktorom 3 intenziteta „CR“ na MR nalazu. Isto tako orbitofrontalna i prednja anteriorna kalozalna područja su pokazivala povezanost sa F1 MR (ventrikuli i bijela tvar). Nadalje anteriorna frontalna vlakna CC pokazivala su također odnos sa F1 na MR nalazu (ventrikuli i bijela tvar). Međutim drugih korelacija nije bilo između 7 komponenti kalozuma i 4 komponente MR. To pokazuje da promatranje jednostavnih pojedinačnih CR ne može utvrditi korelaciju s pojedinim segmentima kalozuma, ali gore navedene korelacije potiču buduću segmentalnu analizu CC kod perinatalnih oštećenja mozga i upućuju da za praćenje perinatalnog oštećenja djece nije dovoljna analiza sveukupne površine korpusa kalozuma (184).

Iako abnormalno maleni ukupni mediosagitalni presjek korpus kalozuma nije pokazivao značajne korelacije sa SNAP-II našli smo statistički značajnu korelaciju površine presjeka CC s trajanjem strojne ventilacije. Taj nalaz smatramo izuzetno značajnim jer se prema mnogim radovima u literaturi zbog apneja, strojne ventilacije, dugotrajne primjene kisika i hiperkapnije u osjetljive i nezrele nedonošćadi nalaze oštećenja mozga s kasnim neurološkim posljedicama (59,161,162,163,164). Poznato je da trajanje strojne ventilacije ima loš učinak na ishod u prijevremeno rođene djece niske rodne težine (165,166). Također naši rezultati pokazuju da se to odnosi samo na određenu skupinu djece ELBW, jer kada se makne iz statističkih parametara GD ta korelacija više ne postoji. Iz toga možemo zaključiti da je CC posebno vulnerabilan tijekom periventrikularnog intenzivnog rasta što se i događa u djece niske gestacijske dobi kada prekomjerni broj aksona raste uzduž ventrikula i tvori masivnu kalozalnu ploču (148,149,150,151).

Nalaz povezanosti malog presjeka površine CC i mogućeg oštećenja uslijed strojne ventilacije značajan je kao mogući prediktivni čimbenik u praćenju konačnog ishoda perinatalne lezije mozga kod prijevremeno rođene djece niske RM. Taj nalaz je potpuno u skladu s više radova koji pokazuju dobru korelaciju površine presjeka CC u adolescenata koji su imali perinatalno oštećenje, odnosno imaju među ostalim posljedicama značajne kognitivne deficite (71,167, 168,169,170,171,172,173,174,175, 176, 177,178,179,180,181).

Prediktivna vrijednost je posebno značajna kod izrazito malih presjeka CC jer su oni obično praćeni i drugim elementima trijasa (ventrikulomegalija, promjene intenziteta, atrofija bijele tvari). Vrlo niske vrijednosti površine korpusa kalozuma su značajno ispod normalnog prosjeka koji iznosi oko 196 mm² (usmeno priopćenje temeljem rezultata dr. disertacije) (134).

Ukoliko su niske vrijednosti presjeka i nisu u kombinaciji s drugim nalazima treba biti krajnje oprezan u prognostičkim razmatranjima jer i djeca bez kalozuma ne moraju pokazivati značajne kognitivne deficite. Usprkos tog ograničenja promjene CC ostaju najkonstantniji morfološki indikator perinatalnog događanja u prijevremeno rođene djece niske porodne težine. Prema našem mišljenju oni su kombinacija vulnerabilnosti uslijed hipoksičnog učinka, neuroeksicitetoksičnosti i periventrikularnog položaja CC (25,90,28,90,119,148,150,151, 152).

Promjena presjeka površine korpusa kalozuma i njegovih segmenata može se povezati s kliničkim stanjem utvrđenim po SNAPPE-II. Korelaciju koju smo našli za niske vrijednosti SNAPPE-II pokazuje da korpus kalozum nije samo najkonstantniji morfološki indikator perinatalnog događaja u prematurusa nego je i jedan od najosjetljivijih indikatora obzirom na

djelovanje više etiopatogenetskih čimbenika (hipoksija, neuroekscitotoksičnost, periventrikularni tijek). Time je istodobno i potvrđena naša hipoteza koja se temeljila na opisima periventrikularnog tijeka korpusa kalozuma (25,26,28,31,122,123,148,150,151,152). Visoki stupanj ukupnog abnormalnog nalaza (48%) pokazuje da u svim neonatalnim jedinicama intenzivnog liječenja magnetski nalaz kod terminske dobi mora biti rutinska pretraga. Taj nalaz biti će pokazatelj za longitudinalno praćenje djece i ukazivat će na potrebu dodatnog nalaza MR nakon prve godine života, tj. nakon mijelinizacije. Istodobno taj nalaz može pomoći kod rehabilitacijskih postupaka metodama rehabilitacije ranom razvojnom terapijom (182,183,184). Prema preporukama više istraživačkih skupina trebala bi se učiniti i 3. MR pretraga nakon 4. godine u slučajevima značajne patologije. Četvrta godina je povoljno razdoblje jer se u to doba može dijagnosticirati cerebralna paraliza, ali i dovršava proces fine strukturne reorganizacije mozga (28,152,185,186,187,188,189).

Uzroci vulnerabilnosti kalozuma nisu samo topografski položaj nego i kritično razdoblje rasta koje se događa najintenzivnije upravo u prijemenu rođene djece kada postoji najveća potreba za matriksom i vodičima rasta kao i povećana osjetljivost aksona na neuroekscitotoksične utjecaje (glutamat). Karakteristično je da je lezija CC dobro korelirala s lokacijom VM (ventrikulomegalije) što ukazuje da CC čini značajni dio bijele tvari.

U našem preliminarnom istraživanju nalaz ultrazvuka periventrikularnih križanja putova pokazivao je određenu tendenciju s presjekom CC. U ovom radu pokazali smo da je UZ slabiji pokazatelj promjena u korpus kalozumu i bijeloj tvari od magnetske rezonance što se slaže sa rezultatima velikog broja drugih istraživača (7,84,91,94,97,98,100,111,113). Zanimljivo je da se najpouzdaniji pokazao drugi UZ koji je pokazao povezanost sa presjekom korpusa kalozuma i sa glavnim križenjem putova (C1 lijevo). Također je zanimljivo da drugi UZ pokazuje i korelaciju s okcipitalnom komponentom kalozuma (CC3). To možemo objasniti velikim promjenama u području vizualnih radijacija koje su glavna komponenta okcipitalnog križanja putova.

Naši rezultati trebaju se sagledati u okviru dugoročnog projekta u kojem će se longitudinalnim praćenjem MR kao kliničkog i kognitivnog razvoja (130,189) moći ustanoviti naknadne strukturne promjene kao i klinički i psihološki ishod utvrđene patologije strukturnih promjena utvrđenih u terminskoj dobi (190,191,192,193,194,195).

Velike promjene bijele tvari na granici parijetalnog i okcipitalnog režnja povezane su sa čestim nalazima okcipitalne ventrikulomegalije. To područje glavnog križanja putova na razini intraventrikularnog otvora je mjesto najviše uočljivog patološkog trijasa: ventrikulomegalija, stanjenje bijele tvari i promjena intenziteta signala na MR nalazu. Taj

karakteristični trijas opisan je u više radova (99,100,103,106,111,113,137,139,157). Na značenje ventrikulomegalije kao posljedicu oštećenja bijele tvari upućivali su mnogi strani i domaći autori (65,196, 197,198,199,200,201,202).

Iako patogeneza tih međusobnih odnosa u patološkom trijasu nije do kraja razjašnjena, očito je da lezija aksona, neurona i glije u periventrikularnom prostoru čini okosnicu patološkog substrata (25,28,148,150,151,152).

Za kliničku medicinu naše istraživanje jasno ukazuje na potrebu pretrage MR u terminskoj dobi kao „*conditio sine qua non*“ za praćenje prijevremeno rođene djece. Spektar abnormalnih promjena koje smo utvrdili analizom slikovnog prikaza MR u novorođenačkoj dobi potvrđuje da su uz moderne mjere intenzivne njege teški slučajevi policistične leukomalacije sve rjeđi, pa je tako na našem uzorku broj djece sa cističnim promjenama bijele tvari (17%), dvostruko ili trostruko manji od promjena ventrikla (203,204). Zanimljivo je da je postotak cističnih promjena puno veći kod terminske djece što se može objasniti mnogo lošijim perinatalnim neurorizičnim čimbenicima, što još jednom potvrđuje na dobru korelaciju kliničkih promjena i MR nalaza (205,206,207,208).

6. ZAKLJUČCI

Presjek površine korpus kalozuma u terminskoj dobi je dobar pokazatelj ukupnih promjena periventrikularnih križanja putova, proširenja intraventrikularnog sustava i stanjenja bijele tvari u nedonoščadi. Međutim, za pouzdanu analizu posljedica oštećenja pojedinih periventrikularnih područja i korpus kalozuma te topografski povezanih kalozalnih projekcija, korpus kalozum potrebno je podijeliti u segmente. Podjela kalozuma u 99 segmenata i “grupiranje“ u sedam komponenti za potrebe statistike pokazalo se značajnim pokazateljem za analizu oštećenja periventrikularne bijele tvari u prematurusa. Podjelom u 99 segmenata koja se koristila u ovom radu dobili su se precizni topografski podaci o oštećenju korpus kalozuma što je značajan napredak u usporedbi s rezultatima drugih dosadašnjih istraživanja.

Klinički nalazi skupljeni u sustav bodovanja SNAP-II i SNAPPE-II ne pokazuju jasnu povezanost s nalazima magnetske rezonance i ultrazvuka. SNAPPE-II niskih vrijednosti ukazuje na značajnu korelaciju s nalazom površina presjeka korpus kalozuma i ultrazvučnim nalazom. To ukazuje na složenost patogeneze hipoksičkih i hipoksičko ishemičkih oštećenja mozga u prijevremeno rođene djece. Istodobno klinički nalazi bodovanja po SNAP-II i SNAPPE-II nisu posve pouzdan pokazatelj budućeg strukturnog oštećenja mozga. Ukoliko se izdvoji skupina djece koja zahtijeva strojnu ventilaciju (zbog težeg stanja i nezrelosti dišnog sustava) u tom slučaju postoji povezanost s nalazom ukupne površine mediosagitalnog presjeka korpusa kalozuma.

Ultrazvučna metoda pregleda mozga pokazuje da je manje pouzdana metoda za procjenu periventrikularnog oštećenja bijele tvari od magnetske rezonance, ali smo ipak kod 2. ultrazvučnog pregleda u terminskoj dobi nedonoščadi pokazali povezanost s oštećenjem korpus kalozuma, pa je i na toj razini djelomično potvrđena jedna od hipoteza ovoga rada.

Nalaz magnetske rezonance u terminskoj dobi za djecu rođenu prije vremena je zlatni standard za kliničke ustanove i preduvjet uspješnog praćenja i rehabilitacijskih postupaka za perinatalno oštećene bolesnike.

Naši rezultati posebno su značajni za praćenje neuroloških, kognitivnih i senzoričkog deficita nakon periventrikularnog oštećenja bijele tvari, s obzirom da periventrikularna križanja moždanih putova sadrže projekcijska, asocijativna i kalozalna vlakna. Hipoksičko-

ishemičke i hemoragičke lezije tog područja uzrokuju kombinirane ispade senzoričkih, motoričkih i kognitivnih funkcija.

7. POPIS TABLICA

1. Osnovne faze i stadiji histogeneze moždane kore (Kostović, 1994.)	9
2. Prikaz bodovanja po SNAP-II.....	16
3. Prikaz bodovanja po SNAPPE-II.....	17
4. Predviđeni mortalitet za određeni SNAPPE-II zbroj prema gestacijskoj dobi.....	18
5. Usporedba karakteristika periventrikularne hemoragijske infarkcije i periventrikularne leukomalacije.....	22
6. Stupnjevanje PV-IVH prema Papile i sur., 1978.....	33
7. Stupnjevanje krvarenja po Volpe-u i sur.....	34
8. Perinatalni klinički parametri ispitanika.....	48
9. Prikaz rezultata SNAP II i SNAPPE II i kliničkih parametara ispitanika I i II	59
10. Ultrazvučne dijagnoze nalaza mozga ispitanika pri otpustu	61
11. Korelacija površine korpus kalozuma i duljine strojne ventilacije	63
12. Prikaz stupnja stanjenja bijele tvari MR u ispitanika	78
13. Prikaz djece sa ventrikulomegalijom	79
14. Intezitetet crossroad-a na MR-u prema anatomskoj raspodijeli	80
15. Prikaz nalaza MR mozga ispitanika.....	65
16. Pearson-ov koeficijent faktorski grupiranih komponenti MR/CC.....	81
17. Pearson-ov koeficijent korelacije MR/CC površine.....	82
18. Pearson-ov koeficijent korelacije 2 US/CC površine.....	86
19. Pearson-ov koeficijent korelacije 2 UZ/CC komponente.....	87
20. Pearson-ov koeficijent korelacije MR/CC površine.....	89
21. Pearson-ov koeficijent korelacije US/CC površine.....	90
22. Pearson-ov koeficijent korelacije US/CC površine.....	91
23. Pearson-ov koeficijent korelacije 1 US/MRI_IC.....	92
24. Pearson-ov koeficijent korelacije 1 US/MR proširenje ventrikla.....	94
25. Pearson-ov koeficijent korelacije 1 US/MR_WMth.....	96
26. Pearson-ov koeficijent korelacije za US/MR komponente.....	98
27. Pearson-ov koeficijent korelacije za US/MR stanjenje bijele tvari.....	99
28. Pearson-ov koeficijent korelacije za 2 US/MR proširenje ventrikla.....	101
29. Multipla regresijska analiza zavisna varijabla seg. CC1 SNAPPE II/US1.....	103
30. Multipla regresijska analiza zavisna varijabla seg. CC2 SNAPPE II/US1.....	103
31. Multipla regresijska analiza zavisna varijabla seg. CC4 SNAPPE II/US2.....	104

32. Multipla regresijska analiza zavisna varijabla seg. CC6 SNAPPE II/ICmf.....	104
33. Multipla regresijska analiza zavisna varijabla seg. CC1 SNAP II/US1.....	105
34. Multipla regresijska analiza zavisna varijabla seg. CC2 SNAP II/US2.....	105

Tablica 12. Prikaz stupnja stanjenja bile tvari MR prikazom u ispitanika (N=66)

Stupanj stanjenja bijele tvari svih ispitanika

Anatomska regija mozga	Lijevo - blago (1)	Lijevo - umjereno (2)	Lijevo - teško (3)	Desno - blago (1)	Desno - umjereno (2)	Desno - teško (3)	Ukupan broj djece sa lezijom u toj regiji, neovisno o stupnju	Udio	Ukupan broj djece sa teškom patologijom bijele tvari, neovisno o strani	Udio2
Frontalni	13	13	2	10	11	4	29	45%	4	6%
Parijetalni	10	13	3	10	12	2	28	44%	3	4,70%
Temporalni	8	7	0	7	7	0	15	23%	0	0
Okcipitalni	16	14	6	13	10	4	36	55%	6	9,20%
Ukupan broj djece sa posve 'zdravom' bijelom tvari u svim režnjevima									26	40%
Broj djece sa umjerenom i teškom patologijom u svim režnjevima									6	9%
Broj djece sa patologijom bijele tvari, neovisno o stupnju									39	60%

Tablica 13. Prikaz djece sa ventrikulomegalijom (teškom i vrlo teškom) prema anatomskoj zastupljenosti

Ventrikulomegalije	Lijevo teško (3)	Lijevo vrlo teško (4)	Desno teško (3)	Desno vrlo teško (4)	Ukupan broj djece sa regionalnom ventrikulomegalijom	% kohorte
Okcipitalno	6	4	7	1	10	15%
Parijetalno	7	2	9	0	11	17%
Frontalno	4	1	6	0	6	9%
Temporalno	3	1	3	0	4	6%
Broj djece sa ventrikulomegalijom, neovisno o anatomskoj regiji					13	20%

Tablica 14. Intenzitet crossroad-a (bodovan od 1 do 4) na MR-u prema anatomskej raspodjeli

Intenzitet crossroad-a na magnetu

Anatomska regija	L1	L2	L3	L4	D1	D2	D3	D4	Broj djece sa patologijom, neovisno o stupnju	Broj djece sa lezijom '3', alateralno	Udio lezije 3 u populaciji, ovisno o režnju	Broj djece sa lezijom '4', alateralno	Udio lezije '4' u populaciji, ovisno o režnju
Frontalno	13	12	5	5	13	13	5	7	42	5	7,60%	9	13,60%
Malin	11	13	4	5	10	14	4	9	40	4	6%	11	16,70%
Temporalno	5	4	2	0	4	5	2	1	12	2	3%	1	1,60%
Okcipitalno	7	6	3	4	7	6	3	4	20	3	4,70%	4	6,30%
Broj djece sa posve zdravim crossroad-ima tj. sve vrijednosti 0 u svim režnjevima									17				
Broj djece sa patologijom crossroad-a, neovisno o stupnju i regiji									48				

Tablica 16. Pearson-ov koeficijent korelacije faktorski grupiranih komponenti MR/CC

Tablica 1. Korelacijska matrica: r = Pearson-ov koeficijent korelacije (dvostrane), p=razina značajnosti, N=broj parova faktorski grupiranih komponenti MR i CC

		FAC 1_1	FAC 2_1	FAC 3_1	FAC 8_1	FAC_C C_1	FAC_C C_2	FAC_C C_3	FAC_C C_4	FAC_C C_5	FAC_C C_6	FAC_C C_7
FAC1_1	r p N											
FAC2_1	r p N	0,39 0,811 41										
FAC3_1	r p N	-0,124 0,441 41	0,220 0,167 41									
FAC8_1	r p N	-0,494 0,001 41	-0,023 0,884 41	-0,004 0,980 41								
FAC_C C_1	r p N	-0,158 0,323 41	-0,150 0,350 41	-0,039 0,810 41	0,024 0,881 41							
FAC_C C_2	r p N	-0,360 0,021 41	-0,021 0,897 41	0,092 0,566 41	0,242 0,127 41	0,510 <0,001 53						
FAC_C C_3	r p N	-0,287 0,069 41	-0,139 0,388 41	-0,133 0,408 41	0,147 0,361 41	0,512 <0,001 53	0,334 0,015 53					
FAC_C C_4	r p N	0,096 0,549 41	0,003 0,986 41	-0,115 0,474 41	-0,111 0,489 41	0,577 <0,001 53	0,288 0,037 53	0,502 <0,001 53				
FAC_C C_5	r p N	-0,175 0,273 41	-0,018 0,911 41	-0,392 0,011 41	-0,264 0,095 41	0,439 <0,001 53	0,223 0,109 53	0,355 0,009 53	0,466 <0,001 53			
FAC_C C_6	r p N	-0,337 0,031 41	0,199 0,212 41	-0,014 0,932 41	0,154 0,335 41	0,328 0,017 53	0,622 <0,001 53	0,410 0,002 53	0,229 0,100 53	0,185 0,184 53		
FAC_C C_7	r p N	-0,031 0,848 41	-0,184 0,250 41	0,007 0,964 41	-0,162 0,312 41	-0,234 0,092 53	-0,183 0,191 53	-0,480 <0,001 53	-0,337 0,014 53	-0,345 0,011 53	-0,117 0,405 53	

Koeficijent korelacije značajan na razini $p < 0,05$ označen je masnim tiskom

Tablica 17. Pearson-ov koeficijent korelacije MR/CC površina

Korelacijska matrica: r = Pearson-ov koeficijent korelacije (dvostrane), p=razina značajnosti, N=broj parova faktorski grupiranih varijabli nalaza MR (IC, WMTh, VeEn) i mediosagitalnog presjeka korpus kalozuma (CC_area)

		VeEnLf	VeEnLp	VeEnLt	VeEnLo	VeEnRf	VeEnRp	VeEnRt	VeEnRo	WMThLf
VeEnLf	r p N									
VeEnLp	r p N	0,858 <0,001 (53)								
VeEnLt	r p N	0,838 <0,001 (53)	0,780 <0,001 53							
VeEnLo	r p N	0,764 <0,001 (53)	0,834 <0,001 53	0,689 <0,001 53						
VeEnRf	r p N	0,807 <0,001 (53)	0,748 <0,001 53	0,659 <0,001 53	0,670 <0,001 53					
VeEnRp	r p N	0,710 <0,001 (53)	0,796 <0,001 53	0,591 <0,001 53	0,704 <0,001 53	0,897 <0,001 53				
VeEnRt	r p N	0,720 <0,001 (53)	0,614 <0,001 53	0,754 <0,001 53	0,568 <0,001 53	0,732 <0,001 53	0,651 <0,001 53			
VeEnRo	r p N	0,723 <0,001 53	0,591 <0,001 53	0,550 <0,001 53	0,714 <0,001 53	0,844 <0,001 53	0,757 <0,001 53	0,779 <0,001 53		
WMThLf	r p N	0,906 <0,001 53	0,760 <0,001 53	0,731 <0,001 53	0,650 <0,001 53	0,815 <0,001 53	0,722 <0,001 53	0,695 <0,001 53	0,722 <0,001 53	
WMThLp	r p N	0,816 <0,001 52	0,777 <0,001 52	0,655 <0,001 52	0,673 <0,001 52	0,732 <0,001 52	0,691 <0,001 52	0,588 <0,001 52	0,650 <0,001 52	0,892 <0,001 52
WMThLt	r p N	0,676 <0,001 52	0,567 <0,001 52	0,692 <0,001 52	0,455 0,001 52	0,506 <0,001 52	0,420 <0,001 52	0,699 <0,001 52	0,452 <0,001 52	0,693 <0,001 52
MWThLo	r p N	0,806 <0,001 53	0,768 <0,001 53	0,730 <0,001 53	0,833 <0,001 53	0,706 <0,001 53	0,703 <0,001 53	0,589 <0,001 53	0,722 <0,001 53	0,813 <0,001 53
WMThRf	R p N	0,771 <0,001 53	0,646 <0,001 53	0,573 <0,001 53	0,567 <0,001 53	0,816 <0,001 53	0,731 <0,001 53	0,644 <0,001 53	0,746 <0,001 53	0,888 <0,001 53
WMThRp	r p N	0,697 <0,001 52	0,584 <0,001 52	0,476 <0,001 52	0,523 <0,001 52	0,726 <0,001 52	0,688 <0,001 52	0,622 <0,001 52	0,694 <0,001 52	0,828 <0,001 52
WMThRt	r p N	0,641 <0,001 52	0,544 <0,001 52	0,633 <0,001 52	0,409 0,003 52	0,531 <0,001 52	0,451 0,001 52	0,720 <0,001 52	0,475 <0,001 52	0,688 <0,001 52
WMThRo	r p N	0,794 <0,001 53	0,687 <0,001 53	0,643 <0,001 53	0,693 <0,001 53	0,795 <0,001 53	0,733 <0,001 53	0,691 <0,001 53	0,822 <0,001 53	0,890 <0,001 53

Tablica 17. Nastavak 1

		VeEnLf	VeEnLp	VeEnLt	VeEnLo	VeEnRf	VeEnRp	VeEnRt	VeEnRo	WMThL f
ICLf	r	0,296	0,304	0,163	0,357	0,332	0,468	0,331	0,480	0,294
	p	0,035	0,030	0,254	0,010	0,017	0,001	0,018	<0,001	0,036
	N	51	51	51	51	51	51	51	51	51
ICLm	r	0,118	0,174	-0,038	0,201	0,121	0,223	0,162	0,316	0,056
	p	0,415	0,226	0,794	0,161	0,402	0,120	0,262	0,025	0,700
	N	50	50	50	50	50	50	50	50	50
ICLt	r	-0,143	0,047	-0,088	0,062	-0,269	0,060	-0,186	-0,205	-0,154
	p	0,320	0,746	0,543	0,670	0,059	0,678	0,196	0,154	0,287
	N	50	50	50	50	50	50	50	50	50
ICLo	r	0,269	0,346	0,174	0,452	0,274	0,449	0,234	0,398	0,309
	p	0,056	0,013	0,222	0,001	0,052	0,001	0,099	0,004	0,027
	N	51	51	51	51	51	51	51	51	51
ICRf	r	0,147	0,279	0,021	0,443	0,342	0,413	0,154	0,420	0,150
	p	0,294	0,043	0,880	0,001	0,012	0,002	0,271	0,002	0,283
	N	53	53	53	53	53	53	53	53	53
ICRm	r	-0,003	0,120	-0,148	0,296	0,224	0,281	0,040	0,322	-0,002
	p	0,980	0,397	0,295	0,033	0,110	0,043	0,778	0,020	0,988
	N	52	52	52	52	52	52	52	52	52
ICRt	r	0,066	0,304	0,081	0,182	0,001	0,246	0,088	0,032	0,092
	p	0,648	0,030	0,574	0,206	0,995	0,085	0,544	0,827	0,526
	N	50	51	50	50	50	50	50	50	50
ICRo	r	0,269	0,174	0,174	0,452	0,274	0,449	0,234	0,398	0,309
	p	0,056	0,226	0,222	0,001	0,052	0,001	0,099	0,004	0,027
	N	51	50	51	51	51	51	51	51	51
CCarea	r	-0,034	0,047	0,023	-0,131	0,015	-0,031	-0,014	0,017	-0,085
	p	0,806	0,746	0,868	0,351	0,914	0,827	0,920	0,905	0,545
	N	53	50	53	53	53	53	53	53	53

Tablica 17. Nastavak 2

		WMThLp	WMThLt	MWThLo	WMThRf	WMThRp	WMThRt	WMThRo	ICLf	ICLm
WMThLp	r p N									
WMThLt	r p N	0,671 <0,001 52								
MWThLo	r p N	0,810 <0,001 52	0,628 <0,001 52							
WMThRf	R p N	0,846 <0,001 52	0,570 <0,001 52	0,743 <0,001 53						
WMThRp	r p N	0,875 <0,001 52	0,605 <0,001 52	0,697 <0,001 52	0,945 <0,001 52					
WMThRt	r p N	0,667 <0,001 52	0,973 <0,001 52	0,596 <0,001 52	0,598 <0,001 52	0,634 <0,001 52				
WMThRo	r p N	0,848 0,001 52	0,656 <0,001 52	0,849 <0,001 53	0,890 <0,001 53	0,598 <0,001 52	0,686 0,001 52			
ICLf	r p N	0,240 0,094 50	0,093 0,520 0,50	0,311 0,026 51	0,221 0,119 51	0,217 0,130 50	0,072 0,618 50	0,292 0,038 51		
ICLm	r p N	0,066 0,648 50	-0,036 0,805 50	0,093 0,521 50	-0,011 0,939 50	0,041 0,778 50	-0,058 0,618 50	0,060 0,680 50	0,792 <0,001 50	
ICLt	r p N	-0,208 0,147 50	-0,141 0,329 50	-0,104 0,472 50	-0,293 0,039 50	-0,265 0,063 50	-0,211 0,141 50	-0,243 0,089 50	0,399 0,004 50	0,394 0,005 50
ICLo	r p N	0,262 0,066 51	-0,116 0,422 50	0,288 0,040 51	0,301 0,032 51	0,268 0,060 50	-0,154 0,285 50	0,273 0,053 51	0,622 <0,001 51	0,595 <0,001 50
ICRf	r p N	0,195 0,166 52	-0,133 0,346 52	0,284 0,039 53	0,184 0,186 53	0,154 0,275 52	-0,149 0,291 52	0,216 0,120 53	0,692 <0,001 51	0,661 <0,001 50
ICRm	r p N	0,090 0,525 52	-0,191 0,174 52	0,122 0,387 52	0,157 0,265 52	0,172 0,223 52	-0,204 0,146 52	0,072 0,610 52	0,508 <0,001 52	0,589 <0,001 52
ICRt	r p N	0,029 0,841 50	-0,031 0,832 50	0,026 0,858 50	0,066 0,648 50	0,194 0,176 50	0,081 0,574 50	0,182 0,206 50	0,001 0,995 50	0,026 0,858 50
ICRo	r p N	0,262 0,066 50	-0,116 0,422 50	0,288 0,040 51	0,269 0,056 51	0,346 0,013 51	0,174 0,222 51	0,452 0,001 51	0,274 0,052 51	0,288 0,040 51
CCarea	r p N	-0,194 0,169 52	-0,071 0,617 52	-0,060 0,668 53	-0,034 0,806 53	-0,060 0,671 53	0,023 0,868 53	-0,131 0,351 53	0,015 0,914 53	-0,060 0,668 53

Tablica 17. Nastavak 3

		ICLt	ICLo	ICRf	ICRm	ICRt	ICRo	CCarea
ICLt	r p N							
ICLo	r p N	0,524 <0,001 50						
ICRf	r p N	0,345 0,014 50	0,697 <0,001 51					
ICRm	r p N	0,275 0,053 50	0,578 <0,001 50	0,804 <0,001 52				
ICRt	r p N	0,803 <0,001 50	0,669 <0,001 50	0,468 0,001 50	0,386 0,006 50			
ICRo	r p N	0,524 <0,001 50	1,000 <0,001 51	0,697 <0,001 51	0,578 <0,001 50	0,669 <0,001 50		
CCarea	r p N	0,064 0,660 50	-0,121 0,396 51	0,020 0,890 53	0,102 0,470 52	-0,121 0,396 51	0,006 0,969 50	

Koeficijent korelacije značajan na razini $p < 0,05$ označen je masnim tiskom

Tablica 18. Pearson-ov koeficijent korelacije 2 US/CC površina

Tablica 1. Korelacijska matrica: r = Pearson-ov koeficijent korelacije (dvostrane), p=razina značajnosti, N=broj parova faktorski grupiranih varijabli UZ 2 i površine mediosagitalnog presjeka CC

		US_FC L_2	US_FC R_2	US_MC L_2	US_MC R_2	US_OC L_2	US_OC R_2	US_F _2	US_M _2	US_O _2	CCar ea
US_FCL _2	r p N										
US_FCR _2	r p N	0,574 <0,001 47									
US_MC L_2	r p N	0,523 <0,001 47	0,350 0,016 47								
US_MC R_2	r p N	0,447 0,002 47	0,667 <0,001 47	0,419 0,003 47							
US_OC L_2	r p N	0,432 0,003 46	0,220 0,141 46	0,760 <0,001 46	0,397 0,006 46						
US_OC R_2	r p N	0,392 0,07 46	0,225 0,133 46	0,518 <0,001 46	0,555 <0,001 46	0,765 <0,001 46					
US_F_2	r p N	0,840 <0,001 47	0,926 <0,001 47	0,472 0,001 47	0,648 <0,001 47	0,339 0,021 46	0,328 0,026 46				
US_M_2	r p N	0,578 <0,001 47	0,595 <0,001 47	0,858 <0,001 47	0,826 <0,001 47	0,698 <0,001 46	0,628 <0,001 46	0,660 <0,001 47			
US_O_2	r p N	0,425 0,004 45	0,295 0,049 45	0,691 <0,001 45	0,574 <0,001 45	0,945 <0,001 46	0,933 <0,001 46	0,381 0,010 45	0,746 <0,001 45		
CCarea	r p N	-0,231 0,117 47	-0,176 0,238 47	-0,295 0,044 47	0,016 0,912 47	-0,093 0,535 47	-0,055 0,712 47	-0,223 0,132 47	-0,174 0,243 47	-0,079 0,604 46	

Koeficijent korelacije značajan na razini $p < 0,05$ označen je masnim tiskom

Tablica 19. Pearson-ov koeficijent korelacije 2. UZ/CC komponente

Tablica 19. Korelacijska matrica:r=Pearson-ov koeficijent korelacije (dvostrane), p=razina značajnosti, N=broj parova faktorski grupiranih varijabli US 2 i komponenti CC

		US_FCL_2	US_FCR_2	US_MCL_2	US_MCR_2	US_OCL_2	US_OCR_2	US_F_2	US_M_2
US_FCL_2	r p N								
US_FCR_2	r p N	0,574 <0,001 47							
US_MCL_2	r p N	0,523 <0,001 47	0,350 0,016 47						
US_MCR_2	r p N	0,447 0,002 47	0,667 <0,001 47	0,419 0,003 47					
US_OCL_2	r p N	0,432 0,003 46	0,220 0,141 46	0,760 <0,001 46	0,397 0,006 46				
US_OCR_2	r p N	0,392 0,007 46	0,225 0,133 46	0,518 <0,001 46	0,555 <0,001 46	0,765 <0,001 46			
US_F_2	r p N	0,840 <0,001 47	0,926 <0,001 47	0,472 0,001 47	0,648 <0,001 47	0,339 0,021 46	0,328 0,026 46		
US_M_2	r p N	0,578 <0,001 47	0,595 <0,001 47	0,858 <0,001 47	0,826 <0,001 47	0,698 <0,001 46	0,628 <0,001 46	0,660 <0,001 47	
US_O_2	r p N	0,425 0,004 45	0,295 0,049 45	0,691 <0,001 45	0,574 <0,001 45	0,945 <0,001 46	0,933 <0,001 46	0,381 0,010 45	0,746 <0,001 45
REGR factor score 1	r p N	-0,266 0,071 47	-0,241 0,103 47	-0,198 0,182 47	-0,037 0,804 47	-0,110 0,461 47	-0,114 0,444 47	-0,282 0,055 47	-0,144 0,335 47
REGR factor score 2	r p N	-0,159 0,285 47	-0,282 0,055 47	-0,017 0,910 47	-0,026 0,861 47	0,015 0,922 47	-0,092 0,539 47	-0,260 0,077 47	-0,025 0,865 47
REGR factor score 3	r p N	-0,196 0,187 47	-0,129 0,387 47	-0,288 0,049 47	-0,057 0,703 47	-0,304 0,038 47	-0,319 0,029 47	-0,176 0,237 47	-0,211 0,154 47
REGR factor score 4	r p N	-0,057 0,702 47	0,075 0,617 47	-0,030 0,839 47	0,160 0,283 47	0,154 0,302 47	0,083 0,577 47	0,023 0,877 47	0,072 0,632 47
REGR factor score 5	r p N	0,082 0,583 47	-0,013 0,933 47	-0,086 0,566 47	0,042 0,782 47	0,068 0,648 47	-0,052 0,729 47	0,029 0,844 47	-0,030 0,842 47
REGR factor score 6	r p N	-0,103 0,489 47	0,044 0,770 47	-0,165 0,268 47	0,070 0,640 47	-0,283 0,054 47	-0,337 0,020 47	-0,018 0,902 47	-0,063 0,676 47
REGR factor score 8	r p N	-0,167 0,263 47	-0,056 0,707 47	0,149 0,318 47	-0,196 0,187 47	0,115 0,440 47	-0,084 0,573 47	-0,144 0,446 47	-0,019 0,901 47

Tablica 19. Nastavak 1

		US_O_2	REGR factor score 1	REGR factor score 2	REGR factor score 3	REGR factor score 4	REGR factor score 5	REGR factor score 6	REGR factor score 8
REGR factor score 1	r p N	-0,104 0,491 46							
REGR factor score 2	r p N	-0,041 0,784 46	0,510 <0,001 53						
REGR factor score 3	r p N	-0,333 0,024 46	0,512 <0,001 53	0,334 0,015 53					
REGR factor score 4	r p N	0,146 0,334 46	0,577 <0,001 53	0,288 0,037 53	0,502 <0,001 53				
REGR factor score 5	r p N	0,007 0,961 46	0,439 0,001 53	0,223 0,109 53	0,355 0,009 53	0,466 <0,001 53			
REGR factor score 6	r p N	-0,319 0,031 46	0,328 0,017 53	0,622 <0,001 53	0,410 0,002 53	0,229 0,100 53	0,185 0,184 53		
REGR factor score 8	r p N	0,037 0,809 46	-0,234 0,092 53	-0,183 0,191 53	-0,480 <0,001 53	-0,337 0,014 53	-0,345 0,011 53	-0,117 0,405 53	

Koeficijent korelacije značajan na razini $p < 0,05$ označen je masnim tiskom

Tablica 20. Pearson-ov koeficijent korelacije US/CC komponente

Korelacijska matrica: r = Pearson-ov koeficijent korelacije (dvostrane), p=razina značajnosti, N=broj parova faktorski grupiranih varijabli UZ (komponenta FAC4, FAC5, FAC6) i komponenti CC (FAC_CC_1-7)

		FAC4 1	FAC5 1	FAC6 1	FAC_C C 1	FAC_C C 2	FAC_C C 3	FAC_C C 4	FAC_C C 5	FAC_C C 6	FAC_C C 7
FAC4_1	r p N										
FAC5_1	r p N	0,255 0,108 41									
FAC6_1	r p N	-0,151 0,346 41	-0,260 0,101 41								
FAC_C C_1	r p N	0,168 0,294 41	0,196 0,219 41	-0,197 0,217 41							
FAC_C C_2	r p N	0,049 0,759 41	-0,003 0,987 41	-0,170 0,289 41	0,510 <0,001 53						
FAC_C C_3	r p N	0,137 0,393 41	0,319 0,042 41	-0,161 0,314 41	0,512 <0,001 53	0,334 0,015 53					
FAC_C C_4	r p N	0,081 0,613 41	-0,093 0,564 41	-0,070 0,662 41	0,577 <0,001 53	0,288 0,037 53	0,502 <0,001 53				
FAC_C C_5	r p N	-0,003 0,986 41	0,066 0,684 41	0,127 0,430 41	0,439 0,001 53	0,223 0,109 53	0,355 0,009 53	0,466 <0,001 53			
FAC_C C_6	r p N	0,172 0,281 41	0,223 0,162 41	0,121 0,452 41	0,328 0,017 53	0,622 <0,001 53	0,410 0,002 53	0,229 0,100 53	0,185 0,184 53		
FAC_C C_7	r p N	0,052 0,746 41	-0,103 0,523 41	-0,062 0,699 41	-0,234 0,092 53	-0,183 0,191 53	-0,408 <0,001 53	-0,337 0,014 53	-0,345 0,011 53	-0,117 0,405 53	

Koeficijent korelacije značajan na razini $p < 0,05$ označen je masnim tiskom

Tablica 21. Pearson-ov koeficijent korelacije US/CC površina

Korelacijska matrica: r = Pearson-ov koeficijent korelacije (dvostrane), p=razina značajnosti, N=broj parova varijabli UZ 1 i površine medisagitalnog presjeka CC)

		US_FCL	US_FCR	US_MCL	US_MCR	US_OCL	US_OCR	US_F_1	US_M_1	US_O_1	CCarea
US_FCL	r p N										
US_FCR	r p N	0,496 <0,001 (53)									
US_MCL	r p N	0,458 0,001 (53)	0,419 0,002 (53)								
US_MCR	r p N	0,546 <0,001 (53)	0,692 <0,001 (53)	0,616 <0,001 (53)							
US_OCL	r p N	0,162 0,261 (50)	0,178 0,215 (50)	0,424 0,002 (50)	0,290 0,041 (50)						
US_OCR	r p N	0,215 0,135 (50)	0,222 0,122 (50)	0,246 0,085 (50)	0,407 0,003 (50)	0,579 <0,001 (50)					
US_F_1	r p N	0,798 <0,001 (53)	0,919 <0,001 (53)	0,498 <0,001 (53)	0,728 <0,001 (53)	0,199 0,166 (50)	0,253 0,076 (50)				
US_M_1	r p N	0,558 <0,001 (53)	0,615 <0,001 (53)	0,903 <0,001 (53)	0,895 <0,001 (53)	0,394 0,005 (50)	0,355 0,011 (50)	0,680 <0,001 (53)			
US_O_1	r p N	0,209 0,145 (50)	0,223 0,120 (50)	0,386 0,006 (50)	0,385 0,006 (50)	0,910 <0,001 (50)	0,865 <0,001 (50)	0,251 0,079 (50)	0,423 0,002 (50)		
CCarea	r p N	-0,262 0,058 (53)	-0,193 0,166 (53)	-0,206 0,140 (53)	-0,094 0,502 (53)	-0,064 0,661 (50)	-0,135 0,349 (50)	-0,253 0,068 (53)	0,168 0,229 (53)	0,108 0,455 (50)	

Koeficijent korelacije značajan na razini $p < 0,05$ označen je masnim tiskom

Tablica 22. Pearson-ov koeficijent korelacije US/CC površina

Korelacijska matrica: r = Pearson-ov koeficijent korelacije (dvostrane), p=razina značajnosti, N=broj parova faktorski grupiranih varijabli UZ (FAC4, FAC5, FAC6) i površine CC u mediosagitalnom presjeku

		FAC4_1	FAC5_1	FAC6_1	CCarea
FAC4_1	r p N				
FAC5_1	r p N	0,255 0,108 41			
FAC6_1	r p N	-0,151 0,346 41	-0,260 0,101 41		
CCarea	r p N	0,138 0,388 41	0,180 0,260 41	-0,202 0,206 41	

Koeficijent korelacije značajan na razini $p < 0,05$ označen je masnim tiskom

Tablica 23. Pearson-ov koeficijent korelacije US1/MRI_IC

Korelacijska matrica: r = Pearson-ov koeficijent korelacije (dvostrane), p=razina značajnosti, N=broj parova faktorski grupiranih varijabli 1.UZ i intenzitet CR na MR

		US_FCL	US_FCR	US_MCL	US_MCR	US_OCL	US_OCR	US_F_1	US_M_1
US_FCL	r p N								
US_FCR	r p N	0,496 <0,001 53							
US_MCL	r p N	0,458 0,001 53	0,419 0,002 53						
US_MCR	r p N	0,546 <0,001 53	0,692 <0,001 53	0,616 <0,001 53					
US_OCL	r p N	0,162 0,261 50	0,178 0,215 50	0,424 0,002 50	0,290 0,041 50				
US_OCR	r p N	0,215 0,135 50	0,222 0,122 50	0,246 0,085 50	0,407 0,003 50	0,579 <0,001 50			
US_F_1	r p N	0,798 <0,001 53	0,919 <0,001 53	0,498 <0,001 53	0,728 <0,001 53	0,199 0,166 50	0,253 0,076 50		
US_M_1	r p N	0,558 <0,001 53	0,615 <0,001 53	0,903 <0,001 53	0,895 <0,001 53	0,394 0,005 50	0,355 0,011 50	0,680 <0,001 53	
US_O_1	r p N	0,209 0,145 50	0,223 0,120 50	0,386 0,006 50	0,385 0,006 50	0,910 <0,001 50	0,865 <0,001 50	0,251 0,079 50	0,423 0,002 50
ICLf	r p N	0,057 0,693 51	0,015 0,919 51	0,336 0,016 51	0,184 0,196 51	0,147 0,319 48	0,280 0,054 48	0,036 0,800 51	0,287 0,041 51
ICLm	r p N	-0,055 0,707 50	-0,008 0,957 50	0,312 0,027 50	0,156 0,280 50	0,188 0,207 47	0,147 0,325 47	-0,031 0,832 50	0,258 0,071 50
ICLt	r p N	-0,098 0,496 50	-0,124 0,391 50	<0,001 1,000 50	-0,145 0,315 50	0,044 0,769 47	0,074 0,619 47	-0,130 0,370 50	-0,079 0,586 50
ICLo	r p N	0,194 0,172 51	0,201 0,157 51	0,295 0,036 51	0,281 0,045 51	0,252 0,084 48	0,385 0,007 48	0,227 0,109 51	0,316 0,024 51
ICRf	r p N	0,082 0,561 53	0,374 0,006 53	0,294 0,033 53	0,303 0,027 53	0,095 0,513 50	0,263 0,065 50	0,297 0,031 53	0,332 0,015 53
ICRm	r p N	-0,006 0,967 52	0,271 0,052 52	0,227 0,106 52	0,351 0,011 52	-0,016 0,910 49	0,179 0,218 49	0,185 0,190 52	0,321 0,020 52
ICRt	r p N	0,039 0,789 50	0,067 0,643 50	<0,001 1,000 50	-0,004 0,979 50	0,057 0,702 47	0,103 0,492 47	0,063 0,661 50	-0,002 0,988 50
ICRo	r p N	0,194 0,172 51	0,201 0,157 51	0,295 0,036 51	0,281 0,045 51	0,252 0,084 48	0,385 0,007 48	0,227 0,109 51	0,316 0,024 51

Tablica 23. Nastavak 2

		US O 1	ICLf	ICLm	ICLt	ICLo	ICRf	ICRm	ICRt	ICRo
ICLf	r p N	0,231 0,114 48								
ICLm	r p N	0,190 0,201 47	0,792 <0,001							
ICLt	r p N	0,065 0,665 47	0,399 0,004	0,394 0,005						
ICLo	r p N	0,348 0,015 48	0,622 <0,001 51	0,595 <0,001 50	0,524 <0,001 50					
ICRf	r p N	0,192 0,182 50	0,692 <0,001 51	0,661 <0,001 50	0,345 0,014 50	0,697 <0,001 51				
ICRm	r p N	0,082 0,575 49	0,508 <0,001 50	0,589 <0,001 50	0,275 0,053 50	0,578 <0,001 50	0,804 <0,001 52			
ICRt	r p N	0,087 0,560 47	0,528 <0,001 50	0,522 <0,001 50	0,803 <0,001 50	0,669 <0,001 50	0,468 0,001 50	0,386 0,006 50		
ICRo	r p N	0,348 0,015 48	0,622 <0,001 51	0,595 <0,001 50	0,524 <0,001 50	1,000 <0,001 51	0,697 <0,001 51	0,578 <0,001 50	0,669 <0,001 50	

Koeficijent korelacije značajan na razini $p < 0,05$ označen je masnim tiskom

Tablica 24. Pearson-ov koeficijent korelacije prvi US1/MR proširenje ventrikla

Korelacijska matrica: r = Pearson-ov koeficijent korelacije (dvostrane), p=razina značajnosti, N=broj parova faktorski grupiranih varijabli US1/ MR (VeEn)

		US_FCL	US_FCR	US_MCL	US_MCR	US_OCL	US_OCR	US_F_1	US_M_1
US_FCL	r p N								
US_FCR	r p N	0,496 <0,001 53							
US_MCL	r p N	0,458 0,001 53	0,419 0,002 53						
US_MCR	r p N	0,546 <0,001 53	0,692 <0,001 53	0,616 <0,001 53					
US_OCL	r p N	0,162 0,261 50	0,178 0,215 50	0,424 0,002 50	0,290 0,041 50				
US_OCR	r p N	0,215 0,135 50	0,222 0,122 50	0,246 0,085 50	0,407 0,003 50	0,579 <0,001 50			
US_F_1	r p N	0,798 <0,001 53	0,919 <0,001 53	0,498 <0,001 53	0,728 <0,001 53	0,199 0,166 50	0,253 0,076 50		
US_M_1	r p N	0,558 <0,001 53	0,615 <0,001 53	0,903 <0,001 53	0,895 <0,001 53	0,394 0,005 50	0,355 0,011 50	0,680 <0,001 53	
US_O_1	r p N	0,209 0,145 50	0,223 0,120 50	0,386 0,006 50	0,385 0,006 50	0,910 <0,001 50	0,865 <0,001 50	0,251 0,079 50	0,423 0,002 50
VeEnLf	r p N	0,266 0,054 53	0,189 0,176 53	0,384 0,004 53	0,333 0,015 53	0,340 0,016 50	0,080 0,580 50	0,252 0,069 53	0,400 0,003 53
VeEnLp	r p N	0,195 0,163 53	0,159 0,257 53	0,386 0,007 53	0,230 0,098 53	0,262 0,066 50	-0,005 0,971 50	0,198 0,155 53	0,334 0,015 53
VeEnLt	r p N	0,199 0,153 53	0,147 0,295 53	0,229 0,099 53	0,226 0,104 53	0,168 0,242 50	-0,028 0,847 50	0,192 0,168 53	0,253 0,068 53
VeEnLo	r p N	0,285 0,039 53	0,339 0,013 53	0,427 0,001 53	0,461 0,001 53	0,324 0,022 50	0,213 0,138 50	0,365 0,007 53	0,494 <0,001 53
VeEnRf	r p N	0,337 0,013 53	0,385 0,004 53	0,412 0,002 53	0,422 0,002 53	0,109 0,451 50	-0,054 0,708 50	0,420 0,002 53	0,464 <0,001 53
VeEnRp	r p N	0,291 0,035 53	0,293 0,033 53	0,395 0,003 53	0,356 0,009 53	0,076 0,598 50	0,008 0,954 50	0,335 0,014 53	0,418 0,002 53
VeEnRt	r p N	0,199 0,154 53	0,167 0,232 53	0,382 0,005 53	0,340 0,013 53	0,127 0,378 50	-0,090 0,532 50	0,206 0,139 53	0,402 0,003 53
VeEnRo	r p N	0,363 0,008 53	0,280 0,042 53	0,471 <0,001 53	0,525 <0,001 53	0,247 0,084 50	0,185 0,198 50	0,359 0,008 53	0,553 <0,001 53

Tablica 24. Nastavak 2

		US O 1	VeEnLf	VeEnLp	VeEnLt	VeEnLo	VeEnRf	VeEnRp	VeEnRt	VeEnRo
VeEnLf	r p N	0,250 0,080 50								
VeEnLp	r p N	0,159 0,271 50	0,858 <0,001 53							
VeEnLt	r p N	0,089 0,537 50	0,838 <0,001 53	0,780 <0,001 53						
VeEnLo	r p N	0,308 0,030 50	0,764 <0,001 53	0,834 <0,001 53	0,689 <0,001 53					
VeEnRf	r p N	0,039 0,786 50	0,807 <0,001 53	0,748 <0,001 53	0,659 <0,001 53	0,670 <0,001 53				
VeEnRp	r p N	0,051 0,724 50	0,710 <0,001 53	0,796 <0,001 53	0,591 <0,001 53	0,704 <0,001 53	0,897 <0,001 53			
VeEnRt	r p N	0,032 0,825 50	0,720 <0,001 53	0,614 <0,001 53	0,754 <0,001 53	0,568 <0,001 53	0,732 <0,001 53	0,651 <0,001 53		
VeEnRo	r p N	0,246 0,085 50	0,723 <0,001 53	0,591 <0,001 53	0,550 <0,001 53	0,714 <0,001 53	0,844 <0,001 53	0,757 <0,001 53	0,779 <0,001 53	

Koeficijent korelacije značajan na razini $p < 0,05$ označen je masnim tiskom

Tablica 25. Pearson-ov koeficijent korelacije prvi US/MR (stanjenje bijele tvari)

Korelacijska matrica: r = Pearson-ov koeficijent korelacije (dvostrane), p=razina značajnosti, N=broj parova faktorski grupiranih varijabli US1/ MR (WMTh)

		US_FCL	US_FCR	US_MCL	US_MCR	US_OCL	US_OCR	US_F_1	US_M_1
US_FCL	r p N								
US_FCR	r p N	0,496 <0,001 53							
US_MCL	r p N	0,458 0,001 53	0,419 0,002 53						
US_MCR	r p N	0,546 <0,001 53	0,692 <0,001 53	0,616 <0,001 53					
US_OCL	r p N	0,162 0,261 50	0,178 0,215 50	0,424 0,002 50	0,290 0,041 50				
US_OCR	r p N	0,215 0,135 50	0,222 0,122 50	0,246 0,085 50	0,407 0,003 50	0,579 <0,001 50			
US_F_1	r p N	0,798 <0,001 53	0,919 <0,001 53	0,498 <0,001 53	0,728 <0,001 53	0,199 0,166 50	0,253 0,076 50		
US_M_1	r p N	0,558 <0,001 53	0,615 <0,001 53	0,903 <0,001 53	0,895 <0,001 53	0,394 0,005 50	0,355 0,011 50	0,680 <0,001 53	
US_O_1	r p N	0,209 0,145 50	0,223 0,120 50	0,386 0,006 50	0,385 0,006 50	0,910 <0,001 50	0,865 <0,001 50	0,251 0,079 50	0,423 0,002 50
WMThLf	r p N	0,326 0,017 53	0,199 0,153 53	0,292 0,034 53	0,304 0,027 53	0,351 0,013 50	0,128 0,376 50	0,286 0,038 53	0,331 0,015 53
WMThLp	r p N	0,339 0,014 52	0,154 0,277 52	0,173 0,221 52	0,232 0,098 52	0,286 0,046 49	0,121 0,408 49	0,260 0,063 52	0,225 0,109 52
WMThLt	r p N	0,098 0,490 52	-0,009 0,951 52	0,118 0,407 52	0,130 0,360 52	0,143 0,327 49	-0,171 0,249 49	0,038 0,788 52	0,137 0,332 52
WMThLo	r p N	0,281 0,042 53	0,243 0,080 53	0,322 0,019 53	0,354 0,009 53	0,363 0,010 50	0,276 0,053 50	0,296 0,031 53	0,375 0,006 53
WMThRf	r p N	0,346 0,011 53	0,244 0,078 53	0,285 0,038 53	0,376 0,006 53	0,308 0,029 50	0,171 0,235 50	0,326 0,017 53	0,367 0,007 53
WMThRp	r p N	0,331 0,017 52	0,223 0,112 52	0,273 0,051 52	0,399 0,003 52	0,276 0,055 49	0,129 0,376 49	0,304 0,028 52	0,373 0,006 52
WMThRt	r p N	0,114 0,421 52	-0,031 0,829 52	0,119 0,401 52	0,114 0,420 52	0,091 0,534 49	-0,213 0,143 49	0,030 0,831 52	0,130 0,360 52
WMThRo	r p N	0,376 0,006 53	0,193 0,167 53	0,339 0,013 53	0,369 0,007 53	0,334 0,018 50	0,195 0,174 50	0,304 0,027 53	0,394 0,004 53

Tablica 25. Nastavak 2

		US_O_1	WMThL f	WMThL p	WMThL t	MWThL o	WMThR f	WMThR p	WMThR t	WMThR o
WMThLf	r p N	0,281 0,048 50								
WMThLp	r p N	0,238 0,100 49	0,892 <0,001 52							
WMThLt	r p N	<0,001 1,000 49	0,693 <0,001 52	0,671 <0,001 52						
MWThLo	r p N	0,364 0,009 50	0,813 <0,001 53	0,810 <0,001 52	0,628 <0,001 52					
WMThRf	r p N	0,277 0,052 50	0,888 <0,001 53	0,846 <0,001 52	0,570 <0,001 52	0,743 <0,001 53				
WMThRp	r p N	0,236 0,103 49	0,823 <0,001 52	0,875 <0,001 52	0,605 <0,001 52	0,697 <0,001 52	0,945 <0,001 52			
WMThRt	r p N	-0,053 0,715 49	0,688 <0,001 52	0,667 <0,001 52	0,973 <0,001 52	0,596 <0,001 52	0,598 <0,001 52	0,634 <0,001 52		
WMThRo	r p N	0,305 0,032 50	0,890 <0,001 53	0,848 <0,001 52	0,656 <0,001 52	0,849 <0,001 53	0,890 <0,001 53	0,832 <0,001 52	0,686 <0,001 52	

Koeficijent korelacije značajan na razini $p < 0,05$ označen je masnim tiskom

Tablica 26. Pearson-ov koeficijent korelacije za US/MR komponente

Korelacijska matrica: r = Pearson-ov koeficijent korelacije (dvostrane), p =razina značajnosti, N =broj parova faktorski grupiranih varijabli UZ/MR

		FAC4_1	FAC5_1	FAC6_1	FAC1_1	FAC2_1	FAC3_1	FAC8_1
FAC4_1	r p N							
FAC5_1	r p N	0,255 0,108 41						
FAC6_1	r p N	-0,151 0,346 41	-0,260 0,101 41					
FAC1_1	r p N	-0,129 0,422 41	-0,284 0,072 41	0,208 0,192 41				
FAC2_1	r p N	-0,199 0,211 41	-0,171 0,285 41	0,251 0,113 41	0,039 0,811 41			
FAC3_1	r p N	-0,128 0,425 41	0,024 0,880 41	-0,150 0,349 41	-0,124 0,441 41	0,220 0,167 41		
FAC8_1	r p N	0,003 0,987 41	0,219 0,169 41	-0,133 0,405 41	-0,494 0,001 41	-0,023 0,884 41	-0,004 0,980 41	

Koeficijent korelacije značajan na razini $p < 0,05$ označen je masnim tiskom

Tablica 27. Pearson-ov koeficijent korelacije za 2 US/MR (stanjenje bijele tvari)

Korelacijska matrica: r = Pearson-ov koeficijent korelacije (dvostrane), p =razina značajnosti, N =broj parova faktorski grupiranih varijabli 2. US/MR (WMTh)

		US_FCL_2	US_FCR_2	US_MCL_2	US_MCR_2	US_OCL_2	US_OCR_2	US_F_2	US_M_2
US_FCL_2	r p N								
US_FCR_2	r p N	0,574 <0,001 47							
US_MCL_2	r p N	0,523 0,001 47	0,350 0,016 47						
US_MCR_2	r p N	0,447 0,002 47	0,667 <0,001 47	0,419 0,003 47					
US_OCL_2	r p N	0,432 0,003 46	0,220 0,141 46	0,760 <0,001 46	0,397 0,006 46				
US_OCR_2	r p N	0,392 0,007 46	0,225 0,133 46	0,518 <0,001 46	0,555 <0,001 46	0,765 <0,001 46			
US_F_2	r p N	0,840 <0,001 47	0,926 <0,001 47	0,472 0,001 47	0,648 <0,001 47	0,339 0,021 46	0,328 0,026 46		
US_M_2	r p N	0,578 <0,001 47	0,595 <0,001 47	0,858 <0,001 47	0,826 <0,001 47	0,698 <0,001 46	0,628 <0,001 46	0,660 <0,001 47	
US_O_2	r p N	0,425 0,004 45	0,295 0,049 45	0,691 <0,001 45	0,574 <0,001 45	0,945 <0,001 46	0,933 <0,001 46	0,381 0,010 45	0,746 <0,001 45
WMThLf	r p N	0,283 0,054 47	0,173 0,244 47	0,233 0,115 47	0,255 0,084 47	0,482 0,001 47	0,553 <0,001 47	0,245 0,097 47	0,289 0,049 47
WMThLp	r p N	0,297 0,045 46	0,260 0,082 46	0,288 0,052 46	0,228 0,127 46	0,475 0,001 46	0,475 0,001 46	0,307 0,038 46	0,308 0,038 46
WMThLt	r p N	0,153 0,309 46	-0,024 0,874 46	0,369 0,012 46	0,055 0,717 46	0,559 <0,001 46	0,387 0,008 46	0,055 0,719 46	0,263 0,078 46
MWThLo	r p N	0,217 0,142 47	0,224 0,129 47	0,328 0,024 47	0,238 0,107 47	0,512 <0,001 47	0,444 0,002 47	0,249 0,092 47	0,338 0,020 47
WMThRf	r p N	0,220 0,137 47	0,267 0,070 47	0,163 0,274 47	0,403 0,005 47	0,351 0,016 47	0,540 <0,001 47	0,278 0,058 47	0,329 0,024 47
WMThRp	r p N	0,254 0,088 46	0,297 0,045 46	0,170 0,259 46	0,360 0,014 46	0,308 0,037 46	0,456 0,001 46	0,312 0,035 46	0,307 0,038 46
WMThRt	r p N	0,138 0,361 46	-0,027 0,858 46	0,316 0,032 46	0,077 0,611 46	0,495 <0,001 46	0,378 0,009 46	0,045 0,764 46	0,241 0,106 46
WMThRo	r p N	0,309 0,035 47	0,203 0,171 47	0,214 0,149 47	0,291 0,047 47	0,429 0,003 47	0,520 <0,001 47	0,277 0,060 47	0,298 0,042 47

Tablica 27. Nastavak 1

		US_O_2	WMThL f	WMThL p	WMThL t	MWThL o	WMThR f	WMThR p	WMThR t	WMThR o
WMThLf	r p N	0,540 <0,001 46								
WMThLp	r p N	0,499 <0,001 45	0,892 <0,001 52							
WMThLt	r p N	0,506 <0,001 45	0,693 <0,001 52	0,671 <0,001 52						
MWThLo	r p N	0,527 <0,001 46	0,813 <0,001 53	0,810 <0,001 52	0,628 <0,001 52					
WMThRf	r p N	0,488 0,001 46	0,888 <0,001 53	0,846 <0,001 52	0,570 <0,001 52	0,743 <0,001 53				
WMThRp	r p N	0,428 0,003 45	0,828 <0,001 52	0,875 <0,001 52	0,605 <0,001 52	0,697 <0,001 52	0,945 <0,001 52			
WMThRt	r p N	0,466 0,001 45	0,688 <0,001 52	0,667 <0,001 52	0,973 <0,001 52	0,596 <0,001 52	0,598 <0,001 52	0,634 <0,001 52		
WMThRo	r p N	0,494 <0,001 46	0,890 <0,001 53	0,848 <0,001 52	0,656 <0,001 52	0,849 <0,001 53	0,890 <0,001 53	0,832 <0,001 52	0,686 <0,001 52	

Koeficijent korelacije značajan na razini $p < 0,05$ označen je masnim tiskom

Tablica 28. Pearson-ov koeficijent korelacije za 2 US/MR (proširenje ventrikula)

Korelacijska matrica: r = Pearson-ov koeficijent korelacije (dvostrane), p=razina značajnosti, N=broj parova faktorski grupiranih varijabli 2 US/MR (VeEn)

		US_FCL_2	US_FCR_2	US_MCL_2	US_MCR_2	US_OCL_2	US_OC_R_2	US_F_2	US_M_2	US_O_2
US_FCL_2	r p N									
US_FCR_2	r p N	0,547 <0,001 47								
US_MCL_2	r p N	0,523 <0,001 47	0,350 0,016 47							
US_MCR_2	r p N	0,447 0,002 47	0,667 <0,001 47	0,419 0,003 47						
US_OCL_2	r p N	0,432 0,003 46	0,220 0,141 46	0,760 <0,001 46	0,397 0,006 46					
US_OCR_2	r p N	0,392 0,007 46	0,225 0,133 46	0,518 <0,001 46	0,555 <0,001 46	0,765 <0,001 46				
US_F_2	r p N	0,840 <0,001 47	0,926 <0,001 47	0,472 0,001 47	0,648 <0,001 47	0,339 0,021 46	0,328 0,026 46			
US_M_2	r p N	0,578 <0,001 47	0,595 <0,001 47	0,858 <0,001 47	0,826 <0,001 47	0,698 <0,001 46	0,628 <0,001 46	0,660 <0,001 47		
US_O_2	r p N	0,425 0,004 45	0,295 0,049 45	0,691 <0,001 45	0,547 <0,001 45	0,945 <0,001 46	0,933 <0,001 46	0,381 0,010 45	0,746 <0,001 45	
VeEnLf	r p N	0,240 0,105 47	0,094 0,531 47	0,339 0,020 47	0,287 0,050 47	0,619 <0,001 47	0,646 <0,001 47	0,172 0,247 47	0,373 0,010 47	0,665 <0,001 46
VeEnLp	r p N	0,171 0,251 47	0,098 0,511 47	0,355 0,014 47	0,264 0,073 47	0,557 <0,001 47	0,565 <0,001 47	0,144 0,335 47	0,370 0,011 47	0,584 <0,001 46
VeEnLt	r p N	0,087 0,560 47	-0,148 0,321 47	0,223 0,132 47	0,095 0,526 47	0,478 0,001 47	0,389 0,007 47	-0,058 0,699 47	0,192 0,196 47	0,455 0,001 46
VeEnLo	r p N	0,245 0,097 47	0,246 0,095 47	0,367 0,011 47	0,332 0,023 47	0,525 <0,001 47	0,520 <0,001 47	0,276 0,061 47	0,416 0,004 47	0,563 <0,001 46
VeEnRf	r p N	0,230 0,120 47	0,342 0,019 47	0,154 0,302 47	0,436 0,002 47	0,358 0,014 47	0,480 0,001 47	0,332 0,023 47	0,342 0,019 47	0,434 0,003 46
VeEnRp	r p N	0,155 0,299 47	0,256 0,083 47	0,140 0,347 47	0,396 0,006 47	0,334 0,022 47	0,456 0,001 47	0,240 0,103 47	0,311 0,033 47	0,405 0,005 46
VeEnRt	r p N	0,128 0,393 47	-0,066 0,659 47	0,069 0,644 47	0,279 0,058 47	0,314 0,031 47	0,375 0,009 47	0,015 0,921 47	0,201 0,176 47	0,360 0,014 46
VeEnRo	r p N	0,308 0,035 47	0,248 0,053 47	0,153 0,304 47	0,437 0,002 47	0,362 0,012 47	0,492 <0,001 47	0,330 0,024 47	0,342 0,019 47	0,457 0,001 46

Tablica 28. Nastavak 1

		VeEnLf	VeEnLp	VeEnLt	VeEnLo	VeEnRf	VeEnRp	VeEnRt	VeEnRo
VeEnLf	r p N								
VeEnLp	r p N	0,858 <0,001 53							
VeEnLt	r p N	0,838 <0,001 53	0,780 <0,001 53						
VeEnLo	r p N	0,764 <0,001 53	0,834 <0,001 53	0,689 <0,001 53					
VeEnRf	r p N	0,807 <0,001 53	0,784 <0,001 53	0,659 0,001 53	0,670 <0,001 53				
VeEnRp	r p N	0,710 <0,001 53	0,796 <0,001 53	0,591 <0,001 53	0,704 <0,001 53	0,897 <0,001 53			
VeEnRt	r p N	0,720 <0,001 53	0,614 <0,001 53	0,754 <0,001 53	0,568 <0,001 53	0,732 <0,001 53	0,651 <0,001 53		
VeEnRo	r p N	0,723 <0,001 53	0,591 <0,001 53	0,550 <0,001 53	0,714 <0,001 53	0,844 <0,001 53	0,757 <0,001 53	0,779 <0,001 53	

Koeficijent korelacije značajan na razini $p < 0,05$ označen je masnim tiskom

Tablica 29. Multipla regresijska analiza: zavisna varijabla segment 1 korpus kalozuma (gornja frontalna vlakna) uz prediktore SNAPPE II s US1

Tablica 29. Multipla regresijska analiza : zavisna varijabla FAC_CC_1, prediktori SNAPPE II s US 1

Koeficijent^a

Model		Nestandardizirani koeficijent		Standardizirani koeficijent	t	Sig.
		B	Std.pogreška	Beta		
1	(Constant)	-.217	.300		-.723	.475
	SNAPPE_II	.005	.007	.127	.803	.428
	US_1_Factor	-.924	.386	-.856	-2.392	.022
	SNAPPE_II_by_US_1_Factor	.017	.008	.774	2.148	.039

a. Zavisna varijabla segment FAC_CC_1

Tablica 30. Multipla regresijska analiza :zavisna varijabla segment 2 korpus kalozuma (anteriorna frontalna vlakna) uz prediktore US 1 uz SNAPPE II

Tablica 30. Multipla regresijka analiza:zavisna varijabla FAC_CC_2, prediktori SNAPPE II s US 1 F

Koeficijent^a

Model		Nestandardizirani koeficijent		Standardizirani koeficijent	t	Sig.
		B	Std.pogreška	Beta		
1	(Constant)	.366	.302		1.212	.234
	SNAPPE_II	-.007	.007	-.164	-1.077	.289
	US_1_Factor	-.976	.389	-.869	-2.508	.017
	SNAPPE_II_by_US_1_Factor	.019	.008	.828	2.373	.023

a. Zavisna varijabla segment FAC_CC_2

Tablica 31. Multipla regresijska analiza: zavisna varijabla segment 4 korpus kalozuma (superiorna parijetalna vlakna), prediktori SNAPPE II sa US 2

Tablica 31. Multipla regresijska analiza : zavisna varijabla faktorskom metodom gupirani segment 4 korpus kalozuma (FAC_CC_4), prediktori SNAPPE II sa US 2

Koeficijent^a

Model	Nestandardizirani koeficijent		Standardizirani koeficijent	t	Sig.
	B	Std.pogrješka	Beta		
1 (Constant)	-.127	.334		-.378	.707
SNAPPE_II	.001	.007	.028	.174	.863
US_2_Factor	-.716	.330	-.655	-2.170	.037
SNAPPE_II_by_US_2_Factor	.014	.006	.658	2.155	.038

a. Zavisna varijabla segment FAC_CC_4

Tablica 32. Multipla regresijska analiza: zavisna varijabla segment 6 korpus kalozuma (orbitofrontalna i anteriorna vlakna), prediktori SNAPPE II s intenzitetom glavnog i frontalnog križanja putova na MR

Tablica . Multipla regresijska analiza : zavisna varijabla faktorskom analizom dobiveni segment FAC_CC_6, prediktori SNAPPE II i faktor ICmf

Koeficijent^a

Model	Nestandardizirani koeficijent		Standardizirani Koeficijent	t	Sig.
	B	Std. pogriješka	Beta		
1 (Constant)	.083	.288		.287	.776
SNAPPE_II	.000	.007	.007	.041	.967
ICmf_Factor	-.680	.287	-.665	-2.369	.023
SNAPPE_II_by_ICmf_Factor	.021	.007	.934	3.096	.004

a. Zavisna varijabla segment FAC_CC_6

Tablica 33. Multipla regresijska analiza: zavisna varijabla segment 1 korpus kalozuma (gornja frontalna vlakna), prediktori SNAP II s US 1 F

Tablica 33. Multipla regresijska analiza: zavisna varijabla faktorskom analizom dobiveni segment 1 korpus kalozuma FAC_CC_1 i SNAP II s US 1 faktorom
Koeficijent^a

Model	Nestandardizirani koeficijent		Standardizirani koeficijent	t	Sig.
	B	Std. Pogriješka	Beta		
1 (Constant)	-.332	.305		-1.087	.284
SNAP_II	.013	.011	.197	1.154	.256
US_1_Factor	-1.382	.477	-1.293	-2.896	.006
SNAP_II_by_US_1_Factor	.042	.016	1.191	2.649	.012

a. Zavisna varijabla segment FAC_CC_1

Tablica 34. Multipla regresijska analiza: zavisna varijabla segment 2 korpus kalozuma (anteriorna frontalna vlakna), prediktori SNAPP II s US 2 faktorom

Tablica 34. Multipla regresijska analiza: zavisna varijabla faktorskom analizom dobiveni segment 2 korpus kalozuma (FAC_CC_2), prediktori SNAPP II s US 2 F
Koeficijent^a

Model	Nestandardizirani koeficijent		Standardizirani koeficijent	t	Sig.
	B	Std. Pogriješka	Beta		
1 (Constant)	.583	.307		1.901	.066
SNAP_II	-.020	.011	-.296	-1.814	.078
US_2_Factor	-.143	.318	-.141	-.451	.655
SNAP_II_by_US_2_Factor	.004	.010	.124	.401	.691

a. Zavisna varijabla segment FAC_CC_2

8. POPIS SLIKA

stranice

1. Slika 1. Postupnik za praćenje i zbrinjavanje nedonoščadi s PV-IVH (Volpe JJ i sur.).....	24
2. Slika 2. i 3. Difuzna i fokalna leukomalacija te oštećenja na MR.....	29
3. Slika 4. Prikaz CR i moždanih putova histološkom tehnikom, MR i MR traktografijom.....	42
4. Slika 5. UZ i histološki prikaz glavnog i frontalnog križanja putova.....	52
5. Slika 6. Prikaz okcipitalnog križanja putova UZ i histološkim preparatom.....	53
6. Slika 7. Topografska raspodjela vlakana unutar korpus kalozuma prema 99 segmenata.....	56

9. POPIS KRATICA

ILCOR – Međunarodno zajedničko povjerenstvo za reanimaciju (engl. International Liaison Committee on Resuscitation)

FiO₂ – frakcija udisanog kisika (engl. inspiratory fraction of oxygen)

pO₂ – parcijalni tlak kisika

BPD - bronhopulmonalna displazija

NEC - nekrotizirajući enterokolitis

GD - dob trajanja trudnoće – gestacijska dob

SP - *subplate* zona

SGA- nedostašće (engl. small for gestational age)

IUGR- unutar maternični zastoj rasta (intrauterine growth restriction)

RT – rodna težina

PCW – postkonceptijska dob trudnoće (engl. postconceptional week)

LBW – niska rodna težina (engl. low birth weight)

VLBW - vrlo niska rodna težina (engl. very low birth weight)

ELBW – izuzetno niska rodna težina (engl. extremely very low birth weight)

IVH – intraventrikularno krvarenje (engl. intraventricular haemorrhage)

PVH – IVH – periventrikularno – intraventrikularno krvarenje

PVL – periventrikularna leukomalacija

SNAP II – Bodovni sustav novorođenačke akutne fiziologije (engl. Score for Neonatal Acute Physiology II)

SNAPPE II – Bodovni sustav novorođenačke akutne fiziologije i perinatalni nastavak (engl. Score for Neonatal Acute Physiology and Perinatal Extension)

CRIB – Dojenački klinički indeks rizika (engl. Clinical Risk Index for Babies)

NMPI – Nacionalni indeks smrtnosti (engl. Neonatal Mortality Index)

NICHHD – Nacionalni institut dječjeg zdravlja i ljudskog razvoja (engl. Neonatal Institute of Child Health and Human Development)

NBRS – Sestrinski neurobiološki bodovni sustav (engl. Nursery Neurobiologic Risk Score)

NTISS – Nacionalni bodovni sustav za terapijske intervencije (engl. National Therapeutic Intervention Scoring System)

SFAR – Francusko udruženje za anesteziju i reanimaciju (fr. Société Française de Anesthésie et de Réanimation)

MDI – indeks mentalnog razvoja (engl. Mental Development Index)

PDI – indeks psihološkog razvoja (engl. Psychological Development Index)

c. – centila

VP – ventrikuloperitonejska drenaža

SGM – subependimalni germinativni matriks

PHI – periventrikularna hemoragijska infarkcija

NMDA – N-Medthyl-D-Aspartat

MR – magnetna rezonancija

UZ, US – ultrazvuk (engl.ultrasound)

DEHSI – difuzno jako pojačan intenzitet signala (engl. Diffuse Extreme High Signal Intensity)

MHz – Megahertz

3 D - UZ – trodimenzionalni ultrazvuk

4 D - UZ – četverodimenzionalni ultrazvuk

PVE – periventrikularna ehogenost

CT kompjutorizirana tomografija

T1 – brzina magnetizacije tkiva

T2 – brzina „demagnetizacije“ tkiva

CR – križanja putova (engl. crossroads)

CC – korpus kalozum (lat. Corpus callosum)

M – aritmetička sredina

SD – standardna devijacija

D – dominantna vrijednost

Min – minimalni rezultat

Max – maksimalni rezultat

ROP – retinopatija zbog nedonošenosti (engl. Retinopathy of Praematurity)

MAP – srednji arterijski tlak (mean arterial pressure)

nCPAP – neinvazivna ventilacija primjenom nazalnog kontinuiranog pozitivnog tlaka (engl. Nasal Continous Airway Pressure)

PSV + VG – strojna ventilacija tlačnom potporom uz zagarantirani volumen (engl. Pressure Support Ventilation + Volume Garantie)

r- desno (engl. right)

l- lijevo (engl.left)

t- temporalno

o-okcipitalno

p-parijetalno

f-frontalno

m-glavno (engl.main)

str. stranica

10. POPIS PRILOGA

Prilog 1. Popis kratica u obradi nalaza i podataka

Popis kratica korištenih za statistiku: Tablica kratica korištene u obradi nalaza UZ i MR snimanja u ispitanika:

PK	PK
Sex	Spol
gest_age	Gestacijska dob
MR_age	Dob snimanja magneta
SNAP_II	SNAP II (temeljem parametara unutar 12 sati nakon rođenja)
SNAPPE_II	SNAPPE II (temeljem parametara unutar 12 sati nakon rođenja)
ULTRAZVUČNE MJERE	
Gledano unutar prvih 7 dana nakon rođenja(US 1) i u termenskoj dobi US 2	
US_FCL	Stupanj hiperehogenosti (0-4) u frontalnom crossroadu lijevo
US_FCR	Stupanj hiperehogenosti (0-4) u frontalnom crossroadu desno
US_MCL	Stupanj hiperehogenosti (0-4) u glavnom crossroadu lijevo
US_MCR	Stupanj hiperehogenosti (0-4) u glavnom crossroadu desno
US_OCL	Stupanj hiperehogenosti (0-4) u okcipitalnom crossroadu lijevo
US_OCR	Stupanj hiperehogenosti (0-4) u okcipitalnom crossroadu desno
PARAMETRI GLEDANI NA MAGNETSKOJ REZONANCIJI	
VeEnLf	Povećanje ventrikula (ventricular enlargement) lijevo frontalno
VeEnLp	Povećanje ventrikula (ventricular enlargement) lijevo parijetalno
VeEnLt	Povećanje ventrikula (ventricular enlargement) Lijevo temporalno
VeEnLo	Povećanje ventrikula (ventricular enlargement) lijevo okcipitalno
VeEnRf	Povećanje ventrikula (ventricular enlargement) desno frontalno
VeEnRp	Povećanje ventrikula (ventricular enlargement) desno parijetalno
VeEnRt	Povećanje ventrikula (ventricular enlargement) desno temporalno
VeEnRo	Povećanje ventrikula (ventricular enlargement)

	desno okcipitalno
WMThLf	Stupanj stanjenja bijele tvari (white matter thinning) lijevo frontalno
WMThLp	Stupanj stanjenja bijele tvari (white matter thinning) lijevo parijetalno
WMThLt	Stupanj stanjenja bijele tvari (white matter thinning) lijevo temporalno
WMThLo	Stupanj stanjenja bijele tvari (white matter thinning) lijevo okcipitalno
WMThRf	Stupanj stanjenja bijele tvari (white matter thinning) desno frontalno
WMThRp	Stupanj stanjenja bijele tvari (white matter thinning) desno parijetalno
WMThRt	Stupanj stanjenja bijele tvari (white matter thinning) desno temporalno
WMThRo	Stupanj stanjenja bijele tvari (white matter thinning) desno okcipitalno
ICLf	Intenzitet crossroada na magnetu lijevo frontalno
ICLm	Intenzitet crossroada na magnetu lijevo –glavni (main)
ICLt	Intenzitet crossroada na magnetu lijevo temporalno
ICLo	Intenzitet crossroada na magnetu lijevo okcipitalno
ICRf	Intenzitet crossroada na magnetu desno frontalno
ICRm	Intenzitet crossroada na magnetu desno (glavni) main
ICRt	Intenzitet crossroada na magnetu desno temporalno
ICRo	Intenzitet crossroada na magnetu desno okcipitalno
abn_brain	Stupanj abnormalnosti mozga
abn_basgan	Stupanj abnormalnosti bazalnih ganglija
abn_brstem	Stupanj abnormalnosti moždanog debla
MJERE KORPUSA KALUZUMA (magnetska rezonanca)	
CCarea(mm2)	Mediosagitalna površina presjeka korpus kalozuma
CC1 – CC99	Rostrokaudalne debljine korpus kalozuma od 1-99

Prilog 2. Popis kratica i sastav komponenti grupiranih varijabli korištenih u statističkoj obradi podataka

Komponente korpusa kalozuma (FAC_ CC-1 do 7)

CC komponenta 1: 35-57 (gornja frontalna vlakna - crveno obojeno)

CC komponenta 2: 17-34- (anteriorno frontalna vlakna - narančasto obojeno)

CC komponenta 3: 58-75- (okcipitalna,preklapa se s posteriornim parijetalnim- obojen zeleno)

CC komponenta 4: 58-75-(djelomično superiorna frontalna i superiorna parijetalna vlakna –obojena crveno i tamno zeleno)

CC komponenta 5: 1-5- (orbitalno frontalna vlakna-obojena svijetlo plavo)

CC komponenta 6: 6-16- (orbitofrontalna i prednja anteriorna frontalna-obojena plavo i narančasto)

CC komponenta 7: 77-88 (posteriorna parijetalna vlakna, obojena žuto)

CC-area- površina medisagitalnog presjeka korpus kalozuma

Grupirane varijable MR i UZ :

Komponenta 1 (F1): bijela tvar (WM), proširenje ventrikula (VeEn)

Komponenta 2 (F2):ICRm, ICRf, ICLm, LCLf

Komponenta 3 (F3):ICLt, ICRt, ICRo, ICLo

Komponenta 4 (F4):Uso1,UsoR, UsoL

Komponenta 5 (F5): US MCL 2, US OCL 2, US o 2, USOCR 2, US MCR 2,

Komponenta 6(F5): US F 1, US FCL, US FCR, US MCR, US M 1US MCL, US FCR2

Komponenta 7 (F7):VeEnLo, VeEnLt, WMThLo, VeEnLf, VeEnRp

Prve 3 komponente (F1-F3) i komponenta F7 odnose se na nalaze MR, dok komponente 4,5,6 (F4-6) sačinjavaju UZ varijable.

Prilog 3. Informirani pristanak roditelja za uključivanje djeteta u istraživanje



Klinika za pedijatriju Medicinskog fakulteta Sveučilišta u Zagrebu
Klinički bolnički centar Zagreb
Rebro, Kišpatićeva 12, 10000 Zagreb
Predstojnik: Prof.dr.sc.Ivan Malčić, dr.med.

Zavod za neonatologiju i intenzivno liječenje djece
Tel: 01-23 67 600; Fax: 01-24 21 893
E-mail:predstojnik_dkr@kbc-zagreb.hr



Klinički bolnički centar Zagreb

Šalata 3, 10000 Zagreb

Etičko povjerenstvo

Pristanak obaviještenih roditelja, zakonskog zastupnika ili skrbnika za sudjelovanje maloljetne osobe u znanstvenom istraživanju

Potvrđujem da sam dana _____ (upisati dan/mjesec/godinu) u _____ (upisati mjesto) pročitao/pročitala ovu obavijest o provedenju znanstvenog istraživanja pod nazivom „Strukturne promjene korpusa kalozuma i periventrikularnih križanja putova u terminskoj dobi u nedonoščadi s abnormalnim kliničko-laboratorijskim nalazima u prvom postnatalnom tjednu“ kojeg kao glavni istraživač vodi Vesna Benjak.

Potvrđujem da sam imao/imala priliku postavljati pitanja glavnom istraživaču.

Razumijem da je sudjelovanje mog djeteta/mog šticećenika dragovoljno i da se iz sudjelovanja u istraživanju može povući u bilo koje vrijeme, bez navođenja razloga i bez ikakvih posljedica za svoje zdravstveno stanje ili pravni status.

Razumijem da medicinskoj dokumentaciji mog djeteta/mog šticećenika pristup imaju samo odgovorne osobe, to jest glavni istraživač te članovi Etičkog povjerenstva Kliničkog bolničkog centra Zagreb u kojem se istraživanje provodi i članovi Etičkog povjerenstva

Medicinskog fakulteta Sveučilišta u Zagrebu koje je odobrilo navedeno znanstveno istraživanje. Tim osobama dajem dopuštenje za pristup medicinskoj dokumentaciji mog djeteta/mog štićenika.

Pristajem da obiteljski liječnik mog djeteta/mog štićenika bude upoznat s njegovim sudjelovanjem u navedenom znanstvenom istraživanju.

Želim i pristajem da moje dijete/moj štićenik sudjeluje u navedenom znanstvenom istraživanju.

Ime i prezime majke/zakonskog zastupnika/skrbnika: _____

(upisati štampanim slovima)

Vlastoručni potpis: _____

Mjesto i datum: _____

Ime i prezime oca/zakonskog zastupnika/skrbnika: _____

(upisati štampanim slovima)

Vlastoručni potpis: _____

Mjesto i datum: _____

Ime i prezime osobe koja je vodila postupak Obavijesti za roditelje ispitanika i Suglasnosti roditelja za sudjelovanje maloljetne osobe u znanstvenom istraživanju:

_____ (upisati štampanim slovima)

Vlastoručni potpis: _____

Mjesto i datum: _____

Ime i prezime voditelja istraživanja: _____

(upisati štampanim slovima)

Vlastoručni potpis: _____

Mjesto i datum: _____

S poštovanjem,

Pristupnik:

Prim.mr.sc. Vesna Benjak, dr.med.

Prilog 4. Formular za MRI nalaz

FORMULAR ZA MRI NALAZ

MRI nalaz

PK: _____	Ime i prezime: _____
datum rođenja _____	porođajna dob (GW) _____
datum MRI pregleda _____	dob pri MRI pregledu _____

NALAZ UKUPNO - CEREBRUM:

- a) normalan
- b) subnormalan (nezatna ventrikularna dilatacija, promjena kalozuma)
- c) abnormalan (jasna parenhimska lezija, jasna ventrikularna dilatacija, znatno stanjen ili atrofičan kalozum, redicuran volumen bijele tvari ili korteksa, parasagitalni hiperintenziteti, ciste, malformacije)

NALAZ UKUPNO - BAZALNI GANGLIJI:

- a) normalan
- b) subnormalan
- c) abnormalan

NALAZ UKUPNO - MOŽDANO DEBLO:

- a) normalan
- b) subnormalan
- c) abnormalan

POVEĆANJE VENTRIKULA

- 0 - odsutno
- 1 - blago (uglavnom regularno)
- 2 - umjereno
- 3 - teško
- 4 - vrlo teško (gotovo nestala bijela tvar)

lijevo	desno
F	F
P	P
T	T
O	O

volumen (mm³) da li po segmentima ili ukupno??

STUPANJ STANJENJA BIJELE TVARI

- 0 - odsutno
- 1 - blago
- 2 - umjereno
- 3 - teško

lijevo	desno
F	F
P	P
T	T
O	O

volumen (mm³) da li po segmentima ili ukupno??

HIPERINTENZITET BIJELE TVARI (modif. prema Childs2001)

	I	II	III
broj lezija	1 do 2	3 ili više	multiple /

			konfluirajuće
veličina	do 3 mm	3 - 5 mm	preko 5 mm

CISTE U BIJELOJ TVARI (modif. prema ultrazvučnoj podjeli deVries1992)

- 1 - male periventrikularne ciste, 1-2 ciste
- 2 - velike periventrikularne ciste, 3 ili više cisti
- 3 - velike ciste smještene u dubokoj bijeloj tvari

MATURACIJA: Embrionalne zone (koje su i gdje su prisutne)

Subplate (upisati: izražen, rezolucija, nema) i rezanj u kojem je prisutan

Mijelinizacija (0, +, ++, +++): M.deblo, Caps.interna, C.radiata, Giralna bij.tv

Kalozalne septe (0,+,++,+++; i u kojem dijelu kalozuma)

BIJELA TVAR

crossroads (u prematurusa)

- intenzitet
- 0 - normalan
 - 1 - blago povećan
 - 2 - umjereno povećan
 - 3 - jako povećan
 - 4 - ciste

lijevo	desno
frontal	frontal
main	main
temporal	temporal
occipital	occipital

intenzitet:

lijevo	desno
frontal	frontal
main	main
temporal	temporal
occipital	occipital

von Monakow segmenti (starije dijete)

- intenzitet(0-3)
- 0 - normalan
 - 1 - blago povećan
 - 2 - umjereno povećan
 - 3 - jako povećan
 - 4 - ciste

Frontalno

lijevo	desno
I	I
II	II
III	III
IV	IV
V	V

intenzitet:

lijevo		desno	
I		I	
II		II	
III		III	
IV		IV	
V		V	

intenzitet(0-3)

0 - normalan

1 - blago povećan

2 - umjereno povećan

3 - jako povećan

4 - ciste

Parijetalno

lijevo		desno	
I		I	
II		II	
III		III	
IV		IV	
V		V	

intenzitet:

lijevo		desno	
I		I	
II		II	
III		III	
IV		IV	
V		V	

intenzitet(0-3)

0 - normalan

1 - blago povećan

2 - umjereno povećan

3 - jako povećan

4 - ciste

Okcipitalno

lijevo		desno	
I		I	
II		II	
III		III	
IV		IV	
V		V	

intenzitet:

lijevo		desno	
I		I	
II		II	
III		III	
IV		IV	

V		V	
---	--	---	--

intenzitet(0-3)
 0 - normalan
 1 - blago povećan
 2 - umjereno povećan
 3 - jako povećan
 4 - ciste

Temporalno

lijevo		desno	
I		I	
II		II	
III		III	
IV		IV	
V		V	

intenzitet:

lijevo		desno	
I		I	
II		II	
III		III	
IV		IV	
V		V	

CORPUS CALLOSUM

površina (mm²)

područje stanjenja

- 1 - rostrum
- 2 - genu
- 3 - truncus anterior
- 4 - truncus posterior
- 5 - splenijum

Graf



CORTEX CEREBRI

- 1 - kortikalna atrofija
- 2 - porencefalična šupljina
- 3 - polimikrogirija
- 4 - ostalo

lijevo	desno
F	F
P	P
T	T
O	O

volumen (mm3)

lijevo	desno
F	F
P	P
T	T
O	O

površina kore (mm2)

lijevo	desno
F	F
P	P
T	T
O	O

debljina kore (mm)

lijevo	desno
F	F
P	P
T	T
O	O

SUBPLATE

volumen (mm3)

lijevo	desno
F	F
P	P
T	T
O	O

BAZALNI GANGLIJI I TALAMUS

??

lijevo	desno
caudatus	caudatus
putamen	putamen
amygdala	amygdala
talamus	talamus

MOŽDANO DEBLO**OPASKE**

NALAZ ULTRAZVUKA

PK

ime i prezime:

datum rođenja:

Datum prvog UZ			Datum drugog UZ		
	lijevo	desno		lijevo	desno
frontal crossroad			frontal crossroad		
main crossroad			main crossroad		
occipital crossroad			occipital crossroad		
Datum trećeg UZ			Datum četvrtog UZ		
	lijevo	desno		lijevo	desno
frontal crossroad			frontal crossroad		
main crossroad			main crossroad		
occipital crossroad			occipital crossroad		
Datum petog UZ			Datum šestog UZ		
	lijevo	desno		lijevo	desno
frontal crossroad			frontal crossroad		
main crossroad			main crossroad		
occipital crossroad			occipital crossroad		

Legenda:

0-normalan intenzitet
1-blago pojačan
2-umjereno pojačan
3-jako pojačan, ciste

Prilog 6. Prikaz ispunjenog internetskog formulara po bodovnom sustavu SNAP-II i SNAPPE-II



SNAP-II and SNAPPE II

(Score for Neonatal Acute Physiology and SNAP Perinatal Extension)

Variables	Values	Points
Mean Blood Pressure	>= 30 mmHg <input type="button" value="v"/>	<input type="text" value="0"/>
Lowest temperature	35 - 35.6 °C <input type="button" value="v"/>	<input type="text" value="8"/>
P _O ₂ (mmHg) / FIO ₂ (%)	1.0 - 2.49 <input type="button" value="v"/>	<input type="text" value="5"/>
Lowest serum pH	7.10 - 7.19 <input type="button" value="v"/>	<input type="text" value="7"/>
Multiple seizures	<input type="button" value="v"/>	<input type="text" value="0"/>
Urine output (mL/kg.h)	> = 1 <input type="button" value="v"/>	<input type="text" value="0"/>
SNAP II : <input type="text" value="20"/>		
Apgar score	< 7 <input type="button" value="v"/>	<input type="text" value="18"/>
Birth weight	750 - 999 g <input type="button" value="v"/>	<input type="text" value="10"/>
Small for gestational age (help)	> 3 rd % <input type="button" value="v"/>	<input type="text" value="0"/>
SNAPPE II : <input type="text" value="48"/> In- hospital mortality : see below		

Data are collected within the first 12 hours after admission to the NICU

Ref: D K. Richardson et al . SNAP-II and SNAPPE-II: Simplified newborn illness severity and mortality risk scores. *J Pediatr* 2001; 138: 92-100

11. SAŽETAK

U nedonoščadi postoji visoka incidencija periventrikularne leukomalacije. Ta oštećenja odnose se na križanja komisuralnih, projekcijskih i asocijativnih putova koji su u bliskom topografskom odnosu s lateralnim komorama. Procjenjivali smo u kojoj mjeri abnormalnosti ultrazvučnih nalaza u glavnom, frontalnom i okcipitalnom križanju putova u nedonoščadi koreliraju s promjenama površine mediosagitalnog presjeka korpusa kalozuma kvantitativno procijenjenih magnetskom rezonancom u terminskoj dobi i kliničkim parametrima skupljenim u bodovni sustav SNAP-II i SNAPPE-II.

Istraživana skupina sastojala se od 54 nedonoščeta čija je prosječna težina iznosila 1140 g (st.dev. 350,944) i gestacijska dob bila 28,28 tj (st.dev. 2,543) i 12 novorođenčadi rođene na termin s perinatalnim oštećenjem mozga.

Korelirali smo ultrazvučni nalaz ehogenosti križanja putova u prvih 7 dana, te drugi ultrazvučni pregled s nalazom magnetske rezonance u postnatalnoj dobi koja odgovara terminu i kliničkim parametrima u prvom postnatalnom danu pomoću bodovnog sustava SNAP-II i SNAPPE-II. Korpus kalozum u mediosagitalnom presjeku MR smo vlastoručno obcrtali te pomoću naprednog računalnog programa podijelili u 99 segmenata i izračunali površinu.

Naši rezultati potvrdili su naša očekivanja.

Presjek površine korpus kalozuma je dobar pokazatelj ukupnih promjena periventrikularnih križanja putova, proširenja ventrikularnog sustava i stanjenja bijele tvari. Za procjenu oštećenja pojedinih periventrikularnih lezija i korpus kalozuma i topografski povezanih kalozalnih projekcija potrebno je korpus kalozum podijeliti u segmente a „grupiranje „ u sedam komponenti za potrebe statistike pokazalo se značajnim pokazateljem za analizu oštećenja periventrikularne bijele tvari u prematurusa. Istodobno klinički nalazi bodovanja po SNAP-II i SNAPPE-II nisu posve pouzdan pokazatelj budućeg strukturnog oštećenja mozga, SNAPPE-II niskih vrijednosti ukazuje na značajnu korelaciju s nalazom površina presjeka korpus kalozuma i ultrazvučnim nalazom. Ukoliko se izdvoji skupina djece koja zahtijeva strojnu ventilaciju (zbog težeg stanja i nezrelosti dišnog sustava) u tom slučaju postoji povezanost s nalazom ukupne površine presjeka korpus kalozuma.

To ukazuje na složenost patogeneze hipoksičnih i hipoksično ishemičnih oštećenja mozga u prijevremeno rođene djece.

Nalaz magnetske rezonance u terminskoj dobi za djecu rođenu prijevremena je zlatni standard za kliničke ustanove i preduvjet uspješnog praćenja i rehabilitacijskih postupaka za perinatalno oštećenu novorođenčad.

Ključne riječi: periventrikularna leukomalacija, površina korpus kalozuma, periventrikularna križanja putova, SNAP-II, SNAPPE-II, ultrazvuk i MR mozga

12. SAŽETAK NA ENGLESKOM (Abstract)

There is a high incidence of periventricular leukomalacia in preterm infants. These lesions affect the crossroads of commissural, projectional and associative pathways which are in close topographical connection with the lateral ventricles.

We analyzed to which degree abnormalities on brain ultrasound of the main, frontal and occipital crossroads of pathways in preterm infants correlate with changes in the midsagittal area of the corpus callosum at term-equivalent age and clinical parameters collected within the points system SNAP-II and SNAPPE-II.

The study group consisted of 54 preterm infants whose average weight was 1140g (SD 350,94) and whose gestational age was 28,28 weeks (SD 2,54) and 12 term-born neonates. The brain ultrasound performed in the first 7 days after birth shows that it is a less trustworthy method for the estimate of periventricular damage of the white matter than magnetic resonance. However, with the second ultrasound performed at the same time as magnetic resonance, we showed a correlation to the damage of the corpus callosum.

The midsagittal area of the corpus callosum is a good indicator of overall changes of periventricular crossroads of pathways, widened ventricular system and thinning of white matter. To measure the correlation of individual periventricular lesions and the corpus callosum, it is necessary to divide the corpus callosum into segments which were subsequently grouped into seven components using principal component analysis. This was shown to be a significant indicator for analysis of the damage to the periventricular white matter in the preterm born infant. At the same time, SNAP-II and SNAPPE-II scores are not a trustworthy indicator of future structural damage of the brain. A low SNAPPE-II score points to a significant correlation between results of the midsagittal area of the corpus callosum and the ultrasound results.

We additionally analyzed the effects of mechanical ventilation on midsagittal corpus callosum area, and showed a correlation between duration of mechanical ventilation and corpus callosum area.

This points to the multifactorial nature of pathogenesis of hypoxic-ischemic lesions of the brain in prematurely born children.

Magnetic resonance at term-equivalent age for children born prematurely is the golden standard for clinical institutions and a pre-requisite of successful follow-up and habilitation for perinatally lesioned newborns.

Key words: periventricular leukomalacia, corpus callosum area, crossroads of pathways, SNAP II, SNAPPE II score, brain ultrasound, MR imaging

13. LITERATURA

- 1) de Vries LS, Van Haastert IL, Rademaker KJ, Koopman C, Groenendaal F. Ultrasound abnormalities preceding cerebral palsy in high-risk preterm infants. *J Pediatr* 2004;144(6):815-20.
- 2) Dyet L, Kennea N, Counsell SJ, i sur. Natural History of Brain Lesions in Extremely Preterm Infants Studied With Serial Magnetic Resonance Imaging From Birth and Neurodevelopmental Assessment. *Pediatrics* 2006;118 (2):536-48.
- 3) European Community collaborative study of outcome of pregnancy between 22 and 28 weeks' gestation. Working Group on the Very Low Birthweight Infant. *Lancet* 1990;336(8718):782-4.
- 4) Inder TE, Warfield SK, Wang H, Hüppi PS, Volpe JJ. Abnormal cerebral structure is present at term in premature infants. *Pediatrics* 2005;115(2):286-94.
- 5) Knudsen EI. Sensitive periods in the development of the brain and behavior. *J Cogn Neurosci* 2004;16(8):1412-25.
- 6) Mathur A, Inder T. Magnetic resonance imaging-insights into brain injury and outcomes in premature infants. *J Commun Disord* 2009;42:248-55.
- 7) Miller SP, Cozzio CC, Goldstein RB, Ferriero DM, Partridge JC, Vigneron DB, Barkovich AJ. Comparing the Diagnosis of White Mater Injury in Premature Newborn with Serial MR Imaging and Transfontanel Ultrasonography Findings. *Am J Neuroradiol* 2003;24:1661-69.
- 8) Volpe JJ. Brain injury in premature infants: a complex amalgam of destructive and developmental disturbances. *Lancet Neurol* 2009;8(1):110-24.
- 9) Kostović I, Judaš M. Prolonged coexistence of transient and permanent circuitry elements in the developing cerebral cortex of fetuses and preterm infants. *Dev Med Child Neurolog* 2006;48: 388-93.

- 10) Kostović I, Jovanov-Milošević N. The development of cerebral connections during the first 20-45 weeks' gestation. *Seminars in Fetal and Neonatal Medicine* 2006;11:415-422.
- 11) McQuillen PS, Sheldon RA, Schatz CJ, Ferriero DM. Selective vulnerability of subplate neurons after early neonatal hypoxia-ischemia. *J Neurosci* 2003;23:3308-15.
- 12) Back SA, Luo NL, Borenstein NS, Levine JM, Volpe JJ, Kinney HC. Late oligodendrocyte progenitors coincide with the developmental window of vulnerability for human perinatal white matter injury. *J Neurosci* 2001;21:1302-12.
- 13) Back SA, Gan X, Li Y, Rosenberg PR, Volpe JJ. Maturation-dependant vulnerability of oligodendrocytes to oxidative stress-induced death caused by glutathione depletion. *J Neurosci* 1998;18:6241-53.
- 14) Inder TE, Volpe JJ. Mechanisms of perinatal brain injury. *Semin Neonatol* 2000;5:3-16.
- 15) Ziegler EE. Nutrient requirements of premature infants. *Nestle Nutr Workshop Ser Pediatr Program* 2007;59:161-72.
- 16) Dammann O, Hagberg H, Leviton AA. Is Periventricular Leukomalacia an Axonopathy as Well as an Oligopathy ? *Pediatr Res* 2001;49(4):453-86.
- 17) Back SA. Perinatal White Matter Injury: The Changing Spectrum of Pathology and Emerging Insights Into Pathogenetic Mechanism. *MRDD Research Reviews*. 2006;12:129-40.
- 18) O'Rahilly Ronan MF. The embryonic human brain. An atlas of developmental stages. 2. izd. New York: Wiley-Liss; 2006
- 19) Martín-Hernández H, López-Messa JB, Pérez-Vela JL, Herrero-Ansola P. ILCOR 2010 recommendations. The evidence evaluation process in resuscitation. *Med Intensiva*. 2011;35(4):249-255.

- 20) Felderhoff-Mueser U, Bittigau P, Siffringer M i sur. Oxygen causes cell death in the developing brain. *Neurobiol Dis* 2004;17:273-82.
- 21) Aly H. Is there a strategy for preventing bronchopulmonary dysplasia? Absence of evidence is not evidence of absence. *Pediatrics* 2007;119(4):818-20.
- 22) Michaelsen KF, Lauritzen L, Mortensen EL. Effects of breast-feeding on cognitive function. *Adv Exp Med Biol* 2009;639:199-215.
- 23) Morgan J, Young L, McGuire W. Slow advancement of enteral feed volumes to prevent necrotising enterocolitis in very low birth weight infants. *Cochrane Database Syst Rev* 2011;3:CD001241.
- 24) Judaš M, Kostović I. Morfogeneza i histogeneza središnjeg živčanog sustava i procesi razvojnog preustrojstva. U: Judaš M, Kostović I, ur. *Temelji neuroznanosti*. Zagreb:MD; 1997, str. 24-31.
- 25) Kostović I, Vasung L. Insights From In Vitro Fetal Magnetic Resonance Imaging of Cerebral Development. *Semin Perinatol* 2009;33(4):220-33.
- 26) Radoš M, Judaš M, Kostović I. In vitro MRI of brain development. *Eur J Radiol* 2006;57(2):187-98.
- 27) Kostović I, Judaš M. Correlation Between the Sequential Ingrowth of Afferents and Transient Patterns of Cortical Lamination in Preterm Infants. *Anat Rec* 2002; 267:1-6.
- 28) Kostović I, Judaš M. The development of the subplate and thalamocortical connections in the human foetal brain. *Acta Paediatr* 2010;99(8):1119-27.
- 29) Kostović I, Judaš M, Kostović-Knežević Lj. Bolesti živčanog sustava i mišića. U: Zergollern Lj. i sur. *Pedijatrija 2*, Zagreb: Naprijed; 1994, str. 1510-1523.
- 30) Bystron I, Blakemore C, Rakic P. Development of the human cerebral cortex: Boulder committee revisited. *Nat Rev Neurosci* 2008;9(2):110-122.

- 31) Kostović I, Judaš M. The Role of the Subplate Zone in the Structural Plasticity of the Developing Human Cerebral Cortex. *Neuro-embriol* 2002;1:145-53.
- 32) Rakić P. The radial edifice of cortical architecture: from neuronal silhouettes to genetic engineering. *Brain Res Rev* 2007;55(2):204-19.
- 33) Grove EA, Tole S. Patterning events in specification signals in the developing hippocampus. *Cereb Cortex* 1999;9:551-561.
- 34) Mever G. Building human cortex: The evolutionary differentiation of Cajal-Retzius cells and the cortical hem. *J Anat* 2010;217:334-43.
- 35) Kaur C, Ling EA. Periventricular white matter damage in the hypoxic neonatal brain: role of microglial cells. *Prog Neurobiol* 2009;87(4):264-80.
- 36) Oppenheim RW. Cell death during the development of the nervous system. *Annu Rev Neurosci* 1991;14:453-501.
- 37) Rakić S, Zečević N. Programmed cell death in the developing human telencephalon. *Eur J Neurosci* 2000;12:2721-34.
- 38) Dunn PM. Arvo Ylppö (1887-1992): pioneer of Finnish paediatrics. *Arch Dis Child Fetal Neonatal Ed* 2007;92(3):230-2.
- 39) O'Rahilly R, Müller F. Prenatal ages and stages-measures and errors. *Teratology* 2000;61(5):382-4.
- 40) Lemons JA, Bauer CR, Oh W. Very Low Birth Weight Outcomes of the National Institute of Child Health and Human Development Neonatal Research Network, January 1995 Through December 1996. *Pediatrics* 2001;107;E1.
- 41) Mc Elrath TF, Norwitz ER, Nour N, Robinson JN. Contemporary Trends in the Management of Delivery at 23 Weeks' Gestation. *Am J Perinatol* 2002;19:9-15.
- 42) American Academy of Pediatrics Committee on Fetus and Newborn. American College of Obstetricians and Gynecologists Committee on Obstetric Practice. Perinatal care at the threshold of viability. *Pediatrics*. 1995 ;96:974-6.

- 43) Serenius F, Winbo I, Dahlquist G, Källén B. Regional differences in stillbirth and neonatal death rate in Sweden with a cause-of-death specific analysis. *Acta Paediatr* 2001;90(9):1062-7.
- 44) Papageorgiou A, Pelausa E, Kovacs L. The Extremely Low Birth Weight Infant. U: MacDonald MG, ur. *Avery's Neonatology, Pathophysiology and Manegement of the Newborn*, 6. izd. Philadelphia: Lippincott Williams & Wilkinson, 2005; str. 459-89.
- 45) Filipović Grčić B, Grizelj R, Kniewald H, i sur. Mortalitet novorođenčadi u Republici Hrvatskoj u 2007. godini. *Gyneacol Perinatol* 2008; 17(1): S104-111.
- 46) Zeitlin J, Draper ES, Kollée L i sur. Differences in rates and short-term outcome of live births before 32 weeks of gestation in Europe in 2003: results from the MOSAIC cohort. *Pediatrics*. 2008 Apr;121(4):e936-44
- 47) Wood NS, Costeloe K, Gibson AT, Hennessy EM, Marlow N, Wilkinson AR. The EPICure study: growth and associated problem in children born at 25 weeks of gestational age or less. *Arch Dis Child Fetal Neonatal Ed* 2003;88:492-500.
- 48) Wood NS, Marlow N, Costeloe K, Gibson AT, Wilkinson AR. Neurologic and developmental disability after extremely preterm birth. EPICure Study Group. *N Engl J Med* 2000;343:378-84.
- 49) Bose C, Van Marter LJ, Laughon M i sur. Fetal growth restriction and chronic lung disease among infants born before the 28th week of gestation. *Pediatrics*. 2009;124(3):e450-8.
- 50) Louis JM, Ehrenberg HM, Collin MF, Mercer BM. Perinatal intervention and neonatal outcomes near the limit of viability. *Am J Obstet Gynecol* 2004;191(4):1398-402.
- 51) Ment LR, Vohr B, Oh W, i sur. Neurodevelopmental outcome at 36 months' corrected age of preterm infants in the Multicenter Indomethacin Intraventricular Hemorrhage Prevention Trial. *Pediatrics* 1996;98(4 Pt 1):714-8.

- 52) Larroque B, Ancel PY, Marret S, i sur. Neurodevelopmental disabilities and special care of 5-year-old children born before 33 weeks of gestation (the EPIPAGE study): a longitudinal cohort study. *Lancet* 2008;371(9615):813-20
- 53) Richardson DK, Phibbs CS, Gray JE, McCormick MC, Workman-Daniels K, Goldman DA. Birthweight and illness severity: independent predictors of neonatal mortality. *Pediatrics* 1993;91(5):969-75.
- 54) Dorling JS, Field DJ, Manktelow B. Neonatal disease severity scoring systems. *Arch Dis Child Fetal Neonatal* 2005;90:11-16.
- 55) Hope P. CRIB, son of Apgar, brother to APACHE. *Arch Dis in Child Fetal Neonatal Ed* 1995;72:81-3.
- 56) Richardson DK, et al . SNAP-II and SNAPPE-II: Simplified newborn illness severity and mortality risk scores. *J Pediatr* 2001;138: 92-100.
- 57) Chien LY, Whyte R, Thiessen P, i sur. SNAP-II Predicts Severe Intraventricular Hemorrhage and Chronic Lung Disease in the Neonatal Intensive Care Unit. *J Perinatol* 2002;22:26-30.
- 58) Dammann O, Naples M, Bednarek F, i sur. SNAP-II and SNAPPE-II and the Risk of Structural and Functional Brain Disorders in Extremely Low Gestational Age Newborns: The ELGAN Study. *Neonatology* 2010;97:71-82.
- 59) Volpe JJ. *Neurology of the newborn*. 5. izd. Philadelphia: WB Saunders; 2008.
- 60) Presečki Ž, Benjak V, Barišić N. Neurološke bolesti novorođenačke dobi: Krvarenja i hipoksično-ishemična encefalopatija. U: Barišić N ur. *Pedijatrijska neurologija*. Zagreb: Medicinska naklada; 2009, str. 170-95.
- 61) Papile LA, Burstein J, Burstein R, Koffler H. Incidence and evolution of subependymal and intraventricular hemorrhage: a study of infants with birth weights less than 1500 g. *J Pediatr* 1978;92(4):529-34.
- 62) Goddard-Finegold J. Periventricular hemorrhages in the premature newborn. *Arch Neurol* 1984;41:766-71.

- 63) Takashima S, Mito T, Ando Y. Pathogenesis of periventricular white matter hemorrhages in preterm infants. *Brain Dev* 1986;8:25-30.
- 64) De Vries VS, Roelants-van Rijn AM, Rademaker KJ, i sur. Unilateral parenchymal haemorrhage infarction in the pre-term infant. *Eur J Paediatr Neurol* 2001;5:139-49.
- 65) Levene MI. Measurement of the growth of the lateral ventricles in preterm infants with real-time ultrasound. *Arch of Dis in Child* 1981;56: 900-4.
- 66) Adcock LM. Management and complications of intraventricular hemorrhage. Up To Date, last updated June 2010; last literature revision 18.3, Sept 2010, www.uptodate.com.
- 67) Levene MI, Kornberg J, Williams TH. The incidence and severity of post-asphyxial encephalopathy in full-term infants. *Early Hum Dev* 1985;11:21-6.
- 68) Dobbing J, Hopewell JW, Lynch A, Sands J. Vulnerability of developing brain. I. Some lasting effects of x-irradiation. *Exp Neurol* 1970;28:442-9.
- 69) Malčić I. Fetalna ehokardiografija-normalne strukture i funkcija od kasnoga prvog trimestra do porođaja (2D, M-mod, dopler). U: Malčić I, Škrablin Kučić S, i sur. ur. Fetalna i neonatalna kardiologija. Zagreb: Medicinska naklada; 2011, str. 148-161.
- 70) Lou H, Volpe JJ: Pathogenesis of hypoxic-ischemic encephalopathy and germinal matrix haemorrhage. U: Robertson NRC, ur. Textbook of neonatology. Edinburgh: Churchill-Livingstone; 1986, str. 543-5.
- 71) Vanucci RC, Voothes TM. Perinatal cerebral hypoxia-ischemia:pathogenesis and neuropathology. U: Sarnat HB, ur. Topics in neonatal neurology. Orlando: Grune and Stratton; 1984, str. 27-59.

- 72) Grant EG. Sonography of the premature brain: intracranial hemorrhage and periventricular leukomalacia. *Neuroradiology* 1986;28:476-9.
- 73) Kinney HC. The near-term (late preterm) human brain and risk for periventricular leukomalacia: a review. *Semin Perinatol* 2006;30(2):81-8.
- 74) Eken P, van Nieuwenhuizen O, van der Graaf Y, Schalijs-Delfos EN, de Vries LS: Relation between neonatal cranial ultrasound abnormalities and cerebral visual impairment in infancy. *Develop Med Child Neurol* 1994; 36:3-15.
- 75) Fatemi A, Wilson MA, Johnston MV. Hypoxic – ischemic encephalopathy in the term infant. *Clin Perinatol* 2009;36(4):835-58.
- 76) Hill A, Volpe JJ. Hypoxic-ischemic encephalopathy. U: Robertson NRC ur. *Textbook of neonatology*. Edinburgh: Churchill-Livingstone; 1986,
- 77) Sie LT, van der Knaap MS, Oosting J, de Vries LS, Lafeber HN, Valk J. MR patterns of hypoxic-ischemic brain damage after prenatal, perinatal or postnatal asphyxia. *Neuropediatrics*. 2000;31(3):128-36.
- 78) Leviton A, Gressens P. Neuronal damage accompanies perinatal white-matter damage. *Trends in Neurosci*. 2007;30(9):473-78.
- 79) Kinney HC. The Encephalopathy of Prematurity: One Pediatric Neuropathologist's Perspective. *Semin Pediatr Neurol* 2009;16(4):179-90.
- 80) DeSilva TM, Billiards SS, Borenstein NS, i sur. Glutamate transporter EAAT2 expression is up-regulated in reactive astrocytes in periventricular leukomalacia. *J Comp Neurol* 2008;508:238-248.
- 81) Kadhim H, Tabarki B, Verellen G, i sur. Inflammatory cytokines in the pathogenesis of periventricular leukomalacia. *Neurology* 2001;56:1278-84.

- 82) Debillon T, Gras-Leguen C, Leroy S, Caillon J, Roze JC, Gressens P. Patterns of cerebral inflammatory response in a rabbit model of intrauterine infection-mediated brain lesion, *Brain Res Dev Brain Res*, 2003;145(1):39-48.
- 83) Ferriero DM. Neonatal Brain Injury. *N Engl J Med* 2004;351(19):1985-95.
- 84) Rutherford M, Srinivasan L, Dyet L, i sur. Magnetic resonance imaging in perinatal brain injury: clinical presentation, lesions and outcome. *Pediatr Radiol* 2006;36(7):582-92.
- 85) Childs AM, Cornette L, Ramenghi LA, i sur. Magnetic resonance and cranial ultrasound characteristics of periventricular white matter abnormalities in newborn infants. *Clin Radiol* 2001;56(8):647-55.
- 86) van Wezel-Meijler G, van der Knaap MS, Oosting J, i sur. Predictive value of neonatal MRI as compared to ultrasound in premature infants with mild periventricular white matter changes. *Neuropediatrics* 1999;30(5):231-8.
- 87) Kostović I, Judaš M, Radoš M, Hrabac P. Laminar organization of the human fetal cerebrum revealed by histochemical markers and magnetic resonance imaging. *Cereb cortex* 2002;12:536-44.
- 88) Segovia KN, McClure M, Moravec M. Arrested oligodendrocyte lineage maturation in chronic perinatal white matter injury. *Ann Neurol* 2008;63(4):520-30.
- 89) Hamrick SE, Miller SP, Leonard C, i sur. Trends in severe brain injury and neurodevelopmental outcome in premature newborn infants: the role of cystic periventricular leukomalacia. *J Pediatr* 2004;145(5):593-9.
- 90) Judaš M, Radoš M, Jovanov-Milošević N, Hrabac P, Štern Padovan R, Kostović I. Structural, immunocytochemical, and MR imaging properties of periventricular crossroads of growing cortical pathways in preterm infants. *AJNR* 2005;26(10):2671-84.

- 91) Barkovich AJ, Westmark K, Partridge C, Sola A, Ferriero DM. Perinatal asphyxia: MR findings in the first 10 days. *AJNR* 1995;16(3):427-38.
- 92) Ferriero DM, Miller SP. Imaging selective vulnerability in the developing nervous system. *J Anat* 2010;217(4):429-35.
- 93) Barkovich AJ. MR imaging of the brain. *Neuroimaging Clin N Am* 2006;16(1): 117-35.
- 94) Counsell JS, Shen J, Boardman JP, et al. Axial and Radial Diffusivity in Preterm Infants Who Have Diffuse White Matter Changes on Magnetic Resonance Imaging at Term-Equivalent Age. *Pediatrics* 2006;117;376-86.
- 95) Bassi L, Chew A, Merchant N, et al. Diffusion tensor imaging in preterm infants with punctate white matter lesions. *Pediatr Res* 2011;69(6):561-6.
- 96) Kostović I, Rakić P. Developmental history of the transient subplate zone in the visual and somatosensory cortex of the macaque monkey and human brain. *J Comp Neurol* 1990;297:441-70.
- 97) Miller SP, Ferreiro DM. From selective vulnerability to connectivity: insights from newborn brain imaging. *Trends Neurosci* 2009;32(9):496-505.
- 98) Ment LR, Bada HS, Barnes P, et al. Practice parameter: Neuroimaging of the neonate. Report of the Quality Standards Subcommittee of the American Academy of Neurology and the Practice Committee of the Child Neurology Society. *Neurology* 2002;58(2):1726-38.
- 99) Wezel Meijler G. *Neonatal Cranial Ultrasonography*. Berlin Heidelberg: Springer-Verlag; 2007, str. 17-79.
- 100) Wezel-Meijler G, Steggerda SJ, Leijser LM. Cranial Ultrasonography in Neonates: Role and Limitations. *Semin Perinatol* 2010;34(1):28-38.

- 101) Pretorius DH, Nelson TR. Three-dimensional ultrasound. *Ultrasound Obstet Gynecol* 1995;5:219-21.
- 102) Campani R, Botinelli O, Calliada F, Cosica D. The latest in ultrasound: three-dimensional imaging. Part II. *Eur J Radiol* 1998;27(2):183-7.
- 103) Mejaški Bošnjak V. Hipoksičko-ishemično oštećenje mozga. U: Mejaški-Bošnjak V, Đuranović V, ur. *Ultrazvuk u dijagnostici ranog oštećenja mozga. Poslijediplomski tečaj stalnog medicinskog usavršavanja liječnika I. kategorije*. Zagreb: Medicinski fakultet Sveučilišta u Zagrebu; 2011, str. 51-68.
- 104) Marin Padilla M. Developmental neuropathology and impact of perinatal brain damage 2. White matter lesions of the neocortex. *J Neuropathol Exp Neurol* 1997;56:219-235.
- 105) Weisglas Kuperus N, Baerts W, Fetter WP, Sauer PJ. Neonatal cerebral ultrasound, neonatal neurology and perinatal conditions as predictors of neurodevelopmental outcome in very low birthweight infants. *Early Hum Dev* 1992;31(2):131-48.
- 106) Leijser LM, de Vries LS, Cowan FM. Using cerebral ultrasound effectively in the newborn infant. *Early Hum Dev* 2006;82(12):827-35.
- 107) Pidcock FS, Graziani LJ. PVE grading. *J Pediatr* 1990;116:417-22.
- 108) De Vries LS, Eken P, Groenendaal F, Haastert IC, Meiners LC. Correlation between the degree of periventricular leukomalacia diagnosed using cranial ultrasound and MRI later in infancy in children with cerebral palsy. *Neuropediatrics* 1993;24:263-68.
- 109) Bydder GM. Principles of Magnetic Resonance Imaging. U: Haddad J, Christman D, Messer J, ur. *Imaging Techniques of the CNS of the Neonates*. Berlin-Heidelberg-New York: Springer Verlag; 1991, str. 1-16.

- 110) Ment L, Hirtz D, Huppi P. Imaging biomarkers of outcome in the developing preterm brain. *Lancet Neurol* 2009;8:1042-55.
- 111) Counsell SJ, Allsop JM, Harrison MC, i sur. Diffusion-weighted imaging of the brain in preterm infants with focal and diffuse white matter abnormality. *Pediatrics* 2003;112:1-7.
- 112) Judaš M. Histologically Defined Fetal Zones Can Be Successfully Traced by MRI in Vitro and in Vivo. U: Prenatal Development of the Human Fetal Telencephalon. Berlin-Heidelberg: Springer Verlag; 2010, str. 7-12.
- 113) Dyet Leigh E, Kennea N, Counsell SJ, i sur. Natural History of Brain Lesions in Extremely Preterm Infants Studied With Serial Magnetic Resonance Imaging From Birth and Neurodevelopmental Assessment. *Pediatrics* 2006;118:536-48.
- 114) Volpe JJ. Subplate neurons-missing link in brain injury of the premature infant? *Pediatrics* 1996;97:112-13.
- 115) Volpe JJ. Neurobiology of Periventricular Leukomalacia in the Premature Infant. *Pediatr Res* 2001;50(5):553-62.
- 116) Valkama AM, Pääkkö EL, Vainionpää LK, Lanning FP, Ilkko EA, Koivisto ME. Magnetic resonance imaging at term and neuromotor outcome in preterm infants. *Acta Pediatr* 2000;89(3):348-55.
- 117) McQuillen PS, Ferriero DM. Perinatal subplate neuron injury: implications for cortical development and plasticity. *Brain Pathol* 2005;15:250-60.
- 118) McQuillen PS, Sheldon RA, Schatz CJ, Ferriero DM. Selective vulnerability of subplate neurons after early neonatal hypoxia-ischemia. *J Neurosci* 2003;23:3308-15.

- 119) Kostović I, Benjak V, Judaš M, Radoš M. Spatial and temporal parameters of selective vulnerability of cerebrum in the preterm infant (MRI-histological correlation).U: Zbornik predavanja. Mednarodna znanstvena konferenca. Early Brain Lesion. Maribor: 2005; 27-33.
- 120) von Monakow C. Gehirnpatologie. Beč: Alfred Holder, 1905.
- 121) Prayer D, Brugger PC, Kasprian G, i sur. MRI of fetal acquired brain lesions. Eur J Radiol 2006;57(2):233-49.
- 122) Kostović I, Lukinović N, Judaš M i sur. Structural basis of the developmental plasticity in the human cerebral cortex: The role of the transient subplate zone. Metab Brain Dis 1989;4(18):17-23.
- 123) Kostović I, Krmpotić-Nemanić J, Kelavić Z. The early development of glia in Human neocortex. Rad JAZU. 1975;371:155-9.
- 124) Jovanov Milošević N, Benjak V, Kostović I. Transient cellular structure in developing corpus callosum of the human brain. Coll Antropoll 2006;30(2): 375-81.
- 125) Clarke S, Kraftsik R, van dre Loos H, Innocenti GM. Forms and measures of adult and developing human corpus callosum: is there sexual dimorphism. Comp Neurol 1989;(2):213-30.
- 126) Jovanov Milošević N, Čuljat M, Kostović I. Growth of the human corpus callosum: modular and laminar morphogenetic zones. Front Neuroanat 2009;3:6.
- 127) Jovanov Milošević N, Petanjek Z, Petrović D, Judaš M, Kostović I. Morphology, molecular phenotypes and distribution of neurons in developing human corpus callosum. Eur J Neurosci 2010;32(9):1423-32.

- 128) Luttenberg J. Contribution to the fetal ontogenesis of the corpus callosum in man. 3. Myelinization in the corpus callosum. Folia Morphol (Praha) 1966; 14(3):192-9.
- 129) Peters M, Oeltze S, Seminovicz D, Steinmetz H, Koeneke S, Jancke L. Division of the corpus callosum into subregions. Brain Cogn 2002;50(1):62-72.
- 130) Benjak V, Čuljat M, Pavlović M, Kostović-Srzić M. Changes of the Corpus Callosum in Children who Suffered Perinatal Injury of the Periventricular Crossroads of Pathways. Coll. Antropol 2008;32:25-9.
- 131) Mercuri E, Jongmans M, Henderson S, i sur. Evaluation of the corpus callosum in clumsy children born prematurely: a functional and morphological study. Neuropediatrics 1996; 27(6):317-22.
- 132) Moses P, Courchesne E, Stiles J, Trauner D, Egaas B, Edwards E. Regional Size Reduction in the Human Corpus Callosum Following Pre-and Perinatal Brain Injury. Cereb Cortex 2000;10:1200-10.
- 133) Fenton TR. A new growth chart for preterm babies: Babson and Benda's chart updated with recent data and a new format. BMC Pediatr 2003;3(13):1-10.
- 134) Čuljat M. Razvojne promjene mediosagitalnog presjeka korpusa kalozuma kao pokazatelji perinatalnog rasta interhemisferičnih veza u mozgu čovjeka (disertacija). Zagreb, Hrvatska: Medicinski fakultet; 2011, u izradi.
- 135) De Vries LS, Eken P, Dubowitz LM. The spectrum of leukomalacia using cranial ultrasound. Behav Brain Res 1992;31;49(1):1-6.
- 136) DeGovaert P, de Vries L. ur. An Atlas of Neonatal Brain Sonography. London: Mac Keith Press; 1997, str. 220-4.

- 137) Lind A, Parkkola R, Lehtonen L, i sur. Associations between regional brain volumes at term-equivalent age and development at 2 years of age in preterm children. *Pediatr Radiol* 2011; May 2 Epub
- 138) Nagy Z, Lagercrantz H, Hutton C. Effects of preterm birth on cortical thickness measured in adolescence. *Cereb Cortex* 2011;21(2):300-6.
- 139) Thompson DK, Warfield SK, Carlin JB. Perinatal risk factors altering regional brain structure in the preterm infant. *Brain* 2007;130:667-77.
- 140) Miller SP, Ferriero DM. From selective vulnerability to connectivity: insights from newborn brain imaging. *Trends Neurosci* 2009;32(9):496-505.
- 141) Li L, Leigh JS. High-precision mapping of the magnetic field utilizing the harmonic function mean value property. *J Mag Reson* 2001;148(2):442-8.
- 142) Bassi L, Ricci D, Volzone A, i sur. Probabilistic diffusion tractography of the optic radiations and visual function in preterm infants at term equivalent age. *Brain* 2008;131:573-82.
- 143) Panigraphy A, Borzage M, Bluml S. Basic principles and concepts underlying recent advances in magnetic resonance imaging of the developing brain. *Semin Perinatol* 2010;34(1):3-19.
- 144) Seghier ML, Huppi P. The Role of Functional Magnetic Resonance Imaging in the Study of Brain Development, Injury, and Recovery in the Newborn. *Semin Perinatol* 2010;34:79-86.
- 145) Mathur AM, Neil JJ, Inder TE. Understanding Brain Injury and Neurodevelopmental Disabilities in the Preterm Infant: The Evolving Role of Advanced Magnetic Resonance Imaging. *Semin Perinatol* 2010;34:57- 66.
- 146) Barkovich AJ, Westmark K, Partridge C, Sola A, Ferriero DM. Perinatal asphyxia: MR findings in the first 10 days. *AJNR Am J Neuroradiol* 1995;16(3):427-38.

- 147) Pogleđić I. Razmještaj i fenotipske značajke glija stanica u razvojnim slojevima čeonog režnja mozga prematurusa nakon ozljede bijele tvari (disertacija). Zagreb, Hrvatska: Medicinski fakultet Sveučilišta u Zagrebu; 2011. (u izradi)
- 148) Vasung L, Jovanov-Milošević N, Pletikos M, Mori S, Judaš M, Kostović I. Prominent periventricular fiber system related to ganglionic eminence and striatum in the human fetal cerebrum. *Brain Struct Funct* 2011;215(3-4):237-53.
- 149) Lodygensky GA, Vasung L, Sizonenko SV, Huppi PS. Neuroimaging of cortical development and brain connectivity in human newborns and animal models. *J Anat* 2010;217(4):418-28.
- 150) Judaš M, Sedmak G, Pletikos M, Jovanov-Milošević N. Populations of subplate and interstitial neurons in fetal and adult human telencephalon. *J Anat* 2010;217(4):381-99.
- 151) Vasung L, Huang H, Jovanov-Milošević N, Pletikos M, Mori S, Kostović I. Development of axonal pathways in the human fetal fronto-limbic brain: histochemical characterization and diffusion tensor imaging. *J Anat* 2010;217(4):400-17.
- 152) Kostović I, Judaš M, Sedmak G. Developmental history of the subplate zone, subplate neurons and interstitial white matter neurons: relevance for schizophrenia. *Int J Dev Neurosci* 2011; 29(3):193-205.
- 153) Anderson PJ, Doyle LW. Cognitive and educational deficits in children born extremely preterm. *Semin Perinatol* 2008;32(1):51-8.
- 154) Ramenghi LA, Rutheford M, Fumagalli M. I sur. Neonatal neuroimaging: going beyond the pictures. *Early Hum Dev* 2009;85:S75-7.

- 155) Staudt M. Brain Plasticity Following Early Life Brain Injury: Insights From Neuroimaging. *Semin perinatol* 2010;34:87-92.
- 156) Johnston MV, Ishida A, Ishida WN, Matsushita HB, Nishimura A, Tsuji M. Plasticity and injury in the developing brain. *Brain Dev* 2009;31(1):1-10.
- 157) Steggerda SJ, Leijser LM, Walther FJ, ven Wezel-Meijler G. Neonatal cranial ultrasonography: How to optimize its performance. *Early Hum Dev* 2009;85:93-9.
- 158) Hintz S, O'Shea TM. Neuroimaging and Neurodevelopmental Outcomes in Preterm Infants. *Semin Perinatol* 2008;32:11-19.
- 159) Reynolds PR, Dale RC, Cowan FM. Neonatal cranial ultrasound interpretation: a clinical audit. *Arch Dis Child Fetal Neonatal Ed* 2001;84:92-5.
- 160) Maalouf EF, Duggan PJ, Counsell SJ, i sur. Comparison of findings on cranial ultrasound and magnetic resonance imaging in preterm infants. *Pediatrics* 2001;107:719-27.
- 161) Anjari M, Counsell SJ, Srinivasen L, i sur. The association of lung disease with cerebral white matter abnormalities in preterm infants. *Pediatrics* 2009;124(1):268-76.
- 162) Short EJ, Klein NK, Lewis BA, i sur. Cognitive and academic consequences of bronchopulmonary dysplasia and very low birth weight: 8-year-old outcomes. *Pediatrics* 2003;112(5):359.
- 163) Zhou W, Liu W. Hypercapnia and hypocapnia in neonates. *World J Pediatr* 2008;4(3):192-6.
- 164) Jankov RP, Tanswell AK. Hypercapnia and the neonate. *Acta Paediatr* 2008; 97(11):1502-9.

- 165) Janvier A, Khairy M, Kokkotis A, Cormier C, Messmer D, Barrington KJ. Apnea is associated with neurodevelopmental impairment in very low birth weight infants. *J Perinatol* 2004;24(12):763-8.
- 166) Gannon CM, Wiswell TE, Spitzer AR. Volutrauma, PaCO₂ levels, and neurodevelopmental sequelae following assisted ventilation. *Clin Perinatol* 1998;25(1):159-75.
- 167) Nosarti AM, Narberhaus A, Walshe M, i sur. Growth of the corpus callosum in adolescents born preterm. *Arch pediatr Adolesc med* 2007;161(12):1183-9.
- 168) Nosarti C, Walshe M, Rushe TM, i sur. Neonatal ultrasound results following very preterm birth predict adolescent behavioral and cognitive outcome. *Dev Neuropsychol* 2011;36(1):118-35.
- 169) Kostović M. Kognitivni ishod i strukturna obilježja mozga djece adolescentske dobi s perinatalnim oštećenjem mozga (magistarski rad). Zagreb, Hrvatska: Filozofski fakultet, Odsjek za psihologiju; 2003.
- 170) Aarnoudse-Moens CS, Weisglas-Kuperus N, van Goudoever JB, Oosterlaan J. Meta-analysis of neurobehavioral outcomes in very preterm and/or very low birth weight children. *Pediatrics* 2009;124(2):717-28.
- 171) Voderhaus BJ, Markestad T, Eide GE, Graue M, Halvorsen T. Health related quality of life after extremely preterm birth: a matched controlled cohort study. *Health Qual Life Outcomes* 2010;23(8):53.
- 172) Tich SN, Anderson PJ, Hunt RW; Lee KJ, Doyle LW, Inder TE. Neurodevelopmental and perinatal correlates of simple brain metrics in very preterm infants. *Arch Pediatr Adolesc Med* 2011;165(3):216-22.
- 173) Stiles J, Reilly J, Paul B, Moses P. Cognitive development following early brain injury: evidence for neural adaptation. *TRENDS in Cognitive Sciences* 2005;9(3):136-43.

- 174) Gemma B, Liegeois F, Chong WK, Wyatt JS; Baldeweg T. Total Brain White Matter is a Major Determinant of IQ in Adolescent Born Preterm. *Ann Neurol* 2011;69:702-11.
- 175) Dubois J, Benders M, Borradori-Tolsa C, Cochia A i sur. Primary cortical folding in the human newborn: an early marker of later functional development. *Brain* 2008;131(8):2028-41.
- 176) Isaacs EB, Edmonds CJ, Chong WK, i sur. Brain morphometry and IQ measurements in preterm children. *Brain* 2004;127:2595-607.
- 177) Nosarti C, Giouroukou E, Healy E, i sur. Grey and white matter distribution in very preterm adolescents mediates neurodevelopmental outcome. *Brain* 2008; 131:205-217.
- 178) Allin M, Henderson M, Suckling J, i sur. Effects of very low birth weight on brain structure in adulthood. *Dev Med Child Neurol* 2004;46:46-53.
- 179) Rademaker KJ, Lam JN, Van Haastert IC, i sur. Larger corpus callosum size with better motor performance in prematurely born children. *Semin Perinatol* 2004;28:279-287.
- 180) Anderson PJBA, Doyle LW. Cognitive and educational deficits in children born extremely preterm. *Semin Perinatol* 2008;32(1):51-58.
- 181) Nagy Z, Ashburner J, Anderson J, i sur. Structural correlates of preterm birth in the adolescent brain. *Pediatrics* 2009;124:e964-e972.
- 182) Spittle AJ, Orton J, Doyle LW, Boyd R. Early developmental intervention programs post hospital discharge to prevent motor and cognitive impairments in preterm infants. *Cochrane Database Sys Rev.* 2007;18(2):CD005495.

- 183) Orton J, Spittle A, Doyle L, Anderson P, Boyd R. Do early intervention programmes improve cognitive and motor outcome for preterm infants after discharge ? A systematic review. *Child Neurol* 2009;51(11):851-9.
- 184) Spittle AJ, Feretti C, Anderson PJ, i sur. Improving the outcome of infants born at <30 weeks gestation-a randomized controlled trial of preventative care at home. *BMC Pediatr* 2009;3:9:73.
- 185) Petanjek Z, Judaš M, Kostović I, Uylings HB. Lifespan alterations of basal dendritic trees of pyramidal neurons in the human prefrontal cortex: a layer-specific pattern. *Cereb Cortex* 2008;18(4):915-29.
- 186) Shapiro BK. Cerebral Palsy: A reconceptualization of the Spectrum. *J Pediatr* 2004;145(2):3-7.
- 187) Folkerth RD. Neuropathologic substrate of cerebral palsy. *J Child Neurol* 2005; 20(12):940-9.
- 188) Rademaker KJ, Uiterwaal CS, Beek FJ, i sur. Neonatal cranial ultrasound versus MRI and neurodevelopmental outcome at school age in children born preterm. *Arc Dis Child Fetal Neonatal Ed* 2005;90: 489-493.
- 189) Kostović Srzentić M. Strukturalni korelati općih i specifičnih kognitivnih sposobnosti u djece s perinatalnim oštećenjem mozga (disertacija). Zagreb, Hrvatska: Filozofski fakultet Sveučilišta u Zagrebu; 2011.(u izradi)
- 190) Perlman JM. White matter injury in the preterm infant: an important determination of abnormal neurodevelopmental outcome. *Early Hum Dev* 1998;53(2):99-120.
- 191) Maunu J, Lehtonen L, Lapinleinne H, i sur. Ventricular Dilatation in relation to outcome at 2 years of age in very preterm infants: a prospective Finnish cohort study. *Dev Med Child Neurol* 2011;53(1):48-54.

- 192) Farri E, Bova S, Giovenzana A, Signorini S, Uggetti C, Bianchi P. Cognitive visual dysfunctions in preterm children with periventricular leucomalacia. *Dev Med Child Neurol* 2009;51(12):974-81.
- 193) Clark CA, Woodward LI. Neonatal cerebral abnormalities and later verbal and visuospatial working memory abilities of children born very preterm. *Dev Neuropsychol* 2010;35(6):622-42.
- 194) O'Reilly M, Vollmer B, Khadem F, i sur. Ophthalmological, cognitive, electrophysiological and MR assessment of visual processing in preterm children without major neuromotor impairment. *Dev Sci* 2010;13(5):692-705.
- 195) Anderson AW, Marois R, Colson ER, i sur. Neonatal auditory activation detected by functional magnetic resonance imaging. *Magn Reson Imaging* 2001;19:1-5.
- 196) Mejaški-Bošnjak V. *Neurorazvojno praćenje perinatalno ugrožene djece s ventrikulomegalijom. Disertacija. Zagreb: Medicinski fakultet sveučilišta u Zagrebu;1989.*
- 197) Ment LR, Vohr B, Allan W, i sur. The etiology and outcome of cerebral ventriculomegaly at term in very low birth weight preterm infants. *Pediatrics* 1999;104:210-15.
- 198) Leviton A, Alfred E, Kuban KC, i sur. Early blood gas abnormalities and the preterm brain. *Am J Epidemiol* 2010;172(8):907-16.
- 199) Weichert J, Hartge D, Krapp M, Germer U, Gerubruich U, Axt Fliedner R. Prevalence, characteristics and perinatal outcome of fetal ventriculomegaly in 29000 pregnancies followed at a single institution. *Fetal Diagn Ther* 2010;27(3):142-8.
- 200) Beghly M, Ware J, Soul J, i sur. Neurodevelopmental outcome of fetuses referred for ventriculomegaly. *Ultrasound Obstet Gynecol* 2010;35(4):405-16.

- 201) O'Shea TM, Allred EN, Dammann O i sur. The ELGAN Study of Brain and Related Disorders in Extremely Low Gestational Age Newborn. *Early Human Dev* 2009; 85(11):719-25.
- 202) Melchiorre K, Liberati M, Celentano C, i sur. Neurological outcome following isolated 10-12 mm fetal ventriculomegaly. *Arc Dis Child Fetal Neonatal Ed* 2009;94(4):311-2.
- 203) Cabanas F, Pelicer A, Perez-Higueras A, Garcia Alix A, Roche C, Quero J. Ultrasonographic findings in the thalamus and basal ganglia in term asphyxiated infants. *J Pediatr Neurol* 1991;7(3):211-5.
- 204) De Vries LS, Wigglesworth JS, Regev R, Dubowitz LM. Evolution of periventricular leucomalacia during the neonatal period and infancy: correlation of imaging and postmortem findings. *Early Hum Dev* 1988;17(2-3):205-19.
- 205) O'SheaTM, Counsell SJ, Bartles DB, Dammann O. Magnetic resonance and ultrasound brain imaging in preterm infants. *Early Hum Dev* 2005;81(3):263-71.
- 206) Leijser LM, Srinivasan L, Rutherford MA, i sur. Frequently encountered cranial ultrasound features in the white matter of preterm infants. Correlation with MRI. *Eur J Paediatr Neurol* 2009;13(4):317-26.
- 207) Leijser LM, Srinivasan L, Rutherford MA, Counsell SJ, Alltop JM, Cowan FM. Structural linear measurement in the newborn brain: accuracy of cranial ultrasound compared to MRI. *Paediatr Radiol* 2007;37(7):640-8.
- 208) Pierrat V, Duguennay C, van Haastert IC, Ernst M, Guilley N, de Vries LS. Ultrasound diagnosis and neurodevelopmental outcome of localised and extensive cystic periventricular leucomalacia. *Arch Dis Child Fetal Neonatal Ed* 2001;84(3):151-6.

- 209) Rona Z, Klebermass K, Cardona F, i sur. Comparison of neonatal MRI examinations with and without an MR-compatible incubator: advantages in examination feasibility and clinical decision-making. *Eur J Paediatr Neurol* 2010; 14(5):410-7.

13. ŽIVOTOPIS

Rođena 31. siječnja 1954. godine u Varaždinu, djevojačko prezime Ahmetović, majka Ljubica Zrinski. Živi u Zagrebu, s adresom stanovanja u Ulici Radoslava Cimermana 62.

Školovanje:

Osnovna škola u Novom Marofu, 1969-1973. Gimnazija u Varaždinu, 1973-1978. Medicinski fakultet Sveučilišta u Zagrebu, 1978-1979. pripravnički staž u Bolnici u Varaždinu, 1979-1981. sekundarac iz pedijatrije, djelatnost za zaštitu dojenčadi i djece bolnice u Varaždinu.

1981-1985. specijalizacija iz pedijatrije u KBC Zagreb, Klinika za pedijatriju Medicinskog fakulteta u Zagrebu 1985. Specijalistički ispit iz pedijatrije položila 1985. Do veljače 1986. rad na Pedijatriji u Varaždinu. 1986. godine zasnovala stalni radni odnos u KBC, u Zavodu za neonatologiju i intenzivno liječenje Klinike za pedijatriju gdje radi čitavo vrijeme. 1983-1984. postdiplomski studij iz Kliničke pedijatrije, 2001. naslov primarijus, 2007. subspecijalizacije iz neonatologije, 1994. obrana magistarskog rada iz područja neonatologije pod mentorstvom prof.dr.sc. D. Mardešića. Naslov rada: „Kliničko ispitivanje preparata za prehranu novorođenčadi Bebimil-0“. 1992. provela 2 mjeseca na edukaciji iz neonatologije u Univerzitetskoj klinici - odjel neonatologije u Grazu. 1996. godine izabrana u znanstvenoistraživačko zvanje znanstvenog asistenta na Medicinskom fakultetu Sveučilišta u Zagrebu. Od 1990. godine bavi se ultrazvučnom dijagnostikom glave u novorođenčadi i dojenčadi, te radi kao neonatolog u neonatološkoj ambulanti Klinike. Od 2001. godine voditeljica jedinice za postintenzivno liječenje novorođenčadi, a od 2008. godine pročelnica Zavoda za neonatologiju i intenzivno liječenje Klinike za pedijatriju KBC Zagreb.

Projekti:

Od 2005. godine uključena u rad projekta „Razvitak, plastičnost i oporavak mozga nakon perinatalnog oštećenja“ koji vodi akademik Ivica Kostović.

Od 2007. godine suradnik na projektu „Razvitak kortikalnih putova u čovjeka“ koji vodi akademik Ivica Kostović.

Od 2007. godine suradnik na projektu „Fetalna kardiologija u zaštiti perinatalnog morbiditeta i mortaliteta“ koji vodi prof.dr.sc. Ivan Malčić.