

Protein IMP3 u solidnim lezijama gušterače

Tadić, Mario

Doctoral thesis / Disertacija

2011

Degree Grantor / Ustanova koja je dodijelila akademski / stručni stupanj: **University of Zagreb, School of Medicine / Sveučilište u Zagrebu, Medicinski fakultet**

Permanent link / Trajna poveznica: <https://um.nsk.hr/um:nbn:hr:105:392715>

Rights / Prava: [In copyright](#)/[Zaštićeno autorskim pravom.](#)

Download date / Datum preuzimanja: **2024-08-29**



Repository / Repozitorij:

[Dr Med - University of Zagreb School of Medicine
Digital Repository](#)





Središnja medicinska knjižnica

**Tadić, Mario (2011) *Protein IMP3 u solidnim lezijama gušterače.*
Doktorska disertacija, Sveučilište u Zagrebu.**

<http://medlib.mef.hr/1013>

University of Zagreb Medical School Repository

<http://medlib.mef.hr/>

SVEUČILIŠTE U ZAGREBU
MEDICINSKI FAKULTET

Mario Tadić

Protein IMP3 u solidnim lezijama gušterače

DISERTACIJA

Zagreb, 2011.

Disertacija je izrađena na Zavodu za gastroenterologiju, Zavodu za patologiju i Odjelu za kliničku citologiju i protočnu citometriju Kliničke bolnice Dubrava u Zagrebu.

Voditelj rada: prof. dr. sc. Milan Kujundžić

Zahvala

Najljepše zahvaljujem svom mentoru prof. dr. sc. Milanu Kujundžiću na strpljenju i vodstvu pri izradi rada.

Zahvaljujem svim kolegama koji su pomogli u nastanku ovog rada, a posebno kolegama i djelatnicima s Odjela za kliničku citologiju i protočnu citometriju KB Dubrava i Zavoda za patologiju KB Dubrava.

SADRŽAJ

POPIS OZNAKA I KRATICA

1. UVOD	1
1.1. Pregled dosadašnjih istraživanja i spoznaja	1
1.2. Dijagnostika karcinoma gušterače	3
1.2.1. Klinička slika.....	3
1.2.2. Laboratorijski nalazi	3
1.2.2.1. Tumorski marker CA 19-9	3
1.2.3. Slikovne metode analize	4
1.2.4. Endoskopski ultrazvuk (EUZ).....	5
1.2.4.1. Povijesni osvrt na EUZ	5
1.2.4.2. Tehnički osvrt na endoskopske aparate za EUZ	6
1.2.4.3. Radijalna sonda za EUZ	6
1.2.4.4. Linearna sonda za EUZ	8
1.2.4.5. Minijaturna ultrazvučna sonda	10
1.2.4.6. Ultrazvučni procesor za EUZ	11
1.2.4.7. Tehnika izvođenja EUZ-a	11
1.2.4.8. Medikacija i monitoring kod izvođenja EUZ-a	11
1.2.4.9. Endoskopskim ultrazvukom vođena tankoiglena aspiracijska biopsija (eng. fine needle aspiration - FNA)	12
1.2.4.10. Indikacije za EUZ – FNA	13

1.2.4.11. Kontraindikacije za EUZ – FNA	13
1.2.4.12. Komplikacije endoskopskog ultrazvuka i tankoiglene biopsije	13
1.2.4.13. Mogućnosti i ograničenja EUZ – FNA	14
1.2.4.14. Negativnosti EUZ – FNA	17
1.3. Proširenost tumora gušterače – TNM klasifikacija	18
1.3.1. Petogodišnje preživljenje i stadiji karcinoma gušterače	19
1.4. Karcinogeneza karcinoma gušterače	20
1.5. IMP3 (eng. insulin-like growth factor-II mRNA binding protein 3)	23
2. HIPOTEZA I CILJEVI RADA	24
2.1 Hipoteza	24
2.2. Ciljevi istraživanja	25
2.2.1. Primarni ciljevi ovog istraživanja	25
2.2.2. Sekundarni cilj ovog istraživanja	25
3. ISPITANICI I METODE ISTRAŽIVANJA	26
3.1. Ispitanici	26
3.2. Metode	28
3.2.1. Endoskopski ultrazvuk	28
3.2.2. Tankoiglena punkcija pod kontrolom endoskopskog ultrazvuka	29
3.2.3. Imunocitokemijske metode	33
3.2.4. Etička načela istraživanja	34
3.2.5. Statističke metode obrade	35
4. REZULTATI	36
4.1. Dob	36

4.2. Veličina lezije gušterače	38
4.3. Izraženost proteina IMP3	39
4.4. Izraženost proteina IMP3 i proširenost bolesti	47
4.5. Korelacije	51
4.5.1. Korelacija proširenosti karcinoma i izraženosti proteina IMP3	51
4.5.2. Korelacija dobi, izraženosti proteina IMP3 i veličine tumora u skupini bolesnika s lokaliziranim karcinomom gušterače (proširenost 1).....	51
4.5.3. Korelacija dobi, izraženosti proteina IMP3 i veličine u skupini bolesnika s lokalno proširenim karcinomom gušterače (proširenost 2).....	52
4.5.4. Korelacija dobi, izraženosti proteina IMP3 i veličine u skupini bolesnika s karcinom gušterače s udaljenim metastazama (proširenost 3).....	52
4.5.5. Korelacija dobi, izraženosti proteina IMP3 i veličine u skupini bolesnika s proširenom bolesti (proširenost 2+3) koja je nastala spajanjem skupine bolesnika s lokalno proširenim karcinomom gušterače (proširenost 2) i skupine bolesnika s karcinomom s udaljenim metastazama (proširenost 3).....	53
4.5.6. Korelacija dobi, izraženosti proteina IMP3 i veličine u skupini bolesnika s benignim lezijama gušterače	53
4.5.7. Valjanost testa IMP3 – tablice kontingencije	54
5. RASPRAVA	56
6. ZAKLJUČCI	62
7. SAŽETAK	63
8. SUMMARY	65
9. LITERATURA	67
10. ŽIVOTOPIS	74

POPIS OZNAKA I KRATICA

DNA	eng. deoxyribonucleic acid, deoksiribonukleinska kiselina
mRNA	eng. messenger ribonucleic acid, glasnička ribonukleinska kiselina
CT	kompjuterska tomografija
EUZ	endoskopski ultrazvuk
IPMN	intraduktalna papilarna mucinozna neoplazma
MEN	multipla endokrina neoplazija
HNPCC	eng. hereditary nonpolyposis colon cancer, nasljedni nepolipozni karcinom debelog crijeva
FAP	eng. familial adenomatous polyposis, sindrom obiteljske adenomatozne polipoze
FAMM	eng. familial atypical mole melanoma, sindrom obiteljske atipične mole i melanoma
BRCA	eng. breast cancer 1 gen
KRAS	eng. kirsten rat sarcoma gen
DPC	deleted in pancreatic cancer gen
EGFR	eng. epidermal growth factor receptor
HER	eng. human epidermal receptor
TGF- β	eng. transforming growth factor – β
FGF	eng. fibroblast growth factor
IMP3	eng. insulin-like growth factor-2 mRNA binding protein 3
IGF-2	eng. insuline-like growth factor-2
TNM	tumor, nodus, metastaza
AJCC	American joint committee on cancer
FNA	eng. fine needle aspiration, tankoiglena aspiracijska punkcija
MGG	May Gruenwald Giemsa

1. UVOD

1.1. Pregled dosadašnjih istraživanja i spoznaja

Karcinom gušterače predstavlja izrazito velik izazov kliničarima i znanstvenicima. Unatoč određenom napretku zadnjih godina, karcinom gušterače ima najveći mortalitet od svih karcinoma a prognoza za bolesnike je jako loša. Incidencija karcinoma gušterače je diljem svijeta u porastu.

Zbog posebnog anatomskeg smještaja gušterače organ je relativno nedostupan analizi, sama bolest je vrlo često asimptomatska, a kasni su simptomi nespecifični uslijed čega se bolest najčešće dijagnosticira u poodmakloj fazi što dodatno pogoršava prognozu oboljelih. U vrijeme postavljanja dijagnoze oko 26% bolesnika ima lokalno proširenu bolest, dok 52% ima udaljene metastaze. Samo oko 30% bolesnika preživi 3 godine od postavljanja dijagnoze, dok je petogodišnje preživljenje ispod 5% nakon postavljanja dijagnoze (1). Ukupni medijan preživljenja bolesnika s karcinomom gušterače nevezano za stadij bolesti je 4-6 mjeseci. Najčešće je uzrok smrti lokalno širenje bolesti ili udaljene metastaze, a istinsko dugotrajno izlječenje je izrazito rijetko. U bolesnika kod kojih je u trenutku postavljanja dijagnoze moguće uspješno učiniti kurativni operacijski zahvat, a njih je, nažalost, samo oko 20%, medijan preživljenja je 12-19 mjeseci, od kojih oko 15-20% preživi 5 godina od postavljanja dijagnoze (1).

Karcinom gušterače je četvrti uzrok smrti uzrokovane karcinomima iza karcinoma pluća, kolorektalnog karcinoma i karcinoma prostate kod muškaraca i peti kod žena iza karcinoma dojke, karcinoma kolorektuma, karcinoma pluća te karcinoma jajnika i maternice. Incidencija karcinoma gušterače je viša u muškaraca nego u žena s omjerom 2:1 ali je

primjećeno da je udio žena u porastu. U starijoj populaciji incidencija karcinoma gušterače je veća tako da u sedmom i osmom desetljeću prelazi 40/100.000.

Jednogodišnje preživljenje bolesnika s karcinomom gušterače je 24% dok je petogodišnje preživljenje manje od 4%. Karcinom gušterače je u 60% smješten u glavi gušterače, a u 40% u tijelu i repu. Karcinom smješten u glavi gušterače u 20% slučajeva je resektabilan i tada je petogodišnje preživljenje oko 20%. Manje od 5% karcinoma smještenih u tijelu i repu gušterače je resektabilno.

Najbolji prediktori dužeg preživljenja nakon kirurškog zahvata su promjer tumora manji od 3 cm, negativni resekcijski rubovi, bez zahvaćanja lokalnih limfnih čvorova i diploidna DNA u tumoru. Zbog navedenog potrebno je što ranije postavljanje dijagnoze karcinoma gušterače (1).

1.2. Dijagnostika karcinoma gušterače

1.2.1. Klinička slika

U ranoj fazi bolesti bolest je najčešće asimptomatična ili su simptomi nespecifični kao što su bol u trbuhu i gubitak tjelesne težine. S razvojem bolesti može se pojaviti opstruktivska žutica te znakovi uznapredovale bolesti kao što su palpabilni žučni mjehur (Courvoisierov znak), lokalizirana napetost trbušne stijenke, povećana jetra i tromboflebitis.

1.2.2. Laboratorijski nalazi

Laboratorijski nalazi u ranoj fazi bolesti najčešće su normalni ili potpuno nespecifični. S razvojem bolesti dolazi do opstrukcije žučnih vodova te se tada mogu detektirati povišeni markeri kolestaze, amilaze su obično normalne ili blago povišene.

1.2.2.1. Tumorski marker CA 19-9

Povišene vrijednosti najčešće upotrebljavanog tumorskog markera CA 19-9 rijetko se nalaze u lokaliziranoj bolesti što ovaj tumorski marker čini lošim za probir i ranu dijagnostiku tumora gušterače. Visoke vrijednosti su prisutne u uznapredovalim stadijima bolesti. S druge strane povišene vrijednosti ovog markera nalaze se i kod kroničnog pankreatitisa, ciroze jetre i kolangitisa.

1.2.3. Slikovne metode analize

Napredak tehnologija omogućio je razvitak sve boljih metoda slikovne analize gušterače (višeslojni kontrastni CT, magnetna rezonancija, endoskopski ultrazvuk) koje omogućuju detekciju sve manjih promjena na gušterači. Međutim, unatoč napretku slikovnih metoda analize, razlikovanje benignih i malignih tumora gušterače na temelju analize slike ostaje vrlo teško ili nemoguće, zbog čega je potrebna tkivna dijagnoza kako bi se razlikovalo ta dva tipa lezija i kako bi se dalje usmjerio dijagnostički i terapijski postupak za takve bolesnike.

1.2.4. Endoskopski ultrazvuk (EUZ)

Endoskopski ultrazvuk (EUZ) je metoda koja predstavlja kombinaciju dviju metoda, endoskopije i ultrazvuka. Endoskopski ultrazvuk se sastoji od ultrazvučnog aparata, stupa za videoendoskopiju i ehoendoskopa. Echoendoskop je najspecifičniji dio jer na svojem vrhu ima ultrazvučnu sondu. Pregled se izvodi tako da se pod vizualnom kontrolom endoskopa ultrazvučna sonda dovodi u neposrednu blizinu ciljane lezije u probavnoj cijevi ili u okolini nje.

1.2.4.1. Povijesni osvrt na EUZ

Prije otprilike 25 godina endoskopski ultrazvuk uveden je u kliničku praksu zbog bolje vizualizacije gušterače. Do tada je gušterača bila teško dostupna analizi zbog svog anatomskog smještaja koji ju je činio izrazito nedostupnom do tada postojećim slikovnim metodama (2). Razvoj EUZ-a je počeo 70-tih godina prošlog stoljeća, a prvi su se radovi pojavili u literaturi u 80-tim godinama prošlog stoljeća (2,3,4). U početku su ciljani organi bili jednjak i rektum zbog blizine prirodnih otvora, ali se kasnije proširila upotreba i na distalnije organe. Iako endoskopska kontrola nije neophodna za rektum i jednjak, analiza udaljenijih organa bila bi nemoguća bez endoskopske kontrole. I danas se papila Vateri i gušterača smatraju najtežima za analizu, zbog vrlo kompleksne anatomije i činjenice da slikovni presjeci značajno variraju tijekom pregleda. Međutim, zbog vrlo male udaljenosti od ciljnog organa mogu su se koristiti visoke ultrazvučne frekvencije koje mogu davati vrlo visoku rezoluciju, čak do desetinke milimetra, koje ovu slikovnu metodu čine vrlo preciznom (2,3,4).

U to vrijeme pretraga koja je bila relativno dostupna, transabdominalni UZV nije bio u mogućnosti vizualizirati cijeli organ zbog prisutnosti zraka u crijevima, a tadašnji CT uređaji su bili jasno inferiorni endoskopskom ultrazvuku u detekciji pankreatičnih tumora (2,3,4).

Tijekom vremena tehnologija endoskopskog ultrazvuka je evoluirala, uz inicijalnu radijalnu mehaničku sondu pojavila se i konveksna elektronična sonda koja je dodatno proširivala dijagnostičke mogućnosti ove metode s mogućnosti Doppler analize, power Doppler analize, a kasnije su došle kontrastom pojačana endosonografija i endosonografska elastografija (5,6,7,8). Endoskopski ultrazvuk (EUZ) je metoda kojom se iz velike blizine može otkriti i analizirati promjena na gušterači, a također omogućuje uzimanje materijala iz sumnjivih lezija gušterače tankom iglom u realnom vremenu pod kontrolom ultrazvuka (9,10,11,12,13).

1.2.4.2. Tehnički osvrt na endoskopske aparate za EUZ

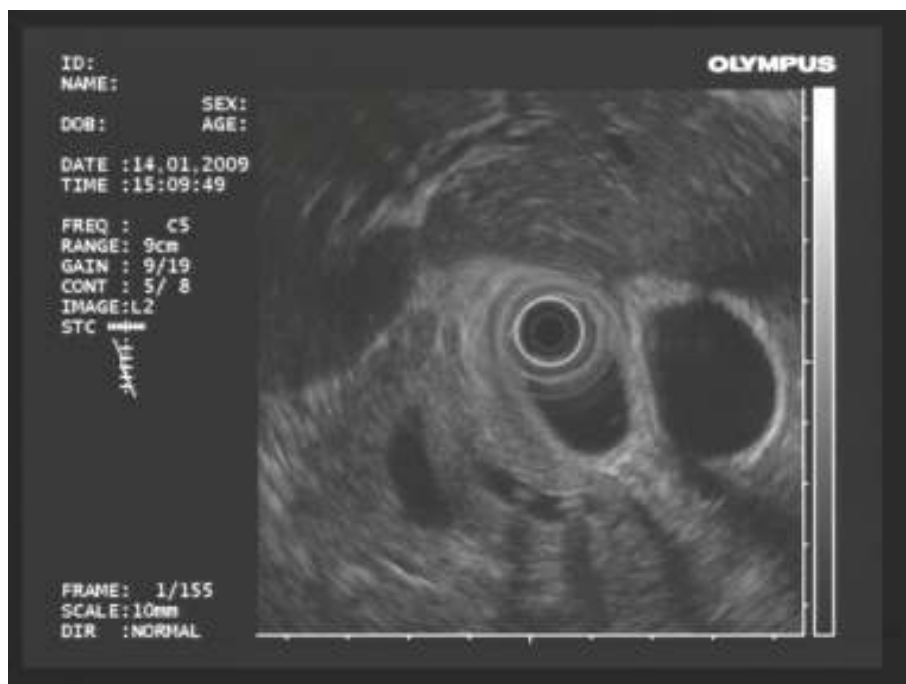Trenutno na tržištu postoji nekoliko tipova endoskopskih aparata za EUZ. Kod svih se na završetku endoskopa nalazi ultrazvučna sonda koja ovisno o tipu aparata može biti tzv. radijalna ili linearna (konveksna).

1.2.4.3. Radijalna sonda za EUZ

Radijalna sonda na završetku endoskopu daje prikaz struktura okomito na liniju endoskopa u opsegu od 360° što omogućuje lakši prikaz okolnih struktura. Danas postoje dva tipa radijalne sonde, mehanička i novija elektronska radijalna koja omogućuje i Dopplersku analizu struktura.



Slika 1. Radijalna sonda (Olympus GF UM-160)



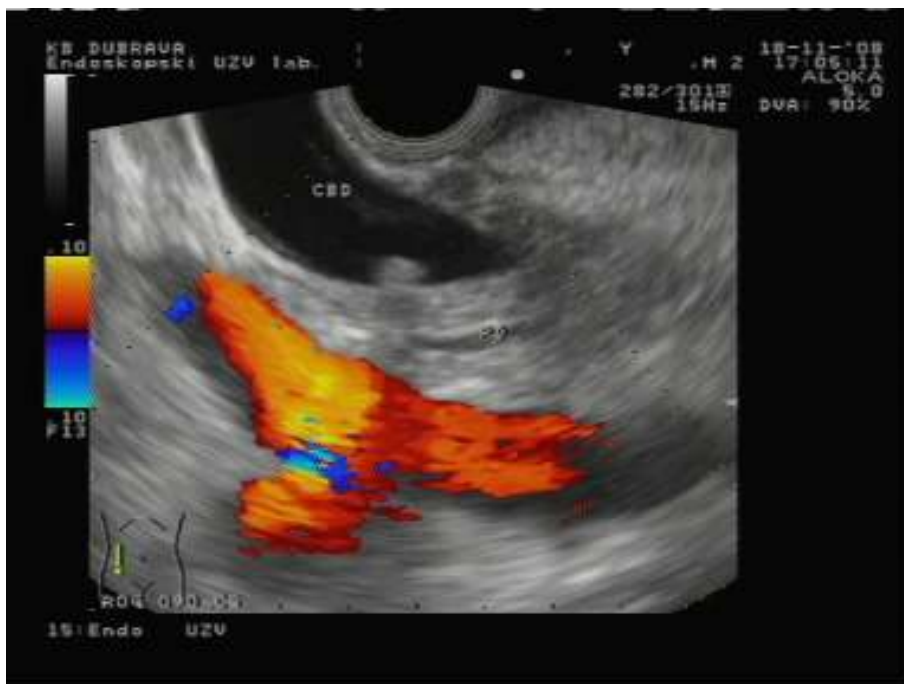
Slika 2. Endosonografska slika dobivena radijalnom sondom (Olympus GF UM-160 sa procesorom Olympus EU-M30)

1.2.4.4. Linearna sonda za EUZ

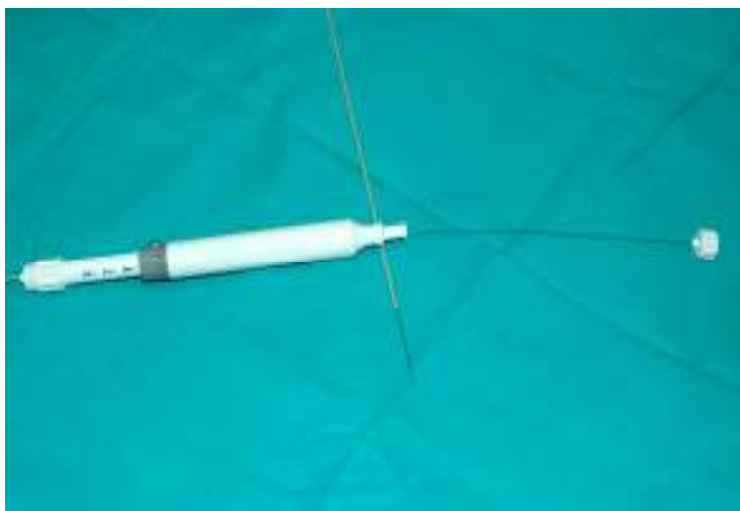
Kod linearne, konveksne, sonde prikaz struktura je uzdužan sa linijom endoskopa, a opseg prikazanih struktura varira od 90° do 120° ovisno o tipu aparata. Linearna sonda primarno je razvijena za izvođenje ciljanih biopsija tankom iglom. Pozicija ultrazvučne slike kod linearne sonde omogućava ciljanu punkciju pod ultrazvučnom kontrolom, dok obojeni Doppler omogućava analizu vaskularnih struktura, a time i lakše pozicioniranje aparata za ciljanu punkciju ali i identifikaciju abnormalnog protoka ili vaskularnu invaziju tumora. Iгла za ciljanu biopsiju može biti 22 gaugea ili 19 gaugea, a uvodi se u radni kanal instrumenta i tako dovodi u polje pokriveno ultrazvučnim snopom gdje se može precizno ciljati tražena lezija.



Slika 3. Linearna sonda (Olympus GF UCT140-AL5).



Slika 4. Endosonografska slika dobivena linearnom sondom na ultrazvučnom aparatu Aloka α -5 (Olympus GF UCT140-AL5).



Slika 5. Iгла za tankoiglenу aspiracijsku biopsiju (Olympus EZ Shot)

1.2.4.5. Minijaturna ultrazvučna sonda

Također postoji i minijaturna ultrazvučna sonda koja se provlači kroz radni kanal endoskopa, a posebno je dizajnirana za analizu onih struktura do kojih klasičan endoskop ne može doprijeti. To su u prvom redu strikture, ali se također koristi i za intraduktalnu analizu žučnih vodova ili gušterače (IDUS, eng. Intraductal ultrasound). U tom se slučaju sonda uvodi transpapilarno (14).



a)



b)

Slika 6. Minijaturna ultrazvučna sonda izvučena kroz radni kanal endoskopa sa ispuhanim (a) i napuhanim balonom (b).

1.2.4.6. Ultrazvučni procesor za EUZ

Osim endoskopske ultrazvučne sonde za EUZ je potreban i ultrazvučni procesor koji može biti posebno napravljen za EUZ ili se radi o ultrazvučnom aparatu koji je kompatibilan sa endoskopskom ultrazvučnom sondom.

1.2.4.7. Tehnika izvođenja EUZ-a

Tehnika izvođenja EUZ-a nije bitno različita od tehnike izvođenja ERCP-a. Ovdje treba posebno naglasiti da je potrebna posebna pažnja kod uvođenja aparata jer su aparati nešto većeg promjera od klasičnog endoskopa, ali i od duodenoskopa te da zbog pozicije ultrazvučne sonde na samom vrhu imaju rigidan vrh. Dimenzije variraju zavisno o proizvođaču i tipu endoskopa (linearni ili radijalni), a promjer može iznositi do 13.2 mm promjer, a rigidni dio vrha 4.2 cm (Olympus, GF-UM20). Aparat se uvodi djelomično „na slijepo“ te poseban problem predstavljaju bolesnici sa otežanim gutanjem, Zenkerovim divertiklom i stenozama jednjaka. Pregled najčešće počinje u distalnom dvanaesniku. Ovisno o tehnici, kontakt sa tkivom se može postići uštrcavanjem oko 200 ml vode kroz radni kanal ili pomoću vodom punjenog balona oko ultrazvučne sonde. Ukoliko je potrebno učiniti biopsiju tankom iglom u dvanaesniku moramo biti posebno oprezni u manevrima sa instrumentom kada je igla namještena u endoskopu, a svakako izbjegavati kretnje aparatom naprijed koje vrlo lako mogu dovesti do perforacije. Za pregled u želucu potrebno je kroz radni kanal uštrcati 200-400 ml vode.

1.2.4.8. Medikacija i monitoring kod izvođenja EUZ-a

Jednako kao i kod ERCP-a zahvat se izvodi u analgosedaciji, a koriste se iste kombinacije sedativa i analgetika (midazolam ili diazepam + fentanyl ili meperidin). Zahvat se također može izvesti i u općoj anesteziji ukoliko za to postoji indikacija. Buscopan ili glukagon se mogu dati intravenski za smanjenje peristaltike. Tijekom pregleda monitorira se

krvni tlak, puls, EKG i oksigenacija. Poseban oprez predstavlja mogućnost aspiracije regurgitirane uštrcane vode.

1.2.4.9. Endoskopskim ultrazvukom vođena tankoiglena aspiracijska biopsija (eng. fine needle aspiration - FNA)

Endoskopskim ultrazvukom vođena tankoiglena biopsija (EUZ-FNA) je metoda kojom je omogućeno uzimanje materijala iz sumnjivih lezija tankom iglom pod kontrolom endoskopskog ultrazvuka u realnom vremenu. Na taj način moguće je učinkovito i sigurno dobiti materijal za citološku dijagnozu kod suspektnih lezija gušterače. Citološka punkcija pod kontrolom EUZ-a ima osjetljivost 80 do 98% u dijagnosticiranju maligniteta (5,15,16,17,18), međutim osjetljivost pada na oko 54% ukoliko se uz suspektnu leziju nalazi i kronični pankreatitis (16). Najveća prednost EUZ-FNA je što se na minimalno invazivan način može dobiti tkivo za analizu. Time EUZ-FNA omogućuje dobivanje tkivne dijagnoze, ali također i uzimanje uzorka za biokemijsku ili mikrobiološku analizu, te uzimanje uzorka za dodatne analize kao što su protočna citometrija za imunofenotipizaciju ili molekularne analize (PCR, FISH).

1.2.4.10. Indikacije za EUZ – FNA

Indikacije za tankoiglenu biopsiju pod kontrolom EUZ-a su uzimanje uzoraka iz sumnjivih lezija iz stijenke probavne cijevi i lezija koje ju okružuju (15,20,21).

1.2.4.11. Kontraindikacije za EUZ - FNA

Kontraindikacije za tankoiglenu biopsiju pod kontrolom endoskopskog ultrazvuka se dijele na apsolutne i relativne.

Apsolutne su koagulopatija gdje je INR veći od 1.5, trombocitopenija s brojem trombocita manjim od 50.000, te prisutnost struktura na putu igle do lezije koje onemogućuju izvođenje punkcije.

Novootkriveni i nedovoljno dijagnosticirani karcinom, promijenjena anatomija koja onemogućuje pristup na leziju i blaga koagulopatija ili trombocitopenija su relativne kontraindikacije.

1.2.4.12. Komplikacije endoskopskog ultrazvuka i tankoiglene biopsije

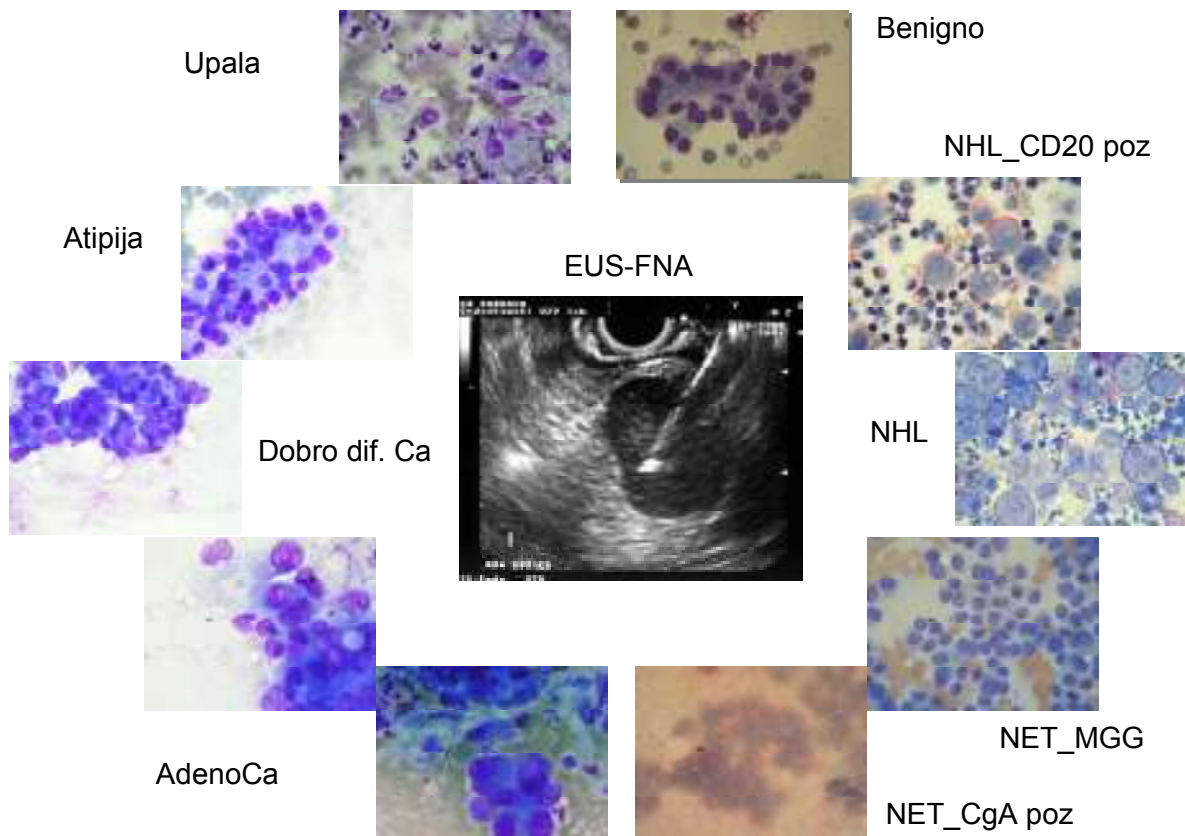
Endoskopski ultrazvuk je vrijedna metoda za analizu lezija i uzimanje materijala iz promatrane lezije, no kao i svaka metoda ima svoje komplikacije. Međutim komplikacije su rijetke, javljaju se u 0.3% do 2.2%, i blagog su intenziteta.

Najčešće se radi o: hiperamilazemiji, pankreatitisu, bolovima, retroperitonealnom krvarenju, krvarenju u cistu i infekciji.

Komplikacije su uglavnom vezane uz FNA procedure i najčešće se pojavljuju ukoliko se endoskopska retrogradna kolangiopankreatografija radi neposredno iza EUZ-a (22,23).

1.2.4.13. Mogućnosti i ograničenja EUZ – FNA

Ukoliko se uzme uzorak tkiva iz sumnjive lezije EUZ-FNA može omogućiti dobivanje tkivne citološke dijagnoze i time usmjeriti daljnji tretman s bolesnikom. Osim uzimanja uzoraka za citomorfološku analizu, EUZ-FNA-om može se dobiti materijal za imunocitokemijske analize. Protočnom citometrijom može se odrediti imunofenotip limfatičnih stanica u uzorku, te se mogu raditi i molekularne analize kao što su FISH i PCR. Prikazano na slici 7.



Slika 7. Slikoviti prikaz mogućih citoloških nalaza iz hipoehogene lezije gušterače

Glavna ograničenja ove metode su atipične i suspektne stanice. Naime, ovakve stanice ostavljaju pitanja o čemu se zapravo radi i što dalje s takvim bolesnikom. U načelu takav nalaz nije nikakav napredak u odnosu na ono što smo imali ranije, odnosno na slikovnim metodama uočenu promjenu sumnjivu na malignitet. Znači bolesnik je podvrgnut novom zahvatu, od kojega nismo imali nikakvu korist.

Nadalje, vrlo je bitno znati da takav nalaz najčešće nastaje iz lošeg uzorka, odnosno iz uzorka u kojem je bilo malo dijagnostičkih stanica, naravno nitko ne može postaviti dijagnozu bez stanica, tako da takav nalaz zapravo i ne čudi.

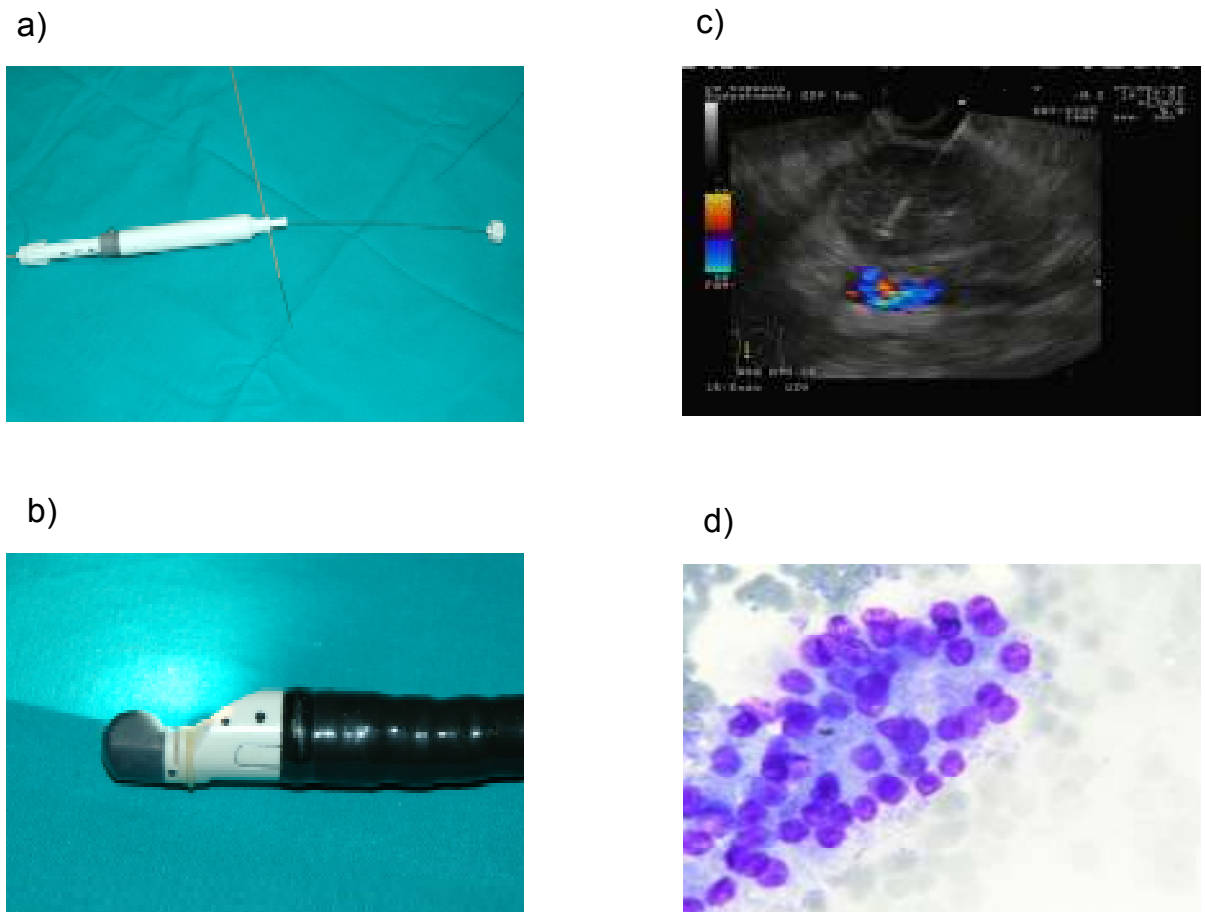
Najčešći razlozi dobivanja lošeg uzorka su: uzimanje materijala s krivog mjesta, nekroza tkiva u analiziranoj leziji, jaka fibroza u leziji, obilje krvi u materijalu te kontaminacija uzorka sa stanicama stijenke probavne cijevi.

Prisutnost citologa povećava iskoristivost ove pretrage. Citolog koji je prisutan tijekom izvođenja ove pretrage treba biti informiran o kliničkom stanju bolesnika, laboratorijskim nalazima te nalazima slikovnih metoda. Citolog može u endoskopskoj dvorani brzim bojanjem pregledati uzorak i procijeniti adekvatnost materijala i ponekad dati preliminarnu dijagnozu (24,25).

Kada se to sve uzme u obzir, možemo reći da osjetljivost ove metoda ovisi o: veličini lezije, tipu lezije (da li je cistična ili solidna), broju prolaza iglom kroz leziju, prisutnosti citologa za vrijeme izvođenja pretrage, te iskustvu endoskopičara i citologa. Na slici 7. prikazano je što je sve potrebno za kvalitetnu citološku dijagnozu.

Bitno je naglasiti da citološka tkivna dijagnoza rješava problem diferencijalne dijagnoze s pozitivnom prediktivnom vrijednošću blizu 100%. Osjetljivost ove metode je između 80-90%, a ponavljanje procedure kod neodređenih i negativnih nalaza povećava

osjetljivost (26,27). Iгла za uzimanje biopsije po endoskopskim ultrazvukom (eng. true cut needle) omogućuje dobivanje veće količine materijala za analizu, praktično mali histološki cilindar, ali nema prednosti pred klasičnom FNA iglom od 22 gaugea, dok su komplikacije češće (28).



Slika 8. Prikazuje što je sve potrebno za kvalitetnu citološku dijagnozu: a) igla za EUZ – FNA, b) linearni ehoendoskop, c) igla pozicionirana u željenoj leziji u vidnom polju ultrazvučne slike, d) obilan materijal na citološkom razmazu (obojeno MGG).

1.2.4.14. Negativnosti EUZ – FNA

Tankoiglena aspiracijska biopsija vođena endoskopskim ultrazvukom je vrijedna i korisna dijagnostička metoda, međutim ima neke negativnosti. Prvenstveno se mora naglasiti da negativan citološki nalaz ne može isključiti malignitet u leziji (21,29,30). Kako je i ranije naglašeno citologija ima visoku pozitivnu prediktivnu vrijednost, dok negativne rezultate treba uzeti s rezervom te se u tim slučajevima preporuča ponavljanje procedure (26,27,30).

Također se u negativnosti ubrajaju neodređeni, suspektni i atipični nalazi kojih ovisno o studijama ima od 7.8% do 10.9% (23,30,31). Takvi nalazi ne riješavaju problem diferencijalne dijagnoze i produbljuju dubiozu traženja konačne dijagnoze i ispravnog tretmana bolesnika. U takvim bi slučajevima procedura trebala biti ponovljena (26,27,30).

Kako se radi o evaluaciji promjena za koje postoji sumnja da su maligne uvijek postoji rizik rasapa tumorskih stanica. Međutim, tankoiglena aspiracijska biopsija pod kontrolom endoskopskog ultrazvuka pokazala se kao sigurna metoda za uzimanje materijala iz takvih lezija. Do sada je u literaturi opisan samo jedan slučaj rasapa tumorskih stanica i to Paquin i suradnici 2005. godine (32).

Najčešći maligni tumor gušterače je adenokarcinom duktalnih stanica koji čini oko 90% svih karcinoma gušterače. Duktalni adenokarcinom je ujedno maligna neoplazma gušterače s najlošijom prognozom. Mnogo bolju prognozu od adenokarcinoma imaju neuroendokrine i cistične novotvorine gušterače, mucinozni cistadenokarcinom i intraduktalne papilarne mucinozne neoplazme (IPMN). Zbog mogućeg utjecaja na postupak s bolesnikom postaje važno njihovo preoperativno razlikovanje.

Važno je napomenuti da kvalitetan i dovoljno obilan uzorak tkiva koji omogućava morfološku analizu, ali i dodatne metode analize pomažu citologu u postavljanju točne citološke dijagnoze, dok je loš uzorak tkiva najčešći uzrok nemogućnosti postavljanja točne dijagnoze.

1.3. Proširenost tumora gušterače – TNM klasifikacija

Primarni tumor (T)

- TX: Primarni tumor se ne može procijeniti
- T0: Ne nalazi se primarni tumor
- Tis: Karcinom in situ
- T1: Tumor ograničen na gušteraču do 2 cm
- T2: Tumor ograničen na gušteraču veći 2 cm
- T3: Tumor se širi u neki od slijedećih organa: duodenum, žučni vodovi, ili peripankreatično tkivo
- T4: Tumor se širi u neki od slijedećih organa: želudac, jetra, kolon ili velike krvne žile

Zahvaćenost limfnih čvorova (N)

- NX: Regionalni limfni čvorovi se ne mogu procijeniti
- N0: Regionalni limfni čvorovi nisu zahvaćeni
- N1: Regionalni limfni čvorovi su zahvaćeni

Udaljene metastaze (M)

- MX: Prisutnost udaljenih metastaza se ne može procijeniti
- M0: Bez udaljenih metastaza
- M1: Udaljene metastaze

1.3.1. Petogodišnje preživljenje i stadiji karcinoma gušterače

- Stadij 1A (T1, N0, M0) → 20-30%.
- Stadij 1B (T2, N0, M0) → 20-30%.
- Stadij 2A (T3, N0, M0) → 10-25%.
- Stadij 2B (T1, T2, T3, N1, M0) → 10-15%.
- Stadij 3 (T4, svi N, M0) → 0-5%.

Stadij 4 (svi T, svi N, M1) → 0%.

1.4. Karcinogeneza karcinoma gušterače

Točna etiopatogeneza karcinoma gušterače nije poznata, ali se pojava karcinoma gušterače najčešće povezuje sa pušenjem, konzumacijom alkohola, debljinom centralnog tipa, šećernom bolesti i kroničnim pankreatitisom (osobito hereditarnim). Oko 5-10% karcinoma gušterače imaju neku genetsku predispoziciju (34). Uz ranije spomenuti hereditarni pankreatitis, to su multipla endokrina neoplazija (MEN), nasljedni nepolipozni karcinom debelog crijeva (HNPCC), sindrom obiteljske adenomatozne polipoze (FAP), Gardnerov sindrom, sindrom obiteljske atipične mole i melanoma (FAMM), sindrom von Hippel-Lindau (VHL) te mutacije BRCA1 i BRCA2 gena kao stanja uz koja se povezuje češća pojavnost karcinoma gušterače (34). Sindromi i genske mutacije koje se s njima povezuju te rizik pojave karcinoma gušterače prikazani su u tablici 1. (preuzeto iz Ghaneh i sur. (1)).

Tablica 1. Sindromi nasljednih malignih bolesti povezanih sa karcinomom gušterače

Syndrome	Gene mutation	Pancreatic cancer lifetime risk
Familial pancreatic cancer ¹⁰¹	BRCA2 in up to 20%	Variable dependent on pedigree—up to 50%
Family X ¹⁰²	Palladin	Family X affected subjects carry the P239S variant
FAMMM—pancreatic cancer variant ¹⁰³	TP16	17% (p16 Leiden mutation)
Familial breast and ovarian cancer syndromes ¹¹⁰	BRCA1 and BRCA2	Pedigree dependent
Fanconi anaemia ¹¹¹	FANCA, B, C, D1 (BRCA2), D2, E, F, G	? ~5% (patients <50 years may carry genes)
Peutz–Jeghers syndrome ¹¹²	STK11/LKB1	36%
Hereditary pancreatitis ⁸³	PRSS1 in up to 80%	35%
von Hippel–Lindau disease ¹¹³	VHL	? ~5% (neuroendocrine tumours are frequent)
Ataxia telangiectasia ¹¹⁴	ATM	? ~ unusual (breast cancer is most common)
Li–Fraumeni syndrome ¹¹⁵	TP53	~5%
Cystic fibrosis ¹¹⁶	CFTR	? ~5% (increased risk of digestive track cancers)
FAP ^{117 118}	APC	?
HNPCC ¹¹⁹	MLH1, MSH2, MSH6, PMS1, PMS2	? ~5%

FAMMM, familial atypical multiple mole melanoma; FAP, familial adenomatous polyposis; HNPCC, hereditary non-polyposis colon cancer.

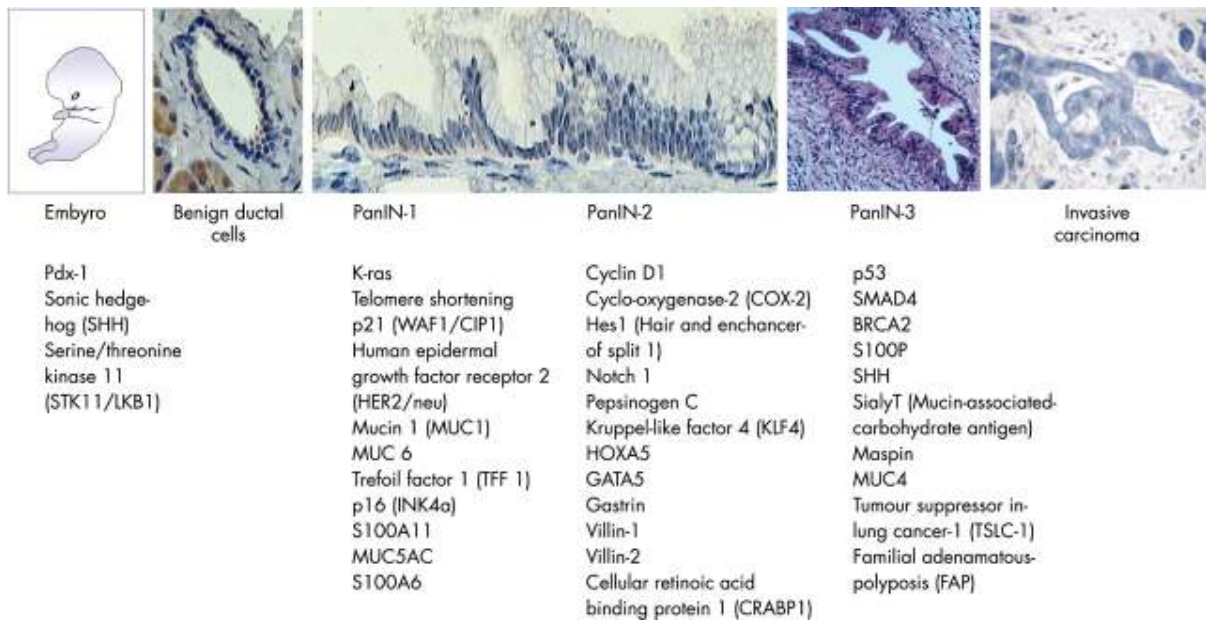
Do sada je poznato da u 80-95% karcinoma gušterače postoji mutacija KRAS2 gena, a 85-98% imaju mutacije, delecije ili hipermetilacije CDKN2 gena. Nadalje, u oko 50% su prisutne mutacije p53 te oko 55% ima homozigotnu deleciju ili mutaciju SMAD4 (35,36,37).

Također je poznato da neke od ovih mutacija postoje i u stanjima koja se smatraju visokorizičnim za karcinom gušterače kao npr. kronični pankreatitis, kod kojega se u oko 30% slučajeva može naći mutacija p16 te u oko 10% K-ras mutacije (35,36,37).

Prema dosadašnjim spoznajama u literaturi, inicijalna alteracija je povezana s mutacijom gena KRAS2 i skraćanjem telomere, nakon čega se događa inaktivacija p16/CDKN2A.

Završni događaj je inaktivacija TP53 i SMAD4/DPC4. Ove mutacije koreliraju s pojačanim razvojem displazije i posljedično s razvojem duktalnog karcinoma egzokrinog dijela gušterače (slika 1., preuzeto iz Ghaneh i sur.).

Uz to su intenzivno proučavani čimbenici rasta, posebice EGFR (epidermal growth factor receptor) obitelj s njezina četiri homologna transmembranska proteina (HER1-HER4), TGF β (transforming growth factor – β) i FGF (fibroblast growth factor) te njihovi receptori.



Slika 9. Prikaz razvoja duktalnog karcinoma egzokrinog dijela gušterače

Usprkos svemu navedenom, specifična mutacija povezana samo s duktalnim adenokarcinomom gušterače, a niti s ostalim malignim tumorima gušterače do danas nije pronađena, odnosno specifični marker duktalnog adenokarcinoma gušterače do sada nije pronađen.

1.5. IMP3 (eng. insulin-like growth factor-II mRNA binding protein 3)

IMP3 (eng. insulin-like growth factor-II mRNA binding protein 3) je onkofetalni RNA-vežući protein koji se veže i regulira transkripciju IGF-II (eng. insuline-like growth factor-II) te je uključen u posttranskripcijsku regulaciju stanične proliferacije tijekom embriogeneze. IMP3 gen je lociran na 7p kromosomu. Protein IMP3 nije izražen u benignom zrelom tkivu dok je prisutan u duktalnom adenokarcinomu gušterače te još nekim karcinomima. Njegova izraženost u nekim malignim tumorima potencijalno ga čini dobrim dijagnostičkim sredstvom, dok u budućnosti možda postane i potencijalna meta za ciljanu terapiju karcinoma (38).

Prema nekim istraživanjima izraženost IMP3 u nekim karcinomima povezana je s lošijom prognozom bolesnika, kao što su karcinom bubrega (39,40), karcinom ovarija (41) te karcinom kolona (42). Čak se u nekim istraživanjima objavljenim u literaturi njegova ponovna izraženost dovodi u vezu sa etiopatogenezom nekih malignih epitelnih tumora (43).

Učestalost izraženosti na preoperativno dobivenim citološkim razmazima, pouzdanost razlikovanja benignih od malignih stanica, eventualna razlika u izraženosti ovisno o prisutnosti metastaza te možebitno dijagnostičko i prognostičko značenje izraženosti ovog proteina u solidnim tumorima gušterače nije još istraženo.

2. HIPOTEZA I CILJEVI RADA

2.1. Hipoteza

Hipoteza ovog istraživanja je da IMP3 neće biti izražen u benignim lezijama, a da će izraženost biti jača kod metastatskih karcinoma gušterače nego kod karcinoma ograničenog samo na gušteraču u materijalu dobivenom tankoiglenom aspiracijom pod kontrolom EUZ-a.

2.2. Ciljevi istraživanja

2.2.1. Primarni ciljevi ovog istraživanja su:

- (1) utvrditi izraženost IMP3 u bolesnika sa solidnim lezijama gušterače na citološkim razmazima napravljenim u svrhu rutinske preoperativne dijagnostike dobivenim citološkom punkcijom pod kontrolom endoskopskog ultrazvuka;

- (2) usporediti izraženost IMP3 kod bolesnika s tumorima ograničenim na gušteraču s izraženosti kod bolesnika s metastatskom bolešću;

2.2.2. Sekundarni cilj ovog istraživanja:

- (1) ispitati iskoristivost izraženosti IMP3 u preoperacijskoj dijagnostici karcinoma gušterače.

3. ISPITANICI I METODE ISTRAŽIVANJA

3.1. Ispitanici

Istraživanje je provedeno retrospektivnom analizom prospektivno formirane baze citoloških materijala dobivenih tankoiglenom aspiracijskom punkcijom pod kontrolom endoskopskog ultrazvuka u bolesnika kod kojih je uobičajenom dijagnostičkom obradom utvrđena solidna promjena na gušterači sumnjiva na karcinom te su u svrhu rutinske daljnje dijagnostike podvrgnuti endoskopskom ultrazvuku s uzimanjem materijala tankoiglenom aspiracijskom punkcijom na Zavodu za gastroenterologiju Kliničke bolnice Dubrava u periodu od 15. kolovoza 2008. godine do 20. prosinca 2010. godine.

U istraživanje je uključeno 75 bolesnika sa suspektnom solidnom lezijom gušterače kod kojih je postojala potrebna medicinska dokumentacija te je bilo neobojenih arhiviranih stakala za dodatna bojenja potrebna za ovo istraživanje.

Bolesnici su razvrstani u tri skupine: bolesnici sa metastatskom bolesti, bolesnici s karcinomom lokaliziranim na gušteraču i bolesnici s benignim lezijama gušterače na temelju učinjene dijagnostičke obrade.

Dijagnoza je postavljena rutinskom citološkom analizom razmaza punktata gušterače dobivenih tankoiglenom punkcijom solidnih lezija gušterače pod kontrolom endoskopskog ultrazvuka bojanih metodom po May-Grunwald Giemsi.

Kao definitivna potvrda dijagnoze malignog, odnosno benignog nalaza uzeta je potvrda histološkim nalazom nakon kirurškog zahvata ili kliničko praćenje bolesnika. U istraživanje nisu uključeni bolesnici kod kojih nije postojala dostatna medicinska dokumentacija.

U skupinu bolesnika s karcinomom lokaliziranim na gušteraču uključeni su svi bolesnici s karcinomom gušterače stupnja proširenosti T1-T3, N0, M0 po TNM klasifikaciji, odnosno stadij IA, IB i IIA po AJCC klasifikaciji, koji su zadovoljavali kriterije za kurativnu resekciju.

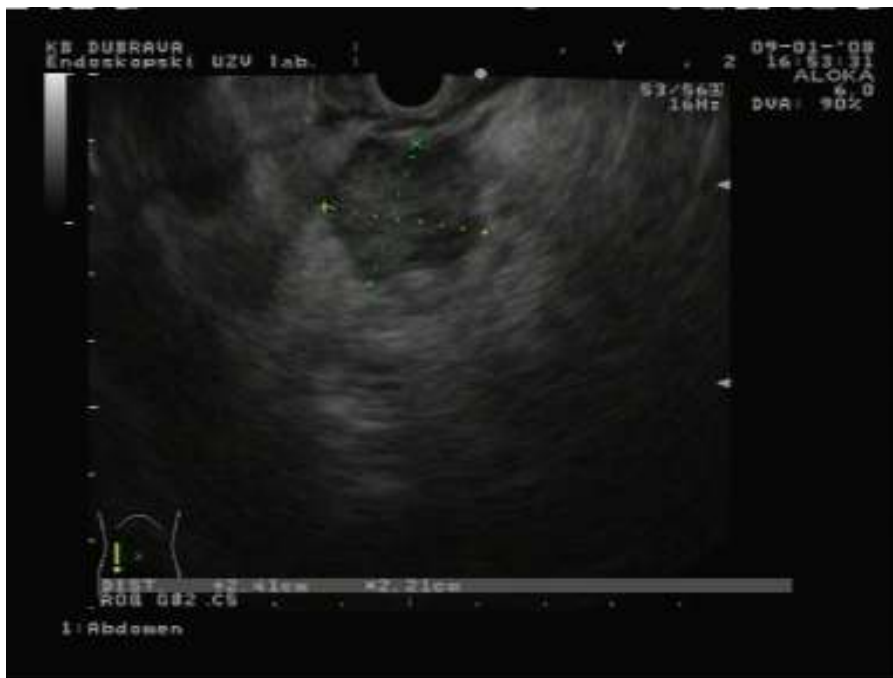U skupinu s metastatskim karcinomom gušterače uključili smo bolesnike s M1 bez obzira na T i N status. Međutim, u ovu smo skupinu pribrojili i bolesnike s lokalno uznapređovalom bolesti koje se nije mogla kurativno resekirati, T1-T4, N1, M0 koji u trenutku postavljanja dijagnoze nisu imali udaljene metastaze, ali kod njih nije bilo moguće učiniti resekciju tumora do u zdravo.

U skupinu bolesnika s benignim lezijama gušterače uvrstili smo bolesnike kod kojih smo u više navrata citološki dobili benignan nalaz, te je praćenjem od najmanje 6 mjeseci potvrđena benigna priroda bolesti odnosno kronični pankreatitis.

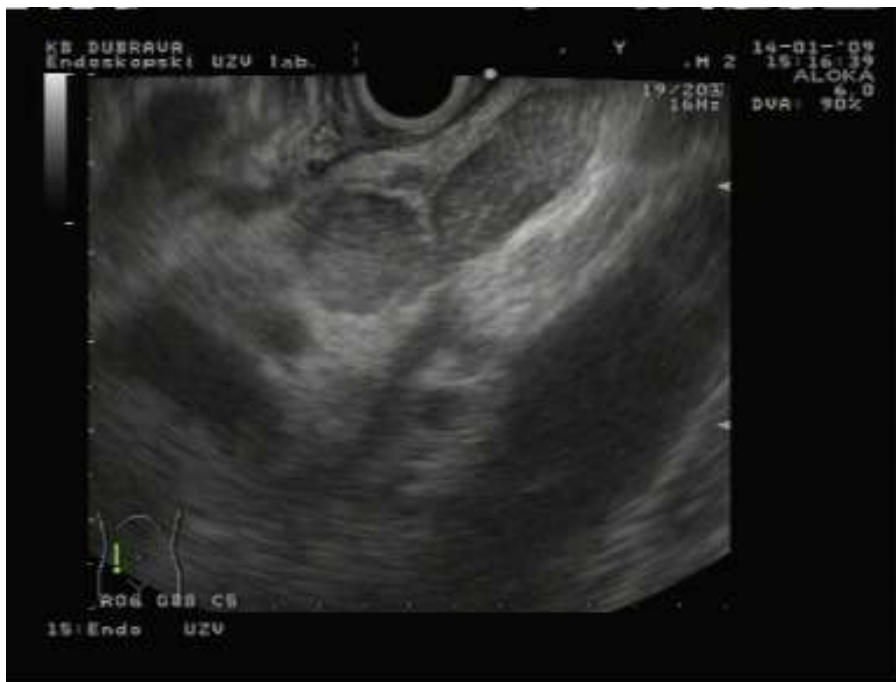3.2. Metode

3.2.1. Endoskopski ultrazvuk

Bolesnici kojima je tijekom uobičajene dijagnostičke obrade postavljena sumnja na promjenu na gušterači nakon informiranog pristanka podvrgnuti su EUZ-u sa tankoiglenom aspiracijskom punkcijom (eng. fine needle aspiration – FNA). EUZ je učinjen na lijevom boku uz sedaciju sa midazolamom i meperidinom, standardnim radijalnim ehoendoskopom (Olympus GF-UM160, kompatibilnim sa EU-M30 procesorom marke Olympus), nakon čega je EUZ-FNA učinjena sa linearnim ehoendoskopom (Olympus GF UCT140-AL5). U nekih bolesnika je inicijalni pregled učinjen linearnom sondom (Olympus GF UCT140-AL5) bez prethodnog pregleda radijalnom sondom te je učinjena FNA. (slike 10. i 11.).



Slika 10. – EUS linearna sonda: hipoehogena solidna lezija u glavi gušterače.

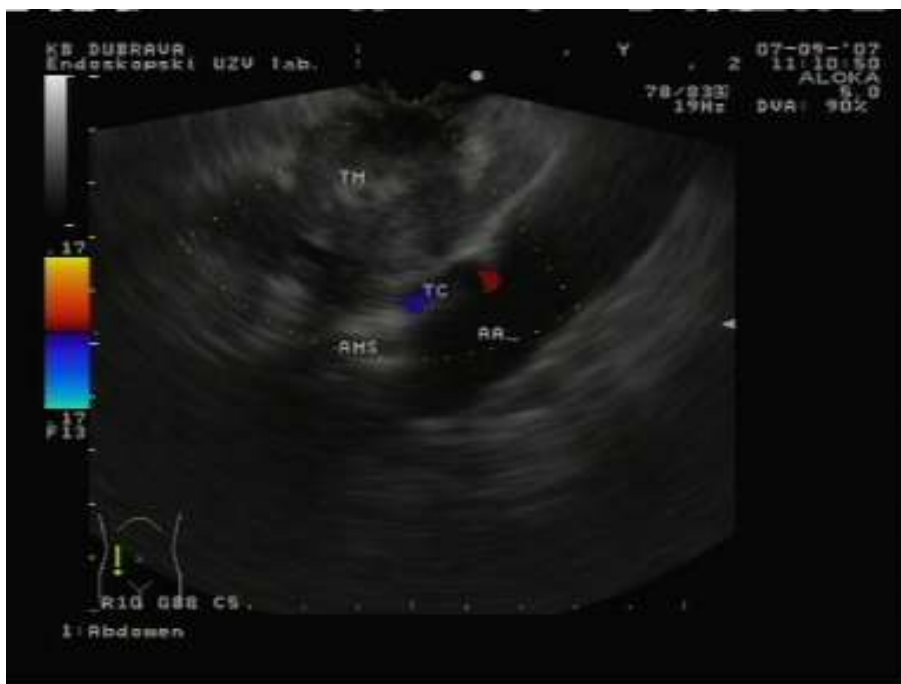

Slika 11. – EUZ linearna sonda: dva suspektna limfna čvora koji se nalaze uz trup gušterače

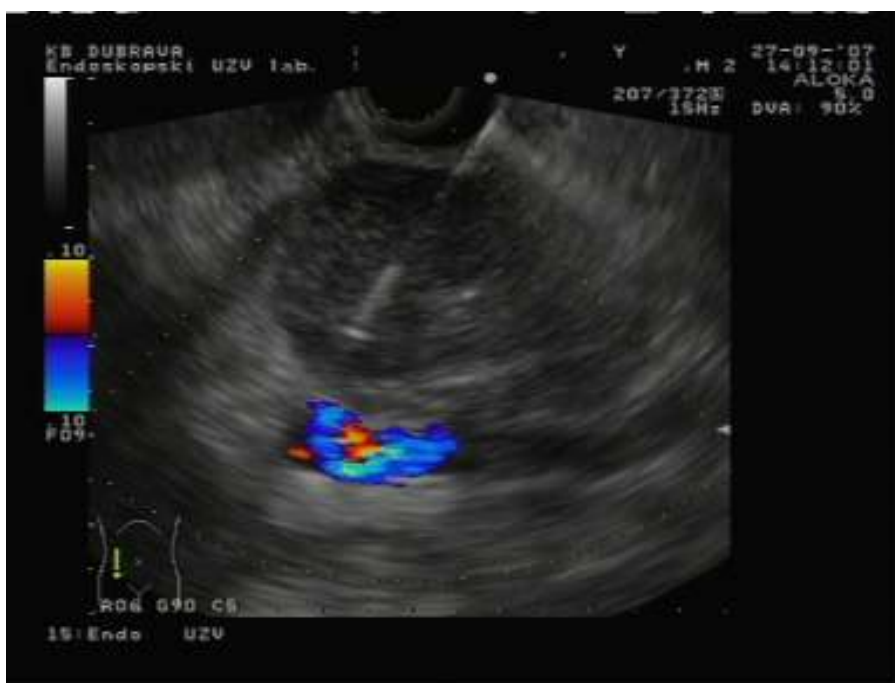3.2.2. Tankoiglena punkcija pod kontrolom endoskopskog ultrazvuka

Sve EUZ-FNA učinjene su korištenjem igle od 22-gaugea (Olympus EZ-Shot). Nakon što je EUZ-om detektirana ciljna lezija, a da bi se izbjeglo krvne žile u putu igle do lezije korišten je obojeni Doppler. Igla je pod kontrolom ultrazvuka dovedena u ciljanu leziju te se aspiracijom i pomacima igle naprijed - nazad unutar lezije dobio materijal.

EUZ-FNA procedure su izvođene u prisutnosti citologa koji je bio informiran o kliničkim, laboratorijskim te slikovnim nalazima bolesnika.



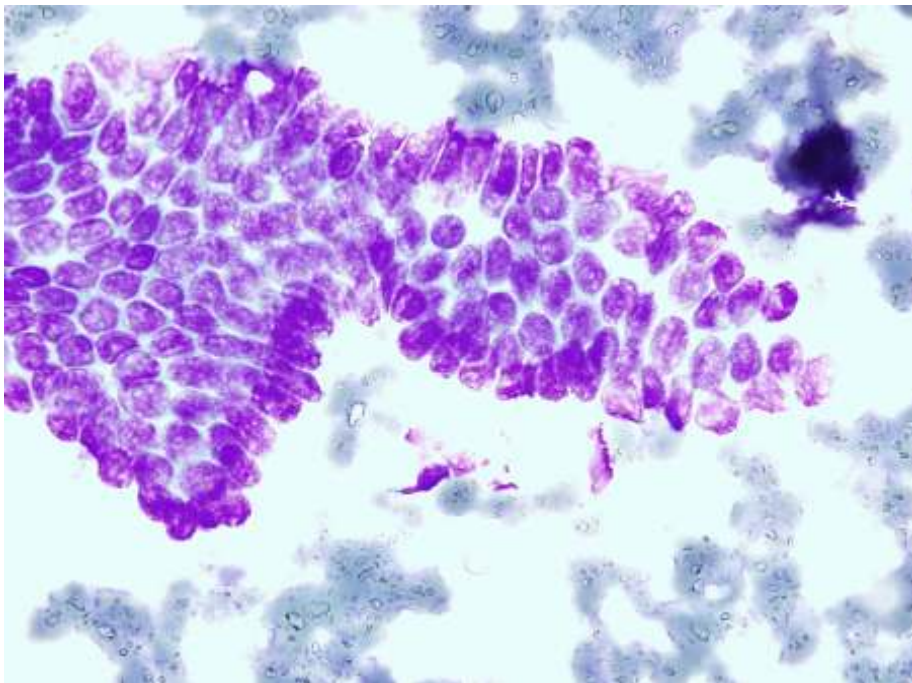
Slika 12. EUZ linearna sonda – tumorski proces koji zahvaća trunkus celijakus



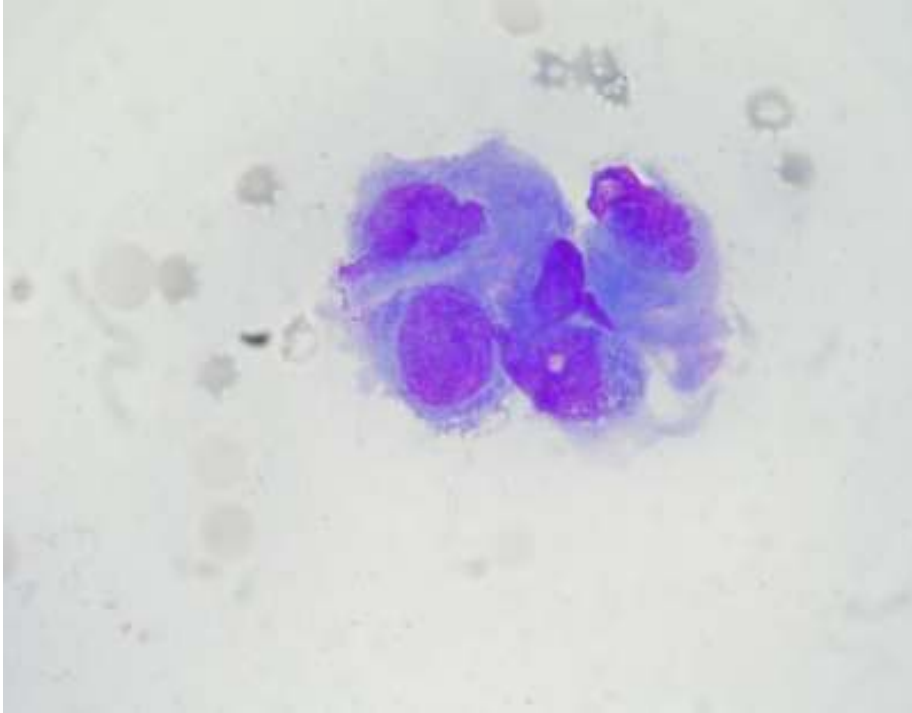
Slika 13. EUZ linearna sonda – tankoiglena punkcija promjene u području glave gušterače

Retrospektivnom analizom prospektivno formirane baze citoloških materijala proučila se lokalizacija i izraženost onkofetalnog IMP3 proteina u bolesnika sa solidnim promjenama gušterače.

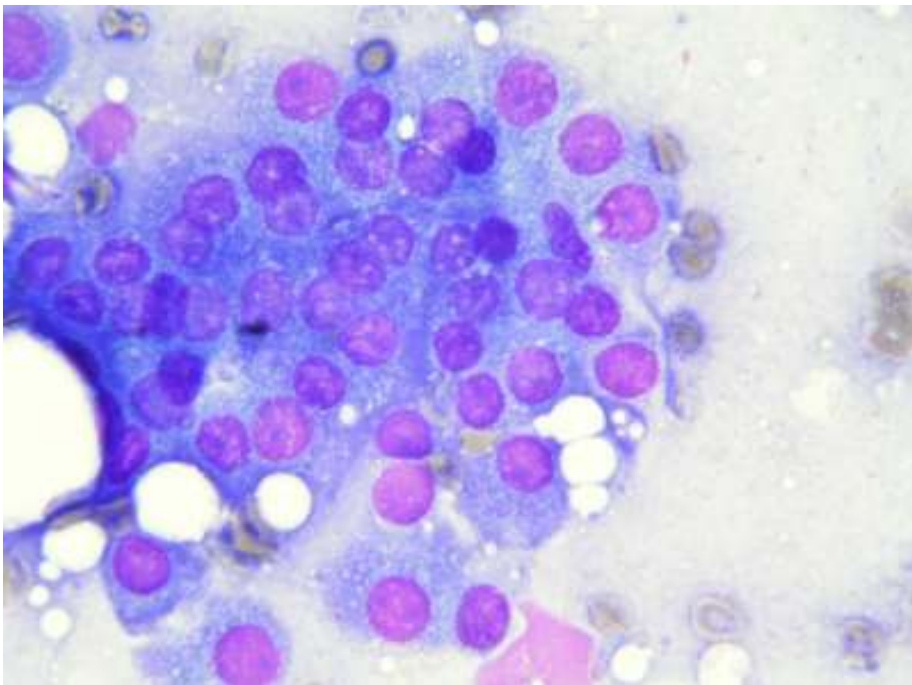
Određivanje izraženosti IMP3 radilo se na citološkim razmazima dobivenih tankoiglenom aspiracijskom punkcijom pod kontrolom endoskopskog ultrazvuka uzetim u svrhu postavljanja dijagnoze u bolesnika sa promjenama na gušterači. (slike 14.-16.).



Slika 14. Citološki razmaz punktata gušterače-benigni duktalni epitel (MGG, 1000x)



Slika 15. Citološki razmaz punktata duktalnog adenokarcinoma gušterače – maligne stanice (MGG, 1000x)



Slika 16. Citološki razmaz punktata gušterače-benigne acinarne stanice (MGG, 1000x)

3.2.3. Imunocitokemijske metode

Kao primarno protutijelo za detekciju ciljnog epitopa koristilo se mišje monoklonalno protutijelo na humani IMP3 (insulin-like growth factor-II mRNA binding protein 3) (IMP3, klon 69.1, M3626, Dako, Denmark A/S). Imunocitokemijsko određivanje proteinske izraženosti radilo se imunoenzimatskim bojenjem na svježim i prethodno nefiksiranim arhiviranim citološkim razmazima punktata lezija gušterače dobivenim punkcijom vođenom EUS-om. Razmazi su fiksirani u acetonu 3-5 minuta te su nakon toga isprani u TBS puferu. Demaskiranje epitopa napravljeno je predigestijom u Epitope Retrieval Solution (K5207) u trajanju od 30 minuta na temperaturi 90-95 °C, nakon čega je uslijedila inkubacija primarnim protutijelom na sobnoj temperaturi 60 minuta. Za vizualizaciju antigen-antitijelo reakcije koristio se DAKO EnVision™ Detection System (HRP Rabbit Mouse, K5007, DakoCytomation, Denmark A/S) koji se temelji na reakciji s peroksidazom, a prilagođen je automatskom sustavu bojanja (Dako Autostainer). Reakcije su izvedene uz pozitivne i negativne kontrole po preporuci proizvođača.

Razina izraženosti proteina procjenila se semikvantitavno vizualizacijom u svjetlosnom mikroskopu procjenom proširenosti reakcije. Pozitivnom reakcijom ocijenjen je svaki citoplazmatski pozitivitet. Analizirana je izraženost proteina u tumorskim stanicama kao i benignom tkivu gušterače. Proširenost reakcije ocijenjena je s 0 (0%), 1 (1-10%), 2 (11-30%), 3 (31-100%), ovisno o postotku pozitivnih stanica, te su uzorci svrstani u 4 skupine: 0=negativno, 1=slaba, 2=srednja te 3=jaka izraženost. Materijal je obrađen na Odjelu za patologiju KB Dubrava, a potom su ga analizirali citolog i pristupnik zajedno.

3.2.4. Etička načela istraživanja

Istraživanje je u cijelosti bilo izvedeno u skladu s etičkim principima Helsinške deklaracije prihvaćene od 18. Svjetske medicinske skupštine, Helsinki, Finska u lipnju 1964., te reviziji 49. svjetske zdravstvene skupštine u Edinbourghu listopad 2000., te također u skladu s dokumentima: Narodne novine. Pravilnik o dobroj kliničkoj praksi. 30. listopada 1998, Zagreb, Hrvatska. i Kolman J, Meng P, Scott G, eds. Good Clinical Practice. Standard Operating Procedures for Clinical Researchers. John Wiley / Sons Ltd., 1998.

Obzirom da su analizirani biološki materijali uzeti u svrhu postavljanja dijagnoze, niti jedan bolesnik nije bio podvrgnut dodatnim niti po njega neugodnim pretragama u sklopu ovog istraživanja.

Istraživanjem se nije utjecalo na dijagnostički i terapijski postupak uobičajen i prihvaćen u postupanju s ovim bolesnicima.

Identitet ispitanika ostao je anoniman.

3.2.5. Statističke metode obrade

Ispitivanje je provedeno na bolesnicima koji su podijeljeni u tri ranije navedene skupine.

Rezultati su prikazani parametrima deskriptivne statistike: kvalitativne varijable apsolutnim i relativnim frekvencijama, a kvantitativne varijable aritmetičkom sredinom, standardnom devijacijom, medijanom te najmanjim i najvećim opaženim vrijednostima.

Izraženost IMP3 u bolesnika sa solidnim lezijama gušterače na citološkim razmazima napravljenim u svrhu rutinske preoperativne dijagnostike dobivenim citološkom punkcijom pod kontrolom endoskopskog ultrazvuka utvrđena je distribucijom frekvencija.

Izraženost IMP3 kod bolesnika s tumorima ograničenim na gušteraču s izraženosti kod bolesnika s metastatskom bolešću s obzirom na dob i veličinu lezije, a prema proširenosti i reakciji uspoređena je Kruskal Wallis testom.

Povezanost proširenosti tumora, reakcije, dobi i veličine lezije gušterače testirana je Spearmanovom korelacijom.

Izraženost proteina IMP3 izražena kao negativna i pozitivna s obzirom na proširenost testirana je χ^2 -testom .

Rezultati su tumačeni uz najvišu prihvatljivu razinu značajnosti $P=0,05$.

4. REZULTATI

U ovo istraživanje uključeno je ukupno 75 uzastopnih bolesnika sa suspektnom lezijom gušterače koji su u navedenom periodu zadovoljili navedene kriterije. Uključeno je 46 (61 %) muškaraca i 29 (39 %) žena. Od ukupnog broja bolesnika 12 ih je bilo sa benignim lezijama gušterače, 17 ih je bilo sa karcinomom gušterače ograničenim na gušteraču dok ih je 46 bilo s metastatskom bolesti. U skupini sa metastatskom bolesti bilo je 17 bolesnika sa lokalno uznapredovalim karcinomom gušterače, dok su kod ostalih iz te skupine bile prisutne udaljene metastaze.

4.1. Dob

Raspon dobi u bolesnika sa solidnim lezijama gušterače bio je od 37 godina do 86 godina. Ispitali smo da li postoji statistički značajna razlika u dobi bolesnika sa solidnim lezijama gušterače na način da smo razliku prvo izračunali za 4 ranije navedene skupine, a potom spojili skupine bolesnika s lokalno uznapredovalim karcinomom gušterače i karcinomom s udaljenim metastazama. Utjecaj dobi je prikazan na tablici 2.

Tablica 2. Dob (godine)

Proširenost	N	Mean	±	SD	Median	Minimum	Maximum
0	12	56,67	±	9,96	55	45	76
1	17	68,12	±	11,52	71	45	85
2	17	61,12	±	10,15	63	40	73
3	29	63,72	±	10,79	65	37	86
2+3	46	62,76	±	10,52	65	37	86

- 0- benigne lezije gušterače
- 1- karcinom lokaliziran na gušteraču
- 2- lokalno proširen karcinom
- 3- karcinom s udaljenim metastazama

Proširenost: 0: 1: 2: 3

Kruskal Wallis $X^2 = 4,91$

$P=0,085$

Proširenost: 0: 1: (2+3)

Kruskal Wallis $X^2 = 8,06$

$P=0,018$

Ako uspoređujemo skupine prema proširenost sa razdvojenom skupine bolesnika s lokalno uznapredovalom bolesti i metastatskom bolesti tada se te skupine ne razlikuju statistički značajno po dobi (Kruskal Wallis $X^2=4,91$; $P=0,085$).

Ukoliko spojimo skupine bolesnika s lokalno uznapredovalom bolesti i metastatskom bolesti (proširenom bolesti), razlike u dobi, s obzirom na proširenost bolesti su statistički značajne (Kruskal Wallis $X^2 = 8,06$; $P=0,018$).

Ispitanici iz skupine bolesnika sa benignim lezijama gušterače (proširenost = 0) su najmlađi, slijede oni iz skupine sa proširenom bolesti (proširenost 2+3), a najstariji su bolesnici iz skupine bolesnika s karcinomom ograničenim na gušteraču (proširenost 1).

4.2. Veličina lezije gušterače

Usporedili smo veličinu primarne lezije gušterače s proširenosti bolesti. Rezultati su prikazani na tablici 3.

Tablica 3. Veličina lezije gušterače (mm) s obzirom na proširenost bolesti

Proširenost	N	Mean	±	SD	Median	Minimum	Maximum
0	12	17,5	±	6,19	17	11	32
1	17	27,82	±	9,46	26	16	50
2	17	38,53	±	10,65	40	16	58
3	29	42,93	±	12,4	42	21	70
2+3	46	41,3	±	11,85	40	16	70

- 0- benigne lezije gušterače
- 1- karcinom lokaliziran na gušteraču
- 2- lokalno proširen karcinom
- 3- karcinom s udaljenim metastazama

Kruskal Wallis $X^2 = 29,10$

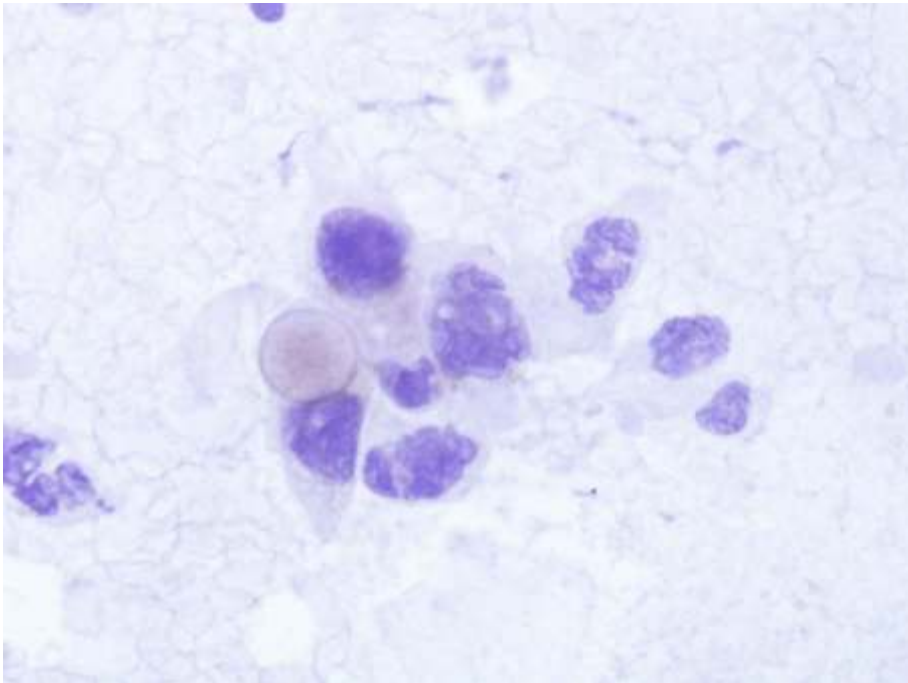
$P < 0,001$

Razlike su statistički značajne po veličini lezije gušterače (Kruskal Wallis $X^2=29,10$; $P < 0,001$) na način da benigne lezije (proširenost = 0) imaju prosječnu veličinu 17,50 mm, tumori lokalizirani na gušteraču (proširenost =1) imaju prosječnu veličinu 27,82 mm, lokalno uznapredovali karcinom (proširenost 2) ima prosječnu veličinu 39,53 mm, a metastatski karcinom (proširenost 3) ima prosječnu veličinu 42,93 mm, odnosno sa proširenošću se povećava i veličina.

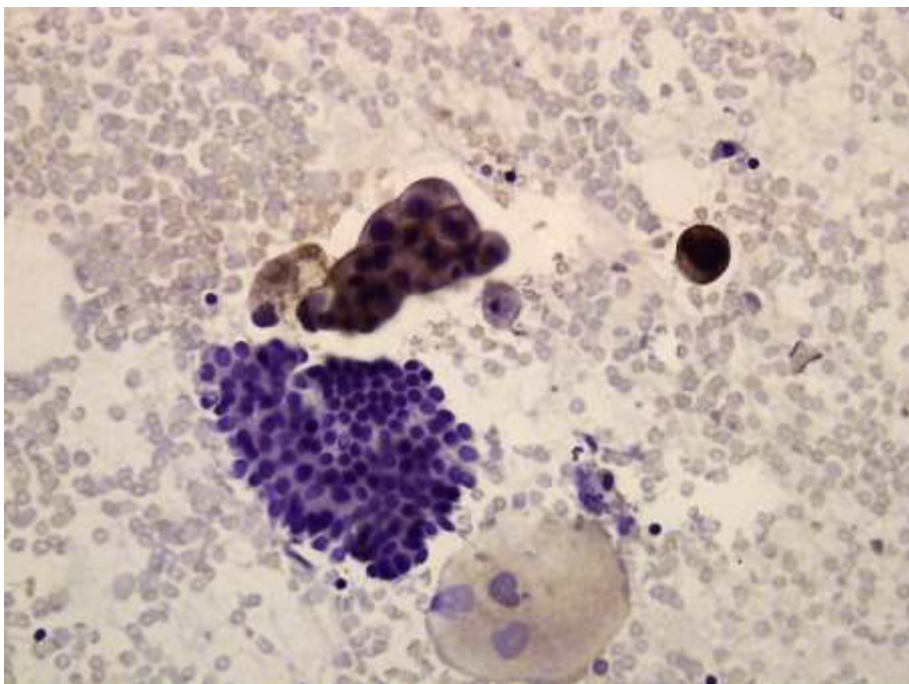
Ukoliko se spoje skupine 2 i 3, skupine 0, 1 i (2+3) se razlikuju statistički značajno prema veličini (tumora); što je proširenost viša to je i veličina lezije gušterače veća (Kruskal Wallis $X^2 = 34,41$; $P < 0,001$).

4.3. Izraženost proteina IMP3

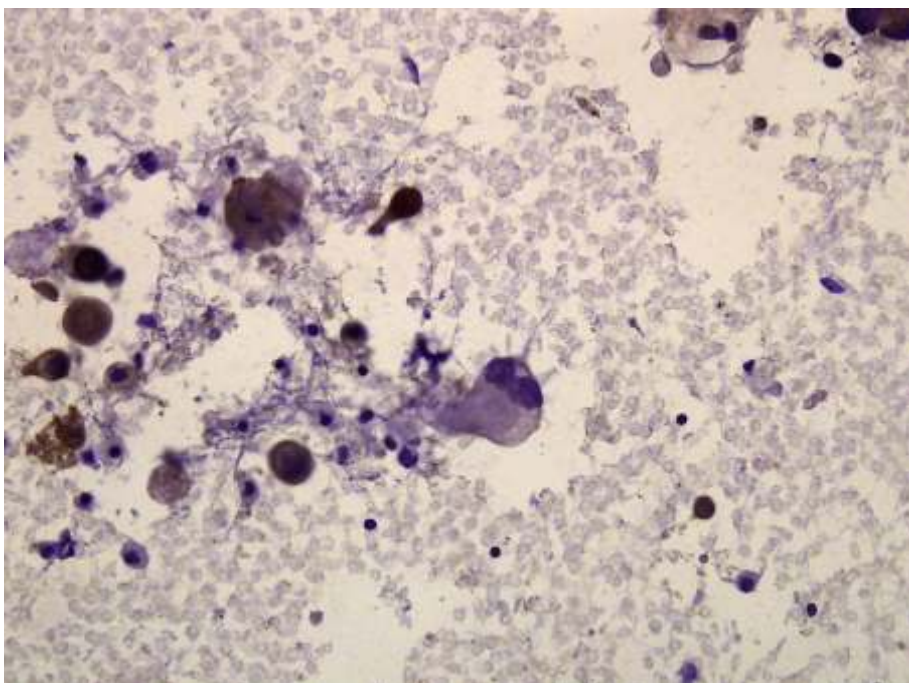
Razina izraženosti proteina IMP3 procijenjena ovisno o postotku pozitivnih stanica u odnosu na proširenost bolesti (tablica 4.) te semikvantitativno gdje je razina izraženosti ocijenjena s 0 (0%), 1 (1-10%), 2 (11-30%), 3 (31-100%), ovisno o postotku pozitivnih stanica i podijeljena u tri skupine: 0=negativno, 1=slaba, 2=srednja te 3=jaka izraženost (Slike 17-21). Statistički izračuni prikazani su u tablicama 5.-7.



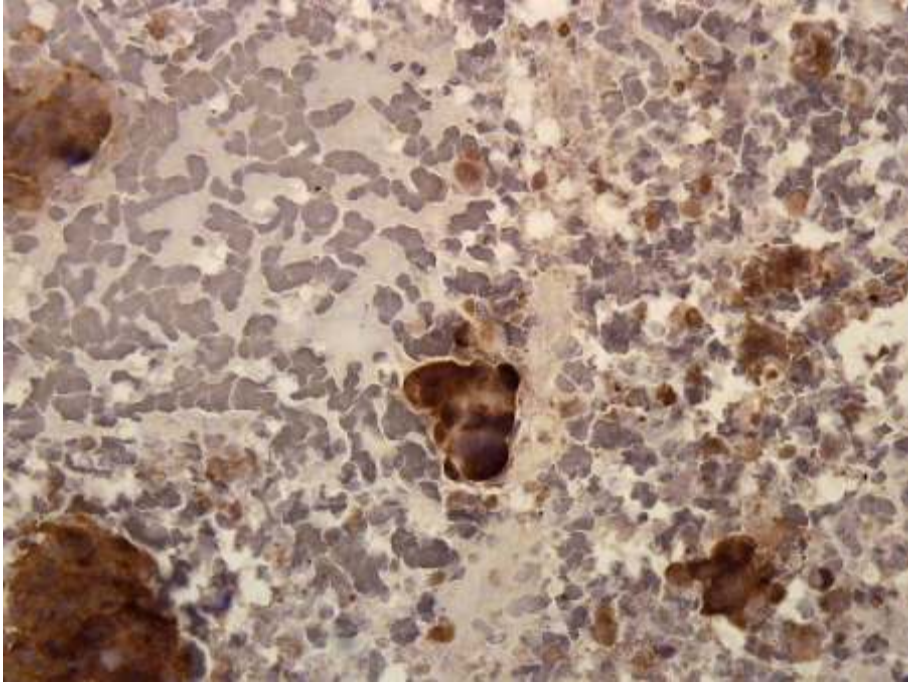
Slika 17. Izražaj IMP3 u citološkom razmazu punktata karcinoma gušterače-maligne stanice negativne (IMP3, EnVisionTM/HRP, 1000x)



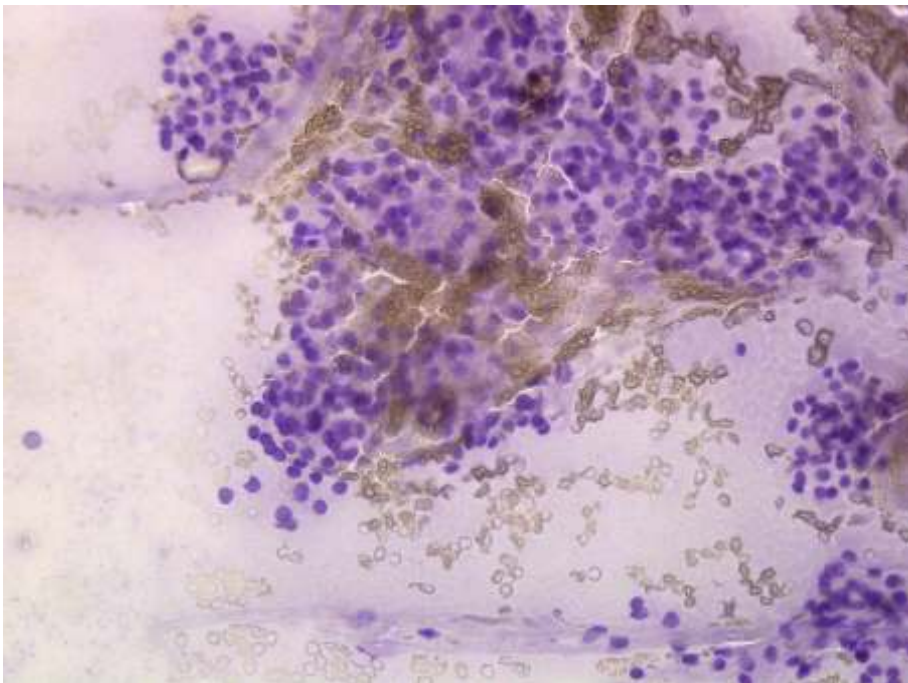
Slika 18. Izražaj IMP3 u citološkom razmazu punktata karcinoma gušterače-maligne stanice pozitivne, benigne stanice duktalnog epitela negativne (IMP3, EnVision™/HRP, 400x)



Slika 19. Izražaj IMP3 u citološkom razmazu punktata karcinoma gušterače-dio malignih stanica pozitivan, (IMP3, EnVision™/HRP, 400x)



Slika 20. Izražaj IMP3 u citološkom razmazu punktata karcinoma gušterače-sve maligne stanice pozitivne, (IMP3, EnVision™/HRP, 400x)



Slika 21. Izražaj IMP3 u citološkom razmazu punktata gušterače-benigne acinarne stanice, sve negativne (IMP3, EnVision™/HRP, 400x)

Tablica 4. Izraženost proteina IMP3 procijenjena ovisno o postotku pozitivnih stanica

Proširenost	N	Mean	±	SD	Median	Minimum	Maximum
0	12	0	±	0	0	0	0
1	17	27,88	±	25,13	15	5	80
2	17	39,53	±	27,5	40	0	95
3	29	41,59	±	34,65	34	0	95
2+3	46	40,83	±	31,88	37	0	95

- 0- benigne lezije gušterače
- 1- karcinom lokaliziran na gušteraču
- 2- lokalno proširen karcinom
- 3- karcinom s udaljenim metastazama

Budući da kod benignih lezija gušterače (proširenost = 0) nema izraženosti proteina IMP3 testiramo samo razlike u reakciji između skupina 1, 2 i 3, odnosno kod bolesnika s karcinomom gušterače. U tom slučaju razlika u reakciji nije statistički značajna (Kruskal Wallis $X^2 = 1,55$; $P=0,461$).

Ukoliko spojimo skupine bolesnika sa proširenom bolesti (skupina 2 i skupina 3), također testiramo samo razlike u izraženosti između skupine 1 i skupine (2+3), odnosno kod bolesnika s lokaliziranim karcinomom gušterače i proširenom karcinomskom bolesti, s obzirom da kod benignih lezija gušterače (proširenost = 0) nema izraženosti proteina IMP3. Niti u tom slučaju razlika u reakciji nije statistički značajna (Mann Whitney U test = 311, $P=0,215$).

Razina izraženosti proteina IMP3 prikazana je semikvantitativno gdje je proširenost reakcije ocijenjena s 0 (0%), 1 (1-10%), 2 (11-30%), 3 (31-100%), ovisno o postotku pozitivnih stanica i podijeljena u tri skupine: 0=negativno, 1=slaba, 2=srednja te 3=jaka izraženost prikazana za proširenost bolesti bez spajanja skupina sa proširenom bolesti prikazana je u tablicama 5a i 5b.

Tablica 5 a. Izraženost proteina IMP3 semikvantitativna procjena (apsolutne frekvencije)

		Izraženost proteina IMP3**				
		0	1	2	3	ukupno
Proširenost*	0	12	0	0	0	12
	1	0	7	4	6	17
	2	2	1	4	10	17
	3	5	5	4	15	29
	ukupno	19	13	12	31	75

*Proširenost:

- 0- benigne lezije gušterače
- 1- karcinom lokaliziran na gušteraču
- 2- lokalno proširen karcinom
- 3- karcinom s udaljenim metastazama

**Izraženost proteina IMP3:

- 0- negativno
- 1- slaba izraženost
- 2- umjerena izraženost
- 3- jaka izraženost

Tablica 5 b. Izraženost proteina IMP3 semikvantitativna procjena (relativne frekvencije)

		Izraženost proteina IMP3**				
		0	1	2	3	ukupno
Proširenost*	0	16,00	0,00	0,00	0,00	16,00
	1	0,00	9,33	5,33	8,00	22,67
	2	2,67	1,33	5,33	13,33	22,67
	3	6,67	6,67	5,33	20,00	38,67
	ukupno	25,33	17,33	16,00	41,33	100,00

*Proširenost:

- 0- benigne lezije gušterače
- 1- karcinom lokaliziran na gušteraču
- 2- lokalno proširen karcinom
- 3- karcinom s udaljenim metastazama

**Izraženost proteina IMP3:

- 0- negativno
- 1- slaba izraženost
- 2- umjerena izraženost
- 3- jaka izraženost

Ukoliko izraženost proteina IMP3 prikažemo semikvantitativno, razlika između izraženosti proteina IMP3 i proširenosti je statistički značajna, odnosno ne postoji povezanost između izraženosti IMP3 i proširenosti bolesti.

Petnaest bolesnika (20%) s jakom izraženosti ima metastatsku bolest (proširenost 3), a 12 (16%) bolesnika s negativnom reakcijom ima benignu bolest (proširenost 0) što predstavlja najjaču povezanost ova dva parametra.

Izraženost proteina IMP3 prikazana semikvantitativno gdje je proširenost reakcije ocijenjena s 0 (0%), 1 (1-10%) , 2 (11-30%), 3 (31-100%), ovisno o postotku pozitivnih stanica i podijeljena u tri skupine: 0=negativno, 1=slaba, 2=srednja te 3=jaka izraženost prikazana za proširenost bolesti sa spajanjem skupina sa proširenom bolesti prikazana je u tablicama 6. i 7.

Tablica 6. Izraženost proteina IMP3 semikvantitativna procjena (apsolutni brojevi)

Proširenost	Izraženost proteina IMP3				
	0	1	2	3	ukupno
0	12	0	0	0	12
1	0	7	4	6	17
2+3	7	6	8	25	46
ukupno	19	13	12	31	75

0- benigne lezije gušterače
 1- karcinom lokaliziran na gušteraču
 2- lokalno proširen karcinom
 3- karcinom s udaljenim metastazama

0- negativno
 1- slaba izraženost
 2- umjerena izraženost
 3- jaka izraženost

Ovako postavljen test ne zadovoljava kriterije da se može interpretirati statistička značajnost.

U prikazanoj tablici (tablica 6.) vidimo da je 25 bolesnika imalo jaku izraženost proteina IMP3 i proširenu malignu bolest (proširenost 2+3) te su ujedno i najzastupljeniji, za tom skupinom slijedi skupina od 12 bolesnika s benignom promjenom gušterače koji imaju negativnu reakciju. Negativnu reakciju (izraženost proteina 0) imalo je 7 bolesnika iz skupine sa proširenim karcinomom gušterače (skupina 2+3).

Bolesnici s karcinomom gušterače ograničenim na gušteraču (skupina 1) najčešće su imali slabu izraženost (izraženost proteina 1), u 7 slučajeva, potom je slijedila jaka izraženost (izraženost proteina 3), 6 slučajeva, te umjerena izraženost (izraženost proteina 2) u 4 slučaja, dok ni u jednom slučaju izraženost nije bila negativna (izraženost proteina 0).

U skupini bolesnika s proširenim karcinomom gušterače (skupina 2+3) u najvećem broju slučajeva bila je jaka izraženost (izraženost proteina 3) u 25 slučajeva, dok je podjednako bilo onih s umjerenom izraženost (izraženost proteina 2) 8, sa slabom izraženost (izraženost proteina 1) 6 te s negativnom reakcijom (izraženost proteina 0) u 7 slučajeva.

Tablica 7. Izraženost proteina IMP3 semikvantitativna procjena (postotni iznosi)

		Izraženost proteina IMP3**				
		0	1	2	3	ukupno
Proširenost*	0	63,16	0,00	0,00	0,00	16,00
	1	0,00	53,85	33,33	19,35	22,67
	2+3	36,84	46,15	66,67	80,65	61,33
	ukupno	100,00	100,00	100,00	100,00	100,00

*Proširenost:

- 0- benigne lezije gušterače
- 1- karcinom lokaliziran na gušteraču
- 2- lokalno proširen karcinom
- 3- karcinom s udaljenim metastazama

**Izraženost proteina IMP3:

- 0- negativno
- 1- slaba izraženost
- 2- umjerena izraženost
- 3- jaka izraženost

Ovako postavljen test također ne zadovoljava kriterije da bi se interpretirala statistička značajnost.

U prikazanoj tablici (tablica 7.) vidljivo je da u 80,65% slučajeva kod kojih je bila jaka izraženost (izraženost proteina 3) radilo se o bolesnicima iz skupine bolesnika s proširenim karcinomom (skupina 2+3), u 63% slučajeva sa negativnom reakcijom radilo se o bolesnicima sa benignim lezijama gušterače, međutim u skupini s negativnom reakcijom bilo je 37% bolesnika s proširenim karcinomom gušterače.

U svim prikazanim tablicama koje se odnose na izraženost proteina IMP3 i proširenost bolesti (tablice 5.-7.) vidi se da je kod svih benignih lezija (proširenost = 0) bila negativna reakcija (izraženost proteina 0), te da u skupini bolesnika s karcinomom lokaliziranim na gušteraču (proširenost 1) nije bilo negativne reakcije (izraženost proteina 0).

4.4. Izraženost proteina IMP3 i proširenost bolesti

Za izračun razlike izraženosti proteina IMP3 i proširenosti bolesti uzeli smo da izraženost proteina može biti samo pozitivna i negativna na dva načina. Kao pozitivnu smo definirali svaku reakciju veću od 0% (tablica 8.) u prvom slučaju, dok smo u drugom slučaju pozitivnu reakciju definirali kao onu veću od 30% pozitivnih stanica, odnosno jaki izražaj proteina IMP3 (tablica 9.)

Tablica 8. Izraženost proteina IMP3 (skupine) i proširenost (skupine)

Izraženost proteina IMP3	PROŠIRENOST*							
	0		1		2-3		ukupno	
	n	%	n	%	n	%	n	%
negativna (0)	12	63,16	0	0,00	7	36,84	19	100
pozitivna (>0)	0	0	17	30,36	39	69,64	56	100
Ukupno	12	16	17	22,67	46	61,33	75	100

*Proširenost:

0- benigne lezije gušterače

1- karcinom lokaliziran na gušteraču

2- lokalno proširen karcinom

3- karcinom s udaljenim metastazama

Ovako postavljen test ne zadovoljava kriterije za interpretaciju testa.

Međutim vidljivo je da u skupini s negativnom reakcijom 63,16% slučajeva su bolesnici s benignim lezijama gušterače (proširenost 0), nema bolesnika iz skupine s karcinomom lokaliziranim na gušteraču (proširenost 1), a 36,84% je iz skupine s proširenim karcinomom (proširenost 2+3).

U skupini s pozitivnom reakcijom najviše ih je iz skupine s proširenim karcinomom (proširenost 2+3), zatim iz skupine s lokaliziranim karcinomom (proširenost 1) 30,36% dok nema nikoga iz skupine s benignim lezijama gušterače (proširenost 0).

Tablica 9. Izraženost proteina IMP3 (skupine) i proširenost (skupine)

Izraženost proteina IMP3	PROŠIRENOST*							
	0		1		2-3		ukupno	
	n	%	n	%	n	%	n	%
negativna (do 30)	12	27,27	11	25,00	21	47,73	44	100
pozitivna (>30)	0	0,00	6	19,35	25	80,65	31	100
Ukupno	12	16,00	17	22,67	46	61,33	75	100

*Proširenost:

0- benigne lezije gušterače

1- karcinom lokaliziran na gušteraču

2- lokalno proširen karcinom

3- karcinom s udaljenim metastazama

$$\chi^2 = 11,92$$

$$P=0,003$$

Raspodjela proširenosti s obzirom na izraženost proteina IMP3 je statistički značajno različita ($\chi^2 = 11,92$; $P=0,003$).

U skupini s negativnom reakcijom 47,73% je iz skupine bolesnika sa proširenim karcinomom (proširenost 2+3), dok je u istoj skupini (proširenost 2+3) više od 80% onih s pozitivnom reakcijom što predstavlja statistički značajnu razliku ($P=0,003$).

U slijedećim tablicama u izračunu smo razdvojili skupine proširenost 2 i 3 te ih testirali na ranije opisani način.

Tablica 10. Izraženost proteina IMP3 (skupine) i proširenost (skupine)

Izraženost proteina IMP3	PROŠIRENOST*									
	0		1		2		3		ukupno	
	n	%	n	%	n	%	n	%	n	%
negativna (0)	12	63,16	0	0,00	2	10,53	5	26,32	19	100,00
pozitivna (>0)	0	0,00	17	30,36	15	26,79	24	42,86	56	100,00
Ukupno	12	16,00	17	22,67	17	22,67	29	38,67	75	100,00

*Proširenost:

0- benigne lezije gušterače

1- karcinom lokaliziran na gušteraču

2- lokalno proširen karcinom

3- karcinom s udaljenim metastazama

Međutim, nakon razdvajanja grupa 2 i 3 vidljivo je da je 10,5% bolesnika s negativnom reakcijom bilo iz skupine bolesnika s lokalno proširenim karcinomom (proširenosti 2), a čak 26,3% iz skupine s udaljenim metastazama (proširenost 3).

Tablica 11. Izraženost proteina IMP3 (skupine) i proširenost (skupine)

Izraženost proteina IMP3	PROŠIRENOST*									
	0		1		2		3		ukupno	
	n	%	n	%	n	%	n	%	n	%
negativna (do 30)	12	27,27	11	25,00	7	15,91	14	31,82	44	100,00
pozitivna (>30)	0	0,00	6	19,35	10	32,26	15	48,39	31	100,00
Ukupno	12	16,00	17	22,67	17	22,67	29	38,67	75	100,00

*Proširenost:

0- benigne lezije gušterače

1- karcinom lokaliziran na gušteraču

2- lokalno proširen karcinom

3- karcinom s udaljenim metastazama

$$\chi^2 = 12,14$$

$$P=0,007$$

Raspodjela proširenosti kod negativne reakcije razlikuje se od raspodjele proširenosti kod pozitivne reakcije ($P=0,007$). Pozitivnu reakciju ima 48,39% bolesnika s metastatskim karcinomom (proširenost 3), 32,26% bolesnika s lokalno proširenim karcinomom (proširenost 2), 19,35% bolesnika s lokaliziranim karcinomom (proširenost 1), ali niti jedan bolesnik iz skupine s benignim lezijama gušterače (proširenost 0). Negativnu reakciju ima gotovo 32% bolesnika iz skupine s metastatskim karcinomom, slijedi skupina bolesnika s benignim lezijama gušterače sa 27%, potom skupina sa lokaliziranim karcinomom sa 25% te skupina s lokalno proširenim karcinomom sa gotovo 16%.

4.5. Korelacije

4.5.1. Korelacija proširenosti karcinoma i izraženosti proteina IMP3

Tablica 12. Korelacija – proširenost tumora i izraženost proteina IMP3

	rho	P
proširenost: izraženost	0,40	<0,001

Izraženost proteina (semikvantitativno): proširenost karcinoma $\rho=0,40$, $P < 0,001$, što znači da je povezanost reakcije i proširenosti karcinoma statistički značajna na način da veću proširenost karcinoma slijedi jača izraženost proteina. (tablica 12.)

4.5.2. Korelacija dobi, izraženosti proteina IMP3 i veličine tumora u skupini bolesnika s lokaliziranim karcinomom gušterače (proširenost 1).

Tablica 13. Korelacija – proširenost 1

	rho	P
dob : izraženost proteina	-0,21	0,421
dob : veličina	-0,12	0,638
izraženost proteina : veličina	0,46	0,061

Korelacija dobi, izraženosti proteina IMP3 i veličine nije statistički značajna (tablica 13.). Odnosno u skupini bolesnika s lokaliziranim karcinomom gušterače dob bolesnika, izraženosti proteina IMP3 i veličina tumora nije statistički značajna.

4.5.3. Korelacija dobi, izraženosti proteina IMP3 i veličine u skupini bolesnika s lokalno proširenim karcinomom gušterače (proširenost 2).

Tablica 14. Korelacija – proširenost 2

	rho	P
dob : izraženost proteina	0,49	0,047
dob : veličina izraženost proteina : veličina	0,14	0,580
	0,43	0,083

Korelacija dobi i izraženosti proteina IMP3 je statistički značajna ($P=0,047$); s porastom dobi povećava se i izraženost proteina i obrnuto. Ne postoji statistički značajna povezanost dobi i veličine, te izraženosti proteina IMP3 i veličine u skupini s lokalno proširenim karcinomom gušterače (tablica 14.).

4.5.4. Korelacija dobi, izraženosti proteina IMP3 i veličine u skupini bolesnika s karcinomom gušterače s udaljenim metastazama (proširenost 3)

Tablica 15. Korelacija – proširenost 3

	rho	P
dob : izraženost proteina	-0,06	0,752
dob : veličina izraženost proteina : veličina	0,30	0,115
	-0,23	0,238

Korelacija dobi, izraženosti proteina IMP3 i veličine u skupini bolesnika s karcinomom gušterače s udaljenim metastazama nije statistički značajna (tablica 15.).

4.5.5. Korelacija dobi, izraženosti proteina IMP3 i veličine u skupini bolesnika s proširenom bolesti (proširenost 2+3) koja je nastala spajanjem skupine bolesnika s lokalno proširenim karcinomom gušterače (proširenost 2) i skupine bolesnika s karcinomom s udaljenim metastazama (proširenost 3).

Tablica 16. Korelacija – proširenost 2+3

	rho	P
dob : izraženost proteina	0,04	0,776
dob : veličina izraženost proteina	0,28	0,063
dob : veličina	-0,04	0,820

Korelacija dobi, izraženosti proteina IMP3 i veličine u skupini bolesnika s proširenim karcinomom gušterače (proširenost 2+3) nije statistički značajna. (tablica 16.).

4.5.6. Korelacija dobi, izraženosti proteina IMP3 i veličine u skupini bolesnika s benignim lezijama gušterače

Korelacija nije računata jer je izraženost proteina IMP3 kod svih bila negativna.

4.5.7. Valjanost testa IMP3 – tablice kontingencije

Da bi odredili valjanost testa IMP3 u preoperacijskoj dijagnostici karcinoma gušterače izračunali smo valjanost testa tablicama kontingencije.

Test je učinjen na način da smo izabrali da negativna vrijednost bude samo izraženost proteina IMP3 od 0%, a pozitivnu vrijednosti bilo koju stupanj izraženosti proteina IMP3, odnosno >0% što je bilo u skladu sa zapažanjem naše studije u kojoj niti jedna benigna lezija, kao niti druge benigne stanice u razmazima nisu imale izražen protein IMP3.

Kao pozitivna reakcija uzeta je proširenost reakcije >0%, odnosno bilo koji stupanj izraženost proteina IMP3 u leziji.

Bolesnici s benignim lezijama gušterače shvaćeni su kao negativan nalaz ("zdravi"), a bilo koja proširenost karcinoma gušterače uzeta je kao pozitivan nalaz ("bolesni"). Rezultati su prikazani u tablicama 17. i 18.

Tablica 17. Valjanost test IMP3 (pozitivno > 0 %)

		Proširenost		
		pozitivna	negativna (0)	ukupno
Reakcija IMP3	pozitivna	56	0	56
	negativna (0)	7	12	19
	ukupno	63	12	75

Tablica 18. Valjanost test IMP3 (pozitivno > 0%) - postotni iznosi

		proširenost		
		pozitivna	negativna (0)	ukupno
Reakcija IMP3	pozitivna	74,67	0,00	74,67
	negativna (0)	9,33	16,00	25,33
	ukupno	84,00	16,00	100,00

Osjetljivost	0,89
Specifičnost	1,00
PPV	1,00
NPV	0,63

U ovako postavljenom testu osjetljivost je 89%, specifičnost je 100%, pozitivna prediktivna vrijednost je 100%, a negativna prediktivna vrijednost 63%.

Ovakav test može pouzdano odrediti malignitet, ali ga i dalje manje pouzdano isključuje.

5. RASPRAVA

Karcinom gušterače predstavlja bolest s izrazito lošom prognozom i slabim odgovorom na liječenje (1). Gušterača je organ koji je zbog svog anatomskeg položaja u truhu teško dostupna analizi tako da se dijagnoza postavlja u kasnoj fazi bolesti što dodatno pogoršava prognozu oboljelih. Nešto bolji rezultati se postižu ukoliko se tumor dijagnosticira u ranijoj fazi bolesti, kada je manji od 3 cm, ukoliko se uspije učiniti resekcija sa negativnim rubovima, bez zahvaćanja lokalnih limfnih čvorova i ukoliko ima diploidnu DNA (1). Napredak tehnologija omogućio je razvitak vrlo korisnih metoda slikovne analize gušterače kao što su višeslojni kontrastni CT, magnetna rezonancija i endoskopski ultrazvuk. Međutim, i dalje ostaje problem razlikovanja benignih i malignih lezija slikovnim metodama. Citološka analiza tkiva dobivenog punkcijom pod kontrolom endoskopskog ultrazvuka omogućuje postavljanje citološke dijagnoze i diferenciranje malignih od benignih lezija gušterače s visokom osjetljivošću koja se kreće od 80% do 98% (5,15,16,17,18). Međutim osjetljivost pada na oko 54% ukoliko se uz suspektu leziju nalazi i kronični pankreatitis (16). U tim slučajevima diferencijacija malignog i benignog predstavlja velik izazov. U rješavanju tog problema svakako bi bio koristan biljeg pomoću kojeg bi se odredilo radi li se o benignom ili malignom procesu. U procesu karcinogeneze karcinoma gušterače poznate su mutacije mnogih gena, a uz njih su intenzivno proučavani i faktori rasta te njihovi receptori kao markeri dukalnog adenokarcinoma (1,35,36,37). Neki su autori istraživali iskoristivost imunocitokemijskih markera za identifikaciju karcinoma gušterače u materijalima dobivenim citološkom punkcijom pod kontrolom endoskopskog ultrazvuka, no do sada nije pronađen specifičan marker dukalnog adenokarcinoma gušterače (1,35,36,37,43,45,46).

IMP3 je onkofetalni protein koji nije izražen u zreloom benignom tkivu, međutim prisutan je u karcinomu gušterače i još nekim karcinomima dok je u nekim studijama njegov ponovni izražaj povezan s lošijom prognozom bolesnika s karcinomom bubrega (39,40) karcinomom ovarija (41) te karcinomom kolona (42). Wagner i suradnici u svojoj studiji povezuju IMP3 s etiopatogeneom nekih malignih epitelnih tumora (43). Kliničko značenje

te vrijednost određivanja izraženosti proteina IMP3 u preoperacijskoj dijagnostici kod bolesnika sa solidnim lezijama gušterače u materijalu dobivenom citološkom punkcijom pod kontrolom endoskopskog ultrazvuka do sada nije istražena.

U ovoj studiji na 75 bolesnika sa solidnim lezijama gušterače utvrdili smo izraženost proteina IMP3, usporedili smo izraženost proteina IMP3 ovisno o proširenosti karcinoma gušterače i ispitali vrijednost određivanja izraženosti proteina IMP3 u preoperativnoj dijagnostici imunocitokemijskom metodom.

Od 63 bolesnika sa karcinomom gušterače imonocitokemijskom metodom imali smo izraženost proteina IMP3 kod 56 bolesnika, odnosno njih 89%. Yantiss i suradnici (38) imali su 11 od 12 pozitivnih na IMP3, odnosno 92%, Zhao i suradnici (47) su imali 88%, odnosno 35 od 40, dok Toll i suradnici (48) u svojoj studiji opisuju 71%, odnosno 10 od 14 bolesnika s karcinomom gušterače pozitivno na IMP3.

U našoj studiji određivanja proteina IMP3 imunocitokemijskom metodom kod bolesnika sa solidnim lezijama gušterače osjetljivost je bila 89%, specifičnost, 100%, pozitivna prediktivna vrijednost 100% te negativna prediktivna vrijednost 63%, odnosno testiranje na protein IMP3 može olakšati postavljanje dijagnoze karcinoma, ali mu je vrijednost u isključivanju karcinoma manja.

Ukoliko bolesnike uključene u našu studiju razdijelimo na skupine, tada dobivamo da je svih 17 bolesnika s karcinomom gušterače lokaliziranim na gušteraču bilo pozitivno na IMP3, međutim 15 od 17, tj. 88% bolesnika sa lokalno uznapredovalim karcinomom gušterače i 24 od 29, tj. 83% bolesnika s udaljenim metastazama karcinoma gušterače. Statistički nije bilo značajne razlike između ove tri skupine. Ukoliko zajedno prikažemo bolesnike koji nisu imali karcinom lokaliziran na gušteraču tada vidimo da je 39 od 46, odnosno 85% karcinoma bilo pozitivno, no niti tada nije postojala statistički značajna razlika među skupinama.

Iako nije bilo statistički značajne razlike vidljivo je da postotak pozitivnih karcinoma pada s porastom proširenosti bolesti.

Niti jedan od 12 bolesnika s benignim solidnim lezijama gušterače nije imao imunocitokemijski izraženu pozitivnu reakciju na IMP3 protein, kao niti okolne stanice iz parenhima gušterače bolesnika s karcinomom gušterače te stanice sluznice želuca i duodenuma koje su bile prisutne na citološkim razmazima. Ta činjenica govori u prilog da je kod karcinoma gušterače došlo do ponovne izraženosti IMP3 kako je sugerirano u ranijim studijama, odnosno da je ponovna izraženost proteina IMP3 striktno povezana s duktalnim adenokarcinomom gušterače. Toll i suradnici u svojoj studiji imali su skupinu od 15 bolesnika s intraduktalnom papilarnom mucinoznom neoplazmom (IPMN) koji su svi bili negativni na protein IMP3, pa čak i u slučajevima s displazijom visokog stupnja (48), vjerojatno zbog različitog slijeda događaja u karcinogenezi IPMN-a i pankreatične intraepitelne neoplazme (PanIN) (49).

U našoj studiji nismo analizirali izraženost na nedeterminiranim citološkim nalazima (atipičnim i suspektno malignim), ali se u drugim studijama pokazalo da je izraženost proteina IMP3 ovisila o definitivnom nalazu, odnosno atipije i suspektno maligni nalazi koji su zapravo na definitivnim histološkim nalazima bili duktalni adenokarcinomi gušterače imali su izražen protein IMP3, dok ga na definitivnim nalazima benigne promjene nisu imale izražen (47,48).

Unatoč činjenici da je manji postotak metastatskih karcinoma imao pozitivnu imunocitokemijsku reakciju na IMP3 (85%) od one kod lokaliziranih karcinoma (100%), postotak je bio visok iako porastom proširenosti karcinoma gušterače nije rastao i imunocitokemijski pozitivitet na IMP3.

Međutim, u našoj studiji u citološkom materijalu dobivenom endoskopskim ultrazvukom nađena je statistički značajna povezanost jačine izraženosti IMP3 i proširenosti

karcinoma gušterače ($p < 0.001$) tako da se s višim stupnjem proširenosti karcinoma pojačavala i jačina izraženosti proteina IMP3 u samom tumoru.

U nedavno objavljenom radu na histološkom materijalu dobivenom tijekom operacijskih zahvata Schaeffer i suradnici (50) su dokazali da jača izraženost IMP3 korelira s lošijom prognozom bolesti. U navedenom radu jačina ekspresije rasla je sa stupnjem dediferencijacije tumora, odnosno slabo diferencirani tumori imali su najjaču ekspresiju proteina IMP3. Činjenica da ista stvar korelira i u preoperativnoj dijagnostici na citološkom materijalu dobivenom endoskopskim ultrazvukom vrijedna je informacija, koja bi mogla utjecati na daljnji tretman bolesnika.

U skupini bolesnika s lokalno proširenim karcinomom gušterače postojala je statistički značajna pozitivna korelacija između jačine izraženosti proteina IMP3 i dobi bolesnika ($P=0.047$), koja nije postojala u ostalim skupinama. Porastom dobi u skupini bolesnika s lokalno uznapredovalim karcinomom gušterače izraženost proteina IMP3 postajala je statistički značajno jača.

U našoj studiji u promatranim skupinama postojala je statistički značajna razlika u dobi bolesnika ($p= 0.018$). Najmlađi su bili bolesnici s benignim lezijama gušterače, potom su slijedili bolesnici s proširenim karcinomom gušterače, dok su najstariji bili oni s lokaliziranim procesom na gušterači.

Činjenica da je IMP3 izražen tijekom embriogeneze dok je nakon toga njegov izražaj epigenetski ugašen u zreloom tkivu, čini ga dobrim preoperativnim markerom dukalnog adenokarcinoma gušterače.

Našom studijom potvrđeno je da protein IMP3 neće biti izražen u benignom epitelu te da se izraženost IMP3 javlja samo u karcinomu gušterače, ali imali smo i 7 negativnih nalaza.

Problem lažno negativnih nalaza u citološkim dijagnozama je ograničenje ove metode, a uglavnom su posljedica neadekvatnog uzorka. Negativna imunocitokemijska reakcija na protein IMP3 u našoj studiji, koja je napravljena na arhiviranim staklima s adekvatnim materijalom se prvenstveno treba shvatiti kao nedostatak ekspresije proteina IMP3 u karcinomu.

Kada smo razdvojili skupine bolesnika dobili smo da je svih 17 bolesnika s karcinomom ograničenim na gušteraču imalo pozitivnu reakciju. S kliničkog stajališta oni predstavljaju skupinu koja će najviše profitirati od točne dijagnoze, odnosno rano postavljanje dijagnoze karcinoma gušterače. Bolesnici kod kojih je moguće izvesti kurativan operacijski zahvat i oni predstavljaju skupinu bolesnika s najvišim petogodišnjim preživljenjem. S druge strane, isključivanjem maligniteta bolesnici izbjegavaju tešku i mutilirajuću operaciju odstranjenja promjene na gušterači najčešće po Whippleu koja sama po sebi predstavlja dugoročno smanjenje kvalitete života (51,52,53,54).

Ukoliko uzmemo u obzir samo tumore ograničene na gušteraču i benigne solidne lezije gušterače, u ovom istraživanju dobili smo da pozitivna reakcija na protein IMP3 znači malignitet, a negativna ga isključuje. Međutim, svakako treba uzeti u obzir relativno mali broj bolesnika te retrospektivan dizajn istraživanja. Pravu vrijednost ovog opažanja treba ispitati u studijama s većim brojem bolesnika s, po mogućnosti, prospektivnim dizajnom.

Iako rezultate analize proteinskog izražaja ocijenjenog imunohistokemijskim odnosno imunocitokemijskim bojanjem uvijek treba s oprezom tumačiti, to su vrijedne i relativno jednostavne metode za proučavanje krajnjih proizvoda transkripcije gena u organizmu. Nadalje, razlike u proteinskoj ekspresiji mogu biti posljedica tehnoloških ograničenja određivanja proteinskog izražaja imunocitokemijskim metodama, a utjecaj svakako imaju i različiti kriteriji očitavanja kao i subjektivna procjena bojenja što ponekad može biti uzrok nereproducibilnosti rezultata i mogući uzrok razlika među studijama.

Gen IMP3 je lociran na kromosomu 7p koji je relativno mirna regija u duktalnom adenokarcinomu gušterače (51), te je malo vjerojatno da amplifikacijom gena dolazi do ponovne izraženosti proteina IMP3 u karcinomu gušterače. Međutim, postoji mogućnost da je uzrok ponovne izraženosti proteina IMP3 hipometilacija promotora gena IMP3 (50). Ukoliko bi se uspjela dokazati ova pretpostavka tada bi IMP3 mogao postati meta za terapiju remetilirajućim enzimima, što bi tek buduće studije trebale dokazati.

Mehanizam kojim IMP3 i IGF-2 potiču progresiju tumora u duktalnom karcinomu gušterače tek treba rasvijetliti. Međutim, dobro je poznato da IMP3-om posredovana aktivacija IGF-2 dovodi do pojačanja stanične proliferacije u leukemijama (56). Nadalje, Vainer i suradnici su objavili studiju u kojoj pokazuju da IMP3 pojačava motilitet stanica kolorektalnog karcinoma (57). Iako čimbenik rasta IGF-2 nije toliko istraživan kao IGF-1 i za njega je u studijama dokazano da ima ulogu u progresiji karcinoma. U eksperimentalnom modelu na miševima dokazano je da indukcija ekspresije IGF-2 u premalignim lezijama koincidira s agresivnijim ponašanjem meduloblastoma (58). Uz direktan učinak na tumorske stanice IGF-2 je također povezivan s tumorskom angiogenezom i limfangiogenezom (59,60). Kada se govori o prognostičkoj vrijednosti IMP3 i IGF-2 izrazito je zanimljiva studija u kojoj je opisan bolji odgovor na kemoterapijom potaknutu apoptozu u tumorskim stanicama s smanjenom količinom IGF-2 (61).

6. ZAKLJUČCI

1. a) Protein IMP3 nije izražen u benignim solidnim lezijama gušterače.
1. b) Protein IMP3 bio je izražen u stanicama duktalnog adenokarcinoma gušterače, no ne u svih bolesnika.
2. a) U svih bolesnika s karcinomom gušterače lokaliziranim na gušteraču protein IMP3 je bio izražen, dok je u bolesnika s metastatskim karcinomom gušterače bio izražen u 85%, odnosno u 39 od 46 bolesnika.
2. b) Jača izraženost proteina IMP3 u materijalima dobivenim citološkom punkcijom pod kontrolom endoskopskog ultrazvuka je povezana s većom proširenosti karcinoma gušterače, a statistički je potvrđena značajnost povezanosti.
3. a) Izraženost proteina IMP3 u materijalu dobivenom citološkom punkcijom pod kontrolom endoskopskog ultrazvuka govori u prilog tome da se radi o malignoj leziji, dok vrijednost negativnog imunocitokemijskog nalaza ne isključuje mogućnost postojanja duktalnog adenokarcinoma.
3. b) Prema našoj studiji određivanje izražaja proteina IMP3 bi mogao imati najveću ulogu u razlikovanju karcinoma gušterače lokaliziranih na gušteraču i benignih solidnih lezija gušterače.

7. SAŽETAK

Duktalni adenokarcinom gušterače je karcinom sa izrazito lošom prognozom i visokim mortalitetom. Bolest se često dijagnosticira u poodmakloj fazi što dodatno pogoršava prognozu. Endoskopski ultrazvuk je metoda kojom se iz velike blizine može analizirati organ te iz suspektnih lezija uzeti materijal za citološku analizu kako bi se razlučilo radi li se o malignoj ili benignoj leziji. Međutim, iako citološka punkcija pod kontrolom endoskopskog ultrazvuka ima visoku osjetljivost, ona značajno pada u prisutnosti kroničnog pankreatitisa.

IMP3 je onkofetalni RNA-vežući protein koji nije izražen u benignom zrelom tkivu dok je prisutan u karcinomima, pa tako i u duktalnom adenokarcinomu gušterače što ga čini interesantnim markerom malignosti kod solidnih lezija gušterače.

Cilj ovog istraživanja je utvrditi izraženost IMP3 u benignim lezijama i karcinomima gušterače, utvrditi razliku u izraženosti u lokaliziranom i metastatskom karcinomu te ispitati iskoristivost izraženosti IMP3 u preoperacijskoj dijagnostici karcinoma gušterače.

Hipoteza ovog istraživanja je da IMP3 neće biti izražen u benignim lezijama, a da će izraženost biti jača kod metastatskih karcinoma gušterače nego kod lokaliziranih.

U ovu studiju uključeno je 75 bolesnika sa solidnim lezijama gušterače koji su podvrgnuti endoskopskom ultrazvuku u sklopu rutinske dijagnostike promjene na gušterači koji su bili podjeljeni u tri skupine, bolesnike s benignim lezijama gušterače, bolesnike s karcinomom lokaliziranim na gušteraču i bolesnike s metastatskim karcinomom. Imunocitokemijski se odredila proteinska izraženost IMP3 u benignim lezijama, karcinomu lokaliziranom na gušteraču i u metastatskom karcinomu gušterače. Procjena izraženosti proteina IMP3 odredila se na nefiksiranim arhiviranim citološkim razmazima dobivenim citološkom punkcijom pod kontrolom endoskopskog ultrazvuka.

Izraženost proteina IMP3 imalo je 89% bolesnika (56 od 63) s karcinomom, dok niti jedan bolesnik iz grupe s benignim lezijama gušterače nije imao izraženost proteina IMP3. Protein IMP3 je bio izražen u 85% bolesnika (39 od 46) s metastatskim karcinomom, dok je ekspresija IMP3 bila prisutna u svih bolesnika sa karcinomom lokaliziranim na gušteraču.

Našli smo statistički značajnu povezanost između proširenosti dukalnog karcinoma gušterače i jačine izraženosti proteina IMP3.

Dokazali smo da se u materijalu dobivenom citološkom punkcijom pod kontrolom EUZ-a može odrediti izraženost proteina IMP3 i na arhivskim staklima. A najveći značaj bi imao u razlikovanju benignih solidnih lezija gušterače i karcinoma lokaliziranih na gušteraču, no to bi svakako trebalo provjeriti u daljnjim studijama.

8. SUMMARY

Pancreatic ductal adenocarcinoma is a disease with bad prognosis and high mortality. Diagnosis is usually made in late phase of disease that additionally worsen prognosis. Endoscopic ultrasound is capable to evaluate pancreas from close proximity and to acquire tissue sample for cytological diagnosis by EUS guided fine needle aspiration. Sensitivity of detecting malignancy by EUS-FNA is considered high, but in cases with chronic pancreatitis is significantly lower.

IMP3 is oncofetal RNA binding protein that is not expressed in benign mature tissue while it is expressed in some cancers. Re-expression of IMP3 in pancreatic ductal adenocarcinoma makes this protein biological marker of malignancy in solid pancreatic lesions.

The aim of this study was to assess IMP3 expression in benign pancreatic lesions and pancreatic cancer, to estimate its expression in localized and metastatic pancreatic cancer and to evaluate its role in preoperative diagnostic workup for pancreatic cancer.

Lack of IMP3 expression in benign pancreatic lesions, higher level of IMP3 expression in metastatic than in localized pancreatic cancer is hypothesis of this study.

We included 75 consecutive patients with solid pancreatic lesions that underwent EUS-FNA for routine diagnostic workout. The patients were divided in three groups, patients with benign lesions, patients with pancreatic cancer localized only on pancreas and patients with metastatic pancreatic cancer.

Immunoreactivity of IMP3 in benign lesions, localized and metastatic pancreatic cancer was assessed on archived cytological smears sampled by endoscopic ultrasound.

IMP3 expression was present in 89% (56/63) of the patients with pancreatic cancer, while none of the patients with benign lesions of pancreas had IMP3 expressed. In 85% of patients with metastatic pancreatic cancer IMP3 was expressed, however, IMP3 protein was expressed in every patient with cancer localized to the pancreas.

We found statistically significant positive correlation of stronger expression of IMP3 protein and the stage of the pancreatic cancer.

This study proved that expression of IMP3 protein can be assessed on archived cytological smears sampled by endoscopic ultrasound.

According to our results, the highest impact would be on differentiation between benign pancreatic lesions and cancer localized to pancreas, however, this should be further investigated, preferably in studies with prospective design.

9. LITERATURA

1. Ghaneh P, Costello E, Neoptolemos JP. Biology and management of pancreatic cancer. *Gut* 2007;56:1134–52.
2. DiMagno EP, Buxton JL, Regan PT i sur. Ultrasonic endoscope. *Lancet* 1980;i:629-631.
3. Strohm WD, Philip J, Hagenmüller F i sur. Ultrasonic tomography by means of an ultrasonic fiberendoscope. *Endoscopy* 1980;12:241-244.
4. Tytgat GNJ, Fockens P. Endoscopic ultrasonography. *Scand J Gastroenterol* 1992;27:(suppl 192):80-87.
5. Săftoiu A, Popescu C, Cazacu S i sur. Power Doppler endoscopic ultrasonography for the differential diagnosis between pancreatic cancer and pseudotumoral chronic pancreatitis. *J Ultrasound Med.* 2006;25:363-72.
6. Bhutani MS, Hoffman BJ, van Velse A i sur. Contrast-enhanced endoscopic ultrasonography with galactose microparticles: SHU508 A (Levovist). *Endoscopy.* 1997;29:635-9.
7. Kitano M, Sakamoto H, Matsui U i sur. A novel perfusion imaging technique of the pancreas: contrast-enhanced harmonic EUS. *Gastrointest Endosc.* 2008;67:141-50.
8. Dietrich CF, Ignee A, Frey H. Contrast-enhanced endoscopic ultrasound with low mechanical index: a new technique. *Z Gastroenterol.* 2005;43:1219-23.
9. Chang KJ, Albers CG, Erickson RA i sur. Endoscopic ultrasound-guided fine needle aspiration of pancreatic carcinoma. *Am J Gastroenterol.* 1994;89:263-6.
10. Hawes RH, Zaidi S. Endoscopic ultrasonography of the pancreas. *Gastrointest Endosc Clin N Am.* 1995;5:61-80.
11. Baron PL, Aabakken LE, Cole DJ i sur. Differentiation of benign from malignant pancreatic masses by endoscopic ultrasound. *Ann Surg Oncol.* 1997;4:639-43.

12. Bhutani MS, Hawes RH, Baron PL i sur. Endoscopic ultrasound guided fine needle aspiration of malignant pancreatic lesions. *Endoscopy*. 1997;29:854-8.
13. Bentz JS, Kochman ML, Faigel DO i sur. Endoscopic ultrasound-guided real-time fine-needle aspiration: clinicopathologic features of 60 patients. *Diagn Cytopathol*. 1998;18:98-109.
14. Furukawa T, Tsukamoto Y, Naitoh Y, Hirooka Y, Kato T. Evaluation of intraductal ultrasonography in the diagnosis of pancreatic cancer. *Endoscopy* 1993;25:577-581.
15. Vilmann P, Jacobsen GK, Henriksen FW i sur. Endoscopic ultrasonography with guided fine needle aspiration biopsy in pancreatic disease. *Gastrointest Endosc* 1992;38:172-73.
16. Fritscher-Ravens A, Brand L, Knofel WT i sur. Comparison of endoscopic ultrasound guided fine needle aspiration for focal pancreatic lesions in patients with normal parenchyma and chronic pancreatitis. *Am J Gastroenterol* 2002;97:2768-75.
17. Harewood GC, Wiersema MJ: Endosonography-guided fine needle aspiration biopsy in the evaluation of pancreatic mass. *Am J Gastroenterol* 2002;97:1386-96.
18. Williams DB, Sahai AV, Aabakken L i sur. Endoscopic ultrasound-guided fine needle aspiration biopsy: a large single-centre experience. *Gut* 1999;44:720-26.
19. Williams DB, Sahai AV, Aabakken L i sur. Endoscopic ultrasound guided fine needle aspiration biopsy: a large single centre experience. *Gut*. 1999;44:720-6.
20. Eloubeidi MA, Varadarajulu S, Desai S i sur. Value of repeat endoscopic ultrasound-guided fine needle aspiration for suspected pancreatic cancer. *J Gastroenterol Hepatol*. 2008;23:567-70.
21. Norton ID. Pancreatic cancer: tissue is the issue. *J Gastroenterol Hepatol*. 2008;23:507-8.

22. Eloubeidi MA, Gress FG, Savides TJ i sur. Acute pancreatitis after EUS-guided FNA of solid pancreatic masses: a pooled analysis from EUS centers in the United States. *Gastrointest Endosc.* 2004 Sep;60(3):385-9.
23. Wiersema MJ, Vilmann P, Giovannini M i sur. Endosonography-guided fine-needle aspiration biopsy: diagnostic accuracy and complication assessment. *Gastroenterology.* 1997;112:1087-95.
24. Jhala NC, Eltoun IA, Eloubeidi MA i sur. Providing on-site diagnosis of malignancy on endoscopic-ultrasound-guided fine-needle aspirates: should it be done? *Ann Diagn Pathol.* 2007;11:176-81.
25. Eloubeidi MA, Tamhane A, Jhala N i sur. Agreement between rapid onsite and final cytologic interpretations of EUS-guided FNA specimens: implications for the endosonographer and patient management. *Am J Gastroenterol.* 2006;101:2841-7.
26. Eloubeidi MA, Varadarajulu S, Desai S i sur. Value of repeat endoscopic ultrasound-guided fine needle aspiration for suspected pancreatic cancer. *J Gastroenterol Hepatol* 2008;23:567-70.
27. DeWitt J, McGreevy K, Sherman S i sur. Utility of a repeated EUS at a tertiary-referral center. *Gastrointest Endosc* 2008;67:610-9.
28. Möller K, Papanikolaou IS, Toermer T i sur. EUS-guided FNA of solid pancreatic masses: high yield of 2 passes with combined histologic-cytologic analysis. *Gastrointest Endosc.* 2009;70:60-9.
29. Levy MJ. Endoscopic ultrasound-guided trucut biopsy of the pancreas: prospects and problems. *Pancreatology.* 2007;7:163-6.
30. Tadic M, Kujundzic M, Stoos-Veic T i sur. Role of repeated endoscopic ultrasound-guided fine needle aspiration in small solid pancreatic masses with previous indeterminate and negative cytological findings. *Dig Dis.* 2008;26:377-82.

31. Gress F, Gottlieb K, Sherman S i sur. Endoscopic ultrasonography-guided fine-needle aspiration biopsy of suspected pancreatic cancer. *Ann Intern Med*. 2001;134:459-64.
32. Paquin SC, Gariépy G, Lepanto L i sur. A first report of tumor seeding because of EUS-guided FNA of a pancreatic adenocarcinoma. *Gastrointest Endosc*. 2005;61:610-1.
33. Takahashi K, Yamao K, Okubo K i sur. Differential diagnosis of pancreatic cancer and focal pancreatitis by using EUS-guided FNA. *Gastrointest Endosc* 2005;61:76–79.
34. Greer JB, Whitcomb DC, Brand RE. Genetic predisposition to pancreatic cancer: a brief review. *Am J Gastroenterol* 2007;102:2564-9.
35. Soto JL, Barbera VM, Saceda M i sur. Molecular biology of exocrine pancreatic cancer. *Clin Transl Oncol* 2006;8:306-12.
36. Hahn SA, Kern SE. Molecular genetics of exocrine pancreatic neoplasms. *Surg Clin North Am* 1995;75:857-69.
37. Shi C, Daniels JA, Hruban RH. Molecular characterization of pancreatic neoplasms. *Adv Anat Pathol* 2008;15:185-95.
38. Yantiss RK, Cosar E, Fischer AH. Use of IMP3 in identification of carcinoma in fine needle aspiration biopsies of pancreas. *Acta Cytol* 2008;52:133-138.
39. Jiang Z, Chu PG, Woda BA i sur. Analysis of RNA-binding protein IMP3 to predict metastasis and prognosis of renal-cell carcinoma: a retrospective study. *Lancet Oncol* 2006;7:556-64.
40. Hoffmann NE, Sheinin Y, Lohse CM i sur. External validation of IMP3 expression as an independent prognostic marker for metastatic progression and death for patients with clear cell renal cell carcinoma. *Cancer* 2008;112:1471-9.
41. Köbel M, Xu H, Bourne PA i sur. IGF2BP3 (IMP3) expression is a marker of unfavorable prognosis in ovarian carcinoma of clear cell subtype. *Mod Pathol* 2009;22:469-75.

42. Li D, Yan D, Tang H i sur. IMP3 is a novel prognostic marker that correlates with colon cancer progression and pathogenesis. *Ann Surg Oncol* 2009;16:3499-506.
43. Wagner M, Kunsch S, Duerschmied D i sur. Transgenic overexpression of the oncofetal RNA binding protein KOC leads to remodeling of the exocrine pancreas. *Gastroenterology* 2003;124:1901-14.
44. Chhieng DC, Benson E, Eltoun I i sur. MUC1 and MUC2 expression in pancreatic ductal carcinoma obtained by fine-needle aspiration. *Cancer*. 2003;99:365-71.
45. Itoi T, Takei K, Sofuni A i sur. Immunohistochemical analysis of p53 and MIB-1 in tissue specimens obtained from endoscopic ultrasonography-guided fine needle aspiration biopsy for the diagnosis of solid pancreatic masses. *Oncol Rep*. 2005;13:229-34.
46. Tada M, Komatsu Y, Kawabe T i sur. Quantitative analysis of K-ras gene mutation in pancreatic tissue obtained by endoscopic ultrasonography-guided fine needle aspiration: clinical utility for diagnosis of pancreatic tumor. *Am J Gastroenterol*. 2002;97:2263-70.
47. Zhao H, Mandich D, Cartun RW i sur. Expression of K homology domain containing protein overexpressed in cancer in pancreatic FNA for diagnosing adenocarcinoma of pancreas. *Diagn Cytopathol*. 2007;35:700-704.
48. Toll AD, Witkiewicz AK, Bibbo M. Expression of K homology domain containing protein (KOC) in pancreatic cytology with corresponding histology. *Acta Cytol*. 2009;53:123-9.
49. Adsay NV, Merati K, Andea A i sur. The dichotomy in the preinvasive neoplasia to invasive carcinoma sequence in the pancreas: differential expression of MUC1 and MUC2 supports the existence of two separate pathways of carcinogenesis. *Mod Pathol*. 2002;15:1087-95.
50. Schaeffer DF, Owen DR, Lim HJ i sur. Insulin-like growth factor 2 mRNA binding protein 3 (IGF2BP3) overexpression in pancreatic ductal adenocarcinoma correlates with poor survival. *BMC Cancer*. 2010;10:59.

51. Kennedy EP, Brumbaugh J, Yeo CJ. Reconstruction following the pylorus preserving Whipple resection: PJ, HJ, and DJ. *J Gastrointest Surg.* 2010;14:408-415.
52. [No authors listed] The Whipple procedure. Better outcomes for pancreatic cancer surgery. *Harv Health Lett.* 2009;34:4-5.
53. Kimura W. Strategies for the treatment of invasive ductal carcinoma of the pancreas and how to achieve zero mortality for pancreaticoduodenectomy. *J Hepatobiliary Pancreat Surg.* 2008;15:270-7.
54. Yoon DY, Reber HA. Pancreatic surgery. *Curr Opin Gastroenterol.* 2001;17:441-445.
55. Shiraishi K, Okita K, Kusano N i sur. A comparison of DNA copy number changes detected by comparative genomic hybridization in malignancies of the liver, biliary tract and pancreas. *Oncology.* 2001;60:151-61.
56. Liao B, Patel M, Hu Y i sur. Targeted knockdown of the RNA-binding protein CRD-BP promotes cell proliferation via an insulin-like growth factor II-dependent pathway in human K562 leukemia cells. *J Biol Chem.* 2004;279:48716-24.
57. Vainer G, Vainer-Mosse E, Pikarsky A i sur. A role for VICKZ proteins in the progression of colorectal carcinomas: regulating lamellipodia formation. *J Pathol.* 2008;215:445-56.
58. Corcoran RB, Bachar Raveh T, Barakat MT i sur. Insulin-like growth factor 2 is required for progression to advanced medulloblastoma in patched1 heterozygous mice. *Cancer Res.* 2008;68:8788-95.
59. Kim KW, Bae SK, Lee OH i sur. Insulin-like growth factor II induced by hypoxia may contribute to angiogenesis of human hepatocellular carcinoma. *Cancer Res.* 1998;58:348-51.
60. Björndahl M, Cao R, Nissen LJ i sur. Insulin-like growth factors 1 and 2 induce lymphangiogenesis in vivo. *Proc Natl Acad Sci U S A.* 2005;102:15593-8.

61. Lamm GM, Christofori G. Impairment of survival factor function potentiates chemotherapy-induced apoptosis in tumor cells. *Cancer Res.* 1998;58:801-7.

10. ŽIVOTOPIS

Rođen sam u Zagrebu 1972. godine gdje sam završio osnovnu i srednju školu. Godine 1991. upisao sam Medicinski fakultet Sveučilišta u Zagrebu, a diplomirao sam 1998. godine. Pripravnički staž obavio sam u Domu zdravlja "Trešnjevka II", a državni ispit za doktora medicine položio sam 1999. godine. Znanstveni doktorski postdiplomski studij na Medicinskom fakultetu Sveučilišta u Zagrebu upisao sam 1999. godine. U ožujku 2010. godine obranio sam magistarski rad pod nazivom „Model za određivanje vjerojatnosti terapijskih intervencija prilikom izvođenja endoskopske retrogradne kolangiopankreatografije” te stekao naziv magistra znanosti. Specijalizaciju iz interne medicine sam započeo 2000. godine na Klinici za unutarnje bolesti KB Dubrava, a specijalistički ispit položio 2004. godine. Užu specijalizaciju iz gastroenterologije započeo sam 2005. godine na Zavodu za gastroenterologiju KB Dubrava, a ispit iz uže specijalizacije - gastroenterologije položio 2007. godine. Tijekom specijalizacije iz interne medicine 2003. godine u sklopu studijskog boravka Hamburgu bio sam na edukaciji iz naprednih endoskopskih tehnika (endoskopske retrogradne kolangiopankreatografije i endoskopskog ultrazvuka) u AK Altona kod prof. F. Hagenmuellera. Sudjelovao sam na seminarima iz interne medicine u organizaciji Columbia University-a u Salzburgu 2005. godine. Dobitnik sam nagradne stipendije Hrvatskog gastroenterološkog društva 2008. godine za edukacija iz endoskopije u Magdeburgu kod prof. P. Malfertheinera. Aktivno sam sudjelovao na više domaćih i međunarodnih kongresa te sam autor i koautor sam više znanstvenih i stručnih radova.