

# Leydigove stanice u muškaraca s neopstruktivnom azoospermijom

---

**Knežević, Nikola**

**Doctoral thesis / Disertacija**

**2011**

*Degree Grantor / Ustanova koja je dodijelila akademski / stručni stupanj:* **University of Zagreb, School of Medicine / Sveučilište u Zagrebu, Medicinski fakultet**

*Permanent link / Trajna poveznica:* <https://urn.nsk.hr/urn:nbn:hr:105:452990>

*Rights / Prava:* [In copyright](#)/[Zaštićeno autorskim pravom.](#)

*Download date / Datum preuzimanja:* **2025-03-12**



*Repository / Repozitorij:*

[Dr Med - University of Zagreb School of Medicine Digital Repository](#)





## **Središnja medicinska knjižnica**

**Knežević, Nikola (2011) *Leydigove stanice u muškaraca s neopstruktivnom azoospermijom [Leydig cells in patients with non-obstructive azoospermia]. Doktorska disertacija, Sveučilište u Zagrebu.***

<http://medlib.mef.hr/1381>

University of Zagreb Medical School Repository

<http://medlib.mef.hr/>

**SVEUČILIŠTE U ZAGREBU  
MEDICINSKI FAKULTET**

**Nikola Knežević**

**Leydigove stanice u muškaraca s neopstruktivnom  
azoospermijom**

**DISERTACIJA**

**Zagreb, 2011**

Rad je izrađen u Klinici za urologiju Kliničkog bolničkog centra “Zagreb” i Medicinskog fakulteta Sveučilišta u Zagrebu te Zavodu za histologiju i embriologiju i Centru za elektronsku mikroskopiju Medicinskog fakulteta Sveučilišta u Zagrebu.

Voditelj rada: **prof. dr.sc. Davor Ježek**

## **ZAHVALE**

*Zahvaljujem mentoru prof. dr. sc. D. Ježeku na velikoj pomoći tijekom pripreme i izrade ove disertacije.*

*Zahvaljujem prof. dr. sc. I.Krhenu na podršci i savjetima pri izboru teme.*

*Zahvaljujem laboratorijskim tehničarima u Zavodu za histologiju i embriologiju te Centru za elektronsku mikroskopiju Medicinskog fakulteta Sveučilišta u Zagrebu na pomoći pri pripremi preparata.*

*Srdačno zahvaljujem svojoj obitelji na podršci i velikom razumijevanju, bez čega ništa od ovog ne bi bilo ostvarivo.*

## SADRŽAJ

<b>1. UVOD</b>	<b>1</b>
1.1. Sjemenik i poremećaji reproduktivne funkcije u muškarca	1
1.1.1. Hipogonadizam	2
1.2. Čimbenici nasljeđa i molekularno biološke spoznaje	3
1.3. Leydigove intersticijske stanice	5
1.4. Leydigove stanice u neplodnih pacijenata	7
<b>2. HIPOTEZA I CILJEVI DISERTACIJE</b>	<b>11</b>
2.1. Hipoteza	11
2.2. Ciljevi disertacije	12
<b>3. MATERIJALI I METODE</b>	<b>13</b>
3.1. Materijali	13
3.2. Metode	14
3.2.1. Imunohistokemijska analiza	18
3.2.2. Morfometrijska (stereološka) analiza	19
3.2.3. Određivanje vrijednosti hormona u krvnom serumu	20
3.2.4. Statistička obrada podataka	21
<b>4. REZULTATI</b>	<b>22</b>
4.1. Rezultati kvalitativne histološke analize polutankih rezova	22
4.2. Rezultati kvalitativne histološke analize ultratankih rezova – transmisijska elektronska mikroskopija (TEM)	54
4.3. Rezultati imunohistokemijske (IHC) analize	63
4.4. Razine gonadotropina i testosterona u krvnom serumu	71
4.5. Rezultati kvantitativne (morfometrijske) analize	75
<b>5. RASPRAVA</b>	<b>81</b>
<b>6. ZAKLJUČAK</b>	<b>91</b>
<b>7. SAŽETAK</b>	<b>93</b>
<b>8. SUMMARY</b>	<b>94</b>
<b>9. POPIS LITERATURE</b>	<b>95</b>
<b>10. ŽIVOTOPIS</b>	<b>105</b>

## **POPIS OZNAKA I KRATICA**

DAB - di-amino-benzidin

E<sub>2</sub> - estradiol

FSH - hormon koji stimulira spermatogenezu/folikulogenezu

hCG - ljudski korionski gonadotropin

HDL – lipoproteini visoke gustoće

HIV - sindrom stečene imunodeficijencije (uzrokovano istoimenim virusom)

H<sub>2</sub>O<sub>2</sub> - vodikov peroksid

IgG - imunoglobulini razreda G

IEMA - imunoenzimometrijska metoda uz kemiluminiscentni supstrat

IHC – imunohistokemija

IL-1 - interleukin 1

LDL – lipoproteini niske gustoće

LH - hormon koji stimulira intersticijske stanice/luteinizaciju

NOA - neopstruktivna azospermija

PBS - fosfatni pufer

SHBG - globulin koji veže spolne hormone

TEM – transmisijska elektronska mikroskopija

TNF alfa – čimbenik nekroze tumora alfa

UI/L – broj međunarodnih mjernih jedinica po litri (vrijednosti hormona u krvnom serumu)

## 1. UVOD

Neploidnost u muškarca, kako ga definira Svjetska zdravstvena organizacija, je stanje kod kojeg muškarac nije začeo dijete u razdoblju od 12 mjeseci (pri čemu se nije koristio kontracepcijskim sredstvom). Ukoliko muškarac nikada nije oplodio ženu, tada se govori o primarnoj neploidnosti muškarca. Ako je muškarac začeo plod (ili već imao djece), ali ga nema sa sadašnjom partnericom, onda se radi o sekundarnoj muškoj neploidnosti.<sup>1</sup> Procjenjuje se da je u Republici Hrvatskoj (kao i u zemljama Europske Unije) 15-20% parova neploidno ili ima problema sa začećem, od čega je neploidnost u muškarca odgovorna za 20-50% slučajeva. Demografski pokazatelji u Hrvatskoj upućuju na godišnji gubitak od čak 8.000 djece zbog bračne neploidnosti.<sup>2</sup> Osim toga, procjenjuje se da će svaki peti muškarac u starijoj životnoj dobi imati veću sklonost koštanim prijelomima zbog osteoporoze koja se javlja kao posljedica tzv. „andropauze“.<sup>3</sup> Ključni organ o kojem ovisi plodnost muškarca kao i njegov endokrinološki status je sjemenik ili testis.

### 1.1. Sjemenik i poremećaji reproduktivne funkcije u muškarca

Sjemenik ( lat. *testis*, grč. *orchis*) ima dvije funkcije: proizvodi hormone i spermije. Obavijen je čahuricom od gustog vezivnog tkiva, t. albugineom. Ona je zadebljana u stražnjem dijelu te ima vezivne pregrade koje nepotpuno pregrađuju parenhim sjemenika. Spomenute vezivne pregrade dijele testis na oko 250 piramidnih odjeljaka, koji se nazivaju režnjići. Svaki režnjić sadržava 1-4 vrlo zavijena sjemenska kanalića uložena u mrežu rahlog vezivnog tkiva bogatog krvnim i limfnim žilama, živcima i intersticijskim (Leydigovim) stanicama. Sjemenski kanalići proizvode muške spolne stanice, spermije, a intersticijske stanice izlučuju androgene testisa.<sup>4-6</sup>

Između krvi i unutrašnjosti sjemenskih kanalića (tzv. adluminalnog ili apikalnog odjeljka) postoji barijera koju čine čvrsti spojevi između Sertolijevih stanica. Ona zaštićuje

spolne stanice od štetnih utjecaja okoline. Diferencijacijom spermatogonija nastaju bjelančevine specifične za spermije. Budući da spolna zrelost nastupa kasnije nego razvoj imunokompetencije, predstadiji spermija bi se mogli prepoznati kao strane stanice i izazvati imunosni odgovor, koji bi ih uništio. Barijera krv-testis onemogućuje bilo kakvo međusobno djelovanje sjemenskih stanica koje se razvijaju i imunosnog sustava.<sup>7,8</sup>

Veživo tkivo u intersticiju sjemenika sastoji se od različitih vrsta stanica: fibroblasta, nediferenciranih mezenhimskih stanica, mastocita, limfocita i makrofaga.<sup>9</sup> U intersticiju se nalazi i bogata populacija Leydigovih stanica. Te stanice proizvode testosteron, muški spolni hormon.

### **1.1.1. Hipogonadizam**

Hipogonadizam u muškarca može biti uzrokovan poznatim i nepoznatim čimbenicima. Ako je uzrok nepoznat, onda govorimo o idiopatskoj neplodnosti. Kongenitalni poremećaji kao što su Klinefelterov i Kartagenerov sindrom, cistična fibroza, nedostatak receptora za androgene, "prune belly" sindrom, glutenska enteropatija, kriptorhizam te Von Hippel-Lindau sindrom mogu uzrokovati teške poremećaje u građi i funkciji testisa, epididimisa te vas deferensa. Infekcije virusima (virus zaušnjaka, vodene kozice, herpes virusi, HIV), klamidijom i ureaplazmama, bakterijama (sifilis, tuberkuloza, bruceloza) te parazitima (filarijaza) uzrokuju upale sjemenika ili/i pasjemenika kao i fibroze i adhezije vas deferensa. Neke endokrinološke bolesti koje utječu na opće stanje kao šećerna bolest, zatajenje jetre i bubrega te hipertireoidizam mogu utjecati na spermatogenezu, hormone hipofize i gubitak libida pa na taj način dovesti do neplodnosti. Tumori testisa i drugih organa i tkiva (sekundarni tumori kao kromofobni adenom, astroцитom, teratom) svojim neposrednim rastom ili/i čimbenicima koje izlučuju nerijetko uzrokuju poremećaj spermatogeneze.<sup>1,10</sup>

Neurološke bolesti kao npr. paraplegije dovode do poremećaja erekcije i ejakulacije. Različiti lijekovi koji se koriste u liječenju drugih bolesti (npr. metotreksat, sulfasalazin,



nitrofurantoin, spironolakton, cimetidin, hormonski preparati i sl.) mogu utjecati na sazrijevanje sjemenskih stanica uplićući se u vrlo složenu regulaciju spermatogeneze i spermogeneze. Pojedini kirurški zahvati (kao npr. liječenje zalistaka uretre, prostatektomija, liječenje hipo- i epispadije, ingvinalne hernije, uretralnih striktura, retroperitonealna limfadenektomija, prijašnja torzija testisa ili kriptorhizam) katkada dovode do oštećenja vas deferensa, epididimisa, te poremećaja u vaskularizaciji i inervaciji testisa i drugih dijelova urogenitalnog sustava.<sup>11,12</sup>

Egzogeni čimbenici (npr. teški metali, pesticidi i herbicidi) te uvjeti radnog mjesta (pretjerano topli prostori kao kotlovnice, kabine teških strojeva i kamiona) nepovoljno utječu na funkciju sjemenika. Čimbenici okoliša, npr. spojevi u plastičnim bocama i industrijskim otpadnim vodama nalikuju ženskim spolnim hormonima te se smatra da oponašaju njihovo djelovanje. Zagađenje mikroelementima kao što su kadmij i olovo dovodi do oštećenja sjemenskog epitela. Isto tako, manjak selena i cinka može dovesti do pada broja i koncentracije spermija kao i njihove gibljivosti. Napokon, pretjerano uživanje nikotina, marihuane, kokaina, alkohola ili anaboličkih steroida može dovesti do smanjene funkcije muškog spolnog sustava.<sup>11,12</sup>

## **1.2. Čimbenici nasljeđa i molekularno biološke spoznaje**

U posljednjih desetak godina intenzivno se proučava uloga čimbenika nasljeđa (kromosoma, gena) na funkciju sjemenika, osobito spermatogenezu. Korištenjem eksperimentalnih modela, nađeno je da više od 4.000 gena sudjeluje u normalnom odvijanju spermatogeneze.<sup>13</sup> U pacijenata s oligo i azospermijom mogu se u 4% slučajeva otkriti poremećaji u broju ili/i građi kromosoma<sup>14</sup> koji pak uzrokuju oštećenje mejoze i sazrijevanja sjemenskog epitela.<sup>15,16</sup> Proučavanja na Y kromosomu ukazala su na poremećaj dugog kraka tog kromosoma.<sup>17</sup> Novija molekularno-biološka istraživanja otkrila su postojanje tzv. mikrolelecija Y kromosoma koje se mogu svrstati u pet kategorija, ovisno o regiji

kromosoma koja je oštećena: *AZFa* (*Azoospermija Faktor a*), *P5/proksimalno P1*, *P5/distalno P5*, *gr/gr*, i *B2/B4* (*AZFc* delecije).<sup>17-20</sup> Delecije Y kromosoma u regiji *AZFc* su najčešće i mogu se otkriti u 6-12% neplodnih muškaraca s azoospermijom.<sup>21,22</sup> Na Y kromosomu nalazi se područje specifično za muškarca („male-specific region“) koja u sebi nosi najmanje 78 gena. Od ovih 78 gena, 60 ima svoj izražaj unutar sjemenika.<sup>23</sup> Smatra se da bi poremećaji u spomenutim genima mogli biti važni u nastanku azoospermije i oštećenju spermatogeneze. Tako je dokazana točkasta mutacija gena *USP9Y* koja dovodi do poremećaja funkcije proteaze specifične za ubikvitin i na taj način dovodi do azoospermije.<sup>24</sup>

Od gena na tzv. somatskim kromosomima (autosomni geni) istraženo je nekoliko s ciljem da se njihovi poremećaji povežu s poremećajem spermatogeneze (tablica1.).

Tablica 1. Povezanost autosomnih gena i poremećaja spermatogeneze

<b>AUTOSOMNI GEN</b>	<b>POVEZANOST S POREMEĆAJEM SPERMATOGENEZE</b>
<i>CFRT</i> („Cystic Fibrosis Transmembrane-Conductance Regulator)	- pozitivno <sup>25</sup>
<i>HOXA10</i> („Homeobox gene“)	- negativno <sup>26</sup>
<i>INSL3</i> („Leydig insulin-like hormone“)	- negativno <sup>27-30</sup>
<i>DAZL</i> („Deleted in Azoospermia Like“)	- negativno <sup>31,32</sup>
<i>ZNF214</i> , <i>ZNF215</i> („Zinc Finger genes“)	- negativno <sup>33</sup>
<i>SYCP3</i> („Synaptonemal Complex Protein“)	- pozitivno <sup>34</sup>
<i>HNRNP G-T</i> („Heterogenous Nuclear Ribonucleoprotein G-T „)	- negativno <sup>35</sup>
<i>POLG</i> (mitohondrijska DNA polimeraza)	- negativno <sup>36,37</sup>

Kongenitalni nedostatak sjemenovoda može biti jednostran ili obostran. Povezuje se s mutacijom gena *CFRT* i cističnom fibrozom.<sup>25</sup> Često se u takvih pacijenata nađu i druge anomalije, primjerice ageneza bubrega. Kod jednostranih nedostataka sjemenovoda, na kontralateralnoj strani može biti oštećen testis. Katkada, unatoč očitj kliničkoj slici, mutacije gena *CFRT* nisu nađene što indirektno govori u prilog možebitnim mutacijama nekih drugih gena.<sup>25</sup> U slučaju delecije gena *SYCP3* dolazi do zastoja spermatogeneze na razini spermatida pa se spermiji uopće ne proizvode (oštećenje spermioogeneze, tzv. „spermatidni ili maturacijski stop“).<sup>34</sup> Unatoč intenzivnim genetskim istraživanjima, otkriven je relativno malen broj gena čija bi delecija ili mutacija dovela do neposrednog poremećaja spermatogeneze. Stoga je mogućey da postoji niz gena koji u slučaju oligo ili azoospermije pretrpe oštećenje *de novo* pa je takvo oštećenje teže dokazati raspoloživim dijagnostičkim mogućnostima. Za sada također nisu dokazani geni koji bi bili usko povezani s poremećajem građe i funkcije Leydigovih stanica. Ove stanice ovise o očuvanosti spermatogeneze (i obrnuto, spermatogeneza značajno ovisi o testosteronu) pa oštećeni geni koji dovode do poremećaja tog procesa mogu ujedno prouzrokovati i oštećenje Leydigovih stanica.<sup>33</sup>

### **1.3. Leydigove intersticijske stanice**

Leydigove stanice su velike oko 15-25  $\mu\text{m}$ , uglavnom okrugla ili višekutna oblika. Najčešće imaju jednu jezgru smještenu u sredini iako mogu biti i binuklearne. Citoplazma im je eozinofilna te posjeduje dobro razvijen Golgijev aparat, veliku količinu glatke endoplazmatske mrežice, mitohondrije s tubularnim pretincima i obilje zrnaca glikogena. U citoplazmi se nalaze primarni i sekundarni lizosomi te po koji fagolizosom, nekoliko kapljica masti i Reinkeovi kristali, koji se najvjerojatnije sastoje od kristaliziranih proteina.<sup>38</sup> Uloga spomenutih biokristala još uvijek nije sasvim jasna.

Leydigove stanice imaju sve značajke stanica koje proizvode steroide.<sup>35,38,39</sup> Biokemijskim i histokemijskim metodama su u citoplazmi intersticijskih stanica otkriveni enzimi neophodni za sintezu testosterona. U mitohondrijima intersticijskih stanica su smješteni enzimi koji cijepaju postranične lance kolesterola, pohranjenog u kapljicama lipida ili sintetiziranog od acetata. Na taj način nastaje pregnenolon, od kojega se djelovanjem enzima u glatkoj endoplazmatskoj mrežici u nizu reakcija sintetizira testosteron.<sup>40,41</sup> Brojnost i funkcija intersticijskih stanica je ovisna o hormonima. Tijekom trudnoće humani gonadotropni hormon placente prelazi iz krvi majke u krv fetusa i potiče Leydigove stanice na sintezu i izlučivanje testosterona. Testosteron je odgovoran za čitav slijed diferencijacijskih zbivanja koji dovode do nastanka muškog spola i razvoja muških spolnih organa. Embrionalne intersticijske stanice ostaju posve diferencirane do polovice trudnoće, nakon čega se njihov broj smanjuje, pa time i sinteza testosterona. Leydigove stanice miruju do početka puberteta, kada hormon luteinizacije iz hipofize ponovno dovodi do pojačane sinteze testosterona.<sup>42</sup>

Stanice sjemenskih kanalića i stanice intersticija sjemenika svojim sekretima djeluju jedne na druge izlučujući različite čimbenike (parakrina sekrecija). Sinteza muških spolnih hormona je ovisna o ciklusu sjemenskog epitela. U pojedinim stadijima spermatogeneze povećava se količina endoplazmatske mrežice, mitohondrija i Golgijevog aparata Leydigovih stanica, što je znak povećane proizvodnje androgena.<sup>43,44</sup> Pretpostavlja se da tada dolazi do prolaska spermatoocita iz bazalnog u adluminalni odjeljak privremenim otvaranjem čvrstih veza između Sertolijevih stanica.<sup>45</sup> Znak za povećanju proizvodnju androgena Leydigove stanice dobivaju iz hipofize koja izlučuje hormon luteinizacije (LH), te sjemenskih kanalića i Sertolijevih stanica.<sup>46</sup>

Proučavanjem Leydigovih stanica uočene su dvije skupine, ovisno o smještaju. Jedne se nalaze pored sjemenskih kanalića, pa se nazivaju "peritubularne", a druge oko krvnih žila

intersticija pa se nazivaju "perivaskularne".<sup>46,47</sup> Zbroj tih dvaju populacija je uvijek isti, ali se međusobni omjeri mijenjaju, ovisno o ciklusu sjemenskog epitela. Vjerojatno Leydigove stanice migriraju od krvnih žila prema kanalićima i obratno, a to je uvjetovano sekrecijom stanica sjemenskih kanalića.<sup>48</sup> Leydigove stanice koje su smještene perivaskularno (vjerojatno izlučujući različite čimbenike) reguliraju propusnost krvnih žila intersticija, koje se nalaze u blizini, kao i količinu intersticijske tekućine. Ova tekućina okružuje Leydigove stanice i sadrži veliku količinu testosterona. Navedena tekućina kasnije dijelom utječe u sistemski krvotok održavajući potrebne razine testosterona u krvi. Osim testosterona Leydigove stanice proizvode i prostaglandine, estrogen, angiotenzin, oksitocin, beta endorfin, te još neke tvari koje mogu djelovati kao parakrini čimbenici na sjemenske kanaliće.<sup>47,49,50</sup>

Histofiziološke studije pokazale su da postoji značajno međudjelovanje između Leydigovih stanica i makrofaga. Broj makrofaga se povećava početkom spermatogeneze, a pretpostavlja se da se to događa nakon što na Leydigove stanice djeluje luteinizirajući hormon (LH).<sup>51</sup> Naime, Leydigove stanice osim testosterona izlučuju i neke citokine i druge tvari (npr. inhibin, beta endorfin, prodomorfin) koji utječu na funkciju makrofaga. Makrofazi pak sa svoje strane izlučivanjem TNF alfa i IL-1 utječu na rad Leydigovih stanica pa se na štakorskim eksperimentalnim modelima čak i dokazalo da se Leydigove stanice uopće ne mogu razviti bez prisutnosti makrofaga.<sup>52,53</sup> Potpunim nedostatkom Leydigovih stanica smanjuje se i broj makrofaga na polovicu, pa vjerojatno još neki drugi čimbenici utječu na njihov broj i funkciju.<sup>54</sup>

#### **1.4. Leydigove stanice u neplodnih pacijenata**

Istraživanja funkcije sjemenskih kanalića neplodnih pacijenata pokazala su da postoji međuovisnost između tzv. tubularnog i intersticijskog odjeljka u kojem se nalaze Leydigove stanice. Pretpostavlja se da poremećaj sjemenskog epitela unutar kanalića može prouzrokovati promjene na tim stanicama. Naime, 12 do 15% pacijenata s poremećajem spermatogeneze

ima i snižene vrijednosti testosterona i/ili povišene vrijednosti LH. Katkada su vrijednosti testosterona na donjoj granici normalne pa se pretpostavlja da su Leydigove stanice, unatoč oštećenju, uspjele (za kraće ili duže razdoblje) nadoknaditi količinu testosterona koja nedostaje. Pacijenti s poremećenom spermatogenezom i oštećenim Leydigovim stanicama podložni su sindromu nedostatka androgena (između ostaloga, pojačanom riziku od osteoporoze).<sup>55-57</sup>

Oštećenje sjemenskih kanalića u glodavaca prouzrokovano zračenjem, kriptorhizmom, nedostatkom vitamina A ili davanjem hidroksiureje dovodi do porasta LH i snižene razine testosterona.<sup>58</sup> Ugradnja implantata u sjemenik glodavaca koji sadrži antagonist testosterona (ciproteron acetat) uzrokuje oštećenje spermatogeneze u sjemenskim kanalićima u neposrednoj blizini implantata.<sup>58</sup> Dolazi i do žarišne hipertrofije Leydigovih stanica. Eksperimentalni unilaterlani kriptorhizam dovodi do oštećenja spermatogeneze u kriptorhičnom sjemeniku, ali i hipertrofije Leydigovih stanica. Ovakve stanice mogu se izolirati i uzgojiti u *in vitro* uvjetima te stimulirati humanim korionskim gonadotropinom (hCG). Nakon stimulacije, Leydigove stanice proizvode znatno više testosterona, ali posjeduju manje receptora za luteinizirajući hormon (LH).<sup>59,60</sup> Zagrijavanje sjemenika tijekom 15 min. dovodi do poremećaja sjemenskih i Sertolijevih stanica te hiperreaktivnosti Leydigovih stanica na hCG.<sup>61</sup> Nakon prestanka zagrijavanja, Leydigove stanice proizvode normalnu količinu testosterona i djeluju na ubrzano obnavljanje spermatogeneze.<sup>61</sup> Iz ovih eksperimentalnih podataka može se zaključiti da postoji značajno međudjelovanje i ovisnost sjemenskog epitela unutar sjemenskih kanalića i Leydigovih stanica. Ovo međudjelovanje vjerojatno se zasniva na izlučivanju parakrinih čimbenika koji, za sada, nisu poznati ili izolirani.

Pacijenti s tzv. idiopatskom azospermijom u značajnom broju slučajeva (96%) imaju normalnu razinu testosterona u serumu. Iznimno, razina testosterona

može biti snižena ili blago povišena.<sup>62</sup> Međutim, često se radi o vrijednostima blizu donje granice normalnih (referentnih) vrijednosti uz znatno povećane vrijednosti LH, FSH i snižene vrijednosti inhibina B.<sup>63</sup> Pacijenti koji su zbog limfoma primali kemoterapiju razvili su azoospermiju, imali niske vrijednosti inhibina B i testosterona u serumu, te povišeni LH. S obzirom na to da je sjemenski epitel izrazito osjetljiv na kemoterapeutike, za pretpostaviti je da se oštećenje funkcije Leydigovih stanica razvilo uslijed znatnog poremećaja spermatogeneze, čime se potvrđuju rezultati eksperimenata na glodavcima.<sup>58-60</sup> Za procjenu stupnja oštećenja Leydigovih stanica može dobro poslužiti odnos vrijednosti testosterona i LH. Kod idiopatske azoospermije, znatno povećani LH i testosteron na donjoj granici normale upućuju na funkcionalno „zatajivanje“ Leydigovih stanica. Smatra se da će 1 od 20 takvih pacijenata imati ozbiljne posljedice uslijed smanjene proizvodnje testosterona.<sup>64</sup>

Mjerenje estradiola ( $E_2$ ) u neplodnih pacijenata otkrilo je da postoji skupina bolesnika s značajno povećanom razinom tog hormona u krvi. Također je poremećen odnos između  $E_2$  i testosterona.<sup>55</sup> Povećane količine  $E_2$  mogu uzrokovati poremećaj u sintezi testosterona (autokrini blok enzima 17 alfa-hidroksilaze) u citoplazmi Leydigovih stanica. Također je poznato da je izvor estrogena u sjemenskim kanalićima Sertolijeva stanica. Ona posjeduje receptore za FSH. Kao što je već spomenuto, ovaj hormon je izrazito povišen kod pacijenata s neopstruktivnom azoospermijom. Za pretpostaviti je da hiperstimulacija Sertolijevih stanica s FSH može dovesti do povećane proizvodnje estrogena i time do poremećaja funkcije Leydigovih stanica. Ostaje nejasno kako hiperstimulacija Sertolijevih stanica s FSH može oštetiti Leydigove stanice. Jedna od mogućnosti je, zasigurno, prevelika količina estrogena koje izlučuju te stanice.<sup>65</sup>

Posebno teška slika neplodnosti postoji u pacijenata s neopstruktivnom azoospermijom (NOA). U 70-90% slučajeva etiologija poremećaja je nepoznata. Pretpostavlja se da značajnu ulogu imaju nasljedni čimbenici (poremećaji gena na somatskim i spolnim

kromosomima) i čimbenici okoliša (zagađenje, tvari slične estrogenima u pitkoj vodi i hrani, uvjeti radnog mjesta /kotlovnice, vozači kamiona, teških strojeva i sl.) te neke zarazne bolesti (virus zaušnjaka i sl.).<sup>63</sup> Najčešći histološki nalaz u ovih pacijenata je tzv. „mješovita atrofija sjemenskih kanalića“.<sup>66,67</sup> To znači da se unutar bioptičkog materijala može naći šarolika slika oštećenja sjemenskih kanalića. Dok neki kanalići imaju potpuno očuvanu spermatogenezu (obično manji broj njih) susjedni kanalići mogu pokazivati različite stupnjeve oštećenja od spermatidnog i spermatocitnog „stopa“ (spermatogeneza se zaustavlja na razini spermatida i spermatocita) do težih oštećenja kao sindroma samo spermatogonija („spermatogonia only“- sjemenske stanice sastoje se samo od spermatogonija) ili Sertolijevih stanica („Sertoli cells only“- kanalići obloženi samo potpornim stanicama). U osobito teškim slučajevima kanalići su pretvoreni u tračke vezivnog tkiva (tzv. tubularne sjene – „tubular shadows“). Intersticijske Leydigove stanice često pokazuju znakove hipertrofije i hiperplazije zbog stalno povišene razine gonadotropina u tih pacijenata.<sup>62,66,67</sup>

Iz ovog pregleda dosadašnjih spoznaja i literature može se zaključiti da postoji

- nedostatak podataka o morfološkim promjenama Leydigovih stanica u neplodnih pacijenata, osobito onih s NOA;
- nedostatak podataka o funkcionalnim promjenama Leydigovih stanica u pacijenata s NOA, osobito proizvodnji testosterona *in situ*;
- nedostatak podataka o povezanosti stupnja poremećenosti spermatogeneze te oštećenja Leydigovih stanica u neplodnih pacijenata s NOA.



## 2. HIPOTEZA I CILJEVI DISERTACIJE

### 2.1. Hipoteza

Leydigove stanice u sjemenicima neplodnih pacijenata s NOA imaju promijenjena morfološka obilježja u usporedbi s plodnim muškarcima.

Unatoč održanoj normalnoj razini testosterona u bolesnika s NOA za pretpostaviti je da Leydigove stanice neplodnih osoba imaju promijenjen izgled citoplazme, a možda i jezgre što se može vidjeti na razini svjetlosnog i elektronskog mikroskopa. Poremećena građa Leydigovih stanica dovodi i do poremećaja proizvodnje testosterona *in situ*, što bi se moglo dokazati imunohistokemijskim i morfometrijskim metodama. Za pretpostaviti je da ove stanice nastoje nadoknaditi oštećenu endokrinu funkciju raznim kompenzatornim mehanizmima (hipertofija, hiperplazija). Promjene na Leydigovim stanicama u neplodnih pacijenata koreliraju sa stupnjem oštećenja spermatogeneze u sjemenskim kanalicima.

## 2.2. Ciljevi disertacije

Općeniti cilj rada je opisati promjene Leydigovih stanica u neplodnih muškaraca s NOA i usporediti ih sa stupnjem oštećenja spermatogeneze u sjemenskim kanalićima.

*Specifični ciljevi* su sljedeći:

-prikazati promjene građe Leydigovih stanica na polutankim rezovima koristeći bioptički materijal neplodnih pacijenata s NOA i usporediti s Leydigovim stanicama sjemenika očuvane morfologije (kontrolne biopsije);

- prikazati promjene građe Leydigovih stanica na ultrastrukturnoj razini pomoću transmisijske elektronske mikroskopije (usporediti kontrolne i uzorke dobivene iz sjemenika neplodnih pacijenata)

-u imunohistokemijskom dijelu istraživanja provjeriti izražaj/proizvodnju testosterona *in situ* i usporediti s vrijednostima testosterona u serumu (usporediti kontrolnu i neplodnu skupinu pacijenata s NOA);

-u morfometrijskom (stereološkom) dijelu istraživanja odrediti broj imunohistokemijski pozitivnih intersticijskih stanica (Leydigove stanice pozitivne na testosteron) u jediničnom volumenu sjemenika ( $\text{mm}^3$  tkiva) kao i u cjelokupnom organu u kontrolnoj skupini i u skupini pacijenata s NOA;

-usporediti i korelirati dobivene morfometrijske (stereološke) rezultate dobivenim mjerenjem na kontrolnim sjemenicima (biopsijama sjemenika normalne građe) i sjemenicima pacijenata s NOA.

### 3. MATERIJALI I METODE

#### 3.1. Materijali

U ovom radu koristio se bioptički materijal sjemenika iz zbirke Zavoda za histologiju i embriologiju Medicinskog fakulteta Sveučilišta u Zagrebu. Bioptički uzorci skupljani su od 1998. do 2006. godine u suradnji s Klinikom za urologiju Medicinskog fakulteta (KBC „Zagreb“). Ukupno je analizirano 120 bioptičkih uzoraka koji su bili podijeljeni u dvije skupine:

1. kontrolnu skupinu biopsija (n=12)
2. biopsije dobivene iz sjemenika neplodnih muškaraca (s neopstruktivnom azoospermijom, NOA) (n=108)

Kontrolna skupina dobivena je biopsijom 12 sjemenika pacijenata s opstruktivnom azoospermijom, pri čemu je morfološka analiza pokazala da je parenhim testisa bio u potpunosti sačuvan i normalne građe. Prosječna starost ispitanika bila je 34 godine (24-37 godina starosti).

Druga skupina biopsija dobivena je biopsijom sjemenika neplodnih muškaraca s NOA. Prosječna dob ovih pacijenata bila je 32 godine (22-43 godine starosti), a histološka analiza je pokazala da je došlo do poremećaja spermatogeneze različitog stupnja i opsega.

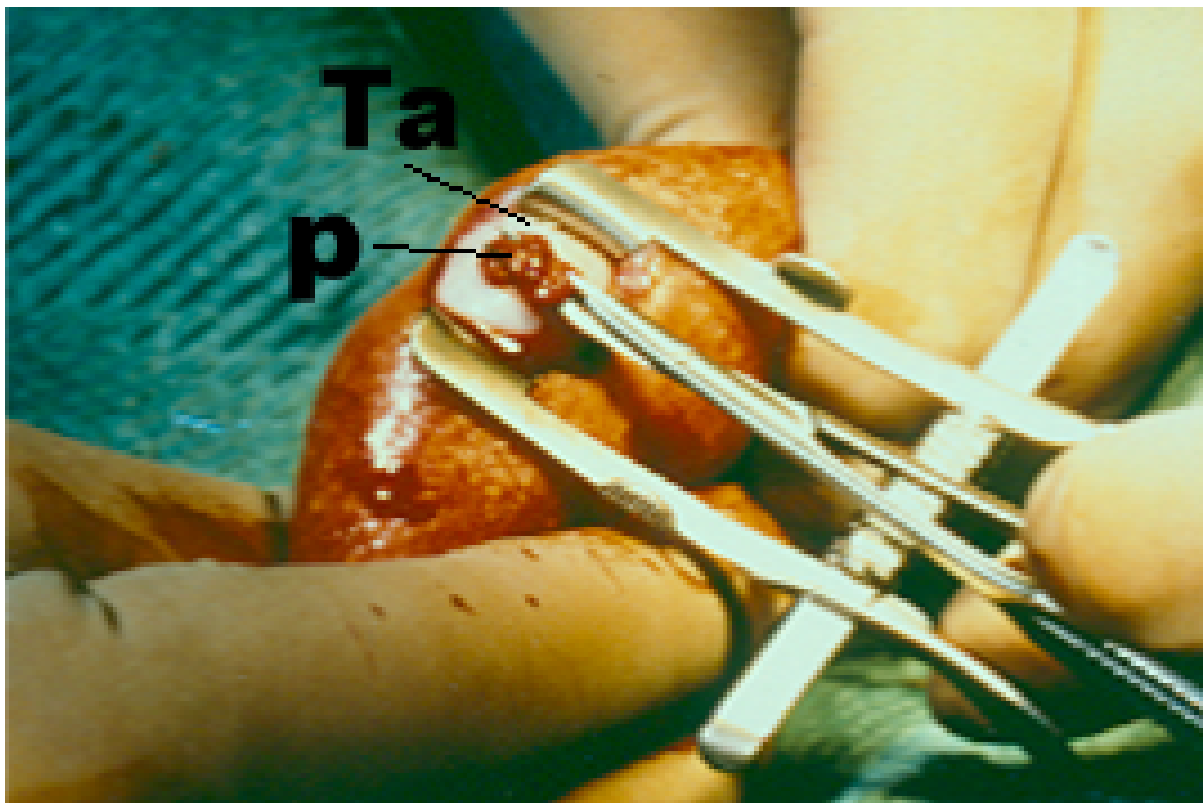
Prije samog operativnog zahvata svi pacijenti obuhvaćeni ovim istraživanjem su dali svoj pismeni informirani pristanak.

### 3.2. Metode

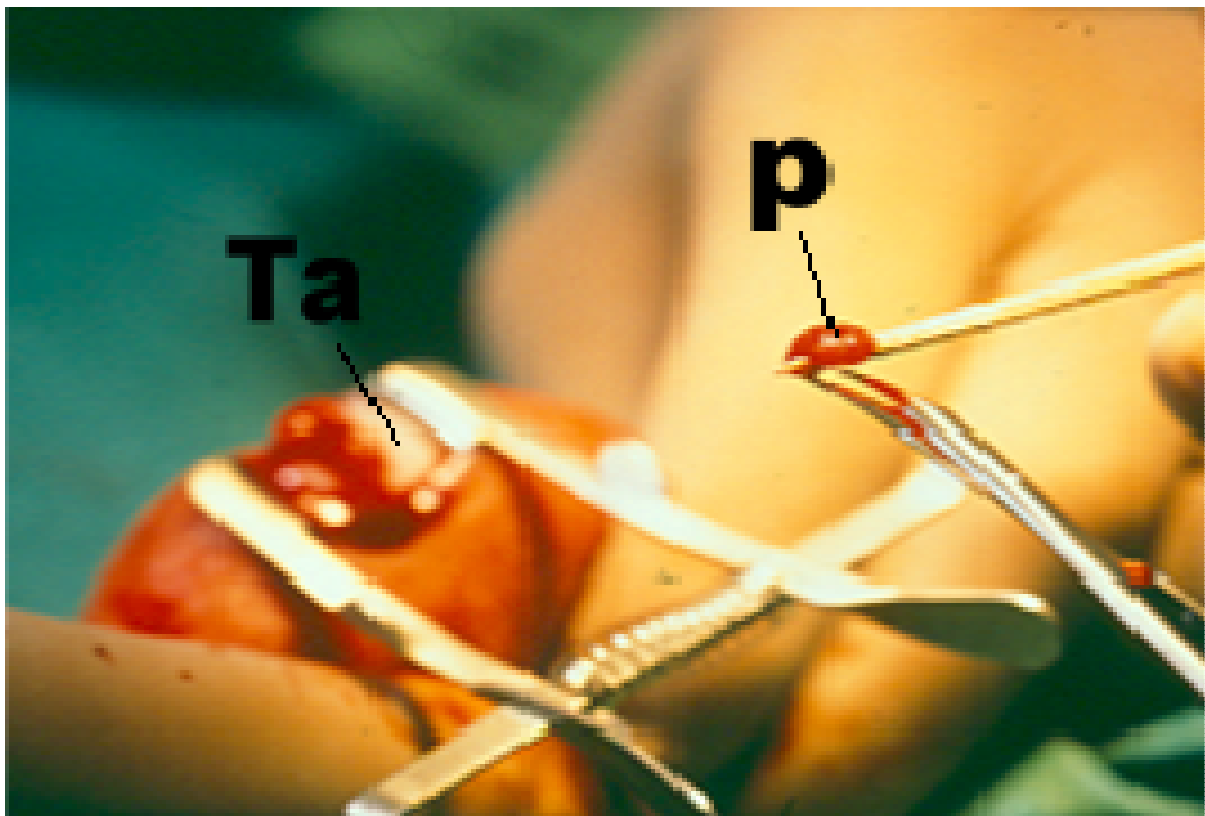
Uzorci su dobiveni tzv. «otvorenom» metodom biopsije sjemenika koja je detaljno opisana u radu Holsteina i sur.<sup>68</sup> (slika 1. i 2.). Bioptički komadići sjemenika su odmah po eksciziji podijeljeni u dva dijela i fiksirani u 5,5% glutaraldehydu (u 0.05 M fosfatnom puferu, pH= 7.1-7.4, 800 mosmol) i Bouinu. Uklopljeno tkivo u Durcopanu i parafinu uvršteno je u zbriku uzoraka sjemenika Zavoda za histologiju i embriologiju, Medicinskog fakulteta Sveučilišta u Zagrebu.

**Tkivo fiksirano u glutaraldehydu.** Nakon fiksacije u trajanju od 3 sata, uzorci fiksirani u 5,5% glutaraldehydu bili su isprani u puferu te postfiksirani u otopini 1% osmijevog tetroksida. Nakon dvosatne postfiksacije, tkivo je bilo isprano u puferu te dehidrirano u uzlaznom nizu alkohola. Nakon dehidracije, uslijedilo je uklapanje u smolu Durcopan (Sigma, Njemačka). Polimerizacija smole izvršena je u termostatu na temperaturi od 60°C tijekom 3 dana. Poslije polimerizacije prišlo se formiranju blokova za rezanje na ultramikrotomu (Reichert, Austrija). Serijski polutanki rezovi debljine 0,90 µm postavili su se na predmetna stakalca i osušili pomoću toplog stolića za ravnanje rezova (Agar, Engleska). Svaki uzorak narezao se na ukupno 6 predmetnih stakalaca od kojih je svako staklo sadržavalo po 10 polutankih rezova. Polutanki rezovi su se obojali 1% toluidinskim modrilom kako bi se na njima mogla izvršiti kvalitativna histološka analiza.

Ultratanki rezovi (debljine 70 nm) narezali su se pomoću dijamantnog noža (Diatom, Švicarska), postavili na bakrene mrežice (Christine Groepl, Austrija) i kontrastirali olovnim citratom i uranil acetatom. Analiza na ultrastrukturnoj razini načinila se pomoću transmisijskog elektronskog mikroskopa Carl Zeiss 902A (Centar za elektronsku mikroskopiju, Sveučilište u Zagrebu, Medicinski fakultet).



**Slika 1.** „Otvorena“ biopsija sjemenika. Asistent pridržava sjemenik u fiksiranom položaju dok operater mikroškaricama pristupa parenhimu testisa (**p**) koji lagano prominira kroz rez tunike albugineje (**Ta**).



**Slika 2.** „Otvorena“ biopsija sjemenika, preuzimanje bioptičkog materijala. Odsječeni komadić parenhima (**p**) odstranjuje se s površine mikroškarica uz pomoć sterilne drvene čačkalice. Na taj se način izbjegava primjena pincete i dodatno traumatiziranje uzorka. Čačkalica koja na svojem vrhu ima bioptički komadić tkiva odmah se uranja u transportni medij koji je u stanju održavati tkivo vitalnim do 24 sata. (**Ta**, tunica albuginea)

**Uzorci fiksirani u Bouinu.** Ovi uzorci su se višestruko isprali u otopini litijevog karbonata, dehidrirali, inkubirali u intermediju (metil-benzoat), benzolu i benzol-parafinu te uobičajenim histološkim postupkom uklopili u parafin.

Parafinski blokovi rezani su rotacijskim mikrotomom Leitz 1512 (Austrija) pri čemu je debljina rezova bila 4 µm. Dobiveni serijski rezovi potom su se upotrijebili za imunohistokemijske reakcije, a nekoliko njih (odabranih nasumce) se obojalo hemalaun-eozinom zbog kvalitativne histološke analize (procjena očuvanosti sjemenskog epitela). Procjena očuvanosti sjemenskog epitela /očuvanost spermatogeneze/ na polutankim i parafinskim rezovima procijenila se koristeći međunarodno prihvaćen bodovni sustav po Johnsenu<sup>68,69</sup> (tablica 2.):

Tablica 2. Međunarodni bodovni sustav očuvanosti spermatogeneze po Johnesenu

<b>OČUVANOST SPERMATOGENEZE/ STANICE</b>	<b>BODOVI („SCORE“)</b>
<b>ZRELE SPERMATIDE i SPERMIJI</b>	<b>10-9</b>
<b>NEZRELE SPERMATIDE</b>	<b>8-6</b>
<b>PRIMARNE SPERMATOCITE</b>	<b>5-4</b>
<b>SAMO SPERMATOGONIJE</b>	<b>3</b>
<b>SINDROM “SAMO SERTOLIJEVIH STANICA”</b>	<b>2</b>
<b>ATROFIJA (FIBROZA) KANALIĆA</b>	<b>1</b>

### 3.2.1. Imunohistokemijska analiza

Parafinski rezovi sjemenika (prethodno fiksiranih u Bouinu) inkubirani su 12 sati uoči imunohistokemijske reakcije u termostatu na 37°C. Nakon toga uslijedilo je deparafiniranje rezova u ksilolu te rehidracija u silaznom nizu alkohola. Potom su rezovi inkubirani u fosfatnom puferu (PBS). Prizivanje antigena načinjeno je u mikrovalnoj pećnici u vremenskom trajanju od 10 min. korištenjem citratnog pufera.<sup>70</sup> Endogena peroksidaza je blokirana otopinom natrijevog azida, glukoze i glukoza-oksidge (Sigma, Deisenhofen, Njemačka).<sup>71</sup> Nakon ispiranja u PBS-u, rezovi su se inkubirali tijekom jednog sata (u vlažnoj komorici na sobnoj temperaturi) sa primarnim protutijelom (tablica 3.):

Tablica 3. Primarno protutijelo za određivanje testosterona

PRIMARNO PROTUTIJELO	RAZRIJEĐENJE	PROIZVOĐAČ
Testosteron (miš, IgG)	1:50	Biogenex, San Ramon, USA

Uslijedilo je detaljno ispiranje u fosfatnom puferu kako bi se odstranio suvišak primarnih protutijela. Potom su rezovi inkubirani 30 min. na sobnoj temperaturi sa protutijelima razvijenim u kuniću (1:500, Dako, Glostrup, Danska), usmjerenih protiv mišjih protutijela IgG. Ova protutijela su imala na sebi vezan biotin. Tijekom slijedećih trideset minuta uslijedila je inkubacija sa peroksidazom (obilježenom streptavidinom) (1:800, Dako, Glostrup, Danska). Enzimska reakcija je postala vidljiva nakon dodatka svježe pripravljene otopine di-amino-benzidina (DAB, 0,5 mg/ml; Sigma, Deisenhofen, Njemačka) i 0.01% H<sub>2</sub>O<sub>2</sub> tijekom pet minuta. Rezovi su se potom obojali hematoksilinom, dehidrirali u uzlaznom nizu alkohola, proželi ksilenom i pokrili Biomountom (British Biocell, UK) te pokrovnim stakalcem. Kao negativna kontrola upotrijebili su se rezovi koji nisu bili inkubirani s



primarnim protutijelima. Kao pozitivna kontrola koristili su se rezovi dobiveni u sastavu kita za imunohistokemiju a koji u sebi provjereno sadržavaju gore navedene antigene (Dako, Glostrup, Danska).

### 3.2.2. Morfometrijska (stereološka) analiza

Morfometrijska (stereološka) analiza načinjena je na parafinskim rezovima debljine 4  $\mu\text{m}$ . Za stereološko mjerenje iz ukupno 60 serijskih rezova dobivenih od svakog bioptičkog uzorka, odabrano je prvih 10 i zadnjih 10 rezova. Na rezove je primijenjena analiza fizikalnim disektorom.<sup>72,73</sup> Mjerenje je načinjenom mnogonamjenskim testnim sustavom po Weibelu<sup>74</sup> s 42 testne točke koristeći binokularni mikroskop Nikon Alphaphot (Japan) s ukupnim povećanjem x400. Površina testnog sustava ( $A_t$ ) pri navedenom povećanju bila je 0,0837  $\text{mm}^2$ , duljina testne linije ( $d$ ) 0,048 mm, a ukupna duljina testnih linija ( $L_t$ ) iznosila je 1,008 mm.

Tijekom stereološke obrade odredile su se sljedeće stereološke varijable:

1.  $N_{V_T}$  - broj imunohistokemijski pozitivnih Leydigovih stanica na testosteron u jediničnom volumenu sjemenika ( $\text{mm}^3$  tkiva) (kontrolne biopsije i uzorci sjemenika pacijenata s NOA);
2.  $N_T$  - ukupan broj imunohistokemijski pozitivnih Leydigovih stanica na testosteron u cjelokupnom sjemeniku (sjemenici kontrolne i neplodne skupine pacijenata).

Ukupan broj imunohistokemijski pozitivnih Leydigovih stanica na testosteron u cjelokupnom sjemeniku ( $N_T$ ) (sjemenici kontrolne i neplodne skupine pacijenata) izračunat je primjenom sljedeće formule:

$$N_T = N_{V_T} / N_i \times V_t \quad (1)$$

gdje je

$N_{V_T}$  = numerička gustoća imunohistokemijski pozitivnih Leydigovih stanica

$N_i$  = numerička gustoća stanica u intersticiju sjemenika određena primjenom optičkog disektora<sup>72</sup>

$V_o$  = volumen sjemenika.

Podatak o volumenu sjemenika određen ultrazvukom ili orhidometrom te razine testosterona i gonadotropina (FSH i LH) u serumu dobiveni su iz povijesti bolesti pacijenata Klinike za urologiju KBC „Zagreb“, Rebro.

Broj mikroskopskih polja ( $n$ ) na kojima treba izvršiti mjerenje određen je po De Hoffovoj jednadžbi<sup>75,76</sup> :

$$n = (20 \times s/x)^2 \quad (2)$$

pri čemu je  $s$  standardna devijacija varijable kod koje je izvršeno tzv. orijentacijsko mjerenje a  $x$  srednja vrijednost (aritmetička sredina) rezultata dobivenih orijentacijskim mjerenjem.

### 3.2.3. Određivanje vrijednosti hormona u krvnom serumu

Vrijednosti **FSH**, **LH** i **testosterona** u krvnom serumu određene su uporabom standardnih reagensa (kitova) firme Ortho-Clinical Diagnostics, Johnson & Johnson, Amersham UK (uvoznik u RH: Medika), koristeći uređaj Vitros ECI. Reagensi su sadržavali komplet od 100 bunarića, protutijelo za analit (odgovarajući hormon) vezano s peroksidazom iz hrena, protutijelo na analit vezano s biotinom te kalibratore, signalni reagens i otopinu za ispiranje.

Primjenjena je imunoenzimometrijska metoda (IEMA) uz kemiluminiscentni supstrat. Analit se veže između dva protutijela, jedno obilježeno biotinom i drugo obilježeno peroksidazom, a nastali kompleks se veže na streptavidin na stijenci bunarića, a nevezani ispere. Reagens koji sadrži luminogeni supstrat i spoj koji pomažu u prijenosu elektrona su dodani nakon ispiranja. Peroksidaza iz konjugata katalizira oksidaciju luminogenog spoja i

nastaje svjetlo. Spoj koji pomaže u prijenosu elektrona pojačava količinu svjetla i produžava njegovu emisiju. Svjetlosni signal se očita u luminometru uređaja. Količina vezane peroksidaze izravno je proporcionalna analitu.

#### **3.2.4. Statistička obrada podataka**

Svi dobiveni podaci (morfometrijska/stereološka analiza, volumeni sjemenika, status spermatogeneze izražen Johnsenovim bodovnim sustavom /"score"/ i vrijednosti razine gonadotropina i testosterona) uneseni su u računalo i obrađeni biostatističkim programom. Analiza podataka obavila se u Katedri za medicinsku statistiku, epidemiologiju, medicinsku informatiku u ŠNZ «Andrija Štampar» Medicinskog fakulteta Sveučilišta u Zagrebu. Za obradu podataka koristio se program SAS, verzija 6.12. (1988).<sup>77</sup> Nakon računalnog unosa podataka provjereno je da li podaci (za kontrolnu i neplodnu skupinu bolesnika) slijede normalnu raspodjelu te su se primjenile odgovarajuće statističke metode usporedbe dvije nezavisne skupine uzoraka.

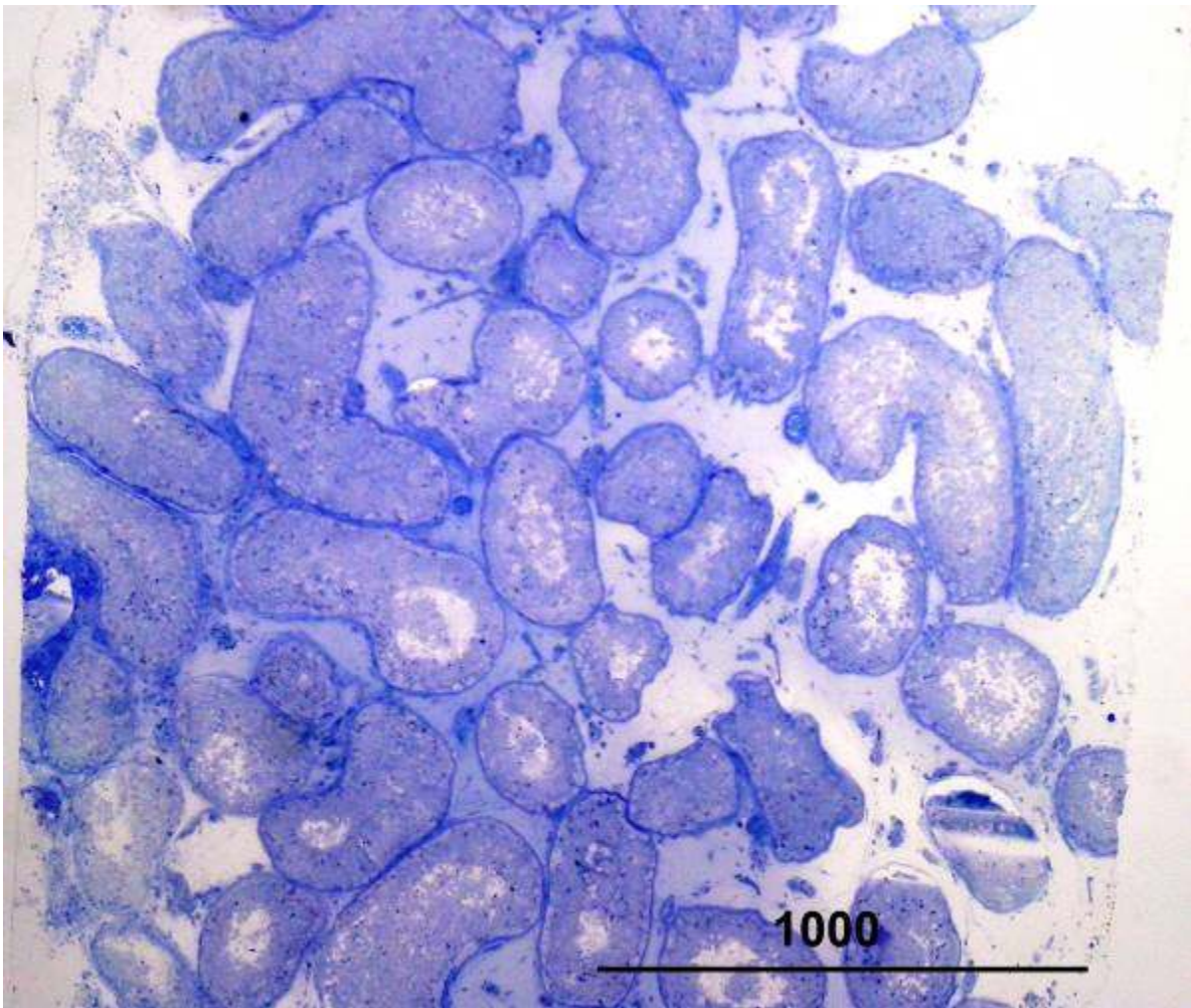
## 4. REZULTATI

### 4.1. Rezultati kvalitativne histološke analize polutankih rezova

#### *Kontrolna skupina*

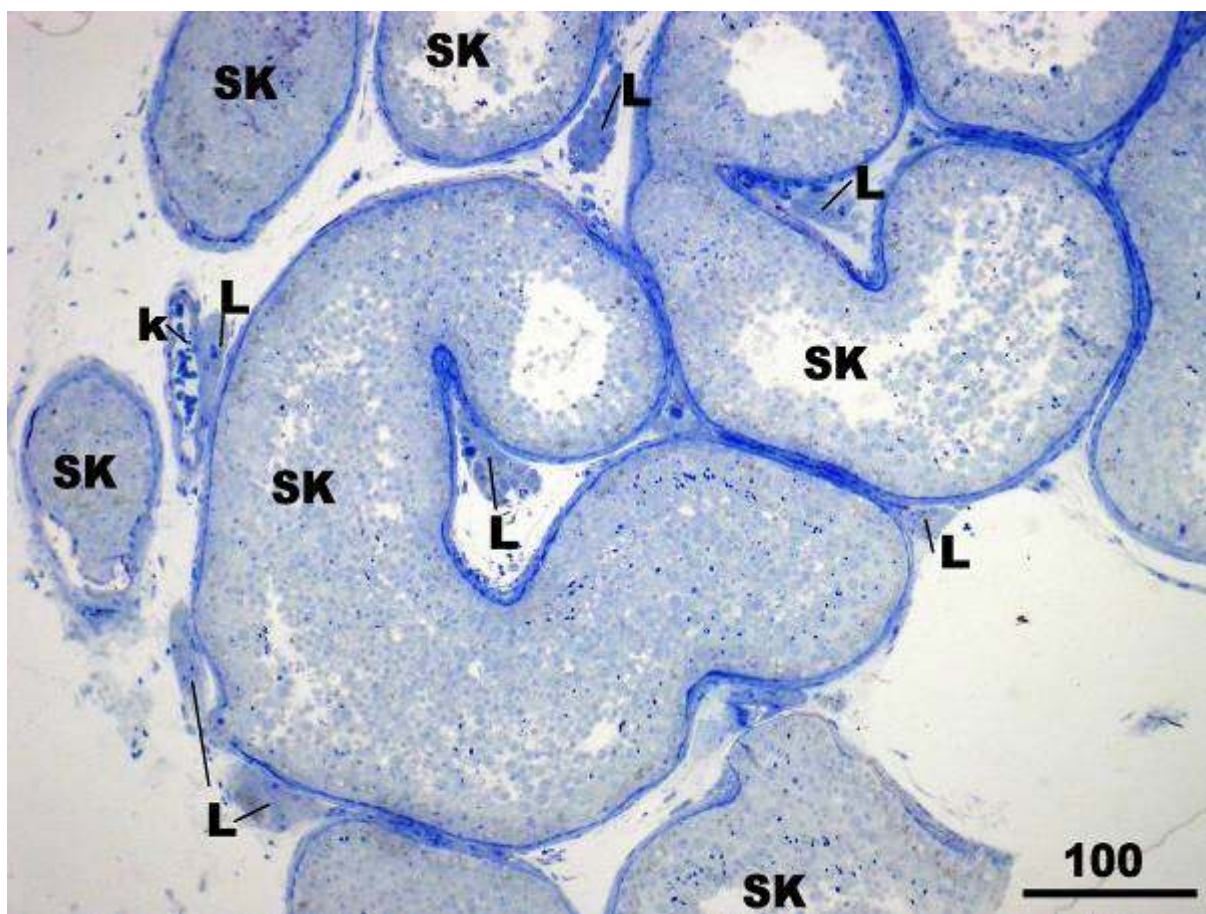
Kvalitativna histološka analiza polutankih rezova kontrolne skupine pacijenata pokazala je u svim bioptičkim uzorcima istovjetnu sliku. Bioptički komadić tkiva sjemenika se u prosjeku sastojao od 15-20 sjemenskih kanalića s pripadajućim intersticijem (slika 3.). Sjemenski kanalići bili su održanog promjera (160-220  $\mu\text{m}$ ) i normalne debljine lamine proprije. Lamina proprija sastojala se od 5-7 slojeva izduženih peritubularnih (mioidnih) stanica. Sjemenski epitel kanalića sadržavao je potporne Sertolijeve stanice i sve oblike sjemenskih stanica: spermatogonije, primarne i sekundarne spermatocite (I. i II. reda), nezrele i zrele spermatide te spermije (slike 4. i 5.). Sertolijeve stanice su imale ovalnu, okruglastu ili kruškoliku jezgru s izrazitom jezgrićom. U razvijenoj citoplazmi nalazila se po koja vakuola i umjeren broj ostatnih (rezidualnih) tjelešaca. Sjemenske stanice nalazile su se okružene staničnim izdancima Sertolijevih stanica: spermatogonije uz bazalnu membranu a primarne, sekundarne spermatocite i spermatide u vršnom ili apikalnom odjeljku. Pojedini spermiji mogli su se vidjeti u lumenu kanalića (slika 5.). Johnsenov „skor“ u kontrolne skupine bio je visokih vrijednosti, od 8 do 10.

Između tako očuvanih sjemenskih kanalića nalazilo se rahlo vezivo intersticija. Unutar veziva, intersticijske Leydigove stanice su se mogle vidjeti u manjim ili većim skupinama. Ove stanice su bile zamjetno pravilne građe. U okrugloj ili ovalnoj jezgri često se nalazila dobro vidljiva jezgrića. Citoplazma je bila obilna, sa po kojom kapljicom masti ili vakuolom (slika 5.). U neposrednom susjedstvu Leydigovih stanica mogle su se uočiti manje ili veće krvne žile, uključivši kapilare. Također su se nalazile sve vrste stanice vezivnog tkiva, ponajviše fibrociti i fibroblasti (slika 5.).



**Slika 3.** Biopsija sjemenika, kontrolna skupina pacijenata. Djelić parenhima testisa obično se sastoji od 15-20 sjemenskih kanalića s pripadajućim intersticijem.

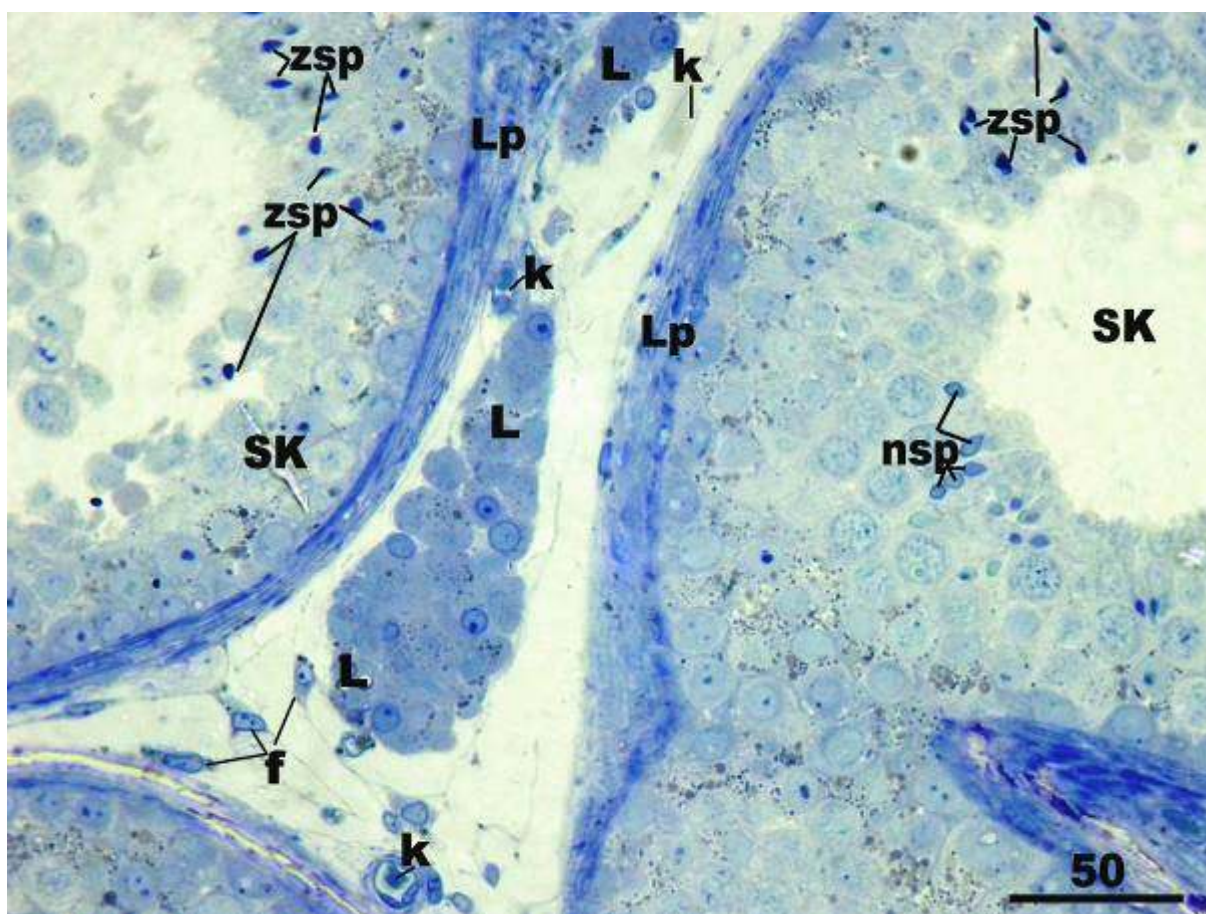
(Toluidinsko modriilo, x40, mjerilo = 1000  $\mu\text{m}$ )



**Slika 4.** Uzorak sjemenika kontrolne skupine pacijenata. Sjemenski kanalići (SK) su održanog promjera, uredne debljine stijenke (lamine proprije) i građe sjemenskog epitela (modificirani Johnsenov „skor“ = 10). U intersticiju između kanalića nalaze se veće ili manje skupine Leydigovih stanica (L) te krvne žile (k).

(Toluidinsko modrilo, x200, mjerilo = 100  $\mu$ m)





**Slika 5.** Kontrolna skupina bolesnika, detalj slike 4. Zahvaćena su tri susjedna sjemenska kanalića (**SK**) čiji se sjemenski epitel nalazi u različitim fazama spermatogeneze. Unutar dva kanalića mogu se vidjeti veće skupine nezrelih (**nsp**) i zrelih (**zsp**) spermata. Lamina propria (**Lp**) je uredne debljine stijenke te pokazuje slojevitost građe (nekoliko slojeva peritubularnih stanica). Između kanalića zatiče se intersticij s Leydigovim stanicama (**L**) normalne građe. Osim Leydigovih stanica, rahlo vezivo intersticija sadrži sve vrste vezivnog tkiva, uključivši i fibroците (**f**) te veće i manje krvne žile (**k**).  
(Toluidinsko modriLO, x400, mjerilo = 50  $\mu\text{m}$ )

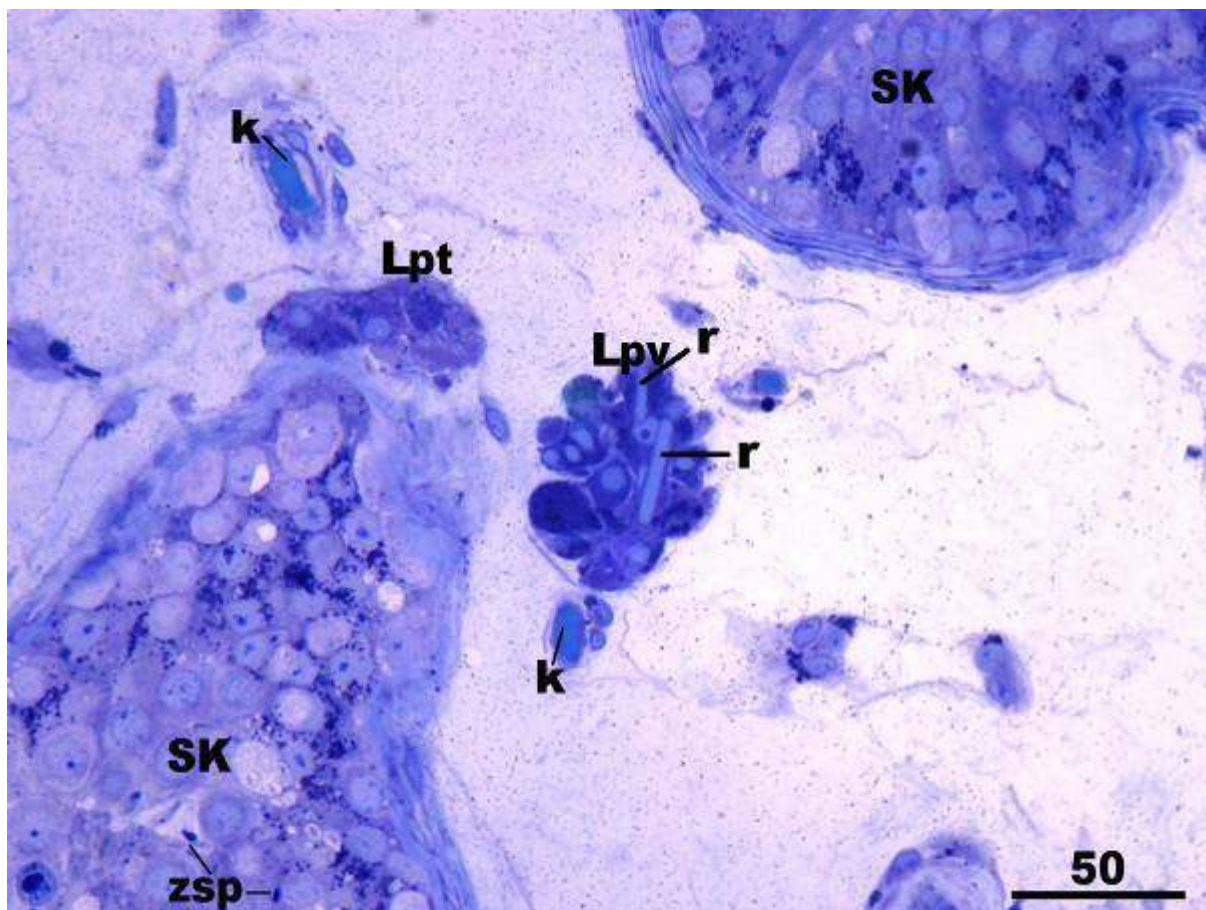
Po svojem položaju u odnosu na sjemenske kanaliće, Leydigove stanice su se mogle podijeliti u dvije skupine: perivaskularne i peritubularne Leydigove stanice. Perivaskularne Leydigove stanice bile su relativno odmaknute od kanalića, a bliže manjim ili većim krvnim žilama. Ove stanice su većinom imale okruglasti ili ovoidni oblik (slika 6.). Peritubularne Leydigove stanice bile su priljubljene uz laminu propriju sjemenskih kanalića te (vjerojatno zbog svoje specifičnog položaja) imale nešto izduženiji oblik (slika 6.). U pojedinačnim perivaskularnim i peritubularnim Leydigovim stanicama mogli su se primjetiti veći ili manji Reinkeovi kristali, presječeni u različitim ravninama (slika 6.).

#### ***Neplodna skupina pacijenata s neopstruktivnom azoospermijom (NOA)***

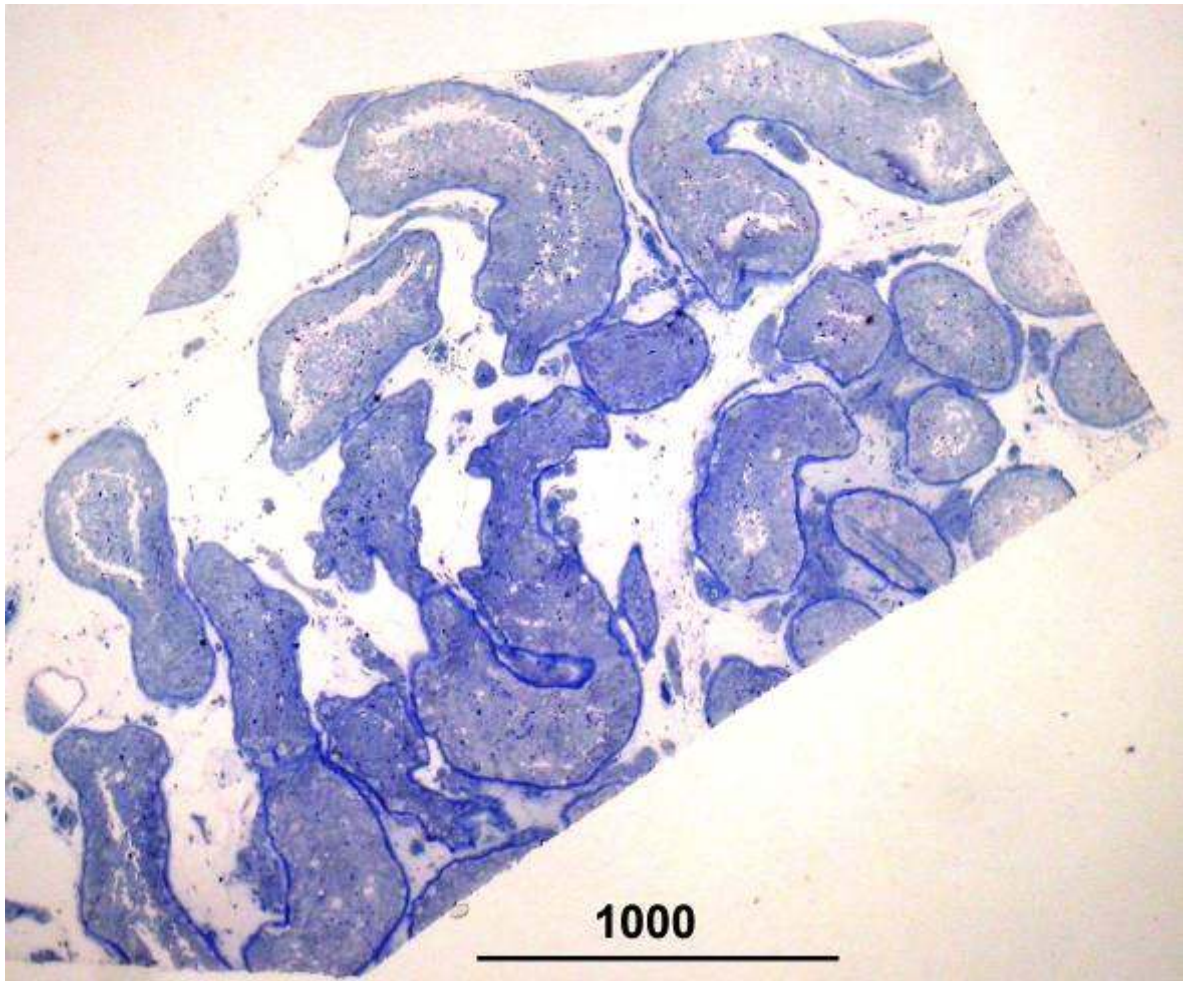Bioptički kanalići neplodne skupine pacijenata sadržavali su u prosjeku također 15-20 sjemenskih kanalića (slika 7.), a ako je spermatogeneza bila jače narušena (npr. u slučaju sindroma „samo Sertolijevih stanica“ ili tubularne fibroze) bilo ih je u bioptičkom materijalu zahvaćeno i 30-tak.

U bioptičkim uzorcima sa Johnsenovim „skorom“ 9-8, sjemenski kanalići pokazivali su blaži poremećaj spermatogeneze. Oštećenje se najviše ogledalo u završnim fazama spermatogeneze tj. u spermiogenezi pri čemu je bio zamjetan manjak spermija i zrelih spermatida (slike 8. i 9.). Leydigove stanice zadržale su tipičan raspored oko krvnih žila i kanalića. U ponekim perivaskularnim Leydigovim stanicama mogao se zamjetiti manji ili veći broj vakuola, dok je većina ovih stanica imala normalni izgled kako jezgre tako i citoplazme (slika 9.). Sjemenski kanalići u kojima je stupanj razvijenosti spermatogeneze (Johnsenov „skor“) bio 8 ili 7 imali su manjak spermija i zrelih spermatida. Spermatogeneza se većinom odvijala do nezrelih spermatida, dok su se u samo nekim kanalićima mogle vidjeti pojedinačne zrele spermatide (slike 10. i 11.).





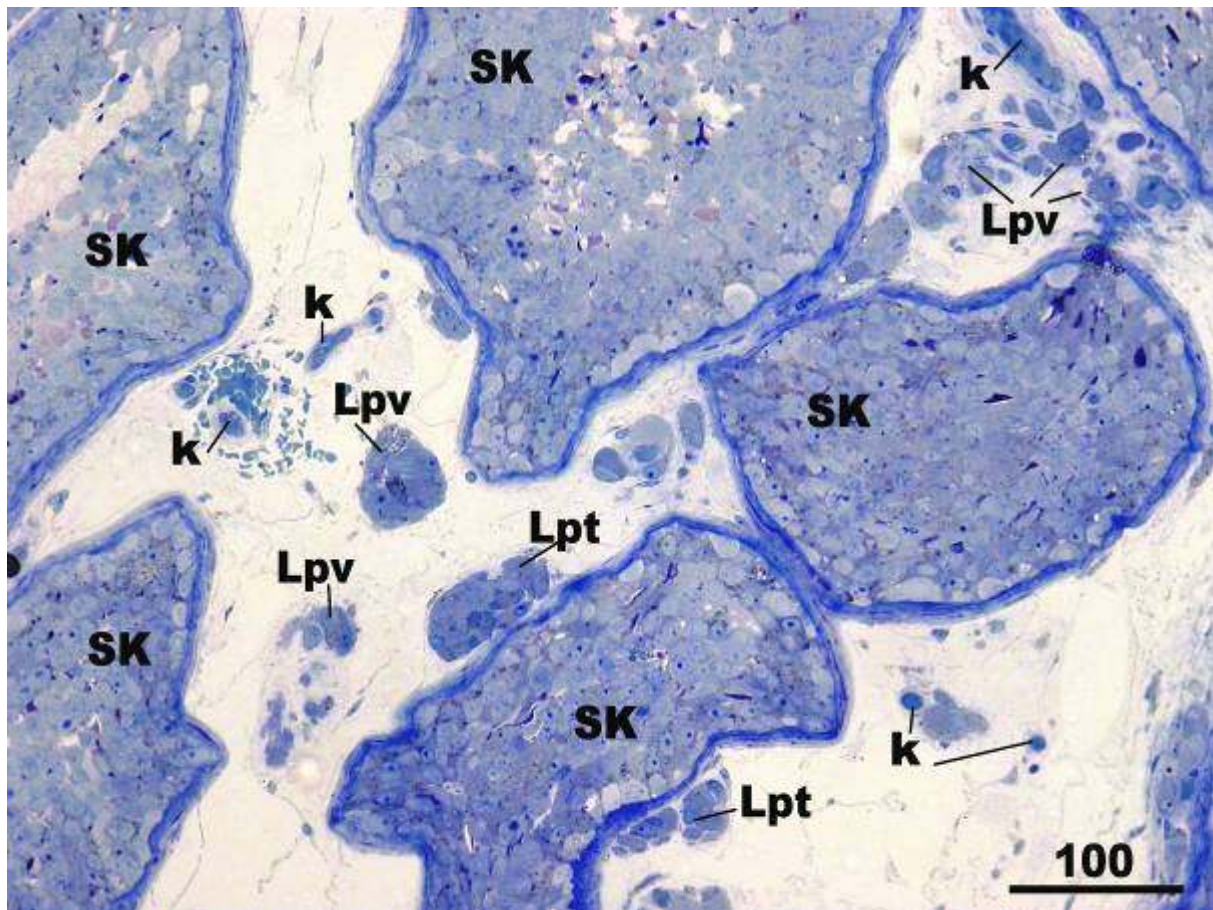
**Slika 6.** Kontrolna biopsija sjemenika, detalj. Dvije skupine Leydigovih stanica su normalnog izgleda i građe. Leydigove stanice priljubljene uz kanalić (**Lpt**) nazivaju se još i peritubularnim, a stanice odmaknute od kanalića te u neposrednoj blizini krvnih žila (**k**) perivaskularnim (**Lpv**). U citoplazmi nekih od ovih stanica nalaze se veći ili manji Reinkeovi kristali (**r**). (**SK**, sjemenski kanalić; **zsp**, zrele spermatide)  
(Toluidinsko modriilo, x 400, mjerilo = 50  $\mu$ m)



**Slika 7.** Neplodna skupina pacijenata s NOA, uzorak tkiva sjemenika. Zahvaćeno je 15-tak sjemenskih kanalića s pratećim rahlim vezivnim tkivom intersticija.

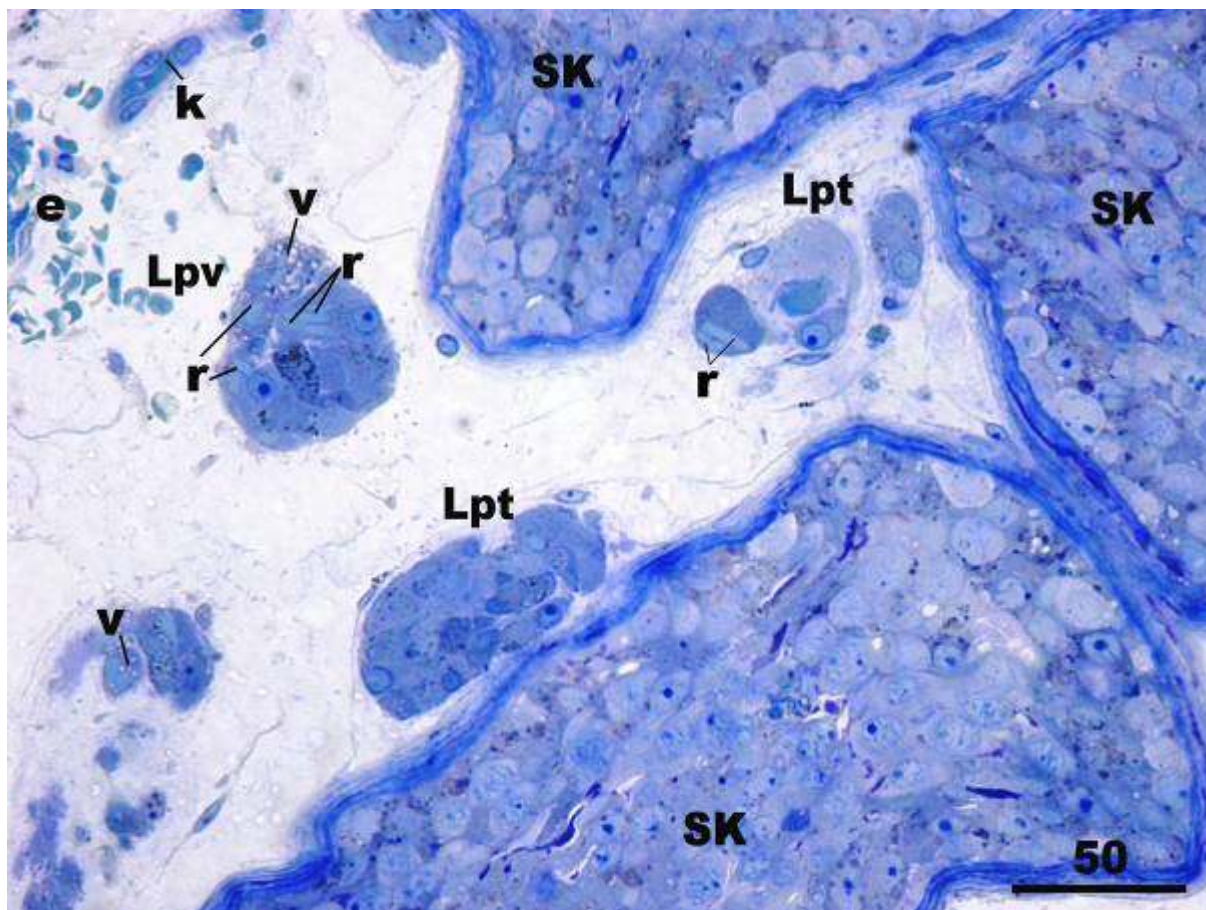
(Toluidinsko modriilo, x40, mjerilo = 1000  $\mu\text{m}$ )





**Slika 8.** Neplodna skupina pacijenata, prikaz sjemenskih kanalića (SK) nešto nepravilnijeg oblika. Samo jedan kanalić (sredina gore) ima uredno razvijenu spermatogenezu, dok drugi pokazuju blagi poremećaj u završnim fazama spermiogeneze te stoga imaju manjak zrelih spermata (modificirani Johnsenov „skor“ = 9-8). U intersticiju se vide peritubularno (Lpt) i perivaskularno (Lpv) raspoređene Leydigove stanice. (k, krvne žile).

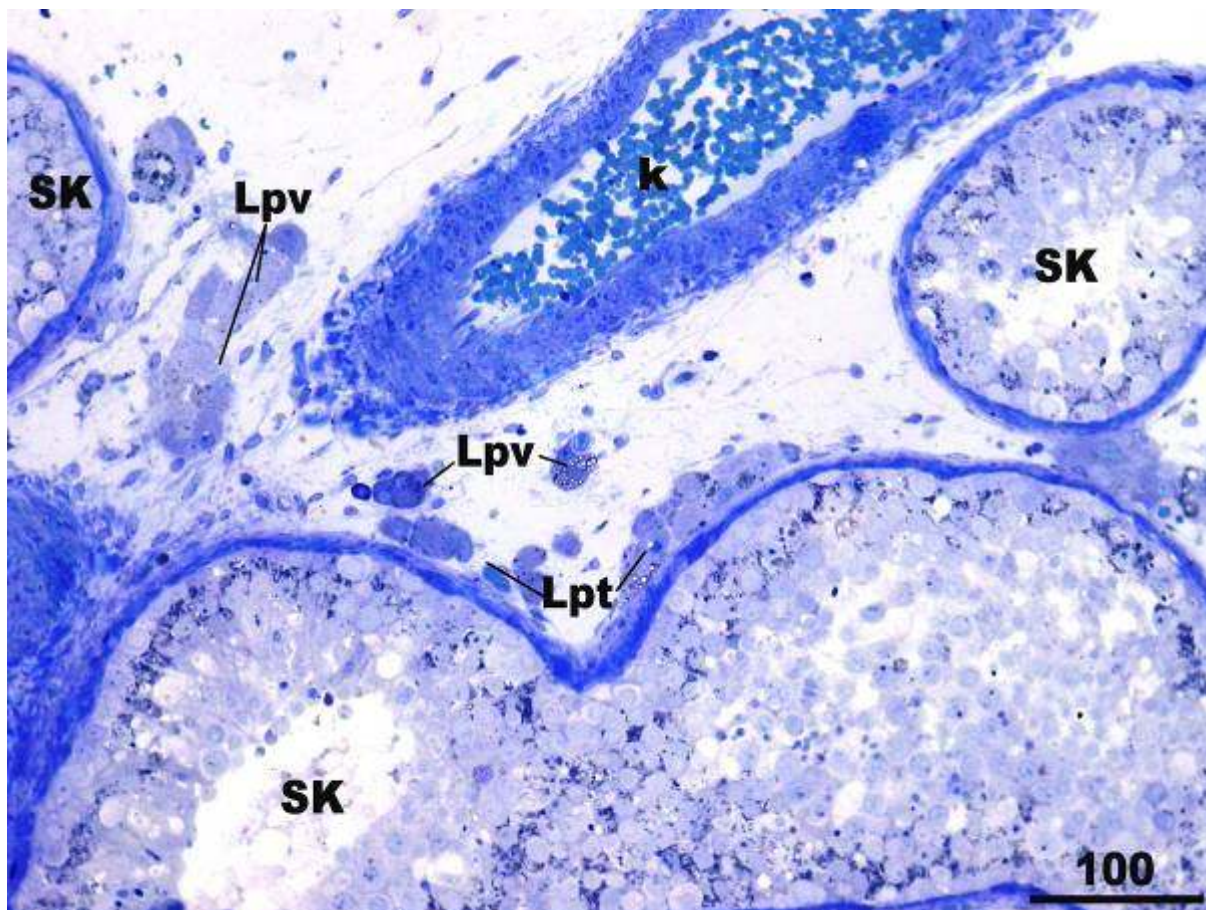
(Toluidinsko modriilo, x200, mjerilo = 100  $\mu$ m)



**Slika 9.** Biopsija sjemenika, detalj slike 8. Između susjednih sjemenskih kanalića (SK) vide se peritubularne (Lpt) i perivaskularne (Lpv) Leydigove stanice. Mnoge od ovih stanica sadrže Reinkeove kristale (r). U citoplazmi nekih perivaskularnih stanica nalazi se manji ili veći broj vakuola (v). Ekstravazirani eritrociti (e) razasuti u intersticijskom prostoru često se susreću tijekom histološke analize biopsije sjemenika. (k, krvna žila)

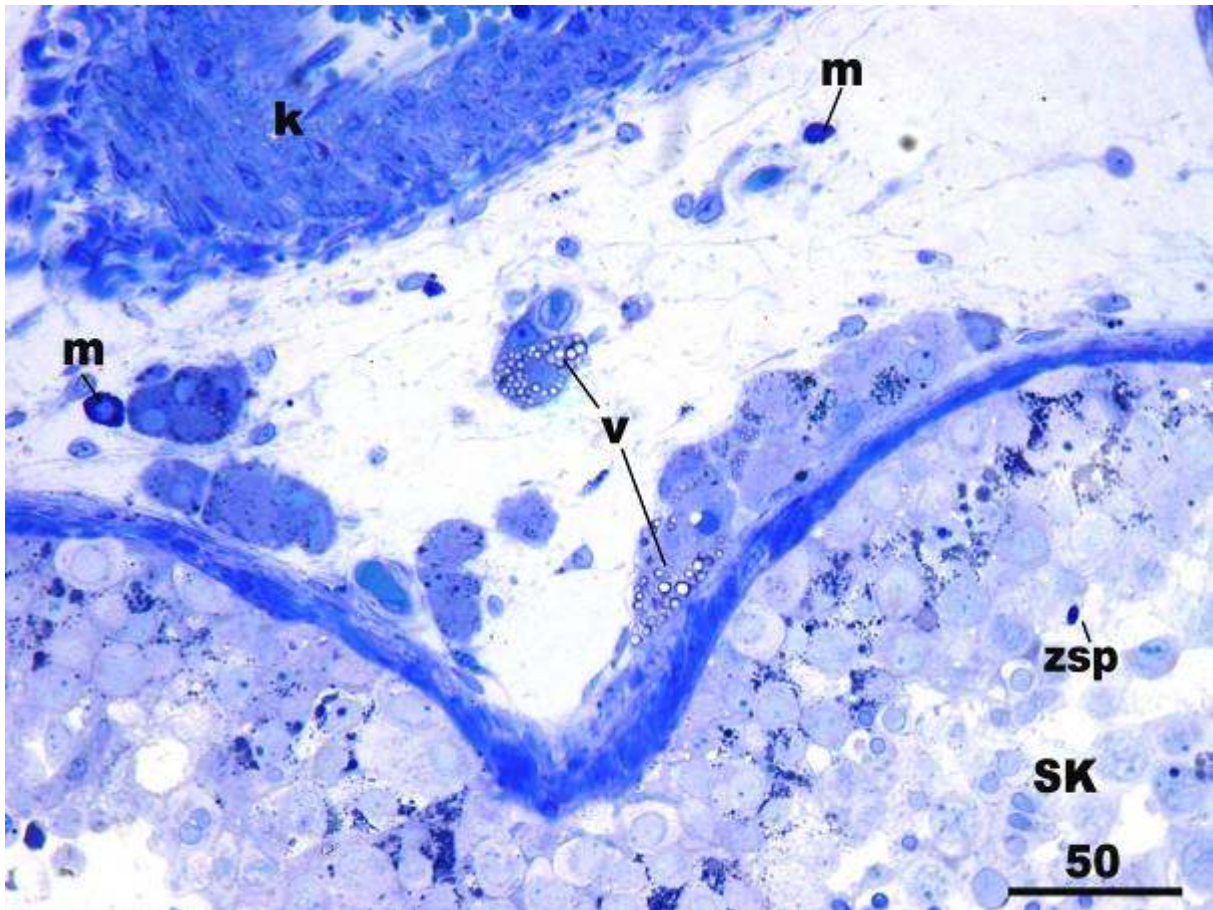
(Toluidinsko modriilo, x400, mjerilo = 50  $\mu\text{m}$ )





**Slika 10.** Biopsija sjemenika neplodnog muškarca s NOA. Spermatoogeneza se u sjemenskim kanalićima (SK) odvija većinom do razine nezrelih spermatida (donji kanalić) ili se unutar kanalića pojavljuju pojedinačne zrele spermatide (kanalić gore desno) (modificirani Johnsenov „skor“ = 8-7). I ovdje se manje skupine Leydigovih stanica mogu podijeliti s obzirom na položaj koji zauzimaju u intersticiju na peritubularne (Lpt) i perivaskularne (Lpv). Manji ogranak a. testicularis je djelomično uzdužno presječen (k).

(Toluidinsko modrilo, x200, mjerilo = 100  $\mu$ m)



**Slika 11.** Detalj slike 10. U pojedinim Leydigovim stanicama raspoređenim kako oko krvnih žila tako i u neposrednoj blizini sjemenskog kanalića (**SK**) mogu se vidjeti brojne manje vakuole u citoplazmi (**v**). Ostale Leydigove stanice su normalne građe. U rahlom vezivu intersticija zatiču se i dva mastocita (**m**) od kojih je jedan u neposrednoj blizini skupine perivaskularnih stanica. Ove stanice se povremeno mogu zateći i u intersticiju sjemenika normalne morfologije. Zrele spermatozoidi (**zsp**) su u ovom sjemenskom kanaliću vrlo rijetke. (**k**, krvna žila)

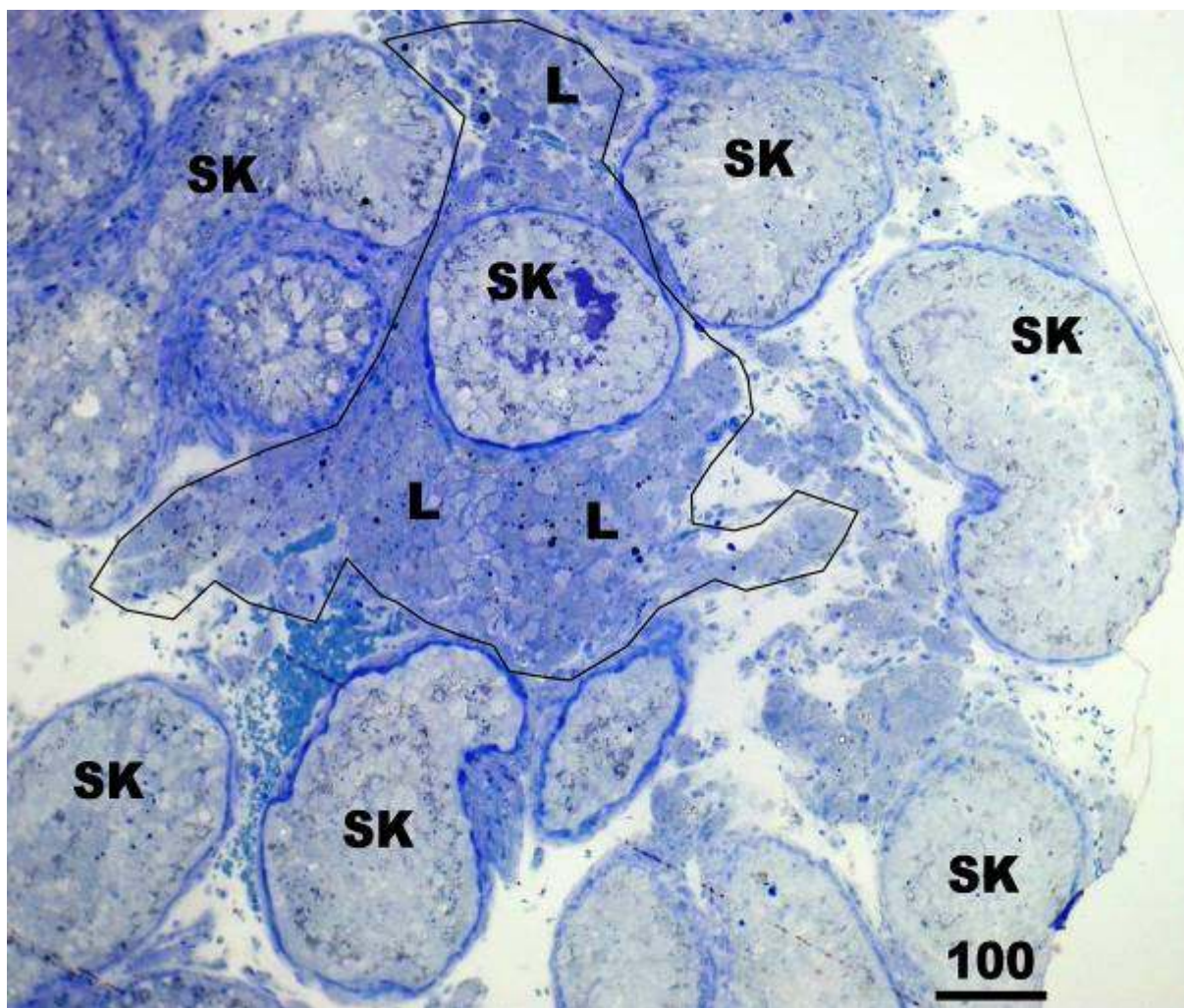
(Toluidinsko modrilo, x400, mjerilo = 50  $\mu$ m)

U pripadajućem intersticiju, poneke perivaskularne i peritubularne Leydigove stanice su u svojoj citoplazmi sadržavale brojne manje vakuole. Također se na nekim preparatima uz perivaskularne stanice mogao zamjetiti veći broj mastocita (slika 11.). U bioptičkim kanalićima sa „skorom“ 7 na nekim mjestima zatiču se područja hiperplazije i hipertrofije Leydigovih stanica (slike 12. i 13.). Hipertrofične Leydigove stanice bile su po svojim dimenzijama veće od kontrolnih te sadržavale brojne vakuole i kapljice masti (slika 13.).

U bioptičkim uzorcima sa spermatidnim „stopom“ (Johnsenov „skor“ 6) sjemenski epitel se sastojao samo od potpornih Sertolijevih stanica, spermatogonija te spermatocita I. i II. reda. Uz Leydigove stanice normalne morfologije, mogle su se vidjeti manje ili veće skupine hiperplastičnih ili/i hipertrofičnih stanica (slike 14., 15. i 16.). Hiperplastične stanice su većinom bile manjih dimenzija od kontrolnih Leydigovih stanica. Poneke od njih su u svojoj citoplazmi imale veće ili manje vakuole (slika 17.), a ponovo se mogao zamijetiti i veći broj mastocita (slika 14.). Slične promjene Leydigovih stanica vidjele su se u slučajevima neplodnih pacijenata sa znakovima spermatocitnog „stopa“ („skor“ 5-4, slike 18., 19. i 20.). Zbog narušene spermatogeneze, mnogi kanalići bili su suženog promjera (90-120  $\mu\text{m}$ ) Spermatogeneza se u takvim sjemenskim kanalićima većinom odvijala do razine primarnih spermatocita (slika 19.). U lumenu sjemenskih kanalića često su se vidjele odljuštene i apoptotičke epitelne stanice (slika 20.). Mnoge Leydigove stanice su u svojoj citoplazmi imale brojne manje ili/i veće vakuole (slike 19., 20. i 21.).

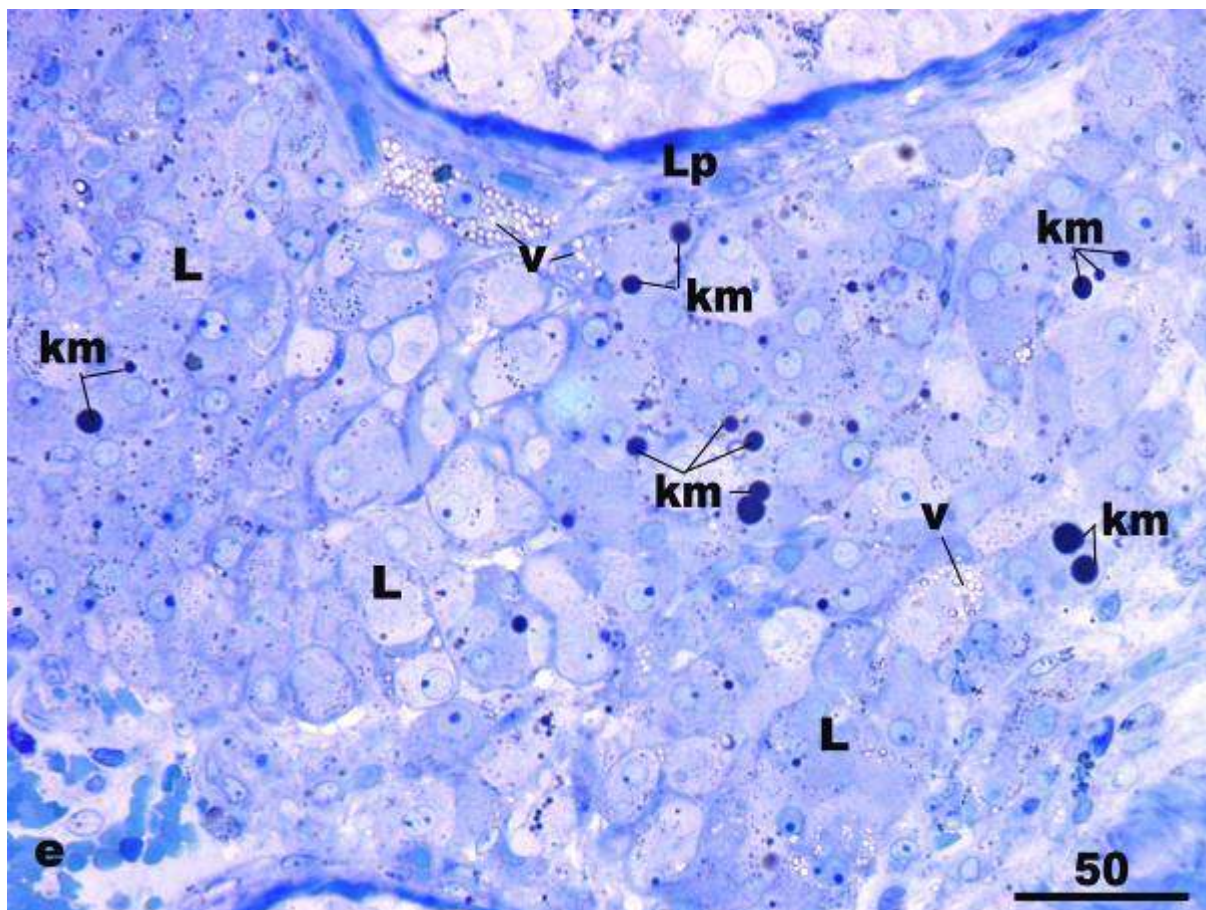
Sjemenski kanalići s Johnsenovim „skorom“ 3 imali su znatno smanjenu debljinu sjemenskog epitela. Epitel se sastojao od Sertolijevih stanica i spermatogonija (sindrom „samo spermatogonije“). Promjer kanalića bio je zbog toga znatno sužen (60-90  $\mu\text{m}$ ) a u lumenu nekih od njih vidjele su se odljuštene i apoptotičke sjemenske stanice te makrofazi (slika 22.). Leydigove stanice bile su izdužene i većinom tamne citoplazme (slika 22.).



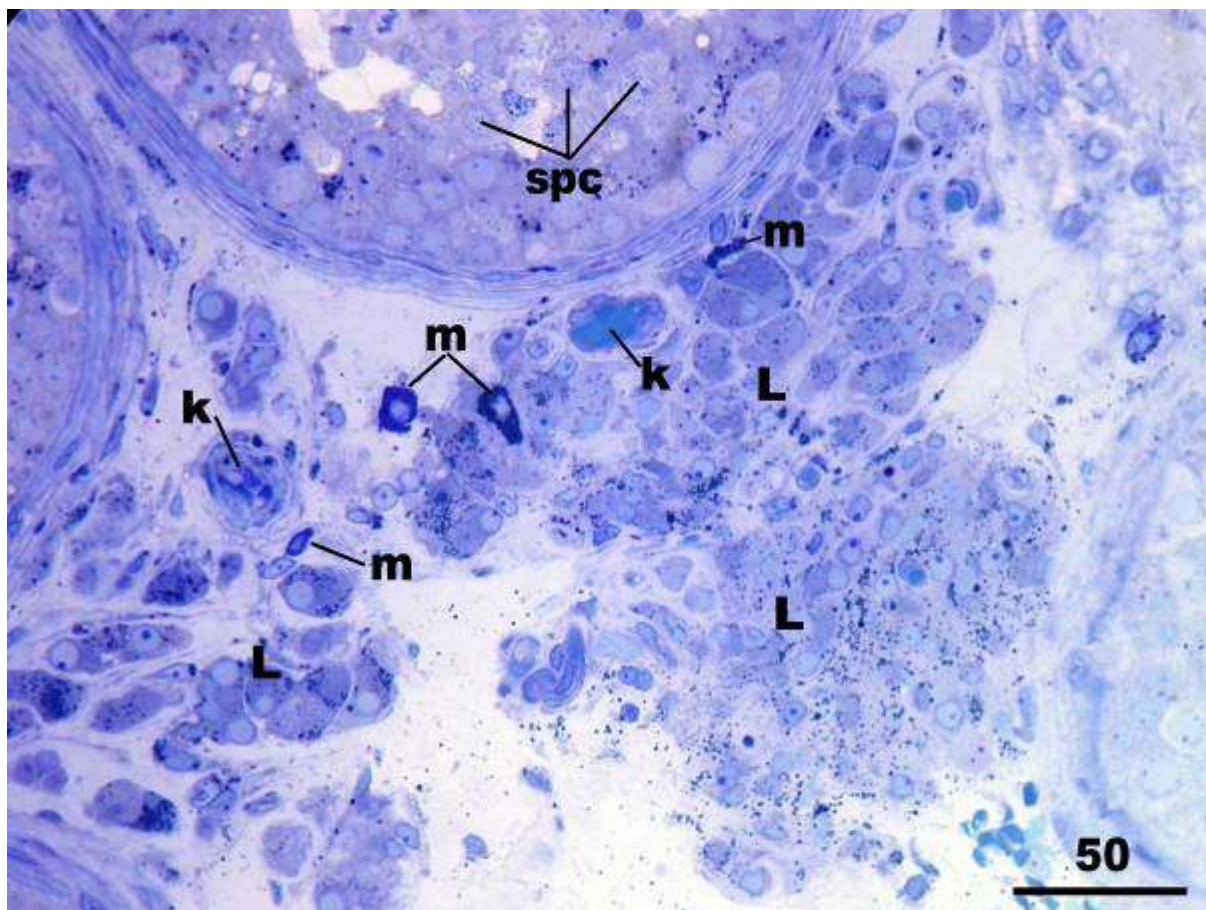


**Slika 12.** Biopsija testisa neplodnog muškarca s NOA. Zahvaćeno je nekoliko sjemenskih kanalića (SK) od kojih većina pokazuje spermatidni „stop“ (modificirani Johnsenov „skor“ = 7). Ograničeno je područje lokalne hiperplazije i hipertrofije Leydigovih stanica (L). (Toluidinsko modriilo, x100, mjerilo = 100  $\mu$ m)





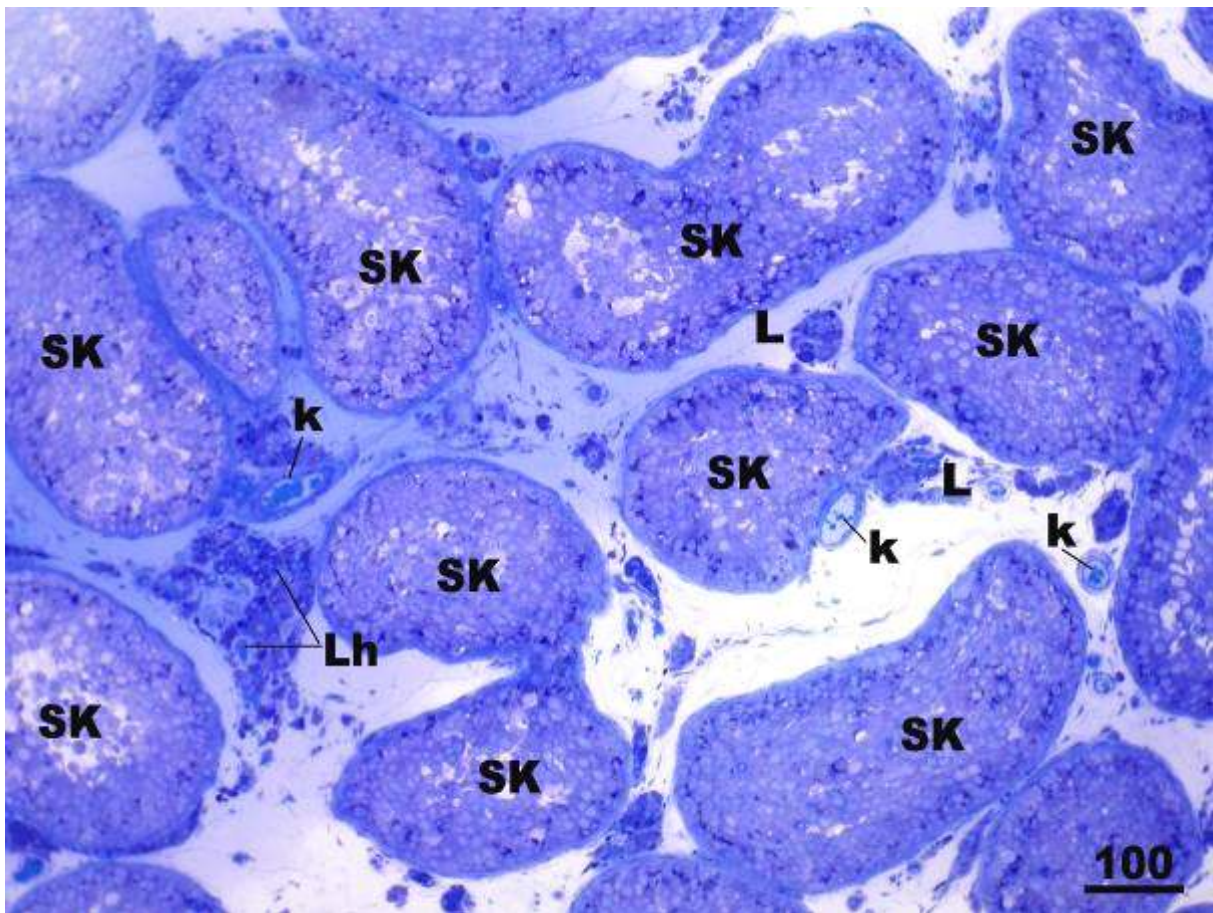
**Slika 13.** Detalj slike 12. Vide se izrazito hipretrofične i hiperplastične Leydigove stanice (**L**). Mnoge stanice u svojoj citoplazmi sadrže obilne kapljice masti (**km**). Također se zamjećuje i par Leydigovih stanica u čijoj citoplazmi ima podosta vakuola (**v**). (**Lp**, lamina proprija sjemenskog kanalića; **e**, ekstravazirani eritrociti)  
(Toluidinsko modriilo, x400, mjerilo = 50  $\mu$ m)



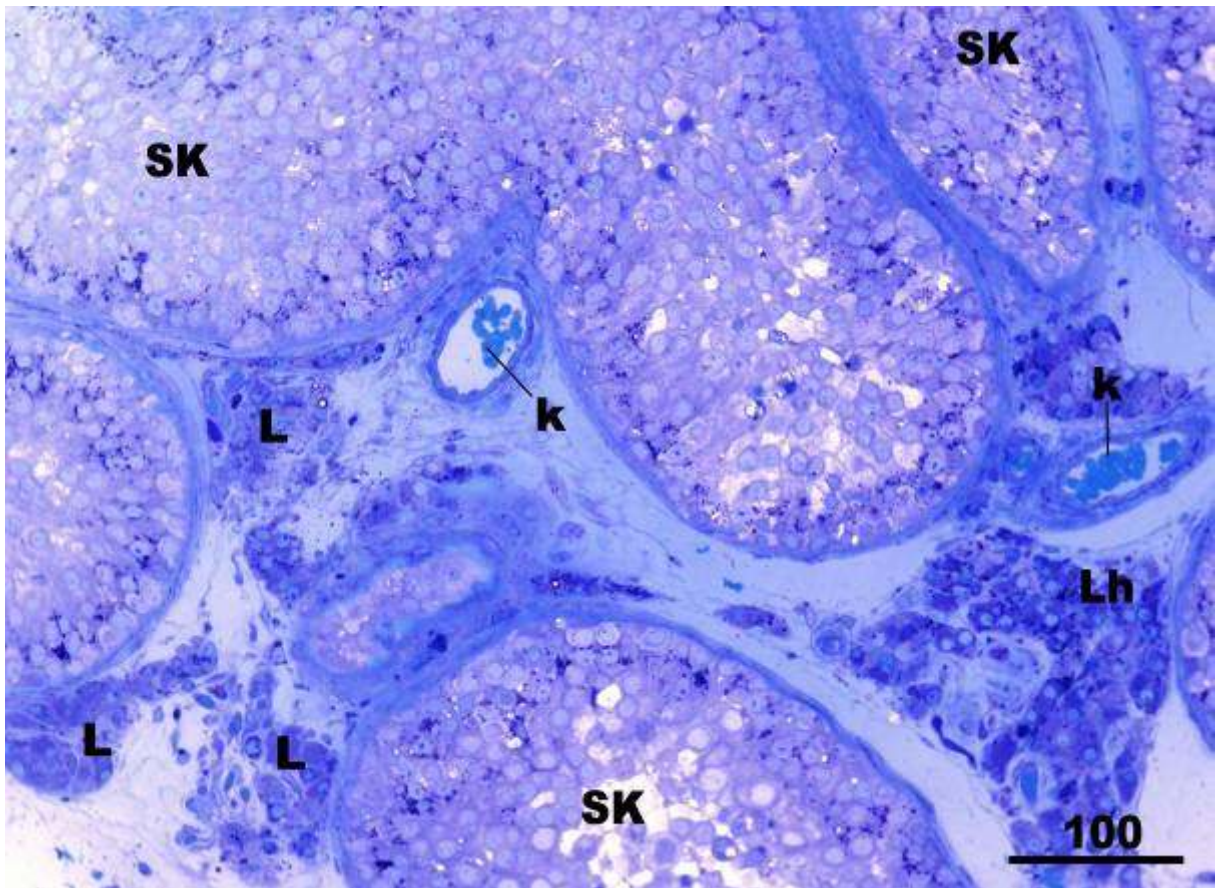
**Slika 14.** Biopsija sjemenika pacijenta sa tzv. spermatidnim „stopom“ (modificirani Johnsenov „skor“ = 6). Uz pojedinačne nezrele spermatide, dominiraju spermatocite I i II reda (**spc**). U neposrednoj blizini Leydigovih stanica (**L**) mogu se vidjeti i brojni mastociti (**m**). (**k**, krvne žile)

(Toluidinsko modriilo, x400, mjerilo = 50  $\mu$ m)



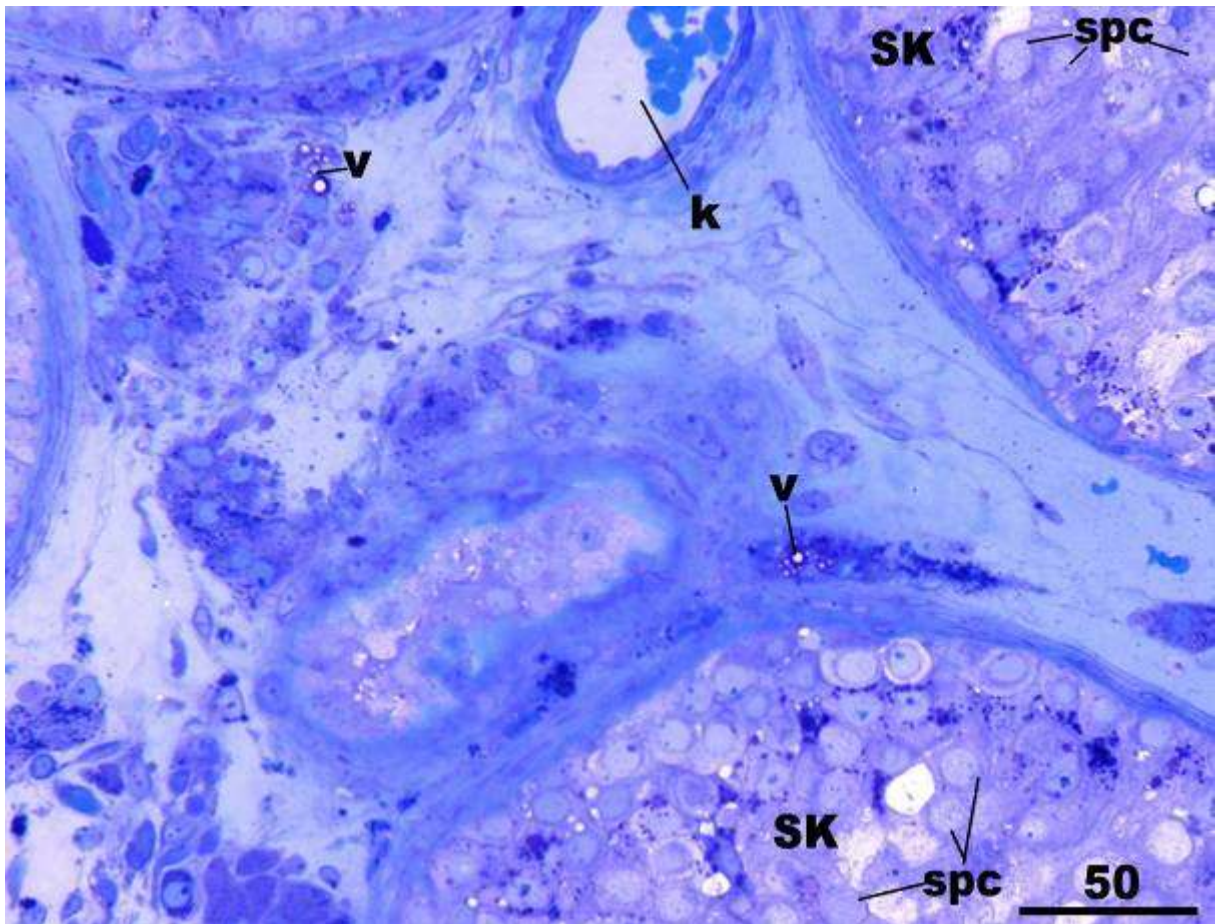


**Slika 15.** Bioptički uzorak sjemenika neplodnog muškarca sa spermatidnim „stopom“. Sjemenski kanalići (SK) su nešto smanjenog promjera te su obloženi sjemenskim epitelom u kojem manjkaju zrele spermatoide. Leydigove stanice (L) na jednom mjestu pokazuju lokalnu hiperplaziju i hipertrofiju (Lh). (k, krvne žile)  
(Toluidinsko modrilo, x100, mjerilo = 100  $\mu$ m)



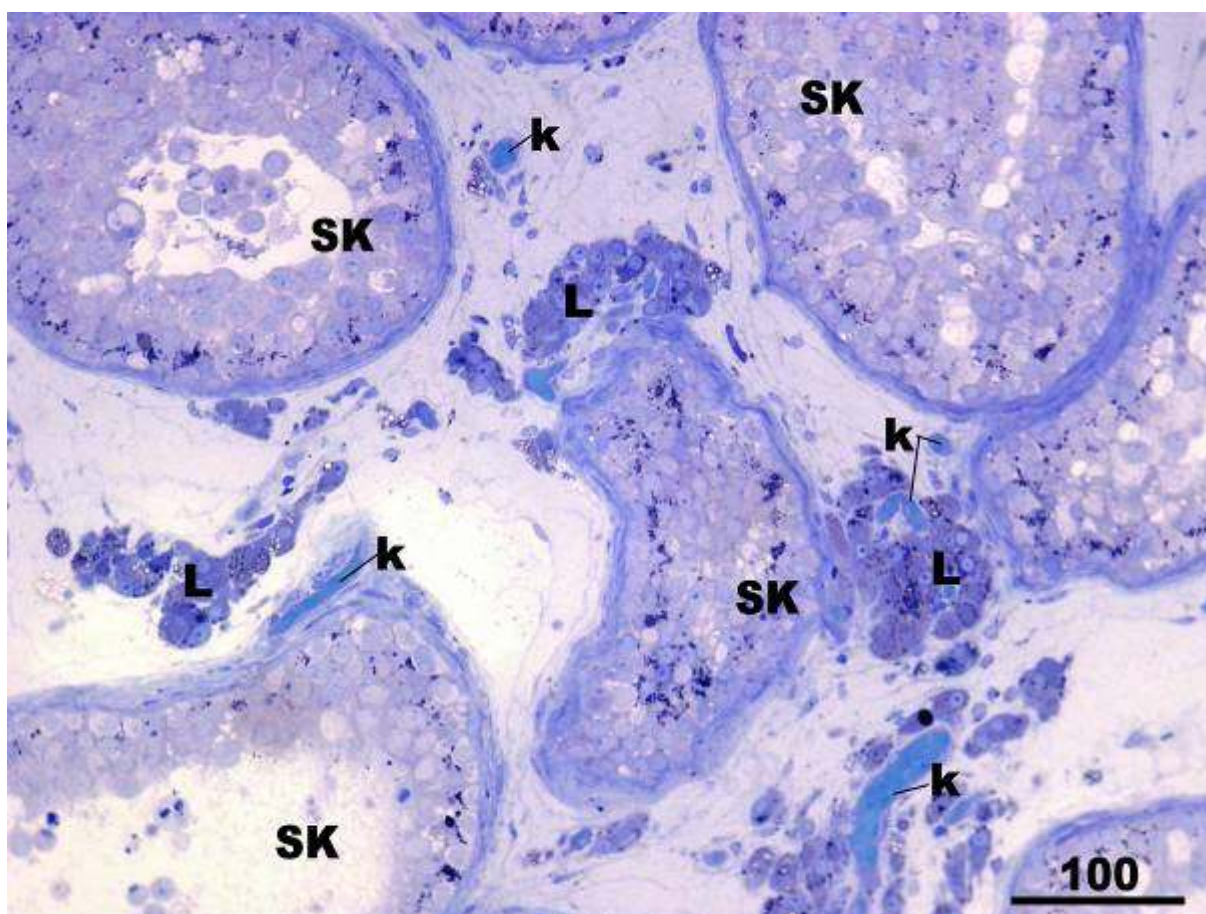
**Slika 16.** Detalj slike 15. Sjemenski kanalići (**SK**) obloženi su sjemenskim epitelom koji se razvija većinom do stupnja spermatocita I i II reda te pojedinačnim nezrelim spermatidama. Uz skupine stanica normalne građe (**L**) vidi se i nakupina hiperplastičnih Leydigovih stanica (**Lh**). (**k**, krvne žile)  
 (Toluidinsko modriilo, x200, mjerilo = 100  $\mu$ m)





**Slika 17.** Dio biopsije sjemenika neplodnog muškarca sa spermatidnim „stopom“. U pojedinim Leydigovim stanicama vidljive su vakuole (v). (spc, spermatocite; SK, sjemenski kanalići; k, krvna žila)

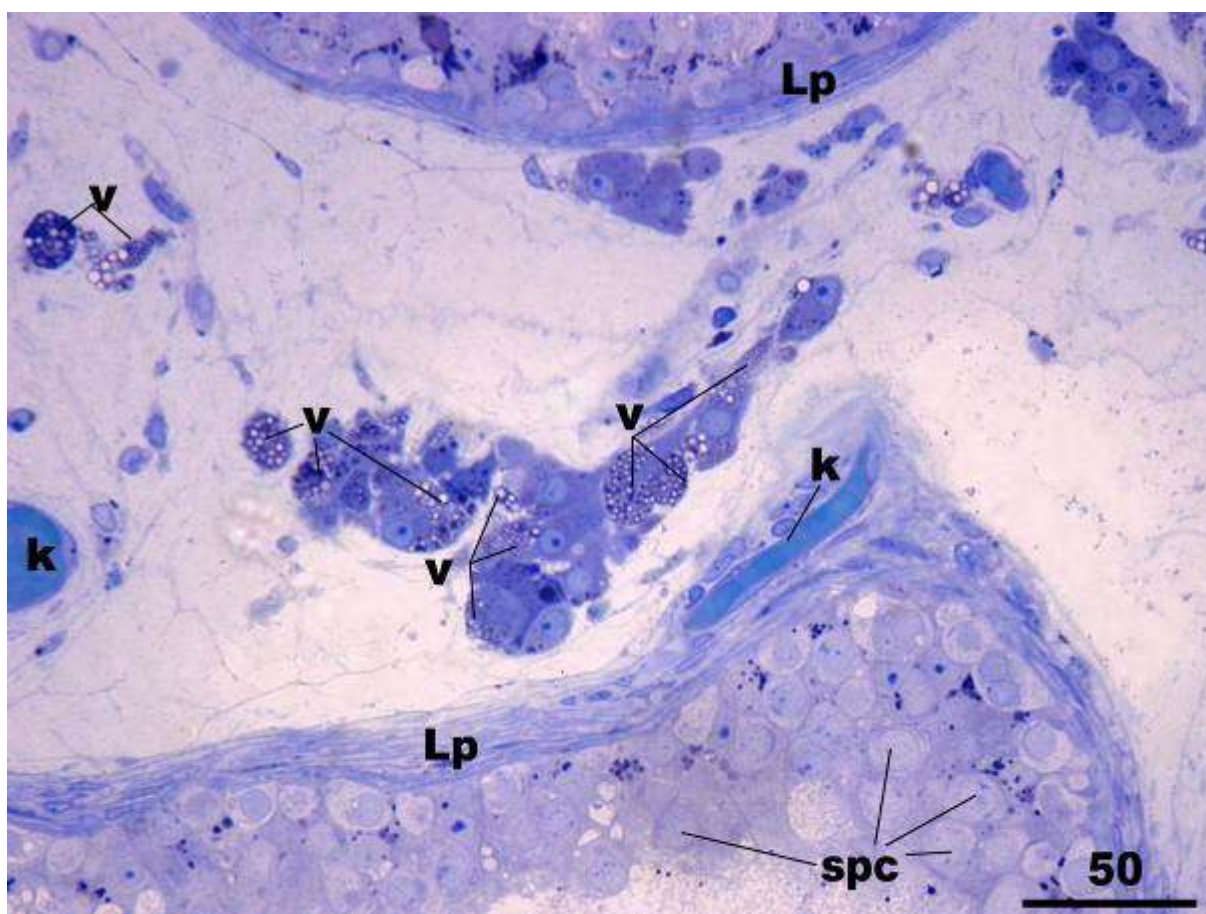
(Toluidinsko modriilo, x400, mjerilo = 50  $\mu$ m)



**Slika 18.** Neplodna skupina pacijenata s NOA, biopsija sjemenika pokazuje znakove spermatocitnog „stopa“ (modificirani Johnsenov „skor“ = 5-4). U lumenu sjemenskih kanalića (SK) nalazi se nešto odljuštenih sjemenskih stanica. Leydigove stanice (L) nalaze se u srednje velikim skupinama raspoređene uz krvne žile (k) ili uz kanaliće.

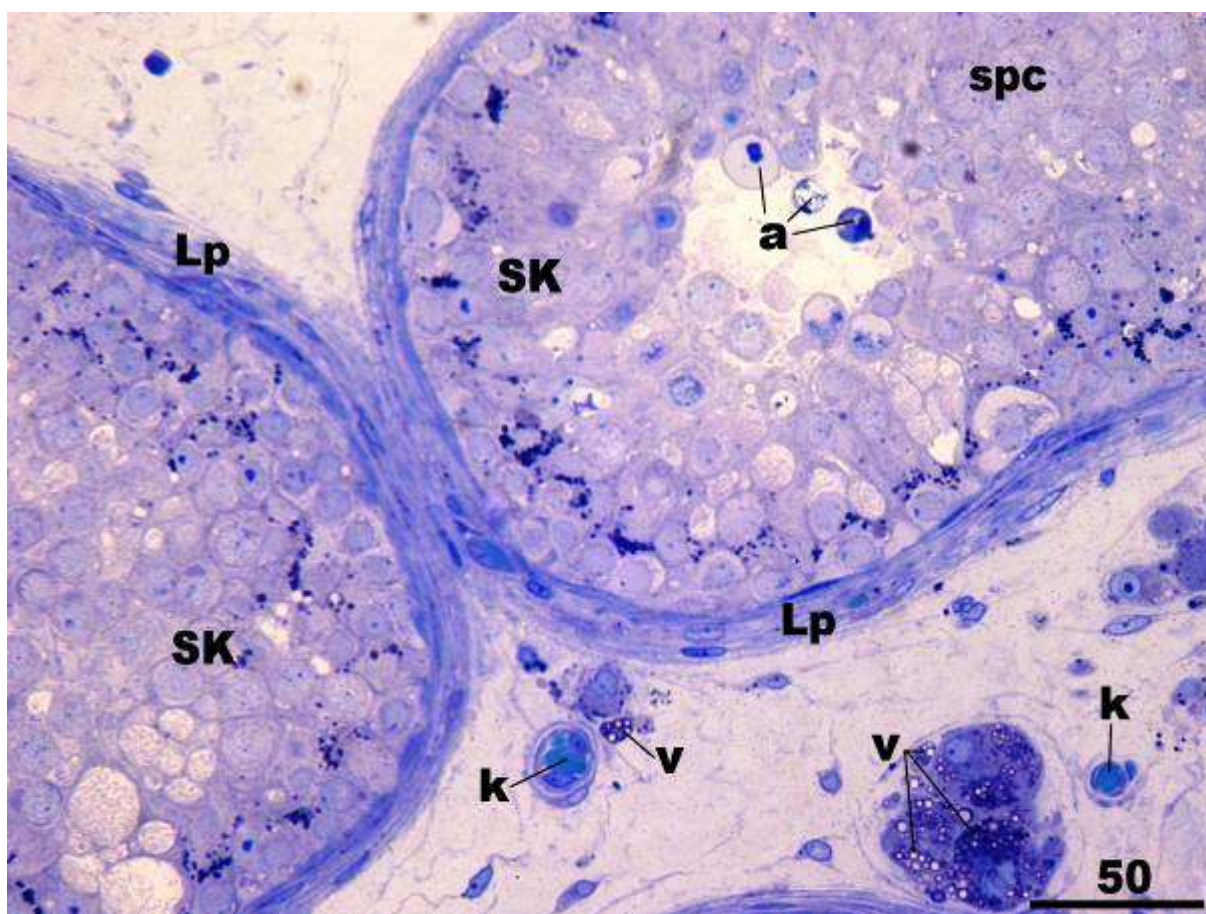
(Toluidinsko modriilo, x 200, mjerilo = 100  $\mu$ m)





**Slika 19.** Neplodna skupina pacijenata, detalj slike 18. Susjedni sjemenski kanalići pokazuju normalnu debljinu lamine proprije (**Lp**) ali se spermatogeneza u njima odvija do razine spermatocita (**spc**). U značajnom broju Leydigovih stanica nalaze se brojne veće ili manje vakuole (**v**). (**k**, krvne žile)

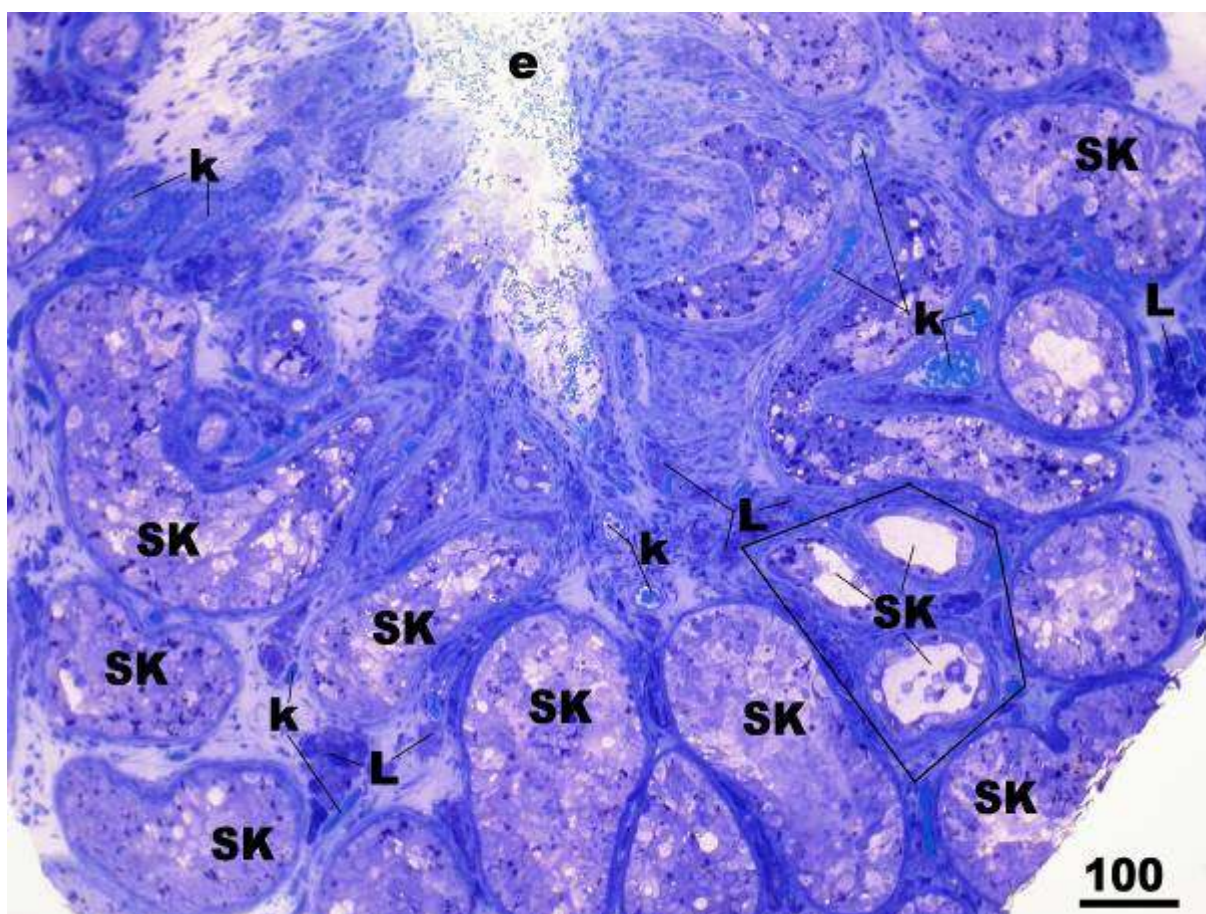
(Toluidinsko modrilo, x400, mjerilo = 50  $\mu\text{m}$ )



**Slika 20.** Uzorak sjemenika neplodnog pacijenta s NOA, detalj. Spermatogeneza u sjemenskim kanalićima odvija se uglavnom do razine spermatocita (**spc**), dok su nezrele spermatide oskudne ili propadaju procesom apoptoze (**a**). Ujedno postoji oštećenje Leydigovih stanica pri čemu njihova citoplazma obiluje vakuolama različite veličine (**v**). (**k**, krvne žile; **Lp**, lamina proprija)

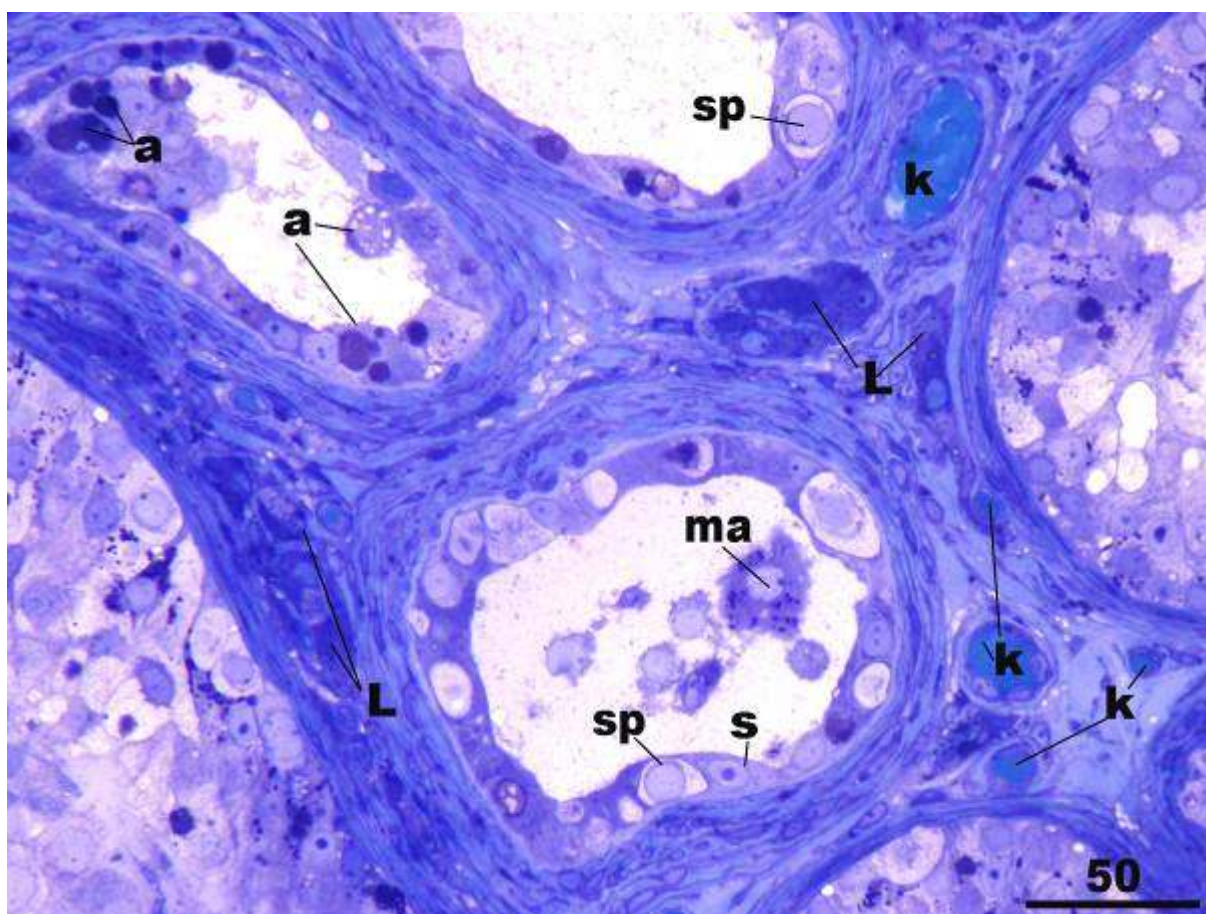
(Toluidinsko modriilo, x400, mjerilo = 50  $\mu$ m)





**Slika 21.** Biopsija sjemenika, neplodni pacijent s NOA. Zahvaćeno je 10-tak sjemenskih kanalića (SK) koji pokazuju različit stupanj oštećenja spermatogeneze. U većini kanalića sazrijevanje sjemenskih stanica odvija se do razine spermatocita, dok je u 3 sjemenska kanalića (linijom ograničeno područje preparata) spermatogeneza zastala na razini spermatogonija. Između kanalića nalaze manje skupine Leydigovih stanica (L). (k, krvne žile; e, ekstravazirani eritrociti)

(Toluidinsko modrilo, x100, mjerilo = 100  $\mu$ m)



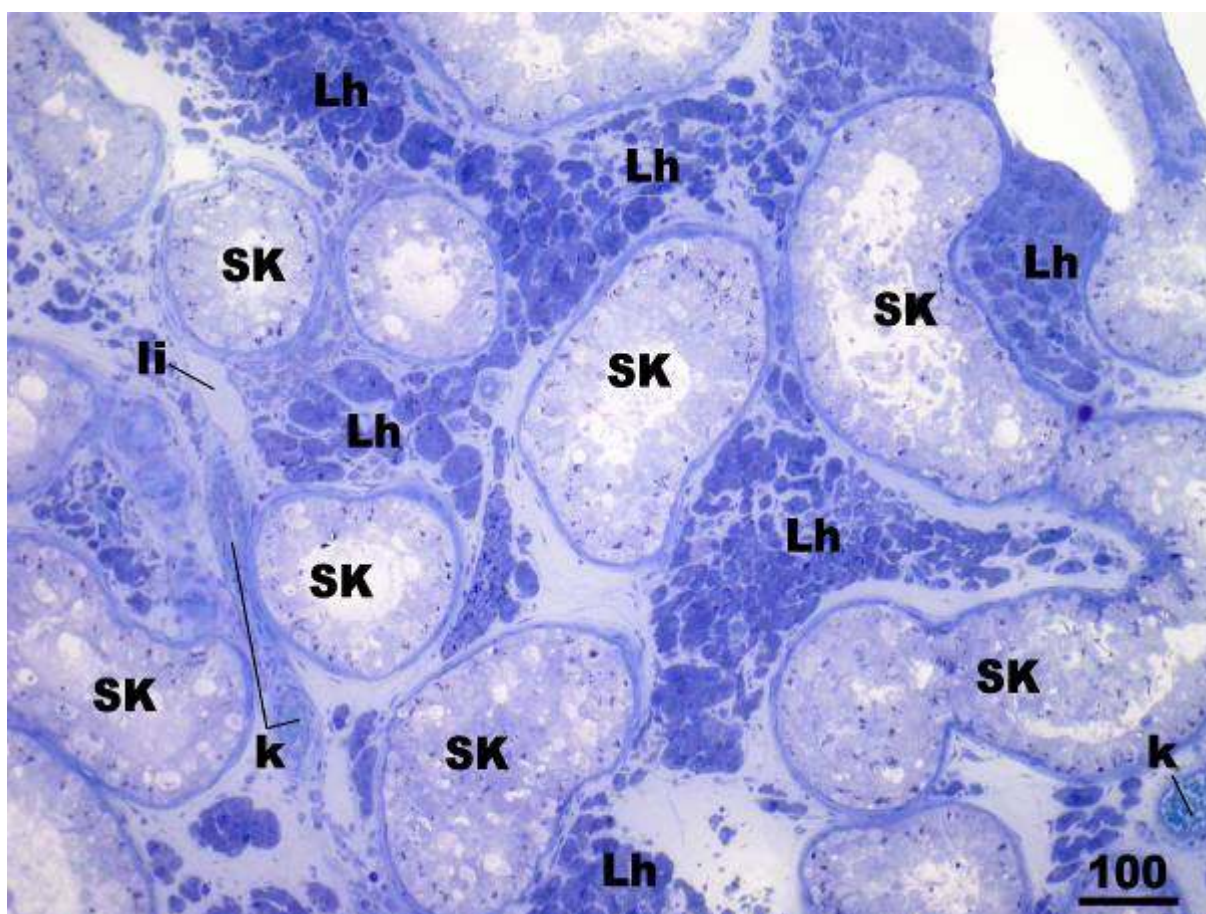
**Slika 22.** Uzorak sjemenika neplodnog muškarca, detalj slike 21. Sjemeniski kanalići su suženog promjera, a sjemeniski se epitel sastoji od spermatogonija (**sp**) i potpornih Sertolijevih stanica (**s**) (modificirani Johnsenov „skor“ = 3). Kanalić u sredini slike sadrži u svojem lumenu odljuštene sjemenske stanice i infiltriranog makrofaga (**ma**). Neke stanice pokazuju intenzivne znakove propadanja apoptozom, pri čemu se vide apoptotička tjelešca – fragmenti jezgre (**a**). Leydigove stanice (**L**) su većinom izdužene i tamne citoplazme. (**k**, krvne žile)

(Toluidinsko modriilo, x400, mjerilo = 400 μm)

Nerijetko se u bioptičkom materijalu neplodne skupine muškarca s NOA mogla vidjeti slika mješovite atrofije sjemenskih kanalića. Kanalići su pokazivali različit stupanj oštećenja sjemenskog epitela koji je najčešće varirao od spermatidnog „stopa“ (Johnsenov „skor“ 8-7) do slike sindroma „samo Sertolijevih stanica“ (samo potporne stanice unutar kanalića) (slika 23.). U pripadajućem intersticiju u takvim slučajevima mogle su se vidjeti manje ili veće nakupine hipertrofičnih i hiperplastičnih Leydigovih stanica. Neke od ovih stanica imale su u svojoj citoplazmi vakuole, a mnoge i veće dimenzije od Leydigovih stanica normalne morfologije (slika 24.). Biopsije sjemenika sa slikom „samo Sertolijevih stanica“ (Johnsenov „skor“ 2) sadržavale su kanaliće izrazito suženog promjera (50-90  $\mu\text{m}$ ), obložene isključivo potpornim stanicama (slika 25.). Citoplazma Sertolijevih stanica bila je izrazito vakuolizirana, a međustanični prostori ispunjeni mnoštvom zrnaca glikogena i rezidualnih tjelešaca, što je sve ukazivalo na dugotrajnu depleciju sjemenskih stanica. Lamina proprija bila je nepravilne građe, s bazalnom membranom punom uvrnuća (slika 26.). Između tako oštećenih kanalića nalazile su se hiperplastične Leydigove stanice, često oskudnije citoplazme (slika 26.).

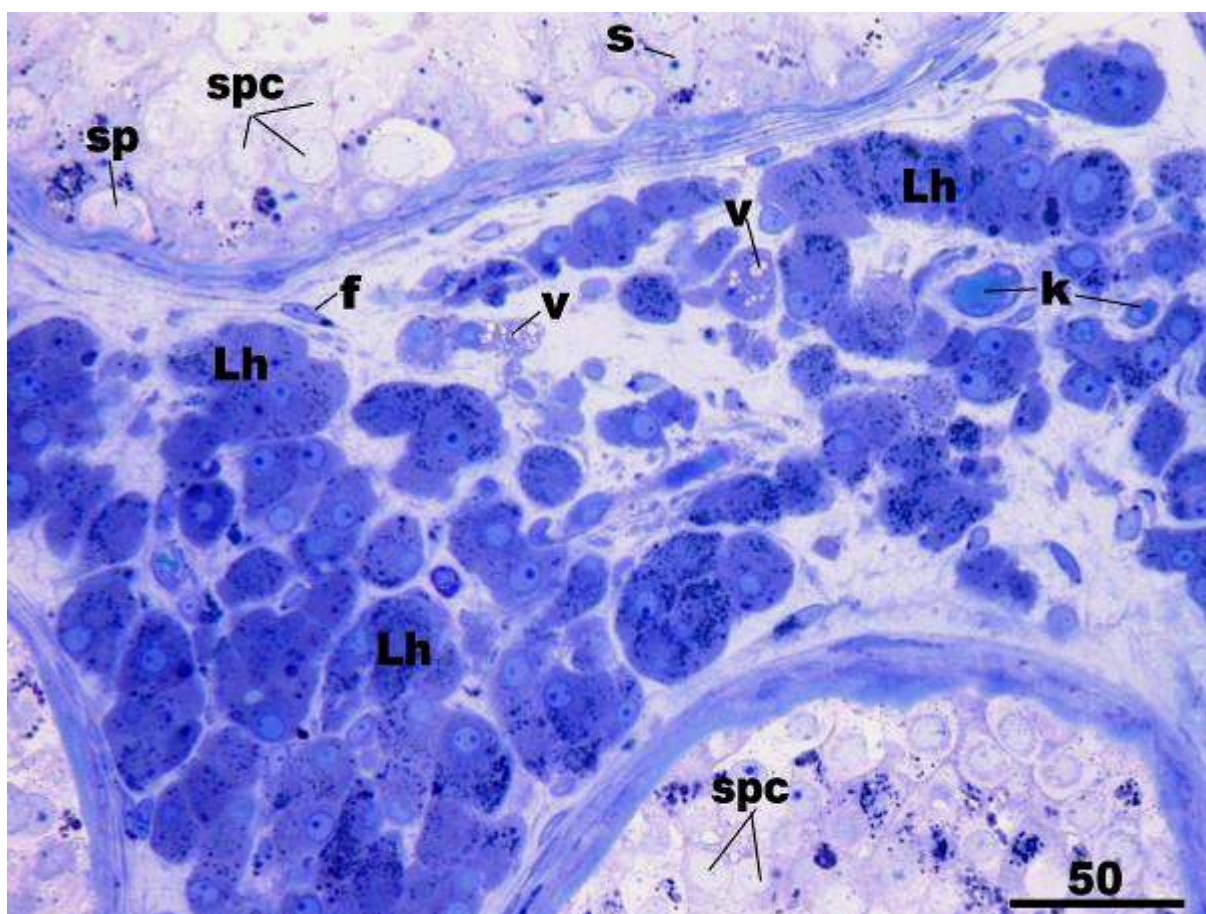
U najtežim slučajevima, osim sjemenskih kanalića obloženih samo Sertolijevim stanicama mogli su se primjetiti i fibrozirani sjemenski kanalići, pretvoreni u tračke vezivnog tkiva (Johnsenov „skor“ 2-1) (slike 27., 28., 29. i 30.). Lamina proprija kao i bazalna membrana kanalića (koji su imali nešto potpornih stanica u sebi) bile su izrazito zadebljane (slika 28.). Zbog opsežne pregradnje parenhima sjemenika neke Leydigove stanice mogle su se naći unutar fibroziranih sjemenskih kanalića ili unutar dubljih slojeva lamine proprije kanalića sa slikom „samo Sertolijevih stanica“. Ostale Leydigove stanice bile su hiperplastične ili hipertrofične, katkada sa sitnim ili većim vakuolama citoplazme (slike 28., 29. i 30.). Unutar rahlog vezivnog tkiva, osim promijenjenih Leydigovih stanica mogao se zamijetiti povećan broj mastocita i makrofaga (slika 30.). U citoplazmi makrofaga moglo se vidjeti obilje fagocitiranog sadržaja.





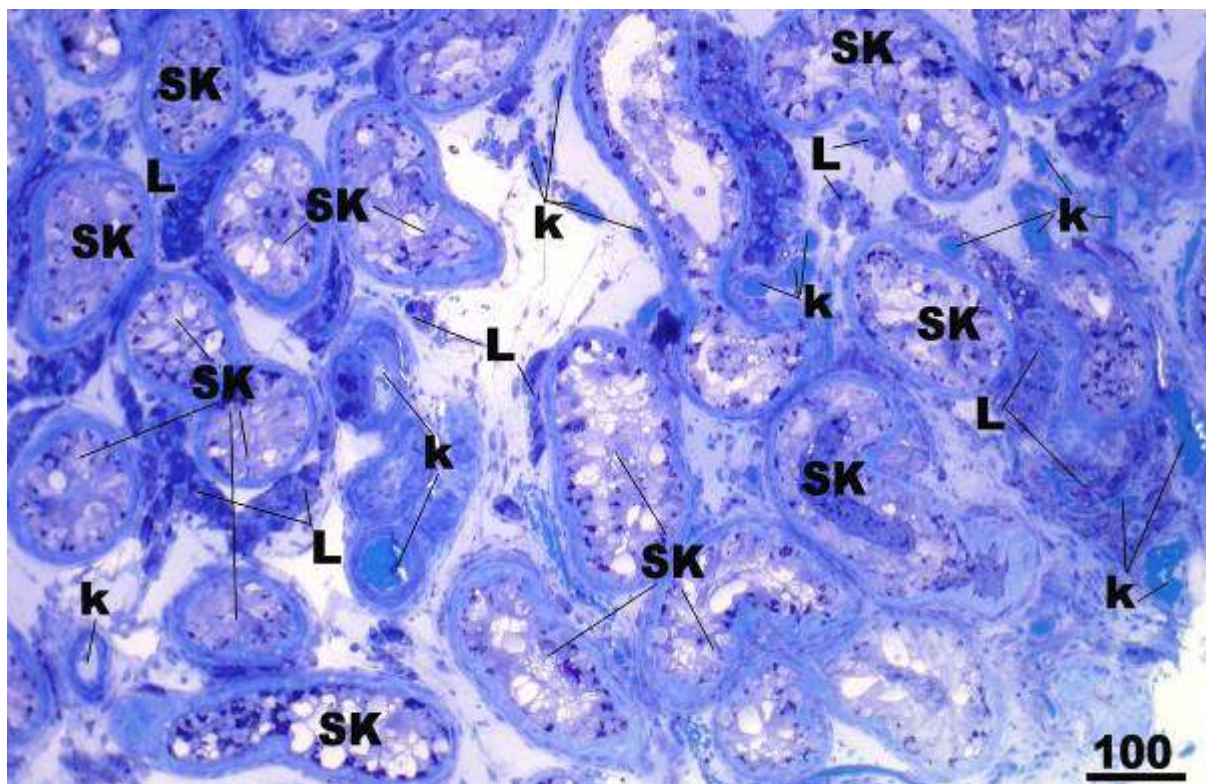
**Slika 23.** Uzorak parenhima sjemenika neplodnog muškarca sa slikom mješovite atrofije sjemenskih kanalića (SK). Sjemenski epitel pokazuje različiti stupanj oštećenja koji varira od spermatidnog „stopa“ pa sve do znatno reducirane spermatogeneze („spermatogonia only“). U intersticiju se vide opsežna područja hiperplastičnih i hipertrofičnih stanica (Lh). (k, krvne žile; li, limfna žila)

(Toluidinsko modriilo, x100, mjerilo = 100  $\mu$ m)



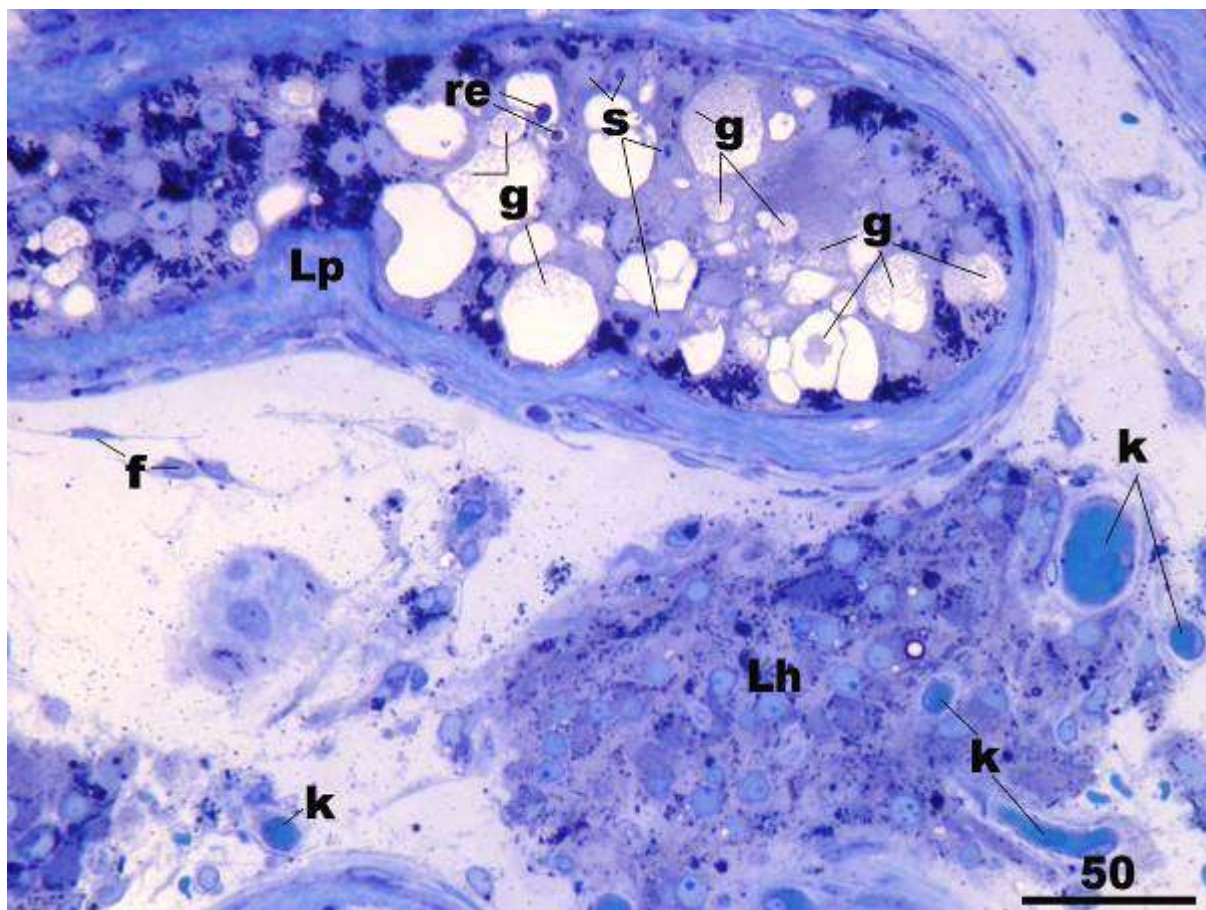
**Slika 24.** Biopsija sjemenika neplodnog pacijenta s NOA, detalj slike 23. Između dva susjedna sjemenska kanalića nalaze se hiperplastične i hipertrofične Leydigove stanice (**Lh**). U citoplazmi nekih od ovih stanica vide se manje vakuole (**v**). (**k**, krvne žile; **f**, fibrocit; **spc**, spermatocite; **sp**, spermatogonija; **s**, Sertolijeva stanica)  
(Toluidinsko modriilo, x400, mjerilo = 50  $\mu$ m)





**Slika 25.** Bioptički komadić tkiva sjemenika neplodnog pacijenta sa slikom „samo Sertolijevih stanica“ (modificirani Johnsenov „skor“ = 2). Sjemenski kanalići (SK) su izrazito suženog promjera i obloženi isključivo Sertolijevim stanicama. Leydigove stanice (L) su uz neke kanaliće hiperplastične. (k, krvne žile)

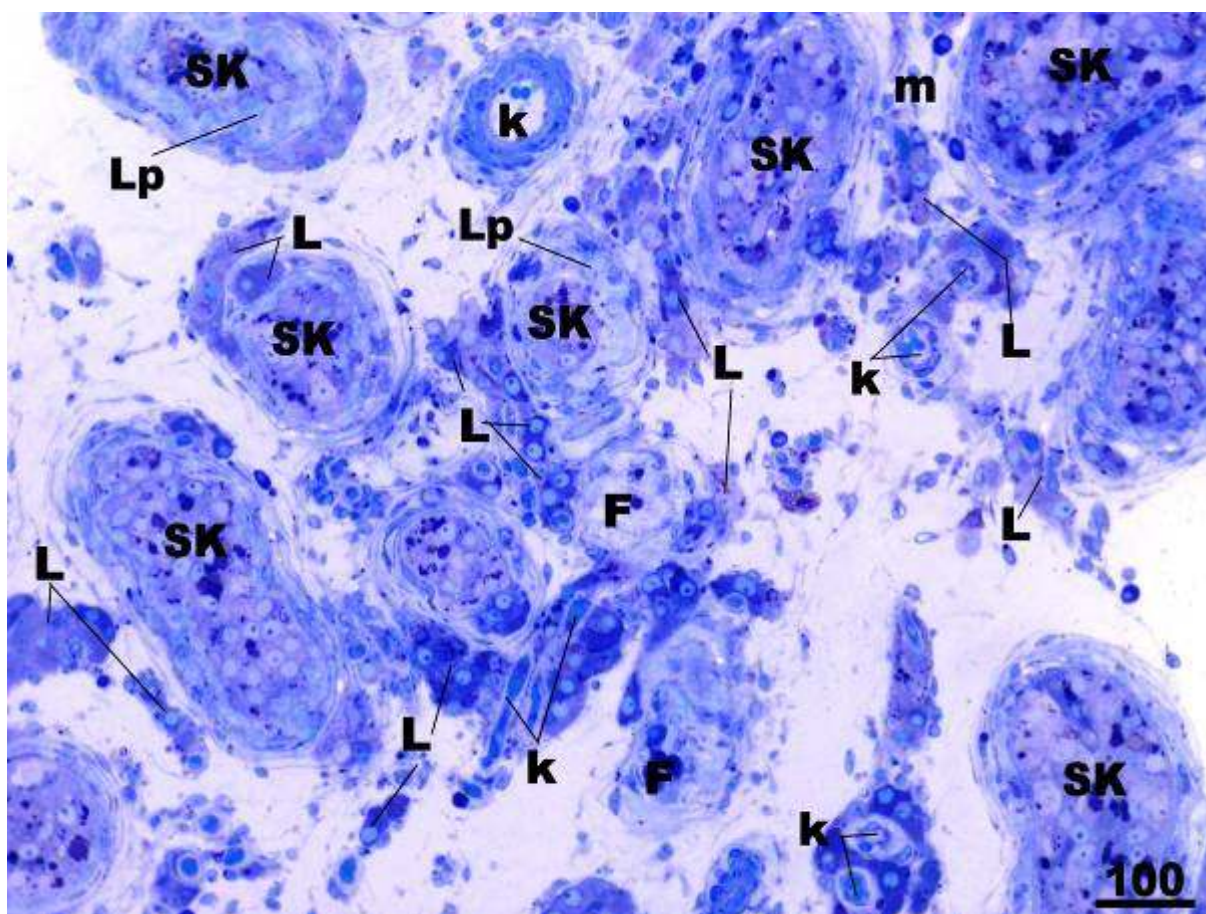
(Toluidinsko modriilo, x100, mjerilo = 100 μm)



**Slika 26.** Biopsija neplodnog muškarca s NOA, detalj slike 25. Sjemenski kanalić obložen je samo Sertolijevim stanicama (s), dok sjemenske stanice nedostaju. Lamina proprija (**Lp**) je djelomice nepravilna i zadebljala. U citoplazmi Sertolijevih stanica (s) ima dosta vakuola te većih ili manjih ostatnih ili rezidualnih tjelešaca (re), a stanični međuprostori ispunjeni su većim količinama glikogena (g). Sve ovo ukazuje na dugotrajni nedostatak sjemenskih stanica. U intersticiju Leydigove stanice su nešto oskudnije citoplazme ali hiperplastične (**Lh**). (**k**, krvne žile; **f**, fibrociti)

(Toluidinsko modriilo, x400, mjerilo = 50  $\mu$ m)

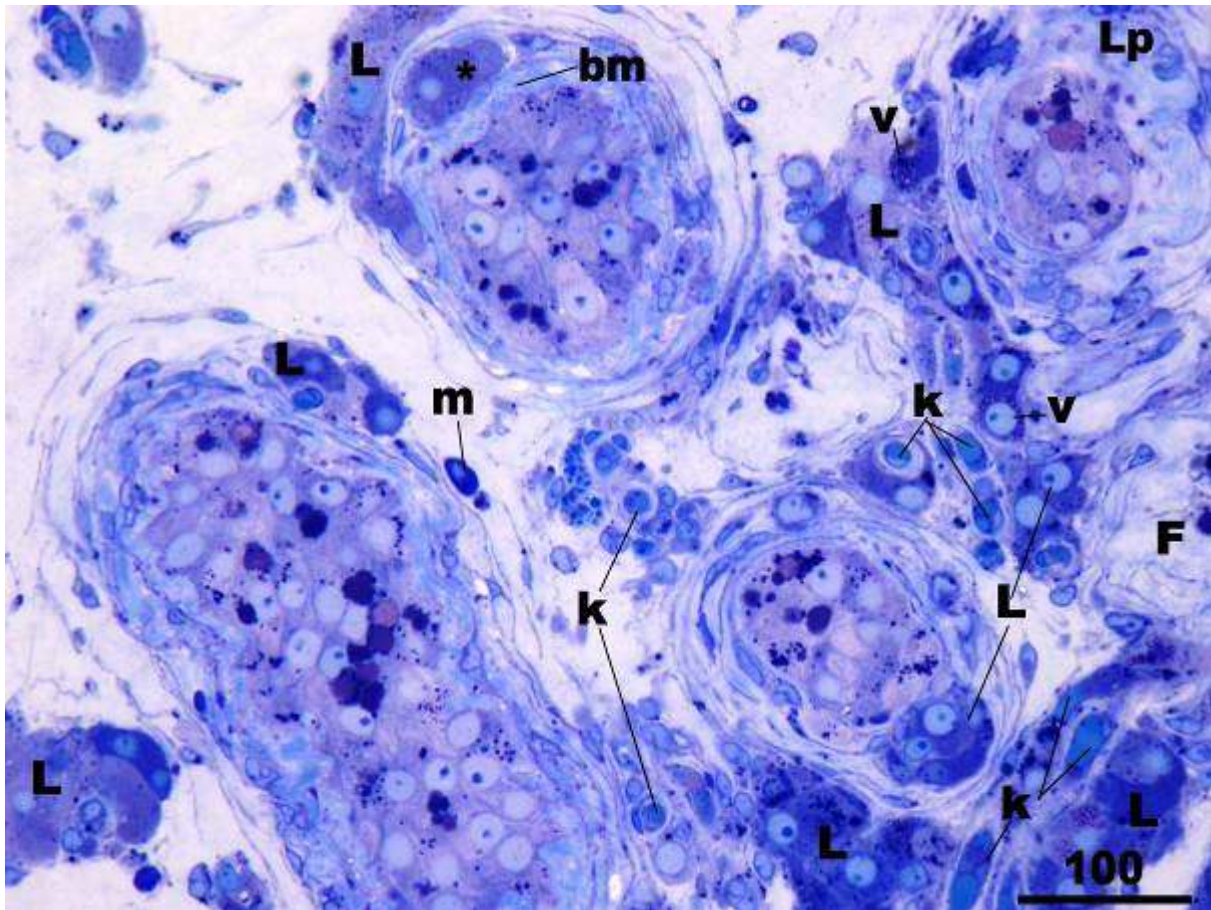




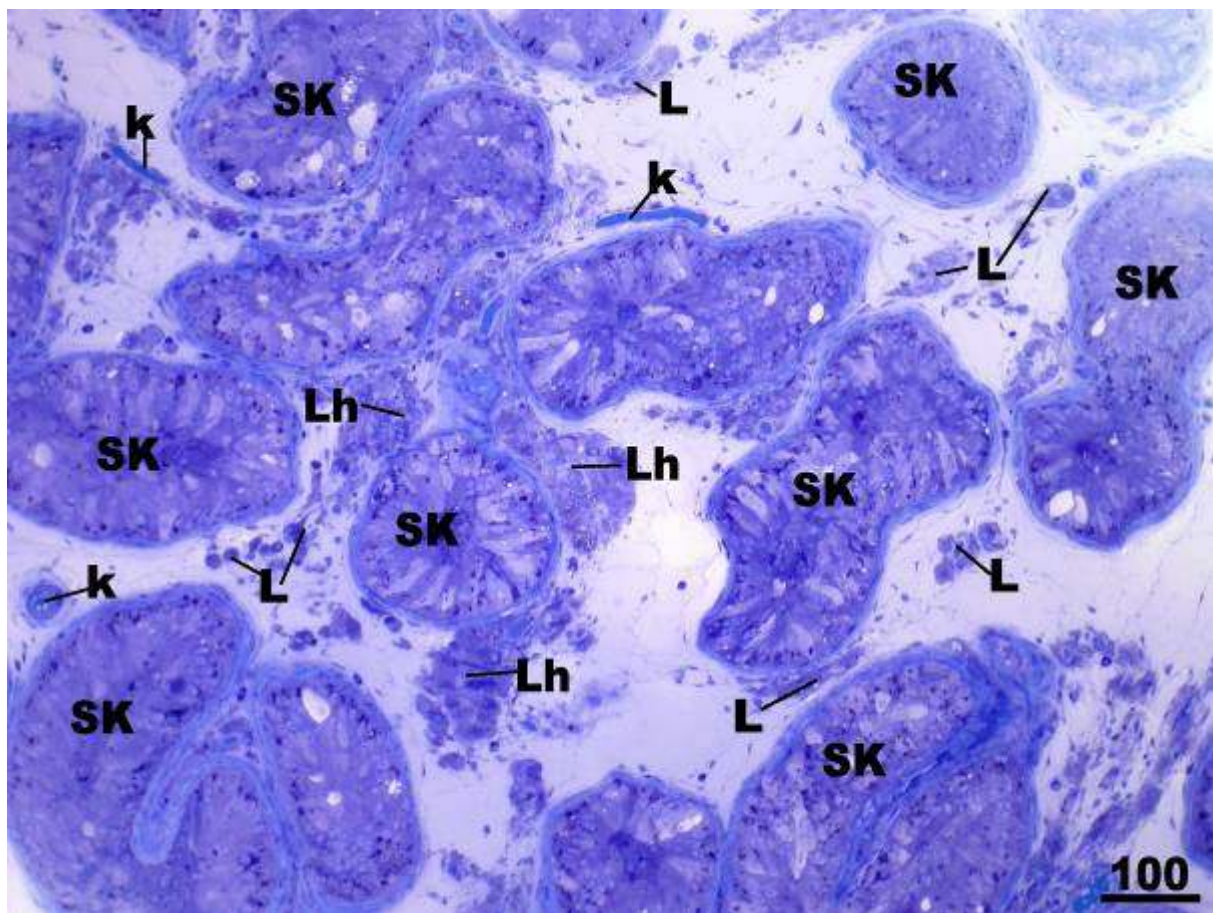
**Slika 27.** Uzorak sjemenika neplodne skupine pacijenata koji pokazuje sindrom „samo Sertolijevih stanica“ i tubularnu fibrozu (**F**) (modificirani Johnsenov „skor“ = 2-1). Sjemenski kanalići (**SK**) su suženog promjera, često zadebljale lamine proprije (**Lp**), a u pratećem intersticiju ima dosta hiperplastičnih i hipertrofičnih Leydigovih stanica (**L**). (**k**, krvne žile, **m**, mastociti)

(Toluidinsko modriilo, x100, mjerilo = 100  $\mu$ m)



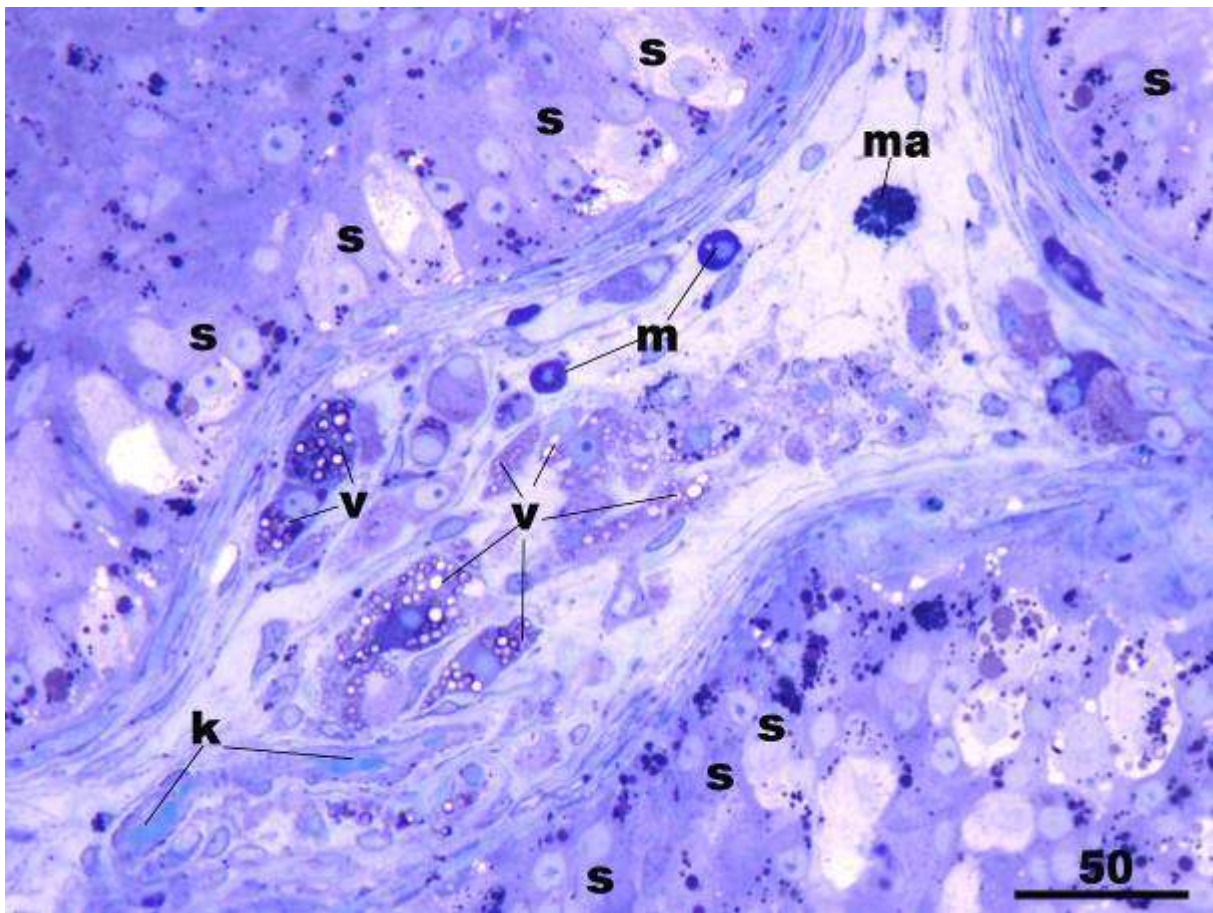


**Slika 28.** Neplodni pacijent, detalj slike 27. Sjemenski kanalići sadrže epitel građen isključivo od Sertolijevih stanica, dok su drugi u potpunosti fibrozirani (**F**) i pretvoreni u tzv. „tubularne sjene“. Bazalna membrana (**bm**) i lamina proprija (**Lp**) nekih kanalića izrazito je zadebljana. U rahlom vezivnom tkivu intersticija zatiču se hiperplastične i hipertrofične Leydigove stanice (**L**), od kojih neke imaju u citoplazmi sitne vakuole (**v**). Na nekim mjestima vide se oveće skupine Leydigovih stanica u sastavu lamine proprije (**\***), što svjedoči o opsežnoj pregradnji parenhima sjemenika. (**k**, krvne žile; **m**, mastocit)  
(Toluidinsko modrilo, x200, mjerilo = 100  $\mu$ m)



**Slika 29.** Neplodni pacijent s NOA, uzorak parenhima testisa sadrži sjemenske kanaliće (SK) sa slikom „samo Sertolijevih stanica“. Uz skupine Leydigovih stanica normalne veličine i morfologije (L), između kanalića zatiču se i područja hiperplastičnih Leydigovih stanica (Lh). Te stanice su obično oskudnije citoplazme, ali zato brojnije u odnosu na prethodno opisane stanice normalnog izgleda. (k, krvne žile)  
(Toluidinsko modriilo, x100, mjerilo = 100  $\mu$ m)





**Slika 30.** Biopsija sjemenika neplodnog muškarca, detalj slike 29. Unutar sjemenskih kanalića nalaze se Sertolijeve stanice (s), često vakuolizirane citoplazme s obiljem vakuola i fagocitiranog sadržaja. U intersticiju su Leydigove stanice difuzno promijenjene te sadrže mnoštvo vakuola u svojoj citoplazmi (v). U vezivnom tkivu intersticija nerijetko se zatiču mastociti (m) i makrofazi (ma). (k, krvne žile).

(Toluidinsko modrilo, x400, mjerilo = 50  $\mu$ m)

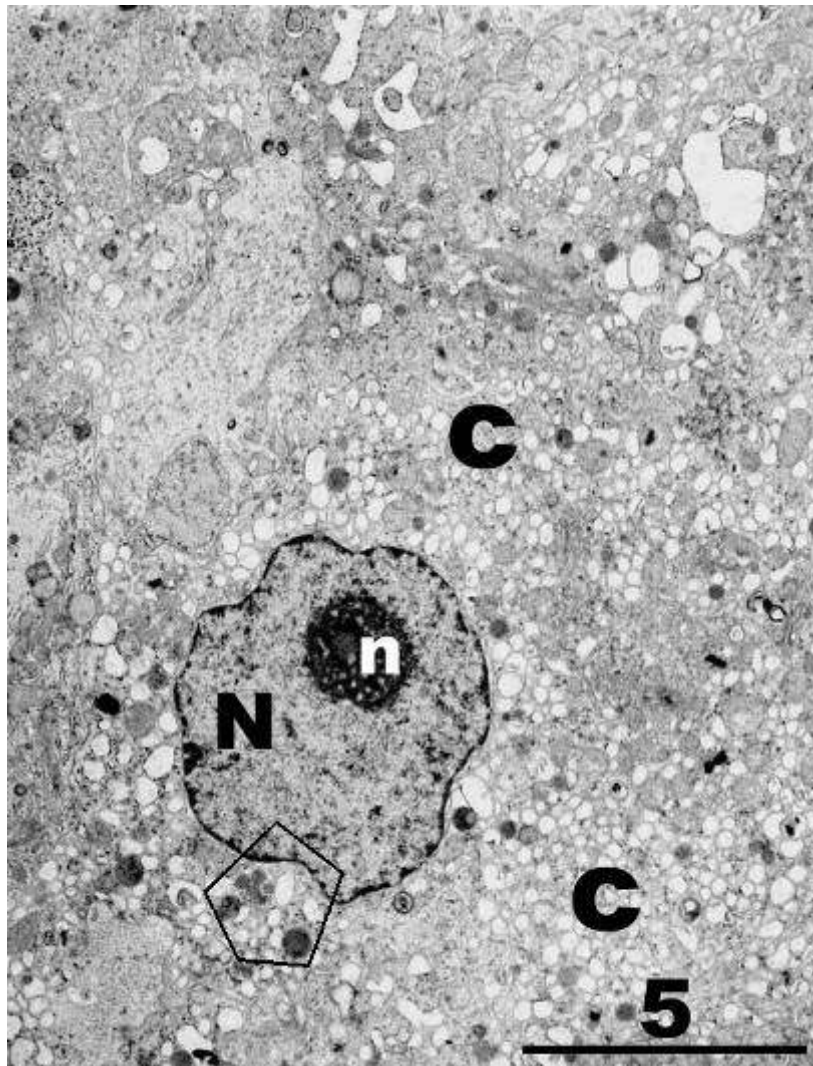
## **4.2. Rezultati kvalitativne histološke analize ultratankih rezova – transmisijska elektronska mikroskopija (TEM)**

### ***Kontrolna skupina***

Leydigove stanice kontrolnih uzoraka sjemenika bile su izrazito pravilne građe. Centralno ili paracentralno položena jezgra imala je obilje eukromatina u kojem se često isticala izrazito dobro razvijena jezgrica. Heterokromatin je bio uglavnom raspoređen uz jezgrinu membranu koja je pokazivala samo blaža uvrnuća (slike 31. i 32.). Par grudica heterokromatina moglo se vidjeti u dubljim dijelovima jezgre. Dobro razvijena citoplazma bila je gotovo ravnomjerno raspoređena oko jezgre i obilovala staničnim organelama. Najbrojnije su bile cisterne glatke endoplazmatske mrežice između kojih se nalazilo dosta zrnaca glikogena. Uz mitohondrije s tubularnim pregradama mogli su se vidjeti i brojni lizosomi, poneki fagolizosom i kapljice masti (slika 32.). U pojedinačnim Leydigovim stanicama mogli su se uočiti Reinkeovi kristali smješteni u neposrednoj blizini jezgre ili u citoplazmi.

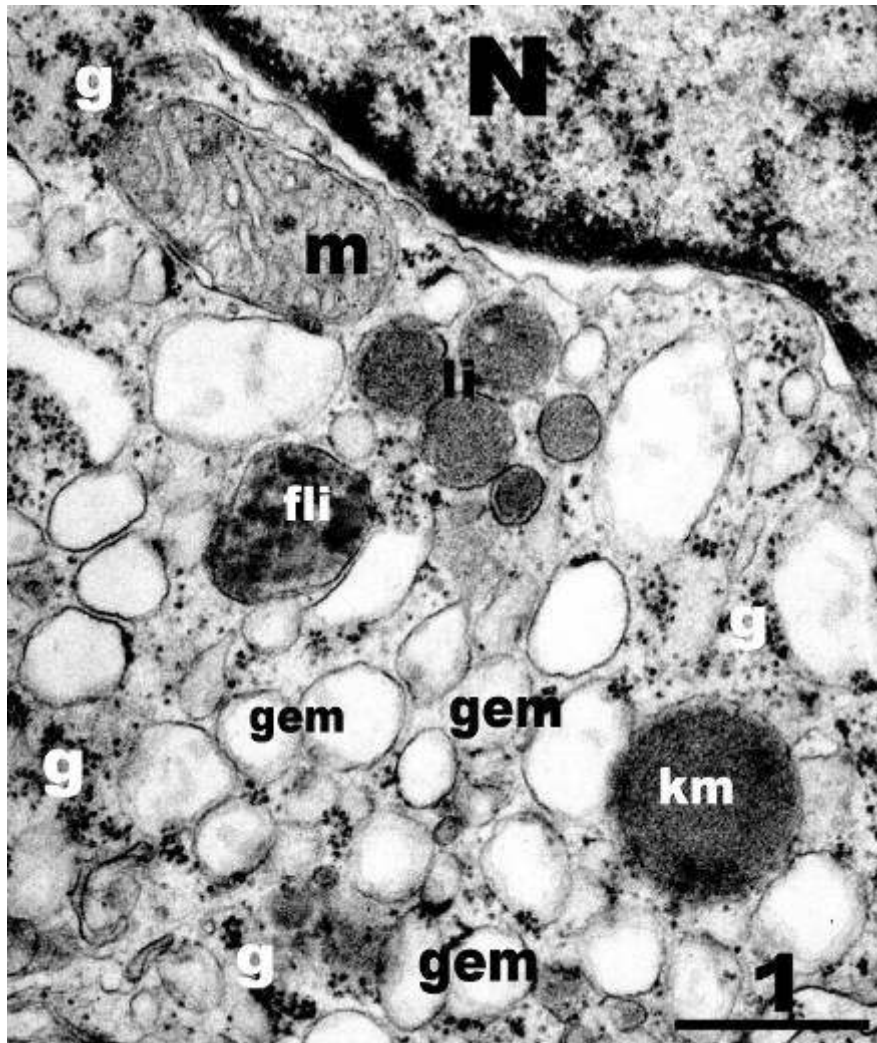
### ***Neplodna skupina pacijenata s neopstruktivnom azoospermijom (NOA)***

U bioptičkim uzorcima neplodnih muškaraca, Leydigove stanice pokazivale su heterogenu sliku. Značajan broj ovih stanica imao je normalnu ultrastrukturnu građu: izrazito pravilnu okruglu do ovalnu jezgru s manjim uvrnućima jezgrine ovojnice. Unutar jezgre često se mogla vidjeti uočljiva jezgrica (slika 33.). U obilnoj citoplazmi dominirale su izrazito brojne cisterne glatke endoplazmatske mrežice. Cisterne hrapave endoplazmatske mrežice su bile rijetke i pojedinačno smještene unutar citoplazme. Osim glatke endoplazmatske mrežice, od ostalih staničnih organela mogle su se uočiti (kao i u kontrole) poneke kapljice masti,

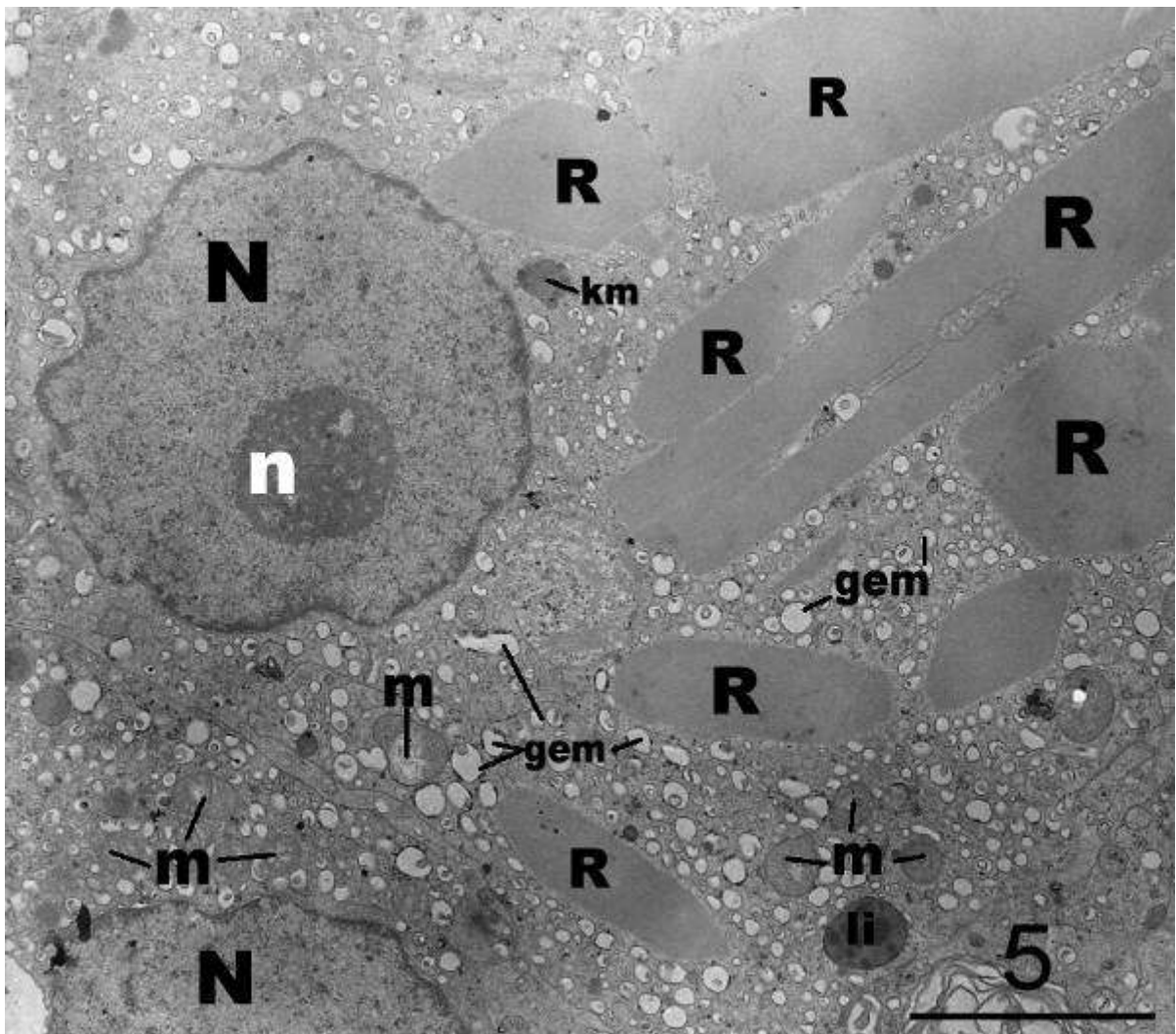


**Slika 31.** Kontrolna biopsija sjemenika, Leydigova stanica. Jezgra (N) sadži pretežito eukromatin, dok se heterokromatin vidi raspoređen uz jezgrinu membranu. Dobro vidljiva jezgrića (n) zajedno s obilnim eukromatinom govori u prilog izrazito aktivnoj (sintetskoj) staničnoj aktivnosti. Citoplazma (c) koja okružuje jezgru je vrlo dobro razvijena i sadži niz staničnih organela. Linijom ograničeno područje bit će prikazano na sljedećoj slici.

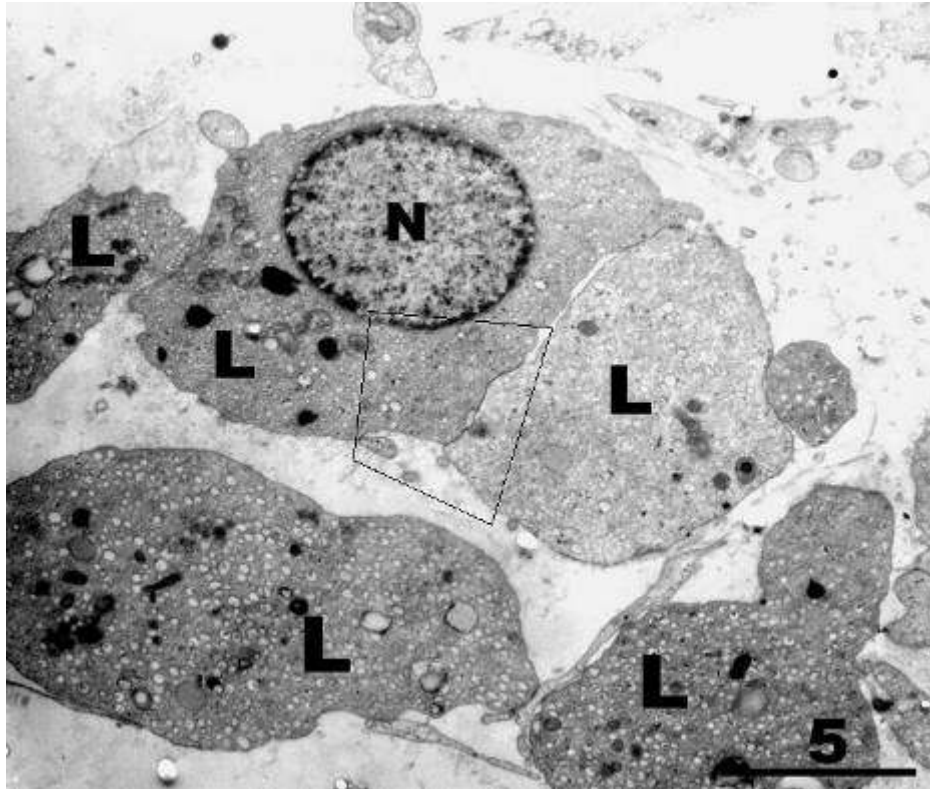
(TEM, x7000, mjerilo = 5  $\mu\text{m}$ )



**Slika 32.** Kontrolni uzorak parenhima testisa, detalj slike 31. Djelić citoplazme neposredno uz jezgru (**N**) izrazito je bogat cisternama glatke endoplazmatske mrežice (**gem**) između kojih se nalazi niz zrnaca glikogena (**g**). Mitohondrij (**m**) sadrži tubularne pregrade (kriste), a u njegovoj blizini zatiču se sekundarni lizosomi (**li**) i fagolizosom (**fli**) te kapljica masti (**km**). (TEM, x 30.000, mjerilo = 1  $\mu$ m)



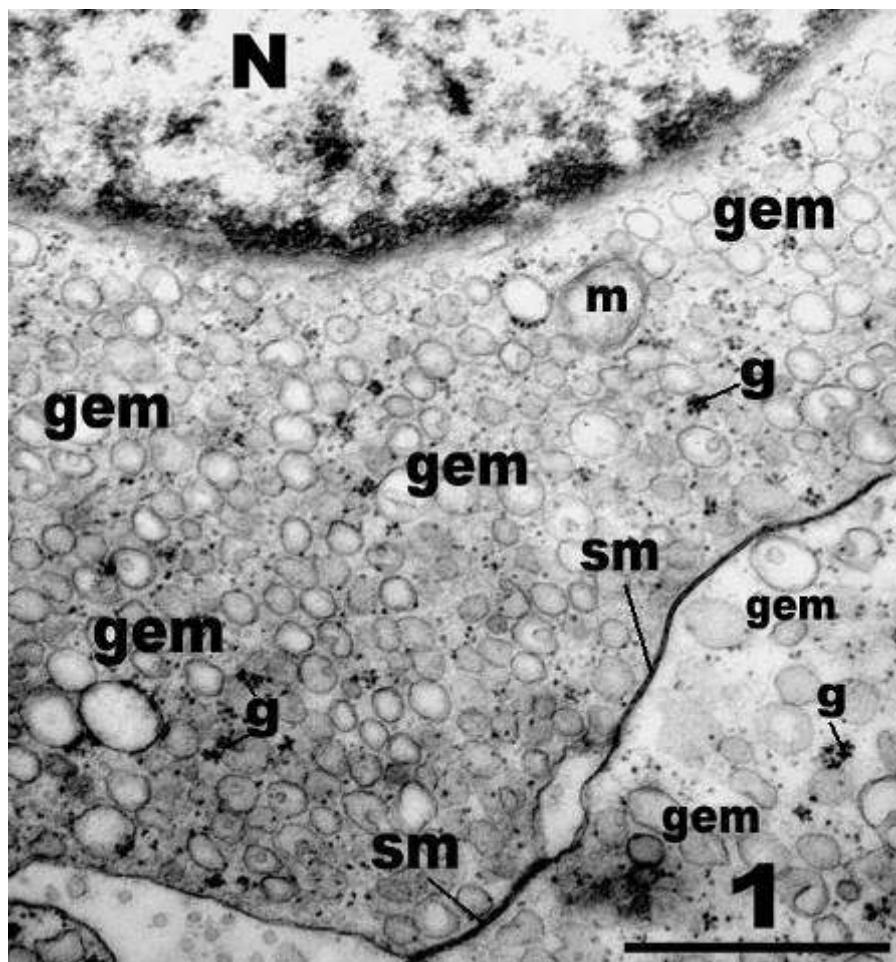
**Slika 33.** Leydigova stanica biopsije sjemenika neplodnog muškarca s NOA. Ova stanica je normalne ultrastrukturne građe. Unutar citoplazme nalaze se brojni veći ili manji Reinkeovi kristali (**R**), mnoštvo cistrena glatke endoplazmatske mrežice (**gem**) i mitohondriji (**m**). Ima i pojedinačnih kapljica masti (**km**) te lizosoma (**li**). (**N**, jezgra; **n**, jezgrica)  
(TEM, x7.000, mjerilo = 5  $\mu$ m)



**Slika 34.** Uzorak sjemenika, neplodni pacijent s NOA. Nekoliko hiperplastičnih Leydigovih stanica (L). Ove stanice su nešto oskudnije citoplazme, ali pokazuju normalnu ultrastrukturnu građu. Linijom ograničeno područje bit će prikazano na sljedećoj slici.

(TEM, x4.400, mjerilo = 5  $\mu\text{m}$ )

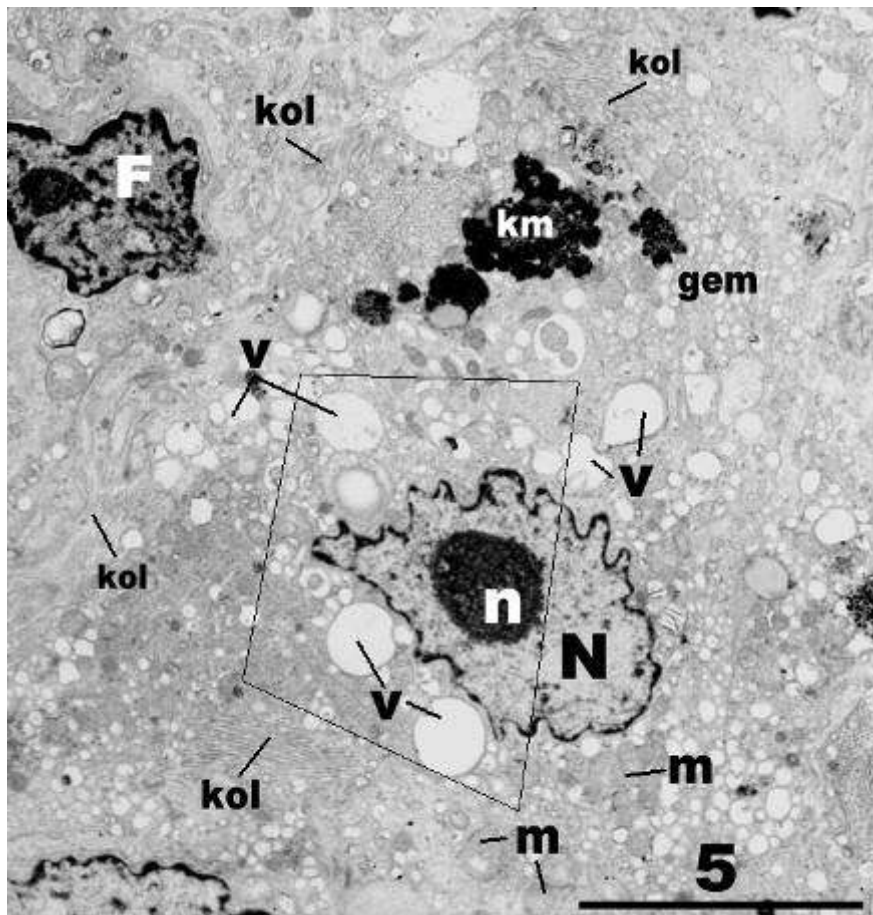




**Slika 35.** Neplodna skupina pacijenata, detalj slike 34. Zahvaćeno je područje dviju susjednih hiperplastičnih Leydigovih stanica. Na granici dviju stanica nalaze se usko priljubljene stanične membrane (**sm**). U citoplazmi stanica ima mnoštvo cistrena glatke endoplazmatske mrežice (**gem**) između kojih se vide zrnca glikogena (**g**). (**N**, jezgra; **m**, mitohondrij) (TEM, x20.000, mjerilo = 1  $\mu$ m)

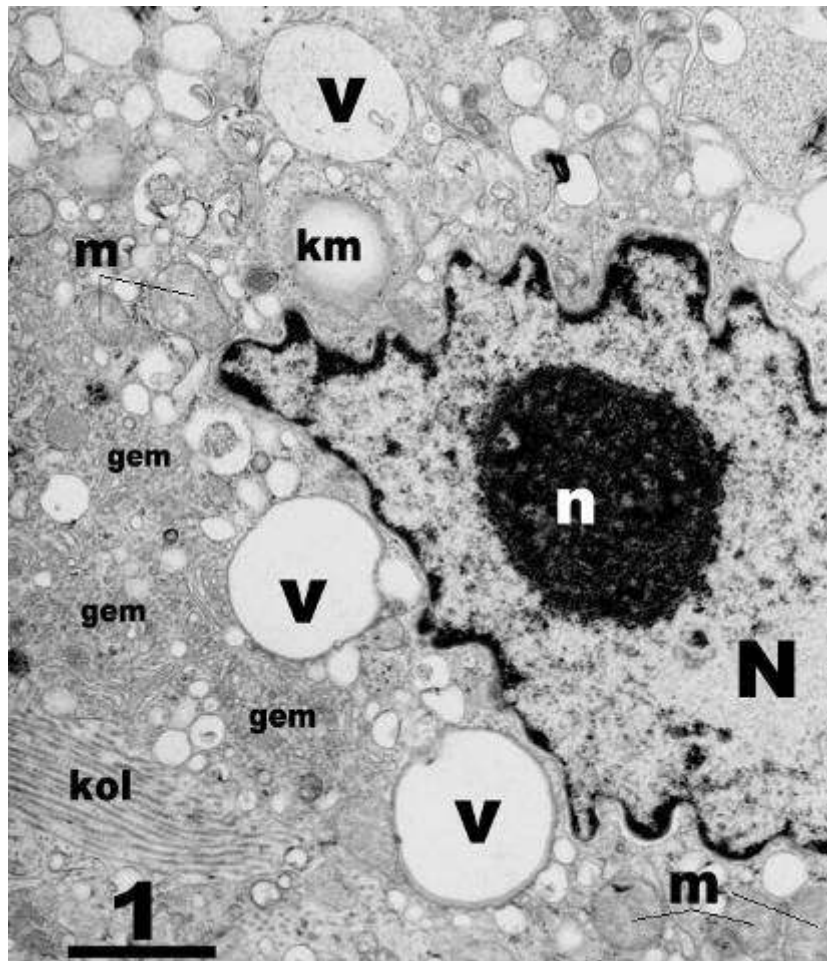
lizosomi, brojni mitohondriji i zrnca glikogena kao i Reinkeovi kristali (slike 33., 34. i 35.). Hiperplastične Leydigove stanice nerijetko su bile manjih dimenzija i oskudnije citoplazme, ali su i one obilovale gore navedenim organelama (slike 34. i 35.). Međutim, u tako promijenjenim Leydigovim stanicama nije bilo Reinkeovih kristala ili su oni bili rijetki.

Manja skupina Leydigovih stanica neplodnih muškaraca s NOA pokazivala je znatna odstupanja od normalne fine građe ovih stanica. Oblik jezgre bio im je značajno promijenjen. Umjesto tipičnog okruglog do ovalnog izgleda, jezgra je bila djelomično izdužena s obilnim uvrnućima jezgrine ovojnice (slike 36. i 37.). U neposrednoj blizini jezgre ali i drugdje u citoplazmi mogle su se primjetiti brojne vakuole. Sadržaj tih vakuola bio je izrazito niske elektronskomikroskopske gustoće (slike 36. i 37.). Broj kapljica masti kao i fagolizosoma bio je povećan. Kapljice masti često su pokazivale nehomogenu građu – elektronskomikroskopski gusta i rijetka područja. Oko tako promijenjenih stanica mogla se uočiti umnožena mreža kolagenih vlakana što je ukazivalo na znakove intersticijske fibroze (slika 36.). Unatoč gore navedenim promjenama i ove Leydigove stanice imale su znatan broj cisterna glatke endoplazmatske mrežice i mitohondrija (slika 37.).



**Slika 36.** Biopsija sjemenika neplodnog muškarca s NOA. Leydigova stanica (u sredini slike) ima izrazito nepravilni oblik jezgre (N). U citoplazmi se nalazi veći broj vakuola (v) te oveće kapljice masti (km) nehomogene građe. Manji dijelovi citoplazme zadržali su normalnu građu pa se u njima mogu vidjeti brojne cisterne glatke endoplazmatske mrežice (gem) i mitohondriji (m). Stanicu okružuju snopovi kolagenih vlakana (kol), a u neposrednoj blizini nalazi se i fibrocit (F). Linijom ograničeno područje bit će prikazano na sljedećoj slici. (n, jezgrica)

(TEM, x4.400, mjerilo = 5  $\mu$ m)



**Slika 37.** Detalj Leydigove stanice sa slike 36. Jezgrina ovojnica pokazuje niz udubljenja i izbočenja što daje jezgri (N) izrazito nepravilan oblik. U neposrednoj blizini jezgre se nalaze oveće vakuole (v) u kojima je sadržaj naglašeno niske elektronsko-mikroskopske gustoće. Cistrene glatke endoplazmatske mrežice (gem) u ovom dijelu citoplazme su izrazito uske. (n, jezgrica; m, mitohondriji; km, kapljica masti; kol, kolagena vlakna)

(TEM, x7.000, mjerilo = 1  $\mu$ m)

### **4.3. Rezultati imunohistokemijske (IHC) analize**

#### ***Kontrolna skupina***

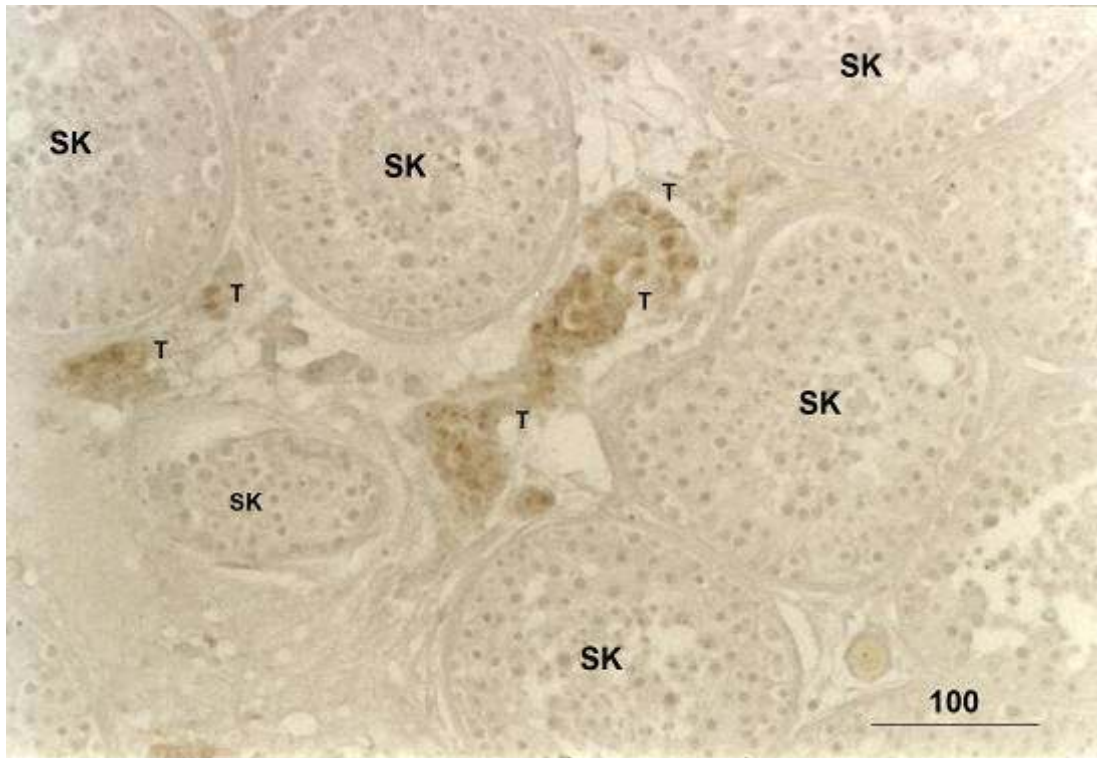
Imunohistokemijska reakcija na testosteron bila je pozitivna u velikoj većini Leydigovih stanica kontrolne skupine pacijenata. Negativne su bile ostale stanice rahlog veziva intersticija, krvne žile i sjemenski kanalići (tzv. negativna unutarnja kontrola) (slika 38.). Na jačem povećanju mogla se unutar Leydigovih stanica uočiti pozitivna imunohistokemijska reakcija unutar citoplazme dok je jezgra (kontrastirana hemalaunom) bila negativna (slika 39.). Imunohistokemijski pozitivne stanice su se na taj način mogle vrlo lako prepoznati i brojati tijekom morfometrijske (stereološke) analize.

Kontrolni rezovi biopsije sjemenika na koje je dodato samo sekundarno protutijelo i kromogen (bez primarnog protutijela) bili su očekivano negativni, tj. nije bilo imunohistokemijski pozitivnih stanica (tzv. negativna kontrola). Rezovi u komercijalnom kitu koji su imali provjereno antigen (Leydigove stanice pozitivne na testosteron) bili su pozitivni.

#### ***Neplodna skupina pacijenata s neopstruktivnom azoospermijom (NOA)***

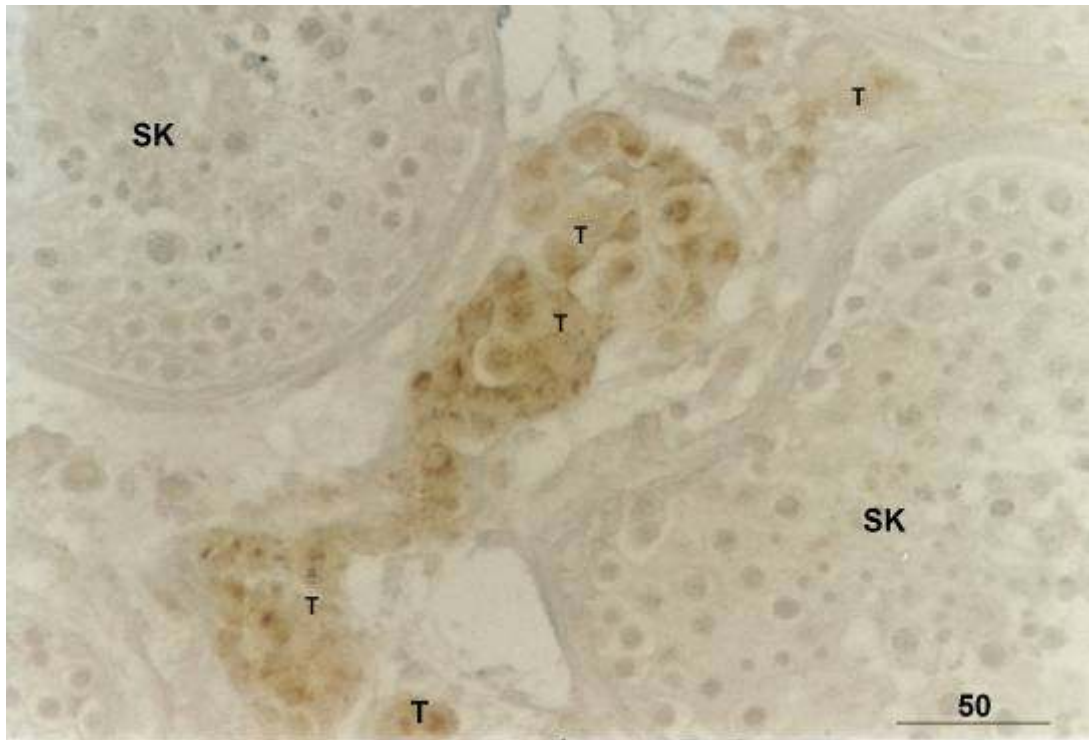
U svim bioptičkim uzorcima neplodne skupine pacijenata postojale su manje ili veće skupine Leydigovih stanica imunohistokemijski pozitivne na testosteron (slike 40., 41., 42. i 43.). Međutim, u težim slučajevima poremećaja spermatogeneze (Johnsenov „skor“ 6-1), veća područja intersticija bila su bez imunohistokemijski pozitivnih stanica (slike 40., 41., 42. i 43.) ili su u njima mogao primijetiti različit izražaj (ekspresija) testosterona. Tako su neke stanice bile izrazito pozitivne, u nekima je imunohistokemijska reakcija bila srednjeg intenziteta, dok su neke Leydigove stanice bile negativne (slike 42. i 44.). U odnosu na kontrolnu skupinu, izražaj testosterona nije bio ravnomjerno raspoređen među stanicama. Tako da su neke skupine stanica ili pojedinačne stanice bile izrazito pozitivne (dajući dojam hiperstimulacije, dok su preostale stanice imale oskudnu imunohistokemijsku reakciju ili su bile negativne (slike 43. i 44.).





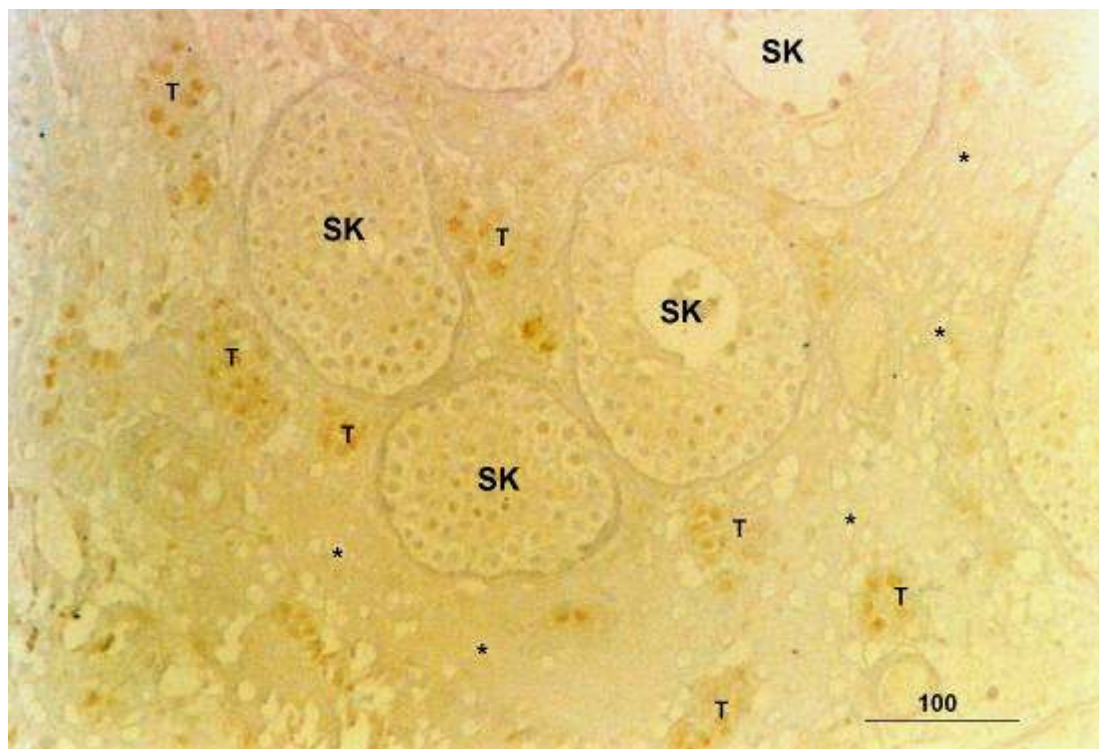
**Slika 38.** Izražaj testosterona (T) u Leydigovim stanicama kontrolne biopsije. Između sjemenskih kanalića (SK) nalaze se mnogobrojne Leydigove stanice koje su imunohistokemijski pozitivne.

(DAB, kontrastirano hemalaunom, x200, mjerilo = 100  $\mu$ m)



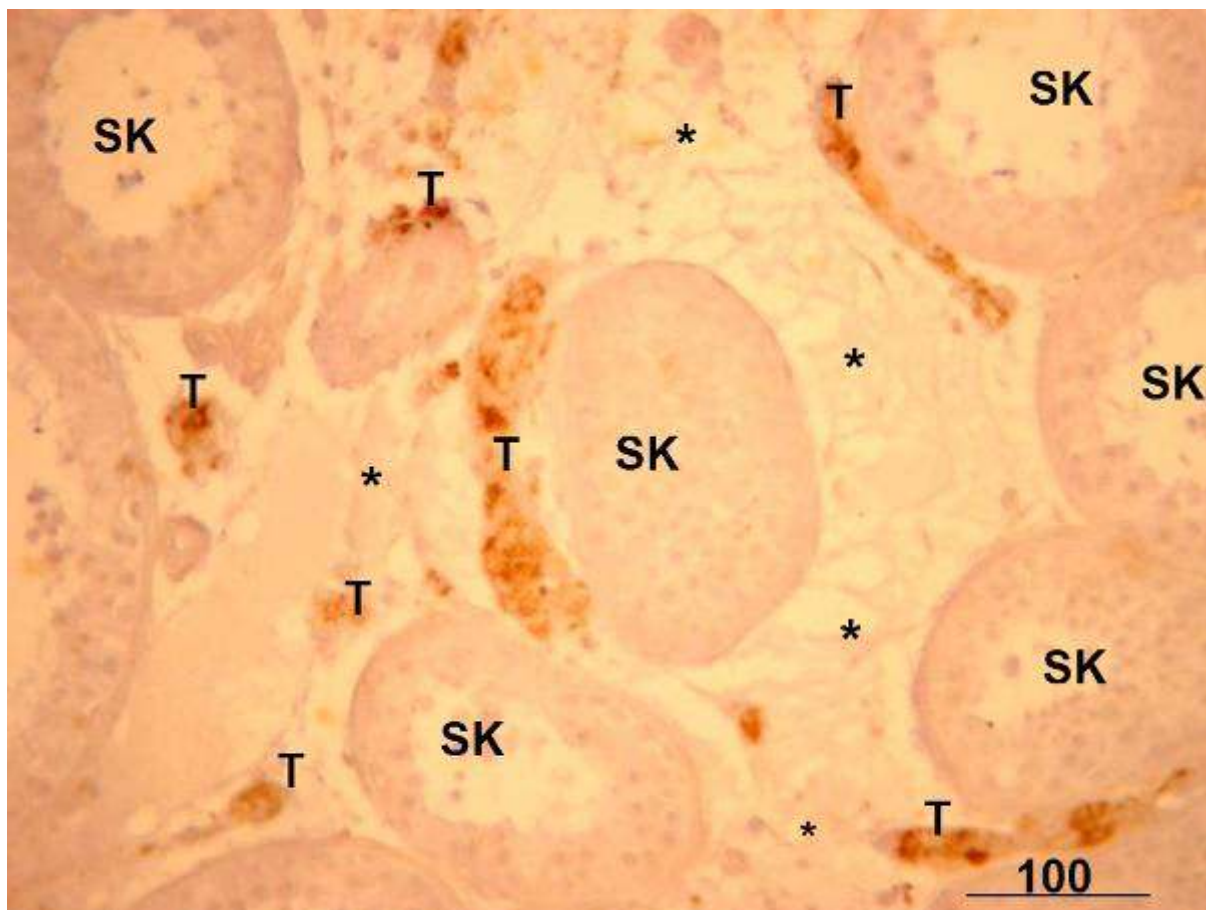
**Slika 39.** Detalj slike 38. Većina Leydigovih stanica biopsije sjemenika kontrolne skupine pacijenata ima snažan izražaj testosterona (T) unutar svoje citoplazme. (SK, sjemenski kanalić)

(DAB, kontrastirano hemalaunom, x400, mjerilo = 50  $\mu$ m)



**Slika 40.** Dio sjemenika neplodnog muškarca s NOA. Između sjemenskih kanalića koji pokazuju spermatocitni „stop“ (SK) nalaze se manje ili veće skupine Leydigovih stanica koje su imunohistokemijski pozitivne na testosteron (T). Međutim, neki dijelovi intersticija sadrže stanice s minimalnim izražajem testosterona ili su negativni (\*).

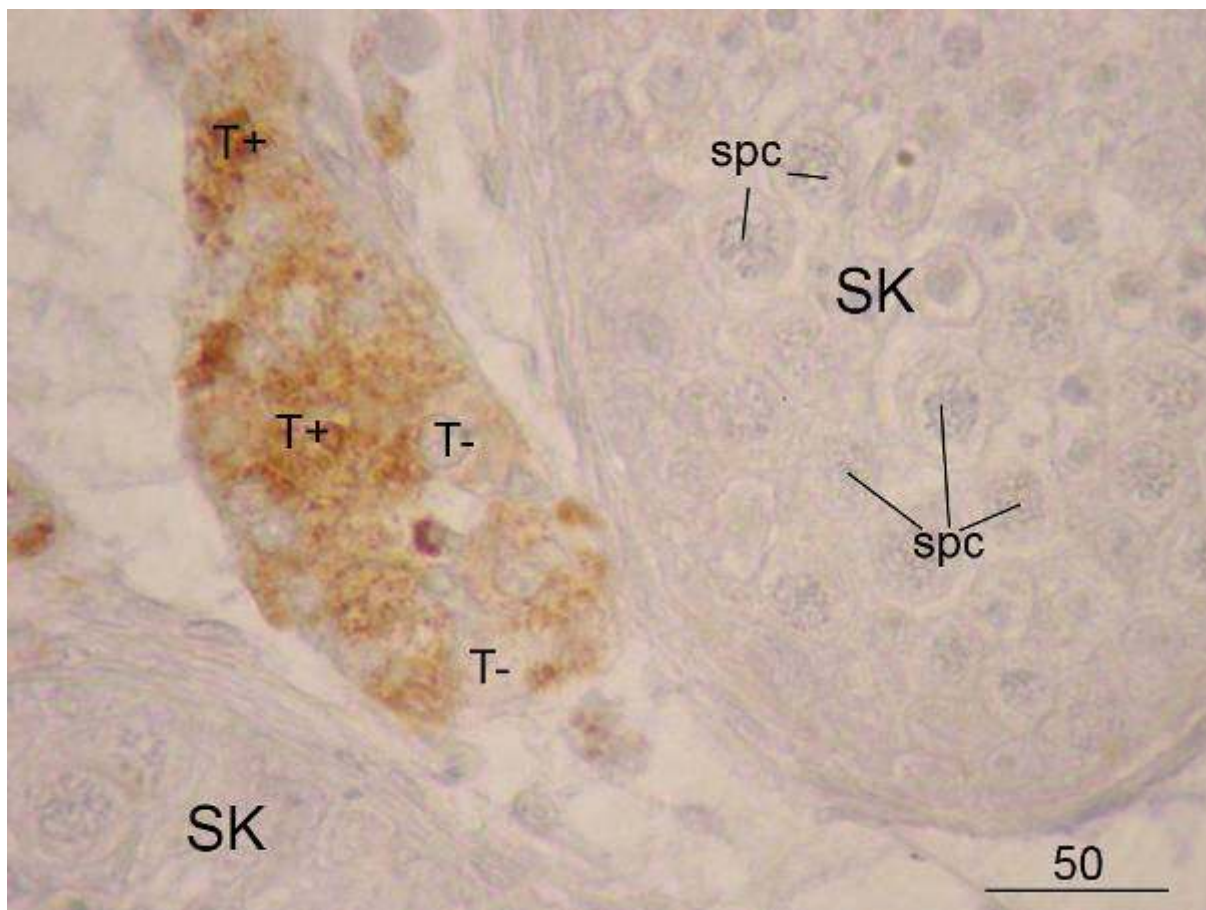
(DAB, kontrastirano hemalaunom, x100, mjerilo = 100  $\mu$ m)



**Slika 41.** Biopsija sjemenika neplodnog muškarca sa sjemenskim kanalićima (SK) u kojima se spermatogeneza odvija do razine spermatocita. Uz kanaliće zatiču se Leydigove stanice pozitivne na testosteron (T). Značajni dijelovi intersticija su negativni (\*).

(DAB, kontrastirano hemalaunom, x200, mjerilo = 100  $\mu\text{m}$ )

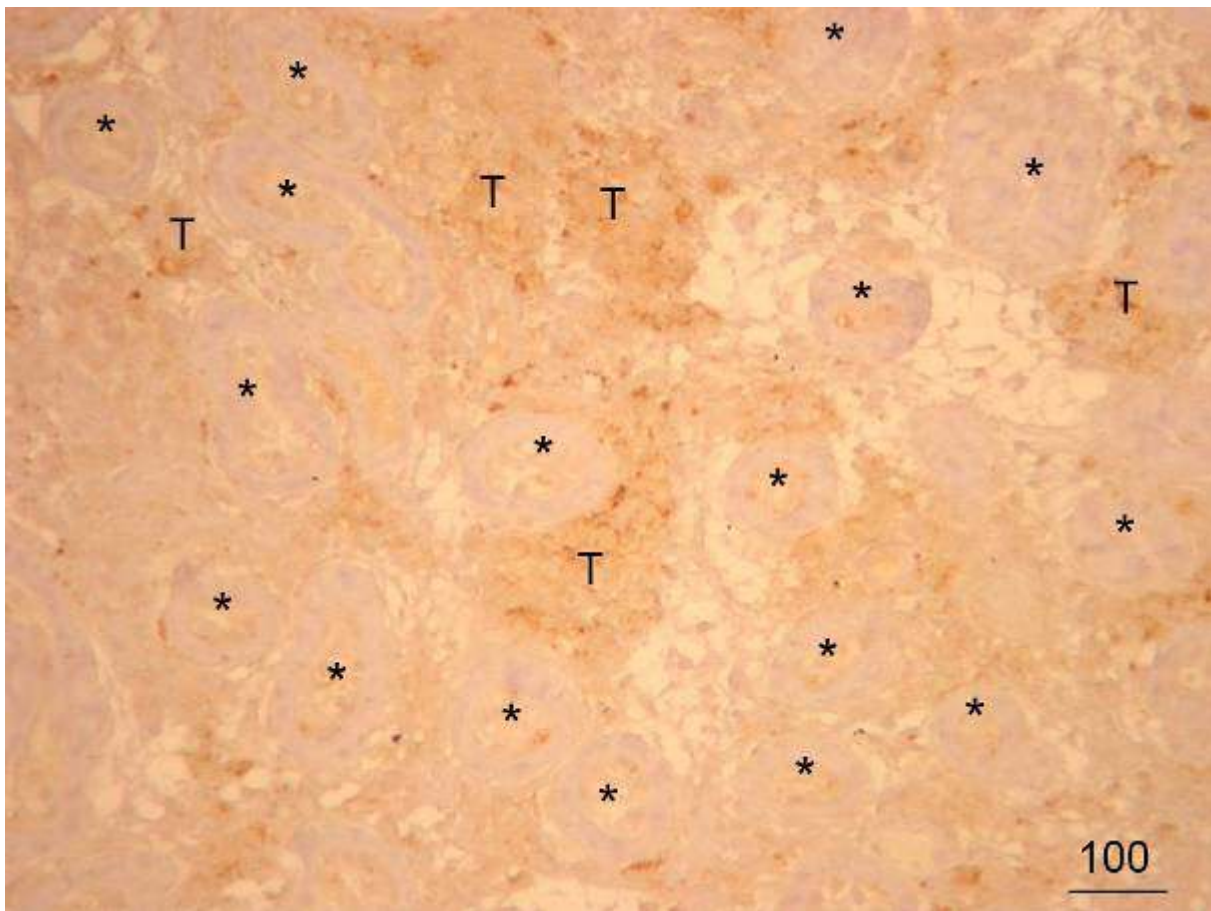




**Slika 42.** Biopsija testisa neplodnog muškarca, detalj slike 41. U neposrednoj blizini sjemenskog kanalića (**SK**) u kojem se odvija spermatogeneza do razine spermatocita I reda (**spc**) nalazi se veća skupina Leydigovih stanica. Neke od ovih stanica pokazuju jači (**T+**) a neki slabiji izražaj testosterona (**T-**).

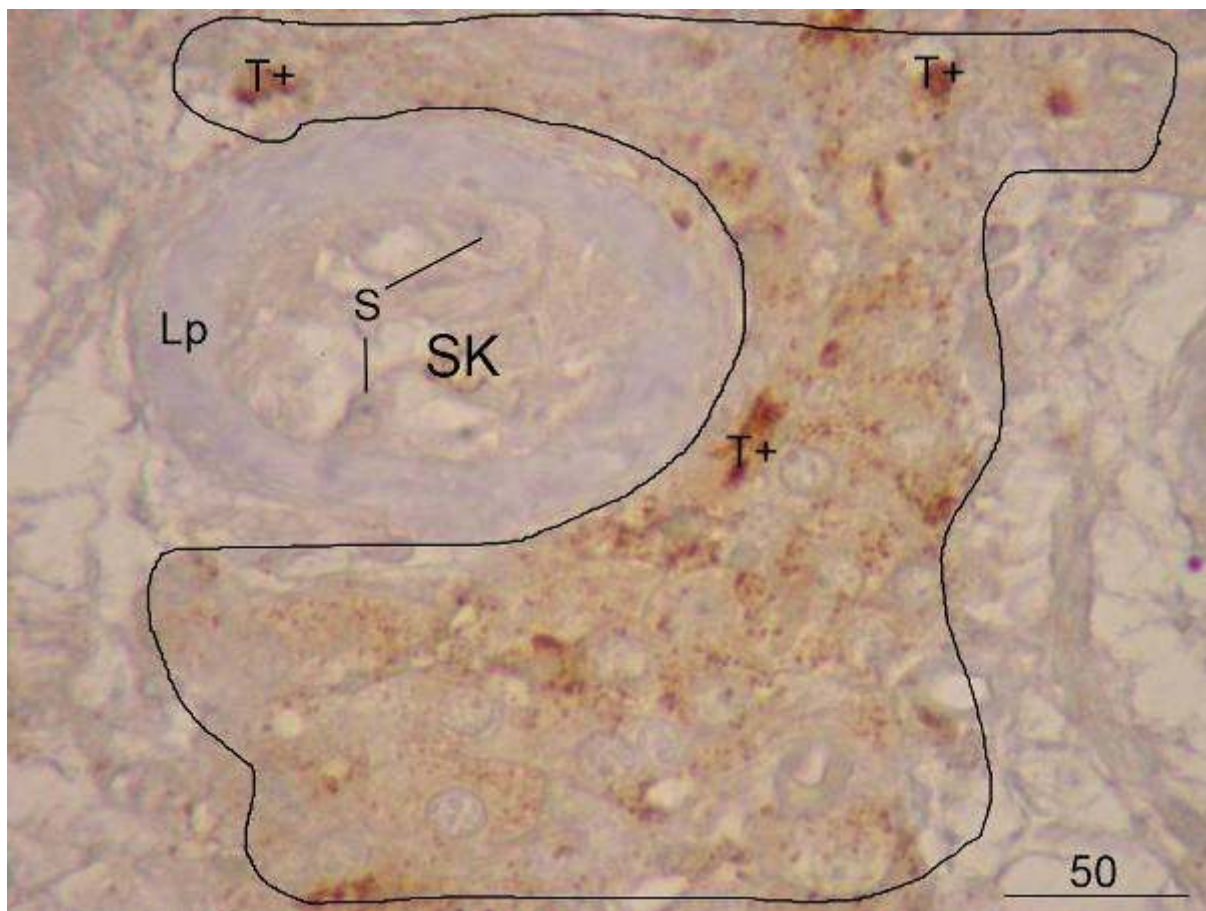
(DAB, kontrastirano hemalaunom, x400, mjerilo = 50  $\mu$ m)





**Slika 43.** Neplodni muškarac s NOA, biopsija sjemenika. Sjemenski kanalići (\*) su značajno suženog promjera sa slikom „samo Sertolijevih stanica“ ili fibrozno promijenjeni u tzv. „tubularne sjene“. Između kanalića nalaze se Leydigove stanice koje proizvode testosteron (T).

(DAB, kontrastirano hemalaunom, x100, mjerilo = 100  $\mu$ m)



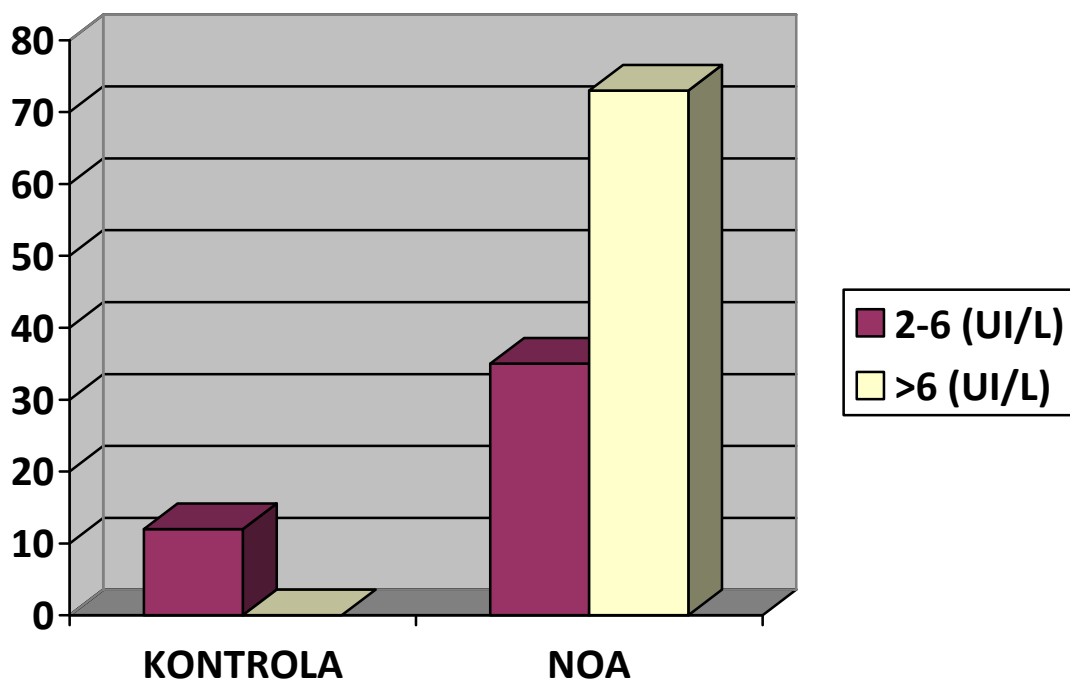
**Slika 44.** Detalj prethodne slike. Sjemenski kanalić (**SK**) ima izrazito zadebljalu laminu propriju (**Lp**) a sjemenski se epitel sastoji samo od Sertolijevih stanica (**s**). Označeno je područje intersticija u kojem Leydigove stanice pokazuju heterogeni izražaj testosterona – neke su izrazito pozitivne (**T+**) a druge manje.

(DAB, kontrastirano hemalaunom, x400, mjerilo = 50  $\mu$ m)

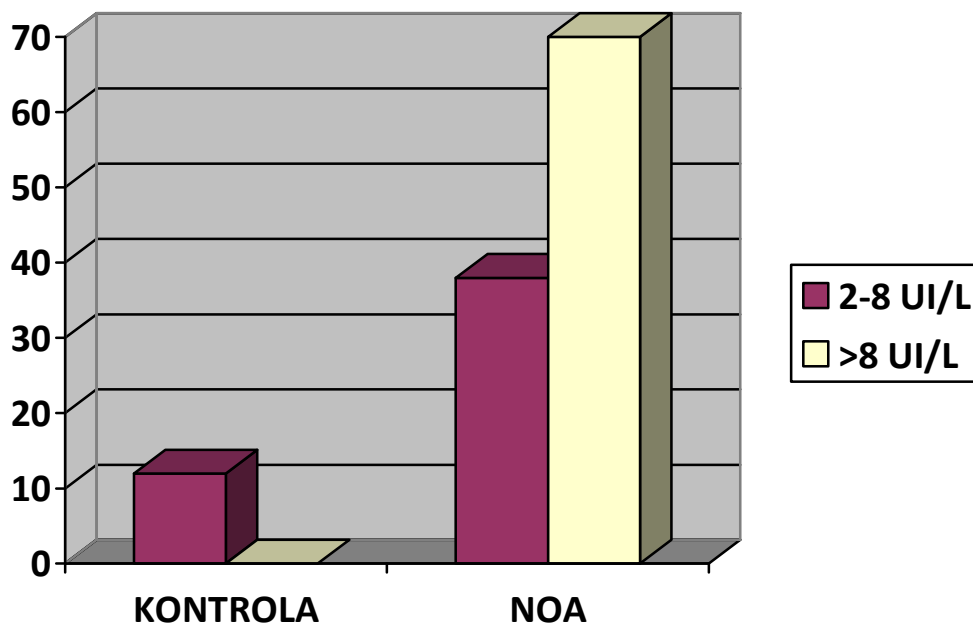
#### **4.4. Razine gonadotropina i testosterona u krvnom serumu**

Kontrolna skupina pacijenata imala je vrijednosti gonadotropina (FSH i LH) u granicama normalnih vrijednosti. Jedan manji broj pacijanata s blažim poremećajem spermatogeneze (Johnsenov „skor“ 9-7) također je imao normalne vrijednosti FSH i LH. Ostatak pacijenata imao je vrijednosti gonadotropina u serumu iznad gornje granice normale. Za spomenuti je jedan slučaj gdje je vrijednost FSH bila 41 UI/L. FSH je u 68% pacijenata s NOA bio povišen, dok je LH pokazivao vrijednosti iznad gornje granice normale u 65% ispitivanih pacijenata (slike 45. i 46.).

Analiza vrijednosti testosterona u serumu pokazala je da većina pacijenata (86%) ima normalnu razinu ovog hormona u perifernoj krvi. U jednom manjem broju slučajeva (11%) su vrijednosti testosterona bile nešto ispod granice normalnih vrijednosti (ali vrlo blizu donjoj granici normale), dok je samo u 3% ispitivanih pacijenata razina testosterona bila iznad normalne granice (slika 47.).

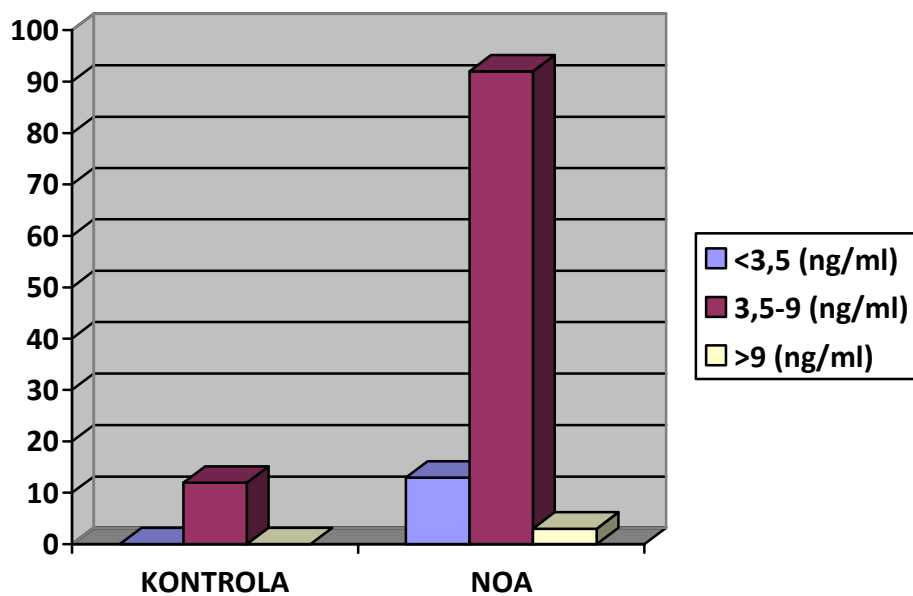


**Slika 45.** Vrijednosti hormona koji stimulira spermatogenezu/folikulogenezu (FSH) u serumu kontrolne i neplodne skupine ispitanika s NOA. U 68% slučajeva vrijednost FSH je u skupini neplodnih bolesnika povišena.



**Slika 46.** Vrijednosti hormona koji stimulira intersticijske stanice/luteinizaciju (LH/ICSH) u serumu kontrolne i neplodne skupine ispitanika s NOA. U 65% slučajeva vrijednost LH u neplodnih pacijenata je povišena.





**Slika 47.** Vrijednosti testosterona u serumu kontrolne i neplodne skupine ispitanika s NOA. U 86% slučajeva vrijednost testosterona u neplodnoj skupini je normalna.

#### **4.5. Rezultati kvantitativne (morfometrijske) analize**

##### ***Volumen sjemenika***

Mjerenje volumena sjemenika ultrazvukom omogućilo je precizno mjerenje spomenute varijable. Prosječna vrijednost volumena sjemenika u kontrolne skupine pacijenata bila je 19,8 cm<sup>3</sup>, dok je u neplodnih pacijenata s NOA bila 7,6 cm<sup>3</sup>. Volumen sjemenika neplodnih pacijenata bio je statistički značajno niži u usporedbi s kontrolnim vrijednostima (P<0,001).

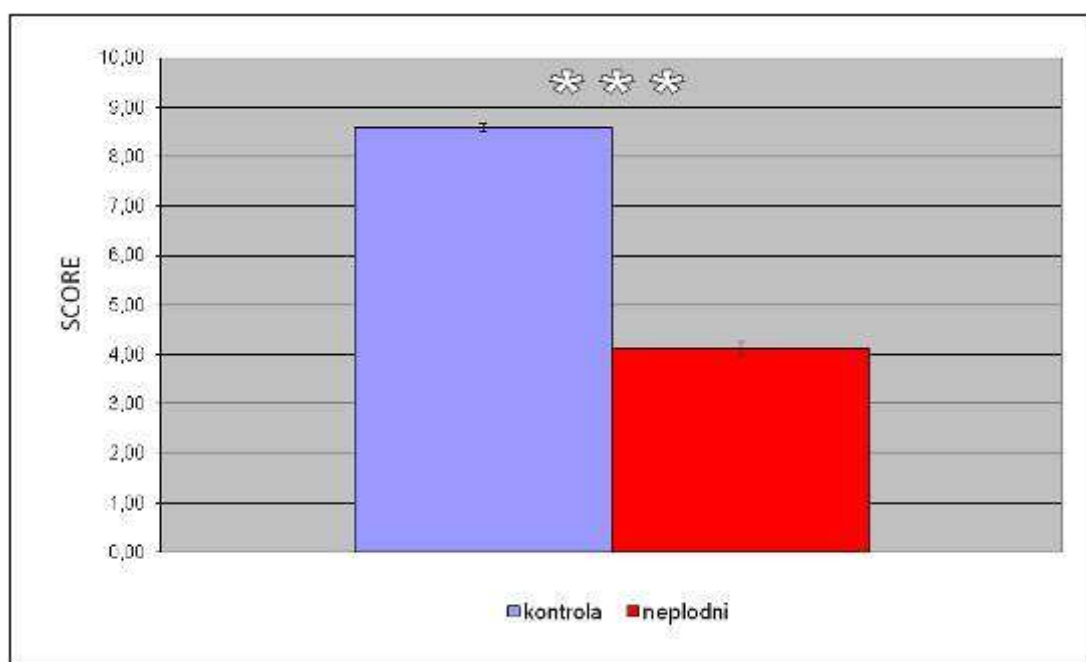
##### ***Status spermatogeneze (određen modificiranim Johnsenovim „skorom“)***

Sjemenski kanalići unutar kontrolne skupine imali su u velikoj mjeri očuvanu spermatogenezu pa je stoga prosječna vrijednost „skora“ u toj skupini bila 8,6 (vrijednosti su se kretale od 8 do 10). U neplodnoj skupini pacijenata s NOA prosječan „skor“ bio je 4,1, dakle znatno niži jer su prevladavali pacijenti sa značajnim oštećenjem sjemenskih kanalića (većina je imala mješovitu atrofiju kanalića, spermatocitni „stop“ i sliku „samo Sertolijevih stanica“). Ustanovljen je statistički značajan niži „skor“ u NOA skupini bolesnika u odnosu na kontrolu (P<0,001) (slika 48.).

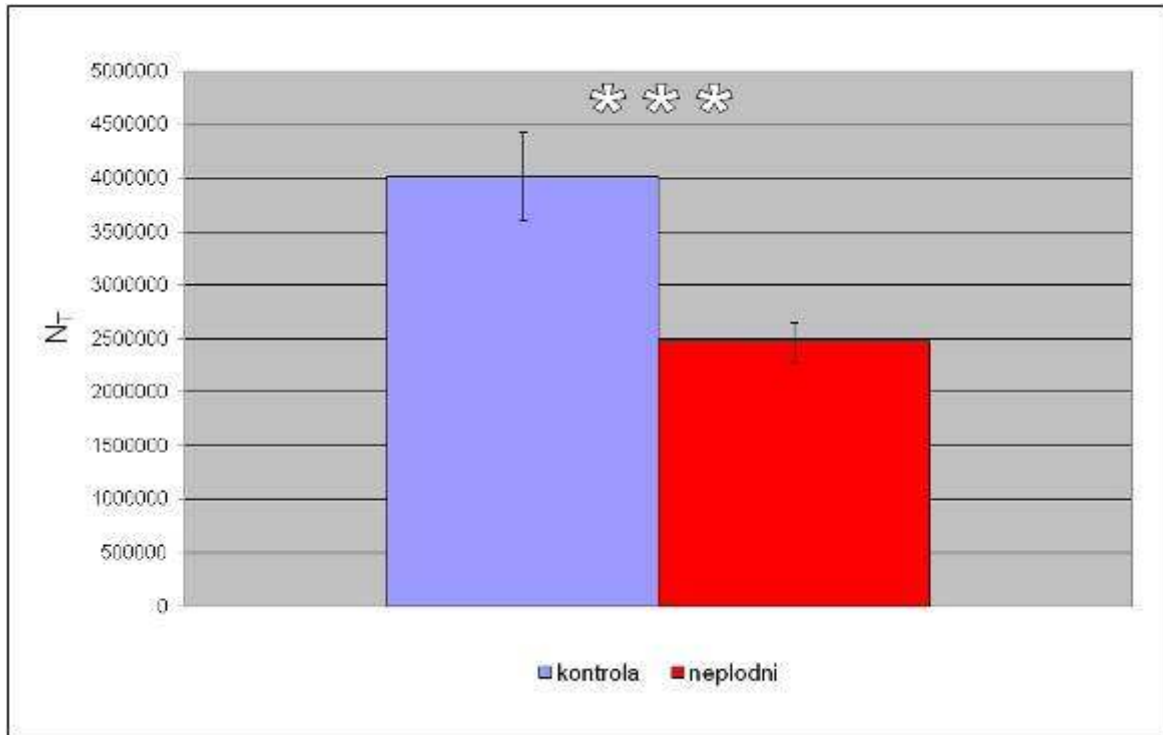
##### ***Rezultati morfometrijske (stereološke) analize – ukupan broj Leydigovih stanica imunohistokemijski pozitivnih na testosteron***

Ukupan broj imunohistokemijski pozitivnih stanica na testosteron je u kontrolne skupine pacijenata bio u prosjeku  $4 \times 10^6$ , a u neplodnih pacijenata s NOA je prosječna vrijednost bila nešto ispod  $2,5 \times 10^6$  Leydigovih stanica pozitivnih na testosteron. I ovdje se mogla ustanoviti statistički značajna razlika između ispitivanih skupina, tj. statistički znatno

veći broj stanica koje proizvode testosteron u kontrolne u usporedbi s neplodnom skupinom bolesnika ( $P < 0,001$ ) (slika 49.).



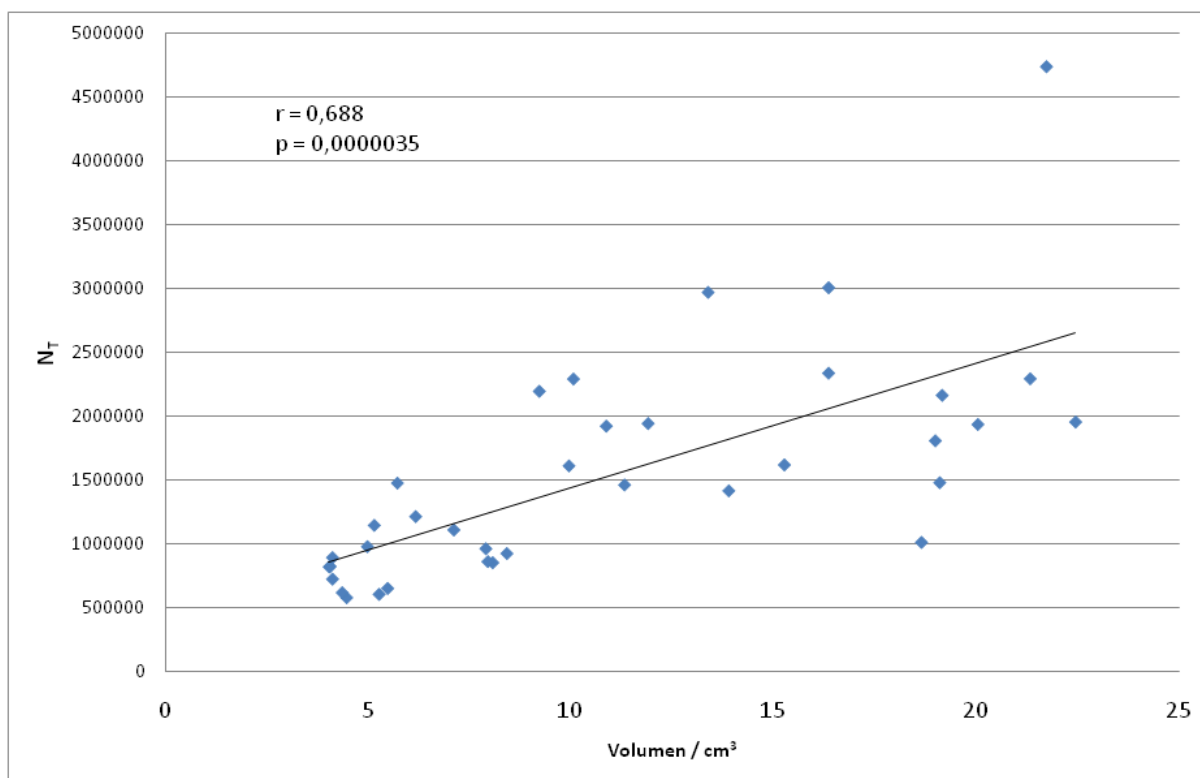
**Slika 48.** Status spermatogeneze u neplodnoj skupini pacijenata s NOA procijenjen Johnsenovim bodovnim sustavom („SCORE“) je značajno oštećen u odnosu na kontrolnu skupinu (\*\*\*) -  $P < 0,001$ ).



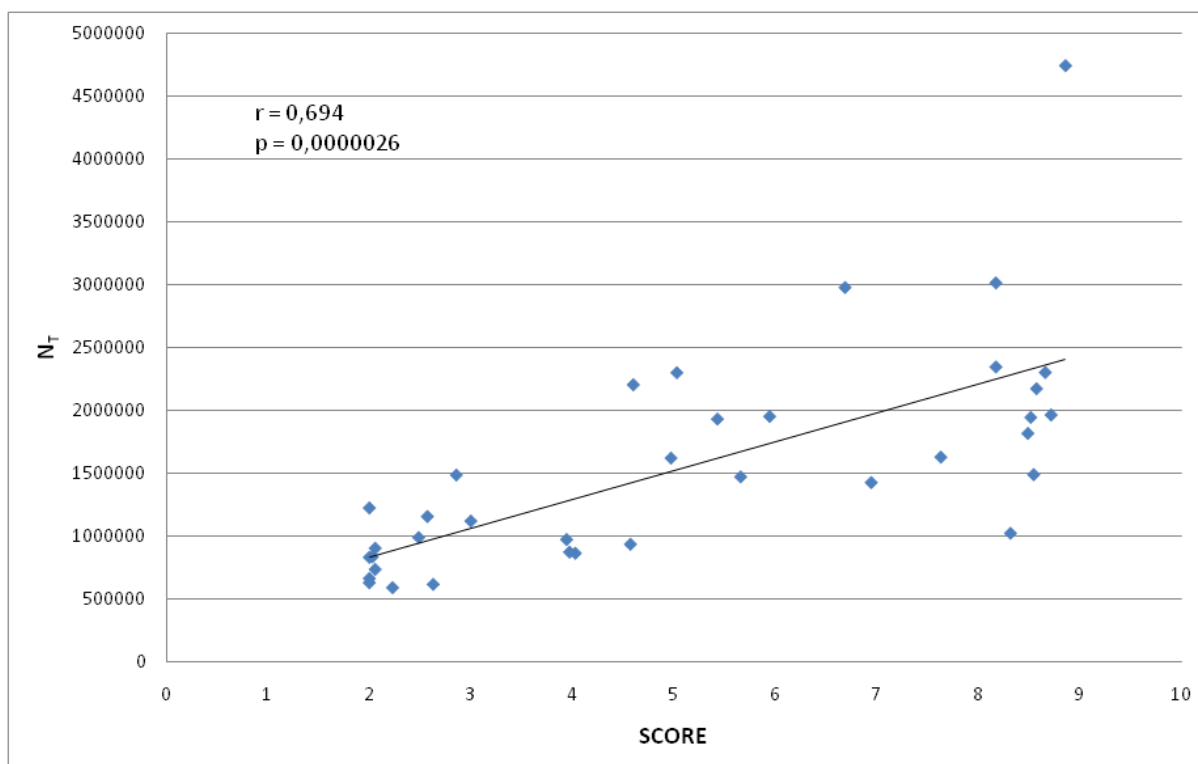
**Slika 49.** Ukupan broj ( $N_T$ ) imunohistokemijski pozitivnih Leydigovih stanica na testosteron u sjemenicima kontrolne i neplodne skupine pacijenata s NOA. Broj ovih stanica u neplodnoj skupini statistički je značajno niži u odnosu na kontrolnu skupinu (\*\*\*) -  $P < 0,001$ ).

Analiza povezanosti broja imunohistokemijski pozitivnih Leydigovih stanica na testosteron i volumena sjemenika dokazala je statistički značajnu pozitivnu korelaciju između dviju promatranih varijabli ( $r = 0,688$ ;  $P < 0,05$ ). To znači da s volumenom sjemenika raste i broj Leydigovih stanica koje proizvode testosteron (slika 50.). Slično je zapaženo prilikom analize povezanosti broja imunohistokemijski pozitivnih Leydigovih stanica i stupnja održanosti spermatogeneze iskazanog Johnsenovim modificiranim „skorom“. Što je „skor“ bio veći, to je bio veći broj imunohistokemijski pozitivnih Leydigovih stanica na testosteron ( $r = 0,694$ ;  $P < 0,05$ ) (slika 51.). Ovi rezultati ukazuju na činjenicu da niski volumen sjemenika i „skor“ u neplodnih pacijenata podrazumijeva i nižu proizvodnju testosterona *in situ*.





**Slika 50.** Na osnovi obrade objedinjenih podataka **obje** skupine ispitanika (kontrolna skupina i skupina pacijenata s NOA), analiza povezanosti broja imunohistokemijski pozitivnih Leydigovih stanica na testosteron i volumena sjemenika pokazuje da postoji statistički značajna pozitivna korelacija te dvije varijable ( $p < 0,001$ ).



**Slika 51.** Temeljem obrade objedinjenih podataka **obje** skupine ispitanika (kontrolna skupina i skupina pacijenata s NOA), analiza povezanosti broja imunohistokemijski pozitivnih Leydigovih stanica na testosteron i stupnja održanosti spermatogeneze iskazanog Johnsenovim skorom (“SCORE”) pokazuje da postoji statistički značajna pozitivna korelacija te dvije varijable ( $p < 0,001$ ).

## 5. RASPRAVA

Težište u istraživanjima i liječenju bolesnika s neopstruktivnom azoospermijom (NOA) su poremećaji spermatogeneze i čimbenici koji utiču na spermatogenezu. Razvijeni su različiti postupci izolacije spermija iz testisa za postupke medicinske oplodnje (tzv. kombinirani TESE ICSI postupak) kako bi se omogućilo očinstvo neplodnim bolesnicima. Većina bolesnika s NOA ima uredne vrijednosti testosterona (u ovom istraživanju 86% bolesnika), tako da se podrazumjeva zadovoljavajuća endokrina funkcija sjemenika unatoč poremećenoj spermatogenezi. Ukoliko nije dijagnosticirana endokrinološki uvjetovana neopstruktivna azoospermija, ne postoje preporuke za daljnje praćenje bolesnika s NOA nakon biopsije testisa.

Unatoč normalnim serumskim vrijednostima testosterona, rezultati ovog istraživanja jasno pokazuju da je jedan dio Leydigovih intersticijskih stanica u neplodnih muškaraca s neopstruktivnom azoospermijom narušene morfologije, tj. da znatno odstupa od morfologije istih stanica koje se zatiču u kontrolnoj skupini. Općenito, u pacijenata s NOA vidi se jedna mozaična slika: uz stanice normalne morfologije veoma često se zatiču promijenjene Leydigove (intersticijske) stanice. Kvalitativna histološka analiza na polutankim rezovima pokazala je da je jedna od najčešćih morfoloških promjena vakuolizacija citoplazme Leydigovih stanica. Naime, već u blažim slučajevima poremećaja spermatogeneze („skor“ 9-8) postoje stanice s mnogobrojnim manjim vakuolama i kapljicama masti. Spomenute vakuolizacije se mogu zamijetiti i pratiti tijekom svih razina poremećaja spermatogeneze, dakle sve do sindroma „samo Sertolijevih stanica“ („skor“ 2) i tubularne fibroze („skor“ 1). Kod težih poremećaja spermatogeneze, vakuole i kapljice masti postaju veće i brojnije unutar citoplazme intersticijskih stanica.

Opisane morfološke promjene Leydigovih stanica u ovom istraživanju djelomično se preklapaju s podacima iz literature. Općenito, nema specifičnih promjena Leydigovih stanica koje usko koreliraju s težinom poremećaja spermatogeneze unutar sjemenskih kanalića.<sup>78</sup> Nagomilavanje kapljica masti unutar citoplazme Leydigovih stanica opisano je u nizu radova.<sup>79-83</sup> Ova pojava povezuje se s različitim eksperimentalno uzrokovanim stanjima, npr. egzogenim potiskivanjem djelovanja gonadotropina<sup>84</sup>, stanjem nakon hipofizektomije<sup>85</sup>, a u ljudi s idiopatskim „sindromom samo Sertolijevih stanica“<sup>86,87</sup> te fibrozom intersticija sjemenika.<sup>88,89</sup> Intenzivna vakuolizacija citoplazme primjećena je u biopsijama sjemenika pacijenata s kriptorhizmom.<sup>59</sup> U pacijenata koji su dobivali estrogene ili antagonist testosterona (ciproteron acetat) Leydigove stanice su se smanjile, postale izrazito vakuolizirane citoplazme te se na kraju dediferencirale u stanice slične fibroblastima tj. svojim stanicama pretečama.<sup>90-92</sup>

Često morfološko opažanje na polutankim rezovima biopsija sjemenika muškaraca s neopstruktivnom azoospermijom bila je hipertrofija i hiperplazija Leydigovih stanica. Hipertrofične stanice bile su 30-50% obilatije citoplazme nego u kontrolnoj skupini. Mogle su se vidjeti pojedinačno, ali se češće radilo o manjim ili većim skupinama Leydigovih stanica koje su zauzimale značajan dio intersticija. Nasuprot hipertrofičnim stanicama, hiperplastične stanice su u pravilu bile 25-30% oskudnije citoplazme u odnosu na kontrolne uzorke, ali i izrazito brojne. Češće su se mogle vidjeti u manjim ili većim skupinama nego pojedinačno. Hipertrofija i hiperplazija Leydigovih stanica u bolesnika s NOA bila je izrazitija u slučajevima teže narušene spermatogeneze („skor“ 5-1) ali su se slične promjene mogle zapaziti i u pojedinačnim blažim slučajevima poremećaja spermatogeneze (primjerice, „skor“ 7). Osim toga, hipertrofične Leydigove stanice kako u blažim („skor“ 7) tako i u težim oštećenjima spermatogeneze („skor“ 2-1) imale su značajan broj kapljica masti.

Hipertrofija i hiperplazija Leydigovih stanica česta je pojava u neplodnih pacijenata.<sup>93-</sup>  
<sup>96</sup> Naime, dugotrajno oštećenje spermatogeneze dovodi do pojačanog izlučivanja gonadotropina prednjeg režnja hipofize. Pri tome, povišene razine FSH nastoje stimulirati sjemenski epitel, a LH Leydigove stanice.<sup>55,62,66</sup> Hiperplazija Leydigovih stanica može biti nodularna ili difuzna.<sup>95</sup> Čimbenici koji potječu ove stanice na umnažanje i hiperplaziju još uvijek su nejasni, ali se čini da to mogu biti LH, androgeni ili čak estrogene.<sup>97,98</sup> Noviji podaci govore u prilog učinka još jednog čimbenika, TGF-B1.<sup>99</sup>

Na osnovi ekperimentalnih modela i patohistoloških opažanja na biopsijama sjemenika istraživane skupine neplodnih pacijenata, za pretpostaviti je da su pojave hipertrofije i hiperplazije Leydigovih stanica kompenzatorni mehanizam intersticija sjemenika na gore spomenuto pojačano izlučivanje gonadotropina iz hipofize.<sup>41,56,60</sup> Kako je potrebno određeno vrijeme da se u muškarca postavi dijagnoza hipogonadizma, stimulacija povišenim gonadotropinima traje godinama pa i desetljećima.<sup>63</sup> Zamijećene vakuole i kapljice masti u citoplazmi Leydigovih stanica vjerojatno su posljedice poremećaja normalnog metabolizma i steroidogeneze u tih stanica.<sup>38</sup>

Elektronskomikroskopski dio ovog istraživanja govori u prilog gore navedenoj pretpostavci. Naime, ultrastrukturna analiza Leydigovih stanica ispitivane skupine neplodnih muškaraca s neopstruktivnom azoospermijom potvrdila je opažanja kvalitativne histološke analize na polutankim rezovima: značajan broj intersticijskih Leydigovih stanica zadržao je normalnu ultrastrukturnu građu (pravilna, okrugla do ovalna jezgra, obilje glatke endoplazmatske mrežice i mitohondija s tubularnim pregradama i sl.), ali su se mogle vidjeti i stanice znatno promijenjene elektronskomikroskopske građe. Tako su se mogle zamijetiti Leydigove stanice izrazito promijenjenog oblika jezgre, s mnogobrojnim udubljenjima jezgrine ovojnice. Umjesto normalne citoplazme s većim udjelom glatke endoplazmatske mrežice, mogao se uočiti značajan broj obilnih vakuola (niske elektronskomikroskopske



gustoće), kapljica masti, fagolizosoma i lipofuscinskih zrnaca. Za Leydigove stanice normalne ultrastrukturne građe može se pretpostaviti da imaju urednu steroidogenezu i proizvodnju testosterona, što je i potvrđeno u imunohistokemijskom dijelu istraživanja.

Intersticijske stanice oštećene ultrastrukturne građe vjerojatno nisu zadržale normalnu sposobnost proizvodnje i izlučivanja steroida, osobito testosterona, budući da je veći dio staničnih organela koje su uključene u steroidogenezu zamijenjen s nefunkcionalnim (npr. gore spomenute vakuole). Rezultati imunohistokemijske analize govore u prilog tim opažanjima. Naime, dok su značajni dijelovi intersticija pozitivni na testosteron, u bioptičkim komadićima sjemenika muškaraca s neopstruktivnom azoospermijom postoje i dijelovi koji su negativni, tj. nema pozitivnih stanica na ovaj hormon. To ponovno govori u prilog mozaičnoj slici, gdje jedan dio stanica ostaje funkcionalno aktivan, a drugi je očito promijenjen, s nedostatnom steroidogenezom.

U dostupnoj literaturi spominje se istodobna pojava „dobro stimuliranih“ i „slabo stimuliranih“ Leydigovih stanica. I „dobro stimulirane“ i „slabo stimulirane“ intersticijske stanice odgovaraju nalazima ovog istraživanja. Radovi koji opisuju „slabo stimulirane stanice“ navode izrazitu nepravilnost građe jezgre, oskudnu glatku endoplazmatsku mrežicu i (katkada) brojne kapljice masti. Zamijećeno je da su „slabo stimulirane“ stanice pridružene Leydigovim stanicama normalne morfologije kao pojedinačne tvorbe ili mogu činiti nakupine koje nisu okružene fibroblastima.<sup>38,85,100</sup> Podaci na eksperimentalnim životinjama ukazuju na sličnu usporednu pojavu aktivnih i relativno pasivnih Leydigovih stanica. Nađeno je da u štakora postoje intersticijske stanice koje vrlo dobro reagiraju na stimulaciju s LH ili HCG („dobro stimulirane stanice“) ali da ima i onih koji ne odgovaraju na stimulaciju ovim hormonima („non-responders“) što bi odgovaralo „slabo stimuliranim stanicama“.<sup>101,102</sup>

Analiza razine testosterona u serumu pokazala je da je su vrijednosti tog hormona u preko 80% pacijenata obuhvaćenih ovim istraživanjem u granicama normale. Međutim,

rezultati imunohistokemijske analize pokazuju da postoji, na neki način, „intratestikularni deficit“ testosterona jer su veća područja intersticija bez imunopozitivnih stanica. Ova opažanja govore u prilog iscrpljivanja funkcionalne rezerve Leydigovih stanica, vjerojatno zbog dugotrajne stimulacije gonadotropinima (osobito LH). Za pretpostaviti je da su neke Leydigove stanice zbog ove dugotrajne stimulacije jednostavno „pregorjele“ (svojevrsni „burn-out“ sindrom intersticijskih stanica) i više ne proizvode testosteron ili je razina njihovog izlučivanja izrazito niska, tj. ispod praga detektibilnosti imunohistokemijske reakcije. Prema tome, opažene morfološke promjene na razini polutankih i ultratankih rezova vjerojatno su posljedica gubitka funkcije, pri čemu se u citoplazmi pojavljuju vakuole, kapljice masti, fagolizosomi i lipofuscin. Na osnovi fizioloških i biokemijskih istraživanja, ove organele nisu aktivne u sintezi testosterona.<sup>41</sup>

Gubitak funkcionalno aktivnih Leydigovih stanica može vrlo lako dovesti do „začaranog kruga“; naime, za pretpostaviti je da će postojeće funkcionalno aktivne stanice nastojati kompenzirati intratestikularni deficit androgena i nefunkcioniranje iscrpljenih („pregorjelih“) Leydigovih stanica. Ovo vjerojatno dovodi i do njihovog iscrpljivanja (dakle, preostalih funkcionalno aktivnih stanica) te dugoročno može rezultirati sa težim deficitom androgena i preuranjenom andropauzom u neplodnih pacijenata s neopstruktivnom azoospermijom. Stoga se normalne razine testosterona kod dugotrajnih slučajeva neplodnosti trebaju uzeti s podozrivošću i oprezom. Ovo istraživanje jasno ukazuje na mogućnost da proizvodnja testosterona *in situ* može, unatoč normalnim vrijednostima androgena u serumu, biti ozbiljno narušena. Tome u prilog govori i studija Andersona i sur.<sup>55</sup> U toj studiji, međutim, nije bio određivan imunohistokemijski testosteron *in situ*, već samo u serumu, zajedno s gonadotropinima. Potom su načinjeni određeni odnosi između FSH, LH i testosterona koji govore u prilog pretpostavci o kroničnom iscrpljivanju Leydigovih stanica.

Premda su predmet ovog istraživanja bile Leydigove stanice primjećeno je i pojavljivanje drugih stanica intersticija (u povećanom broju) unutar bioptičkog materijala bolesnika s NOA. Te stanice bile su makrofazi i mastociti . Niz radova pokazao je njihov utjecaj na endokrinu i spolnu funkciju testisa . Makrofazi se u normalnoj muškoj spolnoj žlijezdi nalaze isključivo u intersticiju i nema ih unutar sjemenskih kanalića. Smatra se da steroidogeneza u Leydigovim stanicama značajno ovisi o makrofazima i statusu krvnih žila u intersticiju žlijezde. U fiziološkim uvjetima makrofazi djeluju stimulatorno na Leydigove stanice<sup>103</sup>, a inhibitorno u upali.<sup>104</sup> Makrofazi testisa proizvode interleukin 1 i 6 (IL-1, IL-6) te čimbenik nekroze tumora alfa (TNF-alfa). U uvjetima kada makrofazi pojačano izlučuju IL-1 beta, dolazi do smanjenja steroidogeneze.<sup>105</sup> Ciklooksigenaza COX2, ključan enzim u biosintezi prostaglandina, značajno je prisutan u intersticiju neplodnih muškaraca dok nedostaje u testisima muškaraca normalne spermatogeneze.<sup>106</sup> Dokazano je da se u testisima muškaraca s hipospermatogenezom značajno poveća broj makrofaga koji izlučuju IL-1β te prisutnost COX-2 u Leydigovim stanicama. Winnall i sur.<sup>107</sup> pokazali su da primjena Celecoxiba, inhibitora COX-2, poboljšava funkciju testisa u upali kod odraslih štakora. U sjemenicima neplodnih muškaraca povećan je broj makrofaga koji izlučuju TNF alfa.<sup>108</sup> Makrofazi putem TNF alfa pobuđuju apoptozu sjemenskih stanica u životinja kojima je eksperimentalno izazvan autoimuni orhitis. Primjenom Etanercepta, selektivnog blokatora TNF alfa, došlo je do zaustavljanja ovog učinka makrofaga na sjemenske stanice.<sup>109</sup> Sve gore navedene studije su potvrdile određenu povezanost makrofaga, Leydigovih stanica ali i susjednih krvnih žila. Uglavnom se radilo o pokusima in vitro i eksperimentalnim životinjama, dok su slične studije u ljudi malobrojne.

Mastociti se često nalaze u povećanom broju unutar intersticija neplodnog muškarca, gdje svojim čimbenicima također mogu narušiti proizvodnju testosterona/androgena. Općenito, intenzitet oštećenja sjemenika podudara se s povećanjem broja mastocita. Mastociti

su u stanju aktivirati susjedne fibroblaste, povećati sintezu kolagena te na taj način uzrokovati intersticijsku fibrozu. Osobito je značajan porast broja i infiltracija peritubularno infiltriranih mastocita koji, oslobađajući sadržaj svojih zrnaca, mogu ozbiljno oštetiti sjemenske stanice. Jedan od bitnih enzima u tim zrcima mogla bi biti kimaza. Naime, mastociti u bioptičkim uzorcima s normalnom spermatogenezom sadrže samo triptazu. U skupinama bolesnika s varikokelom te idiopatskom neplodnošću, udio mastocita s oba enzima (triptazom i kimazom) bio je znatno povećan.<sup>110-112</sup>

Unutar zemalja Europske Unije ne postoji, po trenutno dostupnim podacima, konsenzus o tome kada pacijentima s hipogonadizmom dati hormonsku nadomjesnu terapiju. Također ne postoji jedinstveni stav o normalnim donjim vrijednostima testosterona kada bi takva terapija dolazila u obzir. Primjerice, u Njemačkoj se kao donja granica vrijednosti testosterona u krvi uzima 12 nmol/L, dok je ona u Španjolskoj 9,0, Velikoj Britaniji 7,5-8,0, a Francuskoj 7,5 nmol/L.<sup>113,114</sup> Također, čini se da nema neke određene vrijednosti kada započnu simptomi deficita androgena, već se ta vrijednost kreće u rasponu između 15 i 8 nmol/L. Tako je kod vrijednosti testosterona manjih od 15 nmol/L zamijećen pad raspoloženja, živosti i libida. Ukoliko vrijednosti testosterona padnu ispod 8 nmol/L, dolazi do erektilne disfunkcije. Ostali simptomi kao debljina, depresija, poremećaj sna, manjak koncentracije pa i diabetes mellitus (tip 2) javljaju se kad su vrijednosti testosterona u rasponu 12-8 nmol/L.<sup>115,116</sup> Čini se da će razina testosterona od 8 nmol/L i niže biti opće prihvaćena kao indikacija za hormonsku nadomjesnu terapiju.<sup>117-119</sup> U procjeni hormonske nadomjesne terapije treba voditi računa i o farmakogenetici testosterona i individualnim razlikama između pacijenata.

Stoga se nameće potreba dugotrajnog praćenja neplodnih pacijenata, a osobito populacije s NOA. Treba voditi brigu o općem zdravlju i psihičkom zadovoljstvu takvih pacijenata. Parametri kao intelektualna i fizička aktivnost, raspoloženje i koncentracija, libido,

erekcija (noćna i u jutro) te spolna aktivnost (broj odnosa i ejakulacija) samo su dio sustavnog praćenja. Tjelesni pokazatelji kao visina i tjelesna masa, razvijenost mišića i njihova snaga, potom raspored masnog tkiva i dlaka korisni su podaci u procjeni preuranjene andropauze. Tome treba pridodati i kožne promjene (npr. proizvodnju loja, suhoću kože), praćenje promjena glasa te oblika i razvijenosti dojki.<sup>120-124</sup>

Kao dio sustavnog praćenja pacijenata s NOA valja uvrstiti i laboratorijske parametre. Serumske vrijednosti testosterona trebalo bi određivati u pravilnim vremenskim razdobljima ovisno o tome da li neplodni bolesnik prima nadomjesnu hormonsku terapiju ili ne. Pri tome je općenito prihvaćeno da je dovoljno odrediti ukupnu razinu testosterona jer ta vrijednost dobro korelira sa slobodnim testosteronom koji nije vezan za globulin koji veže spolne hormone (SHBG, Sex Hormone Binding Globulin). Pri tome valja uzeti u obzir da neka stanja (npr. hipertireoza ili terapija epilepsije) mogu uzrokovati povećanje SHBG pa onda i ukupna razina testosterona poraste. Suprotan učinak na spomenuti globulin ima, primjerice, izraziti adipozitet. U slučaju ginekomastije preporučuje se, uz testosteron, odrediti vrijednosti estradiola. Od ostalih hormona povremeno treba odrediti gonadotropine. Valja pratiti i hematološke nalaze kao broj eritrocita, hemoglobin i hematokrit, s obzirom da krvna slika može biti narušena tijekom dugotrajnog nedostatka androgena.<sup>125-127</sup> U slučaju nadomjesne hormonske terapije pripravcima testosterona, treba pratiti funkciju jetre. Doduše, noviji pripravci testosterona sadrže prirodni oblik tog hormona koji znatno manje oštećuje jetreni parenhim<sup>125,128,129</sup>, ali mogu i dalje utjecati na metabolizam lipida i zgrušavanje krvi. Nađeno je da nadomjesna terapija testosteronom, ovisno o farmakološkom pripravku, može umjereno povisiti razinu LDL i sniziti razinu HDL<sup>130</sup> pa u tim slučajevima valja voditi računa o kardiovaskularnom sustavu.



Jedan od značajnih aspekata teške slike hipogonadizma je smanjena koštana i mišićna masa.<sup>126,131,132</sup> U slučaju kvalitetnog tretmana testosteronom relativno brzo dolazi do povećanja kako kortikalne tako i spužvaste koštane mase (bez usporedne promjene ili oštećenja koštane mase kralježaka).<sup>133</sup> U slučaju kasnog početka terapije, dolazi do poboljšanja kvalitete samo kortikalnog dijela kosti.<sup>131,132</sup> Općenito, nakon 6 mjeseci po uvođenju terapije testosteronom mogu se očekivati poboljšanja nalaza denzitometrije. Nadomjesna terapija testosteronom također dovodi do povećanja mišićne mase i snage, dok se udio masnog tkiva smanjuje. Čini se da do povećanja mišićne mase ne dolazi samo zbog hipertrofije vlakana skeletnog mišića već se pod utjecajem testosterona pričuvene stanice u okolnom vezivu diferenciraju u nove mioblaste.<sup>120,134</sup>

Čimbenik koji može znatno doprinijeti poremećaju endokrine funkcije u bolesnika s NOA su i sami postupci biopsije testisa radi izolacije (ekstrakcije) spermija. Pokazano je da u 40% bolesnika dolazi do prolaznog sniženja vrijednosti serumskog testosterona po učinjenoj multilokularnoj biopsiji testisa. Vrijednosti se obično normaliziraju 6 mjeseci nakon operativnog zahvata.<sup>135</sup> Navedeni podaci pokazuju i koliko je limitirana funkcionalna rezerva Leydigovih stanica u bolesnika s NOA jer se postupcima biopsije odstranjuju ograničene ali ipak značajne količine tkiva sjemenika. Zbog navedenog sve veće kliničko značenje ima mikroskopska biopsija testisa (M-TESE) koja omogućava ciljano otkrivanje sjemenskih kanalića s održanom spermatogenezom (ti kanalići su većih dimenzija) te odstranjenje manje tkiva testisa prilikom postupka biopsije. Osim što se odstranjuje jedan dio tkiva, nakon biopsije sjemenika dolazi i do promjena intratestikularnog tlaka, formiranja hematoma te stvaranja ožiljaka koji također mogu doprinijeti kratkoročnim ali i dugoročnim poremećajima endokrine funkcije testisa.<sup>136</sup> Posljedice na endokrinu funkciju su osobito izražene u bolesnika s malim volumenom testisa, Klinefelterovim sindromom te u bolesnika u kojih se ponavljaju postupci biopsije testisa.

Bolesnici s NOA stoga zahtijevaju multidisciplinarni pristup u njihovom liječenju i praćenju. Pored postupka usmjerenih na postizanje očinstva potrebno je posvetiti pažnju na moguće poremećaje endokrine funkcije takvih bolesnika i dugoročne posljedice tih poremećaja. Stoga je složeno praćenje neplodnih pacijenata poželjno načiniti u okviru androloškog centra kao sjecišta raznih stručnjaka – urologa, androloga, endokrinologa ginekologa, kliničkih embriologa i drugih. Timskim radom navedenih stručnjaka iz spomenutih područja medicine moguće je pružanje kvalitetne zdravstvene usluge neplodnim muškarcima.

## 6. ZAKLJUČAK

Na temelju rezultata provedenog istraživanja, donio sam sedam zaključaka;

1. Općeniti zaključak je da Leydigove stanice pacijenata s neopstruktivnom azoospermijom (NOA) u odnosu na iste stanice kontrolne skupine pokazuju mozaičnu sliku: dok je značajan broj njih normalnih morfoloških obilježja, drugi dio pokazuje različite promjene izgleda jezgre i citoplazme. Ove promjene ukazuju na gubitak funkcije i poremećaj steroidogeneze;
2. Analiza polutankih rezova bioptičkih uzoraka sjemenika pacijenata s NOA (u odnosu na kontrolnu skupinu) je pokazala da veliki broj Leydigovih stanica ima normalni izgled i građu; međutim, uz normalne intersticijske stanice bilo je i stanica poremećene morfologije. U njihovoj citoplazmi mogao se vidjeti veći broj vakuola i kapljica masti. Osim toga, nerijetko su bili prisutni znakovi hipertrofije i hiperplazije Leydigovih stanica. Gore navedene promjene morfologije Leydigovih stanica u pacijenata s NOA samo djelomično koreliraju s težinom i opsegom poremećaja spermatogeneze u sjemenskim kanalicima.
3. Elektronsko-mikroskopska analiza bioptičkih uzoraka sjemenika pacijenata s NOA potvrdila je već prije opisanu mozaičnu sliku Leydigovih stanica: uz stanice normalne ultrastrukturne građe, mogle su se zamijetiti intersticijske stanice poremećene ultrastrukturne morfologije: jezgra tih stanica bila je značajno promijenjena, a citoplazma u većoj mjeri lišena cisterna glatke endoplazmatske mrežice i mitohondrija, organela uključenih u sintezu testosterona. Umjesto toga, primjećene su velike vakuole niske elektronskomikroskopske gustoće, nagomilane kapljice masti i fagolizosomi. Ova oštećenja ultrastrukturne građe Leydigovih stanica u pacijenata s NOA indirektno su ukazala na poremećenu steroidogenezu;
4. Rezultati kvantitativne analize pokazali su statistički značajnu razliku u vrijednostima volumena sjemenika i stupnja očuvanosti spermatogeneze („skor“) između kontrolne skupine i skupine pacijenata s NOA. Vrijednosti su bile izrazito smanjene u skupini pacijenata s NOA.

5. Imunohistokemijskom i morfometrijskom analizom dokazano je da je broj Leydigovih stanica koje proizvode testosteron statistički značajno niži u bioptičkim uzorcima sjemenika pacijenata s NOA. Nađeno je da volumen sjemenika i stupanj očuvanosti spermatogeneze statistički značajno pozitivno koreliraju u odnosu na broj pozitivnih imunohistokemijskih stanica (koje proizvode testosteron). Što su volumen sjemenika i stupanj očuvanosti spermatogeneze veći to je broj stanica koje proizvode testosteron veći i obrnuto.

6. Skupina neplodnih pacijenata s NOA imala je značajno povećane vrijednosti FSH i LH, dok su vrijednosti testosterona u serumu u većini slučajeva bile u granici normale. Međutim, izražaj testosterona *in situ* jasno ukazuje na intratestikularni deficit testosterona i smanjen broj stanica koje su imunohistokemijski pozitivne na ovaj hormon.

7. Poremećena steroidogeneza i manji broj stanica koje proizvode testosteron mogu dovesti do preuranjene andropauze u pacijenata s NOA; stoga je nužno dugoročno praćenje ovih pacijenata, tim više što sam operativni zahvat (biopsija sjemenika u svrhu izolacije spermija) može uzrokovati kratkotrajni ili dugotrajni deficit testosterona.

Ovim zaključcima potvrđena je hipoteza disertacije da se Leydigove stanice pacijenata s NOA razlikuju od kontrolne skupine. Opisana „mozaična slika“ Leydigovih stanica od kojih su neke zadržale svoju normalnu građu i funkciju a druge su morfološki i funkcionalno oštećene, objašnjava nam nalaz normalne razine testosterona u krvnom serumu u većine pacijenata s NOA kao i u većine neplodnih pacijenata druge etiologije i patogeneze.

## 7. SAŽETAK

Jedan od najtežih oblika neplodnosti u muškarca je neopstruktivna azoospermija (NOA). U pacijenata s NOA nerijetko dolazi do teških oštećenja sjemenskih kanalića koja su već proučena i opisana. Manje se zna o promjenama u intersticiju sjemenika, gdje su smještene Leydigove stanice. Hipoteza ovog rada je da se Leydigove stanice pacijenata s NOA značajno razlikuju od istih stanica kontrolne skupine. Cilj rada bio je proučiti Leydigove stanice u dvije skupine ispitanika (kontrolne i skupine neplodnih muškaraca s NOA) koristeći metode kvalitativne i kvantitativne histološke analize te imunohistokemije (izražaj testosterona *in situ*). Također su određene vrijednosti gonadotropina i testosterona u krvnom serumu pacijenata. Rezultati kvalitativne histološke analize pokazali su da u bioptičkim uzorcima sjemenika pacijenata s NOA postoji tzv. mozaična slika Leydigovih stanica: uz veći broj ovih stanica normalne morfologije utvrđeno je da je prosječno 35% intersticijskih stanica znatno poremećene građe. Brojnost promjenjenih Leydigovih stanica djelomično korelira sa stupnjem poremećaja spermatogeneze i volumenom sjemenika. Kvantitativnom histološkom analizom dokazano je da u bioptičkim uzorcima pacijenata s NOA postoji statistički značajno manji broj Leydigovih stanica koje proizvode testosteron. Volumen sjemenika i stupanj očuvanosti spermatogeneze značajno je niži u neplodnih pacijenata ( $P < 0,001$ ). Rezultati rada upućuju na mogućnost kako kratkotrajnog tako i dugotrajnog manjka androgena te preuranjene andropauze kod neplodnih muškaraca s NOA, što zahtjeva njihovo pažljivo praćenje i redovite kontrole.

## 8. SUMMARY

**Nikola Knežević**

**Leydig cells in patients with non-obstructive azoospermia**

**2011**

One of the most severe forms of male infertility is non-obstructive azoospermia (NOA). NOA is frequently characterized by a heavy damage of seminiferous tubules that has already been described in the literature. Much less is known on the changes of Leydig cells. The hypothesis of this study is based on the assumption that Leydig cells in patients with NOA were significantly different (damaged) from the same type of cells in the control group. Therefore, the aim of the current survey was to investigate Leydig cells in two groups (control and the group of infertile men with NOA) by means of qualitative and quantitative histological methods and immunohistochemistry (the expression of testosterone *in situ*). In addition, blood levels of gonadotrophins and testosterone were determined. Results of qualitative histological analysis demonstrated a kind of “mosaic” picture of regular and irregular Leydig cells in the NOA cases. **At average there were 35% irregular Leydig cells and their number correlates with testis volume and the status of spermatogenesis.** Quantitative histological analysis indicated a significantly lower number of testosterone-producing cells ( $P < 0,001$ ). NOA patients also had significantly lower testis volume and the status of spermatogenesis when compared to controls. The results of the study pointed out that the patients with NOA could suffer from a deficit of androgens as well as a premature andropause.



## 9. POPIS LITERATURE

1. Chow V, Cheung AP. Male infertility. *J Reprod Med* 2006;51:149-156.
2. Tomek – Roksandić S. Odabrani gerontološki javnozdravstveni pokazatelji u Zagrebu i Hrvatskoj u odnosu na hospitalizirane žene s utvrđenim menopauzalnim poremećajem. U: Šimunić V, ur. Klimakterij i postmenopauza i hormonsko nadomjesno liječenje. Zagreb: Foto Soft 2002; str. 23-34.
3. Valenti G, Ceresini G, Maggio M. Androgen deficiency in older men. *Minerva Ginecol* 2007; 59:43-9.
4. Fawcett DW. The mammalian spermatozoon. *Dev Biol* 1975; 44:394.
5. McLachlan RI, Rajpert-De Meyts E, Høi-Hansen CE, de Kretser DM, Skakkebaek NE. Histological evaluation of the human testis—approaches to optimizing the clinical value of the assessment: mini review. *Hum Reprod* 2007;22:2-16.
6. Trainer TD. Histology of the normal testis. *Am J Surg Pathol* 1987;11:797-809.
7. Cyr DG, Gregory M, Dubé E, Dufresne J, Chan PT, Hermo L. Orchestration of occludins, claudins, catenins and cadherins as players involved in maintenance of the blood-epididymal barrier in animals and humans. *Asian J Androl* 2007; 9:463-75.
8. Tindall DJ, Rowley DR, Murthy L, Lipshultz LI, Chang CH. Structure and biochemistry of the Sertoli cells. *Int Rev Cytol* 1985; 94:127-149.
9. Turek PJ. Practical approaches to the diagnosis and management of male infertility. *Nature* 2005; 2:226-238.
10. Tähhä KM. Local control mechanisms in the testis. *Int J Dev Biol* 1989; 33:141-8.
11. Cavallini G. Male idiopathic oligoasthenoteratozoospermia. *Asian J Androl* 2006; 8:143-157.
12. Kumar R, Gautam G, Gupta NP. Drug therapy for idiopathic male infertility: rationale versus evidence *J Urol* 2006;176:1307-1312.
13. Venables JP, Cooke HJ. Lessons from knockout and transgenic mice for infertility in men. *J Endocrinol Invest* 2000; 23:584-591.

14. Tuerlings JH, France de HF, Hamers A, Hordijk R, Van Hemel JO, Hansson K et al. Chromosome studies in 1792 males prior to intra-cytoplasmic sperm injection: the Dutch experience. *Eur J Hum Genet* 1998; 6:194-200.
15. Chandley AC. The chromosomal basis of human infertility. *Br Med Bull* 1979; 35: 181-186.
16. Quack B, Speed RM, Luciani JM, Noel B, Guichaoua M, Chandley AC. Meiotic analysis of two human reciprocal X-autosome translocations. *Cytogenet Cell Genet* 1988; 48:43-47.
17. Tiepolo L, Zuffardi O. Localization of factors controlling spermatogenesis in the nonfluorescent portion of the human Y chromosome long arm. *Hum Genet* 1976; 34:119-124.
18. Reijo R, Lee Ty, Salo P, Alagappan R, Brown LG, Rosenberg M et al. Diverse spermatogenic defects in humans caused by Y chromosome deletions encompassing a novel RNA-binding protein gene. *Nat Genet* 1995; 10: 383-393.
19. Repping S, Skaletsky H, Lange J, Silber S, van der Veen F, Oates RD et al. Recombination between palindromes P5 and P1 on the human Y chromosome causes massive deletions and spermatogenic failure. *Am J Hum Genet* 2002;71:906-922.
20. Vogt PH, Edelmann A, Kirsch S, Henegariu O, Hirschmann P, Kiesewetter F et al. Human Y chromosome azoospermia factors (AZF) mapped to different subregions in Yq11. *Hum Mol Genet* 1996; 5: 933-943.
21. Kremer JAM, Tuerlings JHAM, Meuleman EJH, Schoute F, Mariman E, Smeets DFCM et al. Microdeletions of the Y chromosome and intracytoplasmic sperm injection: from gene to clinic. *Hum Reprod* 1997;12:687-691.
22. Kuroda-Kawaguchi T, Skaletsky H, Brown LG, Minx PJ, Cordum HS, Waterston RH et al. The AZFc region of the Y chromosome features massive palindromes and uniform recurrent deletions in infertile men. *Nat Genet* 2001; 29:279-286.
23. Skaletsky H, Kuroda-Kawaguchi T, Minx PJ, Cordum HS, Hillier L, Brown LG et al. The male-specific region of the human Y chromosome is a mosaic of discrete sequence classes. *Nature* 2003; 423:825-837.
24. Sun C, Skaletsky H, Birren B, Devon K, Tang Z, Silber S et al. An azoospermic man with de novo point mutation in the Y-chromosomal gene USP9Y. *Nat Genet* 1999; 23:429-432.
25. Schlegel PN, Shin D, Goldstein M. Urogenital anomalies in men with congenital absence of the vas deferens. *J Urol* 1996;155:1644-8.
26. Kolon F, Wiener JS, Lewitton M, Roth DR, Gonzales ET Jr, Lamb DJ. Analysis of homeobox gene HOXA10 mutations in cryptorchidism. *J Urol* 1999; 161:275-80.
27. Krausz C, Quintana-Murci L, Fellous M, Siffroi JP, McElreavey K. Absence of mutations involving the INSL3 gene in human idiopathic cryptorchidism. *Mol Hum Reprod* 2000; 6:298-302.

- 28.Lim HN, Raipert-de Meyts, Skakkebaek NE, Hawkins JR, Hughes IA. Genetic analysis of the INSL3 gene in patients with maldescent of the testis. *Eur J Endocrinol* 2001;144:129-137.
- 29.Marin P, Ferlin A, Moro E, Garolla A, Foresta C. Different insulin-like 3 (INSL3) gene mutations not associated with human cryptorchidism. *J Endocrinol Invest* 2001; 24:13-15.
30. Tomboc M, Lee PA, Mitwally MF, Schneck FX, Bellinger M, Witchel SF. Insulin-like 3/relaxin –like factor gene mutations are associated with cryptorchidism. *J Clin Endocrinol Metab* 2000; 85:4013-4018.
- 31.Teng YN, Lin YM, Lin YH, Tsao SY, Hsu CC, Lin SJ et al. Association of a Single-Nucleotide Polymorphism of the Deleted-in-Azoospermia-Like gene with susceptibility to spermatogenic failure. *J Clin Endocrinol Metab* 2002; 87:5258-5264.
32. Van Golde RJ, Tuerlings JH, Kremer JA, Braat DD, Schoute F, Hoefsloot LH. DAZLA: an important candidate gene in male subfertility? *J Assist Reprod Genet* 2001;18:395-399.
- 33.Gianotten J, Lombardi MP, Zwinderman AH, Lilford R., van der Veen F. Idiopathic impaired spermatogenesis: genetic epidemiology is unlikely to provide a short-cut to better understanding. *Hum Reprod* 2004;533-539.
- 34.Miyamoto T, Hasuike S, Yogev L, Maduro MR, Ishikawa M, Westphal H et al. Azoospermia in patients heterozygous for a mutation in SYCP3. *Lancet* 2003; 362:1714-1719.
- 35.Westerveld GH, Gianotten J, Leschot NJ, van der Veen F, Repping S, Lombardi MP. Heterogenous nuclear ribonucleoprotein G-T (HNRNP G-T) mutations in men with impaired spermatogenesis. *Mol Hum Reprod* 2004;10:265-269.
- 36.Jensen M, Leffers H, Petersen JH, Andersen AN, Jorgensen N, Carlsen E et al. Frequent polymorphism of the mitochondrial DNA polymerase gene (POLG) in patients with normal spermograms and unexplained subfertility. *Hum Reprod* 2004;19:65-70.
- 37.Rovio AT, Marchington DR, Donat S, Schuppe HC, Abel J, Fritsche E et al. Mutations at the mitochondrial DNA polymerase (POLG) locus associated with male infertility. *Nature Genet* 2001; 29:261-262.
- 38.Schulze C. Sertoli cells and Leydig cells in man. *Adv Anat Embryol Cell Biol* 1984; 88:1-104.
- 39.Mendis-Handagama SM, Siril Ariyaratne HB. Leydig cells, thyroid hormones and steroidogenesis. *Indian J Exp Biol* 2005; 43:939-62.
- 40.Bilińska B, Wiszniewska B, Kosiniak-Kamysz K, Kotula-Balak M, Gancarczyk M, Hejmej A, et al. Hormonal status of male reproductive system: androgens and estrogens in the testis and epididymis. In vivo and in vitro approaches. *Reprod Biol* 2006; 6Suppl 1:43-58.
- 41.Lombardo F, Sgrò P, Salacone P, Gilio B, Gandini L, Dondero F et al. Androgens and fertility. *J Endocrinol Invest* 2005;28Suppl 3:51-5.

42. Gartner LP, Hiatt JL. Color Textbook of Histology 2<sup>nd</sup> ed. Philadelphia, London, New York: W.B. Saunders Company; 2001, str. 487-508.
43. Ježek D. Utjecaj visokih doza testosterona na testis štakora. (Magisterij). Zagreb: Medicinski fakultet Sveučilišta u Zagrebu, 1991, str. 86.
44. Wang X, Stocco DM. The decline in testosterone biosynthesis during male aging: a consequence of multiple alterations. *Mol Cell Endocrinol* 2005; 238:1-7.
45. Griswold MD. Protein secretions of Sertoli cells. *Int Rev Cyt* 1988; 110:133-156.
46. Paniagua R, Rodriguez MC, Nistal M, Fraile B, Regadera J, Amat P. Changes in surface area and number of Leydig cells in relation to the 6 stages of the human seminiferous epithelium. *Anat Embryol* 1988;178:423-427.
47. Sharpe RM. Paracrine control of the testis. *Clin Endocrinol Med* 1986;15: 185-207.
48. Skinner MK. Cell-cell interactions in the testis. *Ann NY Acad Sci* 1987; 513: 158-171.
49. Guldenaar SEF, Pickering BT. Immunocytochemical evidence for the presence of oxytocin in the rats. *Cell Tiss Res* 1985; 240: 485-487.
50. Tähka KM. Current aspects of Leydig cell function and regulation. *J Reprod Fertil* 1986; 78: 367-380.
51. Hutson JC. Physiologic interactions between macrophages and Leydig cells. *Exp Biol Med (Maywood)* 2006; 231:1-7.
52. Gaytan F, Bellido C, Morales C, van Rooijen N, Aguilar E. Role of testicular macrophages in the response of Leydig cells to gonadotropins in young hypophysectomized rats. *J Endocrinol* 1994;147:463-471.
53. Rapburn DJ, Reinhart AJ, Hutson JC. Regulation of the macrophage population in postnatal rat testis. *J Reprod Immunol* 1993; 24:139-151.
54. Fretz PC, Sandlow JI. Varicocele: current concepts in pathophysiology, diagnosis, and treatment. *Urol Clin North Am* 2002; 29:921-37.
55. Anderson A-M, Jorgensen N, Larsen LF, Rajpert-De Meyts E, Skakkebaek NE. Impaired Leydig cell function in infertile men: a study of 357 idiopathic infertile men and 318 proven fertile controls. *J Clin Endocrinol Metab* 2004; 89:3161-3167.
56. de Kretser DM, Burger HG, Fortune D, Hudson B, Long A, Paulsen CA et al. Hormonal, histological and genetic studies on male infertility. *J Clin Endocrinol Metab* 1972; 35:392-401.
57. Nieschlag E, Wickings EJ, Mauss J. Endocrine testicular function in vivo and in vitro in infertile men. *Acta Endocrinol (Copenh)* 1979; 90:544-551.
58. Rich KA, Kerr JB, de Kretser DM. Evidence for Leydig cell dysfunction in rats with

seminiferous tubules damage. *Mol Cell Endocrinol* 1979;13:123-135.

59. Risbridger GP, Kerr JB, de Kretser DM. Evaluation of Leydig cell function and gonadotropin binding in unilateral and bilateral cryptorchidism: evidence for local control of Leydig cell function by seminiferous tubule. *Biol Reprod* 1981; 24:534-540.

60. Risbridger GP, Kerr JB, Peake RA, de Kretser DM. An assessment of Leydig cell function after bilateral or unilateral efferent duct ligation: further evidence for local control of Leydig cell function. *Endocrinology* 1981; 109:1234-1241.

61. Jegou B, Laws AO, de Kretser DM. Changes in testicular function induced by short-term exposure of the rat testis to heat: further evidence for interaction of germ cells, Sertoli cells and Leydig cells. *Int J Androl* 1984; 7:203-214.

62. Jezek D, Knuth UA, Schulze W. Successful testicular sperm extraction (TESE) in spite of serum follicle stimulating hormone and azoospermia: correlation between testicular morphology, TESE results, semen analysis and serum hormone values in 103 infertile men. *Hum Reprod* 1998; 13:1230-1234.

63. Skakkebaek NE, Rajpert-De Meyts E, Main KM. Testicular dysgenesis syndrome: an increasingly common developmental disorder with environmental aspects. *Hum Reprod* 2001; 16:972-978.

64. de Kretser DM. Editorial: Is spermatogenic damage associated with Leydig cell function? *J Clin Endocrinol Metab* 2004; 89:3158-3160.

65. Nozu K, Matsura S, Catt KJ, Dufau ML. Modulation of Leydig cell androgen biosynthesis and cytochrome P-450 levels during estrogen treatment and human chorionic gonadotropin-induced desentization. *J Biol Chem* 1981; 256:10012-10017.

66. Bergmann M, Behre HM, Nieschlag E. Serum FSH and testicular morphology in male infertility. *Clin Endocrinol (Oxf)* 1994; 40:133-6.

67. Ježek D, Knežević N, Kalanj-Bognar S, Vukelić Z, Krhen I. From testicular biopsy to human embryo. *Verh Dtsch Ges Pathol* 2004; 88:136-43.

68. Holstein AF, Schulze W, Breucker H. Histopathology of human testicular and epididymal tissue. U: Hargreave TB, ur. *Male Infertility*. New York: Springer-Verlag; 1994, str. 105-148.

69. Holstein AF, Wulfhekel U. Die Semidünnschnitt-Technik als Grundlage für eine cytologische Beurteilung der Spermatogenese des Menschen. *Andrologia* 1971; 3:65-69.

70. Shi SR, Key ME, Kaira KL. Antigen-retrieval in formalin-fixed, paraffin embedded tissues: an enhancement method for immunohistochemical staining based on microwave oven heating of tissue sections. *J Histochem Cytochem* 1991; 39: 741-48.

71. Hittmair A, Schimid KW. Inhibition of endogenous peroxidase for the immunohistochemical demonstration of intermediate filament proteins (IFP). *J Immunol Methods* 1989; 116: 199-205.

72. Bolender RP, Hyde DM, DeHoff RT. Lung morphometry: a new generation of tools and experiments for organ, tissue, cell, and molecular biology. *Am J Physiol* 1993; 265: L521-548.
73. Gundersen HJ. Stereology: the fast lane between neuroanatomy and brain function-or still only a tightrope? *Acta Neurol Scand Suppl* 1992; 137:8-13.
74. Weibel ER. Stereological methods. Vol. 1. Practical methods for biological morphometry. London-New York-Toronto-Sydney-San Francisco: Academic Press; 1979, str. 21.
75. Elias H, Hyde DM. Elementary stereology. *Am J Anat* 1980; 159:411-446.
76. Kališnik M. Temelji stereologije. *Acta Stereologica* 1985; 4:1-148.
77. SAS Institute Inc., SAS. Procedures Guide Release 6,03 Edition, CARRY, NC: SAS Institute Inc., 1988, pp. 441. (Programska podrška za analizu podataka SAS, verzija 6.12., licenciran na SRCE, mrežna stranica 0082452003.
78. Setchell BP. Hormones: what the testis really sees. *Reprod Fertil Dev* 2004;16:535-45.
79. Stieve H. Harn und Geschlechtsapparat. U: Möllendorf von W, ur. *Handbuch der mikroskopischen Anatomie des Menschen*. Berlin: Springer; 1930
80. Sniffen RC. The testis. I. The normal testis. *Arch Pathol* 1950; 50:259-284.
81. Mancini RE, Nolzco J, de la Balze FA. Histochemical study of normal adult human testis. *Anat Rec* 1952; 114: 127-148.
82. Hatakeyama S. A study on the interstitial cells of the human testis, especially on their fine-structural pathology. *Acta Pathol Jpn* 1965; 15:155-196.
83. Hooker CW. The intertubular tissue of the testis. U: Johnson AD, Gomes WR, VanDemark NL, ur. *The testis*. New York: Academic; 1970, str. 483-550.
84. Aoki A, Massa EM. Subcellular compartmentation of free and esterified cholesterol in the interstitial cells of the mouse testis. *Cell Tiss Res* 1975; 165:49-62.
85. Christensen AK. Fine structure of testicular interstitial cells in humans. *Adv Exp Med Biol* 1970; 10:75-89.
86. Sniffen RC, Howard RP, Simmons FA. The testis. III. Absence of germ cells; sclerosing tubular degeneration, „male climacteric“. *Arch Pathol* 1951; 51:293-311.
87. Wong T, Straus FH, Warner NE. Testicular biopsy in the study of male infertility. I. Testicular causes of infertility. *Arch Pathol* 1973; 95: 151-159.
88. Guay AT, Tuthill RJ, Woolf PD. Germinal cell aplasia: response of LH, FSH and testosterone to LH/FSH-releasing hormone with histopathologic correlation. *Fertil Steril* 1977; 28:642-650.



- 89.Hinderer MG, Hedinger C. Sertoli-cell-only-Syndrom. Schweiz Med Wochenschr 1978; 108:858-865.
- 90.Rodriguez-Rigau LJ, Tcholakian RK, Smith KD, Steinberger E. In vitro steroid metabolic studies in human testes. I. Effects of estrogen on progesterone metabolism. Steroids 1977; 29:771-787.
- 91.Jones TM, Fang VS, Landau RL, Rosenfield R. Direct inhibition of Leydig cell function by estradiol. J Clin Endocrinol Metab 1978; 47:1368-1373.
- 92.Kalla NR, Nisula BC, Menard R, Loriaux DL. Effect of estradiol on testicular testosterone biosynthesis. Endocrinology 1980; 106:35-39.
93. Fishman WH. Clinical and biological significance of an isozyme tumor marker-PLAP. Clin Biochem 1987; 20:387-92.
94. Cajaiba MM, Reyes-Múgica M, Rios JC, Nistal M. Non-tumoural parenchyma in Leydig cell tumours: pathogenetic considerations. Int J Androl 2008; 31:331-6.
95. Colecchia M, Nistal M, Gonzalez-Peramato P, Carmignani L, Salvioni R, Nicolai N, Regadera J. Leydig cell tumor and hyperplasia: a review. Anal Quant Cytol Histol 2007; 29:139-47.
96. Naughton CK, Nadler RB, Basler JW, Humphrey PA. Leydig cell hyperplasia. Br J Urol 1998; 81:282-9.
97. Ge RS, Hardy DO, Catterall JF, Hardy MP. Developmental changes in glucocorticoid receptor and 11beta-hydroxysteroid dehydrogenase oxidative and reductive activities in rat Leydig cells. Endocrinology 1997; 138:5089-95.
98. Gould ML, Hurst PR, Nicholson HD. The effects of oestrogen receptors alpha and beta on testicular cell number and steroidogenesis in mice. Reproduction 2007;134:271-9.
99. Gonzalez CR, Matzkin ME, Frungieri MB, Terradas C, Ponzio R, Puigdomenech E, Levalle O, Calandra RS, Gonzalez-Calvar SI. Expression of the TGF-beta1 system in human testicular pathologies. Reprod Biol Endocrinol 2010; 8:148.
100. Kerr JB, Rich KA, de Kretser DM. Alterations of the fine structure and androgen secretion of the interstitial cells in the experimentally cryptorchid rat testis. Biol Reprod 1979; 20:409-422.
- 101.Purvis K, Hansson V. Hormonal regulation of Leydig cell function. Mol Cell Endocrinol 1978; 12:123-138.
102. Payne AH, Downing JR, Wong KL. LH receptors and testosterone synthesis in two distinct populations of Leydig cells. Endocrinology 1980; 106:1424-1429.

103. Nes WD, Lukyanenko YO, Jia ZH, Quideau S, Howald WN, Pratum TK et al. Identification of the lipophilic factor produced by macrophages that stimulates steroidogenesis. *Endocrinology* 2000; 141:953-8.
104. Hales DB. Testicular macrophage modulation of Leydig cell steroidogenesis. *J Reprod Immunol* 2002; 57:3-18.
105. Zheng SJ, Tian HJ, Cao J, Gao YQ. Exposure to di(n-butyl)phthalate and benzo(a)pyrene alters IL-1 $\beta$  secretion and subset expression of testicular macrophages, resulting in decreased testosterone production in rats. *Toxicol Appl Pharmacol* 2010; 248:28-37.
106. Schell C, Frungieri MB, Albrecht M, Gonzalez-Calvar SI, Köhn FM, Calandra RS, Mayerhofer A. A prostaglandin D2 system in the human testis. *Fertil Steril* 2007; 88:233-6.
107. Winnall WR, Muir JA, Liew S, Hirst JJ, Meachem SJ, Hedger MP. Effects of chronic celecoxib on testicular function in normal and lipopolysaccharide-treated rats. *Int J Androl* 2009; 32:542-55.
108. Frungieri MB, Calandra RS, Lustig L, Meineke V, Köhn FM, Vogt HJ et al. Number, distribution pattern, and identification of macrophages in the testes of infertile men. *Fertil Steril* 2002; 78:298-306.
109. Theas MS, Rival C, Jarazo-Dietrich S, Jacobo P, Guazzone VA, Lustig L. Tumour necrosis factor-alpha released by testicular macrophages induces apoptosis of germ cells in autoimmune orchitis. *Hum Reprod* 2008; 23:1865-72.
110. Jezek D, Banek L, Hittmair A, Pezerović-Panijan R, Goluzza T, Schulze W. Mast cells in testicular biopsies of infertile men with 'mixed atrophy' of seminiferous tubules. *Andrologia* 1999; 31:203-10.
111. Yamanaka K, Fujisawa M, Tanaka H, Okada H, Arakawa S, Kamidono S. Significance of human testicular mast cells and their subtypes in male infertility. *Hum Reprod* 2000; 15:1543-7.
112. Apa DD, Cayan S, Polat A, Akbay E. Mast cells and fibrosis on testicular biopsies in male infertility. *Arch Androl* 2002; 48:337-44.
113. Nieschlag E, Behre HM, Bouchard P, Corrales JJ, Jones TH, Stalla GK et al. Testosterone replacement therapy: Current trends and future directions. *Hum Reprod Update* 2004; 10:409-419.
114. Gooren LJ, Behre HM, Saad F, Frank A, Schwerdt S. Diagnosing and treating testosterone deficiency in different parts of the world. Results from global market research. *Aging Male* 2007; 10: 173-181.
115. Kelleher S, Conway AJ, Handelsman DJ. Blood testosterone threshold for androgen deficiency symptoms. *J Clin Endocrinol Metab* 2004; 89:3813-3817.
116. Zitzmann M, Faber D, Nieschlag E. Association of specific symptoms and metabolic risks with serum testosterone in older men. *J Clin Endocrinol Metab* 2006;

91:4335-4343.

117. Wang L, Shi DC, Lu SY, Fang RY. The therapeutic effect of domestically produced testosterone undecanoate in Klinefelter syndrome. *New Drugs Mark* 1991; 8:28-32.

118. Nieschlag E. Testosterone treatment comes of age: New options for hypogonadal men. *Clin Endocrinol* 2006; 65: 275-281.

119. Behre HM, Wang C, Handelsman DJ, Nieschlag E. Pharmacology of testosterone preparations. U: Nieschlag E, Behre HM, ur. *Testosterone - Action, deficiency, substitution*, Cambridge: Cambridge University Press; 2004, str. 405-444.

120. Bhasin S. Testosterone effects on the skeletal muscle. U: Nieschlag E, Behre HM, ur. *Testosterone - action, deficiency, substitution*. Cambridge: Cambridge University Press; 2004, str. 255-282.

121. Allan CA, Strauss BJ, Burger HG, Forbes EA, McLachlan RI. Testosterone therapy prevents gain in visceral adipose tissue and loss of skeletal muscle in nonobese aging men. *J Clin Endocrinol Metab* 2008; 93:139-146.

122. Isidori AM, Giannetta E, Greco EA, Gianfrilli D, Bonifacio V, Isidori A, Lenzi A, Fabbri A. Effects of testosterone on body composition, bone metabolism and serum lipid profile in middle-aged men: A meta-analysis. *Clin Endocrinol* 2005; 63:280-293.

123. Randall VA. Androgens and hair. U: Nieschlag E, Behre HM, ur. *Testosterone-Action, deficiency, substitution*. Cambridge: Cambridge University Press; 2004, str. 207-231.

124. Akcam T, Bolu E, Merati AL, Durmus C, Gerek M, Ozkaptan Y. Voice changes after androgen therapy for hypogonadotropic hypogonadism. *Laryngoscope* 2004; 114: 1587-1591.

125. Hajjar RR, Kaiser FE, Morley JE. Outcomes of long term testosterone replacement in older hypogonadal males: A retrospective analysis. *J Clin Endocrinol Metab* 1997; 82: 3793-3796.

126. Zitzmann M, Nieschlag E. Androgen receptor gene CAG repeat length and body mass index modulate the safety of long-term intramuscular testosterone undecanoate therapy in hypogonadal men. *J Clin Endocrinol Metab* 2007; 92: 3844-3853.

127. Calof OM, Singh AB, Lee ML, Kenny AM, Urban RJ, Tenover JL, Bhasin S. Adverse events associated with testosterone replacement in middle-aged and older men: A metaanalysis of randomized, placebo-controlled trials. *J Gerontol A Biol Sci Med Sci* 2005; 69:1451-1457.

128. Gooren LJG. A ten year safety study on the oral androgen testosterone undecanoate. *J Androl* 1998; 15:212-215.

129. Meikle AW. A permeation-enhanced non-scrotal testosterone transdermal system for the treatment of male hypogonadism. U: Nieschlag E, Behre HM, ur. *Testosterone - action*

deficiency, substitution. Heidelberg: Springer; 1998, str. 389-422.

130. Jockenhövel F, Bullmann C, Schubert M, Vogel E, Reinhardt W, Reinwein D, Müller-Wieland D, Krone W. Influence of various modes of androgen substitution on serum lipids and lipoproteins in hypogonadal men. *Metabolism* 1999; 48:590-596.

131. Behre HM, Kliesch S, Leifke E, Link TM, Nieschlag E. Long-term effect of testosterone therapy on bone mineral density in hypogonadal men. *J Clin Endocrinol Metab* 1997; 82:2386-2390.

132. Snyder PJ, Peachey H, Hannoush P, Berlin JA, Loh L, Holmes JH, Dlewati A et al. Effect of testosterone treatment on bone mineral density in men over 65 years of age. *J Clin Endocrinol Metab* 1999; 84:1966-1972.

133. Leifke E, Körner HC, Link TM, Behre HM, Peters PE, Nieschlag E. Effects of testosterone replacement therapy on cortical and trabecular bone mineral density, vertebral body area and paraspinal muscle area in hypogonadal men. *Eur J Endocrinol* 1998; 138:51-58.

134. Rolf C, von Eckardstein S, Koken U, Nieschlag E. Testosterone substitution of hypogonadal men prevents the age-dependent increases in body mass index, body fat and leptin seen in healthy ageing men: Results of a cross-sectional study. *Eur J Endocrinol* 2002; 146:505-511.

135. Everaert K, De Croo I, Kerckhaert W, Dekuyper P, Dhont M, Van der Elst J et al. Long term effects of micro-surgical testicular sperm extraction on androgen status in patients with non obstructive azoospermia. *BMC Urol* 2006; 6:9.

136. Dieckmann KP, Heinemann V, Frey U, Pichlmeier U. German Testicular Cancer Study Group. How harmful is contralateral testicular biopsy? An analysis of serial imaging studies and a prospective evaluation of surgical complications. *Eur Urol* 2005; 48:662-72.

## 10. ŽIVOTOPIS

### **Dr. Nikola Knežević, specijalist urolog, Klinika za urologiju KBC „Zagreb“ i Medicinskog fakulteta Sveučilišta u Zagrebu**

Dr. Nikola Knežević rođen je 1968. godine. Osnovnu i srednju školu završio je u Zagrebu gdje 1987. godine upisuje Medicinski fakultet Sveučilišta u Zagrebu. Diplomom istog Fakulteta stječe godine 1993. Tijekom studija istakao se svojim visokim prosječkom ocjena (4,9) pa uskoro postaje znanstveni novak u Katedri za patofiziologiju, Klinike za patofiziologiju KBC „Zagreb“ i Medicinskog fakulteta Sveučilišta u Zagrebu. Specijalistički ispit iz urologije položio je 2001. godine. Tijekom specijalizacije bio je na stručnom usavršavanju iz područja laparoskopske urologije (Odjel za urologiju, Sveučilište u Innsbrucku, Austrija; Odjel za urologiju, bolnica Elisabethinen, Linz, Austrija).

Dobio je 1992. nagradu rektora Sveučilišta u Zagrebu za najbolji studentski znanstveni rad. U nekoliko navrata radio je u laboratoriju dr. Zlatka Dembića, Istraživački institut tvrtke Hoffman-La Roche, Basel, Švicarska. Također je 1994. i 1995. godine boravio u bolnici San Raffaele, Milano, Italija. U prosincu 1994. godine polazio je tečaj Svjetske zdravstvene organizacije iz područja imunologije u institutu Weizmann, Izrael. Dobitnik je nagrada na međunarodnim i domaćim kongresima za prikaz laparoskopskih operacija. Dr. Nikola Knežević je aktivni je član Hrvatskog urološkog društva te European Association of Urology (EAU). Područja njegovog znanstvenog interesa su laparoskopija u urologiji, andrologija, imunologija te tumori nadbubrežne žlijezde i sjemenika.