

# Vrijednost ciljanog ultrazvučnog pregleda u dijagnostici lezija uočenih na magnetskoj rezonanciji dojke na postkontrastnim suptrakcijskim sekvencama

---

Huzjan Korunić, Renata

Doctoral thesis / Disertacija

2011

Degree Grantor / Ustanova koja je dodijelila akademski / stručni stupanj: **University of Zagreb, School of Medicine / Sveučilište u Zagrebu, Medicinski fakultet**

Permanent link / Trajna poveznica: <https://um.nsk.hr/um:nbn:hr:105:351373>

Rights / Prava: [In copyright](#)/[Zaštićeno autorskim pravom.](#)

Download date / Datum preuzimanja: **2024-08-29**



Repository / Repozitorij:

[Dr Med - University of Zagreb School of Medicine Digital Repository](#)





## Središnja medicinska knjižnica

**Huzjan Korunić, Renata (2011) *Vrijednost ciljanog ultrazvučnog pregleda u dijagnostici lezija uočenih na magnetskoj rezonanciji dojke na postkontrastnim suptrakcijskim sekvencama [The value of second look us examination in diagnosis of MRI detected breast lesions on dynamic postcontrast sequences].* Doktorska disertacija, Sveučilište u Zagrebu.**

<http://medlib.mef.hr/1474>

University of Zagreb Medical School Repository

<http://medlib.mef.hr/>

**SVEUČILIŠTE U ZAGREBU  
MEDICINSKI FAKULTET**

**Renata Huzjan Korunić**

**Vrijednost ciljanog ultrazvučnog pregleda  
u dijagnostici lezija uočenih na  
magnetskoj rezonanciji dojke na  
postkontrastnim suptrakcijskim  
sekvencama**

**DISERTACIJA**

Zagreb, 2011.

Disertacija je izrađena na Kliničkom zavodu za dijagnostičku i intervencijsku radiologiju Kliničke bolnice "Dubrava"

Voditelj rada: prof. dr. sc. Boris Brkljačić

Zahvaljujem na nesebičnoj pomoći i stručnim savjetima svojem mentoru profesoru Borisu Brkljačiću.

Također zahvaljujem kolegama sa Klinike za plastičnu, rekonstrukcijsku i estetsku kirurgiju, Odjela za kliničku citologiju i citometriju i Zavoda za kliničku i eksperimentalnu patologiju Kliničke bolnice "Dubrava" za njihovu stručnu pomoć prilikom izrade ovog rada.

Ovaj rad posvećujem Karli, Kristijanu, supругu Damiru i svojim roditeljima bez čije ljubavi, podrške i tolerancije sigurno ne bih uspjela.

## SADRŽAJ

1. POPIS OZNAKA I KRATICA	
2. UVOD.....	1
2.1. KARCINOM DOJKE OPĆENITO.....	1
2.2. PODJELA BOLESTI DOJKE S PRIKAZOM NAJVAŽNIJIH BOLESTI.....	4
2.3. DIJAGNOSTIKA KARCINOMA DOJKE.....	9
2.4. DOSADAŠNJE SPOZNAJE.....	25
3. HIPOTEZA.....	26
4. CILJEVI.....	27
4.1. OPĆENITI CILJ.....	27
4.2. SPECIFIČNI CILJEVI.....	28
5. ISPITANICI I METODE ISTRAŽIVANJA.....	29
6. REZULTATI.....	36
6.1. ANALIZA KARAKTERISTIKA MR LEZIJA.....	37
6.2. ANALIZA KARAKTERISTIKA UZV LEZIJA.....	40
6.3. ANALIZA NALAZA CITOLOŠKIH PUNKCIJA/PATOHISTOLOŠKIH NALAZA.....	45
6.4. SLIKOVNI PRIKAZI SLUČAJEVA.....	53
7. RASPRAVA.....	64
8. ZAKLJUČCI.....	75
9. SAŽETAK.....	78
10. SUMMARY.....	79
11. LITERATURA.....	80
12. ŽIVOTOPIS.....	91

## 1. POPIS OZNAKA I KRATICA

UZV.....	Ultrazvuk
CD.....	Color Doppler (Obojeni Dopler)
MMG.....	Mamografija
MRI.....	Magnetska rezonancija
BIRADS.....	Breast imaging and reporting data system (Postupci oslikavanja dojki i sustav tumačenja i kategorizacije nalaza)
ACR.....	American College of Radiology
IDC.....	Invazivni duktalni karcinom
DCIS.....	Duktalni karcinom in situ
LCIS.....	Lobularni karcinom in situ
FA.....	Fibroadenom
CB.....	Core biopsija (Biopsija širokom iglom)
PHD.....	Patohistološka dijagnoza
SD.....	Standardna devijacija

## **2. UVOD**

### **2.1. KARCINOM DOJKE OPĆENITO**

Karcinom dojke je zloćudna bolest s najvišom pojavnosću i smrtnosti u ženskoj populaciji Europe (1) i Republici Hrvatskoj. Prema podacima Registra za rak Hrvatske godišnje u Hrvatskoj od karcinoma dojke obolijeva oko 2300 žena, a umire preko 900 žena (2). Demografski pokazatelji ukazuju na trend kontinuiranog porasta obolijevanja žena od karcinoma dojke zbog čega on postaje bitan javno-zdravstveni problem. Rano otkrivanje karcinoma dojke kroz metode probira, učinkovite algoritme dijagnostičke obrade i optimalan terapijski pristup osnova su njegovog uspješnog liječenja. Primarni cilj je smanjiti smrtnost žena od ove opake bolesti i omogućiti im što bolju kvalitetu života. Poznato je da prognoza ishoda liječenja ovisi o patohistološkom tipu, veličini i stadiju tumora u vrijeme postavljanja dijagnoze, a otkrivanje tumora u ranom stadiju omogućava povoljniji ishod liječenja (3,4).

Etiologija karcinoma dojke nije do kraja razjašnjena. U najvećem broju slučajeva bolest se pojavljuje sporadično, iako definitivno postoji genetska predispozicija za razvoj bolesti. U malom broju bolesnica pojavnost bolesti je direktno povezana s ekspresijom dva gena koji su otkriveni 1994. i 1995. godine i nazvani BRCA 1 i BRCA 2 geni (Breast Cancer 1 i Breast Cancer 2 geni). Kod žena nosioca ovih gena morbiditet od karcinoma dojke penje se na visokih 80%, a mutacija BRCA 1 gena ujedno povećava i rizik za razvoj karcinoma jajnika. Ova skupina bolesnica razvija vrlo agresivne oblike karcinoma koja se javljaju u ranoj životnoj dobi te im je zbog toga potrebno vrlo agresivno praćenje svim raspoloživim dijagnostičkim metodama kako bi se karcinomi otkrili u kurabilnoj fazi, a ponekad, ovisno o kulturi, kao i osobnom izboru bolesnice i liječnika u obzir dolazi i preventivna bilateralna mastektomija (5-9).

Osim genetske predispozicije za razvoj karcinoma dojke poznati su i drugi čimbenici rizika za razvoj karcinoma dojke, a oni uključuju: ženski spol, stariju dob, pozitivnu obiteljsku anamnezu (posebno po ženskoj liniji obitelji u prvom koljenu- majka, sestra, kćer ili u drugom koljenu- baka, teta, nećakinja), dužu izloženost estrogenima - žene koje nisu rađale i starije prvorotke, žene s produženom menstrualnom aktivnošću (nastupanje prve menstruacije prije 12. godine života i trajanje menstrualnih ciklusa tijekom više od 30 godina) i uzimanje hormonalnih pripravaka. Kod bolesnica koje su već preboljele karcinom dojke - invazivni karcinom dojke i/ili duktalni karcinom in situ (DCIS), kao i one kojima su dokazane patološke prekancerozne promjene u dojkama koje uključuju lezije tipa atipične duktalne hiperplazije (ADH) ili lobularnog karcinoma in situ (LCIS) u bilo kojoj dojci također imaju povećani rizik za razvoj novog karcinoma. Povećani rizik za razvoj karcinoma dojke imaju i bolesnice koje su prethodno tretirane visokim dozama iradijacije (najčešće u sklopu radioterapije druge maligne bolesti) u području toraksa, posebno ukoliko je isto bilo provedeno tijekom razdoblja rasta i razvoja.

Postoje naznake povezanosti karcinoma dojke s pretilošću, nekim prehrambenim navikama, pušenjem i konzumiranjem alkohola.

Za individualnu procjenu rizika za razvoj karcinoma dojke razvijeno je više različitih statističkih modela od kojih se najčešće primjenjuju Gailov i Clausov model. Uzimajući u obzir različite čimbenike rizika iz obiteljske i osobne anamneze ovi modeli omogućavaju statističko izračunavanje životnog rizika za razvoj karcinoma te njegovu kvantitativnu procjenu. Najčešće korišten Clausov model dijeli bolesnice u kategoriju 1 (nosioci genetskih mutacija BRCA 1 i BRCA 2) s rizikom 50-85%, kategoriju 2 (vrlo visoki rizik) s rizikom od 30-50% i kategoriju 3 (visoki rizik) s rizikom od 15-30%.



Navedeni rizici znače opterećenje za razvoj karcinoma dojke tijekom životnog vijeka (10-17).

## 2.2. PODJELA BOLESTI DOJKE S PRIKAZOM NAJVAŽNIJH BOLESTI

Naravno, osim karcinoma dojke postoji i veliki broj dobroćudnih promjena u dojkama. Dobroćudne (benigne) lezije u dojkama vrlo su česte, a važno ih je dijagnosticirati jer mogu imati kliničke manifestacije poput boli, nelagode, pojave sekrecije iz dojke i/ili se mogu prezentirati palpabilnom tvorbom. Vjerojatno najvažnije je prilikom dijagnostičke obrade ne proglasiti dobroćudnom malignu leziju u dojci.

Dobroćudne promjene su u pravilu karakterizirane sjenom povećane gustoće ili su izodenzne okolnom parenhimu na mamografiji, a ponekad i s pojavom kalcifikacija, što stvara diferencijalno dijagnostičke probleme prema malignim lezijama pa su često potrebne dodatne dijagnostičke metode, odnosno punkcija ili biopsija tvorbe kako bi se potvrdila benignost lezije.

**Upale** - U dobroćudne bolesti ubrajamo različite vrste upala koje su ponekad razlog da se pacijentice javljaju na pregled. Upalne promjene mogu zahvatiti bradavicu, areolu i mliječnu žlijezdu (mastitis) a upala se posebno često razvija nakon poroda i tijekom perioda dojenja. Rijetko se upalna bolest dojke može javiti i u sklopu sistemskih bolesti kao što su to tuberkuloza, sifilis i aktinomikoza (18).

**Fibrocistične promjene**- Dobroćudne promjene dojki su i različite vrste displazija, od kojih je najčešća i najvažnija fibrocistična promjena dojke. Često se upotrebljava naziv bolest, no s obzirom da se opisane promjene nalaze na histopatološkim pregledima u sveukupnoj populaciji žena, u zadnje vrijeme se upotrebljava primjereniji naziv fibrocistična promjena umjesto fibrocistična bolest. Patohistološki se radi o bujanju vezivnog tkiva (fibroza), stanica mliječne žlijezde (epitelijalna hiperplazija) ili o stvaranju cističnih formacija, te o kombinacijama navedenih pojava (19,20). Uzrok dobroćudnih promjena u dojkama je hormonska

neravnoteža i međudjelovanje estrogena, progesterona, prolaktina, tiroksina, inzulina, koji potiču dva važna mehanizma: sekreciju induciranu hormonima, s retencijom sekreta i razvojem ektazije vodova i cista, te proliferaciju dukalnog i lobularnog epitela s razvojem epitelne hiperplazije u obliku adenoze, epiteloze ili atipične hiperplazije (20). Oko 70% dobroćudnih lezija nemaju pojačani rizik nastanka karcinoma u usporedbi s normalnom populacijom. Preostalih 25% tih lezija ima 1,5-2 puta povećan rizik nastanka karcinoma, a 3-5% lezija ima i 4-5 puta povećan rizik nastanka karcinoma. Histološki najveći rizik među benignim promjenama predstavlja atipična epitelna hiperplazija, koja povećava rizik karcinoma pet puta (21). Atipična hiperplazija se nalazi u 3-4% biopsijskih uzoraka, a citološka i histološka dijagnoza je teška. Rizik prelaska u karcinom je povećan 4-5 puta u usporedbi s normalnom populacijom (22,23). Osim navedenih značajnih iznimaka, nema korelacije između široke kategorije "fibrocističnih bolesti" i nastanka karcinoma dojke.

**Ciste** također pripadaju skupini dobroćudnih tvorbi. Fibroza i cistične promjene su vrlo česte u dojkama, a termini fibrocistična bolest i mamarna displazija su upotrebljavani za kategorizaciju patoloških nalaza u rasponu od normalnih fizioloških promjena do pravog premalignog proliferativnog rasta (18). Oko 50% žena u dobi od 30-40 godina i višoj razvijaju fibrocistične promjene, koje se manifestiraju kao solitarne ili multiple ciste različitih dimenzija. Veće ciste se nalaze u oko 20-25% žena. Ciste u dojkama mogu biti vrlo male (1-2 mm u promjeru, tzv. mikrociste) ili velike-makrociste, koje mogu biti jednostavne ili multilokulirane. Ako ultrazvučni nalaz ukazuje na jednostavnu cistu nije indicirana dijagnostička citološka punkcija. Galaktocele su fokalne ili multiple retencijske ciste ispunjene mlijekom, koje se razvijaju tijekom trudnoće ili laktacije, a uljna cista (oil cyst) je cista ispunjena uljnim nekrotičnim sadržajem, obično povezana s prethodnom traumom ili operativnim zahvatom.

**Sekrecija i iscjedak iz dojke**-Poremećaji funkcije dojke koji se manifestiraju kao galaktoreje (izlučivanje mlijeka izvan doba dojenja, produljeno dojenje, preobilna količina mlijeka, spontano otjecanje mlijeka) su dobroćudne promjene (20). No secernirajuća dojka uključujući krvareću dojku sa sukrvavim ili tamnim iscjetkom kao i bolna dojka (mastodinija) mogu biti znak i zloćudnih promjena u dojci.

**Dobroćudni tumori** - Od dobroćudnih tumora najčešći je fibroadenom, koji je znatno češći u mlađih žena. Radi se o fibroepitelnom tumoru okruženom pseudokapsulom koji je ovalnog, okruglog ili polilobularnog oblika. Juvenilni FA se javljaju prije dobi od 20 godina, rastu brzo i treba ih histološki razlikovati od phyllodes tumora (24,25). Phyllodes tumori su poseban, rijetki oblik tumora dojke koji se sastoje od cističnih formacija u kojima listasto bujaju izdanci stanica (25,26). Mogu biti i multipli i vrlo veliki i mogu zadavati teškoće pri dijagnostici samo temeljem citološke punkcije te je kod nejasnih slučajeva potrebna dodatna obrada biopsijom ili operativnim odstranjenjem tvorbe (20). Ovi tumori vezivnog tkiva u lobulusu obično rastu brzo, a 10% ovih tumora metastazira te ne spadaju u benigne lezije.

Ostali dobroćudni tumori dojke su rijetki (lipom, fibrom, hemangiom, neurinom, hondrom, hamartomi, papilomi itd.). Od kliničkog značaja su papilomi, koji predstavljaju resičasto bujanje u mliječnom vodu koje često uzrokuje krvarenje, pa je čak 50% svih krvavih iscjedaka iz bradavice uzrokovano tom promjenom. Čak i mali papilomi mogu biti simptomatski i uzrokovati iscjedak iz bradavice. Multipli papilomi mogu predstavljati premaligne promjene (20).

Radijalni ožiljak označava zone fokalne ili multiple neneoplastičke tubularne proliferativne adenoze koje se razvijaju oko vezivnog centra i radijalno se šire prema van, a povezane su s područjima intraduktalne epitelne hiperplazije. Radijalni ožiljak je

značajan jer u spikuliranom obliku oponaša karcinom kako makroskopski tako i pri MMG i UZV pregledu (27).

**Promjene uzrokovane starenjem-** Dobročudne su i očekivane regresivne promjene dojki i manifestiraju se starenjem kao atrofija ("smežurane" dojke) , distrofija (pretvaranje tkiva dojke u mast, stvaranje kalcifikata) i steatonekroza (u izumrlo masno tkivo se ulaže vapno, pa se manifestira kao tvrd – nekad bolan čvor u dojci).

Gotovo svaka palpabilna ili druga tvorba pronađena mamografijom ili ultrazvukom izaziva zabrinutost bolesnice i izaziva kliničku sumnju na malignitet, shodno tome svaku dobroćudnu leziju je potrebno razriješiti dijagnostičkim postupcima i potvrditi njenu prirodu kako je gore ranije navedeno /punkcija ili biopsija/. Pitanje operativnog uklanjanja dobroćudnih tvorbi je često predmet širokih rasprava i može biti uvjetovana stavom kirurga ali i stavom bolesnice.

**Zloćudne (maligne) bolesti dojke** - Karcinomi su najvažnije zloćudne (maligne) lezije u dojci u dijagnostičkom i terapijskom smislu. Velika većina invazivnih karcinoma nastaje iz karcinoma in situ (18,20), te su karcinomi in situ pokazatelji povišenog rizika za razvoj invazivnog karcinoma.

**Duktalni i lobularni karcinomi in situ-**Razlikuju se duktalni i lobularni karcinomi in situ, a miješani oblici su rjeđi. Mnoga istraživanja pokazuju da se većina invazivnih duktalnih karcinoma dojke razvija iz duktalnog karcinoma in situ (DCIS). Lobularni karcinom in situ (LCIS) ne smatra pravom malignom lezijom, već biljekom koji povisuje rizik za razvoj invazivnog karcinoma dojke. Radi se o prekancerozama koje su često klinički i mamografski okultne, i općenito predstavljaju slučajan histološki nalaz u biopsijskom uzorku. To su vrlo često multicentrične (50%) i bilateralne (30%) lezije (20,28).

**Invazivni duktalni karcinom (IDC) i invazivni lobularni karcinom (ILC)** – invazivni duktalni karcinom čini 85 % karcinoma dojke, a invazivni lobularni karcinom oko 6-9 % (20,29,30). Incidencija IDC stalno raste, zbog nepoznatih razloga, a IDC je najčešći i najsmrtonosniji oblik invazivnog karcinoma dojke. Posebni tipovi IDC su medularni karcinom (3-4%), mucinozni (oko 3%), papilarni (oko 2%) i tubularni (2-3%). Postoje i drugi vrlo rijetki tipovi karcinoma (adenoidno-cistični, mukoeoidni, planocelularni, itd).

**Pagetovom bolešću** naziva se duktalni karcinom koji zahvaća velike mliječne vodove i posebni je oblik duktalnog karcinoma dojke koji zahvaća žene u nešto starijoj životnoj dobi (18,20). Počinje kao tipični intraduktalni karcinom, ali zahvaća glavne izvodne kanale, odakle se širi da bi infiltrirao kožu bradavice i areolu. Budući da se rano šire do bradavice rano se klinički uočavaju, s ekcematoidnim krustama na bradavici, zahvaćena koža često je raspucana, ulcerirana i iz nje vlaži.

Inflamatorni karcinomi imaju izuzetno lošu prognozu. Mogu nastati iz bilo kojeg karcinoma dojke. Sarkom dojke je izuzetno rijedak tumor ekstralobularnog vezivnog tkiva.

### 2.3. DIJAGNOSTIKA KARCINOMA DOJKE

Dijagnostičke slikovne metode kojima se rutinski služimo u ranom otkrivanju karcinoma dojke uključuju mamografiju, ultrazvuk dojki i magnetsku rezonanciju dojki. Mamografija je široko dostupna metoda koja je prihvaćena kao inicijalna metoda probira kod asimptomatskih žena starijih od 40 godina u cijelom svijetu. Standardno mamografsko snimanje uključuje snimanje obje dojke u dvije projekcije (kranio-kaudalna projekcija i medio-lateralna kosa projekcija) u vremenskim intervalima od jedne godine. Mamografija kao metoda probira dovodi do smanjenja smrtnosti od karcinoma dojke, što je potvrđeno u velikim, dugotrajnim i kontroliranim kliničkim studijama (31,32). Osim kao metoda probira kod asimptomatskih žena, mamografija se snima i u svrhu razjašnjavanja različitih subjektivnih ili klinički objektiviziranih promjena u dojkama (palpabilne promjene, iscjedak, bol) i tada se naziva dijagnostičkom mamografijom. Nažalost prilikom analize mamografski vidljivih promjena (tvorbe, mikrokalifikacije, područja asimetrije) postoji značajno preklapanje mamografskog prikaza benignih i malignih promjena u dojkama. Tipično se maligne lezije prikazuju kao tvorbe iregularnog oblika i iregularnih granica (najčešći prikaz invazivnih karcinoma) ili kao fokalne nakupine patoloških mikrokalifikacija koje su pleomorfne ili linearnog-granajućeg tipa u segmentalnoj ili duktalnoj distribuciju (najčešći prikaz DCIS-a).

Međutim kako često nije moguća jasna distinkcija između benignih i malignih lezija isključivo temeljem nalaza slikovnih metoda često je (kod svih nejasnih i suspektnih lezija) potrebno učiniti tkivnu verifikaciju lezije, odnosno ciljanu citopunkciju ili biopsiju. Tkivna potvrda dijagnoze lezije dojke danas je dio standardne preoperativne obrade.

Kako bi nalazi mamografskih pregleda ujednačeni i kako bi se olakšala komunikacija između stručnjaka uključenih u dijagnosticiranje i liječenje bolesti dojke u široku je praksu uvedeno standardizirano očitavanje i kategoriziranje mamografskih nalaza. Najčešće korištena kategorizacija u tu svrhu je BIRADS. Ova klasifikacija donesena je od strane American College of Radiology 1992. godine. Od svojeg prvog izdanja 1992. godine klasifikacija je doživjela već pet obnovljenih izdanja i osim SAD-a ušla u rutinsku uporabu širom svijeta.

Prema BIRADS klasifikaciji nalaze mamografskih snimanja klasificira se u 7 kategorija: BIRADS 0-6 (33,34). Osnova ove kategorizacije je kvantifikacija vjerojatnosti da je lezija uočena na mamografiji zloćudna.

BIRADS leksikon mamografski dijagnosticirane promjene kategorizira u tvorbe (lezije koje su vidljive na obje mamografske projekcije), kalcifikacije, poremećaje arhitektonike odnosno područja asimetrije (globalne ili fokalne). Kod tvorbi, osim veličine i smještaja u dojci, potrebno je analizirati njihov oblik, granice i gustoću, a kod kalcifikacija tip, distribuciju i smještaj. Poremećaji arhitektonike označavaju iregularne zone unutar tkiva dojke koje nemaju karakter tvorbe, odnosno nije ih moguće prikazati na obje mamografske projekcije, dok područja asimetrije, kao što ime govori, označavaju asimetriju prikaza lijeve i desne dojke. Sve opisane promjene mogu biti uzrokovane i benignim i malignim lezijama u tkivu dojke.

Lezije se, prema BIRADS klasifikaciji, opisuju točno standardiziranim jezikom, ovisno o svojim morfološkim karakteristikama te se u zaključku nalaza, temeljeno na najnepovoljnijoj karakteristici lezije/lezija daje konačni zaključak u vidu jedne od mogućih sedam BIRADS kategorija. BIRADS 1 i 2 kategorije označavaju uredne nalaze. U BIRADS 1 kategoriji ne izdvaja se nikakvih promjena u dojkama koje bi trebalo komentirati u nalazu, a u BIRADS 2 kategoriji vidljive su promjene koje su



karakterističnog izgleda za benigne lezije. Primjer lezije koja se kategorizira kao BIRADS 2 je grubo kalcificirani fibroadenom ili benigne makrokalcifikacije u tkivu dojki koje su tipični primjeri jasno benignih promjena. U slučaju BIRADS 1 i BIRADS 2 nalaza nije potrebna nikakva daljnja obrada ili terapija već su potrebne samo redovite jednogodišnje mamografske kontrole. BIRADS 3 kategorija odgovara najvjerojatnije benignoj leziji. Vjerojatnost da se radi o zloćudnoj leziji kod BIRADS 3 kategorije očekivano je ispod 2%. Tipičan primjer lezije koja se definira kao BIRADS 3 je oštro ograničena tvorba, koja prvenstveno odgovara benignoj leziji tipa ciste ili fibroadenoma. Prema preporukama ACR-a kod lezija BIRADS 3 indicirane su mamografske kontrole u kraćim vremenskim intervalima, što uključuje ponavljanu mamografiju svakih 6 mjeseci, tijekom 3 godine, kako bi se potvrdila stacionarnost, odnosno benignost promjene. Ukoliko je promjena bez promjene u morfologiji i veličini tijekom tri godine smatra se da je time potvrđen njezin benigni karakter. Nalaz se može rekatégorizirati u BIRADS 2 kategoriju te bolesnici preporučiti samo daljnje redovite jednogodišnje kontrole. Kod BIRADS 3 lezije često se indicira komplementarni UZV pregled jer ukoliko se mamografski vidljiva lezija prikazuje na ultrazvuku nalaz se često može proglasiti jasno benignim (primjerice tipične jednostavne ciste) ili sumnjivim kada se može odmah učiniti ciljanu citopunkciju/biopsiju lezije u svrhu dobivanja tkivne dijagnoze lezije. U ustanovama gdje se preporuča UZV pregled često nisu potrebne navedene 6-mjesečne mamografske kontrole, osim u slučajevima kada je lezija vidljiva isključivo mamografski.

BIRADS 4 kategorija odgovara sumnjivoj leziji. Vjerojatnost da se radi o malignoj leziji varira između 2 i 96%. Ova široka kategorija može se dodatno podijeliti u tri podkategorije BIRADS 4 A, B i C. Lezije u BIRADS 4 kategoriji potrebno je

dodatno obraditi i u pravilu je potrebno dobiti njihovu tkivnu dijagnozu. Ovisno o slikovnom prikazu lezije biopsiju je moguće raditi pod mamografskom, ultrazvučnom ili MR kontrolom odnosno bez kontrole slikovnih metoda ukoliko je lezija palpabilna. BIRADS 5 kategorija odgovara lezijama koje su vrlo vjerojatno maligne, odnosno pokazuju morfološke karakteristike tipične za karcinom. Kod ove kategorije lezija očekivana incidencija karcinoma je viša od 96%. Ove lezije svakako zahtijevaju tretman, a u pravilu je prije početka terapije (operacije ili adjuvantne terapije) potrebno dobiti tkivnu potvrdu perkutanom punkcijama/biopsijama.

BIRADS 6 kategorija odgovara lezijama koje su već dokazani karcinomi, a bolesnice su u pripremi za ili u tijeku terapijskih procedura. Primjerice ukoliko se prije operativnog zahvata planira učiniti i MR pregled u svrhu procjene proširenosti bolesti ili se liječenje započinje neoadjuvantnom terapijom.

BIRADS 0 kategorija rezervirana je za nepotpune ili tehnički nezadovoljavajuće preglede koje je potrebno ponoviti ili nadopuniti.

Usprkos napretku mamografske tehnologije koji se prvenstveno odnosi na uvođenje digitalne mamografije (full-field digital mammography), koja omogućava naknadnu obradu snimki i njihovu pohranu, zatim uvođenje kompjutorskih programa za analizu mamografskih snimki (CAD-a - computer assisted diagnosis) i napretcima u klasificiranju mamografskih nalaza, ipak zbog različitih čimbenika čak 10-30% karcinoma ostaje neotkriveno mamografskim snimanjem (35). Osjetljivost mamografije naročito je ograničena kod žena s gustim, žljezdanim tipom dojki (ACR tip IV dojki) gdje se sjene gustog parenhima preklapaju s patološkim lezijama u dojkama. Stoga se, uz pregled dojki mamografijom, često radi komplementarni ultrazvučni pregled dojki koji se koristi kao nadopuna mamografiji kod gustih, žljezdanih dojki bez mamografski uočljivih lezija. Indikacija za komplementarni ultrazvučni pregled je i daljnja evaluacija

patoloških mamografskih nalaza - dijagnosticiranih lezija u skupinama BIRADS 3, 4 i 5 bez obzira na gustoću fibrožlijezdanog parenhima, kao i evaluacija palpabilnih promjena u dojka čak i ukoliko je mamografski nalaz negativan (36-41).

Ultrazvučni pregled je također i inicijalna dijagnostička metoda za pregled mladih žena, kod kojih zbog osjetljivosti fibrožlijezdanog parenhima dojki na ionizirajuće zračenje, nije uputno raditi mamografsko snimanje kao prvu dijagnostičku pretragu.

Prednosti ultrazvuka su brojne; pretraga je široko dostupna, bezbolna, jeftina, bolesnice tijekom pregleda nisu izložene ionizirajućem zračenju pa se pregled po potrebi može više puta ponavljati. Građa dojki i gusti fibrožlijezdani parenhim ne ograničavaju ultrazvučni pregled kao što je to slučaj kod mamografije. Ipak, možda najveća prednost ultrazvuka je mogućnost ciljanih «ultrazvučno vođenih» punkcija i biopsija kojima se može postaviti tkivna dijagnoza lezije. Biopsije pod kontrolom ultrazvuka rade se u lokalnoj anesteziji, uz mogućnost kontrole položaja igle «u živom vremenu» tijekom cijele procedure što omogućava veliku sigurnost operatera da je materijal uzet s pravog mjesta u dojci. Dojku tijekom intervencije nije potrebno komprimirati, prikaz lezije pa tako i mogućnost za intervenciju nisu ovisne o dijelu menstruacijskog ciklusa, a komplikacije su iznimno rijetke. Komplikacije ultrazvučno vođenih biopsija uključuju razvoj hematoma na mjestu intervencije i ulazak igle u prsni koš te razvoj pneumotoraksa (42).

Napredak u ultrazvučnoj tehnologiji uključuje bolju prostornu rezoluciju novih aparata, uključujući i dodatne mogućnosti ultrazvučnog prikaza (compound imaging, panoramski imaging, sonoelastografiju) zbog čega je moguće dijagnosticirati i okarakterizirati promjene u dojci veličine svega nekoliko milimetara (43,44).

Tipična ultrazvučna prezentacija invazivnog karcinoma je da se prikaže hipoehogena tvorba iregularnih ili angularnih granica koja je vertikalno orijentirana (viša nego šira), koja dovodi do stvaranja stražnje akustičke sjene i pokazuje patološku vaskularizaciju primjenom CD. Međutim, kao i kod mamografije, velik dio uočenih promjena nosi nejasan maligni potencijal, odnosno postoji široko preklapanje u slikovnom prikazu patohistološki benignih i malignih lezija.

BIRADS klasifikacija stoga je proširena je i prilagođena za nalaze ultrazvučnih pregleda dojki sa sličnom standardiziranom terminologijom i klasifikacijom nalaza u sedam kategorija, kao i za mamografiju (33).

Ultrazvučno dijagnosticirane tvorbe karakterizirane su svojim oblikom, granicama, ehogenošću, orijentacijom (visina/širina, odnosno horizontalna/vertikalna orijentacija), postojanjem promjena okolnog tkiva tzv. «halo-a», postojanjem internih «eho-a» koji su ultrazvučni korelat mikrokalifikacijama, kompresibilnošću, posteriornim fenomenima (atenuacija UZ snopa, dorzalno akustičko pojačanje) i vaskularizacijom. Prema očekivanom riziku za malignitet i planiranju daljnjeg dijagnostičkog i terapijskog plana ultrazvučne BIRADS kategorije prate u potpunosti mamografsku BIRADS klasifikaciju.

Zahvaljujući naprednoj ultrazvučnoj tehnologiji i iskustvima iz prakse grupa japanskih autora 2002. godine predložila je nove smjernice za klasifikaciju ultrazvučnih lezija, donekle komplementarnu BIRADS klasifikaciji. Ova klasifikacija ultrazvučno dijagnosticirane lezije dijeli na tvorbe i lezije koje se ne mogu smatrati tvorbama («non-mass» lezije) (45-47). Podjela je uključena u smjernice Japanskog društva za ultrazvuk dojke i štitnjače iz 2004. godine, uz detaljnu klasifikaciju kako tvorbi, tako i ovih minimalnih promjena u ultrazvučnoj strukturi tkiva dojke koje se ne mogu definirati formiranim tvorbama. Kako bi bilo moguće ispravno dijagnosticirati ove

promjene potrebno je vrsno poznavanje anatomije i fizioloških varijacija u prikazu tkiva dojke koje ovisi o dobi žene, hormonalnom statusu, trudnoći, laktaciji, hormonalnoj nadomjesnoj terapiji i drugim uzrocima koji dovode do promjena u strukturi i slikovnom prikazu tkiva dojke, kao i vrhunska ultrazvučna tehnologija. Ipak, uzimajući u obzir fiziološke i individualne varijacije u prikazu, postoje realne i ponovljive promjene u strukturi dojke koje se, prema navedenim smjernicama, mogu klasificirati kao: zone dilatiranih mliječnih kanalića (bez ili sa unutarnjim «eho-odjecima»), zone multicističnih promjena, hipoehogena područja unutar tkiva dojke (sa ili bez hiperehogenih odjeka mikrokalifikacija) i područja arhitektonske distorzije (sa ili bez anamnestičkog podatka o postojanju ožiljka). Maligni potencijal opisanih promjena vrlo je varijabilan.

Primjerice zone dilatiranih mliječnih kanalića ako su interno anehogene odgovaraju fiziološkoj varijaciji -duktektaziji, no ukoliko se unutar dilatiranih mliječnih kanalića izdvaja solidan sadržaj nalaz može ukazivati da se radi o intraduktalnom papilomu, a ukoliko se unutar kanalića izdvajaju hiperehogene mikrokalifikacije nalaz je suspektan za postojanje DCIS-a.

Hipoehogena područja unutar tkiva dojke mogu odgovarati promjenama u sklopu mastopatije, no ukoliko pokazuju iregularne granice i postojanje internih hiperehogenih mikrokalifikacija može se diferencijalno raditi i o invazivnom lobularnom ili invazivnom duktalnom karcinomu ili DCIS-u.

Područja arhitektonske distorzije, ukoliko je ono posljedica prethodnog kirurškog zahvata/ biopsije na dojci mogu biti fiziološka posljedica navedenog, no također, ukoliko nije bilo prethodnih zahvata na dojci, mogu biti prezentacija invazivnog ili in situ karcinoma.

Patohistološkom analizom skupine ovih ultrazvučnih «non-mass» lezija kod njih 23% dokazan je invazivni ili in situ karcinom (48).

Interesantno je da ova ultrazvučna podjela nije do sada prihvaćena u široj znanstvenoj javnosti, iako je podupiru brojna pojedinačna praktična iskustva ultrasonografičara dojki.

Istovremeno, u vrijeme nastanka ovih ultrazvučnih smjernica, magnetska rezonancija ulazi u široki rutinsku primjenu u dijagnostici bolesti dojki zbog svoje iznimno visoke osjetljivosti za patološke promjene u dojnama. 2003. godine BIRADS klasifikacija po prvi put uključuje i interpretaciju i klasifikaciju pregleda dojki magnetskom rezonancijom (33).

Pregled dojki magnetskom rezonancijom koristi magnetsko polje za detaljan slojeviti prikaz mekotkivnih struktura unutar dojke omogućavajući izvrsnu kontrastnost različitih tkiva. Prikaz različitih tkiva unutar dojke (fibrožljezdano tkivo, mast, tumori..) ovisan je o mobilnosti i magnetskom okruženju atoma vodika unutar molekula vode i masti koji određuju jačinu signala, odnosno svjetlinu slikovnog prikaza. Intravenska aplikacija posebnih kontrastnih sredstava (na bazi gadolinija) omogućava bolju kontrastnost, a time i uočljivost tumorskih lezija unutar tkiva dojke. Prvi pokušaji snimanja dojke magnetskom rezonancijom bili su već 1980-tih godina, međutim tek kasnih 1990-tih godina postignuti su tehnološki preduvjeti za kvalitetne preglede koji uključuju posebne zavojnice prilagođene pregledu dojki te dovoljno dobru prostornu i vremensku rezoluciju aparata. Osnova dijagnosticiranja fokalnih lezija u dojci je njihovo preuzimanje/imbibiranje kontrastnim sredstvom. Normalan fibrožljezdani parenhim također pokazuje preuzimanje kontrastnog sredstva, ali u pravilu sporije od malignih tumora dojke. Tumori također pokazuju i brzo ispiranje kontrastnog sredstva, u pravilu brže od normalnog fibrožljezdanog parenhima.

Stoga je za diferenciju benignih od malignih lezija, odnosno normalnog fibrožljezdanog parenhima od lezija unutar dojke, pregled potrebno ponavljati prije

davanja kontrastnog sredstva te u ponavljajućim sekvencama brzo nakon aplikacije kontrastnog sredstva (unutar prve tri minute) kako bi se mogla procijeniti dinamika preuzimanja i ispiranja kontrastnog sredstva iz lezije (dinamičko postkontrastno snimanje). Analizom kinetičkih karakteristika preuzimanja i ispiranja kontrasta kinetičke krivulje svrstavaju se u tri skupine: perzistentnu (s kontinuiranim preuzimanjem kontrasta unutar prve 3 minute), plato tip krivulje (relativno brzo preuzimanje kontrasta uz postizanje platoa) te krivulja s brzim preuzimanjem i brzim ispiranjem kontrasta (tzv. wash in- wash out tip krivulje).

Morfološki izgled lezije i njezine kinetičke karakteristike zajedno osnova su za dijagnosticiranje i karakteriziranje lezija na MR-u (49,50). BIRADS za magnetsku rezonanciju temelji se na detektiranju i analizi područja fokalnog nakupljanja kontrastnog sredstva na dinamičkim postkontrastnim sekvencama pregleda

. Područja nakupljanja kontrasta dijele se u fokuse, tvorbe i područja nakupljanja koja ne zadovoljavaju značajke tvorbi («non-mass» lezije). Ove «non-mass» lezije karakterizirane su time da se na prekontrastnim snimkama ne mogu izdvojiti od okolnog «normalnog» parenhima dojke, ne postoji trodimenzionalna lezija koja okupira volumen tkiva, već samo područje patološke postkontrastne imbibicije (51,52).

Fokusima su označena sitna područja nakupljanja kontrasta promjera ispod 5mm. Fokusima su u pravilu nespecifičan, najčešće benigni nalaz i zbog njihove veličine adekvatna morfološka i kinetička analiza nisu moguća. Ipak, za optimalnu analizu fokusa postojanje fokusa imbibicije treba sagledati u sklopu tipa građe dojki, simetričnosti, odnosno postojanja drugih žarišnih lezija u dojci (53).

Tvorbama su definirane lezije koje zauzimaju volumen tkiva, a koje se karakteriziraju prema svojem obliku, granicama, značajkama preuzimanja kontrastnog sredstva, veličinom i smještajem u dojci. Analiza tvorbi na magnetskoj rezonanciji

slična je analizi kod mamografije i ultrazvuka, a invazivni karcinomi su obično iregularne lezije, spikuliranih granica. Kod MR dodatno se analiziraju kinetičke krivulje lezija, a većina invazivnih karcinoma karakterizirana je brzim preuzimanjem kontrastnog sredstva i njegovim brzim ispiranjem («wash-in wash-out tip krivulje»), dok benigni tumori u pravilu pokazuju perzistentni tip krivulje.

Područja «non-mass» nakupljanja karakterizirana su svojom distribucijom, značajkama preuzimanja kontrastnog sredstva i simetričnosti. Njihova analiza je teža nego analiza tvorbi (54-57). Tvorbe dijagnosticirane magnetskom rezonancijom u pravilu odgovaraju invazivnim karcinomima ili benignim tumorima. Područja «non mass» imbibicije s druge strane mogu odgovarati malignim lezijama (tada se češće radi o procesu lokaliziranom na izvodne kanaliće mliječnih žlijezdi), ali može se raditi i o difuznoj benignoj bolesti dojke (fibrocističnoj mastopatiji), upalnim promjenama ili o fiziološkoj varijaciji. Kod analize područja «non mass» imbibicije potrebno je procijeniti da li su promjene simetrične, difuzne ili lokalizirane na manje područje unutar tkiva dojke. Ukoliko se radi o difuznoj i simetričnoj imbibiciji ona je najčešće benigne prirode, posljedica je pregleda u neadekvatnom dijelu menstrualnog ciklusa, hormonalne nadomjesne terapije ili difuznih fibrocističnih promjena (58). Ukoliko je područje imbibicije lokalizirano ono može biti fokalno (zahvaća ispod 25% jednog kvadranta tkiva dojke), regionalno (zahvaća više od 25% barem jednog kvadranta tkiva dojke), duktalno (zahvaća mliječne kanaliće usmjerene prema bradavici), linearno (ne u duktalnoj distribuciji) ili segmentalno (zahvaća širi areal u obliku trokuta usmjerenog prema bradavici). Prema internom preuzimanju kontrastnog sredstva «non-mass» lezije mogu biti heterogene, točkaste, homogene ili grudaste. Kod analize «non-mass» područja nakupljanja kontrasta treba uzeti u obzir hormonalni status bolesnice, građu dojki (postojanje fibrocističnih promjena) te postojanje drugih lezija u dojkama.



Segmentalna distribucija je najčešće uzrokovana malignim lezijama (poglavito DCIS), dok duktalna i fokalna distribucija imaju nižu pozitivnu prediktivnu vrijednost da se radi o malignoj leziji (26-84% za duktalnu, oko 20% za regionalnu i fokalnu). Osim distribucije i značajke preuzimanja kontrasta utječu na vjerojatnost da se radi o malignoj leziji. Tako je maligna bolest češća ukoliko se radi o heterogenoj, grudastoj ili prstenastoj imbibiciji, dok je točkasta imbibicija češća kod benignih fibrocističnih promjena. Kod «non-mass» imbibicije kinetičke krivulje tipa platoa i «wash in wash outa» češće su povezane s malignom bolesti, dok je perzistentni tip krivulje tipično benignan (49-51).

Osjetljivost magnetske rezonancije za otkrivanje lezija u dojkama je iznimno visoka i bliži se 100% (93-100%), no kako i mnoge benigne lezije pa i fiziološka stanja također pokazuju preuzimanje kontrasta uz nespecifične morfološke i kinetičke karakteristike specifičnost magnetske rezonancije za maligne promjene je značajno niža i kreće se u širokom rasponu od 37-97% (59). Danas se magnetska rezonancija rutinski koristi u dijagnostičkom algoritmu pregleda dojki, no uvijek kao zadnja u nizu metoda pregleda i u uskoj korelaciji s nalazima konvencionalnih pretraga mamografije i ultrazvuka.

Prema smjernicama Europskog društva za oslikavanje dojki iz 2008. godine (60,61) i Američkog društva za rak iz 2007. godine (posljednja revizija smjernica bila je 2011. godine) (62) indikacije za pregled dojki magnetskom rezonancijom moraju biti vrlo jasno definirane i uključuju preoperativnu procjenu proširenosti karcinoma, evaluaciju terapijskog odgovora kod preoperativne primjene neoadjuvantne terapije, oslikavanje dojki nakon poštednih operativnih zahvata, bolesnice s inkonkluzivnim nalazima konvencionalnih dijagnostičkih metoda (mamografija, ultrazvuk), nepoznatim

primarnim sijelom tumora, u probiru bolesnica s vrlo visokim rizikom za karcinom dojke (20-25% i više) te kod procjene komplikacije proteza dojke (implantata).

Upotreba magnetske rezonancije unutar ovih smjernica donosi višestruke dobrobiti za bolesnice. Od uvođenja MR pregleda u rutinskoj preoperativnoj pripremi bolesnica postalo je evidentno da su multipla žarišta tumorskog procesa znatno češća nego li je to moguće dijagnosticirati konvencionalnim dijagnostičkim metodama. Tako je dokazalno da je oko 25% tumora multifokalno (postoji više žarišta tumora unutar jednog kvadranta dojke), oko 20% tumora je multicentrično (postoji više žarišta tumora u više kvadranta ili na udaljenosti od više od 4 cm), a postojanje tumora u drugoj dojci (sinhroni kontralateralni tumor) prema podacima iz literature dijagnosticira se u oko 2-3% bolesnica (63-68). Prema nekim autorima navodi se incidencija od oko 5% karcinoma u kontralateralnoj dojci koji su okultni na konvencionalnim dijagnostičkim metodama (69).

Vrijednost preoperativnog MR-a je da dovodi do korekcije terapijskog i kirurškog plana liječenja u oko 17-30% bolesnica (66,67).

Magnetska rezonancija je najbolja metoda za procjenu učinkovitosti neoadjuvantne terapije uz procjenu terapijskog odgovora usporedbom snimanja prije početka terapije i nakon provedene otprilike polovice terapije (RECIST kriteriji) sa procjenom kompletnog ili parcijalnog terapijskog odgovara, stabilne bolesti ili progresije bolesti (60).

Oslikavanje dojki nakon poštenih operativnih zahvata omogućava procjenu rezidualne bolesti (pozitivne margine na patohistološkom nalazu), procjenu rekurentne bolesti (na temelju kliničke sumnje, suspektnih nalaza mamografije i/ili ultrazvuka), a može se koristiti i kao metoda probira asimptomatskih bolesnica koje su imale

poštedni operativni zahvat zbog maligne bolesti (73,60) jer je poznato da je kod njih rizik za razvoj novog karcinoma viši.

MR pregled je u postoperativnom periodu donekle ograničen zbog svojstva svježeg ožiljka da se imbibira kontrastnim sredstvom te se prvi postoperativni pregledi mogu vršiti u periodu oko 4-6 tjedana postoperativno, iako su postoperativne i postiradijacijske promjene u smislu imbibicije kontrastom opisane i 3 pa i više mjeseci po završetku terapije. Bolesnice s poštednim operativnim zahvatima imaju veći rizik za razvoj rekurentnog ili novog tumora, koji se najčešće javljaju u prvih 5 godina nakon operativnog zahvata, s godišnjim rizikom oko 1-2% / godini. Osjetljivost mamografije i ultrazvuka kod operiranih bolesnica je izrazito smanjena zbog postoperativnih i postiradijacijskih promjena tkiva dojke, dok osjetljivost magnetske rezonancije nije umanjena. Slično je i kod bolesnica s postavljenim implantatima (rekonstrukcijom nakon operativnog zahvata ili augmentacije) gdje je magnetska rezonancija superiorna konvencionalnim metodama u dijagnosticiranju recidiva maligne bolesti, ali i komplikacijama vezanima uz implantat (ruptura) (60).

MR je zbog svoje osjetljivost optimalna metoda za pregled bolesnica s metastatski promijenjenim aksilarnim limfnim čvorovima i okultnim tumorom, te je ispravno dijagnosticirala prethodno okultnu malignu leziju u njih 75-85% (60).

Magnetska rezonancija u sklopu probira asimptomatskih žena trenutno je opravdana samo kod bolesnica s visokim rizikom za karcinom dojke (20-25% i više), nosioce genetskih mutacija BRCA 1 i BRCA 2, bolesnice koje su tijekom druge i treće životne dekade bile povrgnute terapijskoj iradijaciji toraksa (limfomi) i bolesnice s rijetkim, uređenim sindromima kod kojih postoji povezanost s razvojem multiplih karcinoma različitih sijela, kao što su to Li-Fraumeni i Cowdenov sindrom .

U tijeku su ispitivanja opravdanosti probira magnetskom rezonancijom bolesnica s rizikom za karcinom dojke u rasponu 15-20%, kao i bolesnica sa dokazanim lezijama visokog rizika (LCIS, ALH, ADH) te bolesnica s vrlo gustim tipom dojki kod kojih osjetljivost mamografije značajno smanjena (60).

Relativno niska specifičnost magnetske rezonancije i njezina visoka cijena još uvijek ograničavaju njezinu upotrebu kao rutinske metode probira u neselektiranoj populaciji bolesnica (70). MR kao »zadnja instanca« u dijagnostičkoj obradi trebala bi odgovoriti na sva pitanja i riješiti sve dvojke. Međutim svatko tko radi MR dojke gotovo svakodnevno se susreće s takozvnim «incidentalnim lezijama», odnosno fokalnim područjima nakupljanja kontrasta koja nisu bila vidljiva na konvencionalnim pretragama, nisu očekivana i nije u potpunosti jasan njihov maligni potencijal. To je naiume cijena visoke osjetljivosti i relativno niske specifičnosti metode te se postavlja pitanje što s takvim lezijama (64,85)?

Usporedno s napretkom MR tehnologije i širom primjenom MR u dijagnostici dojke razvile su se i mogućnosti biopsije i preoperativne markacije lezija pod MR kontrolom. MR biopsije rade se u velikim centrima za dijagnostiku bolesti dojke, međutim, one su iznimno skupe zbog potrebe posebne aparature i igli koje su kompatibilne s magnetskim poljem, same biopsije su dugotrajne i moraju se izvoditi u određenom dijelu menstrualnog ciklusa (4.-12. dan). Zbog toga MR biopsije nisu široko dostupne (u Republici Hrvatskoj trenutno nema mogućnosti MR biopsije!). Također BIRADS kategorizacija za magnetsku rezonanciju, odnosno njezine kategorije, kao i preporuke za daljnju obradu/intervenciju/terapiju još nisu toliko jednoznačne kao kod konvencionalnih metoda koje su duže u rutinskoj uporabi i kod kojih su već temeljem velikih i dugotrajnih kliničkih studija definirane prihvatljive stope rizika za malignu bolest te preporuke za daljnju obradu i /ili terapiju.

Koje lezije bi se prema morfološkim i kinetičkim kriterijima trebalo svrstavati u MR BIRADS 3 kategoriju i koji je prihvatljiv rizik da se radi o malignoj leziji? Studije iz literature pokazuju širok raspon malignih lezija u BIRADS 3 kategoriji koji je varirao od 0,6-10% (74). Da li je ove lezije indicirano, kao kod mamografije, pratiti MR kontrolama svakih 6 mjeseci? Koje lezije je od ovih lezija potrebno biopsirati? Preporuke za postupak kod BIRADS 3 mamografskih lezija donošene su u vrijeme kada je alternativa dostupnoj, jeftinoj i neinvazivnoj kontrolnoj mamografiji bio invazivni i skupi probatorni kirurški zahvat koji je uključivao opću anesteziju. Tada odluka nije bila teška. Međutim kontrolni MR pregledi su skupi, nedostupni i uključuju intravensku aplikaciju kontrastnog sredstva. MR biopsije su još manje dostupne od MR pregleda, dugotrajne i komplicirane.

Studije iz literature pokazale su da kod procjene rizika za malignost kod MR lezija osim prihvaćenih karakteristika lezija (oblik, granice, preuzimanje kontrasta i kinetičke krivulje) veličina lezije korelira s rizikom da se radi o karcinomu, pa su tako fokusi (promjera ispod 5mm) gotovo sigurno benigne lezije. Ipak dokazano je i da prisutnost već dokazanog karcinoma u dojci (index tumor kod preoperativne obrade) povisuju rizik da se radi o karcinomu kod lezija svih veličina i karakteristika. Tako je kod bolesnica koje su na MR pregled došle zbog procjene preoperativne proširenosti karcinoma vjerojatnije da će manje lezije i lezije nekarakterističkog izgleda biti sjela karcinoma nego kod bolesnica kod su na MR upućene zbog drugih indikacija (53).

BIRADS 4 i BIRADS 5 MR lezije, već po svojoj definiciji, zahtjevaju daljnju obradu i definiranje prirode lezije te preporuku za daljnji terapijski postupak. S obzirom na (ne) dostupnost i cijenu MR biopsije, kao alternativa kontrolnim MR pregledima (BIRADS 3 lezije) te skupim i nedostupnim MR biopsijama (BIRADS 4 i 5 lezije), moguće je MR dijagnosticirane lezije pokušati prikazati konvencionalnim

dijagnostičkim metodama (MMG, UZV). Ciljani ultrazvučni pregled pokazao se kao najbolja alternativa jer ukoliko se korelat MR leziji izdvaja na ultrazvučnom pregledu moguće je leziju kontrolirati, odnosno postaviti tkivnu dijagnozu pod kontrolom ultrazvuka (59,72-84).

## 2.4. DOSADAŠNJE SPOZNAJE

U recentnoj literaturi ciljani «second look ili targeted» ultrazvučni pregled nakon MR pregleda dojke pokazao se kao korisna i racionalna alternativa MR vođenim biopsijama i/ili kontrolnim MR pregledima. Ultrazvučni korelat MR dijagnosticiranim tvorbama ili non-mass područjima nakupljenja kontrastnog sredstva u različitim studijama uspio se izdiferencirati u rasponu od 23% do 100% MR lezija. Raspon je vrlo širok, a ciljane skupine bolesnica u dostupnim studijama bile su vrlo različite te su uključivale primjerice samo bolesnice u preoperativnoj procjeni proširenosti, samo asimptomatske bolesnice s vrlo visokim rizikom za razvoj karcinoma dojke ili samo bolesnice s metastatski promijenjenim aksilarnim limfnim čvorovima (59, 75-84).

Zajedničko svim objavljenim studijama je da su maligne lezije u značajno višem postotku imale pozitivan ultrazvučni korelat nego benigne lezije. U pravilu su MR tvorbe češće imale ultrazvučni korelat nego MR vidljiva «non-mass» područja imbibicije ili fokusi, a učestalost ultrazvučnog korelata prema nekim autorima korelirala je i s veličinom MR lezije.

Svi istraživači složni su u stavu da ukoliko se može prikazati ultrazvučni korelat MR području fokalnog nakupljanja kontrasta ultrazvučno vođene intervencije moraju biti temelj postavljanja konačne dijagnoze i stvaranja daljnjeg terapijskog plana.

U ovoj studiji indikacije za MR pregled bile su svjesno vrlo široke, a kategorizacija ultrazvučnih promjena, uz saznanja o mogućim minimalnim ultrazvučnim korelatima koji mogu odgovarati MR lezijama, specifična za ovu vrstu istraživanja.

### **3. HIPOTEZA ISTRAŽIVANJA**

Ciljani ultrazvučni pregled nakon MR pregleda dojki, kod bolesnica s MR dijagnosticiranim područjima fokalnog nakupljanja kontrastnog sredstva na postkontrastnim suptrakcijskim sekvencama, omogućuje prikaz većine MR uočenih lezija i njihovu daljnju patohistološku verifikaciju pod ultrazvučnim nadzorom.



## **4. CILJEVI ISTRAŽIVANJA**

### **4.1. OPĆI CILJ:**

Utvrđiti osjetljivost ciljanog ultrazvučnog pregleda za dijagnosticiranje područja fokalnog patološkog nakupljanja kontrasta ovisno o tipu MR lezije - fokusi, tvorbe i područja «non-mass» imbibicije.

Analizirati spektar citoloških/patohistoloških nalaza koji odgovaraju područjima patološke imbibicije na MR dojki.

#### **4.2. SPECIFIČNI CILJEVI:**

1. Utvrditi da li kod MR dijagnosticiranih tvorbi sa suspektnim morfološkim i kinetičkim karakteristikama možemo očekivati UZV nalaz tvorbi suspektnih za maligni proces (BIRADS 4 i 5), a kod MR dijagnosticiranih lezija tipa fokusa i non-mass lezija možemo očekivati i nespecifični UZV nalaz, odnosno «non-mass» ultrazvučne lezije.
2. Usporediti MR lezije različitih kategorija (fokusi, tvorbe, non-mass lezije) s pozitivnim UZV korelatom s nalazima patohistološke obrade te utvrditi i koje su karakteristike lezija izravno povezane s rizikom za karcinom. Utvrditi da li da li će MR dijagnosticirane tvorbe sa suspektnim morfološkim i kinetičkim karakteristikama većinom odgovarati invazivnim tipovima karcinoma, dok će MR nespecifične lezije u većem broju odgovarati neinvazivnim tipovima karcinoma, invazivnim karcinomima s predominantnom intraduktalnom komponentom ili benignim promjenama.

## 5. ISPITANICI I METODE ISTRAŽIVANJA

U ispitivanje su uključene 242 bolesnice upućene na MR pregled dojki zbog različitih, općenito prihvaćenih indikacija. Indikacije su uključivale preoperativnu procjenu proširenosti prethodno verificiranog karcinoma dojke, probir asimptomatskih pacijentica s vrlo visokim rizikom za razvoj karcinoma dojke, postoperativno praćenje bolesnica kod kojih je učinjen poštedni operativni zahvat dojke s dijagnozom maligne bolesti, kao dodatna dijagnostička metoda kod inkonkluzivnih nalaza konvencionalnih dijagnostičkih metoda (mamografije i ultrazvučnog pregleda) uključujući i nerazjašnjene kliničke smetnje poput iscjetka ili palpabilnih promjena u dojci.

Svi MR pregledi rađeni su na MR uređaju snage 1,5T (Avanto, Siemens) s primjenom zavojnice za dojke. Korišten je standardni protokol pregled tijekom kojeg bolesnice leže na truhu, a dojke su fiksirane u utorima zavojnice. Sekvence pregleda uključivale su transverzalne (BLADE) i sagitalne (TIR) T2 sekvenci te transverzalne 3D T1 sekvence bez saturacije masti sa jednom prekontrastnom sekvencom te četiri uzastopne, brze dinamičke postkontrastne sekvence. Kontrastno sredstvo apliciralo se intravenski automatskim injektorom u dozi 0,1mmol/kg tjelesne mase (Magnevist) s brzinom aplikacije 2ml/sekundi te postkontrastnom aplikacijom 20ml fiziološke otopine. Dodatne aplikacije analize uključivale su tehniku suptrakcije postkontrastnih i prekontrastnih sekvenci, MIP (maximum intensity projection) te analizu kinetičkih krivulja kod područja fokalnog nakupljanja kontrastnog sredstva. Svi elektronički zapisi pregleda pohranjeni su u bolnički informacijski sustav (PACS).

MR patološki nalazi karakterizirani su kao fokusi, tvorbe i područja «non-mass» imbibicije. Za svaku leziju evidentirana je veličina u dvije dimenzije na transverzalnim snimkama te lokacija unutar dojke prema kvadrantima i u odnosu na mamilu.

Tvorbe su kategorizirane prema obliku, granicama, internom preuzimanju kontrastnog sredstva i analizi kinetičkih krivulja (Tablica 1.). «Non-mass» lezije karakterizirane su svojom distribucijom, značajkama preuzimanja kontrastnog sredstva i kinetičkim krivuljama (Tablica 2. ).

Tablica 1. BIRADS karakterizacija MR tvorbi

<b>OBLIK</b>	<b>GRANICE</b>	<b>KONTRAST</b>	<b>KINETIČKE KRIVULJE</b>
Okrugla	Oštre (jasne)	Homogeno	Perzistentna
Ovalna	Iregularne	Heterogeno	Plato
Lobulirana	Spikulirane	Rubno	Brzo preuzimanje i ispiranje «Wash in Wash out»
Iregularna		Tamne int. Septacije	
		Svijetle int.septacije	
		Centralno	

Tablica 2. BIRADS karakterizacija MR «non-mass» lezija

DISTRIBUCIJA	KONTRAST	SIMETRIČNOST	KINETIČKE KRIVULJE
Fokalno	Homogeno	Da	Perzistentna
Linearno	Heterogeno	Ne	Plato
Duktalno	Točkasto		Brzo preuzimanje i ispiranje «Wash in Wash out»
Segmentalno	Grudasto		
Regionalno	Retikularno		
Multipla			
Difuzna			

Za svaku fokalnu leziju dana je konačna BIRADS kategorija u rasponu BIRADS 3-6.

Kod svih MR dijagnosticiranih područja fokalnog nakupljenja kontrasta (fokusi, tvorbe i non-mass lezije) u vremenskom intervalu od 3 tjedna učinjen je ciljani «second look» ultrazvučni pregled. Lezije koje su već prethodno verificirane kao maligne (BIRADS 6 lezije – index karcinomi) nisu bile predmetom ciljanog ultrazvučnog pregleda. Svi ultrazvučni pregledi vršeni su matičnom multifrekventnom sondom visoke frekvencije i visoke rezolucije (14HZ) na UZV uređajima najviše klase GE-LOGIQ 9 (General Electric Healthcare, Milwaukee, WI, SAD), ALOKA alfa 10 (Aloka Co., Tokyo, Japan), Supersonic Aixplorer (Francuska) s konvencionalnim tehnikama prikaza (B-prikaz, obojeni dopler, power-dopler) i naprednim mogućnostima prikaza (native-harmonic, compound imaging, panoramic imaging, sonoelastografija). Sve ultrazvučne snimke prohranjivane su u radnoj stanici proizvođača i/ili bolnički informacijski sustav (PACS).

Kod pozitivnih ultrazvučnih nalaza odluka da li je UZ vidljiva promjena stvaran korelat MR leziji temeljila se na morfologiji, smještaju i veličini lezije, uvažavajući razlike u tehnici pretrage te poziciji bolesnica tijekom samog pregleda (potrbuške kod MR pregleda, na leđima, odnosno u kosom bočnom položaju kod UZ pregleda).

Ultrazvučne lezije prema svojim morfološkim karakteristikama karakterizirane su kao UZ tvorbe, a kada su bila vidljiva područja u parenhimu dojke koja su se izgledom izdvajala od okolnog «normalnog» parenhima, a bez jasno formirane tvorbe, ove zone nazvane su UZ «non-mass» lezijama. Svim UZ lezijama izmjerene su najveća dimenzija i druga okomita na nju. UZV tvorbe imale su svojstvo zauzimanja volumena dojke i sve su karakterizirane prema obliku, granicama, ehogenosti, orijentaciji - vertikalna/horizontalna i postojanju dorzalne promjene UZ snopa - zasjenjenje/pojačanje/mješani uzorak/bez utjecaja (Tablica 3). Za karakterizaciju UZV «non-mass» lezija korištena je klasifikacija Japanskog društva za ultrazvuk koja ove lezije dijeli na zone proširenih mliječnih kanalića, područja vezikularnog uzorka, hipoehogena područja i arhitektonsku distorziju. Hipoehogena područja dodatno se dijele na neoštro ograničene hipoehogene areale, geografske areale i mrljaste (pjegaste) areale –tablica 4.

Kod svih UZV pregleda evidentirano je eventualano postojanje mikrokalcifikacija koje se ultrazvučno prikazuju kao hiperehogeni točkasti ili nepravilni odjeci.

Tablica 3. BIRADS karakterizacija UZ tvorbi

OBLIK	ORIJENTACIJA	GRANICE	EHOGENOST	STRAŽNJI AKUSTIČKI FENOMENI
Ovalna	Horizontalna	Oštre (jasne)	Anehogene	Pojačanje
Okrugla	Vertikalna	Neoštre (nejasne)	Hiperehogene	Zasjenjenje
Iregularna		Angularne	Hipoehogene	Kombinirani uzorak
		Mikrolobulirane	Kompleksne	Bez promjene
		Spikulirane	Izoehogene	

Tablica 4. Karakterizacija UZ «non-mass» lezija

<b>Područja duktektazije</b>			
<b>Područja vezikularnog uzorka</b>			
<b>Hipoehogena područja---→</b>	Neoštro ograničen hipoehogeni areal	Geografski areal	Mrljasti (pjegasti) areal
<b>Arhitektonska distorzija</b>			

Kod svih ultrazvučno detektiranih lezija učinjena je daljnja citološka/patohistološka obrada. Kod UZV i/ili MR suspektnih lezija (BIRADS 4 i 5) rađena je biopsija širokom iglom pod kontinuiranim ultrazvučnim nadzorom. Procedura biopsije uključuje apliciranje lokalne anestezije te uzimanje uzoraka tkiva iglama promjera 14G s automatskim biopsijskim pištoljem Bard Magnum uz uzimanje cilindra duljine 22mm. Patohistološka analiza uzoraka vršena je na Kliničkom Zavodu za patologiju Kliničke bolnice Dubrava. Kod lezija benignih morfoloških karakteristika na ultrazvučnom i MR pregledu (BIRADS 3) u prvom aktu rađena je

ciljana citološka punkcija čiji su rezultati analizirani na Zavodu za kliničku citologiju Kliničke bolnice Dubrava. U slučaju rezultata nalaza citologije ili biopsije koji nisu bili u skladu s morfološkim karakteristikama lezije te kod suspektnih ili jasno patoloških nalaza bolesnicama je sugeriran operativni zahvat na Klinici za plastičnu kirurgiju Kliničke bolnice Dubrava, u pravilu nakon prethodne preoperativne markacije lezije žicom pod kontrolom ultrazvuka.

Kod bolesnica kod kojih se nije našlo ultrazvučnog korelata MR lezijama preporučena je MR kontrola u intervalu od 6 mjeseci, odnosno ponovljenju MR pregled u optimalnom dijelu menstruacijskog ciklusa. Ukoliko je lezija koja nije imala ultrazvučni korelat bila u istoj dojci s BIRADS 6 lezijom, odnosno svakako je planiran operativni zahvat već verificiranog karcinoma, kirurški plan se korigirao, operacija je proširena, te je vršena detaljna korelacija MR lezija s patohistološkim nalazom.

Istraživanje je bilo u potpunosti sukladno s etičkim medicinskim standardima, a prije početka istraživanja isto je odobreno od strane Etičkog povjerenstva Medicinskog fakulteta i Etičkog povjerenstva KB „Dubrava“.

Osnova istraživanja je bila da u nijednom pogledu ne oštetimo naše bolesnice te da uz što manje napora, troškova i na najbezbolniji i za bolesnika najmanje traumatski dođemo do ispravne dijagnoze kako bi se pravovremeno započeli adekvatni terapijski postupci.

Statistička analiza provedena je korištenjem statističkog programskog paketa STATISTICA verzija 7.1 (StatSoft Inc., Tulsa, OK, SAD). Kao statistički značajna smatrana je razina značajnosti od  $p=0,05$ . Mjerene varijable prikazane su tablično i grafički. Kvalitativne varijable opisane su kao broj i postotak (%), a kvantitativne kao aritmetička sredina, standardna devijacija (SD), medijan, raspon te međukvartilni raspon (IQR; Q25-Q75). Za usporedbu raspodjela kvalitativnih varijabli korišten je  $\chi^2$



test i Fisherov egzaktni test. Za usporedbu raspodjela kvantitativnih varijabli korištena je Kruskal-Wallis ANOVA . Kako bi se utvrdila povezanost među pojedinim varijablama te prediktivnost pojedinih karakteristika za dijagnozu karcinoma provedena je univarijantna te multivarijantna logistička regresijska analiza nakon kategorizacije pojedinih obilježja.

## 6. REZULTATI

U istraživanje su uključene 242 bolesnice koje su u periodu od 18. ožujka 2008. do 12. travnja 2011. godine obavile MR pregled dojki na Kliničkom Zavodu za dijagnostičku i intervencijsku radiologiju kliničke bolnice «Dubrava». Raspon starosti bolesnica bio je od 21 do 82 godine, prosječno 52,6 (SD±11,58) godine.

Indikacije za MR pregled uključivale su probir asimptomatskih bolesnica visokog i vrlo visokog rizika za karcinom dojke, preoperativnu procjenu proširenosti kod već verificiranog karcinoma, inkonkluzivne nalaze konvencionalne dijagnostičke obrade (mamografija, ultrazvuk), nerazjašnjene palpabilne promjene i/ili iscjedak iz dojke te kontrolne preglede kod bolesnica nakon prethodnih (poštednih) operacija karcinoma dojke. Distribucija kliničkih indikacija za MR pregled prikazana je u Tablici 1.

Tablica 1. Distribucija bolesnica prema indikacijama za MR pregled

<b>Indikacija za MR</b>	<b>Broj bolesnica (n=242)</b>	<b>Postotak (ukupno 100%)</b>
VISOKI RIZIK ZA RAZVOJ KARCINOMA	80	33,1%
PREOPERATIVNA PROCJENA PROŠIRENOSTI	46	19%
INKONKLUZIVNI NALAZI KONVENCIONALNIH METODA	77	31,8%
PALPABILNA PROMJENA / ISCJEDAK	18	7,4%
PRETHODNI OPERATIVNI ZAHVAT	21	8,7%

## 6.1. ANALIZA KARAKTERISTIKA MR LEZIJA

U 242 bolesnice dijagnosticirano je ukupno 336 MR lezija koje su pokazivale fokalno patološko nakupljanje kontrasta na postkontrastnim MR sekvencama (raspon 1-6 lezija/bolesnici, prosječno 1,39 lezija/bolesnici). Ove lezije prema svojim MR obilježjima okarakterizirane su kao tvorbe, fokalna područja nakupljanja kontrata koja ne odgovaraju tvorbama («non-mass» lezije) i fokusi. Od ukupno 336 lezija za 54 lezije već je prethodnom konvencionalnom obradom postavljena dijagnoza karcinoma s tkivnom potvrdom i one su isključene iz daljnje analize.

Preostale 282 lezije uključivale su 159 tvorbi (56,38%), 101 «non-mass» leziju (35,82%) i 22 MR fokusa (7,8%). Ove lezije činile su ciljanu skupinu za ciljani «second look» MR-vođeni ultrazvučni pregled. Detaljna analiza karakteristika MR tvorbi i «non-mass» lezija prikazana je u Tablicama 2. i 3.

Tablica 2. Karakterizacija MR tvorbi

<b>MR TVORBE (159 LEZIJA)</b>					
OBLIK	IREGULARAN 70 (44%)	OVALAN 46 (28,9%)	OKRUGAO 14 (8,8%)	LOBULIRAN 28 (17,6%)	POSTOPERATIVNA PROMJENA 1 (0,6%)
GRANICE	IREGULARNE 98 (61,6%)	JASNE 51 (32%)	SPIKULIRANE 9 (5,7%)	NEJASNE 1 (0,6%)	
PREUZIMANJE KONTRASTA	HETEROGENO 88 (55,4%)	HOMOGENO 55 (34,6%)	RUBNO 8 (5%)	TAMNE INTERNE SEPTE 6 (3,8%)	INHOMOGENO 2 (1,3%)
KINETIČKA KRIVULJA	WASH IN WASH OUT 83 (52,2%)	PERZISTENTNA 28 (17,6%)	PLATO 48 (30,2%)		
BIRADS	<b>3</b> 46 (28,9%)	4 55 (34,6%)	5 58 (36,5%)		

Tablica 3. Karakterizacija MR «non-mass» lezija

<b>MR «NON-MASS» LEZIJA (101 LEZIJA)</b>						
DISTRIBUCIJA	SEGMENTALNO 44 (43,6%)	FOKALNO 50 (49,5%)	REGIONALNO 2 (1,9%)	LINEARNO 1 (0,9%)	DIFUZNO 3 (2,9%)	DUKTALNO 1 (0,9%)
PREUZIMANJE KONTRASTA	TOČKASTO 37 (36,6%)	HETEROGENO 46 (45,5%)	GRUDASTO 15 (14,9%)	HOMOGENO 3 (2,9%)		
KINETIČKA KRIVULJA	WASH IN WASH OUT 30 (29,7%)	PERZISTENTNA 29 (28,7%)	PLATO 42 (41,6%)			
SIMETRIČNOST	NE 95 (94,06%)	DA 6 (5,94%)				
<b>BIRADS</b>	<b>3</b> <b>24 (23,8%)</b>	<b>4</b> <b>49 (48,5%)</b>	<b>5</b> <b>28 (27,7%)</b>			

Veličina MR lezija ovisila je o tipu MR lezije te su «non-mass» lezije imale značajno veće promjere od tvorbi, a veličina je vrlo dobro korelirala i s BIRADS ocjenom što je detaljno prikazano u Tablicama 4 i 5.

Tablica 4. Prikaz veličine MR lezija ovisno o tipu lezije

<b>MR DIM</b>	<b>AS</b>	<b>N</b>	<b>SD</b>	<b>Min.</b>	<b>Max.</b>	<b>Q25</b>	<b>Medijan</b>	<b>Q75</b>
<b>MRI TVORBA</b>	10,27	159	4,53	4,00	34,50	6,50	9,00	13,00
<b>MRI NON-MASS</b>	26,37	101	16,40	6,00	67,50	13,50	20,00	38,00
<b>MRI FOKUS</b>	4,57	22	0,44	3,50	5,00	4,50	4,50	5,00
<b>Ukupno</b>	15,59	282	13,21	3,50	67,50			

Legenda: AS-aritmetička sredina; SD-standardna devijacija; Min.-minimum; Max.-maksimum; Q25-25. percentila; Q75-75.percentila; Kruskal-Wallis test:  $H(2, N=282)=136,532; p=0,0000$ .

Tablica 5. Prikaz veličine MR lezija ovisno o dodjeljenoj BIRADS kategoriji

<b>MR DIM</b>	<b>AS</b>	<b>N</b>	<b>SD</b>	<b>Min.</b>	<b>Max.</b>	<b>Q25</b>	<b>Medijan</b>	<b>Q75</b>
<b>MR BIRADS 3</b>	10,06	85	6,20	4,00	34,00	5,500	8,00	12,50
<b>MR BIRADS 4</b>	14,84	111	10,42	3,50	50,00	7,000	11,50	18,50
<b>MR BIRADS 5</b>	22,03	86	18,03	5,50	67,50	9,000	14,25	33,00
<b>Ukupno</b>	15,59	282	13,21	3,50	67,50			

Legenda: AS-aritmetička sredina; SD-standardna devijacija; Min.-minimum; Max.-maksimum; Q25-25. percentila; Q75-75.percentila; Kruskal-Wallis test:  $H(2, N=282)=34,330$ ;  $p=0,0000$ .

## 6.2. ANALIZA KARAKTERISTIKA UZV LEZIJA

Sve bolesnice s MR područjima fokalnog patološkog nakupljanja kontrasta pozivane su na «second look» ultrazvučni pregled. Ultrazvučni pregledi obavljani su u vremenskom intervalu od tri tjedna nakon MR pregleda uz potpuni uvid pregledavača u MR pregled i sve nalaze dotadašnje kliničke i slikovne konvencionalne obrade. Pozitivni UZV nalazi smatrani su MR korelatima ukoliko su prema lokaciji, veličini i morfologiji odgovarali MR dijagnosticiranim lezijama. Ultrazvukom verificirane lezije također su kategorizirane kao UZ tvorbe ili «non-mass» lezije.

Od 282 MR dijagnosticirane lezije njih 237 (84%) imalo je pozitivan ultrazvučni korelat. Distribucija pozitivnih UZV korelata ovisno o vrsti MR lezije prikazana je u Tablici 6. Značajno veći broj MR tvorbi, njih 148/159 imalo je pozitivan ultrazvučni korelat (93%), dok je od 101 MR «non-mass» lezija njih 84 (83%) imalo ultrazvučni korelat. Najmanji udio pozitivnih UZV korelata bilo je u skupini MR fokusa, njih svega 5/22 (22,7%) imalo je ultrazvučni korelat (usporedba učestalosti korelata prema tipu lezije;  $\chi^2=71,418$ ;  $df=2$ ;  $p=0,00000$ ). Najmanji broj pozitivnih ultrazvučnih korelata dijagnosticiran kod MR fokusa može se objasniti samom definicijom fokusa koji su lezije promjera manjeg od 5mm za koje nije moguća adekvatna karakterizacija. Kada se iz ciljane skupine lezija izdvoje MR fokusi od ukupno 260 lezija pozitivan ultrazvučni korelat imalo je njih 232 ili 89,2%. Karakteristike ultrazvučnih lezija detaljno su prikazane u Tablici 7.

Tablica 6. Distribucija MR lezija s pozitivnim UZV korelatom i bez njega

	<b>MR TVORBA/NON MASS</b>	<b>UZV KORELAT – DA</b>	<b>UZV KORELAT - NE</b>	<b>Ukupno</b>
<b>Broj</b>	TVORBA	148	11	159
<b>Udio za stupac</b>		62,5%	24,4%	
<b>Udio za redak</b>		93%	6,9%	
<b>Udio u ukupnom broju</b>		52,5%	3,9%	56,4%
<b>Broj</b>	NON-MASS	84	17	101
<b>Postotak stupca</b>		35,4%	37,8%	
<b>Postotak retka</b>		83,2%	16,8%	
<b>Ukupni postotak</b>		29,8%	6%	35,8%
<b>Broj</b>	FOKUS	5	17	22
<b>Postotak stupca</b>		2,1%	37,8%	
<b>Postotak retka</b>		22,7%	77,3%	
<b>Total Percent</b>		1,8%	6%	7,8%
<b>Broj</b>	All Grps	237	45	282
<b>Ukupni postotak</b>		84%	16%	

$\chi^2=71,418$ ;  $df=2$ ;  $p=0,00000$

Tablica 7. Karakteristike UZV lezija

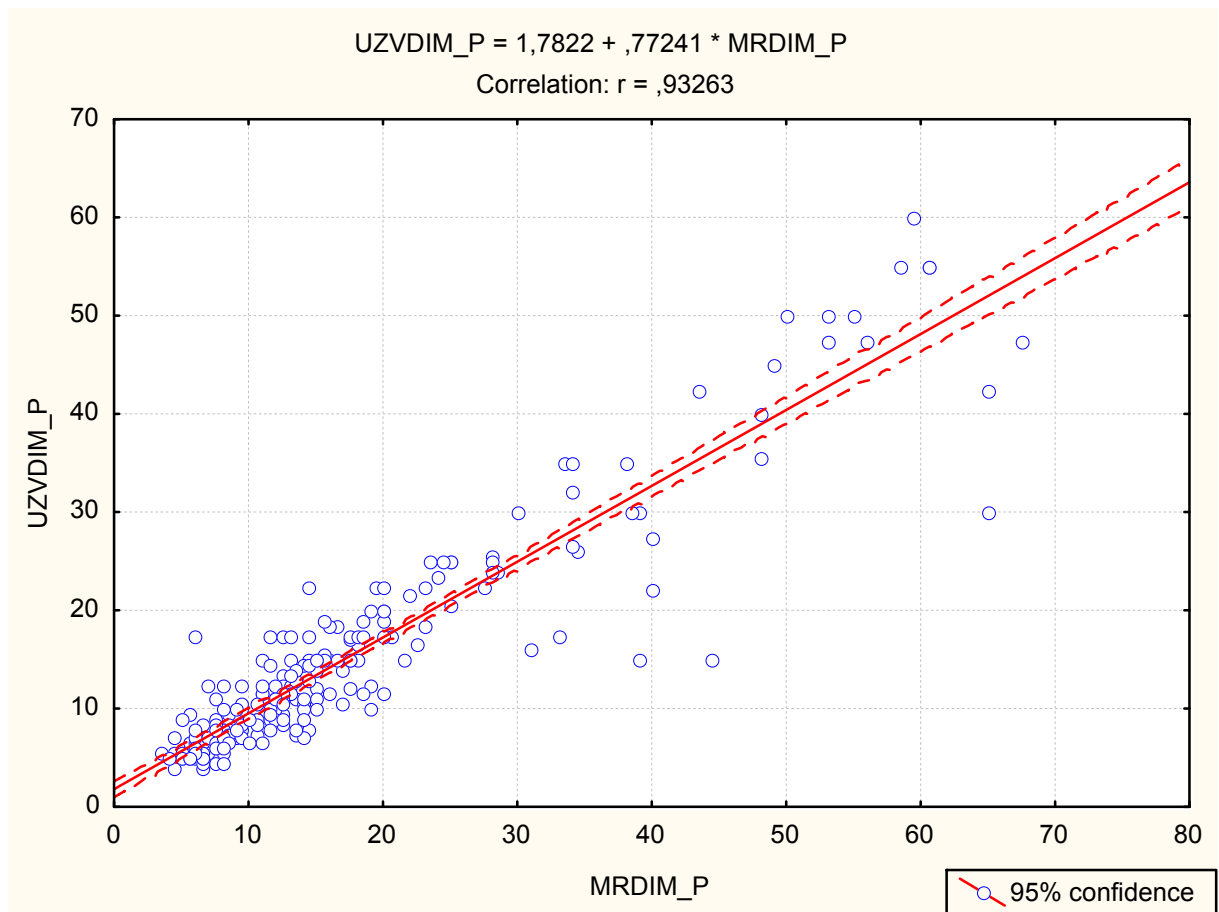
<b>UZV TVORBE</b>					140
EHOGENOST	HIPOEHOGENE 124 (88%)	IZOEHOGENE 3 (2%)	HIPEREHOGENE 10 (7%)	KOMPLEKSNE 3 (2%)	
OBLIK	OVALAN 72 (51%)	OKRUGAO 25 (17,8%)	IREGULARAN 43 (30,7%)		
GRANICE	JASNE 68 (48,6%)	NEJASNE 39 (27,8%)	SPIKULIRANE 23 (16,4%)	ANGULARNE 10 (7,1%)	
ORIJENTACIJA	HORIZONTALNA 83 (59,3%)	VERTIKALNA 40 (28,6%)	NIJE SE MOGLO ODREDITI 17 (12,1%)		
DORZALNI AK. FENOMENI	ZASJENJENJE 50 (35,7%)	POJAČANJE 18 (12,6%)	MJEŠANO 2 (1,4%)	BEZ PROMJENE 70 (50%)	
<b>UZV «NON-MASS»</b>					97
KATEGORIJA	HIPOEHOGENI AREAL 58 (59,8%)	VEZIKULARNI AREAL 25 (25,8%)	GEOGRAFSKI AREAL 11 (11,3%)	DILATIRANI MLIJEČNI KANALIĆI 3 (3%)	
DORZALNI AK. FENOMENI	ZASJENJENJE 13 (13,4%)	POJAČANJE 1 (1%)	BEZ PROMJENE 83 (85,6%)		
BIRADS	2 4 (0,8%)	3 68 (28,8%)	4 119 (50,3)	5 46 (19,4%)	

MR lezije dobro su korelirale sa svojim UZV korelatima prema tipu lezije tvorba/»non-mass» (prikazano detaljnije u Tablici 8) i prema veličini lezije (Grafikon 1.).



Tablica 8. Korelacija tipa MR lezija i UZV korelata

	<b>MR TVORBA/NON MASS</b>	<b>UZV TVORBA ILI NON MASS - TVORBA</b>	<b>UZV TVORBA ILI NON MASS - NON-MASS</b>	<b>UKUPNI BROJ</b>
<b>Broj</b>	TVORBA	133	15	148
<b>Udio za stupac</b>		95%	15,5%	
<b>Udio za redak</b>		89,9%	10,1%	
<b>Ukupni postotak</b>		56,1%	6,3%	62,5%
<b>Broj</b>	NON-MASS	2	82	84
<b>Udio za stupac</b>		1,4%	84,5%	
<b>Udio za redak</b>		2,4%	97,6%	
<b>Ukupni postotak</b>		0,8%	34,6%	35,4%
<b>Broj</b>	FOKUS	5	0	5
<b>Udio za stupac</b>		3,6%	0%	
<b>Udio za redak</b>		100%	0%	
<b>Ukupni postotak</b>		2,1%	0%	2,1%
<b>Broj</b>	All Grps	140	97	237
<b>Ukupni postotak</b>		59%	40,9%	



Grafikon 1. Korelacija veličine MR lezija i UZV korelata

### **6.3. ANALIZA NALAZA CITOLOŠKIH PUNKCIJA I PATOHISTOLOŠKIH NALAZA**

Od 237 lezija s ultrazvučnim korelatom kod 236 (99,6%) lezija postavljena je konačna tkivna dijagnoza ciljanim citopunkcijama, biopsijom širokom iglom ili operativnim putem. Za metodu tkivne verifikacije odlučivali smo se ovisno o morfološkim karakteristikama lezija i njihovoj dostupnosti te preferencijama bolesnica. Lezije benignih karakteristika u pravilu su citološki punktirane, dok su suspektne lezije bioptirane ili markirane žicom i operativno odstranjene. Ukoliko bi nalaz pretrage bio nedefiniran ili se nije uklapao u morfološku sliku lezije pacijentici je uvijek predlagan daljnji invazivniji postupak (biopsija širokom iglom, operativni zahvat).

Citološka punkcija rađena je kod 116 lezija (49,1%). Nalazi citoloških punkcija bili su opisni. Nalazom citološke punkcije kod 45 lezija (38,7%) potvrđen je karcinom, kod 21 lezije (18,9%) nalaz je opisan kao suspektan no bez sigurne dijagnoze karcinoma, kod 2 lezije (1,7%) dokazana je atipija, kod još 2 lezije (1,7%) proliferacija epitela te kod jedne lezije nalaz je odgovarao papilomu. Nalazi 45 lezija odgovarali su benignim promjenama.

Biopsija širokom iglom rađena je kod 92 lezije (39%). Patohistološki nalazi biopsija klasificirani su opisno sa zaključnim mišljenjem gdje su B1 i B2 kategorije označavale benigne promjene, B3 lezije nejasnog malignog potencijala, dok su B4 i B5 nalazi odgovarali malignim promjenama. Kod 51 lezije (55%) biopsija je dala benignan (B1 i B2) rezultat, kod 6 lezija (6,5%) nalaz nejasnog malignog potencijala-B3, a kod 35 lezija (38%) verificiran je karcinom.

Operativni zahvat učinjen je kod 135 lezija (57%). Operativnim PHD nalazima dokazano je 104 karcinoma (77,04%), 28 lezija bilo je benigno (20,7%) a 3 lezije spadalo je u skupinu nejasnog malignog potencijala (LCIS).

Kod 101 lezije nije učinjen operativni zahvat (43%). Od toga je kod 87 (85,3%) lezija prethodnom citološkom obradom i/ili biopsijom dokazan benigni karakter lezije. Interesantno da za 14 karcinoma koji su dokazani citološki/biopsijom nema podatka o učinjenoj operaciji. Za pretpostaviti je da su se bolesnice odlučile za nastavak tretmana i operaciju u drugoj ustanovi.

Kod 118 (50%) svih ultrazvukom verificiranih lezija učinjenom obradom dokazan je karcinom, kod 115 (48,7%) nalaz je odgovarao benignim promjenama, a kod njih 3 (1,3%) nalazom su dobivene lezije najasnog malignog potencijala (LCIS).

Od 45 lezija koje nisu imale ultrazvučni korelat njih 13 (28,9%) dobilo je definitivnu patohistološku verifikaciju zbog toga što su bolesnice podvrgnute operativnom zahvatu zbog druge lezije u istoj dojci te je kod njih 8/13 (61%) dobiven karcinom, a kod 5/13 (39%) benigni nalaz. Lezije bez ultrazvučnog korelata kojima je postavljena konačna patohistološka dijagnoza pokazivale su ovako visoku incidenciju karcinoma jer je većina ovih bolesnica imala u istoj dojci karcinom, a poznato je sva područja fokalnih nakupljanja kontrasta u dojci u kojoj postoji karcinom imaju viši rizik da se radi o karcinomu u komparaciji s lezijama iste veličine, morfologije i kinetičkim karakteristikama dojki bez karcinoma (Lieberman et al). Ostale 32 lezije bez UZV korelata praćene su kontrolnim MR pregledima u kraćim vremenskim intervalima (4-6 mjeseci) i bile su ili stacionarnog nalaza, regredirale su ili potpuno iščezle.

Ukupno je 249/282 (88,3%) MR lezija imalo konačnu patohistološku potvrdu, a od ukupnog broja malignih lezija samo njih 8/126 ili 6,35% bile su MR lezije bez ultrazvučnog korelata, dok je 93,65% malignih lezija ili 118/126 bilo lezija s ultrazvučnim korelatom.

Benigne lezije uključivale su fibroadenome, sklerozirajuću adenozu, fibrocistične promjene, radijalni ožiljak, papilome, ožiljne promjene, nekrozu masnog

tkiva, aterom, limfni čvor, ADH, duktalnu hiperplaziju i fibrozu i upalne promjene. LCIS je dijagnosticiran kod 3 bolesnice. Karcinomi su uključivali DCIS, mješani oblik DCIS i IDC, IDC i ILC. Detaljan prikaz rezultata u Tablici 9.

Tablica 9. Prikaz konačnih citoloških/patohistoloških rezultata

<b>Benigne lezije</b>	<b>Maligne lezije</b>	<b>Nedefinirane</b>
Fibrocistične promjene 51/116 (43,9%)	DCIS 28/126 (22,2%)	LCIS 3
Fibroadenom 17/116 (14,6%)	DCIS I IDC 15/126 (11,9%)	
Sklerozirajuća adenoza 15/116 (12,9%)	IDC 71/126 (56,3)	
Ožiljne promjene 7/116 (6%)	ILC 12/126 (9,5%)	
Nekroza masnog tkiva 7/116 (6%)		
Papilomi 6/116 (5,2%)		
Radijalni ožiljak 6/116 (5,2%)		
Upalne promjene 5/116 (4,3%)		
Duktalna hiperplazija 4/116 (3,4%)		
Aterom 1/116 (0,9%)		
ADH 1/116 (0,9%)		
Limfni čvor 2/116 (1,8%)		

Maligne lezije su u 62,7% (79/126) bile MR tvorbe, 34,9% (44/126) «non-mass» lezije i u 2,4% (3/126) fokusi nakupljanja kontrastnog sredstva. MR karakteristike tvorbi koje su pokazale statistički značajnu povezanost s malignim ishodom uključivale su iregularan oblik, iregularne granice i kinetičku krivulju s brzim preuzimanjem i brzim

ispiranjem kontrasta (wash-in wash out). Ovalan i lobulirani oblik i jasne granice tvorbi te perzistentna kinetička krivulja bile su značajke benignih lezija.

Kod «non-mass» MR lezija nakupljanje kontrasta u segmentalnoj distribuciji i kinetičke krivulje s brzim preuzimanjem i brzim ispiranjem kontrasta i krivulje tipa platoa bile su u 68,2%, 40,9% odnosno 52,3% povezane s malignim ishodom.

MR BIRADS kategorizacija pokazala je dobru prediktivnu vrijednost za karcinom pa je tako u MR BIRADS 3 kategoriji bilo 5/126 (3,9%), u MR BIRADS 4 kategoriji 44/126 (34,9%) i u MR BIRADS 5 kategoriji 77/126 (61,2%) karcinoma. Postotak karcinoma u grupi BIRADS 3 lezija je nešto veći od očekivanog koji bi po samoj definiciji BIRADS-a trebao biti ispod 2%, no još je unutar raspona objavljenima u literaturi gdje je karcinom dokazan kod njih 0,6% do visokih 10%. Ovo možemo objasniti time da je MR dijagnostička metoda novijeg datuma, kao i kategoriziranje MR lezija po BIRADS-u te još uvijek smjernice za dijagnosticiranje nisu toliko jasne i dobro utvrđene, niti postoji toliko iskustvo, kao za konvencionalne dijagnostičke metode koje su već dugi niz godina u rutinskoj uporabi.

Analizom različitih patohistoloških tipova karcinoma vidljivo je da se invazivni tipovi karcinoma (IDC i ILC) značajno češće morfološki prezentiraju kao tvorbe (85,7% i 75%), dok su DCIS i mješani oblik DCIS-a i IDC-a morfološki značajno češće odgovarali non-mass lezijama (85,7% i 66,7%).

Prosječna veličina svih MR lezija koje su potvrđene kao maligne bila je 19,2mm, ali statistički značajno veći promjer imali su tumori s komponentom DCIS-a i sami DCIS (prosječno $\pm$ SD, 33,3mm $\pm$ 21,81, median 24,5 i 27,77 $\pm$ 14,82, median 26,75) nego invazivni karcinomi (IDC prosječno $\pm$ SD, 13,14 $\pm$ 10,92, median 11; ILC prosječno $\pm$ SD, 17,04 $\pm$ 16,2, median 13,25).

Naravno, i kada su se uspoređivale veličine svih malignih lezija koje su morfološki odgovarale MR i UZV «non-mass» lezijama u odnosu na MR i UZV tvorbe, lezije koje su odgovarale tvorbama bile su značajno manjih promjera (Tablica 10).

Tablica 10. Prosječne veličine malignih lezija tipa tvorba i „non-mass“ izmjerenih na MR te UZV

	p*	TVORBA AS (n=79)	NON-MASS AS (n=44)	TVORBA SD	NON-MASS SD
MRDIM_P	P < 0,001	11	34,9	4,6	17,3
	p*	-TVORBA AS (n=73)	NON-MASS AS (n=45)	-TVORBA SD	NON-MASS SD
UZVDIM_P	p < 0,001	9,3	27,2	3,9	15

Legenda: \*Kolmogorov-Smirnov Test; AS-aritmetička sredina; SD-standardna devijacija; MRDIM\_P-prosječna dimenzija lezije na MR (zbroj najveće dimenzije te okomite na nju na njezinoj polovici podijeljeno sa 2); UZVDIM\_P- prosječna dimenzija lezije na UZV (zbroj najveće dimenzije te okomite na nju na njezinoj polovici podijeljeno sa 2).

Sam promjer MR lezija u ovoj studiji međutim, nije pokazao statistički značajan utjecaj na postojanje UZ korelata, osim već navedene slabe osjetljivosti ultrazvuka za prikaz MR fokusa.

Kod UZV dijagnosticiranih tvorbi hipoehogene lezije iregularnog oblika sa stvaranjem dorzalne akustične sjene bile su najčešće karakteristike malignih lezija. «Non-mass» lezije koje su verificirane kao karcinomi najčešće su se prezentirale kao hipoehogena područja i to kao neoštro ograničeni hipoehogeni areali i geografski areali u 69,8% i 23,3%. Invazivni tipovi karcinoma imali su u značajno višem broju pozitivan ultrazvučni korelat (IDC 97,1%, IDC i DCIS 100%, ILC 91,7%) u odnosu na DCIS (82,1%).

Kada se zasebno analizira skupina ultrazvučnih «non-mass» lezija kod njih 45/84 (53%) dokazane su maligne lezije. Raspodjela patohistoloških tipova lezija prikazana je u Tablici 11. Značajno viši udio ultrazvučnih «non-mass» lezija odgovarao je DCIS-u ili IDC se predominantom komponentnom DCIS-a u odnosu na invazivne oblike karcinoma.

Tablica 11.

<b>UZV TVORBA ILI NON MASS</b>	<b>DCIS IDC</b>	<b>ILC</b>	<b>IDC</b>	<b>DCIS</b>	<b>UKUPNI BROJ</b>
<b>TVORBA</b>	5	6	59	2	72
<b>% Stupca</b>	33,3%	54,6%	86,8%	8,7%	
<b>% Retka</b>	6,9%	8,3%	81,9%	2,8%	
<b>NON-MASS</b>	10	5	9	21	45
<b>% Stupca</b>	66,7%	45,5%	13,2%	91,3%	
<b>% Retka</b>	22,2%	11,1%	20%	46,7%	
<b>Ukupno</b>	15	11	68	23	117

Legenda:  $\chi^2=50,686$ ;  $df=3$ ;  $p=0,00000$

Mikrokalcifikacije su ultrazvučno bile vidljive kod 31 lezije. Utvrđena je statistički značajna razlika ( $\chi^2=44,991$ ;  $df=3$ ;  $p=0,00000$ ) u udruženosti MKC-a između različitih skupina karcinoma gdje je učestalost udruženosti bila usporediva za mješani oblik DCIS i IDC i sam DCIS (60% i 60,7%) te značajno veća nego za usporedive skupine invazivnih karcinoma ILC i IDC (0% i 7,1%).

Analizom različitih patohistoloških tipova karcinoma u različitim grupama bolesnica, ovisno o indikaciji za MR pregled, vidljivo je da kod bolesnica upućenima na pregled u sklopu procjene preoperativne proširenosti karcinoma najčešće nalazimo



dodatne fokuse invazivnog karcinoma (IDC 68,7%, ILC 15,6%), dok kod skupine bolesnica upućenima na MR zbog visokog i vrlo visokog rizika za razvoj karcinoma prevladavaju mali invazivni karcinomi i DCIS (IDC 70%, DCIS 20%). Kod bolesnica koje su na MR upućene zbog kliničkih simptoma (palpabilne lezije i/ili iscjetka) najčešće se verificirao invazivni duktalni karcinom (72,7% IDC), međutim kada se dodatno izdvoji skupina s iscjetkom iz dojke kod njih 6/10 dokazan je intraduktalni papilom (100% papiloma prezentiralo se iscjetkom), kod 3/10 benigne promjene, a kod jedne bolesnice dokazan je upalni karcinom (1/10).

Kod bolesnica upućenih na MR zbog inkonzistentnih nalaza konvencionalne dijagnostičke obrade svi tipovi karcinoma bili su ujednačeno prisutni, međutim čak 64,3% DCIS-a (18/28) nalazilo se u ovoj grupi ispitanica. Moguć razlog ovako visokom broju DCIS-a je da u našoj ustanovi ne postoji mogućnost vođene stereotaksijske biopsije pa kod suspektnih mamografski vidljivih mikrakalcifikata s negativnim ultrazvučnim nalazom i negativnim nalazima stereotaksijske punkcije u sklopu dijagnostičke obrade često preporučamo MR dojki.

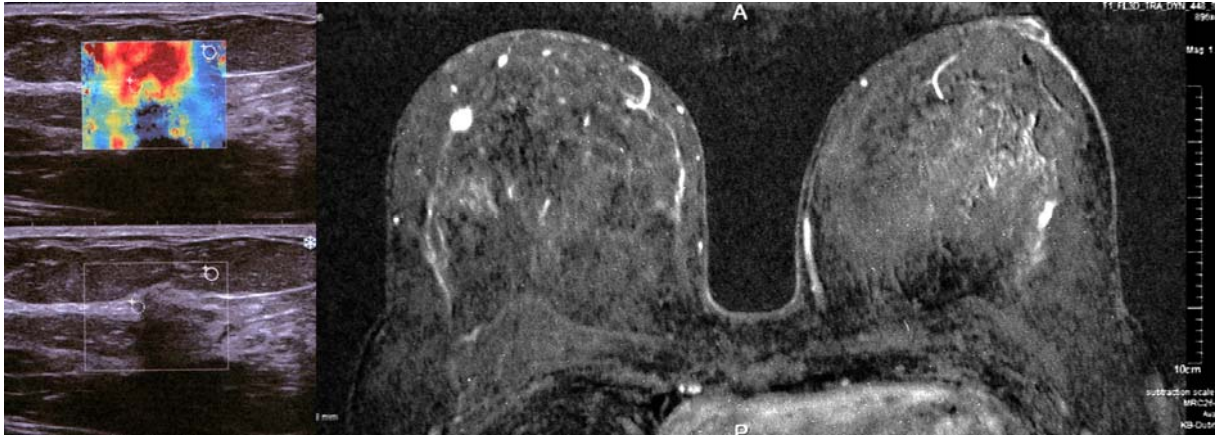
Kod bolesnica koje su prethodno liječene od karcinoma dojke te su upućene na MR pregled u sklopu postoperativnog praćenja ponovni recidiv tumora u pravilu je bio invazivni duktalni karcinom (80%).

Tumori kod asimptomatskih ispitanica s visokim rizikom i dodatni fokusi tumora u sklopu preoperativne obrade koji nisu bili vidljivih konvencionalnim dijagnostičkim metodama u pravilu su bili manjih dimenzija (prosječno $\pm$ SD, 13,87 $\pm$ 12,17, median 10,75; prosječno $\pm$ SD, 13,22 $\pm$ 10,91, median 10,5) od tumora koji su dijagnosticirani kod skupina bolesnica upućenim zbog drugih indikacija (nalazi prosječno $\pm$ SD, 25,17 $\pm$ 17,25, median 20, palpabilna promjena prosječno $\pm$ SD, 27,55 $\pm$ 22,58, median 17,

recidiv tumora prosječno $\pm$ SD, 15,2 $\pm$ 4,19, median 17,5mm; Kruskal-Wallis test: H (4, N=125) =21,95051, p=0,0002).

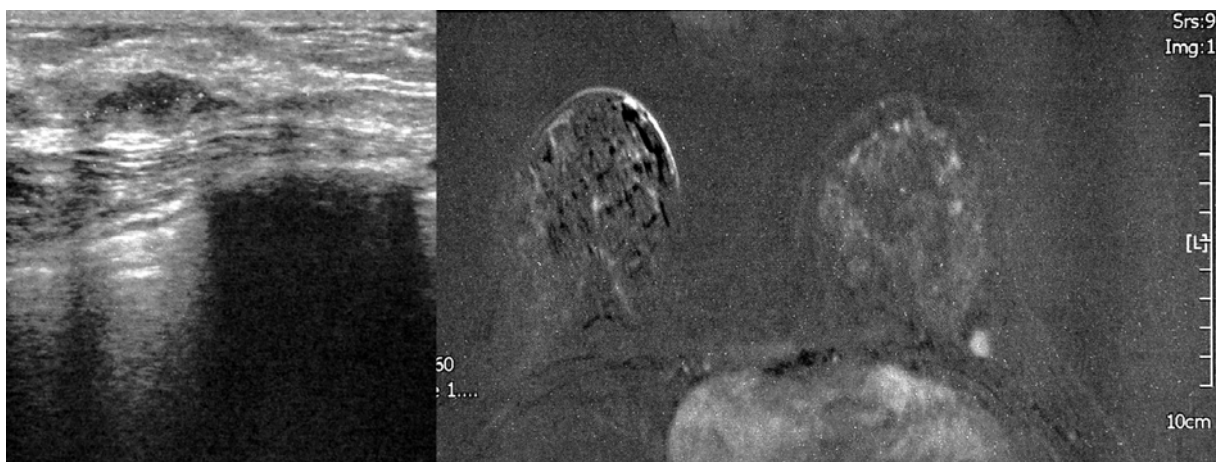## 6.4. SLIKOVNI PRIKAZI SLUČAJEVA

### Prikaz slučaja broj 1.



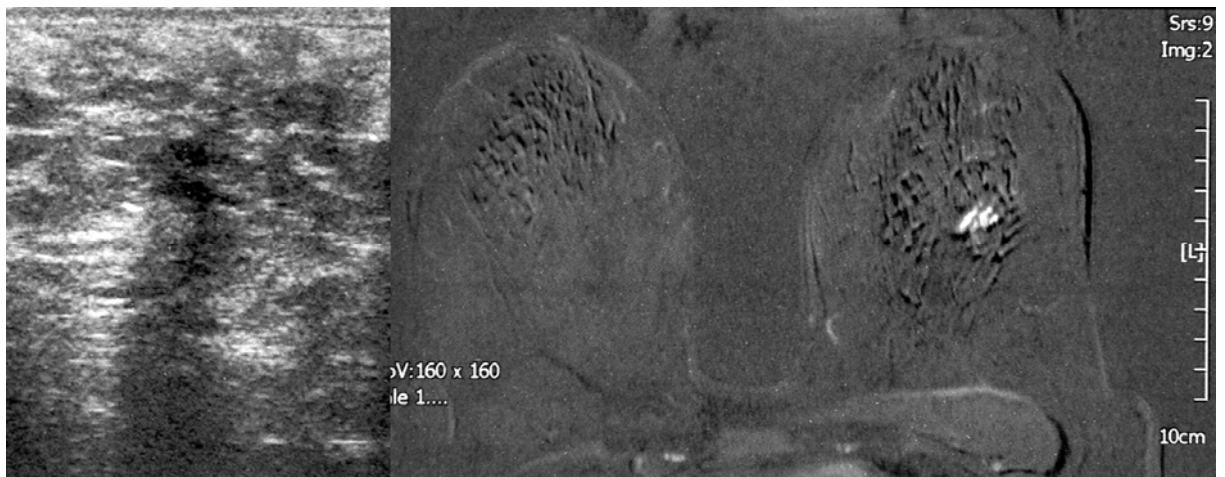
Bolesnica u dobi 42 godine upućena na MRI zbog opterećenja izrazito pozitivnom obiteljskom anamnezom. MR je pokazao iregularnu, tvorbu promjera 8mm s patološkom kinetičkom krivuljom. Na komplementarnom UZV pregledu bila je vidljiva hipoehogena tvorba nejasnih granica, izrazito «tvrda» na sonoelastografiji. PHD je potvrdio IDC.

### Prikaz slučaja broj 2.



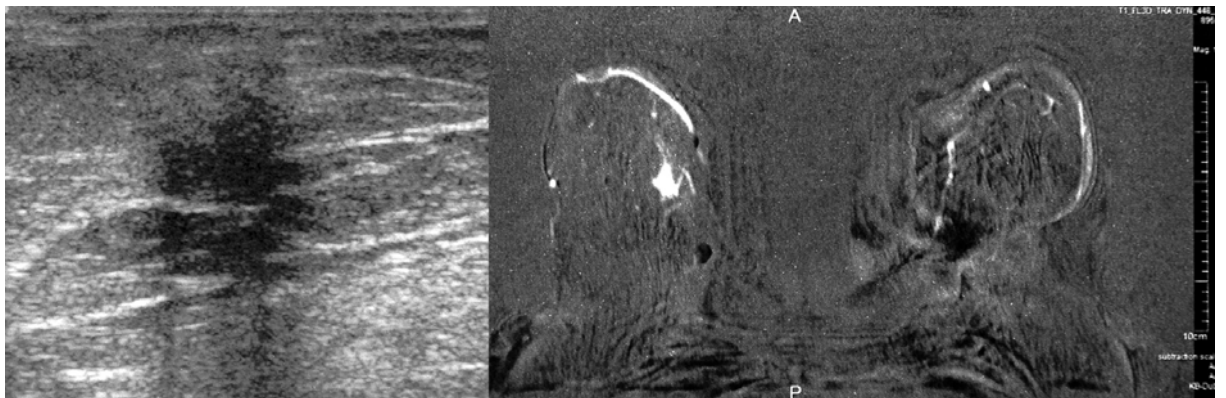
Bolesnica u dobi 43 godine upućena na MRI zbog opterećenja izrazito pozitivnom obiteljskom anamnezom. MR je pokazao ovalnu tvorbu nejasnih granica promjera 10mm s patološkom kinetičkom krivuljom. Na komplementarnom UZV pregledu izdvaja se hipoehogena lobulirana tvorba s dorzalnim akustičkim pojačanjem. PHD nalazom dokazan je LCIS.

### Prikaz slučaja broj 3.



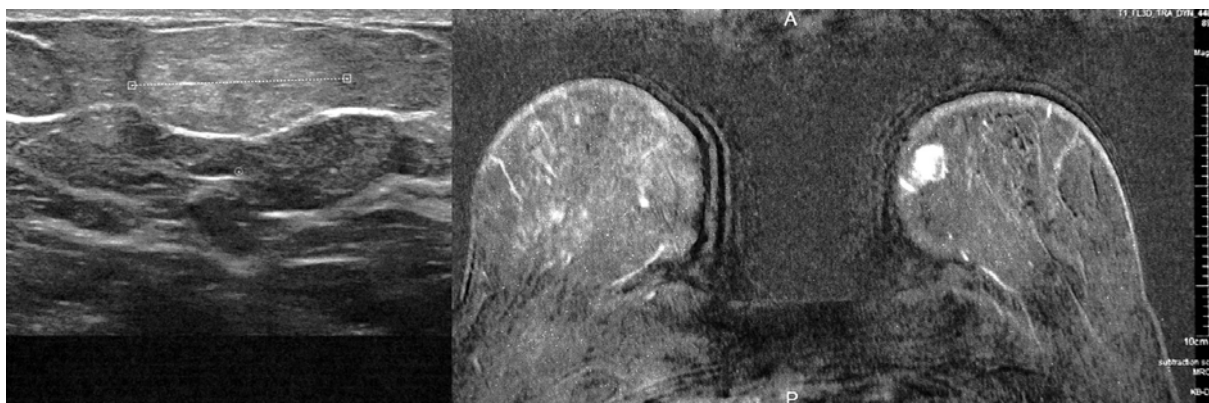
Bolesnica u dobi 48 godine upućena na MRI zbog opterećenja izrazito pozitivnom obiteljskom anamnezom. MR je pokazao fokalno područje «non-mass» nakupljanja promjera 12mm s kinetičkom krivuljom tipa platoa. Na komplementarnom UZV pregledu izdvaja se hipoehogeni nejasno ograničeni areal. PHD nalaz potvrdio je DCIS.

### Prikaz slučaja broj 4.



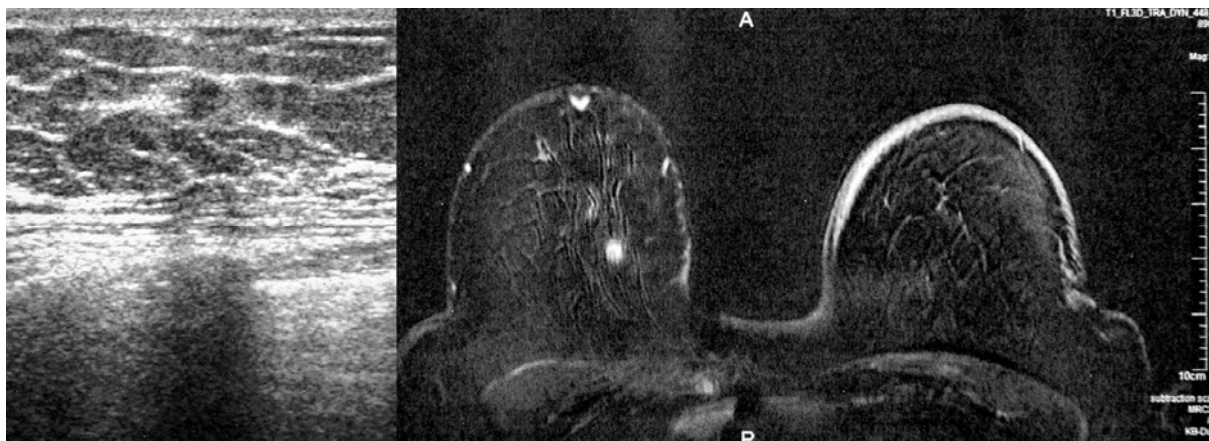
Bolesnica u dobi 72 godine upućena na MRI suspektne mamografske sjene. MR je pokazao iregularnu tvorbu promjera 13mm s kinetičkom krivuljom tipa platoa. Na komplementarnom UZV pregledu izdvojila se hipoehogena iregularna tvorba. PHD nalaz odgovarao je području nekroze masnog tkiva.

### Prikaz slučaja broj 5.



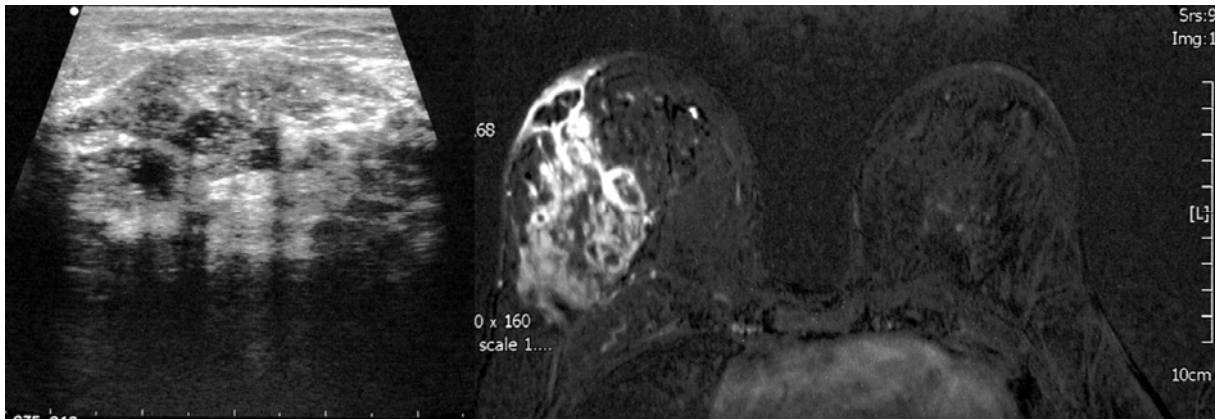
Bolesnica u dobi 59 godina upućena na MRI zbog palpabilne promjene u dojci. MR je pokazao lobuliranu tvorbu jasnih granica s perzistentnom kinetičkom krivuljom. Na komplementarnom UZV pregledu izdvojila se ovalna hiperehogena tvorba. PHD nalaz odgovarao je ateromu

### Prikaz slučaja broj 6.



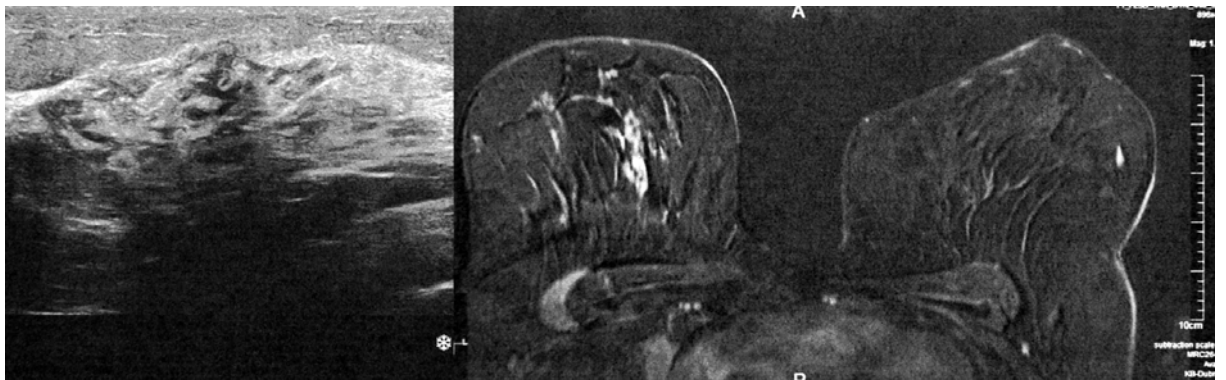
Bolesnica u dobi 75 godina upućena na MRI zbog suspektne sjene otkrivene na skrining mamografiji. MR je pokazao iregularnu tvorbu promjera 6mm s patološkom kinetičkom krivuljom tipa «wash in wash out-a». Na komplementarnom UZV pregledu izdvojila se sitna hipo-do izoehogena jasno ograničena tvorba bez dorzalnih akustičkih fenomena. PHD nalaz odgovarao je IDC.

### Prikaz slučaja broj 7.



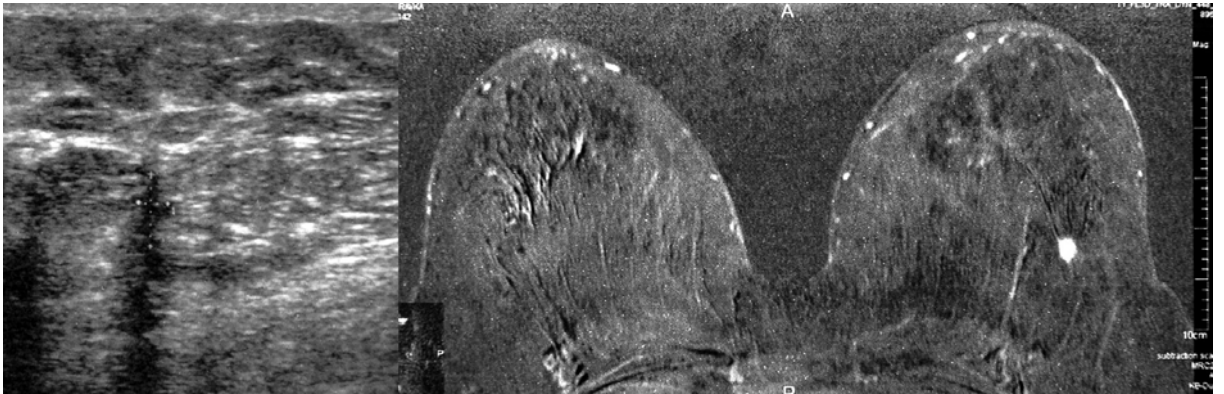
Bolesnica u dobi 43 godina upućena na MRI zbog palpabilne promjene u dojci. Obostrano anamnestički fibrocistične promjene. MR nalaz je pokazao široku zonu nakupljanja kontrasta u segmentalnoj distribuciji s patološkom kinetičkom krivuljom (wash in wash out). Na komplementarnom UZV pregledu prikazao se neoštro ograničeni areal geografskog uzorka s interno vidljivim mikrokalcifikatima. PHD nalaz odgovarao je granulomatoznom mastitisu.

### Prikaz slučaja broj 8.



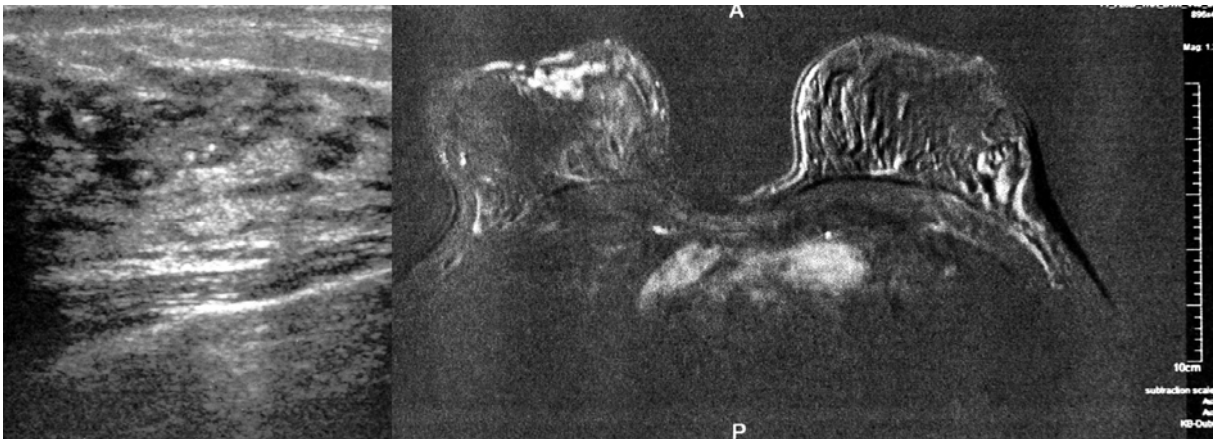
Bolesnica u dobi 67 godina upućena na MRI zbog mamografskog nalaza umjereno suspektnog područja mikrokalcifikacija. MR nalaz je pokazao područje heterogenog nakupljanja kontrasta u segmentalnoj distribuciji s kinetičkom krivuljom tipa platoma. Na komplementarnom UZV pregledu prikazao se neoštro ograničeni areal geografskog uzorka s interno vidljivim mikrokalcifikatima. PHD nalaz odgovarao je DCIS-u.

### Prikaz slučaja broj 9.



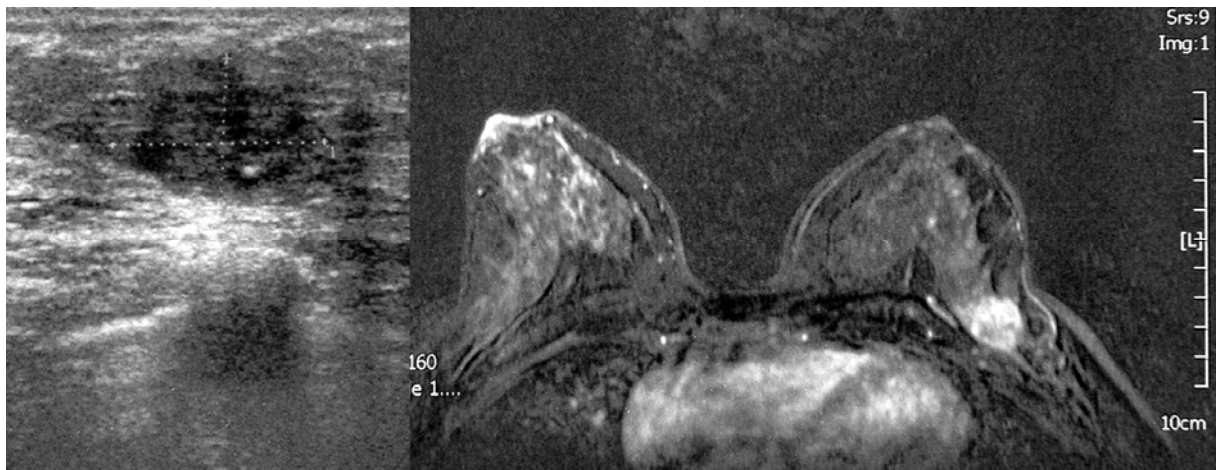
Bolesnica u dobi 53 godine upućena na MRI zbog izrazito pozitivne obiteljske anamneze. Na MR-u se izdvojila iregularna tvorba promjera 6mm s patološkom kinetičkom krivuljom tipa wash.in wash-out-a. Na komplementarnom UZV pregledu bila je vidljiva sitna hipoehogena vertikalno orijentirana tvorba s jakim dorzalnim zasjenjenjem. PHD nalaz odgovarao je IDC.

### Prikaz slučaja broj 10.



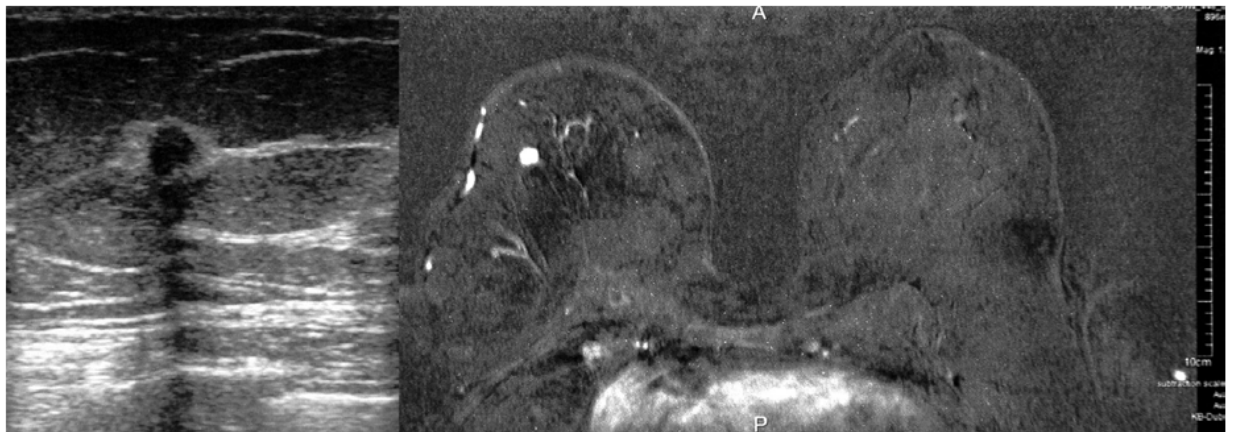
Bolesnica u dobi 43 godine upućena na MRI zbog izrazito pozitivne obiteljske anamneze. Na MR-u se retromamilarno izdvojilo fokalno područje grudaste imbibicije s perzistentnom kinetičkom krivuljom. Na komplementarnom UZV pregledu bila je zona dilatiranih kanalića i vezikularnog uzorka s internim mikrokalcifikatima. PHD nalazom dobivena je sklerozirajuća adenozna.

### Prikaz slučaja broj 11.



Bolesnica u dobi 45 godine upućena na MRI zbog palpabilne lezije u aksilarnom repu lijeve dojke. Na MR-u se prikazala iregularna tvorba promjera 18mm s patološkom kinetičkom krivuljom tipa wash-in wash outa. Na komplementarnom UZV pregledu bila je vidljiva vrlo diskretno hipoeheogena iregularna tvorba s internim mikrokalcifikacijama i dorzalnim akustičkim pojačanjem. PHD nalaz odgovarao je IDC.

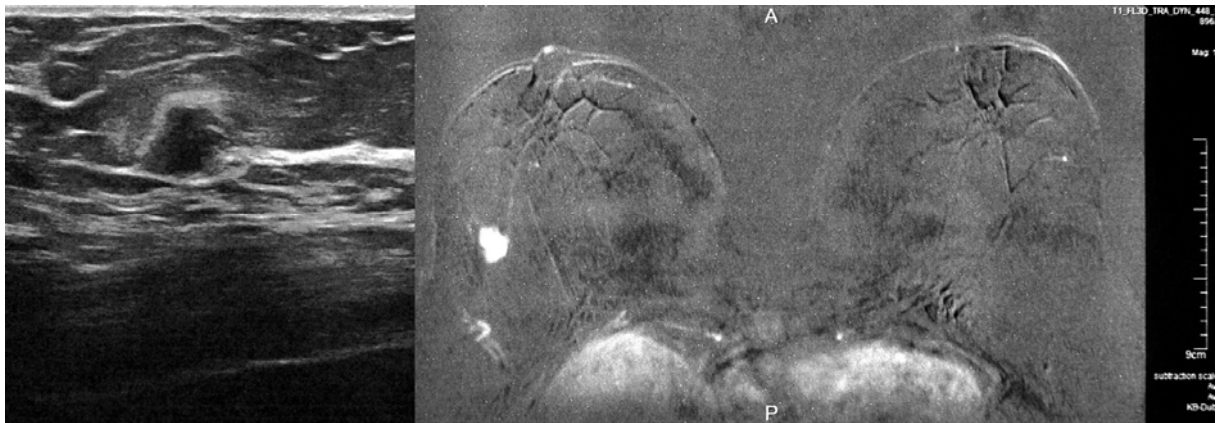
### Prikaz slučaja broj 12.



Bolesnica u dobi 69 godina upućena na MRI zbog procjene proširenosti dokazanog karcinoma u desnoj dojci. Na MR-u je osim dokazanog karcinoma bila vidljiva iregularna tvorba promjera 6mm u drugom kvadrantu. Tvorba je pokazivala patološku kinetičku krivulju tipa wash-in wash outa i bila je temeljito suspektna na satelitsku leziju. Na komplementarnom UZV pregledu prikazala se angularna hipoehogena tvorba s izraženim okolnim «haloom» i stražnjim akustičkim zasjenjenjem. PHD nalaz biopsije širokom iglom potvrdio je IDC.

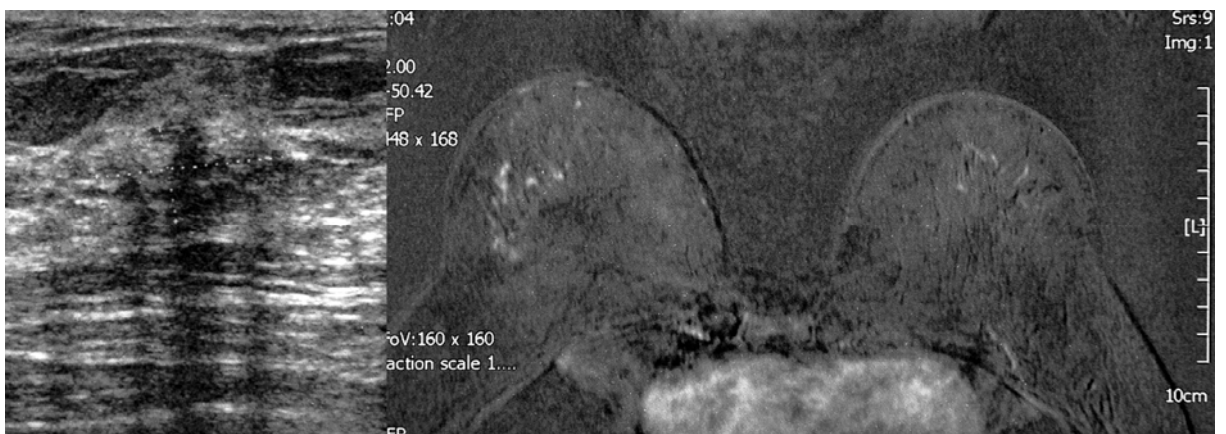


### Prikaz slučaja broj 13.



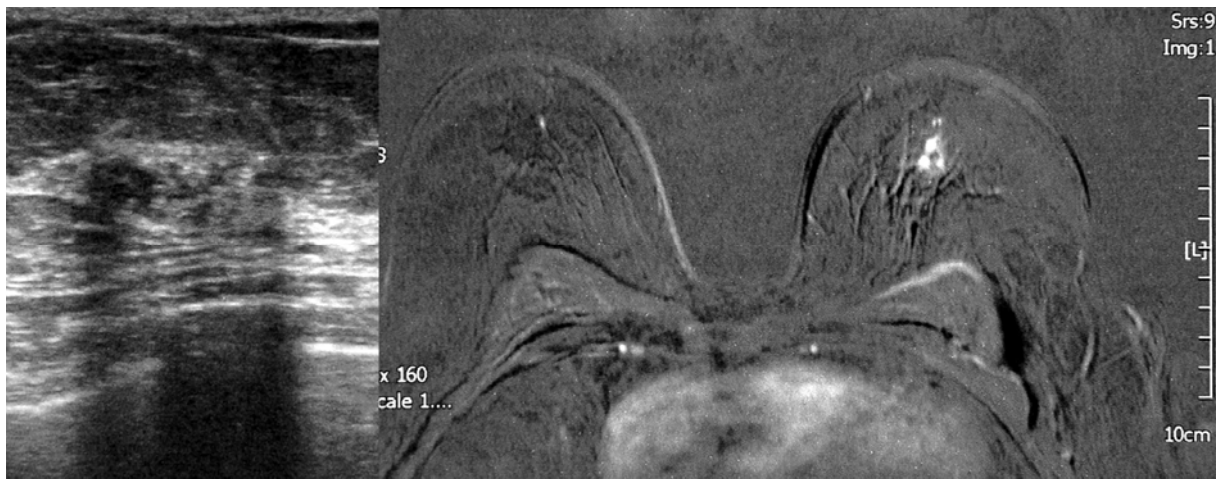
Bolesnica u dobi 76 godina upućena na MRI zbog procjene proširenosti dokazanog karcinoma u desnoj dojci. Na MR-u je osim dokazanog karcinoma bila vidljiva iregularna tvorba promjera 8mm u drugom kvadrantu. Tvorba je pokazivala patološku kinetičku krivulju tipa wash-in wash outa i bila je temeljito suspektna na satelitsku leziju. Na komplementarnom UZV pregledu prikazala se angularna hipoehogena tvorba s izraženim okolnim «haloom» i stražnjim akustičkim zasjenjenjem. PHD nalaz biopsije širokom iglom potvrdio je IDC.

### Prikaz slučaja broj 14.



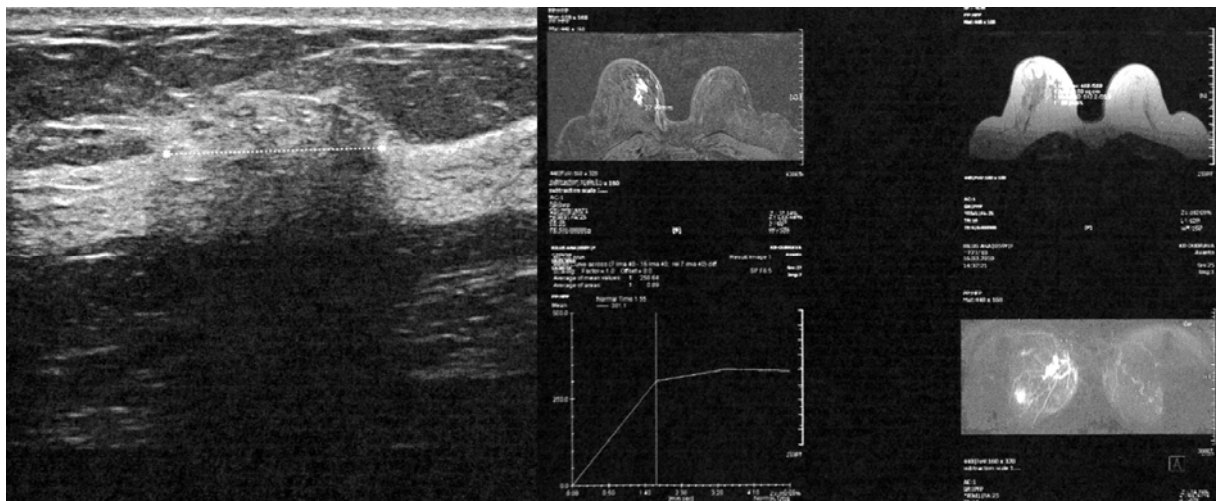
Bolesnica u dobi 53 godine upućena na MRI zbog mamografski viljidve nakupine suspektnih mirkokalcfikata. Na MR-u se izdvojilo područje točkaste imbibicije u segmentalnoj distribuciji s kinetičkom krivuljom tipa platoa. Na komplementarnom UZV pregledu bila je vildjiva neoštro ograničenea hipoehogena zona s internim mirkokalcfikatima. PHD nalazom dobivena je sklerozirajuća adenoza.

### Prikaz slučaja broj 15.



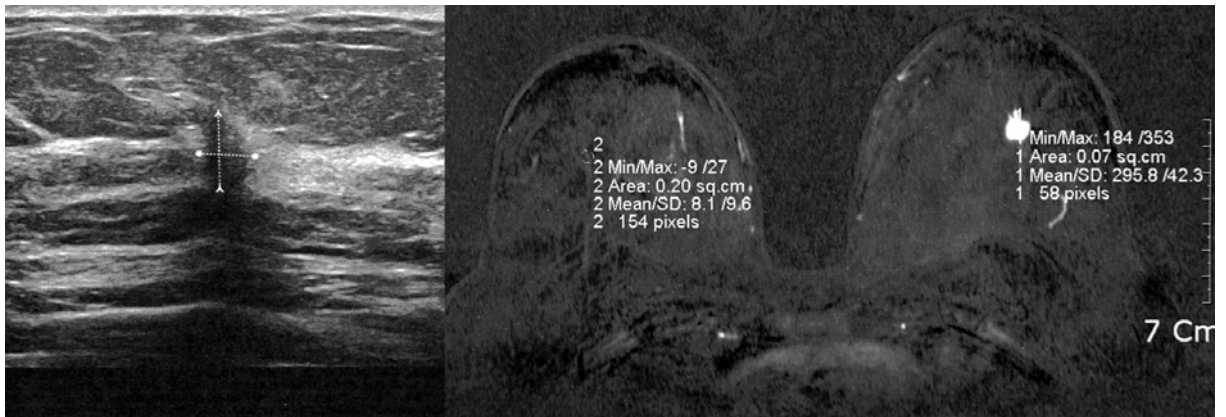
Bolesnica u dobi 63 godine upućena na MRI zbog mamografski viljidve nakupine suspektnih mirkokalcifikata. Na MR-u se izdvojilo fokalno područje grudaste imbibicije s patološkom kinetičkom krivuljom (wash-in wash out). Na komplementarnom UZV pregledu bila je vidljiva neoštro ograničena hipoehogena zona s internim mirkokalcifikatima. PHD nalazom dobiven je nalaz DCIS-a.

### Prikaz slučaja broj 16.



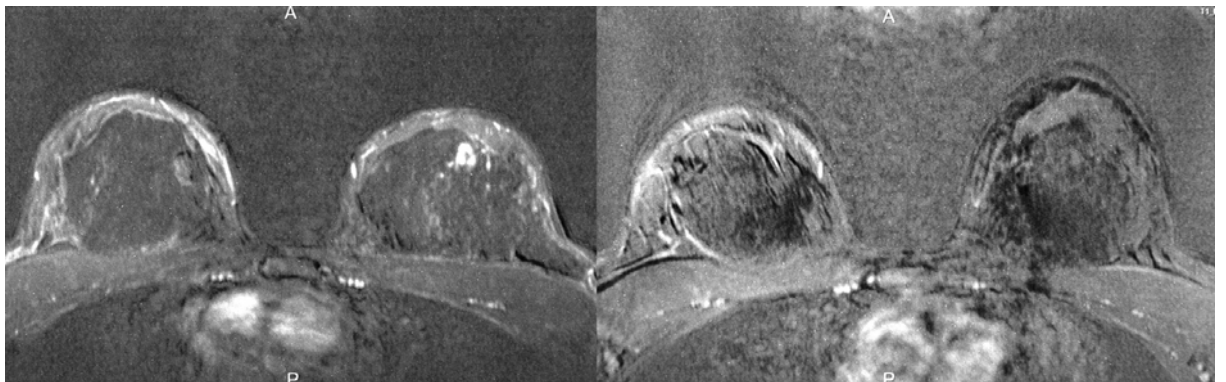
Bolesnica u dobi 60 godina upućena na MRI zbog mamografski viljidve nakupine suspektnih mirkokalcifikata. Na MR-u se izdvojilo područje grudaste imbibicije u segmentalnoj distribuciji s kinetičkom krivuljom tipa platoa. Na komplementarnom UZV pregledu bila je vidljiva neoštro ograničena hipoehogena zona s internim mirkokalcifikatima. PHD nalazom dobiven je nalaz DCIS-a.

### Prikaz slučaja broj 17.



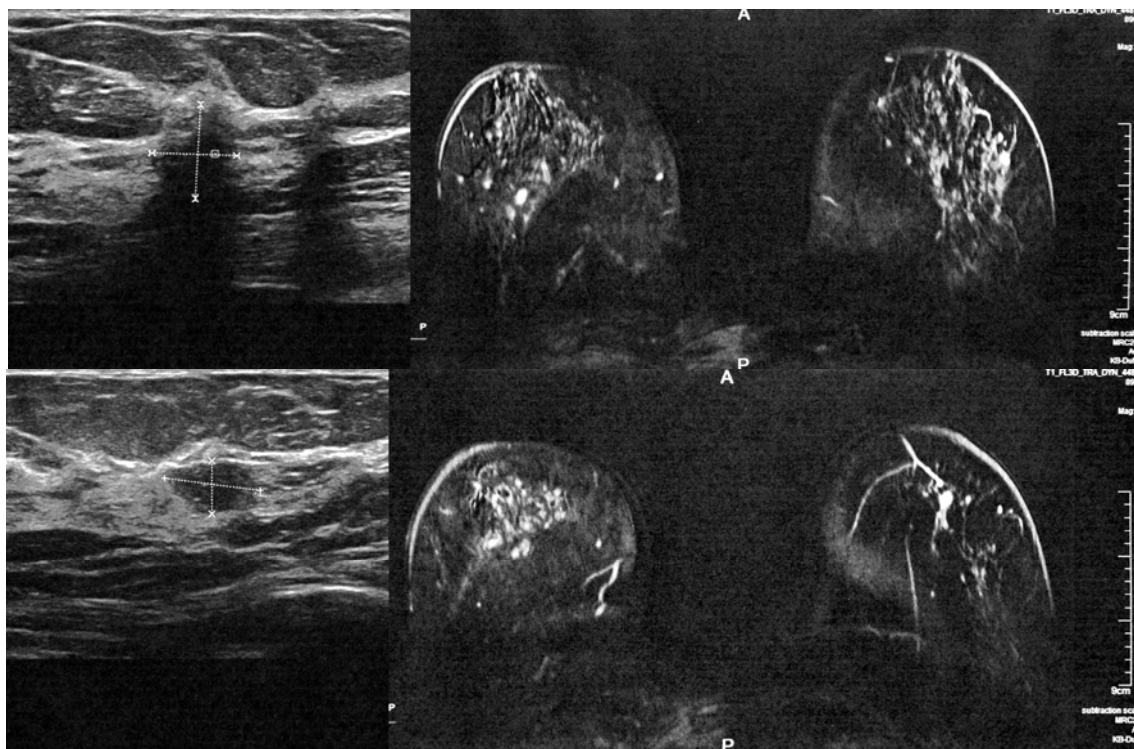
Bolesnica u dobi 70 godina upućena na MRI zbog mamografski vidljive novonastale sjene (intervalna promjena). Na MR-u se izdvojila iregularna tvorba promjera 8mm s patološkom kinetičkom krivuljom (wash-in wash out). Na komplementarnom UZV pregledu bila je vidljiva vertikalno orijentirana hipoehogena tvorba sa doraznim zasjenjenjem. PHD nalazom dokazan je IDC.

### Prikaz slučaja broj 18.



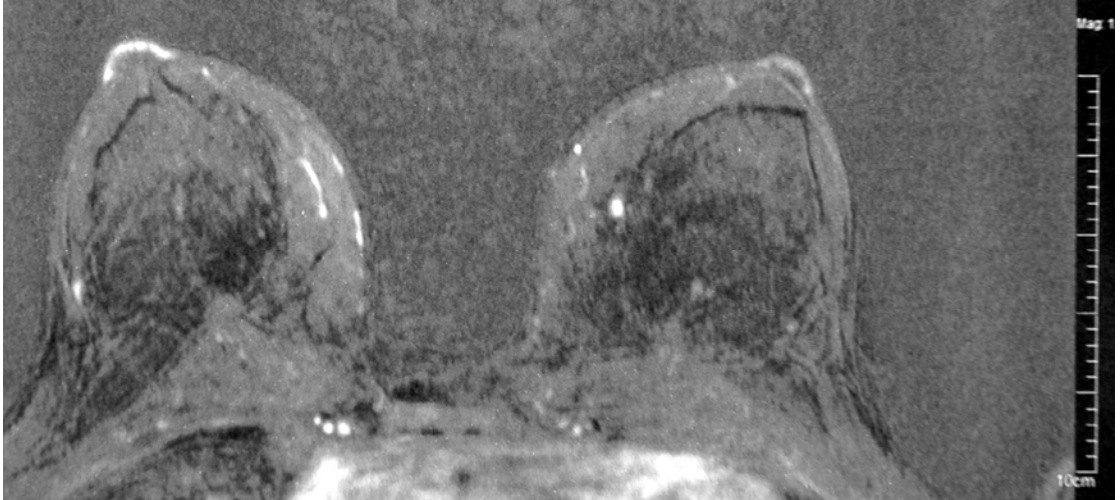
Bolesnica u dobi 29 godina upućena na MRI zbog izrazito pozivine obiteljske anamneze. Na MR-u se retromamilaro lijevo izdvojilo fokalno područje grudaste imbibicije s kinetičkom krivuljom tipa platoa. Na komplementarnom UZV pregledu nije bio vidljiv korelat ovom području. Učinjen je kontrolni MR pregled u vremenskom intervalu od 6 mjeseci koji je bio u potpunosti uredan.

## Prikaz slučaja broj 19.



Bolesnica u dobi 57 godina upućena na MRI zbog opterećujućeg podatka o dugogodišnjem uzimanju HNL. UZV su bile opisane difuzne jače FC promjene. Na MR-u je obostrano bilo izraženo jako pozadinsko nakupljanje. U desnoj dojci izdvojile su se dvije sitne iregularne tvorba promjera 12 i 7mm s patološkom kinetičkom krivuljom (wash-in wash out). Na komplementarnom UZV pregledu bila je vidljiva jedna vertikalno orijentirana hipoehogena tvorba sa dorazalnim zasjenjenjem i druga ovalna tvorba jasnih granica, horizontalno položena i bez dorzalnih akustičkih promjena. PHD nalaz biopsije širokom iglom dokazao je u prvoj leziji IDC, a u drugoj DCIS. Pacijentica se odlučila za mastektomiju te je operativnim nalazom dokazan difuzni DCIS s multiplim područjima mikroinvazije.

Prikaz slučaja broj 20.



Bolesnica u dobi 50 godina upućena na MRI zbog izrazito pozitivne obiteljske anamneze. Na MR-u se u lijevoj dojci izdvojio oštro ograničeni fokus nakupljanja kontrasta s kinetičkom krivuljom tipa platoa. Na komplementarnom UZV pregledu nije bio vidljiv korelat ovoj leziji. Učinjen je kontrolni MR pregled u vremenskom intervalu od 6 mjeseci koji je bio nepromijenjen.

## 7. RASPRAVA

U ovom istraživanju ciljani ultrazvučni pregled bio je vrlo učinkovita metoda za dijagnosticiranje ultrazvučnih korelata MR područjima fokalnog nakupljanja kontrasta. Od ukupno 282 lezije ultrazvukom se našao korelat kod njih 237 (84%), a analizom pojedinih grupa MR lezija vidljivo je da su tvorbe u značajno većem broju imale pozitivan ultrazvučni korelat (93%) u odnosu na «non-mass» lezije (83%) i fokuse (22,7%). Prikaz lezija ultrazvukom omogućio je jednostavno i učinkovito uzimanje tkivnih uzoraka pod kontrolom položaja igle «u živom vremenu» kako bi se dobila definitivna dijagnoza i donijela odluka o daljnjem postupku.

Kod 118/237 ( 50% ) ultrazvučnih lezija dokazan je karcinom, kod njih 115/237 (48,7%) dokazane su benigne promjene, kod 3 lezije (1,3%) dokazan je LCIS, a jedna bolesnica nije pristala na postupak.

Maligne lezije su u 62,7% (79/126) slučajeva bile MR tvorbe, a MR karakteristike koje su pokazale statističku povezanost s malignomima uključivale su iregularne granice lezije i kinetičku krivulju «wash in wash out» tipa.

Ultrazvučni korelati MR tvorbi su u 95% (133/148) slučajeva bile UZV tvorbe. Karakteristike ultrazvučnih tvorbi koje su statistički bile povezane s malignitetom uključivale su hipoehogenu internu strukturu lezija i iregularne granice.

Viša BIRADS ocjena kod obje dijagnostičke metode dobro je korelirala s rizikom za malignitet.

Invazivni tipovi karcinoma značajno češće su se prezentirali kao MR tvorbe nego neinvazivni karcinomi i bili su značajno manjeg promjera (prosjek IDC  $13,14 \pm 10,92$ , median 11mm) u odnosu na neinvazivne tipove karcinoma (DCIS prosjek  $33,3 \text{mm} \pm 21,81$ , median 24,5 ).

Maligne lezije su u 34,9% (44/126) slučajeva bile MR «non-mass» lezije, a MR karakteristike koje su statistički značajno povezane s rizikom za malignitet uključivale su nakupljanje kontrasta u segmentalnoj distribuciji i kinetičku krivulju nakupljanja kontrasta tipa «wash in wash out-a ». U ovoj skupini kinetička krivulja tipa «platoa» također je bila povezana s nalazom karcinoma te je bila karakteristika 22/41 neinvazivnih karcinoma (DCIS) i karcinoma s opsežnom komponentom DCIS-a, odnosno kod njih 53,66% .U literaturi se nespecifične kinetičke krivulje i «non-mass» područja nakupljanja ujedno i najčešće povezuju s dijagnosticiranim DCIS-om (89,90) .

Ultrazvučni korelati MR «non-mass» lezija su u preko 97% (82/84 ) slučajeva odgovarali ultrazvučnim lezijama koje smo u ovom istraživanju nazvali UZV «non-mass» lezijama. Analizom UZV «non-mass» lezija kod njih 45/84 (53%) dokazan je malignom, koji se najčešće prezentirao kao nejasno ograničeni hipoehogeni areal unutar tkiva dojke (66%). Patohistološki su karcinomi u ovoj skupini u gotovo 70% odgovarali DCIS-u.

Kod svih ultrazvučnih lezija dodatno je analizirano postojanje mikrokalcifikacija koje se su prezentirale kao hiperehogene točkaste lezija s pridruženom tvorbom ili bez nje. Mikrokalcifikacije su ultrazvučno bile vidljive kod 31 lezije. Utvrđena je statistički značajna razlika u udruženosti MKC-a između različitih skupina karcinoma gdje je učestalost udruženosti bila usporediva za mješani oblik DCIS i IDC i sam DCIS (60% i 60,71%) te značajno veća nego za usporedive skupine invazivnih karcinoma ILC i IDC (0% i 7,14%).

Od 45 lezija koje nisu imale ultrazvučni korelat kod njih 8 dokazan je karcinom, te je ukupno 118/126 ili 93,65% karcinoma imalo ultrazvučni korelat, dok njih 8/126 ili 6,35 bilo dijagnosticirano samo MR pregledom.

Ovi rezultati su u skladu s podacima iz literature. Rezultati studija u kojima je analizirana vrijednost «second look» ultrazvučnog pregleda pokazali su vrlo široki raspon postojanja ultrazvučnog korelata koji se kretao od 23-100% tako da je ovo istraživanje po svojoj osjetljivost bilo u samome vrhu objavljenih rezultata (59,75-84).

U studiji koju su 2003. godine objavili La Trenta i suradnici pozitivan ultrazvučni korelat imalo je samo 23% MR lezija. Ovo je ujedno i prva studija u kojoj je analizirano postojanje UZ korelata i studija u kojoj je udio pozitivnih ultrazvučnih korelata bio najniži. U studiju je bilo uključeno 63 bolesnice s ukupno 93 lezije koje nisu bile vidljive na prethodno učinjenoj mamografiji. Od njih je kod 21 (23%) lezije dijagnosticiran ultrazvučni korelat. Međutim, čak 43% lezija s ultrazvučnim korelatom bile su karcinomi, dok je kod lezija bez ultrazvučnog korelata kod samo njih 14% dokazan karcinom. Čak 50% karcinoma koji nisu imali ultrazvučni korelat bili su DCIS.

Druge objavljene studije imale su bolju uspješnost ultrazvučnih pregleda s višim udjelom pozitivnih ultrazvučnih korelata.

U studiji Meissnitzerera i koautora iz 2009. godine koja je u istraživanje uključila ukupno 519 MR lezija kod 361 bolesnice lezija s pozitivnim UZ korelatom bilo 56%, a lezije većeg promjera, lezije više BIRADS kategorije, MR tvorbe i MR «non-mass» lezije s grudastom imbibicijom kontrastnim sredstvom imale su veću vjerojatnost da imaju pozitivan UZ korelat.

U studiji Sima i koautora od 48 lezija kod 43 bolesnice njih 66,7% imalo je UZ korelat, a od lezija s korelatom njih 34,4% bili su karcinomi, za razliku od svega 6,3% karcinoma koji su verificirani MR biopsijom jer nisu imali ultrazvučni korelat.

U studiji Berana i koautora od 73 analizirane lezije korelat se našao kod njih 89%, Linde i koautora od 173 lezija korelat je imalo njih 82%, Carbognina i koautora



od 62 lezija kod njih 71%, a u studiji Candelarie i koautora od 131 lezije korelat je imalo njih 71%.

Najviši postotak pozitivnih korelata, odnosno svih 100% lezija, bilo je u studiji Obdeijna i koautora koja je specifična po tome da su u studiju bile uključene isključivo bolesnice koje su na MR pregled upućene zbog metastatski promijenjenih aksilarnih limfnih čvorova i kod njih 11/31 kod kojih je postojalo patološko područje nakupljanja kontrasta na MR-u sve lezije dijagnosticirane su i patohistološki verificirane kao karcinomi na UZV pregledu.

U našem istraživanju UZV je pokazao izrazito nizak udio korelata kod lezija tipa fokusa, odnosno manjih od 5mm, iako generalno veličina lezije nije utjecala na postojanje korelata. Slične rezultate dobili su i Teifke i koautori koji su pokazali da je UZV pregled izrazito osjetljiv za dijagnosticiranje korelata malignim lezijama, ukoliko su one promjera većeg od 5mm te su prikazali korelat 31/33 maligne lezije promjera većeg od 5mm (93,4%). S druge strane poznato je da su MR dijagnosticirane lezije promjera ispod 5mm vrlo rijetko maligne. Liberman i koautori u svojoj su studiji pokazali izrazito nisku pozitivnu prediktivnu vrijednost za ove lezije, s incidencijom malignoma kod svega 3% lezija promjera manjeg od 5mm, uz zaključak da je ove lezije bolje kontrolirati nego biopsirati (53).

Rezultati svih objavljenih studija složni su u tome da karcinomi u statistički značajno većem broju imaju pozitivni korelat od benignih lezija i da MR tvorbe imaju češće pozitivni korelat od MR «non-mass» lezija i fokusa, što je dokazano i u ovom istraživanju. Značajno viši postotak karcinoma kojima se nije našao UZ korelat patohistološki je odgovarao DCIS-u. Prikaz rezultata publiciranih studija vidljiv je u Tablici 1.

Tablica 1. Studije koje analiziraju uspješnost «second look»ultrazvučnog pregleda

REFERENCA		BROJ LEZIJA/ BOLESNICA	UZ KORELAT
Meissnitzer et al.	AJR 2009	519/361	56%
La Trenta et al.	Radiology 2003	93/64	23%
Shin et al.	Korean J Radiol 2007	38/31	71%
Sim et al.	Clin Radiol 2005	48/42	66,7%
Beran et al.	Am J Surg 2005	73	89&
Linda et al.	The Breast 2008	173/159	82%
Obdeijn et al.	AJR 2000	11	100%
Carbognin et al.	Radiol Med 2010	62	71%
Candelaria et al	J Clin Ultrasound 2011	131	67%
Abe et al.	AJR 2009	202/158	57%
Teifke et al	AJR 2003	31/54	57%

Koje smo to lezije sklone propustiti na rutinskom ultrazvučnom pregledu dojki, ali ih nakon pozitivnog MR nalaza uspješno dijagnosticiramo na ciljanom «second look» ultrazvučnom pregledu?

Karcinomi dijagnosticirani u ovoj studiji bili su malih dimenzija (prosječna veličina IDC-a bila je  $13,14 \pm 10,92$ , median 11mm), a visok je bio i udio DCIS-a i tumora s opsežnom komponentom DCIS-a (34%).

Prema preporukama ACR-a uspješnost timova za dijagnostiku bolesti dojke i programa probira mjerljiva je upravo prema udjelu otkrivanja takozvanih «minimalnih» karcinoma. Pod definicijom «minimalnog karcinoma» podrazumijevaju se invazivni karcinomi najvećeg promjera manjeg od 10mm i DCIS, a kao optimalan rezultat koji potvrđuje kvalitetu i uspješnost dijagnostičkih timova za dojku naveden je udio

dijagnosticiranih «minimalnih» karcinoma iznad 30% od svih dijagnosticiranih karcinoma (33).

Incidencija otkrivanja DCIS-a u nekoliko posljednjih desetljeća u stalnom je porastu zbog uvođenja širokih (nacionalnih) programa probira mamografijom u razvijenim zemljama Europe i Amerike. Prije uvođenja programa probira DCIS se otkrivao sporadično, prvenstveno kada se već prezentirao palpabilnom tvorbom ili sekrecijom iz dojke, a udio dijagnosticiranih DCIS-a bio je samo oko 3% (85). Recetni literaturni podaci koji analiziraju podatke iz najrazvijenijih zemalja (SAD) ukazuju da je udio dijagnosticiranih DCIS-a u svim otkrivenim karcinoma narastao i da se uz redovite kvalitetne programe probira kreće u rasponu 18-33% (85).

Dijagnostika DCIS-a primarno je u domeni mamografije jer se čak do 98% DCIS-a prezentira pojavom morfološki suspektnih mamografskih mikrokalcifikacija sa ili bez postojanja asociirane mekotkivne sjene. Vrijednost ultrazvučnog pregleda u dijagnostici DCIS-a i općenito u dijagnostici mikrokalcifikacija dugo je vremena bila osporavana, međutim s razvojem ultrazvučne tehnologije postalo je evidentno da ultrazvuk ima svoje mjesto i u dijagnostici ovih patoloških promjena. Ipak objavljeni rezultati ultrazvučnih studija ukazuju da je osjetljivost ultrazvučnog pregleda za DCIS široko varijabilna i u objavljenim studijama iz literature ona varira u rasponu od 23% (86) do. 74% (87).

Ultrazvučni opisi nalaza DCIS-a najčešće uključuju hipoehogene diskretne lezije bez stražnje akustičke sjene, mikrobulirane tvorbe, područja dilatacije mliječnih kanalića s internim sadržajem i mikrokalcifikacije koje se ultrazvučno prikazuju kao hiperehogeni fokusi sa ili bez stvaranja stražnje akustičke sjene (87).

U pravilu je postojanje tvorbe spikuliranih lezija, naznačenija hipoehogenost lezije i stvaranje stražnje akustičke sjene bila povezana s postojanjem invazije ili comedo tipom DCIS-a koji češće pokazuje zone mikroinvazije (88,91,92).

Ultrazvuk je svakako uspješniji u dijagnosticiranju DCIS-a ukoliko postoji i asocirana tvorba, a ukoliko su prisutne samo mikrokalcifikacije njegova osjetljivost maksimalno seže do 60% (89,90).

Pristup klasifikaciji ultrazvučnih lezija korišten u ovom istraživanju i definiranje takozvane skupine «non-mass» ultrazvučnih lezija razlikuje ovu studiju od sličnih studija publiciranih u literaturi. Definiranje područja minimalnih promjena u prikazu strukture tkiva dojke pronašli smo u literaturi japanskih autora koji već 2001. godine prepoznaju ovu grupu ultrazvučno vidljivih promjena kao realnu i ponovljivu činjenicu i povezuju ih u određenom broju slučajeva sa malignitetom. U smjernicama japanskog društva za ultrazvuk dojke i štitnjače iz 2004. godine prvi puta je usvojena posebna kategorija ultrazvučnih «non-mass» lezija te njihova podjela u četiri zasebna tipa lezija koji uključuju: područja dilatiranih kanalića dojke, multicistične zone u dojci, hipoehogena područja u dojci i područja arhitektonske distorzije. Sve ove promjene mogu biti odraz normalnih zbivanja u tkivu dojke ovisnih o dobi, menstrualnom ciklusu, trudnoći i laktaciji, mogu biti posljedica benignih promjena u dojka (fibrocističnih promjena, mastopatije) kao i upalnih promjena, ali isto tako mogu biti i znak maligne bolesti (45-47). U studiji Sotome i koautora iz 2007. godine kod ukupno 82 ultrazvučno dijagnosticirane «non-mass» lezije kod njih 19 (23,2%) dokazan je malignom. Grupa ultrazvučnih lezija koje su najčešće bile karcinomi (14/19) bile su hipoehogena područja u tkivu dojke s incidencijom karcinoma kod njih 20,3% (14/69). Međutim Sotome i koautori odlučili su u svojem istraživanju iskoristiti visoku senzitivnost MR pregleda te su kod sve 82 bolesnice učinili i MR pregled. Od 82

ultrazvučne lezije njih 33 (40,2%) pokazivalo je patološko fokalno nakupljanje kontrasta na MR pregledu, od čega je kod 32 lezije MR nakupljanje odgovaralo «non-mass» tipu MR lezije. 18/19 (94,7%) karcinoma pokazalo je na MR pregledu patološko fokalno nakupljanje kontrasta. Najčešće se također radilo o segmentalnoj distribuciji «non-mass» nakupljanja kontrastnog sredstva (11/18, 81,8%), a rjeđe o regionalnoj (4/18) i duktalnoj (1/18) distribuciji ili fokalnom nakupljanju (2/18). Tih 18 karcinoma činilo je također 56,3% (18/32) svih ultrazvučnih «non-mass» lezija s pozitivnim MR korelatom, dok su kod ostalih bolesnica dokazane benigne promjene : mastopatija kod 11 bolesnica, fibroza kod 6, kod 18 benignan nalaz C2 na citološkoj punkciji te kod 24 bolesnice nije bio poznat patohistološki nalaz. Patohistološki u skupini karcinoma dijagnosticirana su 3 DICS-a, 3 IDC-a s predominantnom komponentom DCIS-a, 4 papilotubularna karcinoma, 1 scirozni karcinom, 7 ILC-a (48).

U našoj studiji iskoristili smo zapažanja japanskih autora, ali s obzirom na postavke istraživanja naša inicijalna dijagnostička metoda bio je pozitivan MR nalaz kojemu smo tražili korelat na ultrazvučnom pregledu. Naši rezultati vrlo su slični rezultatima japanske studije jer su u našem istraživanju lezije koje su imale pozitivan MR i UZV nalaz u smislu «non-mass» lezije u 53% ( 45/84 ) bile maligne. Može se zaključiti da pozitivan MR nalaz i pozitivan UZV nalaz kod «non-mass» tipa lezija zajedno značajno povisuju rizik da se radi u karcinomu

Interesantno je da postoje brojna praktična iskustva sa primjerima iz prakse koja potvrđuju da se kod minimalnih promjena u dojci, posebno ukoliko je postojao pozitivan MR ili mamografski korelat, najčešće u vidu nakupine mikrokalcifikacija, potvrdio karcinom. Tako u objavljenoj literaturi Shin i koautori u svojem istraživanju «second look» ultrazvučnih korelata MR lezijama (bez mogućnosti MR biopsije) kod tri lezije preoperativno rade markaciju žicom, prema opisu autora markira se područje

minimalnih ultrazvučnih promjena koje je prema lokaciji u dojci odgovaralo MR leziji i u sve tri lezije dobivaju patohistološku potvrdu karcinoma (70).

Abe i koautori u svojoj studiji «second-look» ultrazvuka navode kako su iznenađujuće često pozitivni (maligni) ultrazvučni korelati MR lezijama bili diskretni i nespecifični i bez jasnih malignih karakteristika. Tako je u navedenoj studiji više od 60% ultrazvučnih lezija bilo okruglog ili ovalnog oblika, >30% lezija bilo je izoehogeno, >60% lezija bilo je paralelno orijentirano, a čak 33% (11/33) malignih lezija nije pokazivalo niti jedan uobičajeni znak malignosti (angularne ili spikulirane granice, ehogeni halo, stražnje zasjenjenje ili vertikalnu orijentaciju) (77).

Poznato je da je ultrazvuk metoda koja je izrazito ovisna o kvaliteti ultrazvučne opreme i iskustvu pregledavača, ali očito također i o osjetljivosti pregledavača za ovakve vrlo diskretne promjene u prikazu strukture tkiva dojke. Usmjerenost pregledavača na određeni segment dojke (za razliku od rutinskog pregleda obje dojke koji je manje specifičan, a vremenski zahtjevan), potpuni uvid u nalaze prethodne konvencionalne obrade (prvenstveno mamografije) i u nalaze MR-a te mogućnost usporedbe morfologije, veličine i karakteristika lezija sigurno doprinose značajno povećanoj osjetljivosti ciljanog ultrazvučnog pregleda za otkrivanje ultrazvučnog korelata MR lezijama (84).

MR pregledi dojki danas su rutinska dijagnostička pretraga koja se širom svijeta svakodnevno obavlja. Protokoli za MR preglede sve su ujednačeniji, indikacije za MR preglede svakim su danom sve šire, a klasificiranje nalaza standardizirano je BIRADS leksikonom kao i nalazi konvencionalnih dijagnostičkih metoda. Prema preporukama Europskog društva za oslikavanje dojki iz 2008. godine (60) i Američkog društva za rak iz 2011. godine (62) trenutno prihvaćene indikacije za MR dojki uključuju preoperativnu procjenu proširenosti karcinoma, evaluaciju terapijskog

odgovora kod preoperativne primjene neoadjuvantne terapije, kontrolne preglede nakon poštenih operativnih zahvata, bolesnice s nejasnim nalazima mamografije i ultrazvuka, metastaze u aksilarne limfne čvorove s nepoznatim primarnim sijelom tumora, probir asimptomatskih bolesnica s vrlo visokim rizikom za karcinom dojke (20-25% i više) te kod procjene komplikacije proteza dojke (implantata). Možda je samo pitanje dana kada će MR postati dio rutinskog probira asimptomatskih bolesnica s prosječnim rizikom za karcinom dojke (ispod 20%) jer su kliničke studije opravdanosti ovih ispitivanja trenutno u tijeku (60).

Osjetljivost MR pregleda za dijagnosticiranje karcinoma je izvrsna i doseže gotovo 100%, međutim problem njezine relativno niske specifičnosti do danas nije riješen. Mnoge ustanove ograničene su nedostatkom opreme za ciljane punkcije, biopsije i preoperativne markacije žicom pod kontrolom MR-a jer je navedena oprema vrlo skupa, postupci dugotrajni i komplicirani. Definitivna strategija kod pozitivnih MR nalaza nije ujednačena: kada preporučiti kontrolni MR pregled, a kada biopsiju, u kojem vremenskom intervalu ponavljati MR pregled, kada učiniti MR vođenu, a kada UZV vođenu biopsiju?

Ciljani ultrazvučni pregled («second-look» pregled) nakon pozitivnog MR nalaza racionalan je prvi korak za daljnje evaluiranje MR dijagnosticiranih fokalnih područja nakupljanja kontrasta na subtrakcijskim postkontrastnim MR sekvencama. Čak i u ustanovama gdje su dostupne MR vođene biopsije i preoperativne markacije ukoliko postoji ultrazvučni korelat daleko je lakše, elegantnije i jeftinije intervencijske dijagnostičke postupke raditi pod ultrazvučnom kontrolom «u živom vremenu».

Uredan MR pregled zbog svoje visoke osjetljivosti praktički isključuje postojanje maligne lezije. U slučaju pozitivnog MR pregleda, odnosno postojanja područja fokalnih nakupljanja kontrasta na postkontrastnim suptrakcijskim sekvencama, ciljani

detaljni ultrazvučni pregled omogućava vizualiziranje velike većine ovih lezija i njihovu patohistološku verifikaciju. Saznanje o lokaciji, morfologiji i kinetici MR promjene podiže razinu osjetljivosti pregledavača kod UZ pregleda, posebno za minimalne promjene u ultrazvučnom prikazu tkiva dojke, te omogućava dijagnosticiranje lezija koje bi prilikom rutinskog UZV pregleda možda ostale i nezamjećene. Stalni napretci u ultrazvučnoj tehnologiji, edukacija ultrasoničara i podizanje njihove osvještenosti za upravo ovakve minimalne promjene koje ipak u određenom broju slučajeva odgovaraju karcinomoma i to u pravilu u njihovoj početnoj fazi (neinvazivni karcinomi, minimalno invazivni karcinomi, mali karcinomi promjera ispod 1cm) trebali bi u budućnosti donijeti daljnji napredak u području dijagnostike karcinoma dojke na boljitak naših bolesnica.

Ciljani UZV pregled ne isključuje potrebu za MR vođenim biopsijama i markacijama. Vjerojatno će oprema za njihovo izvođenje vremenom postati jednostavnija i jeftinija, a samim time i dostupnija. Komplementarnost dijagnostičkih metoda mamografije, ultrazvučnih pregleda i MR-a; poznavanje i uvažavanje njihovih prednosti i nedostatka te njihovo kombiniranje u skladu s preporukama struke uz individualan pristup bolesnicama i timski rad svih stručnjaka uključenih u dijagnostiku i liječenje karcinoma dojke naše su najjače oružje u borbi protiv ove bolesti.



## 8. ZAKLJUČCI

Ciljani ultrazvučni pregled («second look UZV») nakon pozitivnog MR pregleda dojki s dijagnosticiranim fokalnim patološkim područjima nakupljanja kontrasta vrlo je učinkovita metoda za vizualizaciju ultrazvučnog korelata MR lezijama i njihovu daljnju analizu i obradu.

Od 282 MR dijagnosticirane lezije u ovom istraživanju njih 237 (84%) imalo je pozitivan ultrazvučni korelat. Značajno veći broj MR tvorbi, njih 148/159 imalo je pozitivan ultrazvučni korelat (93%), dok je od 101 MR «non-mass» lezija njih 84 (83%) imalo ultrazvučni korelat. Najmanji udio pozitivnih UZV korelata bilo je u skupini MR fokusa, njih svega 5/22 (22,7%) imalo je ultrazvučni korelat ( $\chi^2=71,418$ ;  $df=2$ ;  $p=,00000$ ). Kada se iz ciljane skupine lezija izdvoje MR fokusi od ukupno 260 lezija pozitivan ultrazvučni korelat imalo je njih 232 ili 89,2%.

MR lezije dobro su korelirale sa svojim UZV korelatima prema tipu lezije tvorba/»non-mass» i prema veličini lezije.

Kod 118/237 ( 50% ) ultrazvučnih lezija dokazan je karcinom, kod njih 115/237 (48,7%) dokazane su benigne promjene, kod 3 lezije (1,3%) dokazan je LCIS.

Maligne lezije su u 62,7% (79/126) slučajeva bile MR tvorbe, a MR karakteristike koje su pokazale statističku povezanost s malignomima uključivale su iregularne granice lezije i kinetičku krivulju «wash-in wash-out» tipa..

Ultrazvučni korelati MR tvorbi su u 95% (133/148) slučajeva bile UZV tvorbe. Karakteristike ultrazvučnih tvorbi koje su statistički bile povezane s malignitetom uključivale su hipoehogenu internu strukturu lezija i njihove iregularne granice.

Viša BIRADS ocjena kod obje dijagnostičke metode dobro je korelirala s rizikom za malignitet.

Invazivni tipovi karcinoma značajno češće su se prezentirali kao MR tvorbe nego neinvazivni karcinomi i bili su značajno manjeg promjera (prosjeak IDC  $13,1 \pm 10,9$ , median 11mm) u odnosu na neinvazivne tipove karcinoma (DCIS prosjeak  $33,3 \text{mm} \pm 21,8$ , median 24,5 ).

Maligne lezije su u 34,9% (44/126) slučajeva bile MR «non-mass» lezije, a MR karakteristike koje su statistički značajno povezane s rizikom za malignitet uključivale su nakupljanje kontrastna u segmentalnoj distribuciji i kinetičku krivulju nakupljanja kontrasta tipa «wash in wash out-a ». U ovoj skupini kinetička krivulja tipa «platoa» također je bila povezana s nalazom karcinoma te je bila karakteristika 22/41 neinvazivnih karcinoma (DCIS) i karcinoma s opsežnom komponentom DCIS-a, odnosno kod njih 53,7%.

Pristup klasifikaciji ultrazvučnih lezija korišten u ovom istraživanju i definiranje takozvane skupine «non-mass» ultrazvučnih lezija razlikuje ovu studiju od sličnih studija publiciranih u literaturi. Saznanje o lokaciji, morfologiji i kinetici MR promjene podiže razinu osjetljivosti pregledavača kod ciljanog UZ pregleda, posebno za ovakve minimalne promjene u ultrazvučnom prikazu tkiva dojke, te omogućuje dijagnosticiranje i patohistološku verifikaciju lezija koje bi prilikom rutinskog ultrazvučnog pregleda možda ostale i nezamjećene.

To je mogući razlog ovako visoke osjetljivosti ciljanog UZV pregleda u ovom istraživanju, a isto tako visokog udjela dijagnosticiranih takozvanih «minimalnih karcinoma» odnosno DCIS-a i malih IDC tumora promjera ispod 10mm.

Na temelju ovih rezultata može se dati preporuka da se ciljani «second look» ultrazvučni pregled uključi u rutinski dijagnostički algoritam obrade dojki jer svojom visokom osjetljivošću omogućuje daljnju karakterizaciju i tkivnu obradu (punkcije i biopsije) MR dijagnosticiranih patoloških lezija pod ultrazvučnom kontrolom. Na taj

način našim bolesnicama pružamo brz i elegantan put do konačne dijagnoze i planiranje optimalnog terapijskog plana i daljnjih terapijskih postupaka.

## 9. SAŽETAK

### VRIJEDNOST CILJANOG ULTRAZVUČNOG PREGLEDA U DIJAGNOSTICI LEZIJA UOČENIH NA MAGNETSKOJ REZONANCIJI DOJKE NA POSTKONTRASTNIM SUPTRAKCIJSKIM SEKVENCAMA

**CILJ RADA:** Utvrditi osjetljivost ultrazvuka za dijagnosticiranje korelata MR lezijama i analizirati spektar patohistoloških nalaza.

**ISPITANICI I METODE ISTRAŽIVANJA:** uključene su 242 bolesnice s 282 MR lezija karakteriziranih u fokuse, tvorbe i područja «non-mass» imbibicije. Za detaljni opis i ocjenu lezija korištena je BIRADS klasifikacija. UZV lezije karakterizirane su kao UZV tvorbe ili «non-mass lezije» i ocijenjene prema BIRADS-u.

**REZULTATI:** 84% MR lezija imalo je pozitivan UZV korelat. Značajno veći broj MR tvorbi (93%) imalo korelat u odnosu na «non-mass» lezije (83%). MR lezije dobro su korelirale s korelatima prema tipu i veličini lezije. Kod 50% ultrazvučnih lezija dokazan je karcinom, 48,7% benigne promjene, a kod 1,3% LCIS. Maligne lezije su u 62,7% bile MR tvorbe, a MR karakteristike povezane s karcinomom su iregularne granice i krivulja «wash-in wash-out» tipa. UZV karakteristike povezane s karcinomom su hipoehogena struktura i iregularne granice. IDC su se značajno češće prezentirali kao MR tvorbe nego DCIS i bili su manjeg promjera. Maligne lezije su u 34,9% slučajeva bile MR «non-mass» lezije, a MR karakteristike povezane s karcinomima bile su segmentalna distribucija i krivulja «wash-in wash-out», ali i tipa «platoa» koja je bila karakteristika 53,7% DCIS-a. Kod 60% dijagnosticiranih DCIS-a bile su UZV vidljive mikrokalcifikacije.

**ZAKLJUČAK:** preporučuje se uključivanje «second look» UZV pregleda u rutinski dijagnostički algoritam jer svojom visokom osjetljivošću omogućuje karakterizaciju i tkivnu obradu MR dijagnosticiranih lezija.

## 10. SUMMARY

### THE VALUE OF SECOND LOOK US EXAMINATION IN DIAGNOSIS OF MRI DETECTED BREAST LESIONS ON DYNAMIC POSTCONTRAST SEQUENCES

**AIM OF THE STUDY:** to evaluate the sensitivity of targeted »second look« US examination and to analyze the spectrum of final PHD findings.

**PATIENTS AND METHODS:** 242 patients with 282 MR lesions were included. MR findings were described as focuses, masses and «non-mass» lesions. For detailed characterization and final scoring BIRADS lexicon was used. US lesions were characterized as masses or «non-mass» lesions and also attributed BIRADS score.

**RESULTS:** 237/282 MR lesions had US correlate. More MR masses had positive US findings (93%) compared to MR «non-mass» lesions (83%). MR lesions correlated well with their US correlates regarding the type and the size of the lesion. In 50% of lesions with US correlate malignancy was proven, 48,7% were proven benign and in 1,3% LCIS was found. Malignant lesions were MR masses in 62,7% and malignancy correlated with irregular borders and «wash in wash out» kinetic curve. The US features that correlated with malignancy were hypoechoic internal structure and irregular borders. IDC were more commonly presented as MR masses and were smaller in size than DCIS. Malignant lesions were in 34,9% MR «non-mass» lesions. Features that correlated with malignancy included segmental distribution and wash in wash out curve, but plateau type of curve was present in 53,7% of DCIS. In 60% of DCIS US microcalcifications were visible.

**CONCLUSION:** based on the results we could recommend the routine use of targeted «second look» US examination because it is highly sensitive method that permits diagnosis of most MR detected lesions as well as the US guided interventional procedures.

## 11. LITERATURA

1. Ferlay J, Autier P, Boniol M et al. Estimates of the cancer incidence and mortality in Europe in 2006. *Ann Oncol* 2007;18:581-92.
2. Brkljačić B, Brnić Z. Dojka U: Radiologija. Zagreb, Medicinska naklada 2007; pp349-62.
3. American Cancer Society. Cancer facts and figures. 2003. Atlanta: American Cancer Society, 2003.
4. Brkljačić B, Čikara I, Ivanac G, Huzjan-Korunić R. Uloga mamografije u probiru za otkrivanje ranog i nesimptomatskog raka dojke. Zbornik radova XVIII Znanstvenog sastanka «Bolesti dojke», HAZU, Zagreb, 25. rujan 2008. pp. 53-66.
5. Aberle DR, Chiles C, Gatsonis C, Hillmab BL, Mitchell DG, Pisano ED, Schnall MD, Sorenson AG. Imaging and cancer: Research strategy of the American College of Radiology Imaging Network. *Radiology* 2005;235:741-51.
6. Fishman A. The effects of parity, breastfeeding and infertility treatment on the risk of hereditary breast and ovarian cancer: a review. *Int J Gynecol Cancer*. 2010 ;20:31-3.
7. Jernström H, Lubinski J, Lynch HT, Ghadirian P et al. Breast-feeding and the risk of breast cancer in BRCA1 and BRCA2 mutation carriers. *J Natl Cancer Inst*. 2004;96:1094-8.
8. Calderon-Margalit R, Paltiel O. Prevention of breast cancer in women who carry BRCA1 or BRCA2 mutations: a critical review of the literature. *Int J Cancer*. 2004;112:357-64.

9. Burke W, Daly M, Garber J, Botkin J et al. Recommendations for follow-up care of individuals with an inherited predisposition to cancer. II. BRCA1 and BRCA2. Cancer Genetics Studies Consortium. JAMA. 1997;277:997-1003.
10. Prado A, Andrades P, Parada F. Recent developments in the ability to predict and modify breast cancer risk. J Plast Reconstr Aesthet Surg. 2010 ;63:1581-7.
11. Vachon CM, van Gils CH, Sellers TA, Ghosh K et al. Mammographic density, breast cancer risk and risk prediction. Breast Cancer Res. 2007;9(6):217.
12. Willey SC, Cocilovo C. Screening and follow-up of the patient at high risk for breast cancer. Obstet Gynecol. 2007 Dec;110(6):1404-16.
13. Richardson LC, Hall IJ. Diagnostic accuracy of the Gail model in the Black Women's Health Study. Breast J. 2007 Jul-Aug;13(4):329-31.
14. Baltzell K, Wrensch MR. Strengths and limitations of breast cancer risk assessment. Oncol Nurs Forum. 2005 ;32:605-16.
15. Mc Tiernan A, Kuniyuki A, Yasui Y, Bowen D et al. Comparison of Two Breast Cancer Estimates in Women with a Family History of Breast Cancer. Can Epid Biomarkers 2001;10:333.
16. Euhus DM. Understanding mathematical models for breast cancer risk assessment and counseling. Breast J. 2001;7:224-32.
17. Claus EB. Risk models in genetic epidemiology. Stat Methods Med Res. 2000 9:589-601.
18. College of American Pathologists. Is "fibrocystic disease" of the breast precancerous? Arch Pathol Lab Med 1985;110: 171-174.

19. Kopans DB. The altered breast: Pregnancy, Lactation, Biopsy, Mastectomy, Radiation, and Implants U: Kopans DB (ur.). Breast imaging, 2<sup>nd</sup> Ed., Lippincott-Raven, Philadelphia 1998; 445-469.
20. Dupont WD, Page DL. Risk factors for breast cancer in women with proliferative breast disease. N Engl J Med 1985; 312(3): 146-151.
21. Brkljačić B. Doplerna uzv dijagnostika bolesti dojke. U: Fajdić J. i sur. Suvremena dijagnostika bolesti dojke. Medicinska naklada, Zagreb 2001; 133-136.
22. Henderson IC. Risk factors for breast cancer development. Cancer: 1993;71:2127-40.
23. Kopans DB. The altered breast: Pregnancy, Lactation, Biopsy, Mastectomy, Radiation, and Implants U: Kopans DB (ur.). Breast imaging, 2<sup>nd</sup> Ed., Lippincott-Raven, Philadelphia 1998; 445-469.
24. Brkljačić B. Dojka i bolesti dojke. U: Šimunić V. i sur. Ginekologija. Naklada Ljevak, Zagreb, 2001; 497-507.
25. Chao TC, Lo YF, Chen SC, Chen MF. Phyllodes tumors of the breast. Eur Radiol. 2003 Jan;13(1):88-93. Epub 2002 Apr 18
26. Hodges KB, Abdul-Karim FW, Wang M, Lopez-Beltran A et al. Evidence for transformation of fibroadenoma of the breast to malignant phyllodes tumor. Appl Immunohistochem Mol Morphol 2009; 17:345-50.
27. Sewell CW. Pathology of high-risk breast lesions and ductal carcinoma in situ. Radiol Clin North Am. 2004 Sep;42(5):821-30.
28. O'Malley FP. Lobular neoplasia: morphology, biological potential and management in core biopsies. Mod Pathol. 2010;23:14-25.



29. Chapellier C, Balu-Maestro C, Bleuse A, Ettore F et al. Ultrasonography of Invasive Lobular Carcinoma of the Breast: Sonographic and Diagnostic Value: Report of 201 Cases. Clin Imaging 2000;24:333-6.
30. Šamija M, Juzbašić S, Šeparović V, Vrdoljak VD; Tumori dojke. Zagreb: Medicinska naklada; 2007; 108-263.
31. Magnus MC, Ping MA, Shen MM, Bourgeois J, Magnus JH. Effectiveness of Mammography Screening in Reducing Breast Cancer Mortality in Women Aged 39-49 Years: A Meta-Analysis. J Womens Health 2011; Epub-ahead of print.
32. Kopans DB. A systematic approach to breast imaging In: Kopans DB. Breast Imaging, Lippincot-Raven Publishers, Philadelphia 1998;211-228.
33. ACR-BIRADS. Postupci oslikavanja dojki sustav tumačenja i kategorizacije nalaza. Hricak H, Liberman L, Huzjan-Korunić R, Brkljačić B (Ur). Zagreb, Medicinski fakultet Sveučilišta u Zagrebu, Merkur a.b.d., 2006; 563 str.
34. Brkljačić B, Huzjan-Korunić R, Ivanac G, Čikara I. BIRADS klasifikacija i najčešće pogreške u klasifikaciji – postupak nakon mamografskog probira. U: Janković S (Ur.) Mamografski probir raka dojke: Organizacija, rani rezultati i kontrola kvaliteta. Medicinski fakultet Sveučilišta u Splitu, 2008; pp. 87-96.
35. Majid AS, Paredes ES, Doherty RD, Sharma NR, Salvador X. Missed Breast Carcinoma: Pitfalls and Pearls. RadioGraphics 2003;23:881-95.
36. Madjar H, Ladner HA, Sauerbrei W, Oberstein A, Proempler H, Pfeiderer A. Preoperative staging of breast cancer by palpation, mammography and high-resolution ultrasound. Ultrasound Obstet Gynecol 1993; 3:185-190.

37. Crystal P, Strano SD, Shcharynski S, Koretz MJ. Using Sonography to Screen Women with Mammographically Dense Breasts. *AJR* 2003;181:177-82.
38. Berg WA, Gilbreath PL. Multicentric and Multifocal Cancer: Whole Breast US in Preoperative Evaluation. *Radiology* 2000; 214:59-66.
39. Berg WA, Gutierrez L, Ness-Aiver MS, Carter WB, Bhargavan M et al. Diagnostic Accuracy of Mammography, Clinical Examination, US and MR Imaging in Preoperative Assessment of Breast Cancer. *Radiology* 2004; 233:830-49.
40. Sickles EA, Filly RA, Callen PW. Breast Cancer Detection with Sonography and Mammography: Comparison Using State-of-the-Art Equipment. *AJR* 1983; 140: 843-5
41. Sardanelli F, Giuseppetti GM, Panizza P, Bazzocchi M et al. Sensitivity of MRI Versus Mammography for Detecting Foci of Multifocal, Multicentric Breast Cancer in Fatty and Dense Breasts Using the Whole Breast Pathologic Examination as a Gold Standard. *AJR* 2004; 183:1149-57
42. Shulman SG, March DE. Ultrasound-Guided Breast Interventions: Accuracy of Biopsy Techniques and applications in patient management. *Semin Ultrasound CT MRT*. 2006;27:298-307.
43. Mesurole B, Helou T, El-Khoury M et al. Tissue Harmonic Imaging, Frequency Compound Imaging and Conventional Imaging. *J Ultrasound Med* 2007;26:1041-51.
44. Mesourolle B, Harjinder JS, El-Khoury M et al. Contribution of Tissue Harmonic Imaging and Frequency Compound Imaging in Interventional Breast Sonography. *J Ultrasound Med* 2006; 25:845-55.

45. Tanaka S. 2005 Guidelines for Ultrasonic Diagnosis of Breast diseases Regarding the Mass Image-Forming Types. *J Med Ultrasonics* 2005;32:127-29.
46. Kato Y, Ueno E, Kawauchi A et al. Diagnostic Guidelines for Non-mass Image Forming Lesions by Japan Association of Breast and Thyroid sonology (JABTS) and Japan Society of Ultrasonics in Medicine. *J med Ultrasonics* 2002; 29 suppl:450.
47. Isamu M. Cutting Edge on Imaging Diagnosis of the Breast. Diagnosis of Non-mass Image-forming Lesions. *Japanisch-Deutsche Medizinische Berichte*. 2001;46:192-7.
48. Sotome K, Yamamoto Y, Hirano A, Takahara T, Hasegawa S et al. The Role of Contrast Enhanced MRI in the Diagnosis of Non-Mass Image
49. Kuhl Ck. MRI of Breast tumors. *Eur Radiol* 2000; 10:46-58,
50. Newell D, Nie Km, Chen JH, Hsu C, Yu HJ, Nalcioglu O et al. Selection of Diagnostic Features on Breast MRI to Differentiate between Malignant and Benign Lesions using Computer-Aided Diagnosis: differences in lesions presenting as mass and non-mass-like enhancement. *Eur Radiol* 2010;20:771-81.
51. Thomassin-Naggara I, Salem C, Darai E, Bazot M, Uzan S, Marsault C, Chopier J. Non-Masslike enhancement in the breast MRI: the pearls of interpretation?. *J Radiol* 2009;90:269-75
52. Sakamoto N, Tozaki M, Higa K, Tsunoda Y et al. Categorisation of Non-mass-like Breast Lesions detected by MRI. *Breast Cancer* 2008;15:241-6

53. Liberman L, Mason G, Morris EA, Dershaw DD. Does size matter? Positive Predictive Value of MRI-Detected Breast Lesions as a function of Lesion Size. *AJR* 2006;186:426-32.
54. Jansen SA, Newstead GM, Abe H, Shimauchi A et al. Pure Ductal Carcinoma in Situ: Kinetic and Morphologic MR Characteristics Compared with Mammographic Appearance and Nuclear Grade. *Radiology* 2007;245:684-91.
55. Oshida K, Nagashima T, Ueda T, Yagata H et al. Pharmacokinetic Analysis of Ductal Carcinoma in Situ of the Breast using Dynamic MR mammography. *Eur Radiol* 2005;15:1353-60.
56. Li J, Dershaw DD, Lee CH, Joo S et al. Breast MRI after Conservation Therapy: Usual Findings in Routine Follow-up Examinations. *AJR* 2010;195:799-807.
57. Eby PR, DeMartini WB, Gutierrez RL, Saini MH, Peacock S, Lehman CD. Characteristics of Probably Benign Breast MR Lesions. *AJR* 2009;193:861-67.
58. Chen JH, Liu H, Naek HM, Nalcioglu O et al. MR Imaging of Fibrocystic Change of the Breast. *Magn Reson Imaging* 2008;26:1207-14.
59. Beran L, Liang W, Nims T, Paquelet J et al. Correlation of Targeted Ultrasound with Magnetic Resonance Imaging Abnormalities of the Breast. *The Am J of Surg* 2005;190:592-4.
60. Mann RM, Kuhl CK, Kinkel K, Boetes C. Breast MRI: Guidelines from the European Society of Breast Imaging. *Eur Radiol* 2008;18:1307-18.

61. Sardanelli F, Giueseppetti GM, Canavese G, Cataliotti L et al. Indications for Breast Magnetic Resonance Imaging. Consensus document «Attualita in senologia», Florence 2007. Radiol Med 2008;113:1085-95.
62. Saslow D, Boetes C, Burke W, Harms S, Leach M et al. American Cancer Society Guidelines for Breast Screening with MRI as an Adjunct to Mammography. Ca Cancer J Clin 2007;57:75-89.
63. Trecate G, Vergnanhi D, Manoukian S, Bergonzi S et al. MRI in the Early Detection of Breast Cancer in Women with High Genetic Risk. Tumori 2006;92:517-23.
64. Kuhl CK, Schmutzler RK, Leutner CC et al. Breast MR Screening in 192 Women Proved or Suspected to be Carriers of a Breast Cancer Susceptibility Gene: Preliminary Results. Radiology 1997; 203: 137-44
65. Moy L, Elias K, Patel V, Lee J et al. Is Breast MRI Helpful in the Evaluation of Inconclusive Mammographic Findings? AJR 2009; 193:986-93.
66. Lieberman S, Sella T, Maly B, Sosna J et al. Breast Magnetic Resonance Imaging Characteristics in Women with Occult Primary Breast Carcinoma. IMAJ 2008;10:448-52.
67. Hlawatsch A, Teifke A, Schmidr M, Thelen M. Preoperative Assesment of Breast Cancer: Sonography Versus MR Imaginig. AJR 2002; 179:1493-501.
68. Ko EY, Han BK, Shin JH, Kang SS. Breast MRI for evaluating patients with Metastatic Axillary Lymph Node and Initially Negative Mammography and Sonography. Korean J Radiol. 2007; 8: 382–389.
69. Insausti PL, Renedo MJ. Evaluation of the Contralateral Breast with Magnetic Resonance in Patients with Newly Diagnosed Unilateral Breast Cancer. Rev Med Univ Navarra 2008;52:37-9.

70. Shin JH, Han BK, Choe YH, Ko K, Choi N. Targeted Ultrasound for MR-detected lesions in breast cancer patients. *Korean J Radiol* 2007; 8:475-83.
71. Buxant F, Scuotto F, Hottat N, Noel JC et al. Does Preoperative Magnetic Resonance Imaging Modify Breast Cancer Surgery? *Acta Chir Belg* 2007;107:288-91.
72. Siegmann KC, Müller KT, Vogel U, Krauss K, Claussen CD. MR imaging of the breast before and after neoadjuvant treatment - enhancement characteristics and T 2 signal intensity of breast cancers and breast parenchyma]. *Rofo*. 2010;182:493-500.
73. Katarzyna JM, Ouwerkerk R, Jacobs MA, Bluemke DA. Patterns of Enhancement on Breast MR Images: Interpretation and Imaging Pitfalls. *Radiographics* 2006;26:1719-34.
74. Naggara IT, Salem C, darai E, Bazot M et al. Non-mass Enhancement in Breast MRI: the Pearls of Interpretation? *J Radiol* 2009;90:269-75
75. LaTrenta LR, Menell JH, Morris EA, Abramson AF et al. Breast Lesions Detected with MR Imaging: Utility and Histopathologic Importance of Identification with US. *Radiology* 2003;227:856-61.
76. Meissnitzer M, Dershaw DD, Lee CH et Morris EA. Targeted Ultrasound of the Breast in Women With Abnormal MRI Findings for Whom Biopsy Has Been Recommended. *AJR* 2009;193:1025-9.
77. Abe H, Schmidt RA, Shah RN, Shimauchi A et al. MR-Directed («Second-Look») Ultrasound Examination for Breast Lesions Detected Initially on MRI: MR and Sonographic Findings. *AJR* 2010;194:370-7.
78. Linda A, Zuiani C, Londero V, Bazzocchi M. Outcome of initially only magnetic resonance mammography-detected findings with and without

- correlate at second-look sonography: Distribution according to patient history of breast cancer and lesion size. *The Breast* 2008;17:53-9.
79. Sim LSJ, Hendriks JHCL, Bult P, Fook-Chong SMC. US correlation for MRI-detected breast lesions in women with familial risk of breast cancer. *Clin Radiol* 2005;60:801-6.
80. Obdeijn IMA, Brouwers-Kuyper EMJ, Tilanus-Linthorst MMA, Wiggers T, Oudkerk M. MR Imaging-guided sonography followed by fine-needle aspiration cytology in occult carcinoma of the breast. *AJR* 2000;174:1079-84.
81. Carbognin G, Girardi V, calciolari C, Brandalise A et al. Utility of Second-look Ultrasound in the Management of Incidental Enhancing Detected by Breast MR Imaging. *Radiol Med* 2010;115:1234-45
82. Candelaria R, Fornage BD. Second-Look US examination of MR-detected Breast Lesions. *J Clin Ultrasound* 2011;39:115-21.
83. Teifke A, Lehr HA, Vomweg TW, Hlawatsch A et al. Outcome Analysis and Rational Management of Enhancing Lesions Incidentally Detected on Contrast-Enhanced MRI of the Breast. *AJR* 2003; 181;655-62.
84. Trop I, Labelle M, David J, Mayrand MH et al. Second-look targeted studies after breast magnetic resonance imaging: practical tips to improve lesion identification. *Curr Probl Diagn Radiol*. 2010;39:200-11.
85. Kumar AS, Bhatia V, Henderson IC. Overdiagnosis and Overtreatment of Breast Cancer: Rates of Ductal Carcinoma in Situ: a US perspective. *Breast Cancer Res* 2005;7:271-5.
86. Soo MS, Baker JA, Rosen EL. Sonographic Detection and Sonographically Guided Biopsy of Breast Calcifications. *AJR* 2003;180:941-8.

87. Nagashima T, Hashimoto H, Oshida K, Nakano S et al. Ultrasound Demonstration of Mammographically Detected Microcalcifications in Patients with Ductal Carcinoma in Situ of the Breast. *Breast Cancer* 2005;12:216-20.
88. Moon WK, Myung JS, Lee YJ, Park IE et al. US of Ductal Carcinoma In Situ. *Radiographics*. 2002;22:269-80.
89. Chen SC, Cheung YC, Lo YF, Chen MF et al. Sonographic Differentiation of Invasive and Intraductal Carcinomas of the Breast. *The British J of Radiol* 2003;76:600-4.
90. Shin HJ, Kim HH, Kim SM, Kwon GY et al. Screening-Detected and Symptomatic Ductal Carcinoma in Situ: Differences in the Sonographic and Pathologic Features. *AJR* 2008; 190:516-25.
91. Yang W, Tse GMK. Sonographic, Mammographic and Histopathologic Correlation of Symptomatic Ductal Carcinoma In Situ. *AJR* 2004;182:101-10.
92. Gwak YJ, Kim HJ, Kwak JY, Lee SK et al. Ultrasonographic Detection and characterization of Asymptomatic Ductal Carcinoma in Situ with Histopathologic Correlation. *Acta Radiol* 2011;52:364-71.



## 12. ŽIVOTOPIS

**Mr.sc. Renata Huzjan Korunić, dr.med.**

Datum i mjesto rođenja: 13. ožujak 1973., Zagreb, Hrvatska  
Nacionalnost: Hrvatica; Bračno stanje: udana, majka dvoje djece

### **OBRAZOVANJE**

- 1987-91. g. Matematičko informatički obrazovni centar (MIOC) Zagreb
- 1991-97. g. Medicinski fakultet Sveučilišta u Zagrebu, diplomirala 15. srpnja 1997.
- 1997-98. g. Pripravnički staž Klinička bolnica "Sestre milosrdnice", Zagreb,  
Državni ispit MZ RH položila 24. rujna 1998.
- 2000. g. Salzburg Cornell Seminar in Neurology, Slazburg, 28.listopad-3. studeni 2000.
- 2000-01. g. Stručni poslijediplomski studij "Zaštita majke i djeteta" MEF Zagreb
- 2002-03. g. Znanstveni poslijediplomski studij "Biomedicinske znanosti" MEF Zagreb
- 2003. g. ESMRMB School of MRI- Clinical Course on Advanced MR Imaging of the  
Vascular System, Lyon, Francuska
- 2004-05. g. Stručna edukacija iz slikovne dijagnostike bolesti dojke "The Applicability of the Breast  
Imaging Reporting and Data System to Mammographic detection of Breast Cancer in  
Southeast Europe", Memorial Sloan Kettering Cancer Center, New York, SAD
- 2005. g. Salzburg Cornell Seminar in Diagnostic Radiology, Salzburg, 30. 10.-11.2005.
- 2006. g. Magistar znanosti. Magistarski rad. "Ispitivanje arterijske cirkulacije podlaktice i  
radijalne arterije color dopplerom u preoperativnoj i postoperativnoj obradi bolesnika s koronarnim  
premoštenjem prenosnicom radijalne arterije" obranjen na MF u Zagrebu dana 27. studenog 2006.
- 2008. g. Specijalist radiologije, položila specijalistički ispit dana 18. travnja 2008. g
- 2008. g. ESMRMB course "Advanced MR Breast&Pelvis Imaging", Brussels, 4-6.9. 2008.
- 2009. g. Asistent, Katedra za radiologiju MEF Zagreb

### **RADNO ISKUSTVO**

- 1999-2001. Znanstveni novak na znanstvenom projektu "Perinatalno oštećenje mozga",  
Klinika za dječje bolesti Zagreb
- 2001- 02. Stručni suradnik na Odjelu za medicinski razvoj i registraciju, Belupo d.d.
- 2002- 08. Specijalizacija iz radiologije, Klinički Zavod za dijagnostičku i intervencijsku radiologiju,  
Klinička bolnica "Dubrava", Zagreb
- 2008.- Specijalist radiolog na Kliničkom Zavodu za dijagnostičku I intervencijsku radiologiju  
KBD Zagreb

### **ČLANSTVA**

Hrvatska liječnička komora; Hrvatsko društvo radiologa; Radiological Society of North America  
European Society of Radiology; Hrvatsko društvo za ultrazvuk u medicini i biologiji