

Mogućnosti ultrazvuka visoke rezolucije u prikazu i nadzoru biopsija mamografski suspektnih nakupina mikrokalifikacija

Čikara, Igor

Doctoral thesis / Disertacija

2012

Degree Grantor / Ustanova koja je dodijelila akademski / stručni stupanj: **University of Zagreb, School of Medicine / Sveučilište u Zagrebu, Medicinski fakultet**

Permanent link / Trajna poveznica: <https://um.nsk.hr/um:nbn:hr:105:143052>

Rights / Prava: [In copyright](#)/[Zaštićeno autorskim pravom.](#)

Download date / Datum preuzimanja: **2024-07-14**



Repository / Repozitorij:

[Dr Med - University of Zagreb School of Medicine Digital Repository](#)





Središnja medicinska knjižnica

Čikara, Igor (2012) *Mogućnosti ultrazvuka visoke rezolucije u prikazu i nadzoru biopsija mamografski suspektnih nakupina mikrokalcifikacija [Role of the high resolution ultrasound in the detection and biopsy guidance of mammographically suspicious microcalcification clusters].* Doktorska disertacija, Sveučilište u Zagrebu.

<http://medlib.mef.hr/1603>

University of Zagreb Medical School Repository

<http://medlib.mef.hr/>

**SVEUČILIŠTE U ZAGREBU
MEDICINSKI FAKULTET**

Igor Čikara

**Mogućnosti ultrazvuka visoke
rezolucije u prikazu i nadzoru
biopsija mamografski suspektnih
nakupina mikrokalcifikacija**

DISERTACIJA

Zagreb, 2012.

Disertacija je izrađena na Kliničkom zavodu za dijagnostičku i intervencijsku radiologiju Medicinskog fakulteta Sveučilišta u Zagrebu Kliničke bolnice "Dubrava".

Voditelj rada: prof. dr. sc. Boris Brkljačić

Zahvaljujem mentoru, prof. dr. sc. Borisu Brkljačiću, na velikoj pomoći od početka izrade disertacije, podrška i savjeti prof. dr. sc. Borisa Brkljačića od mojih početaka rada ultrazvukom bili su mi stalna motivacija.

Zahvaljujem na podršci Mirjani, Nikoli i Tomislavu.

U toku izrade rada nailazio sam na puno razumijevanje kirurških timova Klinike za plastičnu, rekonstruktivnu i estetsku kirurgiju KB Dubrava, citologa Odjela za kliničku citologiju i citometriju KB Dubrava te patologa Zavoda za kliničku i eksperimentalnu patologiju KB Dubrava.

Zahvaljujem svim zaposlenicima Kliničkog zavoda za dijagnostičku i intervencijsku radiologiju KB Dubrava, posebno zaposlenicima jedinice mamografije, jedinice ultrazvuka i angiologije te administracije i tajništva na pomoći u svakodnevnom radu i u izradi ovog rada.

Pomoć i savjeti prof. dr. sc. Davora Ivankovića u planiranju rada te prof. dr. sc. Mirjane Kujundžić-Tiljak u završnoj obradi podataka bili su od neizmjerne koristi.

SADRŽAJ

1.	POPIS KRATICA	
2.	UVOD.....	1
2.1.	Dijagnostika bolesti dojke i prikaz problema.....	1
2.2.	Ultrazvuk u medicinskoj dijagnostici.....	9
2.2.1.	Fizika ultrazvuka-osnovni pojmovi.....	9
2.2.2.	Ultrazvučni uređaj-osnovni principi rada	10
2.2.3.	Dopplerov efekt i primjena u medicini	17
2.3.	Anatomija dojke, embrionalni razvoj, histološka građa, fiziologija.	25
2.4.	Osnovna podjela bolesti dojke s prikazom najvažnijih bolesti	30
2.5.	Dijagnostičke metode koje se primjenjuju kod bolesti dojke.....	37
2.5.1.	Mamografija (MMG)	38
2.5.2.	Ultrazvuk (UZV)	42
2.5.3.	Magnetska rezonancija (MRI)	45
2.5.4.	Pregled ostalih važnijih dijagnostičkih metoda	46
2.6.	Metode uzimanja uzoraka tkiva-punkcije i biopsije dojke	49
2.6.1.	Citološke i patohistološke metode i postupci	50
2.7.	Značaj karcinoma dojke kao javnozdravstvenog problema	57
3.	HIPOTEZA ISTRAŽIVANJA.....	67
4.	CILJEVI ISTRAŽIVANJA.....	68
5.	ISPITANICI I METODE ISTRAŽIVANJA.....	69

6.	REZULTATI.....	74
6.1.	Rezultati- bolesnice s MKC i mekotkivnom lezijom	78
6.2.	Rezultati- bolesnice s MKC bez mekotkivne lezije	83
7.	RASPRAVA.....	92
8.	ZAKLJUČCI.....	103
8.1.	Zaključci prema ciljevima rada	104
9.	SAŽETAK.....	107
10.	SUMMARY.....	108
11.	LITERATURA.....	109
12.	ŽIVOTOPIS.....	120

1. POPIS UPOTRIJEBLJENIH KRATICA

A-mode	- amplitude mode, amplitudni prikaz
B-mode	- brightness mode, B-prikaz
CDI	- color Doppler imaging, obojeni dopler
CW	- continuous wave – kontinuirani dopler
CT	- computerized tomography, kompjutorizirana (računalna) tomografija
EDV	- enddiastolic velocity; krajnja dijastolička brzina
Hz	- Herz
M-mode	- motion mode, M-prikaz
MKC	- mikrokalcfikati
MG	- nativna mamografija
MRI, MR	- magnetic resonance imaging, magnetska rezonancija
PD, PDI	- power Doppler imaging, power dopler
PI	- pulsatility index, indeks pulsatilnosti
PSV	- peak systolic velocity; vršna sistolička brzina
PW	- pulsni dopler
RI	- resistance index; indeks otpora
RTG	- roentgen
SFA	- spektralna fekvencijska analiza
S.D.	- standardna devijacija
Sono CT	- zaštićeno ime za ultrazvuk sa skeniranjem iz više ravnina (naziva se i compound imaging)
UZV	- ultrazvuk
2-D dopler	- dvodimenzionalni doplerski prikaz

2. UVOD

2.1. DIJAGNOSTIKA BOLESTI DOJKE I PRIKAZ PROBLEMA

Karcinom dojke je u razvijenim zemljama vodeći uzrok smrti žena u dobnoj skupini od 39 do 58 godina (1,2). U Hrvatskoj se godišnje dijagnosticira preko 2.500 žena s karcinomom dojke, a preko 900 žena godišnje umire zbog karcinoma dojke (1). Svaka deveta do deseta Hrvatica će oboliti od karcinoma dojke tijekom svog života. Ovi podaci jasno ukazuju na problem karcinoma dojke u svijetu i kod nas te na potrebu provođenja mjera za smanjenje smrtnosti od ove teške bolesti.

Dijagnostika je osnova za otkrivanje bolesti dojke, pa su metode radiološke dijagnostike (mamografija, ultrazvuk i magnetska rezonancija) u prvom planu u otkrivanju bolesti dojke (3). Razvojem radioloških slikovnih metoda u prvom redu mamografije (MMG) i ultrazvuka (UZV), a u zadnje vrijeme i magnetske rezonancije (MR), došlo je do značajnog napretka u dijagnostici bolesti dojke (4-6). Ove metode su nezaobilazne u postavljanju točne dijagnoze, pri čemu je prednost ultrazvuka u većoj dostupnosti, jednostavnosti, nižoj cijeni pretrage te posebno u neškodljivosti (7-11). Usporedba različitih metoda je vrlo važna, posebno mamografije i UZV te se ove metode nadopunjuju i zajedno imaju veću osjetljivost, specifičnost i dijagnostičku točnost; zajedničkom upotrebom ovih metoda postiže se senzitivnost i specifičnost od preko 90% (4,12).

Mamografija je najstarija i temeljna slikovna metoda, koja omogućuje prikaz dojke u standardnim projekcijama, a po potrebi i u dodatnim projekcijama. Poboljšanja u aparaturi i prikazu slike posljednjih godina su

značajna, osobito nakon uvođenja digitalne mamografije (full flat panel digitalna mamografija). Mamografija je jedina dokazana djelotvorna metoda probira (screeninga) karcinoma dojke. Posebno je dobra u prikazu mikrokalcifikata, a osjetljivost je bitno niža kod mamografski gustih, dominantno žljezdanih dojki (4,6-13).

Ultrazvuk omogućuje pregled dojke u živom vremenu, u seriji različitih ravnina i presjeka, čime se bitno razlikuje od mamografije (7,9). Ultrazvučnom pregledu su dostupne lezije i područja koja su izvan fizičkog dosega mamografa, a to su zone prema aksilarnim, pektoralnim i sternalnim područjima, osobito prepektoralno područje i inframamarna brazda, koje se često ne mogu prikazati na mamografskim snimkama. Lezije u ovim područjima su zbog nepovoljne lokalizacije nepogodne za stereotaksijsku punkciju/biopsiju pod mamografskim nadzorom (8).

UZV se u dijagnostici bolesti dojke upotrebljava i razvija u zadnjih 30-tak godina, a napretkom UZV tehnologije metoda je postajala sve preciznijom. Obojeni i power Doppler su uvedeni u dijagnostiku posljednjih 10-15 godina. Obojenim i power doplerom može se prikazati protok u normalnim i patološki promijenjenim krvnim žilama, što ponekad može biti korisno u dijagnostici lezija dojke (14,15). Osnovna je postavka da se u solidnim tkivima detektira protok te da je protok različit u zdravom i bolesnom tkivu (16,17). Uz ovu temeljnu postavku postoji i niz otvorenih pitanja i problema koja su dijelom i predmet istraživanja u ovom radu.

Postoje brojni radovi iz mamografije i ultrazvuka dojke, komparativne studije MMG i UZV, studije koje uključuju i druge metoda (MRI, sonoelastografija), no samo temeljem slikovnih metoda nije moguće s

potpunom sigurnošću reći radi li se o dobroćudnoj ili zloćudnoj promjeni. Ponekad dobroćudne promjene dojki pokazuju morfološke karakteristike zloćudnih, ali i obrnuto (18). Svrha suvremene dijagnostike je otkriti što manje tumore, pa je tim važnije definirati precizne kriterije za razlikovanje dobroćudnih i zloćudnih promjena.

Zbog navedenih ograničenja slikovnih metoda razvile su se tehnike kojima se može uzeti uzorak bolesnog ili sumnjivog tkiva u svrhu postavljanja histopatološke dijagnoze. Sve tehnike se zasnivaju na uzimanju manjeg ili većeg uzorka tkiva, počevši od citološke punkcije, preko metoda biopsije širokim iglama, sve do metoda otvorene kirurške biopsije (19,20). Za sve tehnike uzimanja uzoraka zajednički je problem kako precizno uzeti odgovarajući uzorak iz suspektne zone (21,22). Kako se teži što ranijoj dijagnostici, a suspektne promjene su sve manje, uzimanje materijala putem punkcija/biopsija pod kontrolom palpacije osim u rijetkim slučajevima je stvar prošlosti ili čak vitium artis. Punkcija/biopsija pod nadzorom slikovnih metoda danas je metoda izbora uzimanja uzoraka, a slikovna metoda koja se koristi za nadzor punkcije/biopsije ovisi o brojnim čimbenicima (23). Poznato je da se neke lezije najbolje ili bolje vide na mamografiji, neke na ultrazvuku, a neke na magnetskoj rezonanciji; racionalno je uzorak tkiva uzeti pod nadzorom one slikovne metode na kojoj se patološka promjena najbolje vidi. U praksi to često nije moguće jer rijetke ustanove imaju svu potrebnu opremu za izvođenje svih zahvata. Iz tog razloga dio zahvata se provodi na najbolji mogući način i uz najbolja moguća raspoloživa tehnička sredstva, odnosno dostupnu aparaturu, a da pri tome ne naštetimo bolesniku (24). Vrijeme trajanja pretrage, bol i nelagoda bolesnice su varijabilni ovisno od

metode pretrage, i općenito je prihvaćeno da je UZV najjednostavnija, najbrža i najmanje invazivna metoda za nadzor izvođenja punkcija i biopsija lezija u dojka (21,23). U ovom radu prikazujemo metode uzimanja uzoraka s naglaskom na našu praksu i višegodišnju primjenu UZV kao najprihvatljivije slikovne metode pod čijim se nadzorom mogu precizno dobiti primjereni tkivni uzorci te izvršiti potrebne analize u svrhu postavljanja konačne dijagnoze bolesti dojke.

Prikaz problema

Brojni radovi obrađuju mamografske mikrokalCIFikate, ali vrlo je malo radova u kojima se uspoređuje mamografski i UZV prikaz mikrokalCIFikata. U literaturi nema sustavno provedenih istraživanja ove vrste, već samo manji radovi s kontradiktornim rezultatima u kojima su upotrebljeni uređaji niže kvalitete i sonde niže frekvencije (25). Nema radova u kojima je korištena matrična sonda vrlo visoke rezolucije i frekvencije od 14 MHz, niti u kojima je analiziran compound imaging u kombinaciji s obojenim i power doplerom, a sve to se koristi u ovom istraživanju.

Do prije nekoliko godina bilo je općenito prihvaćeno mišljenje da se ultrazvukom kalCIFikati u dojci ne mogu prikazati, osim makrokalCIFikata koji su uglavnom odgovarali benignim kalCIFiciranim fibroadenomima i promjera su bar 10 mm (26,27). Daljnjim razvojem i usavršavanjem sonde, kojima se rezolucija znatno poboljšala postalo je moguće u dojka prikazati sve manje i manje lezije (28). To je dovelo do povećanih napora dijagnostičara da prikažu nakupine mikrokalCIFikata, koje bi predstavljale područja gdje se najranije mogu naći maligne stanice u dojci i time bolest prikazati u najranijoj i uglavnom izlječivoj fazi duktalnog in situ karcinoma (29). Ciljanim

pregledom dojki na najkvalitetnijim aparatima publicirani su radovi u malim serijama u kojima se opisuju mogućnosti ultrazvuka u prikazu mikrokalcifikata (30,31). Broj radova u kojima se analizira upotreba UZV u dijagnostici MKC dojke je malen (14). Prema našem iskustvu nakupine MKC se mogu relativno lako prikazati ultrazvukom kod manjih dojki, s manje žljezdanog tkiva. No ponekad se dogodi da je prikaz nakupina mikrokalcifikata u gustoj dojci neočekivano jasan, pa smatramo da je kod svake bolesnice korisno pokušati načiniti ciljani UZV pregled, usmjeren na mamografski uočenu lokaciju MKC, a ne na temelju prethodnih nalaza ili samo mamografske slike donijeti zaključak da se ta promjena neće vidjeti ultrazvukom.

Očekivana potvrda hipoteze da je moguće prikazati veliku većinu mamografski vidljivih nakupina mikrokalcifikata ultrazvukom olakšala bi algoritam daljnje obrade tih lezija, jer bi se velika većina biopsija mogla načiniti pod nadzorom ultrazvuka, a ne pod stereotaksijskim mamografskim nadzorom.

Potrebno je istaknuti i napredak mamografske dijagnostike koja je preduvjet za kvalitetnu UZV dijagnostiku. Povećana rezolucija kompletno digitalne mamografije s mogućnošću uvećanja cijelih i dijelova mamografske snimke te naknadne obrade snimke na radnoj stanici omogućuje prepoznavanje i analizu detalja koja nije moguća na konvencionalnoj mamografiji, tako da se lakše mogu izdvojiti lezije koje je indicirano biopsirati. Ipak se može očekivati da će se povećavati uloga ultrazvuka i magnetske rezonancije, jer će se obrađivati lezije koje će uz mamografiju biti vidljive i drugim metodama.

Prevladavajući stav u suvremenoj dijagnostici dojke je da se lezije koje se na mamografiji manifestiraju isključivo mikrokalifikacijama ne mogu prikazati ultrazvukom, pa stoga u daljnjoj obradi treba raditi stereotaksijsku punkciju/biopsiju pod mamografskim nadzorom. Duktalni karcinom in situ (DCIS) se u preko 80% slučajeva mamografski manifestira nakupinama (engl. clusterima) mikrokalifikata, u pravilu bez pridružene mekotkivne tvorbe (32, 33). Oko 50% invazivnih duktalnih karcinoma na mamografiji ima mikrokalifikacije, u pravilu uz pridruženu solidnu tvorbu.

Stereotaksijska biopsija širokom iglom (core ili vakuumska biopsija) pod mamografskim nadzorom je bitno složenija, dugotrajnija i teže izvodiva od biopsija pod nadzorom ultrazvuka. Mamografski vođene biopsije zahtijevaju nekoliko snimki dojke iz različitih projekcija, čime se dojka izlaže dodatnom ionizirajućem zračenju, što nosi poznate rizike za razvoj štetnih posljedica. Pacijentica je tijekom stereotaksije u neudobnom, prisilnom položaju, s komprimiranom dojkom, uz značajan osjet boli i neugode (20). Žene tijekom biopsije koja se izvodi u sjedećem položaju na rotirajućoj stolici relativno često i kolabiraju. Anteriorno i prepektoralno smještene lezije često nije moguće bioptirati. Mamografska stereotaksijska oprema, a posebno MR stereotaksijska oprema je izuzetno skupa, a postupci su vremenski i tehnički jako zahtjevni i komplicirani (34). Broj uređaja je ograničen, a dugotrajne intervencijske procedure zaustavljaju druge radne procese na istim aparatima te se traže jednostavniji načini kojima se može dobiti jednak rezultat. Nadalje mogućnost manipulacije pod nadzorom mamografa ili MR je znatno ograničena i moguća je samo u osovini naprijed-natrag, a ako je potrebno repositioniranje to podrazumijeva novu seriju slika i kontrole

položaja igle. U usporedbi s ovim tehnikama u pogledu štetnosti uzrokovanih zračenjem, tehnika pozicioniranja igle kod biopsije pod nadzorom ultrazvuka je u bitnoj prednosti. Lakše je izvesti stereotaksijsku biopsiju na posebnom stolu na kojem bolesnica leži, ali su i tada dijelovi dojke teško dostupni za biopsiju.

Pod nadzorom ultrazvuka sve pretrage se rade u ležećem položaju na leđima ili na boku, bolesnica u slučaju bola ili nelagode može promijeniti položaj, dojka se ne komprimira, značajno je olakšana manipulacija biopsijskim materijalom, može se bez problema biopsirati lezije u svim djelovima dojke, a nema izlaganja dojke ionizacijskom zračenju. Olakšana je i aplikacija lokalnog anestetika, jer nema kompresije dojke, a cijeli pravac kojim se igla uvodi u dojk u se može primjereno anestetizirati. Uz to se igla uvodi u dojk u pod UZV nadzorom u “živom vremenu” i smjer igle se može korigirati bez problema. Biopsija pod nadzorom UZV je bitno kraća i komfornija za ženu od mamografski vođenih biopsija.

Kod biopsija pod nadzorom UZV leziji se može pristupiti praktički iz bilo kojeg smjera, manipulacija i okret bolesnika su vrlo jednostavni, nema straha i boli od pritiska mamografskog aparata koji je konstantan cijelo vrijeme pretrage, nema pritiska klaustrofobije, a u tijeku pretrage nije nužno zadržavanje u istom, često neudobnom položaju. Mogućnost dobivanja materijala iz široke zone lezije ili pristup na slijedeću leziju kod multiplih lezija obično su znatno olakšani. Nadalje višestruke biopsije nakon što je jedna biopsija načinjena pod nadzorom mamografa obično nisu moguće jer oštećeno tkivo ne dozvoljava ponovnu kompresiju, a povećava se i mogućnost komplikacija kao što su krvarenje ili infekcija. Teže je načiniti i

kontralateralnu biopsiju pod nadzorom mamografa ili MR jer je nelagoda već bioptirane dojke zbog prisilnog položaja znatno veća kod ovih metoda nego kod ultrazvuka, gdje se bez značajnijih problema mogu načiniti i višestruke biopsije obiju dojki, po našim iskustvima bez značajnijih komplikacija. Ovo su osnovni razlozi zbog čega favoriziramo procedure pod nadzorom ultrazvuka.

Komplementarnost UZV, mamografije i MR dolazi do izražaja kod takozvanog second-look, ciljanog ultrazvuka gdje se u ponovljenom ultrazvučnom pregledu pokušava locirati ranije na UZV slabo vidljiva ili nevidljiva lezija koja je uočena drugim metodama (mamografijom ili MR). Ovakav ciljani pristup uz poboljšanje karakteristika aparata doveo je do značajnog napretka u lociranju slabo vidljivih lezija, što je dovelo do novog zamaha u upotrebi ultrazvuka kao vodeće metode za nadzor biopsije i dobivenje tkivnih uzoraka. Na tragu ovih istraživanja i vlastitih dugogodišnjih iskustava iz prakse došli smo do nekoliko važnih spoznaja koje su velikim dijelom prikazane u ovom radu.

Biopsije pod nadzorom mamografije i UZV trebaju raditiiskusni timovi, s višegodišnjim iskustvom u ovom području. Vrlo je važna i kvaliteta uređaja. Raspoložemo s nekoliko vrhunskih ultrazvučnih aparata kojima smo redovito sukladno svjetskim trendovima obnavljali softversku bazu te nabavljali najbolje sonde; uz vrhunske uređaje ovakvo istraživanje je u našim uvjetima izvodivo i pruža mogućnost uvođenja jednostavnije, jeftinije, brže i za pacijentice znatno komfornije dijagnostičke obrade kod većine bolesnica sa sumnjom na zloćudnu bolest dojke.

Istraživanje smo proveli na Kliničkom zavodu za dijagnostičku i intervencijsku radiologiju Medicinskog fakulteta Sveučilišta u Zagrebu

Kliničke bolnice „Dubrava“, u kliničkoj jedinici za ultrazvuk i dijagnostiku bolesti dojke. Citološki preparati su pregledavani na Odjelu citologije i citometrije, a patohistološke analize su provedene na Kliničkom zavodu za kliničku i eksperimentalnu patologiju KB „Dubrava“. Bolesnice su operirane na Klinici za plastičnu, rekonstruktivnu i estetsku kirurgiju KB „Dubrava“. Istraživanje je u cijelosti sukladno s etičkim medicinskim standardima, te smo dobili dozvole Etičkog povjerenstva Medicinskog fakulteta Sveučilišta u Zagrebu i Etičkog povjerenstva KB „Dubrava“. Pacijenti tijekom istraživanja nisu bili izloženi niti jednom zahvatu samo u svrhu istraživanja, nego isključivo redovitoj kliničkoj dijagnostičkoj radiološkoj obradi, kako bismo uz što manje troškove i na za bolesnika najugodniji način došli do točne dijagnoze.

Svi klinički slučajevi i nalazi su komentirani na redovitim tjednim konzilijarnim sastancima tima za dojku (radiolozi, kirurzi, patolozi, citolozi, onkolozi).

2.2. ULTRAZVUK U MEDICINSKOJ DIJAGNOSTICI

2.2.1. FIZIKA ULTRAZVUKA – OSNOVNI POJMOVI

Zvuk frekvencije iznad 20.000 Hz se naziva ultrazvukom (UZV) i iznad je slušnog spektra dostupnog ljudskom uhu. Ultrazvuk je mehanički val, odnosno zvuk frekvencije više od granice čujnosti ljudskog uha, a frekvencije iznad 20.000 Hz se koriste u medicinskoj dijagnostici i terapiji. U dijagnostičke svrhe razvijeni su ultrazvučni uređaji koji upotrebljavaju zvuk vrlo visokih frekvencija uglavnom od 2-15 MHz (35).

U medicinskoj primjeni ultrazvuk nastaje u piezoelektričnim kristalima UZV sonde i odašilje se prema tkivima. Brzina širenja UZV u raznim parenhimskim organima se razlikuje, pri čemu je srednja brzina oko 1.540 m/s. Ultrazvuk kao mehanički val širi se kroz tkiva na način da predaje mehaničku energiju od čestice do čestice, a pri tom čestice titraju oko svog ravnotežnog položaja (36).

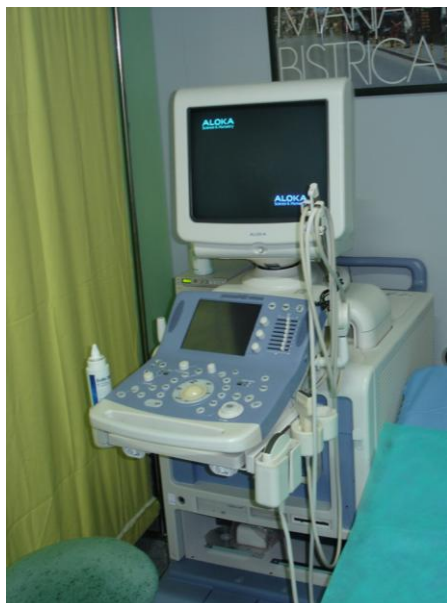Na granici dvaju tkiva različite akustičke impedancije, UZV val se dijelom reflektira, a dijelom lomi i mijenja smjer. Akustička impedancija je karakteristična za svako tkivo. Temelj UZV prikaza organa je u različitim akustičkim svojstvima različitih tkiva. Elastičnost i gustoća tkiva su glavna svojstva koja određuju akustičku impedanciju tkiva, odnosno otpor koje tkivo pruža širenju UZV vala. UZV valovi niže frekvencije imaju veću prodornost te se upotrebljavaju za prikaz dubljih struktura u tijelu, dok UZV valovi više frekvencije imaju manju prodornost i upotrebljavaju se za prikaz površnih struktura tijela. Sonde koje emitiraju UZV viših frekvencija imaju bolju razlučivost od sonde koje emitiraju UZV valove niže frekvencije (37).

2.2.2. ULTRAZVUČNI UREĐAJ – OSNOVNI PRINCIPI RADA

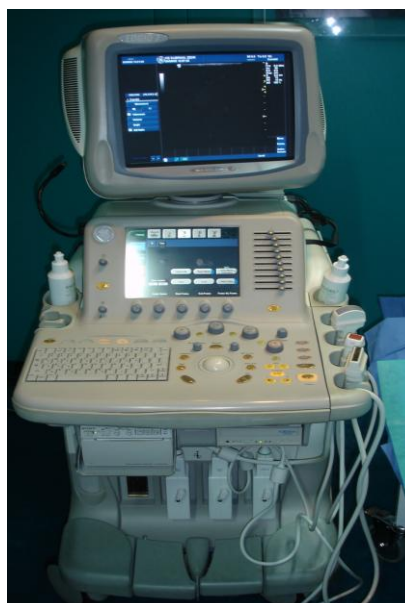UZV uređaj se sastoji od sonde, odašiljačkog puls generatora, kompenzacijskog pojačala, upravljačke jedinice, digitalnog procesora i sustava za prikaz slike (slika 1 a, b).

UZV valovi se u tijelo čovjeka emitiraju iz sonde koja je sastavni dio UZV aparata. Sonda je najvažniji, najosjetljiviji i najskuplji dio UZV uređaja te djeluje kao primopredajnik UZV valova (38). Ultrazvučni impulsi se šalju u tijelo, ali i primaju putem sonde. UZV sonde rade na principu piezoelektričnog

efekta, a UZV valovi nastaju u piezoelektričnim kristalima koji se nalaze u vrhu sonde uređaja. U ultrazvučnoj sondi se pod utjecajem kratkih električkih impulsa induciraju kratke mehaničke vibracije (frekvencije od 2 do 20 MHz). Kristali se pod utjecajem promjenjivog elektromagnetskog polja deformiraju u ritmu promjena polja te na taj način nastaje mehanički val koji predstavlja UZV valove koji se putem sonde usmjeravaju prema tijelu (35). UZV valovi prolaze kroz unutrašnje strukture tijela, a da bi se različita tkiva unutar istog organa ili dva organa međusobno razlikovala, moraju imati različitu akustičku impedanciju. Ako susjedna tkiva imaju jednaku akustičku impedanciju, premda su biološki različita, neće se moći prikazati ultrazvukom, odnosno pokazivati će jednake karakteristike odjeka te razlikovanje strukture dvaju tkiva neće biti moguće. Patološki procesi koji uzrokuju promjene akustičke impedancije i u malim volumnim elementima tkiva što predstavlja osnovu razlikovanja zdravog i patološki promijenjenog tkiva biti će vidljivi ultrazvukom (36). Odsalani impulsi se nakon refleksije u strukturama tijela ponovno prikupljaju putem sonde, odnosno dolaze do piezoelektričnih kristala u njoj te se događa konverzija mehaničke energije UZV snopa u električne impulse, koji se putem ranije spomenutih sklopova aparata elektronički obrađuju i pretvaraju u slikovni prikaz na ekranu monitora (37).



a. Aloka 10



b. GE Logiq 9

Slika 1 a,b. Sklop ultrazvučnog aparata s više sonde - aparati i sonde koji su korišteni u izradi ovog rada.

Računalo uređaja mjeri vrijeme potrebno da se reflektirani UZV snop vrati do sonde te izračunava udaljenost mjesta refleksije od sonde, odnosno položaj reflektora u tijelu. Amplituda reflektiranog odjeka i intenzitet njegovog prikaza na ekranu UZV uređaja su razmjerni razlici u akustičkoj impedanciji tkiva s čijih granica se odjek reflektira, a ovise i o putu kojim UZV snop prolazi u oba smjera, jer pri prolasku dolazi do slabljenja snopa. Slabljenje snopa se kompenzira elektroničkim pojačalom, koje u svakom ciklusu odašiljanja i prijema vala mijenja pojačanje na način da se odjeci koji stižu kasnije, a to su odjeci iz dubljih struktura, pojačavaju razmjerno jače od onih koji stižu ranije, a to su odjeci iz površnije smještenih struktura. Ovakva kompenzacija slabljenja odjeka iz dubine naziva se „time-gain compensation” i ona je jedan od najvažnijih komponenti uređaja, predstavlja

preduvjet za kvalitetan prikaz slike (35). Računalo UZV uređaja ovaj signal obrađuje i prikazuje na ekranu u raznim tonovima sive skale.

Prikaz slike je moguć na više načina i slikovni zapis može se prikazati kao A-mod, B-mod ili M-mod (36).

A-mode je zastarjeli, jednodimenzionalan prikaz, gdje se odjeci prikazuju na ekranu osciloskopa kao impulsi – šiljci (engl. amplitude – mode), čija je amplituda razmjerna amplitudi – intenzitetu odjeka. Ovaj prikaz se koristi u okulistici te neurologiji i danas ima vrlo ograničenu primjenu.

B-prikaz je najrašireniji u upotrebi i suvremenoj UZV dijagnostici. U B-prikazu odjeci se prikazuju kao svijetle točke na ekranu, pri čemu svaka točka odgovara odjeku koji je odbijen s određene dubine unutar tijela te se organi i tkiva prikazuju brojnim točkama različitog intenziteta prikazani u sivoj skali, odnosno u tonovima svjetlije i tamnije sive boje. B-mode, od engl. „brightness” (svjetlina), je dvodimenzionalni prikaz kod kojeg se UZV val odašilje u tijelo u UZV snopu određene debljine i širine koji prolazi kroz tijelo u određenom presjeku (38). Ultrazvučni snop se brzim pomacima lepezasto pomiče u ravnini oslikavanja, pa se tako svaki reflektor insonira iz različitih kutova i na temelju toga, kao i udaljenosti reflektora od sonde, određuje se njegov stvarni položaj u ravnini oslikavanja. Skup točaka formira sliku, pri čemu se prikazane slike izmijenjuju u brzom slijedu, tako da ih ljudsko oko zbog tromosti oka prima kao kontinuiranu sliku, što omogućuje prikaz u takozvanoj ”živoj slici”(real-time).

Važna osobina ultrazvučne sonde je rezolucija (35,36); prostorna rezolucija je definirana kao najmanja udaljenost između dvaju reflektora na kojoj se oni na ekranu prikazuju odvojeno. Uređaji visoke rezolucije imaju

stvarnu rezoluciju od oko 1–1,5 mm. Prostorna rezolucija zadana je dubinskom i lateralnom rezolucijom. Dubinska rezolucija je razmjerna frekvenciji sonde i približno odgovara dvostrukoj vrijednosti valne duljine (36). Lateralna rezolucija je zadana širinom ultrazvučnog snopa, pa je najbolja na mjestu gdje je ultrazvučni snop najuži. Elektronski je moguće mijenjati širinu snopa ovisno o njegovoj udaljenosti od sonde, pa se mjesto najveće lateralne rezolucije može fokusirati na određenu dubinu u promatranom volumenu. U kliničkom smislu ovakvo fokusiranje je nužno pri svakom pregledu te je svaku patološku promjenu nužno fokusirati, odnosno pregledati najvišom lateralnom rezolucijom. Potrebno je podesiti i dinamički raspon snimke u B-prikazu, kako bi se strukture prikazale s optimalnom kontrastnošću, a to je označeno komandama “gain” i “dynamic range” (35).

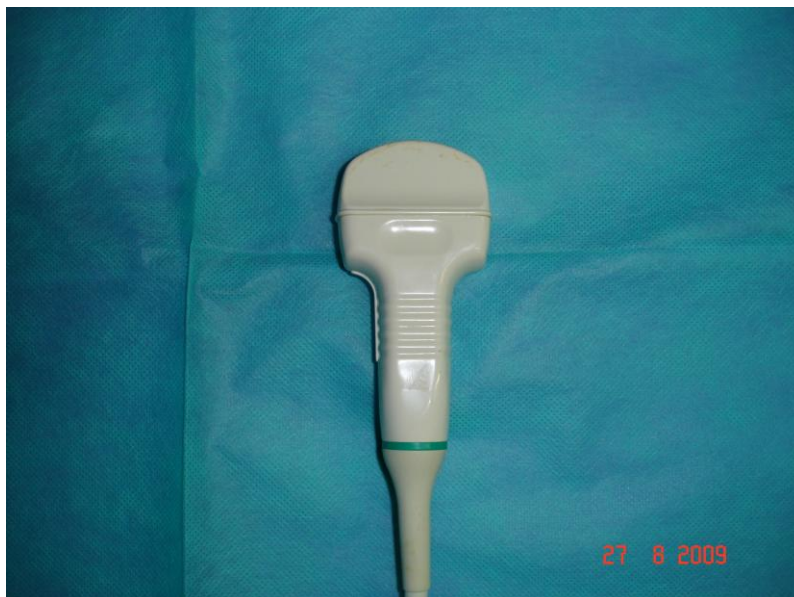M-mode predstavlja jednodimenzionalni B-prikaz, gdje se prati promjena položaja određenog reflektora koji je prikazan kao svijetla točka na monitoru u vremenu (engl. motion – kretanje, pokret). Prikaz je vremenska krivulja i koristi se poglavito u kardiologiji za prikaz pomičnih struktura, npr. srčanih zalistaka (36).

Ultrazvučne sonde - Ultrazvučna sonda je najvažniji pojedinačni dio UZV uređaja. Sonde se po vrsti, tehničkoj izvedbi i obliku slike koji stvaraju dijele na linearne, konveksne, sektorske i endokavitarne (35,36,38).

Kod sektorskih sondi dobiva se slika trokutastog oblika, s vrhom trokuta uz površinu sonde. Sektorske sonde imaju uski prozor emitiranja UZV valova i u upotrebi su na dijelovima tijela na kojima je zbog otežanog pristupa potreban uski UZV snop, gotovo isključivo se upotrebljavaju u kardiologiji gdje omogućuju prikaz srca kroz uske međurebrene prostore.

Endokavitarnе sonde uvode se u razne tjelesne šupljine, sa svrhom da se sondom visoke frekvencije i rezolucije dođe što bliže organu koji želimo prikazati. Razvijene su endovaginalne sonde koje se koriste za prikaz maternice i jajnika, endorektalne sonde za prikaz rektuma i prostate te transezofagijske sonde za prikaz srca kao i dijelova aorte i plućne cirkulacije (35).

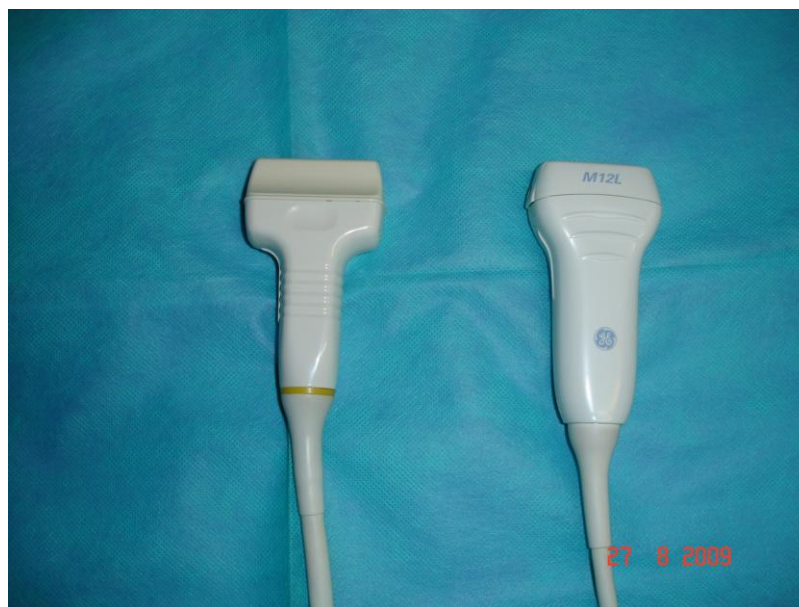U upotrebi su još i konveksne sonde, koje su kako ime govori zakrivljene, a predstavljaju kompromis između linearnih i sektorskih te se mogu koristiti za više vrsta pregleda, najčešće se koriste za abdominalne preglede i danas su standard u dijagnostici abdominalnih organa (slika 2).



Slika 2. Konveksna sonda.

UZV valovi koji se koriste u konveksnim sondama su nižih frekvencija, koriste se za prikaz dublje smještenih organa te se danas za prikaz abdominalnih organa koriste gotovo isključivo konveksne sonde frekvencije od 2-4 MHz kod odraslih, te od 4-7 MHz kod djece (38).

Za razliku od sektorskih, linearne sonde imaju široki prozor za odašiljanje UZV valova i upotrebljavaju se za prikaz površnije smještenih struktura, kao što su vrat, dojke ili periferne krvne žile (slika 3).



Slika 3. Linearne sonde visoke frekvencije i visoke rezolucije.

Linearne sonde stvaraju sliku u obliku pravokutnika i u pravilu su vrlo visoke frekvencije (do 15 MHz), imaju vrlo visoku prostornu rezoluciju, ali imaju slabu prodornost u dubinu, jer se pri prolasku kroz tkiva visokofrekventni UZV snop jače atenuira od niskofrekventnog.

Kod širenja UZV snopa kroz tkiva dolazi do gubitka energije UZV snopa, a gubitak energije, odnosno atenuacija ili slabljenje UZV snopa, posljedica je refleksije, apsorpcije zvuka i raspršenja zvuka pri prolazu kroz tkiva (35,36). UZV snop je jače atenuiran kod UZV valova viših frekvencija, nego kod valova nižih frekvencija, pa je stoga prodornost UZV snopa bitno bolja kod valova nižih frekvencija. Rezolucija je bitno bolja kod visokih

frekvencija, pa se visokofrekventne sonde koriste za prikaz površinski smještenih struktura i organa, dok se niskofrekventne sonde koriste za prikaz duboko smještenih struktura i organa (37).

Ultrazvuk u medicinskoj dijagnostici ima niz prednosti u odnosu na ostale radiološke slikovne metode. Nema izlaganja ionizirajućem ili drugom štetnom zračenju, a do sada ultrazvuk nije pokazao nikakvog dokazanog značajnijeg štetnog djelovanja na ljudska tkiva. UZV uređaji su znatno jeftiniji od uređaja za kompjutoriziranu tomografiju, magnetsku rezonanciju, pozitronsku emisijsku tomografiju i angiografiju, uz napomenu da vrhunski aparati za UZV dijagnostiku cijenom dosežu slabije CT uređaje. Velika prednost UZV uređaja je u tome što su pokretni i transportabilni, pa se mogu po potrebi transportirati u jedinice intenzivne skrbi, operacijske dvorane ili bolesničke sobe te se koristiti za pretrage bolesnika koji su nepokretni ili se ne mogu transportirati do fiksnih radioloških uređaja. UZV pregled se može ponavljati po potrebi u kratkim intervalima, trajanje pregleda nije limitirano. UZV je široko dostupan, no rezultat pregleda izuzetno je ovisan o iskustvu, educiranosti i manualnoj vještini pregledavača.

2.2.3. DOPPLEROV EFEKT I PRIMJENA U MEDICINI

Dopler je danas sastavni dio gotovo svakog UZV uređaja, a dijagnostika doplerom je dio rutine brojnih pregleda. Doplerska dijagnostika se koristi i u dijagnostici bolesti dojke, i iako ne omogućuje točno razlikovanje dobroćudnih i zloćudnih lezija doplerski nalaz u nekim slučajevima olakšava odluku o daljnjem postupku.

Christian Doppler je 1842. godine opisao efekt kojim boja percipiranog signala ovisi o frekvenciji. Njegova zapažanja su se odnosila na sjaj zvijezda, no fizičar Ballot je 1845. godine potvrdio da se ista zapažanja odnose i na zvuk (39). Svojim eksperimentima su pokazali da u slučaju kada se ili izvor zvuka/svjetla ili prijemnik zvuka kreću, prijemnik registrira različitu frekvenciju zvuka/svjetla. Ukoliko se udaljenost između prijemnika i izvora zvuka povećava frekvencija se smanjuje, a ako se udaljenost smanjuje zabilježena frekvencija se povećava.

U medicinskoj praksi doplerov učinak se koristi u ultrazvučnoj dijagnostici na način da se mjeri razlika u emitiranoj i reflektiranoj frekvenciji UZV snopa koji se odašilje iz sonde UZV uređaja u tijelo i reflektira prema sondi. Razlika emitirane i reflektirane frekvencije naziva se doplerski pomak. U medicinske svrhe upotreba Dopplerovog efekta dobila je poseban značaj kada je utvrđeno da eritrociti mogu poslužiti kao reflektori UZV valova, a da je zvučni signal refleksije podudaran sa slušnim spektrom čovjekova uha (36). Eritrociti su dominantni reflektori UZV snopa u krvnoj žili zbog brojnosti, a iz doplerskog pomaka se računa brzina gibanja eritrocita u krvnoj žili. Reflektirani zvučni signal se nalazi u spektru čujnosti ljudskog uha, pa se protok može čuti na zvučniku UZV uređaja ili se može prikazati grafički nakon spektralne frekvencijske analize, kako je objašnjeno u slijedećem odjeljku (36,40).

Kontinuirani dopler - Doplerov učinak se u medicini koristi na dva načina: kao kontinuirani dopler, gdje se UZV snop neprekidno odašilje, a reflektirani odjeci neprekidno registriraju ili kao pulsirajući dopler, gdje se

UZV snop odašilje u kratkim pulsevima, a reflektirani doplerski pomaci se mjere određeno vrijeme nakon završetka odašiljanja UZV vala (35).

Kod kontinuiranog doplera UZV valovi se iz sonde odašilju neprekidno, a uređaj koji emitira ovu vrstu impulsa naziva se kontinuiranim doplerom (36,37). Nedostatak ovih uređaja je da mjere sve protoke u smjeru prolaska UZV vala, pri čemu se svi registrirani protoci na putu vala zbrajaju i prikazuju se zbrojeni u vidu zvučnog signala ili grafičkog prikaza. Ovi uređaji su korisni kod velikih brzina protoka, a nedostatak je što je signal rezultat zbroja svih protoka na putu prolaza UZV snopa, pri čemu nema mogućnosti odvajanja signala iz pojedinih krvnih žila. Ovi uređaji se upotrebljavaju uglavnom u kardiologiji.

Pulzirajući dopler - Pulzirajući dopler (PW) omogućuje da se UZV impulsi šalju na mahove u kratkim vremenskim intervalima. Vremenska odgoda se unaprijed određuje i odgovara vremenu potrebnom da val stigne do određene dubine u tijelu i natrag. Na taj način može se kontrolirati mjesto analize odjeka, odnosno točno mjesto u krvnoj žili iz koje se analizira protok. Time se omogućuje da se pulsni UZV val uputi na točno određenu dubinu tijela, odbijeni odjeci se prime i izračunaju se brzine protoka unutar točno određene krvne žile (35,40).

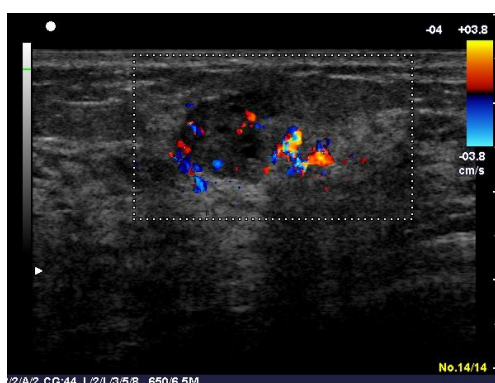
Doplerski pomak razmjernan je kutu insonacije, odnosno kosinusu kuta između UZV snopa i krvne žile, pa stoga pri kutu od 90° dobivamo artefakt odsustva protoka, dok je optimalan kut od 0° . Kako se radi o eksponencijalnoj funkciji, pogreške izmjerenih brzina su veće što je kut insonacije veći, pa se stoga u kliničkoj praksi obavezno mora koristiti kut insonacije manji od 60° (36).

Postavljanjem mjernog uzorka unutar lumena krvne žile, veličina mjernog uzorka se određuje reguliranjem širine doplerskih vrata (engl. gate) i mjernog uzorka (engl. sample volume). Dopler omogućuje kvalitativnu ocjenu protoka, odnosno prikaz protoka u krvnim žilama kodiran bojom, ali omogućuje i kvantifikaciju protoka, putem spektralne frekvencijske analize (37). Nedostatak pulsno doplera je nemogućnost mjerenja većih brzina posebno u dubljim dijelovima tijela. Ako su dubine u tijelu veće, potrebno je više vremena da impuls dođe do ciljane točke te da se vrati do sonde, pa se u jedinici vremena može emitirati manje impulsa. Ove vrijednosti se označavaju kao frekvencija opetovanja impulsa (PRF), a ograničenje broja impulsa koji se mogu emitirati u jedinici vremena na određenu dubinu je Nyquistova granica frekvencije (36). U slučaju prekoračenja ove granice dolazi do pojave frekventnog prebacivanja, pri kojemu se kod dostignute maksimalne frekvencije dio signala "reže" i prebacuje na suprotnu stranu nulte (bazalne) linije (35).

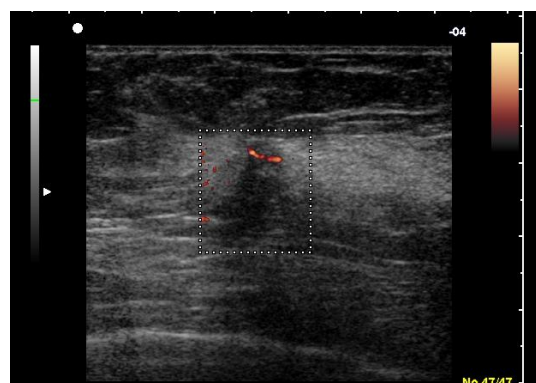
Obojeni i power dopler - Temelje se na principu pulsno doplera, a odbijeni signali se u sklopovima aparata kodiraju u tonove boje. Uobičajeno se protok prema sondi kodira tonovima crvene boje, a protok u smjeru od sonde kodira se tonovima plave boje. Tonovi boje ujedno su kodirani na način da se više brzine protoka prikazuju svijetlijim nijansama plave ili crvene boje, ovisno o smjeru protoka. Prikaz obojenim doplerom je semikvantitativan i ne daje mjerljive vrijednosti brzina protoka.

Posebni oblik prikaza je tzv. power Doppler – PD, pri čemu se kod PD bojom kodira cjelokupna snaga doplerskog signala, za razliku od smjera i brzine protoka u obojenom dopleru (35). PD koristi ukupnu, integriranu

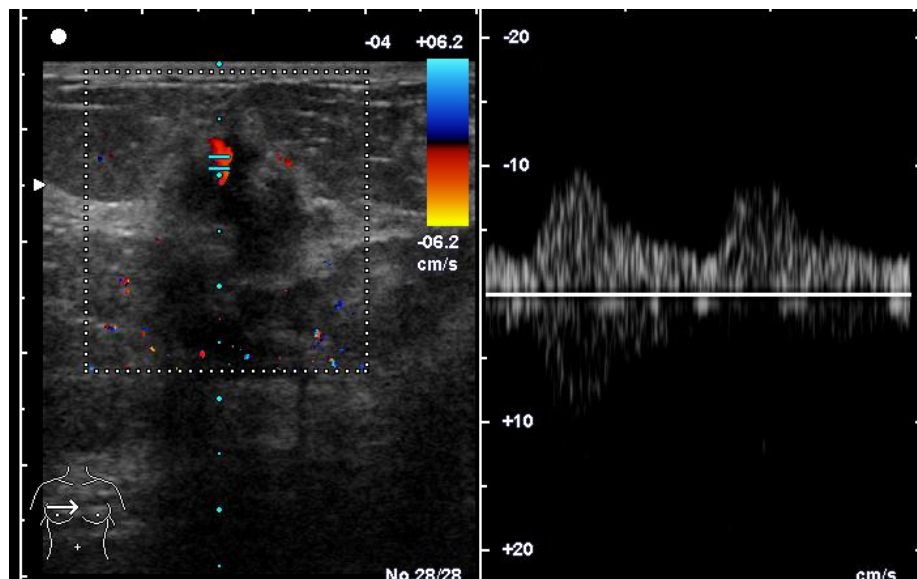
snagu doplerskog spektra te ima nekoliko prednosti u odnosu na obojeni dopler, od kojih je najbitnija što omogućuje prikaz vrlo sporih protoka u malim krvnim žila. Nedostatak PD je što ne može raspoznati smjer protoka, a vrlo je osjetljiv i na respiratorne pomake, kao i na bilo koje druge pomake. (35,37) (slika 4. a, b, c).



a. color dopler analiza tm tvorbe



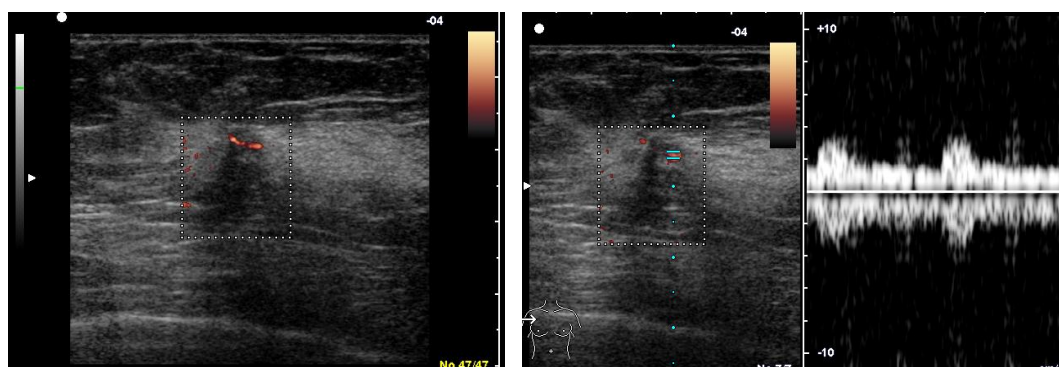
b.power dopler analiza tm tvorbe



Slika 4. a, b, c. Prikaz lezije dojke obojenim (color) doplerom (a), power doplerom (b), te analiza protoka spektralnom frekvencijskom analizom (c).

Spektralna frekvencijska analiza i indeksi otpora - Sustav obojenog doplera omogućuje da se već vizualno registriraju promjene brzine i toka krvi, tj. zone ubrzane struje toka krvi i turbulencije u toku krvne struje.

Dodatnu metodu analize pruža spektralna frekvencijska analiza, koja omogućuje grafički prikaz UZV signala na kojem se mogu mjeriti određeni parametri (5,32). Kvantifikacija doplerskog spektra se vrši spektralnom frekvencijskom analizom gdje se UZV signal razlaže u niz frekvencijskih komponenti postupkom brze Fourierove transformacije te se grafički prikaže na koordinatnoj skali. Na vodoravnom dijelu skale prikazana funkcija vremena, a na okomitom dijelu skale prikazana je brzina protoka koja se može izraziti u kHz ili u cm/s, odnosno u m/s (slika 5).



Slika 5. Prikaz krvnih žila power doplerom uz spektralnu frekvencijsku analizu.

Izgled doplerskog spektra ovisi o ejectiveskoj funkciji srca, elasticitetu krvnih žila, perifernom otporu, popustljivosti stijenke, promjeru krvne žile, viskoznosti krvi te udaljenosti promatrane krvne žile od srca. Oblik krivulje odražava pulzacije arterijskog stabla. Danas su poznati normalni izgledi i odstupanja od normale većine krvnih žila, što ima značajnu ulogu u analizi pojedinih bolesti.

U kliničkoj praksi iz doplerskog spektra se mjere brzine protoka i to u pravilu maksimalna sistolička brzina (engl. peak systolic velocity – PSV) i krajnja dijastolička brzina (engl. end diastolic velocity – EDV) te doplerski indeksi, koji se računaju na način da se u omjer stave dvije ili više izravno mjenjenih varijabli ovisnih o kutu insonacije.

Od nekoliko postojećih indeksa u praksi se najčešće upotrebljavaju indeks pulzatilnosti (PI) te indeks otpora (RI) koji su prikazani formulama 1 i 2 (35,37).

FORMULA 1:

Formula PI :

$$PI = \frac{A - B}{S}$$

FORMULA 2:

Formula RI :

$$RI = \frac{A - B}{A}$$

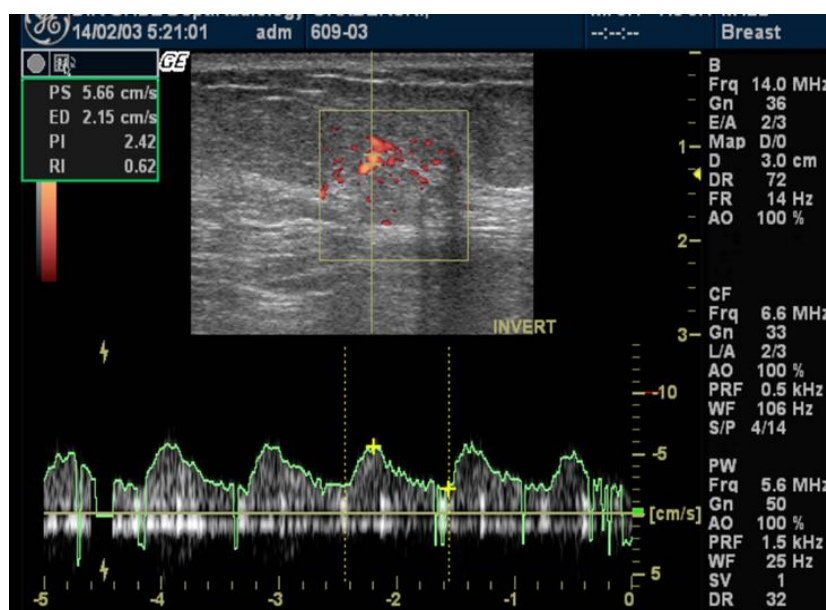
A- najviša brzina protoka (sistola)

B-najmanja brzina protoka (dijastola)

S-srednja brzina protoka

Ovi doplerski indeksi predstavljaju pouzdan i jednostavno mjerljiv pokazatelj periferne vaskularne rezistencije te su vrlo rašireni u kliničkoj primjeni. Većina autora se slaže da je RI najpouzdaniji parametar koji je podložan najmanjim varijacijama u normalnoj populaciji, no i u bolesnim stanjima.

Kod svih radova u kojima se upotrebljava doplerska analiza, podešavanje aparata i ispravno rukovanje je od najveće važnosti. Pravilno podešavanje svjetline slike, skale brzine, inteziteta boje, frekvencije opetovanja impulsa, fokusa, kuta upada UZV snopa u odnosu na smjer krvne žile, širine mjernog uzorka te podešavanje i prikaz optimalnog spektra u toku spektralne frekvencijske analize, temeljni su preduvjeti za uspješan rad i postavljanje ispravne dijagnoze na temelju doplerskih UZV mjerenja (slika 6) (36,37). Većina grešaka u doplerskim mjerenjima i prikazima je vezana uz loše podešavanje aparata i nepoznavanje mjernih parametara.



Slika 6. Obojeni i pulsni dopler sa spektralnom frekvencijskom analizom, mjerenjima brzina protoka te izračunima indeksa otpora RI i PI (prikaz kod tm. dojke).

Danas se dopler u kliničkoj medicini koristi za brojne aplikacije, praktički u svim organima i organskim sustavima. Primjena doplera u dojci je još uvijek predmet istraživanja. Radovi koji se temelje na mjerenjima i izračunima indeksa otpora pokazuju različite rezultate te možemo reći da je

metoda i dalje predmet istraživanja, no određena korist u dijagnostici bolesti dojke postoji, pa je dopler korisno rabiti kao dodatnu metodu u tijeku B-mod pregleda, a doplerska dijagnostika bolesti dojke je i dio ovog rada.

2. 3. ANATOMIJA DOJKE, EMBRIONALNI RAZVOJ, HISTOLOŠKA GRAĐA, FIZIOLOŠKI RAZVOJ

Embrionalni razvoj i anomalije dojke - Dojke (mliječne žlijezde) se razvijaju iz zadebljanja epidermisa u šestom tjednu embrionalnog života. Mliječne žlijezde u osnovi se svrstavaju u kožne žlijezde zajedno s žlijezdama znojnicama i lojnicama, no međusobno se razlikuju po morfološkim, genetskim i histološkim karakteristikama (41,42). Grebeni mliječne linije se nalaze ventralno u obliku uzdužne linije, u visini između osnova za gornje i donje eksteremitete, mliječne pruge se javljaju potkraj prvog mjeseca embrionalnog života i odgovaraju zadebljanju epidermisa. Mliječna žlijezda u vrijeme poroda nije u potpunosti razvijena, ona ostaje u latentnom stanju, odnosno polako se razvija u oba spola, sve do vremena puberteta. Razvoj dojke tada je različit kod žena i muškaraca, pod utjecajem hormona dojka se kod žena u pubertetu kompletno razvije, dok se kod muškaraca razvoj zaustavi. Konačan razvoj mliječna žlijezda postigne u toku trudnoće, nastupom menopauze dojka prelazi u fazu involucije koja se očituje postupnim nestankom žlijezdanog tkiva i nadomještanjem istog masnim tkivom (42).

Anomalije mliječne žlijezde su vezane za tok mliječne pruge te mogu nastati prekobrojne mliječne žlijezde ili češće prekobrojne bradavice. Kod

muškaraca se dojka može razviti obično u nešto manjoj mjeri nego kod žena u svezi s hormonskim poremećajima i endokrinološkim bolestima. Ovaj poremećaj se naziva ginekomastijom. Ginekomastiju je potrebno razlikovati od uvećanja dojke koje nastaje odlaganjem masnog tkiva u pretilih osoba. Ostale anomalije i poremećaji razvoja su amastija (nedostatak dojke), micromastija (male dojke), macromastia (velike dojke), polymastia (prekobrojne dojke), athelia (manjak bradavice), microthelia (sitna uvučena bradavica), polythelia (prekobrojna bradavica) (42).

Anatomija dojke - Dojka je simetrični parni organ, smješten na prednjoj strani prsnog koša. Normalnu veličinu doseže u dobi između šesnaeste i devetnaeste godine. Korijen dojke (radix mammae) se nalazi u području ispod drugog rebra i nastavlja se u trup (corpus mammae). Dojka je obložena kožom koja u donjem dijelu čini oštar prijevoj, poput žlijeba i prelazi u kožu prsnog koša. Dojka na kranijalnom rubu započinje u visini polaska drugog rebra i tu je zona hvatišta dojke, koja se širi karakterističnim oblikom do visine šestog interkostalnog prostora, gdje se mrežom veziva fiksira uz fasciju velikog prsnog mišića (41).

Na vrhu dojke je bradavica (papilla mammae), oko bradavice je kružno pigmentirano područje (areola mammae). Dojku oblikuje žljezdano tkivo mliječne žlijezde (glandula mammaria) uloženo u vezivnu stromu i obloženo masnim tkivom. Mliječnu žlijezdu čini 10 do 20 alveotubuloznih žlijezda (lobi glandulae mammariae), od kojih svaka ima izvodni kanal (ductus lactiferi) koji se svaki posebno otvara na bradavici dojke. Izvodni kanal proširuje se prije ulaska u bradavicu u 5 do 9 milimetara široki sinus

(sinus lactiferus), nakon čega se opet suzuje prije otvaranja na bradavici (41,42).

Medijalna dojka je ograničena područjem prsne kosti, prema lateralno pazušnom srednjom linijom, kranijalna granica je hvatište za drugo rebro, a kaudalna granica je hvatište za sedmo rebro. Između drugog i sedmog rebra bazu dojke čini prostor velikog i malog prsnog mišića gdje se mrežom suspenzornih ligamenata i veziva dojka fiksira, no ujedno je slobodna za ograničene kretnje po prsnom košu što je važno za funkciju dojke u laktaciji kao i za ublažavanje eventualnih trauma.

Arterijska opskrba dolazi putem unutrašnje torakalne arterije, lateralne torakalne arterije te interkostalnih arterija. Medijalni dio dojke opskrbljuje arterijskom krvlju a. thoracica interna, od koje odlaze perforantni ogranci (rr. perforantes) koji probijaju međurebrene prostore. Od perforantnih grana odlaze ogranci za dojku (rr. mammarii). Lateralni dio dojke prokrvljen je ograncima a. toracike lateralis (rami mammarii laterales). Duboki dio opskrbljuju ogranci interkostalnih arterija (rr. mammarii) (41).

Vene stvaraju spletove koji započinju u visini areole venskim (Hallerovim) prstenom (plexus venosus areolaris), a glavni odvodni putevi su putem velikih venskih slivova koji imaju iste nazive kao i arterije (slivovi unutrašnje torakalne vene, lateralne torakalne vene te interkostalne vene). Vene medijalnog dijela dojke ulijevaju se u unutrašnje vene prsnog koša (vv. thoracicae internae), a iz lateralnog dijela dojke vensku krv odvede lateralna vena prsnog koša (v. thoracica lateralis) i međurebrene vene (vv. intercostales) (41).

Dojka je inervirana uglavnom putem interkostalnih živaca i to od drugog do šestog. Ti živci imaju i osjetna i simpatička vlakna tako da inerviraju kožu, bradavice, glatke mišiće te krvne žile i mlijekovodne kanaliće. Nadalje, osjetna tjelešca se nalaze potkožno (Vater-Pacinijeva i Meissnerova osjetna tjelešca), a najbrojnija su u području areola i bradavice zbog čega su spomenuti dijelovi dojki znatno osjetljiviji nego ostali dijelovi dojke što je važno znati pri planiranju intervencija u dojci (41).

Limfni putevi dojki su dobro razgranati, a limfa se najvećim dijelom odvodi prema aksilarnim limfnim putovima i čvorovima. Bitni su još parasternalni, pektoralni te interkostalni limfni čvorovi i putevi, pri čemu parasternalni limfni putevi jedini zaobilaze drenažno područje aksile (41,42). Aksilarni limfni čvorovi kojih je 30 - 40 dijele se u više skupina (centralni, apikalni, lateralni, pektoralni, subskapularni). Poznavanje limfne drenaže dojke je izuzetno važno zbog limfogenog širenja karcinoma. Širenje tumora u limfne čvorove je pokazatelj da je tumor razvio metastatski potencijal te da se proširio izvan dojke, odnosno da se radi o sustavnoj bolesti koja više nije ograničena samo na dojku. Stupnjevanje (staging), liječenje i prognoza karcinoma dojke uvelike ovise o analizi aksilarnih limfnih čvorova. Čvor u koji se kod karcinoma dojke limfa prvo drenira naziva se "sentinel čvorom" (42).

Histološke karakteristike dojke - Dojka kod normalne razvijene žene se histološki sastoji od dvadesetak režnjeva koji su osnovne funkcionalne jedinice dojke. Svaki režanj predstavlja osnovnu funkcionalnu jedinicu za sebe, sastoji se od mreže kompleksnih razvedenih tubuloalveolarnih žlijezdanih formacija koje su povezane sustavom manjih pa sve većih kanalića koji se ulijevaju u glavni izvodni kanal (42). Svaki

režanj ima svoj izvodni kanal na bradavici i takvih kanala je dvadesetak. Ovo saznanje je bitno u dijagnostici jer se kod poremećaja ili oboljenja pojedinog lobulusa patološki sadržaj izlučuje upravo tim kanalićem te je isti bitno locirati i načiniti dijagnostičke pretrage. Između žlijezdanih dijelova i izvodnih kanalića koji su obloženi od višerednog pločastog, preko višerednog cilindričnog i kubičnog, do jednoslojnog kubičnog epitela nalaze se slojevi masnog i vezivnog tkiva (42). Areola je završni kožni dio dojke s nešto debljom kožom i završava s izbočenjem bradavice u kojoj se nalaze i mišićna vlakna, koja su u dubljim dijelovima kružna, a pri vrhu bradavice uzdužna.

Fiziologija dojke s osvrtom na trudnoću i involuciju - Mliječna žlijezda u vrijeme poroda nije u potpunosti razvijena te ostaje u latentnom stanju do puberteta. Pod utjecajem hormona mliječna žlijezda kod žena se u pubertetu kompletno razvije, dok se kod muškaraca razvoj zaustavi (43).

Konačan razvoj mliječna žlijezda postigne u toku trudnoće kada se pod utjecajem hormona iz epitela mlijekovodnih kanalića secenira kolostrum kao preteča mlijeka, a zatim i mlijeko, čime je žlijezda u potpunoj funkciji i služi prehrani novorođenčeta.

Po završetku laktacije dojka prolazi kroz određenu involuciju, a povratak na normalno stanje traje oko tri mjeseca nakon prestanka laktacije. Tijekom dojenja je mamografska gustoća dojke pojačana, pa se rutinska skrining mamografija ne bi smjela izvoditi dok ne prođe tri do šest mjeseci od prestanka dojenja. Tijekom laktacije se može razviti retencija mlijeka koja može voditi do fokalnog zadebljanja, upale ili stvaranja galaktocele (41, 43).

Pri nastupu menopauze mliječna žlijezda postepenim smanjenjem i prestankom sekrecije hormona prelazi u fazu involucije koja se očituje postupnim nestankom žlijezdanog tkiva, koje se nadomješta masnim tkivom. I ovdje postoje izuzeci, pa dio žena starije dobi može imati izrazito gusti žlijezdani parenhim. Obujam žlijezdanog parenhima se rutinski može procijeniti mamografskim i ultrazvučnim pregledom. Budući da ne postoje jasno određeni kriteriji što predstavlja normalnu dojku, često se upotrebljava pogrešna i neprecizna terminologija u opisivanju različitih promjena u dojkama, a koje zapravo predstavljaju fiziološke promjene i spadaju u spektar normalnih varijacija. Takvi su termini mastopatija, cistični mastitis, displazija i fibrocistična bolest. Vrlo je teško razlučiti kada fiziološke varijacije prelaze u patologiju, pa je tako pokazano na obdukcijским istraživanjima da čak 50% žena ima promjene koje bi većina patologa opisala kao fibrocističnu bolest (44).

2.4. OSNOVNA PODJELA BOLESTI DOJKE S PRIKAZOM NAJVAŽNIJIH BOLESTI

Navodimo osnovne podjele i opise najčešćih bolesti dojke (45). Promjene u dojkama se mogu podijeliti prema nastanku u pojedinim segmentima dojke.

-Promjene u glavnim mliječnim vodovima su duktektazije, cistična dilatacija velikog voda (velika duktalna cista), papilom velikog voda te intraduktalni karcinomi koji polaze od terminalnog kanala.

-Promjene u manjim vodovima i terminalnim duktusima su hiperplazije, papilomi perifernog voda te duktalni karcinom.

-Promjene u lobulima su ciste, fibroadenomi, adenoza, tumor phyllodes te lobularni karcinom.

-Promjene interlobularnog vezivnog tkiva su različite benigne fibroze, rijetki maligni sarkomi te rijetki tumori koji polaze iz vaskularnih i neuralnih strukture strome.

-Neklasificirane lezije su uglavnom postoperativne i postterapijske, nastaju na terenu promijenjenog tkiva.

Dobročudne (benigne) bolesti dojke - Dobročudne lezije je važno dijagnosticirati jer i one mogu imati kliničke manifestacije poput boli i palpabilne tvorbe. Dobročudne promjene su u pravilu karakterizirane sjenom povećane gustoće ili su izodenzne okolnom parenhimu na mamografiji, ponekad i s pojavom kalcifikacija, što stvara diferencijalno dijagnostičke probleme prema malignom tkivu. Karakterizacija lezija UZV i MR je bolja, no za definitivnu dijagnozu su u pravilu potrebne dodatne metode, odnosno punkcija ili biopsija tvorbe.

Upale - U dobročudne bolesti ubrajamo različite vrste upala koje su ponekad razlog da se pacijentice javljaju na pregled. Upalne promjene se manifestiraju kao theilitis - upala bradavice, areolitis - upala areole, intertrigo - ekcem submamalnog sulkusa te mastitis - upala mliječne žlijezde (posebno često nakon poroda i u toku dojenja). Absces je lokalizirana gnojna upala, karbunkul je gnojna infekcija kože i potkožnog tkiva dojke s brojnim gnojnim čepovima, a rijetke upalne bolesti dojke se nalaze i u sklopu tuberkuloze, sifilisa i aktinomikoze (45).

Fibrocistične promjene- Dobročudne promjene dojki su i različite vrste displazija, od kojih je najčešća i najvažnija fibrocistična promjena

dojke. Često se upotrebljava naziv bolest, no s obzirom da se opisane promjene nalaze na histopatološkim pregledima u sveukupnoj populaciji žena, u zadnje vrijeme se upotrebljava primjereniji naziv fibrocistična promjena umjesto fibrocistična bolest (44). To je najčešća promjena dojke uopće i najčešći povod javljanju liječniku radi pregleda dojke. Radi se o bujanju vezivnog tkiva (fibroza), stanica mliječne žlijezde (epitelijalna hiperplazija) ili o stvaranju cističnih formacija te o kombinacijama navedenih pojava (46). Uzrok dobroćudnih promjena u dojka je hormonska neravnoteža i međudjelovanje estrogena, progesterona, prolaktina, tiroksina i inzulina, koji potiču dva važna mehanizma: sekreciju induciranu hormonima, s retencijom sekreta i razvojem ektazije vodova i cista te proliferaciju dukalnog i lobularnog epitela s razvojem epitelne hiperplazije u obliku adenoze, epitelioze ili atipične hiperplazije (47). Oko 70% dobroćudnih lezija nemaju pojačani rizik nastanka karcinoma u usporedbi s normalnom populacijom. Preostalih 25% tih lezija ima 1,5 - 2 puta povećan rizik nastanka karcinoma, a 3 - 5% lezija ima i 4 - 5 puta povećan rizik nastanka karcinoma. Histološki najveći rizik među benignim promjenama predstavlja atipična epitelna hiperplazija, koja povećava rizik karcinoma pet puta (47). Atipična hiperplazija se nalazi u 3 - 4% biopsijskih uzoraka, a citološka i histološka dijagnoza je teška. Rizik prelaska u karcinom je povećan 4 - 5 puta u usporedbi s normalnom populacijom (47). Osim navedenih značajnih iznimaka, nema korelacije između široke kategorije "fibrocističnih bolesti" i nastanka karcinoma dojke.

Ciste su dobroćudne tvorbe. Fibroza i cistične promjene su vrlo česte u dojka, a termini fibrocistična bolest i mamarna displazija su

upotrebljavani za kategorizaciju patoloških nalaza u rasponu od normalnih fizioloških promjena do pravog premalignog proliferativnog rasta (3,11,44). Slikovnim metodama (mamografija, UZV) može se pouzdano postaviti dijagnoza ciste, i to osobito ultrazvukom, a ostale lezije u dojka ima dosta osobina koje se preklapaju pa je za postavljanje dijagnoze potrebno dobiti uzorak stanica ili tkiva iz lezije. Oko 50% žena u dobi od > 40 godina razvija fibrocistične promjene, koje se manifestiraju kao solitarne ili multiple ciste različitih dimenzija. Veće ciste se nalaze u oko 20 - 25% žena. Ciste u dojka mogu biti vrlo male (1 - 2 mm u promjeru, tzv. mikrociste) ili velike (makrociste), jednostavne ili multilokulirane. Ako ultrazvučni nalaz ukazuje na jednostavnu cistu nije indicirana dijagnostička citološka punkcija. Galaktocele su fokalne ili multiple retencijske ciste ispunjene mlijekom, koje se razvijaju tijekom trudnoće ili laktacije. Tzv. uljna cista (oil cyst) je cista ispunjena uljnim nekrotičnim sadržajem, obično povezana s prethodnom traumom ili operativnim zahvatom.

Sekrecija i iscjedak - Poremećaji funkcije dojke koji se manifestiraju kao galaktoreje (izlučivanje mlijeka izvan doba dojenja, produljeno dojenje, preobilna količina mlijeka, spontano otjecanje mlijeka) su dobroćudne promjene (11,12). No secernirajuća dojka, uključujući krvareću dojku sa sukrvavim ili tamnim iscjetkom, kao i bolna dojka (mastodinija), mogu biti znak zloćudnih promjena u dojci.

Dobroćudni tumori - Od dobroćudnih tumora najčešći je fibroadenom, koji je znatno češći u mlađih žena. Radi se o fibroepitelnom tumoru okruženom pseudokapsulom koji je ovalnog, okruglog ili polilobularnog oblika. U mlađih žena fibroadenomi su solitarne ili multiple

lezije promjera 1-3 cm i obično se lako uočavaju (45). Kod žena starije i srednje dobi zbog masne involucije fibroadenomi se ponekad teže lociraju, a i diferencijalna dijagnoza prema malignim promjenama može biti otežana samo na temelju morfologije. Jasno da žene koje se prate od mlađe dobi s već poznatom promjenom ne predstavljaju problem, što upućuje na vrijednost redovnih periodičnih pregleda dojke. Juvenilni fibroadenomi se javljaju prije dobi od 20 godina, rastu brzo i treba ih histološki razlikovati od phyllodes tumora (48). Poseban oblik rijetkog tumora dojke su phyllodes tumori koji se sastoje od cističnih formacija u kojima listasto bujaju izdanci stanica (48). Mogu biti i multipli i vrlo veliki, mogu zadavati teškoće pri dijagnostici samo temeljem citološke punkcije te je kod nejasnih slučajeva potrebna dodatna obrada biopsijom ili operativnim odstranjenjem tvorbe (40). Ovi tumori vezivnog tkiva u lobulusu obično rastu brzo, a 10% ovih tumora metastazira te ne spadaju u benigne lezije.

Ostali dobroćudni tumori su rijetki (lipom, fibrom, hemangiom, neurinom, hondrom, hamartomi, papilomi itd.). Od značaja su papilomi, koji predstavljaju resičasto bujanje u mliječnom vodu koje često uzrokuje krvarenje, pa je čak 50% svih krvavih iscjedaka iz bradavice uzrokovano tom promjenom. Čak i mali papilomi mogu biti simptomatski i uzrokovati iscjedak iz bradavice. Multipli papilomi mogu predstavljati premaligne promjene (11,12,45).

Radijalni ožiljak označava zone fokalne ili multiple neneoplastičke tubularne proliferativne adenoze koje se razvijaju oko vezivnog centra i radijalno se šire prema van, a povezane su s područjima intraduktalne epitelne hiperplazije. Radijalni ožiljak je značajan jer u spikuliranom obliku

oponaša karcinom, kako makroskopski, tako i pri MMG i UZV pregledu (49-51).

Promjene tijekom starenja - Dobročudne su i očekivane regresivne promjene dojki i manifestiraju se starenjem kao atrofija ("smežurane" dojke), distrofija (pretvaranje tkiva dojke u mast, stvaranje kalcifikata) i steatonekroza (u izumrlo masno tkivo se ulaže vapno, pa se manifestira kao tvrd, nekad bolan čvor u dojci).

Gotovo svaka palpabilna ili druga tvorba pronađena mamografijom ili ultrazvukom klinički pobuđuje sumnju na tumor i izaziva zabrinutost bolesnice. Shodno tome svaku leziju je potrebno razrješiti dijagnostičkim postupcima i potvrditi njenu prirodu kako je gore ranije navedeno (punkcija ili biopsija). Pitanje operativnog uklanjanja dobroćudnih tvorbi je često predmet širokih rasprava i može biti uvjetovana stavom kirurga, ali i stavom bolesnice.

Zloćudne (maligne) bolesti dojke - Karcinomi su najvažnije zloćudne (maligne) lezije u dojci u dijagnostičkom i terapijskom smislu. Velika većina invazivnih karcinoma nastaje iz karcinoma in situ (45,52) te su karcinomi in situ pokazatelji povišenog rizika za razvoj invazivnog karcinoma.

Duktalni i lobularni karcinomi in situ - Razlikuju se duktalni i lobularni karcinomi in situ, a miješani oblici su vrlo rijetki. Mnoga istraživanja pokazuju da se većina invazivnih duktalnih karcinoma dojke razvija iz duktalnog karcinoma in situ (DCIS). Uvođenjem mamografije i organiziranog probira, incidencija DCIS u biopsijskim uzorcima u SAD se povećala na 10-29%, jer većina DCIS sadrži mikrokalcifikacije, koje se uočavaju na

mamografiji. Mikrokalcefikacije na mamografiji su najvažniji znak DCIS, ali postoje i DCIS bez mikrokalcefikacija (45,53). Proporcija DCIS u populaciji žena podvrgnutoj mamografskom probiru je sada 20-30%, dok je kod bolesnika s klinički palpabilnom tvorbom proporcija DCIS samo 3-5%. Lobularni karcinom in situ (LCIS) je difuzni proces, koji obično zahvaća veća područja tkiva dojke. Žene s LCIS imaju značajno povišen rizik za razvoj invazivnog karcinoma dojke. Radi se o prekancerozama koje su klinički i mamografski okultne, i općenito predstavljaju slučajan histološki nalaz u biopsijskom uzorku. To su vrlo često multicentrične (50%) i bilateralne (30%) lezije (12,45).

Invazivni duktalni karcinom (IDC) i invazivni lobularni karcinom (ILC) - Invazivni duktalni karcinom (IDC) čini 85 % karcinoma dojke, a invazivni lobularni karcinom oko 6 - 9 % (45). Incidencija IDC stalno raste zbog nepoznatih razloga, a IDC je najčešći i najsmrtonosniji oblik invazivnog karcinoma dojke. Posebni tipovi IDC su medularni karcinom (3 - 4%), mucinozni (oko 3%), papilarni (oko 2%) i tubularni (2 - 3%) (45). Postoje i drugi vrlo rijetki tipovi karcinoma (adenoidno-cistični, mukoepidermoidni, planocelularni, itd).

Tumor phyllodes je povezan s fibroadenomom i može se zamijeniti s njim. To su tumori vezivnog tkiva u lobulusu i obično rastu brzo. 10% ovih tumora metastaziraju (48).

Pagetovom bolešću naziva se duktalni karcinom koji zahvaća velike mliječne vodove i posebni je oblik duktalnog karcinoma dojke koji zahvaća žene u nešto starijoj životnoj dobi (45). Počinje kao tipični intraduktalni karcinom, ali zahvaća glavne izvodne kanale, odakle se širi da bi infiltrirao

kožu bradavice i areolu. Budući da se rano šire do bradavice, rano se klinički uočavaju, s ekcematoidnim krustama na bradavici, zahvaćena koža često je raspucana, ulcerirana i iz nje vlaži.

Inflamatorni karcinomi imaju izuzetno lošu prognozu. Mogu nastati iz bilo kojeg karcinoma dojke. Sarkom dojke je izuzetno rijedak tumor ekstralobularnog vezivnog tkiva.

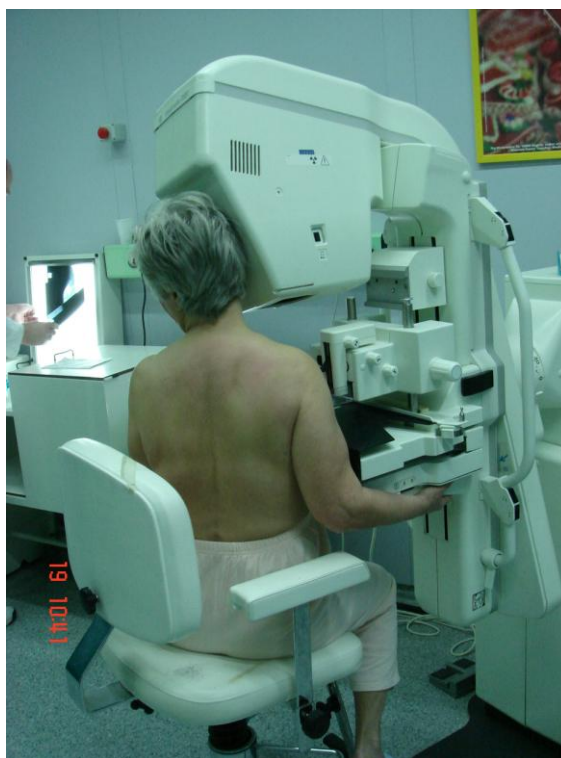Secernirajuća dojka (iscjedak iz jedne ili obje dojke) može biti samo benigni znak poremećaja funkcije dojke koji se manifestira kao izlučivanje mlijeka izvan doba dojenja, produljeno dojenje, preobilna količina i spontano otjecanje mlijeka te upućuje na benigne promjene. No secernirajuća dojka, uključujući krvareću dojku sa sukrvavim ili tamnim iscjetkom, kao i mastodinija (bolna dojka), može biti znak malignih promjena dojke.

2.5. DIJAGNOSTIČKE METODE KOJE SE PRIMJENJUJU KOD BOLESTI DOJKE

U dijagnostici bolesti dojke uz kliničku sliku i fizikalni pregled, najvažnije su radiološke pretrage. Najstarija slikovna metoda je mamografija, ultrazvuk je u značajnijoj primjeni u zadnjih dvadesetak godina, a magnetska rezonancija u zadnjih 5-10 godina. Tehnološki napredak svih slikovnih metoda je vrlo brz, a usvajanjem novih spoznaja došlo je i do određenih modifikacija u algoritmu dijagnostičkih postupaka.

2.5.1. MAMOGRAFIJA

Mamografija je radiološka slikovna metoda koja prikazuje dojku visokim kontrastom i visokom rezolucijom, uz što manju primljenu dozu zračenja (54,55). Posljednjih dvadesetak godina je mamografska oprema vrlo unaprijeđena. Proizvedeni su i u rutinsku uporabu uvedeni posebni mamografski uređaji s vrlo malim žarištima, poboljšanim sustavom kompresije dojke te posebno dizajniranim kazetama i filmovima, a sve više se širi i digitalna mamografija. Na taj način dobiva se visoka kvaliteta snimke, uz puno manje doze zračenja za pacijentice (56). Kvalitetna snimka uvelike ovisi o tehnici snimanja te je nužno da radiološki tehničar na odgovarajući način postavi dojku u aparat i odabere optimalne parametre snimanja (slika 7).



Slika 7. Prikaz mamografskog aparata u radu.

Standardno treba snimati kraniokaudalne i kose mediolateralne snimke svake dojke (četiri snimke ukupno). Suvremeni uređaji omogućuju prikaz mikrokalcifikacija promjera 200-300 μm , koje su najraniji detektibilni znak karcinoma dojke i ne mogu se tako pouzdano i kvalitetno prikazati niti jednom drugom slikovnom metodom (57). Kod mladih žena dominira u dojka žljezdani parenhim, pa su dojke mamografski "guste". Maligni tumori se u tako gustim dojka ne mogu uvijek uočiti na mamografiji zbog superpozicije okolnog gustog tkiva. Kod oko 30% žena u parenhimu dojki ima obilnih fibroglandularnih elemenata, koji mogu lako prekriti male tumore dojke, ciste, fibroadenome ili druge patološke promjene (57). Zato je kod mamografski guste dojke razumno učiniti komplementarni ultrazvučni pregled, radi otkrivanja patoloških promjena koje se ne vide na mamografiji.


Kod starijih žena, s involutivno promijenjenim dojka, mamografija vrlo točno prikazuje tumore koji su gušći od okolnog tkiva, pa se mogu otkriti u vrlo ranoj fazi razvoja. Kada se na mamografiji uoči suspektna sjena moguće je snimiti dodatne mamografske projekcije i ciljane snimke, no jednostavnije i pouzdanije je napraviti ultrazvučni pregled dojke te punkciju i/ili biopsiju lezije pod nadzorom ultrazvuka ili mamografsku biopsiju.

Screening mamografija - Kod asimptomatskih bolesnica kao dijagnostička metoda periodičkog preventivnog pregleda za rano otkrivanje bolesti dojke upotrebljava se screening mamografija (12,58,59). Djelotvornost mamografskog probira u značajnom smanjenju mortaliteta ranim otkrivanjem karcinoma dojke dokazana je brojnim studijama (61,62).

Kod klinički simptomatskih bolesnica i kod pacijentica sa suspektnim ili jasno patološkim nalazom pri screeningu indicirana je dodatna obrada

kako bi se lezija karakterizirala i otkrile eventualne dodatne lezije. To obuhvaća dodatne mamografske projekcije, magnifikaciju, ultrazvučni pregled, MR, perkutanu punkciju i/ili biopsiju (slika 8). Treba imati na umu da oko 10% palpabilnih karcinoma nisu uočljivi na mamografiji te da mamografski negativan nalaz nije dovoljan za isključenje maligniteta kod klinički simptomatske pacijentice.

Mamografija je vrlo osjetljiva pri otkrivanju karcinoma koji sadrže mikrokalcifikacije, a takvih je oko 50% (30 - 40% svih invazivnih karcinoma i 90% in situ karcinoma) (1). Mamografija je specifična samo u nekoliko promjena, malignitet se može isključiti pouzdano u involutivnim, masno infiltriranim dojčkama. Karakterističan je mamografski prikaz benigne tvorbe kod tipičnih uljnih cista, lipoma, ovapnjelih fibroadenoma i limfnih čvorova. Pouzdana dijagnoza je moguća kod tipičnih, dobro ograničenih tvorbi, no kod većine mamografski otkrivenih promjena nalaz je nespecifičan i moguće je samo dati više ili manje vjerojatnu dijagnozu. Vjerojatnost da se radi o karcinomu je vrlo velika kod spikuliranih lezija, kao i kod karakterističnih mikrokalcifikacija malignog tipa sa sitnim linearnim, prašinastim i razgranatim kalcifikacijama (4,11,13).



Slika 8. Dio mamografskog aparata koji služi kod dijagnostičke stereotaksijske punkcije ili biopsije dojke.

U diferencijalnoj dijagnozi spikuliranu tvorbu mogu stvarati i radijalni ožiljak, masna nekroza i ožiljci nakon operacije. Stoga je perkutana punkcija/biopsija vrlo važna za postavljanje odgovarajuće dijagnoze. Sumnju na malignitet izazivaju lezije s nejasno ocranim ili mikrolobuliranim rubovima, nejasni rubovi žljezdanog parenhima, svaki poremećaj arhitektonike dojke, povećanje gustoće tijekom vremena, nakupine mikrokalcifikata uz promjene u izgledu kalcifikacija. Sumnju na malignitet izazivaju i zone asimetričnog tkiva dojke, krvne žile, zadebljanje kože i trabekula, devijacija ili inverzija bradavice, retrakcija kože, asimetrični kanali, povećani i promijenjeni aksilarni limfni čvorovi. Dobročudne tvorbe su ošto ograničene, jasnih rubova.

Brojne su studije pokazale da je rizik radijacijskog oštećenja dojke pri mamografskom pregledu minimalan, osobito u usporedbi sa smanjenjem mortaliteta koji se postiže mamografskim screeningom (2,4,9,57-62).

2.5.2. ULTRAZVUK

Od početaka primjene ultrazvuka u medicinskoj dijagnostici dojka je predstavljala veliki izazov. Prve sonde su bile relativno niske frekvencije i slika koja se dobivala je bila vrlo ograničena tako da su fizikalni nalaz kirurga i mamografija bile pouzdanije metode. Pretpostavka napretku u UZV dijagnostici dojke bilo je znatno poboljšanje rezolucije UZV aparata te razvoj visokofrekventnih sondi frekvencije od 10 MHz i više (8,63), tako da se danas za ultrazvučni pregled dojke koriste linearne sonde visoke frekvencije od 7 -15 MHz. Razvojem sondi sve više frekvencije, a time i visoke rezolucije analizi su postale dostupne promjene veličine nekoliko milimetara (64). Sve ove promjene su se događale u relativno kratkom razdoblju od tridesetak godina, a od početka milenija se rutinski upotrebljavaju visokofrekventne i visokorezolutne sonde.

Pregled dojke ultrazvukom se izvodi tako da se dobije niz presjeka u različitim ravninama, što se postiže manualnim povlačenjem sonde, obično od lateralnog dijela dojke prema medijalnom i obrnuto, a zatim ponavljanjem skenova u kranio-kaudalnom smjeru. Drugi način koji zahtjeva iskustvo, ali i prigodnu aparaturu s duljim sondama, je radijalni način pregleda, koji se sastoji od kružnog pregleda svih kvadranta dojke, a poštuje lobarnu anatomiju dojke (1,8). Ovdje je mogućnost greške kod neuvježbanih osoba veća, jer se lakše nego kod klasičnog načina pretrage mogu previdjeti pojedina područja u dojci. Ultrazvuk je vrlo ovisan o iskustvu i educiranosti pregledavača te pravilnoj tehnici pregleda. Kompresija tkiva dojke je potrebna, no ne smije biti ni prejaka ni preslaba i postiže se iskustvom. Veća

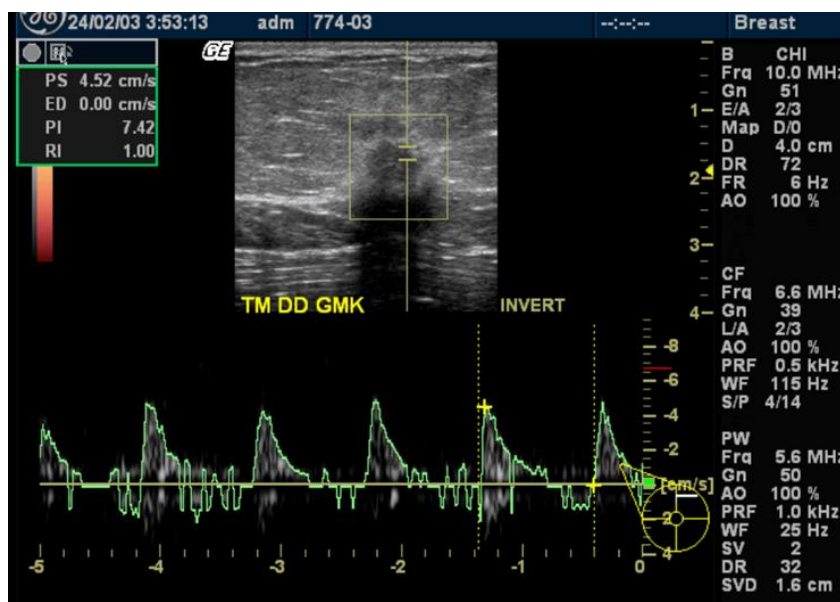
količina gela olakšava pretragu pregledavaču s manje iskustva. Manje promjene položaja žene, posebno bolesnica s voluminoznijim i većim dojkama, omogućavaju bolju preglednost pojedinih područja i smanjenje debljine sloja tkiva, što olakšava dijagnostiku.

UZV je posebno pogodan za pregled mlađih žena i trudnica, kao i u ostalih žena kod kojih je žljezdani parenhim u dojkama obilan. Tada se na ultrazvuku mogu uočiti i lezije koje se na mamografiji ne mogu izdiferencirati zbog visoke gustoće okolnog parenhima i superpozicije sjena.

Ultrazvukom je teže prikazati mikrokalcifikacije, koje su često najraniji znak karcinoma dojke i koji se jasno vide na mamografiji zbog njihove radiografske gustoće, no novijim sondama i aparatima znatno se poboljšao i prikaz dijela mikrokalcifikata ultrazvukom (63,64).

Postoje relativno karakteristični ultrazvučni znakovi zloćudne bolesti dojke, iako ultrazvučni prikaz zloćudnih tumora dojki može biti jednak kao kod praktički bilo koje dobroćudne lezije u dojkama. Karcinomi su najčešće hipoehogeni, vertikalno orijentirani, nepravilnih rubova s heterogenim unutrašnjim odjecima, a često imaju stražnju akustičku muklinu. U 35% slučajeva karcinoma vidi se tipični nalaz s nepravilno oblikovanim prednjim rubom i gustom distalnom akustičkom muklinom, ali i dobroćudne lezije s nepravilnim vezivnim tkivom mogu imati sličan UZV prikaz (8,65). Kod mamografski vrlo gustih dojki ultrazvuk visoke rezolucije može prikazati lezije koje se ne vide mamografski i predstavljaju dodatne fokuse tumora. Veliki tehnički napredak UZV uređaja, a osobito uvođenje kvalitetnih visokofrekventnih sondi visoke rezolucije sa compound tehnologijom (sono - CT i slično) i harmoničkih oslikavanjem, omogućilo je posljednjih godina i sve

veću primjenu obojenog doplera s frekvencijskom analizom, kao dodatne pomoćne metode u dijagnostici patologije dojke. No temelj UZV dijagnostike ostaje B prikaz (slika 9) (16). Dopler omogućuje prikaz i procjenu protoka u krvnim žilama pa tako i u krvnim žilama dojke. Suvremeni uređaji visoke klase omogućuju i evaluaciju lezija u dojci primjenom intravenski apliciranih ultrazvučnih kontrastnih sredstava. Postoji određeni broj radova u kojima se analiziraju obrasci vaskularizacije u dobroćudnim i zloćudnim lezijama dojke, s ciljem otkrivanja patološke neovaskularizacije karcinoma dojke. (14,16).



Slika 9. Spektralna frekvencijska analiza s prikazima brzina protoka i izračunom indeksa otpora RI i PI kod tumora dojke.

Ultrazvuk je vrlo ugodan za bolesnicu, nije potrebna nikakva priprema, nema izlaganja ionizirajućem zračenju, nema nikakvih štetnih djelovanja i može se ponavljati koliko god puta je indicirano, što UZV daje apsolutnu prednost kod trudnica, mlađe populacije i osoba u generativnoj

dobi. Senzitivnost i specifičnost su vrlo visoke, što opravdava široku upotrebu UZV. Pri punkciji i biopsiji lezija dojke pod nadzorom ultrazvuka može se u živom vremenu pratiti prolaz igle kroz tkivo dojke i utvrditi da se vrh igle nalazi u leziji iz koje uzimamo materijal (21).

Danas je općenito prihvaćeno da je UZV najjednostavnija, najjeftinija i za pacijenticu najugodnija metoda u dijagnostici bolesti dojke, koja je široko dostupna, praktički se može uvijek primjeniti, i koju bi u algoritmu pretraga trebalo prvu potrijebiti. Jasno je da je u dijagnostici lezija dojke korisno kombinirati mamografski i ultrazvučni nalaz, a dijagnozu je potrebno potvrditi ciljanom punkcijom/biopsijom uočenih suspektnih lezija.

2.5.3. MAGNETSKA REZONANCIJA

MR je najosjetljivija slikovna metoda u otkrivanju patologije u dojci te može kao dodatna metoda povećati senzitivnost mamografije i ultrazvuka u prikazu patologije u dojci u izabranoj skupini pacijentica (66). MR dojke se radi uz korištenje posebnih zavojnica za dojke te i.v. primjenu paramagnetskih kontrastnih sredstava. Nedostatak MR je u tome da se ne može jasno prikazati 5 - 12% invazivnih karcinoma, te čak 30 - 70% neinvazivnih karcinoma dojke (67). Drugi nedostatak MR je da je to nespecifična metoda u razlikovanju benignih i malignih lezija u dojkama i inferiorna je ciljanom punkciji i/ili biopsiji (66,68). Povećanje iskustva uz poboljšanje karakteristika aparata i optimalno korištenje odgovarajućih protokola prema novijim radovima govori u prilog poboljšanju dijagnostičkih mogućnosti MR. Indikacije za MR su: procjena integriteta silikonskih

implantata, procjena rezidualnog tumora ili recidiva nakon parcijalne resekcije dojke (kvadrantektomije), prisustvo metastaza u pazušnim aksilarnim čvorovima bez vidljivog primarnog karcinoma u dojci na mamografiji i UZV, procjena mutlicentričnosti i/ili bilateralnosti kod karcinoma dojke te screening žena s osobito visokim rizikom razvoja karcinoma (69, 70).

Prava vrijednost MR u dijagnostici bolesti dojke još nije utvrđena i provode se brojna istraživanja. Budući da MR ima visoku stopu lažno pozitivnih nalaza potrebno je patološke nalaze na MR potvrditi biopsijom ili punkcijom (71).

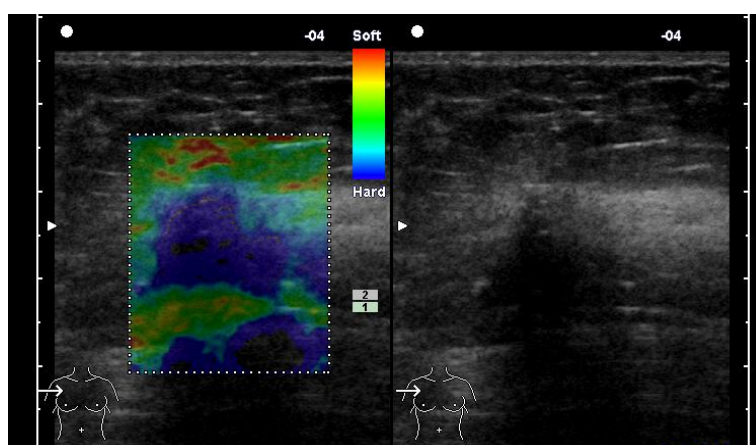
2.5.4. PREGLED OSTALIH VAŽNIJIH DIJAGNOSTIČKIH METODA

Scintimamografija i pozitronska emisijska tomografija (PET) -

Scintimamografija pruža funkcionalne informacije praćenjem nakupljanja radionuklida u tumorskim stanicama. Ispitivanja na većem broju pacijentica su pokazala brojna ograničenja metode, koja se uglavnom može koristiti samo kod karcinoma većih od 1 cm (72). Osjetljivost i specifičnosti u otkrivanju palpabilnih lezija su u rasponu od 70-97%, ali je za prikaz lezija manjih od 1 cm senzitivnost 50%, dok je otkrivanje karcinoma in situ nepouzđano. Pozitronska emisijska tomografija (PET) omogućuje daleko bolju rezoluciju od scintimamografije (73). Točnost PET-a je viša nego scintimamografije, ali su postojeći podaci još dosta ograničeni. Ove metode ne mogu se preporučiti za dijagnostiku primarnih tumora dojke. FDG-PET se pokazala umjereno korisnom u procjeni aksilarnih limfnih čvorova, s

točnošću od 77% u otkrivanju metastaza. Glavna prednost PET je u mogućnosti istovremenog otkrivanja udaljenih metastaza, pa u selekcioniranoj skupini pacijentica pretraga može biti korisna (73).

Sonoelastografija dojke - Osnovni princip sonoelastografije je da ultrazvučno određuje tvrdoću tkiva te omogućuje razlikovanje tvrdih tumora od mekotičnih normalnih struktura u dojci, budući da je tumorsko tkivo uglavnom građeno od gusto zbijenih stanica i ima višu tvrdoću i manju elastičnost u odnosu na okolne strukture (slika 10). Tvrdoća tkiva se izražava kvalitativnom skalom u bojama, a postoje metode kojima se tvrdoća može kvantificirati, odnosno izmjeriti i izraziti broječanim vrijednostima (74). Kod nekih aparata nužna je manualna kompresija, pa su te tehnike puno ovisnije o ispitiču u usporedbi sa suvremenim uređajima koji ne zahtijevaju manualnu kompresiju. Sonoelastografija, kao i ostale morfološke metode ne može pouzdano razlikovati maligne i benigne tvorbe, ali pomaže u odabiru bolesnika za citološku punkciju ili core-biopsiju dojke.



Slika 10. Sonoelastografski prikaz tumora dojke.

Termodijagnostika i elektrodijagnostika, CT dijagnostika, laboratorijska dijagnostika - Od drugih metoda u dijagnostici dojke bilo je pokušaja da se mjerenjem temperature dojke od jednostavnih screening traka do kompliciranih termografskih aparata prikažu bolesti dojke, no metoda se do sada nije razvila zbog velikog preklapanja pozitivnih i negativnih nalaza (75). Mjerenje električnih razlika potencija tkiva dojke nije dovelo do željenih rezultata ili napretka dijagnostike. U primarnoj dijagnostici karcinoma dojke CT se ne upotrebljava, a koristan je u dijagnostici sekundarnih promjena i komplikacija bolesti (76). Laboratorijska dijagnostika se uglavnom zasniva na određivanju tumorskih markera i ne primjenjuje se rutinski u svrhu dijagnostike. Marker se smatraju nespecifičnom pretragom, a imaju važnu ulogu u praćenju i tijeku bolesti u razdoblju oporavka i dugotrajnom praćenju bolesti (77). Rast razine markera u serumu se smatra znakom mogućeg relapsa bolesti, pa se intenziviraju sve pretrage da bi se potvrdilo ili isključilo prisustvo bolesti. Od markera na raspolaganju za dojku je najspecifičniji Ca 15-3., koji se danas gotovo rutinski primjenjuje kao jedna od dijagnostičkih metoda u praćenju maligne bolesti dojke.

Metode i način pregleda dojke nakon operativnog zahvata i radioterapije područja dojke (metode oslikavanja nakon operacije dojke i radioterapije) - Poslijeoperacijske promjene se po radiološkoj morfologiji vrlo često preklapaju s malignim lezijama, pa toga treba biti svjestan pri praćenju bolesnica. Spomenute promjene se uočavaju nakon biopsija zbog benignih promjena, nakon parcijalne resekcije dojke i nakon mastektomije. Nakon svih kirurških zahvata može se uočiti ožiljke, distorziju arhitektonike

dojke, edem, zadebljanje kože, tekuće kolekcije i distrofična ovapnjenja. Najčešće sve ove promjene osim ovapnjenja spontano regrediraju godinu dana nakon operacije. Promjene na stijenci prsnog koša nakon mastektomije treba pregledavati ultrazvukom, a u velikom broju slučajeva se mogu razlikovati dobroćudne i zloćudne lezije, odnosno utvrditi da li postoji recidiv i infiltracija interkostalnih mišića, pektoralisa ili pleure (45,76). Ultrazvukom se prate i implantati postavljeni nakon supkutane mastektomije te kožni režnjevi nakon mastektomije. Najkompliciranije je praćenje žena nakon konzervativnog kirurškog zahvata, koje su nakon operacije podvrgnute zračenju. Radijacijska fibroza uzrokuje povećanu ehogenost parenhima i cijele dojke, zadebljanje kože te distorziju normalne arhitektonike parenhima. Edem dojke i zadebljanje kože obično regrediraju tijekom dvije godine. Ultrazvuk je vrlo koristan u praćenju hematoma i seroma neposredno nakon operativnog zahvata, kao i u otkrivanju apscesa (12,45). Veliki značaj u otkrivanju recidiva karcinoma dojke nakon segmentalne resekcije ima MRI (66,76).

2.6. METODE UZIMANJA UZORAKA TKIVA U BOLESTIMA DOJKE - PUNKCIJE I BIOPSIJE

Za preciznu dijagnostiku lezije potrebno je uzeti uzorak tkiva iz suspektne promjene. Precizno određivanje vrste lezije i uzimanje uzorka stanica ili tkiva s odgovarajućeg mjesta je od najvećeg značenja za postavljanje točne dijagnoze. Ništa manje nije važna ni uloga citologa i

patologa koji analiziraju uzete uzorke te kirurških timova koji poduzimaju operativne zahvate bilo zbog dijagnostike ili u svrhu liječenja.

Metode uzimanja uzoraka tkiva u bolestima dojke - Prva metoda koja ne zahtijeva kirurško uzimanje tkiva bila je citološka analiza koja je prvi puta primjenjena 1930. g. (20). Metoda je bila dobro prihvaćena da bi u jednom trenutku bila gotovo odbačena, posebno u SAD. Metoda je minimalno invazivna, jednostavna, jeftina i može polučiti dobre rezultate, posebno ako se osnuju specijalizirani timovi s uskom i dobrom suradnjom radiologa, kirurga te citologa i patologa. Druga temeljna metoda uzimanja uzorka tkiva je biopsija. Kod biopsije se upotrebljava veća igla s mehanizmom za uzimanje cilindra tkiva različite debljine i dužine, što se može podesiti namještanjem biopsijskog pištolja ili izborom promjera igle (78). Ovom metodom se dobije znatno veći obujam i količina tkiva, koja je dostatna za patohistološku analizu, a po potrebi i za još neke tkivne analize (određivanje receptora i sl.). U našoj instituciji koristi se alogoritam pretraga koji podešavamo i modificirano prema svakoj bolesnici na zajedničkim sastancima interdisciplinarnog tima za dojku.

2.6.1. CITOLOŠKE I PATOHISTOLOŠKE METODE I POSTUPCI

Citološke metode i postupci - Citološka aspiracija je korisna metoda, ali je njezina djelotvornost ovisna o brojnim čimbenicima. Čimbenik koji se često zanemaruje je način uzimanja uzorka i pravljenje citološkog razmaza na staklu. Brojnim radovima je dokazano da je materijal uzet postupkom citološkog tima bolje kvalitete i omogućava znatno veći postotak

kvalitetnih rezultata. U našoj ustanovi sve materijale uzimaju pozvani citološki timovi, a na licu mjesta direktnim dogovorom određujemo smjer pristupa, broj punkcijskih uzoraka kao i druge postupke. Citolog bira tip i širinu igle, vrstu aspiracijske šprice, vrši razmaz na staklu te bojanje materijala. Pod nadzorom ultrazvuka moguće je u živom vremenu precizno izvesti citološku punkciju solidnih lezija u dojka, kao i aspiraciju tekućine iz cista ili drugih tekućih kolekcija. Igla se uvodi u leziju ili tzv. free-hand tehnikom ili uz upotrebu vodilica na sondi, tako da se njezin put prati u živom vremenu na ekranu (20). Važno je da je igla cijelo vrijeme unutar ultrazvučnog snopa. Citološki izvještaj koji se dostavlja na uvid radiolozima i drugim kliničarima može se sastojati od opisnog izvješća s zaključkom i citološkom dijagnozom te eventualnom preporukom za daljnje postupke. Citološki se nalaz može klasificirati u pet kategorija, od C1 do C5 (45).

C1 je neadekvatan ili nezadovoljavajući materijal, što je uglavnom posljedica lošeg uzimanja materijala ili se radi o promijenjenom, nekrotičnom tkivu. Ponovljenom citološkom aspiracijskom punkcijom i analizom može se dobiti adekvatan uzorak stanica i nalaz prevesti u jednu od kategorija C2-C5. C2 je u potpunosti benigni nalaz. C3 je neodređeni nalaz koji zahtijeva citološku kontrolu tj. ponavljanje citološke punkcije ili se preporučuje daljnja obrada (npr. biopsija). C4 je vjerojatno maligni ili visoko suspektni nalaz, a daljnji postupak se dogovara ovisno o mišljenju kirurga ili se vrši core biopsija. C5 je jasno maligni nalaz.

Od postupaka kojima se još može poslužiti citološka dijagnostika su i analiza sekreta / iscjetka dojke, kao i postupak duktalne lavaže pri duktoskopiji ili uzimanje uzoraka četkicom pri duktoskopiji, a za površne

lezije materijal se uzima s površine struganjem. Prednost citološke punkcije je u tome što se radi o skoro atraumatskoj proceduri, vrlo rijetko nastaje hematoma, a nema dokaza da dolazi do rasapa tumora u punkcijskom kanalu. Mogućnost upale dojke nakon punkcije je mala, iako može nastati i potrebno je obratiti pozornost na sterilne uvjete. Najozbiljnija potencijalna komplikacija je pneumotoraks. Glavna mana citološke punkcije leži i u velikoj ovisnosti o individualnom iskustvu, odnosno o vještini liječnika koji vrše punkciju i koji interpretiraju nalaze.

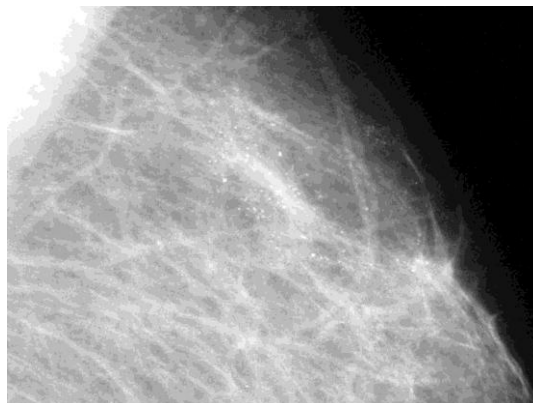
Patohistološke metode i postupci - Drugi česti način uzimanja materijala za patohistološku analizu je biopsija širokom iglom (core biopsija - CB) ili vakuumska biopsija (20,79). Perkutana biopsija (CB) se sve više koristi, osobito nakon što su uvedeni u uporabu automatski instrumenti za biopsiju (pištolji, spring-acting puncture device) (slika 11). Punkcije se mogu vršiti i pod nadzorom MRI, ali se u praksi vrlo rijetko upotrebljavaju i u razvijenim zemljama.

Ovim metodama mogu se dobiti uzorci tkiva koji su pogodni za patohistološku analizu te je zbog toga core biopsija široko prihvaćena kao vrlo dobra dijagnostička metoda (80). Prednost je u tom što se dobiva veća količina tkiva koja omogućava puno precizniju analizu nego citološka dijagnostika (20,81). Metoda se može primjenjivati pod kontrolom ultrazvuka, mamografa ili MR, tako da smo vrlo sigurni da je materijal uzet iz područja lezije odnosno iz područja suspektne promjene. Način na koji se uzima materijal, odnosno slikovna metoda kojom se služimo pri lociranju igle ovisi o tome kojom se slikovnom metodom lezija uočava, a izbor metode je velikim dijelom i tema ovog našeg rada.



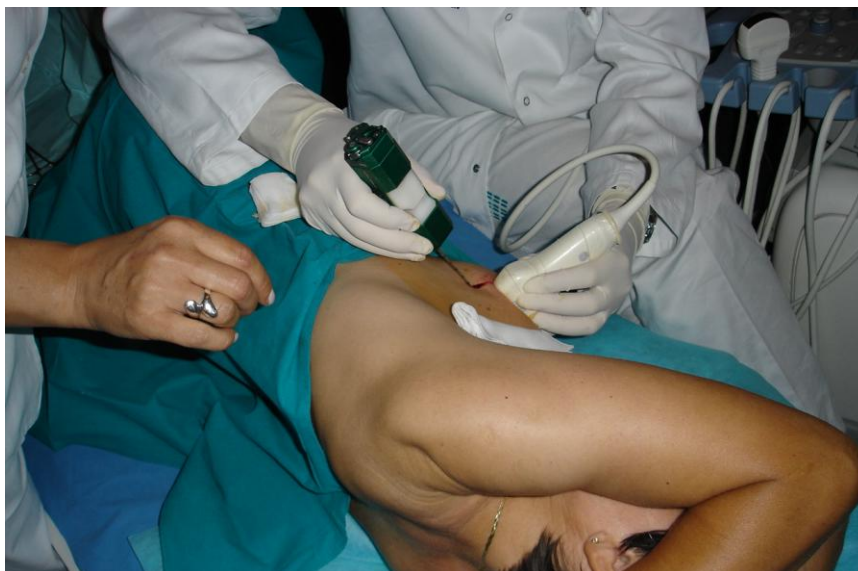Slika 11. Priprema biopsijskog seta s ulaganjem igle.

Prednost biopsije je i u tome što omogućuje preoperativno postavljanje točne dijagnoze, što nije moguće citološkom punkcijom (slika 12). Danas se sve više rabe i vakuumske biopsije dojke s velikim iglama, koje daju puno veće biopsijske uzorke. Prednosti biopsije pred citološkom analizom su u višoj osjetljivosti (citologija 68 - 94%, patohistologija 84 - 99%), te višoj specifičnosti (citologija 88 - 100%, patohistologija skoro 100%) (80).



Slika 12. Zona mikrokalifikata dojke suspektna na malignu bolest.

Nedostatci core biopsije su u tome što ona zahtijeva inciziju kože, lokalnu anesteziju, više traumatizira ženu i traje dulje od citološke punkcije (slika 13).



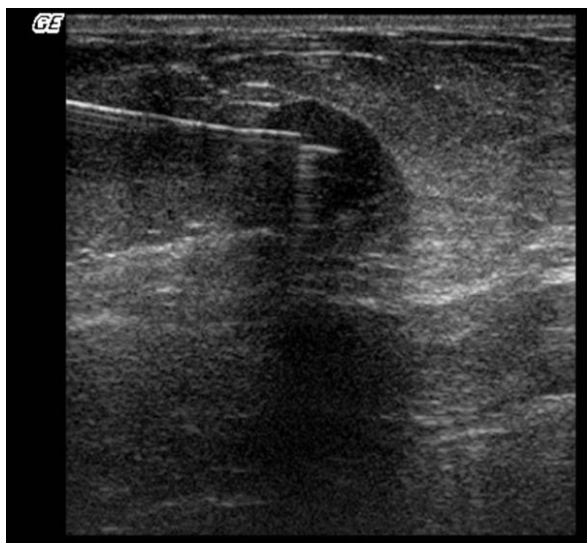Slika 13. Izvođenje biopsije pod kontrolom ultrazvuka.

Biopsija je invazivnija i oštećuje tkivo, moguće je krvarenje, veća je mogućnost infekcije i veća je štetnost zbog ionizirajućeg zračenja ako se vrši biopsija pod kontrolom mamografa. Alergijske reakcije na lokalna sredstva za anesteziju su isto moguće. Rijetka komplikacija je i oštećenja živaca prvenstveno aksilobrahijalnog spleta (20). Pneumotoraks ili prodor igle u torakalni prostor s oštećenjem priležećih organa (pluća, srce) opisane su u literaturi kao vrlo rijetke komplikacije zahvata.

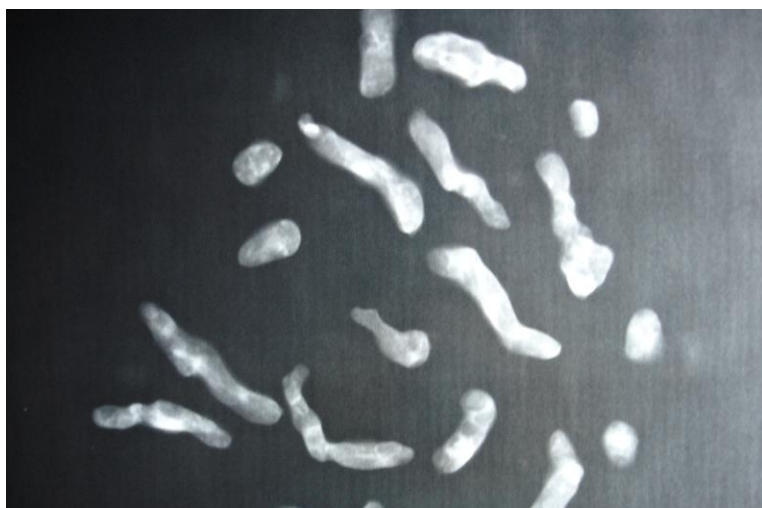Patohistološka analiza omogućuje prikaz tkiva i tkivne dijagnoze koja se daje opisno, sa zaključnim mišljenjem označenim kao B1-B5 (neadekvatni uzorak, benigna promjena, lezija nejasnog malignog

potencijala te dvije skupine koje odgovaraju malignim lezijama) (slike 14 i 15).

Osim opisanih perkutanih metoda materijal za patohistološku analizu može se uzeti direktnom kirurškom ekscizijom kojom se suspektna promjena u potpunosti uklanja ili se može izvesti kirurška biopsija s uzimanjem većeg uzorka tkiva. Patolog procjenjuje i kompletno uklonjeno tkivo operacijskim zahvatom, analizira resekcijske rubove te procjenjuje status limfnih čvorova, što izravno određuje daljnji postupak s bolesnicom. U ovoj fazi zajedničkim radom kirurga i patologa se rješavaju moguće dileme od početka dijagnostičkog postupka.

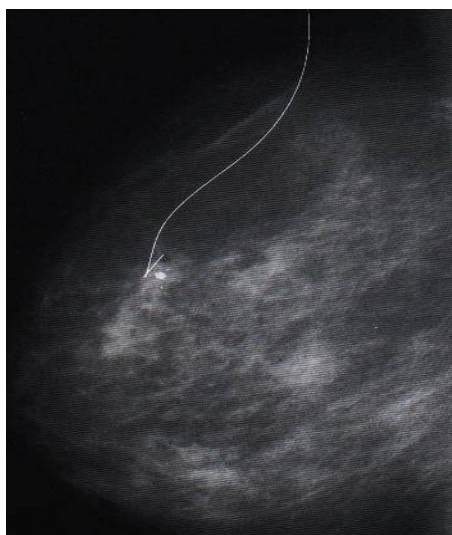


Slika 14. Igla za biopsiju prikazana u ultrazvučnom snopu unutar lezije.

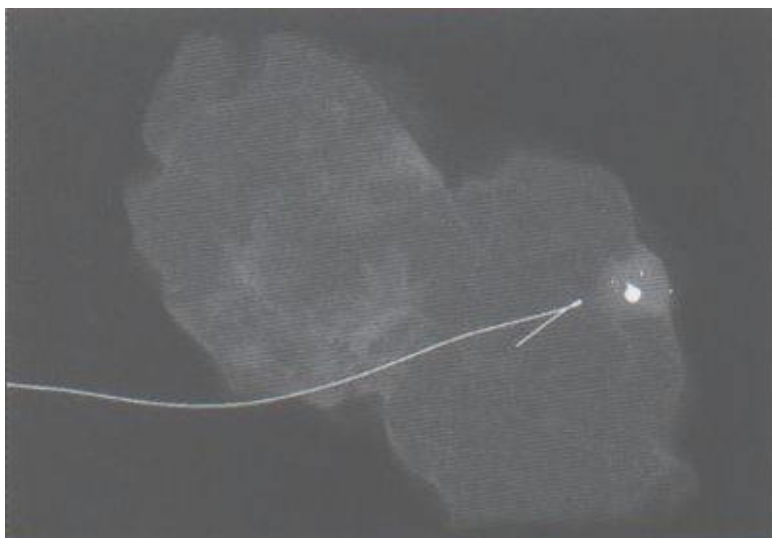


Slika 15. Biopsijski uzorci /cilindri/ koji su radiografirani u svrhu dokaza mikrokalcifikata u uzorku tkiva - jasno vidljivi mikrokalcifikati.

Rutinski se vrši i prijeoperativna lokalizacija lezija vidljivih ultrazvukom žicom ili iglom, sa svrhom da kirurg može sigurno locirati i odstraniti nepalpabilnu ili duboko smještenu leziju (slika 16 i 17).



Slika 16. Lezija u dojci markirana žicom.



Slika 17. Žicom markirana lezija koja je radiografirana nakon kirurške ekscizije.

Svrha perkutane punkcije i biopsije je poboljšati specifičnost u dijagnostici bolesti dojke i izbjeći nepotrebne otvorene (operacijske) biopsije benignih lezija. Mamografske stereotaksijske punkcije/biopsije su vrlo pogodne kod nakupina mikrokalcifikacija, posebno ako se iste ne prikazuju sa sigurnošću na ultrazvuku (79). Punkcije i biopsije pod nadzorom ultrazvuka se najčešće koriste, jer se izvode u živom vremenu, jednostavne su, sigurne i jeftine (82).

2.7. KARCINOM DOJKE KAO JAVNOZDRAVSTVENI PROBLEM

Bolesti dojke spadaju u najčešće bolesti žena, dok su kod muškaraca vrlo rijetke. Karcinom dojke je najčešći zloćudni tumor žena u razvijenim zemljama i vodeći uzrok smrti žena u dobi od 35 do 54 godina. Budući da liječenje i preživljavanje ovisi o stadiju bolesti pri otkrivanju, rana dijagnostika

karcinoma dojke je od ključne važnosti. U Hrvatskoj se godišnje dijagnosticira preko 2.500 žena s karcinomom dojke, a preko 900 žena godišnje umire; karcinom dojke je vodeći uzrok smrti žena srednje životne dobi (1,2,4) Iz ovih podataka je jasno da karcinom dojke predstavlja bitan javnozdravstveni problem.

Etiologija karcinoma dojke nije poznata, no postoji cijeli niz rizičnih faktora za nastanak i razvoj karcinoma dojke. Glavni čimbenici rizika za karcinom dojke su: ženski spol, dob iznad 35 godina, rana menarha, kasna menopauza, nuliparitet, kasna dob pri prvoj potpunoj trudnoći (iznad 30 godina) te karcinom kod rođakinje u prvom koljenu (majka, sestra, kćer) (11,46).

Danas se kao jedan od glavnih čimbenika rizika navodi nasljedno opterećenje, a dva gena odgovorna za nasljedni rak dojke (otkriveni 1994. i 1995. g.) nazvani su Breast Cancer 1 i Breast Cancer 2, odnosno BRCA - 1 i BRCA - 2 (11). Ženama koje naslijede ove gene prijeti velika opasnost da obole, prema nekim izvorima i do 80%. Mutacije BRCA - 1 ujedno značajno povećavaju i rizik nastanka raka jajnika. Kod više od polovice žena bolest se pojavi do pedesete godine, a kod nekih čak u tridesetima. U rizičnoj su skupini žene u čijim je obiteljima bilo raka dojke (majka, sestra), nerotkinje i one koje su rodile nakon 35. godine. Povećan je rizik i kod žena s produženom menstrualnom aktivnošću kojima je menstruacija nastupila prije dvanaeste godine. Rizična skupina su i žene koje su već imale karcinom jedne dojke te imaju 4 do 5 puta veći rizik od razvoja karcinoma u drugoj dojci. Određen viši rizik imaju i žene s nekim benignim proliferativnim bolestima dojke te žene koje su imale udarac u dojku. U čimbenike rizika

spadaju i oni na koje možemo djelomično sami utjecati poput višeg društveno-ekonomskog statusa, učestali stresovi, prekomjerna tjelesna težina, prehrana s mnogo masnoća i proteina, alkoholizam, pušenje, utjecaj okoliša te izlaganje ionizirajućem zračenju, posebice u ranijem djetinstvu i pubertetu.

Dokazana je vrijednost screening - mamografije u smanjenju mortaliteta od karcinoma dojke u dobnoj skupini žena od 50 - 70 godina. Danas postoje jasni pokazatelji da se isti rezultati mogu uočiti i probirom žena u dobi od 40 - 49 godina (60). Na sreću veliki broj promjena koji se susreće kod mlađih žena je benigne prirode. Ostale bolesti dojke imaju daleko manje značenje od karcinoma. Uvođenje ultrazvuka, a u zadnje vrijeme magnetske rezonancije u dijagnostiku bolesti dojke značajno je poboljšalo dijagnostičke mogućnosti. Maligni tumori dojke koji se javljaju od četvrte dekade života do starosti su veliki javnozdravstveni problem.

Karcinom dojke je najčešći maligni tumor u žena i za očekivati je da će u Hrvatskoj svaka 9 - 10 žena u toku života razviti karcinom dojke (1). Maligni tumori dojke su nažalost visoko na ljestvici uzročnika smrti, posebno zbog sklonosti ka brzom ili sporijem širenju (metastaziranju) u bliske i udaljene organe. Problem predstavlja i mutilacija žene operacijskim zahvatom te se u suvremenoj kirurgiji tendira raditi minimalne i rekonstrukcijske zahvate, a veliku ulogu u tom procesu odigralo je i poboljšanje dijagnostike kojima se otkrivaju sve manji i manji tumori, što omogućuje početak liječenja u vrlo ranoj fazi (8,12). Problemi i troškovi radioterapije, kemoterapije i drugih adjuvantnih metoda opterećuju kako žene tako i zdravstveni sustav. Kontrolni pregledi su relativno česti, a uz

materijalne troškove žene su izvrgnute i psihičkim problemima te se formiraju i posebni timovi za potporu ženama operiranim i liječenim od raka dojke.

Uz sve napore u dijagnostici i terapiji stopa smrtnosti kod karcinoma dojke ne pokazuje pad. No spoznaja da je zaustavljen rast smrtnosti, a da poduzimanjem mjera kao što je organizirani probir (screening) populacije kojima stvaramo preduvjete za pojačanu borbu protiv ove opake bolesti su razlozi za veliki optimizam i očekivanja za bitno poboljšanje stanja u borbi protiv malignih bolesti dojke.

Svaki liječnik treba poznavati mogućnosti i ograničenja pojedinih dijagnostičkih postupaka i slikovnih metoda u dijagnostici karcinoma dojke.

Hormonska nadomjesna terapija i kontracepcija kao faktor rizika u bolestima dojke - Kod dijela žena u generativnoj dobi hormonska nadomjesna terapija se upotrebljava kao metoda kontracepcije, a kod dijela žena je u vezi s liječenjem poremećaja ciklusa ili problema s fertilitetom (83). U menopauzi hormonska terapija se upotrebljava za reguliranje subjektivnih (bol, loše osjećanje) i objektivnih smetnji (profuzna krvarenja, anemije) te kao preventivna terapija za neke metaboličke poremećaje (pitanje osteoporoze, kontrola dlakavosti). Iz ovih razloga broj žena koje koriste hormonsku nadomjesnu terapiju se značajno povećavao tijekom posljednjih desetljeća, iako su kontradiktorni rezultati brojnih studija koje su dokazivale prednosti i koristi od upotrebe hormonske nadomjesne terapije (84). Nezavisnim i ciljanim istraživanjima mnoge su studije pokazale povišen rizik nastanka karcinoma dojke tijekom uzimanja hormonske nadomjesne

terapije, ali ne i nakon prestanka uzimanja hormona. U jednoj od studija (Nurse Health Study) dokazan je značajno povišen rizik nastanka karcinoma dojke kod 121.700 žena koje su uzimale hormonsku nadomjesnu terapiju (84). Rizik za žene koje su pod nadomjesnom terapijom 5 - 9 godina te koje još uzimaju hormone je povišen 1,5 puta u usporedbi sa ženama koje nikad nisu uzimale nadomjesnu terapiju (85). Rezultati ukazuju na povišen rizik karcinoma dojke povezan s nadomjesnom terapijom, pa žene pod nadomjesnom terapijom moraju redovito ići na preglede dojki. U nekoliko radova prikazano je da stopa preživljavanja žena s karcinomom dojke koje su primale nadomjesnu terapiju viša od onih koje nisu uzimale nadomjesnu terapiju, što se objašnjava time da žene pod hormonalnom terapijom redovitije idu na preglede dojki, u usporedbi s ostalim skupinama ženama (86). Iz ovih razloga danas se problemu hormonske nadomjesne terapije prilazi s mnogo više pažnje te se odgovorni liječnici trude da hormonsku nadomjesnu terapiju primjene samo u slučajevima kada je to stvarno potrebno i medicinski indicirano. Hormonalna terapija ima utjecaj na mamografski i ultrazvučni prikaz dojke. Mamografski i ultrazvučno se mogu vidjeti promjene koje se očituju cjelokupnim povećanjem gustoće dojki, mogu se pojaviti solitarne ili multiple cistične lezije (87). Fibroadenomi i druge benigne promjene mogu nastati i u starijih žena, a ciste i fibroadenomi se mogu uvećati i oponašati maligne lezije.

Klinička slika i najvažniji znakovi bolesti dojke - Klinička slika je varijabilna i ovisna o specifičnoj patologiji. Dojka je površno smješten organ dostupan vizualnom pregledu, palpaciji i ostalim metodama fizikalnog pregleda. Svaki pregled bolesti dojke treba započeti uzimanjem anamneze,

odnosno osnovnih podataka o smetnjama, a zatim pregled nastaviti inspekcijom i palpacijom (3,11). U dijagnostičkom postupku uz anamnezu izuzetno je važan fizikalni pregled. Uspješnosti fizikalnog pregleda znatno pridonosi iskustvo ispitivača. I u današnjim uvjetima velikog tehnološkog napretka, koji se očitovao u znatnom poboljšanju dijagnostičke aparature, još uvijek uloga i znatno iskustvo prvog pregledavača može znatno izmijeniti tok i algoritam pregleda i pretraga (11).

Prednost UZV pregleda u odnosu na druge slikovne metode je u tome da je bolesnica u neposrednom kontaktu s liječnikom koji može još jednom provjeriti anamnestičke podatke, a zatim i sam načiniti osnovni fizikalni pregled, posebno ako UZV nalaz ne odgovara uputnoj dijagnozi. U toku fizikalnog pregleda primjenjuje se niz standardiziranih položaja.

Nasuprot ultrazvučnom pregledu, mamografski pregled i najveći broj MR pregleda protiče bez neposrednog prisustva liječnika i neki detalji pregleda mogu ovisiti o nizu faktora (međusobni odnos osoblja medicinske radiologije i bolesnika, osjetljivost bolesnika, vidljive i palpabilne promjene koje mogu ostati izvan vidnog polja aparata i slično).

Znakovi bolesti dojke pomoću kojih se može prepoznati da je dojka bolesna su brojni. Najčešće se bolesnica/bolesnik javljaju zbog palpabilne tvorbe/kvržice locirane u dojci ili pazuhu, s time da kvržica može biti pomična, fiksna, valovite površine, tvrđe ili mekše konzistencije. Važne su i promjene u području areole dojke i bradavice kao što je uvlačenje bradavice koje može biti posljedica širenja tumora kroz mliječne kanaliće (45).

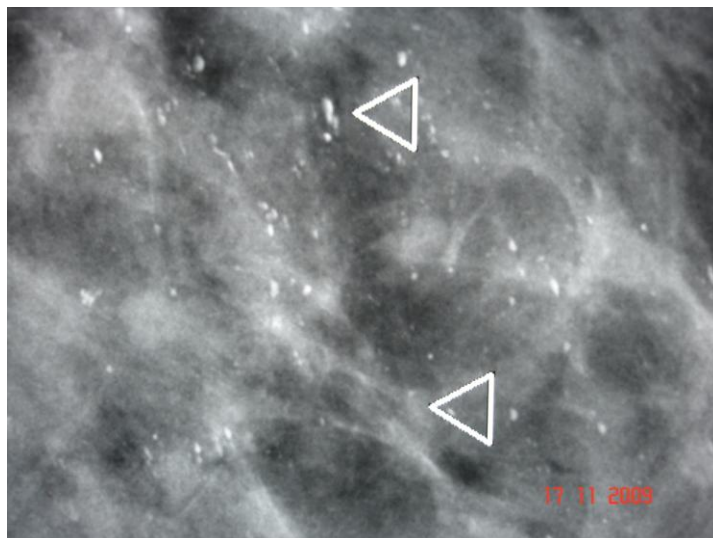
Sve promjene u području bradavice ne moraju upućivati na malignost. Kod žena koje doje maceracija bradavice je česta pojava, a nastaje kao

posljedica nadražaja zbog dojenja djeteta. Bradavica izgleda oguljeno, a njena areola je sjajna i vlažna. Iscjedak iz dojke koji može imati različite karakteristike i biti krvav, sukrvav, zelenkast, smeđe-žut, sivkast, plavkast te može upućivati i na benigne i maligne promjene, važan je znak moguće bolesti dojke. Promjene boje ili osjeta na koži, posebno zone uvlačenja kože na dojci ili morfološki vidljive promjene konzistencije kože (kora naranče) upućuju na bolest dojke (3,11,45). Promjene veličine dojke, kao i njenog oblika, a koje nisu u svezi s hormonskim statusom ili trudnoćom važan su znak bolesti dojke. Pojava iznenadne boli u dojci ili pazušnoj jami može biti znak bolesti dojke.

Algoritam pregleda dojke primijenjen u ovom radu - Naš stav je da se sumnjive lezije koje su vidljive ultrazvukom u pravilu prvo punktiraju metodom aspiracijske citologije, a zatim ovisno morfološkog nalaza i nalazima drugih slikovnih pretraga da se podvrgnu core biopsiji.

Za lezije vidljive mamografijom (uključujući i mikrokalcifikate) prvo se lezije pokušava locirati ultrazvukom i ako su vidljive, tada se isto u pravilu pokušava dobiti uzorak tkiva citološkom aspiracijskom punkcijom.

Mamografski vidljive lezije, a koje su nesigurno vidljive ili nevidljive ultrazvukom, dalje se pokušavaju dijagnosticirati (ovisno o morfološkog nalaza) citološkom aspiracijskom punkcijom pod nadzorom mamografa (stereotaksijska punkcija). U slučaju nepovoljne morfološkog nalaza i negativnog citološkog nalaza preporuča se stereotaksijska mamografska biopsija (slika 18).



Slika 18. Prikaz zone mikrokalifikata- digitalna snimka s velikim uvećanjem i kompjuterski asistiranom dijagnostikom (CAD)

Kod lezija vidljivih MR pregledom postupak je ovisan da li je lezija jednakim morfološkim izgledom ili brojem vidljiva ultrazvukom. Ako se lezija vidi na ultrazvuku vrši se biopsija pod nadzorom UZV. Ako je lezija vidljiva MR vidljiva jednakim morfološkim izgledom na mamografiji, postupak je punkcija/biopsija pod nadzorom mamografa.

Ako se radi o leziji koja nije vidljiva ultrazvukom ili mamografijom, tada se pokuša dodatni pregled ultrazvukom „second-look ultrazvuk“, koji je ciljano fokusiran na moguću lokalizaciju lezije koju nam sugerira MR, a ako leziju ne možemo locirati preporuča se daljnja obrada pod kontrolom MR.

Za sve lezije nakon citološke dijagnostike, u konzultaciji s timom dogovaraju se daljnji postupci. Kod potpuno jasnih i dijagnostički multidisciplinarno obrađenih lezija, bolesnicama se predlaže odgovarajući kirurški operativni zahvat ili eventualne nadopune biopsijskim metodama.

Treba spomenuti da završetkom dijagnostike kirurški, patološki, onkološki i ostali postupak tek počinje, no ni posao radiologa nije u potpunosti završen. Većina lezija je toliko malena da ih kirurg u toku op. zahvata teško može locirati, te se u sklopu preoperativne pripreme lezije markiraju (žicama, iglama, klipsama). Dijagnostički postupak nastavlja se i u toku operacijskog zahvata kada se uzorak tkiva označen markerima pošalje na mamografsku analizu da bi se vidjelo da li je lezija u cjelosti obuhvaćena, a rade se i hitne patohistološke analize. Ovim metodama se operativni zahvat usmjeri prema kraju ili dolazi do proširenja ekscizijskih rubova ovisno o gore spomenutim nalazima.

Kratki prikaz mogućnosti liječenja bolesti dojke - Liječenje bolesti dojke nije jednoznačno i ovisi o dijagnozi. Upalne bolesti se liječe konzervativno, kao i hormonski poremećaji koji se manifestiraju promjenama na dojkama. Veći dio dobroćudnih tumora zahtijeva samo praćenje.

Nasuprot gore navedenom liječenje zloćudnih tumora je gotovo isključivo kirurško, odnosno kirurško liječenje se ne provodi samo kod ozbiljnih kontraindikacija ili se radi o privremeno odgođenom kirurškom liječenju zbog prirode bolesti (45).

Pristup operativnom liječenju je kompleksan i ovisan je o cijelom nizu faktora, što smo u ovom tekstu pobrojili i ranije. Način operacijskog zahvata ovisi o veličini tumora, smještaju, da li se radi o jednoj ili više tvorbi, statusu limfnih čvorova i slično.

Kod utvrđenog nalaza koji zahtijeva operativni zahvat, metode dijagnostičkog oslikavanja se koriste za preoperativni staging, koji uključuje procjenu proširenosti tumora, potvrdu ili isključivanje multifokalnosti/

multicentričnosti, potvrdu ili isključivanje tumora u drugoj dojci, kao i procjenu zahvaćenosti limfnih čvorova (45,63).

Uz sve navedeno često kirurg za vrijeme operacijskog zahvata na temelju zatečenog stanja ili nakon brze obrade operativnog materijala mijenja tok i vrstu operativnog liječenja. Ukratko može se reći da su minimalno invazivni zahvati ono što svaki kirurg želi napraviti i da većina operativnih zahvata završava sa segmentektomijom, no u nemogućnosti istog mastektomija je metoda izbora. Ovisno o prirodi bolesti i disekcija aksile ili proširena disekcija limfnih čvorova su metode izbora.

Metode rekonstrukcije dojke isto spadaju u metode liječenja, kao metode psihološke potpore bolesnicama, način i opseg rekonstruktivnog zahvata ovisi o prirodi bolesti.

Liječenje zračenjem (radioterapija) te kemoterapija su danas uobičajeno metode koje slijede nakon operacije, tek kod manjeg broja žena ove metode ili prethode operativnom zahvatu ili ostaju jedina metoda liječenja, što ovisi o prirodi bolesti (45).

3. HIPOTEZA ISTRAŽIVANJA

Matričnom UZV sondom visoke rezolucije i visoke frekvencije od 14 MHz, moguće je osnovnim ili ciljanim dodatnim UZV pregledom mamografski suspektnog područja prikazati većinu suspektnih tvorbi koje mamografski imaju nakupine suspektnih mikrokalcifikacija i pridruženu tvorbu.

Potvrđivanjem ove hipoteze, moguće je većinu biopsija širokom iglom (core i vakuumskih biopsija) načiniti pod nadzorom ultrazvuka.

Isto tako moguće je ultrazvukom prikazati i značajnu većinu lezija koje se mamografski manifestiraju kao suspektne nakupine mikrokalcifikacija bez pridružene mekotkivne tvorbe, kada se ultrazvučno detaljno pretražuje mamografski locirana zona mikrokalcifikata.

Potvrđivanjem ove hipoteze, moguće je većinu biopsija širokom iglom (core i vakuumskih biopsija) kod lezija koje nemaju ultrazvučno vidljivu tvorbu, nego samo mikrokacifikate, načiniti pod nadzorom ultrazvuka.

Prednosti ultrazvuka su u lakšoj manipulaciji, znatno kraćem trajanju pretrage, nema ionizirajućeg zračenja, metoda je pristupačna, a i relativno jeftina.

4. CILJEVI ISTRAŽIVANJA

1. Utvrditi proporciju mamografski suspektnih lezija s nakupinama mikrokalcifikata i pridruženom mekotkivnom tvorбом (BIRADS III i IV), koje se mogu uočiti ultrazvukom visoke rezolucije te bioptirati pod nadzorom UZV.
2. Utvrditi proporciju mamografski suspektnih lezija s nakupinama mikrokalcifikata, bez vidljive mekotkivne tvorbe (BIRADS III i IV), koje se mogu uočiti ultrazvukom visoke rezolucije i koje se mogu bioptirati pod nadzorom UZV.
3. Utvrditi morfološke ultrazvučne osobine (u B-prikazu) uočenih lezija i analizirati njihovu prokrvljenost obojenim i power doplerom.
4. Utvrditi korelaciju nalaza biopsija širokom iglom pod nadzorom UZV s konačnim patohistološkim nalazom.
5. Pokušati kvantificirati detektirane protoke u suspektnoj tvorbi prikazom spektralnom frekvencijskom analizom, s osvrtom na arterijski i venski dio protoka, brzine protoka, indekse otpora i moguće artefakte koji mogu dovesti do pogrešaka.

5. ISPITANICI I METODE

Ispitanice i metode (metode istraživanja i plan rada, ultrazvučna oprema i tehnika pregleda) - Istraživanje je provedeno u vremenu od ožujka 2007. g. do siječnja 2011. g. U KB Dubrava. U istraživanje smo uključili 140 žena s mamografski vidljivim suspektnim nakupinama mikrokalifikacija (BIRADS tip lezija III i IV).

Skupina od 70 žena je uz mikrokalifikate imala i asociranu mekotkivnu tvorbu vidljivu na mamografskom pregledu u zoni mikrokalifikata. Skupina od 70 žena je imala samo mikrokalifikate različite distribucije koji su bili vidljivi mamografski, bez pridružene mamografski vidljive suspektne mekotkivne sjene.

Bolesnice su bile ženskog spola, u dobi od 36 do 78 godina, prosječne starosti 52,4 godina.

Bolesnice su odabrane metodom slučajnog odabira. Dio je na preglede došao svojevolumno u sklopu prvih ili periodičkih mamografskih pregleda, dio se na daljnju obradu javlja nakon promjena lociranih na dijagnostičkoj mamografiji ili u sklopu screening mamografskog programa, dok je dio bolesnica upućen na daljnju obradu iz drugih ustanova ili iz ambulatne za bolesti dojke. Dio bolesnica smo na daljnju obradu uputili nakon periodičkog pregleda ultrazvukom zbog jasno vidljivih mikrokalifikata ili kod postavljene sumnje na postojanje zona mikrokalifikata.

Mamografija je načinjena ili ponavljena na dva uređaja: kompletno digitalnom uređaju najviše klase s ravnim detektorima „Mammomat” (full-flat-panel digitalna mamografija) proizvođača Siemens (Erlangen, Njemačka) i

mamografskom uređaju „Senographe” proizvođača General Electric Healthcare (Milwaukee, WI, SAD), koji je digitaliziran fosfornim pločama. Mamografske snimke su ponavljane samo uz pristanak pacijentice, a u vrlo rijetkim slučajevima dodatne projekcije su načinjene samo uz pristanak pacijentice.

Kod svih žena je načinjen ultrazvučni pregled matričnim multifrekventnim sondama visoke frekvencije i visoke rezolucije (frekvencije od 12-14 MHz) na UZV uređajima najviše klase GE-LOGIQ 9 (General Electric Healthcare, Milwaukee, WI, SAD) i ALOKA alfa 10 (Aloka Co., Tokyo, Japan), s uobičajenim prikazima (B-prikaz, obojeni dopler, power-dopler) i naprednim mogućnostima prikaza (native-harmonic, compound imaging, panoramic imaging, elastografija). UZV snimke pohranili smo na radnu stanicu proizvođača General Electric, uz mogućnosti naknadne obrade i analize slike. UZV uređaji spadaju u kategoriju uređaja najviše klase na tržištu među proizvođačima UZV opreme. Sve UZV preglede je izvršio istraživač te nema tzv. “interobserver varijabilnosti”.

Uz uobičajene postavke aparata specifični parametri aparata pri analizi obojenim i power doplerom bili su usklađeni s obzirom na veći broj različitih tipova aparata te različitost komandi uređaja (12). Specifični parametri su bili: optimalan doplerski kut od 30-60 stupnjeva, najmanji promjer vrata mjernog uzorka koji odgovara promjeru detektirane krvne žile (gate i sample volume), energija insonacije 100W/cm², po potrebi 500W/cm², najniže detektabilne brzine protoka koje ne dovode do artefakata, minimalna opetovana pulzirajuća frekvencija (PRF) koja ne izaziva frekventno prebacivanje kod obojenog doplera te pojačanje signala

(gain) na granici šuma, a koji ne izaziva artefakte (14,35). Spektralna frekvencijska analiza i jačina signala su podešavane ručno, a ručno su izvršena i sva mjerenja, počevši od dimenzija tvorbe do mjerenja brzina protoka i izračuna indeksa otpora.

Istražili smo proporcije mamografskih lezija koja su vidljive ultrazvukom, a ultrazvukom smo bilježili slijedeće karakteristike: veličina lezije, lokalizacija u dojci, orijentacija lezije u prostoru, ehogenost, ehostruktura, duktalna pripadnost te eventualna multicentričnost (88). Obojenim i power doplerom procijenili smo vaskularizaciju lezije. Lezije smo kategorizirati kao avaskularne lezije, lezije s oskudnom internom vaskularizacijom te lezije sa značajnom internom vaskularizacijom. U slučaju detektabilnog protoka mjerili smo i osnovne parametre protoka (maksimalni sistolički i dijastolički protok) te indekse otpora. Analizirali smo vidljivost lezija sa i bez tzv. "compound" ultrazvučnog prikaza.

Kod svih ultrazvučno detektabilnih lezija načinili smo core-biopsiju pod nadzorom ultrazvuka. Koristili smo igle od 14 G s automatskim biopsijskim pištoljem Bard Magnum, a pištolj je namješten tako da daje cilindre duljine 22mm (89). Dobiveni cilindri su se radiografirali radi potvrde prisustva mikrokalcifikacija, a zatim su poslani na Zavod za patologiju radi dobivanja patohistološke dijagnoze.

U slučaju razlika PHD nalaza u odnosu na radiološku morfologiju ili ako u radiografiranim uzorcima nije bilo uzoraka mikrokalcifikata, načinili smo i vakuumsku biopsiju pod nadzorom ultrazvuka ili pod nadzorom mamografije, iglom od 9 ili 11 G (Mamotom, Johnson&Johnson). Tkivne uzorke smo radiografirali i poslali na PHD analizu.

Kod lezija vidljivih samo mamografijom načinili smo stereotaksijsku punkciju/biopsiju pod nadzorom mamografa ili smo lezije markirali žicom pod mamografskom kontrolom te načinili operativnu (otvorenu) biopsiju.

Sve bolesnice s odgovarajućim biopsijskim nalazima koji zahtijevaju operativni zahvat su operirane na odgovarajući način na Klinici za plastičnu i rekonstruktivnu kirurgiju KBD i to u pravilu nakon prethodne markacije lezije žicom pod nadzorom ultrazvuka i mamografije.

Zbog provjere i usklađivanja specifičnih parametara neke od bolesnica su uz svojevoljan pristanak, pregledane na više ultrazvučnih aparata. Napominjemo određene razlike u slikovnom prikazu koje su ovisile o karakteristikama aparata i priključenih sondi, što upozorava na ranije spomenute činjenice da je dobar UZV aparat s kvalitetnim sondama, uz dobro poznavanje namještanja specifičnih parametara, jedan od osnovnih preduvjeta za dobar rad.

Iz istraživanja smo isključili žene s operiranim dojka, žene s rekonstruktivnim zahvatima na dojka, žene koje su bile podvrgnute terapiji zračenjem u području dojki, prsnog koša i torakalne kralješnice te žene s od ranije poznatim tumorima dojke. Iz studije smo isključili i sve žene s mamografski vidljivim tvorbama bez mikrokalcifikata, kao i žene s UZV vidljivim lezijama koje se ne uočavaju mamografski. Ove žene su obrađene na odgovarajući način neovisno o ovom istraživanju. Isključili smo i bolesnice koji nisu svojevoljno pristale na dodatne preglede, jer smo ponekad pregled vršili na više aparata.

Statistička analiza i metode – U statističkoj analizi koristili smo metode deskriptivne statistike, odnosno dobivene varijable prikazane su

deskriptivnim mjerama, a prikupljeni podaci prikazani su u tablicama kontingencija. Valjanost dijagnostičkih postupaka procijenjena je standardnim mjerama: osjetljivost, specifičnost, pozitivna prediktivna vrijednost, negativna prediktivna vrijednost i točnost.

Za analizu povezanosti kvalitativnih varijabli korišten je χ^2 -test, dok je za analizu slaganja nalaza ultrazvuka s mamografijom, odnosno s doplerom primijenjen McNemarov χ^2 -test za zavisne uzorke.

6. REZULTATI

U istraživanje smo uključili 140 žena s mamografski vidljivim suspektnim nakupinama mikrokalifikacija tipa BIRADS III i IV (Breast Imaging Reporting and Data System) (4), bez ili s pridruženom mekotivnom tvorbom.

Skupina od 70 žena (skupina 1) je uz MKC imala i asociranu mekotivnu tvorbu vidljivu na mamografskom pregledu u zoni mikrokalifikata.

Skupina od 70 žena (skupina 2) je imala mikrokalifikate različite distribucije koji su bili vidljivi mamografski, a bez pridružene suspektne mamografski vidljive mekotivne tvorbe.

Ukupan broj bolesnica kod kojih smo prikazali zone mikrokalifikata/tvorbu te podjela na skupine prema prikazu MMG i UZV je u tablici 1.

Tablica 1. Ukupan broj bolesnica s MMG vidljivom lezijom sa MKC, podjela na skupine.

Ukupan broj bolesnica s MMG vidljivom lezijom izgleda MKC s ili bez pridružene mekotivne tvorbe 140
Skupina bolesnica (UZV skupina 1) s prikazom MKC i mekotivnom tvorbom na UZV 70
Skupina bolesnica (UZV skupina 2) s vidljivim mikrokalifikatima na UZV, bez pridružene mekotivne tvorbe 70

Sve bolesnice su ženskog spola, u dobi od 36 do 78 godina, prosječne starosti 52,4 godina.

Morfološke karakteristike lezija vidljivih mamografijom su bile da su vidljive sjene mikrokalcfikata izgleda punktiformnih, razgranatih i amorfnih te nakupljanja u grupe mikrokalcfikata uz odgovarajuću BIRADS klasifikaciju. U dijelu lezija su bili vidljivi samo MKC, a u dijelu MMG vidljivih lezija uz MKC bile su prisutne i mekotkivne sjene. Tokom obrade kod 6 žena (po 3 u svakoj skupini) od ukupno 140 pokazalo se da se ne radi o mikrokalcfikatima nego artefaktima i ova skupina bolesnica predstavlja lažno pozitivne nalaze MMG.

Morfološke karakteristike lezija vidljivih ultrazvukom su ovisile o tome da li se radi samo o zoni MKC ili o zoni MKC s mekotkivnom tvorbom. Kod lezija samo s MKC isti su se prikazivali kao zone točkaste refleksije ili kao zone ehogene refleksije. Karakteristike lezija prema izgledu MKC su prikazane u tablici 2 te grafikonu 1.

Tvorbe s MKC i mekotkivnom tvorbom su pokazivale prisustvo mase uz koju su se vidjeli karakteristični odjeci MKC izgleda točkaste refleksije ili kao zona pojačane ehogenosti. Masa je ultrazvučno pokazivala hipoehogeni izgled, ograničenje mase je ovisno od lezije do lezije bilo oštro, nejasno ili nepravilno s poremećenom arhitektonikom tkiva.

Za lezije koje su UZV vidljive, a koje su klasificirane prema izgledu MKC statističkom obradom smo dobili rezultat $\chi^2 = 19,957$; $df = 3$; $P < 0,001$. U prvoj skupini (bolesnice s MKC i tvorbom) zabilježen je veći udio zone ehogene refleksije, promjene aritekture tkiva i cistične tvorbe, dok je u drugoj

skupini (bolesnice s MKC) zabilježen veći udio točkastih refleksija. Opisane razlike su statistički značajne ($P < 0,001$).

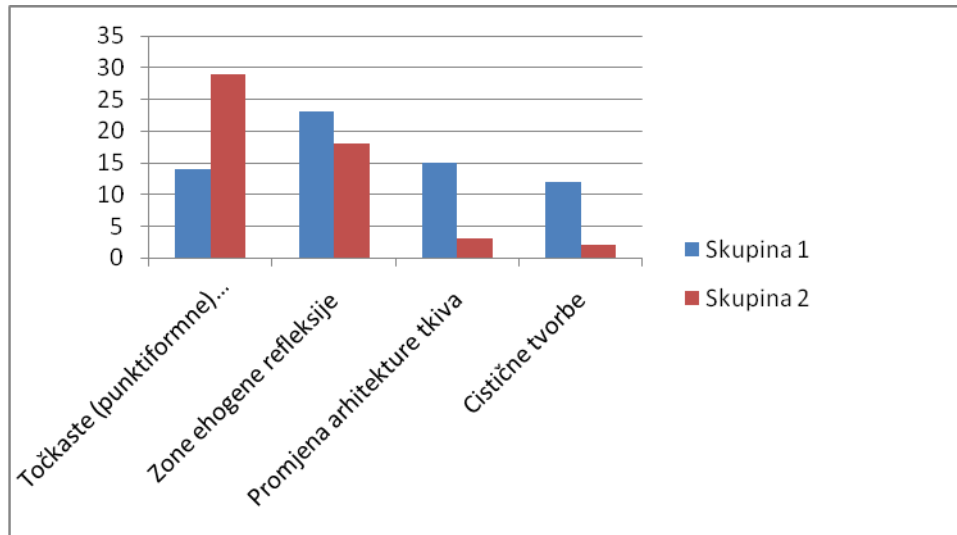
Za UZV vidljive lezije klasificirane prema karakteristikama ograničenja, statističkom obradom dobili smo rezultate $\chi^2 = 23,78$; $df = 2$; $P < 0,001$. U prvoj skupini (bolesnice s MKC i tvorbom) zabilježen je veći udio oštrog ograničenja. U drugoj skupini (bolesnice s MKC) veći je udio nejasnog ograničenja, dok je udio poremećene strukture bio podjednak u obje skupine. Opisane razlike su statistički značajne ($P < 0,001$). Karakteristike lezija prema ograničenju su prikazane u tablici 3 te grafikonu 2.

Tablica 2. Karakteristike UZV vidljivih lezija s MKC prema izgledu MKC.

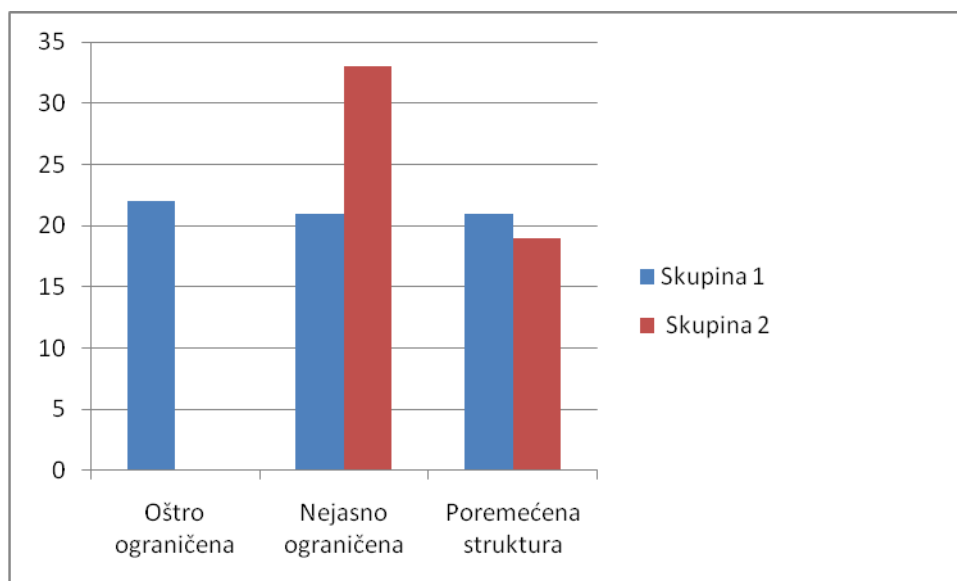
Karakteristike UZV vidljivih lezija s MKC (n 116)	Bolesnice s MKC i mekotkivnom tvorbom (skupina 1) (n 64)	Bolesnice samo s MKC (skupina 2) (n 52)
Izgled MKC		
Točkaste (punktiformne) refleksije	14	29
Zone ehogene refleksije	23	18
Promjena arhitekture tkiva	15	3
Cistične tvorbe	12	2

$\chi^2 = 19,957$; $df = 3$; $P < 0,001$

Grafikon 1. Poredbene karakteristike UZV vidljivih lezija s MKC prema izgledu MKC.



Grafikon 2. Poredbene karakteristike UZV vidljivih lezija s MKC prema ograničenju.



Tablica 3. Karakteristike UZV vidljivih lezija s MKC prema ograničenju.

Karakteristike UZV vidljivih lezija s MKC (n 116)	Bolesnice s MKC i mekotkivnom tvorbom (skupina 1) (n 64)	Bolesnice samo s MKC (skupina 2) (n 52)
UZV izgled i ograničenje mekotkivne tvebe (mase), odnosno zone MKC		
Oštro ograničena	22	0
Nejasno ograničena	21	33
Poremećena struktura	21	19

$\chi^2=23,78$; df = 2; P<0,001

6.1. REZULTATI – BOLESNICE S MKC I MEKOTKIVNOM LEZIJOM (skupina 1)

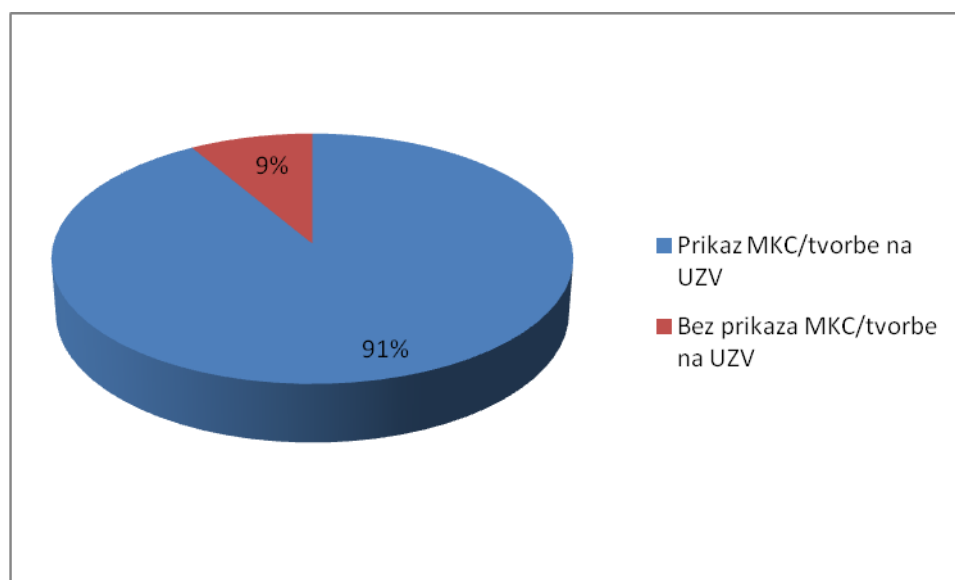
Od ukupno 70 bolesnica UZV pregledom je u 64 (91%) uočena zona mikrokalcifikata ili pridružena UZV vidljiva sjena. Sve ove bolesnice su uključene u skupinu bolesnica s pozitivnim ultrazvučnim nalazom.

Kod 6 bolesnica (9%), nije bilo moguće ultrazvukom prikazati zonu mikrokalcfikata, no UZV se prikazala pridružena mekotkivna sjena, a koja je vidljiva na mamografiji. Ova skupina bolesnica je skupina bolesnica s negativnim UZV nalazom kod kojih se MKC ne vide (tablica 4 i grafikon 3).

Tablica 4. Bolesnice s prikazom zona mikrokalcfikata i pridruženom mekotkivnom tvorbom (skupina 1).

Ukupan broj bolesnika s MKC na MMG	70	100,0 %
Prikaz MKC/sjene na UZV	64	91,0 %
Bez prikaza MKC/sjene na UZV	6	9,0 %

Grafikon 3. Skupina 1 - bolesnice s prikazom zona mikrokalcfikata i pridruženom mekotkivnom tvorbom.



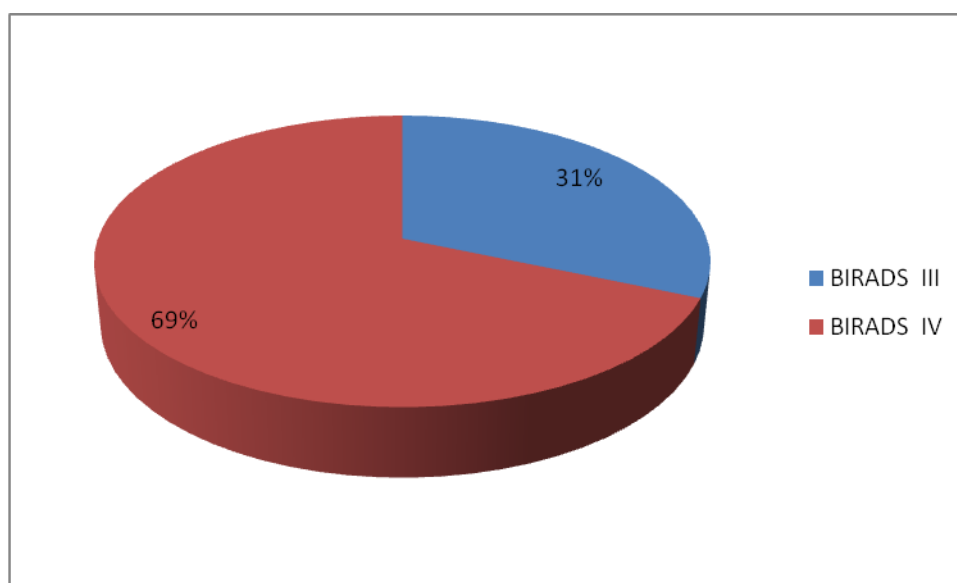
Prema BIRADS klasifikaciji bolesnice skupine s MKC i mekotkivnom tvorbom (tablica 5 i grafikon 4) su bile u skupini BIRADS III (22 bolesnice) te

BIRADS IV (48 bolesnica). Ovdje napominjemo varijabilnost BIRADS procjene koja je bila individualna, posebno u početku uvođenja BIRADS sustava, o čemu se detaljno raspravlja u poglavlju diskusije.

Tablica 5. BIRADS klasifikacija skupine s MKC i mekotkivnom tvorbom (skupina 1).

Ukupan broj bolesnica s MMG vidljivom lezijom izgleda MKC i pridruženom mekotkivnom tvorbom (BIRADS MMG klasifikacija III i IV))	70
BIRADS III	22
BIRADS IV	48

Grafikon 4. BIRADS klasifikacija skupine s MKC i mekotkivnom tvorbom (skupina 1).



Obojenim i power doplerom od 64 bolesnice s UZV vidljivom lezijom, detektabilan protok je bio vidljiv kod 46 bolesnica (72%). Od 46 bolesnica s detektabilnim protokom, kod 44 bolesnice protok je bio vidljiv obojenim doplerom, a kod 2 nakon primjene power doplera. Izdvojen je rubni i/ili centralni protok, a spektralnom frekvencijskom analizom (SFA) spektri su izdvojeni kod svih bolesnica (ukupno 46).

Kod 18 od 64 bolesnice (28%) nije bilo detektabilnog protoka obojenim i power doplerom (tablica 6).

Tablica 6. Bolesnice s prikazom zona mikrokalifikata i pridruženom mekotktivnom tvorbom (skupina 1), analiza obojenim i power doplerom te SFA.

Ukupan broj bolesnika s UZV vidljivom lezijom		64	100%
Detektibilan protok na obojenom dopleru	44	46	72%
Detektibilan protok na power dopleru	2		
Spektralna frekvencijska analiza (SFA)	46		
Protok nije detektabilan doplerom	18	18	28%
Negativna spektralna frekvencijska analiza (SFA)	18		

Kod 64 bolesnice iz ove skupine s UZV vidljivom lezijom načinjene su core biopsije (zbirni prikaz u tablici 7). Patohistološkom analizom kod 12 bolesnica je postavljena dijagnoza invazivnog duktalnog karcinoma (IDC), kod 4 bolesnice je postavljena dijagnoza invazivnog lobularnog karcinoma

(ILC), kod 2 bolesnice dijagnoza je bila duktalni karcinom in situ (DCIS), dok su 4 bolesnice imale lezije nejasnog malignog potencijala (B3), svi navedeni nalazi su svrstani u skupinu bolesnica (ukupno 22) s zloćudnim promjenama.

Tablica 7. Zbirni prikaz – bolesnice s prikazom zona mikrokalcifikata i mekotkivnom lezijom (skupina 1) - biopsija širokom iglom.

Ukupan broj bolesnica kod kojih je načinjena biopsija širokom iglom	64 (100%)	64	100%
Zloćudno(maligno)	22 (34%)	IDC	12 19%
		ILC	4 6%
		DCIS	2 3%
		NMP	4 6%
B3(benigno/otvorena etiologija)	18 (28%)	SA	11 17%
		RO	2 3%
		PA	2 3%
		FA	2 3%
		ABS	1 2%
Benigno	24 (38%)	FCP	24 38%

Kod 11 bolesnica ove skupine patohistološkom analizom je postavljena dijagnoza sklerozirajuće adenoze (SA), kod 2 bolesnice je postavljena dijagnoza radijalnog ožiljka (RO), kod 2 bolesnice dijagnoza je bila papilom (PA), 2 su bolesnice imale fibroadenom (FA), a jedna apsces (ABS), svi navedeni nalazi su svrstani u skupinu bolesnica s promjenama koje oponašaju karcinom ili nisu sigurno benigne. Ova skupina bolesnica (ukupno 18) je ovisno o svim nalazima usmjerena prema periodičkom praćenju ili daljnjoj obradi (B3).

Kod 24 bolesnice iz ove skupine patohistološki nalaz je odgovarao dobroćudnim promjenama u sklopu spektra fibrocističnih promjena (FCP) i navedeni nalazi su svrstani u skupinu bolesnica s dobroćudnim promjenama koje zahtijevaju periodičko praćenje mamografijom i UZV.

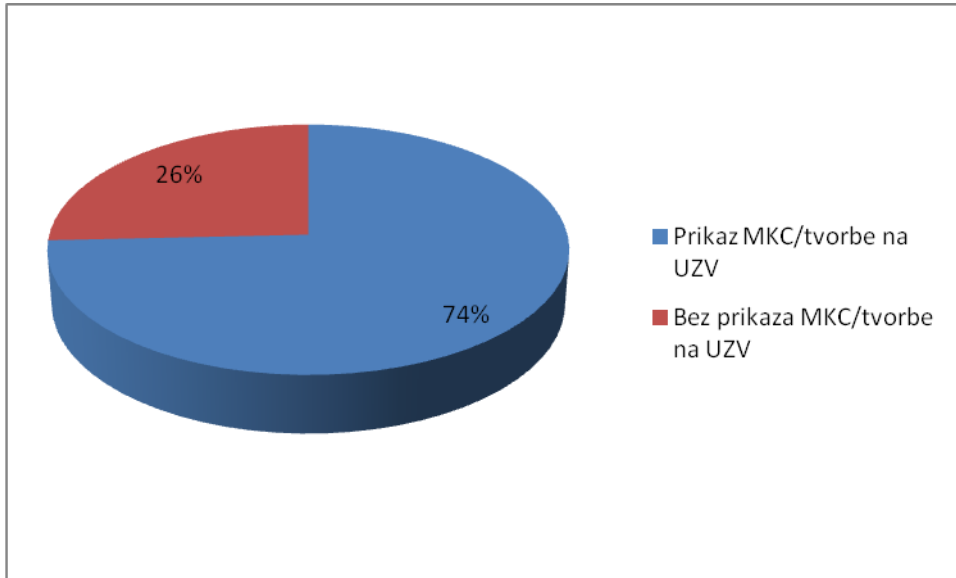
6.2. REZULTATI – BOLESNICE S MKC BEZ MEKOTKIVNE LEZIJE (skupina 2)

Od ukupno 70 bolesnica UZV pregledom je u 52 (74 %) bolesnice uočena zona mikrokalifikata. Sve ove bolesnice su uključene u skupinu bolesnica s pozitivnim ultrazvučnim nalazom.

Tablica 8. Bolesnice s prikazom samo zona mikrokalifikata na UZV (skupina 2).

Ukupan broj bolesnika samo s MKC na MMG	70	100,0	%
Prikaz MKC na UZV	52	74,0	%
Bez prikaza MKC na UZV	18	26,0	%

Grafikon 5. Skupina 2 - bolesnice s prikazom zona mikrokalcfikata.



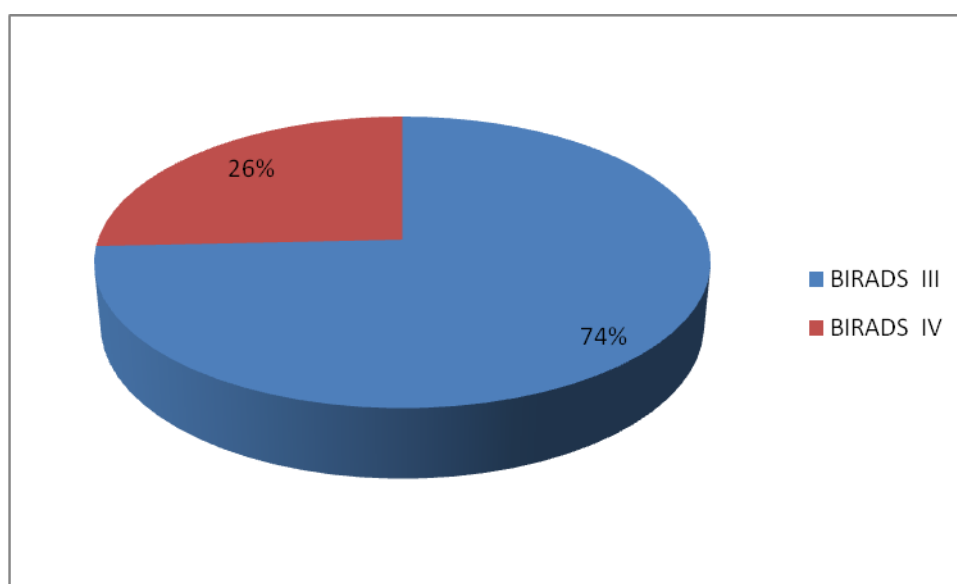
Kod 18 bolesnica (26%) nije bilo moguće ultrazvukom prikazati područje mikrokalcfikata vidljivo na mamografiji. Ova skupina bolesnica je skupina bolesnica s negativnim UZV nalazom, prikaz u tablici 8 i grafikonu 5.

Tablica 9. BIRADS klasifikacija skupine s MKC i mekotkivnom sjenom (skupina 2).

Ukupan broj bolesnica s MMG vidljivom lezijom izgleda MKC (BIRADS MMG klasifikacija III i IV))	70
BIRADS III	52
BIRADS IV	18

Prema BIRADS klasifikaciji (tablica 9 i grafikon 6) bolesnice skupine samo s MKC su bile u skupini BIRADS III (52 bolesnice) te BIRADS IV (18 bolesnica). I ovdje napominjemo razlike u klasifikaciji prema BIRADS-u pojedinih ustanova i liječnika koje su bile vidljive posebno u početku uvođenja BIRADS sustava.

Grafikon 6. BIRADS klasifikacija skupine s MKC i mekotkivnom sjenom (skupina 2).



Obojenim i power doplerom od 52 bolesnice, protok je bio vidljiv kod 24 bolesnice (46%). U sve 24 bolesnice s detektabilnim protokom, protok je bio vidljiv i obojenim i power doplerom. Uočen je rubni i/ili centralni protok, a spektralnom frekvencijskom analizom (SFA) spektri su prikazani kod svih bolesnica (ukupno 24). Kod 28 od 52 bolesnica (54%) nije bilo detektabilnog protoka obojenim i power doplerom (tablica 10).

Kod 52 bolesnice iz ove skupine načinjene su core biopsije pod nadzorom UZV (zbirni prikaz je u tablici 11). Patohistološkom analizom kod 7 bolesnica je postavljena dijagnoza invazivnog duktalnog karcinoma (IDC),

kod 1 bolesnice je postavljena dijagnoza invazivnog lobularnog karcinoma (ILC), kod 6 bolesnica dijagnoza je bila duktalni karcinom in situ (DCIS), dok su 4 bolesnice imale lezije nejasnog malignog potencijala (B3), svi navedeni nalazi su svrstani u skupinu bolesnica (ukupno 18) s zloćudnim promjenama.

Tablica 10. Bolesnice s prikazom samo zona mikrokalcifikata (skupina 2), analiza obojenim i power doplerom te SFA .

Ukupan broj bolesnika s UZV vidljivom lezijom		52	100%
Detektibilan protok na obojenom dopleru	24	24	46%
Detektibilan protok na osnaženom dopleru	0		
Spektralna frekvencijska analiza (SFA)	24		
Protok nije detektabilan doplerom	28	28	54%
Negativna spektralna frekvencijska analiza (SFA)	28		

Kod 13 bolesnica ove skupine patohistološkom analizom je postavljena dijagnoza sklerozirajuće adenoze (SA), kod 1 bolesnice je postavljena dijagnoza radijalnog ožiljka (RO), te kod 2 bolesnice dijagnoza je bila papilom (P), svi navedeni nalazi su svrstani u skupinu bolesnica s promjenama koje oponašaju karcinom ili nisu sigurno benigne. Ova skupina bolesnica (ukupno 16) je ovisno o svim nalazima usmjerena prema periodičkom praćenju ili daljnjoj obradi (B3).

Kod 18 (35%) bolesnica iz ove skupine patohistološki nalaz je odgovarao dobroćudnim promjenama u sklopu spektra fibrocističnih promjena (FCP) i navedeni nalazi su svrstani u skupinu bolesnica s dobroćudnim promjenama koje zahtijevaju periodičko praćenje mamografijom i UZV.

Tablica 11. Zbirni prikaz - bolesnice s prikazom samo zona mikrokalcifikata (skupina 2) - biopsija širokom iglom.

Ukupan broj bolesnica kod kojih je načinjena biopsija širokom iglom	52 (100%)	52	100%
Zloćudno(maligno)	18 (35%)	IDC	7 13%
		ILC	1 2%
		DCIS	6 11%
		NMP	4 8%
B3(benigno/otvorena etiologija)	16 (30%)	SA	13 25%
		RO	1 2%
		PA	2 4%
Benigno	18 (35%)	FCP	18 35%

Iz dobivenih rezultata i statističke obrade jasno je da se znatno lakše i jasnije izdvajaju lezije s pridruženom mekotkivnom tvorbom, što je u

potpunosti razumljivo jer se radi o većim lezijama nego što su zone mikrokalCIFikata. Iz dobivenih rezultata biopsije širokom iglom za komparaciju u grupi zloćudnih promjena izdvojili smo bolesnice s IDC i DCIS iz razloga što se preostale zloćudne bolesti (ILC i NMP) brojkom podudaraju u obje skupine ili se radi o premalom uzorku (jedna odnosno četiri lezije). U grupi graničnih lezija u obje skupine smo izdvojili lezije tipa sklerozirajuće adenoze (13 bolesnica u skupini 1 te 11 bolesnica u skupini 2), iz gore navedenih razloga ostale bolesti nisu detaljnije obrađene jer se radi o podudarnim brojkama i/ili premalom uzorku.

Komparacijom potpuno benignih lezija obje skupine (18/24) tipa fibrocističnih promjena statističkom analizom nismo našli razliku te se može zaključiti da je distribucija benignih promjena koje smo bioptirali i kod lezija s mikrokalCIFikatima uz mekotkivnu sjenu i kod mikrokalCIFikata bez prateće mekotkivne sjene je jednaka. Mamografski i UZV nalaz kod lezija ovog tipa posebno kod žena s gustim žlijezdanim dojčkama može pobuditi sumnju na malignu bolest te je kod dijela žena indicirana daljnja obrada biopsijom širokom iglom radi isključenja zloćudne promjene. Prednost ove metode pred metodom otvorene biopsije je znatna jer se na lakši i jednostavniji način može dokazati priroda promjena.

Poredbom i uvrštenjem u tablice podataka o ukupnom prikazu ultrazvukom lezija iz skupina 1 i 2, statističkom obradom smo dobili rezultate ($\chi^2 = 7,241$; $df = 1$; $P = 0,007$), koji upućuju da je u drugoj skupini (bolesnice s MKC) zabilježen veći udio onih kod kojih se UZV ne vidi patoloških promjena. Opisana razlika je statistički značajna ($P = 0,007$) (tablica 12).

Tablica 12. Zbirni prikaz razlika u UZV prikazu između skupina 1 i 2.

UZV	1. skupina	2. skupina
Vidljivo UZV	64	52
UZV ne vidi	6	18
Ukupno	70	70

$$\chi^2 = 7,241; df = 1; P = 0,007$$

Ako se komparira BIRADS III i IV klasifikacija u dvije ispitivane skupine, komparacijom u tablicama izdvojeni su rezultati $\chi^2=25,799$; $df = 1$; $P < 0,001$. U prvoj skupini (bolesnice s MKC i tvorboj) zabilježen je veći udio BIRADS IV, a u drugoj skupini (bolesnice s MKC) veći je udio BIRADS III. Opisane razlike su statistički značajne ($P < 0,001$) (tablica 13).

Tablica 13. Zbirni prikaz razlika u BIRADS prikazu između skupina 1. i 2.

	SKUPINA 1	SKUPINA 2
BIRADS III	22	52
BIRADS IV	48	18
Ukupno	70	70

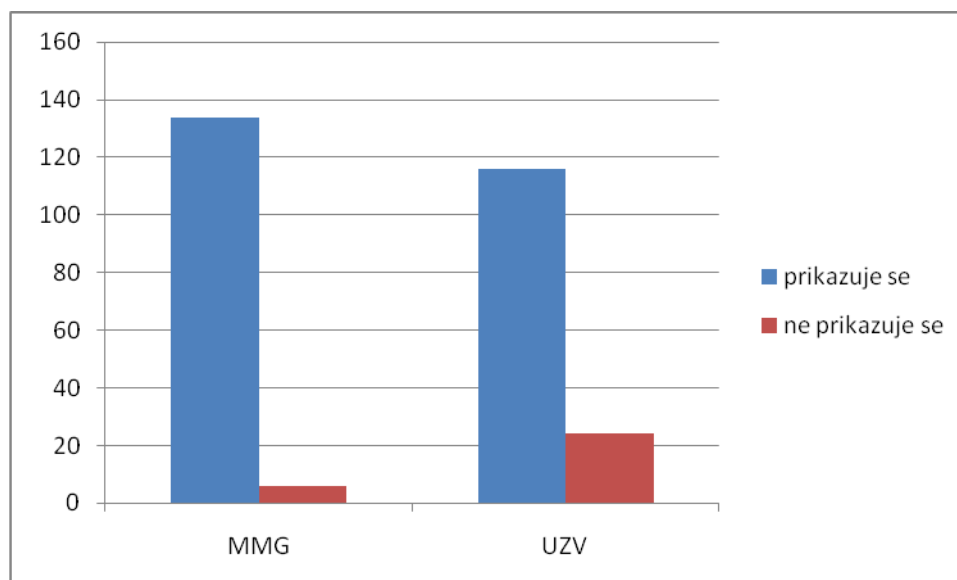
$$\chi^2 = 25,799; df = 1; P < 0,001$$

Analizom rezultata ukupnog broja bolesnica s prikazom MKC na MMG te UZV (ukupno 140) sigurni prikaz MKC je bio kod MMG 96%, a UZV 83%, dobili smo ukupnu specifičnost metoda od 95, senzitivnost 85, uz PPV 96 te NPV 83, na razini od $P < 0,005$ i $0,001$ dobili smo statističku značajnost u korist mamografske dijagnostike (tablica 14 i grafikon 7).

Tablica 14. Poredbeni prikaz MMG i UZV.

Metoda	MMG	UZV
Prikazuje se	134	116
Ne prikazuje se	6	24
Ukupno	140	140

Grafikon 7. Grafički poredbeni prikaz MMG i UZV.



Usporedba metoda MMG i UZV je prikazana u tablici 15.

Tablica 15. Poredbeni prikaz MMG i UZV.

		MMG		UKUPNO
		+	-	
UZV	+	111	5	116
	-	23	1	24
Ukupno		134	6	140

$$\chi^2 = 11,571; \text{df} = 1; P < 0,007$$

Postoji statistički značajno neslaganje UZV i MMG, što je testirano Mc Nemarovim hi-kvadrat testom. U 5 ispitanica UZV je bio pozitivan, a MMG negativan, dok je u 23 ispitanice UZV bio negativan, a MMG pozitivan.

Usporedba metoda UZV i doplera je prikazana u tablici 16.

Tablica 16. Poredbeni prikaz UZV i doplera.

		DOPPLER		Ukupno
		+	-	
UZV	+	70	46	116
	-	14	10	24
Ukupno		84	56	140

$$\chi^2 = 17,067; df = 1; P < 0,000$$

Postoji statistički značajno neslaganje UZV i doplera, što je testirano McNemarovim hi-kvadrat testom. U 46 ispitanica UZV je bio pozitivan, a dopler negativan, dok je u 14 ispitanica UZV bio negativan, a dopler pozitivan.

7. RASPRAVA

Naši rezultati u usporedbi s rezultatima drugih autora u dostupnoj literaturi potvrđuju da je UZV jedna od osnovnih dijagnostičkih metoda kod bolesti dojke, bilo da se radi o prikazu lezije ili da se radi o markaciji, odnosno postupku dijagnostičke biopsije (8,20,28,30).

Značajna razlika unutar BIRADS klasifikacije skupine bolesnica s MKC i mekotkivnom lezijom te skupine bolesnica samo s MKC je očekivana, jednako kao i značajnost razlika u prikazu lezija različite BIRADS kategorizacije ultrazvukom. Ako se uspoređi BIRADS III i IV u dvije ispitivane skupine, usporedbom u tablicama izdvojeni su rezultati ($\chi^2 = 25,799$; $df = 1$; $P < 0,001$) koji upućuju na statistički značajne razlike. U prvoj skupini (bolesnice s MKC i tvorbom) zabilježen je veći udio BIRADS IV, a u drugoj skupini (bolesnice s MKC) veći je udio BIRADS III. Opisane razlike su statistički značajne ($P < 0,001$). Veći udio BIRADS IV u prvoj skupini možemo pojasniti prisustvom sjene koja na MMG zbog manje specifičnosti metode upućuje na prisustvo tvorbe otvorene etiologije te ovisno o ispitivaču lezija se može klasificirati kao BIRADS III ili IV. U drugoj skupini nema prisustva sjene, no izgled MKC je ključan u BIRADS klasifikaciji lezija (4).

Većina punktiformnih MKC lezija bez grupiranja i bez mekotkivne tvorbe je ispravno svrstana u BIRADS III kategoriju. U skupini bolesnica s MKC i mekotkivnom tvorbom većina bolesnica je ispravno svrstana u BIRADS IV kategoriju. U ovoj skupini manji broj pravilnih ošto ograničenih sjena je zbog prisustva MKC kod dijela bolesnica svrstan u BIRADS IV kategoriju, što objašnjavamo strahom od previda zloćudne lezije koja može

u potpunosti oponašati dobroćudnu leziju. Oprez od neočekivanog zloćudnog nalaza koji oponaša dobroćudnu promjenu je svakako opravdan, no indicira daljnju invazivnu obradu dojke. Inicijalnim UZV pregledom zbog veće specifičnosti UZV kod dijela lezija u odnosu na MMG, dio promjena koje su MMG ocijenjene kao BIRADS III i IV smo na temelju UZV nalaza označili kao BIRADS II i III (4,5). Ukupno nešto slabija UZV vizualizacija lezija samo s MKC i koje su uglavnom unutar BIRADS III kategorije se objašnjava težim prikazom sitnih lezija koje su pojedinačno kod MKC manje od 1mm. Ovaj problem kod UZV dijagnostike je posebno došao do izražaja kod bolesnica s gustim, žlijezdanim dojkama i bio je očekivan. Većina naših bolesnica je spadala u kategoriju mlađe ili srednje životne dobi, kada je unutar dojki očuvan žlijezdani parenhim. Kod dijela žena i unutar izrazito guste dojke imali smo jako dobar prikaz zona MKC te je preporuka da se kod svake žene s prikazom zona MKC na mamografiji načini i dodatni UZV pregled.

Za lezije koje su UZV vidljive, a koje su klasificirane prema izgledu MKC, statističkom obradom smo dobili rezultate ($\chi^2 = 19,957$; $df = 3$; $P < 0,001$), koji su statistički značajni, a kojima je u prvoj skupini (bolesnice s MKC i tvorbom) zabilježen veći udio zone ehogene refleksije, promjene arhitekture tkiva i cistične tvorbe, dok je u drugoj skupini (bolesnice s MKC) zabilježen veći udio točkastih refleksija. Opisane razlike su statistički značajne ($P < 0,001$).

Ultrazvučno zone MKC su se prikazivale kao točkaste refleksije kod 22 (56%) bolesnica, kao zone ehogene refleksije kod 36 (34%) bolesnica, kao zone promjene arhitektonike tkiva 23 (6%) ispitanica te kao cistične

tvorbe kod 12 (4%) bolesnica. Iz navedenog možemo zaključiti da su glavni znak postojanja MKC na UZV dijagnostici zone refleksije (bilo ehogene bilo točkaste). Kod bolesnica sa srednje i slabije gustim dojkama, a kod kojih su bili vidljivi difuzni točkasti mikrokalCIFIKATI na mamografiji, ultrazvukom je prikaz kalCIFIKATA bio moguć u većeg dijela bolesnica, a slične rezultate imaju i drugi autori (30).

Veći problem su bile guste dojke posebno u mlađih žena gdje je vizualizacija nakupina mikrokalCIFIKATA bila znatno slabija (28). Kod manjeg dijela žena s gustim dojkama prikaz je suprotno očekivanjima bio jako dobar i bolji nego u dijela bolesnica s involutivnim dojkama.

Uvrštenjem u tablice podataka ukupnim prikazom svih lezija ultrazvukom iz skupina 1 i 2, dobili smo rezultate ($\chi^2 = 7,241$; $df = 1$; $P = 0,007$), koji upućuju da je drugoj skupini (skupina 2 - bolesnice s MKC) zabilježen veći udio od očekivanog onih kod kojih se UZV ne vidi patoloških promjena. Opisana razlika je statistički značajna ($P = 0,007$). Ove podatke statističke analize pojašnjavamo slijedećim.

U skupini bolesnica s vidljivom tvorbom (skupina 1) koja se nalazi uz ili u sklopu mikrokalCIFIKATA imali smo izvanredne rezultate, a tek kod nekoliko žena s vrlo voluminoznim dojkama i gustim žlijezdanim parenhimom prikaz nije bio moguć ili je bio nesiguran, pa smo odustajali od daljnje UZV dijagnostike. U skupini žena s vidljivom tvorbom ultrazvukom je vizualizirano 64 od 70 lezija, odnosno 91%.

Nešto slabiji UZV prikaz samo zona mikrokalCIFIKATA (52 od 70) bez prateće mekotkivne tvorbe bio je donekle i očekivan, ali svejedno iznosi visokih 74%. Prikaz mikrokalCIFIKATA je bio ovisan o nekoliko čimbenika. Već

saznanje da su mamografijom vidljivi mikrokalcfikati u određenoj regiji dojke nam je diktiralo kako načiniti pretragu, odnosno na koji način pregledati bolesnicu. Radilo se dakle o „ciljanom“ UZV pregledu na temelju MMG nalaza.

Iz dobivenih rezultata i statističke obrade jasno je da se znatno lakše i jasnije izdvajaju lezije s pridruženom mekotkivnom tvorbom, što je razumljivo, jer se radi o većim i lakše vidljivim lezijama nego što su nakupine mikrokalcfikata.

Ovim želimo istaknuti da se samo temeljem pregleda ranijih nalaza i slika ne može odmah odustati od daljnje pretrage. I kada se pretpostavlja da prikaz neće biti optimalan, preporučuje se načiniti ciljani UZV pregled jer nas rezultati mogu iznenaditi.

Za UZV vidljive lezije klasificirane prema karakteristikama ograničenja, statističkom obradom dobili smo rezultate ($\chi^2 = 23,78$; $df = 2$; $P < 0,001$) koji su statistički značajni, a koji upućuju da je prvoj skupini (bolesnice s MKC i tvorbom) zabilježen veći udio oštrog ograničenja. U drugoj skupini (bolesnice s MKC) veći je udio nejasnog ograničenja, dok je udio poremećene strukture bio podjednak u obje skupine. Opisane razlike su statistički značajne ($P < 0,001$). Ove rezultate objašnjavamo da su mekotkivne sjene lakše uočljive, no manje sjene mogu se doimati jasnije ograničenim, što može dovesti do razlika u procjeni između dijagnostičara (5). Temeljem morfološke komparacije MMG i UZV, te po potrebi daljnje citološke ili obrade biopsijom sve ispitivane lezije su ispravno prepoznate kao dobroćudne ili zloćudne.

Obojeni i power dopler su prikazali protok kod 72% bolesnica u skupini bolesnica s MKC i mekotkivnom tvorbom. U skupini bolesnica samo s MKC detektabilan protok unutar lezije je prikazan kod 46% bolesnica. Ove rezultate možemo objasniti time što se radi o manjim lezijama veličine do 1 cm kod lezija s MKC i tvorbom. Kod bolesnica koje su imale samo zonu MKC, zone promjena su još manje i dispergirane tako da su brzine protoka u i inače malenim krvnim žilama niske te zbog toga protok nije detektabilan (14,16). U obzir treba uzeti i 38 (35%) potpuno benignih nalaza (bolesnice s FCP), te 28 (30%) uglavnom benignih nalaza (skupine B3), kod kojih se ni ne očekuje pozitivan doplerski nalaz. Iz navedenog možemo izvesti zaključak da su obojeni i power dopler korisne dodatne metode u dijagnostici promjena dojke. Prikaz protoka u leziji u većini slučajeva dodatno potvrđuje sumnju na zloćudnu bolest, što je od koristi kod graničnih i dvojbenih bolesnica. Znakovi hipervaskularizacije kod lezije koja po B-mod kriterijima odgovara zoni suspektne lezije uvijek je indicirao daljnju obradu. Doplerskom analizom postavili smo sumnju na zloćudnost dijela lezija, što je potvrđeno biopsijom širokom iglom te operativnim i patohistološkim nalazom. Ovim potvrđujemo stav da su doplerski kriteriji važni u graničnim slučajevima, kada je nalaz konvencionalnog UZV dvojben ili negativan (16).

Na osnovi ovog rada predlažemo uz rutinsku upotrebu obojenog i power doplera u dijagnostici suspektnih lezija dojke i upotrebu spektralne frekvencijske analize (SFA) kod svih bolesnika kod kojih se izdvajaju doplerski detektabilni signali. SFA se pokazala kao sigurna i objektivna metoda u razlikovanju doplerski detektabilnog protoka i artefakata koji se neminovno javljaju kod osjetljivo podešenog aparata, što je nužno kada

tragamo za niskim brzinama protoka koje se očekuju kod svih promjena kod kojih se bilježe niske brzine protoka. Specifičnost, senzitivnost, PPV, NPV te točnost SFA su 100%, no SFA je metoda kojoj prethodi prikaz obojenim i power doplerom te rezultate SFA treba objektivizirati u sklopu rezultata obojenog i power doplera. Iz ovih razloga rezultati SFA nisu posebno statistički obrađivani.

Kod dijela bolesnica doplerskom analizom nismo uspjeli izdvojiti detektabilni protok (42 od 116). Kod bolesnica obje skupine kod kojih su postojali konvencionalni UZV znakovi suspektne bolesti izostanak protoka nije doveo do pogreške u konačnoj dijagnozi, jer smo se na daljnju obradu odlučili na temelju MMG i konvencionalnog UZV nalaza.

Kod bolesnica kod kojih smo načinili core biopsije, iz nalaza biopsije širokom iglom za usporedbu u skupini zloćudnih tumora izdvojili smo bolesnice s IDC i DCIS, iz razloga što se preostale zloćudne bolesti (ILC i NMP) brojkom podudaraju u obje skupine ili se radi o premalom uzorku (jedna odnosno četiri lezije). Manji broj slučajeva invazivnog dukalnog karcinoma (IDC) u skupini žena s mikrokalcifikatima tumači se izrazito malim lezijama koje su uočene na samom početku razvoja karcinoma (8,45). Kod lezija gdje je već formirana i mekotkivna tvorba radi se o većoj leziji, što je slučaj u skupini žena s pridruženom mekotkivnom tvorbom uz zone mikrokalcifikata.

U skupini karcinoma, broj bolesnica s invazivnim lobularnim karcinomom (ILC) je bio malen u obje skupine (1 u skupini samo MKC, te 4 u skupini MKC i tvorbom) te je uzorak premalen za detaljniju analizu. Bez obzira na malen uzorak jasno se vidi da je broj ILC znatno veći u skupini

bolesnica sa mekotkivnom tvorbom, što indicira daljnju obradu kod svih bolesnica kod kojih se jasno izdvaja mamografski vidljiva suspektna tvorba ili asimetrija. I ovdje je UZV prva metoda izbora za biopsije širokom iglom za lezije koje se prikazuju ultrazvukom.

U obje skupine karcinoma smo imali po četiri bolesnice s lezijama nejasnog malignog potencijala, uz napomenu da se radi o rastrganim i oskudnijim uzorcima biopsije širokom iglom. U ovoj skupini nije bilo statističke značajnosti razlika, a i broj bolesnica je premalen za detaljnije analize. Kako je već na temelju ovoga bilo jasno da se radi o zloćudnim promjenama nismo ponavljali biopsije, nego smo se odlučili na operativni zahvat i daljnju analizu. Operativni nalaz je pokazao kod 5 bolesnica lezije tipa DCIS, a kod 3 bolesnice IDC.

U grupi graničnih lezija koje smo označili kao B3, u obje skupine smo izdvojili lezije tipa sklerozirajuće adenoze (13 bolesnica skupine 1 te 11 bolesnica skupine 2). Ovdje nije bilo statistički značajne razlike tako da možemo zaključiti da dio zona mikrokalifikata spada u dobroćudne ili granične promjene koje je potrebno dalje nadzirati. Biopsija ovih lezija je potrebna da bi se dokazala dobroćudnost promjena, a s obzirom na dobar prikaz ultrazvukom, UZV je prva metoda izbora za izvođenje biopsija širokom iglom. Iz ranije navedenih razloga ostale bolesti a to su: radijalni ožiljak (RA), papilomi (PA), fibroadenomi (FA) te absces (ABS) nisu detaljnije statistički obrađene, jer se radi o podudarnim brojkama i premalom uzorku, ali ih je važno imati na umu i diferencijalnoj dijagnozi i sve apsolutno predstavljaju indikaciju za core biopsiju pod nadzorom UZV.

Usporedbom potpuno benignih lezija obje skupine (18/24) tipa fibrocističnih promjena statističkom analizom nismo našli razliku te se može zaključiti da je distribucija benignih promjena koje smo bioptirali i kod lezija s mikrokalcifikatima uz mekotkivnu tvorbu i kod promjena koje se manifestiraju nakupinama mikrokalcifikata jednaka. Mamografski i UZV nalaz kod lezija ovog tipa posebno kod žena s gustim žlijezdanim dojčkama može pobuditi sumnju na malignu bolest te je kod dijela žena indicirana daljnja obrada biopsijom širokom iglom pod nadzorom UZV radi isključenja zloćudnog tumora. Prednost ove metode pred metodom otvorene biopsije je znatna, jer se na lakši i jednostavniji način može dokazati priroda promjena.

Kao malu skupinu neočekivanih UZV rezultata izdvojili smo nekoliko bolesnica kojima je ultrazvukom prikazana tvorba koja nije bila vidljiva na mamografiji. I ovdje se radi o bolesnicama s gustim ili jako gustim žlijezdanim parenhimom dojki gdje je mamografska i UZV analiza znatno otežana zbog superpozicije parenhima i brojnih sjena benignih struktura, ove dodatno pronađene tvorbe su ovisno o izgledu bioptirane.

Potrebno je istaknuti problem lošijih mamografskih snimaka zbog indirektno digitalizacije CR sustavom te na CD-ima pohranjenih snimaka, na kojima su opisivani brojni mikrokalcifikati i lezije, a koje se UZV pregledom nisu pronašle. Stoga smo kod većine bolesnica ponavljali ograničeni broj MMG snimaka na kojima se na našem full flat-panel digitalnom aparatu nije pokazalo lezija ili mikrokalcifikata. Očito da na starijim MMG uređajima postoji značajno ograničenje zbog artefakata aparature koji se klasificiraju kao lezije. Dio artefakata je bio toliko uvjerljiv da smo bolesnice eliminirali tek u toku priprema za postupak stereotaksijske punkcije, kada se na snimci

koja je prethodila punkciji u svrhu lociranja lezija ne bi prikazala. Sve ove bolesnice su bile predviđene za žurnu daljnju obradu prvenstveno stereotaksijskim metodama, pa su mamografske snimke koje su načinjene pred dijagnostičku stereotaksiju bile ujedno i dijagnostičke. Snimkama iz više projekcija dokazali smo da se radi o artefaktu, a ne o zoni lezije odnosno mikrokalcfikata. Artefakti u vidu mamografski vidljive tvorbe su bili rijetki i češće se radilo o atipičnoj superpoziciji i grupiranju dijela parenhima dojke ili okolnih struktura, što se moglo zaključiti iz kontrolnih mamografskih snimaka. Ove bolesnice su uključene u skupinu bolesnica s lažno pozitivnim MMG nalazom.

Pojava ovih artefakata posebno u ranijim fazama našeg rada nije dovela do dijagnostičkih pogrešaka jer smo sve sumnjive lezije pokušavali locirati i prikazati s bar dvije (mamografija, UZV) ili u kasnijim fazama našeg rada i sa tri metode (još i MR). Ujedno i naš rutinski postupak s bolesnicama se nije razlikovao od postupka prema bolesnicama uključenim u ovu studiju, tako da su sve bolesnice dobile jednako kvalitetan dijagnostički tretman.

Rezultatima ovog istraživanja smo potvrdili da je UZV vrijedna metoda u prikazu mamografski vidljivih mikrokalcfikata. Ultrazvukom smo prikazali većinu nakupina mikrokalcfikata, a kako je najveći dio uočen tek nakon ciljanog pregleda nakon mamografije ili MR (second-look), možemo zaključiti da UZV i dalje nije pogodna metoda za screening. Zlatni standard za screening ostaje mamografija, uz sva poznata ograničenja ove metode. Neupitna je prednost mamografije u otkrivanju nakupina mikrokalcfikata koje su najčešće sijelo promjena tipa DCIS.

UZV je pokazao znatan napredak u prikazu zona mikrokalcfikata uvođenjem novih uređaja i tehničkim poboljšanjima soni te ovim radom dokazujemo da je pod nadzorom ultrazvuka moguće napraviti većinu biopsija i prijeoperativnih markacija suspektnih nakupina mikrokalcfikata.

Potvrdili smo i većinu postavljenih hipoteza. Dio nezadovoljavajućih rezultata u prvom redu se odnosi na UZV prikaz obojenog i power doplera sa spektralnom frekvencijskom analizom na mjestima sumnjivih lezija. Po svemu se radi o niskim protocima u vrlo uskim žilama zbog čega je protok bio teško detektabilan. Očekujemo da će i u ovom segmentu UZV daljnim razvojem uređaja dati rezultate koji će olakšati razlikovanje normalnog i patološkog tkiva.

Analizom rezultata ukupnog broja bolesnica s prikazom MKC na MMG (140 bolesnica) prikaz MKC je bio kod MMG 96%, a UZV 83%. Statističkom obradom dobili smo ukupnu specifičnost metoda od 85, senzitivnost 95, uz PPV 96 te NPV 83. Na razini od $p < 0,05$ i $0,01$ dobili smo statističku značajnost u korist mamografske dijagnostike. Ovim radom i rezultatima potvrđuje se da je mamografija osnovna metoda dijagnostike mikrokalcfikata uz manja tehnička ograničenja metode. Ultrazvuk je sveukupno nešto slabija metoda u dijagnostici mikrokalcfikata, no vrlo je vrijedna metoda u daljnjoj obradi bolesnica s mikrokalcfikatima. UZV prikazom većine zona mikrokalcfikata u ovom radu dokazali smo da se većina biopsija i markacija može načiniti pod kontrolom ultrazvuka, koji je jednostavnija, jeftinija i komfornija metoda, a uz to i znatno brža, bezbolnija i bez ionizirajućeg zračenja. Za manji dio promjena koji se UZV ne prikazuju, daljnji postupak se može provesti pod kontrolom mamografa ili MR. U našem

radu najveći problem predstavljaju bolesnice kod kojih se UZV pregledom nije moglo izdvojiti zona mikrokalcfikata/lezije, a sve su imale MMG vidljive promjene, što ukazuje na ograničenje UZV. Posebno ističemo da je broj malignih i premalignih lezija koje nisu viđene UZV izrazito malen. Promjene koje nisu uočene na UZV pregledu daljnjom obradom (biopsija, otvorena biopsija) su se mahom pokazale kao grupa benignih promjena, što potvrđuje dijagnostičku vrijednost UZV u prikazu patološki promijenjenog tkiva dojke.

8. ZAKLJUČCI

UZV se potvrdio kao pouzdana metoda u dijagnostici bolesti dojke koje se manifestiraju MKC jer je jednostavan za primjenu, jeftin, brz, može se ponavljati, gotovo je bezbolan, a rezultati svih dosadašnjih istraživanja uključujući i naše pokazuju visoku specifičnost i senzitivnost metode.

91% mamografski uočenih MKC udruženih s tvorbom prikazani su UZV-om i sve su lezije uspješno bioprirane pod nadzorom UZV.

Kod zona mikrokalcifikata bez mamografski vidljive tvorbe, 74% je uočeno UZV-om. Unutar gušćih dojki je znatno teže izdvojiti lezije koje su pojedinačno manje od 1mm, čime objašnjavamo nešto slabiju vizualizaciju MKC kod dijela žena. I ovdje smo kod svih prikazanih lezija načinili biopsije širokom iglom pod nadzorom UZV.

Ciljani pregled dojke /second look/ nakon mamografije ili MR je izrazito korisna metoda za lokalizaciju do tada nejasne lezije .

Manje lezije s MKC uglavnom odgovaraju DCIS, a lezije s asociiranom tvorbom IDC s DCIS komponentom.

UZV je pokazao znatan napredak u prikazu zona mikrokalcifikata uvođenjem novih uređaja i tehničkim poboljšanjima sonde te ovim radom pokazujemo da je pod nadzorom ultrazvuka moguće napraviti većinu biopsija i prijeoperativnih markacija.

Prikaz detektabilnog protoka obojenim i power doplerom u vidljivoj leziji (70 od 116 - 61%) je korisna dopuna konvencionalnom ultrazvuku.

Spektralna frekvencijska analiza i mjerenje brzina protoka te indeksa otpora pruža ograničene, umjereno korisne informacije.

Biopsija širokom iglom uz patohistološku analizu nalaza je danas nezaobilazna metoda minimalno invazivne dijagnostike dojke, a ovim radom potvrđujemo vrijednost ultrazvuka kao prve metode za nadzor i izvođenje biopsija širokom iglom.

Mamografija je najbolja metoda za prikaz mikrokalcifikata i ostaje osnovna metoda screeninga, kao i osnovna metoda za biopsiju lezija koje nisu vidljive UZV i MR.

8.1. ZAKLJUČCI PREMA CILJEVIMA RADA

1. Ultrazvuk je vrijedna metoda u dijagnostici bolesti dojke, posebno kod mikrokalcifikata udruženih s mamografski vidljivom tvorbom, kada UZV prikazujemo 91% svih lezija te smo sve biopsije širokom iglom načinili pod kontrolom UZV. Statistički značajna razlika u MMG BIRADS klasifikaciji između skupine bolesnica s MKC te mekotkivnom tvorbom i skupine bolesnica samo s MKC je očekivana zbog manje specifičnosti MMG u odnosu na UZV. Ultrazvuk je prva metoda izbora kod biopsija dojke kod lezija s MKC i vidljivom tvorbom.

2. Ultrazvukom je kod zona mikrokalcifikata bez mamografski vidljive tvorbe uočeno 74% lezija u žena prosječne dobi od 52,4 g. S obzirom na prevladavajuću mlađu i srednju životnu dob bolesnica, gdje se radilo o gušćim dojčkama unutar kojih je teže izdvojiti lezije koje su pojedinačno manje od 1mm, time objašnjavamo nešto slabiju UZV vizualizaciju u ovoj skupini. Osjetljivost (senzitivnost) metode je 85,

specifičnost 95, s PPV 96 i NPV 83. I ovdje je ultrazvuk prva metoda izbora za izvođenje biopsije kod svih lezija koje se prikazuju UZV-om.

3. MikrokalCIFikati se morfološki ultrazvukom u B-modu prikazuju kao zone ehogene ili točkaste (punktiformne) refleksije i mogu se prikazati u najvećeg broja bolesnica. Po morfološkim karakteristikama ograničenja lezije samo s MKC su nejasnije i neoštrije ograničene, teže se prikazuju, dok je UZV prikaz lezija s pridruženom tvorbom znatno lakši. Morfološki prikaz zona mikrokalCIFikata omogućuje izvođenje većine biopsija pod nadzorom UZV.

4. Nalazi core biopsija te vakuumskih biopsija pod nadzorom UZV su se u potpunosti podudarali s konačnim patohistološkim nalazom. Lezije nejasnog malignog potencijala na core biopsiji ispravno su prepoznate kao zloćudne lezije i dokazane na postoperativnom patohistološkom nalazu. Upotrebom sonda visoke rezolucije moguće je pod nadzorom UZV napraviti većinu biopsija i prijeoperativnih markacija.

5. Analiza detektabilnog protoka obojenim i power doplerom kod lezija dojke povezanih s mikrokalCIFikatima, kao i analiza spektralnom frekvencijskom analizom (SFA) s izračunom indeksa otpora PI i RI dala je ograničene i umjereno korisne podatke. Niske brzine protoka koje karakteriziraju većinu lezija dojke s mikrokalCIFikatima otežavaju precizna mjerenja i dovode do većih razlika u rezultatima. Spektralna frekvencijska analiza (SFA) je metoda kojom možemo detektirati protok u krvnim žilama

razlikovati od artefakata i potvrditi da se radi o tkivnoj promjeni. Konvencionalni B-mod UZV ostaje bazična metoda, obojeni i power dopler sa spektralnom frekvencijskom analizom prema našem radu ne dovode do porasta specifičnosti i senzitivnosti, no sve lezije s doplerski pojačanim protokom potrebno je prikazati kao zone mogućeg patološki promijenjenog tkiva.

9. SAŽETAK

MOGUĆNOSTI ULTRAZVUKA VISOKE REZOLUCIJE U PRIKAZU I NADZORU BIOPSIJA MAMOGRAFSKI SUSPEKTNIH NAKUPINA MIKROKALCIFIKATA

CILJ RADA: Prikazati mogućnost UZV u dijagnostici i nadzoru biopsija lezija dojke koje sadrže mikrokalcifikate. Istražiti ulogu obojenog i power doplera te spektralne frekvencijske analize u dijagnostici lezija dojki koje sadrže mikrokalcifikate.

BOLESNICI I METODE: Analizirano je 140 žena. 70 sa mamografski vidljivim mikrokalcifikatima uz mekotkivnu tvorbu i 70 sa mamografski vidljivim mikrokalcifikatima bez tvorbe. Sve lezije su analizirane obojenim i power doplerom, a spektralnom analizom kvantificiran je protok i mjereni indeksi otpora. Kod svih UZV vidljivih lezija učinjene su biopsije širokom iglom pod nadzorom UZV.

REZULTATI: Ultrazvukom smo prikazali mikrokalcifikate kod 91% bolesnica s MKC i mekotkivnom lezijom te kod 74% bolesnica samo s MKC, a sve prikazane lezije smo uspješno bioptirali širokom iglom pod kontrolom UZV. Doplerom smo prikazali protok u 46% bolesnica s MKC te u 72% bolesnica kod promjena s MKC i mekotkivnom lezijom. Obojenim i power doplerom uz spektralnu frekvencijsku analizu smo prikazali karakteristike protoka u lezijama, mjerili indekse otpora i razlikovali protoke od artefakata.

ZAKLJUČAK: Ultrazvuk se pokazao kao točna metoda za prikaz nakupina mikrokalcifikata i pridruženih lezija. Ultrazvuk je pouzdana i jednostavna metoda za nadzor biopsija širokom iglom i alternativa je kompliciranijoj i skupljoj stereotaksijskoj biopsiji pod kontrolom MMG. Obojeni i power dopler i SFA s kvantifikacijom protoka su dodatne pomoćne metode pregleda ultrazvukom koje za sada imaju ograničenu primjenu.

10. SUMMARY

ROLE OF THE HIGH RESOLUTION ULTRASOUND IN THE DETECTION AND BIOPSY GUIDANCE OF MAMMOGRAPHICALLY SUSPICIOUS MICROCALCIFICATION CLUSTERS

PURPOSE: To determine role of the US in identifying and localizing breast microcalcifications with and without mass, and to evaluate reliability of US guided core biopsy. To evaluate the role of color and power Doppler with spectral waveform analysis and measurement resistance index in breast lesions with and without microcalcifications.

MATERIAL AND METHODS: 140 women were examined with US including color, power and spectral waveform analysis. 70 women had a MMG visible microcalcifications clusters with associated mass and 70 women had microcalcifications only. All underwent core biopsy under US guidance. Clinical, morphological and pathologic findings were retrospectively reviewed.

RESULTS: 91% women with microcalcifications and soft tissue mass had positive US examination. 74% women with only microcalcifications cluster had positive US examination. All lesions underwent core biopsy under US guidance. 46% women with microcalcifications and 72% women with microcalcifications and mass have positive color and power Doppler examination. With Color and power Doppler, and with spectral waveform analysis (SFA) we measured vascular characteristic of lesion. Measurement of resistance index is also done, and with SFA we distinguish vascularizations from artifacts.

CONCLUSIONS: US is an accurate method to identify breast lesions with microcalcifications, and also an effective method for tissue-sampling of breast microcalcifications. US guided biopsy can be used as alternative method to stereotactic MMG biopsy. US Color and power Doppler with spectral waveform analysis (SFA) are sensitive indicator of vascularization inside lesions, but for now have not a significant role in diagnosis of lesions with microcalcification.

11. LITERATURA

1. Brkljačić B, Ivanac G, Huzjan-Korunić R, Čikara I. Suvremeni stavovi u mamografskoj dijagnostici ranog raka dojke U: Fajdić J, Gugić D. (ur.) Suvremeni pristupi u dijagnostici i liječenju tumora dojke. Zbornik radova Medicinski fakultet Osijek, Osijek 2009; 53-60.
2. American Cancer Society. Cancer facts and figures. 2003. American Cancer Society, Atlanta 2003.
3. Brkljačić B, Brnić Z. Dojka U: Hebrang A, Klarić-Čustović R. (ur.) Radiologija. Medicinska naklada, Zagreb 2007; 349-362.
4. American College of Radiology (ACR). ACR-BIRADS Breast Imaging and Reporting Data System, Breast Imaging Atlas. Reston, VA. American College of Radiology 2003: U: Hricak H, Liberman L, Huzjan-Korunić R, Brkljačić B (ur.) Postupci oslikavanja dojki i sustav tumačenja i kategorizacije nalaza. Zagreb, Medicinski fakultet Sveučilišta u Zagrebu, Merkur a.b.d. 2006; 7-9.
5. Brkljačić B, Huzjan-Korunić R, Ivanac G, Čikara I. BIRADS klasifikacija i najčešće pogreške u klasifikaciji – postupak nakon mamografskog probira. U: Janković S (ur.) Mamografski probir raka dojke: Organizacija, rani rezultati i kontrola kvaliteta. Medicinski fakultet Sveučilišta u Splitu, Split 2008; 87-96.
6. Kopans DB. Mammographic appearance of breast cancer In: Kopans DB. Breast Imaging, Lippincot-Raven Publishers, Philadelphia 1998; 375-408.
7. Leucht D, Madjar H. Teaching Atlas of Breast Ultrasound. Thieme Medical Publishers, New York, 1996;176-181.

8. Brkljačić B, Ivanac G, Huzjan-Korunić, R, Čikara I. Mjesto i uloga ultrazvučne dijagnostike ranog raka dojke U: Fajdić, J, Gugić, D. (ur.) Suvremeneni pristupi u dijagnostici i liječenju tumora dojke ,Zbornik radova Medicinski fakultet Osijek, Osijek 2009;61-67.
9. Kopans DB. Ultrasound and breast evaluation In: Kopans DB. Breast Imaging, Lippincot-Raven Publishers, Philadelphia 1998;439-41.
10. Andersson I. Breast cancer screening with mammography. Breast Care 2007;2:4-5.
11. Brkljačić B. Dojka i bolesti dojke. U: Šimunić V.(ur.) Ginekologija. Naklada Ljevak, Zagreb, 2001;497-507.
12. Brkljačić B, Pavić L. Ultrasound of the Breast U: Kurjak A, Chervenak F, Donald School Textbook of Ultrasound in Obstetrics and Gynaecology. Jaypee Brothers Medical Publishers, New Delhi,2003;772-94
13. Madjar H, Ladner HA, Sauerbrei W, Oberstein A, Proempler H, Pfeiderer A. Preoperative staging of breast cancer by palpation, mammography and high-resolution ultrasound. Ultrasound Obstet Gynecol 1993; 3:185-190.
14. Brkljačić B. Doplerska uzv dijagnostika bolesti dojke. U: Fajdić J.(ur.). Suvremena dijagnostika bolesti dojke. Medicinska naklada, Zagreb 2001;133-136.
15. Cosgrove DO, Kedar RP, Bamber JC. Breast diseases: color Doppler US in differential diagnosis. Radiology 1993;189:99-104.
16. Brkljačić B. Dopler dojke U: Brkljačić B. Dopler krvnih žila. Medicinska naklada, Zagreb; 2000;205-207.

17. Kedar RP, Cosgrove D, McCready VR, Microbubble contrast agent for color Doppler US: effect on breast masses. Work in progress. *Radiology* 1996; 198:679-686.
18. Kriger N, Hiatt RA. Risk of breast cancer after benign breast diseases: variation by histologic type, degree of atypia, age at biopsy, and length of follow-up. *Am J Epidemiol* 1992;135:619-631.
19. Sloane JP. *Biopsy pathology of the breast*. Wiley, New York 1985.
20. Bauer M, Tontsch P, Schulz-Wendtland R. Fine-needle aspiration and core biopsy U: Friedrich M, Sickles EA (Ur.). *Radiological diagnosis of breast diseases*, Springer, Berlin 2000; 291-298.
21. Brkljačić B. Intervencijski zahvati pod kontrolom UZV. U: Fajdić J.(ur.). *Suvremena dijagnostika bolesti dojke*. Medicinska naklada, Zagreb 2001;131-132.
22. Obenauer S, Fischer U, Baum F, Grabbe E. Indications for percutaneous stereotactic vacuum core biopsy of the breast. *Radiologe* 2002;42(1):11-18.
23. Cleverley JR, Jackson AR, Bateman AC. Pre-operative localization of breast microcalcification using high-frequency ultrasound. *Clin Radiol*. 1997 52(12):924-6.
24. Buchberger W, Niehoff A, Obrist P, Retzl G, Dunser M. Sonographically guided core needle biopsy of the breast: technique, accuracy and indications. *Radiologe*. 2002;42(1):25-32.
25. Marini C, Traino C, Cilotti A, Roncella M, Campori G, Bartolozzi C; Differentiation of benign and malignant breast microcalcifications:

mammography versus mammography-sonography combination. *Radiol Med(Torino)*, 2003;105(1-2):17-26

26. Yang WT, Lai CJ, Whitman GJ, Murphy WA Jr, Dryden MJ, Kushwaha AC, Sahin AA, Johnston D, Dempsey PJ, Shaw CC. Comparison of full-field digital mammography and screen-film mammography for detection and characterization of simulated small masses. *AJR Am J Roentgenol*. 2006 Dec;187(6):576-81

27. Rong XJ, Shaw CC, Johnston DA, Lemacks MR, Liu X, Whitman GJ, Dryden MJ, Stephens TW, Thompson SK, Krugh KT, Lai CJ. Microcalcifications detectability for four mammographic detectors: flat-panel, CCD, CR, and screen/film. *Med Phys*. 2002 Sep;29(9):2052-61

28. Moon WK, Im JG, Koh YH, Noh DY, Park IA. US of mammographically detected clustered microcalcifications. *Radiology*. 2000 Dec;217(3):849-54.

29. Yang WT, Tse GM. Sonographic, mammographic, and histopathologic correlation of symptomatic ductal carcinoma in situ. *AJR Am J Roentgenol*. 2004 Jan;182(1):101-10.

30. Soo MS, Baker JA, Rosen EL, Vo TT; Sonographically guided biopsy of suspicious microcalcifications of the breast: a pilot study. *AJR Am J Roentgenol*. 2002 Apr; 178(4):1007-15

31. Soo MS, Baker JA, Rosen EL. Sonographic detection and sonographically guided biopsy of breast microcalcifications. *AJR Am J Roentgenol*. 2003 Apr;180(4):941-8.

32. Lewin JM, Hendrick RE, D'Orsi CJ, et al. Comparison of full-field digital mammography with screen-film mammography for cancer detection: results of 4,945 paired examinations. *Radiology* 2001; 218:873-880.

33. Nystrom L, Rutqvist LE, Wall S, et al. Breast cancer screening with mammography: overview of Swedish randomised trials. *Lancet* 1993; 341:973-978.
34. Kuhl C. Current status of breast MRI: clinical applications. *Radiology* 2007;244(3):672-691.
35. Breyer B. Medicinski ultrazvuk – uvod u fiziku i tehniku. Školska knjiga, Zagreb 1989.
36. Kremkau FW. Diagnostic ultrasound – principles and instruments. W.B. Saunders, Philadelphia 1993.
37. Brkljačić B. Vaskularni ultrazvuk. Medicinska naklada, Zagreb 2010:215-247.
38. Hangiandreou NJ. AAPM/RSNA physics tutorial for residents. Topics in US: B-mode US: basic concepts and new technology. *Radiographics* 2003 Jul-Aug; 23(4):1019-33.
39. Doppler JC. Ueber das farbige Licht der Doppelsterne und einiger anderer Gestirne des Himmels. *Abhandlungen der Koeniglichen Bohemischen Gesellschaft der Wissenschaften* 1842;11:465-82.
40. Brkljačić B. Dopler krvnih žila. Medicinska naklada, Zagreb 2000:199-215.
41. Drake RL, Vogl W, Mitchell AW. Textbook of Gray's anatomy for students. 2nd ed. Churchill Livingstone Publications, Philadelphia 2010.
42. L.C. Junqueira, J. Carnerio, RO Kelley: Osnove histologije. Školska knjiga, Zagreb,2005.
43. Guyton AC, Hall JE. Textbook of Medical Physiology (11th ed) Elsevier Saunders, Philadelphia 2006;836-45,929-43.

44. College of American Pathologists. Is "fibrocystic disease" of the breast precancerous? Arch Pathol Lab Med 1985;110: 171-174.
45. Šamija M, Juzbašić S, Šeparović V, Vrdoljak VD; Tumori dojke. Medicinska naklada, Zagreb 2007; 108-263.
46. Dupont WD, Page DL. Risk factors for breast cancer in women with proliferative breast disease. N Engl J Med 1985; 312(3): 146-151.
47. Henderson IC. Risk factors for breast cancer development. Cancer 1993;71:2127-40.
48. Chao TC, Lo YF, Chen SC, Chen MF. Phyllodes tumors of the breast. Eur Radiol. 2003 Jan;13(1):88-93. Epub 2002 Apr 18.
49. Brkljačić B. Ultrazvuk dojke nakon operacija na dojci. U: Fajdić J.(ur.). Suvremena dijagnostika bolesti dojke. Medicinska naklada, Zagreb 2001; 128-130.
50. Kopans DB. The altered breast: Pregnancy, Lactation, Biopsy, Mastectomy, Radiation, and Implants U: Kopans DB (ur.). Breast imaging, 2nd Ed., Lippincott-Raven, Philadelphia 1998; 445-469.
51. Mendelson EB, Tobin CE. Imaging the breast after radiation and surgery U: Friedrich M, Sickles EA (ur.). Radiological diagnosis of breast diseases, Springer, Berlin 2000;299-318.
52. Brkljačić B, Čikara I, Ivanac G, Huzjan-Korunić R. Uloga mamografije u probiru za otkrivanje ranog i nesimptomatskog raka dojke. Zbornik radova XVIII Znanstvenog sastanka „Bolesti dojke“. HAZU, Zagreb 2008; 53-66.
53. Adler DD. Imaging evaluation of spiculated masses In: Friedrich M, Sickles EA (ur.). Radiological diagnosis of breast diseases, Springer-Verlag, Berlin 2000;137-148.

54. Hendrick RE, Berns EA. Optimizing techniques in screen-film mammography. *Radiol Clin North Am* 2000; 38:701-718.
55. Vedantham S, Karellas A, Suryanarayanan S, et al. Full breast digital mammography with an amorphous silicon-based flat panel detector: physical characteristics of a clinical prototype. *Med Phys* 2000; 27:558-567.
56. Kheddache S, Kvist H. Digital mammography using storage phosphor plate technique: optimizing image processing parameters for the visibility of lesions and anatomy. *Eur J Radiol* 1997; 24:237-244.
57. Cole EB, Pisano ED, Kistner EO, et al. Diagnostic accuracy of digital mammography in patients with dense breasts who underwent problem-solving mammography: effects of image processing and lesion type. *Radiology* 2003; 226:153-160.
58. Burrell HC, Sibbering DM, Wilson AR, et al. Screening interval breast cancers: mammographic features and prognosis factors. *Radiology* 1996; 199:811-817.
59. Jemal A, Tiwari RC, Murray T, et al. Cancer statistics, 2004. *CA Cancer J Clin* 2004; 54:8-29.
60. Hendrick RE, Smith RA, Rutledge JH, 3rd, Smart CR. Benefit of screening mammography in women aged 40–49: a new meta-analysis of randomized controlled trials. *J Natl Cancer Inst Monogr* 1997; (22):87-92.
61. Sickles EA. Periodic mammographic follow-up of probably benign lesions: results in 3,184 consecutive cases. *Radiology* 1991; 179:463-468.
62. Haus AG, Yaffe MJ. Screen-film and digital mammography: image quality and radiation dose considerations. *Radiol Clin North Am* 2000; 38:871-898.

63. Yang WT, Suen M, Ahuja A, Metreweli C. In vivo demonstration of microcalcification in breast cancer using high resolution ultrasound. *Br J Radiol.* 1997 Jul;70(835):685-90.
64. Gufler H, Buitrago-Tellez CH, Madjar H, Allmann KH, Uhl M, Rohr-Rey A. Ultrasound demonstration of mammographically detected microcalcifications. *Acta Radiol.* 2000 May;41(3):217-21.
65. Stavros AT, Thickman D, Rapp CL, et al. Solid breast nodules: use of sonography to distinguish between benign and malignant lesions. *Radiology* 1995;196:123-34.
66. Friedrich M. Magnetic resonance imaging of the breast. In: Friedrich M, Sickles EA (ur.) *Radiologic diagnosis of breast diseases.* Springer-Verlag, Berlin 2000; 229-281.
67. Kuhl CK, Kuhn W, Braun M, Schild H. Pre-operative staging of breast cancer with breast MRI: one step forward, two steps back? *Breast* 2007;16:34-44.
68. Teifke A, Lehr HA, Vomweg TW. Outcome analysis and rational management of enhancing lesions incidentally detected on contrast-enhanced MRI of the breast. *Am J Roentgenol* 2003;181: 655-662.
69. Heywang-Köbrunner, Möhring D, Nährig J. The role of MRI before breast conservation. *Semin Breast Dis* 2007;10:137-144.
70. Fischer U, Zachariae O, Baum F. The influence of preoperative MRI of the breasts on recurrence rate in patients with breast cancer. *Eur Radiol* 2004;14:1725-31.

71. Siegman KC, Baur A, Vogel U, Kraemer B, Hahn M, Claussen CD. Risk-benefit analysis of preoperative breast MRI in patients with primary breast cancer. *Clin Radiol* 2009;64(4):403-13.
72. Brem RF, Schoonjans JM, Kieper DA, Majewski S, Goodman S, Civelek C. High-resolution scintimammography: a pilot study. *J Nucl Med* 2002;43(7):909-915.
73. Rose C, Dose J, Avril S. Positron emission tomography for the diagnosis of breast cancer. *Nucl Med Commun* 2002;23(7):613-618.
74. B Yoon JH, Kim MH, Kim EK, Moon HJ, Kwak JY, Kim MJ. Interobserver variability of ultrasound elastography: how it affects the diagnosis of breast lesions. *AJR Am J Roentgenol.* 2011 Mar;196(3):730-6.
75. Kennedy DA, Lee T, Seely D. A comparative review of thermography as a breast cancer screening technique. *Integr Cancer Ther.* 2009 Mar;8(1):9-16.
76. Brkljačić B, Ivanac G, Huzjan-Korunić, R, Čikara I. Magnetska rezonancija i kompjutorizirana tomografija: dostignuća i perspektive u širokoj kliničkoj primjeni vezane uz rak dojke. U: Fajdić, J, Gugić, D. (ur.) *Suvremeneni pristupi u dijagnostici i liječenju tumora dojke*, Zbornik radova Medicinski fakultet Osijek, Osijek 2009;61-67.
77. Kaufmann M, Pusztai L; Biedenkopf Expert Panel Members. Use of standard markers and incorporation of molecular markers into breast cancer therapy: Consensus recommendations from an International Expert Panel. *Cancer.* 2011 Apr 15;117(8):1575-82. doi: 10.1002/cncr.25660. Epub 2010 Nov 29.

78. Kopans DB. Imaging-guided needle placement for biopsy U: Kopans DB (ur.). Breast imaging, 2nd Ed., Lippincott-Raven, Philadelphia 1998; 644-649.
79. Han BK, Choe YH, Ko YH, Nam SJ, Kim JH, Yang JH. Stereotactic core-needle biopsy of non-mass calcifications: outcome and accuracy at long-term follow-up. Korean J Radiol. 2003 Oct-Dec;4(4):217-223.
80. Yang WT, Tse GM. Sonographic, mammographic, and histopathologic correlation of symptomatic ductal carcinoma in situ. AJR Am J Roentgenol. 2004 Jan;182(1):101-10.
81. Koskela AK, Sudah M, Berg MH, Karja VJ, Mustonen PK, Kataja V, Vanninen RS. Add-on device for stereotactic core-needle breast biopsy: how many biopsy specimens are needed for a reliable diagnosis?. Radiology. 2005 Sep;236(3):801-9. Epub 2005 Jul 14.
82. Cheung YC, Wan YL, Chen SC, Lui KW, Ng SH, Yeow KM, Lee KF, Hsueh S; Sonographic evaluation of mammographically detected microcalcifications Without a Mass prior to Stereotactic Core Needle biopsy. J Clin Ultrasound 2002 Jul-Aug(6):323-31.
83. Romieu I, Berlin JA, Colditz GA. Oral contraceptives and breast cancer: review and meta-analysis. Cancer 1990;66:2253-63.
84. Brkljačić B. Maligne bolesti dojke – povezanost s hormonskom kontracepcijom i hormonskim nadomjesnim liječenjem. U: Šimunić V, (ur.) Humana reprodukcija, ginekološka endokrinologija, klimakterij i postmenopaza, Litograf, Zagreb, 1999; 341-345.
85. Jones C, Ingram D, Mattes E, Hahnel R. The effect of hormone replacement therapy on prognostic indices in women with breast cancer. Med J Aust 1994;161:106-10.

86. Roubidoux MA, Wilson TE, Orange RJ, Fitzgerald JT, Helvie MA, Packer SA. Breast cancer in women who undergo screening mammography: relationship of hormone replacement therapy to stage and detection method. *Radiology* 1998;208:725-8.
87. Brkljačić B. Utjecaj hormonskog nadomjesnog liječenja (HNL) na mamografsku dijagnostiku bolesti dojke. U: Fajdić J.(ur.). *Suvremena dijagnostika bolesti dojke*. Medicinska naklada, Zagreb 2001; 97-100.
88. Nagashima T, Hashimoto H, Oshida K, Tanabe N, Nikaido T, Koda K, Miyazaki M, Ultrasound Demonstration of Mammographically Detected Microcalcifications in Patients with Ductal carcinoma in situ of the breast: *Breast Cancer*, 2005;12(3):216-20.
89. Cheung YC, Wan YL, Chen SC, Lui KW, Ng SH, Yeow KM, Lee KF, Hsueh S; Sonographic evaluation of mammographically detected microcalcifications Without a Mass prior to Stereotactic Core Needle biopsy. *J Clin Ultrasound* 2002 Jul-Aug(6):323-31.
90. Buchberger W, DeKoekkoek-Doll P, Springer P, Obrist P, Dunser M. Incidental findings on sonography of the breast: clinical significance and diagnostic workup. *AJR Am J Roentgenol*. 1999 Oct;173(4):921-7.

12. Ž I V O T O P I S

1960. g. Rođen u Sinju gdje sam završio Osnovnu školu i gimnaziju "Dinko Šimunović".
- 1978/79.g. Upisao sam se na Medicinski fakultet Sveučilišta u Zagrebu.
- 1984/85.g. Diplomirao na Medicinskom fakultetu Sveučilišta u Zagrebu s prosjekom ocjena 4,4.
- 1985/86.g Staž u Klinici za infektivne bolesti u Zagrebu.
- 1987.g. Položio stručni ispit u DZ "Centar" u Zagrebu, zaposlio se u DZ Trogir, odradio obvezni dvogodišnji staž u primarnoj zdravstvenoj zaštiti radeći u svim ambulancama, pri Hitnoj pomoći, a zatim na Centru za dijalizu.
- 1989/90.g. Poslijediplomski studij "Klinička farmakologija", te specijalizacija iz radiologije na KBC "Rebro".
- 1994.g. Položio specijalistički ispit iz radiologije na KBC "Rebro".
- 1994/96.g Radiolog u DZ Trogir, voditelj Rtg. odjela, predsjednik Stručnog vijeća te v.d. ravnatelja.
- 1996.g. Kao prvi radiolog započinem subspecijalizaciju iz UZV.
- 1996/98.g. Uža specijalizacija iz UZV na KB "Merkur".
- 1998/9.g. Voditelj Rtg. i UZV dijagnostike DZ Trogir, 1999.g. zaposlen sam na Kliničkom zavodu za dijagnostičku i intervencijsku radiologiju KBC "Rebro".
- 2003.g. Magistrirao na znanstvenom poslijediplomskom studiju "Medicinske znanosti" temom "Značenje obojenog doplera u ultrazvučnoj dijagnostici akutne upale crvuljka"
- 2004/08.g. Zaposlen na Kliničkom zavodu za dijagnostičku i intervencijsku radiologiju KB "Dubrava", voditelj Odjela za UZV.
- 2008/10.g. Tajnik Hrvatskog društva za ultrazvuk u medicini i biologiji, zamjenik pročelnika Kliničkog zavoda za dijagnostičku i intervencijsku radiologiju KBD, pozvani predavač na poslijediplomskim studijima i tečajevima trajnog usavršavanja Medicinskog fakulteta Sveučilišta u Zagrebu, predavač na Zdravstvenom veleučilištu.