

Prijelomi kostiju šake u djece

Barišić, Branimir

Master's thesis / Diplomski rad

2015

Degree Grantor / Ustanova koja je dodijelila akademski / stručni stupanj: **University of Zagreb, School of Medicine / Sveučilište u Zagrebu, Medicinski fakultet**

Permanent link / Trajna poveznica: <https://um.nsk.hr/um:nbn:hr:105:257646>

Rights / Prava: [In copyright](#)/[Zaštićeno autorskim pravom.](#)

Download date / Datum preuzimanja: **2024-07-28**



Repository / Repozitorij:

[Dr Med - University of Zagreb School of Medicine Digital Repository](#)



**SVEUČILIŠTE U ZAGREBU
MEDICINSKI FAKULTET**

Branimir Barišić

Prijelomi kostiju šake u djece

DIPLOMSKI RAD



Zagreb, 2015.

Ovaj diplomski rad izrađen je u Kliničkom bolničkom centru Zagreb, u Zavodu za dječju kirurgiju pod vodstvom profesora Anka Antabaka i predan je na ocjenu u akademskoj godini 2014./2015.

SADRŽAJ

1.	SAŽETAK	
2.	SUMMARY	
3.	UVOD.....	1
4.	PRIJELOMI KARPALNIH KOSTIJU ŠAKE.....	7
4.1.	Mehanizam ozljede.....	7
4.2.	Znakovi i simptomi.....	9
4.3.	Dijagnostika.....	9
4.4.	Liječenje.....	9
4.5.	Komplikacije prijeloma karpalnih kostiju.....	10
5.	PRIJELOMI METAKARPALNIH KOSTIJU ŠAKE.....	11
5.1.	Mehanizam ozljede.....	12
5.2.	Znakovi i simptomi.....	12
5.3.	Dijagnostika.....	13
5.4.	Liječenje.....	13
5.5.	Komplikacije prijeloma metakarpalnih kostiju.....	14
6.	PRIJELOMI FALANGI PRSTIJU ŠAKE.....	15
6.1.	Mehanizam ozljede.....	16
6.2.	Znakovi i simptomi.....	16
6.3.	Dijagnostika.....	16
6.4.	Liječenje.....	16

6.5	Komplikacije prijeloma falangi prstiju šake.....	16
7.	BOLESNICI I METODE.....	17
8.	REZULTATI.....	18
8.1.	Spol i dob.....	18
8.2.	Raspodjela prijeloma prema rendgenskom nalazu.....	20
8.3.	Raspodjela prijeloma prema lokaciji i uzroku.....	23
8.4.	Pridružene ozljede.....	29
8.5.	Rendgensko snimanje.....	31
8.6.	Trajanje imobilizacije i poštete od napora.....	31
9.	RASPRAVA.....	33
10.	ZAKLJUČAK.....	36
11.	LITERATURA.....	37
12.	ŽIVOTOPIS.....	41

1. SAŽETAK

Prijelomi kostiju šake u djece

Branimir Barišić

Šaka i prsti su izrazito izloženi raznim opterećenjima i ozljedama u svakodnevnim poslovima i aktivnostima te prilikom sporta i rekreacije, pa su stoga i prijelomi kostiju u području šake prilično česte ozljede. Cilj istraživanja je bio utvrditi učestalost prijeloma pojedinih kostiju šake u djece, usmjerenošću na aktivnost koju su djeca obavljala tijekom zadobivanja prijeloma i na mjesto na kojem se ta ozljeda dogodila. U ovu retrospektivnu studiju uključeno je 137 djece starosti do 18. godine života, liječenih u Kliničkom bolničkom centru Zagreb, radi prijeloma kostiju šake, u razdoblju od 2010. do 2014. godine. Uzrok i mjesto ozljede kodirani su pomoću MKB10 klasifikacije, a dobiveni kodovi su grupirani kako bi se dobile skupine dovoljno velike za analizu uzroka prijeloma, te mjesta na kojem se dogodio prijelom. Od 137-ero djece 72% otpada na dječake, a 28% na djevojčice. Najviše ozlijeđenih je bilo u dobi od 10 do 13 godina. Najčešće su se ozljede događale na rekreacijskom mjestu (41%), zatim kod kuće (37%), zatim u školi ili vrtiću (18%) te na ulici ili cesti (4%). Ambulantno je liječeno 83% djece, a bolnički 17%. Na prijelome falangi prstiju otpadalo je 80%, metakarpalnih kostiju 17%, te svega 3% na prijelome karpalnih kostiju. Najčešće su prijelomi bili izravna posljedica udarca (76%), a zatim padova (24%). Rezultati ovog istraživanja pokazuju da su ozljede kostiju šake relativno česte u školske djece. Najčešće su posljedica nesretnih slučajeva kod sportskih aktivnosti u školi ili kod kuće. Na temelju dobivenih rezultata možemo zaključiti da bi se prevencijom izravnih udaraca kod sportskih aktivnosti u školi i rekreacijskim centrima mogla smanjiti pojavnost ozljeda kostiju šake u djece. U tu svrhu, potrebno je povećati nadzor nad djecom prilikom igre i graditi sigurna dječja igrališta.

Ključne riječi: šaka, prijelom, dijete, mjesto, uzrok

2. SUMMARY

Fist fractures in children

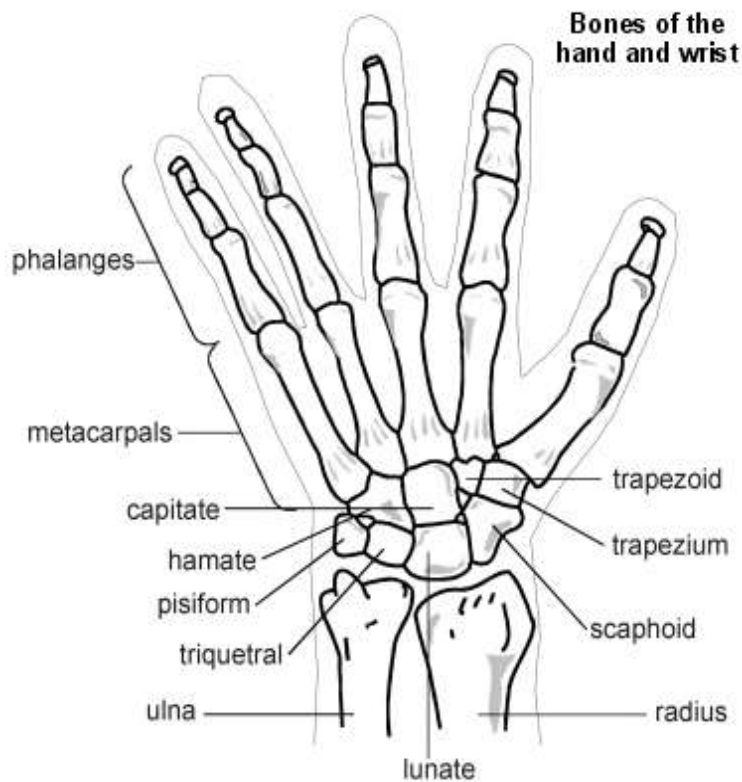
Branimir Barišić

Fist and fingers are extremely exposed to various loads and traumas of everyday tasks and activities, as well as during sport and recreation, resulting in fist fractures being fairly common injuries. The aim of the research was to determine the incidence of fist fractures in children, with a focus on the activity that the children performed when sustaining fractures and the place where the injury occurred. This retrospective study included 137 children up to 18 years of age, treated at the University Hospital Center of Medicine Rebro, for fist fractures, in period 2010-2014. The cause and location of the injury is encrypted by ICD10 classification, and the resulting codes are grouped in order to obtain sufficiently large groups for analysis of the causes of fracture, and the place where the fracture occurred. Out of 137 children, 72% were boys and 28% girls. Most of the injured were 10-13 years of age. The most common injuries occurred at a recreational place (41%), then at home (37%), at school (18%) and in the street or road (4%). Out of all the children, 83% underwent outpatient treatment, and 17% hospital treatment. The fractures of phalanges accounted for 80%, metacarpal bones fractures for 17% and carpal bones fractures only accounted for 3% of the total number of injuries. The most common fractures were a direct result of the kick (76%), and falls (24%). The results of this study show that the fist fractures are relatively common in school children. Most commonly, they are the result of accidents in sport activities at school or at home. Based on the obtained results we can conclude that the prevention of direct kicks in sport activities at school and recreation centers could reduce the incidence of injury of fist bones in children. For this purpose, it is necessary to increase the supervision of children at play and build safe playgrounds.

Key words: fist, fracture, injury, child, location, cause

3. UVOD

Šaka je veoma složen organ, koji je imao veoma važno mjesto u evoluciji čovjeka. Kostri šake dijele se na kosti pešća, *ossa carpi*, kosti zapešća, *ossa metacarpi* te članke prstiju, *phalanges digitorum manus* (Slika 1). Carpus (zapešće) tvori osam nepravilnih kratkih kostiju, *ossa carpi*, koje su raspoređene u jedan proksimalni i jedan distalni niz (1). Od radijalno prema ulnarno u proksimalnom se redu nalaze čunasta kost, *os scaphoideum*, polumjesečasta kost, *os lunatum*, trokutasta kost, *os triquetrum* te graškasta kost, *os pisiforme*. Isto tako, u distalnom redu su trapezna kost, *os trapezium*, trapezoidna kost, *os trapezoideum*, glavičasta kost, *os capitatum* te kukasta kost, *os hamatum* (2).



Slika 1. Anatomija kostiju šake

Čunasta kost, *os scaphoideum*

Čunasta kost, *os scaphoideum*, nalazi se na radijalnoj strani proksimalnog reda kostiju pešća (2). Na proksimalnoj strani, nalazi se zglobna ploha za spoj s palčanom kosti, dok se na distalnoj strani nalazi zglobna ploha za spoj s trapeznom

kosti i zglobna ploha za spoj s trapezoidnom kosti. Na ulnarnom dijelu proksimalnog kraja kosti nalazi se ploha za spoj s polumjesečastom kosti, dok se na distalnom kraju nalazi zglobna ploha za uzglobljivanje sa glavičastom kosti. Na palmarnoj strani kosti, u radijalnom dijelu, nalazi se zadebljanje, *tuberculum ossis scaphoidei* (2).

Polumjesečasta kost, *os lunatum*

Polumjesečasta kost, *os lunatum*, nalazi se u proksimalnom redu kostiju pešća, između čunaste i trokutaste kosti (2).

Na proksimalnoj se strani nalazi zglobna ploha za spoj s palčanom kosti, a distalna strana tvori zglobnu plohu za spoj s glavom glavičaste kosti. Na radijalnoj se strani nalazi ploha za spoj s čunastom kosti, a na ularnoj strani je zglobna ploha za spoj s trokutastom kosti (2). Spoj zglobova ploha za trokutastu i glavičastu kost tvore koštani rub na kojem se nalazi zglobna ploha za uzglobljivanje s kukastom kosti.

Trokutasta kost, *os triquetrum*

Trokutasta kost, *os triquetrum*, smještena je između polumjesečaste i graškaste kosti. Prema superoradijalno se nalazi zglobna ploha za polumjesečastu kost koja prema inferoradijalno prelazi u plohu za spoj sa kukastom kosti. Na inferoulnarnom dijelu se nalazi zglobna ploha za spoj s graškastom kosti (2).

Graškasta kost, *os pisiforme*

Graškasta kost, *os pisiforme*, najulnarnija je kost proksimalnog reda kostiju pešća. Na svom superoradijalnom dijelu ima plohu za spoj s trokutastom kosti (2).

Trapezna kost, *os trapezium*

Trapezna kost, *os trapezium*, jest najradijalnija kost distalnog reda kostiju pešća. Proksimalna je strana konkavna te se na njoj nalazi ploha za spoj s čunastom kosti. Na distalnoj se strani, radijalno, nalazi zglobna ploha za spoj s bazom I. metakarpalne kosti, a ularno ploha za spoj sa dijelom baze II. metakarpalne kosti. Na ularnoj strani nalazi se ploha za spoj s trapezoidnom kosti.

Ta ploha i plohe za čunastu i dio baze II. metakarpalne kosti međusobno su spojene, a odijeljene su koštanim grebenima.

Trapezna kost na palmarnoj strani ulnarno ima kvržicu, *tuberculum ossis trapezii* (2).

Trapezoidna kost, *os trapezoideum*

Trapezoidna kost, *os trapezoideum*, nalazi se između trapezne i glavičaste kosti u distalnom redu kostiju pešća.

Na proksimalnoj se strani nalazi ploha za spoj s čunastom kosti, dok je na distalnoj strani ploha za spoj s II. metakarpalnom kosti. Ulnarno se nalazi ploha za spoj s glavičastom kosti, dok se radijalno nalazi konveksna ploha za spoj s trapeznom kosti, koja je koštanim grebenom odijeljena od plohe za spoj s čunastom kosti (2).

Glavičasta kost, *os capitatum*

Glavičasta kost, *os capitatum*, jest kost distalnog reda kostiju pešća, a nalazi se između trapezoidne i kukaste kosti (2). Na proksimalnoj strani se nalazi glava, *caput ossis capitati*, sa zglobnom plohom za čunastu i polumjesečastu kost. Ispred zglobne plohe za čunastu kost se nalazi ploha za trapezoidnu kost. Na tu se plohu nastavlja ploha za dio baze II. metakarpalne kosti. Distalna strana ima zglobnu plohu za bazu III. metakarpalne kosti koja je povezana s plohom za dio baze II. metakarpalne kosti. Na ulnarnom djelu distalne strane nalazi se mala zglobna ploha za dio baze IV. metakarpalne kosti (2). Palmarna je strana kosti hrapava, dok se na ulnarnoj strani nalazi ploha za spoj s kukastom kosti.

Kukasta kost, *os hamatum*

Kukasta kost, *os hamatum*, je najulnarnija kost distalnog reda kostiju pešća. Proksimalni je dio kosti zašiljen te na objema stranama i na vrhu, ima zglobne plohe. Prema radijalno je ploha za glavičastu kost, na vrhu za polumjesečastu, dok se prema ulnarno nalazi ploha za trokutastu kost (2). Na distalnoj se strani, s palmarne strane, nalazi kukasti izdanak, *hamulus ossis hamati*, te zglobne plohe za baze IV. i V. metakarpalne kosti.

Kosti zapešća, *ossa metacarpi*

Metakarpalnih je kostiju pet, a označuju se rimskim brojevima I.-V. od radijalno prema ulnarno (2). Svaka metakarpalna kost ima proksimalni kraj, tj. bazu, *basis ossis metacarpalis*, središnji dio, tj. trup, *corpus ossis metacarpalis*, te distalni dio, tj. glavu, *caput ossis metacarpalis*. Na proksimalnoj se bazi nalazi ploha za spoj s kostima distalnog reda karpusa. Baza I. metakarpalne kosti ima plohu za spoj s trapeznom kosti, II. za spoj s trapezoidnom te trapeznom i glavičastom kosti, III. za spoj s glavičastom kosti, IV. s kukastom te glavičastom kosti i na kraju baza V. metakarpalne kosti ima plohu za spoj s kukastom kosti. Baze II.-V. kosti zapešća imaju i bočne plohe za uzglobljivanje sa susjednim metakarpalnim kostima (2).

Kosti prstiju šake, *ossa digitorum manus*

Prsti šake se označavaju rimskim brojevima I.-V., a svaki prst ima svoj zaseban naziv. Palac je *pollex*, kažiprst *index*, srednji prst *digitus medius*, prstenjak *digitus anularis*, a mali prst *digitus minimus* (2). *Ossa digitorum manus* jesu kratke cjevanice prstiju (1). Svi prsti, osim palca koji ima dva, imaju tri članka, *phalanges*. Palac ima proksimalni i distalni članak, *phalanx proximalis et distalis*, dok ostali prsti imaju i srednji članak, *phalanx media* (2). Na proksimalnom kraju svih članaka se nalaze baze kosti, *basis phalangis*. Distalni dijelovi proksimalnog i srednjeg članka imaju glavu, *caput phalangis*, s trohlejom, *trochlea*. Distalni članci također imaju i hrapavost, *tuberositas phalangis distalis* (2).

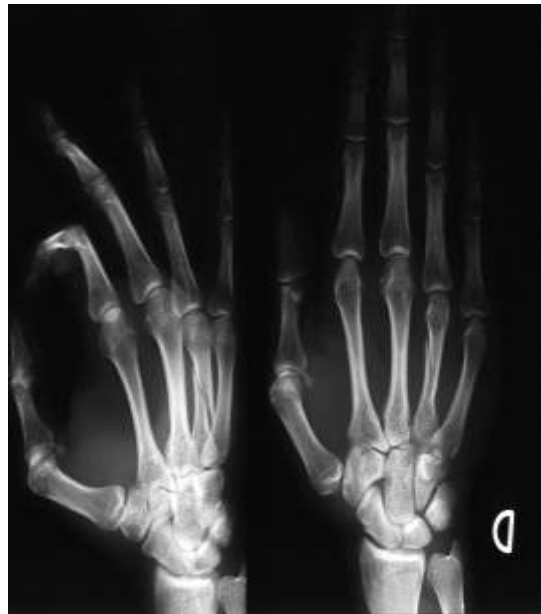Na pregibnim stranama zglobova prstiju nalaze se male dodatne kosti, koje su smještene kao umetnute kosti u tetivama i svezama: *ossa sesamoidea*. Na bazalnom zglobovima palca redovito leži jedna radijalna i jedna ulnarna sezamska kost. I na ularnoj strani metakarpofalangelanog zgloba petog prsta često se nalazi jedna sezamska kost (1).

Prijelomi kostiju šake

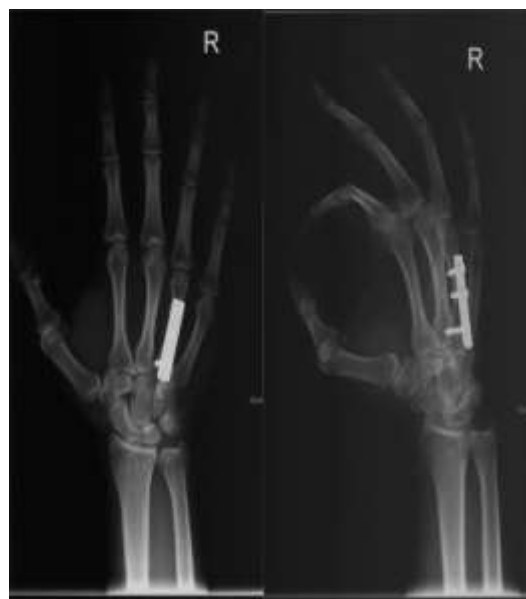Šaka i prsti su izrazito izloženi raznim opterećenjima i traumama u profesionalnom radu, svakodnevnim poslovima i aktivnostima, te prilikom sporta i rekreacije, pa su stoga i prijelomi kostiju u području šake prilično česte ozljede. S obzirom na izrazito veliku raznolikost ozljeda, od padova u razini, udaraca raznim predmetima, ozljeda raznim aparatima i strojevima, nagnječenja, ozljeda u sportu, do prometnih nesreća i padova s visine, nastaju i razni prijelomi kostiju šake. Pri kliničkim pregledu potrebno je pregledati kožu, obratiti pozornost na oteklinu i hematome, neurocirkulacijski status, funkciju tetiva, te stabilnost zglobova, tj. stanje ligamenata. Prijelom može biti zatvoreni, kod kojeg nije došlo oštećenja kože, te otvoreni kod kojeg je oštećena i koža u području prijeloma (3). Uz klinički pregled u dijagnosticiranju prijeloma nezaobilaznu ulogu ima u prvom redu rendgensko snimanje, a u pojedinim slučajevima i kompjuterizirana tomografija ili magnetna rezonanca. Ponekad je potrebna i dodatna ultrazvučna dijagnostika radi evaluacije ozljeda mekotkivnih struktura, prvenstveno tetiva i cirkulatornog statusa.

Liječenje prijeloma kostiju šake, ovisno o samom prijelomu, broju ozlijeđenih kostiju, te o stanju mekih tkiva, može biti neoperacijsko (konzervativno) ili operacijsko. U većini slučajeva se primjenjuje neoperacijsko liječenje, koje se sastoji od imobilizacije kako bi se ostvarila stabilnost koštanih ulomaka i omogućilo cijeljenje kosti. Ukoliko je došlo do pomaka ulomaka kosti, učini se zatvorena repozicija te imobilizacija udlagama ili ortozama (3). Potrebno je provoditi redovne kontrole ozlijeđene šake kako bi se pomoću rendgena provjerilo da nije došlo do pomaka ulomaka. Većina prijeloma u području šake zahtjeva imobilizaciju između tri i šest tjedana. Nakon što se ukloni imobilizacija potrebno je provesti adekvatnu fizikalnu terapiju kako bi se što prije vratila puna funkcija ozlijeđene šake. Operacijsko liječenje u području šake zahtjevaju prijelomi kod kojih nije moguće učiniti repoziciju ulomaka, te prijelomi kod kojih nije moguće postići stabilnost ulomaka neoperacijskim liječenjem. Operacijsko liječenje se može sastojati od zatvorene repozicije i perkutane fiksacije (fiksacije kroz ubode u koži) pomoću žica ili vijaka ili vanjskog fiksatora. Drugi oblik operacijskog liječenja je otvorena repozicija, gdje se kroz operacijski rez prikazuju i reponiraju koštani ulomci, te stabilizacija ulomaka pomoću žica, vijaka, pločica ili vanjskog fiksatora (3) (Slike 2 i 3). Kao negativnu stranu

primjene aktivnog kirurškog liječenja u djece zastupnici konzervativnog liječenja prijeloma u te populacije ističu mogućnost nastanka osteomijelitisa, oštećenja zone rasta kirurškim manipulativnim radnjama i traumatiziranje već traumom oštećenih tkiva (4-6). U posljednja dva desetljeća u uvođenju AO metode osteosinteze (7,8) posebnu ulogu odigrao je Wilkins (9-11), koji u brojne medicinske sredine i centre uvodi aktivno kirurško liječenje dječje koštane traume.

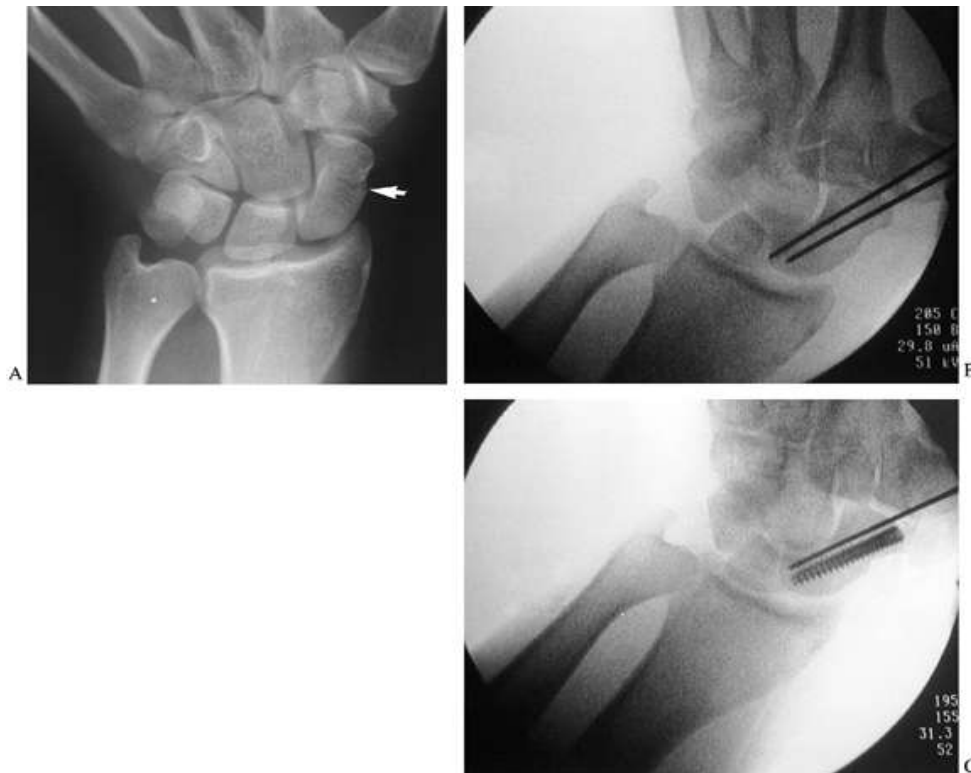


Slika 2. Prijelom 4. metakarpalne kosti desne šake (3)



Slika 3. Učinjena osteosinteza unutrašnjom fiksacijom s pločicom i vijcima (3)

4. PRIJELOMI KARPALNIH KOSTIJU ŠAKE



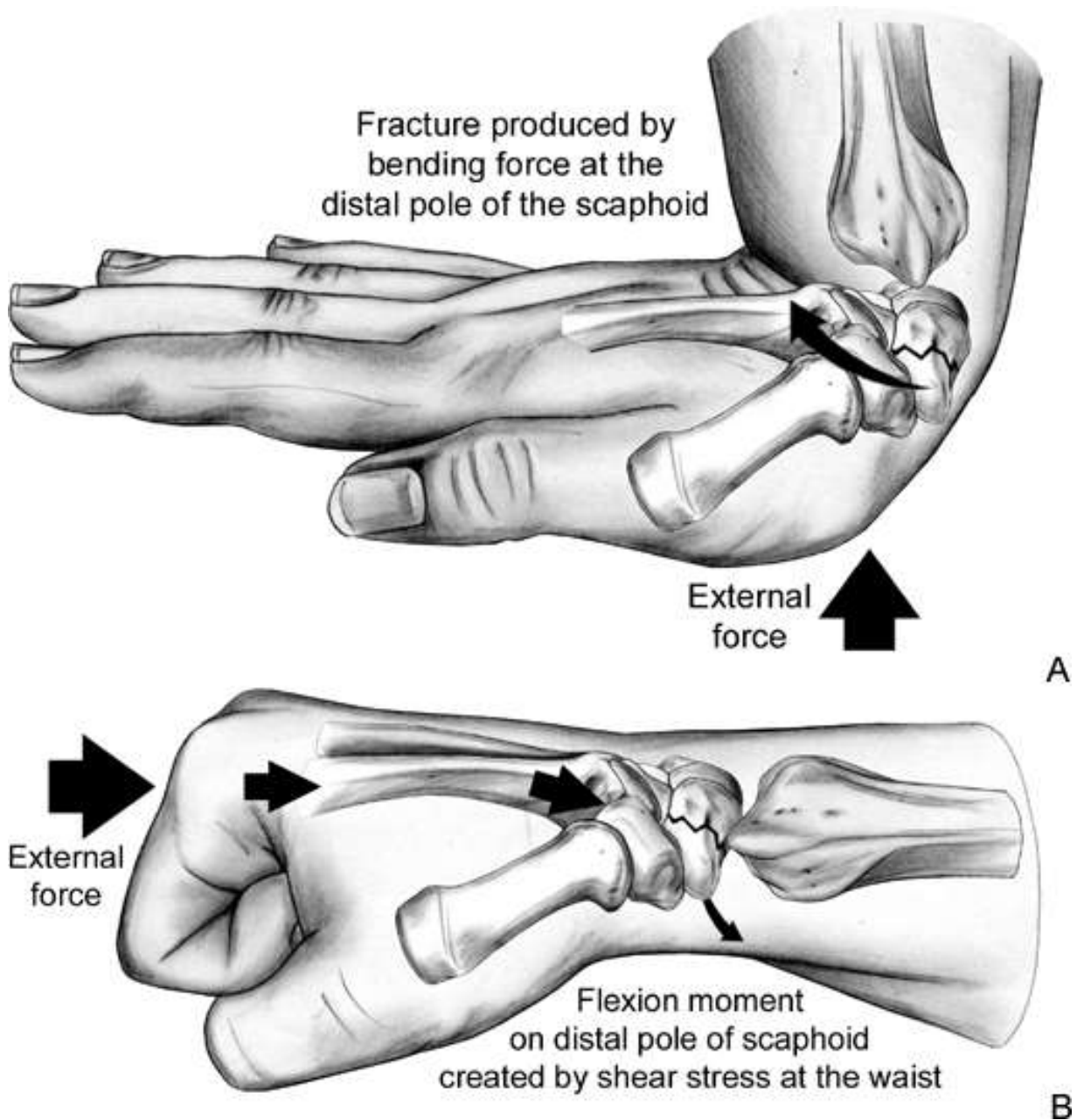
Slika 4. Prijelom čunaste kosti (*os scaphoideum*) i fiksacija perkutanom vijkom (12)

Prijelomi karpalnih kostiju nastaju kada jačina izvanjske sile bude veća od njihove čvrstoće i elastičnosti (13). U većini slučajeva ozljeda je uzrokovana padom na ruku u dorzifleksiji (14). Prijelomi skafoidne kosti čine 2 do 7% svih ortopedskih prijeloma (15), te su time najčešći karpalni prijelomi, ali se i najčešće previde (16-23). Devet desetina ozlijeđenih su muškarci. Zbog specifične vaskularizacije (od distalno prema proksimalno) javljaju se teškoće pri njezinu zaraštavanju. Prijelomi polumjesečaste kosti su jako rijetki, a iščašenja su znatno češća. Od ozljeda trokutaste kosti, najčešća su otrgnuća dorzalnog ruba zbog hiperfleksije vlakom ligamenata. Prijelom grškaste kosti može biti jednostavan i složen. Prijelomi kostiju distalnog reda javljaju se jako rijetko, najčešće su to otrgnuća dijelova kostiju (13).

4.1. Mehanizam ozljede

Do prijeloma skafoidne kosti najčešće dolazi prilikom pada na radijalni rub šake savijene u ručnom zglobu prema dorzalno, a na sličan način nastaju i prijelomi

lunarne kosti (Slika 5). Prijelom se obično pojavljuje u distalnoj trećini skafoidne kosti (24,25). Frakture trokutaste i graškaste kosti nastaju najčešće kao posljedica izravnoga udarca, ili kako je već rečeno, zbog hiperfleksije vlakom ligamenata. Prijelomi distalnih kostiju također nastaju kao posljedica izravnih udaraca ili padova (13).



Slika 5. Mehanizam nastanka frakture čunaste kosti (26)

4.2. Znakovi i simptomi

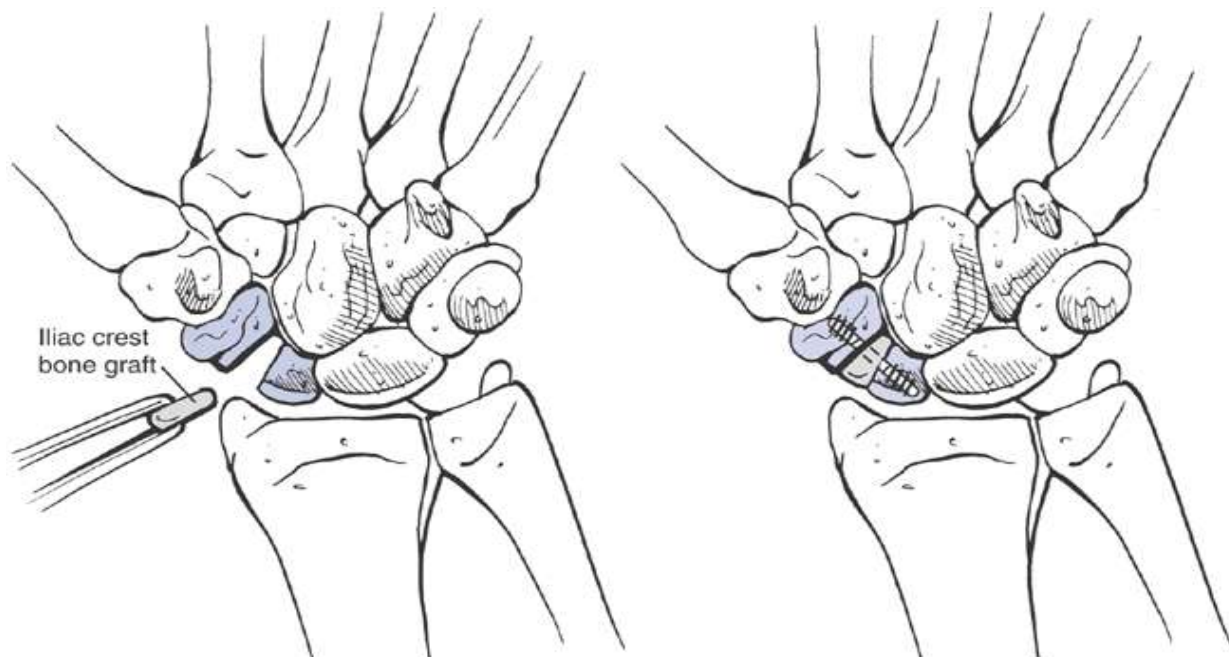
Prijelomi u području karpalnih kostiju šake se očituju pojavom otekline, hematoma, bolnosti, ograničene pokretljivosti, deformacije šake. Prijelomi skafoidne kosti se često ne prepoznaju zbog nespojavanja simptoma. U takvu slučaju dolazi do stvaranja pseudoartroze, što može imati za posljedicu i trajno oštećenje ručnog zgloba.

4.3. Dijagnostika

Prijelome bez pomaka nije lako uočiti pa je važno imati na umu kako poslije pada na šaku osjetljivost na tipičnom mjestu iziskuje uporno radiološko ispitivanje. Prijelomi karpalnih kostiju se dijagnosticiraju na temelju rendgenske snimke zapešća u dvije projekcije (Slika 4). U pojedinim slučajevima je potreban i CT ili MR. Ponekad je potrebna i dodatna ultrazvučna dijagnostika radi evaluacije ozljeda mekotkivnih struktura, prvenstveno tetiva i cirkulatornog statusa (13).

4.4 Liječenje

Konzervativno liječenje nedislociranih prijeloma skafoidne kosti provodimo imobilizacijom kojom od korijena palca i kažiprsta obuhvaćamo ruku sve do ispod lakta. Svaka klinička sumnja na okultni prijelom skafoidne kosti zahtjeva imobilizaciju, čak i ako prijelom nije potvrđen radiološki (17,28-31). Imobilizacija obično traje oko 6 tjedana ili duže. Operacijski zahvat indiciran je ako su ulomci nestabilni ili s pomakom većim od 1 mm. Unutrašnja fiksacija prijeloma čunaste kosti je ponekad indicirana u akutnim slučajevima ili slučajevima nesrašavanja (32,33). Prijelomnu pukotinu ako treba ispunimo transplantatom kortikospongiozne kosti, a ulomke pričvrstimo Kirschnerovom žicom, kortikalnim vijkom ili Herbertovim vijkom (Slika 6). Prijelom lunarne kosti liječi se imobilizacijom kroz 4 tjedna ili više. Liječenje prijeloma trokutaste i graškaste kosti je većinom konzervativno, imobilizacijom 4-6 tjedana. Kod prijeloma kostiju distalnog reda često se repozicija može postići samo kirurški, fiksacijom Kirschnerovim žicama uz imobilizaciju 4-6 tjedana (13).

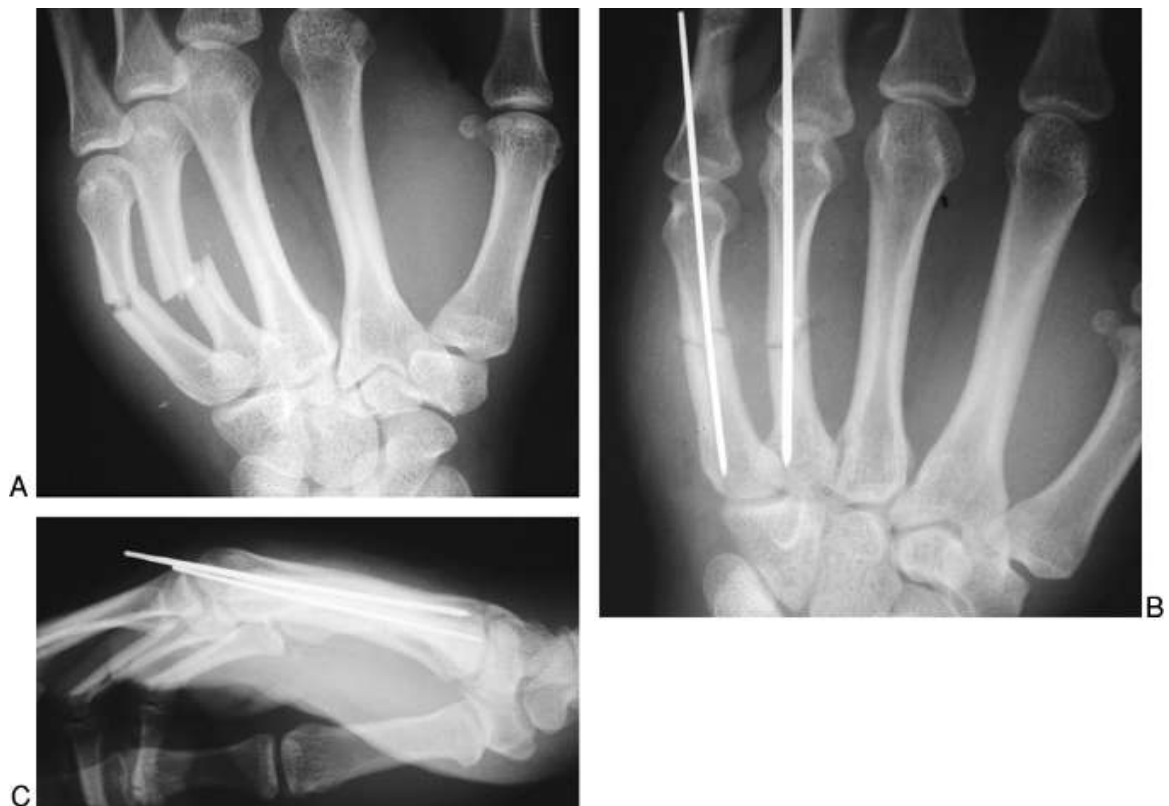

Slika 6. Shematski prikaz umetanja koštanog grafta i fiksacije prijeloma skafoidne kosti vijkom (34)

4.5 Komplikacije prijeloma karpalnih kostiju

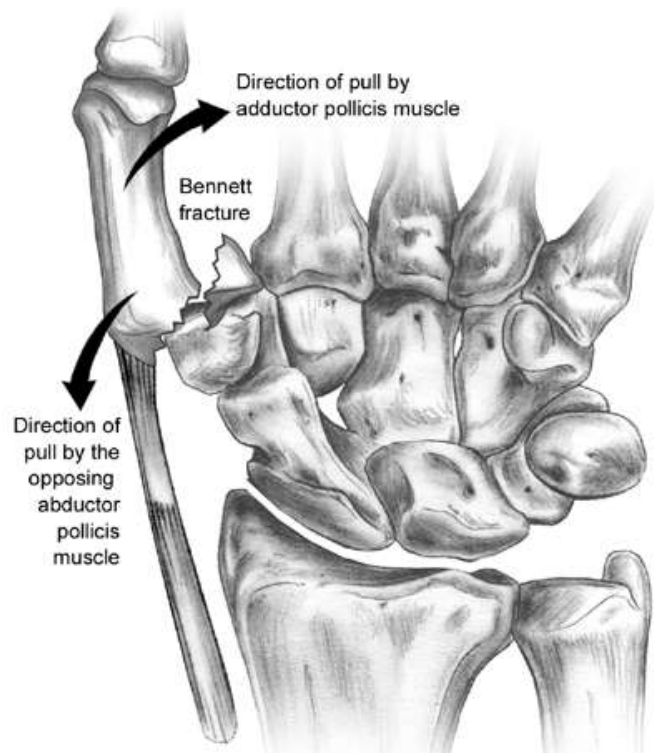
Kod prijeloma skafoidne kosti, zbog nedostatka simptoma, može nastati nesraštavanje kostiju, odnosno stvaranje pseudoartroze ili avaskularne nekroze što može kao posljedicu imati i trajno oštećenje ručnog zgloba. Unatoč primjerenom konzervativnom liječenju, nesraštavanje prijeloma skafoidne kosti se pojavljuje u 3 do 10% slučajeva (35). Promjene se obično otkriju nakon nekoliko mjeseci kada napravimo rendgenske snimke. U liječenju pseudoartroze koristi se vijak uz ispunjavanje pseudoartrotične šupljine spongioznom kosti. Eventualno mogu nastati neurovaskularne komplikacije ako su ulomci dislocirani i komprimiraju podležeći neurovaskularni snop. Ako fragmenti nisu ozbiljno pomaknuti i disfunkcija živaca je samo parcijalna, postupak može biti ekspektativan, a u protivnom indicirana je ekploracija snopa. Također kao komplikacija mogu nastati i deformiteti kostiju šake, kao posljedica loše sraslih prijeloma, koji se u mlađe djece mogu remodelirati rastom. Za smanjenje izbočine, u rijetkim slučajevima, može biti potrebna korektivna osteotomija (13).

5. PRIJELOMI METAKARPALNIH KOSTIJU ŠAKE



Slika 7. Prijelom četvrte i pete metakarpalne kosti i fiksacija Kirschnerovim žicama
(36)

Prijelomi metakarpalnih kostiju čine oko trećinu svih prijeloma šake. Kostiju doručja su po građi cjevaste, nisu zaštićene mekim tkivima pa često dolazi do prijeloma. Razlikujemo zatvorene i otvorene prijelome, kao i jednostavne i složene. S obzirom na lokalizaciju prijeloma na metakarpalnoj kosti razlikujemo prijelome baze, glavice i srednjega dijela metakarpalne kosti. Posebna vrsta prijeloma je Bennetov prijelom. To je luksacijski intraartikularni prijelom baze prve metakarpalne kosti. Opisao ga je Edward Bennet 1882. godine. Češće se nalazi u muškaraca. Pri ovom prijelomu ligamenti zadrže ularni dio baze metakarpalne kosti, dok se ostali dio kosti djelomično iščaši zbog djelovanja tetive *m. abductor policis longus* (13) (Slika 8).



Slika 8. Bennetov prijelom (37)

5.1. Mehanizam ozljede

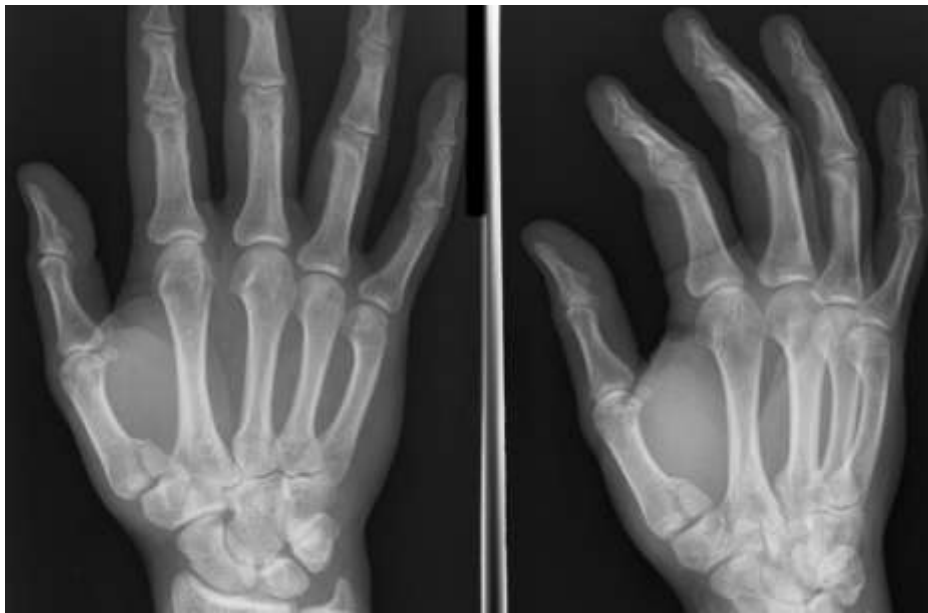
Prijelomi metakarpalnih kostiju najčešće nastaju zbog pada na ispruženu ruku ili stisnutu šaku, ali mogu biti i posljedica izravnog udarca, prisilne i nagle rotacije šake. U dječjoj dobi najčešće su posljedica padova i izravnih udara. Direktni udarac u dorzum šake najčešće uzrokuje transverzalne prijelome, te ovisno o jačini udarca, različite stupnjeve komunikacije između ulomaka (38). Bennetov prijelom se javlja prilikom ekstremne abdukcije i hiperekstenzije, koja može izazvati pucanje uglavnom prednjeg dijela zglobne čahure, a to može za posljedicu imati sublukzaciju i vrlo rijetko luksaciju zgloba.

5.2. Znakovi i simptomi

Prijelomi metakarpalnih kostiju se očituju pojavom otekline, bolnosti, ograničene pokretljivosti, krepitacija ili defromacija šake. Simptomi Bennetove frakture su bol, nestabilnost karpometakarpalnog zgloba, slabost pincetnog hvata. Karakteristični znakovi su bol, otekline, krepitacije i deformacije oko baze palca i tenara. Fizikalni pregled pokazuje nestabilnost zgloba.

5.3. Dijagnostika

Prijelomi metakarpalnih kostiju dijagnosticiraju se palpacijom bolnoga mjesta, koje može biti kod dislociranih prijeloma deformirano. Konačna se dijagnoza postavlja na temelju rendgenske slike u dvije projekcije (Slike 7 i 9). U pojedinim slučajevima je potreban i CT ili MR (13).

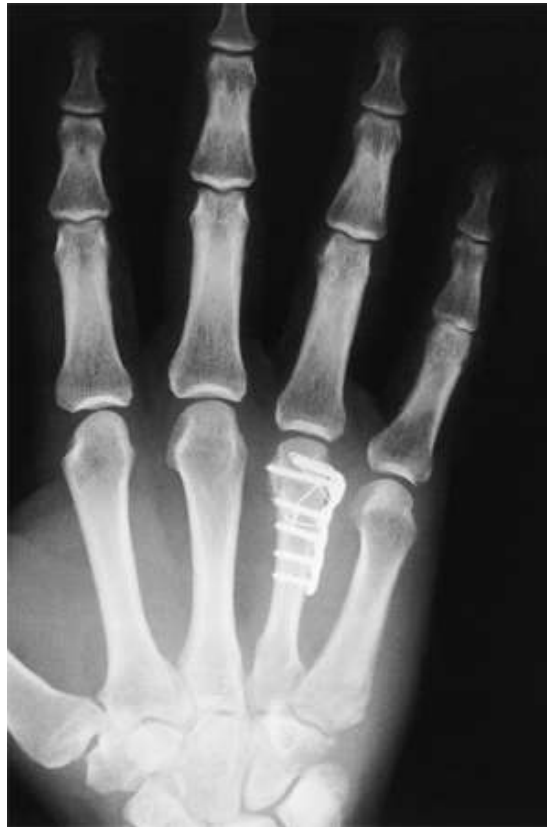

Slika 9. Rendgenska snimka Bennetova prijeloma (37)

5.4 Liječenje

Nestabilni i dislocirani prijelomi liječe se kirurški. Ulomci se fiksiraju Kirschnerovim žicama, vijcima ili malim pločicama (Slike 7 i 10). Zatvorena repozicija i fiksacija s dvije ili više Kirschnerovih žica osigurava primjerenu stabilnost s minimalnom traumom mekih tkiva (39). Ulomci se mogu fiksirati i malim fiksatorom. Zbog važne uloge palca u funkciji šake, sve prijelome prve metakarpalne kosti s nagibom od 30 i više stupnjeva potrebno je liječiti kirurški uz dodatnu imobilizaciju. Ostale prijelome liječimo konzervativno, imobilizacijom u trajanju 4-6 tjedana. Kod prijeloma ostalih metakarpalnih kostiju, primjenjuje se kirurško liječenje ako je prijelom nestabilan, sa skraćanjem, s nagibom i ako je višeiveran. Konzervativno se liječe svi stabilni prijelomi bez pomaka. Imobilizacija traje 4 tjedna. Posebnu pozornost treba posvetiti liječenju prijeloma baze pete metakarpalne kosti. Kirurški je potrebno zbrinuti sve takve prijelome pri kojima je nagib 30 stupnjeva i više. Ostali oblici liječe se

imobilizacijom. Bennetov prijelom se najčešće liječi perkutanim uvođenjem Kirschnerovih žica uz repoziciju iščašene kosti i udaljenog ulomka. Konzervativno se liječi samo kada je repozicijom moguće postići zadovoljavajući položaj. Imobilizacija traje 4-5 tjedana (13).



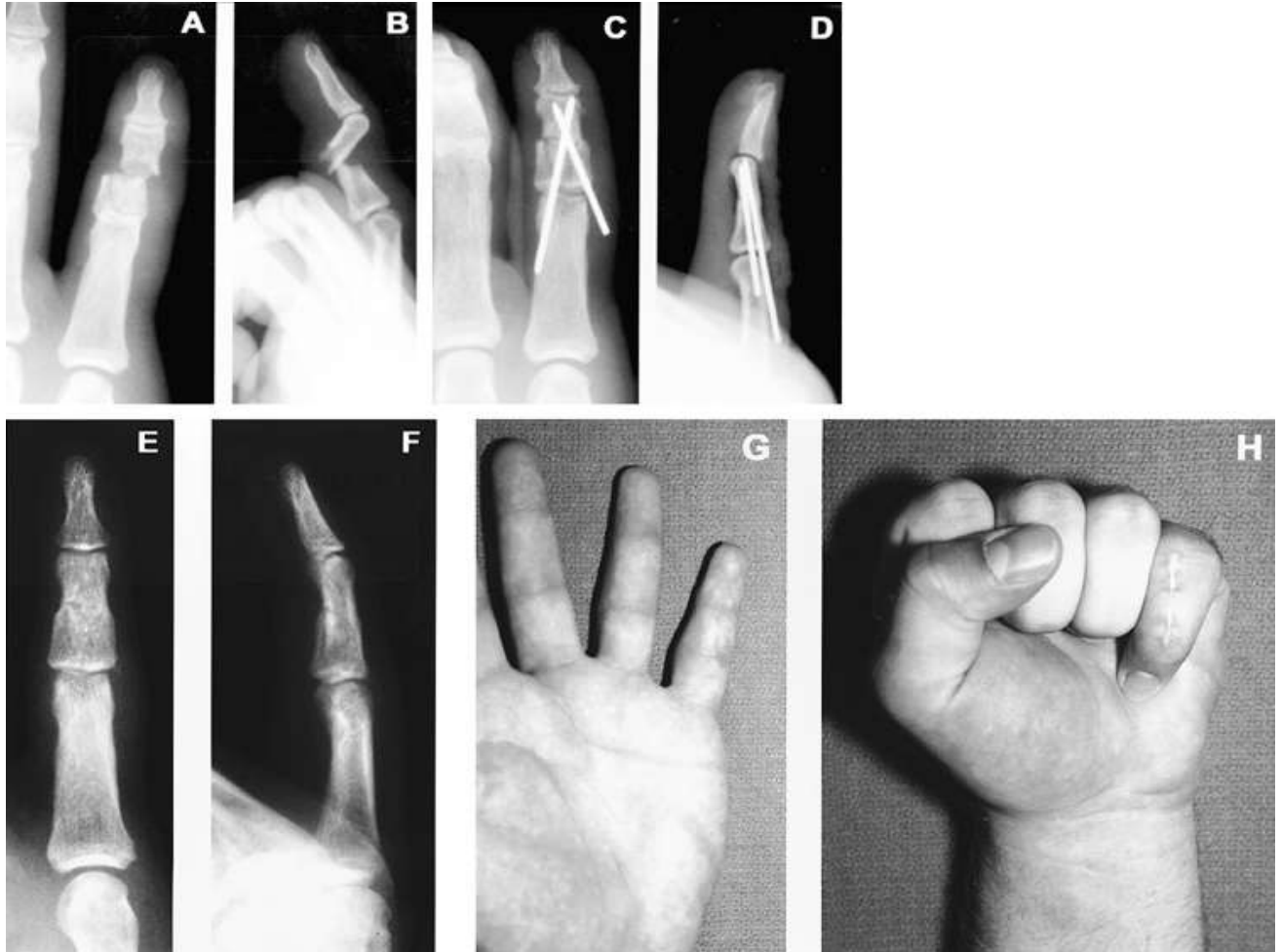
Slika 10. Osteosinteza četvrte metakarpalne kosti pločicom i vijcima (40)

5.5 Komplikacije prijeloma metakarpalnih kostiju

Nesrašavanje prijeloma je jako rijetko, s incidencijom manjom od 1% (41). Kao posljedica loše sraslih prijeloma, mogu nastati deformiteti metakarpalnih kostiju šake. Kao komplikacija mogu nastati i artrotske promjene u karpometakarpalnim ili metakarpofalangealnim zglobovima. Kao posljedica Bennetova prijeloma mogu nastati artrotske promjene i gubitak funkcije sedlastog zgloba, što najviše ovisi o prvotnom stanju (veličini i broju ulomaka) i o pravovremenom i ispravnom dijagnostičkom postupku i liječenju.

6. PRIJELOMI FALANGI PRSTIJU ŠAKE

Ozljede prstiju često se smatraju nevažnim, iako, ako se pravovremeno i pravilno ne liječe mogu izazvati velike probleme.



Slika 11. Fraktura srednje falange petog prsta desne ruke (A,B), fiksacija Kirschnerovim žicama (C,D), te prikaz cijeljenja kosti (E,F) i funkcionalnog oporavka (G,H) (46).

Prsti su funkcionalna i anatomska cijelina koja se sastoji od koštanog, tetivnog i neurovaskularnog aparata. Prijelomi falangi prstiju šake su dosta česti i čine više od 20% svih prijeloma smještenih distalno od lakta (43-45). Najčešće ozljede prstiju su ozljede distalnog članka, uz ozljedu mekih tkiva i subungualni hematomi.

6.1. Mehanizam ozljede

Ozljede falangi prstiju najčešće nastaju djelovanjem izravne sile, ali mogu nastati i djelovanjem neizravne sile (13). Snaga i način djelovanja sile bitno utječu na oblik prijeloma. Kod djece ove ozljede najčešće nastaju u sportskim aktivnostima, prije svega izravnim udarcem lopte u prst.

6.2. Znakovi i simptomi

Klinički prijelome prstiju šake karakteriziraju otok i bol ozlijeđenog dijela prsta, nestabilnost, patološka pokretljivost i deformacija. Diferencijalnu dijagnozu čine dislokacije, rupturi ligamenata, te laceracije i avulzije tetiva.

6.3. Dijagnostika

Za postavljane dijagnoze koštanih ozljeda prstiju šake dovoljno je učiniti klasičnu rendgensku snimku (Slika 11), kojom se potvrđuje sumnja na prijelom, postavljena pregledom.

6.4 Liječenje

Iako se većina prijeloma članaka prstiju šake liječi konzervativno, za jedan broj prijeloma potrebna je čvrsta fiksacija (višeiverni prijelomi, prijelomi s pomakom ulomaka, otvoreni i intraartikularni prijelomi). U konzervativne metode ubrajaju se razni oblici imobilizacije (sadrena, plastična, aluminijska udlaga), najčešće tijekom tri tjedna uz redovite kontrole rendgenskim snimkama. Operacijske metode su fiksacija ulomaka malim kortikalnim vijcima, pločicama, Kirschnerovim žicama (Slika 11) ili malim vanjskim fiksatorom kod vanjskog prijeloma uz koji postoji oštećenje mekog tkiva (13).

6.5 Komplikacije prijeloma falangi prstiju šake

Glavna komplikacija ovih prijeloma su rotacijske i angulacijske deformacije i poremećaji funkcije prstiju šake. Zbog toga je nakon uspješnog konzervativnog ili kirurškog liječenja jako bitno na vrijeme započeti sa fizikalnom terapijom za obnavljanje funkcije ozlijeđenih prstiju.

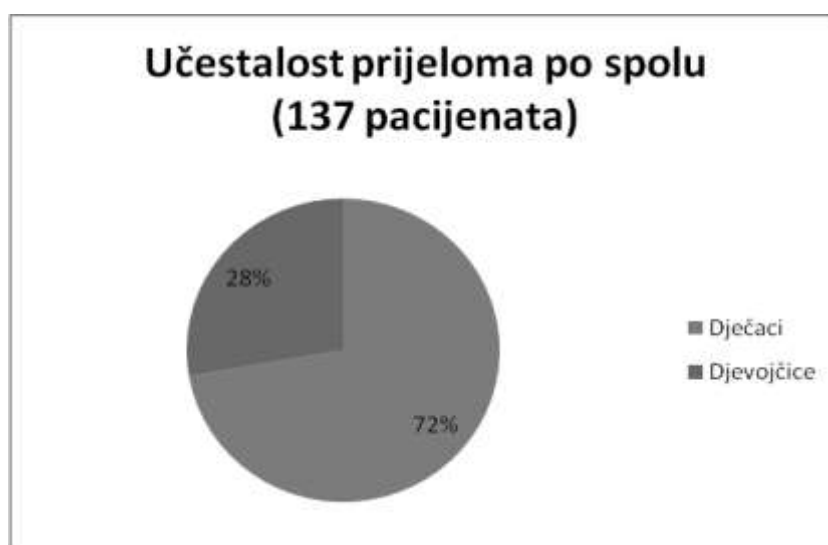
7. BOLESNICI I METODE

U ovu retrospektivnu studiju uključeno je 137 djece starosti do 18. godine života, liječenih u Kliničkom bolničkom centru Zagreb, zbog prijeloma kostiju šake u razdoblju od 2010. do 2014. godine. Podatci su prikupljeni iz arhivirane medicinske dokumentacije, povijesti bolesti i protokola ambulantnog i bolničkog liječenja. U računalu je priređena tablična datoteka, i za svakog ispitanika bilježeni su ovi podatci: starost pri prijelomu, spol, strana prijeloma, dio šake (karpus, metakarpus, prsti), kost pojedinog dijela šake, pomak ad latus, skraćenje, angulacija, dijastaza, impakcija ulomaka, uzrok ozljede, mjesto ozljede, pridružene ozljede, broj rendgenskih snimanja, broj intraoperativnih dijaskopija, jesu li liječeni ambulantno ili bolnički, broj tjedana trajanja imobilizacije, broj tjedana trajanja sportske neaktivnosti. Kod kirurški liječenih je bilježen i način osteosinteze, kao osteosinteza napravljena vijcima ili žicom. Strana prijeloma, dio šake, kost pojedinog dijela šake, pomak ad latus, skraćenje, angulacija, dijastaza i impakcija ulomaka očitani su iz nalaza rendgenskih snimki načinjenih tijekom prvog pregleda u Hitnoj službi. Kada je načinjena nova snimka u roku nekoliko dana, a nova snimka je imala više podataka, taj je zapis uzet kao izvor. Kod djece s pridruženim ozljedama kao broj rendgenskih snimki uzet je samo broj snimki šake. Intraoperativna dijaskopija nije pribrojena broju rendgenskih snimki kod bolnički liječenih pacijenata. Uzrok i mjesto ozljede kodirani su pomoću MKB10 klasifikacije, a dobiveni kodovi su grupirani kako bi se dobile skupine dovoljno velike za analizu uzroka prijeloma, mjesta na kojem se dogodio prijelom. Kao uzrok prijeloma navedeni su padovi i izravni udarci. Pridružene ozljede su grupirane u površinske ozljede, otvorene rane, frakture, infekcije i kontrakture. Kao teže ozljede su opisane one koje su bolnički liječene, a kao lakše one koje su ambulantno liječene. Za statističku analizu korištene su funkcije i grafikoni iz računalnog programa za tabličnu pohranu i obradu podataka Excel-a 2007.

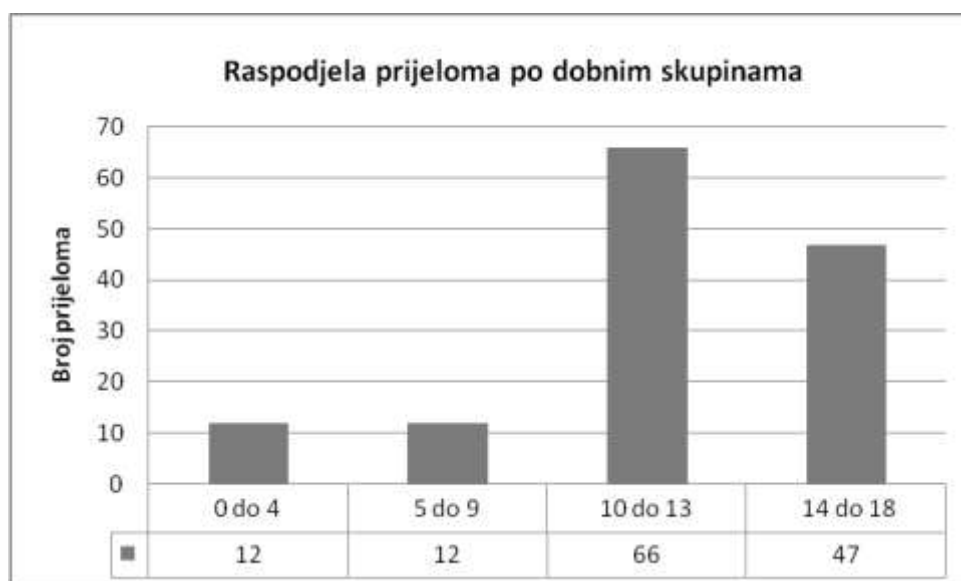
8. REZULTATI

8.1 Spol i dob

Od 137 djece, bilo je 99 dječaka (72%) i 38 djevojčica (28%) (Slika 12). Ukupna prosječna starost je bila 11,9 godina (12,4 godina kod dječaka i 10,5 godina kod djevojčica). Na grafikonu 1. prikazana je raspodjela prijeloma prema dobnim skupinama, gdje se vidi da je najveća učestalost prijeloma u dobi između 10 i 13 godina, a zatim između 14 i 18 godina, dok je mnogo manja u mlađih od 10 godina.



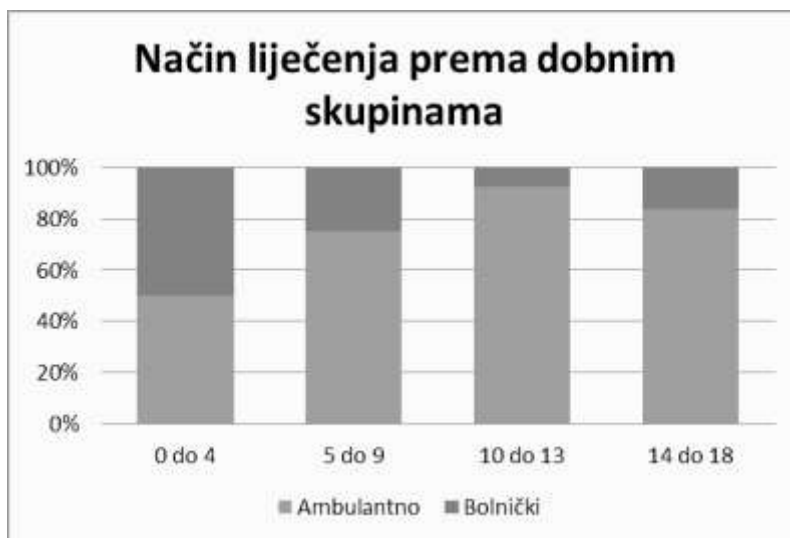
Slika 12. Učestalost prijeloma po spolu



Grafikon 1. Raspodjela prijeloma prema dobnim skupinama

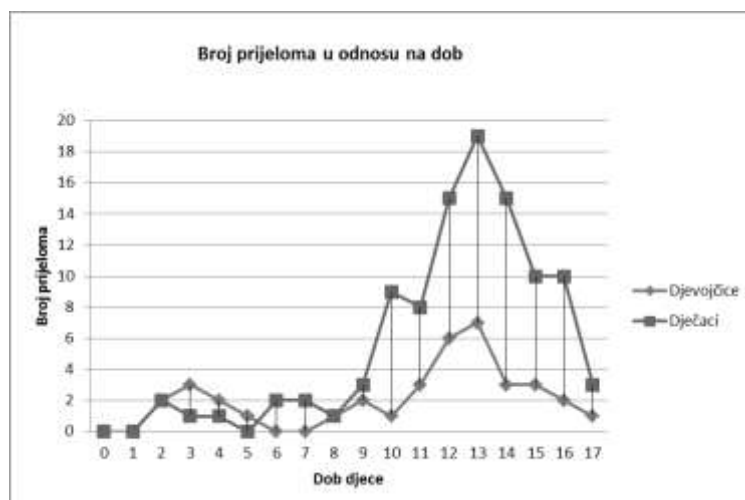
Ambulantno je liječeno 114 pacijenata (83%), a bolnički 23 (13 muških i 10 ženskih) tj. 17% svih pacijanata. Kod kirurški liječenih pacijenata, njih 4 je liječeno vijcima, a ostali Kirschnerovim žicama. Prosječna dob ambulantno liječenih je 12,2 godine, a bolnički liječenih 10,3 godina.

Na grafikonu 2. Prikazan je način liječenja prema dobnim skupinama iz kojeg se vidi da je najviše bolnički liječenih pacijanata u dobi od 0 do 4 godina, a nakon 10-e godine života učestalost bolničkog liječenja značajno pada.

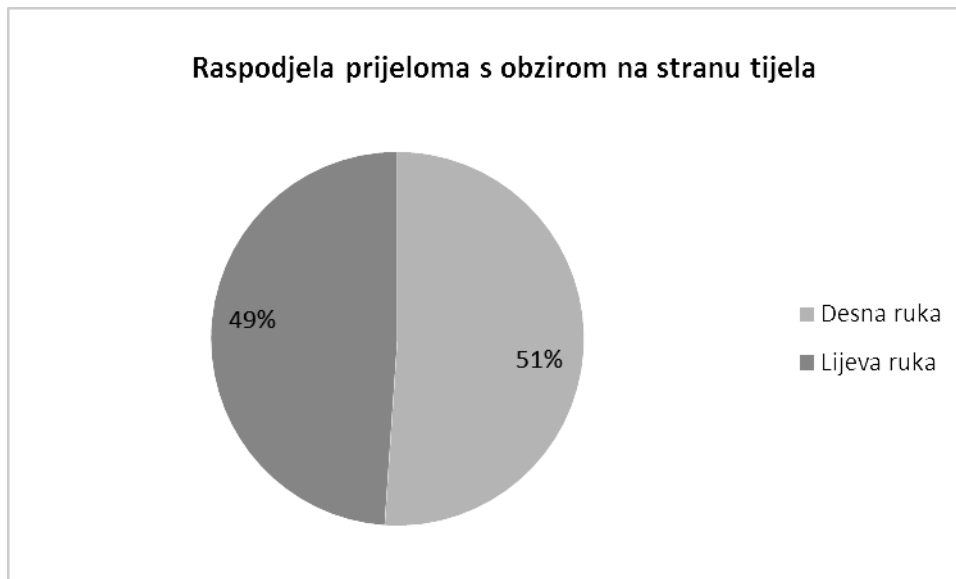


Grafikon 2. Način liječenja prema dobnim skupinama

Na grafikonu 3. je još preciznije prikazana raspodjela prijeloma u odnosu na dob i spol.



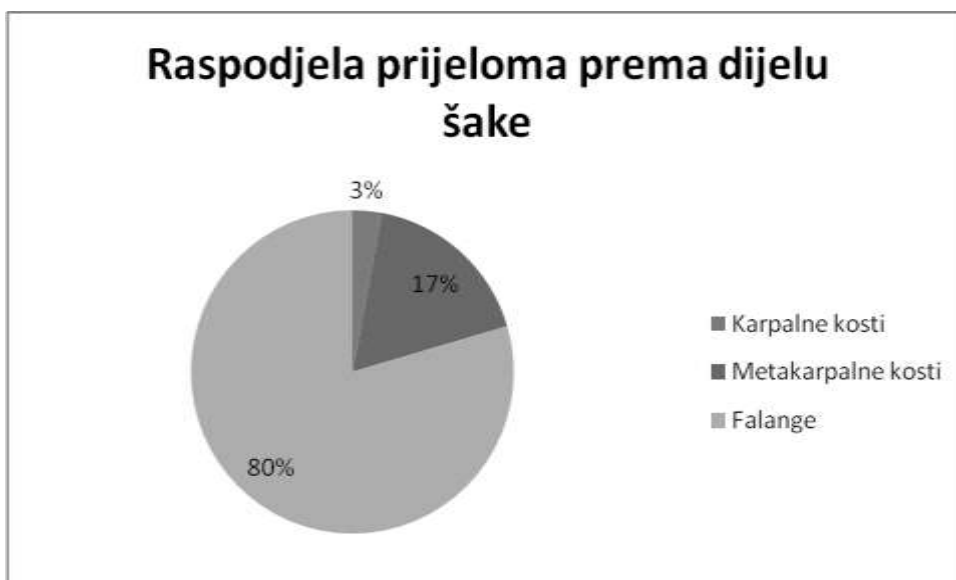
Grafikon 3. Broj prijeloma u odnosu na dob



Slika 13. Raspodjela prijeloma s obzirom na stranu tijela

Na Slici 13. se vidi da je učestalost prijeloma blago veća na desnoj ruci (51%) u odnosu na lijevu ruku (49%). Zanimljivo je da su dječaci češće lomili desnu šaku (62%), a djevojčice lijevu (61%).

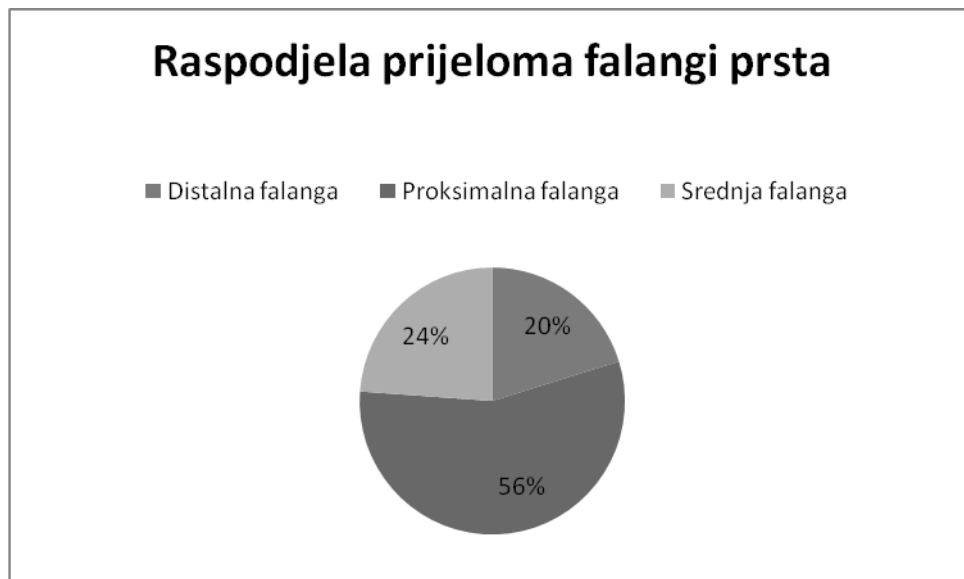
8.2 Raspodjela prijeloma prema rendgenskom nalazu



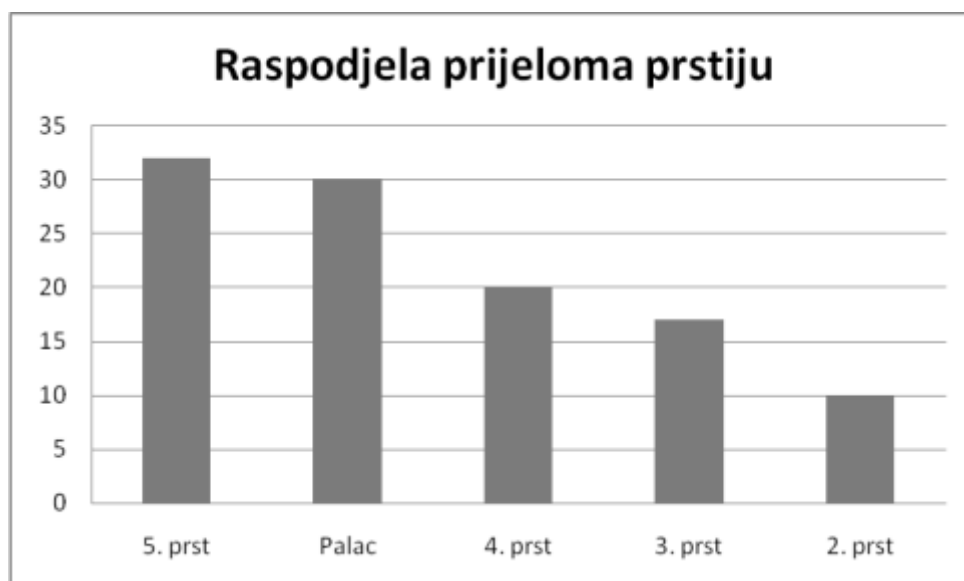
Slika 14. Raspodjela prijeloma prema dijelu šake

Slika 14. pokazuje raspodjelu prijeloma prema dijelu šake. Čak 80% prijeloma otpada na prijelome falangi prstiju šake, 17% na metakarpalne kosti, a svega 3% na

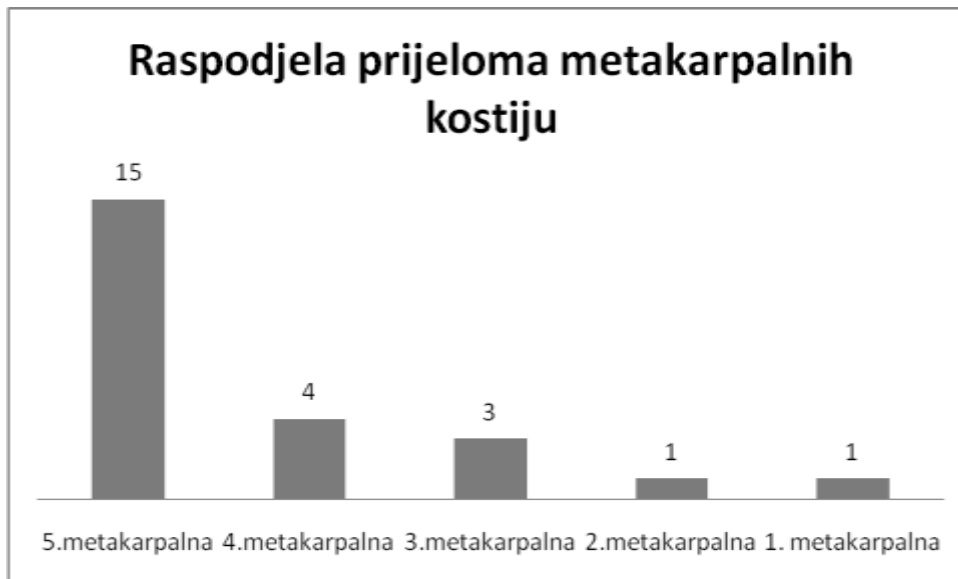
prijelome karpalnih kostiju. Grafikoni 4-7 još preciznije predložuju prijelome pojedinih kostiju šake. Kod falangi prstiju šake najčešći je bio prijelom proksimalne falange (56%), zatim srednje (24%) i distalne (20%). Najčešći su bili prijelomi falangi 5. prsta (32), zatim palca (30), 4. prsta (20), 3. prsta (17) i 2. prsta (10). U području metakarpusa najčešći je bio prijelom pete metakarpalne kosti (15), zatim četvrte (4), treće (3), te po jedan prijelom druge i prve metakarpalne kosti. U području karpusa bila su tri prijeloma skafoidne kosti i jedan prijelom trokutaste kosti.



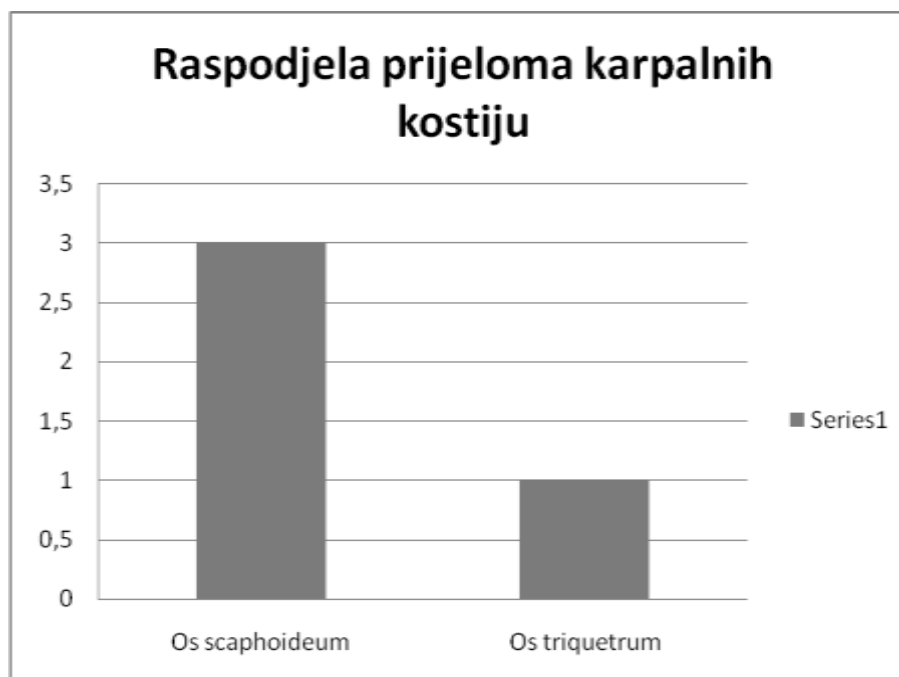
Grafikon 4. Raspodjela prijeloma falangi prsta



Grafikon 5. Raspodjela prijeloma prstiju

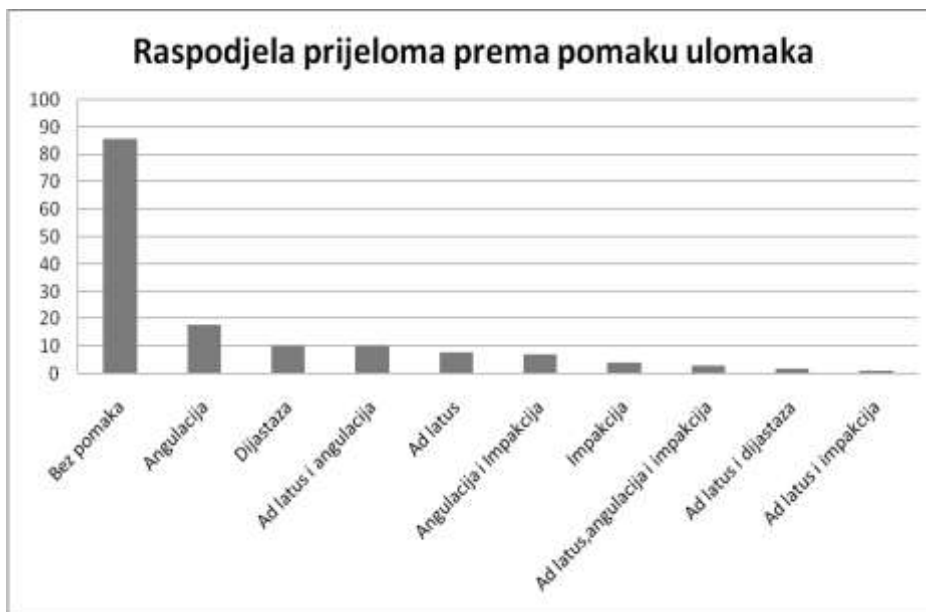


Grafikon 6. Raspodjela prijeloma metakarpalnih kostiju

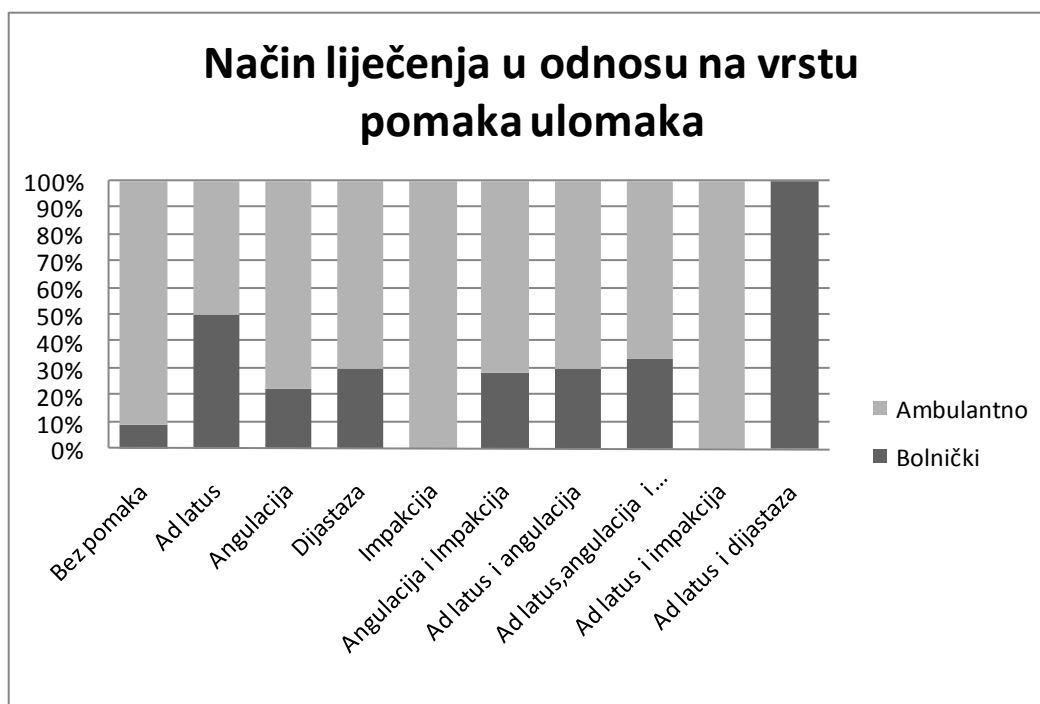

Grafikon 7. Raspodjela prijeloma karpalnih kostiju

Na grafikonu 8. prikazana je raspodjela prijeloma s obzirom na vrstu pomaka. Najviše je bilo prijeloma bez pomaka (86), zatim s angulacijom (18), dijastazom (10), ad latus i angulacijom (10), ad latus (8), angulacijom i impakcijom (7), impakcijom (4), ad latus, angulacijom i impakcijom (3), ad latus i dijastazom (2), i ad latus i impakcijom (1). Na grafikonu 9. prikazan je način liječenja s obzirom na pomak ulomaka.



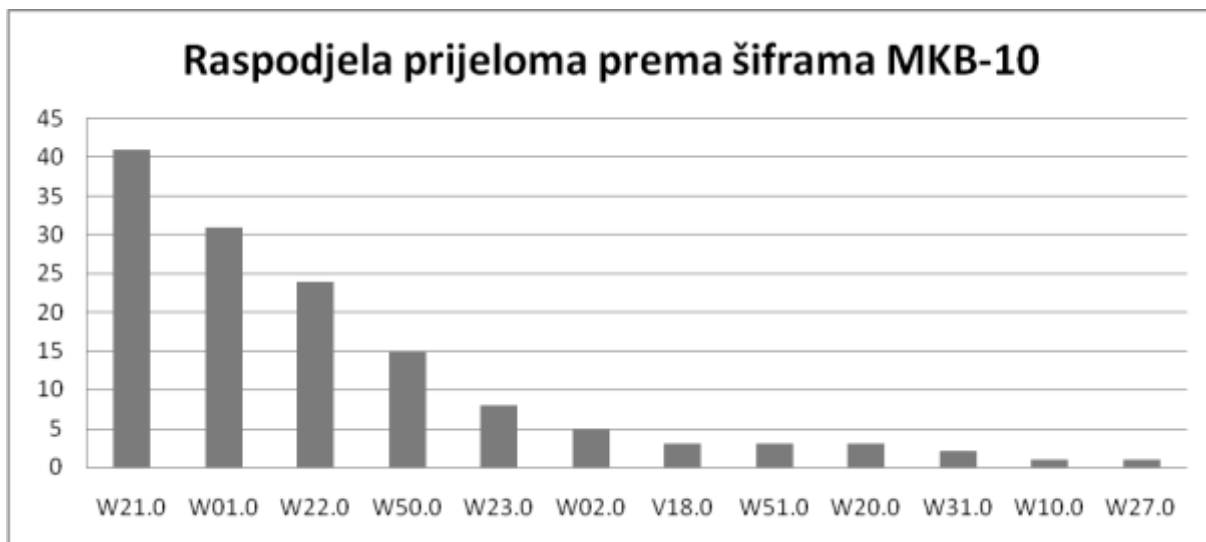
Grafikon 8. Raspodjela prijeloma prema pomaku ulomaka



Grafikon 9. Način liječenja u odnosu na vrstu pomaka ulomaka

8.3. Raspodjela prijeloma prema lokaciji i uzroku

Prijelomi su raspodjeljeni prema MKB-10 šiframa, koje su dobivene na temelju kombinacije uzroka prijeloma te mjesta gdje se prijelom dogodio. Njihova pojavnost prikazana je na grafikonu 10, a u tablici 1 su prikazana značenja pojedinih šifri.

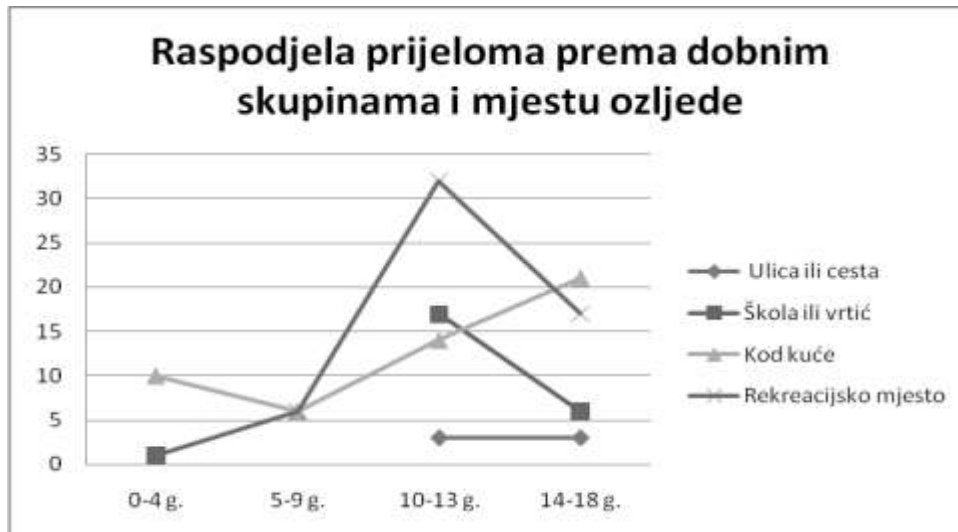


Grafikon 10. Raspodjela prijeloma prema šiframa MKB-10

Tablica 1. Značenje pojedinih šifri iz MKB-10 klasifikacije

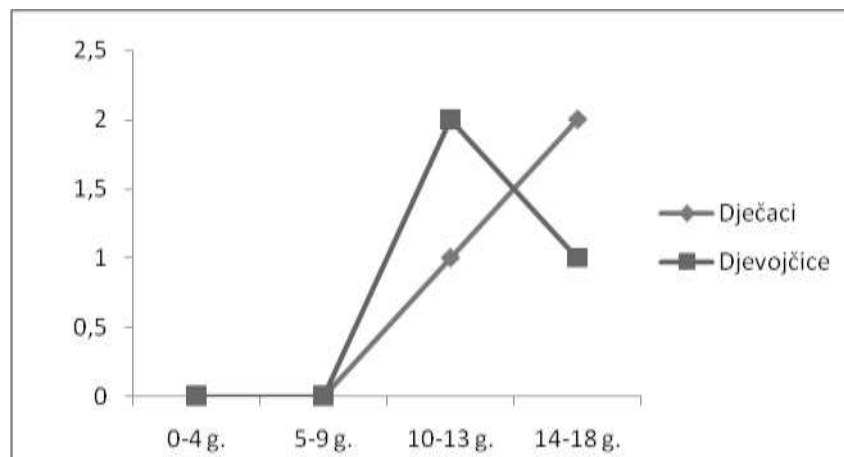
W21.0	Sudaranje s predmetom iz športske opreme ili udaranje njime
W23.0	Zahvaćenost, gnječenje, stiskanje ili uklještenje predmetima ili između predmeta
W22.0	Sudaranje ili udaranje drugim predmetima
W01.0	Pad na istoj razini prilikom okliznuća, spoticanja i posrtanja
W50.0	Udaranje, rušenje, udaranje nogom, savijanje, grizenje ili grebanje od druge osobe
V18.0	Biciklist ozlijeđen u nezgodi tijekom prijevoza bez sudara
W51.0	Udaranje ili nalijetanje na drugu osobu
W02.0	Pad prilikom klizanja, skijanja, koturanja ili vožnje na skateboardu
W20.0	Pogođenost bačenim, ispaljenim ili padajućim predmetom
W10.0	Pad na stubištu ili sa stubišta ili stuba
W27.0	Doticaj s ručnim alatom bez motora
W31.0	Doticaj s drugim i nespecificiranim strojevima

Prema mjestu ozljede, prijelomi su se najčešće događali na rekreacijskom mjestu (41%), kod kuće (37%), u školi ili vrtiću (18%) te na ulici ili cesti (4%). Grafikon 11, pokazuje raspodjelu prijeloma prema mjestu ozljede u odnosu na dobne skupine.

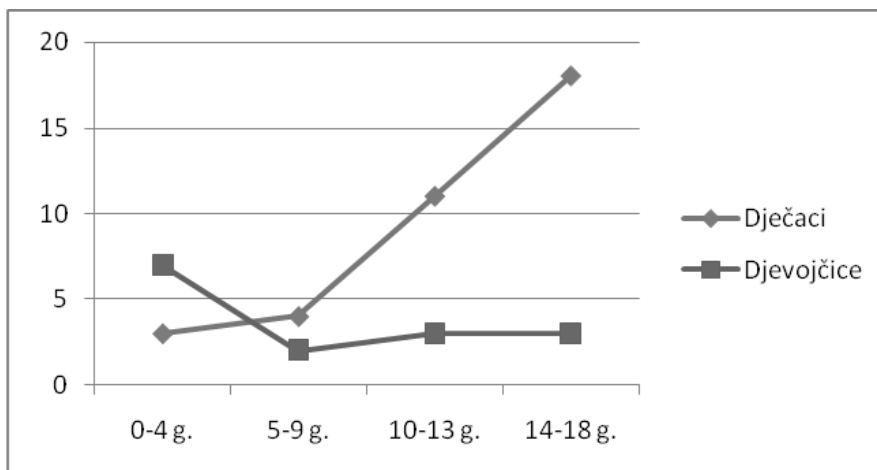


Grafikon 11. Raspodjela prijeloma prema dobnim skupinama i mjestu ozljede

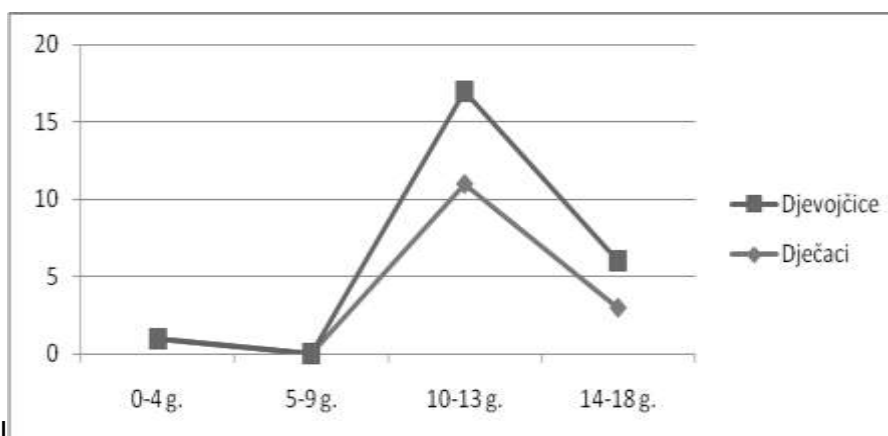
Na grafikonima 12-15 prikazana je raspodjela prijeloma po mjestima, spolu i dobi.



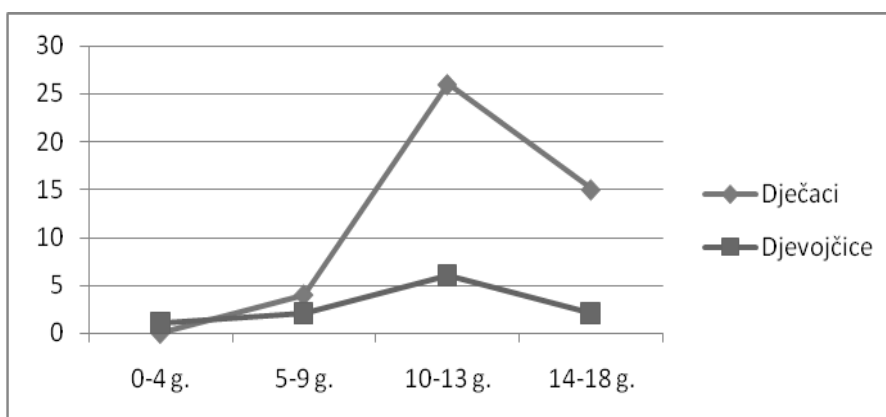
Grafikon 12. Prijelomi koji su se dogodili na ulici ili cesti, u odnosu na dob i spol



Grafikon 13. Prijelomi koji su se dogodili kod kuće, u odnosu na dob i spol

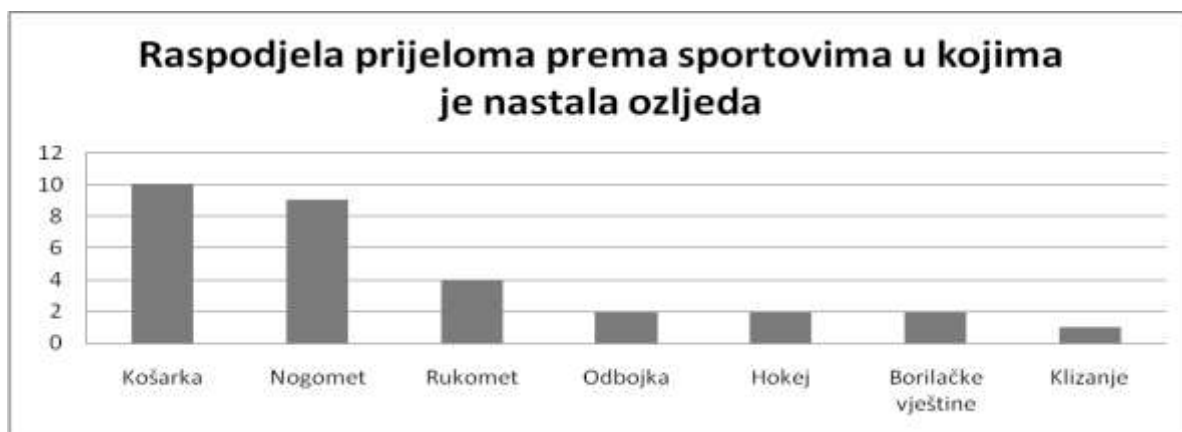

Grafikon 14. Prijelomi koji su se dogodili u školi ili vrtiću, u odnosu na dob i spol



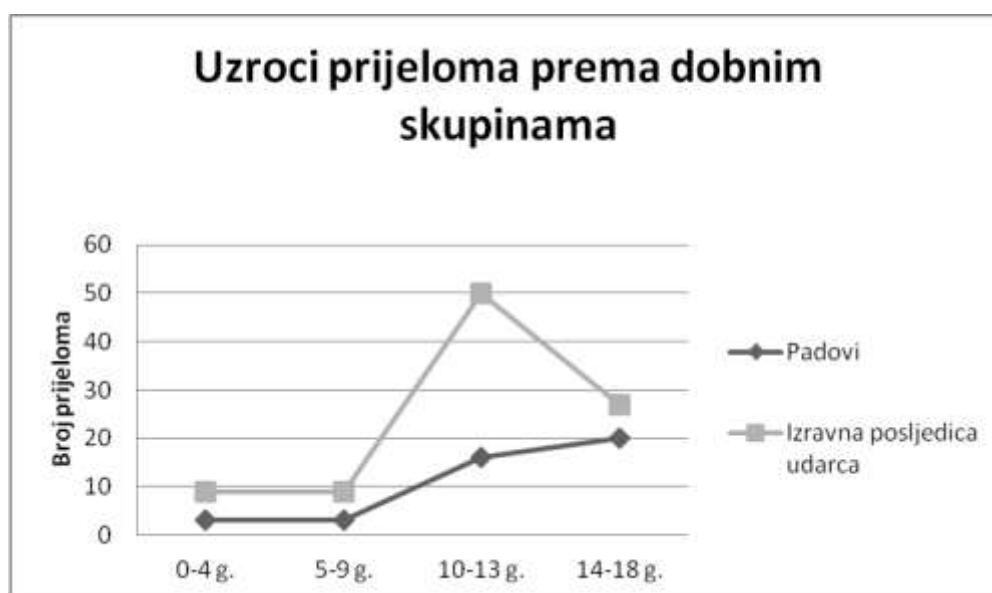
Grafikon 15. Prijelomi koji su se dogodili na rekreacijskom mjestu, u odnosu na dob i spol

Iz grafikona 16. vidljiva je raspodjela prijeloma prema sportovima kojima su se djeca bavila prilikom zadobivanja ozljede. Najviše njih se ozlijedilo na košarci (10), zatim na nogometu (9), rukometu (4), odbojki (2), hokeju (2), borbilačkim sportovima (2), te klizanju (1).



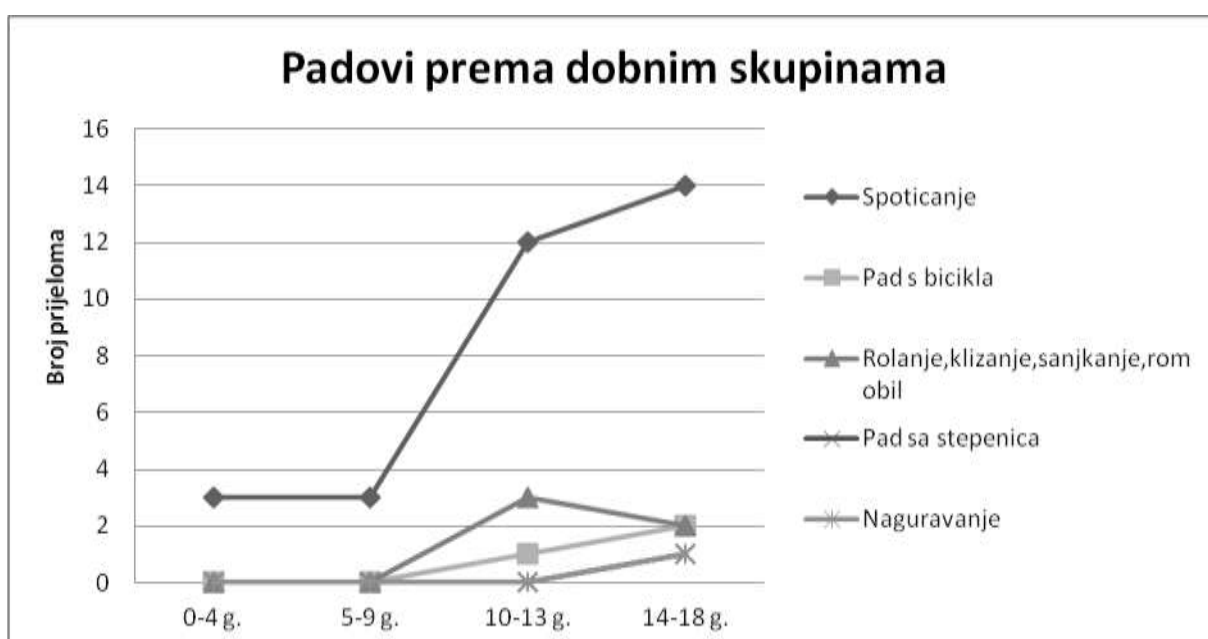
Grafikon 16. Raspodjela prijeloma prema sportovima u kojima se dogodila ozljeda

Prema uzroku prijelome možemo podijeliti u dvije skupine: padove, na koje je otpadalo 24% i prijelome koji su izravna posljedica udarca, na koje je otpadalo preostalih 76%. Na grafikonu 17. prikazani su uzroci prijeloma kostiju šake kod djece prema dobnim skupinama.



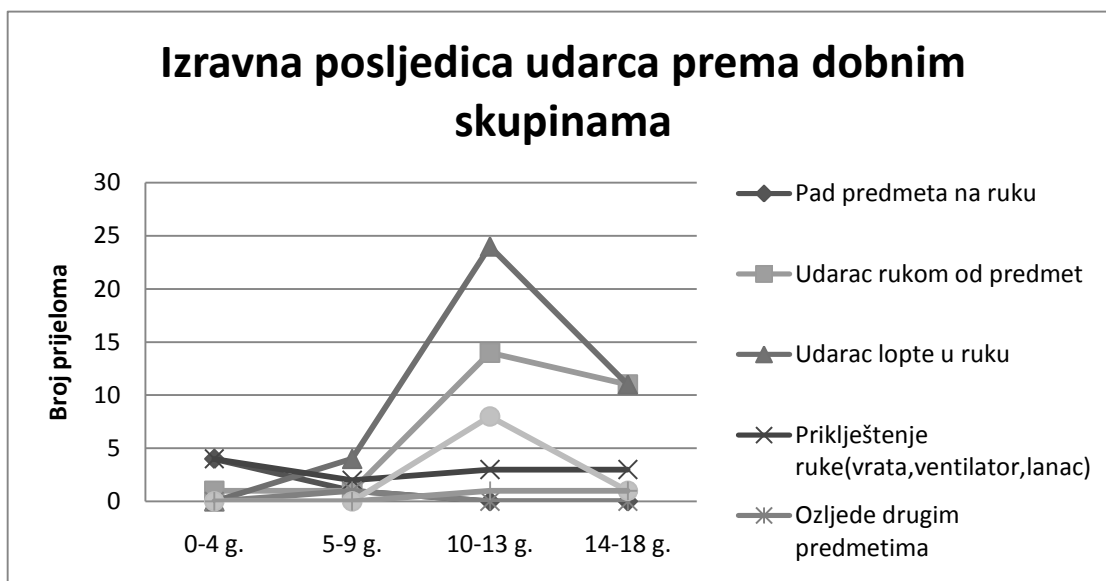
Grafikon 17. Uzroci prijeloma prema dobnim skupinama

Padovi su nadalje podijeljeni u pet skupina: 1. spoticanje, 2. pad s bicikla, 3. rolanje, klizanje, sanjkanje, romobil, 4. pad sa stepenica, 5. naguravanje. Na grafikonu 18. pokazana je raspodjela padova prema dobnim skupinama. Prijelomi koji su izravna posljedica udarca podijeljeni su u sedam skupina: 1. pad predmeta na ruku, 2. udarac rukom od predmet, 3. udarac lopte u ruku, 4. priklještenje ruke, 5. ozljede drugim predmetima, 6. udaranje od strane druge osobe, 7. udaranje druge osobe. Na grafikonu 19. pokazana je raspodjela prijeloma koji su izravna posljedica udarca prema dobnim skupinama.



Grafikon 18. Raspodjela padova prema dobnim skupinama

Najčešći oblik pada je bilo spoticanje (32), i to najčešće u dobnj skupini 14-18 godina (14), zatim u skupini 10-13 godina (12), te po 3 slučaja u dobnim skupinama 5-9 i 0-4 godina. Na rolanju, klizanju, sanjkanju ili padom sa romobila ozlijedilo se 5 djece i to svi u dobi od 10-18 godina. Padom s bicikla ozlijedilo se 3 djece, također u dobi od 10-18 godina. Bio je i po jedan slučaj pada sa stepenica, odnosno naguravanja i to u skupini od 14-18 godina.

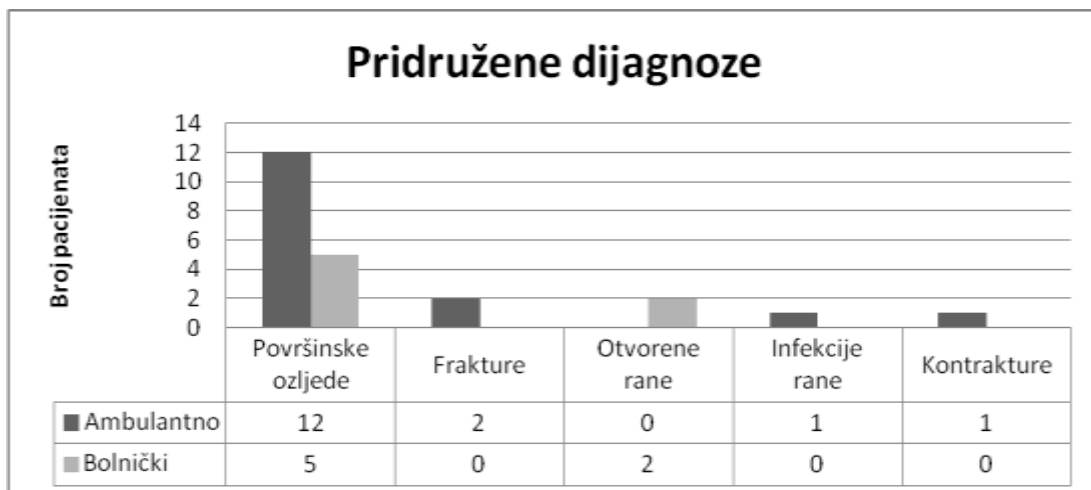


Grafikon 19. Prijelomi kao izravna posljedica udarca prema dobnim skupinama

Najčešći uzrok ove skupine prijeloma je bio udarac lopte u ruku (39), i to najviše u skupini 10-13 godina (24), zatim 14-18 godina (11), te 5-9 godina (4). Drugi po učestalosti je bio udarac rukom od predmet (27) i to najviše u skupini 10-13 godina (14), zatim 14-18 godina (11), te po 1 slučaj u ostale dvije dobne skupine. Padom predmeta na ruku prijelom je zadobilo 5 djece i to 4 u skupini 0-4 godine, a jedno u skupini 5-9 godina. Prikleštenjem ruke ozlijedilo se 12 djece, i to 4 u skupini 0-4 godine, 2 u skupini 5-9 godina, te po troje u ostalim dobnim skupinama. Udaranje od strane druge osobe bilo je uzrok 9 prijeloma, 8 u skupini 10-13 godina i jedan prijelom u skupini 14-18 godina, dok udaranje druge osobe je bilo uzrok 2 prijeloma, po jedan u skupinama 10-13 i 14-18 godina.

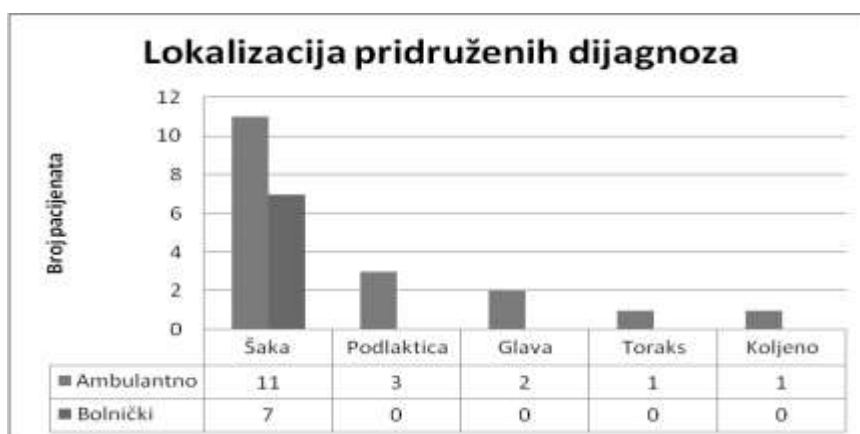8.4. Pridružene ozljede

Pridružene ozljede je imalo 14% ambulantno liječenih, točnije njih 16, dok je s druge strane 30% bolnički liječenih imalo pridružene dijagnoze, tj. njih 7. Pridružene dijagnoze su razvrstane u 5 skupina: površinske ozljede, frakture, otvorene rane, infekcije rane i kontrakture. Grafikon 20. pokazuje pridružene dijagnoze kod ambulantno i bolnički liječenih pacijenata.



Grafikon 20. Pridružene dijagnoze kod ambulantno i bolnički liječenih pacijenata

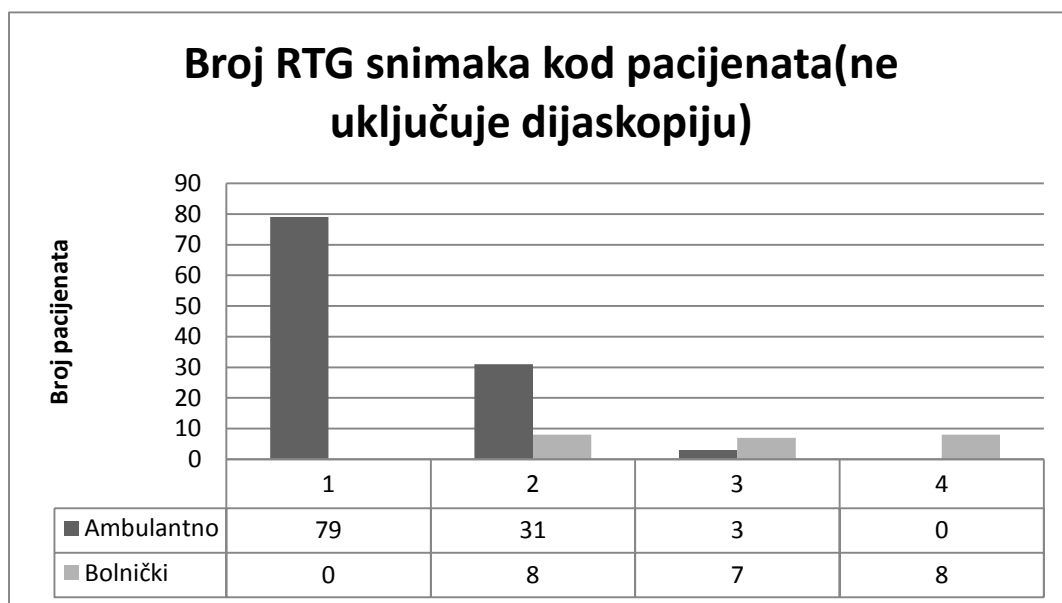
Najčešća pridružena dijagnoza je bila površinska ozljeda (ekskorijacija, abrazija kože i krvni podljevi), i to kod 12 ambulantno liječenih i 5 bolnički liječenih pacijenata. Dvoje ambulantno liječenih pacijenata je imalo frakturu kao pridruženu dijagnozu. Jedno frakturu stiloida ulne, a jedno frakturu dijametafize radijusa. Dvoje bolnički liječenih pacijenata je imalo otvorene rane. Jedan pacijent je imao kontrakturu 2. i 3. prsta, jedan flegmonu. Najčešće su pridružene dijagnoze bile lokalizirane na šaci (kod 11 ambulantno i 7 bolnički liječenih pacijenata), zatim na podlaktici (kod 3 ambulantno liječenih), na glavi (kod 2 ambulantno liječenih), toraksu (kod 1 ambulantno liječenog) i koljenu (kod 1 ambulantno liječenog). Na grafikonu 21 su prikazane lokalizacije pridruženih dijagnoza.



Grafikon 21. Lokalizacija pridruženih dijagnoza

8.5. Rendgensko snimanje

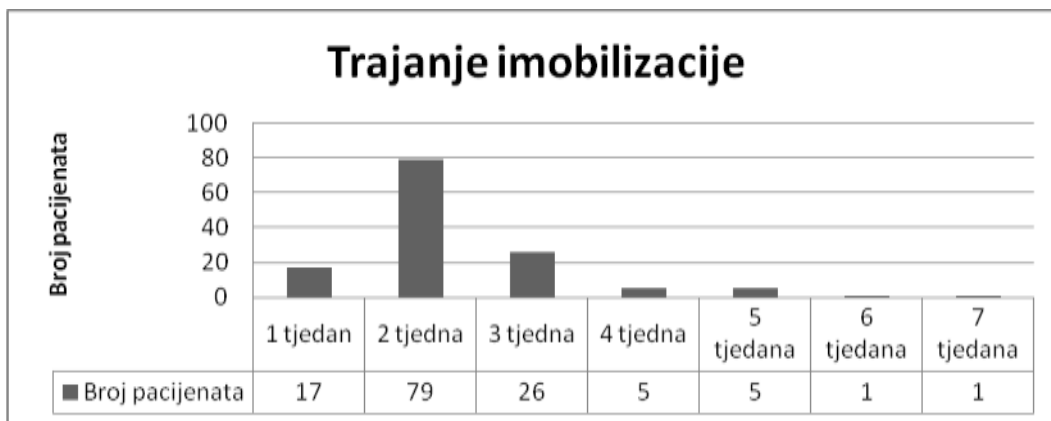
Na grafikonu 22 prikazan je broj rendgenskih snimki (bez dijaskopije) učinjenih kod ambulantno i bolnički liječenih pacijenata. Kod najviše ambulantno liječenih pacijenata je napravljena samo jedna snimka, točnije kod njih 79, zatim dvije snimke kod 31-og pacijenta, tri snimke kod tri pacijenta. Kod bolnički liječenih pacijenata, u njih 8 su napravljene dvije snimke, u 7 tri, a u 8 četiri snimke.



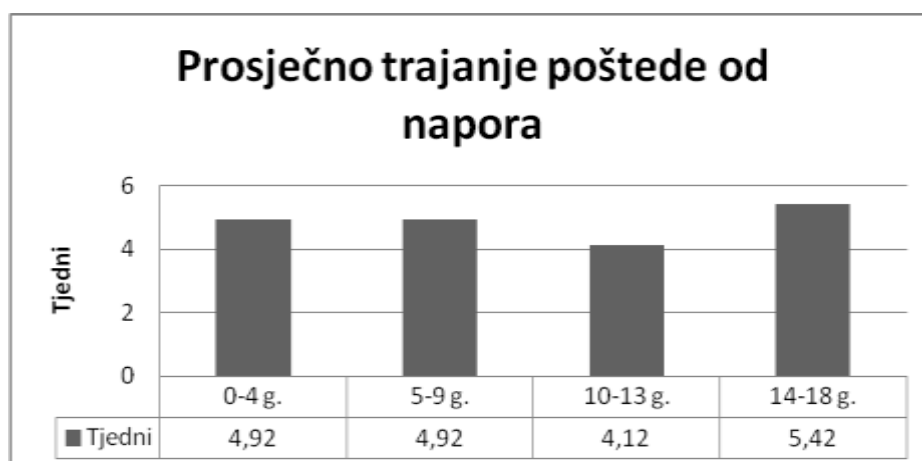
Grafikon 22. Broj RTG snimaka kod pacijenata

8.6. Trajanje imobilizacije i poštede od napora

Na grafikonima 23 i 24 prikazano je trajanje imobilizacije i poštede od napora, s tim da je pošteda od sporta dodatno prikazana prema dobnim skupinama. Najčešće trajanje imobilizacije je bilo 2 tjedna (79 pacijenata), i to uglavnom za prijelome falangi. Kod 26 pacijenata je imobilizacija trajala 3 tjedna, kod 17 jedan tjedan (sve prijelomi falangi), kod 5 pacijenata 4 tjedna, kod 5 pacijenata 5 tjedana, te kod po jednog pacijenta 6 odnosno 7 tjedana. Dva posljednja pacijenta su imala prijelom skafodine kosti. Prosječno trajanje poštede od napora je najduže bilo u skupini 14-18 godina (5,42 tjedna), zatim u skupinama 0-4 i 5-9 godina (4,92 tjedana), te u skupini 10-13 godina (4,12 tjedana).



Grafikon 23. Trajanje imobilizacije u tjednima



Grafikon 24. Pošteda od napora u tjednima

9. RASPRAVA

Rezultati ovog istraživanja pokazuju da su ozljede kostiju šake relativno česte u školske djece. Najčešće su posljedica nesretnih slučajeva kod sportskih aktivnosti u školi ili kod kuće. Dječaci su mnogo više zastupljeni od djevojčica u ukupnom broju ozlijeđenih (72%). Najveća učestalost prijeloma kostiju šake se pojavljuje u dobi od 13 do 14 godina, ali neka istraživanja pokazuju da je učestalost veća u dobi nakon 15 godina (47). Do devete godine je pojavnost prijeloma podjednaka u djevojčica i dječaka, a zatim pojavnost kod dječaka naglo raste i doseže vrhunac u dobi od 13 godina, dok pojavnost prijeloma kod djevojčica raste nakon desete godine, ali u mnogo manjoj mjeri nego kod dječaka, te doseže vrhunac također u dobi od 13 godina. Istraživanja u Engleskoj su također pokazala da je incidencija kod mlađe djece niska, ali postupno raste nakon dobi od 8 godina, pogotovo kod dječaka (48). Samo 17% pacijenata je liječeno bolnički i to uglavnom u mlađim dobnim skupinama (do 9 godina), a to su većinom bili prijelomi s pomakom ulomaka (ad latus, angulacija, dijastaza, angulacija i impakcija, ad latus i angulacija, ad latus i dijastaza). U nekim bolnicama je taj broj još manji i iznosi svega 1,5% (49), ili 3,4% (50), ali njihovi podatci se odnose i na ozljede šake bez prijeloma kostiju. 80% prijeloma otpada na prijelome falangi prstiju šake, 17% na metakarpalne kosti, a 3% na prijelome karpalnih kostiju. Najčešći su prijelomi falangi petog prsta, što potvrđuju i ostala svjetska istraživanja (47-50). Frakture tipa zelene grančice su učestalije kod prijeloma metakarpalnih kostiju, dok kod prijeloma falangi dominiraju epifizealne ozljede (48).

Prema uzrocima nastanka prijeloma tri puta su učestaliji izravni udarci u šaku nego padovi. Najčešće su to bili udarci loptom u ruku, zatim udarci rukom od predmet, udaranje od strane druge osobe, priklještenje ruke, udaranje druge osobe, te pad predmeta na ruku. Što se tiče padova, najviše je spoticanja, zatim padova prilikom rolanja, klizanja, sanjkanja ili vožnje romobila, bicikla te padovi zbog naguravanja. Sportske ozljede kostiju šake su jako česte. Najčešće su posljedica udarca lopte u šaku, ali događaju se i u borilačkim sportovima, u prilog čemu govore i podatci za Englesku (48). Od pojedinih sportova, u broju prijeloma dominiraju košarka i nogomet, a slijede ih rukomet, odbojka, hokej te borilački sportovi. Mlađa djeca se uglavnom ozljeđuju na nogometu, što je posljedica popularnosti ovoga sporta u našem

području, te bavljenja ovim sportom profesionalno ili rekreativno već od prvih dječjih koraka. Kod djece starije od 10 godina udio ostalih sportova značajno raste. Kao uzroci prijeloma, u svim navedenim kontaktnim sportovima značajno dominiraju izravni udarci u šaku, dok su padovi zastupljeni u jako malom postotku.

Biciklističkih ozljeda je samo 3, i to sve 3 kod djece starije od 10 godina, a uzrok je bio pad s bicikla, dok je 5 djece ozljedu zadobilo padom prilikom rolanja, klizanja ili vožnje romobilom. I te ozljede su se dogodile kod djece od 10 do 17 godina starosti.

Prema mjestu na kojem su prijelomi zadobiveni, pacijenti su svrstani u četiri skupine (rekreacijsko mjesto, kod kuće, škola ili vrtić, ulica ili cesta). Dominiraju ozljede zadobivene na rekreacijskom mjestu (41%), nešto manje je bilo ozljeda kod kuće (37%), zatim ozljeda u školi ili vrtiću (20%), te svega 4% ozljeda na ulici ili cesti. Istraživanja pokazuju da se 47% posto ozljeda šake u djece događa na otvorenom (49). Ozljede zadobivene na rekreacijskom mjestu naglo rastu nakon 5. godine života, te dosežu vrhunac u dobnoj skupini 10-13 godina, te su mnogo češće kod dječaka. Najčešće su posljedica udarca lopte u šaku, te padova.

Ozljede zadobivene kod kuće su također češće kod dječaka. Zanimljivo je da kod dječaka su rijetke u prvih 5 godina života, a zatim linearno rastu sve do 18. godine, dok kod djevojčica je najveća učestalost u prvih 5 godina života, a zatim se smanjuje od 5. do 10. godine, te opet lagano raste. Kod kuće se djeca ozljeđuju padovima sa bicikla, romobila, namještaja, stepenica te udarcima lopte ili drugih predmeta u šaku, kao i priklještenjem šake, najčešće vratima od kuće ili automobila. U školi i vrtiću učestalost ozljeda je podjednaka kod dječaka i djevojčica, a raste nakon 5. godine i doseže vrhunac u dobi od 10 do 13 godina a zatim opet opada. U vrtiću se djeca ozljeđuju udarcima lopte i drugih predmeta u šaku, ili padom predmeta na šaku, te padovima prilikom igre. U školi, uz sve nabrojano, raste udio ozljeda u kontaktnim sportovima, padova zbog naguravanja, te ozljeda zbog udaranja druge osobe ili udaranja od strane druge osobe. Na ulici ili cesti učestalost ozljeda je podjednaka kod dječaka i djevojčica, a linearno raste nakon 5. godine. Ozljede nastaju zbog padova sa bicikla, romobila ili prilikom rolanja.

Lakše pridružene dijagnoze, poput površinskih ozljeda ili manjih fraktura su bile češće kod ambulantno liječenih, dok teže, poput otvorenih rana su bile češće kod

bolnički liječenih. Ambulantno liječena djeca su bila maksimalno pošteđena od izlaganja zračenju, te je kod većine napravljeno svega 1-2 rendgenske snimke. Bolnički liječeni su bili više izloženi zračenju, najčešće 2-4 puta, a količina zračenja se povećava i zbog intraoperacijske dijaskopije.

Pošteta od napora prosječno je trajala oko 5 tjedana, s tim da je najkraća bila u skupini 10-13 godina, nešto dulja u djece do 10 godina, i najdulja kod djece od 14 do 18 godina.

10. ZAKLJUČAK

Ozljede kostiju šake u djece su relativno česte. Čak tri četvrtine ovih ozljeda su posljedica izravnih udaraca u šaku, a ostatak otpada na padove. Na temelju ovog istraživanja utvrđeno je da se djeca najčešće ozljeđuju na rekreacijskim mjestima, koja prije svega uključuju igrališta, parkove, igraonice i sportske terene. Udarci loptom u šaku su vodeći uzrok prijeloma kostiju šake na rekreacijskim mjestima. Iduće po učestalosti su ozljede kod kuće, koje su većinom posljedica padova u dvorištu ili s namještaja, te udaraca različitim predmetima. U školama i vrtićima ozljede se događaju u kontaktnim sportovima, međusobnim naguravanjima i u tijeku igre, prije svega zbog nedovoljne pažnje odgojitelja i niske sigurnosti dječjih igrališta. Najčešće su se ozljede kostiju šake liječile ambulantno, uz minimalno izlaganje djece zračenju i prosječnu poštedu od napora u trajanju 5 tjedana. Bolnički su liječeni samo teži prijelomi, prvenstveno s pomakom ulomaka. S obzirom na rezultate istraživanja, zaključuje se da prevencijom izravnih udaraca kod sportskih aktivnosti u školi i rekreacijskim centrima, mogla bi se smanjiti pojavnost ozljeda kostiju šake u djece. U tu svrhu potrebno je povećati nadzor nad djecom prilikom igre i graditi sigurnija dječja igrališta, te donijeti zakone o obaveznom nošenju zaštitne opreme kod pojedinih sportskih i rekreacijskih aktivnosti.

11. LITERATURA

1. Fanghänel J, Anderhuber F, Pera, F, Nitsch R. Waldeyer Anatomie des Menschen. Walter de Gruyter GmbH & Co.KG, 2009:666-71.
2. Jalšovec D. Sustavna i topografska anatomija čovjeka. Školska knjiga, 2005:10-12.
3. www.akromion.hr/default.aspx?id=56702 (zadnji posjet stranici 6.11.2014 g.)
4. Watson-Jones R. Fractures and joint injuries. Eduburgh: ES Livingstone, 1956.
5. Blound WP. Fractures in children. Clin Med, 1952;25:365-87.
6. Weber BG. Treatment of fractures in children and adolescents. Berlin, Heidelberg, New York: Springer-Verlag, 1980;18-79.
7. Müller ME, Algöwer M, Schneider R, Willeneger H. Udžbenik osteosinteze: AO metoda. Zagreb: Jugoslavenska medicinska naklada (JUMENA), 1981.
8. Schäfer D, Rosso R, Babst R Resch H. Der AO-Universalfemurmarknagel: Probleme und ihre handhabung. Z Unfallchir, 1993;86:46-59.
9. Wilkins KE. Fractures and dislocations of the elbow region. In: Rockwood ChA, Thompson GH, Wilber JH, Fractures in children, Philadelphia, London, Mexico City, JB Lippincott Company, 1984;3:363-575.
10. Wilkins KE. Changes in the management of children's fractures. Clin Orthop Relat Research, 1991;264:136-55.
11. Wilkins KE. Principles of fracture remodeling in children. Injury, 2005;36:S-A3-11.
12. Posner MA. Chapman's Orthopaedic Surgery 3rd edition. Lippincott Williams & Wilkins, 2001:1357-1383.
13. Šoša T i suradnici. Kirurgija. Naklada Ljevak, 2007:949-51.
14. Kuderna H. Fractures and dislocation fractures of the wrist joint. Orthopade, 1986 Apr;15(2):95-108.
15. Bacorn RW, Kurtzke JF. Colles fracture. J Bone Joint Surg [Br] 1953;35:643.

16. Tiel-van Buul MM, Roolker W, Broekhuizen AH, Van Beek EJ. The diagnostic management of suspected scaphoid fracture. *Injury* 1997;28:1–8.
17. Gaebler C, Kukla C, Breitenseher M, et al. Magnetic resonance imaging of occult scaphoid fractures. *J Trauma* 1996;41:73–6.
18. Larsen CF, Brondum V, Skov O. Epidemiology of scaphoid fractures in Odense, Denmark. *Acta Orthop Scand* 1992;63:216–8.
19. Brown JN. The suspected scaphoid fracture and isotope bone imaging. *Injury* 1995;26:479–82.
20. Rookler L, Tiel-van Buul MM, Bossuyt PP, et al. The value of additional carpal box radiographs in suspected scaphoid fracture. *Invest Radiol* 1997;32:149–53.
21. Vande Streek P, Carretta RF, Weiland FL, Shelton DK. Upper extremity radionuclide bone imaging: the wrist and hand. *Semin Nucl Med* 1998;28:14–24.
22. Munk B, Frokjaer J, Larsen CF, et al. Diagnosis of scaphoid fractures: a prospective multicenter study of 1052 patients with 160 fractures. *Acta Orthop Scand* 1995;66:359–60.
23. Mintzer CM, Waters PM. Surgical treatment of pediatric scaphoid fracture nonunions. *J Pediatr Orthop* 1999;19: 236–39.
24. Christodoulou AG, Colton CL. Scaphoid fractures in children. *J Pediatr Orthop* 1986;6:37–9.
25. Leslie IJ, Dickson RA. The fractured carpal scaphoid: natural history and factors influencing outcome. *J Bone Joint Surg [Br]* 1981;63:225–30.
26. Horii E, Nakamura R, Watanabe K, et al. Scaphoid fracture as a puncher's fracture. *J Orthop Trauma* 1994;8:107-10.
27. Lester B: Sports injuries. In *The Acute Hand*. Stamford, CT: Appleton and Lange, 1999:364.
28. Amadio PC. Scaphoid fractures. *Orthop Clin North Am* 1992;23:7–17.
29. Barton NJ. Twenty questions about scaphoid fractures. *J Hand Surg [Br]* 1992;17:289–310.
30. Sandzen SC. *Atlas of Wrist and Hand Fractures*. 2nd ed. Littleton, MA: PSG Publishing Company, 1986:35.
31. Bucholz RW, Lippert FG, Wenger DR, Ezaki M. Scaphoid fracture. In *Orthopaedic Decision Making*. Philadelphia: B.C. Decker, 1984:258–61.

32. Kozin SH. Internal fixation of scaphoid fractures. *Hand Clin* 1997;13:573–86.
33. Haddad FS, Goddard NJ. Acute percutaneous scaphoid fixation. *J Bone Joint Surg [Br]* 1998;80:95–9.
34. Gaebler C. Rockwood & Green's fractures in adults 6th Edition. Lippincott Williams & Wilkins, 2006:861-86.
35. Carpentier E, Sartorius C, Roth H. Scaphoid nonunion: treatment by open reduction, bone graft, and staple fixation. *J Hand Surg [Am]* 1995;20:235–40.
36. Diao E, Hearst Welborn J. Extraarticular Fractures of the metacarpals. *Hand surgery*, Lippincott Williams & Wilkins, 2004:139-53.
37. Lattanza LL, Choi PD. Intraarticular injuries of the metacarpophalangeal and carpometacarpal joints. *Hand surgery*, Lippincott Williams & Wilkins, 2004. www.msdlatinamerica.com/ebooks/HandSurgery/sid201702.html (3.10.2014).
38. Tencer AF, Johnson KD, Kyle RF, Fu FH. Biomechanics of fractures and fracture fixation. *Instr Course Lect* 1993; 42:19-34.
39. Green DP, Anderson JR. Closed reduction and percutaneous pin fixation of fractured phalanges. *J Bone Joint Surg Am* 1973;55:1651-54.
40. Henry MH. Fractures and dislocations of the hand. Rockwood & Green's fractures in adults 6th Edition, Lippincott Williams & Wilkins, 2006:836-837.
41. Jupiter JB, Koniuch MP, Smith RJ. The management of delayed union and nonunion of the metacarpals and phalanges. *J Hand Surg [Am]* 1985;10:457-66.
42. Seiler J. *Essentials of Hand Surgery*. Lippincott Williams & Wilkins, 2002:195-6.
43. van Onselen EB, Karim RB, Hage JJ et al. Prevalence and distribution of hand fractures. *J Hand Surg Br* 2003;28:491-5.
44. Hove LM. Fractures of the hand. Distribution and relative incidence. *Scand J Plast Reconstr Surg Hand Surg* 1993;27:317-9.
45. Henry MH. Fractures of the proximal phalanx and metacarpals in the hand: preferred methods of stabilization. *J Am Acad Orthop Surg* 2008;16:586-95.

46. Freeland AE, Torres JE. Extraarticular Fractures of the phalanges. Hand surgery, Lippincott Williams & Wilkins, 2004:121–37.
47. Van Onselen EBH, Karim RB, Joris Hage J, Ritt MJPF. Prevalence and distribution of hand fractures. The Journal of Hand Surgery: British & European Volume, Volume 28, Issue 5, October 2003, Pages 491–5.
48. Worlock PH, Stower MJ. The incidence and pattern of hand fractures in children. J Hand Surg Br, 1986 Jun;11(2):198-200.
49. Fetter-Zarzeka A, Joseph MM. Hand and fingertip injuries in children. Pediatr Emerg Care, 2002 Oct;18(5):341-5.
50. Bhende MS, Dandrea LA, Davis HW. Hand injuries in children presenting to a pediatric emergency department. Ann Emerg Med, 1993 Oct;22(10):1519-23.

12. ŽIVOTOPIS

Zovem se Branimir Barišić. Rođen sam 23.01.1991. godine u Mostaru, BiH. Osnovnu školu završio sam u Prozor-Rami, BiH. Od 2005. do 2009. pohađao sam gimnaziju u Katoličkom školskom centru "Petar Barbarić" u Travniku, BiH. Od 2009. do 2015. pohađam Medicinski fakultet Sveučilišta u Zagrebu. Dobitnik sam Dekanove nagrade u akademskoj godini 2011./2012. Govorim engleski i njemački jezik.