

Usporedba dviju izvornih tehnika rekonstrukcije stijenke maternice pri laparoskopskoj enukleaciji intramuralnog mioma

Strelec, Mihajlo

Doctoral thesis / Disertacija

2004

Degree Grantor / Ustanova koja je dodijelila akademski / stručni stupanj: **University of Zagreb, School of Medicine / Sveučilište u Zagrebu, Medicinski fakultet**

Permanent link / Trajna poveznica: <https://um.nsk.hr/um:nbn:hr:105:083028>

Rights / Prava: [In copyright](#)/[Zaštićeno autorskim pravom.](#)

Download date / Datum preuzimanja: **2024-10-06**



Repository / Repozitorij:

[Dr Med - University of Zagreb School of Medicine Digital Repository](#)





Središnja medicinska knjižnica

Strelec, Mihajlo (2004) *Usporedba dviju izvornih tehnika rekonstrukcije stijenke maternice pri laparoskopskoj enukleaciji intramuralnog mioma*. Doktorska disertacija, Sveučilište u Zagrebu.

<http://medlib.mef.hr/166/>

University of Zagreb Medical School Repository

<http://medlib.mef.hr/>

**SVEUČILIŠTE U ZAGREBU
MEDICINSKI FAKULTET**

Mihajlo Strelec

**USPOREDBA DVIJU IZVORNIH TEHNIKA
REKONSTRUKCIJE STIJENKE MATERNICE
PRI LAPAROSKOPSKOJ ENUKLEACIJI
INTRAMURALNOG MIOMA**

Doktorska disertacija

Zagreb, 2003.

RAD JE IZRAĐEN U KLINICI ZA ŽENSKE BOLESTI I PORODE
KLINIČKOG BOLNIČKO CENTRA I MEDICINSKOG FAKULTETA
SVEUČILIŠTA U ZAGREBU

Voditelj rada je dr. sci. Dubravko Barišić

Redni broj rada: _____

Ovaj rad je izrađen uz svesrdnu pomoć prijatelja i kolega i zadovoljstvo mi je ovdje zahvaliti im na pomoći.

Zahvaljujem se mentoru doc. dr. sci. Dubravku Barišiću na podršci, strpljenu i nemilosrdnoj kritici tijekom pisanja rada

Zahvaljujem se prof. dr. sci. Velimiru Šimuniću što je znao prepozanati trenutke rezignacije i uliti poticaj za nastavak rada.

Draga prijateljica, dr. sci. Dinki Pavičić-Baldani nije se obazirala na trenutke nervoze, ustrajno me poticala na pisanje rada i nesebično nudila svoju pomoć.

Naročito se zahvaljujem svim anesteziolozima i anesteziološkim tehničarima Klinike za ženske bolesti i porode. Savjesno zapisivanje podataka tijekom operacijskih zahvata bilo je za njih dodatni posao, a nužno za nastajanje ovog rada.

Zahvaljujem se svim instrumentarkama Klinike na strpljenju tijekom brojnih i ponekad dugotrajnih operacija.

Zahvaljujem prof. dr. sci. Davoru Ivankoviću koji mi je jezgrovitim savjetima pokazao put kroz labirinte statističke obrade.

Za nastanak ovakvog rada potrebna su znatna novčana sredstva; zahvaljujem tvrtkama Schering A.G. i Olympus Hrvatska na pomoći.

A moji Katica, Ian i Sara svemu daju smisao.

SADRŽAJ

SADRŽAJ	3
I UVOD	5
1. MIOMI	5
1.1 EPIDEMIOLOGIJA	6
1.2 ČIMBENICI RIZIKA.....	6
1.3 KLINIČKA SLIKA.....	7
1.3.1 Nepravilno vaginalno krvarenje.....	7
1.3.2 Zdjelična bol.....	7
1.3.4 Urološki simptomi.....	9
1.3.5 infekcija.....	9
1.3.6 maligna alteracija.....	9
1.4 POSTAVLJANJE DIJAGNOZE	10
1.5 LIJEČENJE.....	11
1.5.1 Kirurško liječenje.....	11
1.5.2 medikamentozno liječenje.....	13
1.5.3 embolizacija uterine arterije	15
1.5.4 genska terapija	16
1.5.5 ostalo	17
1.6 LAPAROSKOPIJA.....	17
1.6.1. laparoscopska enukleacija mioma	18
II CILJ RADA	22
III BOLESNICE I METODE	23
3.1 BOLESNICE.....	23
3.2 METODE	24
3.2.1 operativna tehnika.....	24

3.2.2 rekonstrukcija stijenke maternice	26
3.3 STATISTIČKA ANALIZA PODATAKA	33
IV REZULTATI.....	34
4.1 OPĆI PODACI	34
4.2 ŠIVANJE STIJENKE MATERNICE PRODUŽNIM ŠAVOM	36
4.3 ŠIVANJE STIJENKE MATERNICE POJEDINAČNIM ŠAVOVIMA.....	38
4.4 USPOREDBA ŠIVANJA POJEDINAČNIM ŠAVIMA I PRODUŽNIM ŠAVOM.....	39
V RASPRAVA	41
VI ZAKLJUČCI	51
VII SAŽETAK.....	52
VIII SUMMARY	53
IX ŽIVOTOPIS	54
X LITERATURA.....	55

I UVOD

1. Miomi

Miomi (lejomiomi, fibroidi, fibromiomi) su najčešći tumori maternice. To su načelno benigni tumori, tvrdi i dobro ograničeni. Građeni su uglavnom od glatkih mišićnih vlakana i različitog vezivnog udjela. Nalaze se u 20 do 25% žena reproduktivne dobi. Postoji nejednaka rasna sklonost razvoju mioma, u crnkinja se javljaju tri do devet puta češće nego u bjelkinja.

Etiologija nastanka mioma nije poznata. Razvijaju se iz jednog klona glatkih mišićnih stanica. Miomi su mahom tumori zavisni od hormonskog poticaja, tako da se ne nalaze prije puberteta, a učestalost pada nakon menopauze¹. Rijetko se pojavljuju pojedinačno. Najčešće su mnogostruki. Veličina i oblik im se razlikuju. Različita im je i konzistencija; opisuju se oni konzistencije kamena (kalcificirani miom) do onih mekane strukture (kod cistične degeneracije). Iako nemaju pravu kapsulu miomi su od okolnog miometrija dobro odjeljeni vezivnom pseudokapsulom koja omogućava njihovu laganu enukleaciju. Dije se prema anatomskoj lokalizaciji. Submukozni miomi rastu prema materištu. Ukoliko imaju pendularni oblik mogu prolabirati kroz cervikalni kanal (*myoma uteri ad vaginam nascens*). Miomi su najčešće smješteni intramuralno. Kod subseroznih mioma nerjetko dolazi do torzije i infarkcije. Miomi koji rastu između dva sloja širokog ligamenta nazivaju se intraligamentarnim.

1.1 epidemiologija

Točnu učestalost mioma je vrlo teško ustanoviti. Često se razvijaju u žena u petom desetljeću života u kojih oko 45% ostaje klinički nezamijećeno². Ipak, od žena u kojih se miom klinički ustanovi, samo se jedan dio podvrgne kirurškom liječenju. Najveći dio dostupnih podataka potiče iz istraživanja u žena u kojih je zbog mioma urađena histerektomija. Kako je moguće i dulje vremensko razdoblje od dijagnoze do zahvata, postoji opasnost da se mnoge pojave (npr. korištenje kontracepcije u svrhu smanjivanja krvarenja), shvate kao čimbenik rizika za razvoj mioma.

1.2 čimbenici rizika

Dokazana je jasna povezanost incidencije mioma i ranije menarhe³. Mnoge studije pokazuju da rođenje živog djeteta smanjuje rizik nastanka mioma za 20-50%^{4,5}. Rizik nastanka pada s brojem rođene djece.

Budući da je poznata hormonska zavisnost mioma, upotreba egzogenih hormona (estrogena i gestagena) može se smatrati jednim od faktora rizika za nastanak/rast mioma. Međutim, istraživanja među korisnicama oralne kontracepcije ne daju tako jasan odgovor; dok malobrojne studije pokazuju povećan, a neke i smanjen rizik, većina istraživanja govori da oralna kontracepcija nema nikakav učinak na razvoj mioma⁴.

Žene koje koriste hormonsko nadomjestno liječenje (HNL) imaju do šest puta veći rizik hospitalizacije zbog mioma⁶. Ti pokazatelji potječu iz vremena kad se gestageni nisu rutinski koristili u HNL, do danas ne postoje pouzdana istraživanja u žena koje koriste kombinirano HNL.

Istraživanja pokazuju povezanost učestalosti mioma i prekomjerne tjelesne težine⁷. Žene koje puše cigarete imaju 20-50% manji rizik nastanka mioma⁸.

Postoji određena obiteljska sklonost nastanku mioma kao i već spomenuta rasna predispozicija⁹.

1.3 klinička slika

Manje od 50% žena s miomom ima tegobe¹. Miomi u žena bez tegoba se otkrivaju slučajno, prilikom bimanualnog ili ultrazvučnog pregleda. Simtomi mogu biti različiti, zavisno od veličine i smještaja mioma, sekundarnim promjenama u miomu te o mogućem postojanju trudnoće.

1.3.1 Nepravilno vaginalno krvarenje

Nepravilno krvarenje jedan je od najčešćih simptoma. Po smještaju miomi mogu biti submukozni, intramuralni ili subserozni, i svi oni mogu uzrokovati krvarenje, iako je ono najčešće vezano uz submukozni smještaj tumora. Miom može svojim tijelom smetati normalnoj kontraktilnosti materične stjenke i tako kvariti mehanizme zaustavljanja krvarenja. U odnosu na pravilno menstruacijsko krvarenje, u žena s miomom javlja se preobilno krvarenje, produljeno krvarenje ili kombinacija navedenog¹⁰. Navedene promjene nisu patognomonične, i od male su dijagnostičke koristi. Gubitak krvi može biti znatan i dovesti do posljedične anemije.

1.3.2 Zdjelična bol

Bol u zdjelici je po učestalosti drugi simptom kojeg miomi izazivaju. Tumači se pritiskom tumora na okolinu, a jačina boli donekle je u

vezi s veličinom tumora. Miomi smješteni u stražnjoj stjenci maternice uzrokuju bol koja se lokalizira u donjem dijelu leđa. Intraligamentarni miomi mogu dovesti do pritiska na n. sciaticus s odgovarajućom simptomatologijom. Miomi u prednjoj stjenci pritiskom na mjehur često uzrokuju polakisuriju i bol nad simfizom. Kod mioma koji dosegnu odgovarajuću veličinu i ispune veći dio zdjelice, javljaju se smetnje defekacije, mokrenja i dispareunija. Vrlo veliki miomi mogu «prerasti» svoju vaskularizaciju što dovodi do posljedične nekroze. Nekrozom uzrokovana bol može biti akutna i nekad zahtijeva hitnu kiruršku intervenciju⁹. U kroničnim slučajevima, terapija analgeticima može biti dovoljna.

1.3.3 Neplodnost

Utjecaj na mioma na plodnost nije sasvim jasan. Učestalost mioma raste s dobi žene uz istovremeni pad plodnosti. Starenjem žene povećava se učestalost aneuploidije i posljedičnih pobačaja. Pobačaj se može pripisati i miomima. Do danas nema istraživanja koja bi nedvosmisleno pokazala da su miomi povezani s učestalijom neplodnosti¹¹.

Tijekom trudnoće ženski organizam je preplavljen estrogenima i progesteronom. Usprkos očekivanju, u svega 20-30% žena s miomom dolazi do porasta tumora. Porast u pravilu ne prelazi 25% inicijalnog volumena tumora¹². Iako ne dolazi do značajnog porasta, miomi su udruženi s komplikacijama tijekom trudnoće, u porođaju i babinju. Trudnoća u takve trudnice najviše je ugrožena u prvom trimestru. Česta su krvarenja, prijevremeno prsnuće plodovih ovoja, nepravilni položaj djeteta u porođaju i produljeni porođaj. Posljedica je učestaliji porođaj carskim rezom, niža

ocjena vitalnosti novorođenčeta po Apgarovoj i niža porođajna težina¹³.

1.3.4 Urološki simptomi

Zbog neposredne blizine mokraćnog mjehura, bilo koje povećanje maternice može uzrokovati urološke smetnje. Smanjuje se kapacitet mjehura, a pacijentice to doživljavaju kao učestaliji nagon na mokrenje. Moguća je inkontinencija, iako je u tim slučajevima potrebna kompletna urodinamička obrada da se isključi ostali mogući uzroci poput nestabilnog detruzora, stress inkontinencija i sl. U slučaju velikih mioma koji ispunjavaju cijelu zdjelicu, posebno ako su intraligamentarno smješteni, moguća je kompresija uretera s posljedičnim oštećenjem bubrega.

1.3.5 infekcija

Degeneracija ili torzija mioma s posljedičnom nekrozom je rijetka komplikacija. U tako promijenjenom tumoru ponekad se razvije infekcija koja se manifestira povišenom tjelesnom temperaturom, leukocitozom i jakim abdominalnim bolom.

1.3.6 maligna alteracija

Istraživanja ne pokazuju vezu između veličine ili brzine rasta mioma i maligne alteracije¹⁴. U istoj studiji, urađenoj na 1332 histerektomije zbog mioma, incidencija sarkoma bila je 3 promila.

1.4 Postavljanje dijagnoze

Detaljna anamneza i klinički pregled su neophodni za ocjenu simptoma i daju predodžbu o veličini maternice, odnosno mioma. Različiti «imaging» postupci, poput transvaginalnog ultrazvuka, histerosalpingografije, histeroskopije, nuklearne magnetske rezonancije pomažu u potvrđivanju dijagnoze. Transvaginalnim ultrazvukom može se točno utvrditi veličina i smještaj mioma. Ultrazvuk, nažalost ne razlikuje adenomiozu od mioma ako su istovremeni. Prednost ultrazvuka je u razmjerno niskoj cijeni. Transabdominalni ultrazvuk je daleko manje koristan i primjeren samo u slučaju većih tumora. Osjetljivost pretrage može se povećati instilacijom fiziološke otopine u materičnu šupljinu tijekom pregleda.

U materičnu šupljinu prikazanom kontrastom tijekom histerosalpingografije indirektno se dokazuje nazočnost mioma, naročito submukoznih. Istovremeno se stvaraju informacije o prohodnosti jajovoda, što je važno u slučaju da bolesnica želi zanijeti. Metoda je daleko manje osjetljiva za otkrivanje intramuralnih mioma, dok se subserozni i intraligamentarni miomi ne mogu na taj način dokazati.

Histeroskopija je nezamjenjiva u slučaju intrakavitarnih tvorbi¹⁵. Ovom pretragom se jasno razlikuje miom od ostalih tvorbi, npr. endometralnih polipa. U paracervikalnom bloku, zahvat je skoro bezbolan i može se izvoditi ambulantno.

U slučajevima kao što su jako pretile bolesnice, multipli veliki miomi, maleni miomi na peteljci, ultrazvučna slika može biti nedovoljno osjetljiva. Nuklearna magnetska rezonancija u takvim slučajevima je nezamjenjiva¹⁶. Nažalost, cijena i teža dostupnost pretrage, smanjuju primjenjivost.

1.5 Liječenje

Liječenje mioma zavisi od težine simptoma, ali i od životne dobi pacijentice i njenih želja za eventualnim očuvanjem plodnosti. Mogu se primijeniti kirurški zahvati, medikamentozna terapija ili radiološke metode liječenja

1.5.1 Kirurško liječenje

Operativno liječenje mioma transabdominalnim ili vaginalnim putem spada u klasične ginekološke zahvate. I danas, kad su na raspolaganju brojne mogućnosti liječenja, u Sjedinjenim Američkim Državama se npr. godišnje uradi oko 590 000 histerektomija¹⁷, od toga 90% zbog nemalignih procesa. Većina otpada na miome.

Jedino sigurno izlječenje mioma je histerektomija. Najveći dio histerektomija uradi se abdominalnim putem, ali vaginalni pristup je karakteriziran manjim morbiditetom i bržim oporavkom¹⁸. U slučaju vrlo velikog tumora, ukoliko postoje brojne priraslice koje fiksiraju maternicu, vaginalni pristup nije moguć. Kao alternativa može biti laparoskopski asistirana vaginalna histerektomija. Nakon laparoskopske pripreme se u određenih pacijentica može abdominalni pristup pretvoriti u vaginalni. Morbiditet nakon histerektomije uključuje krvarenje, vaginalno ili intraabdominalno, infekciju, ozljedu susjednih organa i ev. skraćenje rodnice. Histerektomija s poštedom jajnika dovodi do bržeg prestanka funkcije jajnika i ranije menopauze¹⁹.

Miomektomija, enukleacija mioma, primjeren je zahvat za pacijentice koje žele zadržati plodnost, ili imaju neki drugi razlog

za očuvanje maternice. Takve pacijentice se pred zahvat moraju upozoriti na mogućnost recidiva ili nastanka mioma *de novo*.

Nekad se smatralo kako miomektomija nosi sa sobom veći rizik komplikacija i sporiji oporavak od histerektomije. Danas je morbiditet takvog zahvata jednak morbiditetu abdominalne histerektomije²⁰. Oporavak je jednak trajanju oporavka nakon abdominalne histerektomije. Trajanje zahvata proporcionalno je veličini i broju tumora koji se odstranjuju.

U pacijentica koje žele trudnoću, plodnost je očuvana u najmanje 40%²¹. Zapravo, isti autori pokazuju da je intraoperativni rizik veći za grupu histerektomiranih. Zabilježen je veći gubitak krvi, oštećenja uretera, mjehura i crijeva.

Nakon miomektomije postoji veći rizik komplikacija tijekom trudnoće i porođaja, kao što su prsnuće maternice i placenta *accreta/percreta*. Vaginalno dovršenje trudnoće nije isključeno, ali većina porodničara će se vjerojatno odlučiti za carski rez.

Koagulacija mioma laparoskopskim pristupom, tzv. mioliza, koristi Nd:YAG laser ili bipolarnu elektrodu za bušenje mioma. Mehaničko oštećenje unutrašnjosti tumora konačno dovodi do oštećenja cirkulacije i posljedičnog smanjivanja mioma. Potrebno je uraditi oko 10 bušenja po centimetru promjera tumora. Tako, npr. potrebno je 50-75 uboda za miom promjera 5 cm.

Prosječno smanjivanje iznosi oko 50% početnog volumena mioma. Nakon ovakvog zahvata opisane su čvrste priraslice, između mioma i najčešće, vijuga crijeva. Zbog toga zahvat nije primjeren za žene koje žele sačuvati plodnost. Ipak, mioliza izgleda kao jedna razumna alternativa histerektomiji²².

Najveći nedostatak miomektomije je mogućnost recidiva. Recidiv se može očekivati u 15-30% operiranih pacijentica²³.

Na granici operativnog i konzervativnog liječenja nalazi se privremena okluzija uterinih arterija izazvana postavljenim paracervikalnim kopčama. Kopče se postavljaju nakon lokalne infiltracije vaginalnih svodova anestetikom, a učinak se provjerava mjereći protok u arterijama dopler-ultrazvukom. Nakon šest sati kopče se vade.

Preliminarni rezultati govore za učinak jednak embolizaciji uterinih arterija, uz slabiju bol nakon zahvata i bez izloženosti radioaktivnom zračenju^{24,25}.

1.5.2 medikamentozno liječenje

Medikamentozno liječenje mioma usmjereno je prvenstveno na ublažavanje ili uklanjanje simptoma. Cilj je izbjeći tegobe vezane uz veličinu tumora ili ublažiti patološko vaginalno krvarenje.

Poznato je da je rast tumora zavisan od hormonske, estrogensko/progesteronske podrške. Androgeni dovode do smanjivanja mioma. Stoga je terapija usmjerena uglavnom na eliminaciju tumoru dostupnih hormona.

Analozi gonadotropin-otpuštajućeg hormona (engl. *gonadotropine releasing hormone*-GnRH) su skupina lijekova u kojih je zamjenom neke od aminokiselina postignut do 200 puta veći afinitet za GnRH receptore u hipofizi od nativnog hormona. Jednom vezani, ti lijekovi trajno zaposjedaju receptor i tako prekidaju stvaranje i oslobađanje GnRH. Nedostatak GnRH uzrokuje prestanak rada hipofize i zaustavljanje endokrinološke funkcije jajnika, tj. iatrogena postmenopauzu. Učinak može u pretilih žena biti slabije izražen, vjerojatno zbog veće količine cirkulirajućih estrogena.

Postoje mnoga istraživanja koja potvrđuju učinkovitost GnRH terapije na smanjenje zapremine mioma. Smanjenje iznosi između

30 i 65%^{26,27}. Učinak se primjećuje već tijekom prvog i drugog mjeseca liječenja, maksimum dosiže između trećeg i četvrtog mjeseca²⁸. Pretpostavlja se da se povoljno djelovanje javlja zbog periarteriolarne hijalinizacije, smanjenja promjera arterija i posljedične smanjene arterijske cirkulacije u maternici, te ponekad i direktne nekroze samog tumora.

Smanjenje simptoma iskazuje se u manjem osjećaju pritiska ili boli u zdjelici, manjoj učestalosti mokrenja i smanjenju opstipacije. Dvije trećine liječenih pacijentica postaje amenoroično, a anemija se popravlja nakon 3 do šest mjeseci²⁹.

Terapija se ne preporuča dulje od nekoliko mjeseci. Nakon tri mjeseca terapije može se očekivati gubitak oko 2,7% koštane mase, a nakon šest mjeseci terapije gubi se 6% trabekularne kosti, gubitak za koji nije sigurno da se kasnije u potpunosti nadoknađuje. Zbog toga je liječenje GnRH analozima rezervirano ili kao preoperativna priprema ili kao privremeno, brzo, liječenje sekundarne anemijelit.

Da bi se prevenirao gubitak kosti i smanjile smetnje uzrokovane estrogenskim deficitom, može se koristiti «add-back» terapija poput hormonskog nadomjestnog liječenja u postmenopauzi. Posebno pogodan preparat je tibolon, za koji je dokazano da ne stimulira rast miomalit.

Po prekidu terapije maternica se brzo vraća u prethodno stanje, nerijetko unutar nekoliko tjedana. Veličina tumora obnavlja se unutar 3 do 4 mjeseca.

Brojna istraživanja govore da je progesteron odgovoran za rast mioma. Stoga su logični naponi da se za liječenje koriste antiprogesteronski lijekovi, poput RU 486. Navedeni lijek dovodi do znatnog smanjivanja mioma³⁰

Za liječenje mioma mogu se koristiti androgeni steroidi. Opisana su liječenja Danazolom³¹ i Gestrinonom³². Oba preparata bilježe smanjenje zapremine tumora. Nedostatak terapije su česti maskulinizirajući učinci poput akni, hirzutizma, masne kože, opadanje kose i sl.

1.5.3 embolizacija uterine arterije

Osim korištenja medikamentozne terapije, težnja da se smanji učestalost kirurških zahvata dovela je do istraživanja drugih mogućnosti liječenja. Embolizacija uterine arterije je jedna od tehnika koja zahtijeva potpunu evaluaciju. Embolizacija se koristi od 1979. godine. Prvi zahvati se urađeni da se izbjegne histerektomija prilikom postpartalne hemoragije³³. Zamijećeno je da u pacijentica, tako liječenih, dolazi do smanjivanja mioma i slabljenja simptoma koji su bili u vezi s miomima³⁴. Zahvat je indiciran u pacijentica koje žele sačuvati maternicu i održati plodnost, a simptomi se mogu s velikom sigurnošću pripisati miomu. Zloćudna bolest mora biti isključena. Miomi na peteljci, bilo submukozni ili subserozni, moraju prije zahvata biti odstranjeni. Naime, često se događa da takvi tumori nakon embolizacije otpadnu, a takvi mogu prouzročiti razne komplikacije³⁵. Kontraindikacije za embolizaciju su trudnoća, akutna zdjelična upala, akutni vaskulitis, prethodno ozračeno zdjelište, alergija na radiološki kontrast i koagulopatije.

Sama embolizacija ima u miomu učinak drukčiji nego u normalnom miometriju. Učinak se objašnjava različitom vaskularizacijom mioma. Miomi obično krv dobivaju isključivo iz uterine arterije što

ih čini posebno osjetljivima. Osim toga, nazočnost mioma često širi arterije i na taj način olakšava identifikaciju i embolizaciju.

S druge strane, maternica dobiva krv i preko bogate mreže kolaterala vezanih na ovarijske arterije.

Embolizacija se vrši ubrizgavanjem čestica polivinil-alkohola promjera od 300 do 700 μm u obje uterine arterije³⁶.

Bol je česta nakon zahvata. Razdoblje akutne jake boli je obično kratko, rijetko traje dulje od 24 sata, a nakon dva tjedna većina pacijentica je bez tegoba.

Zabilježeno je nekoliko smrtnih slučajeva nakon embolizacije³⁷.

Moguća se oštećenja krvnih žila prilikom manipulacija kateterom.

Ne smije se zanemariti ni doza zračenja s obzirom da se jedan dio pacijentica zahvatu podvrgava kako bi očuvali daljnju sposobnost rađanja. Rijetke su ishemične nekroze koje su zahtijevale kirurški zahvat i posljedičnu histerektomiju.

Uspjeh zahvata danas se kreće između 98 i 100%. Nakon embolizacije može se očekivati trajno smanjivanje mioma za više od 50% inicijalne zapremine. Zadovoljavajući učinak na simptome ima više od 80% pacijentica³⁸.

1.5.4 genska terapija

Gensko liječenje se zasniva na premisi da se korištenjem virusnih ili nevirusnih vektora može u stanicu ubaciti ljevakovita DNK koja će nakon toga izazvati željeni učinak. Liječenje može biti korektivno, imunološko ili citotoksično.

Korektivno liječenje osigurava stanici željeni genetski proizvod, imunološki učinak genetski poboljšava stanični odgovor u doticaju sa stanicama tumora, a citotoksični učinak uništava stanice

direktnim otrovnim djelovanjem. *In vitro* takva citotoksična terapija uništava miocite i fibroblaste stimulirajući njihovu apoptozu. Reakcija okoline je slabija nego u slučaju nekrotičnog uništenja stanica, a sačuvane su normalne stanice. Budući da su miomi građeni od sličnih stanica, izgleda da genska terapija tih tumora više nije daleka budućnost³⁹.

1.5.5 ostalo

Miomi rastu u nazočnosti angiogenih faktora⁴⁰. Interferoni su antagonisti jednom od tih faktora, β -čimbenik rasta fibroblasta u staničnoj kulturi glatkih mišićnih stanica i *in vivo*. Opisan je slučaj 42-godišnje bolesnice sa hepatitisom-C liječenim sedam mjeseci interferonom- α u koje je zabilježeno deseterostruko smanjivanje intramuralnog mioma⁴¹. Učinak je postojao i 17 mjeseci po prestanku terapije.

1.6 laparoskopija

Endoskopska kirurgija je kirurška tehnika «bez reza» kojom liječnik operira pod nadzorom videokamere uvodeći instrumente u trbušnu šupljinu kroz nekoliko uskih uboda na trbušnoj stijenci ili pak u maternicu kroz cervikalni kanal. Ovom modernom kirurškom tehnikom može se izvesti većina operacija u ginekologiji. Uspjeh je isti kao u operacija izvedenih na klasičan način, tj. laparotomijom. Pacijentice izuzetno dobro prihvaćaju endoskopske operacije zbog očiglednih prednosti u odnosu na kirurgiju na otvorenom trbuhu. Endoskopska kirurgija je poštenija, skraćuje i olakšava oporavak

pacijentica i omogućuje odlazak iz bolnice već dan nakon operacije.

U proteklom desetljeću endoskopska kirurgija je imala važnu ulogu u razvoju ginekološke kirurgije. Iako je već prije nekoliko desetljeća bilo dobro poznato značenje dijagnostičke laparoskopije kao metode za sigurnu i pouzdanu dijagnozu različitih bolesti i stanja u ginekologiji, tek je razvoj video endoskopije krajem osamdesetih godina prošlog stoljeća omogućio široku primjenu endoskopije ne samo kao dijagnostičke već i terapijske metode u svim granama medicine.

Laparoskopija je u protekla dva desetljeća iz dijagnostičkog postupka prerasla u kiruršku tehniku kojom se može liječiti većina benignih bolesti i stanja u ginekologiji počevši od izvanmaternične trudnoće, «podvezivanja jajovoda» (sterilizacija), pa do tumora i cista jajnika, miomatoznih čvorova na maternici, te nevoljna otjecanja mokraćne⁴². Danas je teško zamisliti kliničku ginekološku praksu bez laparoskopije.

1.6.1. laparoskopiska enukleacija mioma

Iako miomektomija laparoskopskim putem već dugo ne spada u medicinske kuriozitet, sam postupak je daleko od masovne kliničke primjene. Brojni su razlozi koji smanjuju broj pacijentica u kojih bi to bila primjerena metoda.

Miomektomija je udružena sa značajnim brojem komplikacija i postoperativnim morbiditetom⁴³. Laparoskopiska miomektomija sa svojim brzim oporavkom pruža značajnu alternativu pacijenticama koje pate od tegoba uzrokovanih miomom, a žele sačuvati maternicu. Ipak, danas se zna da je laparokopska operacija

povezana s duljim trajanjem anestezije, a možda i s većom učestalosti intraabdominalnih priraslica⁴⁴.

Usprkos razvoju endoskopskog instrumentarija, laparoskopska miomektomija je još uvijek tehnički zahtjevna operacija. U jednostavnijim slučajevima, kao što su subserozni miomi, jednostavnim podvezivanjem peteljke odstranjuje se tumor.

Ponekad, nakon incizije, intramuralni miom «iskoči» iz svog ležišta. Ipak, često je incizija i enukleacija mioma izazov vještini operatera. Nakon samog odstranjenja tumora, zahtijeva se izuzetna vještina laparoskopskog šivanja tkiva pod tenzijom.

Zbog toga izbor između laparotomije i laparoskopije zavisi o veličini, broju i smještaju mioma, ali i o opremljenosti ustanove i vještini kirurga. Do danas ne postoje jedinstvena mjerila za donošenje odluke o laparoskopskoj miomektomiji.

Prednosti laparoskopskog pristupa su poznate: znatno kraća hospitalizacija, kraća rehabilitacija i brži povratak svakodnevnim aktivnostima. Kozmetički učinak je znatno povoljniji, izbjegava se ožiljak prednje trbušne stijenke koji je u pravilu duži od 10 cm. Kraća hospitalizacija znači manje troškova za bolničko liječenje, pa iako je za laparoskopiju neophodna skupa oprema, konačni trošak je manji u usporedbi s laparotomijom.

1.6.1.1. Tehnike rekonstrukcije stijenke maternice

Laparoskopska enukleacija intramuralnog mioma složena je operacija jer rekonstrukcija defekta u stijenci maternice nakon odstranjivanja mioma i postizanje hemostaze zahtijevaju odličnu tehniku laparoskopskog šivanja i vezivanja čvorova Naime, što je veći miom, veći je i defekt u stijenci maternice koji treba rekonstruirati šivanjem. Stoga je često potreban veliki broj šavova

da bi se postigla hemostaza i rekonstruirala stijenka maternice. Laparoskopsko šivanje je spora i kirurški složena tehnika. Više je različitih načina šivanja koji se koriste u rekonstrukciji stijenke maternice, ali još uvijek nema optimalne tehnike koja bi smanjila troškove operacije i skratila trajanje zahvata. Ovaj problem postaje poglavito značajan otkad su u literaturi objavljeni slučajevi prsnuća maternice u trudnoći nakon laparoskopske enukleacije intramuralnog mioma .

Za laparoskopsku rekonstrukciju defekta u stijenci maternice teško se može primijeniti klasična tehnika šivanja na otvorenom trbuhu. Keckstein i suradnici koriste vrlo učinkovitu laparoskopsku tehniku šivanja i vezivanja čvorova kod rekonstrukcije stijenke maternice, nazvanu “blizu-daleko-daleko-blizu”. Ovom tehnikom se istovremeno postiže rekonstrukcija i peritonizacija stijenke maternice, te hemostaza. Pri šivanju maternice prvi čvor nipošto ne smije popustiti, inače se ne postiže adekvatna hemostaza. Keckstein stoga koristi originalne šavove za endoskopsku kirurgiju, koji imaju integrirani jednokratni plastični spuštač čvora (serija šavova s oznakom MIC, *Ethicon Endo Surgery, Edinburgh, Velika Britanija*). Ova tehnika koristi klizajući čvor, bilo Roederov⁴⁵, bilo Westonov⁴⁶, čime se znatno skraćuje i pojednostavljuje laparoskopsko šivanje.

Kecksteinova tehnika je učinkovita i relativno brza, ali su šavovi za endoskopsku kirurgiju šest puta skuplji od šavova za otvorenu kirurgiju.

U Klinici za ženske bolesti i porode tehniku rekonstrukcije stijenke maternice razvijamo u dva smjera.

Najprije smo modificirali Kecksteinovu tehniku “blizu-daleko-daleko blizu” šivajući šavima za otvorenu kirurgiju. Kako je za

rekonstrukciju stijenke maternice poželjno koristiti klizajući čvor, jer se obični čvor redovito olabavi dok se postavlja drugi čvor, a postavljanje kirurškog čvora nije moguće pri laparoskopiji, konstruirali smo izvorni metalni spuštač čvora koji se može koristiti neograničeno. Do sada korišteni metalni spuštači klizajućih čvorova imaju vrh konkavnog oblika, gdje je distalni otvor u dnu konkaviteta, pa se pri spuštanju čvor ne vidi. Tako oblikovan vrh spuštača otežava točno pozicioniranje čvora na tkivu i njegovo adekvatno zatezanje. Originalna modifikacija je u dizajnu vrha spuštača čvora, koji je koničan, čime se olakšava nadzor čvora pri spuštanju, te pozicioniranje i zatezanje čvora na tkivu.

Da bi nadalje smanjili troškove, razvili smo originalnu tehniku rekonstrukcije stijenke maternice samo jednim šavom. Radi se naime o produžnom spiralnom šavu. Pri tom se koristi standardni šav od 90 cm koji se upotrebljava pri otvorenoj kirurgiji PDS-1, kod. br. W9210, W9233 ili W9234.

Još uvijek nema zajedničkog stava o optimalnoj tehnici laparoskopske enukleacije intramuralnih mioma i rekonstrukcije stijenke maternice.

II CILJ RADA

Cilj rada bio je usporediti dvije izvorne tehnike laparoskopske rekonstrukcije stijenke maternice nakon enukleacije intramuralnog mioma.

Posebnu pažnju dali smo veličini mioma.

Uspoređivali smo slijedeće parametre:

trajanje enukleacije mioma

trajanje rekonstrukcije stijenke maternice

ukupno trajanje operacije

ukupna potrošnja šavi

intraoperacijske komplikacije

ishodi mogućih trudnoća

III BOLESNICE I METODE

3.1 Bolesnice

U razdoblju od 30. ožujka 2001. do 18. prosinca 2002. godine u Klinici za ženske bolesti i porode, KBC-a i Medicinskog fakulteta u Zagrebu, 60 bolesnica operirano je laparoskopskim putem zbog intramuralnog mioma.

Prije operacije svim pacijenticama je urađena standardna preoperacijska obrada: kompletna krvna slika, glukoza u krvi, kreatinin u krvi, urin sa sedimentom, EKG, internistički pregled.

Transvaginalnim ultrazvučnim pregledom (Aloka SSD-680 ili General Electric Logic 500MD, u oba slučaja transvaginalna sonda 5MHz) u svih bolesnica određen je najveći promjer mioma i njegov smještaj u odnosu na tijelo maternice.

Bolesnice su primane u Zavod za ginekološku kirurgiju i u Zavod za humanu reprodukciju. Ukupno 44 bolesnice zaprimljene su u Zavod za ginekološku kirurgiju, 16 u Zavod za humanu reprodukciju.

Bolesnicama zaprimljenim u Zavod za ginekološku kirurgiju, je nakon enukleacije mioma, stijenka maternice rekonstruirana modificiranom Kecksteinovom tehnikom, «blizu-daleko-daleko-blizu». Bolesnicama zaprimljenim u Zavod za humanu reprodukciju, maternica je rekonstruirana produžnim spiralnim šavom⁴⁷.

Bolesnice su bile u dobi između 19 i 46 godina, medijan 34 godine. Njih 34 nije rodilo, a 26 ih je rodilo jednom ili više puta.

Istraživanje je bilo prospektivno.

3.2 Metode

3.2.1 operativna tehnika

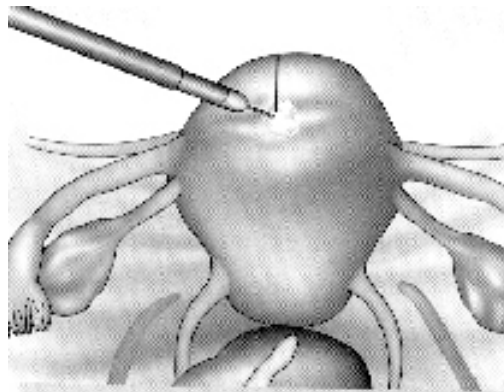
Pred sam zahvat bolesnice su mokrile, a u slučaju da nisu mogle mokriti mokraćni mjehur ispražnjen je jednokratnim kateteriziranjem. U većine operiranih pacijentica postavljen je mehanički manipulator maternice po Valtchevu, ali njih osam operirano je bez pomoći navedenog instrumenta.

Laparoskopija je učinjena na uobičajen način. Nakon uspostavljanja intraabdominalnog tlaka između 10 i 12 mm Hg, uveden je laparoskop.

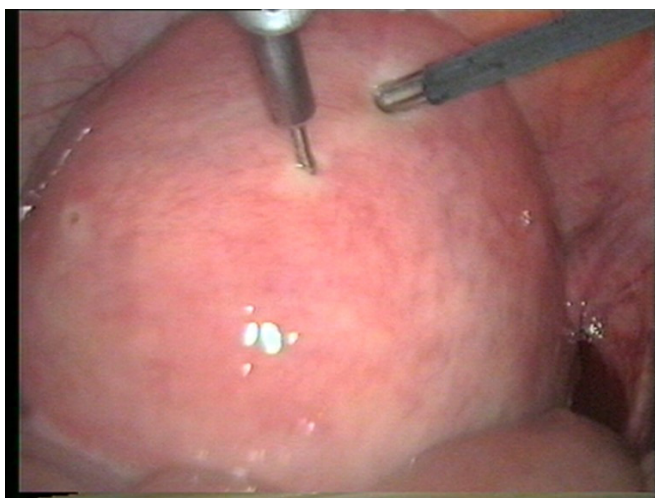
Pod vizualnom kontrolom uvedeni su pomoćni troakari; 10 mm medijalno suprapubično, 6 mm lijevo i desno, 2 cm medijalno od spina crijevne kosti.

Nakon postavljanja pomoćnih troakara ustanovljen je položaj i veličina mioma. U pseudokapsulu mioma u prvih dvadeset pacijentica tada je instilirano 60 do 100 ml razrijeđenog vazopresina (10 i.j. razrijeđenog u 100 ml fiziološke otopine) (Slika 1, 1a). U ostalih pacijentica instilirana je jednaka količina čiste fiziološke otopine. Za instilaciju je korištena igla promjera 20 gauga.

Slika 1. Instiliranje vazopresina ili fiziološke otopine u pseudokapsulu mioma

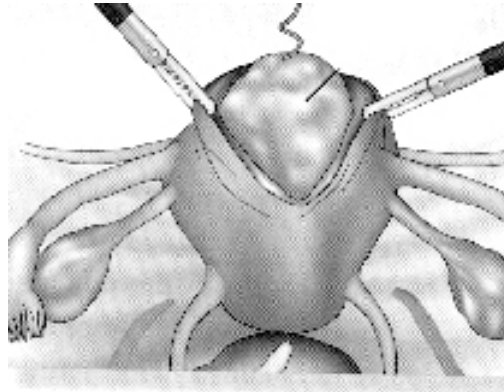


Slika 1a. Instiliranje vazopresina ili fiziološke otopine u pseudokapsulu mioma viđeno laparoskopom

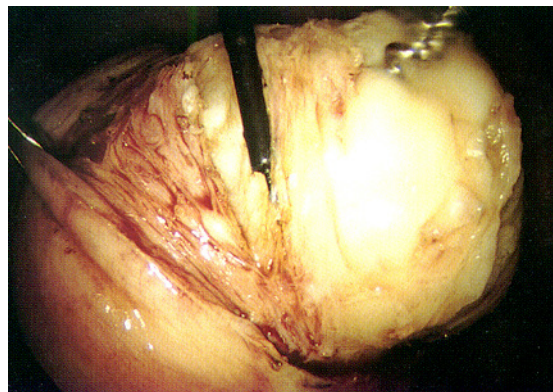


Incidirala se pseudokapsula mioma monopolarnom iglom. Smjer incizije bio je usporedan s uzdužnom osi maternice. Miom se prihvatio svrdlima promjera 5 mm, a zatim enukleirao koristeći trakciju i kontratrakciju, istovremeno koagulirajući mjesta krvarenja bipolarnom hvataljkom promjera 5 mm (Slika 2, 2a).

Slika 2. enukleacija mioma, stabiliziranje mioma svrdlom



Slika 2a. enukleacija mioma, stabiliziranje mioma svrdlom, viđena laparoskopom



Izlušteni tumor ostavljen je privremeno u Douglasovom prostoru.

3.2.2 rekonstrukcija stijenke maternice

Rekonstrukcija stijenke maternice rađena je na dva načina:

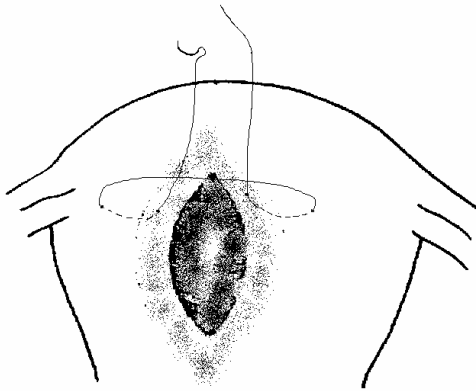
1) u prvoj grupi bolesnica stijenka maternice je rekonstruirana Kecksteinovom. tehnikom «blizu-daleko-daleko-blizu», tj. pojedinačnim šavima. Korišten je polidioksanski monofilamentni šav duljine 90 cm, debljine –1 na 40 mm dugačkoj igli (PDS). Igla je u trbušnu šupljinu uvedena kroz medijalni ili kroz lijevi lateralni

suprapubični rez. Budući da dimenzija igle nije dozvoljavala prolaz kroz korištene troakare, iglu smo uveli držeći konac iglodržaćem par cm od same igle, direktno kroz trbušnu stijenku. Troakar se nakon toga ponovo uvodi, a slobodni kraj konca provuče kroz lumen troakara⁴⁸.

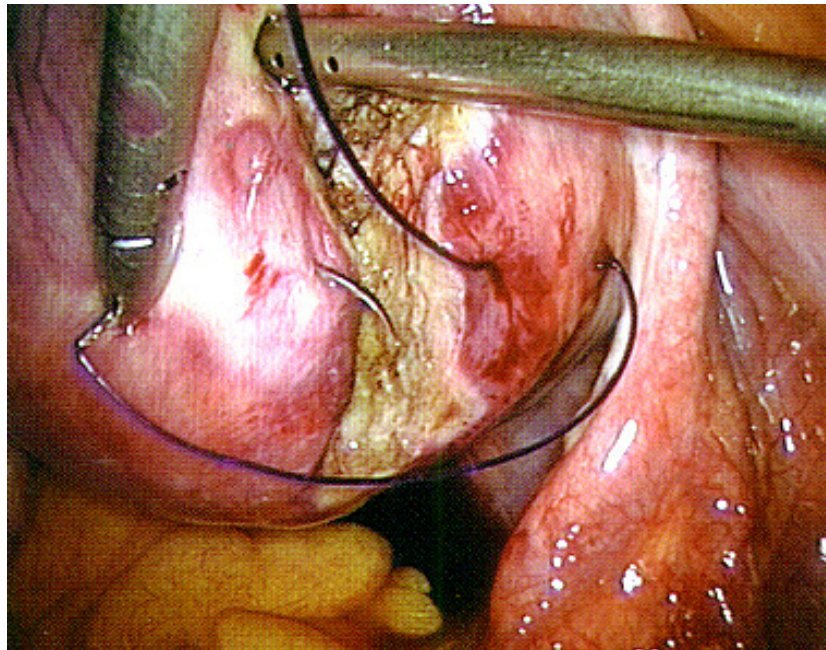
Šivanje je izvedeno standardnim laparoskopskim iglodržaćem promjera 5 mm (Cook Needle-Driver, Cook Ob/Gyn, Spencer, Indiana, SAD) koji je također uveden kroz medijalni suprapubični rez. Atraumatske pomoćne hvataljke promjera 5 mm uvedene su kroz lijevi i desni suprapubični rez.

Rubovi pseudokapsule mioma koja je ostala nakon enukleacije je invertirana i sašivena tehnikom «blizu-daleko-daleko-blizu»⁴⁹. (Slika 3, 3a) Takvim načinom postignuta je zadovoljavajuća hemostaza, rekonstrukcija maternične stijenke i istovremena peritonizacija. Svaki šav je vezan klizajućim čvorom. Korišten je Roederov ili Westonov čvor^{45,46}. Nakon zatezanja čvora, radi osiguranja, dodani su još jedan ili dva polučvora. (Slika 4). Čvor je stegnut i pozicioniran novim, izvorno konstruiranim spuštačem čvora. (Slika 5). Postavljen je odgovarajući broj šavi do postizanja odgovarajuće adaptacije rubova i hemostaze.

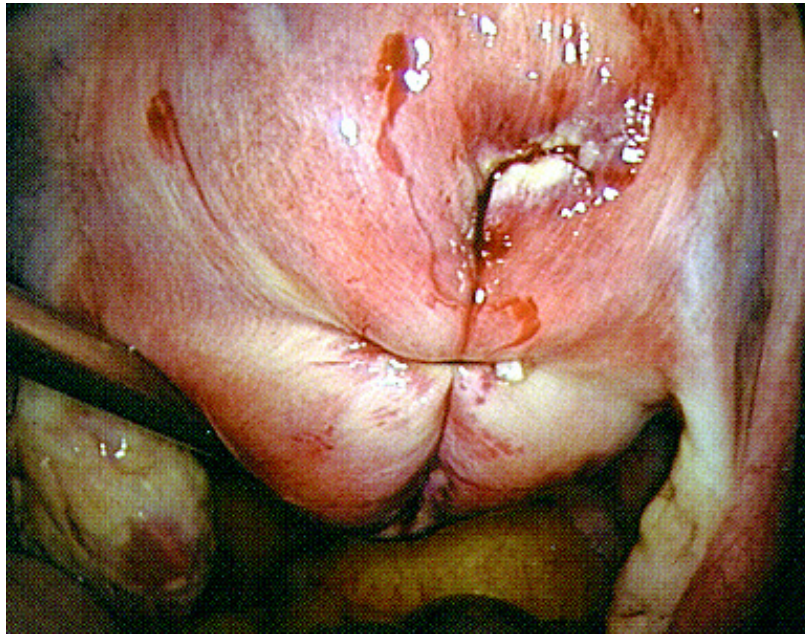
Slika 3. Kecksteinova tehnika rekonstrukcije maternične stijenke




Slika 3a. Kecksteinova tehnika rekonstrukcije maternične stijenke, viđeno laparoskopom



Slika 4. Izgled stijenke maternice nakon završenog šivanja



SLIKA 5. Originalni spuštač klizajućeg čvora



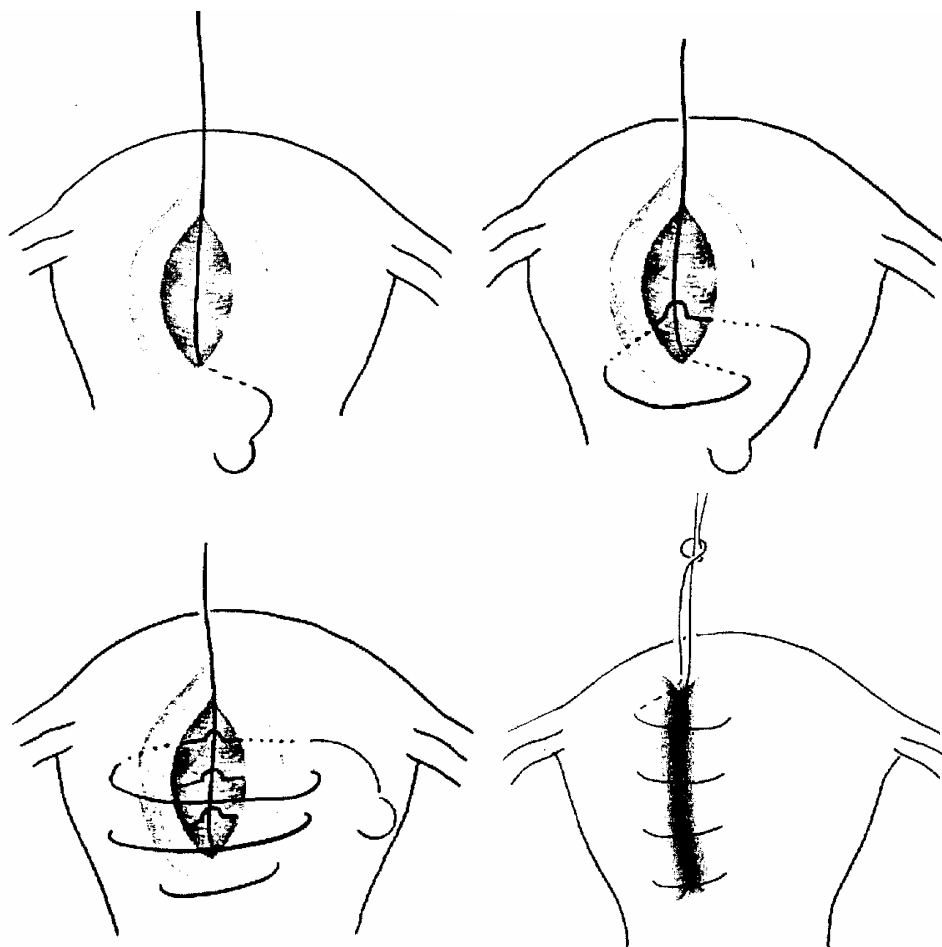
2) u drugoj grupi bolesnica stijenka maternice rekonstruirana je jednim produžnim šavom. (Slika 6, 6a) Korišten je ili neki od već opisanih tipova resorptivnih šavi, ili poliglikolski polifilamentni šav (Vicryl). Slobodni kraj izveden iz abdomena kroz medijalni suprapubični troakar ili je ostavljen ležati na peritoneju. Produžni šav započet je na najnižem dijelu reza stijenke maternice. Put igle počinje na dnu defekta, izlaz je lateralno od reza na maternici. Šav je zatim prebačen na kontralateralnu stranu reza, igla je uvedena lateralno od reza, a izvedena unutar defekta stijenke, cca 1 do 2 cm iznad početnog uboda.

Slijedeći koraci bili su jednaki opisanom, uz odgovarajući pomak prema fundusu maternice. Slobodni kraj konca ostao je uzdužno s incizijom, na dnu defekta, prekriven poprečnim dijelovima konca. Dakle, stijenka je rekonstruirana jednim produžnim šavom koji se poput spirale «penjao» uz maternicu.

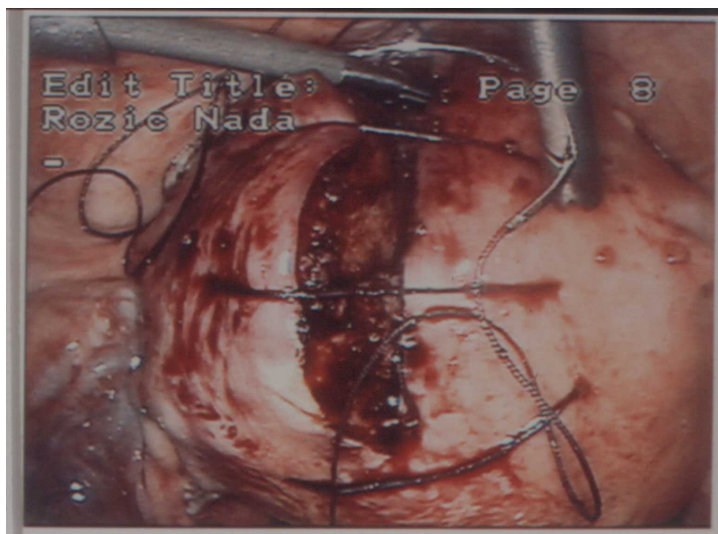
Zadnji korak šivanja, prije vezanja, započet je u dnu incizije, a završen lateralno od incizije stijenke. Svaka pojedina petlja je zategnuta kako bi se izbjeglo nehotečno zapetljavanje konca. Istovremeno, asistent je hvataljkama približavao rubove incizije kako bi se postigla najbolja adaptacija rubova i ostvario kontakt seroza-seroza. Igla je tada odrezana s konca i ekstrahirana iz abdomena ili privremeno «pohranjena» na peritoneju prednje trbušne stijenke. Kraj konca je izveden iz abdomena kroz medijalni suprapubični troakar. Konac je zavezan ekstrakorporalnim čvorom koristeći Clarke-Reichov spuštač čvora⁵⁰.

Slika 6.

Faze šivanja defekta maternične stijenke produžnim spiralnim šavom



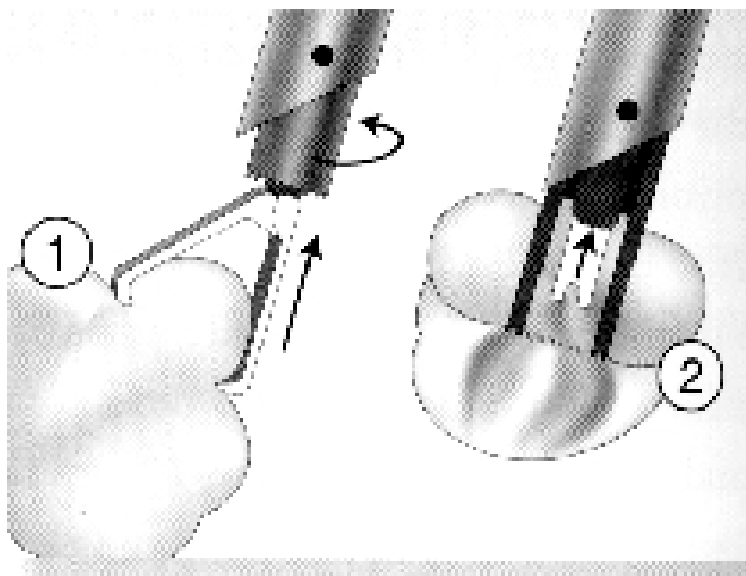
Slika 6a. Šivanje defekta maternične stijenke produžnim spiralnim šavom, viđeno laparoskopom



U obje skupine je po završetku šivanja kontrolirana hemostaza. Za komadanje korišten je Steinerov električni rezač⁵¹ (Slika 7). Miom je izvađen iz abdomena u komadima (Slika 8).

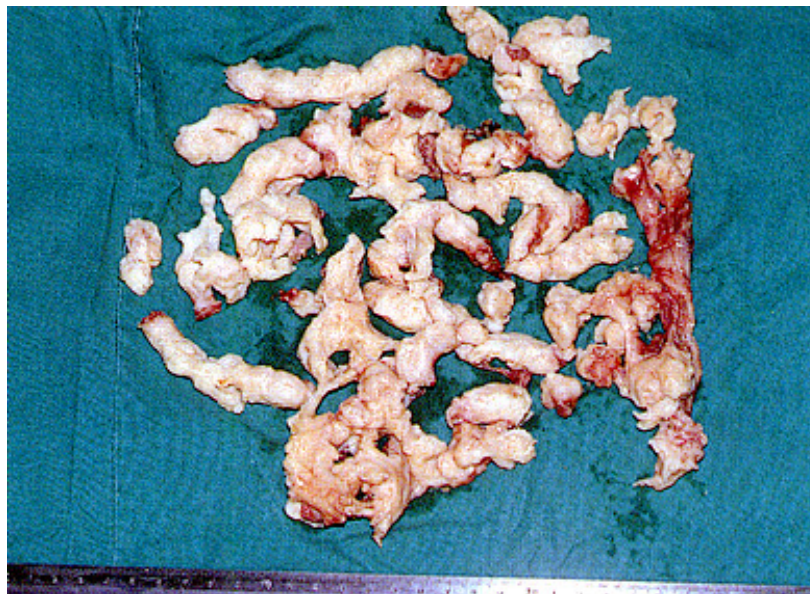
Slika 7.

Komadanje mioma električnim morcelatorom



Slika 8.

komadi mioma nakon ekstrakcije iz abdomena



Postoperacijski tijek se pratio uz detaljan opis mogućih ranih i kasnih komplikacija. Pacijentice smo pratili redovitim postoperacijskim kontrolama. Urađeni su UZV pregledi mjesec dana, tri mjeseca i šest mjeseci nakon zahvata.

U tri pacijentice praćene su kasnije trudnoće. Sve su uspješno završene rađanjem zdrave djece u terminu. Dvije trudnoće u dovršene carskim rezom, a jedna vaginalnim porođajem.

3.3 Statistička analiza podataka

Rezultati su prikazani tablično i grafički.

Distribucije kvantitativnih varijabli testirane unutargrupno na normalnost, Smirnov-Kolmogorovljevim testom nisu pokazale statistički značajan odklon od normalne distribucije, te je analiza učinjena primjenom parametrijskih postupaka: regresijskom analizom i ANOVA-om.

IV REZULTATI

4.1 Opći podaci

U Klinici za ženske bolesti i porode, KBC-a i Medicinskog fakulteta u Zagrebu u razdoblju od 30. ožujka 2001. do 18. prosinca 2002. godine ukupno je laparoskopski operirano 60 žena sa intramuralnim miomom. Bolesnice su naslijepo podijeljene u dvije skupine: u bolesnica zaprimljenih u Zavod za ginekološku kirurgiju stijenka maternice je rekonstruirana pojedinačnim šavovima, a u bolesnica zaprimljenih u Zavod za humanu reprodukciju produžnim šavom. Prvu skupinu sačinjavalo je 44 bolesnica, drugu skupinu njih 16.

Prije operacijskog zahvata u svih bolesnica učinjena je standardna predoperacijska obrada. Dobiveni laboratorijski nalazi u obje skupine nisu se razlikovali.

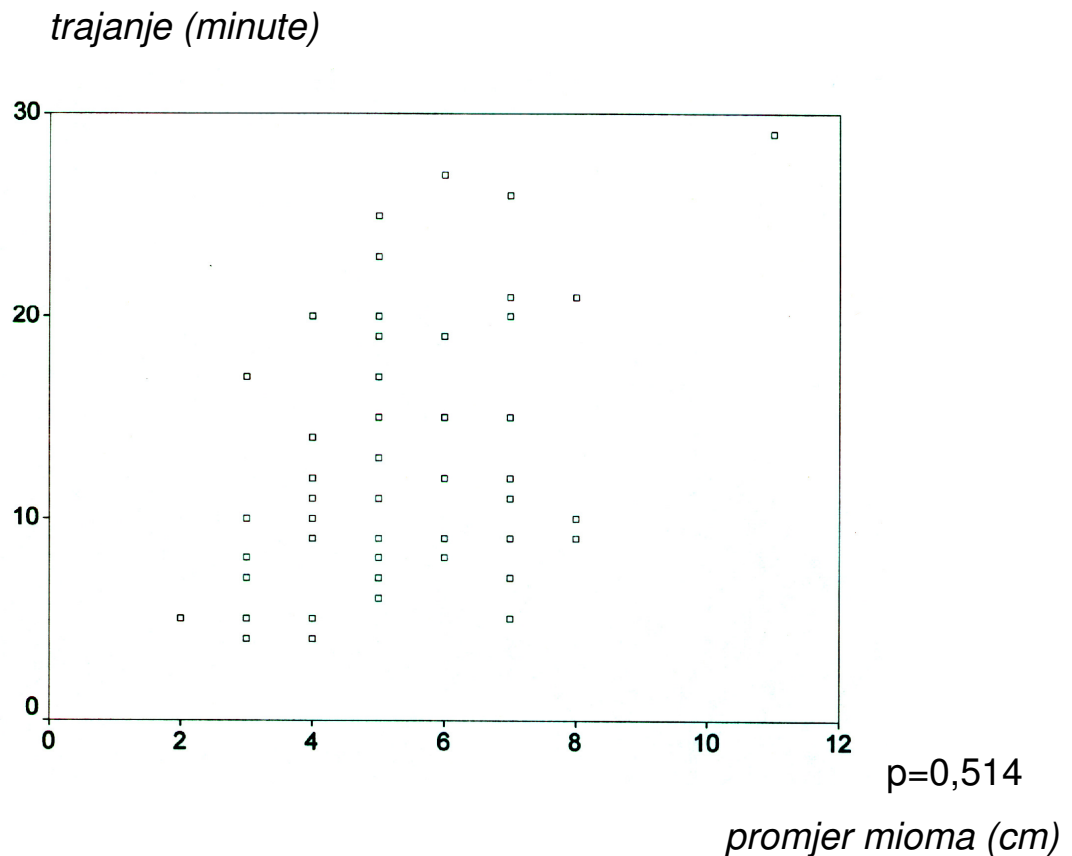
Bolesnice su u obje skupine bile u dobi između 19 i 46 godina, medijan 34 godine. Njih 34 nije rodilo, a 26 ih je rodilo jednom ili više puta. Omjer između nerodkinja i višerodkinja nije se razlikovao između obje ispitivane skupine.

Enukleirani miomi imali su promjer između 2 i 10 cm, prosječno 4,8 cm. Razlika u promjeru enukleiranih mioma u obje skupine nije bila statistički značajna. U grupi pacijentica u kojih je maternična stijenka rekonstruirana produžnim šavom, promjer mioma kretao se između 3 i 7 cm (prosječno 4,5cm). U drugoj grupi pacijentica promjer mioma bio je između 2 i 10 cm (prosječno 5,1 cm).

Prosječno vrijeme potrebno za enukleaciju mioma bilo je 12,1 minuta. Za veće miome enukleacija je trajala dulje, ali nema

statistički značajne korelacije. Duljina enukleacije mioma u odnosu na njihov promjer prikazana je u grafikonu 1.

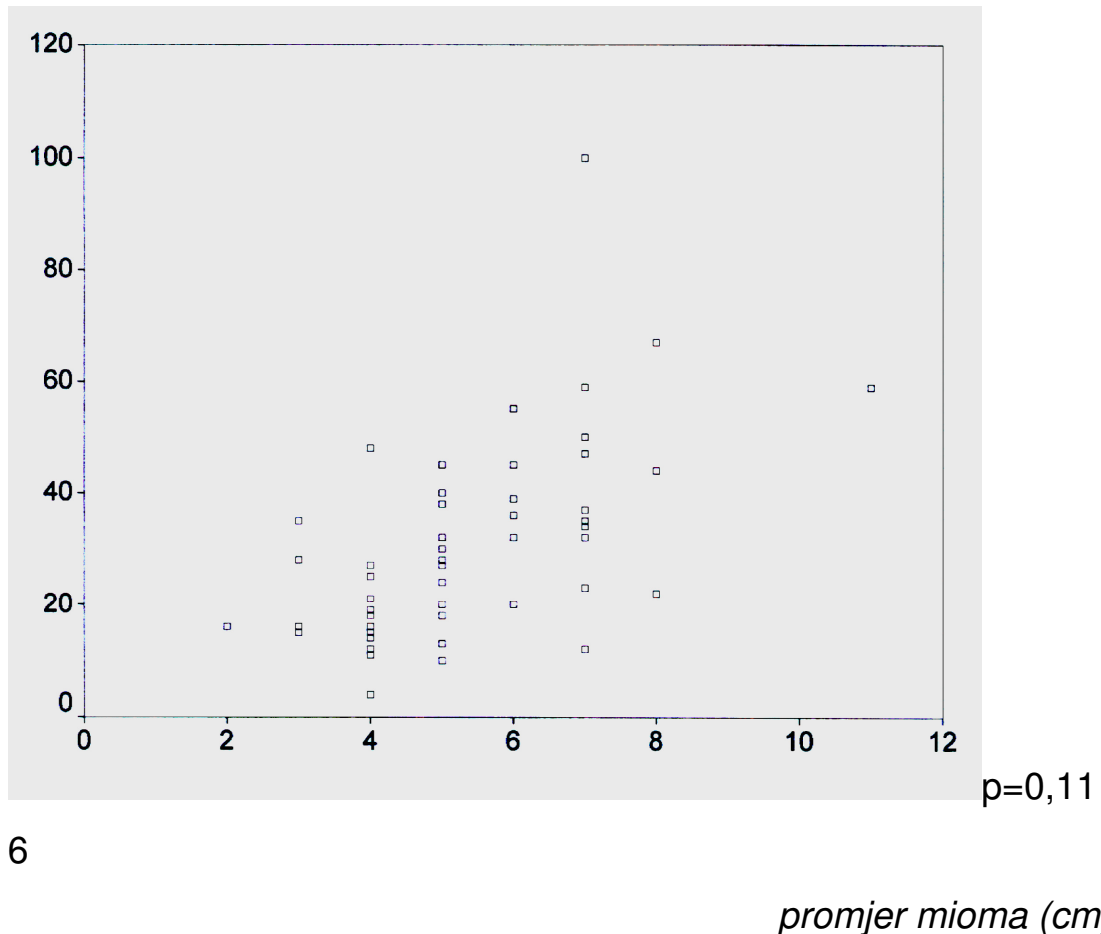
Graf.1 trajanje enukleacije u zavisnosti od promjera mioma



Za rekonstrukciju stijenke maternice bilo je prosječno potrebno 27 minuta. Povezanost između trajanja šivanja defekta maternične stijenke i veličine mioma najbolje pokazuje graf 2.

Graf 2.vrijeme šivanja (oba načina) u zavisnosti od veličine mioma

vrijeme šivanja



4.2 Šivanje stijenke maternice produžnim šavom

Stijenka maternice šivana je produžnim šavom u 16 bolesnica.

Na osnovu predoperacijske obrade ultrazvukom u 9 bolesnica je miom mjerio 4 ili manje centimetara, a u njih 7 više od 4 centimetara.

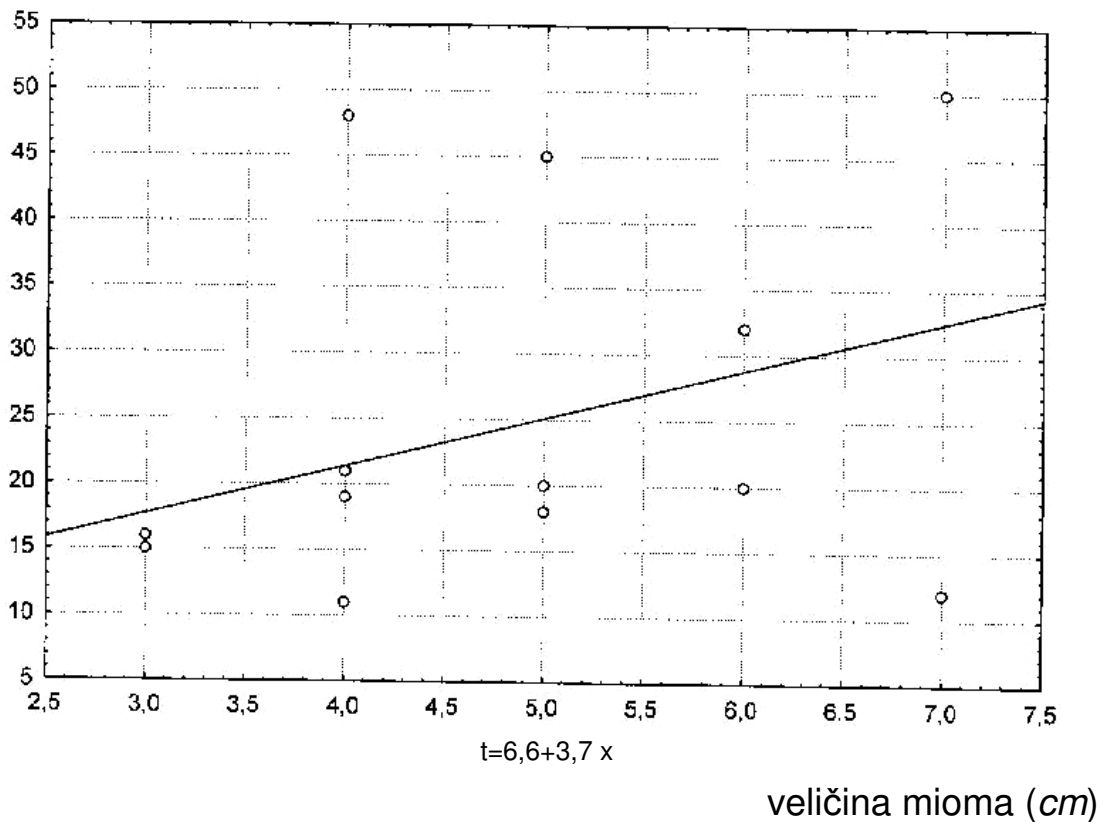
Prosječno trajanje enukleacije mioma bilo je $11,5 \pm 6,2$ minute.

Prosječno trajanje šivanja stijenke maternice iznosilo je $23,3 \pm 13,1$ minuta, s rasponom od 11 do 50 minuta. U grupi bolesnica s

manjim miomom prosječno trajanje šivanja iznosilo je 19,7 minuta (raspon 11 do 48). U grupi bolesnica s većim miomom prosječno trajanje šivanja iznosilo je 25,3 minuta (od 12 do 50) (graf 3).

Graf. 3: trajanje šivanja produžnim šavom u zavisnosti od promjera mioma

trajanje šivanja (*t* minute)



Za svaku bolesnicu potrošen je po jedan PDS šav za rekonstrukciju maternične stijenke.

Operacije su trajale od 50 do 240 minuta, sa medijanom od 100 minuta.

Cijena šava potrebnog za rekonstrukciju iznosila je 62 kune. Komplikacija tijekom operacija kao i nakon operacija nije bilo.

4.3 Šivanje stijenke maternice pojedinačnim šavovima

Pojedinačnim šavima stijenka maternice rekonstruirana je u ukupno 44 bolesnica.

Na osnovu predoperacijske ultrazvučne obrade zaključeno je da 9 bolesnica ima miom manji ili jednak 4 centimetra u promjeru. Preostale bolesnice su imale miom promjera većeg od 4 centimetara.

Prosječno trajanje enukleacije mioma iznosilo je $12,8 \pm 6,9$ minuta.

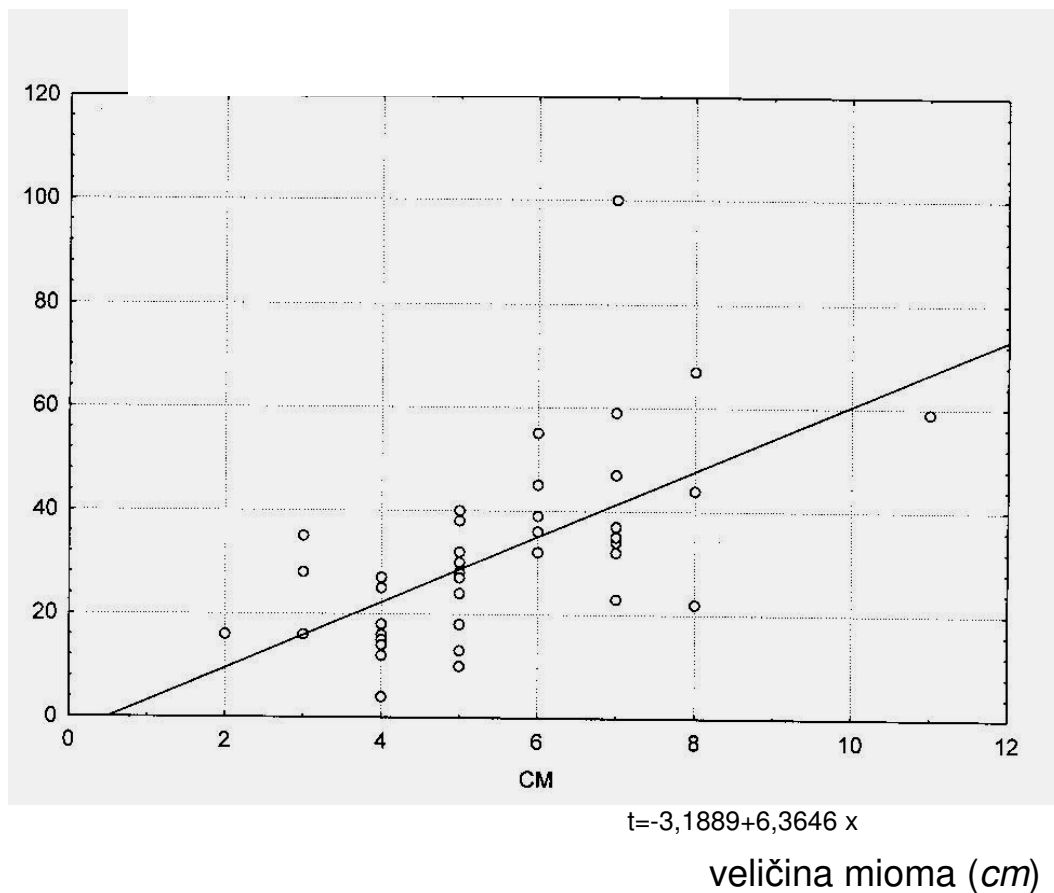
U grupi bolesnica čija je veličina mioma bila manja ili jednaka 4 centimetra prosječno trajanje šivanja iznosilo je 30 minuta (od 4 do 35). U toj grupi bolesnica potrošeno je prosječno 3,3 šava, tj. 204,6 kuna. Za svaki šav utrošeno je prosječno 5,6 minuta.

U grupi bolesnica s većim miomom prosječno trajanje šivanja iznosilo je 35,6 minuta (od 10 do 100). Potrošena su prosječno 5,4 šava, tj. 337,2 kune. Za postavljanje svakog šava bilo je potrebno 6,5 minuta.

Prosječno trajanje šivanja stijenke maternice pojedinačnim šavima iznosilo je $30,9 \pm 17,5$ minuta, s rasponom od 10 do 67 minuta. Za svaku bolesnicu je prosječno potrošeno 4,9 šavi. (graf 4.)

graf.4: trajanje šivanja pojedinačnim šavima u zavisnosti od promjera mioma

trajanje šivanja (t min)



Operacije su trajale od 50 do 240 minuta, medijan 100 minuta.

Tijekom operacije nije zabilježena niti jedna komplikacija.

4.4 Usporedba šivanja pojedinačnim šavima i produžnim šavom

U tablici 1. prikazani su svi parametri za obje skupine pacijentica

Tablica 1. rezultati po načinu rekonstrukcije stijenke maternice

način šivanja	trajanje enukleacije	trajanje enukleacije	trajanje enukleacije	trajanje šivanja	potrošeno konaca	potrošeno konaca mio	potrošeno konaca mio	cijena utrošenog	prosječna cijena mio	prosječna cijena mio	komplikacija
PŠŠ	11,50	19,71	25,28	22,5	1 PDS	1	1	62	62	62	0
MPKŠ	12,78	18,5	35,15	30	4,86	3,3	5,44	301,32	204,6	337,28	0

legenda:

PŠŠ: produžni spiralni šav

MPKŠ: modificiran pojedinačni Kecksteinov šav

Nije bilo statistički značajne razlike između pacijentica u kojih je maternica rekonstruirana produžnim šavom u odnosu na one u kojih su korišteni pojedinačni šavi :

- u životnoj dobi
- u predoperacijskim laboratorijskim nalazima
- u veličini operiranog mioma
- u trajanju enukleacije mioma
- u trajanju šivanja maternične stijenke
- u ukupnom trajanju operacije
- u intraoperacijskim komplikacijama

Tehnike rekonstrukcije maternične stijenke razlikovale su se u broju i cijeni potrošenih šavi.

U grupi bolesnica u kojih je maternica rekonstruirana produžnim PDS šavom potrošen je po jedan šav, cijene 62 kune.

U grupi bolesnica u kojih je stijenka maternice rekonstruirana pojedinačnim šavima, prosječno je potrošeno 4,8 šavi, prosječne cijene 301,3 kune.

V RASPRAVA

Enukleacija intramuralnih mioma tijekom laparotomije povezana je s dugotrajnim postoperativnim oporavkom, sporim vraćanjem svakodnevnim aktivnostima i razmjerno velikim postoperativnim morbiditetom. Zbog toga je danas abdominalna i vaginalna histerektomija još uvijek metoda izbora za liječenje mioma maternice. Miomektomija je rezervirana za odabranu populaciju, za žene koje i nakon zahvata žele sačuvati plodnost.

Nakon laparoskopije oporavak je značajno kraći. Za pacijentice laparoskopski zahvat je dobra alternativa laparotomiji. Ali laparoskopske operacije su dugotrajnije čime se bolesnica izlaže duljem utjecaju anestetika. Neki autori ukazuju i na moguće češće pojavljivanje intraabdominalnih priraslica nakon laparoskopije, što se vjerojatno može protumačiti slabijom adaptacijom rubova defekta na maternici⁵².

Usprkos značajnom unapređivanju laparoskopskog instrumentarija, enukleacija intramuralnih mioma i dalje je tehnički zahtjevan zahvat. U idealnim slučajevima, nakon incizije stijenke maternice, miom će jednostavno «iskočiti» iz svog ležišta. Kod laparoskopske rekonstrukcije stijenke maternice teško se može primijeniti klasična tehnika šivanja na otvorenom truhu. Neophodno je savladati umijeće laparoskopskog šivanja i vezivanja čvorova. Više je različitih načina šivanja koji se koriste u rekonstrukciji stijenke maternice, ali još uvijek nema optimalne tehnike koja bi smanjila troškove operacije i skratila trajanje zahvata.

Rossetti i sur. opisuju 365 laparoskopskih enukleacija intramuralnih mioma⁵³. Tijekom njihovog istraživanja stijenka

maternice rekonstruirana je na isti način kao što se radi tijekom laparotomije: šivanje defekta u nekoliko slojeva, sa završnom peritonizacijom i adaptacijom rubova produžnim ili pojedinačnim šavom. Iako je takva tehnika dobra, izrazito je spora zbog velikog broja potrebnih šavi. Zbog toga je, prikladna samo za izuzetno vješte operatere. Ukoliko se peritonizacija radi produžnim šavom, skraćuje se vrijeme operacije, ali je ono još uvijek značajno dulje u usporedbi s laparotomijom.

Brojne su predložene modifikacije rekonstrukcije maternice, kako bi se skratilo vrijeme zahvata, a da se ne ugrozi čvrstoća šivanog dijela. Hasson preporuča rekonstrukciju pojedinačnim šavima, koristeći standardni oblik šava namijenjen kirurgiji na otvorenom trbuhu. Pri tome predlaže ekstrakorporalno formiranu petlju čvora. Da bi se koristila ta tehnika, neophodan je poseban stalak iglodržača na kojem se isplete glavina čvora. Nakon toga se preformirani, nezategnuti čvor uvodi u trbušnu šupljinu, gdje se provlačenjem slobodnog kraja konca jednostavno postiže pravilno pozicioniranje i zatezanje čvora. Metoda djeluje dobrom, mogla bi biti brza, no zahtijeva spomenuti, posebni stalak složene konstrukcije.⁵⁴

Opisana je tehnika sa prstenom koji olakšava ekstrakorporalno vezanje i uvođenje čvora u trbušnu šupljinu⁵⁵.

Tehnikom opisanom od Kecksteina i suradnika, nazvanom «blizu-daleko-daleko-blizu» istovremeno se postiže rekonstrukcija i peritonizacija stijenke maternice, te hemostaza⁴⁹. Pri ovoj tehnici koriste se originalni šavovi za endoskopsku kirurgiju, koji imaju integrirani jednokratni plastični spuštač čvora. Iako je ova tehnika učinkovita i brza nedostatak joj je primjena šavova za

endoskopsku kirurgiju čija cijena šest puta nadmašuje onu šavi za otvorenu kirurgiju.

U svrhu smanjenja troškova operacije, u Klinici za ženske bolesti i porode u Zagrebu, osmišljene se dvije tehnike rekonstrukcije stijenke maternice.

Prva je modificirana tehnika po Kecksteinu, a druga šivanje produžnim spiralnim šavom.

Ovo istraživanje učinjeno je u svrhu usporedbe ove dvije tehnike.

Nakon što se laparoskopija učinila na tipičan način, u pseudokapsulu mioma nasumce je instilirana razrijeđena otopina vazopresina ili fiziološka otopina, u količini od 20 ccm.

Guido i sur. opisuju 51 operaciju intramuralnih mioma, prilikom kojih je koristio razrijeđeni vazopresin (10 i.j. u 10 ml fiziološke otopine)⁵⁶. Zaključuje da korištenje otopine znatno smanjuje gubitak krvi tijekom operacije.

Dilema može li ta medikamentozna hemostaza maskirati krvarenje i tako uzrokovati kasno krvarenje na mjestu zahvata, do danas nije riješena. S druge strane, ukoliko se koristi vazopresin, zbog oskudnijeg krvarenja manje će se koagulirati tkivo, stvorit će se manje nekrotičnog tkiva i ožiljak bi trebao biti čvršći.

Instilacija vazopresina, ali i fiziološke otopine djeluje i jednostavno mehanički, raslojavanje tkiva olakšava «ulazak» u pravi sloj, tj. između komprimiranog miometrija i samog mioma.

Prema našem kliničkom dojmu, enukleacija mioma bila je jednako zahtjevna bez obzira je li korištena otopina vazopresina ili fiziološka otopina.

Laparoskopsko odstranjenje intramuralnih mioma često je dugotrajno. U usporedbi s laparotomijom, svaki pojedini element zahvata, poput enukleacije i šivanja je sporiji.

Prosječno trajanje enukleacije mioma u skupini žena u kojih je stijenka maternice rekonstruirana produžnim spiralnim šavom nije se razlikovalo od trajanja enukleacije u skupini u kojoj je primjenjeno šivanje pojedinačnim šavima. Povezanost između veličine mioma i trajanja enukleiranja je vrlo slabo izražena. Moguće da veći miomi svojim pritiskom na okolni miometrij dovode do ishemije tkiva. To pogoduje stvaranju pseudokapsule mioma, tj. sloja tkiva u kojem se odvija odvajanje tumora od miometrija. Znači da je često tehnički lakše i brže odstraniti veći miom.

Stijenka maternice je nakon enukleacije miomatoznog čvora rekonstruirana bilo produžnim šavim bilo pojedinačnim šavima. Za razliku od enukleiranja mioma, trajanje šivanja stijenke maternice je zavisno od veličine prethodno odstranjenog mioma. Veći defekti se rekonstruiraju dulje od manjih. Iako je šivanje pojedinačnim šavima trajalo dulje od šivanja produžnim šavom (23 prema 31 minutu) razlika nije bila statistički značajna. Sinha i sur. opisuju operacije trajanja između 60 i 300 minuta, prosjek oko 120 minuta što je nešto dulje nego u našem istraživanju. Njihovo istraživanje je analiziralo opravdanost laparoskopije u slučaju enukleacije jako velikih mioma (većih od 10 cm u promjeru) što može djelomično objasniti dulje trajanje zahvata. Stijenka maternice je šivana pojedinačnim šavima, a u 23 od 51 pacijentice postavljani su šavi u dva sloja što je sigurno dodatno produljilo operaciju⁵⁷.

Konstruiranje spuštača čvora omogućilo je da se primijeni Kecksteinova tehnika šivanja ali uz korištenje standardnih šavova namijenjenih otvorenoj kirurgiji. Mogu se koristiti polifilamentni ili monofilamentni konci. Mi smo koristili Vicryl ili PDS šavove debljine -0 ili -1. Prosječno je utrošeno 5,4 šava.

Prilikom šivanja produžnim spiralnim šavom mora se koristiti jedan, ali skuplji PDS šav. Gladak, monofilamentni konac se ravnomjerno zateže u cijelom svom tijeku kroz tkivo i zbog toga postavljanje spiralnog šava postaje moguće. Taj tip konca je dva do tri puta skuplji od upletenog, polifilamentnog konca.

Jedan od problema koji treba riješiti kod laparoskopskog pristupa je kako iz abdomena, kroz male otvore čiji promjer ne prelazi 11 mm, odstraniti solidni komad tkiva višestruko većeg promjera. Komadanje uobičajenim endoskopskim instrumentima je neučinkovito, neobično dugotrajno, i zbog toga u praksi neupotrebljivo. Kao izbor nudi se proširenje suprapubične incizije na veličinu minilaparotomije, što je za većinu mioma dovoljno. No takvo proširenje reza je u direktnoj suprotnosti s načelom minimalno invazivnog operiranja kojem smo težili.

U našem istraživanju preparat smo vadili na dva načina: kroz troakar promjera 11 mm nakon komadanja Steinerovim električnim rezačem tkiva ili stražnjom kolpotomijom.

Upotreba električnog rezača tkiva nudi mogućnost elegantnog i srazmjerno brzog odstranjenja enukleiranog čvora⁵⁸. Sam instrument sa svojim oštrim, rotirajućim nožem predstavlja značajan rizik nehotečne ozljede trbušnih organa i traži maksimalnu koncentraciju prilikom upotrebe. Opisano je više teških oštećenja abdominalnih organa, u prvom redu crijeva ali i velikih krvnih žila. Većina ozljeda prepoznaje se prilikom samog zahvata, ali neke su se pokazale s teškim kliničkim simptomima tek tri do četiri dana kasnije. Zabilježeno je nekoliko posljedičnih smrti. Izvješća o takvim incidentima su rijetka i, razumljiv je otpor autora prema objavljivanju istih⁵⁹. Otežavajuća okolnost je nedostatak treće dimenzije u vizualizaciji operativnog područja, što

povećava mogućnost nehotičnog zahvaćanja tkiva iza instrumenta.

Tijekom našeg istraživanja nisu zabilježene komplikacije nastale korištenjem električnog rezača tkiva.

Stražnjom kolpotomijom se jednostavno i brzo mogu odstraniti tumori. Zahvat je otežan u žena koje nisu rađale i kad se radi o većim miomima. Potrebno je da asistent hvataljkom pozicionira miom u retrouterini prostor, jer nakon otvaranja peritoneja, gubitkom tlaka CO₂, vizualizacija organa u abdomenu postaje nemoguća.

U našem istraživanju uspjeh operacije nije ovisio o načinu vađenja preparata.

Preoperacijsko korištenje GnRH agonista u trajanju od tri do šest mjeseci dovodi do prosječno 30% smanjivanja zapremine mioma^{26,27,28}. Smanjenje čvora olakšava njegovo vađenje iz trbušne šupljine. Razumljivo je da je i defekt stijenke nastao vađenjem manjeg tumora manji, i da je zbog toga rekonstrukcija lakša, brža, i možda bolja. Gubitak krvi tijekom operacija proporcionalan je veličini mioma⁶⁰.

Korištenje navedenih preparata ima i neželjen učinak. Moguće je da se zbog smanjenja tumora isti previdi tijekom operacije, što može dovesti do neželjenih recidiva u kratko vrijeme nakon zahvata⁶¹. Organizam se dovodi u (privremeno) stanje postmenopauze sa svim subjektivnim i objektivnim promjenama koje su tipične za postmenopauzu. Pacijentice se često žale na valove vrućine, suhoću kože i rodnice, promjene raspoloženja. Poseban problem je osteoporoza; šest mjeseci terapije smanjuje količinu trabekularne kosti za otprilike 6%, i taj gubitak nije potpuno reverzibilan⁶². Problem se može ublažiti korištenjem «add

back» hormonske terapije. Izgleda da je primjena tibolona najprimjerenija zato što preparat ne stimulira rast mioma što je slučaj u ostalih preparata koji se koriste za hormonsko nadomjesno liječenje^{63,64}. Pacijentice koje su uzimale tibolon tijekom GnRH terapije imale su značajno manje subjektivne tegobe. Nije ispitivano protektivno djelovanje na kost. Tibolon nije smanjio djelovanje GnRH agonista na redukciju volumena mioma⁶⁵.

Ranije se smatralo kako abdominalna miomektomija nosi sa sobom veći rizik komplikacija i sporiji oporavak od histerektomije. Danas je morbiditet i oporavak nakon takvog zahvata jednak morbiditetu abdominalne histerektomije²⁰.

Miomektomija laparoskopskim pristupom ima morbiditet jednak onom nakon abdominalnog pristupa⁵⁴, a oporavak je značajno kraći što je karakteristika svih endoskopskih zahvata.

Naše bolesnice su kontrolirane tri tjedna nakon operacije, zatim nakon tri mjesca i nakon šest mjeseci. Ni u jedne bolesnice nisu zabilježene postoperacijske komplikacije.

Prethodna operacija na maternici povećava rizik rupture maternice tijekom trudnoće ili u porođaju. Opisano je više slučajeva⁶⁶. Ruptura ožiljka može biti posljedica preopsežne koagulacije dna rane na maternici, lošeg šivanja rubova defekta, stvaranja hematoma unutar sašivenog dijela. Literatura opisuje normalnu funkciju maternice nakon abdominalne miomektomije, ali kad se radi o miomektomiji laparoskopskim pristupom to nije tako sigurno⁶⁷. Kako se radi o sporadičnim slučajevima, još je nepoznata prava učestalost ove komplikacije. Dosadašnja iskustva su nedostatna, ali izgleda da učestalost ruptur maternice

tijekom trudnoće ili porođaja nije veća u usporedbi s prethodnim operacijama učinjenim laparotomijom⁶⁸.

Pelosi opisuje rupturu maternice tijekom tridesetčetvrtog tjedna gestacije. U opisanom slučaju, prethodno zbog plitkog defekta prilikom miomektomije nije sašivena stijenka maternice⁶⁹.

Dubuisson u seriji od 100 poroda nakon miomektomije opisuje učestalost od 1%, što se ne razlikuje od učestalosti ruptura nakon abdominalnog zahvata⁷⁰.

Harris opisuje rupturu nakon enukleacije relativno malog čvora (3x2cm), međutim on je za rekonstrukciju stijenke koristio znatno tanji šav debljine 4-0⁷¹.

Dosta autora prilikom opisa rupture ne navodi kojom vrstom i kojom debljinom šava je šivana stijenka maternice i ne možemo znati vodi li upotreba tanjeg konca češćim rupturama.

Do danas je nepoznata učestalost stvaranja intraabdominalnih priraslica nakon laparoskopskog odstranjenja mioma.

Priraslice nastaju kao odgovor organizma na iritaciju peritoneja, i zapravo su obrana kojom tijelo nastoji izolirati patološki proces i spriječiti širenje na kompletni abdomen. Čimbenici koji pogoduju stvaranju priraslica su brojni. Tu spadaju traume izazvane nekom prethodnom intraabdominalnom operacijom, zatim unošenje stranog tijela u abdomen, npr. talka s kirurških rukavica, niti i prašina s tkanine kojom se pokriva pacijent tijekom operacije, konac, sušenje seroznih ovojnica za vrijeme ekspozicije zraku⁷². Stvaranju priraslica pogoduje infekcija, endometrioza, oštećenje peritoneja koaguliranjem, zaostali ugrušci nakon zahvata i dr.

Jedan dio tih neželjenih učinaka izbjegava se laparoskopijom; unos talka, prašine skoro ne postoji, isušivanje abdomena je izbjegnuto. Mogućnost unešene infekcije je manja. Laparoskopija često omogućuje bolju preglednost dubokih dijelova zdjelice i zbog

toga potpunije ispiranje prolivene krvi i ugrušaka. Sve navedeno bi trebalo dovesti do slabije izražene reakcije peritoneja.

Nažalost, upuhavanje ugljičnog dioksida, koji je najčešće distenzijsko sredstvo u laparoskopiji, može također djelovati podražavajuće na peritonej. Sam plin se otapa u tjelesnim tekućinama stvarajući tako slabu ugljičnu kiselinu. Henry-ev zakon govori o tome da je količina otopljenog plina upravo proporcionalna tlaku plina koji djeluje na tekućinu i trajanju navedenog djelovanja. Dakle što je viši tlak i što dulje traje zahvat, ta neželjena pojava će biti izraženija. Ako se koristi neka puferska otopina, npr. Ringer laktat, zakiseljavanje bi moglo biti slabijeg učinka.

Brza promjena plina u abdomenu, koja se dešava zbog usisavanja dima nastalog koagulacijom, dovodi stalno do upuhavanja hladnog ugljičnog dioksida iz boce, što također može podražiti serozu na kasniju fibroznu reakciju. Tome se može doskočiti ukoliko se koristi posebni grijač upuhanog plina.

Korištenje novokonstruiranog spuštača čvora, opisano u ovom istraživanju, pozicionira čvor unutar adaptiranih rubova stijenke maternice. Tako je praktički onemogućen kontakt šava i peritoneja, što bi trebalo dovesti do slabije reakcije peritoneja i manjeg stvaranja priraslica.

U našem istraživanju nismo imali prilike sustavno kontrolirati operirane pacijentice naknadnom kontrolnom laparoskopijom.

Niti u jednoj ispitivanoj skupini nisu zabilježene komplikacije tijekom operacije.

Nakon laparoskopske enukleacije mioma, od 60 ispitanica tri su zanijele. Sve tri su rodile u terminu zdravu, donešenu djecu. Dvije trudnoće dovršene su carskim rezom a jedna vaginalnim

porođajem. Niti u jedne rodilje nije zamijećena ruptura maternice na mjestu enukleacije mioma. S obzirom na mali broj poroda nakon enukleacija mioma, ne može se donijeti konačan zaključak o mogućoj učestalosti ove kasne i po život opasne komplikacije zahvata.

Promatrajući obje ispitivane skupine, može se zaključiti da su oba načina rekonstrukcije stijenke maternice jednako primjenjiva. Kako nije bilo komplikacija niti u jednoj skupini pacijentica može se zaključiti da su obje tehnike jednako sigurne i pouzdane za rekonstrukciju stijenke maternice. Ove dvije metode razlikuju se jedino u cijeni potrebnih šavi za rekonstrukciju. Da bismo mogli donijeti konačne zaključke o isplativosti jedne tehnike nad drugom, bolesnice bi morale biti dugotrajno praćene glede očuvanja plodnosti i komplikacija u trudnoći.

VI ZAKLJUČCI

1) Obje izvorne tehnike laparoskopske rekonstrukcije stijenke maternice nakon enukleacije intramuralnog mioma pokazale su se jednake glede trajanja rekonstrukcije stijenke maternice i ukupnog trajanja operacije.

2) U obje ispitivane skupine nisu zamijećene intraoperacijske ili postoperacijske komplikacije.

3) Opisane su tri trudnoće, dvije u grupi bolesnica u kojih su korišteni pojedinačni šavi, jedna u grupi bolesnica u kojih je korišten produžni spiralni šav. Trudnoće su završene rođenjem donešene, zdrave, terminske djece. Ni u jedne bolesnice nije zamijećena ruptura maternice. S obzirom na mali broj poroda nakon enukleacija mioma, ne može se donijeti konačan zaključak o mogućoj učestalosti ove kasne i po život opasne komplikacije zahvata.

4) Prilikom šivanja produžnim spiralnim šavom koristi se jedan PDS šav.

Kod rekonstrukcije stijenke maternice pojedinačnim šavima, troši se prosječno 5,4 šava, što čini ovu operaciju skupljom. Da bismo mogli donijeti konačne zaključke o isplativosti jedne tehnike nad drugom, bolesnice bi morale biti dugotrajno praćene glede očuvanja plodnosti i komplikacija u trudnoći.

VII SAŽETAK

Do danas još nije definirana optimalna tehnika rekonstrukcije materične stjenke nakon laparoskopske enukleacije intramuralnog mioma. Dvije izvorne tehnike su uspoređene u studiji na 60 pacijentica operiranih zbog intramuralnog mioma promjera između 3 i 10 cm.

U 44 pacijentice materična stjenka je rekonstruirana tehnikom pojedinačnih šavi. Korišteni su monofilamentni ili polifilamentni konci namijenjeni otvorenoj kirurgiji. Vezani su ekstrakorporalnim Westonovim kližućim čvorom koristeći izvorno konstruiran spuštač čvora. (MPKŠ)

U 16 pacijentica materična stjenka rekonstruirana je izvornom stvorenom tehnikom produžnog spiralnog šivanja. (PSŠ)

Upotrijebljeni su monofilamentni konci vezani ekstrakorporalno uz korištenje Clarke-Reichovog spuštača čvora.

Obje grupe nisu se značajno razlikovale po dobi, po paritetu ili po veličini mioma. Prosječno vrijeme utrošeno za rekonstrukciju materične stjenke u MPKŠ grupi bilo je $30,9 \pm 17$ minuta a u PSŠ grupi $23,3 \pm 13$ minuta. Razlika nije bila statistički značajna.

U SS grupi cijena utrošenog konca je 5 puta viša od one u SCSS grupi zbog prosječno 4,8 potrošenih konaca za svaku pacijenticu.

Budući da ni u jednoj grupi nije bilo niti ranih niti kasnih postoperativnih komplikacija, zaključujemo da su obje tehnike rekonstrukcije materične stjenke nakon laparoskopske enukleacije intramuralnog mioma učinkovite i sigurne.

VIII SUMMARY

The optimal technique of uterine wall reconstruction during laparoscopic enucleation of intramural fibroid is still not defined. Two original laparoscopic techniques were compared in the current study on 60 patients with an intramural fibroid with a diameter of between 3-10 cm.

In 44 patients the uterine wall was sutured with the single suture technique, using monofilament suture for open surgery, knotted extracorporeally in Weston gliding knot and tied using originally designed reusable knot pusher. (SS)

In 16 patients the uterine wall was reconstructed using the originally developed technique of single continuous spiraling suture (SCSS) using monofilament suture for open surgery, tied extracorporeally with Clarke-Reich knot pusher.

There was no significant difference in the age distribution and parity between the two groups of patients, as well as in the distribution of the size of fibroids. The average suturing time in the SS group was 30.9 ± 17 minutes, as compared to 23.3 ± 13 minutes in the SCSS group. No significant difference was observed between these two groups. The median operation time was 100 minutes in both groups. The cost of suturing was 5-fold higher in the SS group since an average number of 4.8 sutures were used for each patient in this group.

Since there were neither short-term nor long-term complications in both of patients we conclude that both presented techniques of uterine wall reconstruction after laparoscopic enucleation of intramural fibroids are efficient and safe.

IX ŽIVOTOPIS

Rođen sam u Zagrebu 1958. godine. U Zagrebu sam završio osnovnu školu i gimnaziju. Medicinski fakultet upisao sam 1976., a diplomirao sam 1981.

Obavezni pripravnički staž proveo sam radeći u Centru za medicinske znanosti, pri KBC-u Zagreb.

Nakon odsluženja vojnog roka, zaposlio sam se u Medicinskom centru u Celju, i dvije godine radio u ambulanti medicine rada.

1986. započeo sam specijalizaciju iz ginekologije i opstetricije. Specijalistički ispit položio sam 1991. godine i od tada radim u Zavodu za humanu reprodukciju Klinike za ženske bolesti i porode. Pohađao sam više međunarodnih stručnih tečajeva, prvenstveno iz područja ginekološke endoskopije.

U školskoj godini 1985/86, završio sam prvu godinu postdiplomskog studija Medicine rada, prometa i športa, na Medicinskom fakultetu u Ljubljani.

Tijekom 1987/89. završio sam postdiplomski studij Medicinske informatike, Medicinski fakultet u Zagrebu.

U godini 2000. magistrirao sam na Medicinskim fakultetu. Naslov magistarske radnje: "Model informacijskog sustava za praćenje i analizu liječenja bračne neplodnosti"

Kao dragovoljac Domovinskog rata na prvoj liniji bojišnice proveo sam oko godinu dana u razdoblju 1991/94.

X Literatura

- ¹ Orešković S. Dobročudni tumori maternice-miom. U: Šimunić V. i sur. Ginekologija, Zagreb 2001, str. 441-445
- ² Schwartz SM. Epidemiology of Uterine leiomyomata. *Clinical Obstetrics and Gynecology* 2001; 44(2): 316-325
- ³ Meilahn EN, Matthews KA, Egeland G. Characteristics of women with hysterectomy. *Maturitas*. 1989;11(4):319-329.
- ⁴ Marshall LM, Spiegelman D, Goldman MB, et. al. A prospective study of reproductive factors and oral contraceptive use in relation to the risk of uterine leiomyomata. *Fertil Steril*. 1998; 70(3): 432-439
- ⁵ Parazzini F, LaVecchia C, Negri E, et al. Epidemiologic characteristics of women with uterine fibroids: a case-control study. *Obstet Gynecol*. 1988; 72(6): 853-857
- ⁶ Ramcharan S, Pelligrin FA, Ray R. The Walnut Creek Contraceptive drug study. A prospective study of the side effects of oral contraceptives. NIH Pub. No.81-564. *Center popul Res Monogr*. 1981; 3: 69-74
- ⁷ Marshall LM, Spiegelman D, Manson JE. Risk of uterine leiomyomata among premenopausal women in relation to body size and cigarette smoking. *Epidemiology*. 1998; 9: 511-517
- ⁸ Parazzini F, Negri E, La Vecchia C. Uterine myomas and smoking. Results from an Italian study. *J Reprod Med*. 1996;41(5): 316-320.
- ⁹ Faerstein E, Szklo M, Rosenshein NB. Risk factors for uterine leiomyoma: a practice-based case-controlled study. I. African-American heritage, reproductive history, body size, and smoking. *Am J Epidemiol*. 2001; 153: 1-10
- ¹⁰ Stovall DW. Clinical Symptomatology of Uterine Leiomyomas. *Clinical Obstetrics and Gynecology*, 2001; 44: 364-371
- ¹¹ Coutinho EM, Maia HS. The contractile response of the human uterus, fallopian tubes, and ovary to prostaglandins in vivo. *Fertil Steril*. 1971 ;22: 539-543
- ¹² Aharoni A, Reiter A, Golan D. Patterns of growth of uterine leiomyomas during pregnancy: a prospective longitudinal study. *Br J Obstet Gynecol*. 1988; 95: 510-515
- ¹³ Rice JP, Kay HH, Mahony BS. The clinical significance of uterine leiomyomas in pregnancy. *Am J Obstet Gynecol*. 1989; 160: 1212-1216
- ¹⁴ Parker WH, Fu YS, Berek JS. Uterine sarcoma in patients operated on for presumed leiomyoma and rapidly growing leiomyoma. *Obstet Gynecol*. 1994; 83: 414-418
- ¹⁵ Kessler et al. Hysterography and hysteroscopy: a comparison. *Fertil Steril* 1986; 46: 709-710.
- ¹⁶ Zawin M, McCarthy S, Scoutt L. High-field MRI and U/S evaluation of pelvis in women with leiomyomas. *Magn Reson Imaging Clin N Am*. 1990; 8: 371-376

-
- ¹⁷ Wilcox LS, Koonin LM, Pokras R. Hysterectomy in the United States, 1988-1990. *Obstet Gynecol.* 1994; 83(4): 549-555
- ¹⁸ Dicker RC, Greenspan JR, Strauss LT. Complications of abdominal and vaginal hysterectomy among women of reproductive age in the United States. *Am J Obstet Gynecol.* 1982; 144: 841
- ¹⁹ Siddle N, Sarrel P, Whitehead M. The effect of hysterectomy on the age at ovarian failure: identification of a subgroup of women with premature loss of ovarian function and literature review. *Fertil Steril* 1987; 47: 94-100.
- ²⁰ Smith DC, Uhler JK. Myomectomy as a reproductive procedure. *Am J Obstet Gynecol.* 1990; 162: 1476-1482.
- ²¹ Iverson RE, Chelmow D, Strhbehn K. Relative morbidity of abdominal hysterectomy and myomectomy for management of uterine leiomyomas. *Obstet Gynecol.* 1996; 88: 415-419.
- ²² Aubuchon M, Pinto AB, Williams D. Treatment of uterine fibroids. *Primary Care Update for Ob/Gyns.* 2002; 9(6): 231-237
- ²³ Candiani GB, Fedele L, Parazzini F, Villa L. Risk of recurrence after myomectomy. *British Journal of Obstetrics and Gynaecology.* 1991; 98: 385-389
- ²⁴ Istre O, Quigstad E, Langebrekke A. Temporary Bileteral uterine artery occlusion performed with a paracevical clamp for the treatment of symptomatic uterine fibroids. *The journal of the American association of gynecologic laparoscopists.* No.3 Supp. Aug. 2003. S1
- ²⁵ Lichtinger M. Vaginal occlusion of the uterine artery for symptomatic leiomyomas with a doppler guided device. *The journal of the American association of gynecologic laparoscopists.* No.3 Supp. Aug. 2003. S12
- ²⁶ Fedele L, Vercellini P, Bianchi S, Brioschi D, Dorta M. Treatment with GnRH agonists before myomectomy and the risk od short term myoma recurrence. *British Journal of Obstetrics and Gynaecology.* 1990; 97: 393-396
- ²⁷ Coddington CC, Collins RL, Shawker TH. Long-acting gonadotropin hormone-releasing hormone analog used to treat uteri. *Fertil Steril.* 1986; 45(5): 624-629
- ²⁸ West CP, Lumsden MA, Lawson S. Shrinkage of uterine fibroids during therapy with goserelin (Zoladex): a luteinizing hormone-releasing hormone agonist admistered as a monthly subcutaneous depot. *Fertil Steril.* 1987; 48(1): 45-51
- ²⁹ Friedman AJ, Barbieri RL, Diubilet PM. A randomized, double-blind trial of a gonadotropin releasing-hormone agonist (leuprolide) with or without medrxyprogesteron acetate in the treatment of leiomyomata uteri. *Fertil Steril.* 1988; 49(3): 404-409.
- ³⁰ Yen SSC. Use of antiprogestin in the management of endometriosis and leiomyoma. In: Donaldson MS, Dorflinger L, Brown SS, Benet LZ, eds. 8th ed. *Clinical application of mifepristone (RU 486) and other antiprogestins.* Washington, DC: National Academy Press, 1993:189

-
- ³¹ DeLeo V, la Marca A, Morgante G. Short term treatment of uterine fibromyomas with danazol. *Gynecol Obstet Invest* 1999; 47(4): 258-262
- ³² Coutinho EM, Boulanger GA, Goncalves MT. Regression of uterine leiomyomas after treatment with gestrinone, an antiestrogen, antiprogestosterone. *Am J Obstet Gynecol.* 1986; 155(4): 761-767
- ³³ Vedantham S, Goodwin SC, McLucas B. Uterine artery embolization: An underutilized method of controlling pelvic hemorrhage. *Am J Obstet Gynecol.* 1997; 176 :938-948
- ³⁴ Ravina JH, Bouret JH, Cirary-Vigneron N. Arterial embolisation to treat uterine myomata. *Lancet.* 1995; 346(8976): 671-672
- ³⁵ Scott CG, Gordon CH, Wong BA. Uterine artery embolization for uterine fobroids: a radiologist's perspective. *Clinical Obstetrics and Gynecology*, Vol 44(2):412-424
- ³⁶ Goodwin SC. New horizons in gynecologic embolotherapy: uterine artery embolization for the treatment of uterine fibroids. *J Vasc Interv Radiol.* 1998; 9(1Pt2): 53-59.
- ³⁷ Goodwin SC, Reed RA. Uterine artery embolization: an overview. *Semin Interventional Radiology.* 2000; 17(3): 237-246
- ³⁸ Bradley EA, Reidy JF, Forman RG. Transcatheter uterine artery embolisation to treat large uterine fibroids. *Br J Obstet Gynaecol.* 1998; 105(2): 235-240
- ³⁹ Christman G, McCarthy J. Gene therapy and uterine leiomyomas. *Clin Obstet Gynecol* 2001; 44: 425-35.
- ⁴⁰ Stewart EA, Nowak RA. Leiomyoma-related bleeding: a classic hypothesis updated for the molecular era. *Hum Reprod Update.* 1996; 2(4): 295-306.
- ⁴¹ Minakuchi K, Kawamura N, Tsujimura A. Remarkable and persistent shrinkage of uterine leiomyoma associated with interferon alfa treatment for hepatitis. *Lancet.* 1999; 353(9170): 2127-2128.
- ⁴² Barišić D. Endoskopska kirurgija u ginekologiji. U: Šimunić V. i sur. *Ginekologija*, Zagreb 2001; 304-305
- ⁴³ Thompson JD, Rock JA. Leiomyomata uteri and myomectomy. In: TeLinde's Operative Gynecology, Rock JA, Thompson JD (Eds.). Lippincott Raven Publishers, Philadelphia, 1997;. 731-770,.
- ⁴⁴ Ribeiro SC, Reich H, Rosenberg J, Guglieminetti E, Vidali A. Laparoscopic myomectomy and pregnancy outcome in infertile patients. *Fertil Steril* 1999; 71: 571-4.
- ⁴⁵ Pasic R, Levine RL: Laparoscopic suturing and ligation. *J Am Assoc Gynecol Laparosc* 1995; 3: 67-79
- ⁴⁶ Weston PV: A new clinch knot. *Obstet Gynecol* 1991; 78: 144-147
- ⁴⁷ Barisic D, Bagovic D. A single, continuous spiraling suture for uterine wall reconstruction after laparoscopic enucleation of intramural myomas. *J AAGL* 2001; 8(3): 409-411
- ⁴⁸ Reich H, Clarke HC, Sekel L: A simple method for ligating with straight and curved needles in operative laparoscopy. *Obstet Gynecol* 1992; 79: 143-147

-
- ⁴⁹ Keckstein J, Hucke J: Organenhaltende Myomchirurgie. U: Die endoskopische Operationen in der Gynekologie. Edited by J. Keckstein, J Hucke. Muenchen, Urban&Fisher, 2000; 215-231
- ⁵⁰ Reich H, Clarke HC, Sekel L. A simple method for ligating with straight and curved needles in operative laparoscopy. *Obstet Gynecol* 1992; 79: 143-147
- ⁵¹ Steiner RA, Wight E, Tadir Y.: Electrical cutting device for laparoscopic removal of tissue from the abdominal cavity. *Obstet Gynecol* 1993; 81: 471-474
- ⁵² Dubuisson JB, Chapron C, Verspyck E. Laparoscopic myomectomy; 102 cases. *Contracept Fertil Sexual* 1993; 21: 920-922
- ⁵³ Rossetti A. Laparoscopic myomectomy: eleven years of experience. *World congress on gynecology and endoscopy Dubrovnik 2002 Abstract book*: 44
- ⁵⁴ Hasson HM. Interrupted laparoscopic suture secured with the needle-through-the-sliding-loop knot. *The journal of the American association of gynecologic laparoscopists*. 2000; 7:(4) 556-561
- ⁵⁵ Nouria Y, Horchani A. The pre-looped intracorporeal knot: a new technique for knot tying in laparoscopic surgery. *Journal of urology* 2001;166(1): 195-7
- ⁵⁶ Guido RS, Leslie AM, Ramathan S. Use of vasopressin during abdominal hysterectomy: a randomized control study. *Obstetrics and gynecology*, 2001; 97(6): 867-72
- ⁵⁷ ⁵⁷ Sinha R, Hedge A, Warty N, Patil N. Laparoscopic excision of very large myomas. *The journal of the American association of gynecologic laparoscopists*. 2003; 10(4): 461-467
- ⁵⁸ Sinha R, Hedge A, Warty N, Bhat P, Singhal T. Laparoscopic removal of large multiple myomas with cumulative weight of 2,3kg. *The journal of the American association of gynecologic laparoscopists*. 2003; 10(3): 403-406
- ⁵⁹ Milad MP, Sokol E. Laparoscopic morcellator-related injuries. *The journal of the American association of gynecologic laparoscopists*. 2003; 10(3): 383-385
- ⁶⁰ Ginsburg ES, Benson CB, Grafield JM, Gleason RE, Friedman AJ. The effect of operative technique and uterine size on blood loss during myomectomy: a prospective randomized study. *Fertil Steril* 1993; 60(6)
- ⁶¹ Fedele L, Vercellini P, Bianchi S, Brioschi D, Dorta M. Treatment with GnRH agonists before myomectomy and the risk of short-term recurrence. *British Journal of Obstetrics and Gynecology*. 1990; 97: 393-396
- ⁶² Friedman AJ, Hoffman DI, Comite F. Treatment of leiomyomata uteri with leuprolide acetate depot: a double-blind, placebo controlled, multicenter study. *The leuprolide study group*. *Obstet Gynecol* 1991; 77(5): 720-725
- ⁶³ Geusens P, Dequeker J. Non-linear increase in vertebral density induced by synthetic steroid (Org OD 14) in women with established osteoporosis. *Maturitas* 1991; 13(2): 155-162

-
- ⁶⁴ Ederveen AGH, Spanjers CPM, Quaijtaal JHM, Kloosterboer HJ. Effect of 16 months of treatment with tibolone on bone mass, turnover and biomechanical qualita in mature ovariectomised rats. *J Bone Miner Res* 2001; 16: 1674-1681
- ⁶⁵ Palomba S, Pellicano M, Affinito P, Di Carlo C, Zullo F, Nappi C. Effectiveness of short-term administration of tibolone plus gonadotropin-releasing hormone analogue on the surgical outcome of laparoscopic myomectomy. *FertilSteril* 2001; 75(2):429-33
- ⁶⁶ Seidman DS, Nezhat CH, Nezhat FR, Nezhat C. Spontaneous uterine rupture in pregnancy 8 years after laparoscopic myomectomy. *J AAGL* 2001; 8: 333-5
- ⁶⁷ Davids A. Myomectomy. Surgical techniques and results in a series of 1150 casese. *Am J Obstet Gynecol* 1952 ;63: 592-604
- ⁶⁸ Rossetti A, Sizzi O, Soranna L, Mancuso S, Lanzone A. Fertility outcome: long-term results after laparoscopic myomectomy. *Gynecological Endocrinology* 2001; 15(2): 129-34
- ⁶⁹ Pelosi Mam Pelosi MA. Spontaneous uterine rupture at thirty-three weeks subsequent to previous superficial laparoscopic myomectomy. *Am J Obstet Gynecol* 1997. 177(6):
- ⁷⁰ Dubuisson JB, Chapron C, Fauconnier A, Babaki-Fard K. Laparoscopic myomectomy. *Annals of the New York Academy of Sciences* 2001; 943: 269-275
- ⁷¹ Harris WJ. Uterine dehiscence following laparoscopic myomectomy. *Obstetric&Gynecology* 1992. 80(3): 545-546
- ⁷² The chalenge of pelvic adhesions. APGO educational series on women's health issues. Current therapeutics Inc. Ohio 2002.