

# Morfologija testikularnih i ejakuliranih spermija u procjeni plodnosti muškarca

---

Čolak, Božo

Doctoral thesis / Disertacija

2010

Degree Grantor / Ustanova koja je dodijelila akademski / stručni stupanj: **University of Zagreb, School of Medicine / Sveučilište u Zagrebu, Medicinski fakultet**

Permanent link / Trajna poveznica: <https://urn.nsk.hr/urn:nbn:hr:105:312027>

Rights / Prava: [In copyright](#) / [Zaštićeno autorskim pravom.](#)

Download date / Datum preuzimanja: **2025-01-22**



Repository / Repozitorij:

[Dr Med - University of Zagreb School of Medicine Digital Repository](#)



**SVEUČILIŠTE U ZAGREBU  
MEDICINSKI FAKULTET**

**Božo Čolak**

**Morfologija testikularnih i ejakuliranih  
spermijau procijeni plodnosti muškarca**

**DISERTACIJA**

**Zagreb, 2010.**

*Zahvaljujem mentoru prof. dr. sc. Željku Metelku na velikoj pomoći tijekom pripreme i izrade ove disertacije.*

*Zahvaljujem dr. sc. Zvonimiru Papiću na podršci i savjetima pri izboru teme i načinu rada.*

*Zahvaljujem mr. sc. Miji Šunjić Stakor na pomoći u izradi i odabiru slika za ovu disertaciju.*

*Zahvaljujem prof. Lovorki Perković na ispravkama sažetka na engl. jeziku i pomoći u izboru nekih riječi u disertaciji.*

*Osobito zahvaljujem med. lab. ing. Siniši Vlahoviću na pripremi preparata i mikroskopskim izmjerama ogromnog broja spermija u ovom radu.*

## **SADRŽAJ:**

<b>1. UVOD</b>	<b>5</b>
1.1. O neplodnosti	5
1.1.1. Epidemiologija	5
1.1.2. Muški spolni sustav	5
1.1.3. Sjemenski kanalići	7
1.1.4. Spermioogeneza	8
1.1.5. Sertolijeve stanice	10
1.1.6. Intersticij	11
1.2 Spolni kanali u testisu	11
1.2.1. Odvodni spolni kanali	12
1.3. Pridružene spolne žlijezde	12
1.4. Uzroci muške neplodnosti	13
1.5. Dijagnostika neplodnosti u muškarca	14
1.6. Liječenje muške neplodnosti	17
1.7. Morfologija spermija	19
1.7.1. Važnost morfologije spermija	19
1.7.2. Metode bojenja ljudskih spermija	23
1.7.3. Definicija morfološki normalnog spermija	24
1.7.4. Kliničko značenje određivanja morfologije spermija	25
<b>2. CILJEVI DISERTACIJE</b>	<b>28</b>
2.1. Hipoteza	28
<b>3. ISPITANICI I METODE RADA</b>	<b>29</b>
3.1. Ispitanici	29
3.2. Laboratorijske metode	29
3.3. Punkcija testisa	30
3.4. Morfometrija spermija	31

<b>3.5. Statističke metode</b>	<b>35</b>
<b>4. REZULTATI</b>	<b>36</b>
<b>4.1. Morfometrija spermija ejakulata - usporedba skupina</b>	<b>40</b>
<b>4.2. Morfometrija intratestikularnih spermija - usporedba skupina</b>	<b>45</b>
<b>4.3. Usporedba morfometrije spermija ejakulata i punktata testisa</b>	<b>52</b>
<b>4.4. Postotak spermija s normalnom morfologijom</b>	<b>60</b>
<b>5. RASPRAVA</b>	<b>62</b>
<b>6. ZAKLJUČCI</b>	<b>68</b>
<b>7. SAŽETAK</b>	<b>70</b>
<b>8. SUMMARY</b>	<b>72</b>
<b>9. POPIS CITIRANE LITERATURE</b>	<b>74</b>
<b>10. ŽIVOTOPIS</b>	<b>84</b>

## POPIS KRATICA

AIH ili IUI - intrauterina inseminacija  
AMH - *anti Müllerian inhibitory hormone*  
Asteno - astenozoospermija  
Azoosp - azoospermija  
CASA - *computer assisted semen analysis*  
CFTR - cistično fibrozni transmembranski regulator provodljivosti  
CK - kreatin kinaza  
CNS - centralni nervni sustav  
DIF - direktna imunofluorescencija  
E - estradiol  
FNA - *fine needle aspiration*  
HOS - hipoosmotski test spermija  
ICSI - injiciranje spermija u citoplazmu jajne stanice  
IIF - indirektna imunofluorescencija  
ITI - intratubalna inseminacija  
IVF/ ET- *in vitro* fertilizacija i embrio transfer  
KF - kisela fosfataza  
LDH-C4 - izoenzim specifičan za spermije  
MAR - mješana antiglobulinska reakcija  
NOA - neopstruktivna azoospermija  
Normo - normozoospermija  
OA - opstruktivna azoospermija  
OAT - oligoastenoteratozoospermija  
Oligo - oligozoospermija  
PCT - postkoitalni test  
PRL - prolaktin  
SCOS - *Sertoli cell-only syndrome*  
SPT - spermipenetracijski test  
TESA/ICSI - testikularna aspiracija spermija tankom iglom, potom intracitoplazmatska injekcija spermija u jajnu stanicu  
T - testosteron

## **1. UVOD**

### **1.1. O NEPLODNOSTI**

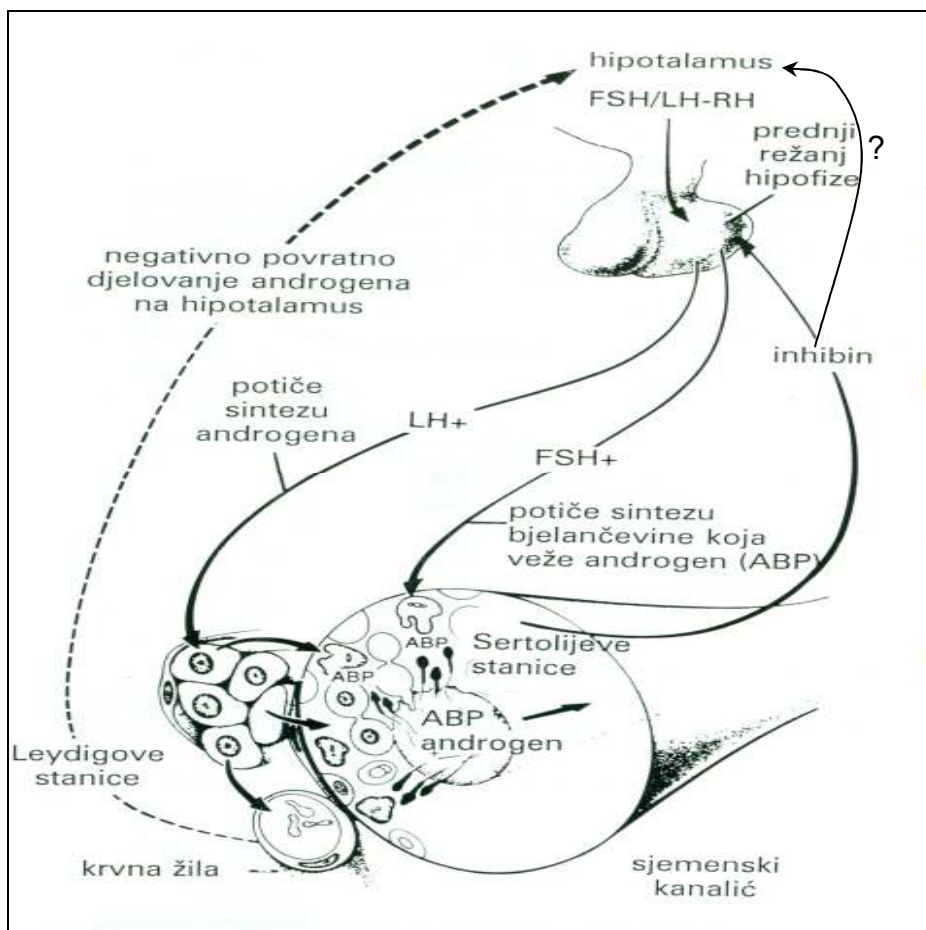
#### **1.1.1. Epidemiologija**

Od neplodnosti pati oko 15% bračnih parova generativne dobi (1). U približno 50% parova smetnje plodnosti nađu se u muškarca, bilo kao jedini uzrok ili uzrok pridružen ženi (1, 2).

Prema multicentričnom ispitivanju Svjetske zdravstvene organizacije provedenom u preko 7000 parova u 35 zemalja uzroci neplodnosti se nađu u 24% slučajeva samo u muškarca, u 24% u oba partnera, a u 41% jedino u žene. U 11% slučajeva uzrok neplodnosti se ne otkrije ni u jednog od partnera. Ovi podaci nedvojbeno ukazuju da u svako ispitivanje uzroka neplodnosti treba uključiti oba partnera. Na par treba uvijek gledati kao na biološku jedinicu.

#### **1.1.2. Muški spolni sustav**

Muška reprodukcija je regulirana usklađenim međusobnim djelovanjem endokrinih žlijezda i centralnog živčanog sustava. Za razliku od CNS-a koji kontrolira tjelesne funkcije putem brzih živčanih impulsa, endokrini sustav koristi kemijske glasnike ili hormone za regulaciju sporih tjelesnih procesa kao npr. rasta i reprodukcije (slika 1.). Muški spolni sustav čine testisi, spolni kanali, pridružene žlijezde i penis (slika 5.).



Slika 1. Shematski prikaz hipofizne kontrole reprodukcije u muškarca. (Dopunjeno iz Junqueira C.L, Carneiro J, Kelley R.O., Osnove histologije, 7. izdanje, Školska knjiga, 1995)

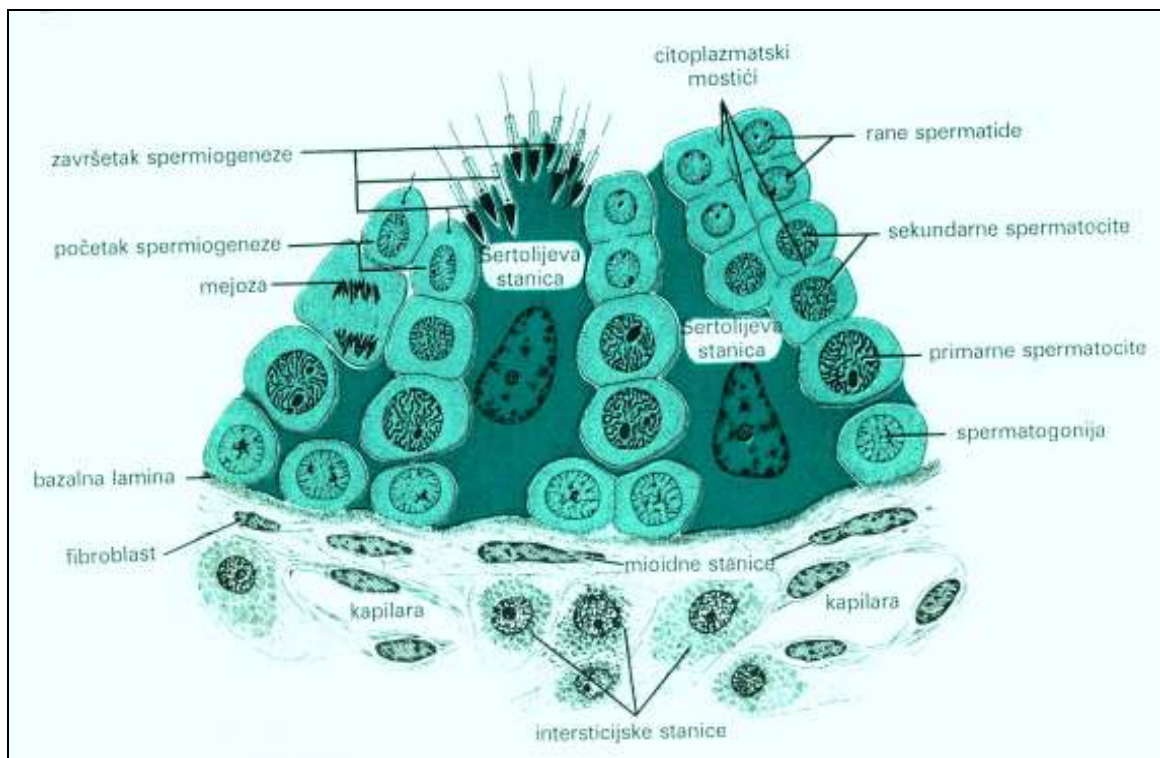
Testisi imaju brojne funkcije u razvoju i održavanju muških karakteristika i reprodukciju. To uključuje:

1. Proizvodnju endokrinih i parakrinih hormona (npr. testosterona, AMH - *anti Müllerian inhibitory hormon*) koji su neophodni još intrauterino za spolnu diferencijaciju.
2. Proizvodnju zrelih spermija (spermatogeneza i spermiogeneza).
3. Sintezu i izlučivanje steroidnih hormona (androgena) neophodnih za seksualno sazrijevanje, virilizaciju (muškost), muško ponašanje i anaboličke učinke.
4. Produkciju i drugih nesteroidnih hormona (inhibin, aktivin) koji utječu na dinamiku, kontrolu sustava negativnom povratnog spregom hipotalamus - hipofiza - testis.



### 1.1.3. Sjemenski kanalići

Testis ima oko 250 piramidnih režnjića od kojih su mnogi međusobno povezani. U svakom režnjiću su 1 - 4 zavijena sjemenska kanalića koja su uložena u mrežu vezivnog tkiva bogatog krvnim i limfnim žilama, živcima i intersticijskim Leydigovim stanicama. Sjemenski kanalići se sastoje od vezivne ovojnice, bazalne membrane i zametnog ili sjemenskog epitela. Epitel se sastoji od 2 vrste stanica: Sertolijevih ili potpornih stanica i stanica koje čine lozu spermatogeneze (slika 2.).

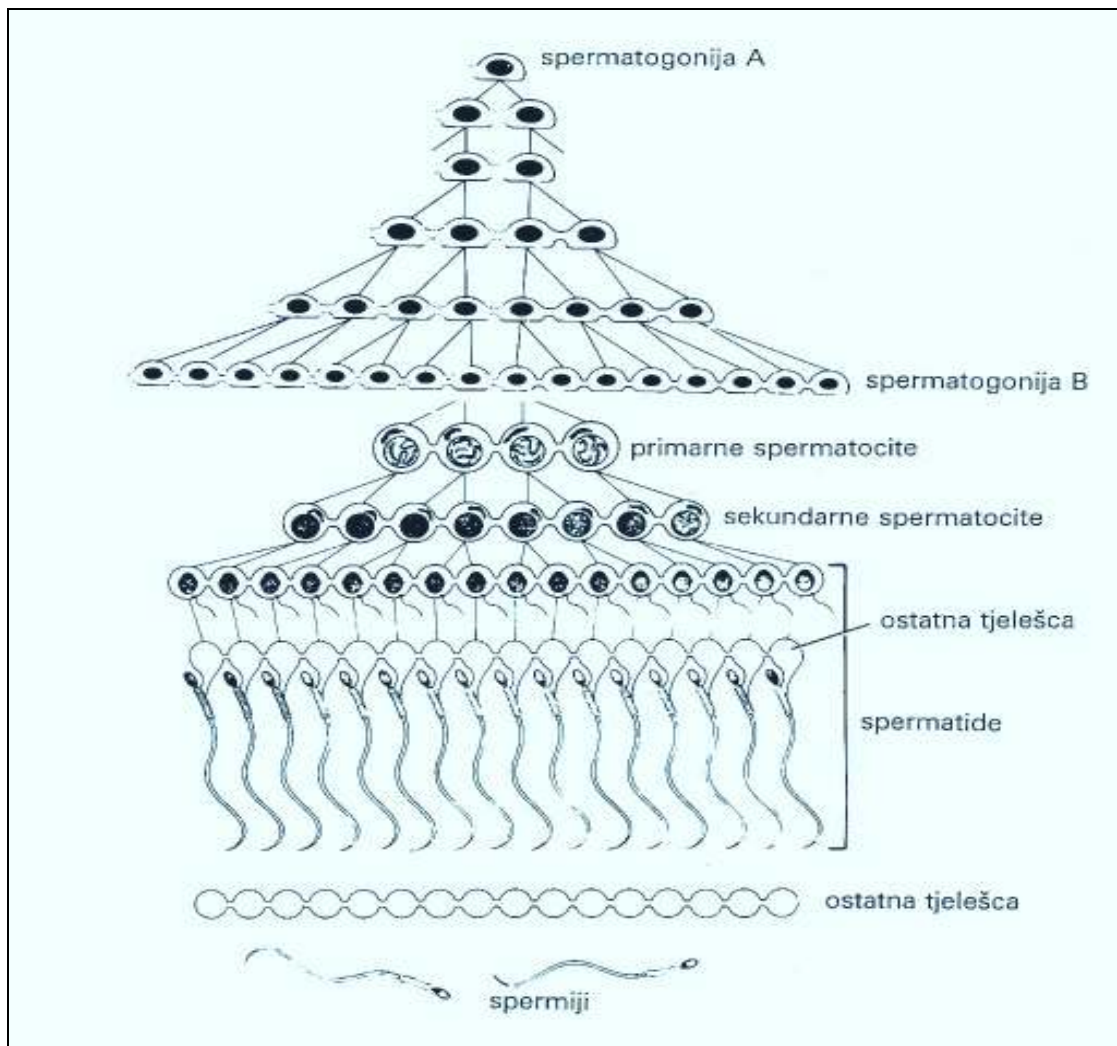


Slika 2. Shematski prikaz građe dijela sjemenskog kanalića i intersticija. (Reproducirano iz Junqueira C.L., Carneiro J, Kelley R.O., Osnove histologije, 7. izdanje, Školska knjiga, 1995)

Stanice spermatogeneze su poredane u 4 - 8 redova od bazalne membrane do lumena kanalića. One se nekoliko puta dijele i konačno se diferenciraju u spermije. Ovo zbivanje se naziva **spermatogeneza** i dijeli se u 3 faze (slika 3.) :

**spermatocitogeneza**, tijekom koje se spermatoagonije dijele i daju spermatoците;

**mejozu**, tijekom koje spermatoците prolaze dvije uzastopne diobe, u kojima se broj kromosoma po stanici smanji na polovicu pa nastaju spermicide; i **spermiogenezu**, tijekom koje spermicide prolaze proces citodiferencijacije i pretvaraju se u spermije.



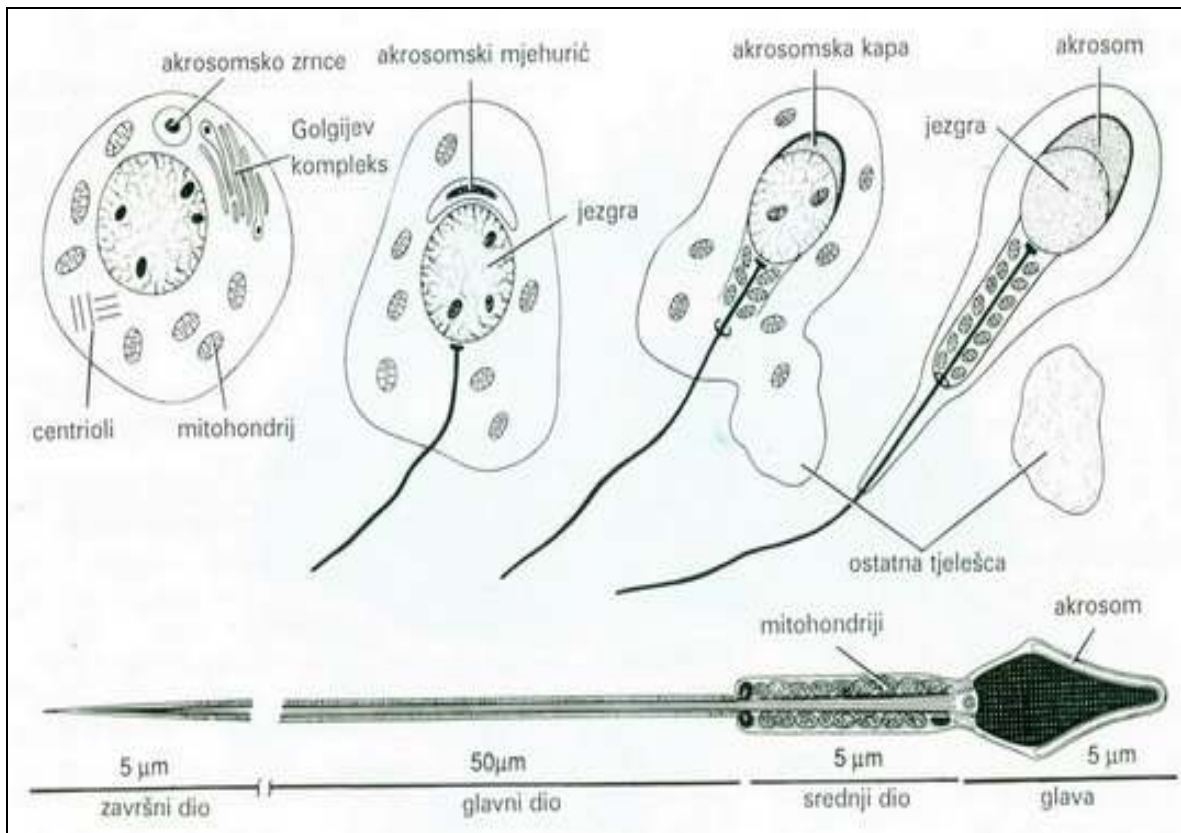
Slika 3. Shematski prikaz spermatogeneze. (Reproducirano iz Junqueira C.L, Carneiro J, Kelley R.O., Osnove histologije, 7. izdanje, Školska knjiga, 1995)

#### 1.1.4. Spermioogeneza

Mejozom se smanji broj kromosoma na polovicu čime se osigurava stalan broj kromosoma vrste. Spermioogeneza je složen proces diferencijacije čiji je konačni rezultat zreli spermij (slika 4.). Trajanje ciklusa spermatogeneze je 69 - 80 dana, prosječno 74 dana (3). Tijekom spermioogeneze nastaje akrosom (*grč. akron, okrajak + soma*), izdužuje se jezgra, gubi se najveći dio citoplazme, razvija se rep. Akrosom sadržava hidrolitičke enzime, hijaluronidazu, proteazu, kiselu fosfatazu, neuraminidazu.

Na početku oplodnje ovi enzimi razdvajaju stanice corone radiate i razgrađuju zonu pelucidu. Vanjska membrana akrosoma se na više mjesta, u susretu s jajnom stanicom, stopi s njezinom staničnom membranom te se oslobađaju akrosomski enzimi. Ovaj proces, akrosomska reakcija, je jedan od prvih koraka u oplodnji.

Oko proksimalnog dijela repa nakupljaju se mitohondriji i čine odebljanje nazvano srednji dio repa, koje je odgovorno za pokretljivost spermija. Gibanje repa spermija nastaje uzajamnim djelovanjem mikrotubula, ATP-a i bjelančevine dineina, koja ima aktivnost ATP-aze. Sindrom nepokretnih spermija posljedica je nedostatka dineina i drugih bjelančevina potrebnih za pokretljivost repa.



Slika 4. Tijek spermiogeneze i građa spermija. (Reproducirano iz Junqueira C.L, Carneiro J, Kelley R.O., Osnove histologije, 7. izdanje, Školska knjiga, 1995)

Spermatogeneza se ne odvija istodobno ni usklađeno u svim sjemenskim kanalčićima. Time se objašnjava nepravilan izgled kanalčića, koji u različitim područjima sadržavaju različite skupine stanica spermatogenetske loze.

### 1.1.5. Sertolijeve stanice

Sertolijeve stanice su bazom priljubljene uz bazalnu membranu, a vrhovi im strše u lumen sjemenskih kanalića. Imaju brojne postranične izdanke kojima obavijaju stanice spermatogenetskog niza. Susjedne Sertolijeve stanice su često povezane na mjestu smještaja spermatogonija u bazalnom dijelu, gdje je osiguran dotok tvari iz krvi. Napredne stanice spermatogeneze su zaštićene od tvari koje dolaze iz krvi barijerom krv-testis (čvrst spoj između Sertolijevih stanica).

Funkcije Sertolijevih stanica:

1. **Potporna, zaštita i regulacija prehrane spermija u razvoju.** Budući su spermatocite, spermatide i spermiji barijerom krv-testis lišene opskrbe krvlju one ovise o Sertolijevim stanicama kao posrednicima. Barijera Sertolijevih stanica štiti spermije u razvoju i od upada imunološki stranih tvari.
2. **Fagocitoza.** U spermiogenezi višak citoplazme spermatide odbacuju kao rezidualno tjelešce koje Sertolijeve stanice fagocitiraju i razgrađuju svojim lizozomima.
3. **Izlučivanje.** Sertolijeve stanice neprestano izlučuju u sjemenske kanaliće tekućinu koja teče u smjeru spolnih izvodnih kanala i služi prijenosu spermija. Uz kontrolu FSH i testosterona (slika 1.) Sertolijeve stanice izlučuju bjelančevinu koja veže androgene (ABP, engl. *androgen-binding protein*) i služi za koncentriranje testosterona u sjemenskim kanalićima, gdje je neophodan za spermatogenezu. Sertolijeve stanice mogu pretvarati testosteron u estradiol. One izlučuju i peptid inhibin, koji smanjuje sintezu i izlučivanje FSH.
4. **Proizvodnja anti Müllerova hormona.** To je glikoprotein, koji tijekom razvoja uzrokuje nestajanje Müllerovih kanala u muških fetusa.

Sertolijeve stanice se ne dijele. One su jako otporne na infekcije, pothranjenost i zračenja. Spermiji se u sisavaca najvjerojatnije oslobađaju aktivnim otpuštanjem.

### 1.1.6. Intersticij

Prostore između sjemenskih kanalića ispunjava vezivno tkivo sa krvnim i limfnim žilama i živcima. Vezivno tkivo se sastoji od različitih vrsta stanica kao što su fibroblasti, mastociti, makrofazi i nediferencirane mezenhimske stanice. Tu su i Leydigove stanice koje izlučuju steroide, prvenstveno testosteron. Broj i aktivnost intersticijskih stanica ovisi o hormonskoj stimulaciji (slika 1.). U trudnoći placentalni gonadotropni hormon prelazi u krv fetusa i potiče intersticijske stanice na proizvodnju androgena koji su neophodni za diferencijaciju muških spolnih organa. Intersticijske stanice ostaju aktivne do 4,5 mjeseca trudnoće, a nakon toga se njihov broj smanjuje, time i sinteza testosterona. Ove stanice miruju do kraja trudnoće i nakon rođenja, sve do prepuberteta kada dolazi do poticanja iz vlastite hipofize. Testosteron je neophodan za normalan razvoj stanica spermatogeneze. Estrogeni i progesteron inhibiraju spermatogenezu. Sertolijeve stanice i rete testis proizvode testisnu tekućinu koja prenosi spermije do epididimisa. Testisna tekućina sadrži steroide, ione i bjelančevinu koja veže androgene (testosteron). Ona sadrži vrlo malo tvari iz krvi zbog barijere krv-testis koju tvore čvrsti spojevi između Sertolijevih stanica, a važna je zaštita muških spolnih stanica (imunološka zaštita). Onemogućuje prolaz imunoglobulina u sjemenske kanaliće.

Budući spolna zrelost nastupa mnogo kasnije nego razvoj imunokompetencije, predstadiji spermija bi se prepoznali kao strane stanice i izazvali imunosni odgovor koji bi ih uništio. Barijera krv-testis dakle djeluje kao zaštita sjemenskog epitela od autoimunosne reakcije.

## 1.2. Spolni kanali u testisu

Odvodni spolni kanali u testisu su **tubuli recti** (ravni kanali), **rete testis** i **ductuli efferentes** (slika 5.). U ravnim kanalićima se gube stanice spermatogeneze, a u početnom dijelu njihovu stijenku čine samo Sertolijeve stanice.

Na ravne kanaliće nastavljaju se u glavi epididimisa **ductuli efferentes**. Ima ih 10 - 20, a epitel im je kubični bez trepetljika, koji se izmjenjuje sa stanicama koje imaju trepetljike, tako da epitel ima karakterističan valovit izgled. Stanice s trepetljikama uz apsorpciju tekućine pomiču spermije prema epididimisu. Ductuli efferentes se postupno spajaju tvoreći u epididimisu **ductus epididymidis**.

### 1.2.1. Odvodni spolni kanali

Odvodni spolni kanali su ductus epididymidis, sjemenovod i mokraćna cijev (slika 5.).

**Ductus epididymidis**, zavijena cijev duga 4 - 6 m sa vezivom i krvnim žilama čini tijelo i rep epididimisa. Spermiji se kreću kroz epididimis hidrostatskim tlakom tekućine secernirane u zavijenim kanalićima i kontrakcijom tunicae albugineae testisa. U epididimisu dolazi do koncentracije spermija, njihovog dozrijevanja i pohranjivanja (4). Epitel duktusa epididimisa fagocitira preostala ostatna tjelešca koja se odbacuju tijekom spermatogeneze. Vrijeme prolaza spermija kroz glavu i tijelo epididimisa je 1 - 3 dana, a kroz rep 1.5 - 4.5 dana (4).

**Sjemenovod** (ductus deferens) je ravna cijev s mišićnom stijenkom koja se proteže od epididymisa do prostatičnog dijela mokraćne cijevi gdje se i prazni (slika 5.). Prije prostate ductus deferens se proširi i nastaje **ampulla**. U završnom dijelu ampule priključuju se sjemenski mjehurići. Dio kanala koji je u prostati naziva se **ductus ejaculatorius** (slika 5.).

### 1.3. Pridružene spolne žlijezde

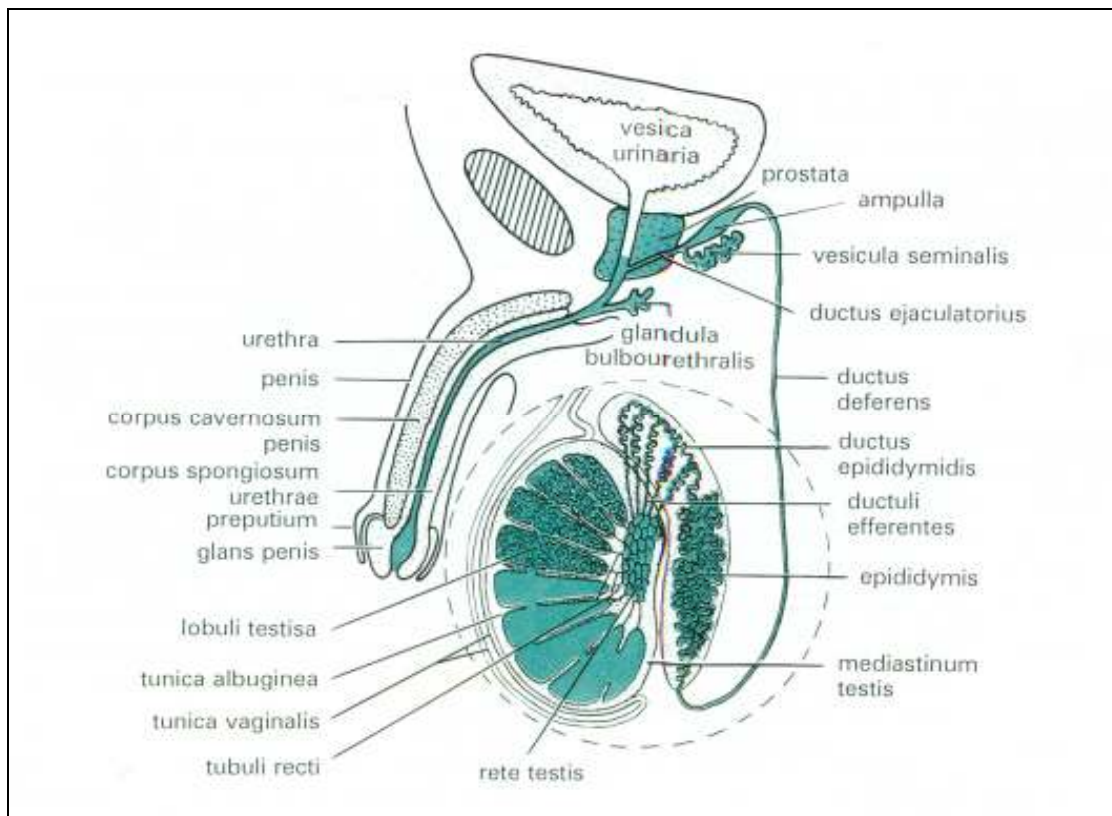
Pridružene spolne žlijezde su sjemeni mjehurići, prostata i bulbouretralne žlijezde.

**Sjemenski mjehurići** (lat. *vesiculae seminales*) su dvije zavijene cijevi duge 15 cm. Sekret sjemenskih mjehurića (fruktoza, citrat, prostaglandini, bjelančevine) aktivira spermije. Monosaharid fruktoza izvor je energije za pokretanje spermija. Sekret sjemenih mjehurića čini 60% - 70% ejakulata čovjeka.

**Prostatu** čini 35 - 50 tubuloalveolarnih žlijezda kojima se odvodni kanali otvaraju u prostatični dio mokraćne cijevi (slika 5.). Prostatični sekret čini 30% ukupnog volumena ejakulata a čine ga kiselna fosfataza, alkalna fosfataza, proteolitički enzimi koji izazivaju likvefakciju ejakulata. Sekret sadrži ione cinka i magnezija.

**Bulbouretralne žlijezde** (Cowperove žlijezde) promjera 3.5 mm, nalaze se iznad membranoznog dijela mokraćne cijevi u koju se prazne. One izlučuju sluz koja podmazuje mokraćnu cijev.





Slika 5. Prikaz muškog spolnog sustava. (Reproducirano iz Junqueira C.L, Carneiro J, Kelley R.O., Osnove histologije, 7. izdanje, Školska knjiga, 1995)

#### 1.4. Uzroci muške neplodnosti

Uzroci muške neplodnosti su brojni. Ima raznih podjela, a često ih se dijeli prema razinama s kojih djeluju. Pregerminalni uzroci su u oštećenoj funkciji osi hipotalamus - hipofiza - testis. Po svojim manifestacijama su endokrinološki, jer je u osnovi manjkava sekrecija gonadotropina i testosterona. Ovisno o težini oštećenja spermato-spermiogeneza će biti nedovoljna ili potpuno odsutna uz moguća fenotipska obilježja.

Germinalni uzroci su u samim testisima. Brojni su i mnogi još nisu prepoznati. Rijetko se nađe nedovoljno izlučivanje testosterona, a najčešće su gonadotropini normalni ili povišeni, osobito FSH.

Postgerminalne uzroke čine mehaničke opstrukcije: kongenitalne, traumatske, kirurške, postupale i funkcionalne opstrukcije: denervacija simpatikusa, Youngov sindrom, prostatitis/vezikulitis, imunološki, retrogradna ejakulacija, anejakulacija.

Najčešći uzroci neplodnosti muškarca prikazani su na tablici 1.

**Tablica 1.** Uzroci neplodnosti u muškarca

<b>NAJČEŠĆI UZROCI NEPLODNOSTI U MUŠKARCA</b>	<b>%</b>
Primarno oštećenje (krom.poremećaji, kriptorhizam, orhitis, zračenje, lijekovi, kemikalije, metali...)	10 - 20
Hipotalamo – hipofizne bolesti	1 - 2
Opstrukcija genitalnog trakta (urođeni, stečeni)	5 - 10
Kronične bolesti, stres, otrovi...	1 - 3
Seksualna disfunkcija	1
Varikokele	20 - 30
Idiopatska neplodnost (OAT)	50 - 60

### 1.5. Dijagnostika neplodnosti muškarca

Dijagnostika u neplodnosti muškarca je stupnjevita i ne mora biti izvedena do kraja, prikazana je na sljedećim tablicama (tablica 2a., 2b., 2c.).

**Tablica 2a.** Dijagnostika neplodnosti u muškarca

ANAMNEZA	<ul style="list-style-type: none"><li>- Bračna</li><li>- Osobna (opća, ciljana)</li></ul>
FIZIKALNI PREGLED	<ul style="list-style-type: none"><li>- Opći</li><li>- Lokalni (vanjski, digitorektalni)</li></ul>
EJAKULAT	<ul style="list-style-type: none"><li>- Makroskopski pregled (količina, boja, miris, koagulabilnost, likvefakcija, viskoznost, pH)</li><li>- Citomorfološka analiza (konc. spermija, pokretljivost, morfologija spermija)</li><li>- Klasična metoda i računalna (CASA)</li><li>- Biokemija ejakulata (KF, Zn, lim. kiselina, fruktoza, LDH-izoenzimi, LDH-C4)</li><li>- Mikrobiološke analize (urin, ejakulat, bris)</li></ul>
HORMONI	<ul style="list-style-type: none"><li>- LH, FSH, testosteron, estradiol, prolaktin, testovi (LH-RH, klomifenski, HCG)</li></ul>



**Tablica 2b.** Dijagnostika neplodnosti u muškarca

<b>DIJAGNOSTIKA NEPLODNOSTI</b>	
<b>Imunološke pretrage</b>	Protutijela na spermije (IgG MAR, DIF, IIF)
<b>Citološko histološke pretrage</b>	brojčani odnosi stanica spermatogeneze i spermija, Index spermiji/Sertolijeve stanice
<b>Ultrazvuk</b>	skrotalni, transrektalni
<b>Funkcionalni testovi</b>	PCT, SPT, HOS, CK, LDH-C4 akrosomska reakcija
<b>Citogenetičke pretrage</b>	kariotipizacija, mejoze
<b>Molekularna dijagnostika</b>	brojčane i strukturne promjene građe kromosoma, promjene gena (CFTR, Y-mikrodelecija)

### **Molekularna dijagnostika neplodnosti u muškarca**

Molekularno-genska dijagnostika razriješila je etiologiju dijela azospermija i najtežih oligozoospermija.

Još su klasičnim citogenetskim metodama otkriveni genski lokusi spermatogeneze na dugom kraku Y-kromosoma (Yq-11)-AZF.

Danas se zna da je oko 2000 različitih gena uključeno u razvoj sjemenika, razvoj sjemenskog epitela, spermatogenezu i spermioenezu (preko 30 gena je uključeno u kontrolu spermatogeneze). Tri su ključne subregije: AZFa, AZFb, AZFc, a postoje i druge .

Dokazane su delecije određenih gena s teškim slučajevima neplodnosti. SCOS (AZFa), maturacijski arest (AZFb), hipospermatogeneza (AZFc).

### **Pojavnost Y- mikrodelecija**

- 3 do 30% neplodnih muškaraca, ovisno o kriteriju odabira ispitanika.
- podskupine naših pacijenata po dijagnozama: 60% astenozoospermije, 20% oligoastenoteratozoospermije, 10% teške oligozoospermije (do 5 mil/ml), 10% azospermija.
- teške oligozoospermije (do 5 mil/mL): Y-mikrodelecije 5 - 5,5%
- neopstruktivne azospermije (NOA): Y- mikrodelecije u 12%
- zajedno teške oligozoospermije i azospermije: Y- mikrodelecije 9 - 10%.

## Mutacije CFTR-DNA

Cistična fibroza je složeni genski sindrom disfunkcije svih egzokrinih žlijezda zbog mutacije gena za CFTR (cistično fibrozni transmembr. regulator provodljivosti). Gen za CF je na 7. kromosomu. Otkrivno je preko 800 mutacija na genu za CF. CF 508 je glavna mutacija, prisutna u 65% bolesnika u Hrvatskoj i Europi.

Oko 2% opstruktivnih azoospermija povezano je sa cističnom fibrozom odnosno agenezom duktus deferensa.

Da li će se razviti kompletna slika CF ili samo ageneza duktus deferensa (primarno genitalni oblik bolesti) ovisi o zahvaćenosti jednog ili obadva alela, te da li je u ovom drugom slučaju hetero ili homozigot.

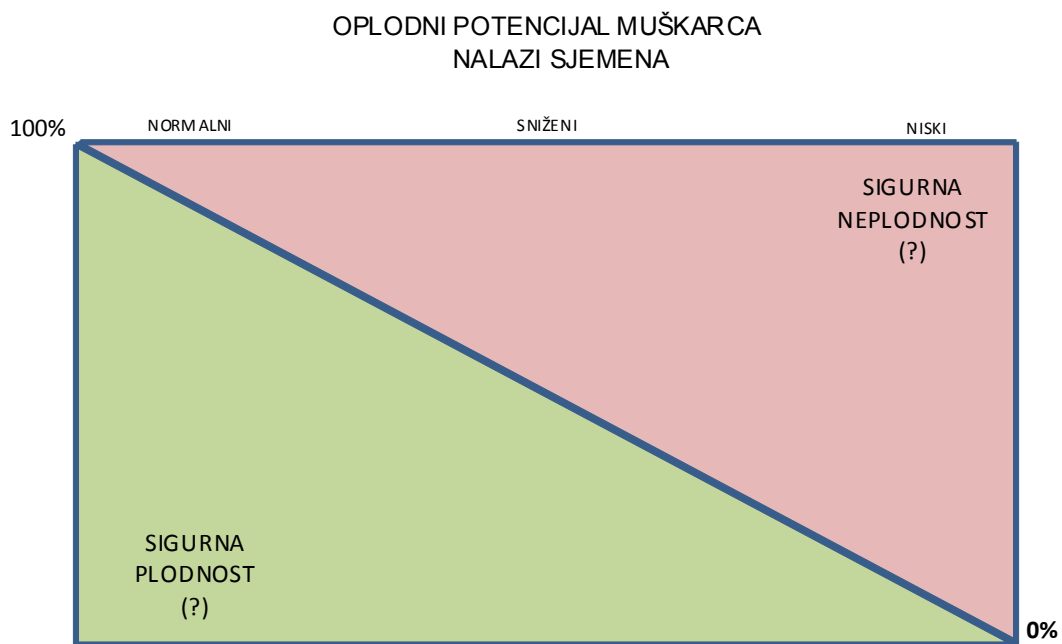
Među našim opstruktivnim azoospermijama je 15 - 20% mutacija CFTR-DNA.

Broj pretraga ovisit će o dobivenim rezultatima učinjenih pretraga, kako u muškarca tako i u žene. U traženju uzroka bračne neplodnosti vrijedi pravilo da potreba za daljnjim pretragama u jednog partnera raste ukoliko su rezultati u drugoga partnera uredniji. To je ujedno i ključna razlika od dijagnostičke strategije u ostaloj medicini.

**Spermiogram** je osnovna i najvažnija pretraga u procjeni plodnosti muškarca (tablica 3, slika 6.). Povezanost između kvaliteta sjemena i muškog infertiliteta je poznata više od 50 godina. Sa starosti općenito opadaju svi normalni parametri sjemena, pa i fertilitet.

**Tablica 3.** Snižene referentne vrijednosti parametara sjemena s vremenom do začeća - 12 mjeseci ili manje

Parametar	WHO 1999. Normalne vrijednosti	WHO 2009. Donja preporučena granica
Volumen sjemena (ml)	≥2.0	1.5 (1.4-1.7)
pH	≥7.2	7.2
Koncentracija spermija (10 <sup>6</sup> /ml)	≥20	15 (12-16)
Ukupan broj spermija (10 <sup>6</sup> /ejakulat)	≥40	39 (33-46)
Ukupna pokretljivost (PR+NP, %)		40 (38-42)
Progres. pokretljivost (a+b, PR, %)	≥50	32 (31-34)
Vitalnost (%)	≥50	58 (55-63)
Morfologija spermija (normalnih, %)	≥15	4 (3-4)
Broj leukocita (10 <sup>6</sup> /ml)	<1	<1
MAR - test (%)	<50	<50
Imunobead - test (%)	<50	<50



**Slika 6.** Razina oplodnog potencijala sjemena

## 1.6. Liječenje muške neplodnosti

Izbor lijeka se temelji na vrsti uzroka i razini oštećenja (tablica 4.). Mogućnosti liječenja su još uvijek male jer je i uzrok u preko 50% slučajeva nepoznat i multifaktorijalan.

Stoga suvremeno liječenje većinom nije upućeno na etiološki ili patofiziološki izvor jer je vrijeme oštećenja najčešće prošlo. Detaljno utvrđivanje specifičnih manjkavosti spermija je mogući racionalni pristup uz naglašenost određivanja kvalitata i kvantiteta spermija.

**Tablica 4.** Liječenje

1. Farmakoterapija (po razinama oštećenja)	
Pregerminalna:	gonadotropini (direktna terapija) gonodotropini (indirektna terapija) <ul style="list-style-type: none"><li>· LH-RH, analozi LH-RH</li><li>· klomifen, tamoksifen</li><li>· inhibitori aromataza</li></ul> bromokriptin
Germinalna:	androgeni glukokortkoidi inhibitori prostaglandin sintetaze inhibitori fosfodiesteraze blokatori mastocita
Postgerminalna:	antibiotici antioksidansi
2. Kirurški postupci:	operacija varikokele, anastomoze, elektroresekcija seminal. brežuljaka
3. Metode medicinske oplodnje:	AIH, ITI, IVF, ICSI, TESA-ICSI

\* AIH ili IUI – intrauterina inseminacija  
ITI – intratubarna inseminacija  
IVF-ET – *in vitro* fertilizacija i embrio transfer  
ICSI – injiciranje spermija u citoplazmu jajne stanice  
TESA-ICSI – testikularna aspiracija spermija tankom iglom i  
injiciranje spermija u citoplazmu jajne stanice

- **retrogradna ejakulacija**
- pokušaj simpatikomimeticima (pseudoefedrin, imipramin)
- elektroejakulacija s rektalnom sondom + MAR (metode asistirane reprodukcije)
- TESA-ICSI

## 1.7 Morfologija spermija

### 1.7.1. Važnost morfologije spermija

Od studenog 1677. god., kada je Antony van Leeuwenhoek u pismu Londonskom kraljevskom društvu dao detaljan opis i crtež ljudskog spermija, pa sve do 1900-te malo se pozornosti poklanjalo procjeni morfologije spermija. Tek od 1940. god. analiza sjemena dolazi u žižu različitih istraživanja.

Morfologija spermija je vrlo važan parametar sjemena koji dosljedno korelira sa oplodnim potencijalom i *in vitro* i *in vivo* studijama (5-7). Značajno se razlikuje u plodnih i neplodnih muškaraca. Posljednjih 20 godina brojne studije se bave analizama tehnika ocjene morfologije spermija.

1986.god. provedena je studija korelacije morfologije spermija sa IVF (5).

- morfologija  $\leq$  14% normalnih spermija - postotak oplodnje 37%
- morfologija  $\geq$  15% normalnih spermija - postotak oplodnje 82,5%
- morfologija  $\leq$  4% normalnih spermija - postotak oplodnje 7,4%

Procjena morfologije spermija je vrlo važan dio rutinske pretrage sjemena. Ona je dobar predskazatelj oplodnog potencijala. Osobito je važna u predskazivanju rezultata u postupcima medicinske oplodnje, ali je još uvijek i predmet rasprava.

Morfološka normalnost spermija apsolutno ne znači i funkcionalnu sposobnost oplodnje. Nema a priori jednakosti između morfološki normalnih spermija i sposobnosti oplodnje. Nisu svi normalni spermiji sposobni oploditi. Ni danas nema sigurnih kriterija "normalnih" spermija. Ipak, plodnost dokazuje postojanost normalne građe i funkcije.

Muškarac čija je žena u prvom tromjesečju trudnoće, općenito je prihvaćeno kao najbolja definicija plodnog muškarca. Spermiji iz postkoitalne cervikalne sluzi, koji su gotovo svi morfološki normalni, najbolje pokazuju kako funkcionalna selekcija spermija dobro korelira s morfologijom. Morfološki normalni spermiji imaju bolju pokretljivost što pokazuje i PCT (postkoitalni test).

Abnormalni spermiji imaju veliku prevalenciju kromosomskih abnormalnosti (Lee i sur. 96, Kishikawa i sur. 99).

Sve do prije 20 god. držalo se da plodan muškarac ima preko 50% morfološki normalnih spermija (liberalni pristup u određivanju morfologije) dok je danas taj postotak znatno niži (> 14%, odnosno  $\geq 4\%$  prema WHO od 2009) zbog striktnih kriterija pri određivanju morfologije.

Prvi klasifikacijski morfometrijski sustav spermija (Eliason, 1971) je ustvari morfometrija glave spermija gdje se svi granični oblici svrstavaju u normalne što je otvorilo vrata različitoj interpretaciji u kliničkoj primjeni.

Nakon Eliasona Svjetska zdravstvena organizacija (WHO) donosi kriterije morfologije spermija koji se često mijenjaju.

Prvo izdanje WHO priručnik (1980) - potrebna normalna morfologija u 80,5% (48-98%) spermija. MacLeod i Eliason preporučuju  $\geq 60\%$  spermija normalne morfologije.

Drugo izdanje WHO priručnik (1987)  $\geq 50\%$  normalne morfologije

Treće izdanje WHO priručnik (1992)  $\geq 30\%$  normalne morfologije

Četvrto izdanje WHO priručnik (1999)  $\geq 15\%$  normalne morfologije

Tek 1999. godine WHO prihvaća Tygerberške striktno kriterije za morfologiju spermija (9, 10). Striktni kriteriji su isprobani još osamdesetih godina na bazi homogene populacije spermija nađenih na razini unutarnjeg cervikalnog ušća.

Peto izdanje WHO priručnik (2009)  $\geq 4\%$  morfološki normalnih spermija je donja granica plodnosti.

Važnost striktno određenih kriterija za morfološku normalnost spermija sastoji se u sljedećem:

- striktni kriteriji osiguravaju ponavljanje procjene
- metoda je jednostavna i jeftina
- dobro korelira s funkcionalnim testovima
- dobro predskazuje stupanj oplođivanja pri *in vitro* fertilizaciji (IVF)
- metoda je pouzdana u kliničkom i znanstvenom radu

Normalan spermij po striktnim kriterijama je onaj koji je čitav normalan. Treba istaknuti da se striktnost metode ne odnosi samo na morfologiju i obilježja spermija već i na pripremu i bojenje preparata.

U praksi, određivanje morfologije spermija dio je analize sjemena, procjena oblika i strukture spermija pripremljenih na osušenim, fiksiranim i obojenim razmazima. Morfologija spermija procjenjuje se neovisno o pokretljivosti, vitalnosti i svim ostalim parametrima (11). Muškarac s manje od 4% normalnih spermija je subfertilan.

U životinjskom svijetu općenito postoji homogena morfologija spermija, a čovjek spada u manju skupinu vrsta koji stvara spermije heterogene morfologije (12). Morfološka analiza spermija na obojenim preparatima različitim tehnikama koristi se već dugo vremena u pretragama sjemena. Svrha bojanja spermija je razlikovanje morfološki normalnih od abnormalnih oblika spermija (12). Pokušaj određivanja morfologije spermija na svježim preparatima, npr. u Maklerovoj komorici, u potpunosti je neučinkovit i nerealan (9).

Tehnički problemi su brojni.

Postoji nekoliko metoda pripreme i bojenja preparata za određivanje morfologije spermija. Papanicolaou metoda je dobro definirana i jasno razlikuje spermije od drugih stanica (epitel, leukociti i dr.). Primjenjuje se bojenje spermija i po Diff-Quick metodi te Spermac metodi.

Potpuno je nerealno i naivno očekivati da će procjenjivanje morfologije ma kako se provodilo, biti 100% točno, ili da će osigurati potpuni odgovor kolika je muškarčeva *in vivo* sposobnost ili njegov *in vitro* potencijal oplodivanja. Prve morfometrijske studije (Van Duiju i sur. 1972) su dale točne dimenzije ljudskih spermija te njihove razlike u normalnih i subfertilnih muškaraca.

Nekoliko autora je ukazivalo na selekciju ljudskih spermija u postkoitalnoj sluzi (npr. Cary i Hotchkins 1934.g., Kremer 1968; MacLeod 1970. godine) iako to nisu shvaćali kao definiciju morfološke normalnosti. Tražili su se dakle "perfektni" spermiji koji bi u konačnici govorili i o biološkoj vrijednosti morfologije spermija.

Kakav je odnos morfološke normalnosti spermija i sposobnosti kretanja? Kakvo je znanje o odnosu morfologije spermija i sposobnosti oplodnje?

Znanje o odnosu morfologije spermija i sposobnosti oplodnje je poraslo. R. Menkveld je proširio Tygeberšku shemu i uključio akrosomski indeks kao bitni činilac plodnosti (Menkveld i sur. 1996).

Morfološka selekcija se ne treba specifično opažati na osnovi morfoloških promjena spermija jer može biti indirektna, preko pokretljivosti i u susretu sa drugim fiziološkim opažanjima (15). Ako se prihvati temeljni odnos između spermioogeneze i morfološki normalnih spermija koji imaju bolju sposobnost oplodnje, onda se u realnosti spermiji probiru na temelju njihovih unutarnjih funkcionalnih sposobnosti.

Dokazi za ovu tvrdnju su sljedeći:

1. Morfološki normalni spermiji imaju bolju pokretljivost od abnormalnih (Katz i sur 1982; 1990; Morales i sur 1988).
2. *In vitro* je morfološki normalnih spermija više nađeno vezanih uz zonu pelucidu nego abnormalnih (Menkveld i sur 1990; Liu i Baker 1992, 1994; Garret i sur 1997).
3. Morfološki abnormalni spermiji imaju veću prevalenciju kromosomskih abnormalnosti (Lee i sur 1996; Kishikawa i sur 1990).

Očito je da su cervikalna sluz, cumulus oophorus i zona pelucida barijere gdje se provodi selekcija spermija, ali ne čine selektivni proces po sebi. Zona pelucida u ljudi ima sposobnost detektora i efektora i na taj način vrši selekciju spermija. Ona prepoznaje razlike u genetskom sadržaju spermija, potom veže genetski normalne spermije (16).

Mi definiramo normalnost u svjetlu znanja, koji spermiji su najsposobniji doći na mjesto *in vivo* oplodnje, vezati se na zonu pelucidu, te koji muškarac postiže uspješnu oplodnju pri *in vitro* fertilizaciji (13-15).



### 1.7.2. Metode bojenja ljudskih spermija

Tehnika po Papanicolaou je dobra metoda bojenja spermija, njihovih preteča, epitela i leukocita. Unatoč tome, stvorili smo negativnu naviku opsjednuti s brzim metodama bojenja radi uštede vremena i novca. Eliasson je uvijek preporučao da razmazi spermija trebaju biti bojani po Papanicolaou (Eliasson 1971, 1981). Bojenje po Papanicolaou je najbolje za razlikovanje spermija od drugih stanica pri rutinskoj primjeni (Mortimer 1985, 1994; Menkveld i sur 1990).

D. Mortimer je ispitivao korištenje alternativa, brzo bojenje kao što je Testsimplets (Boehringer Mannheim), Diff-quick, Spermac, Shorr bojenje. Sve navedene metode pokazale su preparate slabije kvalitete (17, 18).

Specijalizirane metode bojenja ipak imaju svoje mjesto u posebnim primjenama, na primjer pri određivanju akrosomskog statusa (19). Treba ipak istaknuti, posebno kada razmišljamo o kliničkoj značajnosti koja se sada pridaje rezultatima morfologije spermija, da se traži primjena najprihvatljivije tehnike (20). Morfologija ljudskih spermija mora dakle biti vjerodostojno klinički određena. Ne može se određivati na neobojenim preparatima ma kako veliko povećanje bilo.

Tygerberški striktni kriteriji za normalni spermij temeljeni su na morfologiji postkoitalnih spermija nađenih na razini unutarnjeg cervikalnog ulaza. Još su Cary i Hotchkiss 1934. konstatirali da "abnormalni oblici mogu biti pokretni, ali su rijetko nađeni čak i u gornjim dijelovima cervikalne sluzi te ih treba shvatiti da su bez utjecaja na oplodnju".

Spermiji na razini unutarnjeg cervikalnog ušća su homogena populacija spermija, nasuprot heterogene populacije spermija nađenih u nižem dijelu endocervikalnog kanala (21).

Morfološka procjena spermija može biti jako varijabilna. Ipak se mogu dobiti realni i reproducibilni rezultati uz primjenu striktnih kriterija koji su utvrđeni za normalni spermij.

Striktni kriteriji omogućuju ponavljanje procjene jer su varijacije normalnosti minimalne i određene, za razliku od drugih sustava procjena (Eliason 1971; Belsey i sur 1980; Mortimer 1985; WHO 1987) koji uzimaju u obzir i spermije s tzv. graničnim oblicima ili blago abnormalnim glavama.

### 1.7.3. Definicija morfološki normalnog spermija

Definicija morfološki normalnog spermija je još uvijek diskutabilna. Nije bazirana na osnovi biološke vrijednosti.

Striktni kriteriji morfologije spermija su:

- glava mora imati glatku, ovalnu konfiguraciju s dobro definiranim akrosomom koji čini 40% - 70% njezinog prednjeg dijela;
- dimenzije spermija temelje se na onima koje je preporučio Eliasson (1971); normalna je glava dužine 4 - 5  $\mu\text{m}$ , širina treba biti između 2,5 i 3,5  $\mu\text{m}$ , debljina glave mora biti između  $\frac{3}{5}$  i  $\frac{2}{3}$  dužine glave;
- ne smije biti defekata srednjeg dijela i/ili repa;
- srednji dio mora biti vitak, aksijalno smješten i tanji od 1  $\mu\text{m}$  u širinu i približno 1,5 puta normalne dužine glave;
- citoplazmatski ostaci koji čine više od 30% veličine glave normalnog spermija smatraju se abnormalnima;
- repovi moraju biti ravni, uniformni, nešto tanji od srednjeg dijela, ne zavnuti i oko 45  $\mu\text{m}$  dužine;

Takozvani granični normalni spermiji klasificiraju se kao abnormalni. Normalnim treba shvatiti spermij koji je čitav normalan. Metoda Tygerberških striktnih kriterija, originalno razvijena kao laboratorijska tehnika, temelji se na *in vivo* situaciji (Van Zyl i sur 1976, 1990; Menkveld 1987), ali i u *in vitro* studijama (Kruger i sur 1986). Kako je već rečeno metoda je također striktna u odnosu na pripremu razmaza sjemena, bojenje razmaza i metodologiju koja se koristi pri procjeni (Menkveld i sur 1990; Menkveld i Kruger 1996).

Pri procjeni morfologije akrosoma primjenjuju se isti principi kao pri procjeni normalne morfologije spermija u skladu sa striktnim kriterijima (22). Akrosom mora biti glatkog ovalnog oblika s istim dimenzijama kao za normalni spermij. Mora pokrivati 40% - 70% glave spermija normalne veličine. Rezultati procjene se iskazuju kao akrosomski indeks (AI-% normalnih).

Postakrosomski dio glave spermija može biti abnormalan, ali ostatak spermija mora biti normalan tako da nema abnormalnosti srednjeg dijela i repa i bez nazočnosti citoplazmatskih ostataka.

Procjena akrosoma može se izvoditi simultano s rutinskom morfološkom procjenom, uz 2 laboratorijska brojača. Na prvom se brojaču morfologija spermija procjenjuje normalnom ili abnormalnom. Prvi je ključ za drugi brojač ako se akrosom smatra normalnim. Kako se za normalnu morfologiju procjenjuje najmanje 100 spermija, akrosomski indeks će uvijek biti veći nego postotak normalnih spermija. Ako je dostupan samo jedan brojač, akrosomski indeks se može odrediti nakon procjene normalne morfologije, brojeći na drugoj populaciji spermija.

U skupini bez ili s veoma slabom oplodnjom *in vitro*, opaženo je da se, u većini slučajeva, mali i/ili nenormalni akrosomi čine dominantnom abnormalnosti. Treba ipak istaknuti, uspoređujući i imajući u vidu sve studije, da svi ljudi koji određuju morfologiju ljudskih spermija moraju biti svjesni rizika prestrogosti, ali i činjenice da male razlike u morfometriji mogu dramatično promijeniti postotak normalnih spermija.

#### **1.7.4. Kliničko značenje određivanja morfologije spermija**

Klinička vrijednost Tygerberških striktnih kriterija kao prognostičkog pomagala u *in vitro* fertilizaciji, prvi put je objavljena publikacijom Krugera i suradnika 1986. god. na 190 tretiranih ciklusa (23). S 15% i više morfološki normalnih spermija razina oplodnje bila je 82,5% s 25,8% trudnoća. Kada je postotak normalnih spermija bio 14% nije bilo velikog pada oplodnje, ali je opadao broj trudnoća.

1988. god. Kruger i suradnici su istraživali i publicirali rad u kojem su muškarci s manje od 14% morfološki normalnih spermija. Našli su 2 skupine, jednu s dobrom prognozom s morfologijom između 14% i 5% normalnih spermija i one sa slabom prognozom  $\leq 4\%$  morfološki normalnih spermija.

U prvoj skupini oplodnja je bila u 63,9%, u drugoj svega 7,4%.

Predskazujuća vrijednost striktnih kriterija kasnije je potvrđena u mnogim radovima, ali ima i publikacija s negativnim izvješćima (Morgentaler i sur. 1995).

U tijeku su i rasprave o pouzdanosti rezultata analize sjemena (23) što ukazuje na potrebu standardizacije i kontinuiranim praćenjem kvalitete.

Kada se određuje morfologija spermija po liberalnom pristupu (WHO 1987; Commhaire i sur 1994) "normalna" populacija spermija, zapravo, ima dvije populacije spermija (24). Jedna je prava normalna populacija, a druga je abnormalna skupina spermija. Stoga se može očekivati slabija korelacija između postotka morfološki normalnih spermija i razine oplodnje u usporedbi sa striktnim kriterijima.

Ove manjkavosti liberalnog pristupa doprinose postojanju izvještaja u literaturi, koja su stajališta da je nalaz abnormalne morfologije spermija utvrđen kao manje osjetljiv za procjenu sjemena u usporedbi s drugim parametrima sjemena.

Prihvatanjem Tygerberških striktnih kriterija za morfologiju spermija (WHO 1999) oni postaju jedinom referentnom metodom određivanja morfologije ljudskih spermija. Njihova posebna vrijednost je u slučajevima proporcije normalnih spermija između 5% i 14% (22, 25). Ipak, mora se posebno naglasiti da realna primjena ovih kriterija ne može biti primjenjiva isključivo iz čitanja knjige. Neophodni su tečajevi praktičnog uvježbavanja, kombinirani s trajnom, rigoroznom kontrolom kvalitete (26, 27). Samo tako se postiže standardizacija i konzistencija uz izbjegavanje zamke krajnje strogosti (28). Važno je ipak naglasiti da nema studije gdje je nađeno da je normalna morfologija spermija jedini predskazujući parametar sjemena u odnosu na oplodnju i pojavu trudnoće (12).

Dobro je poznata varijabilnost nalaza i u dokazano plodnih muškaraca pa je često potrebna sumarna analiza više nalaza. Nastup trudnoće ovisi o jako složenoj kombinaciji varijabli kvalitete sjemena a isto tako i žene. Različitost je činjenica svih bioloških sustava, a jednostavne varijacije se mogu smatrati normalnim.

Broj spermija, njihova pokretljivost i morfologija određuju se već 20 godina i računalnim putem. *Computer assisted semen analysis* (CASA) je poboljšala manualnu analizu sjemena (29, 30).

CASA sustavi su se dobro standardizirali, brzi su, objektivni i rezultati su reproducibilni.

Morfološka analiza spermija na obojenim preparatima koristi se preko 50 godina u pretragama sjemena (9, 12). MacLeod i Gold su još 1951. god. objavili rad u kojem su otkrili značajnu razliku u morfologiji spermija plodnih i neplodnih muškaraca.

Primjena morfologije spermija u procjeni oplodnog potencijala muškarca, bila je, i još je uvijek, predmet rasprava (31). Procjena morfologije je važna i u predskazivanju oplodnje pri *in vitro* fertilizaciji (32, 33). Od svih standardnih parametara sjemena ona najbolje i najsigurnije pokazuje razliku između plodnih i neplodnih muškaraca (34).

Već je navedeno da čovjek pripada maloj skupini vrsta koji stvara spermije heterogene morfologije (11). Dobro je poznato da se morfološki najispravniji spermiji nađu postkoitalno na razini unutarnjeg cervikalnog ušća.

Morfološka procjena spermija može biti jako varijabilna i nema sigurnih kriterija "normalnih" spermija. Plodnost dokazuje postojanje normalnosti.

Da bi se dobili sigurni i ponovljivi rezultati morfološke procjene primjenjuju se striktni Tygerberški kriteriji. Kako se danas po striktnim kriterijima pokazuje, postotak normalnih spermija je znatno niži nego prije 20 - 30 godina.

Izražena razlika je posljedica danas primjenjivih striktnih kriterija, iako se ne može u potpunosti odbaciti ni tvrdnja o stvarnoj promjeni morfologije (12, 35).

Malo je poznato o morfologiji testikularnih spermija (36). Prevladava predodžba da je većina testikularnih spermija morfološki abnormalna i da su veći od ejakuliranih spermija (36 - 38). Smatra se da spermiji postignu konačnu veličinu dozrijevanjem i prolaskom kroz epididimis (4, 36).

Vrlo je malo studija sa analizom morfologije testikularnih spermija, pogotovu po metodi koja se koristi pri morfološkoj procjeni ejakuliranih spermija.

Od samih začetaka naše ustanove 1961. godine prof. dr. sc. Zdenko Škrabalo je veliki dio svog rada u Endokrinološkoj ambulanti posvećivao izučavanju i liječenju muške neplodnosti. Radile su se i biopsije testisa.

Godine 1975. god. u tadašnjem Zavodu „Vuk Vrhovac“ uvedena je i punkcija testisa tankom iglom u svakodnevnu kliničku praksu (dr. sc. Zvonimir Papić). Punkcija se pokazala jako korisnom, kako za procjenu muške (ne)plodnosti tako i u istraživanju (39).

## 2. CILJEVI DISERTACIJE

U ovom radu obavljena je morfometrija ejakuliranih i intratestikularnih spermija dobivenih citološkom punkcijom tankom iglom (FNA, engl. *fine needle aspiration*) G-23.

Ispitanici su muškarci u neplodnom braku, a među njima je i kontrolna skupina dokazano plodnih muškaraca (očevi barem jednog djeteta) koji dolaze zbog sekundarnog bračnog steriliteta. Opći cilj disertacije bio je utvrditi eventualne morfometrijske razlike između ejakuliranih i intratestikularnih spermija.

### 2.1. Hipoteza

Nema morfometrijskih razlika između intratestikularnih i ejakuliranih spermija

Hipoteza se zasniva na pretpostavci da nema morfometrijskih razlika između intratestikularnih i ejakuliranih spermija.

Cilj disertacije bio je usporediti morfologiju spermija kontrolne skupine (plodni muškarci s normozoospermijom) sa sljedećim skupinama pacijenata: muškarci s oligozoospermijom, astenozoospermijom te opstruktivnom azoospermijom.

Određivanjem izmjera glave, akrosoma, srednjeg dijela i repa spermija željelo se dobiti podatke o eventualnoj razlici između ejakuliranih spermija i onih dobivenih punkcijom sjemenika odabranih skupina pacijenata.

Odlučili smo utvrditi da li postoje značajne morfometrijske razlike između spermija plodnih muškaraca (s normozoospermijom) i muškaraca sa umanjenom plodnošću (s oligo i astenozoospermijom, te azoospermijom).

Odrediti koliki je postotak morfološki normalnih spermija u ejakulatu i punktu pojedinih skupina pacijenata.

S obzirom na veliki broj trudnoća koje smo imali medicinski pomognutom oplodnjom TESA-ICSI, sa spermijima dobivenih punkcijom testisa tankom iglom u muškaraca s opstruktivnom azoospermijom (OA), jedan od specifičnih ciljeva disertacije bio je ispitati koliki je postotak spermija s normalnom morfologijom u ove skupine pacijenata i usporedba sa morfometrijom ostalih skupina, uključujući i kontrolnu skupinu plodnih muškaraca (s normozoospermijom).

### **3. ISPITANICI I METODE RADA**

#### **3.1. Ispitanici**

Godišnje u Sveučilišnu kliniku Vuk Vrhovac dođe 1000 do 1200 muškaraca zbog neplodnosti braka. U više od 90% ovih muškaraca nađe se bitno umanjen oplodni potencijal sjemena.

U ovaj rad ukupno je uključeno 120 muškaraca, 90 zbog primarnog i 30 zbog sekundarnog bračnog steriliteta.

Svi muškarci bili su u dobi od 20 do 40 godina.

Potpisali su suglasnost za sve pretrage, uključujući i citologiju testisa.

Etičko povjerenstvo Sveučilišne klinike "Vuk Vrhovac " je odobrilo ovo ispitivanje

Kontrolna skupina sastojala se od 30 dokazano plodnih muškaraca, očevi barem jednog djeteta, koji su došli zbog sekundarnog steriliteta, čiji su i kontrolni spermioگرامi bili dobri.

U skupini 60 muškaraca sa oligoastenozoospermijom 30 je imalo manje od 10 milijuna spermija u ml ejakulata (oligozoospermia), a 30 normalni broj spermija slabije pokretljivosti, progresivna pokretljivost <10% (astenozoospermija).

Među ispitanicima je i 30 pacijenata sa opstruktivnom azoospermijom (OA), koji nemaju spermija u ejakulatu već samo u punktatu testisa.

#### **3.2. Laboratorijske metode**

U svih ispitanika određeni su i hormoni u serumu: LH, FSH, testosteron, estradiol i prolaktin. Korištena je fl uorometrijska metoda s DELFIA imunoesejom.

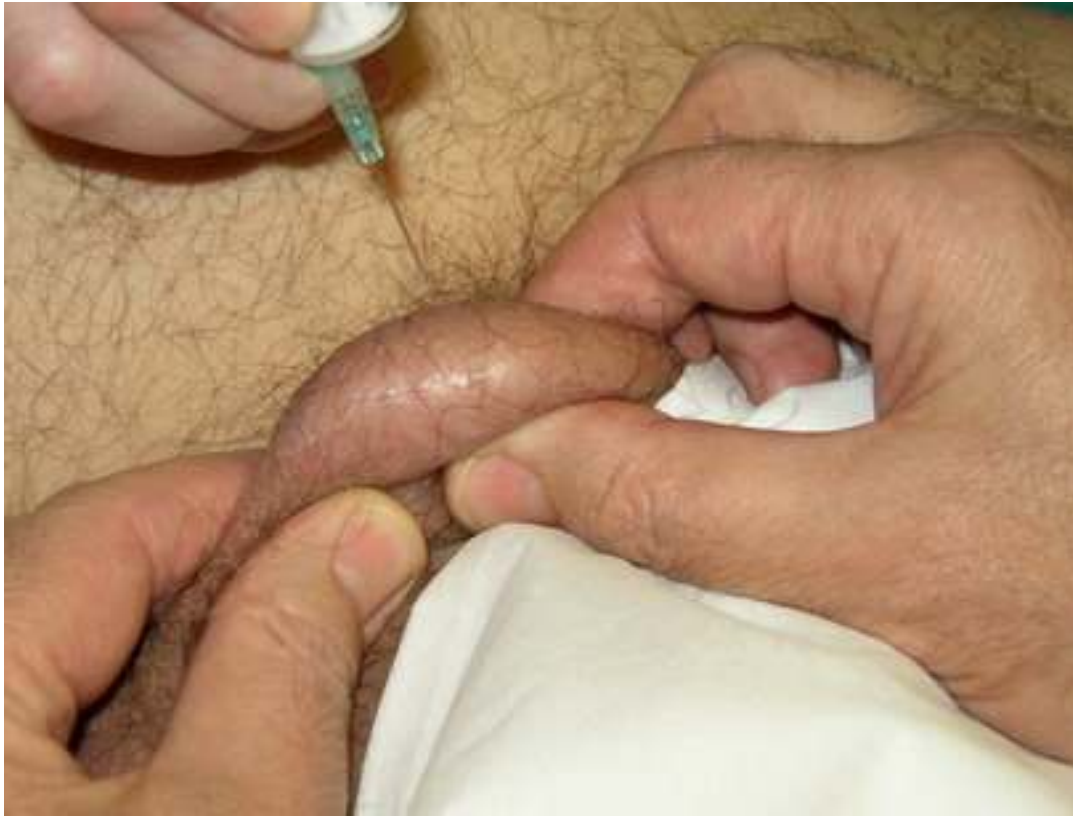Sjeme se dobivalo masturbacijom poslije 4 dana uzdržavanja, neposredno u laboratoriju u kojem se i vršila analiza.

S Hamilton Thorne -IVOS - analizatorom (CASA) određivana je koncentracija spermija, pokretljivost spermija, parametri pokretljivosti i morfologija.

Razmazi sjemena i bojenje preparata po Papanicolaou izvodili su se po priručniku Svjetske zdravstvene organizacije od 1999. god. (2).

### 3.3. Punkcija testisa

Dobivanje spermija iz testisa obavljalo se citološkom punkcijom, uz pomoć zdravstvenog tehničara, pomoćnika (slika 7.).



**Slika 7.** Izvođenje punkcije testisa

Testis se pridržava tako da epididimis bude među prstima pomoćnika, a punktiralo se kroz napetu kožu skrotuma na suprotnoj strani od hilusa i to na najvišoj točki obline. Koristila se tanka igla G-23 i aspiracijska drška (šprica) od 10 ml. Opisani način punkcije isključuje mogućnost oštećenja epididimisa. Punktirana su oba testisa.

Brzim pokretom igle okomito se ulazi u testis, pazeći da se ne uđe preduboko, kako se ne bi doprlo do rete testis. Povlačenjem klipa štrcaljke postizao se negativni tlak uz koji se iglom nekoliko puta ponavljao pokret od površine organa (ali se nije izlazilo van kože) prema dubini u samo u jednom pravcu da se ne ošteti previše zavijenih kanalića.



Prije vađenja igle iz testisa izravnavan je tlak u štrcaljki. Ako se to nebi učinilo u punktatu bi se pojavila krv što bi preparat učinila neupotrebljivim.

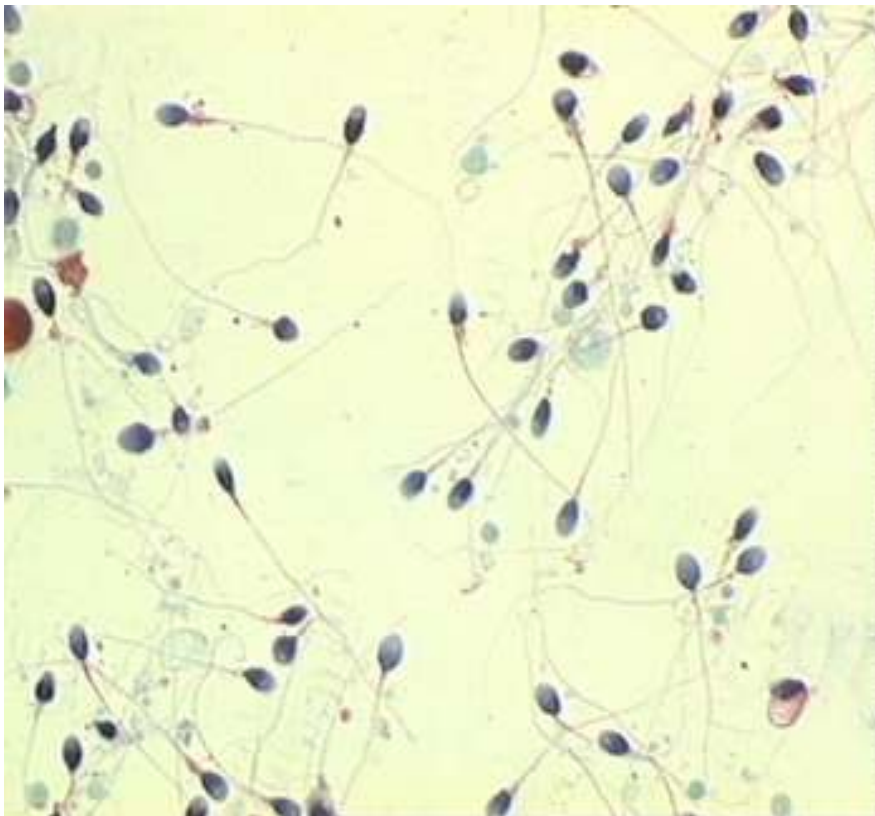
Nakon toga se igla odvajala od štrcaljke, povukao bi se klip štrcaljke prema natrag, stavila bi se opet čvrsto igla i brzim pokretom klipa naglo se na predmetno staklo izbacivao materijal koji se nalazio u lumenu igle. Ako su se uz tekući dio materijala nalazile i sitne grudice ili "niti" one su se iglom (a ne pokrovnim stakalom!) pažljivo raširile i razmazale.

Fiksacija i bojenje punktata po Papanicolaou je obavljano kao i pri razmazima sjemena (2).

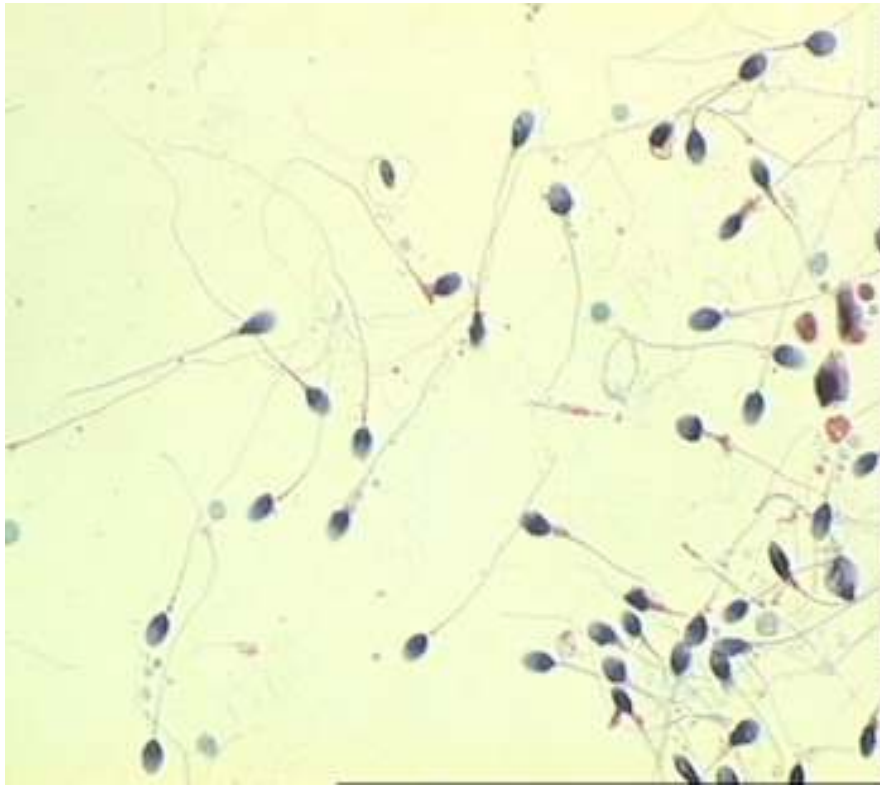
### 3.4. Morfometrija spermija

Kod svih pacijenata izvršena je morfometrija po 100 spermija na obojenim preparatima ejakulata (slika 8 i 9) i 100 spermija na obojenim preparatima punktata testisa (slika 10 – 12.). Koristio se svjetlosni mikroskop Olympus BH - 2 uz povećanje 1000 (tisuću) puta s uljnom imerzijom i okularnim mikrometrom (slika 13.) .

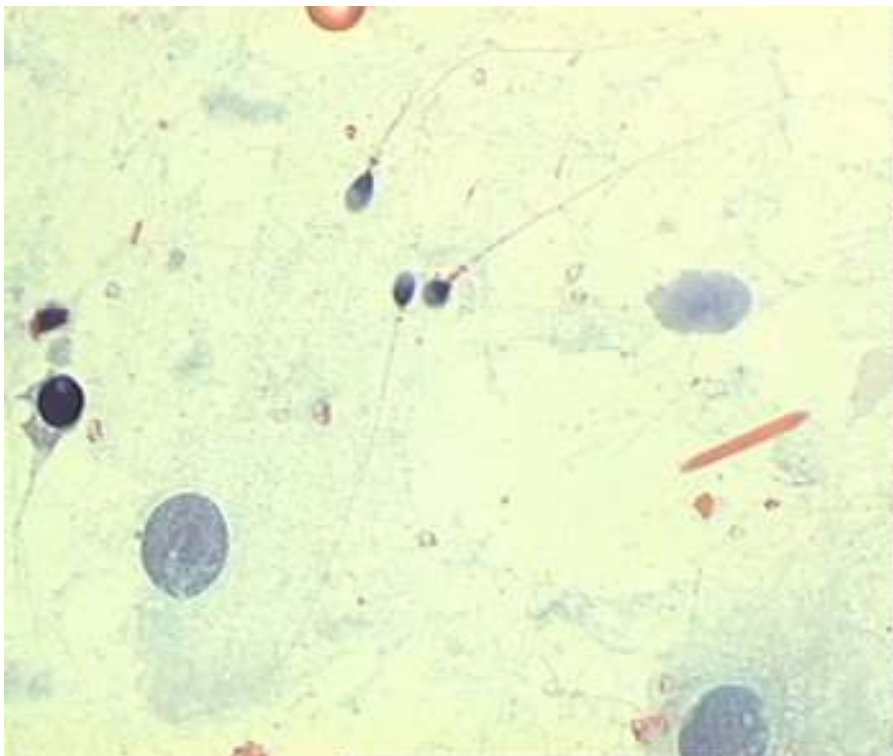
U ejakulatu i punktatu testisa mjerili su se spermiji koji su imali i rep ("zreli" spermiji).



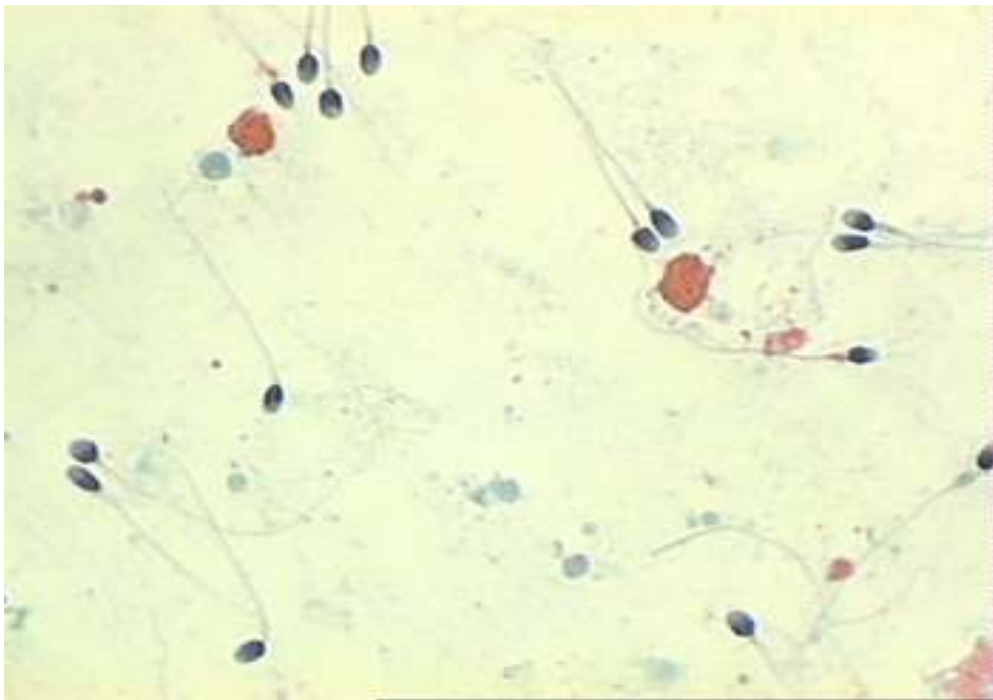
**Slika 8.** Spermiji ejakulata plodnih muškaraca



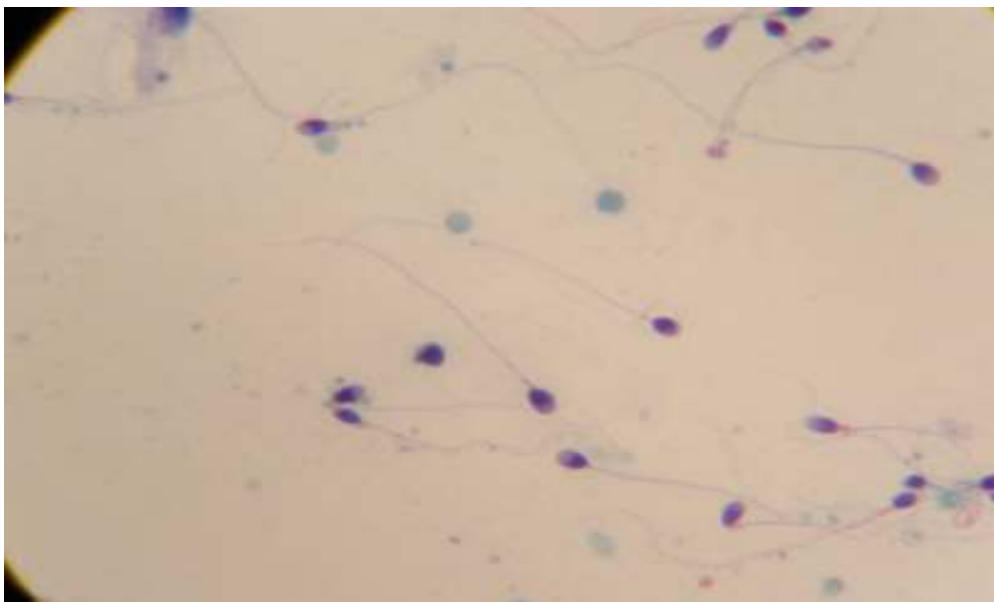
**Slika 9.** Spermiji ejakulata pacijenata s astenozoospermijom



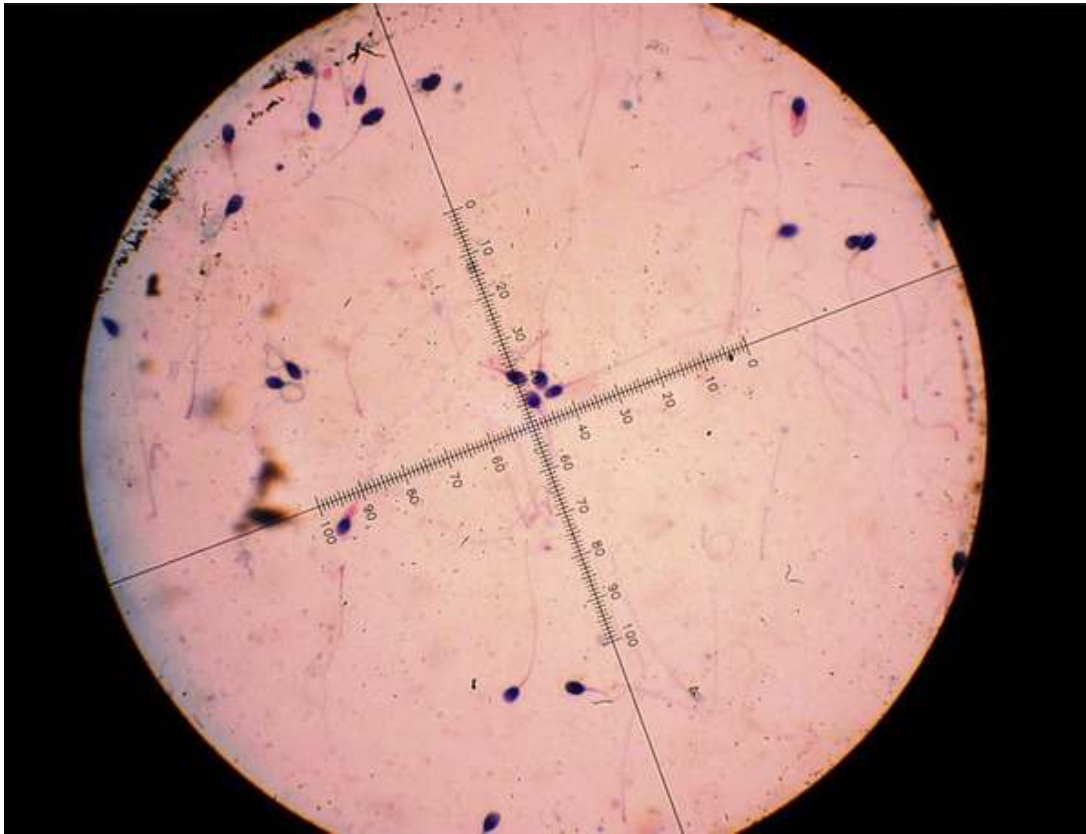
**Slika 10.** Spermiji punktata testisa s oligozoospermijom



**Slika 11.** Spermiji punktata testisa plodnih muškaraca



**Slika 12.** Spermiji punktata testisa u OA



**Slika 13.** Okularni mikrometar

Izvršena su sljedeća mjerenja u mikrometrima ( $\mu\text{m}$ ):

- dužina glave spermija
- širina glave
- dužina akrosoma
- širina akrosoma
- dužina srednjeg dijela
- širina srednjeg dijela
- dužina repa

### 3.5. Statističke metode

Prikupljeni podaci opisani su aritmetičkim sredinama, standardnim devijacijama, medijanom, minimalnom i maksimalnom vrijednošću, odnosno rasponom, te interkvartilnim rasponom. Učestalost pojedinih kategorija opisana je apsolutnim frekvencijama, odnosno postocima.

Sve numeričke varijable testirane su na normalnost raspodjele Kolmogorov-Smirnovljevim testom. Obzirom da većina varijabli nije slijedila normalnu raspodjelu za usporedbu skupina mjerenja korišteni su neparametrijski statistički testovi.

Za usporedbu više od dvije nezavisne skupine korišten je Kruskal-Wallisov test. Ukoliko se uočila statistički značajna razlika na razini  $p < 0,05$ , pojedine skupine su analizirane u parovima Mann-Whitney testom prilagođenim za uvjete višestrukog testiranja, odnosno korištenjem Bonferronijeve korekcije.

Za usporedbu kvalitativnih varijabli primjenjena je hi-kvadrat statistika.

Rezultati su prikazani tablično i grafički.

Za statističku analizu podataka korištena je statistička programska podrška R Verzija 2.10.1. (Development Core Team. R: A language and environment for statistical computing. R Foundation for Statistical Computing Vienna, Austria, 2009.).

## 4. REZULTATI

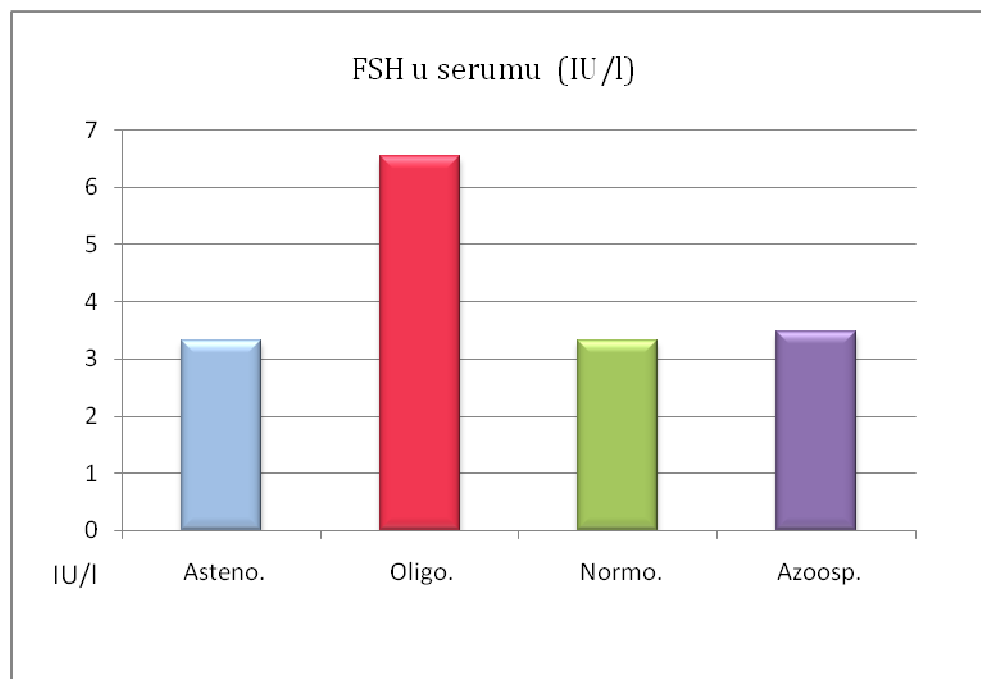
Hormonski nalazi pacijenata prikazani su u tablici 5.

**Tablica 5.** Hormoni u serumu pacijenata

Skupina (N =30)	LH ( 1-8 IU/l)		FSH (0,6-10IU/l)		T (9-34 nmol/l)		E ( $\geq 0,13$ nM/l)		PRL (3-17 ug/l)	
	$\bar{x}$	Std. dev.	$\bar{x}$	Std. dev.	$\bar{x}$	Std. dev.	$\bar{x}$	Std. dev.	$\bar{x}$	Std. dev.
Astenozoospermija	2,8	1,01	3,32	1,3	16,74	2,91	0,08	0,02	6,5	2,25
Oligozoospermija	3,42	0,95	6,54	2,9	18,04	5,21	0,09	0,03	10,23	4,32
Normozoospermija	2,53	0,87	3,32	1,0	17,33	2,6	0,1	0,0	8,6	4,3
Azoospermija	2,7	0,59	3,48	0,8	17	1,9	0,1	0,0	7,4	2,0

\*Vrijednosti su izražene aritmetičkom sredinom i  $\pm$  standardnom devijacijom

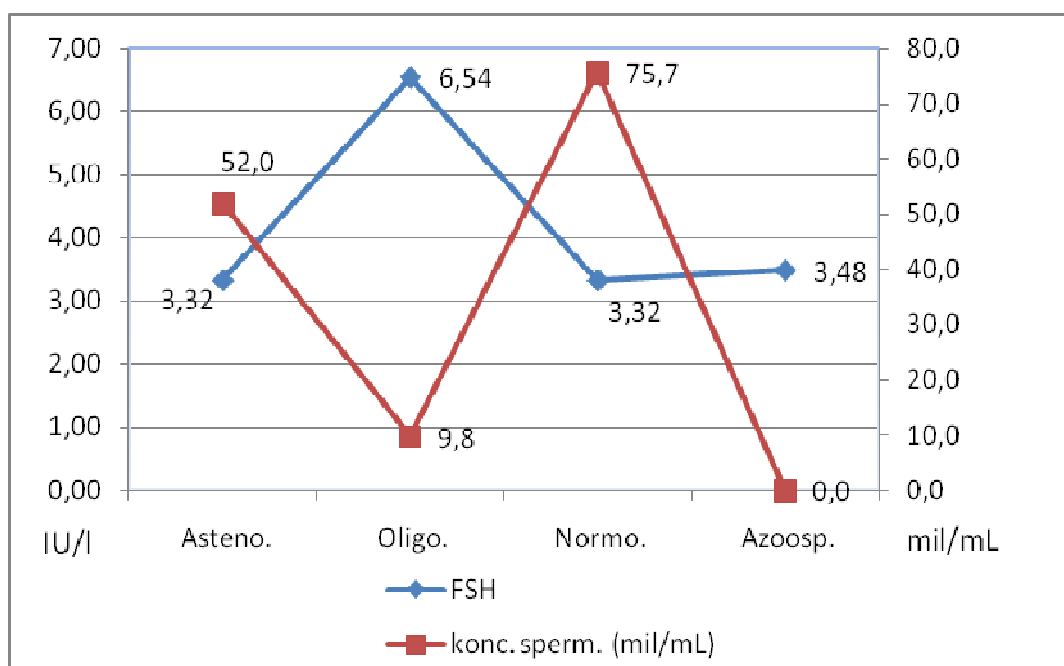
Razina FSH u serumu pojedinih skupina pacijenata prikazana je na slici 14.



**Slika 14.** FSH u serumu pacijenata (aritmetička sredina)

Postoji obrnuta korelacija između razine FSH u serumu i broja spermija u ejakulatu.

S padom broja spermija raste FSH u serumu i obrnuto (slika 15.).



**Slika 15.** Odnos FSH i koncentracije spermija pojedinih skupina pacijenata

**Tablica 5a.** Spermioگرامi pacijenata

Skupina (N=30)	volumen ejakulata (mL)		koncentracija spermija (mil/mL)		pokretljivost (%)		progresivna pokretljivost (%)	
	$\bar{x}$	Std. dev.	$\bar{x}$	Std. dev.	$\bar{x}$	Std. dev.	$\bar{x}$	Std. dev.
Astenozoospermija	3,1	1,22	52,0	2,42	22,7	5,81	9,4	3,00
Oligozoospermija	2,8	0,77	9,8	4,70	17,9	6,70	6,3	4,24
Normozoospermija	2,9	1,21	75,7	3,95	59,3	3,50	33,9	3,10

Skupina (N=30)	normalna morf. spermija (%)		morfološki index (%)		vitalnost (%)		HOS	
	$\bar{x}$	Std. dev.	$\bar{x}$	Std. dev.	$\bar{x}$	Std. dev.	$\bar{x}$	Std. dev.
Astenozoospermija	6,0	1,86	13,0	3,20	41,8	4,28	49,9	5,60
Oligozoospermija	4,1	1,22	14,3	3,70	40,2	3,8	48,3	5,20
Normozoospermija	13,5	3,10	22,3	3,50	67,9	2,5	74,9	3,50

**Tablica 6.** Morfometrija spermija ejakulata (u  $\mu\text{m}$ )

Uzorak	N(broj slučajeva)	Skupina	Mjere spermija	Med	Min	Max	Raspon
Ejakulat	3000	Astenozoospermija	Dužina glave	4,50	4,0	5,5	1,5
Ejakulat	3000	Oligozoospermija	Dužina glave	4,50	4,0	5,5	1,5
Ejakulat	3000	Normozoospermija	Dužina glave	4,50	4,0	5,5	1,5
Ejakulat	3000	Astenozoospermija	Širina glave	3,00	2,5	3,5	1,0
Ejakulat	3000	Oligozoospermija	Širina glave	3,00	2,5	3,5	1,0
Ejakulat	3000	Normozoospermija	Širina glave	3,00	2,5	3,5	1,0
Ejakulat	3000	Astenozoospermija	Dužina akrosoma	2,50	2,0	3,0	1,0
Ejakulat	3000	Oligozoospermija	Dužina akrosoma	2,50	2,0	3,0	1,0
Ejakulat	3000	Normozoospermija	Dužina akrosoma	2,50	1,5	3,5	2,0
Ejakulat	3000	Astenozoospermija	Širina akrosoma	3,00	2,5	3,5	1,0
Ejakulat	3000	Oligozoospermija	Širina akrosoma	3,00	2,5	3,5	1,0
Ejakulat	3000	Normozoospermija	Širina akrosoma	3,00	2,5	3,5	1,0
Ejakulat	3000	Astenozoospermija	Dužina sred. dijela	5,50	4,0	7,0	3,0
Ejakulat	3000	Oligozoospermija	Dužina sred. dijela	5,00	4,0	7,0	3,0
Ejakulat	3000	Normozoospermija	Dužina sred. dijela	5,50	4,0	7,0	3,0
Ejakulat	3000	Astenozoospermija	Širina sred. dijela	1,50	1,0	2,0	1,0
Ejakulat	3000	Oligozoospermija	Širina sred. dijela	1,50	1,0	2,0	1,0
Ejakulat	3000	Normozoospermija	Širina sred. dijela	1,00	1,0	2,5	1,5
Ejakulat	3000	Astenozoospermija	Dužina repa	40,00	30,0	49,0	19,0
Ejakulat	3000	Oligozoospermija	Dužina repa	40,00	30,0	49,0	19,0
Ejakulat	3000	Normozoospermija	Dužina repa	45,00	31,0	52,0	21,0

\*Vrijednosti su izražene medijanom, minimalnom i maksimalnom vrijednošću, odnosno rasponom



**Tablica 7.** Morfometrija spermija punktata (u  $\mu\text{m}$ )

Uzorak	N (broj slučajeva)	Skupina	Mjere spermija	Med	Min	Max	Raspon
Punktat test.	3000	Astenozoospermija	Dužina glave	4,50	4,0	5,5	1,5
Punktat test.	3000	Oligozoospermija	Dužina glave	4,50	4,0	5,5	1,5
Punktat test.	3000	Azoospermija	Dužina glave	4,50	4,0	5,5	1,5
Punktat test.	3000	Normozoospermija	Dužina glave	4,50	4,0	5,5	1,5
Punktat test.	3000	Astenozoospermija	Širina glave	3,00	2,5	3,5	1,0
Punktat test.	3000	Oligozoospermija	Širina glave	3,00	2,0	3,5	1,5
Punktat test.	3000	Azoospermija	Širina glave	3,00	2,5	3,5	1,0
Punktat test.	3000	Normozoospermija	Širina glave	3,00	2,5	3,5	1,0
Punktat test.	3000	Astenozoospermija	Dužina akrosoma	2,50	2,0	3,0	1,0
Punktat test.	3000	Oligozoospermija	Dužina akrosoma	2,50	2,0	3,5	1,5
Punktat test.	3000	Azoospermija	Dužina akrosoma	2,50	2,0	3,5	1,5
Punktat test.	3000	Normozoospermija	Dužina akrosoma	2,50	2,0	3,5	1,5
Punktat test.	3000	Astenozoospermija	Širina akrosoma	3,00	2,5	3,5	1,0
Punktat test.	3000	Oligozoospermija	Širina akrosoma	3,00	2,0	3,5	1,0
Punktat test.	3000	Azoospermija	Širina akrosoma	3,00	2,5	3,5	1,0
Punktat test.	3000	Normozoospermija	Širina akrosoma	3,00	2,5	3,5	1,0
Punktat test.	3000	Astenozoospermija	Duž.sred. dijela	4,50	3,0	7,0	4,0
Punktat test.	3000	Oligozoospermija	Duž.sred. dijela	4,50	3,0	7,0	4,0
Punktat test.	3000	Azoospermija	Duž.sred. dijela	4,50	3,0	7,0	4,0
Punktat test.	3000	Normozoospermija	Duž.sred. dijela	5,00	2,0	7,0	5,0
Punktat test.	3000	Astenozoospermija	Šir. sred. dijela	1,50	1,0	2,5	1,5
Punktat test.	3000	Oligozoospermija	Šir. sred. dijela	1,50	1,0	2,5	1,5
Punktat test.	3000	Azoospermija	Šir. sred. dijela	1,50	1,0	2,5	1,5
Punktat test.	3000	Normozoospermija	Šir. sred. dijela	1,50	1,0	2,5	1,5
Punktat test.	3000	Astenozoospermija	Dužina repa	36,00	25,0	48,0	23,0
Punktat test.	3000	Oligozoospermija	Dužina repa	36,00	25,0	49,0	24,0
Punktat test.	3000	Azoospermija	Dužina repa	37,00	27,0	51,0	24,0
Punktat test.	3000	Normozoospermija	Dužina repa	37,00	28,0	49,0	21,0

\*Vrijednosti su izražene medijanom, minimalnom i maksimalnom vrijednošću, odnosno rasponom

#### 4.1. Morfometrija spermija ejakulata - usporedba skupina

Kako postoje tri skupine pacijenata odnosno mjerenja i potrebe njihove istovremene analize primjenjen je Kruskal - Wallisov test. Dobiveni rezultat je pokazao da od sedam mjera spermija, u pet postoje značajne razlike (tablica 8.).

Morfometrijske karakteristike spermija se značajno ne razlikuju jedino u širini glave i širini akrosoma.

**Tablica 8.** Usporedba morfometrije spermija ejakulata (Kruskal - Wallisov test)

Ejakulati	Dužina glave	Širina glave	Dužina akrosoma	Dužina srednjeg dijela	Širina srednjeg dijela	Dužina repa	Uči nje no više
Astenozoospermija							
Oligozoospermija	P< 0,035		P< 0,043	P< 0,001	P< 0,001	P< 0,001	
Normozoospermija							

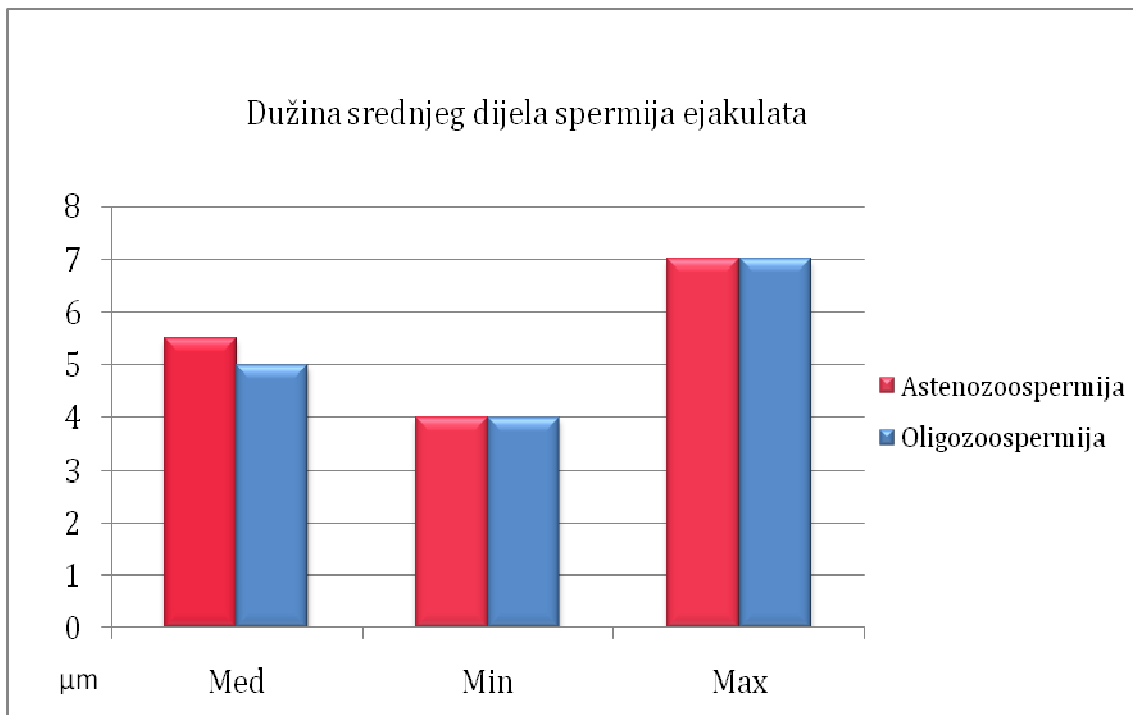
struko testiranje parova (asteno-oligo, asteno-normo, oligo-normospermija) Mann-Whitney testom (tablica 9.).

**Tablica 9.** Testiranje parova uzoraka spermija ejakulata (Mann - Whitney test)

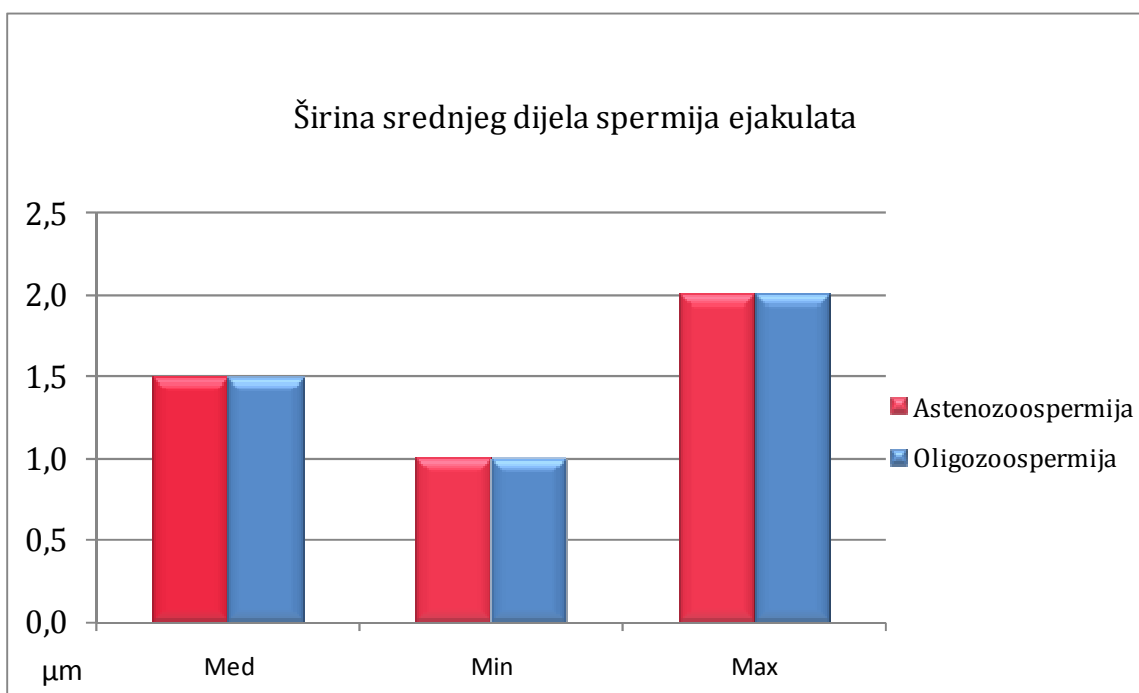
Ejakulati Svaka skupina N =3000	Dužina glave	Dužina akrosoma	Dužina srednjeg dijela	Širina srednjeg dijela	Dužina repa
Asteno - oligozoospermija			P< 0,001	P< 0,001	P< 0,001
Asteno - normozoospermija	P< 0,03			P< 0,001	P< 0,001
Oligo - normozoospermija			P< 0,001	P< 0,001	P< 0,001

Kod usporedbe asteno-oligozoospermije našle su se značajne razlike u dužini i širini srednjeg dijela spermija, te dužini repa. Iste su se značajne razlike našle između oligo i normozoospermije. Između asteno i normozoospermije razlike su u dužini glave, širini srednjeg dijela i dužini repa spermija.

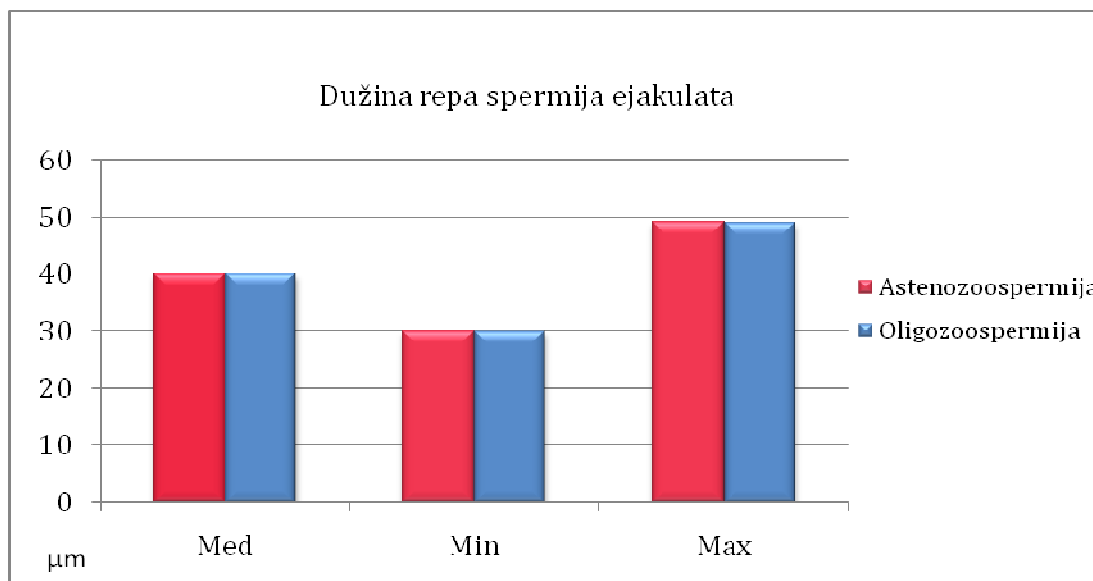
Morfometrija je pokazala da spermiji plodnih muškaraca imaju značajno duži rep, te uži i duži srednji dio spermija od pacijenata sa oligo i astenozoospermijom.



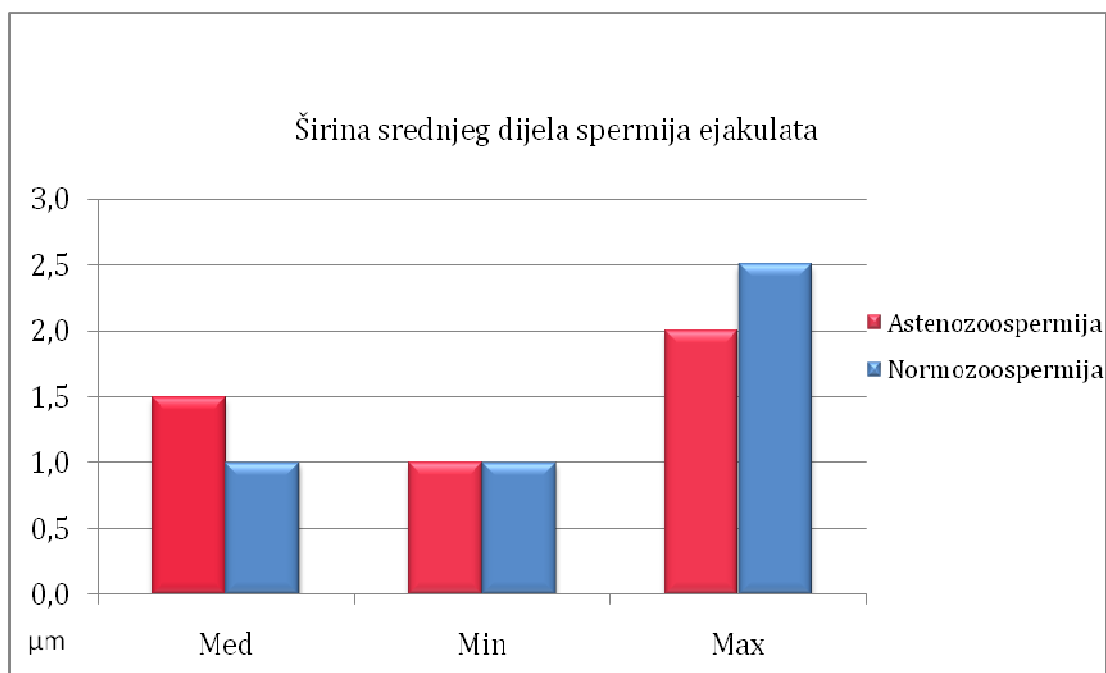
**Slika 16.** Dužina srednjeg dijela spermija ejakulata pacijenata s oligozoospermijom i astenozoospermijom



**Slika 17.** Širina srednjeg dijela spermija ejakulata pacijenata s oligozoospermijom i astenozoospermijom

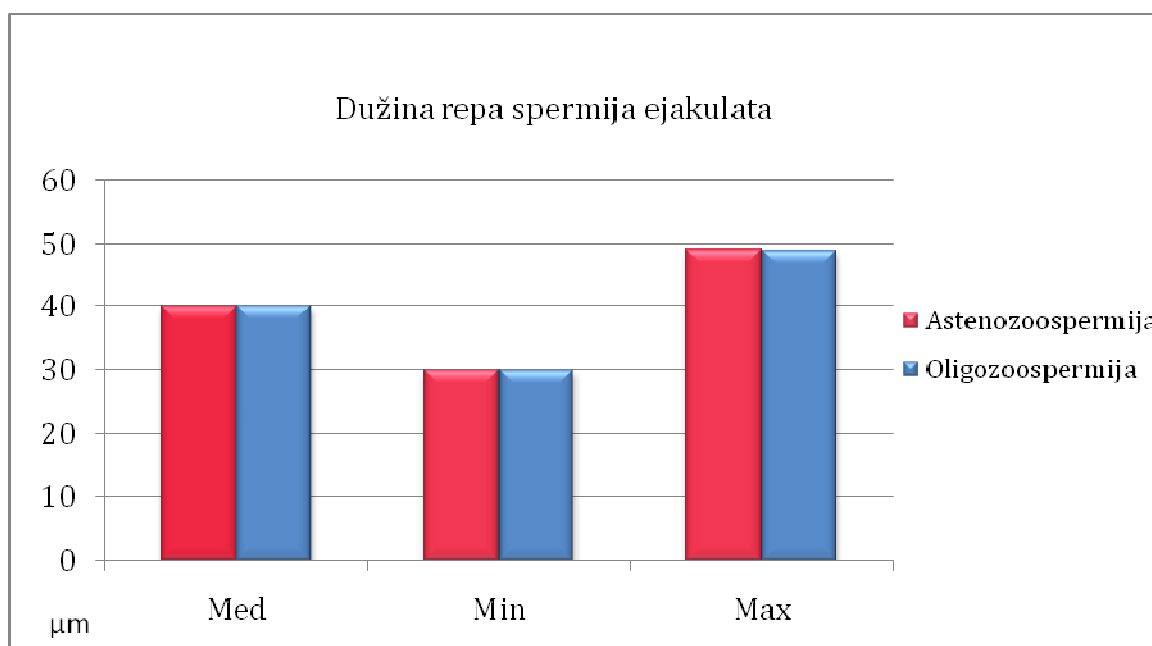


**Slika 18.** Dužina repa spermija ejakulata pacijenata s oligozoospermijom i astenozoospermijom

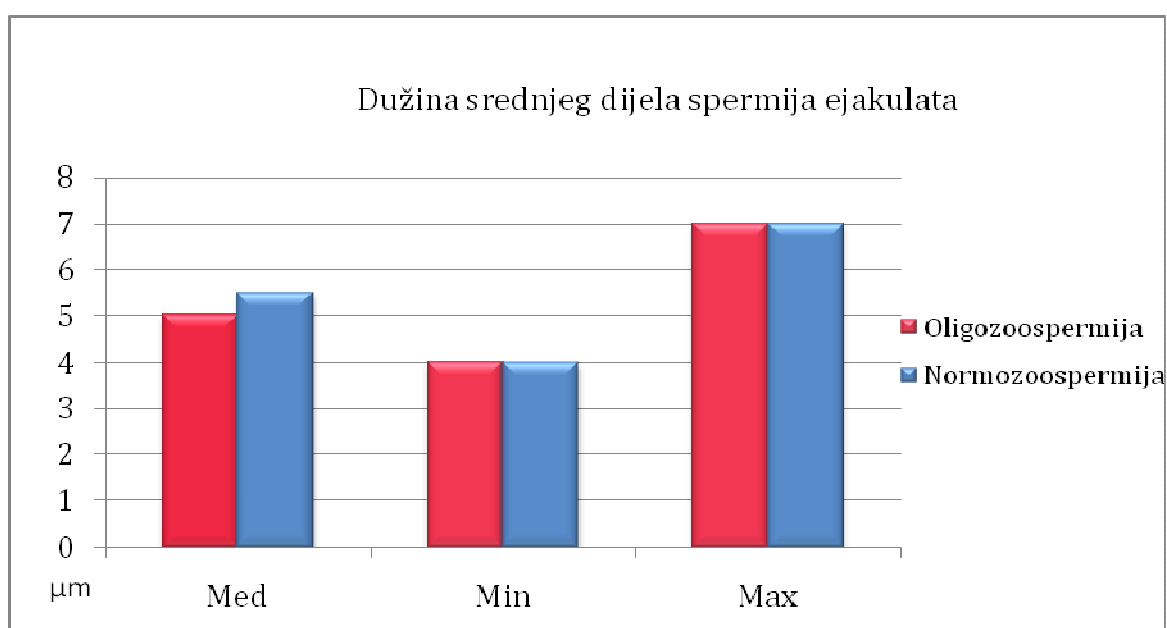


**Slika 19.** Širina srednjeg dijela spermija ejakulata plodnih muškaraca i pacijenata s astenozoospermijom

Srednji dio spermija ejakulata plodnih muškaraca je značajno uži ( $p < 0,001$ ) i spermiji su značajno dužeg repa ( $p < 0,001$ ) nego u pacijenata s astenozoospermijom (slika 19 i 20.).

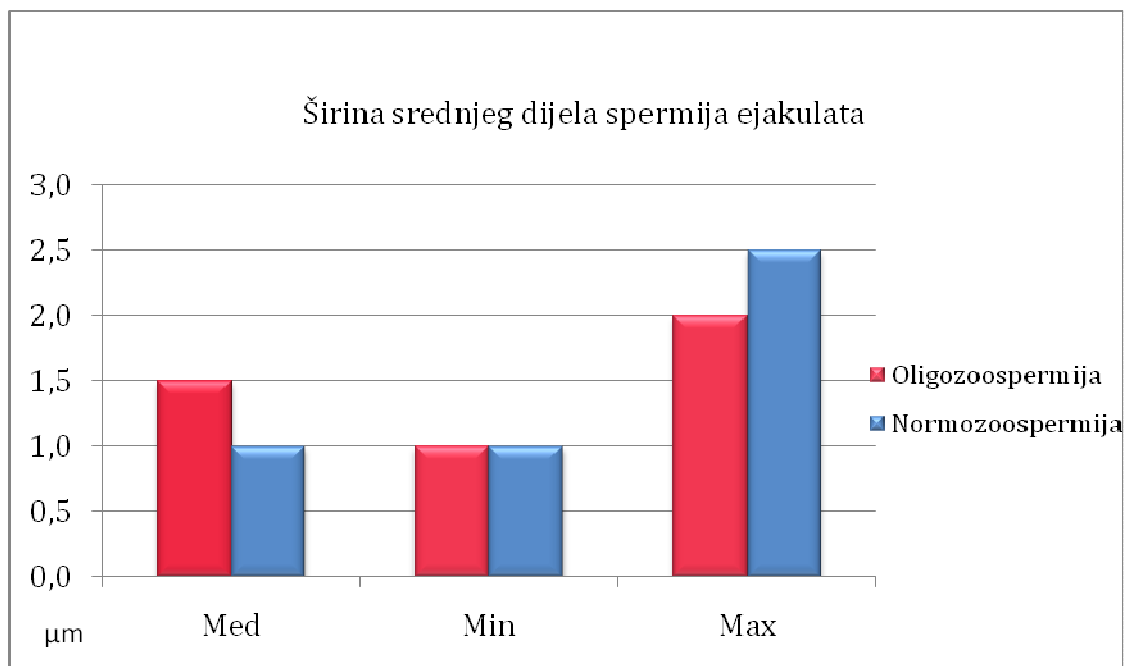


**Slika 20.** Dužina repa spermija ejakulata plodnih muškaraca i pacijenata s astenozoospermijom

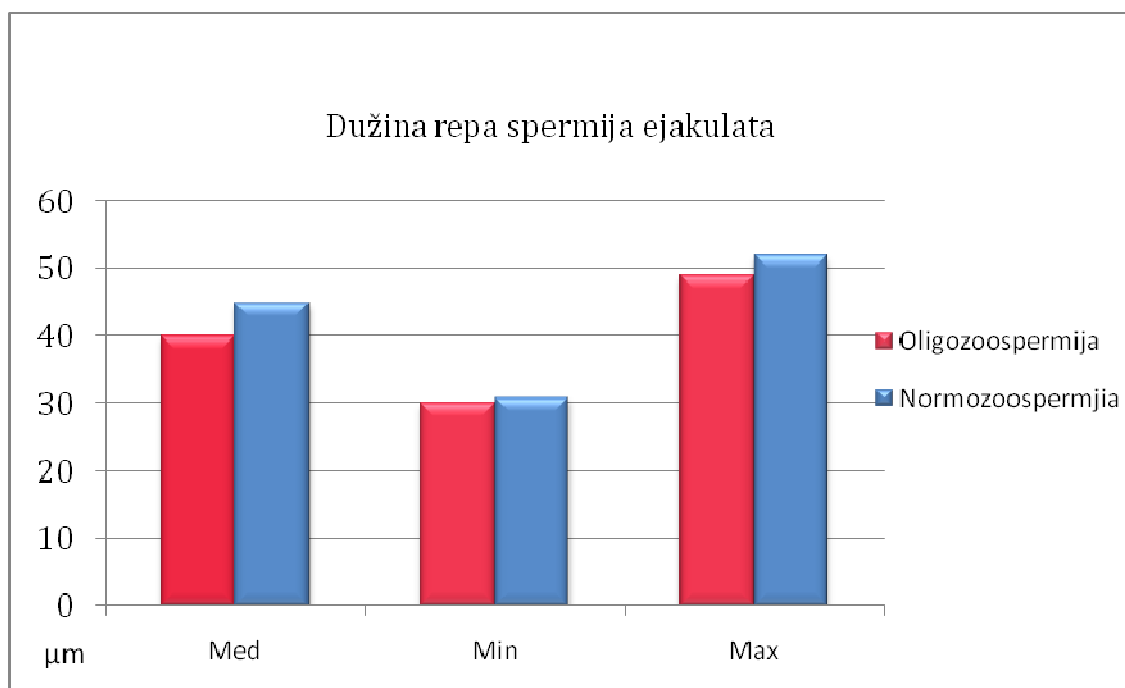


**Slika 21.** Dužina srednjeg dijela spermija ejakulata plodnih muškaraca i pacijenata s oligozoospermijom

Također je srednji dio spermija ejakulata plodnih muškaraca značajno duži i uži ( $p < 0,001$ ), nego u pacijenata s oligozoospermijom. I rep spermija ejakulata plodnih muškaraca je duži ( $p < 0,001$ ) od repa pacijenata s oligozoospermijom (slika 21-23.).



**Slika 22.** Širina srednjeg dijela spermija ejakulata plodnih muškaraca i pacijenata s oligozoospermijom



**Slika 23.** Dužina repa spermija ejakulata plodnih muškaraca i pacijenata s oligozoospermijom

#### 4.2. Morfometrija intratestikularnih spermija - usporedba skupina

Za intratestikularne mjere spermija postoje četiri skupine pacijenata, jer pored tri navedene skupine ejakulata, postoji i skupina sa opstruktivnom azospermijom (pacijenti koji nemaju spermija u ejakulatu već samo u punktu testisa).

Kruskal - Wallisovim testom su obuhvaćene sve četiri skupine i dobivene su razlike u svim morfometrijskim obilježjima spermija osim dužine glave (tablica 10.).

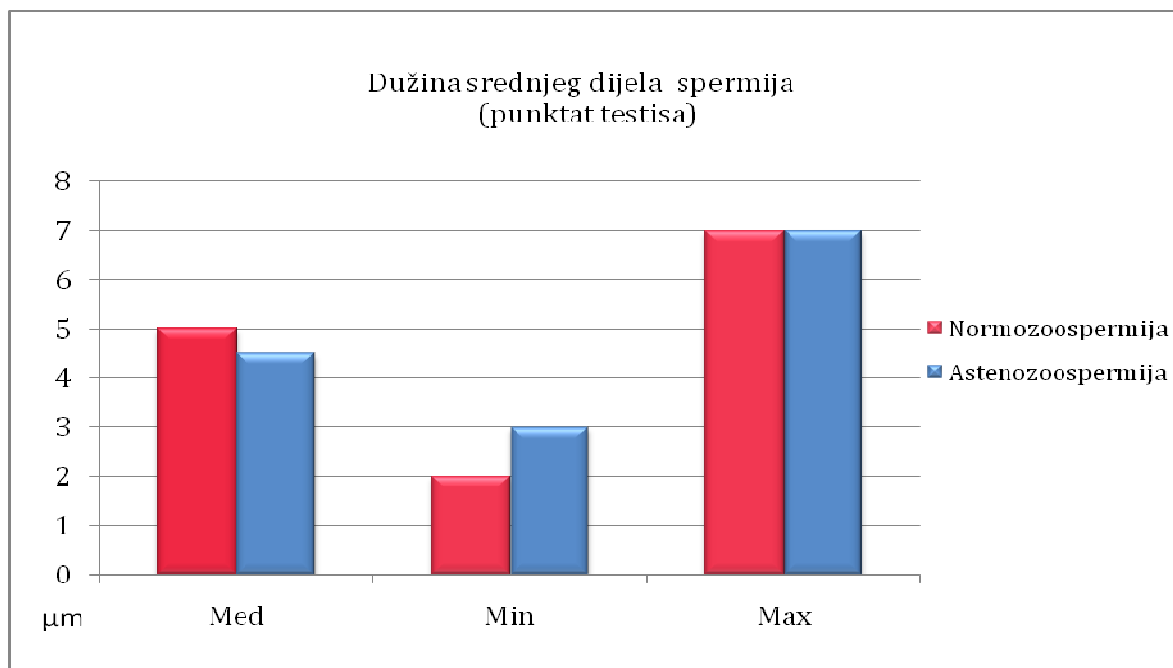
**Tablica 10.** Usporedba morfometrije intratestikularnih spermija (Kruskal - Wallisov test)

Punktati testisa	N	Širina glave	Dužina akrosoma	Širina akrosoma	Dužina srednjeg dijela	Širina srednjeg dijela	Dužina repa
Astenozoospermija	3000	P<0,001	P< 0,001	P< 0,001	P< 0,001	P< 0,001	P< 0,001
Oligozoospermija	3000						
Azoospermija	3000						
Normozoospermija	3000						

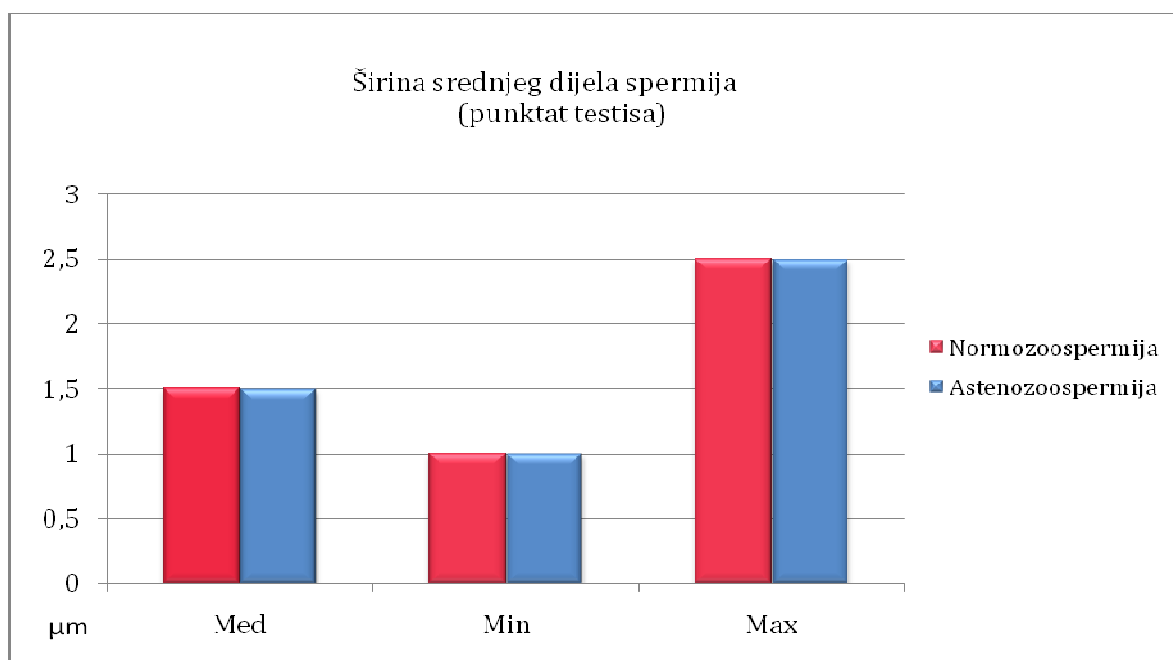
Višestrukim testiranjem parova Mann - Whitney testom (asteno - oligo , asteno - azoo , asteno - normo, oligo - azo, oligo - normo, azoo - normozoospermija) pokazale su se slijedeće morfometrijske razlike među parovima (tablica 11.).

**Tablica 11.** Testiranje parova uzoraka spermija punktata (Mann - Whitney test)

Punktati testisa Svaka skupina N=3000	Širina glave	Dužina akrosoma	Širina akrosoma	Dužina srednjeg dijela	Širina srednjeg dijela	Dužina repa
Asteno - oligozoospermija	P<0,03		P<0,04	P<0,006		
Asteno - azoospermija	P<0,001	P<0,001	P<0,001		P<0,001	P<0,001
Asteno - normozoospermija				P<0,001	P<0,001	P<0,001
Oligo - azoospermija		P<0,03			P<0,001	P<0,001
Oligo - normozoospermija				P<0,01	P<0,001	P<0,001
Azoo - normozoospermija		P<0,01			P<0,001	P<0,001



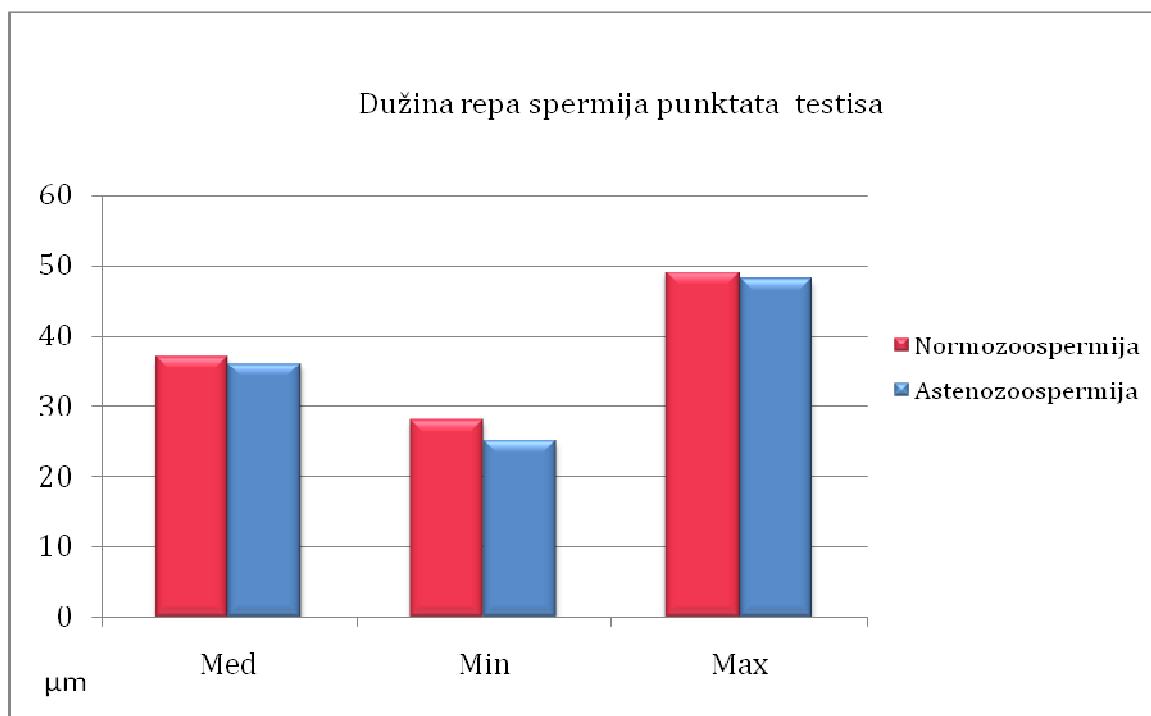
**Slika 24.** Dužina srednjeg dijela spermija punktata testisa plodnih muškaraca i pacijenata s astenozoospermijom



**Slika 25.** Širina srednjeg dijela spermija punktata testisa plodnih muškaraca i pacijenata s astenozoospermijom

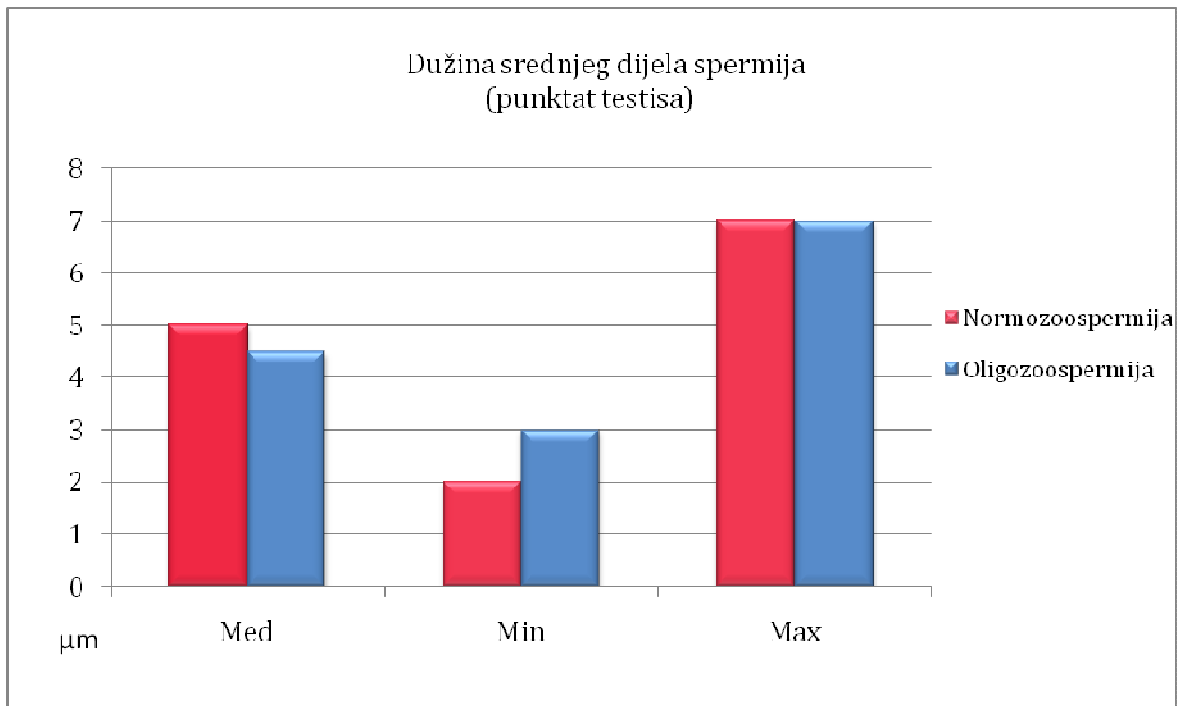
Srednji dio spermija punktata testisa plodnih muškaraca je značajno duži i uži ( $p < 0,001$ ) i rep spermija je značajno duži ( $p < 0,001$ ) nego u pacijenata sa astenozoospermijom (slika 24-26.).



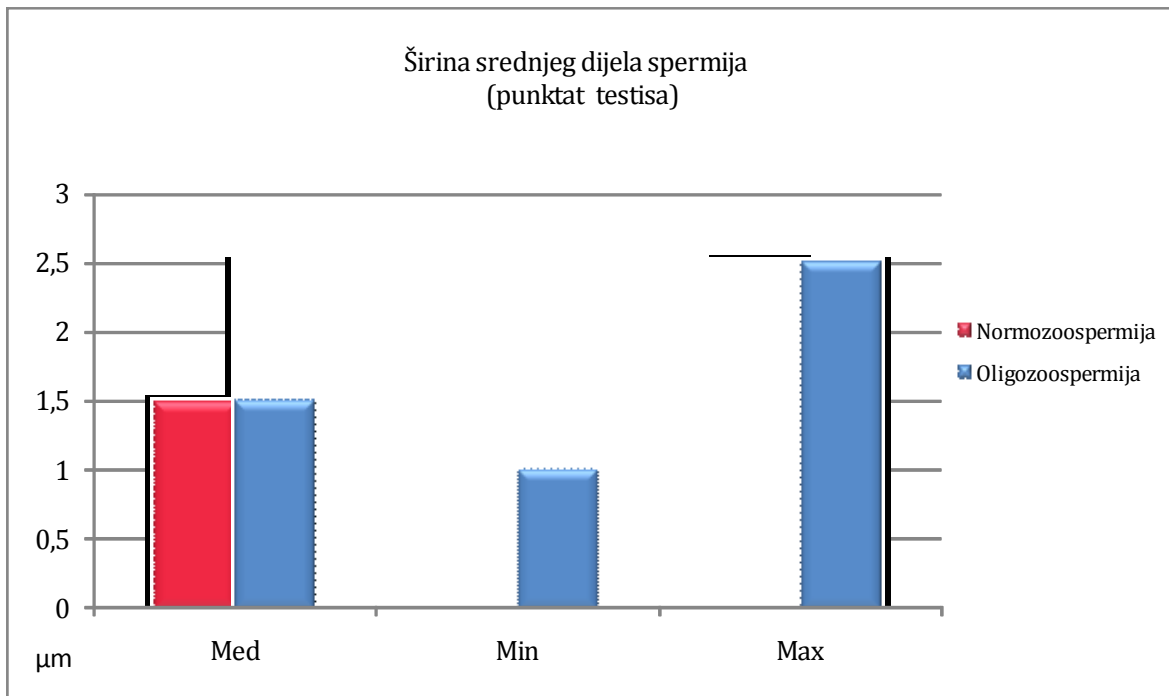


**Slika 26.** Dužina repa spermija punktata testisa plodnih muškaraca i pacijenata s astenozoospermijom

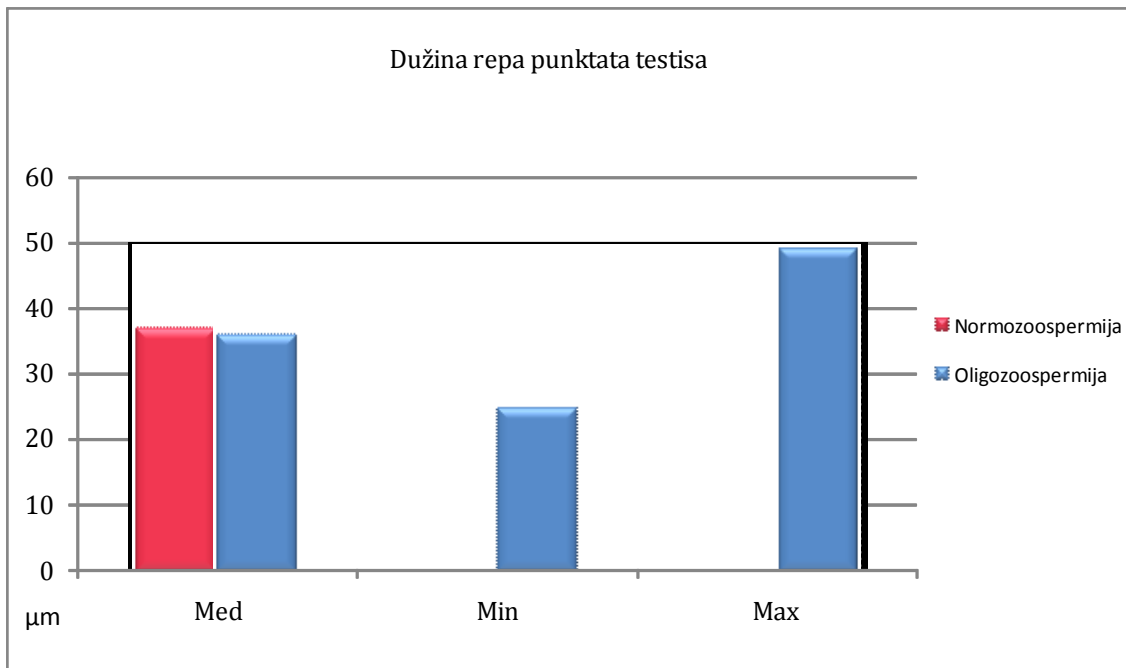
Testikulareni spermiji pacijenata s oligozoospermijom također imaju značajno kraći rep, te širi i kraći srednji dio spermija ( $p < 0,001$ ) nego testikularni spermiji plodnih muškaraca (slika 27-29.).



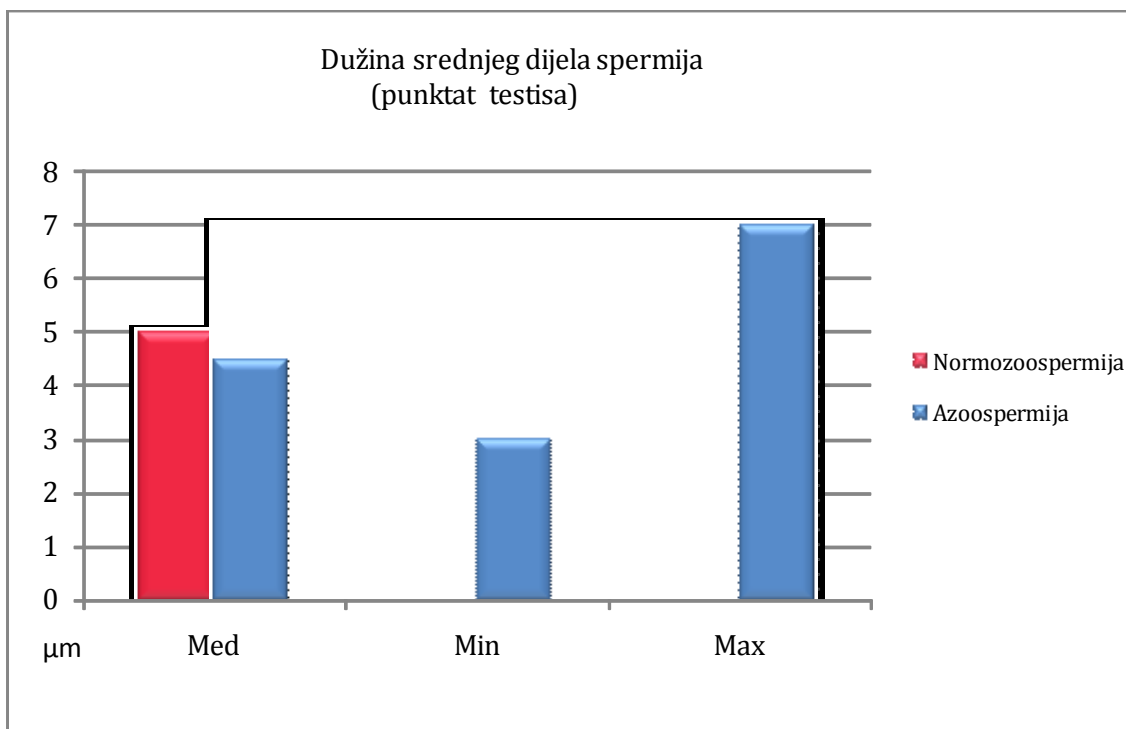
**Slika 27.** Dužina srednjeg dijela spermija punktata testisa plodnih muškaraca i pacijenata s oligozoospermijom



**Slika 28.** Širina srednjeg dijela spermija punktata testisa plodnih muškaraca i pacijenata s oligozoospermijom

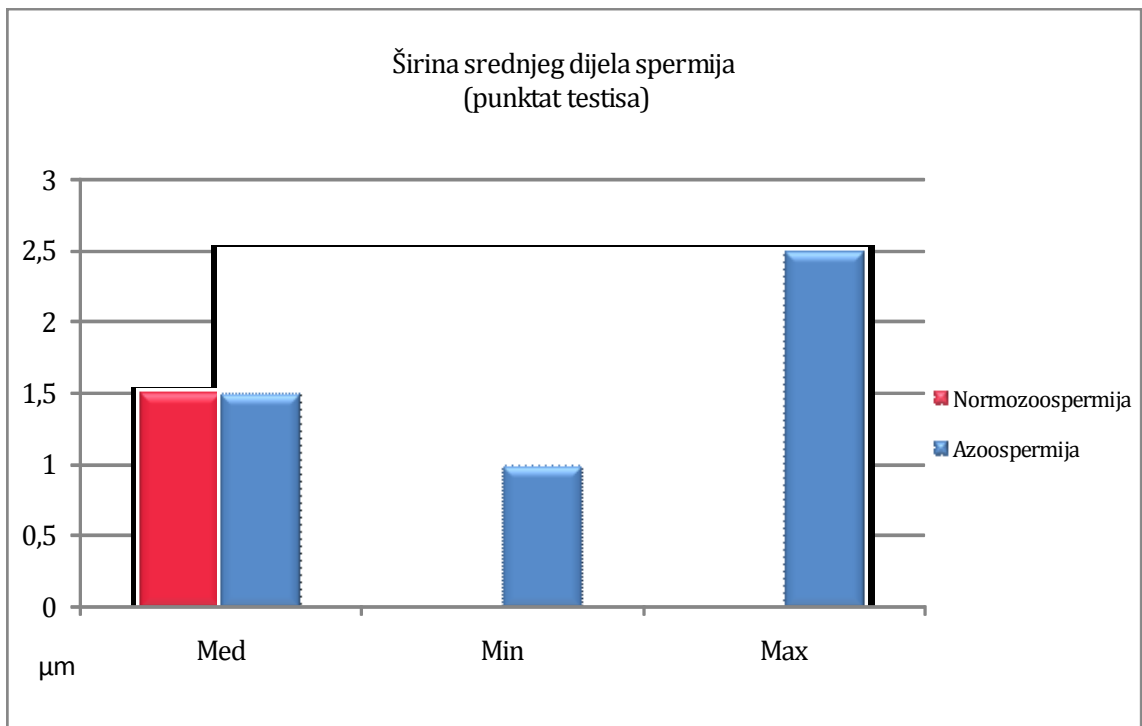


**Slika 29.** Dužina repa spermija punktata testisa plodnih muškaraca i pacijenata s oligozoospermijom

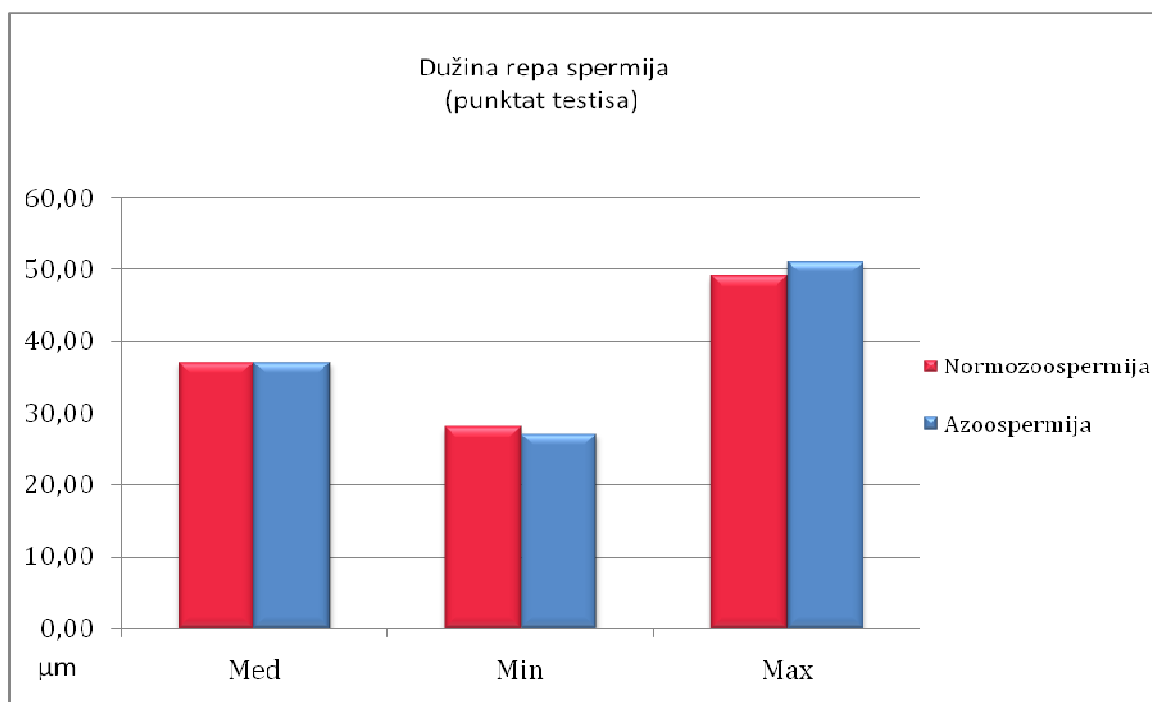


**Slika 30.** Dužina srednjeg dijela spermija punktata testisa plodnih muškaraca i pacijenata s azoospermijom

Značajno je duži srednji dio spermija punktata testisa ( $p < 0,001$ ) plodnih muškaraca od srednjeg dijela spermija pacijenata s opstruktivnom azoospermijom (slika 30.)



**Slika 31.** Širina srednjeg dijela spermija punktata testisa plodnih muškaraca i pacijenata s azoospermijom



**Slika 32.** Dužina repa spermija punktata testisa plodnih muškaraca i pacijenata s azoospermijom

Neočekivan je morfometrijski nalaz u opstruktivnoj azoospermiji (OA) u kojoj spermiji imaju značajno duži rep i akrosom, te uži srednji dio spermija ( $p < 0,001$ ), ne samo od testikularnih spermija pacijenata sa oligoastenozoospermijom, nego i od plodnih muškaraca (tablica 11.).

### 4.3. Usporedba morfometrije spermija ejakulata i punktata testisa

Kod usporedbe odnosa morfometrije spermija ejakulata i punktata testisa radi se o dvije skupine mjerenja. Obzirom da se nije moglo postaviti (ustanoviti) zavisne parove, primjenjena je analiza nezavisnih uzoraka i korišten je Mann-Whitney test, kojim se uspoređuju distribucije pojedinih uzoraka i testiraju razlike.

Za ovu usporedbu analiziran je odnos svih sedam mjera spermija ejakulata i punktata testisa po skupinama (asteno, oligo i normozoospermija, tablica 12.).

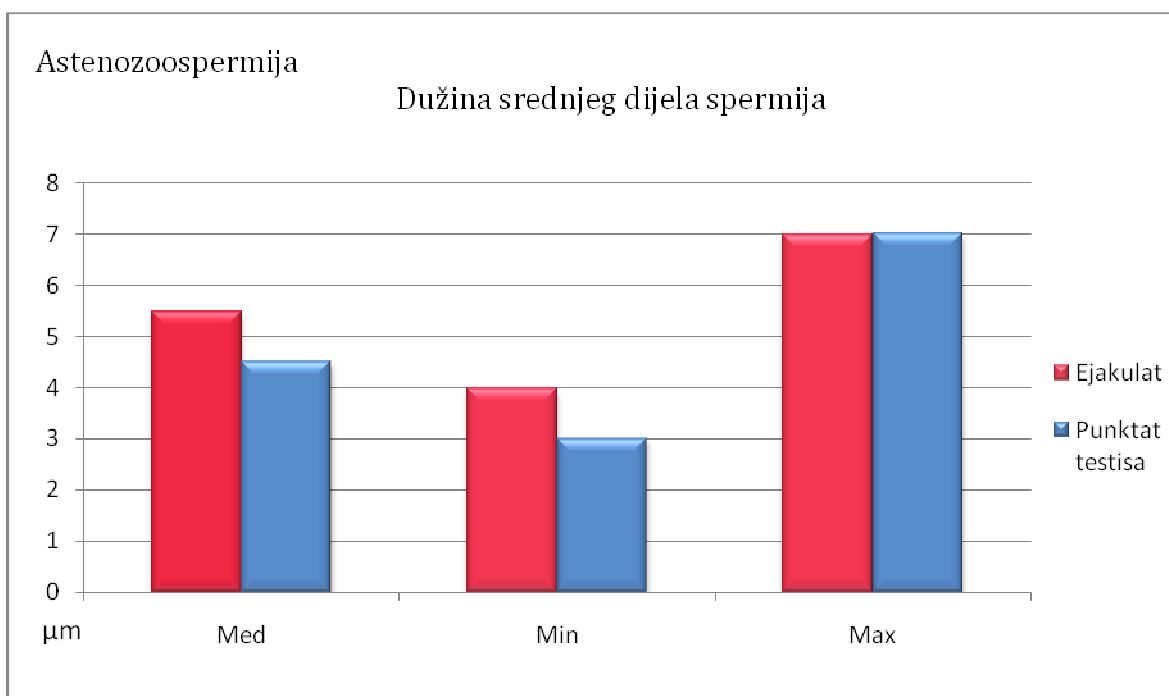
**Tablica 12.** Astenozoospermija- usporedba morfometrije spermija ejakulata i punktata testisa (Mann - Whitney test)

Astenozoospermija Svaka skupina N= 3000	Dužina glave	Širina glave	Dužina akrosoma	Širina akrosoma	Dužina srednjeg dijela	Širina srednjeg dijela	Dužina repa
Ejakulat -punktat	0,58	0,36	0,43	0,37	P<0,001	P<0,001	P<0,001

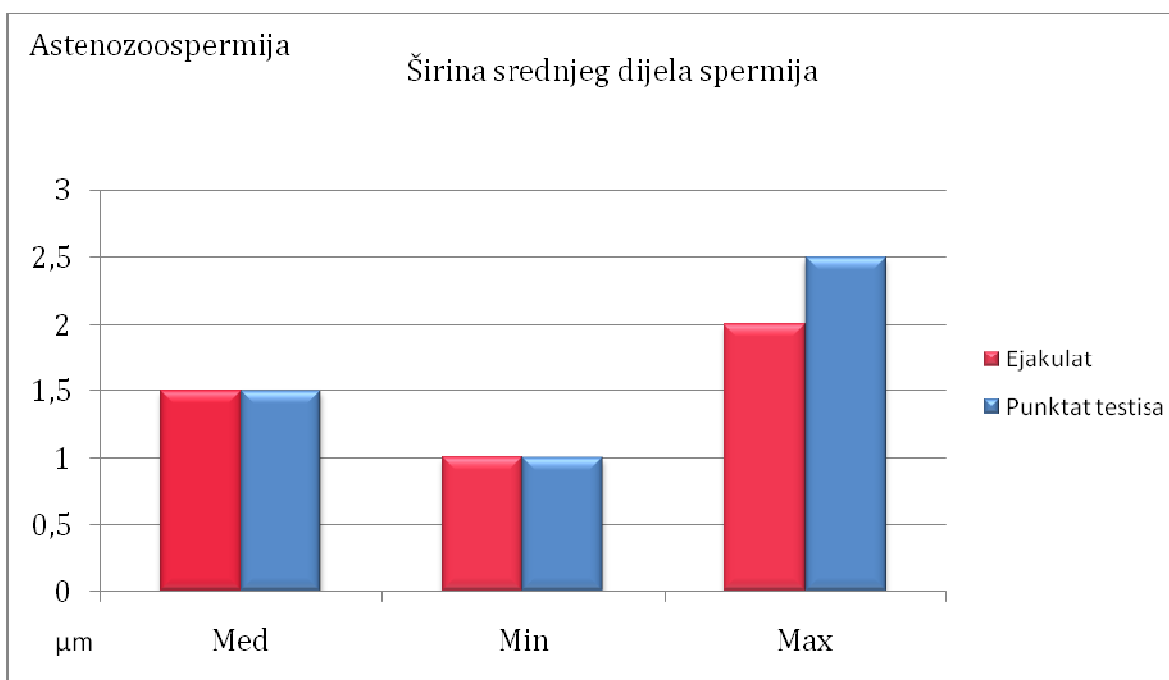
Od sedam mjera spermija u četiri mjere ne postoje morfometrijske razlike.

Dužina i širina glave, te dužina i širina akrosoma se ne razlikuju u spermija ejakulata i punktata, nema statistički značajnih razlika.

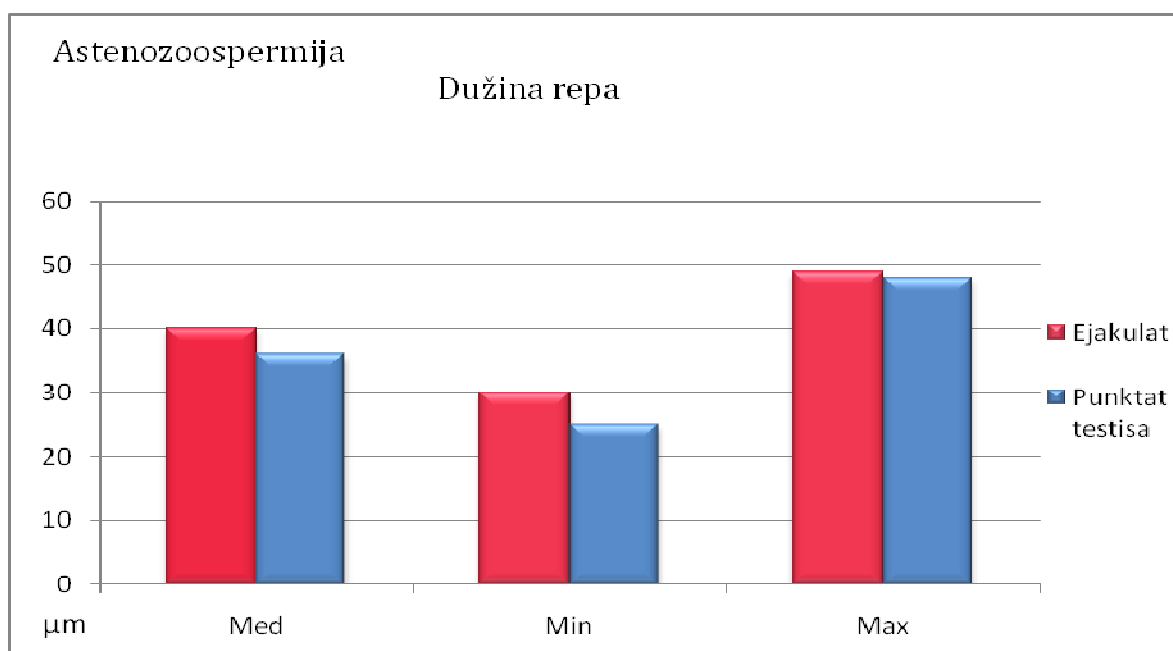
Dužina i širina srednjeg dijela spermija, te dužina repa se značajno razlikuju između ejakulata i punktata testisa sve tri skupine pacijenata ( $p < 0,001$ ) što se vidi na tablici 12.



**Slika 33.** Dužina srednjeg dijela spermija ejakulata i punktata testisa pacijenata s astenozoospermijom



**Slika 34.** Širina srednjeg dijela spermija ejakulata i punktata testisa pacijenata s astenozoospermijom



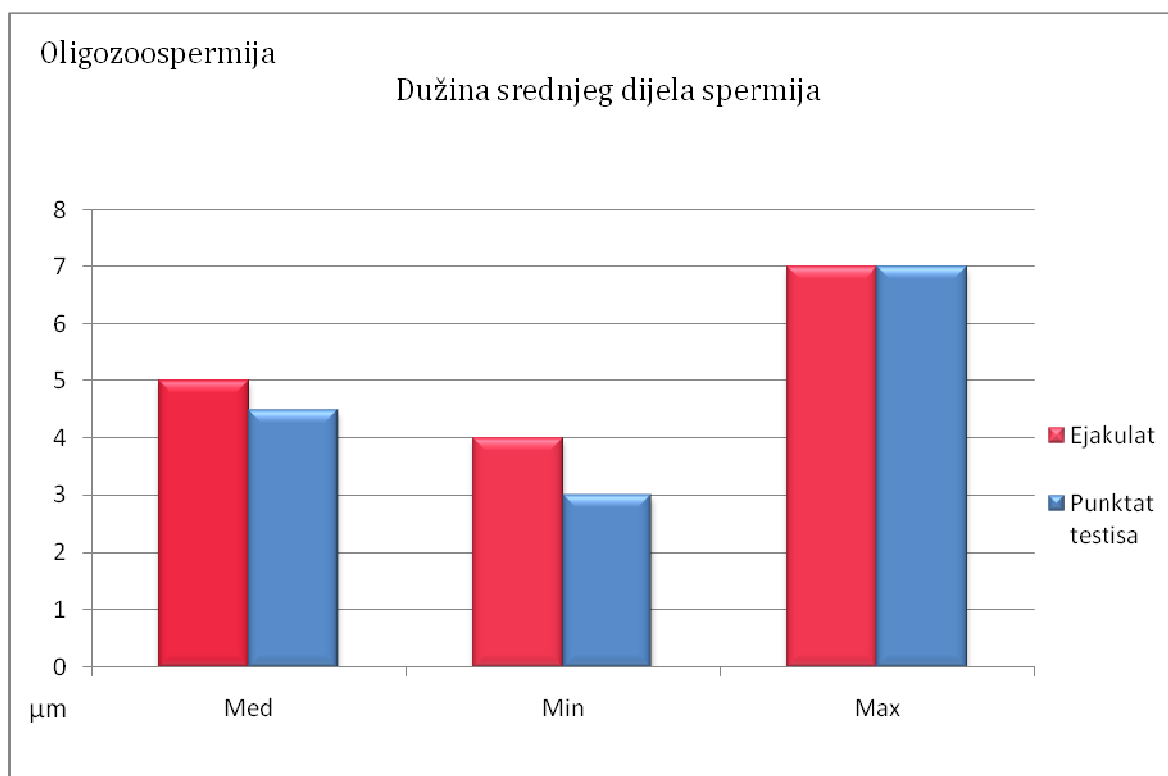
**Slika 35.** Dužina repa spermija ejakulata i punktata testisa pacijenata s astenozoospermijom

Kod oligozoospermije, također postoje razlike u dužini i širini srednjeg dijela spermija ejakulata i punktata te dužini repa spermija (tablica 13.).

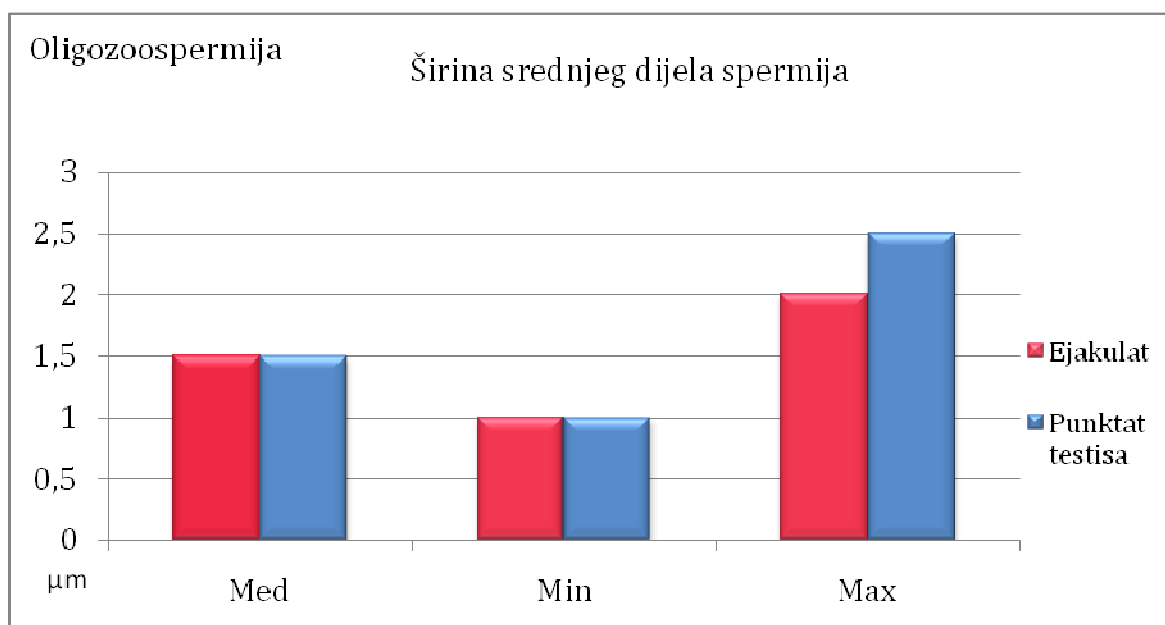
**Tablica 13.** Oligozoospermija - usporedba morfometrije spermija ejakulata i punktata testisa

Oligozoospermija Svaka skupina N = 3000	Dužina glave	Širina glave	Dužina akrosoma	Širina akrosoma	Dužina srednjeg dijela	Širina srednjeg dijela	Dužina repa
Ejakulat -punktat	0,09	0,72	0,64	0,74	P<0,001	P<0,001	P<0,001

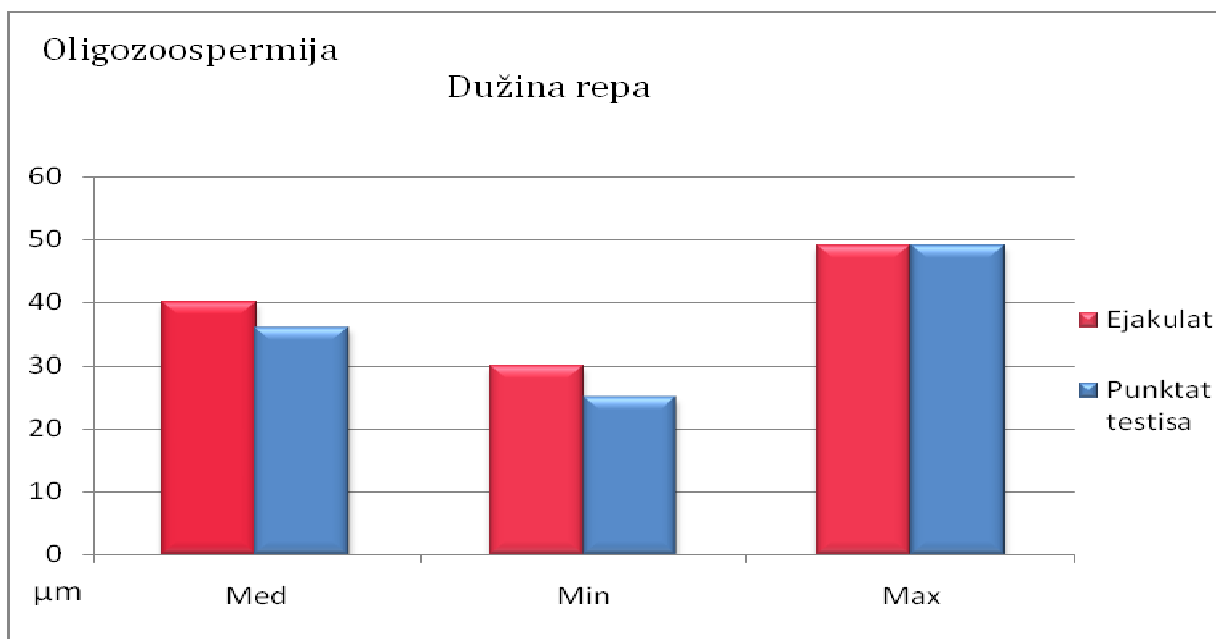




**Slika 36.** Dužina srednjeg dijela spermija ejakulata i punktata testisa pacijenata s oligozoospermijom



**Slika 37.** Širina srednjeg dijela spermija ejakulata i punktata testisa pacijenata s oligozoospermijom



**Slika 38.** Dužina repa spermija ejakulata i punktata testisa pacijenata s oligozoospermijom

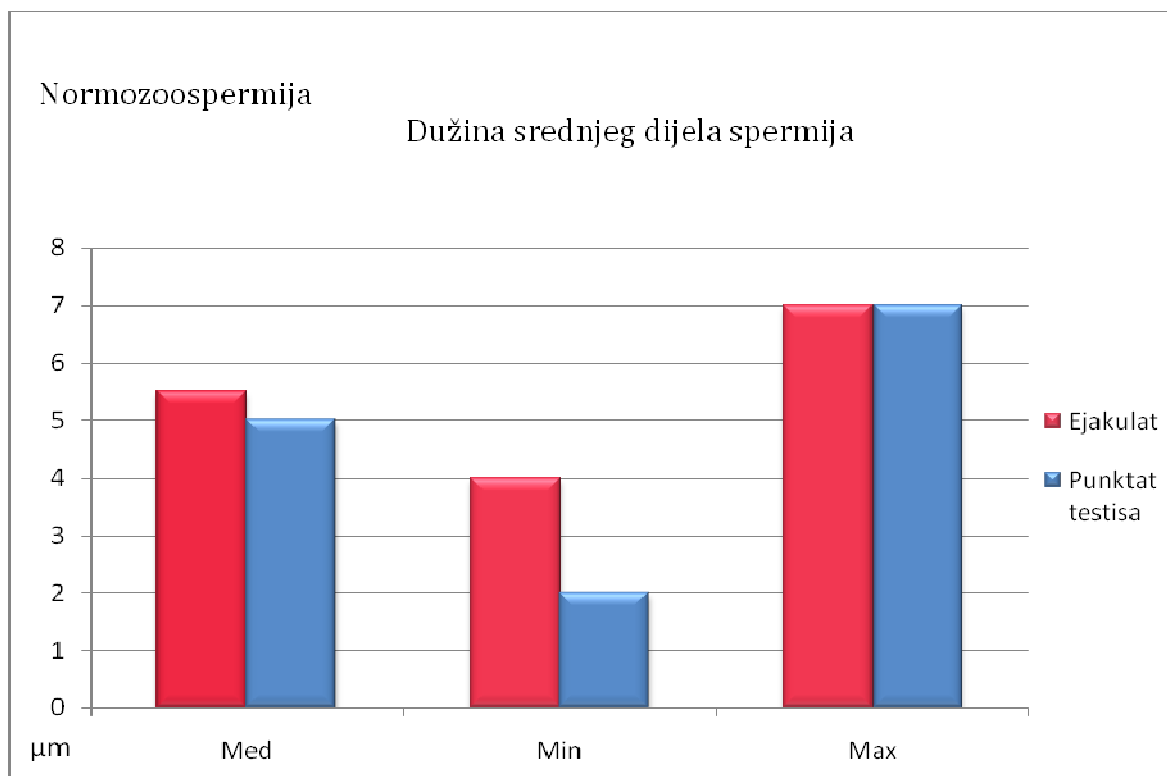
**Tablica 14.** Normozoospermija - usporedba morfometrije spermija ejakulata i punktata testisa

Normozoospermija Svaka skupina N = 3000	Dužina glave	Širina glave	Dužina akrosoma	Širina akrosoma	Dužina srednjeg dijela	Širina srednjeg dijela	Dužina repa
Ejakulat -punktata	0,70	1,00	0,61	0,98	P<0,001	P<0,001	P<0,001

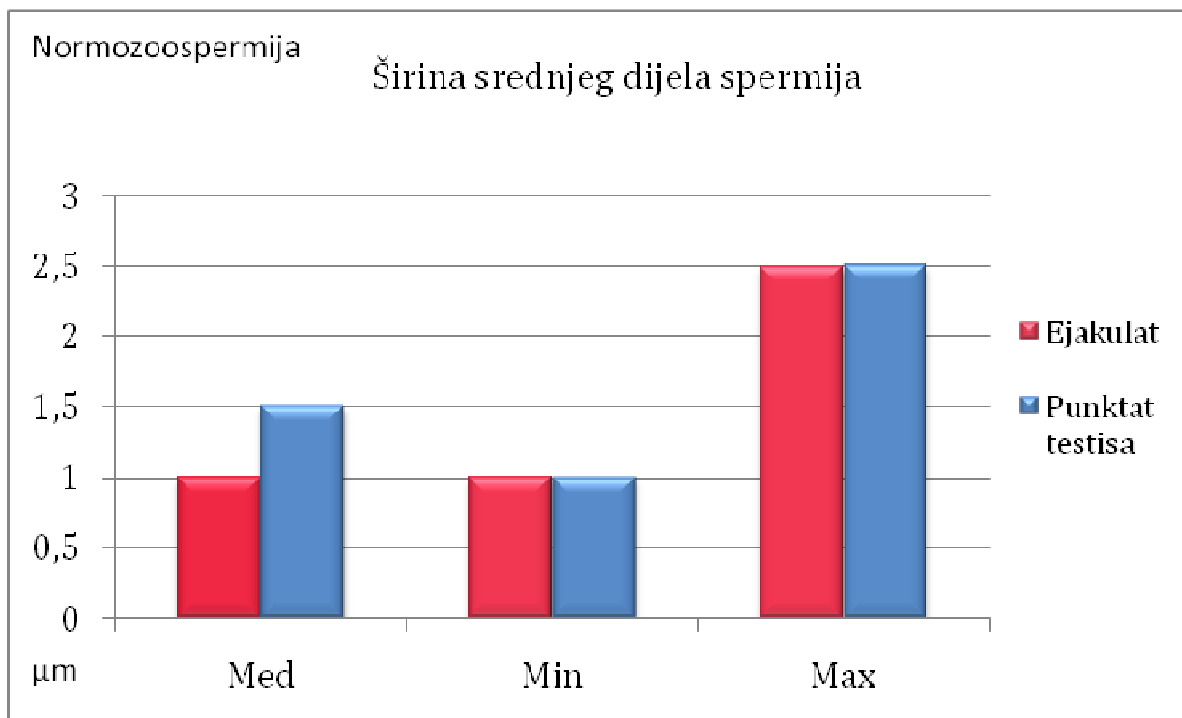
Kod normozoospermije je isti rezultat kao kod asteno i oligozoospermije. Morfometrijske razlike između spermija ejakulata i punktata postoje u dužini i širini srednjeg dijela spermija, te dužini repa. Dimenzije glave i akrosoma spermija se ne razlikuju (tablica 14.).

U ejakulatu sve tri skupine pacijenata srednji dio spermija je duži i uži od srednjeg dijela spermija iz punktata testisa, koji su širi i kraći ( $p < 0,001$ ).

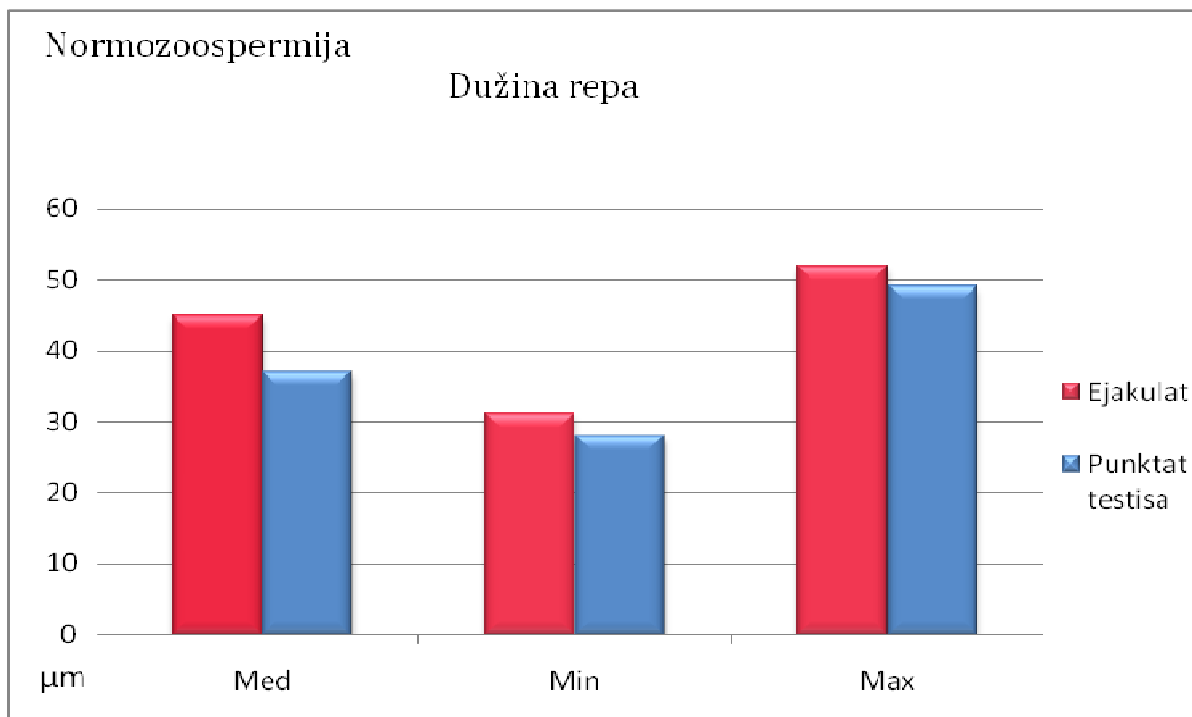
Rep ejakuliranih spermija svih skupina pacijenata je također značajno duži od repa testikularnih spermija ( $p < 0,001$ ).



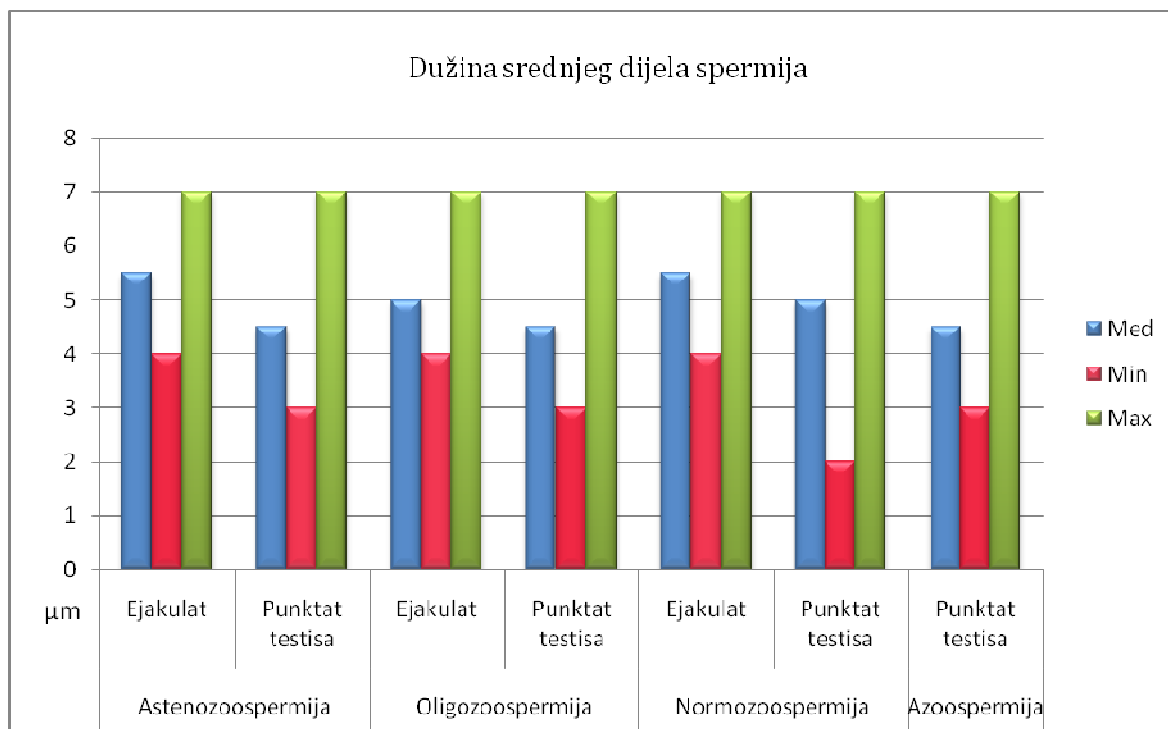
**Slika 39.** Dužina srednjeg dijela spermija ejakulata i punktata testisa plodnih muškaraca



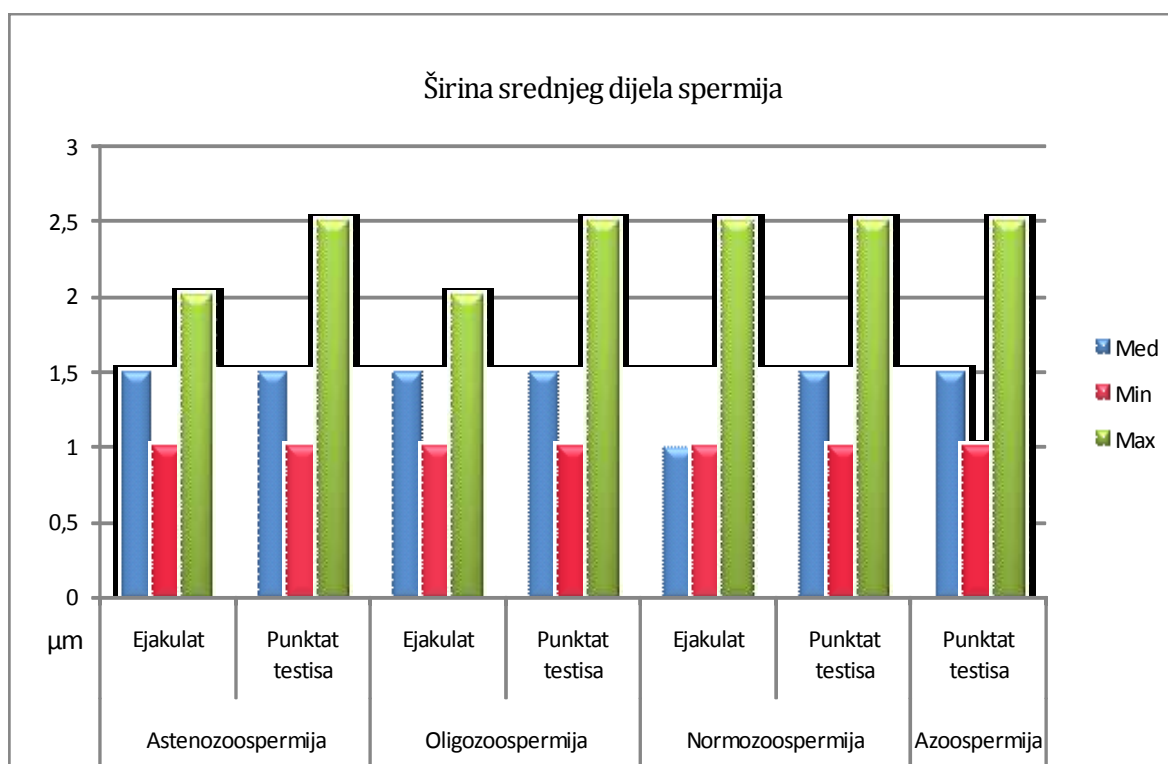
**Slika 40.** Širina srednjeg dijela spermija ejakulata i punktata testisa plodnih muškaraca



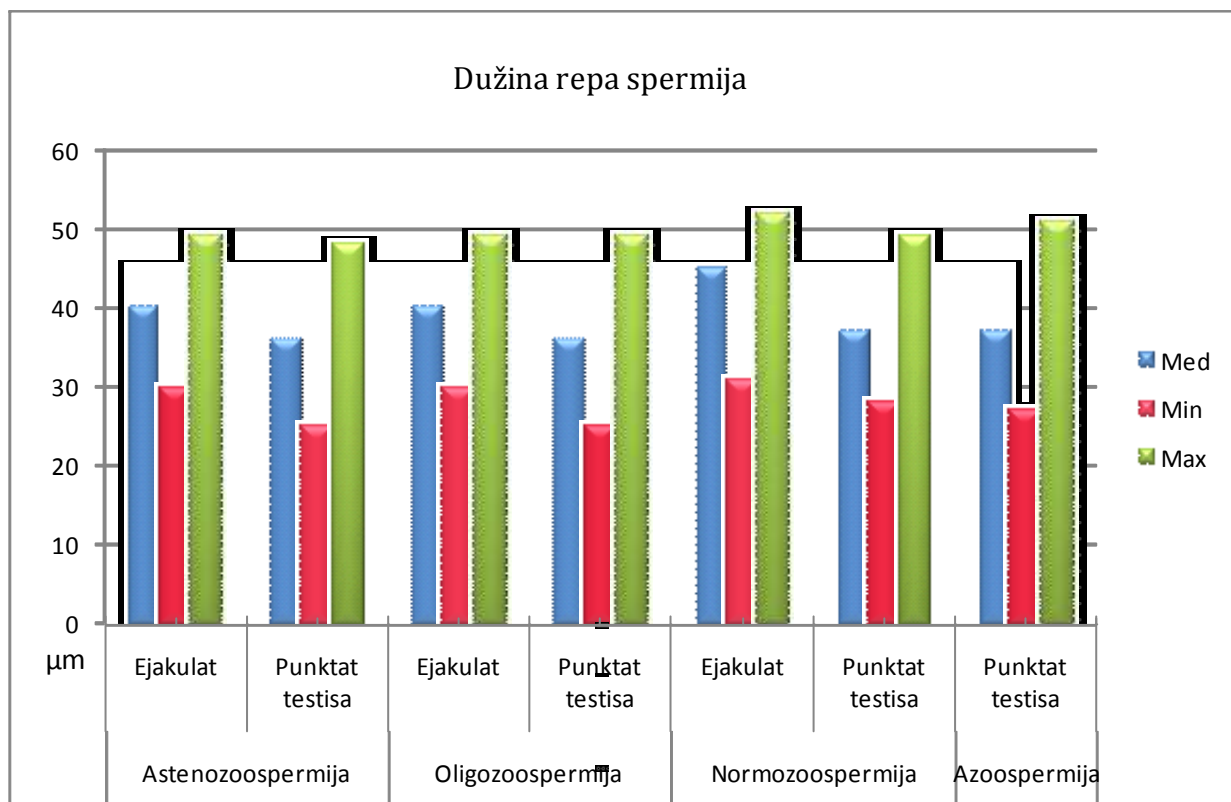
**Slika 41.** Dužina repa spermija ejakulata i punktata testisa plodnih muškaraca



**Slika 42.** Dužina srednjeg dijela spermija ejakulata i punktata testisa po skupinama pacijenata



**Slika 43.** Širina srednjeg dijela spermija ejakulata i punktata testisa po skupinama pacijenata

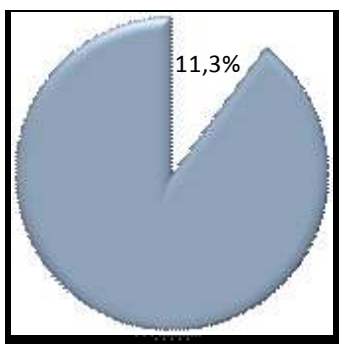


**Slika 44.** Dužina repa spermija ejakulata i punktata testisa po skupinama pacijenata

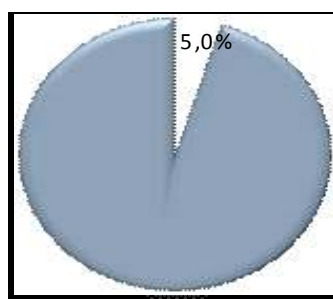
#### 4.4. Postotak spermija s normalnom morfologijom

Po striktnim kriterijima za morfologiju normalnih spermija, koji su realni i reproducibilni, a koje je 1999. god. usvojila i WHO, u ejakulatu naših pacijenata je 11,3% spermija normalne morfologije. U punktat testisa istih pacijenata je 5,0 % spermija normalne morfologije.

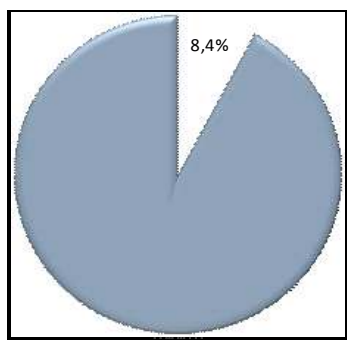
U skupini pacijenata s opstruktivnom azoospermijom(OA) našli smo 8,4% spermija s normalnom morfologijom što je značajno više ( $p < 0,001$ ) nego u ostalih skupina pacijenata (slika 45.), uključujući i skupinu dokazano plodnih muškaraca u kojih je 5,6 % intratestikularnih spermija normalne morfologije.



a.



b.



c.

**Slika 45.** Postotak spermija normalne morfologije u ejakulatu (a.), punktatu testisa (b.) i u OA (c.)

## 5. RASPRAVA

Procjena morfologije spermija je vrlo važan dio pretrage sjemena. Ona je jako dobar predskazatelj fertilizacijskog potencijala. Naročito je važna u predskazivanju rezultata u postupcima medicinske oplodnje. Dobro korelira s oplodnim potencijalom i *in vitro* i *in vivo* studijama (5, 6, 7). Značajno se razlikuje u plodnih i neplodnih muškaraca.

Morfološka normalnost spermija apsolutno ne znači i funkcionalnu sposobnost oplodnje. Iako nema sigurnih kriterija „normalnih“ spermija, ipak, plodnost dokazuje postojanje normalnosti. Muškarac čija je žena u prvom tromjesečju trudnoće, prihvaćeno je kao najbolja definicija plodnog muškarca. Ovaj kriterij je korišten sve do 5. og izdanja kriterija WHO 2009. godine (87) kada je usvojeno stajalište da se sjeme muškarca smatra plodnim ako je žena začela unutar godinu dana (vrijeme do trudnoće  $\leq 12$  mjeseci).

Gotovo su svi spermiji iz postkoitalne cervikalne sluzi, na razini unutarnjeg ušća, morfološki normalni i najbolji su pokazatelj kako funkcionalna selekcija dobro korelira s morfologijom. Spermiji s unutarnjeg cervikalnog ušća su homogena populacija spermija, nasuprot heterogene populacije spermija koji se nađu u nižem dijelu endocervikalnog kanala (21). I postkoitalni test (PCT) potvrđuje da morfološki normalni spermiji imaju bolju pokretljivost.

Prve morfometrijske studije Van Duiju i sur. 1972. godine dale su točne dimenzije ljudskih spermija i njihove razlike u normalnih i subfertilnih muškaraca.

Cary i Hotchkins 1934. god., Kremer 1968. i MacLeod 1970. su ukazivali na selekciju ljudskih spermija u postkoitalnoj sluzi, ali to nisu shvaćali kao definiciju morfološke normalnosti. Brojne studije o laboratorijskoj kontroli kvalitete izvješćuju o značajnim varijacijama u postotku normalne morfologije spermija zbog različitih tehnika u različitim laboratorijima.

Iako morfološka procjena može biti jako varijabilna, ipak se mogu dobiti realni i reproducibilni rezultati uz primjenu striktnih kriterija koji su utvrđeni za normalni spermij.

Tygerberški striktni kriteriji za normalni spermij temeljeni su na morfologiji postkoitalnih spermija uzetih s unutarnjeg cervikalnog ušća.



Striktni kriteriji omogućuju ponavljanje procjene jer su varijacije normalnosti minimalne i određene, za razliku od drugih sustava procjene koji uzimaju u obzir i spermije s tzv. graničnim oblicima ili blago abnormalnim glavama.

Prihvatanjem Tygerberških striktnih kriterija za morfologiju spermija (WHO 1999) oni postaju jedinom referentnom metodom određivanja morfologije ljudskih spermija. Njihova posebna vrijednost je u slučajevima udjela normalnih spermija od 5% do 14% (22, 25).

Kako se danas po striktnim kriterijima pokazuje, postotak normalnih spermija je znatno niži nego prije 20 - 30 godina. Mnoge studije pokazuju pad oplodnog potencijala muškaraca, porast incidencije testikularnog karcinoma i kongenitalnih malformacija spolnih organa (kriptorhizam i hipospadija).

Sve je više i radova koji ukazuju na negativni utjecaj okoliša, osobito pesticida i insekticida (86). Razlika je dijelom i posljedica danas primjenjivih striktnih kriterija, ali se ne može odbaciti ni tvrdnja o stvarnoj promjeni morfologije (12, 35, 59, 60). Ipak, važno je naglasiti da nema studije gdje je nađeno da je normalna morfologija spermija jedini predskazujući parametar sjemena za nastanak oplodnje i pojavu trudnoće (12).

Malo se zna o morfologiji testikularnih spermija. Prevladava mišljenje da su testikularni spermiji većinom morfološki abnormalni i da su bitno veći od ejakuliranih spermija (36, 37, 38, 43, 46, 53, 58). Vrlo je malo studija s analizom morfologije testikularnih spermija, pogotovu po metodi koja se koristi u procjeni morfologije ejakuliranih spermija. Još nema jasno usvojenih parametara za evaluaciju morfologije testikularnih spermija.

Kako se punkcija testisa obavlja u našoj ustanovi gotovo svakodnevno od 1975. god. , i do danas imamo iskustvo preko 10 tisuća punkcija, došao sam na ideju procjene morfometrije testikularnih spermija dobivenih citološkom punkcijom tankom iglom (G-23) i usporedbe s morfometrijom ejakuliranih spermija.

U ovaj rad upustio sam se s pretpostavkom da se spermiji punktata testisa koji imaju rep i spermiji ejakulata morfometrijski ne razlikuju.

Izvršena je usporedba morfometrije spermija ejakulata između sve tri skupine pacijenata, a potom i međusobna usporedba morfometrije spermija punktata testisa. Morfometrija ejakuliranih spermija je pokazala značajne razlike ( $p < 0,001$ ) u više mjera spermija između pojedinih skupina pacijenata.

Spermiji plodnih muškaraca (kontrolna skupina) imaju značajno duži rep, te uži i duži srednji dio spermija ( $p < 0,001$ ) od pacijenata s oligo i astenozoospermijom.

Spermiji ejakulata pacijenata s astenozoospermijom također imaju duži i uži srednji dio spermija, te dulji rep ( $p < 0,001$ ) od spermija pacijenata s oligozoospermijom.

Postoje četiri skupine pacijenata sa intratestikularnom morfometrijom spermija.

Uz tri navedene skupine s morfometrijom ejakulata postoji i skupina sa opstruktivnom azospermijom, pacijenti koji nemaju spermija u ejakulatu već samo u punktu testisa.

I morfometrija intratestikularnih spermija je pokazala značajne razlike ( $p < 0,001$ ) među skupinama u više morfometrijskih obilježja spermija.

Spermiji punktata testisa plodnih muškaraca su značajno dužeg repa, užeg i dužeg srednjeg dijela spermija ( $p < 0,001$ ) nego spermiji punktata pacijenata sa oligo i astenozoospermijom.

Zanimljivi su rezultati morfometrije testikularnih spermija u skupini pacijenata s opstruktivnom azospermijom (OA). Spermiji su dužeg repa i akrosoma, te užeg srednjeg dijela ( $p < 0,001$ ), ne samo od testikularnih spermija pacijenata sa oligo i astenozoospermijom, nego i od testikularnih spermija plodnih muškaraca.

Kontradiktorna su izvješća u pogledu morfologije intratestikularnih spermija, posebno u opstruktivnoj azospermiji (48). Dok neki autori tvrde da je većina testikularnih spermija abnormalne morfologije (36-38), drugi navode visoki postotak morfološki normalnih testikularnih spermija nakon 3 dana inkubacije u mediju (42). Kada su morfologiju spermija analizirali odmah nakon ekstrakcije iz testisa postotak normalne morfologije je bio izrazito nizak, ispod 3% (44). Suprotno ovom stavu Liu i ostali u radu 1997. godine ističu da postotak spermija normalne morfologije naglo pada odmah nakon ekstrakcije iz testisa (59). Neslaganje u postotku normalne morfologije testikularnih i ejakuliranih spermija često je posljedica i različitih kriterija diferencijacije pri morfološkoj procjeni (42, 44, 46).

Kod usporedbe odnosa morfometrije spermija ejakulata i punktata testisa analiziran je odnos svih sedam mjera spermija po skupinama.

Mjere spermija ejakulata i punktata ne razlikuju se ni u jednoj skupini pacijenata u dužini i širini glave, niti u dužini i širini akrosoma.

Značajno se razlikuju spermiji ejakulata i punktata testisa ( $p < 0,001$ ) u dužini repa, te dužini i širini srednjeg dijela spermija. Rep spermija ejakulata sve tri skupine pacijenata značajno je duži ( $p < 0,001$ ) od repa spermija iz punktata testisa.

Također, srednji dio spermija ejakulata svih skupina pacijenata je duži ( $p < 0,001$ ) od srednjeg dijela spermija punktata testisa. Širina srednjeg dijela spermija ejakulata svih skupina pacijenata je značajno manja ( $p < 0,001$ ) od širine srednjeg dijela spermija iz punktata testisa.

Nogueira i ostali opisuju normalnu morfologiju glave i akrosoma testikularnih spermija i svjetlosnim i elektronskim mikroskopom, ali bez kvantifikacije (45). Neki autori navode veći postotak morfološki normalnih testikularnih spermija u muškaraca s opstrukcijskom azospermijom nego u ejakulatu spermija plodnih muškaraca (46). To objašnjavaju oštećenjem spermija za vrijeme prolaza kroz rete testis, epididimis i sjemenovod.

Ovaj rad to ne potvrđuje. U našoj skupini pacijenata s opstruktivnom azospermijom našli smo 8,4% morfološki normalnih spermija, dok je u ejakulatu 11,3 % spermija s normalnom morfologijom. Intratestikularni spermiji dobiveni s različitih mjesta testisa imaju iste morfološke karakteristike. Neki radovi s CASA mjerenjem ističu smanjenje glave spermija pri njihovom prolazu kroz epididimis tako da se spermiji iz repa epididimisa morfometrijski ne razlikuju od spermija ejakulata (77-79).

Ima radova u kojima se ne razlikuje postotak fertilizacije između opstruktivne (OA) i neopstruktivne (NOA) azospermije (58). Muškarci s opstruktivnom azospermijom koji se podvrgnu vazoepididimalnoj anastomozi (VEA) imaju značajno viši postotak morfološki abnormalnih spermija nego fertilni muškarci bez opstrukcije (55).

Smatra se da nakon VEA dođe do autoimune reakcije jer spermiji uđu u intersticij gdje se susretnu s imunokompetentnim stanicama inducirajući stvaranje protuspermijskih protutitijela (ASA).

Pojava utječe na morfologiju spermija (50-52). Neki radovi osporavaju ovaj utjecaj ASA na sjemene parametre, broj, pokretljivost i morfologiju (54).

Zanimljiv je rezultat morfometrije intratestikularnih spermija naših pacijenata. Prosječni postotak morfološki normalnih spermija punktata testisa je 5,0% (za oligo 4,3%, za asteno 5,1% i za normozoospermiju 5,6 %). Kako smo već naveli, u pacijenata s opstruktivnom azoospermijom postotak morfološki normalnih spermija je 8,4% i značajno je veći ( $p < 0,001$ ) nego u ostalih skupina pacijenata, uključujući i skupinu dokazano plodnih muškaraca (očevi). Morfologija testikularnih spermija po nekim autorima nije osobito važna kao predskazujući čimbenik u ICSI fertilizaciji (47). Navode radove u kojima testikularni spermiji u opstruktivnoj (OA) i neopstruktivnoj azoospermiji (NOA) postižu jednako oplodivanje (52%) u ICSI postupcima medicinski pomognute oplodnje (56, 58).

Naši rezultati u opstruktivnoj azospermiji (OA) pokazuju da je u 173 para i 253 TESA - ICSI pokušaja (1,45 po paru) bilo 88 trudnoća što je 34,8 % po jednom pokušaju, odnosno 50,8 % kumulativno.

Postotak trudnoća u neopstruktivnoj azoospermiji (NOA) je ispod 20 % po jednom TESA - ICSI pokušaju. Interesantno je istaknuti radove koji prikazuju da je postotak ICSI oplodivanja testikularnim spermijima u muškaraca sa OA viši od ICSI oplodivanja ejakuliranim spermijima (60, 61). I naši višegodišnji rezultati potvrđuju ove navode.

Neke studije pokazuju da je postotak oplodivanja i postotak trudnoća u ICSI postupcima viši s ejakuliranim spermijima nego sa spermijima dobivenim testikularnom biopsijom (63). Za kvalitet embrija od velikog je značenja kvalitet sjemena, osobito pravilnost glave spermija. Muška gameta je naročito važna u ranoj fazi embriogeneze (62).

Abnormalnosti glave spermija uzrokuju niski potencijal embrija sa malo trudnoća.

U muškaraca sa teratozoospermijom raste učestalost kromosomskih abnormalnosti spermija, čak i uz očuvanu koncentraciju spermija i normalni kariotip (71). Ljudske kariotipizacijske studije spermija ne govore u prilog povezanosti između morfologije spermija i broja kromosomskih abnormalnosti ali mogu ukazati na specifični tip teratozoospermije kao što su makrocefalia i globozoospermija (73).

Ushijima i suradnici su našli značajan porast abnormalnosti spolnih kromosoma sa porastom postotka morfološki abnormalnih spermija (72).

To govori u prilog da je teratozoospermija marker abnormalne spermatogeneze koja je udružena sa kromosomskim poremećajima. Nema specifične povezanosti između morfološke abnormalnosti spermija i kromosomskih abnormalnosti spermija.

Postoji značajna korelacija između morfološke abnormalnosti spermija i lokalne nazočnosti antispermijских antitijela u opstruktivnoj azoospermiji (80).

I drugi autori su našli da testikularni spermiji u opstruktivnoj azoospermiji imaju značajno duži rep nego u neopstruktivnoj azoospermiji (81).

U našoj skupini pacijenata s opstruktivnom azoospermijom (OA) rep intratestikularnih spermija je duži, ne samo od repa spermija pacijenata sa oligo i astenozoospermijom, nego čak i od repa testikularnih spermija plodnih muškaraca. Izgleda da se efekt tlaka u OA raspršuje u epididimisu ali se ne prenosi na testis ( 82, 83).

Iako se analiza sjemena već preko 50 godina koristi u klasifikaciji subfertilnih i fertilnih muškaraca ali nijedna od njezinih mjera (koncentracija spermija, pokretljivost i morfologija) nije sigurni pokazatelj infertiliteta (84). Premda je svaka od mjera (broj, pokretljivost i morfologija spermija) korisna u razlikovanju plodnih i neplodnih muškaraca, nijedna nema odlučujuću razlikovnu snagu.

Prema većini do sada objavljenih radova od najvećeg značenja je ipak morfologija spermija (85, 88) iako ni ona nije apsolutna istina.

## 6. ZAKLJUČCI

Primjenom striktnih kriterija za morfologiju spermija (WHO 1999) omogućen je objektivan nalaz inače dosta subjektivnog tumačenja citoloških razmaza.

Rad je trebao dati odgovor da li postoje morfometrijske razlike između intratestikularnih i ejakuliranih spermija.

1. Moja hipoteza da nema morfometrijskih razlika između intratestikularnih spermija dobijenih citološkom punkcijom tankom iglom (FNA) i ejakuliranih spermija nije u potpunosti već djelomično potvrđena.

2. Nema morfometrijskih razlika između intratestikularnih i ejakuliranih spermija ni u jedne skupine pacijenata, u dužini i širini glave, niti u dužini i širini akrosoma.

3. Postoje značajne morfometrijske razlike između intratestikularnih i ejakuliranih spermija u dužini i širini srednjeg dijela spermija, a i u dužini repa. Rep i srednji dio ejakuliranih spermija svih skupina pacijenata su značajno duži, a širina srednjeg dijela spermija značajno uža nego u intratestikularnih spermija.

4. Spermiji ejakulata dokazano plodnih muškaraca imaju značajno duži rep, te uži i duži srednji dio spermija od pacijenata sa oligo i astenozoospermijom.

5. I intratestikularni spermiji punktata plodnih muškaraca su značajno dužeg repa, užeg i dužeg srednjeg dijela spermija nego spermiji pacijenata sa oligo i astenozoospermijom.

6. Intratestikularni spermij pacijenata s opstruktivnom azoospermijom (OA) imaju duži rep i akrosom, te uži srednji dio spermija, ne samo od intratestikularnih spermija pacijenata s oligo i astenozoospermijom, nego i od testikularnih spermija plodnih muškaraca.

7. Postotak morfološki normalnih spermija u pacijenata s opstruktivnom azospermijom je 8,4 % i značajno je veći nego u ostalih skupina pacijenata (5,0 %), uključujući i skupinu plodnih muškaraca u kojih je 5,6 % intratestikularnih spermija normalne morfologije. Ovaj nalaz potvrđuju i naši rezultati TESA-ICSI postupaka u opstruktivnoj azoospermiji (OA).

Na kraju, imajući u vidu dugogodišnje iskustvo rada u ovom području, želim iznijeti svoj stav o FNA u dijagnostici primarnog muškog infertiliteta i kao izbor metode za dobivanje spermija i postizanje trudnoća u OA i NOA.

U OA citološkom punkcijom tankom iglom (FNA) gotovo se uvijek dobije dovoljno dobrih spermija za ICSI postupak oplodnje. Naši rezultati TESA-ICSI to potvrđuju. Metoda je jednostavna, minimalno invazivna i može se ponavljati.

Postoji više kontroliranih studija koje su uspoređivale FNA sa TESE u ICSI postupcima oplodnje (74, 75,).

Nema sigurnog predskazatelja za uspješno dobivanje spermija u NOA muškarca ako je FSH > 12 IU/l i maksimalni volumen testisa < 15 ml (68, 69).

U dijagnostici primarnog muškog infertiliteta zbog NOA, FNA može najčešće uspješno zamjeniti i nadomjestiti otvorenu biopsiju (70). Biopsija je potrebna ako FNA pokaže samo Sertolijeve stanice (SCOS), spermatocitni i spermatidni arest ili se dobije nedovoljno materijala i u ponovljenoj FNA. Konačnog zaključka i preporuke nema (76).

Buduća istraživanja bi trebalo usredotočiti na neinvazivne metode kao što je kolor dopler koji bi ukazao na područja testisa u kojima se očekuju spermiji.

Rad, sa svim navedenim rezultatima, nedvojbeno doprinosi boljem razumjevanju morfološke procjene spermija i njezine praktične primjene u dijagnostici, izboru liječenja i prognostičkom značenju.

## 7. SAŽETAK

CILJ RADA: Premda je svaka od mjera analize sjemena (koncentracija, pokretljivost i morfologija spermija) korisna u razlikovanju plodnih i neplodnih muškaraca, prema većini do sada objavljenih radova od najvećeg značenja je ipak morfologija. Malo je poznato o morfologiji testikularnih spermija. Prevladava mišljenje da su većinom abnormalne morfologije i bitno veći od ejakuliranih spermija.

Predmet ovog ispitivanja je morfometrija intratestikularnih spermija dobivenih citološkom punkcijom tankom iglom (FNA) i ejakuliranih spermija muškarca. Cilj rada bio je ustanoviti da li postoje morfometrijske razlike između intratestikularnih i ejakuliranih spermija.

ISPITANICI I METODE: Ispitivanjem je obuhvaćeno 120 muškaraca, 90 zbog primarnog i 30 zbog sekundarnog bračnog steriliteta. Svi muškarci bili su u dobi od 20 do 40 godina. U skupini 60 muškaraca sa oligo i astenozoospermijom, 30 je imalo manje od 10 milijuna spermija u ml ejakulata, a 30 normalni broj spermija slabije pokretljivosti (progresivna pokretljivost manja < 10 %). Kontrolna skupina je 30 dokazano plodnih muškaraca, očevi barem jednog djeteta koji dolaze zbog sekundarnog bračnog steriliteta, čiji su i kontrolni spermioگرامi uredni. Među ispitanicima je i 30 pacijenata s OA. Razmazi sjemena, kao i punktati testisa, bojeni su po Papanicolaou i priručniku WHO od 1999. god. Punkcija testisa se obavljala tankom iglom (FNA) G-23. U svih pacijenata izvršena je morfometrija po 100 spermija na obojenim preparatima ejakulata i 100 spermija na obojenim preparatima punktata testisa. Koristio se svjetlosni mikroskop Olympus B-2 uz povećanje 1000 puta s uljnom imerzijom i okularnim mikrometrom. Mjerili su se spermiji koji su imali i rep („zreli“ spermiji) i to 7 mjera (dužina i širina glave, dužina i širina akrosoma, dužina i širina srednjeg dijela spermija i dužina repa). Testirane su razlike mjera između intratestikularnih i ejakuliranih spermija svih skupina pacijenata.

REZULTATI: Ne razlikuju se mjere spermija ejakulata i punktata ni u jednoj skupini pacijenata, u dužini i širini glave, niti u dužini i širini akrosoma. Značajno se razlikuju ( $p < 0,001$ ) spermiji ejakulata i punktata testisa u srednjem dijelu i u repu.



Rep spermija ejakulata sve tri skupine pacijenata značajno je duži ( $p < 0,001$ ) od repa spermija iz punktata testisa. Također, srednji dio spermija ejakulata svih skupina pacijenata je duži i uži ( $p < 0,001$ ) od srednjeg dijela spermija punktata testisa.

Zanimljivi su rezultati morfometrije testikularnih spermija u pacijenata s OA.

Spermiji su dužeg repa i akrosoma, te užeg srednjeg dijela ( $p < 0,001$ ), ne samo od testikularnih spermija pacijenata sa oligo i astenozoospermijom, nego i od testikularnih spermija plodnih muškaraca.

Interesantan je i nalaz 8,4 % morfološki normalnih spermija u OA što je značajno više nego u ostalih skupina pacijenata, uključujući i skupinu dokazano plodnih muškaraca u kojih je 5,6 % morfološki normalnih intratestikularnih spermija. Dokaz dobre morfologije i visokog oplodnog potencijala intratestikularnih spermija u skupini naših pacijenata s OA je visok postotak trudnoća u TESA-ICSI postupcima medicinski pomognute oplodnje, koji iznosi 34,8 % po jednom pokušaju, odnosno 50,8 % kumulativno (sa 1,45 pokušaja po jednom bračnom paru).

**ZAKLJUČAK:** Nema morfometrijskih razlika glave i akrosoma između intratestikularnih i ejakuliranih spermija. Postoje značajne morfometrijske razlike između intratestikularnih i ejakuliranih spermija u srednjem dijelu i repu spermija.

Značajno je istaknuti i visok postotak (8,4 %) morfološki normalnih spermija u OA, koji je potvrđen s 34,8 % trudnoća po jednom TESA-ICSI pokušaju.

## 8. SUMMARY

**PURPOSE:** Every parameter of semen analysis (concentration, motility and sperm) is useful in distinguishing fertile from infertile men, but according to the scarce data published so far, morphology is the most important among them. Testicular spermatozoa are considered mostly to have abnormal morphology and to be much bigger than ejaculated spermatozoa. In this study morphometry of ejaculated and intratesticular spermatozoa was carried out to investigate possible morphometric differences between intratesticular and ejaculated spermatozoa.

**METHODS:** A total of 120 men aged from 20 to 40 years were included in the study - 90 for primary and 30 for secondary infertility. In a group of 60 men with oligozoospermia and asthenozoospermia, 30 had less than 10 million spermatozoa per ml of ejaculate, while the remaining 30 had a normal sperm count with sperms of reduced motility (progressive motility <10%). In the control group there were fertile 30 men, fathers of at least 1 child who came to our clinic because of secondary infertility, whose control spermograms were normal. Among the included patients 30 had oligoasthenozoospermia (OA).

Semen and testes fine needle aspiration (FNA) smears were stained by Papanicolau technique according to the WHO guidelines from 1999. FNA of the testis was performed with G-23 fine needle. Morphometry of 100 ejaculated sperms and of 100 testicular sperms was performed for all the patients.

Light Olympus B-2 microscope was used for the analysis with 1000x magnification with oil immersion and ocular micrometer. Seven parameters were measured on mature spermatozoa: head length and width, acrosome length and width, middle part length and width, and tail length. Differences in parameters between intratesticular and ejaculated spermatozoa of all groups were tested.

**RESULTS:** There were no differences between ejaculated and testicular spermatozoa in head or acrosome length and width in either group of patients. Significant differences ( $p < 0.001$ ) were observed between the ejaculated and intratesticular spermatozoa in the middle part and in tail parameters. Tails of ejaculated sperms in all three groups of patients were significantly longer ( $p < 0.001$ ) than those from intratesticular sperms. In addition, middle part of ejaculated sperms from all groups of patients was longer and narrower ( $p < 0.001$ ) than that of intratesticular spermatozoa.

Morphometric results of intratesticular spermatozoa of patients with OA were interesting. Spermatozoa were found to have longer tail and acrosome and narrower middle part ( $p < 0.001$ ), in both patients with OA and in fertile men.

Surprisingly, 8.4% of morphologically normal sperms were found in OA, much more than in other groups of patients, including the group of proven fertile men with 5.6% morphologically normal intratesticular spermatozoa.

Good morphology and high fertility potential of intratesticular spermatozoa in the group with OA was confirmed by the high percentage of pregnancies achieved in TESA-ICSI procedures (34.8% in the first attempt and 50.8% cumulative, with 1.45 attempts per couple).

**CONCLUSION:** There were no morphometric differences in head and acrosome between intratesticular and ejaculated spermatozoa, in contrast to significant morphometric differences observed in the middle parts and tails of spermatozoa. It is important to notice a high percentage (8.4%) of morphologically normal sperms in OA, confirmed by 34.8% of pregnancies achieved by single TESA-ICSI procedure.

## 9. POPIS CITIRANE LITERATURE

1. Fonti G, Krausz C. Clinical Review 100. Evaluation and treatment of infertile couple. *J Clin Endocrin Metab* 1998; 83: 4177-4188.
2. WHO laboratory manual for the examination of human semen and sperm - cervical mucus interaction. Cambridge University Press, Cambridge 1999.
3. Rupert P Amann. The Cycle of the Seminiferous Epitelium in Humans: A Need to Reivist? *Journal of Androogy* 2008; 29: 469-487.
4. Terry T. Turner. The Human Epididymis. *J Androl* 2008; 29: 237-250.
5. Kruger TF, et al. Aperm morphologic features as a prognostic factor in in vitro fertilisation. *Fertil Steril* 1986; 46: 1118-1128.
6. Enginsu ME, et al. Evaluation of human sperm morphology using strict criteria after Diff – Quick staining: correlation of morphology with fertilization in vitro. *Hum Reprod* 1991; 6: 854-860.
7. Ombelet W, et al. Teratozoospermia and in vitro fertilization: a randomized prospective study. *Hum Reprod* 1994; 9: 1479-1487.
8. Eggert – Kruse W, et al. Clinical relevance of sperm morphology assessment using strict criteria and relationship with sperm mucus interaction in vivo and in vitro. *Fertil Steril* 1995; 63: 612-618.
9. Papić Z. Morphological analysis of sperms using phase - contrast microscopy of stained semen preparation. *Diab Croat* 1985; 14-1: 55-62.

10. Merkus C, Steegers-Theunissen R. Semen parameters, including WHO and strict criteria morphology, in a fertile and subfertile population: an effort towards standardization of in - vivo thresholds. *Hum Reprod* 2001; 6: 1165-1171.
11. Menkveld R, Oettle EE, Kruger TF, Swanson RJ, Acosta AA, Oehninger S. Basic Principles and Practical Aspects. *Atlas of Human Sperm Morphology*, Williams and Wilkins, Baltimore, Hong Kong, London, Munich, San Francisco, Sydney, Tokyo, 1991.
12. Mortimer D, Menkveld R. Sperm morphology assessment-Historical perspectives and current oppinions. *J Androl* 2001; 22: 192-205.
13. Kruger TE, Acosta AA, Simmons KF, Swanson RJ, Matta JF, Oehninger S. Predictive value of abnormal sperm morphology in in vitro fertilization. *Fertil Steril* 1988; 49: 112-117.
14. Katz DF, Morales P, Samuels SJ, Overstreet JW. Mechanisms of filtration of morfologically abnormal human sperm by cervical mucus. *Fertil Steril* 1990; 51-56.
15. Kremer J. The In Vitro Spermatozoal Penetration Test in Fertility Investigation (dissertation). University of Groningen, The Netherlands, 1968.
16. Garrett C, Liu D Y, Baker HWK. Selectiviti of the sperm-zona pellucida binding proces to sperm head morphometry. *Fertil Steril* 1997; 67: 362-371.
17. Menkveld R, Kruger TF. Evaluation of sperm morphology by light microscopy. In: Acosta AA, Kruger TF, eds. *Human Spermatozoa in Assisted Reproduction*. Carnforth, United Kingdom: Parthenon Publishing; 1996.

18. Menkveld R, Lacquet FA, Kruger TF, Lombard CJ, Sanchez-Sarmiento CA, de Villiers A. Effect of different staining and washing procedures on the request of human sperm morphology evaluation by manual and computerised methods. *Andrologia* 1997b; 29: 1-7.
19. Oettle EE. Using a new acrosome stain to evaluate sperm morphology. *Vet Med* 1986; 81: 263-266.
20. Menkveld R, Oettle EE, Kruger TF, Swanson RJ, Acosta AA, Oehninger S. *Atlas of Human Sperm Morphology*. Baltimore, Md: Williams & Wilkins; 1991b.
21. Gonzales J, Jezequel F. Influence of the quality of the cervical mucus on sperm penetration: comparison of the morphology features of spermatozoa in 101 postcoital tests with those of the semen of the husband. *Fert Steril* 1985; 44: 796-799.
22. Menkveld R, Rhemrev JPT, Franken DR, Vermeiden JPW, Kruger TF. Acrosome morphology as a novel criteria for male fertility diagnosis: relation with acrosin activity, morphology (strict criteria) and fertilisation in vitro. *Fertil Steril* 1996; 65: 637-644.
23. Brooks AK. How reliable are results from tje semen analysis? *Fertil Steril* 2004; 82: 41-44.
24. Kruger TF, Menkveld, Stander FSH, Lombard CJ, Van der Merwe JP, Van Zyl at al. Sperm morphologic features as a prognostic factor in in vitro fertilization. *Fertil Steril* 1986; 46: 1118-1123.
25. Kruger TF, Van Zyl JA. The evaluation of morphological characteristics of human spermatosoa acording to stricter criteria. *Human Reprod* 1990; 5: 586-592.

26. Morgentaler A, Fung MY, Harris DH, Powers RD, Alper MM. Sperm morphology and in vitro fertilization outcome: a direct comparison of World Health Organization and strict criteria methodologies. *Fertil Steril* 1995; 64: 1177-1182.
27. Vawda AI, Gungy J, Younglai V. Semen parameters as predictors of in-vitro fertilization: the importance of strict criteria sperm morphology. *Hum Reprod* 1996; 11: 1445-1450.
28. Ombelet W, Bosmans E, Janssen M, Cox A, Maes M, Punjabi U, Bleton V, Gunst J, Haidl G, Wouters E, Spiessens C, Boruman MS, Pienaar E, Menkveld R, Lombardi CJ. Multicenter study on reproducibility of sperm morphology assessments *Arch Androl* 1998; 41: 103-114.
29. Moruzzi JF, Wyrobek AJ, Mayall BH, Gledhill BL. Quantification and classification of human sperm morphology by computer-assisted image analysis. *Fertil Steril* 1988; 50: 142-152.
30. Kruger TF, Toit TC, Franken DR, Menkveld R, Lombard CJ. Sperm morphology: assessing the agreement between the manual method (strict criteria) and the sperm morphology analyzer IVOS. *Fertil Steril* 1995; 63: 134-141.
31. Davis RO, Gravance CG. Consistency of Sperm Morphology Classification Methods. *J Androl* 1994; 15: 83-91.
32. Ombelet W, Bosmans E, Janssen M, Cox A, Maes M, Punjabi U, Bleton V, Gunst J, Haidl F, Wouters E, Spiessens C, Boruman MS, Pienaar E, Menkveld R, Lombard CJ. Multicenter study of reproducibility of Sperm morphology assessments. *Archives of Andrology* 1998; 41: 103-114.
33. Donnelly ET, Lewis SE, McNally JA, Thompson W. In vitro fertilization and pregnancy rates: the influence of sperm motility and morphology on IVF. *Fertil Steril* 1998; 70: 305-314.

34. Menkveld R, Wai Yee Wong, Lombard C, Wetzels A, Thomas C, Merkus H, Steegers-Theunissen R. Semen parameters, including WHO and strict criteria morphology, in a fertile and infertile population: an effort towards standardization of in-vivo thresholds. *Hum Reprod* 2001; 16: 1165-1171.
35. Ombelet W, Menkveld R, Kruger TF, Szeeno O. Sperm morphology as assessment: historical review in relation to fertility. *Hum Reprod Update* 1995; 1: 543-557.
36. Yavetz H, Yogev L, Kleiman S, Botchan A, Hauser R, Lessing J, Paz G, Gamzu R. Morphology of testicular spermatozoa obtained by testicular sperm extraction in obstructive and nonobstructive azoospermic men and its relation to fertilization success in vitro fertilization - intracytoplasmic sperm injection system. *J Androl* 2001; 22: 376-381.
37. Steele K, Mc Clure N, Lewis S. A Comparison of the morphology of testicular, epididymal, and ejaculated sperm from fertile men and men with obstructive azoospermia. *Fertil Steril* 2000; 73: 1099-1103.
38. Coetzee K, Kruger TF, Lombard CJ. Predictive value of normal sperm morphology: a structured literature review. *Hum Reprod Update* 1998; 4: 73-82.
39. Papić Z, Čolak B, Škrabalo Z. Fine needle aspiration biopsy (FNAB) of the testicles. *Diab Croat* 1999; 28: 71-75.
40. Soler C, Perez-Sanchez F, Schulze H, Bergmann M, Oberpenning C, Cooper TG. Objective evaluation of the morphology of human epididymal sperm heads. *International Journal of Andrology* 2000; 23(2): 77-84.
41. Nikolettos N, Kupker W, Demirel C, Schopper B, Blasig C, Sturm R, Felberbaum R, Bauer O, Diedrich K, Al-Hasami S. Fertilisation potential of spermatozoa with abnormal morphology. Review 143 refs. *Human reproduction* 1999;14 Suppl 1: 47-70.
42. Bergmann M, Behre HM, Nieschlag E. Serum FSH and testicular morphology in male infertility. *Clin.Endocrinol (Oxf)* 1994; 40: 133-136.



43. Cooper TG. The epididymal influence on sperm maturation. *Reprod Med Rev* 1995; 4: 141-161.
44. Liu J, Tsai YL, Katz E. Outcome of in vitro culture of fresh and frozen-thawed human testicular spermatozoa. *Human Reprod* 1997; 12: 1667-1672.
45. Nogueira D, Bourgain C, Verheyen G, Van Steirteghem AC. Light and electron microscopic analysis of human testicular spermatozoa and spermatids from frozen and thawed testicular biopsis. *Hum Reprod* 1999; 14: 2041-2049.
46. Yeung CH, Perez-Sanchez F, Soler C, Poser D, Kliesch S, Cooper TG. Maturation of human spermatozoa (from selected epididymides of prostatic carcinoma patients) with respect to their morphology and ability to undergo the acrosomerlaction. *Hum Reprod Update* 1997; 3: 205-213.
47. Silber SJ, Van Steirteghem AC, Hagy Z, Liu J, Tournaye H, Devroey P. Normal pregnancies resulting from testicular sperm extraction and intracitoplasmatic sperm injection for azoospermia due to maturation arrest. *Fertil Steril* 1996; 66: 110-117.
48. Anil K. Sadra, Shweta A. Bhalla, Nivedita Sadra, Pramod C.Pal, Sudha Salhan. Effect of primary obstructive infertility on sperm morphology. *The Internat Journal of Urology* 2007. Volume 4 Number 2.
49. Rajalakshmi M, Kumar BV, Kapur MM, Pal PC. Ultrastructural changes in the efferent duct and epididymis of men with obstructive infertility. *Anat Rec* 1993; 237: 199-207.
50. Shahani SK, Hattikudur NS. Immunological consequences of vasectomy. *Arch Androl* 1981; 7: 193-199.
51. Wen RQ, Li SQ, Wang CX, Wang QH, Li QK, Feng HM, Jiang YJ, Huang JC. Analysis of spermatozoa from the proximal vas deferens of vasectomized men. *Int J Androl* 1994; 17: 181-185.

52. Phadke AM. Fate of spermatozoa in cases of obstructive azoospermia and after ligation of vas deferens in man. *J Reprod Fertil* 1964; 7: 1-12.
53. Steele EK, McClure N, Lewis S. A comparison of the morphology of testicular, epididymal and ejaculated sperm from fertile men and men with obstructive azoospermia. *Fertil Steril* 2000; 73: 1099-103.
54. Hargreave TB, Busuttill A, Elton RA, Harvey J, Chan A, Chisholm GD. Studies of testicular and epididymal damage in relation to the occurrence of antisperm antibodies. *Br J Urol* 1982; 54: 769-773.
55. Silber SJ. Vasoepididymostomy to the head of epididymis: Recovery of normal spermatozoal motility. *Fertil Steril* 1982; 34: 149-153.
56. Tarlatzis BC, Bili H. Survey on intracytoplasmic sperm injection: report from the ESHRE ICSI Task Force. *Hum Reprod* 1998; 13 (suppl 1): 165-177.
57. Novero V, Camus M, Tournaye H, et al. Relationship between serum follicle stimulating hormone in the male and standard sperm parameters, and the results of intracytoplasmic sperm injection. *Hum Reprod* 1997; 12: 59-63.
58. Yavetz H, Yogev L, Kleiman S, Botchan A, Hauser R, Lessing J, Paz G, Gamzu R. Morphology of testicular spermatozoa obtained by testicular sperm extraction in obstructive and nonobstructive azoospermic men and its relation to fertilization success in the in vitro fertilization - intracytoplasmic sperm injection system. *Journal of Andrology* Vol. 22, No. 3. 2001; 376-381.
59. Lundin K, Soderlund B, Hamberger L. The relationship between sperm morphology and rates of fertilization, pregnancy and spontaneous abortion in and in-vitro fertilization/intracytoplasmic sperm injection program. *Hum Reprod* 1997; 12: 2676-2681.

60. Kupker W, al-Hasani S, Schulze W. Morphology in intracytoplasmic sperm injection: preliminary results. *J Assist Reprod Genet* 1995; 12: 1667-1672.
61. Silber SJ, Nagy Z, Liu J. The use of epididymal and testicular spermatozoa for intracytoplasmic sperm injection: the genetic implications for male infertility. *Hum Reprod* 1995; 10: 2031-2043.
62. Tesarik J, Mendoza C. Using the male gamete for assisted reproduction: past, present, and future. *J Androl* 2003; 24(3): 317-328.
63. Friedler S, Raziel A, Strassburger D, Schachter M, Soffer Y, Ron-El R. Factors influencing the outcome of ICSI in patients with obstructive and non-obstructive azoospermia: a comparative study. *Hum Reprod* 2002; 17(12): 3114-3121.
64. Mahajan AD, Imad Ali N, Walwalkar SJ, Rege JD, Pathak HR. The role of fine-needle aspiration cytology of the testis in the diagnostic evaluation of infertility. *BJU International* 1999; 84-91.
65. Gottschalk-Sabag S, Geik T, Weiss DB. Fine needle aspiration of testis and correlation with open biopsy. *Acta Cytol* 1993; 37-47.
66. Persson PS, Ahron C, Obrant KO. Biopsy of testis in azoospermia. *Scan J Urol Nephrol* 1971; 5: 22-26.
67. Odabas O, Ugras S, Aydin S, Yilmaz S, Kemal Atilla M. Assessment of testicular cytology by fine needle aspiration and the imprint technique: are they reliable diagnostic modalities? *Br J Urol* 1997; 79: 445-448.
68. Ezeh UI, Moore HD, Cooke ID. A prospective study of multiple needle biopsies versus a single open biopsy for testicular sperm extraction in men with non-obstructive azoospermia. *Hum Reprod* 1998 Nov; 13(11): 3075-3080.

69. Meng MV, Cha I, Ljung BM, Turek PJ. Testicular fine-needle aspiration in infertile men: correlation cytologic pattern with biopsy histology. *Am J Surg Pathol* 2001 Jan; 25 (1): 71-79.
70. Han U, Adabağ A, Köybasioglu F, Onal BU. Clinical value of cell counts and indices in testicular fine needle aspiration cytology in primary infertility: diagnostic performance compared with histology. *Anal Quant Cytol Histol* 2006 Dec; 28(6): 331-336.
71. Fei S, Evelyn K, Renée HM. Is there a relationship between sperm chromosome abnormalities and sperm morphology? *Reproductive Biology and Endocrinology* 2006; 4:1.
72. Ushijima C, Kumasako Y, Kihale PE, Hirotsuru K, Utsunomiya T. Analysis of chromosomal abnormalities in human spermatozoa using multi-colour fluorescence in-situ hybridization. *Biol Reprod* 2000; 15(5): 1107-1111.
73. Marin RH, Rademaker A. The relationship between sperm chromosomal abnormalities and sperm morphology in humans. *Mutat Res* 1988; 207(3-4): 159-164.
74. Donoso P, Tournaye H, Devroey P. Which is the best sperm retrieval technique for non-obstructive azoospermia? A systematic review. *Hum Reprod Update* 2007 Nov; 13(6): 539-549.
75. Hauser R, Yogev L, Paz G, Yavetz H, Azem F, Lessing JB, Botchana A. Comparison of efficacy of two techniques for testicular sperm retrieval in nonobstructive azoospermia: multifocal testicular sperm extraction versus multifocal testicular sperm aspiration. *J Androl* 2006 Jan; 27(1): 28-33.
76. Kolettis PN. The evaluation and management of the azoospermic patient. *J Androl* 2002 May; 23(3): 293-305.

77. Soler, Pérez-Sánchez, Schulze, Bergmann, Oberpenning, Yeung&Cooper. Objective evaluation of the morphology of human epididymal sperm heads. *I J Andrology* 2001; 23(2): 77-84.
78. Silber SJ, Nagy Z, Liu J. The use of epididymal and testicular spermatozoa for intracytoplasmic sperm injection: the genetic implications for male infertility. *Hum Reprod* 1995; 10: 2031-2043.
79. Estes MC, Soler AJ, Fernandez-Santos MR, Quintero-Moreno AA, Garde JJ. Functional significance of the sperm head morphometric size and shape for determining freezability in Iberian red deer (*cervus elaphus hispanicus*) epididymal sperm samples. *J Androl* 2006; 27(5): 662-670.
80. Francavilla F, Romano R, Santucci R, Verghetta GL, D'Abrizio P, Francavilla S. Naturally-occurring antisperm antibodies in men: interference with fertility and implication for treatment. *Front Biosci* 4; 1999: e9-25(s).
81. Wood S, Aziz N, Millar A, Schnauffer K, Meacock S, El Ghobashy A, Lewis-Jones I. Morphological and morphometric attributes of epididymal and testicular spermatozoa following surgical sperm retrieval for obstructive and nonobstructive azoospermia. *Andrologia* 2009; 35(6): 358-367.
82. Steele EK, Kelly JD, Keane PF, Lewis SEM, McClure N. A novel technique for testicular sperm extraction from males with obstructive azoospermia using a Trucut biopsy needle. In: Abstracts of the 14th European Society for Human Reproduction and Embryology Meeting, Gothenburg, Sweden, June 1998. *Hum Reprod* 1998; 13: 132-138.
83. Abuzeid MI, Sasy MA, Salem H. Testicular sperm extraction and intracytoplasmic sperm injection: a simplified method for treatment for obstructive azoospermia. *Fertil Steril* 1997; 68: 328-333.

84. Lewis S. E M (2007). Is sperm evaluation useful in predicting human fertility?  
Reproduction 134: 31-40.
85. Guzick D, Overstreet J, Factor-Litvak P, Brazil C, Nakajima S, Coutifaris C, Carson S, Cisernos P, Steinkampf M, Hill J, Xu D, Vogel D. Sperm morphology, motility, and concentration in fertile and infertile men. NEJM 2001; 345 (19): 1388-1393.
86. Safe S. Clinical correlates of environmental endocrine disruptors. Trends Endocrinol Metab 2005; 16:139-144.
87. Cooper TG, Noonan E, von Eckardstein S, Auger J, Baker HW, et al. World Health Organization reference values for human semen characteristics.  
Hum Reprod Update 2009. Nov 24.
88. Kruger TF, Lacquet FA, Sanchez Sarmiento Ca, Menkveld R, Ozgur K, Lombard CJ. Prospective study on the predictive value of normal sperm morphology as evaluated by Computer (IVOS). Fertil Steril 1996; 66: 285-291.

## 10. ŽIVOTOPIS

Rođen sam 13. listopada 1946. godine u Grljevićima, BiH. Gimnaziju sam završio u Širokom Brijegu, a Medicinski fakultet Sveučilišta u Zagrebu. Radio sam 8 godina u Ljubuškom i bio ravnatelj Doma zdravlja. Nakon specijalizacije Interne medicine i postdiplomskog studija iz Dijabetologije u Zagrebu, radio sam godinu dana u Mostaru.

Od 1987. god. radim u Institutu Vuk Vrhovac u Zagrebu, na Odjelu za endokrinologiju i reprodukciju medicinu. Magistrirao sam 1992. godine.

Od dolaska u Institut Vuk Vrhovac sudjelujem u znanstveno-istraživačkim projektima Ministarstva znanosti i tehnologije Republike Hrvatske pod matičnim brojem 142643.

1. « Ocjena poremećaj funkcionalnog stanja spermija i mehanizmi nastanka » (3-01-150)
2. « Humana reprodukcija- biološki mehanizmi muške neplodnosti » (045002)
3. U tijeku je nastavak istraživanja na projektu « Humana reprodukcija- biološki mehanizmi muške neplodnosti » (045002).
4. U suradnji s Institutom za medicinska istraživanja i medicinu rada sudjelujem u projektu: «Učinci toksičnih i esencijalnih metala na reprodukciju zdravlje muškarca»

Aktivno sam sudjelovao na više domaćih i svjetskih kongresa sa objavljenim priopćenjima, objavio brojne radove u časopisima s međunarodno priznatom recenzijom. Član sam Hrvatskog liječničkog zbora, Hrvatskog endokrinološkog društva, Hrvatskog društva za humanu reprodukciju i endokrinologiju, American Society of Andrology (ASA).