

Procjena i klasifikacija početnog oštećenja hrskavice koljena magnetskom rezonancijom

Borić, Igor

Doctoral thesis / Disertacija

2011

Degree Grantor / Ustanova koja je dodijelila akademski / stručni stupanj: **University of Zagreb, School of Medicine / Sveučilište u Zagrebu, Medicinski fakultet**

Permanent link / Trajna poveznica: <https://urn.nsk.hr/urn:nbn:hr:105:291053>

Rights / Prava: [In copyright](#)/[Zaštićeno autorskim pravom.](#)

Download date / Datum preuzimanja: **2025-03-11**



Repository / Repozitorij:

[Dr Med - University of Zagreb School of Medicine Digital Repository](#)



**SVEUČILIŠTE U ZAGREBU
MEDICINSKI FAKULTET**

Igor Borić

**Procjena i klasifikacija početnog oštećenja hrskavice
koljena magnetskom rezonancijom**

DISERTACIJA

Zagreb, 2011.

Disertacija je izrađena u Kliničkom zavodu za dijagnostičku i intervencijsku radiologiju u Kliničkom bolničkom centru „Sestre milosrdnice“ u Zagrebu i Klinici za ortopediju Kliničkog bolničkog centra Zagreb i Medicinskog fakulteta Sveučilišta u Zagrebu.

Voditelj rada: akademik Marko Pećina

SADRŽAJ

1. POPIS OZNAKA I KRATICA	5
2. UVOD	7
2.1. Uvod	8
2.2. Anatomija koljenskog zgloba	11
2.2.1. Zglobna tijela i ploštine	11
2.2.2. Zglobna čahura i sveze	14
2.2.3. Hrskavica	20
2.2.3.1. Građa i struktura zglobne hrskavice	20
2.2.3.2. Embriologija hrskavice	26
2.2.3.3. Ultrastruktura zglobne hrskavice	27
2.3. Biomehanika koljenskog zgloba	30
2.4. Biomehanika i prehrana zglobne hrskavice	33
2.5. MR anatomija koljenskog zgloba	34
2.5.1. Transverzalni (aksijalni) slojevi	34
2.5.2. Sagitalni slojevi	37
2.5.3. Frontalni (koronarni) slojevi	40
2.6. Dijagnostika hrskavičnih oštećenja	42
2.6.1. Artroskopija	42
2.6.2. Magnetska rezonancija (MR)	42
2.6.2.1. Povijest magnetske rezonancije	43
2.6.2.2. Osnovni principi magnetske rezonancij	44
2.6.2.3. Oprema za magnetsku rezonanciju	48
2.6.2.4. MR muskuloskeletnog sustava	50
a) Tehnike i intenziteti signala normalnog tkiva	50
2.7. Magnetska rezonancija zglobne hrskavice	54
2.7.1.1. Tehnike MR prkaza hrskavice	54
2.7.1.2. MR izgled normalne zglobne hrskavice	56
2.7.1.3. Utjecaj građe zglobne hrskavice na MR izgled	59
2.7.1.4. MR i hrskavična oštećenja	61

3. HIPOTEZA	63
4. SVRHA ISTRAŽIVANJA	65
5. ISPITANICI I METODE	67
5.1. Ispitanici	68
5.2. Metode istraživanja	71
5.2.1. Magnetska rezonancija (MR)	71
5.2.2. Artroskopija	73
5.2.3. Statistička analiza	75
6. REZULTATI ISTRAŽIVANJA	76
6.1. Analiza oštećenja hrskavice MR-om	77
6.2. Artroskopska analiza oštećenja hrskavice	97
6.3. Analiza anamnestičkih i kliničkih podataka	98
6.4. Odnos između MR nalaza i artroskopskog nalaza	101
6.5. Odnos između MR nalaza i kliničkog nalaza	108
7. RASPRAVA	110
8. ZAKLJUČAK	122
9. SAŽETAK	125
10. SUMMARY	129
11. LITERATURA	132
12. ŽIVOTOPIS	148
13. PRIVITAK	150

1. Popis oznaka i kratica

1. POPIS OZNAKA I KRATICA

BLOKS	Boston Leeds Osteoarthritis Knee Score – klasifikacijski sustav
COMP	hrskavični oligomerni protein matriksa
DESS	oznaka sekvencije u magnetskoj rezonanciji
dGEMRIC	engl. delayed gadolinium-enhanced MRI of cartilage – tehnika MR
FIESTA	oznaka sekvencije u magnetskoj rezonanciji
FLAIR	engl. Fluid Attenuated Inversion Recovery - naziv MR sekvencije
FOV	engl. field of view, područje interesa pri snimanju
FSE T2	oznaka sekvencije u magnetskoj rezonanciji
FSE	“fast spin echo” – brza spin eko tehnika
GAG	glikozaminoglikani
Gd-DTPA	gadolinijum dipenoatna kiselina – kontrastno sredstvo za MR
GRE	gradijentna sekvencija u magnetskoj rezonanciji
IKDC	engl. International Knee Documentation Committee
LKF	lateralni kondil femura
LKT	lateralni kondil tibije
LP	lateralna faseta patele
MKF	medijalni kondil femura
MKT	medijalni kondil tibije
MP	medijalna faseta patele
MR	magnetska rezonancija
NEX	broj pobuđivanja u magnetskoj rezonanciji
PG	proteoglikani
RF	radiofrekventni puls
SPGR	trodimenzionalna gradijentna sekvencija
STIR	engl. short T1 Inversion Recovery – naziv MR sekvencije
T1 i T2	oznaka za vrijeme rekalsacije u magnetskoj rezonanciji
TF	trohleja femura
TITT	lat. tuberculum intercondilare tibiae tertium
WORMS	Whole-Organ Magnetic Resonance Imaging Score – klasifikacijski sustav

2. Uvod

2. UVOD

Oštećenje hrskavice koljena često je u današnjoj populaciji, bilo da je riječ o degenerativnim ili posttraumatskim promjenama (1). Gotovo 75% populacije starije od 75 godina ima osteoartritis, a osteoartritis je, nakon kardiovaskularnih bolesti, drugi po učestalosti uzročnik kronične radne nesposobnosti (2, 3). S rastućom dobi populacije, povećava se i prevalencija oštećenja hrskavice uzrokovanih osteoartritisom. Kod mlađih bolesnika češće se viđa hrskavično ili koštanohrskavično oštećenje bez osteoartritisa (4, 5). Razlog tome su česte ozljede zglobne hrskavice, pa više od 60% bolesnika podvrgnutih artroskopiji, koji su u anamnezi imali raniju ozljedu koljena, imaju promjene na zglobnoj hrskavici (5, 6). Takve posttraumatske promjene hrskavice mogu predstavljati preteču osteoartritisa. Otkrivanje ranih promjena u hrskavici, kao i razlučivanje hrskavičnih defekata bez osteoartritisa od onih sa osteoartritisom, važno je zbog odluke o načinu liječenja, ali i same prognoze ishoda liječenja (7, 8).

Danas nam na raspolaganju stoje različite metode liječenja hrskavičnih ozljeda podijeljene na farmakoterapijsko i kirurško liječenje. Farmakološko liječenje zasniva se na mogućnosti lijekova da modificirajući strukturu hrskavice utječu na brzinu razvoja bolesti i posebno je pogodno za liječenje ranih oštećenja hrskavice (9,10). Kirurško liječenje obuhvaća artroskopsku toaletu zgloba, korektivnu osteotomiju, metode mikrofraktura, mozaikplastiku, osteohondralni presadak te autolognu implantaciju hondrocita (11,12,13). No, izbor odgovarajuće metode liječenja zahtjeva više podataka o samom hrskavičnom oštećenju: precizan položaj, veličinu i stupanj oštećenja, kao i podatke o stanju okolnih struktura. Brz napredak u razvoju spomenutih metoda liječenja te potreba za evaluacijom učinka liječenja, razlozi su povećanog interesa za precizno otkrivanje i pouzdanu procjenu hrskavičnih ozljeda. Nažalost, konvencionalne dijagnostičke metode ograničene su na kliničko praćenje i artroskopski pregled.

Magnetska rezonancija (MR) kao neinvazivna radiološka tehnika oslikavanja nametnula se kao metoda izbora u obradi oštećenja hrskavice i pripadajuće kosti zbog niza svojih prednosti među kojima valja u prvom redu istaknuti mogućnost

multiplanarnog prikaza struktura, dobra prostorna i kontrastna razlučivost, istovremeni prikaz hrskavice i okolnih struktura te nekorištenje štetnog ionizirajućeg zračenja (u čemu se razlikuje od ostalih radioloških tehnika oslikavanja) (14, 15). Hrskavična oštećenja, koja obuhvaćaju fisure, erozije, fibrilaciju i defekte hrskavice dovode do promjene morfologije hrskavice, a MR-om mogu se vidjeti kao promjene intenziteta signala unutar same hrskavice, promjene u njenom volumenu, neravnost površine hrskavice ili žarišni defekti ispunjene zglobnom tekućinom (16). Preciznost u prikazu zglobne hrskavice magnetskom rezonancijom znatno je unapređena razvojem tehnologije magnetske rezonancije i MR tehnika snimanja specifičnih za hijalinu hrskavicu (17-19). Dvije najčešće korištene tehnike prikaza hrskavice MR-om su trodimenzionalna gradijent-eko tehnika s potiskivanjem signala masti i brza spin-eko sekvenca s potiskivanjem signala masti. Prikaz hrskavičnih oštećenja ovim tehnikama zasniva se na različitom izgledu normalne hrskavice, oštećenja unutar hrskavične strukture i zglobne tekućine koja ispunjava hrskavična oštećenja. Svaka od spomenutih tehnika ima svoje prednosti i nedostatke u prikazu morfoloških promjena na površini i u strukturi hrskavice (1). No pouzdanost tehnika koja se oslikava kroz njihovu dijagnostičku točnost je velika: osjetljivost od 86-91% i specifičnost od 92-97% za trodimenzionalnu gradient-eko tehniku s potiskivanjem signala masti, odnosno osjetljivost od 87-93% i specifičnost od 89-94% za brzu spin-eko sekvenca s potiskivanjem signala masti (20-22).

Hrskavica prikazana magnetskom rezonancijom ima slojevitou strukturu. U studijama se obično opisuje trilaminarni izgled hrskavice, pri čemu pojedini slojevi na MR snimkama koreliraju sa različitim histološkim slojevima hrskavice i imaju različit intenzitet signala. Rubenstein i suradnici (23) na hrskavici zglobnih tijela koljena razlikuju: najdublji radijalni sloj, koji veže hrskavicu za subhondralnu kost, središnji ili prelazni i površinski sloj hrskavice. Slojevi hrskavice se na magnetskoj rezonanciji razlikuju zbog različite građe pojedinih slojeva, odnosno različitog sadržaja kolagenih vlakana i vode (23, 24). Kako se magnetskom rezonancijom može analizirati normalna hrskavica, tako se mogu pratiti i njena oštećenja. Rana oštećenja kao i degenerativne promjene unutar strukture hrskavice histološki su

karakterizirane gubitkom proteoglikana, a koji važni za vezanje molekula vode. Poremećaj unutarhrskavičnih proteoglikana, zbog manjka molekula vode i zbog toga protona vodika, dovodi do ograničenih, okruglih ili ovalnih promjena u intenzitetu MR signala hrskavice. Te nam MR promjene prikazuju strukturalna oštećenja hrskavice, odnosno približavaju nas gotovo histološkoj analizi, ali in vivo (25).

Prepoznavanje MR znakova patomorfoloških promjena pridruženih oštećenjima hrskavice može pripomoći u lakšem prepoznavanju i otkrivanju hrskavičnih oštećenja. Žarišni edem subhondralne kosti obično je pridružen hrskavičnim defektima koji zahvaćaju čitavu širinu hrskavice i značajan su pokazatelj hrskavičnog oštećenja. Istraživanja pokazuju da su hrskavična oštećenja koja zahtijevaju kirurško liječenje u oko 83% slučajeva udružena sa subhondralnim edemom (26). Slijedeća patološka promjena koja može biti udružena sa hrskavičnim defektom je subartikularni osteofit, a koji se nađe u 15% svih MR pregleda koljena (27). U svim tim slučajevima pronađe se i pridruženo hrskavično oštećenje koje je, po svemu, bilo podražaj za stvaranje subartikularnog osteofita (28).

Kada je otkriveno oštećenje hrskavice, određena njegova lokacija, veličina oštećenja i dubina eventualnog defekta hrskavice, ti podatci uz podatak o postojanju pridruženog osteoartrisa, pomažu nam u donošenju odluke kada i kako ćemo hrskavično oštećenje liječiti (29-33). Veličina oštećenja hrskavice odredit će i vrstu liječenja, ali će biti i prognostički pokazatelj ishoda samog liječenja (34-39).

Pored standardnih MR tehnika, danas se u otkrivanju i praćenju hrskavičnih oštećenja koriste i brojne druge MR tehnike koje imaju potencijal u otkrivanju ranih oštećenja hrskavice: tehnika magnetizacijskog transfera kao tehnika ovisna o količini kolagena u hrskavici (40, 41), izravne i neizravne MR artrografije zasnovane na intravenskoj odnosno intraartikularnoj primjeni paramagnetskog kontrastnog sredstva (42-43), odnosno tehnike koje nakon intravenske primjene paramagnetskog kontrastnog sredstva i odloženog MR snimanja prikazuju glikozaminoglikanski sastav hrskavice (dGEMRIC- engl. „delayed gadolinium-enhanced MR imaging of cartilage“) (44-47).

2.2. ANATOMIJA KOLJENSKOG ZGLOBA

Koljenski zglob povezuje donji kraj bedrene kosti i gornji kraj goljenične kosti. Lisna kost ne sudjeluje u oblikovanju koljenskog zgloba. Koljenskom zglobu pripada i sezamska kost iver u tetivi m. kvadricepsa femoris. Iver je oslonjen na prednju stranu kondila bedrene kosti. Koljenski se zglob odlikuje posebnom građom zglobnih tijela te građom i razmještajem sveza, pa su iščašenja u tom zglobu rijetka (53, 54).

2.2.1. Zglobna tijela i ploštine

Konveksno zglobno tijelo tvore kondili bedrene kosti, što su odjeljeni međučvornom udubinom. Kondili bedrene kosti zavijeni su od naprijed prema natrag. Sprijeda su kondili zavijeni po većem polumjeru, a straga prema manjem. Medijalni kondil bedrene kosti također je zavijen i oko međučvorne udubine što je važno za mehaniku koljenskog zgloba. Na stranama kondila bedrene kosti malo prema natrag nalaze se koštane izbočine za hvatište zglobnih sveza i tetiva okolnih mišića (*epicondylus medialis* i *epicondylus laterialis*). Zglobne ploštine kondila pokrivene su zglobnom hrskavicom.

Konkavno zglobno tijelo čine kondili goljenične kosti. Kondili goljenične kosti imaju na gornjoj strani konkavne zglobne ploštine koje su vrlo malo udubljene. Medijalna i lateralna zglobna ploština na kondilima goljenične kosti razlikuju se po veličini i obliku. Medijalna zglobna ploština je veća, ovalna oblika i malo udubljena, a lateralna ploština je manja, trokutasta i ravna, a straga je nešto više izbočena. Kondili i zglobne ploštine goljenične kosti postavljeni su ekscentrično (retropozicija) prema uzdužnoj osovini kosti. Zglobne su ploštine rastavljene područjem što ga tvore međučvorna izbočina (*eminentia intercondylaris*) i dvije male udubine ispred izbočine i iza nje (*area intercondylaris anterior at posterior*). U oko 10% populacije postoji i *tuberculum intercondylare tibiae tertium* (TITT) koji ima značaj u

dijagnostici ozljede prednje ukrižene sveze (55). Zglobne ploštine pokrivene su hrskavicom.

Sukladnost zglobnih ploština bedrene i goljenične kosti ostvaruju dvije vezivnohrskavične polumjesečaste tvorbe ili zglobni mnisci, *menisci articulares*, i to lateralni i medijalni. Pomicanje meniska omogućuje da konkvano zglobno tijelo prilikom pokreta prati konveksno zglobno tijelo. Zglobni mnisci u koljenskom zglobu imaju zadaću elastičnih ublaživača. Oni također spriječavaju da kondili bedrene kosti ne upiru u glavu goljenične kosti prilikom fleksije. Zglobni mnisci jesu tvorbe građene od vlaknate hrskavice sa svim prijelazima od kolagenog veziva do hijaline hrskavice. Menisk je podijeljen u tri dijela: vanjski, srednji i unutarnji. Snopići kolagenih niti isprepliću se između sebe, a u svakom dijelu meniska snopići se različito međusobno usmjereni. Vanjski rub meniska je zadebljan i vezan uz zglobnu čahuru. Prema sredini zgloba mnisci se stanjuju i oblikuju tanak slobodni rub. Na presjeku zglobni mnisci imaju oblik prizme tj. trokuta.

Oba meniska naprijed imaju hvatište između zglobnih ploština goljenične kosti. Prednji rog medijalnog meniska polazi sa tibije u području interkondilarne jame otprilike 6-7mm anteriorno od prednje ukrižene sveze, cijelim svojim središnjim dijelom se hvata za zglobnu čahuru, a hvatište stražnjeg roga medijalnog meniska je na tibiji u području interkondilarne jame između lateralnog meniska i stražnjeg križnog ligamenta. Medijalni menisk ima oblik otvorenog slova „C“ i pokriva otprilike 50% medijalnog tibijalnog platoa. U svom središnjem dijelu vezan je sa dubokim slojem medijalnog kolateralnog ligamenta, posteromedijalno je indirektno u kontaktu s hvatištem m. semitendinosusa, a sprijeda je povezan s lateralnim meniskom pomoću transverzalnog ligamenta.

Polazište prednjeg roga lateralnog meniska je u području interkondilarne jame na tibiji, lateralno od polazišta prednje ukrižene sveze i nešto ispred lateralne interkondilarne eminencije. Isto kao i medijalni menisk, hvata se u cijeloj svojoj dužini za zglobnu čahuru osim u dijelu hijatusa popliteusa, a hvatište stražnjeg roga je iza lateralne interkondilarne eminencije, ali ispred hvatišta stražnjeg roga medijalnog meniska. Lateralni menisk, za razliku od medijalnog, ima oblik

zatvorenog slova „C“, a pokriva otprilike 70% tibijalnog platoa. Stražnjem rogom lateralnog meniska priključuju se i dva meniskofemoralna ligamenta koja ne moraju uvijek biti prisutna. Prednji meniskofemoralni ligament, ili poznatiji kao Humphrey-ev ligament, nalazi se ispred stražnje križne sveze, dok se stražnji meniskofemoralni ligament, poznatiji kao Wrisberg-ov ligament, nalazi iza stražnje križne sveze. Iako se dugo vremena pretostavljalo da su rudimentarne strukture, novija istraživanja pokazuju da imaju ulogu sličnoj stražnjem tračku stražnjeg križnog ligamenta, odnosno da imaju ulogu ograničenja stražnje ladice.

Oba meniska sprijeđa povezana su poprečnom koljenskom svezom, *ligamentum transversum genus*, koja katkada nedostaje (52-55).

Primarna funkcija meniska je da prenose i raspoređuju opterećenje preko zglobnih površina tibije i femura. Ova funkcija meniska se postiže kombinacijom oblika i strukture meniska te pripojima meniska za tibiju i femur. Cirkumferentno orijentirana vlakna i čvrsta koštana hvatišta omogućuju elongaciju koja je od iznimne važnosti za obavljanje ove funkcije. Preko meniska se u svakom trenutku prenosi 50 – 90 % cijelog opterećenja zgloba koljena ovisno o položaju koljena. Tako, u ekstenziji koljena opterećenje koje se prenosi preko meniska iznosi 50%, dok se prilikom fleksije taj postotak povećava te pri fleksiji od oko 90 stupnjeva iznosi 90%. Usko povezane sa ovom funkcijom meniska su i funkcije absorpcije šoka i redukcije stresa. Naime, menisci zajedno sa hrskavicom pomažu subhondralnoj kosti u absorpciji šoka. Ta se funkcija postiže na način da tijekom kompresije zgloba menisci protrudiraju prema periferiji, pomoću njihovih cirkumferentnih vlakana koja se elongiraju. Mnoga istraživanja pokazala su veći stres nakon meniscektomije. Naime, u nedostatku meniska opterećenje se prenosi preko puno manje površine hrskavice, a posljedično tome dolazi do značajnog povišenja tlaka na kontaktnoj površini. Na ovaj način se objašnjavaju i degenerativne promjene zglobne hrskavice nakon meniscektomije i razvoj artroze. Nadalje, menisci povećavaju kongruentnost zglobnih površina tibije i femura. Ova funkcija meniska je sama po sebi vrlo jasna poznavajući anatomiju konveksne zglobne plohe femura koja artikulira sa relativno ravnim površinom tibijalnog platoa, a menisci svojim oblikom povećavaju tu kongruentnost. Menisci povećavaju

i stabilnost zgloba produbljujući zglobnu površinu tibijalnog platoa. Djeluju i kao sekundarni stabilizatori na način da preveniraju anteroposteriornu i rotacijsku translaciju. Doprinos meniska „podmazivanju“ zgloba je taj da razmazuju sinovijalnu tekućinu po zglobnim ploham, dok u prehrani sudjeluju na način da tijekom prenošenja težine pritišću sinovijalnu tekućinu uz zglobnu površinu.

Opskrba meniska krvlju ima veliko značenje jer su uz krvne žile vezani procesi regeneracije meniska (53-55).

2.2.2. Zglobna čahura i sveze

Zglobna čahura je obilna i posebno građena. Fibroznu opnu zglobne čahure uglavnom tvore niti tetiva prednje i stražnje skupine mišića natkoljenice i stražnje skupine mišića potkoljenice. Pobočne strane zglobne čahure pojačavaju kolateralne sveze. Fibrozna se opna veže na bedrenu kost ispod epikondila koji ostaju izvan zglobne čahure. Sprijeda se veže dalje od ruba zglobne hrskavice nego na pobočnim stranama i straga. Na goljeničnoj kosti fibrozna opna se veže gotovo uz rub zglobne hrskavice. Prednju stranu zglobne čahure pojačava zajednička tetiva *m. quadriceps femoris*, tj. *ligamentum patellae*, što seže od vrha ivera do *tuberositas tibiae*. U prednjem dijelu patelarne sveze, oko centimetar lateralno i centimetar medijalno od sveze, zglobna je čahura vrlo tanka, a medijalno i lateralno pojačavaju je tzv. "kričca ivera", *retinacula patellae*. *Retinaculum patellae mediale* nastavak je tetive *m. vastusa medijalisa*, a *retinaculum patellae laterale* nastavak je tetive *m. vastusa lateralisa*. Kričca ivera pojačavaju prednji zid zglobne čahure i smanjuju bočno pomicanje ivera.

Stražnju stranu zglobne čahure pojačavaju dvije poplitealne sveze: kosa, *lig. popliteum obliquum* i lučna, *lig. popliteum arcuatum*.

Sinovijalna opna oblaže zglobnu čahuru osim u stražnjem dijelu. Nakon što je pokrila kondile bedrene kosti, sinovijalna se opna straga, u predjelu međučvorne udubine, odvaja od fibrozne čahure i prelazi na ukrižene sveze, koje oblaže

srijeda i s lateralnih strana. Tako dio ukriženih sveza, međučvorna izbočina i međučvorna udubina ostaju izvan sinovijalne opne, ali se nalaze unutar fibrozne opne intrakapsularno, ali ekstrasinovijalno. Sinovijalna opna tvori na prednjoj strani zgloba izdanke koji oblikuju zglobne zatone, recesuse. Postoje dva gornja i dva donja zatona (gornji suprapatelarni, lateralni i medijalni recessus te donji infrapatelarni, lateralni i medijalni recessus).

Na prednjem zidu zglobne čahure između fibrozne i sinovijalne opne razvijeni su jastučići konstitucijskog masnog tkiva. Zato se sinovijalna opna izbočuje u šupljinu zgloba i oblikuje dvojni nabor, *plicae alares*. Postoji i treći nabor sinovijalne opne u sredini zgloba što se veže u međučvornu udubinu. To je *plica synovialis infrapatellaris*. Masni jastučići sprečavaju da u zglobu nastane zrakoprazni prostor.

Zglobna šupljina nije jedinstvena. Sastoji se od dva glavna prostora (medijalnog i lateralnog) koji se prema kondilima bedrene kosti oblikuju kao rašlje kojih je zajednički krak uz kondile bedrene kosti, a ostala dva kraka završavaju na kondilima goljenične kosti. Medijalni i lateralni zglobni prostor potpuno odjeljuje *plica synovialis infrapatellaris*, a u gornjem su dijelu široko spojeni.

Koljenski zglob osiguravaju brojne sveze koje dijelimo u tri skupine. Prvu skupinu čine sveze koje pojačavaju zglobnu čahuru: *lig. patellae*, *retinacula patellae*, *lig. popliteum obliquum* i *lig. popliteum arcuatum*. Drugu skupinu tvore kolateralne sveze (medijalna i lateralna kolateralna sveza), a treća skupina obuhvaća sveze u unutrašnjosti zgloba, tj, prednju i stražnju ukriženu svezu. Kolateralne i ukrižene sveze glavni su nosioci čvrstoće koljenskog zgloba i one određuju vrstu i granice najvećeg raspona pokreta u koljenskom zglobu.

Kosa poplitealna sveza, *ligamentum popliteum obliquum*, dio je niti tetive m. semimembranosusa. Pruža se od medijalnog kondila goljenične kosti i završava na lateralnom kondilu bedrene kosti.

Lučna poplitealna sveza, *ligamentum popliteum arcuatum*, polazi s lateralnog epikondila bedrene kosti, ide medijalno i oblikuje luk konkavan proksimalno, presvođuje tetivu m. popliteusa i seže do sredine stražnjeg zida zglobne čahure gdje prelazi u njene fibrozne niti.

Medijalna pobočna sveze, *ligamentum collaterale mediale*, trokutasta je fibrozna sveza na medijalnoj strani zgloba duga oko deset centimetara. Sveza polazi s medijalnog epikondila bedrene kosti, ide preko zglobne čahure i veže se uz gornji dio medijalne ploštine goljenične kosti ispod visine tuberozitas tibije. Najduža stranica te trokutaste sveze usmjerena je naprijed, a vrh trokuta prema natrag. Medijalna kolateralna sveza ima dva dijela: duboki, utkan u zglobnu čahuru i površni tetivni. Za duboki dio sveze veže se medijalni menisk.

Duboki dio sveze je kratak, a površni je dugačak i čvrst i učvršćuje koljeno na medijalnoj strani. Medijalnu pobočnu svezu funkcionalno potpomažu i tetive mišića što čine pes anserinus i to: m. sartorius, m. gracilis, m. semitendinosus i tetiva m. semimembranosus. Ako medijalna kolateralna sveza pukne moguća je nenormalna prekomjerna abdukcija potkoljenice u koljenskom zglobu.

Lateralna pobočna sveza, *ligamentum collaterale laterale*, slobodna je kolateralna sveza. Sveza polazi s lateralnog epikondila bedrene kosti, a veže se za prednji i lateralni dio gornjeg kraja lisne kosti. Lateralna kolateralna sveza ima oblik okrugle vrpce duge pet do šest centimetara, promjera tri do pet milimetara i usmjerana je koso dolje i natrag. Lateralna pobočna sveza ima duboki sloj koji je u odnosu s tetivom m. popliteusa i površni sloj što je potpuno odjeljen od zglobne čahure. Između sveze i zglobne čahure umetnuto je vezivno tkivo, mast, krvne žile i tetiva m. popliteusa. Sveza je zategnuta pri ekstenziji i vanjskoj rotaciji, a njena ozljeda omogućava prehomjernu adukciju potkoljenice (varus položaj).

Ukrižene sveze, *ligamenta cruciata genus*, jesu dvije kratke i snažne sveze smještene u nutrini zgloba. Razapete su od međučvorne udubine bedrene kosti do goljenične kosti. Sveze su obložene sinovijalnim naborom koji polazi od stražnjeg interkondilarnog dijela koljena. One se međusobno križaju, a svaka je ukrižena i oko svoje osi. Zahaljujući dvostrukom križanju sveze osiguravaju stalan doticaj zglobnih tijela u svakom položaju zgloba, jer je dio sveza uvijek zategnut. Histološki, ukrižene sveze građene su od gustog fibroznog tkiva u kojem se, sa starenjem, mogu pojaviti žarišta eozinofilne ili mucinozne degeneracije. Sveze čine kolagene fibrile, a na mjestu njihovog hvatišta za kost, što je zajedničko svim svezama, i prelazna područja fibrokartilaginoznog i mineraliziranog hrskavičnog

tkiva. Predominantna vaskularna opskrba ukriženih sveza je preko srednje genikularne arterije koja prolazi kroz stražnji dio zglobne čahure, a dio vaskularne opskrbe dolazi i od donje medijalne i lateralne genikularne arterije. Sveze su inervirane preho terminalnih ogranaka tibijalnog živca.

Prednja ukrižena sveza, *ligamentum cruciatum anterius*, je intrakapsularni ekstrasinovijalni skup fibroznih vlakana, polazi sa stražnjeg gornjeg dijela lateralnog kondila bedrene kosti i to sa strane što oblikuje lateralni zid međučvorne udubine. Sveza je usmjerena naprijed, dolje i medijalno i hvata se na goljeničnu kost ispred međučvorne udubine, na polju između prednjih hvatišta obaju meniska. Veza za goljeničnu kost je čvršća i šira nago ona za bedrenu kost (55). Proksimalni pripoj sveze je orijentiran prvenstveno u longitudinalnoj osovini bedrene kosti, a distalni pripoj je u anteroposteriornoj osovini goljenične kosti. Prednja ukrižena sveza je lepezasto raširena i zavijena oko svoje osi. Prosječna joj je dužina oko 38 mm (raspon od 25 do 41 mm), a širina 10 mm (raspon od 7 do 12 mm). Čine ju dva dijela: anteromedijalni i posterolateralni dio vlakana. Anteromedijalni dio vlakana polazi od proksimalnog dijela femoralnog hvatišta i hvata se za anteromedijalni dio tibijalnog hvatišta. On je manji od posterolateralnog dijela, a ostaje čvrst i zategnut pri fleksiji. Pruža otpor ventralnom pomaku tibije. Posterolateralni dio predstavlja ostatak vlakana koja se vežu za posterolateralni dio tibijalnog hvatišta. Manji je i ostaje čvrst pri ekstenziji koljena sprečavajući hiperekstenziju. Kod njegovo prekida povećana je mogućnost vanjske rotacije goljenične kosti. Dakle, pri fleksiji kojena zategnut je anteromedijalni snop vlakna, a posterolateralni snop je labav, dok su oba snopa napeta pri ekstenziji.

Pri promjeni položaja koljenskog zgloba iz fleksije u ekstenziju, prednja ukrižena sveza rotira se oko svoje osi pri čemu funkcionalna vlakna, odnosno anterolateralni i posteromedijalni segment sveze, dolaze do izražaja. Kada je koljeno ekstendirano, posterolateralna vlakna su napeta, pri čemu su anteromedijalna vlakna umjereno olabavljena. Kada je koljeno flektirano, anteromedijalna vlakna se napinju, a posterolateralna postaju labava. Smatra se da su anteromedijalna vlakna glavna komponenta otpora ventralnom pomaku tibije pri fleksiji, a posterolateralna vlakna onemogućuju hiperekstenziju. Ovakva građa

prednje ukrižene sveze omogućava da sveza zadrži čvrstoću za vrijeme potpunog opsega pokreta održavajući na taj način funkcionalnu izometriju. Osim toga prednja ukrižena sveza sprečava unutarnju rotaciju goljenične kosti pri fleksiji ili ekstenziji. Uloga prednje ukrižene sveze pri hodu je slijedeća: sveza je nategnuta pri potpunoj ekstenziji koljena s tendencijom rotiranja goljenične kosti prema van, napetost u svezi je najmanja pri fleksiji koljena od oko 40 do 50 stupnjeva, a pri prelasku koljena iz fleksije u ekstenziju osigurava odgovarajući položaj lateralnog kondila bedrene kosti u zglobu.

Stražnja ukrižena sveza, *ligamentum cruciatum posterius*, čvršća je nego prednja. Sveza polazi s prednjeg ruba međučvorne udubine i s dijela medijalnog kondila bedrene kosti koji je okrenut prema udubini. Proksimalno hvatište sveze polumjesečastog je oblika i funkcionalno je važnije od distalnog hvatišta. Sveza je usmjerena natrag, dolje i lateralno, križa poput slova "X" prednju ukriženu svezu i veže se u udubini iza stražnjeg ruba goljenične kosti na stražnjoj plohi tibije. Konveksna je prema natrag i široka oko 13 mm. Dijeli se u veću prednju skupinu vlakana i manju stražnju skupinu. Sveza je također zakrivljena oko svoje osi, pa pri pokretima u koljenskom zglobu djeluje obratno nego prednja sveza. Prilikom ekstenzije zategnut je stražnji dio sveze, a pri fleksiji njezin prednji dio, a pri unutarnjoj rotaciji zategnuta je cijela sveza. Glavna zadaća stražnje ukrižene sveze je sprečavanje dorzalnog pomaka tibije, a sudjeluje i u ograničavanju vanjske rotacije tibije, posebice pri fleksiji, ali ne ograničava unutarnju rotaciju tibije (55). Sveza je također intrakapsularna ali ekstrasinovijalna struktura i nalazi se u istoj sinovijalnoj ovojnici s prednjom ukriženom svezom.

Prostorna orijentacija ukriženih sveza evaluirana je od Arnocky i Warren (56). One se međusobno križaju prolazeći zglobom. Prednja ukrižena sveza usmjerena je anteriornije, medijalnije i distalnije u svom tijeku od bedrene prema goljeničnoj kosti zavijena je oko svoje osi lateralno odnosno poput prema vani otvorene zavojnice. Stražnja ukrižena sveza prolazi posteriornije, lateralnije i distalnije u svom tijeku od bedrene kosti i pri tom je najšira u središnjem dijelu. Sveze se za kosti vežu ne kao jedinstvena sveza već kao skup pojedinačnih vlakana.

Meniskofemoralni ligamenti, nazivani još i "treća ukrižena sveza" polaze od stražnjeg roga lateralnog meniska i prolaze ispred (Humphrey-eva sveza) i iza (Wrisberg-ova sveza) stražnje ukrižene sveze (53-55).

2.2.3. Hrskavica

Hrskavica je visokospecijalizirana vrsta vezivnog tkiva. Tri su osnovne vrste hrskavičnog tkiva u tijelu: elastična hrskavica, fibrokartilaginozno tkivo i hijalina hrskavica. Elastična hrskavica nalazi se u epiglotisu i eustahijevoj tubi. Fibrokartilaginozno tkivo privremeno se javlja na mjestu prijeloma kost ili u području zalječenja hrskavičnih oštećenja, a stalno ga nalazimo u međukralješničkom disku, na površini kondila mandibule u temporomandibularnom zglobu te u koljenskim meniscima. Treća vrsta hrskavičnog tkiva, hijalina hrskavica nalazi se u diartroidalnim – sinovijalnim zglobovima prekrivajući rubove kostiju i tada ju zovemo, zglobna hrskavica. Dodatno, hijalina hrskavica čini epifiznu ploču rasta iz koje kost raste u duljinu tijekom djetinjstva (57). Zglobna hrskavica je makroskopski poluprozirnog izgleda, plavičaste je boje, a korijen naziva je u grčkoj riječi *hyalos*, što znači staklo.

Zglobna hrskavica ima važnu ulogu u funkcioniranju muskuloskeletnog sustava omogućavajući kretanje između zglobnih tijela sinovijalnih zglobova gotovo bez trenja. Nadalje, zglobna hrskavica rasterećuje zglob raspoređujući silu kojom je zglob opterećen na veću dodirnu površinu (58). To je moguće zahvaljujući osobinama zglobne hrskavice koje su posljedica specifične građe i strukture hrskavice.

2.2.3.1. Građa i struktura zglobne hrskavice

Temeljna postavka u građi zglobne hrskavice je njena višedjelnost s tekućim i čvrstim dijelom (slika 1) (59). Normalna je hrskavica građena od hondrocita i izvanstaničnog matriksa koji se sastoji prvenstveno od kolagena i proteoglikana. Hondrociti, koji čine do 10% mase hrskavice, odnosno 1 do 5% njenog volumena specijalizirane su metabolički aktivne stanice odgovorne za stvaranje zglobne hrskavice i sastav vanstaničnog matriksa.

U vanstaničnom matriksu nalazi se kolagen koji čini 10 do 30% mase hrskavice te proteoglikani sa udjelom od 3 do 10% u masi hrskavice. Vanstanični matriks

dodatno sadrži glikoproteine i lipide, a njegova hH vrijednost je 7,4. Na vodu i rastopljene elektrolite otpada 60 do 85% mase hrskavice (60). Obzirom da hijalina hrskavica ne sadrži krvne niti limfne žile niti živce, osobine vanstaničnog matriksa trebaju omogućiti protok hranjivih i otpadnih tvari do i od hondrocita.

Obzirom na navedeni sastav zglobne hrskavice, kada se razmatraju njene mehaničke osobine i funkcija, hrskavica se promatra kao višedjelno tkivo: porozno-propusni vlaknima ojačani čvrsti dio i tekući dio sa slobodnim protokom tvari (58).


a) Hrskavične stanice - hondrociti

Hondrociti su visoko diferencirane stanice hrskavice. Čine do 10% mase hrskavice, odnosno 1 do 5% njenog volumena. Metabolički su aktivne stanice odgovorne za stvaranje zglobne hrskavice i sastav vanstaničnog matriksa. Njihova metabolička aktivnost razlikuje se u različitim slojevima hrskavice, na primjer, razlika je u količini stvorenih agregata i neagregirajućih proteoglikana u površnom i dubokom sloju hrskavice. Hondrociti primaju mehaničke, električne i kemijske signale iz vanstaničnog matriksa koji reguliraju njihovu metaboličku aktivnost. Razvijaju se iz mezenhimskih stanica koje čini dio nediferenciranog vezivnog tkiva u ranom embrionalnom životu. Promjer hondrocita razmjernan je stupnju maturacije – što je promjer veći to je hondrocit stariji. (61).

b) Kolagen

Kolagen je prisutan u brojnim tkivima uključujući zglobnu hrskavicu, kost, mišiće i tetive, ligamente, meniske i krvne žile. Predominantna vrsta kolagena u zglobnoj hrskavici, sa zastupljenošću od 90 do 95%, je kolagen tip II, dok se kolagenski tipovi VI, IX, X te XI nalaze s manjom zastupljenošću. Kolagen je raspršen u temeljnom materijalu vanstaničnog matriksa i čine ga tri polipeptidna lanca koja su križno povezana kovalentnim vezama. Kolagena vlakna ne pružaju snažan otpor sili pritiska zbog svog „vitkog“ izgleda (omjer duljine i širine), ali su zbog toga jako napeti predstavljajući primarni dio hrskavice odgovoran za otpor sili vlaka. Obzirom na raspored i orijentaciju kolagenih vlakana, razlikujemo tri područja kolagena u hrskavici: površinski sloj (sloj I), prelazni ili srednji sloj (sloj II) i duboki sloj (sloj III).

U površinskom sloju kolagena vlakna poredana su paralelno s površinom hrskavice. U prelaznom sloju, poredanost kolagenih vlakana slabije je organizirana, uglavnom su vlakna koso položena, a usmjerena su okomitije na površinu kako se približavaju dubljem sloju. U dubokom sloju, zvanom i radijalni sloj, u gornje dvije trećine kolagena su vlakna okomito usmjerena obzirom na površinu, a u donjoj trećini su koso položena. Između subhondralne kosti i dubokog sloja hrskavice nalazi se tanki kalcificirani sloj koji ne dopušta prodorkrvnih žila iz kosti u hrskavicu. Koncentracija vode u pojedinim slojevima hrskavice različita je: od 82% u površnom sloju pa do 76% u radijalnom sloju (62). Površinski sloj sadrži manje proteoglikana od ostalih slojeva što dopušta veću propusnost prodiranju vode kroz površinski sloj. Na taj način površinski sloj postaje mekani „jastuk“ za prijem i razdiobu sile pritiska, a samo se dugotrajniji pritisak prenosi na dublje slojeve hrskavice (62, 63).



Slika 1. Shema presjek kroz zglobnu hrskavicu pokazuje orijentaciju kolagenskih vlakana u različitim slojevima hrskavice. Okrugle strukture predstavljaju hondroците čiji se oblik i raspored također razlikuje po različitim slojevima hrskavice

c) Proteoglikani

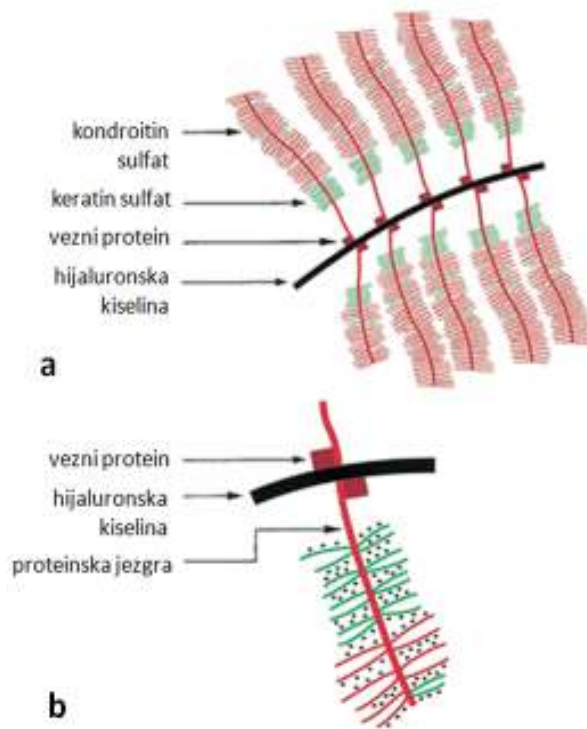
Proteoglikani su građeni od proteinske jezgre na koju se hvataju brojne izduljene polisaharidne jedinice nazvane glikozaminoglikani, i to dvije njihove vrste: hondroitin sulfat i keratin sulfat. Oba su vezana kovalentnim vezama za serin na proteinskoj jezgri. Postoje dvije vrste hondroitin sulfata: tip 6 i tip 4. Količina tip 6 hondroitin sulfata stalna je tokom života, dok se količina hondroitin sulfata tip 4

smanjuje sa rastućom životnom dobi (62). Na proteinsku jezgru veže se nekovalentnom vezom i hijaluronska kiselina (60). Većina proteoglikana u zglobnoj hrskavici poznata je kao agrikani koji se vežu sa hijaluronskom kiselinom i čine velike proteoglikanske nakupine s molekulskom masom i do 2×10^5 kDa (slika 2) čineći i do 90% ukupne mase proteoglikana hrskavice. Hondrociti stvaraju i otpuštaju agrekane, vezne proteine i hijaluronsku kiselinu u vanstanični matriks gdje se oni međusobno spontano vežu i grupiraju (52). Agrekani čine zajedno sa kolagenom čvrstu porozno-propusnu vlaknima ojačanu strukturu. Nema kovalentnih veza između kolagena i proteoglikana, a veličina proteoglikanskih nakupina igra važnu ulogu u „zaplitanju“ istih u mrežu kolagenskih vlakana (slika 3).

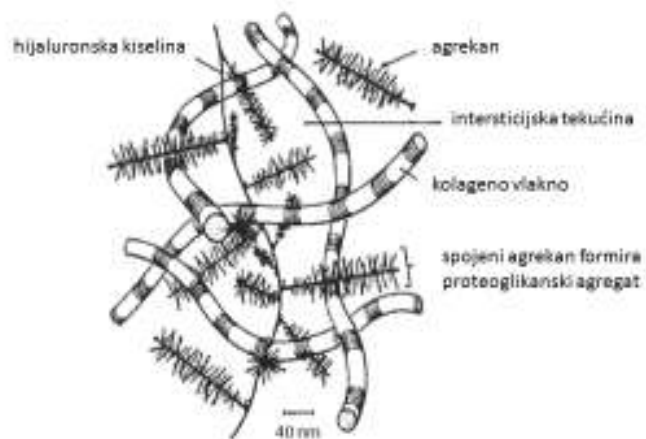
Proteoglikani sadrže sulfatne i karboksilatne skupine duž svojih lanaca. Te skupine postaju negativno nabijene kada se nađu u tekućoj sredini, a što uvjetuje njihov gust raspored u matriksu. Takva koncentracija negativno nabijenih proteoglikana zahtijeva neutraliziranje pozitivnim ionima iz okolne tekućine, što „navlači“ vodu iz okoline u kolagensku mrežu. O ravnoteži između mogućnosti proteoglikanskih nakupina u navlačenju vode i sposobnosti kolagenske mreže da rastezanjem primi tu vodu ovisi količina vode u sastavu zglobne hrskavice (62, 63). Poremećaj te ravnoteže koji nastaje zbog oštećenja kolagene mreže dovodi do oslabljenog odgovora hrskavice na opterećenje, a zbog povećane hidracije (64, 65).

Hijaluronska kiselina veže se za mrežu kolagenih vlakana i određuje količinu zadržanih agrekana u vanstaničnom matriksu.

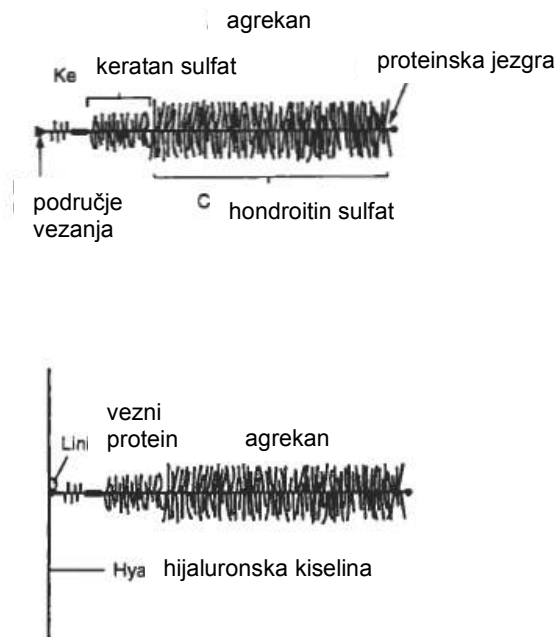
Uz spomenute glavne sastavne djelove hrskavice, količinski maleni dio zglobne hrskavice uključuje vezne proteine, malene proteoglikane: verzikan, biglikan, dekorin i perlikan, fibromodulin, trombospondin i COMP (hrskavični oligomerni protein matriksa) (59).



Slika 2. a: sastav agrekana - proteoglikanskog monomera. b: prikaz jednog od više agrekana vezanih za hijaluronski monofilament čineći proteoglikansku nakupinu (prilagođeno prema...).



Slika 3. Prikaz „ulovljenih“ nakupina proteoglikana u mrežu kolagenih vlakana tvoreći „vlaknima ojačani dio“ matriksa hrskavice (prilagođeno prema...).



Slika 4. Shema predstavlja molekularnu organizaciju proteoglikanske nakupine.....

d) Izvanstanični matriks

Izvanstanični matriks sastavljen je primarno od tkivne tekućine (voda s otopljenim plinovima i elektrolitima, malenim proteinima i metabolitima) i makromolekula, uključujući kolagen, proteoglikane i nekolagene proteine. Sastav matriksa ovisi o vrsti zgloba, mjestu u samom zglobu te životnoj dobi.

Međudjelovanje tkivne tekućine i makromolekula u matriksu određuje čvrstoću tkiva i odgovor na mehanički stres.

Izvanstanični matriks organiziran je u tri različita područja unutar hrskavice koja se razlikuju u strukturi i specifičnom rasporedu proteoglikana, veznih proteina i hijaluronske kiseline (62).

Razlikujemo:

1. Pericelularno područje
2. Teritorijalno područje
3. Interteritorijalno područje.

Pericelularni matriks je usko područje matriksa koje je u uskom dodiru sa staničnom membranom (2 μm širok) svakog hondrocita tvoreći hidrodinamičku zaštitu. Ovo je područje bogato s proteoglikanima i nekolagenim proteinima poput ankorina CII ili dekorina, a sadrži i nefibrilirani kolagen građen od kolagena tip VI.

Teritorijalno područje matriksa okružuje pericelularno područje, pojedinačne hondrocite ili stupce hondrocita. Koncentracija proteoglikana bogatih hondroitin sulfatom visoka je u ovom području.

Interteritorijalni matriks čini najveći dio matriksa. U njemu je koncentracija proteoglikana bogatih keratin sulfatom visoka. Kolagena vlakna širokog promjera dominantna su u ovom području.

Uloga matriksa je višestruka: štiti hondrocite od mehaničkog oštećenja; skladište je nekih citokina i faktora rasta potrebnih citokinima; određuje vrstu, koncentraciju i stupanj difuzije hranjivih tvari hondrocitima; te djeluje kao prenosnik informacija stanicama.

Oštećenje matriksa dovodi do mehaničkih, električnih i kemijskih informacija koji utječu na hondrocite. Stoga matriks djeluje i kao spremnik informacija o opterećenju hrskavice.

2.2.3.2. Embriologija hrskavice

Hrskavica se razvija iz mezenhimskih stanica. Pojedine mezenhimske stanice nakupljaju se i čine blastemu u 5. tjednu gestacije. Stanice blasteme koje luče hrskavični matriks nazivaju se hondroblastima. Iz hondroblasta se razvijaju hondrociti koji se zbog povećanja volumena matriksa međusobno udaljuju. Stanice uklopljene u takav čvrst i specijalizirani matriks nazivamo hondrocitima. Mezenhimsko tkivo oko blasteme prerasta u membranu, tj. iz perifernog sloja blastema razvija se perihondrij (59).

Rast hrskavice može se odvijati na dva načina. Apozicijskim rastom povećava se masa hrskavice na površini, diferencijacijom hondrogenih stanica kambijskog (dubokog) sloja perihondrija u hondroblaste i dalje u hondrocite. Kod intersticijskog rasta masa hrskavice povećava se zbog povećanja broja hondrocita mitozom u središnjem dijelu hrskavice.

Rastom hrskavice povećavaju se broj hondrocita i masa matriksa koji hondrociti proizvode. Obnavljanje zglobne hrskavice odvija se apozicijskim rastom (nema perihondrij), dok rast kosti u duljinu napreduje intersticijskim rastom u području epifizne hrskavice (59-64).

2.2.3.3. Ultrastruktura zglobne hrskavice

Morfološke promjene hondrocita i izvanstaničnog matriksa od površine hrskavice do subhondralne kosti omogućuju razlikovanje četiri sloja hrskavice (66-69). Veličina i izgled pojedinih slojeva hrskavice razlikuju se među pojedincima i vrsti zgloba. Iako svaki sloj ima različite morfološke osobine, oštra granica među slojevima ne postoji. Brojna istraživanja (66-69) potvrđuju da slojevita organizacija strukture hrskavice ima funkcionalno značenje. U slojevima se stanice razlikuju prema obliku, veličini i orijentiranosti prema površini, ali i po metaboličkoj aktivnosti, a različit je i sadržaj vode, proteoglikana i kolagena te veličina nakupina proteoglikana. Navedeno je razlog različitog odgovora pojedinih slojeva na mehaničko opterećenje. Razlikujemo:

1. Površinski sloj
2. Prelazni sloj
3. Duboki ili radijalni sloj
4. Područje kalcificirane hrskavice

Površinski sloj najtanji je od svih slojeva i građen je od zaravnjenih stanica koje su poredane paralelno s površinom hrskavice. Tanka kolagena vlakna raspoređena su u dva reda. Prvi red kolagena nazvan „lamina splendens“ ili „lubricin“ sastavljen je od tankih vlakana koja prekrivaju površinu hrskavice i koja su paralelna sa samom površinom hrskavice. Oni su odgovorni za stvaranje izrazito klizajuće

površine hrskavice. U drugom redu su kolagena vlakna poredana okomito na površinu hrskavice. Hondrociti u ovom sloju stvaraju visoku koncentraciju kolagena i nisku koncentraciju proteoglikana, čineći ovaj sloj slojem sa najvećim sadržajem vode. Paralelan poredak tankih kolagenih vlakana omogućuje najveću snagu vlakna i rastezanja. Oštećenje ovog sloja mijenja mehaničke osobine hrskavice što doprinosi razvoju osteoartritisa. Ovaj sloj je također filter za velike makromolekule štiteći hrskavicu od djelovanja stanica imunološkog sustava (prvenstveno protutjela) iz sinovijalnog tkiva.

U prelaznom je sloju gustoća stanica manja, stanice su uglavnom sferoidnog oblika okružene obilnim vanstaničnim matriksom. Kolagena vlakna šireg su promjera i nasumično su poredana u ovom sloju. U ovom je sloju veća koncentracija proteoglikanskih agregata.

U dubokom ili radijalnom sloju stanice su poredane okomito na površinu, sferoidnog su oblika i grupirane su u stupce. U ovom sloju su kolagena vlakna najvećeg promjera, koncentracija proteoglikana je najviša, a gustoća hondrocita je najmanja. Količina vode također je najmanja u odnosu na ostale slojeve hrskavice.

Kalcificirani sloj hrskavice jest valovita crta koja razdvaja duboki i kalcificirani sloj hrskavice, zvana „tidemark“, predstavlja usko područje vlakana koji služe kao mehanizam za privezivanje kolagenih vlakana nekalcificiranog sloja u preveniranju njihovog otrgnuća sa „sidrišta“ kalcificirajućeg sloja. Uske pukotine u „tidemark“-u predstavljaju kanaliće za prolaz hranjivih tvari. Ovaj sloj hrskavice sadrži malu količinu okruglih stanica smještenih u nekalcificiranim lakunama koje su okružene kalcificiranim matriksom i zbog toga imaju malenu metaboličku aktivnost. Hondrociti su jedinstveni u načinu kako sintetiziraju kolagen tip X odgovoran za strukturalnu stabilnost i obnašanje uloge ublaživača udaraca („shock absorber“-a) uzduž subhondralne kosti. Kalcificirani sloj važan je u prelazu prema manje elastičnom sloju subhondralne kosti čija je struktura specifična za svaki pojedini zglob. Debljina kalcificiranog sloja je razmjerna mehaničkom opterećenju zgloba,

što ide u prilog važne mehaničke uloge četvrtog sloja i ovisnosti debljine hrskavice o njezinom mehaničkom opterećenju (68, 69).

2.3. BIOMEHANIKA KOLJENSKOG ZGLOBA

Koljenski je zglob složen od kutnog i obrtnog zgloba (trochogynglimus) pa imamo dvije osnovne ravnine gibanja: poprečnu i uzdužnu. Oko poprečne osovine čine se fleksija i ekstenzija potkoljenice, a oko uzdužne osovine rotacija potkoljenice prema unutra i prema van. Kretnje oko poprečne i oko uzdužne osovine različito su raspoređene u medijalnoj i lateralnoj polovici koljenskog zgloba što uvjetuje građa kondila bedrene kosti. Kondili su zavijeni od sprijeda prema natrag pa omogućuju fleksiju i ekstenziju, a medijalni kondil zavijen je i oko međučvorne udubine pa omogućuje i rotaciju potkoljenice. Zato koljenski zglob prema djelovanju dijelimo u četiri dijela. U medijalnoj polovici zgloba razlikujemo meniskofemoralni medijalni i meniskotibijalni medijalni dio zgloba, a u lateralnoj polovici razlikujemo meniskofemoralni lateralni i meniskotibijalni lateralni dio zgloba.

Meniskofemoralni medijalni dio zgloba nalazi se između medijalog kondila bedrene kosti i gornje ploštine medijalnog meniska. U tom dijelu zgloba vrše se sve moguće kretnje u koljenu. To su fleksija, ekstenzija te vanjska i unutarnja rotacija.

Meniskotibijalni medijalni dio zgloba nalazi se između donje ploštine medijalnog meniska i medijalnog kondilagoljenične kosti. U tom dijelu zgloba pri normalnom gibanju koljena nema kretnji. Međutim, ako u koljenskom zglobu vršimo samo fleksiju bez unutarnje rotacije ili samo ekstenziju bez vanjske rotacije potkoljenice, tada se kompenzatorna vanjska rotacija pri fleksiji te unutarnja rotacija potkoljenice pri ekstenziji čini u tom dijelu zgloba.

Meniskofemoralni lateralni dio zgloba nalazi se između lateralnog kondila bedrene kosti i gornje ploštine lateralnog meniska. U tom dijelu zgloba izvode se fleksija i ekstenzija, jer je lateralni kondil bedrene kosti zakrivljen samo od naprijed prema natrag.

Meniskotibijalni lateralni dio zgloba nalazi se između donje ploštine lateralnog meniska i lateralnog kondila goljenične kosti. U tom dijelu zgloba moguća je i rotacija. Fleksija, ekstenzija i rotacija u medijalnoj polovici koljenskog zgloba izvode se u meniskofemoralnom medijalnom dijelu zgloba.

Fleksija i ekstenzija u lateralnoj polovici zgloba izvode se u meniskofemoralnom lateralnom dijelu zgloba, a rotacija u meniskotibijalnom lateralnom dijelu zgloba. U meniskotibijalnom medijalnom dijelu zgloba izvodi se samo kompenzatorna rotacija (samo pri fleksiji i ekstenziji kada je potkoljenica učvršćena, npr. pri čučnju).

Ekstenzija i fleksija u koljenskom zglobu vrše se oko poprečne osovine što prolazi kroz oba epikondila bedrene kosti. Ekstenzija je moguća do ispruženog kuta. Daljnju ekstenziju sprečavaju pobočne i ukrižene sveze, i to prednji dio prednje ukrižene sveze i stražnji dio stražnje ukrižene sveze. Aktivna fleksija u koljenskom zglobu moguća je samo do 130° - 140°.

Pri ekstenziji u koljenskom zglobu postoji i neznatna rotacija prema vani. Zatezanje prednje ukrižene sveze pri završnoj ekstenziji rotira potkoljenicu prema van. Pri fleksiji potkoljnice mehanika gibanja je obratna pa postoji unutarnja rotacija potkoljenice.

Pri ispruženom koljenu i uspravnom stavu čovjeka nemoguća je rotacija potkoljenice u koljenskom zglobu jer su pobočne sveze zategnute. Pri fleksiji pobočne sveze nisu zategnute pa je u srednjem položaju zgloba moguć najveći opseg rotacije potkoljenice.

Zglobni menisci imaju osobito značenje pri svim kretnjama u koljenskom zglobu. Pomicanje meniska omogućuje da konkavno zglobno tijelo prati konveksno. Pri ekstenziji zglobni se menisci pomiču prema naprijed, a pri fleksiji pomiču se prema natrag. Pri vanjskoj rotaciji potkoljenice lateralni se menisk pomakne prema naprijed, a medijalni zadjeno s kondilom bedrene kosti prema natrag. Ovaj položaj koljenskog zgloba pri vanjskoj rotaciji značajan je za nastanak ozljede medijalnog meniska, jer rotacija i fleksija uvjetuju da medijalni menisk dođe među kondile gdje može biti ozljeđen iznenadnom naglom kretnjom. Pri vanjskoj rotaciji potkoljenice lateralni menisk je pomaknut prema naprijed i ne prijete mu opasnost od ozljeđivanja. Pri unutarnjoj rotaciji potkoljenice lateralni menisk se nađe između kondila i može biti ozljeđen. Dakle, položaj pri kojem može doći do ozljede meniska je djelomična fleksija te vanjska rotacija za medijalni menisk i unutarnja rotacija za lateralni menisk.

Pasivna ekstenzija u koljenu dovodi do otpora duž prednje ukrižene sveze samo kod zadnjih desetak stupnjeva ekstenzije. Pri hiperekstenziji napinje se posterolateralni dio prednje ukrižene sveze, a u prednjoj ukriženoj svezi stvara se veća sile nego u stražnjoj. Pri fleksiji se zateže anteromedijalni dio prednje ukrižene sveze (54, 55).

Posebno značajnu ulogu u vođenju kretnji u koljenskom zglobu imaju sveze. Dok postranične seveze onemogućuju kretnje potkoljenice u smjeru valgusa i varusa, ukrižene sveze imaju cijeli niz uloga (53-55): osiguravaju, u svim stupnjevima fleksije koljena, stalan kontakt zglobnih tijela; određuju trenutno središte rotacije; sprječavaju pomak goljениčne kosti u odnosu na bedrenu kost; ukrižene sveze imaju značajnu ulogu u proprioceptiji.

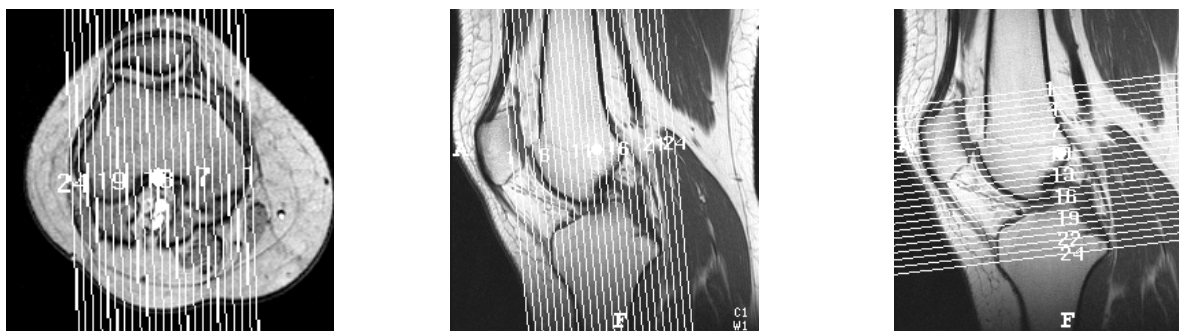
2.4. BIOMEHANIKA I PREHRANA ZGLOBNE HRSKAVICE

Specifičan raspored kolagenih vlakana u matriksu uzrok je elastičnosti hrskavice i kod prijenosa sila na hrskavicu omogućuje njezino savijanje. Pri tome hrskavica ne mijenja volumen (*učinak jastuka*). Novijim istraživanjima (60,65) utvrđena je važnost kolagena u snažnom povezivanju proteoglikanskih dijelova pri reverzibilnoj deformaciji zglobne hrskavice. Elastičnosti zglobne hrskavice pridonosi ugrađivanje vode u makromolekule proteoglikana. Reverzibilnoj deformaciji hrskavice pod djelovanjem sile nadalje pridonose molekule glikozaminoglikana stvarajući unutarnji osmotski tlak – tlak bubrenja, koji iznosi oko 4 kg/cm², a koji se opire tlačnim silama koje djeluju na hrskavicu. Pružajući otpor znatnijoj deformaciji hrskavice pod djelovanjem sile opisani mehanizam omogućuje potpuni povratak hrskavice u oblik prije djelovanja sile (60-65).

Zglobna hrskavica ne posjeduje niti krvne niti limfne žile, kao niti živce. Prehranjuje se iz subhondralnih krvnih žila samo za vrijeme razvoja, a kasnije isključivo iz sinovijalne tekućine. Sinovijalna tekućina je ultrafiltrat plazme, a stvaraju je sinoviociti u sinovijalnoj membrani. Sastavljena je od vode i nutrienata kao što su elektroliti, male molekule i glukoza, ali i razgradni produkti matriksa poput kisika i ugljičnog dioksida. Glukoza je glavni izvor energije hondrocitima. Hondrociti koriste glukozu u sintezi polisaharidnih elemenata međustanične tvari. Profil metabolizma hondrocita ovisi o sloju kojem hondrocit pripada: glikolitička aktivnost nalazi se kod hondrocita svih slojeva, dok je oksidativni metabolizam prisutan uglavnom u hondrocitima nekalcificiranih slojeva, odnosno slojeva bližih sinovijalnoj tekućini. Da bi dosegli hondrocite, hranjive tvari iz sinovijalne tekućine moraju proći kroz dvostruki difuzijski sustav: prvi kroz sinovijalnu membranu i drugi kroz hrskavični matriks (61). Sinoviociti sintetiziraju i hijaluronate, proteaze i medijatore upale koji mogu oštetiti hrskavicu. Ostale hrskavice (elastična i fibrozna) prehranu obavljaju posredstvom perihondrija, koji je u histološkom smislu gusto vezivno tkivo smješteno između hrskavičnog tkiva i tkiva na koje se hrskavica nadovezuje. Perihondrij sadrži krvne i limfne žile i osjetno je inerviran (62, 63).

2.5. MR ANATOMIJA KOLJENSKOGA ZGLOBA

MR anatomija koljenskog zgloba proučava se na karakterističnim slojevnim projekcijama koje se uvijek čine u tri standardne ravnine: transverzalnoj (aksijalnoj), frontalnoj (koronarnoj) i sagitalnoj ravnini (slika 5.)



Slika 5. Planeri ("localiser"-i) za standardne tri ravnine snimanja: a) za sagitalne slojeve, b) za koronarne (frontalne) slojeve i c) za transverzalne (aksijalne) slojeve.

2.5.1. Transverzalni (aksijalni) slojevi

Transverzalni slojevi od izuzetne su važnosti u rutinskoj MR obradi koljena. Medijalno i lateralno zglobna ploština ivera i pripadajuća zglobna hrskavica, zbog svoje zakrivljene orijentacije, najbolje se prikazuju na transverzalnim slojevima kroz femoropatelarni zglob. Transverzalni sloj također se koristi kao "localiser" - planer za određivanje sagitalih i koronarnih presjeka. Iako se transverzalni slojevi mogu koristiti za prikaz meniskalnih struktura, uobičajeni i rutinski transverzalni slojevi debljine između 4 i 5 mm nisu osjetljivi za patologiju meniska zbog svoje debljine i djelomičnog volumnog učinka (70-74).

Polukružna zakrivljenost površine meniska i njihova veza za ukrižene i pobočne sveze prikazuju se na transverzalnim slojevima kroz područje sredine zglobne pukotine femorotibijalnog zgloba. Medijalni menisk ima oblik otvorenog "C" s užim prednjim i širim stražnjim rogom. Lateralni menisk ima zatvoreniji oblik. Prednji i

stražnji rogovi lateralnog meniska vezani su za izvanzglobni dio tibijalnog platoa. Prednji i stražnji rogovi medijalnog meniska spojeni su naprijed na prednji dio proksimalne tibije i na proksimalnu tibiju iznad spoja stražnje ukrižene sveze. Poprečna sveza (lig. transversum) koja povezuje prednje robove medijalnog i lateralnog meniska vidljiv je kao traka niskog intenziteta signala koja prolazi tkivom Hoffina masnog jastučića koji je niskog intenziteta signala. Wrisberg-ova i Humphrey-eva sveza (stražnja i prednja meniskofemoralna sveza) su sporadično prisutne i idu od stražnjeg roga lateralnog meniska do medijalnog dijela interkondilarne udubine. Wrisberg-ova sveza prolazi iza stražnje ukrižene sveze, a Humphrey-eva sveza prolazi ispred njega (70, 71).

Plato goljenične kosti vidljiv je na donjim transverzalnim slojevima kroz koljenski zglob. Spoj stražnjeg ukrižene sveze prikazuje se na stražnjem dijelu tibijalne plohe kao područje niskog signala. Poplitealni mišić vidljiv je iza goljenične kosti, u visini gornjeg tibiofibularnog zgloba.

Tetive mišića semimembranozusa i semitendinozusa vidljive su kao okrugle strukture niskog intenziteta signala smještene lateralno od medijalne glave mišića gastroknemijusa i iza medijalnog tibijalnog platoa. Tetiva mišića semimembranozusa veća je od tetive semitendinozusa. Eliptoidno oblikovan mišić sartorius i okrugla tetiva mišića gracilisa položene su više medijalno i posteriorno u odnosu na tetive semimembranoznog i semitendinoznog mišića i u istoj su razini s medijalnom pobočnom svezom koja prolazi rubom zgloba. Tetiva mišića bicepsa femorisa položena je anterolateralno od lateralne glave mišića gastroknemijusa. Poplitealna arterija nalazi se ispred poplitealne vene, anteriornije i između obiju glava mišića gastroknemijusa.

Lateralna pobočna sveza, koja je niskog intenziteta signala, može biti okružena visokim intenzitetom signala okolnog masnog tkiva.

Polazišta prednje i stražnje ukrižene sveze prikazana su u području interkondilarne udubine. Polazište prednje ukrižene sveze vidljivo je u medijalnom dijelu lateralnog femoralnog kondila, a polazište stražnje ukrižene sveze na lateralnom dijelu medijalnog femoralnog kondila. Prednja ukrižena sveza može se

vidjeti iznad linije zgloba i anteromedijalno je usmjerena za 15 do 20°. Ukrižene sveze okrugle su na transverzalnom presjeku (70-74).

Hoffin masni jastučić ograničen je prema lateralno iliotibijalnim traktom koji je niskog intenziteta signala, medijalnim retinakulumom prema medijalno, a prema naprijed debelom patelarnom tetivom. Zajednički peronealni živac položen je u masnom tkivu lateralno od plantarnog mišića. U visini femoralnih kondila, tibijalni živac položen je posteriornije od poplitealne vene i ima intermedijarni intenzitet signala.

Objekti artikulacijske plohe patele također su dobro vidljive na transverzalnim slojevima. Tanka patelarna artikulacijska hrskavica pokazuje niski intenzitet signala na SE T1 i na T2, te visok na T2* sekvencama. Spojevi i medijalnog i lateralnog retinakuluma vidljivi su u visini patelofemoralnog zgloba i niskog su intenziteta signala. Medijalni i laterali djelovi suprapatelarne burze ne smiju se zamijeniti s pripojima retinakula ili plikama (70-74).

2.5.2. Sagitalni slojevi

Presjeci u sagitalnoj ravnini prikazuju djelove medijalne i lateralne pobočne sveze kao i susjedne dijelove zglobne čahure. Patelofemoralni odjeljak, mišić kvadriceps i patelarna tetiva vidljivi su na mediosagitalom presjeku. Suprapatelarna burza pruža se proksimalnije od gornjeg pola patele. Površinski medijalni presjek prikazuje udružene pes anserinus tetive (m. semimembranosus, m. gracilis i m. sartorius) koje se pružaju duž posteromedijalnog dijela koljena. Pes anserinus pruža se površinski do distalnog dijela medijalne pobočne sveze i završava na anteromedijalnom tibijalnom grebenu distalnije od linije zgloba. Medijalna pobočna sveza obično se ne prikazuje na sagitalnim slojevima. Na lateralnom dijelu koljena vidljivi su lateralna pobočna sveza, fabela i najposteriornije položena fabelofibularna sveza (strukture posterolateralnog kuta koljena). Fabelofibularna i arkuatna sveza spajaju se na stražnji dio fibularnog stiloida.

Na medijalnim sagitalim slojevima tetiva m. semimembranosusa, koja je niskog intenziteta signala i sam mišić koji je intermedijarnog intenziteta signala, vidljivi su posteriorno. Mišić vastus medialis čini većinu muskulature ispred medijalnog femoralnog kondila. Na T1 mjerenim sekvencama, masna koštana srž daje medularnom dijelu kosti visoki intenzitet signala, dok se kortikalis prikazuje kao usko područje izrazito niskog signala. Hijalina hrskavica ima intermedijarni intenzitet signala na T1, visoki intenzitet signala na T2* i niski intenzitet signala na FSE T2 sekvencama s potiskivanjem signala masti (fat-suppressed) (74).

Menisci, koji su građeni od fibrokartilaginozne tvari, imaju homogeni niski intenzitet signala na svim sekvencama. Tijelo meniska ima izgled "leptir mašne" (engl. bow-tei) na najmanje jednom ili dva uzastopna sagitalna sloja (debljine do 5 mm). Na slijedećim slojevima menisci se prikazuju kao dva nasuprotna zasebna trokuta, s vrhovima koji su okrenuti jedan prema drugom. Stražnji rog medijalnog meniska veći je od nasuprotnog prednjeg roga meniska, dok su rogovi lateralnog meniska približno jednake veličine. Između stražnjeg roga medijalnog meniska i posteriorne kapsule zgloba, koja je također niskog signala, vidljivo je usko područje visokog signala koje predstavlja burzu. Niski intenzitet signala poplitealne

tetive i intermedijarni intenzitet signala njene ovojnice vidljivi su između perifernog dijela stražnjeg roga lateralnog meniska i zglobne čahure.

Prednja i stražnja ukrižena sveza najbolje se prikazuju na sagitalnim slojevima. Ako se sagitalni slojevi prate od medijalne prema lateralnoj strani koljena, stražnja ukrižena sveza vidljiva je prije prednje ukrižene sveze. Tanka homogena lučno oblikovana traka niskog intenziteta signala pruža se od anteromedijalnog dijela na medijalnom femoralnom kondilu do svog spoja na stražnjem dijelu tibijalnog platoa. Pri djelomičnoj fleksiji koljena, konveksitet stražnje ukrižene sveze postaje napet, a njena anterolateralna vlakna pri ekstenziji postaju labava. Prednja i stražnja meniskofemoralna sveza (Humphrey-eva i Wrisberg-ova sveza) vidljive su pojedinačno ili zajedno ispred, odnosno iza stražnje ukrižene sveze. U lateralnom dijelu međučvorne udubine, prednja se ukrižena sveza pruža koso od svog polukružnog ishodišta na posteromedijalnom dijelu lateralnog femoralnog kondila prema svom hvatištu, koje se nalaz oko 15 mm od prednjeg ruba zglobne površine tibije. U prosjeku je dugačka oko 30 mm. Iako je prednja ukrižena sveza građena od dva snopa vlakana (anteromedijalnog i posterolateralnog), ti snopovi se ne mogu razlikovati na sagitalnim slojevima. Niti prednje ukrižene sveze mogu pokazivati nešto viši intenzitet signala od signala stražnje ukrižene sveze, a uzrok čemu je djelomični volumni učinak s lateralnim femoralnim kondilom. Uobičajeno je da se prednja ukrižena sveza vidi na bar jednom sagitalnom sloju ako je koljeno propisno namješteno (10 do 15° vanjske rotacije i ako se čine slojevi debljine do 5 mm). Ispruganost polazišta i hvatišta sveze, odnosno vlakna sveze mogu se također vidjeti na sagitalnim slojevima. Djelovi ukriženih sveza mogu se ponekad analizirati i na istim sagitalnim slojevima (70).

Na mediosagitalnim slojevima tetiva kvadricepsa i patelarna tetiva, koje vidimo kao područja niskog intenziteta signala, vidljive su u svojim anteriornim pripojima za gornji i donji rub patele. Hoffin infrapatelarni masni jastučić vidljiv je odmah iza patelarne tetive i visokog je intenziteta signala. Patelarna artikulacijska hrskavica vidljiva je u obliku blagog ili konveksnog luka na presjecima kroz medijalnu ili lateralnu patelarnu zglobnu plohu. Pri nepostojanju zglobnog izljeva, odnosno

zglobne tekućine, kolabirana patelarna burza ne vidi se na svom uobičajenom mjestu, proksimalno od gornjeg ruba patele.

Na interkondilarnim sagitalnim slojevima, uzdužno se prikazuju poplitealne krvne žile, a poplitealna arterija nalazi se ispred poplitealne vene.

Na rubnim lateralnim sagitalnim slojevima ponekad je moguće vidjeti zajedničko hvatište lateralnepobočne sveze i tetive mišića bicepsa femorisa. Lateralna glava mišića gastroknemijusa vidljiva je iza fibule i slijedi rub distalnog dijela lateralnog femoralnog kondila iza poplitealnog mišića. Niski intenzitet signala poplitealne tetive i intermedijarni intenzitet signala njene ovojnice vidljivi su između perifernog dijela lateralnog mensika i zglobne čahure(70-74).

2.5.3. Frontalni (koronarni) slojevi

Niz koronarnih slojeva poredanih od stražnjeg prema prednjem dijelu koljena prikazuje stražnji dio zglobne čahure, poplitealnu tetivu, ukrižene sveze i meniske, pobočne sveze i ekstenzorni mehanizam koljena.

Koronarni slojevi najčešće se koriste za prikaz anatomije pobočnih sveza. Lateralna pobočna sveza prikazuje se kao traka niskog intenziteta signala koja je napeta između glave fibule i lateralnog kondila femura. Odvojena je od lateralnog meniska debljinom poplitealne tetive. Medijalna pobočna sveza vidljiva je na mediokoronarnom sloju ispred slojeva na kojim se femoralni kondili spajaju u distalnu metafizu femura. Sveza je vidljiva kao traka niskog intenziteta signala napeta između femoralnog kondila i medijalnog kondila tibije. Sastavljena je od površinske i duboke ovojnice koja se spaja s rubom medijalnog meniska. Femoralni i tibijalni spoj sveze i kosti kod neozljeđenog ligamenta ne mogu se razlikovati od niskog intenziteta signala kortikalisa kosti. Od sloja na kojem je vidljiv stražnji dio femoralnog kondila, medijalna pobočna sveza trebala bi se vidjeti još na bar dva do tri anteriornija sloja (ukoliko učinjeni slojevi nisu deblji od 5mm). Crta intermedijarnog intenziteta signala koja odvaja rub medijalnog meniska od duboke ovojnice medijalne pobočne sveze predstavlja malenu burzu.

Ukrižene sveze, koje se najbolje prikazuju na sagitalnim slojevima, također se mogu analizirati i na koronarnim slojevima posebice zbog dobrog prikaza njihovih polazišta i hvatišta. Ponekad je moguće razlikovati, prema funkciji podjeljena anteromedijalna i posterolateralna vlakna prednje ukrižene sveze na prednjim koronarnim slojevima. Stražnja ukrižena sveza okruglog je oblika i homogeno niskog signala na prednjim i središnjim koronarnim slojevima. Na stražnjim koronarnim slojevima, trokutasto hvatište sveze može se jasno razlučiti od lateralnog dijela medijalnog kondila femura. Ponekad nam pomažu kosi koronarni slojevi planirani na sagitalnoj snimci kroz prednju ukriženu svezu .

Tijelo te prednji i stražnji rogovi meniska vidljivi su kao zasebne strukture. Na posteriornim koronarnim slojevima koji su paralelni s stražnjim rubom meniksa, stražnji se rogovi mogu vidjeti poput traka niskog intenziteta signala.

U visini femoralnih kondila, meniskofemoralne sveze mogu se vidjeti poput tankih traka niskog intenziteta signala razapetih između stražnjeg roga lateralnog meniska i lateralne površine medijalnog femoralnog kondila. U oko 30% pregleda koljena nađe se jedan od ogranaka meniskofemoralnih sveza, a samo u oko 3% pregleda nađu se oba ogranka sveza (70-74).

2.6. DIJAGNOSTIKA HRSKAVIČNIH OZLJEDA

2.6.1. Artroskopija

Precizna procjena oštećenja hrskavice postiže se artroskopijom. Artroskopija je invazivna metoda s mogućnošću do 8% svih posljedica po pacijenta koje invazivne metode u sebi nose (3,31, 32). U većini ozljeda koljena s hemartrosom (u 70% ozljeda s hemartrosom radi se o ozbiljnoj ozljedi sveza koljena) ili s blokiranim koljenom (koljeno blokirano u semifleksiji najčešće je posljedica ruptуре meniska, no može se također raditi i o rupturi prednje ukrižene sveze) odnosno sa kliničkim simptomima koji upućuju na hrskavično oštećenje, indicirana je artroskopija. Ona se izvodi u aseptičkim uvjetima u spinalnoj ili općoj anesteziji bolesnika uz primjenu blijeđe staze, a njena prednost je u mogućnosti neposrednog intervencijskog odnosno terapijskog zahvata za vrijeme kojeg se osim vizualnog pregleda može obaviti i palpiranje pomoću instrumenta - kukice (49).

2.6.2. Magnetska rezonancija

Od kada su Reicher i suradnici (70) 1985. godine prvi uveli magnetsku rezonanciju (MR) za pregled koljena, ona je postala dijagnostička metoda izbora u procjeni ozljeda koljenskog zgloba s osjetljivošću otkrivanja ozljeda ukriženih sveza od 92% do 94% i specifičnošću od 95% do 100%. S njom je prikazivanje anatomskih struktura i patoloških promjena mišića tetiva, drugih mekih tkiva, sveza, meniskusa i zglobne hrskavice bolje nego s kompjutoriziranom tomografijom (70). MR je zasnovana na fizici protona i nema štetnog djelovanja ionizirajućeg zračenja. Omogućuje multiplanarni prikaz te korištenje tankih slojeva.

2.6.2.1. Povijest magnetske rezonancije

Magnetska rezonancija (MR) ili nuklearna magnetska rezonancija (NMR) kako je prirodoslovni znanstvenici još zovu, pojava je koja je prvi put spomenuta u znanstvenoj literaturi sredinom prošlog stoljeća. Dva su znanstvenika u Sjedinjenim Američkim Državama Felix Bloch sa suradnicima sa Sveučilišta Stanford i Edward M. Purcell sa suradnicima sa Sveučilišta Harvard 1946. godine, neovisno jedan o drugome, opisala fizikalno-kemijsku pojavu koja je bila zasnovana na magnetizaciji pojedinih jezgara u periodnom sustavu elemenata. Oni su otkrili da kada se te jezgre nađu u magnetskom polju, mogu primiti energiju vanjskog radiofrekventnog izvora mijenjajući pri tome svoj položaj u magnetskom polju, odnosno mogu tu energiju ponovno predati vraćajući se u svoj prvobitni položaj. Obzirom da se, da bi uopće došlo do izmjene energije, snažno magnetsko polje i radiofrekventni izvor trebaju slagati u frekvenciji, odnosno trebaju rezonirati, pojava je nazvana nuklearna magnetska rezonancija. Nuklearna, jer su jedino jezgre - nukleusi atoma reagirali, magnetska jer se pojava dogodila u magnetskom polju, a rezonanca jer je pojava u direktnoj ovisnosti s jakošću i magnetskog polja i frekvencijom (75, 76).

Za svoje su otkriće Bloch i Purcell dobili Nobelovu nagradu za fiziku 1952. godine. Godine 1991. Nobelovu nagradu za kemiju dobio je i Richard R. Ernst za svoj doprinos na području NMR spektroskopije.

NMR signal pokazatelj je fizikalnih i kemijskih osobina jezgre atoma. Zahvaljujući kemijskom pomaku koji je popratna pojava magnetske rezonance, izvorno se do sredine 70-ih godina prošlog stoljeća NMR koristila kao analitička metoda u proučavanju kemijskih spojeva. Početkom i sredinom 70-ih dolazi do razvoja ove metode i njene primjene za dobivanje slike najprije cjevčica vode, zatim živih životinja odnosno na kraju i ljudi (Jackson 1967, Lauterbur 1972. i 1974) (75, 76).

2.6.2.2. Osnovni principi magnetske rezonancije

Tvari su građene od atoma, a atom jednog elementa različit je od atoma drugog elementa po svojoj unutrašnjoj strukturi. Različit sastav atomske jezgre i broj elektrona u elektronskoj ovojnici atoma uvjetuju različita fizikalna ili magnetska svojstva.

Uz pomoć radiovalova, različita magnetska svojstva različitih atoma omogućuju stvaranje slike ljudskog tijela koja nam daje različite informacije kako o morfologiji tako i o funkciji organizma. Dosad najčešće korištene metode oslikavanja ljudskog tijela primjenjuju rentgenske zrake, pri čemu slika nastaje djelovanjem rentgenskih zraka, koje su u osnovi elektromagnetski valovi vrlo visoke energije (frekvencija $10^5 - 10^6$ MHz), na elektrone u jezgrinu omotaču. NMR signal nastaje djelovanjem radiovalova na atomsku jezgru. To je razlog potpune razlike tehnike MR u odnosu na dosad primjenjivane tehnike oslikavanja organizma. Radiovalovi su također elektromagnetski valovi ali vrlo niske energije (frekvencije 20-100 MHz) koji su daleko od granice ionizacijskih energija i u interakciji s jakim magnetskim poljem daju sliku po volji izabrane ravnine tijela, odnosno organa.

Najčešće korištena jezgra u oslikavanju magnetskom rezonancijom je jezgra atoma vodika. Ona sadrži jedan proton (atomski joj je broj 1), a koristi se zbog svoje velike zastupljenosti u ljudskom tijelu te zbog toga što njen jedini proton ima veliki magnetski moment.

Postoji više vrsta gibanja u samom atomu: elektroni se vrte oko svoje osi i gibaju se duž elektronske ovojnice oko jezgre, a jezgra se uz to još vrti i oko svoje osovine. Prema zakonu elektro-magnetizma oko električki nabijene čestice koja se giba nastaje magnetsko polje, a ako se električki nabijena čestica giba u magnetskom polju u okolnoj zavojnici se inducira napon. Obzirom da jezgra vodika sadrži jedan pozitivno nabijen proton te da se giba oko nje, nastaje magnetsko polje, odnosno ona predstavlja maleni magnet. Magnet svake vodikove

jezgre ima svoj sjeverni i južni pol, polovi su jednake magnetske jakosti. Osovina sjever-jug svake jezgre predstavlja magnetski moment (75, 76).

U prirodi su jezgre vodika odnosno njihovi magnetski momenti posloženi kaotično, bez ikakvog reda. Ako se nađu u stalnom jakom vanjskom magnetskom polju, magnetski momenti poslože se u njemu tako da se neki postave u smjeru magnetskog polja (paralelni s magnetskim poljem), a manji broj se postavi suprotno od smjera magnetskog polja (antiparalelno s magnetskim poljem). Smjer postavljanja magnetskog momenta ovisi o snazi magnetskog polja i o energetskej razini atomske jezgre, odnosno manja je energija potrebna za paralelno postavljanje magnetskog momenta. Stoga se uvijek više jezgara postavi paralelno sa smjerom magnetskog polja pa su paralelno usmjerene jezgre u suvišku i čine vlastiti maleni neto magnetski moment koji se zove i neto vektor magnetizacije. Međutim, takav magnetski moment ne može se koristiti u oslikavanju magnetskom rezonancijom jer je on u smjeru osnovnog magnetskog polja i ne može se mjeriti. Da bi se magnetski moment mogao izmjeriti on mora biti pomaknut iz paralelnog usmjerenja u magnetskom polju.

Svaka vodikova jezgra koja čini neto vektor magnetizacije, vrti se oko svoje osovine tj. "precesira" (engl. precession – vrtnja), a brzina njene vrtnje naziva se frekvencija vrtnje ili precesiranja. Put koji pri tome opiše naziva se put vrtnje ili precesije. Frekvencija precesiranja ovisi, prema Larmorovoj formuli, o jakosti magnetskog polja i gyro-magnetskoj konstanti koja je svojstvena svakom pojedinom elementu i npr. za vodik iznosi 42,57 MHz/T. Različite vodikove jezgre se u istom magnetskom polju vrte istom brzinom oko svoje osovine, dakle imaju istu frekvenciju. Pri tome se različitim jezgrama magnetski moment odnosno vektor magnetizacije nalazi na različitim mjestima puta vrtnje odnosno precesije (75, 76).

Da bi magnetizacijski moment postao mjerljiv, odnosno da bi se pomaknuo iz paralelnog usmjerenja magnetskog polja na njega mora djelovati sila izvana, odnosno mora primiti vanjsku energiju. To se postiže djelovanjem radiofrekventnog (RF) vala čija je frekvencija jednaka frekvenciji gibanja jezgre vodika. Dakle radiofrekventni val i vodikove jezgre rezoniraju što je uvjet prijenosa energije. Kao

jedna posljedica djelovanja radiofrekventnog (RF) vala pomak je magnetizacijskog vektora iz smjera paralelnog s magnetskim poljem, a druga je posljedica postavljanje magnetizacijskih vektora svih vodikovih jezgara na isto mjesto puta vrtnje, odnosno dovođenje vektora magnetizacije svih vodikovih jezgara u istom magnetskom polju u istu fazu vrtnje. Magnetizacijski vektor koji je bio usmjeren paralelno u smjeru magnetskog polja, odnosno bio je u, dogovorno nazvanoj, longitudinalnoj ravnini ili magnetizaciji, nakon djelovanja RF vala prešao je u transverzalnu ravninu ili magnetizaciju s tim da se svi magnetizacijski vektori jezgara sada vrte (precesiraju) u istoj fazi. Obzirom da se magnetizacijski vektor vrta (precesira) u transverzalnoj ravnini (različitoj od ravnine paralelne sa smjerom magnetskog polja) magnetskog polja dolazi do induciranja napona u zavojnici (prema osnovnom zakonu elektromagnetizma). Inducirani napon u zavojnici predatavlja MR signal.

Nakon prestanka djelovanja RF vala magnetizacijski vektor vraća se iz transverzalne ravnine u longitudinalnu ravninu, odnosno dolazi do oslobađanja energije od pobuđenih protona, koji tu energiju moraju predati svome okruženju. Ta se pojava naziva oporavak longitudinalne magnetizacije ili T1 oporavak (T1 relaksacija). Istovremeno dolazi do gubitka vrtnje magnetizacijskih vektora pojedinih vodikovih jezgara u istoj fazi odnosno dolazi do defaziranja, raspadanja transverzalne magnetizacije ili T2 raspadanja (T2 relaksacija). Dakle T1 relaksacija dovodi do oporavka longitudinalne magnetizacije usljed predaje energije okolnoj rešetki atoma, a T2 relaksacija dovodi do gubitka transverzalne magnetizacije usljed međudjelovanja magnetskog polja i atomskih jezgri u njemu.

Radiofrekventni valovi ponavljaju se u određenim vremenskim razmacima koji se nazivaju vremena ponavljanja ("repetition time", TR). Vrijeme ponavljanja određuje količinu T1 relaksacije. Vrijeme između djelovanja RF vala i nastanka MR signala naziva se vrijeme signala ("echo time" te) i određuje koliko će se transverzalne magnetizacije izgubiti prije no što nastane MR signal. Vrijeme signala kontrolira količinu T2 relaksacije.

Obzirom na različite vrijednosti parametara RF vala, vremena ponavljanja (TR), vremena signala (TE) razlikujemo i različite osnovne MR sekvence:

uobičajenu spin eho (SE) sekvencu, brzu spin eho ("fast" spin eho, FSE) sekvencu, gradijent (GRE) sekvencu te "inversion recovery" (IR) sekvence. Iz osnovnih sekvenca izvedene su brojne prilagođene sekvence (75, 76).

Kod uobičajene spin eho sekvence ekscitacijski RF val iznosi 90° i dovodi do transverzalne magnetizacije i vrtnje magnetizacijskih vektora svih jezgara u fazi. Nakon prestanka djelovanja RF vala dolazi do oporavka longitudinalne magnetizacije i do gubitka faze (defaziranja) magnetizacijskih vektora, odnosno dolazi do slabljenja signala. Da bi se signal pojačao primjenjuje se dodatni RF val od 180° koji kompenzira defaziranje (val refaziranja). On zakreće pojedinačne momente magnetizacije za 180° (momenti magnetizacije koji su prije dodatnog vala bili na začelju sada su na početku), oni ostaju u transverzalnoj ravnini i nakon nekog vremena se nađu na istom mjestu puta vrtnje, odnosno ponovno se nađu u fazi. Dakle, transverzalna magnetizacija je u fazi i maksimum signala se prima u zavojnici. U spin eho sekvenci je u jednom vremenu ponavljanja (TR) vrši samo jedan prijem signala, pa se za svako slijedeće primanje signala treba ponavljati cijeli TR.

Kod brze spin eho sekvence (skraćeno fast SE ili turbo SE) se primjenjuje više valova refaziranja od 180° koji slijede ekscitacijski val. Svaki val defaziranja slijedi jedno primanje signala, a više valova refaziranja smješteno je unutar jednog TR. Broj valova refaziranja naziva se turbo faktor ili "echo train". Dakle, više signala dobivamo u vremenu jednog TR, odnosno vrijeme prikupljanja ukupnog broja signala skraćuje se za broj turbo faktora. U konačnici, brza spin eho sekvencu je vremenski kraća od uobičajene spin eho sekvence.

U gradijent eho sekvenci različitim vrijednostima kuta zakretanja mrežnog magnetizacijskog vektora ("flip angle") od longitudinalne ravnine skraćuje se trajanje vremena ponavljanja odnosno trajanja sekvence. Umjesto vala refaziranja od 180° koji se primjenjuje kod brze SE sekvence, u gradijent eho sekvencama se za refaziranje koriste gradijenti magneteta (76).

Pri "inversion recovery" (Short TI Inversion Recovery - STIR, Fluid Attenuated Inversion Recovery - FLAIR) sekvencama, nakon ekscitacijskog vala slijedi val refaziranja koji se primjenjuje ciljano u određenom trenutku što dovodi do

potpune saturacije ili signala masti ili signala vode i rezultira poništavanjem njihovih signala na MR slici (75, 76).

2.6.2.3. Oprema za MR

Prema snazi magnetskog polja kojeg razvijaju, MR uređaji često se okvirno dijele na uređaje:

1. niske snage 0,1 - 0,3 T
2. srednje snage 0,5 - 1 T
3. visoke snage 1,5 - 4 T.

Prema načinu konstrukcije i tehničkim osobinama MR uređaji dijele se na:

1. permanentne
2. rezistivne
3. supravodljive.

Rezistivni magneti danas se vrlo rijetko koriste i više su od povijesnog značenja jer su ih gotovo u potpunosti potisnuli supravodljivi uređaji.

Permanentni magneti imaju svoju primjenu posebno kod specijaliziranih uređaja (engl. dedicated) niske snage za snimanje pojedinih segmenata muskuloskeletnog sustava. Prednost permanentnih uređaja je vrlo niska cijena održavanja i lagana mogućnost konstrukcije otvorenih sustava. Takvi otvoreni sustavi danas se sve više koriste kod izvođenja operativnih zahvata pod direktnom kontrolom MR slike i tada govorimo o intervencijskim MR uređajima. Osnovni nedostatak permanentnih magneta je njihova ograničena snaga magnetskog polja (najviše do 0,3 T) koja jomogućava dovoljnu anatomsku razlučljivost u mnogim situacijama, ali je nedovoljna za cijelu seriju metoda koje su danas razvijene i postale su rutinski dio neuroradioloških pretraga.

Supravodljivi uređaji konstruirani su zahvaljujući potpunom odsustvu otpora tijekom struje kroz neke legure ako se te legure nalaze u vrlo niskim temperaturama (temperature blizu apsolutne nule, $-273,16^{\circ}\text{C}$). Ti supravodljivi uređaji omogućuju

razvijanje magnetskog polja vrlo širokog raspona od 0,5 pa sve do 14 T. U dijagnostičke svrhe najčešće se rabe uređaji snage između 0,2 do 3,0 T. Upotreba uređaja veće snage od 7,0 T kod snimanja ljudskog organizma ograničena je na istraživačke institucije i bolnice koje se nalaze u sklopu takvih istraživačkih centara.

Bez obzira na osnovnu tehnološku izvedbu, svaki MR uređaj sastoji se od neholiko podsustava:

1. Magnet
2. Gradijentne zavojnice i gradijentna pojačala (engl. gradient coil and amplifier)
3. Radiofrekventne zavojnice i radiofrekventna pojačala (engl. coil and amplifier)
4. Računalni i elektronički sustav.

Sam magnet izrađen je tako da se oblikuje prostor s homogenim magnetskim poljem. Obično je to "magnetski tunel" (engl. bore tube) oko kojeg su gusto namotani cilindrični supravodljivi navoji kroz koje protječe vrlo jaka električna struja koja stvara homogeno magnetsko polje unutar tunela. Unutrašnji promjer "magnetskog tunela" mora biti dovoljno velik da u njega stane ljudsko tijelo (50 - 80 cm), a dužina tunela je 1-2 m. Tijelo uvučeno u homogeno magnetsko polje tunela reagira tako da nastaje privremena slaba neto tkivna magnetizacija koja može poslužiti za dobivanje slike pojedinog dijela tijela.

Gradijentne zavojnice i gradijentna pojačala oblikuju vremenski izmjenjiva gradijentna magnetska polja unutar "magnetskog tunela" koja su nužna za izbor sloja snimanja, određivanje njegove debljine te za fazno i frekventno lociranje izvora signala.

Radiofrekventne zavojnice i radiofrekventna pojačala služe kao izvor i/ili prijemnik radiofrekventnih valova. One predaju odnosno primaju energiju na, po Larmorovoj frekvenciji, točno izabranom sloju i tako pobuđuju prijelaz protona vodika iz jednog u drugo energetska stanje, a što omogućuje nastanak MR signala.

Računalni sustav obično se sastoji od jednog snažnog računala (posebni numerički brzi procesor) i jedne ili više radnih stanica za obradu i pohranjivanje slike. Operativni sustav računala ima ulogu kontrole svih pojedinih komponenti

sustava i stvaranje parametara koji određuju vrstu dobivene slike, a koje jednim imenom nazivamo pulsni slijed (engl. pulse sequence) (75, 76).

2.6.2.4. Magnetska rezonancija (MR) muskuloskeletnoga sustava

Od vremena kada je kao dijagnostička metoda uvedena, magnetska je rezonancija imala izuzetan utjecaj na otkrivanje i razumijevanje patofiziologije poremećaja muskuloskeletnog sustava. Ona se nametnula kao optimalna dijagnostička metoda prikaza muskuloskeletalnog sustava budući da omogućava multiplanarni prikaz i ima dobru kontrastnu i prostornu rezoluciju. Ono što je razlikuje od ostalih slikovnih metoda je činjenica da MR ne koristi ionizacijsko zračenje. Ona obično slijedi konvencionalnu radiografiju ili scintigrafiju kada postoji sumnja na koštanu leziju, odnosno, slijedi ultrazvučni pregled kada sumnjamo na patologiju mekih tkiva.

Međutim, MR je danas metoda izbora kod patoloških promjena mekih tkiva, kod nekih promjena na kostima, kao što je npr. avaskularna nekroza glave bedrene kosti, ili za prikaz patoloških poremećaja unutar zglobova. Metoda se, također, često koristi za prikaz zahvaćenosti koštane srži ili mekih tkiva koštanim tumorima ili drugim patološkim promjenama (77).

a) Tehnike i intenziteti signala normalnih tkiva

Ispravan položaj bolesnika, odnosno pregledavanog dijela tijela, od iznimne je važnosti za optimalnu kvalitetu slike. MR ravnina treba biti paralelna ili okomita na anatomsko područje interesa, a što bliže središtu magneta. Zbog toga se odabire odgovarajuća zavojnica prema anatomskom području interesa koja će omogućiti optimalni intenzitet signala i dobru prostornu rezoluciju. "Body coil" se obično koristi za velike djelove tijela, npr. udove, a manje zavojnice su prikladnije za manje djelove tijela kao što su zglobovi ili šake.

Debljina sloja i veličina područja interesa (field of view - FOV) promijenjiva je u ovisnosti o pregledavanom dijelu tijela. Uobičajena debljina sloja je između 3 i 5 mm, a veličina područja interesa je od 10 do 20 cm kod majih djelova tijela pa do 30 do 50 cm kod većih.

Obzirom da su glavne strukture muskuloskeletalnog sustava (kost, koštana srž, mišići, mast tetive, sveze i menisci) različite po svom biokemijskom sastavu, različite su i njihove karakteristike u MR prikazu.

Spin-echo (SE) prikaz je osnovna pulsna sekvenca u većini MR pregleda muskuloskeletalnog sustava. Kortikalna i trabekularna kost i fibrokartilaginozne strukture, kao što su ligamenti tetive i menisci, imaju nizak intenzitet signala na T1 i T2 mjerenoj SE slici zbog protona masti koji karakteriziraju nabrojene strukture, dok je hijalina hrskavica srednjeg intenziteta signala što je uvjetovano sadržajem vode. Zbog toga T2 mjerena slika bolje otkriva hrskavične abnormalnosti jer postoji jak kontrast s okolnom sinovijalnom tekućinom (artrografski efekt).

MR izgled koštane srži u izravnoj je povezanosti sa sadržajem masti i hematopoetskog tkiva. Na T1 mjerenoj slici žuta koštana srž ima jednako visok signal kao i supkutano masno tkivo, a crvena srž ima niži signal, ali još uvijek viši od okolnog mišićja. Na T2 mjerenoj slici signal koštane srži ostaje viši nego signal mišića, a razlika signala žute i crvene srži se izrazito smanjuje.

Normalni skeletalni mišići karakterizirani su srednjim intenzitetom signala na T1 i niskim signalom na T2 mjerenoj slici što je određeno srednjim vremenom T1 relaksacije i kratkim vremenom T2 relaksacije mišićnog tkiva. Mišićne abnormalnosti, kao što su ozljede, tumori i infekcije, općenito su karakterizirani dugim vremenom T1 i T2 relaksacije zbog porasta slobodne tekućine uzrokovanim poremećajima na razini staničnih membrana. Opisano uzrokuje niski signal na T1 i visoki na T2 koji je izrazitiji na više T2 mjerenim slikama.

Primjena paramagnetskog kontrastnog sredstva uobičajna je u MR pregledima muskuloskeletalnog sustava. Obzirom da paramagnetsko kontrastno sredstvo skraćuje vrijeme T1 relaksacije, poboljšava kontrastnu rezoluciju između normalnog tkiva i u prvom redu, tumora i upala. To su najčešće indikacije za njegovu primjenu. Paramagnetsko kontrastno sredstvo po kemijskom sadavu je

gadolinij pentetatna kiselina (Gd-DTPA), primjenjuje se intravenskom injekcijom u bolusu, ali se može primijeniti i izravno u zglob, pri čemu onda govorimo o MR artrografiji.

Iako T2 mjerena SE sekvenca omogućuje optimalnu kontrastnu rezoluciju između normalnog i abnormalnog tkiva, ona traje vremenski dugo i povećava mogućnost artefakata zbog micanja bolesnika. Stoga se danas uobičajeno koriste pulsne sekvence koje imaju jednaku kvalitetu kao SE sekvence, ali su vremenski znatno kraće i nazivaju se Fast spin-echo ili Turbo spin-echo sekvence. One daju jače T2 mjerenu sliku u kraćem vremenu s većim omjerom signala i šuma (signal to noise ratio) i boljom prostornom rezolucijom nego uobičajene SE sekvence.

Short Tau Inversion Recovery (STIR) je sekvenca kojom se poništava signal iz masnog tkiva. Ona je vjerojatno najosjetljivija sekvenca za otkrivanje promjena u koštanoj srži i mišićima. Oteklina, tumori i metastatske lezije su obično hiperintenzivne i dobro se razlikuju od hipointenzivne masti. No, s druge strane, STIR je karakteriziran s dugim vremenom izvođenja, slabijom prostornom rezolucijom i mogućnošću postavljanja manjeg broja slojeva.

Gradient-echo (GRE) sekvence su također brze sekvence. Strukture s dugim T2 vremenom, kao što su oteklina ili infiltracija, tipično su hiperintenzivne na T2* GRE slikama. T2* GRE sekvencu koristiti ćemo uvijek kada sumnjamo na slobodni koštani fragment, a izvedene GRE sekvence našle su svoje mjesto u obradi hrskavice (75-77).

Pored uobičajenih sekvencija, protokoli za obradu zglobne hrskavice nadopunjavaju se dodatnim sekvencijama, prvenstveno “spoiled gradient-recalled” eko (SPGR) i “fast spin” eko sekvencijama.

Trodimenzionalna T1 mjerena SPGR sekvencija osigurava kontinuirane tanke slojeve visoke rezolucije u kraćem vremenu od uobičajene spin-eko sekvencije. SPGR sekvencija s potiskivanjem signal masti pokazuje veću kontrastnost između svijetle hrskavice i relativno tamne tekućine, kosti, masti i mišića. Osjetljivost za otkrivanje hrskavičnih oštećenja koljena kreće se od 86 do 91%, specifičnosti je u rasponu od 92 do 97%, a pouzdanosti od 87 do 91%. Tanki slojevi omogućuju kvalitetnu multiplanarnu rekonstrukciju, a što je posebno

korisno za prikaz hrskavičnih ploha patele i trohleje femura koje su zakrivljene. Ograničenje ove sekvencije je relativno duže vrijeme snimanja od uobičajenih "fast spin" eko sekvencija. Daljnji mogući nedostatak gradijentnih sekvencija je veća osjetljivost na "susceptibility" artefakte koji su mogući ugrađenog protetskog materijala (79, 80).

Fast spin eko tehnike snimanja omogućuju snimke visoke rezolucije u relativno kratkom vremenu snimanja. Klinička vrijednost ove sekvencije je dijagnostička pouzdanost u prikazu ostalih unutarkoljenskih struktura. Osjetljivost za otkrivanje hrskavičnih oštećenja koljena kreće se od 87 do 93%, specifičnosti je u rasponu od 89 do 94%, a pouzdanosti od 90 do 93%. Najveća pouzdanost opisuje se za hrskavična oštećenja patelofemorano zgloba, vjerojatno zbog debljine hrskavice patele.

Nedostatak ove 2D sekvencije je ograničena stvarna rezolucija u odnosu na 3D SPGR sekvenciju.

Izravna MR artrografija – MR snimanje nakon intraartikularne primjene paramagnetskog kontrastnog sredstva te neizravna MR artrografija – MR snimanje nakon intravenske primjene paramagnetskog kontrastnog sredstva i njegove difuzije kroz sinovijalnu membranu u zglobnu tekućinu, povećavaju osjetljivost MR pregleda za hrskavična oštećenja. Nedostatak izravne MR artrografije je činjenica da se radi o invazivnoj metodi.

Mnoge su nove MR tehnike danas u razvoju i sigurno je da će MR i u budućnosti igrati važnu ulogu u obradi hrskavice. Posebno su značajne one MR tehnike kojima se nastoji procijeniti koncentracija glikozaminoglikana ("delayed gadolinium-enhanced MRI of cartilage" - dGEMRIC tehnika, "sodium" tehnika) te koncentracija i orijentacija kolagena u hrskavici (T2- mapping i T1rho- mapping) (80-82).

2.7. MAGNETSKA REZONANCIJA ZGLOBNE HRSKAVICE

2.7.1. Tehnike MR prikaza hrskavice

Ključni čimbenici koji određuju kvalitetu MR obrade zglobne hrskavice uključuju prostornu i kontrastnu rezoluciju slike, omjer signal i šuma (signal-to-noise ratio) kao i izbor protokola snimanja. Uobičajene sekvencije u MR obradi unutarnje ozljede koljena, pokazale su se djelimično neprimjerene u obradi oštećenja zglobne hrskavice. Klinička procjena vrijednosti pulsniha sekvencija optimiziranih za prikaz zglobne hrskavice istaknula je pojedine sekvence kao nezaobilazne u rutinskoj MR obradi hrskavice. Svaka od njih ima svoje prednosti, ali i ograničenja. Najviše korištene i najpouzdanije sekvencije su: “spoiled gradient-recalled” eko (SPGR) i “fast spin” eko sekvencije (83).

Trodimenzionalna T1 mjerena SPGR sekvencija osigurava kontinuirane tanke slojeve visoke rezolucije u kraćem vremenu od uobičajene spin-eko sekvencije. Ista sekvencija s potiskivanjem signal masti pokazuje veću kontrastnost između svijetle hrskavice i relativno tamne tekućine, kosti, mast ili mišića. Tanki slojevi omogućuju kvalitetnu multiplanarnu rekonstrukciju, a što je posebno korisno za prikaz hrskavičnih ploha patele i trohleje femura koje su zakrivljene. Ograničenje ove sekvencije je relativno duže vrijeme snimanja od uobičajenih “fast spin” eko sekvencija. Daljnji mogući nedostatak gradijentnih sekvencija je veća osjetljivost na artefakte.

Razlika u kemijskom sastavu subhondralne kosti i hrskavice uvjetuje “magnetic susceptibility” i “chemical shift” artefakte. Zbog različite magnetske osjetljivosti (engl. susceptibility) ta dva tkiva dolazi do poremećaja u lokalnom magnetskom polju što rezultira gubitkom signala na dodirnim točkama ta dva tkiva. Blizina subhondralne kosti, koja sadrži masnu koštanu srž, i hrskavice, koja sadrži vodu, dovodi do “chemical shift” artefakta (artefakta zbog “kemijskog pomaka”). Ta dva spomenuta artefakta uvjetuju promjenu u signalu i prikazu debljine dubokih dijelova hrskavice (20, 74, 78). Spomenuti artefakti mogući su i zbog ugrađenog protetskog materijala (79, 80).

Fast spin eko tehnike snimanja omogućuju snimke visoke rezolucije u relativno kratkom vremenu snimanja. Klinička vrijednost ove sekvencije je dijagnostička pouzdanost u prikazu ostalih unutarkoljenskih struktura. Najveća pouzdanost opisuje se za hrskavična oštećenja patelofemoranog zgloba, vjerojatno zbog debljine hrskavice patele.

Nedostatak ove 2D sekvencije je ograničena stvarna rezolucija u odnosu na 3D SPGR sekvenciju kao i mogućnost artefakta zamućenja (84).

Izravna MR artrografija povećavaju osjetljivost MR pregleda za hrskavična oštećenja. Nedostatak izravne MR artrografije je činjenica da se radi o invazivnoj metodi (85).

Brojna su istraživanja danas usmjerena prema povećanju mogućnosti MR-a kao neinvazivne metode u analizi oštećene hrskavice. Tehnološki napredak uređaja za MR, razvoj pulsni sekvencija te unapređenje postojećih i uvođenje novih tehnika upotrebe kontrastnog sredstva rezultat su tih istraživanja (86, 87).

Za postizanje visokokvalitetne slike, potrebno je održati ravnotežu između visoke prostorne rezolucije i odgovarajućeg omjera "signal-šum" (engl. signal-to-noise ratio - SNR). Svako povećanje SNR poboljšava prostornu rezoluciju, a time i kvalitetu MR slike koja je osjetljivija na malene promjene anatomskih struktura. Budući da je SNR linearno ovisan o jakosti magnetskog polja, snimanje na uređajima veće jakosti magnetskog polja trebalo bi dati i bolju prostornu rezoluciju, tj. bolju MR sliku. Nedostatak je relativno mali broj uređaja veće jakosti magnetskog polja (3T i 7T), a što otežava širu kliničku primjenu ovakvog načina analize hrskavice (88-90).

Napredak u području pulsni sekvencija zahtijeva poboljšanje prostorne rezolucije i kontrastnosti slike kako bi se unaprijedila kvantitativna analiza hrskavice, omogućilo mjerenje njene debljine i volumena te prikaz njene unutarnje strukture. Takve sekvencije zahtijevaju visoku kontrastnost slike između hrskavice i okolnih struktura: zglobne tekućine, koštane srži, meniska, zglobne čahure, sveza i zglobnog masnog tkiva. Među novije sekvencije pogodne za analizu hrskavice su:

3D T1 SPGR (sekvencija koja ima dobru kontrastnost između hrskavice i zglobne tekućine te mast, ali lošu razlučljivost između hrskavice i meniscus te zglobne čahure), sekvence sa “steady-state free precession” kao što su FIESTA (“fast imaging employing steady-state free precession”), true-FISP (“true fast imaging with steady-state free precession”), FEMR (“fluctuating equilibrium MRI”), DESS (“dual excitation in the steady state”) (91, 92). Neke od novijih tehnika snimanja pokazuju osjetljivost na promjene u određenim strukturnim i biokemijskim komponentama zglobne hrskavice, npr. mjerenje T2 vremena relaksacije i vizualizacija žarišnih promjena T2 vremena relaksacije povezani su sa prikazom promjenama u sadržaju kolagena u hrskavici. Tehnike snimanja kao što su: T2-mapping, magnetizacijski transfer, T1-rho mapping te “sodium” sekvenca usmjerene sun a mjerenje koncentracije kolagena i proteoglikana u hrskavici (93, 94). Tehnika difuzije daje podatke o biokemijskom sadržaju izvanstaničnog matriksa, što je također indirektni pokazatelj oštećenja hrskavice. Spomenute tehnike zahtijevaju upotrebu uređaja viskoge jakosti magnetskog polja (3T i 7T) što ograničava njihovu širu kliničku primjenu (95). Kontrastnim sredstvom osnaženo MR oslikavanje hrskavice - dGEMRIC (“delayed gadolinium-enhanced MR imaging of cartilage”) pokazuje glikozaminoglikanski sastav hrskavice. Ova metoda koristi elektostatičko međudjelovanje negativno nabijenih iona glikozaminoglikana i negativno nabijenih iona kontrastnog sredstva gadolinij-dietilentriamin pentatne kiseline (Gd-DTPA) za prikaz rasporeda glikozaminoglikana unutar hrskavice. Kontrastno sredstvo veže se na ona mjesta u hrskavici gdje nedostaje glikozaminoglikana, a što se vidi u obliku višeg intenziteta signala na T1 mjerenoj slici. Nedostatak tehnika koje koriste kontrastna sredstva je veća cijena pregleda i vremenski duže trajanje pregleda (85, 96-101).

2.7.2. MR izgled normalne zglobne hrskavice

Na fizikalne karakteristike zglobne hrskavice, koje su u izravnoj vezi s njenim MR izgledom, presudno utječu makromolekularna struktura i molekularna dinamika hrskavice. Kod oslikavanja MR-om, najznačajniji pokazatelj koji određuju

izgled slike je vrijeme relaksacije. Vrijeme relaksacije određeno je dipolarnim suodnosom dvaju vodikovih atoma u tkivu. Njihov suodnos može se usporediti sa suodnosom dvaju magnetskih dipola čija se učinkovitost znatno smanjuje sa udaljenošću njihovih jezgara, a zavisi i o kutu dvaju vektora koji povezuju obje jezgre te o smjeru stalnog magnetskog polja B_0 . Dipolarni suodnos mijenja se obzirom na razmještaj molekula u prostoru (tkivu). Za biološka tkiva, pokretnost velikih molekula i za njih vezanih molekula vode je relativno malena, što dovodi do učinkovite transverzalne relaksacije i skraćanja vremena T2 relaksacije vodom okruženih protona, dok je učinak na vrijeme T1 relaksacije znatno slabiji (102, 103).

U tkivima s nižim stupnjem prostorne orijentacije protona vodika, kao što je mozak, vektori vodikovih protona više manje su nasumično raspoređeni u prostoru. Ukupni učinak dipolarnog suodnosa prosjek je međusobnih djelovanja svih vektora. Međutim, u visokouređenim tkivima, kao što su tetive, ligament ili zglobna hrskavica, prevladavaju neke orijentacije protona vodika, odnosno njihovih vektora, a gibanje molekula vode je ograničeno. Kao posljedica toga, T2 vrijeme relaksacije u takvim anizotropičnim tkivima ovisi o orijentaciji njihovih protona vodika u magnetskom polju. T2 vrijeme relaksacije se skraćuje i pojačava se intenzitet signala ako su vektori protona usmjereni u smjeru stalnog magnetskog polja B_0 . Ovaj se učinak minimalizira ako orijentacija vektora protona pregledavane strukture prema smjeru stalnog magnetskog polja B_0 iznosi oko 55° , odnosno ako je postignut "magic angle" fenomen. Tada izostaje i prikaz slojevne strukture hrskavice na MR-u (104, 105).

Osim vremena relaksacije, jačina MR signala ovisi i o nekim drugim osobinama tkiva. Jačina signala izravno ovisi o veličini prostora slobodnih i vezanih protona vode. Na primjer, kada se sadržaj slobodne vode poveća, doprinos dipolarne relaksacije vezanih protona vode postaje manji, a T2 vrijeme relaksacije MR-vidljive vode poraste. Kao rezultat toga, intenzitet signala u spin-eko slikama također poraste.

Izgled zglobne hrskavice na magnetskoj rezonanciji godinama je predmet rasprave. Zbog male debljine hrskavičnog pokrova zglobnih tijela, o čemu ovisi i prostorna rezolucija slike, taj će problem ostati otvoren sigurno još duže vremena. Čak i danas, kada se koriste MR uređaji snažnog magnetskog polja te posebno konstruirane zavojnice, ujednačenost interpretacije izgleda zglobne hrskavice na MR snimkama još nije upotpunosti prihvaćena od široke radiološke zajednice (102, 103, 106).

Poznato je da na visokorezolucijskoj MR slici zglobne hrskavice razlikujemo slojeve različitog intenziteta signal, a što korelira sa višeslojnim izgledom hrskavice gledano mikroskopom. Međutim, u različitim studijama postoje odstupanja u broju i veličini prikazanih slojeva MR-om (107, 108). To dokazuje da na izgled hrskavice utječe više čimbenika. U ovisnosti o MR protokolu i parametrima MR slike, najveći utjecaj na MR izgled hrskavice ima snaga magnetskog polja uređaja. Ako je površina hrskavice paralelna sa smjerom magnetskog polja, više slojeva hrskavice vidjeti će se na T2-mjerenoj slici. Nadalje, broj slojeva hrskavice vidljivih na MR slici razlikuje se u različitim zglobovima tijela, ali i u različitim dobnim skupinama. Razlika je uvjetovana različitom strukturom kolagenske mreže nastalom zbog optimalne prilagodbe pojedinog zgloba specifičnom opterećenju (108). Kada je snimka učinjena sa hrskavicom smještenom paralelno sa smjerom magnetskog polja (B_0), na T2 mjerenoj MR slici razlikujemo tri sloja hrskavice: površinski, prelazni i duboki sloj. Prelazni je sloj hrskavice visokog intenziteta signala i razlikuje se od dubokog sloja hrskavice uz subhondralnu kost, a koji je niskog intenziteta signal kao i površinski sloj (109).

T1 vrijeme relaksacije je gotovo stalno kroz sve slojeve hrskavice tek se nešto skraćuje u blizini spoja s kosti, a što se objašnjava postojanjem dobro orijentiranih kolagenih vlakana. Stoga, T1 sekvence, kao i "proton density" te difuzijske sekvence nisu pogodne za analizu slojevne građe zglobne hrskavice (110, 111).

Iako hrskavica izgleda relativno ujednačeno gledana makroskopski, ipak sujoj mikroskopska građa i sastav izrazito složeni. Takva mikroskopska građa, odnosno orijentacija kolagenskih vlakana te koncentracija vode, hondrocita i proteoglikana, koji su njen sastavni građevni material, uzrokuje njenu slojevitost strukturu. To je u korelaciji sa slojevitim izgledom hrskavice MR-om. Na njen izgled utječe i kojem zglobu pripada kao i životna dob (110, 111).

2.7.3. Utjecaj građe zglobne hrskavice na njen MR izgled

a) Povezanost MR izgleda i strukture kolagena

Arhitektonika kolagenih vlakana korelira dobro sa troslojnim MR izgledom hrskavice. Količina i orijentiranost (anizotropija) kolagenih vlakana utječu na heterogenost T2 signala. Mikroskopska analiza pokazuje da su paralelna kolagena vlakna poredana okomito na subhondralnu kost u najdubljem sloju hrskavice te horizontalno poredana prema površini u površnom sloju hrskavice. U prelaznom sloju vlakna su nasumično orijentirana. Takva orijentacija objašnjava kraće T2 vrijeme i anizotropiju u dubokom i površnom sloju hrskavice te duže T2 vrijeme i gubitak anizotropije u prelaznom sloju na MR slici. Površinski i najdublji sloj hrskavice imaju T2 vrijeme relaksacije ovisno o orijentaciji, a najmanje 10 ms. Prelazni sloj hrskavice sa zakrivljenim kolagenom vlaknima ne pokazuje ovisnost T2 vremena relaksacije o smjeru vlakana s poslijedično visokim T2 vremenima relaksacije (70 do 100 ms). T2 vrijeme relaksacije grubo korelira sa količinom kolagena u pojedinim slojevima hrskavice. Kao posljedica navedenog vizualizira se troslojna slika hrskavice na T2 mjerenoj slici: prelazni je sloj hrskavice visokog intenziteta signala i razlikuje se od dubokog sloja hrskavice uz subhondralnu kost, koji je niskog intenziteta signal kao i površinski sloj (112-116).

b) Povezanost MR signala s koncentracijom vode i proteoglikana

Kolagen ima veći utjecaj na MR signal u hrskavici od drugih komponenti hrskavice. Iako su neka ranija istraživanja pokazivala važnost rasporeda vode i proteoglikana na MR signal, novija istraživanja ne potvrđuju njihovu značajnost u slojevnom prikazu hrskavice MR-om. Međutim, smanjena koncentracija vode u visoko orijentiranim djelovima hrskavice može doprinijeti skraćenju T2 vremena relaksacije. Jednako tako, može se razmišljati i o sinergičkom djelovanju između orijentiranih kolagenih vlakana i proteoglikanskih molekula (104, 109, 116).

c) Povezanost MR izgleda hrskavice i vrste zgloba

Obzirom na različite potrebe za odgovorom zglobne hrskavice na različita opterećenja, različita je i njena mikroarhitektura obzirom na to kojem zglobu pripada, ali i na dio zglobne plohe na kojem je smještena. Kao odgovor hrskavice na opterećenje je i različita histološka građa hrskavice u pojedinim djelovima zglobnog tijela (117,118). To znači da postoje razlike u mikroarhitekturi hrskavice, na primjer femura u odnosu na patelu ili humerus, ali i razlike hrskavice prednjeg od srednjeg dijela kondila femura. Razlike u MR izgledu uzrokovane navedenim očituju se u slabijem razlučivanju granice pojedinih slojeva hrskavice MR-om. Dok u području zglobnih tijela patele i femura uvijek razlikujemo troslojnu strukturu, u području hrskavice zglobnih tijela tibije teško razabiremo više od dva sloja hrskavice MR-om. Razlog tome je deblja hrskavica femura i patele u odnosu na tanju hrskavicu kondila tibije, kao i nejednolika debljina hrskavice duž istog zglobnog tijela. Tako je u središnjim područjima zglobnih tijela, gdje je pod najvećim opterećenjem, površinski sloj hrskavice "slabije organiziran" sa nešto nasumičnijim poretkom kolagenih vlakana i većim okruglim hondrocitima, za razliku od hrskavice u perifernim djelovima zglobnih tijela gdje je pod slabijim opterećenjem. U tim djelovima je površinski sloj hrskavice sa organiziranijim poretkom kolagenih vlakana i malim plosnatim hondrocitima usmjerenim paralelno sa površinom hrskavice (117-119).

2.7.4. MR i hrskavična oštećenja

Oštećenja zglobne hrskavice mogu se okarakterizirati prema uzroku ili kao degenerativna ili kao posttraumatska (120).

Degenerativne promjene na hrskavici možemo podijeliti u tri stupnja. Degenerativne promjene prvog stupnja karakterizirane su poremećajem u mreži kolagenih vlakana hrskavice, smanjenju sadržaja proteoglikana i veličine agregata te povećanju sadržaja vode, a što dovodi do edema hrskavice i njenog omekšanja. Drugi stupanj je karakteriziran reparirajućim odgovorom organizma koji povećanim anaboličkim i kataboličkim aktivnostima u hrskavici, kao što je proliferacija hondrocita koji oblikuju klastere ili klonove stanica. Ovaj stupanj može trajati nekoliko godina i rezultira zadebljanjem hrskavičnog pokrova. Treći i završni stupanj karakteriziran je nesposobnošću obrambenih mehanizama tijela da saniraju oštećenje uz smanjenje stanične proliferacije i anaboličkog djelovanja hondrocita. Kao posljedica je nastanak fisura, erozija i defekata hrskavice.

Rana degenerativna oštećenja hrskavice mogu se vidjeti MR-om kao promjene u konturi hrskavice (neravnost površine, fibrilacija), promjene u debljini hrskavičnog pokrova uključujući i hrskavično zadebljanje i njeno stanjenje, unutarhrskavične promjene intenziteta signala kao mogući pokazatelj premorfološke intrasupstancijske degeneracije kolagena i povećanog sadržaja vode. Uznapredovala degenerativna oštećenja hrskavice obično se očituju se brojnim područjima stanjenja hrskavice različite veličine i dubine, vidljiva na nasuprotnim stranama zglobnih tijela. Hrkavično oštećenje predstavlja defekt unutar hrskavice sa ili bez reaktivnih promjena pripadajuće subhondralne kosti u vidju edema ili cista, odnosno fibroze ilki sklerozacije subhondralne kosti. Ostale pridružene promjene predstavljaju rubne ili središnje osteofite i zglobni izljev kao znak sinovitisa (121, 122).

Nasuprot tome, traumatska oštećenja hrskavice vidljiva su tijekom MR pregleda kao pojedinačne žarišne promjene u hrskavici. Akutna traumatska oštećenja

hrskavice rezultat su klizanja, rotacije ili djelovanja tangencijske i impakcijske sile sa posljedičnim nepotpunim ili potpunim puknućem hrskavice ili oštećenjem hrskavice i subhondralne kosti. Linearne hrskavične pukotine ili fisure mogu biti različite dubijne unutar hrskavice, a mogu uzrokovati i hrskavični "flap" te razlistavanje hrskavice (123, 124).

Češća su oštećenja koja ne zahvaćaju čitavu debljinu hrskavice (nepotpuna oštećenja) od potpunih oštećenja. Takva oštećenja ostavljaju subhondralnu ploču intaktnom, dakle nema dodira sa vaskularnim sustavom pa ne dolazi do klasičnog zalječenja i pridruženog upalnog odgovora. Ovakve su ozljede stabilne i rijetko dovode do osteoartritisa. Oštećenja koja zahvaćaju čitavu debljinu hrskavice (potpuna oštećenja) zahvaćaju i subhondralnu ploču stvarajući komunikaciju sa koštanom srži. Rezultat je stvaranje početnog fibrinskog poklopca te upalna reakcija uz klasično cijeljenje. Tkivo kojima zacjeljuje oštećenje sadrži fibroartilaginozno tkivo sastavljeno predominantno više od kolagena tipa I nego tipa II. Takvo fibroartilaginozno tkivo nema normalnu strukturu niti funkciju hijaline hrskavice, obično se počinje degenerativno mijenjati nakon godinu dana uzrokujući rani nastanak osteoartritisa (122, 124).

Pridružene ozljede u subhondralnoj kosti uključujući koštanu kontuziju ili subhondralne frakture, pomoćni su znakovi koji upućuju na oštećenje pripadajuće hrskavice, pa pronalazak spomenutih promjena u subhondralnoj kosti zahtijeva pažljivu analizu pripadajućeg hrskavičnog pokrova (125).

Kada se hrskavična lezija otkrije, njen opis treba sadržavati lokalizaciju, veličinu i dubinu oštećenja, prisutnost hrskavičnih fragmenata i stanje pripadajuće subhondralne kosti (122).

3. Hipoteza

3. HIPOTEZA

Obzirom na temeljnu ulogu hrskavice u razvoju osteoartritisa, unapređenje u dijagnostici ranih strukturalnih i, poslijedično tome, i biomehaničkih promjena hrskavice od izuzetne je važnosti.

Rane promjene u strukturi oštećene zglobne hrskavice ne mijenjaju izgled površine hrskavice, dakle ne mogu se otkriti artroskopski, ali su u korelaciji s kliničkim nalazom.

Magnetska rezonancija, kao neinvazivna metoda, ima potencijal u prikazu mikrostrukture hrskavice, a time i njenih biomehaničkih svojstava. Koristeći te podatke mogu se otkriti i prikazati rane promjene u mikrostrukturi, u prvom redu promjene u kolagenskoj mreži. Jednom otkrivene promjene mogu se klasificirati i povezati s kliničkim simptomima, a u svrhu stvaranja jedinstvene radiološko-artroskopsko-kliničke klasifikacije ranog oštećenja zglobne hrskavice.

4. Ciljevi istraživanja

4. CILJEVI ISTRAŽIVANJA

Ciljevi istraživanja su:

- procijeniti različite oblike oštećenja zglobne hrskavice magnetskom rezonancijom,
- procijeniti i klasificirati početne, artroskopski neidentificirane, stupnjeve oštećenja hrskavice,
- usporediti klinički nalaz s različitim stupnjevima promjena hrskavice na MR-u,
- procijeniti izgled hrskavici pripadajućih anatomskih struktura koljena (subhondralne kosti, meniskusa, ligamentarnog sustava),
- usporediti dobivene MR nalaze s nalazima artroskopije koljena,
- procijeniti vrijednost dobivenih podataka u planiranju liječenja,
- statistički obraditi dobivene podatke.

5. Ispitanici i metode istraživanja

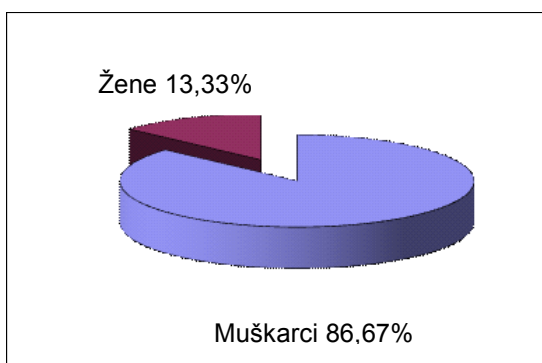
5. ISPITANICI I METODE ISTRAŽIVANJA

5.1. Ispitanici

Prospektivno istraživanje provedeno je na skupini od 45 bolesnika, od toga 6 (13,33%) žena i 39 (86,67%) muškaraca u Klinici za ortopediju Medicinskog fakulteta Sveučilišta u Zagrebu u Kliničkom bolničkom centru Zagreb i Kliničkom zavodu za dijagnostičku i intervencijsku radiologiju Medicinskog i stomatološkog fakulteta Sveučilišta u Zagrebu u Kliničkom bolničkom centru „Sestre milosrdnice“ u Zagrebu od 01. rujna 2008. godine do 31. srpnja 2009. godine (tablica 1, grafikon 1).

Tablica 1. Raspodjela ispitanika prema spolu

Spol	Broj	%
Muškarci	39	86,67
Žene	6	13,33
Ukupno	45	100,0

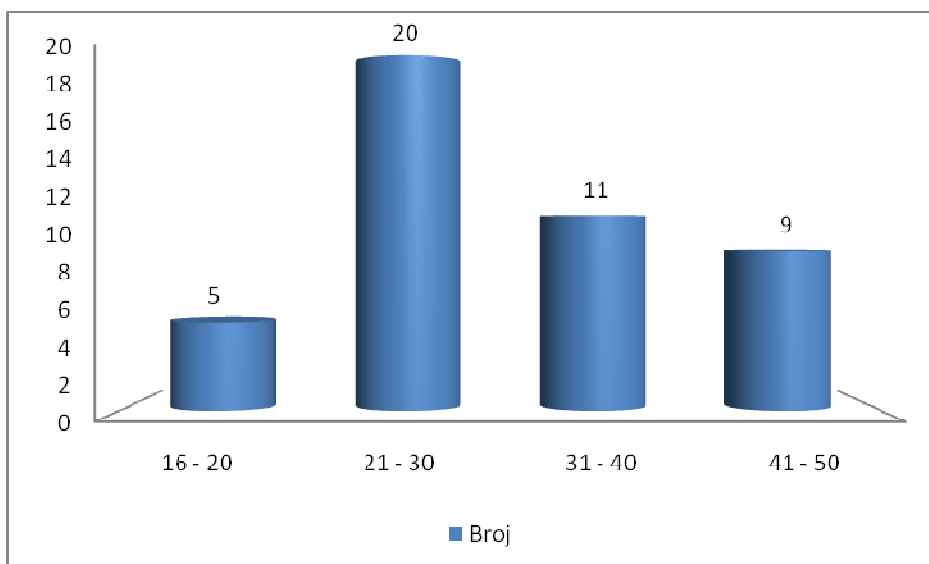


Grafikon 1. Raspodjela ispitanika prema spolu

Bolesnici su bili u dobi od 16 do 50 godina, medijan dobi je 28 godina. Tablica 2 i grafikon 2 prikazuju raspodjelu bolesnika prema životnoj dobi iz kojih je vidljivo da je najviše naših ispitanika, 20 (44,44%), bilo u životnoj dobi od 21 do 30 godina.

Tablica 2. Raspodjela bolesnika prema životnoj dobi

Životna dob (godine)	Broj	Kumul. broj	%	Kumul. %
16 - 20	5	5	11,11	11,11
21 - 30	20	25	44,44	55,55
31 - 40	11	36	24,45	80
41 - 50	9	45	20	100



Grafikon 2. Raspodjela bolesnika prema životnoj dobi

Istraživanjem su obuhvaćene odrasle osobe u životnoj dobi od 16 do 50 godina s klinički dokazanom rupturom prednje ukrižene sveze. Naime, u takvih je bolesnika dobro poznato da poradi nestabilnosti koljena nastaju hrskavična oštećenja na zglobnim ploham, a s pretpostavkom da će kod njih, zbog nestabilnosti koljena, postojati hrskavična oštećenja različitog intenziteta i veličine (122, 126). U svih je bolesnika bila riječ o kroničnoj rupturi – stanju nakon ranije rupture prednje ukrižene sveze, a takvi bolesnici izabrani su iz razloga što je kod njih došlo do smanjenja akutnog koštanog posttraumatskog edema koji smanjuje dijagnostičku preciznost MR-a. Vrijeme od ozljede do MR pregleda kretalo se od 3 do 168 mjeseci (prosječno vrijeme od 48,42 mjeseca).

Svaki bolesnik uključen u istraživanje bio je podvrgnut MR snimanju, kliničkom pregledu koji je uključivao ispunjavanje upitnika koje je nadzirao kliničar – ortoped te artroskopiji zbog zbrinjavanja ozljede prednje ukrižene sveze, a pri kojoj je evaluirano i stanje hrskavice. Razmak između MR pregleda i artroskopije bio je od 1 do 15 dana (prosječno 3,6 dana).

Kriteriji za ulazak u istraživanje bili su:

- životna dob od 16 do 50 godina;
- svi su bolesnici imali klinički potvrđenu rupturu prednje ukrižene sveze, a u svih je bolesnika bila riječ o kroničnoj rupturi;
- učinjena artroskopija u vremenu najviše do 15 dana nakon MR snimanja;

U svih je bolesnika nakon kliničkog pregleda kojeg je načinio ortoped koji je ujedino kasnije i operirao sve bolesnike i ispunjavanja upitnika (u prilogu) učinjen MR pregled koljena.

U svrhu objedinjavanja svih demografskih, kliničkih, radioloških te operativnih podataka o ispitanicima u studiji sačinjen je upitnik za ispitanike. Taj upitnik je modifikacija standardiziranog obrasca Međunarodnog komiteta za obradu koljena (IKDC - International Knee Documentation Committee) (50), a razlikuje se od izvornog obrasca po tome što mu je dodat dio koji obuhvaća analizu MR nalaza i to i opisno i crtežom. Upitnik je u prilogu disertacije.

5.2. Metode istraživanja

5.2.1. Magnetska rezonancija

Snimanje magnetske rezonancije koljena obavljeno je na MR uređaju Avanto 1,5T tvrtke Siemens, Erlangen, Njemačka u Kliničkom zavodu za dijagnostičku i intervencijsku radiologiju Kliničkog bolničkog centra „Sestre milosrdnice“ Medicinskog i stomatološkog fakulteta Sveučilišta u Zagrebu upotrebom standardne zavojnice za koljenski zglob te uobičajenog protokola za snimanje koljena koji uključuje brzu spin-eko sekvencu s potiskivanjem signala masti u transverzalnoj, frontalnoj i sagitalnog ravnini snimanja (TE 120-130, TR 5200, sloj debljine 3 mm, FOV 16-18 cm, matriks veličine 256x256, veličina "pixel"-a 0,6x0,6 mm broj pobuđivanja (NEX) 13 i "echo train" 14), debljinom sloja od 3 mm.

Prilikom snimanja bolesnik je ležao na leđima s time da je donji ekstremitet koji je sniman bio u položaju vanjske rotacije od 10 do 15°, a oko koljena koje je bilo u fleksiji od 5 do 10° bila je postavljena zavojnica za koljeno. Pri pregledu niti u jednog bolesnika nije bilo primjenjivano kontrastno sredstvo niti je korištena anestezija.

Dobivene snimke pohranjene su na optičkom disku i kompaktnom disku. Analiza učinjenih snimaka obavljena je koristeći pri obradi Leonardo radnu stanicu tvrtke Siemens, Erlangen, Njemačka uz programe postprocesinga. Nakon takve analize podatci su statistički obrađeni.

Procjena stanja hrskavice obuhvatila je analizu intenziteta signala unutar strukture hrskavice, debljinu hrskavice, izgled kontura hrskavice opisujući neravnost, fisure, erozije i defekte hrskavice te izgled pripadajuće subhondralne kosti. Prema spomenutim promjenama izgleda hrskavice načinjeno je stupnjevanje oštećenja hrskavice prema Outerbridge-ovoj klasifikaciji po Yulishu i suradnicima

(48) koji je prvi prilagodio patohistološke promjene oštećene hrskavice u MR klasifikaciji po Shahriareeu (49) na pet stupnjeva prema intenzitetu signala, izgledu površine hrskavice (slika 6), debljini hrskavice zahvaćene promjenama te po površini oštećenja (20):

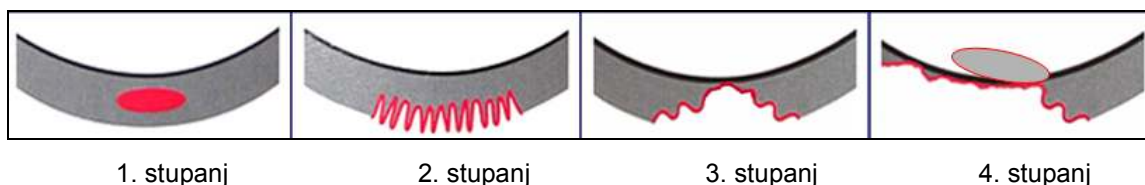
0. stupanj: normalan MR izgled hrskavice,

1. stupanj: promijenjen intenzitet signala unutar hrskavice uz normalan izgled površine hrskavice,

2. stupanj: blaža neravnost kontura hrskavice i/ili žarišni gubitak do polovine debljine hrskavice,

3. stupanj: veća neravnost površine hrskavice sa žarišnim gubitkom više od polovine debljine hrskavice,

4. stupanj: gubitak hrskavice u čitavoj debljini s oštećenjem subhondralne kosti.



Slika 6. Shema MR klasifikacije hrskavičnih oštećenja po Shahriareeu (49).

Smatra se da je hrskavica normalnog izgleda kada je homogeno niski intenzitet signala podjednako široke hrskavice uz glatku konturu njene površine, u sve tri ravnine snimanja.

Promjene hrskavice svrstane u 1. stupanj (promijenjen intenzitet signala unutar hrskavice uz normalan izgled površine hrskavice), dakle rana oštećenja hrskavice, raspodjeljena su u dva podstupnja:

1.a stupanj: žarišne promjene unutar hrskavice smještene samo u površnom sloju,

2.b stupanj: žarišne promjene unutar hrskavice koje zahvaćaju prelazni i radijalni sloj hrskavice.

Uz stupnjevanje oštećenja hrskavice, određena je i točna lokalizacija oštećenja u sedam područja: obje fasete patele, trohleja femura, medijalni kondil femura, lateralni kondil femura, medijalni kondil tibije i lateralni kondil tibije. Ukupno je u 45 ispitanika obrađeno 315 zglobnih ploha.

Veličina oštećenja određivna je planimetrijski i izražena je u milimetrima u anteroposteriornom i laterolateralnom smjeru.

5.2.2. Artroskopija

Artroskopiju koljena uvijek je na jednak sustavan način činio isti liječnik – specijalist ortoped u Klinici za ortopediju Medicinskog fakulteta Sveučilišta u Zagrebu u Kliničkom bolničkom centru Zagreb uz napomenu da nije imao uvid niti u snimke niti u nalaz MR-a načinjenog prije zahvata.

U svih je ispitanika artroskopski zahvati činjen na isti način u operacijskoj dvorani i to u spinalnoj anesteziji. Zahvat je činjen u bljednoj stazi, a natkoljenica noge koja se operirala bila je postavljena u držač tako da je na početku zahvata koljeno bilo u položaju od 90°. Nakon prijeoperacijskog pranja i standardnog prekrivanja u svrhu postizanja sterilnih uvjeta pri operacijskom zahvatu sam zahvat je započinjao malim ubodnim rezom veličine do 1 cm s prednje vanjske strane koljena tik uz patelarnu svezu i u razini vrška ivera (patele) koji omogućuje pristup u koljeno, a koji se u literaturi naziva visokim anterolateralnim ulazom. Kroz taj se ulaz u koljeno uvodila optika pod kutem od 30° na koju je bila spojena kamera što omogućuje da se čitav tijek zahvata prati na monitoru. Prvo je sustavno pregledano

koljeno i to redom suprapatelarni recesus, patela, lateralni i medijalni recesus, trohleja femura, medijalni odjeljak koljena (medijalni kondil femura i tibije), interkondilarna udubina te na kraju lateralni odjeljak koljena (lateralni kondil femura i tibije). Nakon toga je operater učinio drugi ulaz s prednje unutrašnje strane koljena i to odmaknut od ruba patelarne sveze i postavljen iznad gornjeg ruba medijalnog meniska, a taj se ulaz uobičajeno naziva anteromedijalnim ulazom. Kroz taj je ulaz operater u koljeno uvodio probnu kukicu pomoću koje je palpirao sva prije vidljiva mjesta oštećenja hrskavičnog pokrova i to ponovno sustavnim načinom od patele i trohleje femura, preko medijalnog kondila femura i tibije do lateralnog kondila femura i tibije. Nakon što bi uočio i palpirajući odredio veličinu hrskavičnih oštećenja u koljenu operater je izdiktirao nađene podatke osobi (najčešće je bila riječ o anesteziologu koji je anestezirao bolesnika i koji je boravio u operacijskoj dvorani tijekom čitavog trajanja zahvata) koja je imala nalaz MR-a kod sebe. Nakon toga, ta je osoba pročitala nalaz MR-a koji je učinjen prije operacijskog zahvata. Potom je na standardni način nastavljen artroskopski zahvat tijekom kojeg je načinjena rekonstrukcija prednje križne sveze i učinjeni svi potrebni zahvati od djelomične meniscektomije, čišćenja hrskavičnih oštećenja do činjenja mikrofraktura u slučajevima u kojima je to zahtijevalo nađeno oštećenje hrskavice. Svi su artroskopski zahvati u cijelosti snimani pomoću računala i potom pohranjeni na optičke diskove.

Oštećenje hrskavice koljena uočeno tijekom artroskopskog zahvata operater je klasificirao prema Outerbridgeovoj klasifikaciji (20, 51, 52) u 5 stupnjeva:

0. *stupanj*: normalna hrskavica,
1. *stupanj*: omekšanje hrskavice,
2. *stupanj*: fibrilacija hrskavice koja zahvaća do polovinu debljine hrskavice, promjera do 15 mm,
3. *stupanj*: fibrilacija hrskavice koja zahvaća više od polovine debljine hrskavice promjera preko 15 mm,
4. *stupanj*: gubitak hrskavice u čitavoj debljini s oštećenjem subhondralne kosti.

Uz stupnjevanje oštećenja hrskavice, određena je i točna lokalizacija oštećenja u sedam područja: obje fasete patele, trohleja femura, medijalni kondil femura, lateralni kondil femura, medijalni kondil tibije i lateralni kondil tibije. Veličina oštećenja određena je planimetrijski i izražena je u milimetrima u anteroposteriornom i laterolateralnom smjeru. Dobiveni podatci unijeti su u standardizirani obrazac „IKDC Subjective Knee Evaluation Form” (50).

Artroskopiju je uvijek obavio isti ortoped, subspecijalist gonolog u Klinici za ortopediju Medicinskog fakulteta Sveučilišta u Zagrebu, pri čemu artroskopičar nije imao uvida u procjenu stanja hrskavice MR-om, a cijela artroskopija snimljena je na optički disk.

5.2.3. Statistička analiza

Distribucije vrijednosti ispitivanih obilježja opisane su deskriptivnim statističkim metodama. Za testiranje slaganja dvije dijagnostičke metode korišten je Stuart-Maxwell-ov test marginalne homogenosti. Određene su mjere valjanosti dijagnostičkog postupka (osjetljivost, specifičnost i točnost).

6. Rezultati istraživanja

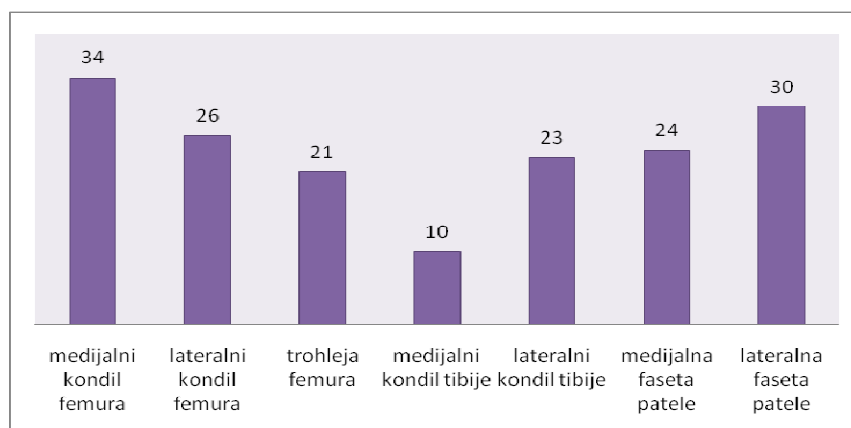
6. REZULTATI ISTRAŽIVANJA

6.1. Analiza oštećenja hrskavice MR-om

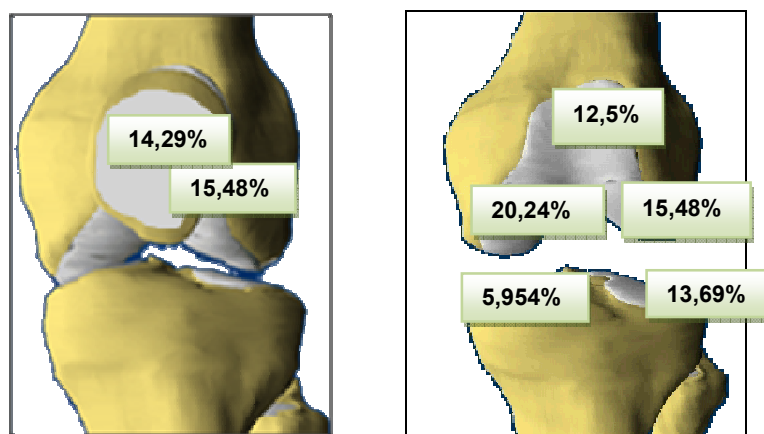
U 45 ispitanika analizirano je ukupno 315 zglobnih ploha koljena i to u 19 ili 42,22% ispitanika na lijevom i u 26 ili 57,78% na desnom koljenu. Ukupno je nađeno 168 oštećenja zglobne hrskavice MR-om, a svaki od ispitanika imao je barem jedno hrskavično oštećenje. Tablica 3, grafikon 3 i slika 7 pokazuju razdiobu hrskavičnih oštećenja na MR-u po zglobnim plohami. Magnetskom rezonancijom je najviše hrskavičnih oštećenja nađeno na medijalnom kondilu femura (34 ili 20,24%), zatim na lateralnoj faseti patele (30 ili 17,87%) te na lateralnom femoralnom kondilu (26 ili 15,48%) i trohleji femura (21 ili 12,5%). Na pateli je više oštećenja nađeno na lateralnoj (30 ili 17,87%) nego na medijalnoj faseti patele (24 ili 14,29%).

Tablica 3. Raspodjela hrskavičnih oštećenja po zglobnim plohami na MR-u.

ZGLOBNO TIJELO	BROJ OŠTEĆENJA	% OŠTEĆENJA
medijalni kondil femura	34	20,24
lateralni kondil femura	26	15,48
trohleja femura	21	12,50
medijalni kondil tibije	10	5,95
lateralni kondil tibije	23	13,69
medijalna faseta patele	24	14,29
lateralna faseta patele	30	17,87
UKUPNO	168	100



Grafikon 3. Raspodjela hrskavičnih oštećenja po zglobnim ploham na MR-u.

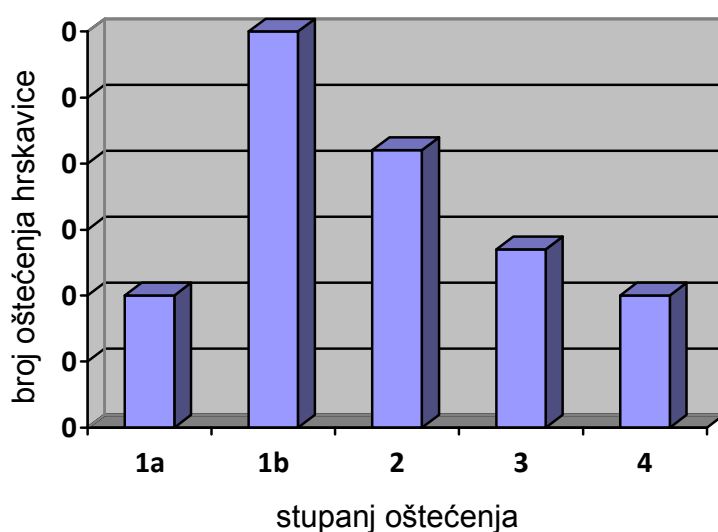


Slika 7 . Raspodjela hrskavičnih oštećenja po zglobnim ploham na MR-u.

Tablica 4. Raspodjela hrskavičnih oštećenja po zglobnim ploham i stupnjevima oštećenja na MR-u

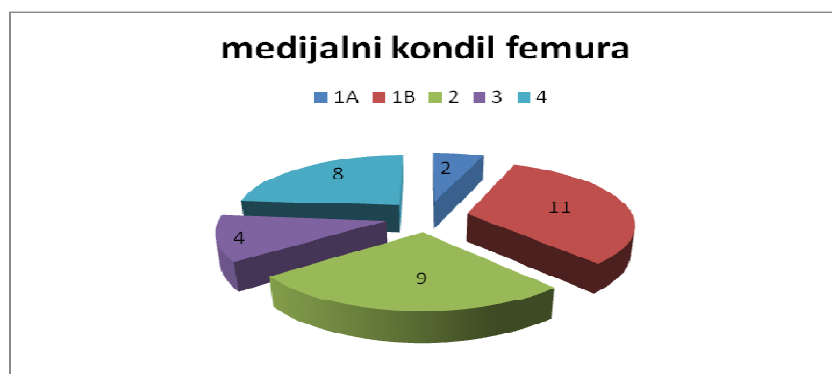
Zglobna ploha	STUPANJ HRSKAVIČNOG OŠTEĆENJA					ukupno
	1A	1B	2	3	4	
medijalni kondil femura	2	11	9	4	8	34
lateralni kondil femura	3	8	4	6	5	26
trohleja femura	5	4	3	4	5	21
medijalni kondil tibije	2	4	1	3	0	10
lateralni kondil tibije	4	5	7	5	2	23
medijalna faseta patele	2	9	11	1	1	24
lateralna faseta patele	8	12	8	2	0	30
UKUPNO	26	53	43	25	21	168
%	15,48	31,55	25,60	14,87	12,5	100

Prema MR nalazu najviše oštećenja hrskavice bilo je 1. stupnja (79 ili 47,02%). Ako ta oštećenja raspodijelimo na 1a i 1b stupanj prema predloženoj novoj klasifikaciji tada na 1a stupanj otpada 26 ili 15,48% oštećenja, a na 1b stupanj 53 ili 31,55% oštećenja hrskavice (slika 7 do 13). Broj oštećenja 2., 3. i 4. stupnja smanjuje se razmjerno prema rastućoj težini oštećenja: 2. stupanj 43 ili 25,60% oštećenja, 3. stupanj 25 ili 14,87% oštećenja te 4. stupanj 21 ili 12,5% oštećenja hrskavice (tablica 4, grafikon 4) (slika 14-23).

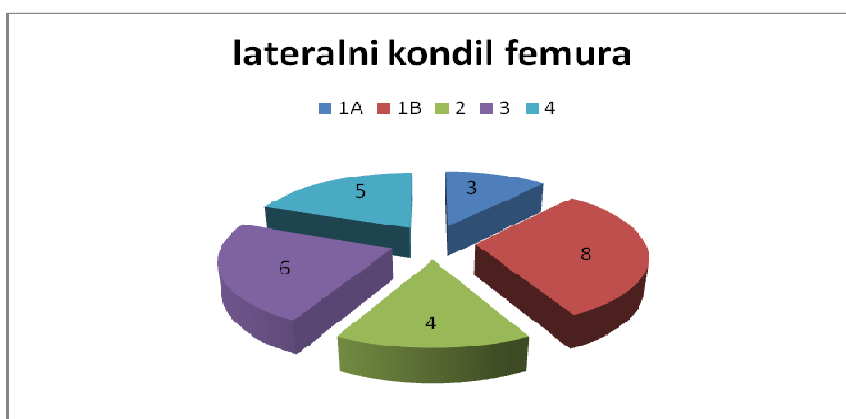


Grafikon 4. Raspodjela hrskavičnih oštećenja po stupnjevima na MR-u

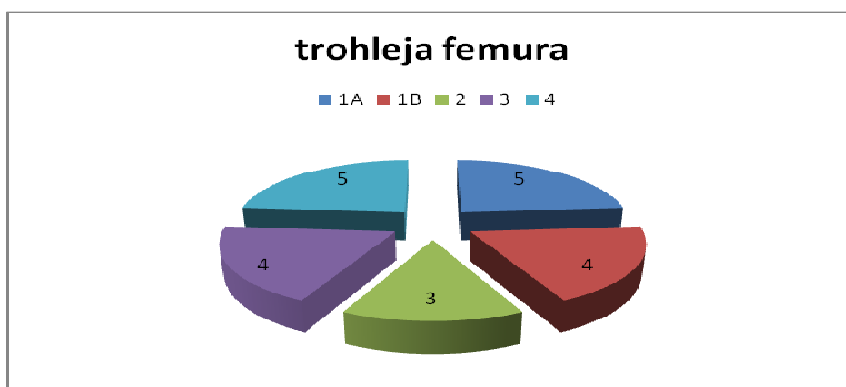
Analizom MR snimki najviše oštećenja 1a i 1b stupnja nađeno je na lateralnoj faseti patele, oštećenja 2. stupnja na medijalnoj faseti patele, dok su oštećenja 3. i 4. stupnja najzastupljenija na lateralnom kondilu femura. Grafikoni od 5 do 11 pokazuju raspodjelu hrskavičnih oštećenja po svakoj zglobnoj plohi obzirom na stupnjeve oštećenja.



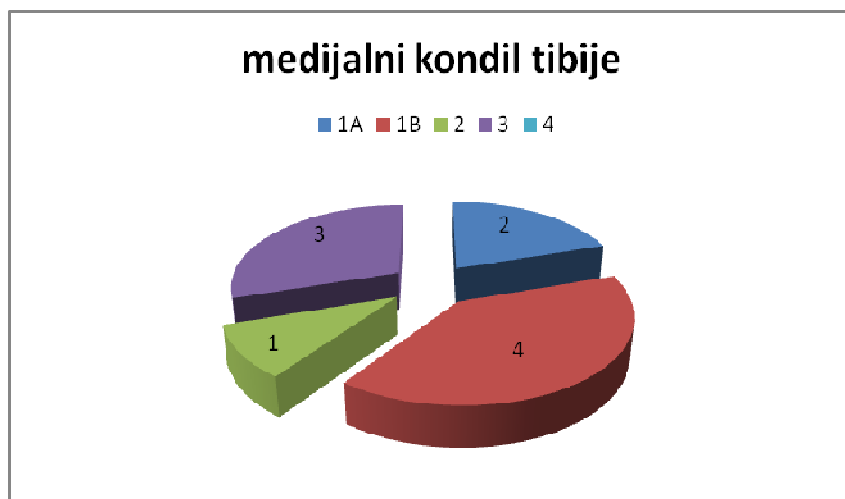
Grafikon 5. Raspodjela hrskavičnih oštećenja medijalnog kondila femura po stupnjevima.



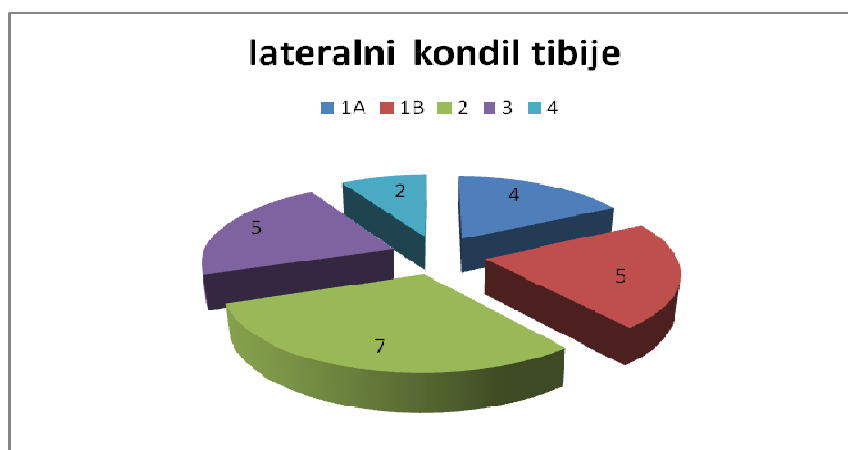
Grafikon 6. Raspodjela hrskavičnih oštećenja lateralnog kondila femura po stupnjevima.



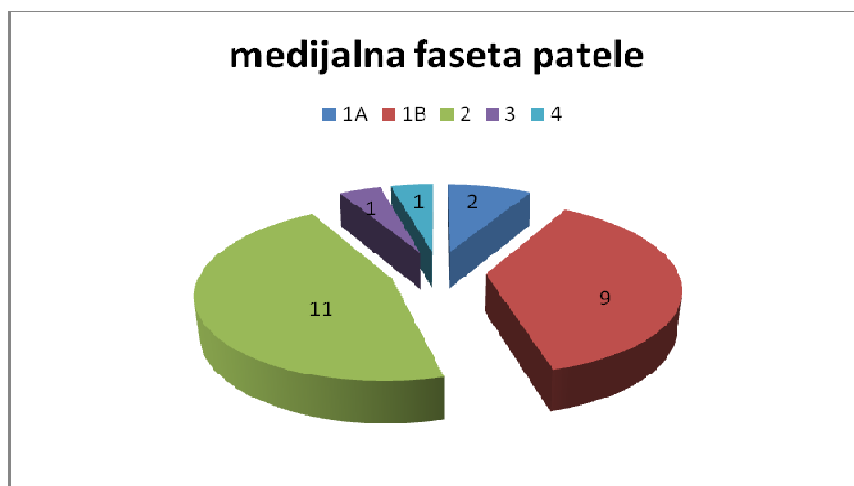
Grafikon 7. Raspodjela hrskavičnih oštećenja trohleje femura po stupnjevima.



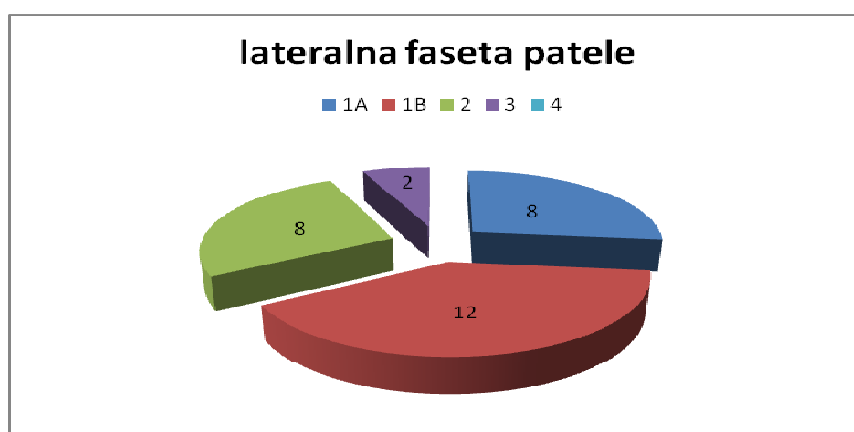
Grafikon 8. Raspodjela hrskavičnih oštećenja medijalnog kondila tibije po stupnjevima.



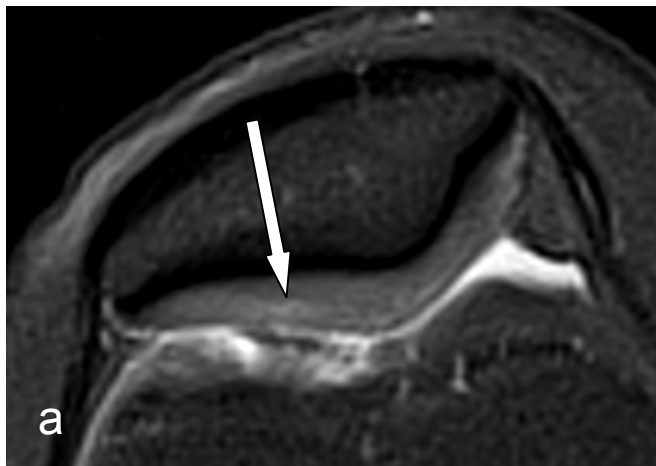
Grafikon 9. Raspodjela hrskavičnih oštećenja lateralnog kondila tibije po stupnjevima.



Grafikon 10. Raspodjela hrskavičnih oštećenja medijalne fasete patele po stupnjevima.



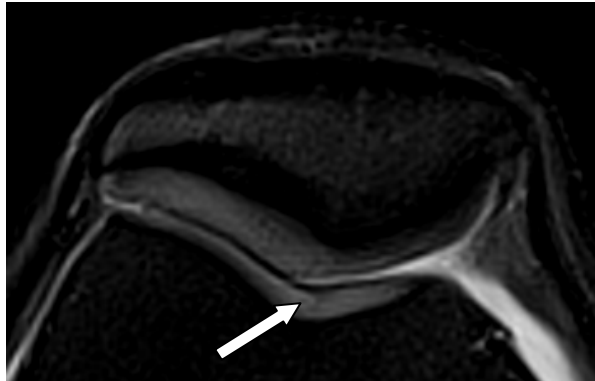
Grafikon 11. Raspodjela hrskavičnih oštećenja lateralne fasete patele po stupnjevima.



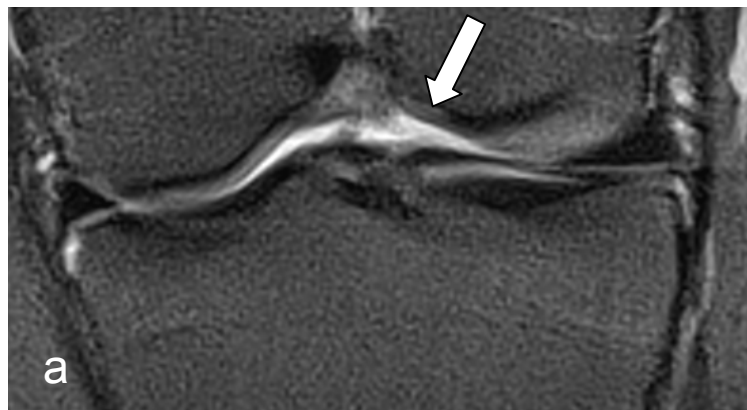Slika 7a. Hrskavična lezija 1a stupnja lateralne fasete patele: oštećenje samo u površnom sloju hrskavice



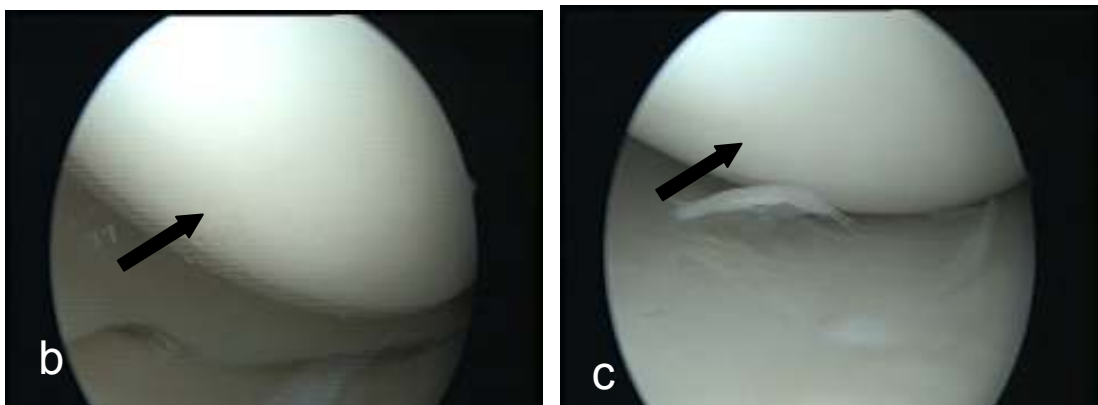
Slika 7 b,c. Hrskavična lezija 1a stupnja lateralne fasete patele: fibrilacija površine hrskavice



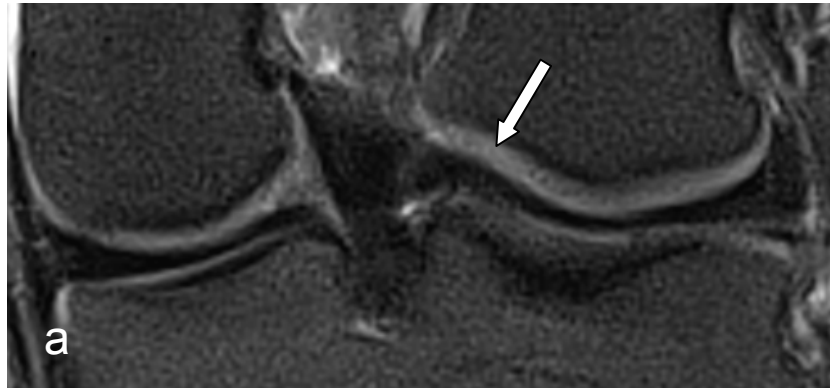Slika 8. Hrskavična lezija 1a stupnja trohleje femura: oštećenje samo u površnom sloju hrskavice



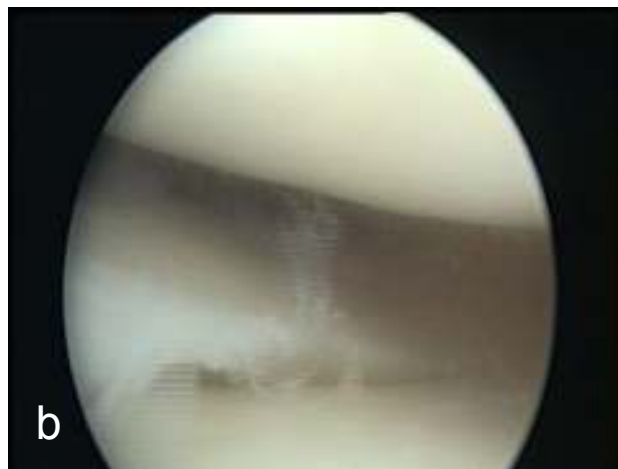Slika 9a. Hrskavična lezija 1a stupnja unutarnjeg dijela medijalnog kondila femura: oštećenje samo u površnom sloju hrskavice



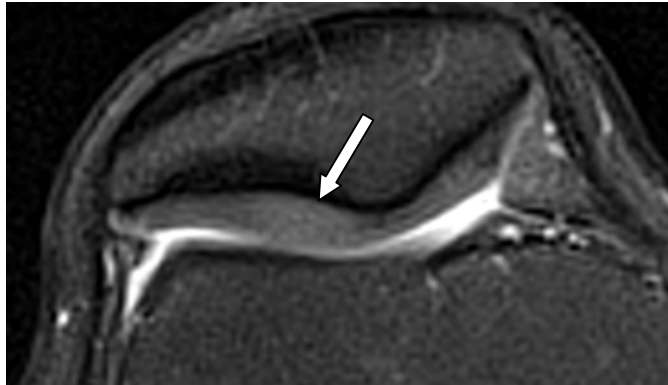
Slika 9b, c. Hrskavična lezija 1a stupnja unutarnjeg dijela medijalnog: nema vidljivog prekida kontinuiteta hrskavice



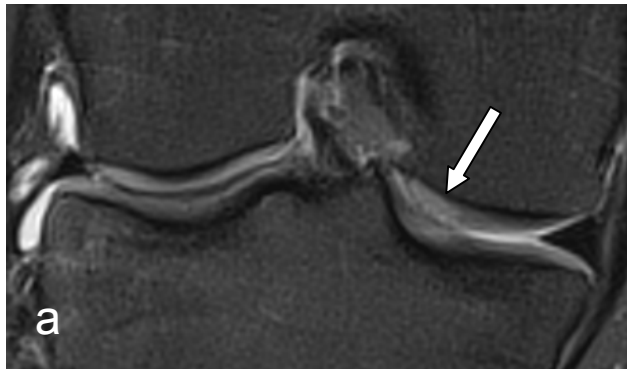
Slika 10a. Hrskavična lezija 1a stupnja unutarnjeg dijela lateralnog kondila femura: oštećenje samo u površnom sloju hrskavice



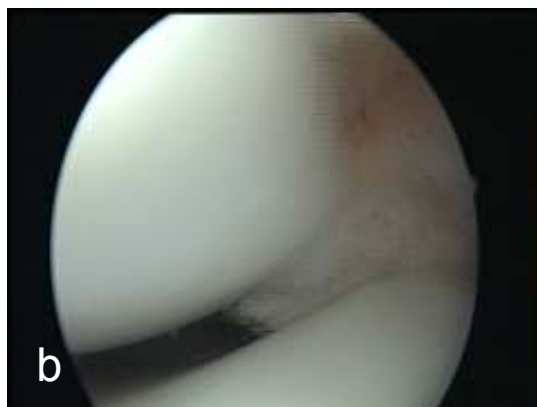Slika 10b. Hrskavična lezija 1a stupnja unutarnjeg dijela lateralnog kondila femura: nema vidljivog prekida kontinuiteta hrskavice



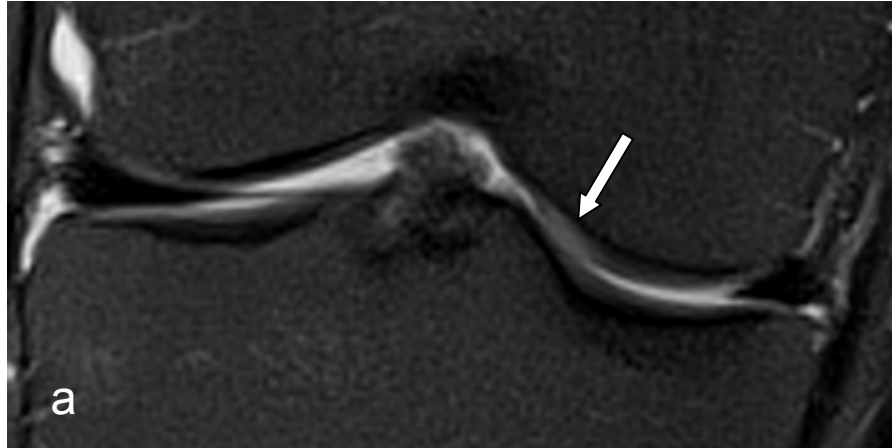
Slika 11. Hrskavična lezija 1b stupnja lateralne fasete patele: oštećenje koje zahvaća sve slojeve hrskavice bez prekida njenog kontinuiteta



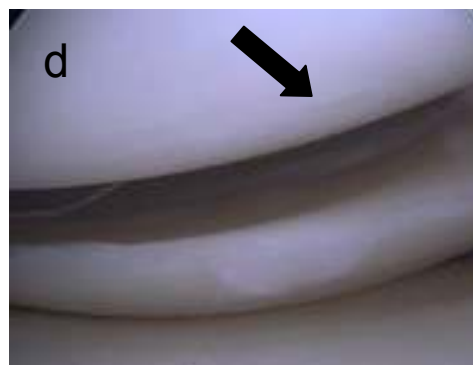
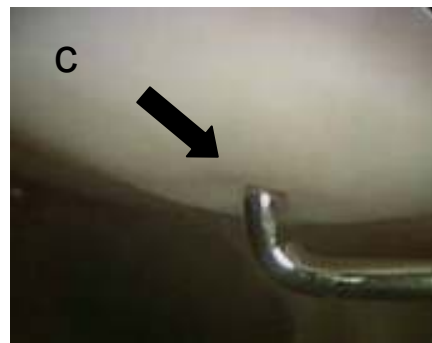
Slika 12a. Hrskavična lezija 1b stupnja unutarnjeg dijela lateralnog kondila femura: oštećenje koje zahvaća sve slojeve hrskavice bez prekida njenog kontinuiteta



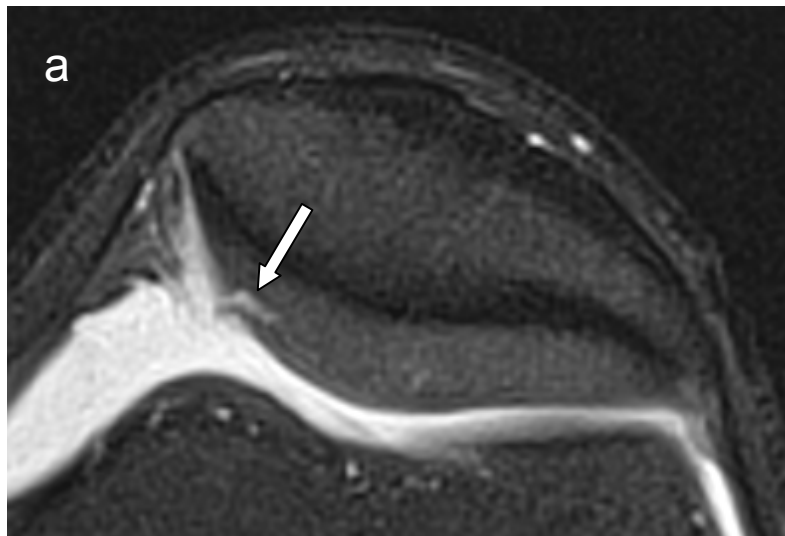
Slika 12b. Hrskavična lezija 1b stupnja unutarnjeg dijela lateralnog kondila femura: nema vidljivog prekida kontinuiteta hrskavice, samo omekšanje pri palpaciji kukicom



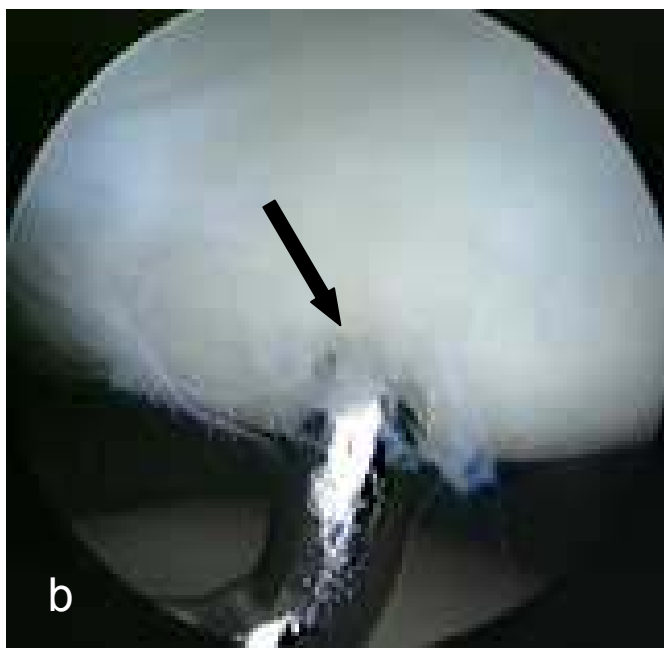
Slika 13a. Hrskavična lezija 1b stupnja unutarnjeg dijela medijalnog kondila femura: oštećenje koje zahvaća sve slojeve hrskavice bez prekida njenog kontinuiteta



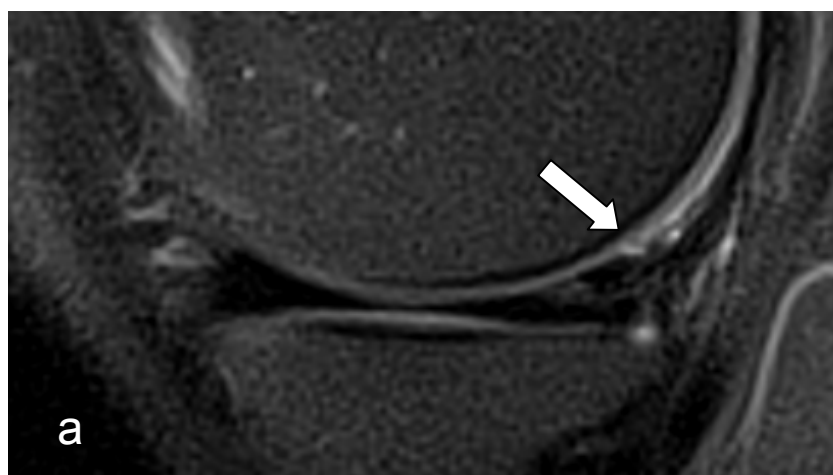
Slika 13b, c, d. Hrskavična lezija 1b stupnja unutarnjeg dijela medijalnog kondila femura: nema vidljivog prekida kontinuiteta hrskavice, samo omekšanje pri palpaciji kukicom



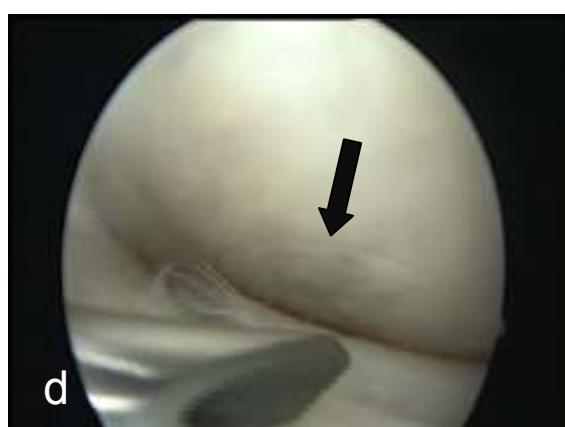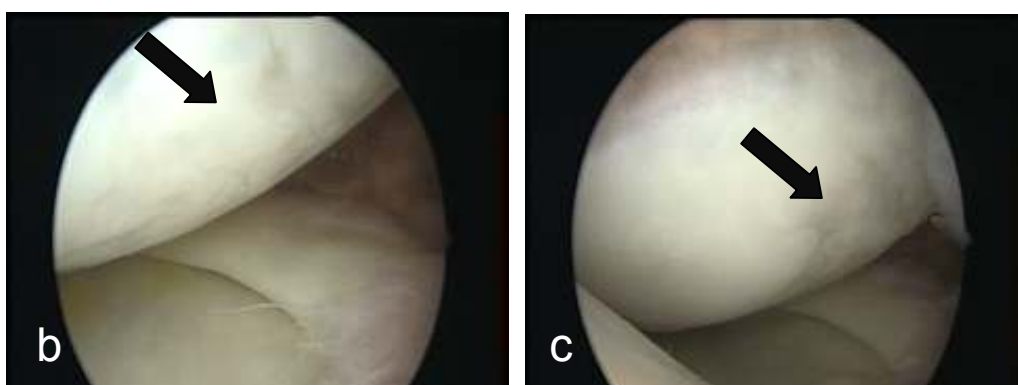
Slika 14a. Hrskavična lezija 2 stupnja medijalne fasete patele: fisura zahvaća površinsku polovicu debljine hrskavice



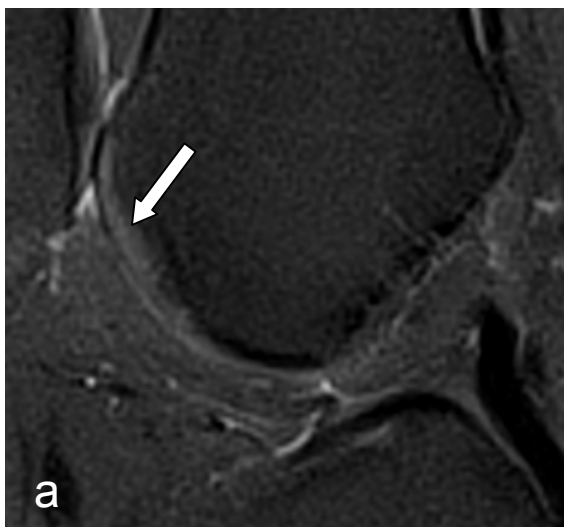
Slika 14b. Hrskavična lezija 2 stupnja medijalne fasete patele: prekid kontinuiteta hrskavice, kukica se pri palpaciji uvlači u plitku pukotinu hrslavice



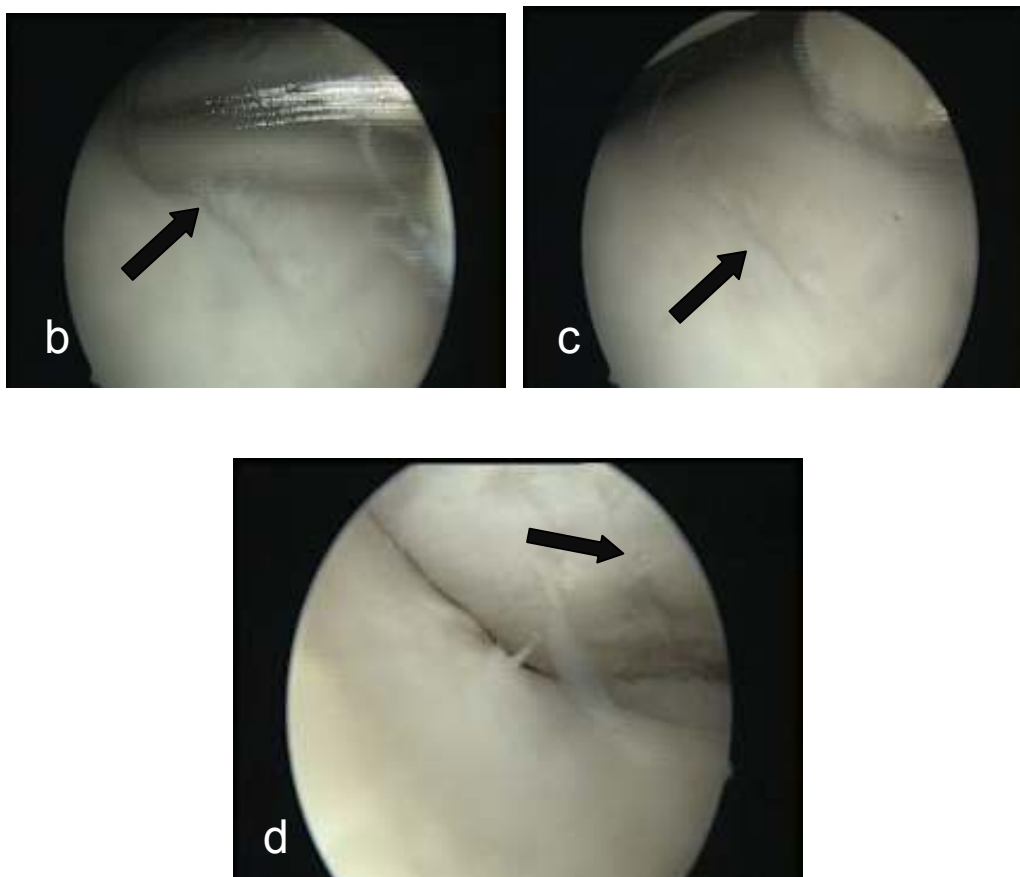
Slika 15a. Hrskavična lezija 2 stupnja stražnjeg dijela medijalnog kondila femura: oštećenje koje zahvaća površinsku polovicu debljine hrskavice



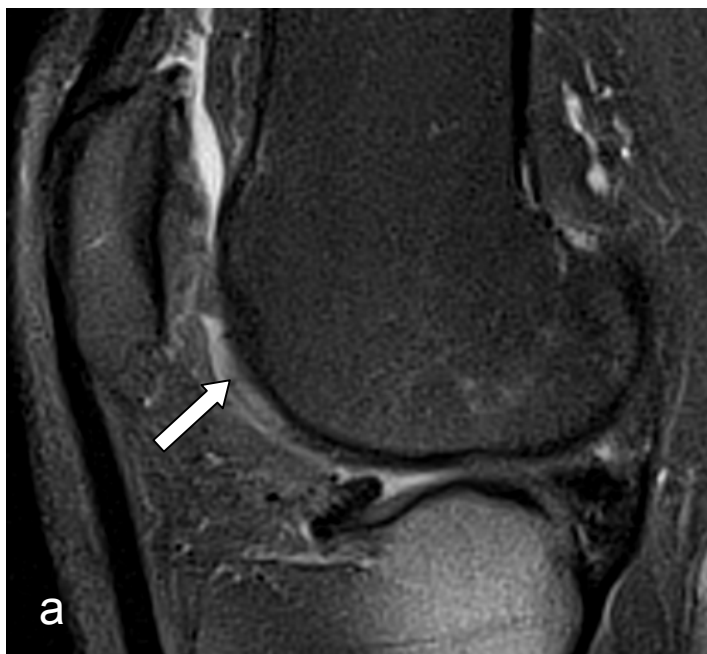Slika 15b, c, d. Hrskavična lezija 2 stupnja stražnjeg dijela medijalnog kondila femura: neravna površina hrskavice sa plitkim defektima



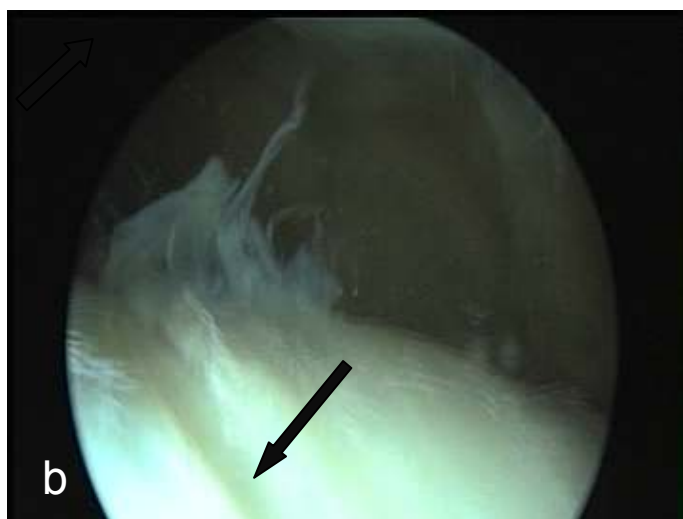Slika 16a. Hrskavična lezija 3 stupnja trohleje femura: oštećenje koje zahvaća hrskavicu u čitavoj debljini



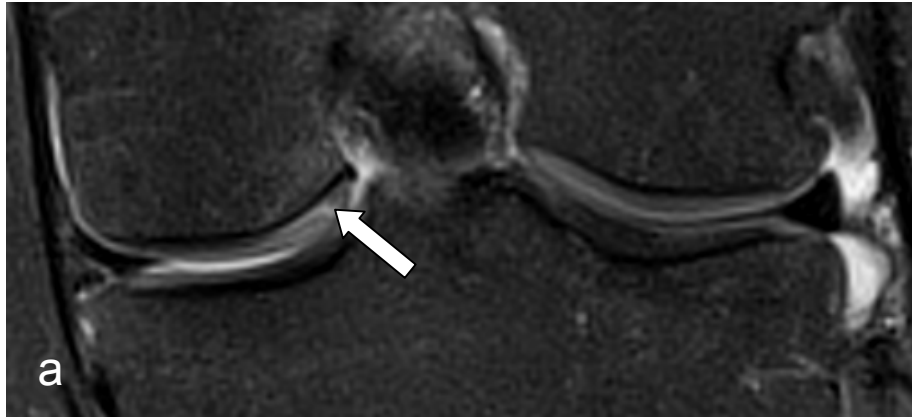
Slika 16b,c, d. Hrskavična lezija 3 stupnja trohleje femura: dublji defekti hrskavice, kukica prodire do subhondralne kosti



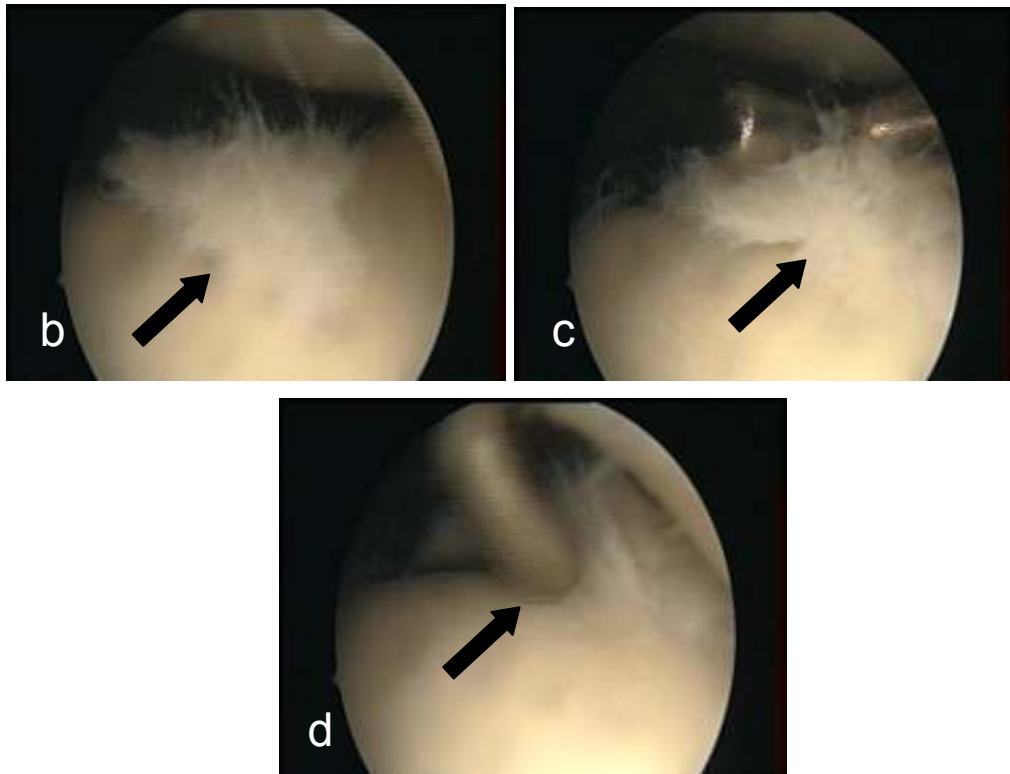
Slika 17a. Hrskavična lezija 3 stupnja trohleje femura: defekt koji zahvaća hrskavicu u čitavoj debljini bez reakcije subhondralne kosti



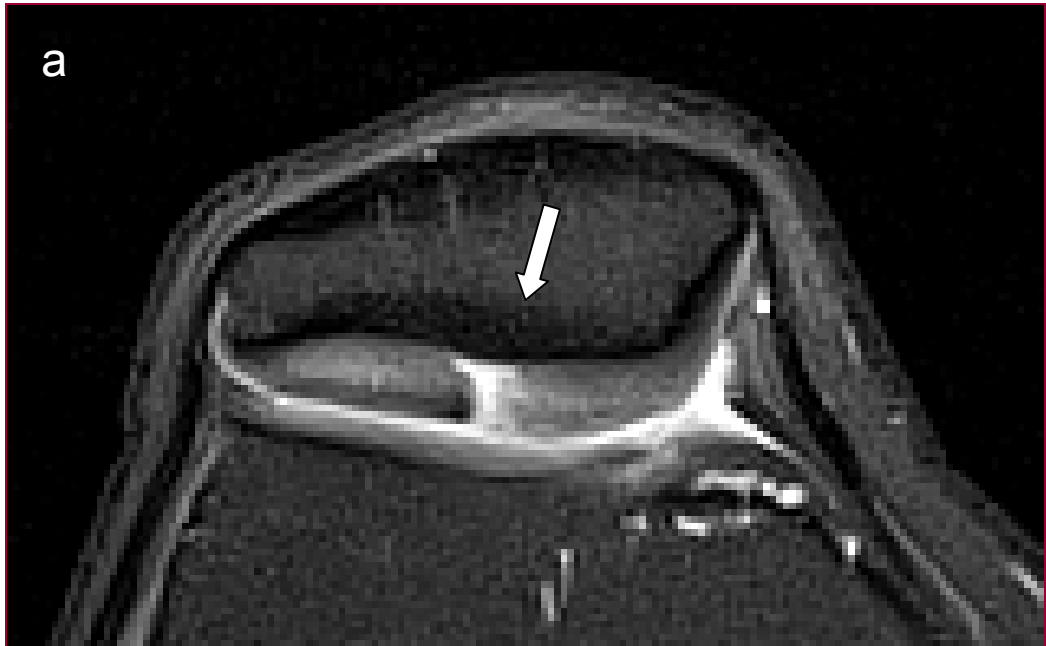
Slika 17b. Hrskavična lezija 3 stupnja trohleje femura: dublji defekt hrskavice s fibrilacijom površnog sloja hrskavice



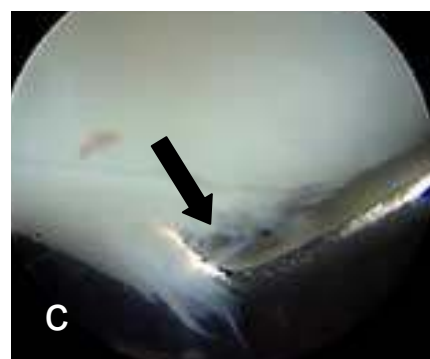
Slika18a. Hrskavična lezija 3 stupnja unutarnjeg dijela medijalnog kondila femura: oštećenje doseže do subhondralne kosti



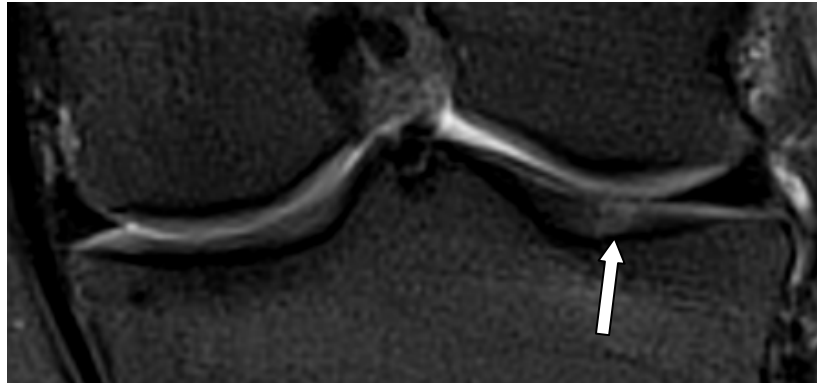
Slika18 b,c,d. Hrskavična lezija 3 stupnja unutarnjeg dijela medijalnog kondila femura: kukica se pri palpaciji zavlači ispod hrskavice i prodire sve do subhondralne kosti



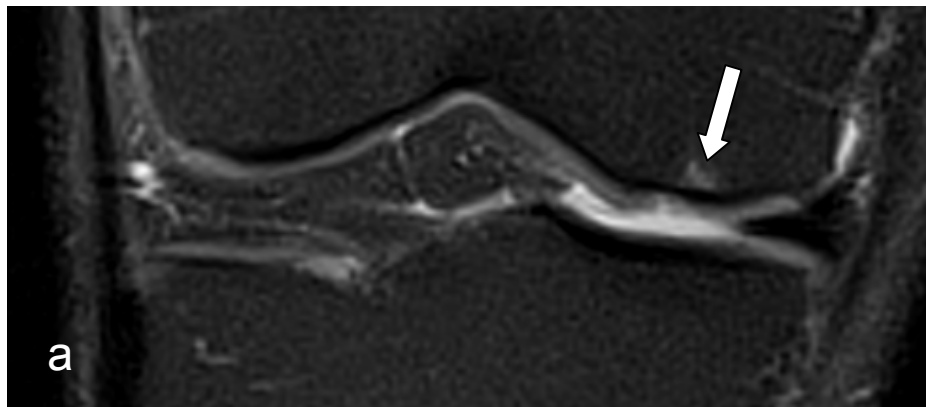
Slika 19a. Hrskavična lezija 3 stupnja grebena patele: fisura koja zahvaća hrskavicu u čitavoj debljini



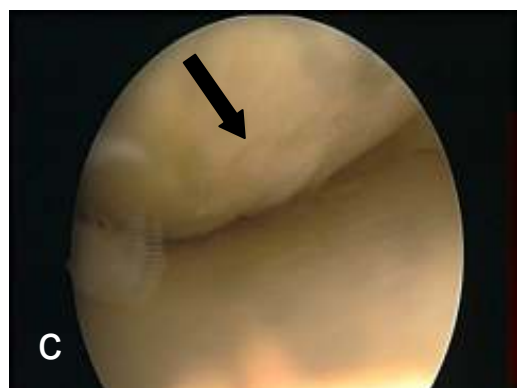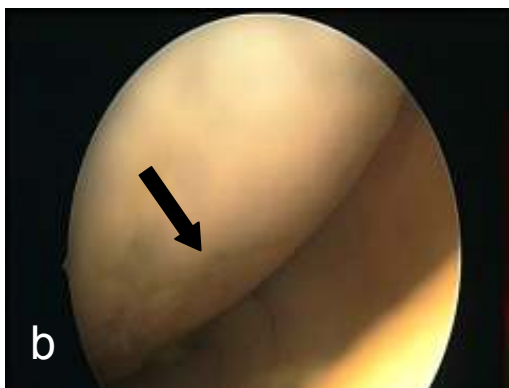
Slika 19b. Hrskavična lezija 3 stupnja grebena patele: fisura hrskavice u koju se zavlraču kukica sve do subhondralne kosti



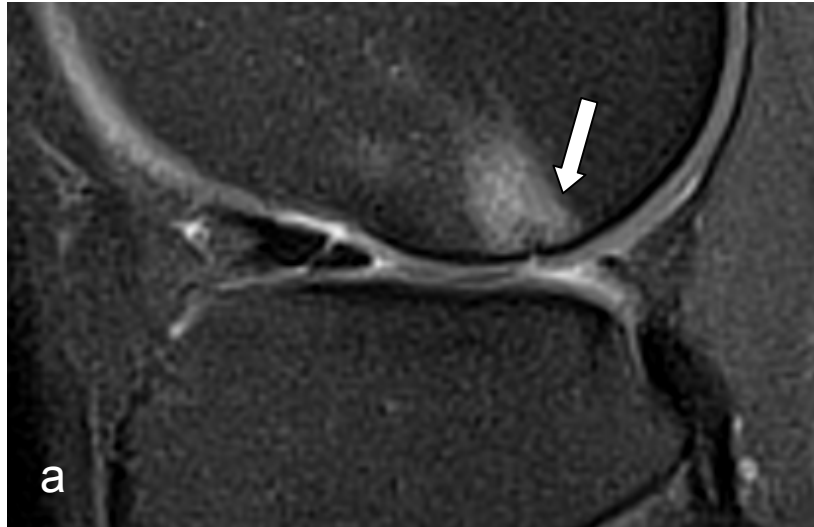
Slika 20. Hrskavična lezija 3 stupnja lateralnog kondila tibije: oštećenje doseže do subhondralne kosti



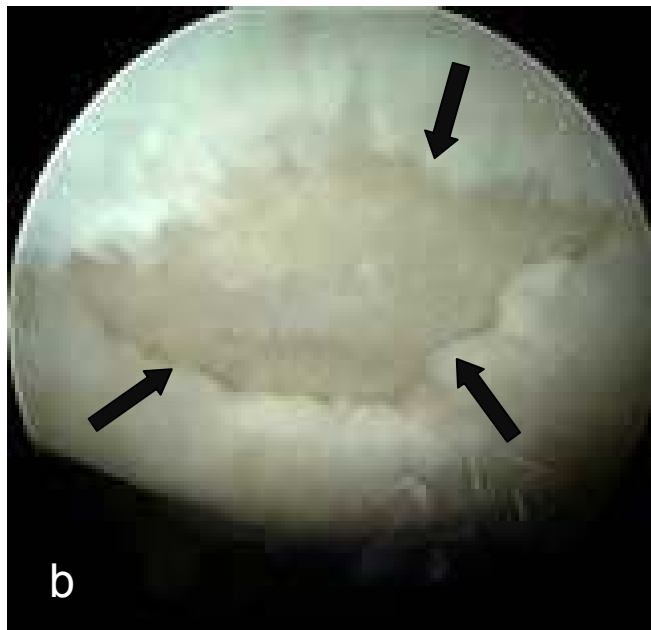
Slika 21a. Hrskavična lezija 4 stupnja medijalnog kondila femura: oštećenje doseže do subhondralne kosti koja je edematozna



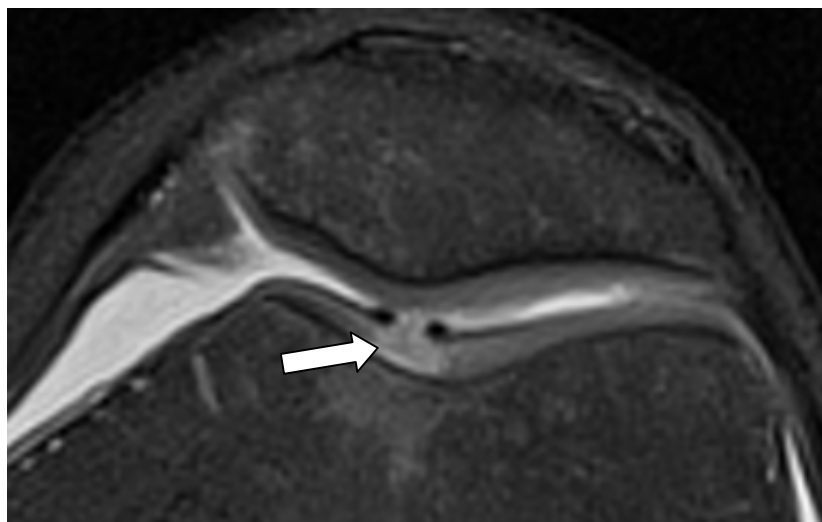
Slika 21b,c Hrskavična lezija 4 stupnja medijalnog kondila femura koja doseže sve do subhondralne kosti



Slika 22a. Hrkavična lezija 4 stupnja lateralnog kondila femura: oštećenje doseže do subhondralne kosti koja je edematozna i reaktivno sklerotična



Slika 22b. Hrkavična lezija 4 stupnja lateralnog kondila femura: oštećenje doseže do subhondralne kosti



Slika 23. Hrskavična lezija 4 stupnja trohleje femura: oštećenje doseže do subhondralne kosti koja je edematozna

6.2. Artroskopska analiza oštećenja hrskavice

Tijekom artroskopskih zahvata operater je uočio sveukupno 125 hrskavičnih oštećenja u 45 ispitanika i pomoću palpacije kukicom odredio je stupanj oštećenja prema prema Outerbridgeovoj klasifikaciji (20, 51, 52).

Raspodjela hrskavičnih oštećenja uočena na zglobnim ploham koljena, a koja je načinjena prema točnoj lokalizaciji i stupnju oštećenja prikazana je u tablici 5.

Tablica 5. Raspodjela hrskavičnih oštećenja po zglobnim ploham i stupnjevima oštećenja na artroskopiji

Stupanj hrskavičnog oštećenja	MKF	LKF	TF	MKT	LKT	MP	LP	UKUPNO
1	7	5	4	3	4	6	13	42
2	10	4	3	1	5	10	7	40
3	3	5	4	2	4	2	2	22
4	8	5	5	0	2	1	0	21
UKUPNO	28	19	16	6	15	19	22	125

Prema artroskopskom nalazu, najviše oštećenja hrskavice bilo je 1. stupnja (42 ili 33,6%). Broj nađenih oštećenja 2., 3. i 4. stupnja smanjuje razmjerno se prema rastućoj težini oštećenja pa je tako primjerice 40 oštećenja (32%) bilo 2. stupnja, 22 oštećenja (17,6%) bila su 3. stupnja te 21 oštećenje hrskavice (16,8%) bilo je 4. stupnja.

Tijekom artroskopskog zahvata najviše hrskavičnih oštećenja uočeno je na medijalnom kondilu femura (28 ili 22,4%), zatim na lateralnoj faseti patele (22 ili 17,6%), na lateralnom femoralnom kondilu i medijalnoj faseti patele (19 ili 15,2%), lateralnom kondilu tibije te trohleji femura (16 ili 12,8%). Na pateli je više oštećenja nađeno na lateralnoj (22 ili 17,6%) nego na medijalnoj faseti patele (19 ili 15,2%). Najmanje oštećenja hrskavice tijekom artroskopskog zahvata nađeno je na medijalnom kondilu tibije (6 ili 7,2%).

6.3. Analiza anamnestičkih i kliničkih podataka

Svi su ispitanici odgovorili na pitanja o demografskim podacima, zdravstvenom stanju te subjektivnom opisu stanja svog koljena prema upitniku u „Obrascu procjene oštećenja hrskavice“ (prilog 1).

Prema razini sportske aktivnosti kojom su se bavili u trenutku nastanka ozljede, najviše je bilo sportskih rekreativaca (27 ili 60%), a samo je jedan bio vrhunski sportaš (tablica 6).

Tablica 6. Raspodjela bolesnika prema razini sportske aktivnosti pri ozljeđivanju koljena

RAZINA AKTIVNOSTI pri ozljeđivanju koljena	ISPITANICI (n)	ISPITANICI (%)
Vrhunski sportaš	1	2,22
Dobro utrenirani sportaš	11	24,44
Sportski rekreativac	27	60
Ne bavi se sportom	6	13,33
UKUPNO	45	100

Od ukupno 45 ispitanika, njih 20 ili 44,44% u posljednja 4 tjedna prije kliničkog pregleda nije se žalilo na bol u ozljeđenom koljenu, njih 14 ili 31,12% žalilo se na blagu bol, dok se njih 11 ili 24,44 u posljednjim tjednima žalilo na povremenu umjerenu bol. U 34 ili 75,56% ispitanika bol u koljenu nije utjecala na radnu sposobnost, a znatni utjecaj boli na radnu sposobnost nije zabilježen ni u jednog ispitanika.

Najveći broj ispitanika, njih 24 ili 53,33% moglo je bez boli obavljati umjerenu tjelesnu aktivnost, primjerice pravocrtno trčati, dok je njih 16 ili 35,56% bez pojavljivanja bola moglo obavljati samo laganu tjelesnu aktivnost poput hodanja, rada u domaćinstvu ili vrtu. Samo 1 bolesnik (2,22%) mogao je obavljati vrlo napornu aktivnost kao što je skijanje ili vođenje lopti, a da pri tome nije osjećao bol u koljenu. Niti jedan bolesnik nije naveo nemogućnost izvođenja aktivnosti iz tablice 7 zbog boli u koljenu (tablica 7).

Tablica 7. Raspodjela bolesnika prema stupnju tjelesne aktivnosti bez pojavljivanja bola

STUPANJ TJELESNE AKTIVNOSTI BEZ JAVLJANJA BOLA	ISPITANICI (n)	ISPITANICI (%)
Vrlo naporna aktivnost kao što je skakanje ili vođenje lopte	1	2,22
Naporna aktivnost poput fizičkog rada, skijanja ili tenisa	4	8,89
Umjerena aktivnost poput umjerenog fizičkog rada, poput trčanja	24	53,33
Lagana aktivnost poput hodanja, rada u domaćinstvu ili vrtu	16	35,56
Nemogućnost izvođenja nijedne gore nabrojene aktivnosti bez bola u koljenu	0	0
UKUPNO	45	100

U većine bolesnika (41 ili 91,12%) nije bio prisutan izljev (oteklina) u koljenu, dok je u 4 bolesnika (8,88%) bio prisutan blagi ili umjereni izljev (tablica 8). Na pitanje o oticanju koljena tijekom aktivnosti 26 bolesnika (57,78%) moglo je

obavljati laganu aktivnost poput hodanja, rada u domaćinstvu ili vrtu bez oticanja koljena, a 16 bolesnika (35,55%) nije moglo obavljati nijednu od nabrojanih tjelesnih aktivnosti bez izljeva u koljenu (tablica 9).

Tablica 8. Raspodjela bolesnika prema prisutnosti izljeva u koljenu u trenutku kliničkog pregleda

OTEKLINA KOLJENA	ISPITANICI (n)	ISPITANICI (%)
Bez otekline	41	91,12
Blaga	2	4,44
Umjerena	2	4,44
Vidljivo otečeno	0	0
Izrazito otečeno	0	0
UKUPNO	45	100

Tablica 9. Raspodjela bolesnika prema mogućoj aktivnosti nakon koje nema izljeva u koljenu

RAZINA AKTIVNOSTI NAKON KOJE NEMA IZLJEVA U KOLJENU	ISPITANICI (n)	ISPITANICI (%)
Vrlo naporna aktivnost kao što je skakanje ili vođenje lopte	0	0
Naporna aktivnost poput fizičkog rada, skijanja ili tenisa	0	0
Umjerena aktivnost poput umjerenog fizičkog rada, poput trčanja	3	6,67
Lagana aktivnost poput hodanja, rada u domaćinstvu ili vrtu	26	57,78
Nemogućnost izvođenja nijedne gore nabrojane aktivnosti bez otoka u koljenu	16	35,55
UKUPNO	45	100

Smetnje u koljenu koje su ograničavale umjerenu tjelesnu aktivnost primjerice poput pravocrtnog trčanja bile su prisutne u 24 bolesnika (53,33%), a pojavu smetnji već pri laganoj tjelesnoj aktivnosti poput hodanja, rada u domaćinstvu ili vrtu zabilježilo je 18 bolesnika (40%). Samo u 3 bolesnika (6,67%) smetnje su se javljale samo pri izvođenju napornog tjelesnog rada, skijanja ili tenisa.

Do ozljede koljena u svih je ispitanika došlo tijekom sportske aktivnosti s time da je u 30 ispitanika (66,67%) bilo riječ o traumi bez ikakvog kontakta, dok je u 15 ispitanika (33,33%) bilo kontakta s protivnikom u času ozljeđivanja.

Devet je bolesnika (20%) iz ove skupine već ranije imalo zahvat na ozljeđenom koljenu. U 6 je bolesnika (13,33%) u drugim ustanovama učinjena artroskopska meniscektomija, dok je u 2 bolesnika (4,44%) bila učinjena rekonstrukcija prednje ukrižene sveze. Budući da bolesnici nisu bili zadovoljni ishodom kirurškog liječenja javili su se na pregled u Kliniku za ortopediju KBC-a Zagreb i nakon pregleda i utvrđivanja da je riječ o rupturi prednje ukrižene sveze odlučili su načiniti rekonstrukciju sveze.

6.4. Odnos između MR nalaza i artroskopskog nalaza

Na pregledu MR-om ukupno je nađeno 168 oštećenja zglobne hrskavice, a svaki od 45 ispitanika iz istraživanja imao je barem jedno hrskavično oštećenje (tablica 10). Tijekom artroskopskog zahvata u 43 od 45 ispitanika (95,56%) uočeno je hrskavično oštećenje (tablica 11). U dva ispitanika u kojih se pri artroskopiji nije našlo hrskavično oštećenje, na MR-u se radilo o hrskavičnim oštećenjima 1a i 1b stupnja. Sva hrskavična oštećenja nađena pri artroskopiji bila su vidljiva i MR-om.

Od 125 artroskopski potvrđenih hrskavična oštećenja, u 117 slučajeva (93,6%) podudarali su se artroskopski i MR i stupanj i mjesto oštećenja (tablica 12). U 8 oštećenja (6,4%) vidljivih i artroskopski i MR-om razlikovala se procjena stupnja oštećenja: u dva bolesnika artroskopski stupanj 2 odgovarao je stupnju 1a na MR-

u, u četiri bolesnika artroskopski stupanj 2 odgovarao je stupnju 1b na MR-u, a dva oštećenja stupnja 1 na artroskopiji, na MR-u su prepoznata kao stupanj 2.

U 43 hrskavična oštećenja bio je pozitivan samo MR nalaz.

Uspoređujući sve MR i artroskopske nalaze, najviše odstupanja nalaza bilo je za 1a i 1b stupanj oštećenja. Tako se artroskopska i MR procjena stupnja hrskavičnog oštećenja podudarala za 1a i 1b stupanj samo u 41 od 79 slučajeva (51,89%). Podudarnost artroskopske i MR procjene stupnja oštećenja za ostale stupnjeve je slijedeća: 79,06% za 2. stupanj, 84% za 3. stupanj te 100% za 4. stupanj hrskavičnog oštećenja. Statistički je značajna razlika MR i artroskopskog nalaza samo ako se analiziraju sve zglobne plohe i svi stupnjevi oštećenja hrskavice (df=4, p<0,001).

Oobzirom na lokalizaciju hrskavičnog oštećenja najveća podudarnost artroskopskog i MR nalaza je za medijalnu fasetu patele (92,3%) i trohleju femura (91,7%), a najmanja za medijalni kondil tibije (75%) i lateralnu fasetu patele (70%).

Tablica 10. Raspodjela pozitivnih MR nalaza po stupnjevima oštećenja hrskavice i zglobnim ploham

Stupanj hrskavičnog oštećenja	MKF	LKF	TF	MKT	LKT	MP	LP	UKUPNO
1A	2	3	5	2	4	2	8	26
1B	11	8	4	4	5	9	12	53
2	9	4	3	1	7	11	8	43
3	4	6	4	3	5	1	2	25
4	8	5	5	0	2	1	0	21
ukupno 1 st.	13	11	9	6	9	11	20	79
ukupno 2,3,4 st.	21	15	12	4	14	13	10	89
UKUPNO	34	26	21	10	23	24	30	168

Tablica 11. Raspodjela pozitivnih artroskopskih nalaza po stupnjevima oštećenja i zglobnim plohama

Stupanj hrsk oštećenja	MKF	LKF	TF	MKT	LKT	MP	LP	UKUPNO
1	7	5	4	3	4	6	13	42
2	10	4	3	1	5	10	7	40
3	3	5	4	2	4	2	2	22
4	8	5	5	0	2	1	0	21
UKUPNO	28	19	16	6	15	19	22	125

Tablica 12. Raspodjela pozitivnih i MR i artroskopskih nalaza po stupnjevima oštećenja hrskavice i zglobnim plohama

Stupanj hrskavičnog oštećenja	MKF	LKF	TF	MKT	LKT	MP	LP	UKUPNO
1	7	5	3	3	4	6	13	41
2	7	3	2	1	5	10	6	34
3	3	5	4	2	4	1	2	21
4	8	5	5	0	2	1	0	21
UKUPNO	25	18	14	6	15	18	21	117

Podudarnost MR i artroskopskog nalaza za sve stupnjeve oštećenja medijalnog kondila femura je 73,5%, a ako se izuzme 1. stupanj, onda je podudarnost 85,7%. U tri slučaja pozitivnog artroskopskog nalaza, a nepodudaranja s MR nalazom radilo se o MR nalazu oštećenja 1b. stupnja, a artroskopski nalaz je odgovarao oštećenjima 2 stupnja (tablica 13). U 9 slučajeva nedokazivanja MR oštećenja artroskopski radilo se o šest oštećenja 1. stupnja, dva oštećenja 2. stupnja te jednom oštećenju 3. stupnja. Nije bilo statistički značajne razlike između MR i artroskopskog nalaza za oštećenja medijalnog kondila femura (df=4, p=0.126).

Tablica 13. Odnos između MR nalaza i artroskopskog nalaza za hrskavično oštećenje na medijalnom kondilu femura

Stupanj hrskavičnog oštećenja	Pozitivan MR nalaz	Pozitivan artroskopski nalaz	Podudaranje MR i artroskopskog nalaza	Pozitivan samo MR nalaz	Nepodudaranje artroskopskog i MR nalaza
1A	2	7	7 (53,8%)	2	0
1B	11			4	
2	9	10	7 (77,7%)	2	3
3	4	3	3 (75,0%)	1	0
4	8	8	8 (100%)	0	0
UKUPNO	34	28	25 (73,5%)	9	3

Podudarnost MR i artroskopskog nalaza za sve stupnjeve oštećenja lateralnog kondila femura je 69,2%, a ako se izuzme 1. stupanj, onda je podudarnost 86,67%. U jednom slučaju pozitivnog artroskopskog nalaza, a nepodudaranja s MR nalazom radilo se o MR nalazu oštećenja 1b. stupnja, a artroskopski nalaz je odgovarao oštećenju 2 stupnja. U 8 slučajeva nedokazivanja MR oštećenja artroskopski radilo se o šest oštećenja 1. stupnja te po jednom oštećenju 2. i 3. stupnja (tablica 14). Nije bilo statistički značajne razlike između MR i artroskopskog nalaza za oštećenja lateralnog kondila femura ($df=4$, $p=0.136$).

Tablica 14. Odnos između MR nalaza i artroskopskog nalaza za hrskavično oštećenje lateralnog kondila femura

Stupanj hrskavičnog oštećenja	Pozitivan MR nalaz	Pozitivan artroskopski nalaz	Podudaranje MR i artroskopskog nalaza	Pozitivan samo MR nalaz	Nepodudaranje artroskopskog i MR nalaza
1A	3	5	5 (45,5%)	2	0
1B	8			4	
2	4	4	3 (75,0%)	1	1
3	6	5	5 (83,3%)	1	0
4	5	5	5(100,0%)	0	0
UKUPNO	26	19	18 (69,2%)	8	1

Podudarnost MR i artroskopskog nalaza za sve stupnjeve oštećenja trohleje femura je 66,7%, a ako se izuzme 1. stupanj, onda je podudarnost 91,6%. U dva slučaja pozitivnog artroskopskog nalaza, a nepodudaranja s MR nalazom radilo se o MR nalazu oštećenja 1b. stupnja, a artroskopski nalaz je odgovarao oštećenjima 2 stupnja. U 7 slučajeva nedokazivanja MR oštećenja artroskopski radilo se o šest oštećenja 1. stupnja te jednom oštećenju 2. stupnja (tablica 15). Nije bilo statistički značajne razlike između MR i artroskopskog nalaza za oštećenja trohleje femura (df=4, p=0.467).

Tablica 15. Odnos između MR nalaza i artroskopskog nalaza za hrskavično oštećenje trohleje femura

Stupanj hrskavičnog oštećenja	Pozitivan MR nalaz	Pozitivan artroskopski nalaz	Podudaranje MR i artroskopskog nalaza	Pozitivan samo MR nalaz	Nepodudaranje artroskopskog i MR nalaza
1A	5	4	3 (30,0%)	4	0
1B	4			2	
2	3	3	2 (100%)	1	2
3	4	4	4 (100%)	0	0
4	5	5	5 (100%)	0	0
UKUPNO	21	16	14 (66,7%)	7	2

Podudarnost MR i artroskopskog nalaza za sve stupnjeve oštećenja medijalnog kondila tibije je 60,0%, a ako se izuzme 1. stupanj, onda je podudarnost 75,0%. U četiri slučaja nedokazivanja MR oštećenja artroskopski radilo se o tri oštećenja 1. stupnja te jednom oštećenju 3. stupnja (tablica 16). Nije bilo statistički značajne razlike između MR i artroskopskog nalaza za oštećenja medijalnog kondila tibije (df=4, p=0.406).

Tablica 16. Odnos između MR nalaza i artroskopskog nalaza za hrskavično oštećenje medijalnog kondila tibije

Stupanj hrskavičnog oštećenja	Pozitivan MR nalaz	Pozitivan artroskopski nalaz	Podudaranje MR i artroskopskog nalaza	Pozitivan samo MR nalaz	Nepodudaranje artroskopskog i MR nalaza
1A	2	3	3 (50,0%)	1	0
1B	4			2	
2	1	1	1 (100%)	0	0
3	3	2	2 (66,7%)	1	0
4	0	0	0 (100%)	0	0
UKUPNO	10	6	6 (60%)	4	0

Podudarnost MR i artroskopskog nalaza za sve stupnjeve oštećenja lateralnog kondila tibije je 65,2%, a ako se izuzme 1. stupanj, onda je podudarnost 84,6%. U osam slučajeva nedokazivanja MR oštećenja artroskopski radilo se o pet oštećenja 1. stupnja, dva oštećenja 2. stupnja te jednom oštećenju 3. stupnja (tablica 17). Nije bilo statistički značajne razlike između MR i artroskopskog nalaza za oštećenja lateralnog kondila tibije (df=4, p=0.092).

Tablica 17. Odnos između MR nalaza i artroskopskog nalaza za hrskavično oštećenje lateralnog kondila tibije

Stupanj hrskavičnog oštećenja	Pozitivan MR nalaz	Pozitivan artroskopski nalaz	Podudaranje MR i artroskopskog nalaza	Pozitivan samo MR nalaz	Nepodudaranje artroskopskog i MR nalaza
1A	4	4	4 (44,4%)	2	0
1B	5			3	
2	7	5	5 (71,4%)	2	0
3	5	4	4(80,0%)	1	0
4	2	2	2 (100,0%)	0	0
UKUPNO	23	15	15 (65,2%)	8	0

Podudarnost MR i artroskopskog nalaza za sve stupnjeve oštećenja medijalne fasete patele je 75%, a ako se izuzme 1. stupanj, onda je podudarnost 92,3%. U jednom slučaju pozitivnog artroskopskog nalaza, a nepodudaranja s MR nalazom radilo se o MR nalazu oštećenja 2. stupnja, a artroskopski nalaz je odgovarao oštećenju 3 stupnja. U 6 slučajeva nedokazivanja MR oštećenja artroskopski radilo se o pet oštećenja 1. stupnja te jednom oštećenju 2. stupnja (tablica 18). Nije bilo statistički značajne razlike između MR i artroskopskog nalaza za oštećenja medijalne fasete patele (df=4, p=0.136).

Tablica 18. Odnos između MR nalaza i artroskopskog nalaza za hrskavično oštećenje medijalne fasete patele

Stupanj hrskavičnog oštećenja	Pozitivan MR nalaz	Pozitivan artroskopski nalaz	Podudaranje MR i artroskopskog nalaza	Pozitivan samo MR nalaz	Nepodudaranje artroskopskog i MR nalaza
1A	2	6	6 (54,5%)	2	0
1B	9			3	
2	11	10	10 (90,9%)	1	0
3	1	2	1 (100%)	0	1
4	1	1	1 (100%)	0	0
UKUPNO	24	19	18 (75,0%)	6	1

Podudarnost MR i artroskopskog nalaza za sve stupnjeve oštećenja lateralne fasete patele je 70,0%, a ako se izuzme 1. stupanj, onda je podudarnost 80,0%. U jednom slučaju pozitivnog artroskopskog nalaza, a nepodudaranja s MR nalazom radilo se o MR nalazu oštećenja 1b. stupnja, a artroskopski nalaz je odgovarao oštećenju 2 stupnja. U devet slučajeva nedokazivanja MR oštećenja artroskopski radilo se o sedam oštećenja 1. stupnja te dva oštećenja 2. stupnja (tablica 19). Nije bilo statistički značajne razlike između MR i artroskopskog nalaza za oštećenja lateralne fasete patele (df=4, p=0.255).

Tablica 19. Odnos između MR nalaza i artroskopskog nalaza za hrskavično oštećenje lateralne fasete patele

Stupanj hrskavičnog oštećenja	Pozitivan MR nalaz	Pozitivan artroskopski nalaz	Podudaranje MR i artroskopskog nalaza	Pozitivan samo MR nalaz	Nepodudaranje artroskopskog i MR nalaza
1A	8	13	13 (65,0%)	3	0
1B	12			4	
2	8	7	6(75,0%)	2	1
3	2	2	2 (100%)	0	0
4	0	0	0 (100%)	0	0
UKUPNO	30	22	21 (70%)	9	1

6.5. Odnos između MR nalaza i kliničkog nalaza

Pet od sedam bolesnika koji su imali samo oštećenja 1a i 1b stupnja na MR-u imali su gotovo podjednake anamnestičke podatke: blagu bol u koljenu u posljednjih 4 tjedna prije pregleda koja uopće nije utjecala na obavljanje svakodnevnih aktivnosti. Umjerena aktivnost bila moguća u svih tih bolesnika bez pojave smetnji u koljenu i/ili njegovog oticanja. S obzirom na to takvi bolesnici ulaze u skupinu „skoro normalnih“ koljena (tablica 20).

Bolesnici sa hrskavičnim oštećenjima samo 2.stupnja ili najviše 2. stupnja . stupnja dali su podjednake anamnestičke podatke kao i pacijenti sa oštećenjima 1. stupnja. Razlika je bila jedino u kliničkom nalazu. Ortoped je ta koljena opisao kao „abnormalna“ (tablica 20).

Bolesnici samo sa oštećenjem hrskavice 3. stupnja ili oni u kojih je najveće oštećenje hrskavice bilo 3. stupnja imali su umjernu bol pri svakodnevnim aktivnostima, a samo laganu aktivnost mogli su obavljati bez smetnji i naticanja koljena. Opis kliničkog pregleda glasio je: “abnormalan“ (tablica 20).

Tablica 20. Odnos MR nalaza, anamnestičkih podataka i kliničkog nalaza

Broj ispitanika	MR oštećenja hrskavice	Intenzitet telesne boli	Utjecaj tjelesne boli	Bol pri aktivnosti	Jačina boli u koljenu (1-10)	Ooteklina koljena u zadnja 4 tj	Aktivnosti bez naticanja	Blokada koljena	Najviša razina aktivnosti	Trenutačna fn.koljena (1-10)	Pregled koljena
2	1a	Blaga bol	Uopće ne	Umjerena aktivnost	4	ne	Umjerena aktivnost	n	Umjerena aktivnost	4	Skoro normalno
2	1a, 1b	Bez boli	Uopće ne	Naporna aktivnost	0	ne	Naporna aktivnost	n	Umjerena aktivnost	3	abnormalno
3	1b	Blaga bol	Uopće ne	Lagana aktivnost	3	ne	Lagana aktivnost	n	Lagana aktivnost	4	Skoro normalno
9	1a,1b, 2	Blaga bol	Uopće ne	Umjerena aktivnost	2	ne	Umjerena aktivnost	n	Umjerena aktivnost	5	abnormalno
2	2	Bez boli	Uopće ne	Umjerena aktivnost	1	ne	Umjerena aktivnost	n	Umjerena aktivnost	6	abnormalno
1	3	Umjerena bol	umjereno	Lagana aktivnost	7	blaga	Lagana aktivnost	d	Lagana aktivnost	3	abnormalno
10	1a,1b, 2,3	Blaga bol	Uopće ne	Umjerena aktivnost	4	ne	Umjerena aktivnost	n	Umjerena aktivnost	5	abnormalno
14	1a,1b, 2,3,4	Blaga bol	malo	Umjerena aktivnost	4	ne	3	n	Umjerena aktivnost	5	abnormalno

7. Rasprava

7. RASPRAVA

Oštećenje hrskavice koljena često je u današnjoj populaciji, bilo da se radi o degenerativnim ili posttraumatskim promjenama (1).

Kod mlađih bolesnika češće se viđa hrskavično ili osteohondralno oštećenje bez osteoartritis (4, 5). Razlog su tome česte ozljede zglobne hrskavice, pa preko 60% bolesnika podvrgnutih artroskopiji, koji su u anamnezi imali raniju ozljedu koljena, pokazuju promjene na zglobnoj hrskavici. Otkrivanje ranih promjena u hrskavici, kao i razlučivanje hrskavičnih oštećenja bez osteoartritis od onih sa osteoartritisom, važno je zbog odluke o načinu liječenja, ali i same prognoze ishoda liječenja (7, 8).

Uz razvoj novih načina liječenja oštećenja zglobne hrskavice (126), postaje neophodno pouzdano i neinvazivno, dijagnosticirati ta oštećenja ali i pratiti tijek i uspjeh njihova liječenja.

Prikazati pravo stanje hrskavice nije samo važno zbog samog liječenja, već je podatak o stanju hrskavice prognostički čimbenik u bolesnika sa oštećenjima nekih drugih struktura unutar koljena.

Iako danas brojne radiološke metode omogućuju prikaz zglobne hrskavice, samo MR omogućuje vizualizaciju kontura cjelokupne hrskavice zglobnog tijela, kao i njenu unutarnju strukturu te pripadajuće djelove subhondralne kosti (1, 5, 77).

Pouzdana obrada hrskavice MR-om zahtijeva ispunjavanje nekoliko uvjeta: dobru prostornu rezoluciju radi otkrivanja malenih oštećenja, dobru kontrastnu rezoluciju za prikaz razlika u intenzitetu signala unutar hrskavice te dobro razlikovanje zglobne hrskavice od okolne zglobne tekućine i subhondralne kosti kako bi se mogla procijeniti debljina hrskavice (126).

Provedena su mnoga istraživanja radi procjene optimalne MR sekvencije i optimalnog MR protokola za obradu zglobne hrskavice, uključujući T1, T2, i protonske sekvencije, sekvencije sa potiskivanjem signala masti, dvo- i tro-denzionalne gradijentne sekvencije te magnetizacijski transfer (6,8,91,122,126). Međutim, još uvijek nisu usuglašeni stavovi o tome, odnosno optimalna MR sekvencija nije izabrana. No, među sekvencijama koje se koriste u kliničkoj praksi

ističe se tro-dimenzionalna gradijentna sekvenca sa potiskivanjem signala masti (3D "spoiled gradient-recalled" eko – SPGR sekvencija), posebice za morfometrijsku analizu hrskavice (6,127). Disler i suradnici (127) našli su osjetljivost od 93% i specifičnost od 94% u otkirvanju hrskavičnih oštećenja u studiji sa SPGR sekvencijom uz potiskivanje signala masti. U studiji sa većom skupinom bolesnika Disler i suradnici (6) našli su osjetljivost od 75-85% i specifičnost od 97% za otkrivanje hrskavičnih oštećenja u koljenu. Samo 63% hrskavičnih oštećenja potpuno su jednako klasificirani MR-om i artroskopski. Recht i suradnici (91) izvještavaju o visokoj osjetljivosti (81%) i specifičnosti (97%) koristeći 3D SPGR sekvenciju sa potiskivanjem signala masti, a 77% hrskavičnih oštećenja bilo je podjednako klasificirano obim metodama.

Iako 3D SPGR sekvencija sa potiskivanjem signala masti pokazuje visoku osjetljivost i specifičnost u prikazu hrskavičnih oštećenja u koljenu, a može se izvoditi u različitim ravninama snimanja sa mogućnošću rekonstrukcija, sekvencija može oduzimati dosta vremena, omogućuje slabu rezoluciju za izolirana oštećenja hrskavičnog matriksa u ranim stupnjevima oštećenja, osjetljiva je na artefakte metalnih stranih tijela i na spektralno potiskivanje signala masti (90,91). U ovoj sekvenci vanjski i unutarnji sloj hrskavice imaju viši intenzitet signala nego srednji dio hrskavice. Ovakav trilaminarni izgled hrskavice nađen je na svim pokrovnim plohama zglobnih tijela osim lateralnog kondila femura gdje je vidljiv samo jedan sloj višeg intenziteta signala. Prikaz slojevite strukture hrskavice važan je zbog lakšeg određivanja dubine hrskavičnog oštećenja (5,6,127).

Ovaj rad pokazuje da se postojanje hrskavičnih oštećenja može pouzdano prikazati T2 mjerenom spin eko sekvencijom sa potiskivanjem signala masti (FSE T2 fat sat) koja se rutinski koristi u kliničkoj praksi. Ona omogućuje veću kontrastnost između hrskavice i zglobne tekući od T1 spin eko sekvencije sa potiskivanjem signala masti. Iako joj je prostorna rezolucija slabija nego kod 3D SPGR sekvencije sa potiskivanjem signala masti, FSE T2 fat sat sekvencija je osjetljivija za otkrivanje ranih hrskavičnih oštećenja. Gubitak kolagene mreže i povećani sadržaj vode unutar oštećene hrskavice udruženi su sa skraćanjem vremena T2 relaksacije što rezultira pojačavanjem signala na T2 mjerenim

slikama (84,90). Spektralno potiskivanje signala masti obično je uključeno u rutinske kliničke MR protokole zbog povećanja osetljivosti za promjene koštane srži, ali također čine sekvenciju osjetljivijom na diskretne promjene u intenzitetu signala unutar hrskavice, a smanjuje "chemical shift" artefakt koji inače nastaje na dodirnim površinama hijaline hrskavice i masnog tkiva (20,91). Iako neke studije prednost u prikazu strukture hrskavice stavljaju na stranu 3D SPGR sekvencije sa potiskivanjem signala masti, odabir FSE T2 fat sat sekvencije za ovu studiju bio je dijelom i zbog količine artefakata samih sekvencija. Razlika u kemijskom sastavu subhondralne kosti i hrskavice uvjetuje "magnetic susceptibility" i "chemical shift" artefakte. Zbog različite magnetske osjetljivosti (engl. susceptibility) ta dva tkiva dolazi do poremećaja u lokalnom magnetskom polju što rezultira gubitkom signala na dodirnim točkama ta dva tkiva. Blizina subhondralne kosti, koja sadrži masnu koštanu srž i hrskavice, koja sadrži vodu, dovodi do "chemical shift" artefakta (artefakta zbog "kemijskog pomaka") (20, 74-80). Ta dva spomenuta artefakta uvjetuju promjenu u signalu i prikazu debljine dubokih djelova hrskavice. Oni su posebno izraženi u gradijentnim sekvencijama, a manji su u FSE T2 fat sat sekvencijama, pa je bolja mogućnost otklanjanja spomenutih artefakata bio dijelom razlog zašto je za ovaj rad izabrana upravo FSE T2 fat sat sekvencija.

Konture zglobne hrskavice bolje se razlučuju koristeći FSE T2 fat sat sekvencije nego trodimenzionalne gradijentne sekvencije, a također bolja je kontrastna rezolucija hrskavice i okolnih struktura (meniskusa, masnog tkiva, mišića i tetiva) (84).

U našoj studiji podudarnost stupnja artroskopski dokazanih hrskavičnih oštećenja i MR nalaza bila je 93,61%. FSE T2 fat sat sekvencija posebno je osjetljiva za prikaz hrskavičnih oštećenja nižeg stupnja – početna oštećenja. Od ukupno 42 hrskavična oštećenja 1. stupnja, u 41 (97,62%) oštećenju klasifikacija MR-om i artroskopski se podudarala.

U prikazu viših stupnjeva hrskavičnog oštećenja, FSE T2 fat sat sekvencija pokazala se također osjetljivom, a 91,57% oštećenja 2. 3. i 4. stupnja klasificirano je identično MR-om i artroskopski. Ako se u razmatranje uzmu samo 3. i 4. stupanj, tada je podudarnost nalaza bila 100%. Ovako visoku podudarnost

artroskopskog i MR nalaza za FSE T2 sekvencu našli su i Disler sa suradnicama te Potter (6,127,128).

U ovoj je studiji analiza hrskavičnih promjena obavljena temeljem prikaza hrskavice u sve tri ravnine: transverzalnoj, koronarnoj i sagitalnoj. Većina dosada objavljenih studija usporedbe MR izgleda hrskavice i artroskopskog nalaza nije uključivala MR prikaz hrskavice u sve tri ravnine (6, 84,127). Kombinacija prikaza u sve tri ravnine povećava osjetljivost sekvencije obzirom da se na taj način pokrivaju sva zglobna tijela od kojih su neka jako zakrivljena. Snimanje samo u pojedninim ravinama otežalo bi analizu hrskavice, posebno u području trohjele femura koja je kompleksno oblikovana (129,130). To je bio razlog zašto je u ovu studiju uključeno prikazivanje hrskavice u sve tri ravnine. Ovaj rad ne analizira osjetljivost pojedine ravnine za prikaz hrskavičnog oštećenja, obzirom da se koristeći sve tri ravnine snimanja dobiva "virtualna trodimenzionalna" slika hrskavice, a što povećava dijagnostičku osjetljivost metode. Stoga smatram da je prikaz u sve tri ravnine nužan za suficijentnu analizu hrskavice.

Široko je prihvaćeno shvaćanje da je koljenska nestabilnost važan čimbenik rizika u patogenezi hrskavičnih oštećenja (130-136). Koljensku nestabilnost nalazimo u bolesnika s ozljedom prednjeg križnog ligament. U njih poremećaj u kinematici zglobnih tijela uzrokuje promjenu u rasporedu prenosa mehaničkog stresa na hrskavicu tijekom vremena što za posljedicu može imati oštećenje hrskavice. Prednja ukrižena sveza ima značajnu ulogu u kinematici femorotibijalnog zgloba osiguravajući antero-posteriornu translacijsku te vanjsku i unutarnju rotacijsku stabilnost. Prema teoretskim modelima te "in vivo" analizama poremećaja kinematike zglobnih tijela zbog insuficijencije prednje ukrižene sveze povećava se ventralni pomak tibije za do 3 mm, unutarnja rotacija za do 2 stupnja te medijalni pomak tibije za do 1 mm. Ovakve promjene u kinematici odražavaju se na dodirne plohe zglobnih tjela (13-134). Općenito, mjesto najveće deformacije hrskavice kondila tibije zbog opterećenja pomiče se posteriornije i lateralnije u usporedbi sa zdravim kontralateralnim koljenom. Na tim mjestima hrskavični pokrov nešto je tanji, a njegova unutarnja struktura je takva da se ne može primjereno oduprijeti sili pritiska (117-119,135). Također, smanjuje se i površina

najvećeg opterećenja hrskavice. Opisano dovodi do toga da u bolesnika s insuficijentnim prednjom ukriženom svezom mjesto najvećeg opterećenje hrskavice pomiče na manje područje manje površine hrskavice koja je, pri tome i tanja. Rezultat je veća incidencija hrskavičnih oštećenja u takvih bolesnika (129,135,136). Obzirom na izneseno, u ovu su studiju uključeni bolesnici sa klinički dokazanom rupturom prednjeg križnog ligament, a s pretpostavkom da će kod njih, zbog nestabilnosti koljena, postojati hrskavična oštećenja različitog intenziteta i veličine. U svih bolesnika radilo se o kroničnoj rupturi – stanju nakon ranije rupture prednjeg križnog ligament. Vremenski razmak od ozljeđivanja pa do obrade ispitanika za ovu studiju bio je od 3 do 168 mjeseci, prosječno 48,42 mjeseca. Upravo takvi ispitanici bili su uključeni u studiju iz razloga što je kod njih, zbog dužeg vremena proteklog od ozljede, došlo do smanjenja akutnog koštanog posttraumatskog edema koji smanjuje dijagnostičku preciznost MR-a (137).

Preko 85% ispitanika svrstani su u skupine dobro utreniranih sportaša i sportskih rekterativaca što čini skupinu ispitanika dosta homogenom, a podatak da je u svih ispitanika ozljeda koljena nastupila pri sportskoj aktivnosti dobrinosi tome.

Brojne su semikvantitativne metode procjene hrskavičnih oštećenja MR-om. Većina njih procjenjuje opsežnost hrskavičnog oštećenja prema površini i dubini koju zahvaća. Neke od njih uključuju i procjenu stanja okolnih struktura u koljenu, tako Peterfy i suradnici analiziraju izgled koštane srži subhondralne kosti, subartikularnih cista te rubnih osteofita (140). Neki od autora koristili su "The Whole-Organ-MRI Score" (WORMS) - semikvantitativnu metodu za osteoartritis koljenskog zgloba (140). Po toj se metodi hrskavične promjene u više djelova zglobnih površina ocjenjuju prema ljestvici od 0 do 6. Conaghan i suradnici su na studiji od 336 koljena zaključili da takvo ocjenjivanje zahtjeva više vremena, a i nije u korelaciji sa artroskopskim sustavom procjene hrskavičnih oštećenja (141). Kornaat i suradnici (142) procjenjivali su Boston-Leeds Osteoarthritis Knee Score (BLOKS) koji je osim stanja hrskavice uključivao i procjenu stanja pripadajuće kosti, sinovijalne membrane, izljeva i ligamenata, no opsežnost dobovenih podataka čini ovaj sustav procjene teže primjenjivim (143).

Procjena stanja hrskavice magnetskom rezonancijom u ovom radu obuhvatila je analizu intenziteta signala unutar strukture hrskavice, debljinu hrskavice, izgled kontura hrskavice opisujući neravnost, fisure, erozije i defekte hrskavice te izgled pripadajuće subhondralne kosti. To su osnovni parametri koji se uobičajeno koriste u studijama procjene stanja zglobne hrskavice (48, 49, 137-139).

Prema spomenutim promjenama izgleda hrskavice izvršeno je stupnjevanje oštećenja hrskavice prema klasifikaciji po Yulishu i suradnicima (48) koji je prvi prilagodio patohistološke promjene oštećene hrskavice u MR klasifikaciji po Shahriareeu (49) na pet stupnjeva prema intenzitetu signala, izgledu površine hrskavice, debljini hrskavice zahvaćene promjenama te po površini oštećenja.

Uz stupnjevanje oštećenja hrskavice, određena je i točna lokalizacija oštećenja u sedam područja: obje fasete patele, trohleja femura, medijalni kondil femura, lateralni kondil femura, medijalni kondil tibije i lateralni kondil tibije.

Veličina oštećenja određivna je planimetrijski i izražena je u milimetrima u anteroposteriornom i laterolateralnom smjeru. To je bilo moguće obzirom da su u procjeni korišteni MR presjeci u sve tri ravnine, a što razlikuje ovu studiju od sličnih (6,84,127).

Za procjenu hrskavičnih oštećenja pri artroskopiji koristili smo standardni artroskopski klasifikacijski sustav po Outerbridgeu, a koji hrskavična oštećenja klasificira u 5 stupnjeva i široko je korišten u svijetu.

U konačnu procjenu stanja hrskavice MR nalazu pridodati su anamnestički podatci te klinički nalaz iz obrasca koji je modifikacija standardiziranog obrasca Međunarodnog komiteta za obradu koljena (IKDC - International Knee Documentation Committee) (50). Na taj način se pokušao povezati MR, artroskopski i klinički nalaz u stvaranju jedinstvene klasifikacije hrskavičnih oštećenja.

Magnetskom rezonancijom je otkriveno ukupno 168 hrskavičnih oštećenja svih zglobnih tijela, a najviše ih je nađeno na medijalnom kondilu femura (34 ili 20,24%), zatim na lateralnoj faseti patele (30 ili 17,87%) te na lateralnom femoralnom kondilu (26 ili 15,48%) i trohleji femura (21 ili 12,5%). Na pateli je više

oštećenja nađeno na lateralnoj (30 ili 17,87%) nego na medijalnoj faseti patele (24 ili 14,29%).

Tijekom artroskopskih zahvata operater je uočio 125 hrskavičnih oštećenja: najviše je hrskavičnih oštećenja uočeno na medijalnom kondilu femura (28 ili 22,4%), zatim na lateralnoj faseti patele (22 ili 17,6%), na lateralnom femoralnom kondilu i medijalnoj faseti patele (19 ili 15,2%), lateralnom kondilu tibije te trohleji femura (16 ili 12,8%). Na pateli je više oštećenja nađeno na lateralnoj (22 ili 17,6%) nego na medijalnoj faseti patele (19 ili 15,2%). Najmanje oštećenja hrskavice uočeno je na medijalnom kondilu tibije (6 ili 7,2%). Raspored oštećenja opisanih MR-om i artroskopski gotovo se u potpunosti podudara, posebice kada se izuzmu hrskavična oštećenja 1a stupnja koja se pri artroskopiji niti nemogu otkriti. Ovakva zastupljenost oštećenja hrskavice po zglobnim tijelima nalazi se i u drugim studijama koje su proučavale hrskavične promjene u bolesnika sa oštećenim prednjom ukriženom svezom (129-135).

Prema artroskopskom nalazu, najviše oštećenja hrskavice bilo je 1. stupnja (42 ili 33,6%). Broj nađenih oštećenja 2., 3. i 4. stupnja smanjuje razmjerno se prema rastućoj težini oštećenja: 2. stupanj 40 ili 32% oštećenja, 3. stupanj 22 ili 17,6% oštećenja te 4. stupanj 21 ili 16,8% oštećenja hrskavice.

Prema MR nalazu, najviše oštećenja hrskavice bilo je 1. stupnja (79 ili 47,02%). Ako ta oštećenja raspodijelimo na 1a i 1b stupanj prema predloženoj novoj klasifikaciji tada na 1a stupanj otpada 26 ili 15,48% oštećenja, a na 1b stupanj 53 ili 31,55% oštećenja hrskavice. Broj nađenih oštećenja 2., 3. i 4. stupnja smanjuje razmjerno se prema rastućoj težini oštećenja: 2. stupanj 43 ili 25,60% oštećenja, 3. stupanj 25 ili 14,87% oštećenja te 4. stupanj 21 ili 12,5% oštećenja hrskavice.

Nalaz MR-a pokazao je najviše oštećenja 1a i 1b stupnja na lateralnoj faseti patele, oštećenja 2. stupnja na medijalnoj faseti patele, dok su oštećenja 3. i 4. stupnja najzastupljenija na lateralnom kondilu femura. Posljednje spomenuta oštećenja bilo je i teže otkriti artroskopski obzirom da hrskavična oštećenja sražnjeg dijela lateralnog kondila femura obično ostaju artroskopski neprepoznata pošto je taj dio kondila prekriven lateralnim meniskom (144). Razlog velikog broja

oštećenja višeg stupnja u području lateralnog kondila femura leži i u smanjenoj debljini hrskavice lateralnog kondila femura. Prema Disleru i suradnicima (127) koji su u svojoj studiji u svih bolesnika našli stanjenje hrskavice na istom mjestu lateralnog kondila (udubina lateranog kondila femura) te stražnjem dijelu medijalnog kondila femura, opisano stanjenje hrskavice je fiziološki nalaz. Važno je prepoznati ovu normalnu varijantu u debljini hrskavičnog pokrova da se ne bi zamijenila sa patološkim nalazom. Postepeno povećavanje debljine hrskavice i glatke konture hrskavice pri tome, razlikuju fiziološko stanjenje hrskavice od hrskavičnih defekata (5,109,127).

Obzirom da je većina ispitanika bila u skupini dobro utreniranih sportaša i rekreativaca, očekivana je najveća zastupljenost oštećenja hrskavice nižeg stupnja obzirom na dobro stanje mišića i ostalih dijelova stabilizacijskog aparata koljena u takvih pojedinaca.

Od 125 artroskopski potvrđenih hrskavična oštećenja, u 117 slučajeva (93,6%) podudarali su se artroskopski i MR i stupanj i mjesto oštećenja. U 8 oštećenja (6,4%) vidljivih i artroskopski i MR-om razlikovala se procjena stupnja oštećenja: u dva bolesnika artroskopski stupanj 2 odgovarao je stupnju 1a na MR-u, u četiri bolesnika artroskopski stupanj 2 odgovarao je stupnju 1b na MR-u, a dva oštećenja stupnja 1 na artroskopiji, na MR-u su prepoznata kao stupanj 2. Navedene razlike u procjeni stupnja oštećenja bile su samo u zamjeni 1b i 2. stupnja, dakle dva susjedna stupnja početnog oštećenja hrskavice. Opisano govori u prilog visokog stupnja podudarnosti metoda, a što je potvrdila i statistička analiza Stewart-Maxwellovom metodom pokazujući da nema statistički značajne razlike u metodama.

Uspoređujući sve MR i artroskopske nalaze, najviše odstupanja nalaza bilo je za 1a i 1b stupanj oštećenja. To objašnjavam činjenicom da u artroskopskoj klasifikaciji nema podjele 1. stupnja oštećenja na podstupnjeve. Podudarnost artroskopske i MR procjene stupnja oštećenja za ostale stupnjeve je slijedeća: 79,06% za 2. stupanj, 84% za 3. stupanj te 100% za 4. stupanj hrskavičnog oštećenja. U slučajevima neslaganja MR i artroskopskog nalaza, hrskavična oštećenja su češće klasificirana MR-om u nižu kategoriju nego u višu.

MR-om su opisana 43 hrskavična oštećenja koja nisu otkrivena pri artroskopiji. U 74,51% slučajeva radilo se o oštećenjima 1. stupnja (37% za 1a stupanj, a 63% za 1b stupanj), a u ostalim slučajevima radilo se uglavnom o oštećenima 2. stupnja. Razlog odstupanju u nalazima za 1. stupanj oštećenja nalazi se velikim dijelom u činjenici da artroskopijom vizualiziramo samo oštećenja sa prekidom kontinuiteta površine hrskavice ili ona oštećenja kod kojih postoji promjena u tvrdoći hrskavice pri pritisku instrumentom. Stoga, početna oštećenja hrskavice koja ne dovode do "omekšanja" vidljivog pri pritisku ostaju izvan mogućnosti procjene artroskopski, a promjena intenziteta signala hrskavice na tom mjestu vidljiva je MR-om (130).

U ranijim studijama koje su uspoređivale nalaze magnetske rezonancije i artroskopije primjećena je razlika u nalazu ranih promjena na hrskavici. Naime, u MR nalazima su opisivane promjene intenziteta signala hrskavice koje se nisu artroskopski uočavale. Bilo je nejasno da li te promjene odgovaraju omekšanju i edemu hrskavice koje nije moguće potvrditi artroskopski, artefaktu ili se radi o "predijagnosticiranju" (127). Ova studija pokazala je na velikom broju takvih oštećenja koja su opisana i na MR i artroskopskom pregledu da se radi o stvarnim promjenama u strukturi hrskavice. Obzirom na dobru kontrastnu rezoluciju MR slike koju danas imamo, moguće je odrediti u kojem sloju hrskavice se nalazi promjena i kojeg je ona karaktera. Oštećenja hrskavice 1a i 1b stupnja očitovale su se višim intenzitetom signala unutar strukture hrskavice. Općenito, početna oštećenja hrskavice karakterizirana su poremećajem u mreži kolagenih vlakana hrskavice, smanjenjem sadržaja proteoglikana i veličine agregata te poslijedičnim povećanjem sadržaja vode, a što dovodi do edema hrskavice i njenog omekšanja. I upravo te promjene odgovaraju hiperintenzivnim žarištima hrskavice koja su u studiji svrstana u 1a i 1b skupinu. Uspoređujući debljinu hrskavice oko oštećenja 1a i 1b stupnja sa debljinama hrskavice kod ostalih stupnjeva hrskavičnih oštećenja, našao sam da je hrskavica oko oštećenja početnih stupnjeva deblja nego kod ostalih stupnjeva, a što potvrđuje pretpostavku da su početna oštećenja hrskavice udružena sa otokom hrskavice što onda povećava i njen volumen. Do sličnih zapažanja došli su i Li sa suradnicima (98) te Disler (127).

Obzirom da se MR-om vizualizira troslojna slika hrskavice na T2 mjerenoj slici: prelazni je sloj hrskavice, koji je višeg intenziteta signala, duboki sloj hrskavice uz subhondralnu kost te površinski sloj, koji su niskog intenziteta signala (112-116), moguće je i razlučiti koje slojeve hrskavice zahvaća edem i omekšanje. Kako se i u razlikovanju 2. od 3. stupnja oštećenja kao granica koristi polovina širine hrskavice, logično je da se i za razlikovanje 1a od 1b stupnja iskoristi isti graničnik iako bi se raspodjela oštećenja mogla provoditi i prema zahvaćenosti jednog od tri sloja hrskavice. Korištenje troslojne građe hrskavice u klasificiranju stupnja oštećenja zakompliciralo bi rutinsku primjenu ovakve klasifikacije, pa smatram da je podjela ranih oštećenja (artroskopski stupanj 1) na dva podstupnja (1a i 1b) primjerenija i primjenjivija. Primjenjivost ovakve podjele prikazana je u ovoj studiji. Od ukupno 79 oštećenja 1 stupnja, 26 ili 32,91% oštećenja zahvaćala su samo površinsku polovinu hrskavice - bila su 1a stupnja, a 53 ili 67,09% zahvaćala su čitavu debljinu hrskavice – i svrstana su u 1b stupanj. Kako se MR-om razlikuju tri sloja hrskavice, a histološki je hrskavica građena od 5 slojeva, MR-om polovica debljine hrskavice predstavlja sredinu radijalne zone hrskavice, odnosno granicu između lučno i uspravno poredanih kolagenih vlakana. To je upravo i granica sloja hrskavice koji sadrži najveću količinu proteoglikana. Gubitak proteoglikana dovodi do nakupljanja molekula vode i do otoka hrskavice što je glavni znak početnog oštećenja hrskavice (120-122). Zbog navedenog smatram da je razlučivanje hrskavičnih oštećenja površnije od te granice od onih smještenih dublje pogodno obzirom da predložena granica predstavlja kako prirodnu tako i funkcionalnu granicu djelova hrskavice (98).

Prepoznavanje i klasificiranje takvih ranih oštećenja hrskavice može dati važan doprinos za rani početak liječenja takvih oštećenja (145-148).

Uspoređujući anamnestičke podatke, klinički nalaz i MR nalaz vidljivo je nepostojanje linearne povezanosti progresije stupnja hrskavičnog oštećenja sa kliničkim nalazom i opisom stanja (smetnje, bol, oticanje) koljena. Razlog posvemu leži u činjenici da na kliničku sliku i klinički nalaz koljena utječe stanje svih unutarkoljenskih struktura. Obzirom da je u većine ispitanika, uz hrskavično oštećenje, postojalo i oštećenje neke druge unutarkoljenske strukture (meniskus,

prenji križni ligament) ta oštećenja su imala utjecaj na stanje koljena. Osim toga u istog bolesnika se ponekad pronašlo više hrskavičnih oštećenja različitog stupnja. Prema tome, klinička slika i klinički nalaz u naših ispitanika nisu bili povezani samo sa stanjem hrskavice, pa nisu niti pouzdan znak njenog oštećenja. Opisano onemogućuje povezivanje tih znakova u jedinstvenu klasifikaciju hrskavičnih oštećenja.

Namjera je proširiti ovo istraživanje prateći dinamiku progresije, ovim istraživanjem otkrivenih hrskavičnih oštećenja i to posebice onih svrstanih u niže stupnjeve oštećenja.

8. Zaključak

8. ZAKLJUČAK

Obzirom na svoje glavne osobine: neškodljivost te dobru prostornu i kontrastnu rezoluciju u prikazu zglobne hrskavice i okolnih mekotkivnih i koštanih struktura, magnetska je rezonancija prikladna radiološka metoda za prikaz zglobne hrskavice.

Promjene u biokemijskom sastavu i unutarnjoj građi hrskavice uzrokovane ozljedom i degenerativnim procesom, dovode i do promjena u intenzitetu signala oštećene hrskavice na MR slici. Dakle, oštećenje hrskavice moguće je vizualizirati MR-om, ali i locirati ga precizno prema dijelu hrskavice koji zahvaća. Prema lokalizaciji i veličini oštećenja razvijena je klasifikacija po stupnjevima koja je pogodna i za MR i za artroskopsku procjenu. Dosadašnje MR klasifikacije hrskavičnih oštećenja jednim stupnjem označavaju sve promjene u hrskavici od normalnog izgleda do pojave prekida kontinuiteta hrskavice.

Temeljem iznešenog, zaključujem:

- magnetska rezonancija omogućuje procjenu različitih oblika oštećenja zglobne hrskavice,
- zglobna hrskavica zbog sloje složene građe ima slojevitou strukturu koju je moguće slojevito vidjeti i magnetskom rezonancijom,
- magnetskom rezonancijom možemo otkriti i prikazati oštećenja hrskavice dok još nisu vidljiva artroskopski, dakle prije oštećenja površine hrskavice, a kada su još ona moguće reverzibilna te takva oštećenja klasificirati obzirom na slojeve hrskavice koje zahvaćaju,
- primjerena je podjela početnih oštećenja hrskavice bez prekida njenog kontinuiteta (stupanj 1.) prema zahvaćenosti slojeva hrskavice na dva stupnja: 1a koji predstavlja oštećenja u površnom dijelu do polovice debljine hrskavice te 1b koji predstavlja oštećenje čitave debljine hrskavice,

- prihvaćanje sredine debljine hrskavice kao granice za podjelu na 1a i 1b stupanj opravdano je pošto ona predstavlja i prirodni i funkcionalni graničnik djelova hrskavice,
- magnetska rezonancija daje informacije, osim o hrskavici, i o ostalim strukturama koljenskog zgloba,
- klinički nalaz je specifičan za oštećenja pojedinih struktura u koljenu, a njegovu pouzdanost povećava MR nalaz za tu strukturu,
- obzirom na čestu udruženost oštećenja više struktura koljena, klinička slika i klinički nalaz mogu biti nejasni i zbunjujući, pa je teško povezati MR klasifikaciju hrskavičnih oštećenja i jedinstveni klinički nalaz koljena,
- artroskopija kao zlatni standard može potvrditi MR nalaz hrskavičnih oštećenja, ali tek kada nastane morfološka promjena sa oštećenjem površine hrskavice,
- mogućnost otkrivanja hrskavičnih oštećenja prije nego nastane morfološka promjena hrskavice vidljiva artroskopom te njihovo klasificiranje, dopuštaju nam izbor pravog načina liječenja, praćenje tijeka razvoja oštećenja i procjenu uspješnosti liječenja bolesnika sa ranim oštećenjem hrskavice, a što je od izuzetne važnosti.

9. Sažetak

9. SAŽETAK

UVOD

Oštećenje hrskavice koljena često je u današnjoj populaciji, bilo da se radi o degenerativnim ili posttraumatskim promjenama. Razlog tome su česte ozljede, pa preko 60% bolesnika podvrgnutih artroskopiji, koji su u anamnezi imali raniju ozljedu koljena, pokazuju promjene na zglobnoj hrskavici. Otkrivanje ranih promjena u hrskavici važno je zbog odluke o načinu liječenja, ali i same prognoze ishoda liječenja. Magnetska rezonancija (MR) kao neinvazivna radiološka tehnika oslikavanja nametnula se kao metoda izbora u obradi oštećenja hrskavice i pripadajuće kosti zbog niza svojih prednosti.

CILJ

Ciljevi ovog istraživanja su: procijeniti i klasificirati različite oblike oštećenja zglobne hrskavice magnetskom rezonancijom, usporediti MR nalaz sa artroskopskim i kliničkim nalazom te s anamnestičkim podacima, statistički obraditi dobivene podatke i procijeniti vrijednost dobivenih podataka u planiranju liječenja.

ISPITANICI I METODE

Prospektivno istraživanje provedeno je na uzorku od 45 bolesnika (6 žena i 39 muškaraca) u životnoj dobi od 16 do 50 godina (medijan dobi 28 godina) s kliničkim nalazom ruptуре prednje ukrižene sveze u kojih je bilo učinjeno MR snimanje koljena, na MR uređaju jakosti magnetskog polja 1,5T, klinički pregled koji je uključivao i ispunjavanje uputnika o zdravstvenom stanju koji je modifikacija standardiziranog obrasca Međunarodnog komiteta za obradu koljena (IKDC - International Knee Documentation Committee) te artroskopija zbog zbrinjavanja ozljede prednje ukrižene sveze, a pri kojoj je evaluirano i stanje hrskavice.

Ukupno je u 45 ispitanika analizirano 315 zglobnih ploha, a oštećenja hrskavice klasificirana su artroskopski prema Outbridge-ovoj klasifikaciji te MR-om prema Shahriaree-ovoj modifikaciji Outbridge-ove klasifikacije.

REZULTATI

Na pregledu magnetskom rezonancijom ukupno je nađeno 168 oštećenja zglobne hrskavice, a artroskopičar je prilikom artroskopije našao 125 hrskavična oštećenja.

Od 125 artroskopski potvrđenih hrskavična oštećenja, u 117 slučajeva (93,6%) podudarali su se artroskopski i MR stupanj oštećenja. U 8 oštećenja razlikovala se procjena stupnja artroskopski i MR-om: u dva slučaja artroskopski stupanj 2 je na MR-u opisan kao 1a, u četiri slučaja kao 1b, a dva artroskopska stupnja 1 su na MR-u proglašena kao stupanj 2.

Najviše odstupanja MR i artroskopskih nalaza bilo je za 1a i 1b stupanj oštećenja obzirom da 1. stupanj oštećenja po artroskopskoj klasifikaciji nije podjeljen u dva podstupnja. Podudarnost artroskopske i MR procjene stupnja oštećenja za ostale stupnjeve je slijedeća: 79,06% za 2. stupanj, 84% za 3. stupanj te 100% za 4. stupanj hrskavičnog oštećenja.

Oobzirom na lokalizaciju hrskavičnog oštećenja najveća podudarnost artroskopskog i MR nalaza je za medijalnu fasetu patele (92,3%) i trohleju femura (91,7%), a najmanja za medijalni kondil tibije (75%) i lateralnu fasetu patele (70%).

Većina ispitanika imala je gotovo podjednake anamenstičke podatke, a klinički nalaz razlikovao se u ispitanika s oštećenjima 1 stupnja (skoro normalan) od ispitanika s ostalim stupnjevima oštećenja (abnormalan nalaz).

ZAKLJUČAK

Magnetskom rezonancijom možemo otkriti i prikazati oštećenja hrkavice dok još nisu vidljiva artroskopski, dakle prije oštećenja površine hrskavice, a kada su još ona moguće reverzibilna te takva oštećenja možemo klasificirati obzirom na slojeve hrskavice koje zahvaćaju na dva stupnja: *1a* koji predstavlja oštećenja u površnom dijelu do polovice debljine hrskavice te *1b* koji predstavlja oštećenje čitave debljine hrskavice. Mogućnost otkrivanja hrskavičnih oštećenja prije nego nastane morfološka promjena hrskavice vidljiva artroskopom te njihovo klasificiranje, dopuštaju izbor pravog načina liječenja, praćenje tijeka razvoja

oštećenja i procjenu uspješnosti liječenja bolesnika sa ranim oštećenjem hrskavice, a što je od izuzetne važnosti. Obzirom na čestu udruženost oštećenja više struktura koljena, klinička slika i klinički nalaz mogu biti nejasni i zbunjujući, pa je teško povezati klasifikaciju hrskavičnih oštećenja i jedinstveni klinički nalaz koljena.

10. Summary

10 . SUMMARY

INTRODUCTION

Damage of the knee cartilage is often in today's population, whether amineesnumber of injuries: over 60% of patients undergoing arthroscopy, who had a history of previous knee injury, showing changes in the articular cartilage. Detection of early changes in cartilage is important for treatment decisions, and for the prognosis of therapy outcome. Magnetic resonance (MR) as a noninvasive radiologic imaging techniques impose the method of choice for evaluation of cartilage and corresponding bone due to many advantages.

OBJECTIVE

The objectives of this study were: to assess and classify the various types of articular cartilage lesions using magnetic resonance imaging, to compare MRI findings and arthroscopic findings with clinical examination and anamnestic data, to statistical process this data and evaluate the data obtained in treatment planning.

EXAMINEES AND METHODES

A prospective study was performed on 45 patients (6 women and 39 men) patients were in age-range of 16-50 years (median age 28 years) with clinical findings of anterior cruciate ligament rupture in which it was done MRI of the knee on 1.5 T MR unit, a clinical examination that included a filling out the health questionnaire (modification of the standard form of the IKDC - International Knee Documentation Committee, and arthroscopy for reconstruction of the anterior cruciate ligament during which the condition of the cartilage was evaluated. In total of 45 examinees 315 articular surfaces were analyzed and lesions were classified during arthroscopy according to the Outbridge classification, and by MRI using Shahriaree's modification of Outbridge classification.

RESULTS

On MR examination were found a total of 168 articular cartilage lesions, and during arthroscopy were found 125 cartilage damages. From total of 125 arthroscopically proven cartilage lesions, artroscopic and MRI staging was the

same in 117 cases (93.6%). In 8 of cases the findings were different: two cases the arthroscopic grade 2 were described as 1a by MRI, in four cases as 1b, and two arthroscopic grade 1 were proclaimed as the second stage by MR.

Most discrepancies of the arthroscopic and MR findings were for lesions grade 1a and grade 1b. From a total of 79 damage of grade 1a and grade 1b by MR, MR and arthroscopic evaluation of the lesions degree corresponded in 41 cases (51.89%). Correspondence of arthroscopic and MRI assessment of the degree of damage for other stages were: 79.06% for the grade 2., 84% for the grade 3., and 100% for the grade 4 of cartilage damage.

According to the localization of cartilage damage, the biggest matches of arthroscopic and MRI findings was for medial patellar facet (92.3%) and femoral trochlea (91.7%), and lowest was for the medial tibial condyle (75%) and lateral patellar facet (70%).

Most examinees had a nearly equal anamnestic data but clinical findings differed in subjects with grade 1 lesions (almost normal) from patients with other degrees of cartilage lesions (an abnormal finding).

CONCLUSION

Magnetic resonance imaging can detect and display cartilage damage that is still not visible arthroscopically, this mean before cartilage surface damage when the lesion can be reversible. This lesions can be classified in two stages: 1a, which represents lesions in the superficial part up to half the thickness of cartilage, and 1b, which represents the lesions in full thickness of cartilage but with intact cartilage surface. Ability to detect cartilage damage prior to the onset of morphological changes in cartilage, and to classify it, allow us to follow up the development of lesions and success of treatment in patients with early cartilage damage.

Injuries of different structures of the knee are often associated, so clinical findings can make confusion. Therefore, it is very hard to connect the classification of cartilage damage and clinical findings in the same classification.

11. Literatura

11. LITERATURA

1. Recht M, Bobic V, Burstein D, Disler D, Gold G, Gray M, Kramer J, Lang P, McCauley T, Winalski C. Magnetic resonance imaging of articular cartilage. *Clin Orthop Relat Res.* 2001;(391 Suppl):S379-96.
2. Lawrence RC, Hochberg MC, Kelsey JL, et al: Estimate of the prevalence of selected arthritic and musculoskeletal diseases in the United States. *J Rheumatol* 1989;16:427–441.
3. Pećina M. Degenerativne bolesti zglobova. U: Pećina M, I suradnici. *Ortopedija.* Naklada Ljevak-Zagreb 2000; 99-105.
4. Pećina M. Degenerativni zglobni procesi. U: Gamulin S, Marušić M, Krvavica S, urednici. *Patofiziologija.* Medicinska naklada – Zagreb 1996; 529-31.
5. Garrett W, Jr. Evaluation and treatment of the arthritic knee. *J Bone Joint Surg Am* 2003; 85:156-157.
6. Disler DG, McCauley TR, Kelman CG, et al: Fat-suppressed three-dimensional spoiled gradient-echo MR imaging of hyaline cartilage defects in the knee: Comparison with standard MR imaging and arthroscopy. *Am J Roentgenol* 1996;167:127–132.
7. Curl WW, Krome J, Gordon ES, Rushing J, Smith BP, Poehling CG. Cartilage injuries: a review of 31,516 knee arthroscopies. *Arthroscopy* 1997;13:456-460
8. Messner K, Maletius W. The long-term prognosis for severe damage to weight-bearing cartilage of the knee: a 14-year clinical and radiographic follow-up in 18 young athletes. *Acta Orthop Scand* 1996;67:165-168.
9. Buchwalter JA, Mankin HJ. Articular cartilage repair and transplantation. *Arthritis Rheum* 1998;41:1331-1342.
10. Hammad TA. Structure modification in knee osteoarthritis: methodology and outcome parameters. *Osteoarthritis Cartilage* 2001; 9:488-498
11. Chard J, Dieppe P. Update: treatment of osteoarthritis. *Arthritis Rheum* 2002; 47:686-690.

12. Bentley G, Minas T. Treating joint damage in young people. *BMJ* 2000; 320:1585-1588.
13. Chevalier X. Autologous chondrocyte implantation for cartilage defects: development and applicability to osteoarthritis. *Joint Bone Spine* 2000; 67:572-578.
14. Chikanza I, Fernandes L. Novel strategies for the treatment of osteoarthritis. *Expert Opin Investig Drugs* 2000; 9:1499-1510.
15. Link TM, Steinbach LS, Ghosh S, et al. Osteoarthritis: MR imaging findings in different stages of disease and correlation with clinical findings. *Radiology* 2003; 226:373-381.
16. Brown WE, Potter HG, Marx RG, Wickiewicz TL, Warren RF. Magnetic resonance imaging appearance of cartilage repair in the knee. *Clin Orthop Relat Res.* 2004;42:214-23
17. Gold GE, McCauley TR, Gray ML, Disler DG. What's new in cartilage? *Radiographics.* 2003;23:1227-42.
18. Recht M, Bobic V, Burstein D, Disler D, Gold G, Gray M, Kramer J, Lang P, McCauley T, Winalski C. Magnetic Resonance Imaging of Articular Cartilage. *Clin Orthop Relat Res.* 2001;391 Suppl:S379-96.
19. McCauley TR, Recht MP, Disler DG. Clinical imaging of articular cartilage in the knee. *Semin Musculoskelet Radiol.* 2001;5:293-304.
20. Outerbridge RE. The etiology of chondromalacia patellae. *J Bone and Joint Surg* 1961;43:752-7.
21. Kramer J, Recht MP, Imhof H, et al. Postcontrast MR arthrography in assessment of cartilage lesions. *J Comput Assis Tomogr* 18:218–224, 1994.
22. Kramer J, Scheurecker A, Mohr E, et al: Magnetic Resonance Arthrography: Benefits and Indications. *Advances in MRI Contrast. MRI Innovations Contrast-Enhancing Agents Clinical Impact.* Hingham MA, Wolters Kluwer Academic Publishers 104–119, 1997.
23. Rubenstein JD, Kim JK, Morova-Protzner I, Stanchev PL, Henkelman RM. Effects of collagen orientation on MR imaging characteristics of bovine articular cartilage. *Radiology.* 1993;188:219-26.

24. Uhl M, Ihling C, Allmann KH, Laubenberger J, Tauer U, Adler CP, Langer M. Human articular cartilage: in vitro correlation of MRI and histologic findings. *Eur Radiol.* 1998;8:1123-9.
25. Goodwin DW. Visualization of the macroscopic structure of hyaline cartilage with MR imaging. *Semin Musculoskelet Radiol.* 2001;5:305-12.
26. Rubin DA, Harner CD, Costello JM. Treatable chondral injuries in the knee: frequency of associated focal subchondral edema. *Am J Roentgenol* 2000;174:1099-1106.
27. McCauley TR, Kornaat PR, Jee WH. Central osteophytes in the knee: prevalence and association with cartilage defects on MR imaging. *AM J Roentgenol* 2001;176:359-364.
28. Winalski CS, Mina T: Evaluation of chondral injuries by magnetic resonance imaging: Repair assessments. *Op Tech in Sports Med.* 2000;8:108–119.
29. Hodler J, Berthiaume MJ, Schweitzer ME, Resnick D. Knee joint hyaline cartilage defects: A comparative study of MR and anatomic sections. *J Comput Assist Tomogr* 1992; 16: 597–603.
30. Hašpl M, Jelic M, Pecina M. Arthroplasty in treating knee osteoarthritis and proximal tibia stress fracture. *Acta Chir Orthop Traumatol Cech.*2003;70:303-5.
31. Jelić M, Pećina M, Hašpl M, Kos J, Taylor K, Matičić D, McCartney J, Yin S, Rueger D, Vukičević S. Regeneration of articular cartilage chondral defects by osteogenic protein-1 (bone morphogenetic protein-7) in sheep. *Growth Factors.* 2001;19:101-13.

32. Mandelbaum BR, Browne JF, Fu F. Articular cartilage lesion of the knee. *Am J Sport Med* 1998;26:853-861.
33. Nehrer S, Minas T. Treatment of articular cartilage defects. *Invest Radiol* 2000; 35: 639–646.
34. Gomoll AH, Farr J, Gillogly SD, Kercher JS, Minas T. Surgical management of articular cartilage defects of the knee. *Instr Course Lect.* 2011;60:461-83.
35. Nehrer S, Minas T. Treatment of articular cartilage defects. *Invest Radiol* 2000; 35: 639–646.
36. Burstein D, Bashir A, Gray ML. MRI techniques in early stages of cartilage disease. *Invest Radiol* 2000; 35: 622–638.
37. Biswal S, Hastie T, Andriacchi TP, et al.: Risk factors for progressive cartilage loss in the knee: a longitudinal magnetic resonance imaging study in forty-three patients. *Arthritis Rheum* 2002, 46:2884–2892.
38. Vangness CT. Overview of treatment options for the arthritis in the active patients. *Clin Sport Med* 1999;18:1-11.
39. Seo GSS, Aoki J, Moriya H, et al. Hyaline cartilage: In vivo and in vitro assessment with magnetization transfer imaging. *Radiology* 1996; 201: 525–530.

40. Yao L, Gentili A, Thomas A. Incidental magnetization transfer contrast in fast spin-echo imaging of cartilage. *J Magn Reson Imaging* 1996; 1: 180–184.
41. Chandnani VP, Ho C, Chu P, Trudell D, Resnick D. Knee hyaline cartilage evaluated with MR imaging: A cadaveric study involving multiple imaging sequences and intraarticular injection of gadolinium and saline solution. *Radiology* 1991; 178: 557–561.
42. Elentuck D, Palmer WE. Direct magnetic resonance arthrography. *Eur Radiol.* 2004 ;14:1956-67.
43. Herber S, Runkel M, Pitton MB, Kalden P, Thelen M, Kreitner KF. Indirect MR-arthrography in the follow up of autologous osteochondral transplantation. *Rofo.* 2003;175:226-33.
44. Williams A, Sharma L, McKenzie CA, Prasad PV, Burstein D. Delayed gadolinium-enhanced magnetic resonance imaging of cartilage in knee osteoarthritis: findings at different radiographic stages of disease and relationship to malalignment. *Arthritis Rheum.* 2005;52:3528-35
45. Tiderius CJ, Tjornstrand J, Akeson P, Sodersten K, Dahlberg L, Leander P. Delayed gadolinium-enhanced MRI of cartilage (dGEMRIC): intra- and interobserver variability in standardized drawing of regions of interest. *Acta Radiol.* 2004;45:628-34.
46. Roos EM, Dahlberg L. Positive effects of moderate exercise on glycosaminoglycan content in knee cartilage: a four-month, randomized, controlled trial in patients at risk of osteoarthritis. *Arthritis Rheum.* 2005;52:3507-14.

47. Kurkijarvi JE, Nissi MJ, Kiviranta I, Jurvelin JS, Nieminen MT. Delayed gadolinium-enhanced MRI of cartilage (dGEMRIC) and T2 characteristics of human knee articular cartilage: topographical variation and relationships to mechanical properties. *Magn Reson Med*. 2004;52:41-6.
48. Yulish BS, Montanez J, Goodfellow DB, et al. Chondromalacia patellae: Assessment with MR imaging. *Radiology* 1987; 164: 763–766.
49. Shahriaree H. Chondromalacia. *Contemp Orthop* 1985; 67B: 42–43.
50. Irrgang JJ, Anderson AF, Boland AL, Harner CD, Kurosaka M, Neyret P, Richmond JC, Shelborne KD. Development and validation of the international knee documentation committee subjective knee form. *Am J Sports Med*. 2001 Sep-Oct;29(5):600-13.
51. Mandelbaum BR, Romanelli DA, Knapp TP. Articular cartilage repair: assessment and classification. *Operative Tech Sports Med* 2000, 8:90–97.
52. Cameron ML. Reproducibility and reliability of the Outerbridge classification for grading chondral lesions of the knee arthroscopically. *Am J Sports Med* 2003;31:83-86.
53. Pećina M. Građa i djelovanje spojeva i zglobova donjih udova. U: Krmpotić-Nemanić J. *Anatomija čovjeka*. JUMENA Zagreb 1985, 142-149.
54. Vukičević S, Pećina M, Vukičević D. Biomehanika koljenskog zgloba. U: Pećina M. *Koljeno – primijenjena biomehanika*. Zagreb: Jumena, 1982; 17-56.
55. Pećina M, Bajok I, Pećina HI. Tuberculum Intercondylare Tibiae Tertium as a Predictive Factor for Anterior Cruciate Ligament Injury. *Am J Sports Med*, 2001; 29: 709-711.

56. Lubowitz JH, Konicek J. Anterior cruciate ligament femoral tunnel length: cadaveric analysis comparing anteromedial portal versus outside-in technique. *Arthroscopy*. 2010 Oct;26(10):1357-62.
57. Buckwalter JA, Mankin HJ: Articular cartilage. Part I: Tissue design and chondrocyte-matrix interactions. *J Bone Joint Surg* 79A:600-611, 1997.
58. Mow VC, Ratcliffe A, Poole AR: Cartilage and diarthrodial joints as paradigms for hierarchical materials and structures. *Biomaterials* 13:67-97, 1992.
59. Cohen N.P, Foster RJ, Mow VC. Composition and Dynamics of Articular Cartilage: Structure, Function, and Maintaining Healthy State. *JOSPT* 28 (4):203-215, 1998.
60. Bhosale AM, Richardson JB. Articular cartilage: structure, injuries and review of management. *British Medical Bulletin* 87(1):77-95, 2008.
61. Huber M, Trattning S, Lintner F. Anatomy, biochemistry, and physiology of articular cartilage. *Invest Radiol* 2000;35:573-580. (piše iz Bobich-a)
62. Muir H: Proteoglycans as organizers of the extracellular matrix. *Biochem Soc Trans* 11:613-622, 1983.
63. Maroudas A: Balance between swelling pressure and collagen tension in normal and degenerate cartilage. *Nature* 260:808-809, 1976.
64. Setton LA, Muller FI, Pita IC, Howell DS, Mow VC: Mechanical properties of canine articular cartilage are significantly altered following transection of the anterior cruciate ligament. *J Orthop Res* 12:451-463, 1994.
65. Setton LA, Zhu W, Mow VC: The biphasic poroviscoelastic behavior of articular cartilage role of the surface zone in governing the compression behavior. *J Biomech* 26:581-592, 1993.
66. Modl JM, et al. Articular cartilage: correlation of histologic zones with signal intensity at MR imaging. *Radiology*;181:853-5, 1991.
67. Lehner KB, et al. Structure, function, and degeneration of bovine hyaline cartilage: assessment with MR imaging in vitro. *Radiology* 170:495-9, 1989.
68. Bhosale AM, Richardson JB. Articular cartilage: structure, injuries and review of management. *British Medical Bulletin* 87:77-95, 2008.
69. Buckwalter JA, Mankin HJ. Articular cartilage: Part I: tissue design and chondrocytes matrix interactions. *J Bone Joint Surg* 79-A:600-611, 1997.

70. Reicher MA, Rauschnig W, Gold RH. High-resolution magnetic resonance imaging of the knee joint: normal anatomy. *AJR* 1985;145: 895-902.
71. Eustace S, Hentzen P, Adams J, Harper K, Jara H. Comparison of conventional and turbo spin echo T1 weighted MR image in acute knee trauma. *AJR* 1999; 172: 1393-1396.
72. May DA, Snearly WN, Bents R, Jones R. MR imaging findings in anterior cruciate ligament reconstruction: Evaluation of notchplasty. *AJR* 1997; 169: 217-222.
73. Farooki S, Seeger LL. Magnetic resonance imaging in the evaluation of ligament injuries. *Skeletal Radiology* 1999;28:61-74.
74. Tyrrell RL, Gluckert K, Pathria M, Modic MT. Fast three-dimensional MR imaging of the knee: Comparison with arthroscopy. *Radiology* 1988; 166: 865-872.
75. Rinck AP: *The Magnetic Resonance Phenomenon*. U Rinck AP (ur.): *Magnetic Resonance in Medicine*. London, Blackwell Science, 1993.
76. Westbrook C, Kraut C. *MRI in Practice*. London, Blackwell Science, 1997.
77. Borić I. MR muskuloskeletalnog sustava. *Medix* 2000; 31: 74-77.
78. Zheng ZZ, Shan H, Li X. Fat-suppressed 3D T1-weighted gradient-echo imaging of the cartilage with a volumetric interpolated breath-hold examination. *AJR Am J Roentgenol*. 2010 May;194(5):W414-9.
79. Karantanas AH, Zibis AH, Kitsoulis P. Fat-suppressed 3D-T1-weighted-echo planar imaging: comparison with fat-suppressed 3D-T1-weighted-gradient echo in imaging the cartilage of the knee. *Comput Med Imaging Graph*. 2002 May-Jun;26(3):159-65.
80. Lang P, Noorbakhsh F, Yoshioka H. MR imaging of articular cartilage: current state and recent developments. *Radiol Clin North Am*. 2005 Jul;43(4):629-39.
81. Mosher TJ, Dardzinski BJ. Cartilage MRI T2 relaxation time mapping: overview and applications. *Semin Musculoskelet Radiol*. 2004 Dec;8(4):355-68.

82. Eckstein F, Glaser C. Measuring cartilage morphology with quantitative magnetic resonance imaging. *Semin Musculoskelet Radiol.* 2004 Dec;8(4):329-53.
83. Gold GE, Hargreaves BA, Reeder SB, Vasawala SS, Beaulieu CF. Controversies in protocol selection in the imaging of articular cartilage. *Semin Musculoskelet Radiol.* 2005 Jun;9(2):161-72.
84. Bredella MA, Triman PFJ, Peterfy CG, et al. Accuracy of T2-weighted fast spin-echo MR imaging with fat saturation in detecting cartilage defects in the knee: comparison with arthroscopy in 130 patients. *AJR* 1999; 172:1073 - 1080
85. Shapiro EM, Borthakur A, Gougoutas A, Reddy R. ²³Na MRI accurately measures fixed charge density in articular cartilage. *Magn Reson Med.* 2002 Feb;47(2):284-91
86. Gold GE, Beaulieu CF. Future of MR imaging of articular cartilage. *Semin Musculoskelet Radiol.* 2001 Dec;5(4):313-27.
87. McCauley TR, Recht MP, Disler DG. Clinical imaging of articular cartilage in the knee. *Semin Musculoskelet Radiol.* 2001 Dec;5(4):293-304.
88. Link TM, Sell CA, Masi JN, Phan C, Newitt D, Lu Y, Steinbach L, Majumdar S. 3.0 vs 1.5 T MRI in the detection of focal cartilage pathology--ROC analysis in an experimental model. *Osteoarthritis Cartilage.* 2006 Jan;14(1):63-70. Epub 2005 Sep 26.
89. Masi JN, Sell CA, Phan C, Han E, Newitt D, Steinbach L, Majumdar S, Link TM. Cartilage MR imaging at 3.0 versus that at 1.5 T: preliminary results in a porcine model. *Radiology.* 2005 Jul;236(1):140-50.
90. Kornaat PR, Reeder SB, Koo S, Brittain JH, Yu H, Andriacchi TP, Gold GE. MR imaging of articular cartilage at 1.5T and 3.0T: comparison of SPGR and SSFP sequences. *Osteoarthritis Cartilage.* 2005 Apr;13(4):338-44.
91. Recht MP, Goodwin DW, Winalski CS, White LM. MRI of articular cartilage: revisiting current status and future directions. *AJR Am J Roentgenol.* 2005 Oct;185(4):899-914.
92. Vasawala SS, Pauly JM, Nishimura DG, Gold GE. MR imaging of knee cartilage with FEMR. *Skeletal Radiol.* 2002 Oct;31(10):574-80.

93. Madelin G, Lee JS, Inati S, Jerschow A, Regatte RR Sodium inversion recovery MRI of the knee joint in vivo at 7T. *J Magn Reson*. 2010 Nov;207(1):42-52.
94. Witschey WR, Borthakur A, Fenty M, Kneeland BJ, Lonner JH, McArdle EL, Sochor M, Reddy R. T1rho MRI quantification of arthroscopically confirmed cartilage degeneration. *Magn Reson Med*. 2010 May;63(5):1376-82.
95. Chen CA, Kijowski R, Shapiro LM, Tuite MJ, Davis KW, Klaers JL, Block WF, Reeder SB, Gold GE. Cartilage morphology at 3.0T: assessment of three-dimensional magnetic resonance imaging techniques. *J Magn Reson Imaging*. 2010 Jul;32(1):173-83.
96. Filidoro L, Dietrich O, Weber J, Rauch E, Oerther T, Wick M, Reiser MF, Glaser C. High -resolution diffusion tensor imaging of human patellar cartilage: feasibility and preliminary findings. *Magn Reson Med*. 2005 May;53(5):993-8.
97. Glaser C. New techniques for cartilage imaging: T2 relaxation time and diffusion-weighted MR imaging. *Radiol Clin North Am*. 2005 Jul;43(4):641-53.
98. Li X, Benjamin Ma C, Link TM, Castillo DD, Blumenkrantz G, Lozano J, Carballido-Gamio J, Ries M, Majumdar S. In vivo T(1rho) and T(2) mapping of articular cartilage in osteoarthritis of the knee using 3 T MRI. *Osteoarthritis Cartilage*. 2007 Jul;15(7):789-97.
99. Wheaton AJ, Dodge GR, Elliott DM, Nicoll SB, Reddy R. Quantification of cartilage biomechanical and biochemical properties via T1rho magnetic resonance imaging. *Magn Reson Med*. 2005 Nov;54(5):1087-93.
100. Young AA, Stanwell P, Williams A, Rohrsheim JA, Parker DA, Giuffre B, Ellis AM. Glycosaminoglycan content of knee cartilage following posterior cruciate ligament rupture demonstrated by delayed gadolinium-enhanced magnetic resonance imaging of cartilage (dGEMRIC). A case report. *J Bone Joint Surg Am*. 2005 Dec;87(12):2763-7.
101. Williams A, Sharma L, McKenzie CA, Prasad PV, Burstein D Delayed gadolinium-enhanced magnetic resonance imaging of cartilage in knee

- osteoarthritis: findings at different radiographic stages of disease and relationship to malalignment. *Arthritis Rheum.* 2005 Nov;52(11):3528-35.
102. Stikov N, Keenan KE, Pauly JM, Smith RL, Dougherty RF, Gold GE. Cross-relaxation imaging of human articular cartilage. *Magn Reson Med.* 2011 Mar 17.
 103. Crema MD, Roemer FW, Marra MD, Burstein D, Gold GE, Eckstein F, Baum T, Mosher TJ, Carrino JA, Guermazi A. Articular cartilage in the knee: current MR imaging techniques and applications in clinical practice and research. *Radiographics.* 2011 Jan-Feb;31(1):37-61.
 104. Goodwin DW, Wadghiri YZ, Dunn JF. Micro-imaging of articular cartilage: T2, proton density, and the magic angle effect. *Acad Radiol.* 1998 Nov;5(11):790-8.
 105. Mlynárik V. Magic angle effect in articular cartilage. *AJR Am J Roentgenol.* 2002 May;178(5):1287; author reply 1287-8.
 106. Wang YX, Griffith JF, Ahuja AT. Non-invasive MRI assessment of the articular cartilage in clinical studies and experimental settings. *World J Radiol.* 2010 Jan 28;2(1):44-54
 107. Xia Y, Farquhar T, Burton-Wurster N, Lust G. Origin of cartilage laminae in MRI. *J Magn Reson Imaging*1997; 7:887 -894
 108. Mlynarik V, Degraasi A, Toffanin R, Vittur F, Cova M, Pozzi-Mucelli RS. Investigation of laminar appearance of articular cartilage by means of magnetic resonance microscopy. *J Magn Reson Imaging*1996; 14:435 -442
 109. Yoshioka H, Haishi T, Uematsu T, Matsuda Y, Anno I, Echigo J, Lang P, Itai Y, Kose K. MR microscopy of articular cartilage at 1.5 T: orientation and site dependence of laminar structures. *Skeletal Radiol.* 2002 Sep;31(9):505-10.
 110. Mlynarik V, Trattnig S. Physicochemical properties of normal articular cartilage and its MR appearance. *Invest Radiol* 2000; 35:589 -594.

111. Goodwin DW, Zhu H, Dunn JF. In vivo MR imaging of hyaline cartilage: correlation with scanning electron microscopy. *AJR* 2000; 174:405 -409
112. Kaab MJ, Gwynn IA, Notzli HP. Collagen fibre arrangement in the tibial plateau articular cartilage of man and other mammalian species. *J Anat* 1998; 193:23 -34
113. Seidel P, Gründer W. Collagene order of articular cartilage by clinical magnetic resonance images and its age dependency. *Z Med Phys.* 2005;15(1):45-51
114. Goodwin DW, Dunn JF. MR imaging and T2 mapping of femoral cartilage. *AJR Am J Roentgenol.* 2002 Jun;178(6):1568-9;
115. Cova M, Toffanin R. MR microscopy of hyaline cartilage: current status. *Eur Radiol.* 2002 Apr;12(4):814-23.
116. Chen H, Yang X, Liao Y, Zeng X, Liang P, Kang N, Tan J, Liang Z. MRI and histologic analysis of collagen type II sponge on repairing the cartilage defects of rabbit knee joints. *J Biomed Mater Res B Appl Biomater.* 2011 Feb;96(2):267-75.
117. Cicuttini FM, Wluka AE, Wang Y, Davis SR, Hankin J, Ebeling P. Compartment differences in knee cartilage volume in healthy adults. *J Rheumatol.* 2002 Mar;29(3):554-6.
118. Goodwin DW. Visualization of the macroscopic structure of hyaline cartilage with MR imaging. *Semin Musculoskelet Radiol*2001; 5:305 -312.
119. Goodwin DW, Ziam Wadghiri Y, Zhu H, Vinton CJ, Smith ED, Dunn JF. The macroscopic structure of tibial plateau articular cartilage: influence of a characteristic matrix architecture on MRIs. *AJR*2004; 182:311 -318
120. Suh JS, Lee SH, Jeong EK, Kim DJ. Magnetic resonance imaging of articular cartilage. *Eur Radiol.* 2001;11(10):2015-25.
121. Kijowski R, Stanton P, Fine J, De Smet A. Subchondral bone marrow edema in patients with degeneration of the articular cartilage of the knee joint. *Radiology.* 2006 Mar;238(3):943-9.
122. Potter HG, Foo LF. Magnetic resonance imaging of articular cartilage: trauma, degeneration, and repair. *Am J Sports Med.* 2006 Apr;34(4):661-77.

123. Doré D, Quinn S, Ding C, Winzenberg T, Cicuttini F, Jones G. Subchondral bone and cartilage damage: a prospective study in older adults. *Arthritis Rheum.* 2010 Jul;62(7):1967-73
124. Kijowski R. Clinical cartilage imaging of the knee and hip joints. *AJR Am J Roentgenol.* 2010 Sep;195(3):618-28.
125. Lee SY, Jee WH, Kim SK, Koh IJ, Kim JM. Differentiation between grade 3 and grade 4 articular cartilage defects of the knee: fat-suppressed proton density-weighted versus fat-suppressed three-dimensional gradient-echo MRI. *Acta Radiol.* 2010 May;51(4):455-61.
126. Gold GE, Chen CA, Koo S, Hargreaves BA, Bangerter NK. Recent advances in MRI of articular cartilage. *AJR Am J Roentgenol.* 2009;193(3):628-38.
127. Disler DG, McCauley TR, Wirth CR, Fuchs MD. Detection of knee hyaline cartilage defects using fat-suppressed three-dimensional spoiled gradient-echo MR imaging: comparison with standard MR imaging and correlation with arthroscopy. *AJR Am J Roentgenol.* 1995 Aug;165(2):377-82.
128. Potter HG, Linklater JM, Allen AA, Hannafin JA, Haas SB. Magnetic resonance imaging of articular cartilage in the knee. An evaluation with use of fast-spin-echo imaging. *J Bone Joint Surg Am.* 1998;80(9):1276-84.
129. Van de Velde SK, Bingham JT, Hosseini A, Kozanek M, DeFrate LE, Gill TJ, Li G. Increased tibiofemoral cartilage contact deformation in patients with anterior cruciate ligament deficiency. *Arthritis Rheum.* 2009;60(12):3693-702.
130. Huegeli RW, Moelleken SM, Stork A, Bonel HM, Bredella MA, Meckel S, Genant HK, Tirman PF. MR imaging of post-traumatic articular cartilage injuries confined to the femoral trochlea. Arthroscopic correlation and clinical significance. *Eur J Radiol.* 2005 ;53(1):90-5.
131. Roos H, Adalberth T, Dahlberg L, Lohmander LS. Osteoarthritis of the knee after injury to the anterior cruciate ligament or meniscus: the influence of time and age. *Osteoarthritis Cartilage.* 1995;3(4):261–267.
132. Felson DT, Lawrence RC, Dieppe PA, Hirsch R, Helmick CG, Jordan JM, et al. Osteoarthritis: new insights. Part 1: the disease and its risk factors. *Ann Intern Med.* 2000;133(8):635–646.

133. Georgoulis AD, Papadonikolakis A, Papageorgiou CD, Mitsou A, Stergiou N. Three-dimensional tibiofemoral kinematics of the anterior cruciate ligament-deficient and reconstructed knee during walking. *Am J Sports Med.* 2003;31(1):75–79.
134. Logan M, Dunstan E, Robinson J, Williams A, Gedroyc W, Freeman M. Tibiofemoral kinematics of the anterior cruciate ligament (ACL)-deficient weightbearing, living knee employing vertical access open "interventional" multiple resonance imaging. *Am J Sports Med.* 2004;32(3):720–726.
135. Li G, Moses JM, Papannagari R, Pathare NP, DeFrate LE, Gill TJ. Anterior cruciate ligament deficiency alters the in vivo motion of the tibiofemoral cartilage contact points in both the anteroposterior and mediolateral directions. *J Bone Joint Surg Am.* 2006;88(8):1826–1834.
136. Li G, Park SE, DeFrate LE, Schutzer ME, Ji L, Gill TJ, et al. The cartilage thickness distribution in the tibiofemoral joint and its correlation with cartilage-to-cartilage contact. *Clin Biomech (Bristol, Avon)* 2005;20(7):736–744.
137. Frobell RB, Le Graverand MP, Buck R, Roos EM, Roos HP, Tamez-Pena J, Totterman S, Lohmander LS. The acutely ACL injured knee assessed by MRI: changes in joint fluid, bone marrow lesions, and cartilage during the first year. *Osteoarthritis Cartilage.* 2009;17(2):161-7.
138. Yoshioka H, Stevens K, Genovese M, Dillingham MF, Lang P. Articular cartilage of knee: normal patterns at MR imaging that mimic disease in healthy subjects and patients with osteoarthritis. *Radiology.* 2004 Apr;231(1):31-8.
139. Baysal O, Baysal T, Alkan A, Altay Z, Yologlu S Comparison of MRI graded cartilage and MRI based volume measurement in knee osteoarthritis. *Swiss Med Wkly.* 2004;134(19-20):283-8.
140. Peterfy CG, Guermazi A, Zaim S, Tirman PF, Miaux Y, White D, Kothari M, Lu Y, Fye K, Zhao S, et al. Whole-Organ Magnetic Resonance Imaging Score (WORMS) of the knee in osteoarthritis. *Osteoarthritis Cartilage.* 2004;12:177–190.
141. Conaghan PG, Hunter D tennant A, Amin S, Clancy M, Guermazi A, Peterfy C, Genant H, Felson DT. Evaluation an MRI scoring system for osteoarthritis of the knee using modern psychometric approaches. *Osteoarthritis Cartilage.* 2004;12(Suppl B):S119–S120.
142. Kornaat PR, Ceulemans RY, Kroon HM, Riyazi N, Kloppenburg M, Carter WO, Woodworth TG, Bloem JL. MRI assessment of knee osteoarthritis: Knee Osteoarthritis Scoring System (KOSS)--inter-observer and intra-observer

- reproducibility of a compartment-based scoring system. *Skeletal Radiol.* 2005;**34**:95–102.
143. Hunter DJ, Lo GH, Gale D, Grainger AJ, Guermazi A, Conaghan PG. The reliability of a new scoring system for knee osteoarthritis MRI and the validity of bone marrow lesion assessment: BLOKS (Boston Leeds Osteoarthritis Knee Score) *Ann Rheum Dis.* 2008;**67**:206–211.
144. Nishimori N, Deie M, Adachi N, Kanaya A, Nakamae A, Motoyama M, Ochi M. Articular cartilage injury of the posterior lateral tibial plateau associated with acute anterior cruciate ligament injury. *Knee Surg Sports Traumatol Arthrosc* 2008; 16:270–274.
145. Ivkovic A, Pascher A, Hudetz D, Maticic D, Jelic M, Dickinson S, Loparic M, Haspl M, Windhager R, Pecina M. Articular cartilage repair by genetically modified bone marrow aspirate in sheep. *Gene Ther.* 2010 Jun;**17**(6):779-89
146. Miller MA, Ivkovic A, Porter R, Harris MB, Estok DM 2nd, Smith RM, Evans CH, Vrahas MS Autologous bone grafting on steroids: preliminary clinical results. A novel treatment for nonunions and segmental bone defects. *Int Orthop.* 2011 Apr;**35**(4):599-605.
147. Potter HG, Black BR, Chong le R. New techniques in articular cartilage imaging. *Clin Sports Med.* 2009 Jan;**28**(1):77-94.
148. Black BR, Chong le R, Potter HG. Cartilage imaging in sports medicine. *Sports Med Arthrosc.* 2009 Mar;**17**(1):68-80.

12. Životopis

12. ŽIVOTOPIS

Rođen sam u Makarskoj 22. svibnja 1966. godine, gdje sam pohađao i završio osnovnu školu te maturirao u Ekonomskoj školi 1985. godine.

Medicinski fakultet Sveučilišta u Zagrebu upisao sam 1986. godine te diplomirao na istom u listopadu 1991. godine.

Specijalizaciju iz radiologije obavio sam u Kliničkom zavodu za dijagnostičku i intervencijsku radiologiju Kliničkog bolničkog centra Zagreb, a u svibnju 1997. godine položio sam specijalistički ispit.

Magistarski rad obranio sam 2002. godine na Medicinskom fakultetu sveučilišta u Zagrebu na temu „Usporedba uobičajne i brze spin eko tehnike sa potiskivanjem signala masti u procjeni oštećenja prednje ukrižene sveze koljena“. Godine 2008. stekao sam naslov Primarius.

Od 1997. do 2002. godine radio sam u Kliničkom zavodu za dijagnostičku i intervencijsku radiologiju Kliničkog bolničkog centra Zagreb, a od 2002. do 2007. godine u Zavodu za dječju radiologiju Klinike za dječje bolesti u Zagrebu. Trenutno sam zaposlen u Kliničkom bolničkom centru „Sestre milosrdnice“ u Zagrebu kao voditelj kliničke jedinice za muskuloskeletnu radiologiju Kliničkog zavoda za dijagnostičku i intervencijsku radiologiju.

Od 2000. godine kao viši predavač sudjelujem u nastavi Zdravstvenog veleučilišta u Zagrebu gdje sam nositelj dva kolegija u dodiplomskom studiju, a od 2010. godine asistent sam na katedri za radiologiju Stomatološkog fakulteta Sveučilišta u Zagrebu.

Aktivan sam član Hrvatskog liječničkog zbora, Hrvatskog društva radiologa te Europskog društva radiologije i Europskog društva muskuloskeletne radiologije, a član sam zdravstvene komisije Hrvatskog olimpijskog odbora.

Uže područje rada mi je muskuloskeletna radiologija. Sudjelovao sam s radovima i kao pozvani predavač na više domaćih i međunarodnih kongresa i tečajeva.

Autor sam tri poglavlja u knjigama te 31 stručnog članka u indeksiranim časopisima, od čega je sedam u časopisima citiranim u Current Contents-u.

Oženjen sam i otac sam dva sina.

13. Privitak

2000

IKDC

UPITNIK ZA KOLJENO

**Modifikacija po
Boriću / Bojaniću / Smoljanoviću**