

Izraženost HIF-1 (alpha) i VEGF u neuroendokrinima karcinomima dojke

Marton, Ingrid

Doctoral thesis / Disertacija

2013

Degree Grantor / Ustanova koja je dodijelila akademski / stručni stupanj: **University of Zagreb, School of Medicine / Sveučilište u Zagrebu, Medicinski fakultet**

Permanent link / Trajna poveznica: <https://urn.nsk.hr/urn:nbn:hr:105:301097>

Rights / Prava: [In copyright](#)/[Zaštićeno autorskim pravom.](#)

Download date / Datum preuzimanja: **2024-07-11**



Repository / Repozitorij:

[Dr Med - University of Zagreb School of Medicine Digital Repository](#)





Središnja medicinska knjižnica

Marton, Ingrid (2013) *Izraženost HIF-1 (alpha) i VEGF u neuroendokrinima karcinomima dojke*. Doktorska disertacija, Sveučilište u Zagrebu.

<http://medlib.mef.hr/1874>

University of Zagreb Medical School Repository

<http://medlib.mef.hr/>

**SVEUČILIŠTE U ZAGREBU
MEDICINSKI FAKULTET**

Ingrid Marton

**Izraženost HIF-1 (alpha) i VEGF
u neuroendokrinima karcinomima dojke**

DISERTACIJA



Zagreb, 2013.

**SVEUČILIŠTE U ZAGREBU
MEDICINSKI FAKULTET**

Ingrid Marton

**Izraženost HIF-1 (alpha) i VEGF
u neuroendokrinima karcinomima dojke**

DISERTACIJA

Zagreb, 2013.

Disertacija je izrađena u Zavodu za patologiju Klinike za tumore, KBC „Sestre Milosrdnice“.

Voditeljica: prof.dr.sc. Marina Kos

Zahvaljujem svim djelatnicima Zavoda za patologiju Klinike za tumore, KBC „Sestre Milosrdnice“ na svesrdnoj pomoći, strpljenju i podršci, a ponajviše na prijateljstvu. U tom svjetlu veliko hvala dipl.ing. Snježani Ramić, posebice na svakoj dobronamjernoj i konstruktivnoj kritici.

Ovaj rad posvećujem svojim roditeljima Mandi i Eduardu, mojim učiteljima života. Upornost bijaše jedna od prvih i najtežih lekcija.

SADRŽAJ

1. UVOD	
1.1. Embriologija, anatomija i histologija dojke	1
1.2. Fiziologija dojke	4
1.3. Tumori dojke	6
1.3.1. Rak dojke	8
1.3.1.1. Epidemiologija raka dojke	8
1.3.1.2. Etiologija i rizični čimbenici	9
1.3.1.3. Osnovne dijagnostičke metode	14
1.3.1.4. Histopatologija karcinoma dojke	17
1.3.1.5. TNM klasifikacija i stupnjevanje bolesti	17
1.3.1.6. Prognostički čimbenici	18
1.4. Invazivni duktalni karcinom	34
1.5. Neuroendokrini karcinomi (NEC) dojke	37
1.5.1. Epidemiologija NEC dojke	37
1.5.2. Mikroskopski izgled	38
1.5.3. Prognostički čimbenici	42
1.6. Regulacija hipoksije kod zloćudnih tumora dojke i značenje proteina HIF-1 α	44
1.6.1. Mehanizmi hipoksije kod zloćudnih tumora dojke	44
1.6.2. Značenje proteina HIF-1 α	44
1.7. Angiogeneza u raku dojke	50
1.7.1. Mehanizmi indukcije angiogeneze	50
1.7.2. Histološka kvantifikacija tumorske angiogeneze	53
1.7.3. Antiangiogena terapija	54
1.8. Uloga proteina VEGF u angiogenezi	55
1.8.1. Vaskularni endotelni čimbenik rasta (VEGF)	56
2. HIPOTEZA	60
3. CILJEVI ISTRAŽIVANJA	61
4. MATERIJAL I METODE	62

4.1. Materijal	62
4.2. Metode	63
4.2.1. Imunohistokemijska analiza	63
4.2.2. Statistička analiza	64
5. REZULTATI	65
5.1. Dob bolesnica	65
5.2. Histološke osobine karcinoma	65
5.2.1. Stupanj diferencijacije (gradus)	65
5.2.2. Izraženost estrogenskih i progesteronskih receptora (ER,PR)	68
5.2.3. Izraženost HER-2/neu	71
5.3. TNM stadij	73
5.4. Izraženost HIF-1 α i VEGF-aC	75
5.4.1. Izraženost HIF-1 α	75
5.4.2. Izraženost VEGF-aC	80
5.5. Preživljenje bolesnica u odnosu na izraženost HIF-1 α i VEGF-aC	84
6. RASPRAVA	90
7. ZAKLJUČCI	97
8. KRATKI SAŽETAK NA HRVATSKOM JEZIKU	98
9. KRATKI SAŽETAK NA ENGLESKOM JEZIKU (SUMMARY)	99
10. POPIS LITERATURE	100
11. ŽIVOTOPIS	118

POPIS KRATICA:

SZO	Svjetska Zdravstvena Organizacija
SAD	Sjedinjene Američke Države
DCIS	Duktalni karcinom in situ
LCIS	Lobularni karcinom in situ
HNL	Hormonsko nadomjesno liječenje
NEC	Neuroendokrini karcinom
DIC	Duktalni invazivni karcinom
HPF	engl. high power field, veliko vidno povećanje
UICC	engl. The International Union Against Cancer
AJCC	engl. American Joint Committee on Cancer
MI	Mitotski indeks
EIC	engl. Extensive in situ component, intraduktalna in situ komponenta
ER	Estrogenski receptor
PR	Progesteronski receptor
HER2/neu	engl. Human epidermal growth factor receptor
HIF-1 α	engl. Hypoxia-inducible factor- 1 alpha, hipoksijom inducirani faktor
VEGF	engl. Vascular endothelial growth factor, vaskularni endotelni čimbenik rasta
PIGF	engl. Placental growth factor, placentarni čimbenik rasta

1. UVOD

1.1. Embriologija, anatomija i histologija dojke

Dojka, mliječna žlijezda, mamma (lat.), mastos (grč.) najveća je modificirana žlijezda znojnica kože, koja se kod žena razvija u složenu, funkcionalnu strukturu, dok kod muškaraca ostaje rudimentaran organ (1). Ona je poput lojnica, znojnica, dlaka i noktiju derivat epidermisa, tj. zametnog listića ektoderma. Nastaje u šestom tjednu embrionalnog života na ventralnoj površini tijela. Između osnove za gornje i donje ekstremitete razvija se mliječna linija u obliku obostranih grebena ili parnih pruga, tzv. mliječne pruge (2). U kasnijoj fazi embrionalnog razvitka nastupa povlačenje mliječnih pruga, da bi iz kranijalnih segmenata nastale mliječne žlijezde. Iz distalnih dijelova nastaje niz epitelnih tračaka koji su osnova budućih glavnih mliječnih odvodnih kanalića uklopljenih u režnjeve dojke (3). Epitelni tračci dobiju lumen pred sam porod. Mliječni se kanalići otvaraju prema udubljenju iz kojeg proliferacijom mezenhimalnih stanica nastaje bradavica koja u kasnijem životu žene predstavlja važan morfološko-funkcionalni dio dojke. Grananje mliječnih kanalića nastavlja se nakon rođenja. Taj proces u muškaraca prestaje u cijelosti prije puberteta, dok se u žena nastavlja i intenzivira u razdoblju puberteta uz istodobno gomilanje masnog tkiva. To je vrlo važan period sazrijevanja i oblikovanja dojke kao egzokrine žlijezde. Diferencijacija žljezdanih dijelova u smislu sekrecije završava tijekom trudnoće i dojenja pod hormonskom koordinacijom (3). Nakon ovih morfoloških promjena u dojkama tijekom života nastupit će nakon menopauze involutivne promjene. Dojka je parna egzokrina žlijezda smještena na prednjoj strani prsnog koša, u prostoru između 2. i 7. rebra u kraniokaudalnom smjeru, odnosno između lateralnog ruba prsne kosti s medijalne strane i aksilarne linije s lateralne strane (1). Prekrivena je kožom i supkutanim masnim tkivom i smještena na pektoralnom mišiću, od kojeg je odijeljena fascijom. Korijen dojke (radix mammae) nalazi se u području ispod drugog rebra i nastavlja se u trup (corpus

mammae). Prekriva je koža koja na donjem dijelu formira prijevoj poput žlijeba (sulcus submammaris) prelazeći u kožu prsnog koša. Bradavica (papilla mammae) nalazi se na vrhu dojke, veličine je oko 1 cm i na njoj se otvaraju svi izvodni kanalići, a okružena je pigmentiranim područjem (areola mammae). Ispod kože smješteno je žlijezdano, masno i vezivno tkivo. Dojku oblikuje žlijezdano tkivo mliječne žlijezde (glandula mammaria) koje je uronjeno u vezivnu stromu i obloženo masnim tkivom. Mliječna žlijezda sastoji se od 15 do 20 alveotubularnih žlijezda (lobi glandulae mammariae), od kojih svaka ima izvodni kanal (ductus lactiferus) koji se otvara na bradavici. Režnjevi se dijele na režnjiće (lobuli glandulae mammariae) koji su odijeljeni vezivnim tkivom, pa se palpacijom dojka pipa kao zrnata tvorba. Režnjevi i kanalići poredani su zrakasto oko bradavice, zbog čega je glavno operacijsko pravilo da svaki rez dojke mora biti radijalan na bradavicu. Izvodni kanal (sinus lactiferus) proširuje se prije ulaska u bradavicu i promjera je 5 do 9 mm, da bi se opet suzio neposredno prije otvaranja na bradavici (2). Morfološko-funkcionalna jedinica dojke zapravo je kompleks razgranatih struktura koja se sastoji od terminalne duktulo-lobularne jedinice i sustava velikih kanalića. Terminalnu duktulo-lobularnu jedinicu čine lobuli i terminalni kanalići koji zapravo predstavljaju sekrecijski dio žlijezde. Duktulo-lobularni epitelni sustav dojke pokriven je specijaliziranim dvorednim epitelom: unutarnjim koji ima sekretornu i apsorptivnu funkciju, i vanjskim slojem mioepitelnih stanica (4).

Dojku krvlju opskrbljuju ogranci triju arterija: unutarnje arterije prsnog koša (a. thoracica interna), lateralne arterije prsnog koša (a. thoracica lateralis) i međurebrenih arterija (aa. intercostales). A. thoracica interna opskrbljuje krvlju medijalni dio dojke, a njezini perforantni ogranci (rr. perforantes) daju ogranke za dojku. Lateralni dio dojke opskrbljuju ogranci a.

thoracicae lateralis (rr. mammarii laterales). Duboke dijelove dojke krvlju opskrbljuju ogranci interkostalnih arterija (rr. mammarii). Sva tri arterijska sustava povezani su anastomozama.

Venski je krvotok analogan arterijskom. Neposredno ispod kože oko areole započinje bogat venski splet (plexus venosum areolaris). Vene medijalnog dijela ulijevaju se u unutrašnje vene prsnog koša (vv. thoracicae internae), a iz lateralnog dijela vensku krv odvodi lateralna vena prsnog koša (v. thoracica lateralis) i međurebrene vene (vv. intercostales) (1).

Od izuzetne je važnosti razumijevanje limfne drenaže dojke, obzirom na dominantno limfogeno širenje raka dojke. Limfne žile nalaze se na površini i u dubini dojke čineći mrežu anastomizirajućih žila koje odvođe limfu u dva smjera: medijalni kojim se limfa odvodi u medijalne i retrosternalne limfne čvorove, i lateralni smjer kojim se limfa odvodi iz gornjih dijelova prsnog koša, gornjeg abdomena i suprotne strane dojke u vanjske mamarne i aksilarne limfne čvorove (1). Spominje se još jedan manje važan smjer širenja, tzv. posteriorni ili akcesorni smjer kojim se limfa drenira u infraklavikularne limfne čvorove (5). Glavni limfni put vodi u pazušne limfne čvorove duž donjeg ruba velikog prsnog mišića. Najveći dio površnih limfnih žila ulijeva se u pazušne limfne čvorove (nodi lymphatici axillares). Također je uočeno kako se neke od potkožnih limfnih žilica dreniraju u aksilarne čvorove suprotne strane, i to izravno ili posredno preko limfnih žila suprotne dojke. Treba napomenuti kako limfa iz mliječne žlijezde i limfa iz bradavice i areole teku na različite načine. Limfa iz lateralnih dijelova dojke najprije ide u nodi lymphatici intercostales, zatim u nodi lymphatici axillares. Limfne žile iz gornjih i dubokih dijelova dojke teku uzduž fascije velikog prsnog mišića prema pazuhu, a na tom putu nalaze se pektoralni limfni čvorovi. Dio limfnih žila probija pektoralni mišić ulijevajući se u infraklavikularne i supraklavikularne čvorove. Iz dubokih medijalnih dijelova limfa se ulijeva u parasternalne (medijalne) čvorove smještene duž a. mammae interne i prvih šest međurebrenih

prostora. To su ujedno jedine limfne žile koje potpuno mimoilaze aksilarne čvorove. Aksilarni limfni čvorovi čine najbogatiju mrežu limfnih čvorova, ima ih 30 do 40; u njih se drenira preko 70% limfe dojke, zatim limfa gornjih ekstermiteta kao i torako-abdominalne stijenke. Prema lokalizaciji standardno se dijele na: nodi lymphatici apicales- limfne čvorove u vrhu pazušne jame (subklavikularna grupa), ima ih do 11 i smješteni su ispod medijalnog dijela pazušne vene zbog čega su najnepristupačniji za evakuaciju; nodi lymphatici centrales- do 6 čvorova u središtu pazušne jame koji se jednostavno palpiraju zahvaljujući površnom smještaju; nodi lymphatici laterales- njih 5 do 10 smješteno je duž medijalne strane pazušne vene; nodi lymphatici pectorales ispod i između istoimenog mišića; nodi lymphatici subscapulares- ima ih 1 do 5 i dreniraju donji dio toraksa.

Vrijedno je spomenuti i brahijalnu grupu limfnih čvorova koju je prilikom disekcije aksile potrebno sačuvati kako se ne bi razvio postoperativni limfedem ruke (5).

Međurebreni živci (nn. intercostales II-VI) i njihovi ogranci inerviraju dojku. Gornji dio dojke inerviraju i ogranci supraklavikularnih živaca koji pripadaju cervikalnom spletu. Inervacija dojke i površne kože usko je povezana zahvaljujući zajedničkom ektodermalnom porijeklu. U korijumu i potkožju nalaze se Vater-Pacinijeva i Meissnerova osjetna tjelešca (1).

1.2. Fiziologija dojke

Dojka je hormonski ovisna žlijezda koja se razvija tijekom života žene u ovisnosti o hormonskom utjecaju, što za posljedicu ima fizikalne i mikroskopske promjene žlijezde. Već tijekom intrauterinog života dojka se nalazi pod utjecajem brojnih hormonskih čimbenika poput estrogena što ga luči posteljica u velikim količinama. U neonatalnom razdoblju dojka ima samo rudimentarna obilježja, u dječjoj dobi do početka puberteta ima obilježja ekskretorne žlijezde iako tek promjenama na hipotalamičkoj-hipofiznoj osi u vrijeme puberteta dolazi do pune

aktivacije žlijezde (1). Minimalni izometrički rasta dojki do puberteta bude zamijenjen naglim bujanjem tkiva i alometričkim rastom dojki. Estrogen u kombinaciji s hidrokortizonom, prolaktinom, inzulinom i hormonom rasta stimulira rast dojki tako što uzrokuje elongaciju kanala i proliferaciju stanica duž velikih i terminalnih kanala te arborizaciju dukalnog sistema. Estrogen inducira odlaganje masti u dojkama, utječe na vaskulaturu, povećava volumen i elastičnost tkiva. Progesteron potiče umnažanje i rast režnjića, pupanje alveola i razvijanje njihovih sekretornih obilježja (6). Uslijed odlaganja pigmenta melanina areola i mamila postaju tamnije. Potpuni razvoj alveolobularnih žljezdanih elemenata postiže se zajedničkim djelovanjem estrogena i progesterona, nakon započinjanja prvih ovulatornih menstruacijskih ciklusa. Dojke se ciklički mijenjaju tijekom menstruacijskog ciklusa tako da u drugoj fazi ciklusa, nekoliko dana prije početka menstruacije, a uslijed hormonske aktivnosti tj. povećane razine estrogena i progesterona dolazi do retencije tekućine, povećane prokrvljenosti u dojci, dilatacije duktusa s proliferacijom dukalnog epitela i odlaganja kapljica masti unutar citoplazme. Prestankom menstruacijskog krvarenja i padom razine spolnih hormona opisana stanična proliferacija regredira, dolazi do gubitka vode i alveole se smanjuju. Ovaj sistem cikličke proliferacije i involucije nije jednak za sve dijelove dojke, te se tako sve dojke ne vraćaju u svoje prvotno stanje, posljedica čega je razvoj manjih ili većih čvorića koji su po dojci različito distribuirani.

Tranzitorna hiperemija i umnožavanje intraalveolarne strome nastupa između dviju menstruacija. U prvih sedam dana nakon menstruacije kada regredira hormonska stimulacija, dojke su najmanjeg volumena stoga je to optimalno razdoblje za klinički pregled i radiološku dijagnostiku. Ipak, najdinamičnije promjene dojki dešavaju se u vrijeme trudnoće i dojenja; naime u prvom tromjesečju trudnoće nastupa ubrzana mitotska aktivnost jezgara stanica žljezdanog epitela, a alveole dobivaju svoj lumen; tijekom drugog tromjesečja dojke povećavaju

svoj obujam pripremajući se istovremeno za svoju sekretornu funkciju. Osim estrogena i progesterona za razvoj dojke važnu ulogu imaju korionski gonadotropini, prolaktin i placentarni laktogen.

Prestankom laktacije tijekom tri mjeseca nastupaju involutivne promjene kojim se dojke vraćaju u prvobitno stanje prije trudnoće, ali ipak nešto uvećane. Ta involucija nije istovjetna onoj koja nastupa u menopauzi gubitkom ovarijalne funkcije. Involucija u menopauzi karakterizirana je gubitkom žljezdanog parenhima i njegovom supstitucijom masnim tkivom.

U menopauzi sve alveolobularne strukture hijaliniziraju i dojke se pretvaraju u organe građene od masti, vezivne strome i afunkcionalnih, kolabiranih žljezdanih struktura (7).

1.3. Tumori dojke

Tumorske bolesti dojke svrstavaju skupinu dobroćudnih i skupinu zloćudnih tumora. Oni mogu nastati iz bilo kojeg građevnog dijela dojke: vezivnog, žljezdanog, masnog, krvožilnog i živčanog tkiva. Histološka klasifikacija bolesti dojke prema Svjetskoj Zdravstvenoj Organizaciji (SZO) prikazana je u tab.1(8).

Tablica 1: Histološka klasifikacija tumora dojke prema SZO-u.

I. EPITELNI TUMORI

A) *Benigni*

1. Intraduktalni papilom
2. Adenom bradavice
3. Adenomi:
 - a) Tubularni
 - b) Laktacijski
 - c) Apokrini
 - d) Duktalni
 - e) Pleomorfni
4. Ostali

B) *Maligni*

1. Neinfiltrirajući (neinvazivni):

- a) Lobularni karcinom in situ
- b) Intraduktalni karcinom in situ

2. Infiltrirajući (invazivni):

- a) Lobularni invazivni karcinom
- b) Duktalni invazivni karcinom
 - Mucinozni karcinom
 - Medularni karcinom
 - Kribriformni karcinom
 - Papilarni karcinom
 - Tubularni karcinom
 - Adenoidni cistični karcinom
 - Sekretorni karcinom
 - Cistični hipersekretorni karcinom
 - Apokrini karcinom
 - Karcinom s neuroendokrinom diferencijacijom
 - Metaplastični karcinom
 - Miješani karcinom
 - Pagetova bolest i Pagetov karcinom dojke
 - Inflamatorni karcinom dojke
 - Ostali

II. MIJEŠANI, VEZIVNI I EPITELNI TUMORI

- a) Fibroadenom
- b) Filoidni tumor
- c) Karcinosarkom

III. OSTALI TUMORI

- a) Tumori mekih tkiva
- b) Tumori kože
- c) Tumori hematopoetskog i limfatičkog tkiva

IV. NEKLASIFICIRANI TUMORI

V. FIBROCIŠTIČNA BOLEST DOJKE

VI. TUMOROIDNE PROMJENE

VII. METASTATSKI TUMORI

1.3.1. Rak dojke

Karcinom dojke je zloćudni epitelni tumor dojke koji potječe od epitelnih građevnih elemenata dojke, odnosno od epitela lobula ili duktusa. S obzirom na to da je karcinom dojke daleko najučestaliji zloćudni tumor dojke, dok je učestalost ostalih vrsta zloćudnih tumora dojke vrlo niska, pod pojmom rak dojke podrazumijeva se karcinom dojke.

1.3.1.1. Epidemiologija raka dojke

Rak dojke je treći najčešći zloćudni tumor među općom populacijom, nakon karcinoma pluća i želuca, i najčešći maligni tumor žena, te predstavlja 22% svih karcinoma u ženskoj populaciji, odnosno čak 26% u bogatim zemljama, što je više nego dva puta veća učestalost od karcinoma drugih organa. Prema učestalosti peti je najčešći uzrok smrti od raka uopće; nakon karcinoma pluća, želuca, kolorektalnog i hepatalnog karcinoma, te predstavlja najčešći uzrok smrti žena od malignoma. Rizik za nastanak raka dojke u žena iznosi 1 prema 8, i stotinu je puta češći nego u muškaraca. Distribucija raka dojke u svijetu nije samo spolno, već ponajprije etnički i sociokulturno uvjetovana. Najveća stopa bolesti bilježi se u Sjevernoj Americi (99.4/100 000), dok su sjeverozapadni dijelovi Europe, Australija i Novi Zeland (71.69/100 000) područja visokog rizika, gdje oko 6% žena razvije invazivni karcinom dojke prije 75. godine života. Područja niskog rizika su slabo razvijene zemlje poput sub-saharske Afrike i istočne Azije, tako npr. Kina ima najnižu incidenciju bolesti od svega 11.77/100 000 (9). Paradoksalno, Japan je jedina bogata zemlja koja još uvijek ima nisku incidenciju karcinoma dojke (10). U SAD-u broj novooboljelih u godini 2010., procijenjen je na 207 090, a broj umrlih od raka dojke na 39 840 (11). Najveća incidencija bolesti primijećena je u bjelkinja starijih od 45 godina. Rak dojke rijetko nastaje prije 25. godine i učestalost mu raste sa starošću, da bi dosegla najveću

prosječnu incidenciju između 45. i 55. godine života. Prema podacima američkog registra za rak, bolest je češće lokalizirana u lijevoj dojci (12).

Za usporedbu, rak dojke u muškaraca je rijetka bolest, naime epidemiološki podaci ukazuju kako na jednog do dvojice oboljelih dolazi stotinu bolesnica.

Prema podacima Državnog registra za rak Hrvatskog zavoda za javno zdravstvo, stope incidencije i mortaliteta od raka dojke posljednja dva desetljeća u stalnom su porastu i rastu s dobi bolesnica. U žena starosne skupine između 40 i 50 godina rak dojke uzrokuje veću smrtnost nego sve druge bolesti zajedno (13).

Pet najčešćih sijela raka u RH za godinu 2007. su: dojka (27%), kolon (7%), tijelo maternice (6%), traheja, bronh i pluća (6%), rektum, rektosigmoid, anus (6%). Rak dojke nije samo najčešći uzrok smrti žena od maligne bolesti, već općenito, najčešći, pojedinačni uzrok smrti žena u dobi 35-64 godine. U našoj se zemlji godišnje otkrije oko 1400 novih slučajeva, s uzlaznim trendom incidencije koji se primjećuje zadnjih nekoliko desetljeća. Procijenjena dobno standardizirana stopa incidencije na standardno europsko stanovništvo u Hrvatskoj za 2006. godinu je 79.4/100 000, što je niže od europskih stopa (94.3/100 000), ali nas ipak plasira u visokorizične zemlje (14). Najviša stopa incidencije u 2007. godini zabilježena je u dobnoj skupini 80-84 godine, a iznosila je 353.3/100 000 (15). Prema lokalizaciji, češće pogađa lijevu dojku, a najčešće se javlja u gornjem vanjskom kvadrantu (16,17).

1.3.1.2. Etiologija i rizični čimbenici

Etiološki čimbenici odgovorni za nastanak raka dojke nisu do danas u potpunosti poznati. Do danas su brojne epidemiološke studije identificirale brojne rizične čimbenike, koji ukalkulirani u statistički model daju izračun individualnog, apsolutnog rizika nastanak karcinoma dojke u narednih pet godina, ili u dobi do 90. godine (18). Ovaj statistički model dizajniran je za

žene starije od 35 godina bez prethodne dijagnoze LCIS-a ili DCIS-a i s negativnom obiteljskom anamnezom (19). Rizični čimbenici inkorporirani u navedeni statistički model su: dob, ranija menarcha, nuliparitet, pozitivna obiteljska anamneza tj. rođaci u prvom koljenu s rakom dojke, prethodne biopsije dojke, rasa. Bolest se rijetko dijagnosticira prije 25. godine života osim u djevojaka s obiteljskim karcinomom. Dob povisuje incidenciju bolesti, te se procjenjuje da oko 77% slučajeva nastaje u žena starijih od 50 godina, dok je prosječna dob u vrijeme postavljanje dijagnoze 64 godine (20). Žena u kojih je menarcha nastupila prije navršene 11. godine, imaju prosječno za oko 20% povećan rizik od nastanka bolesti u odnosu na žene s menarchom nakon 14. godine. Epidemiološke studije ukazuju kako je i kasna menopauza rizični čimbenik za nastanak bolesti, iako magnituda rizika kao takva još nije kvantificirana. Žene koje su iznijele prvu trudnoću prije 20. godine imaju 50% manji rizik za nastanak bolesti u uspoređivanju s nerotkinjama koje će roditi prvo dijete poslije 35. godine. Poznato je kako rizik za nastanak raka dojke raste s brojem oboljelih rođakinja u prvom koljenu (majka, sestra, kćer); procjenjuje se kako oko 13% žena s rakom dojke imaju jednu rođakinju s tom bolešću, a svega njih 1% dvije ili više njih (21).

Povišeni rizik od nastanka bolesti povezuje se i s brojem biopsija kojima se prethodno dijagnosticirala proliferativna fibrocistična bolest s atipičnom duktalnom ili lobularnom hiperplazijom. To se međutim ne odnosi na srednji rizik kojeg nose proliferativne promjene bez atipije.

Spominju se i neki dodatni rizici poput: izlaganja estrogenu i zračenju, kontralateralni karcinom dojke, karcinom endometrija, geografski utjecaj, dijeta, debljina, tjelovježba, dojenje, utjecaj okoline. Hormonsko nadomjesno liječenje (HNL) u postmenopauzalnih pacijentica neznatno povisuje rizik od nastanka raka dojke, ali ne i od smrtnog ishoda. Poznato je kako

kombinacija estrogena i gestagena povisuje rizik više od davanja čistog estrogena. Pokazalo se je u skupini pacijentica koje primaju HNL viša incidencija invazivnog lobularnog karcinoma i ostalih ER pozitivnih karcinoma (22,23). Kastracijom tj. ooforektomijom postiže se redukcija dominantnog izvora endogenog estrogena te se time rizik smanjuje za 75% (20). Mišljenja i studije o tome da li oralni kontraceptivi povisuju rizik bolesti podijeljena su, ali se čini da ne povisuju značajno rizik bolesti u postmenopauzalnih za razliku od premenopauzalnih žena (24-26). Prema novijim saznanjima, čini se da korištenje oralnih kontraceptiva ne povisuje rizik za nastanak karcinoma u korisnica s pozitivnom obiteljskom anamnezom (27). Izloženost radijaciji u mlađoj dobi znatno povisuje rizik, posebno što je doza zračenja bila veća. Karcinom kontralateralne dojke ili endometrija povisuje rizik bolesti vjerojatno uslijed istih ili sličnih hormonalnih statusa ovih karcinoma (20). Prehrana bogata mašću dugo se vremena smatrala rizičnim čimbenikom, iako niti jedna ozbiljnija studija do danas nije našla tu korelaciju i potvrdila hipotezu. Također nema dokaza o utjecaju kofeina na poticanje karcinogeneze. Međutim, studije su dokazale kako pretjerana konzumacija alkohola povisuje rizik nastanka bolesti; vjerojatno mehanizmom porasta razina estrogena i pada vrijednosti folata (28). Pušenje nije rizični čimbenik za nastanak bolesti. Debljina postaje rizični čimbenik u postmenopauzi povisujući sintezu estrogena u masnim depoima. Studije o utjecaju tjele vježbe nisu konzistentne, iako su neke ukazale na smanjeni rizik u premenopauzi. Dulje dojenje smanjuje rizik nastanka karcinoma što ne potvrđuju samo studije već i empirijska opažanja (29).

Danas je prihvaćen konsenzus prema Hendersonu i Lynchu po kojem primarni rak dojke dijelimo u: hereditarni ili nasljedni, obiteljski i sporadični.

Nasljedni ili hereditarni rak dojke javlja se u 5-10% pacijentica s pozitivnom obiteljskom anamnezom raka dojke i ponekad povezanih karcinoma. Visoka incidencija i distribucija u

obiteljskom stablu konzistentna je s autosomalno dominantnim, visoko penetrantnim faktorom predispozicije za razvoj bolesti.

Obiteljski rak dojke (15-20%) karakterizira postojanjem jednog ili više srodnika u prvom ili drugom koljenu s rakom dojke, ali se ne uklapaju u definiciju nasljednog raka.

Sporadični rak dojke najčešći je (80%) i pojavljuje se u osoba bez pozitivne obiteljske anamneze kroz dvije generacije, uključujući djecu, roditelje, strine, stričeve, ujne, ujake, bake i djedove (30,31). Najčešći rizični čimbenik je prekomjerno izlaganje estrogenima. Naime, metaboliti estrogena i slobodni radikali mogu uzrokovati mutacije i/ili oštećenja DNA i time potaknuti karcinogenezu (42).

Pozitivna obiteljska anamneza u prvoj nasljednoj liniji detektirana je u oko 13% žena s rakom dojke, a u svega 1% pacijentica zabilježeno je više od jedne oboljele rođakinje (32). Velika proporcija nasljednog raka posljedica je mutacije BRCA1 i BRCA2 gena, smatra se da uzrokuju oko dvije trećine obiteljskog raka i oko 5% svih karcinoma dojke (33). Gen BRCA1 smješten je na kromosomu 17q, djeluje kao tumorskog supresor, ima utjecaja u regulaciji transkripcije, popravljanju lomova DNA i regulaciji staničnog ciklusa. Slične funkcije ima i gen BRCA2, kodira veći protein i smješten je na kromosomu 13q. Do sada je identificirano više od 500 mutacija gena BRCA1 i preko 300 gena BRCA2, te je rizik od nastanka raka dojke uslijed mutacija obiju gena 60-80%. Specifične mutacije ovih gena identificirane su u određenim etničkim skupinama npr. Židovi Aškenazi imaju 2-3% rizika za tri specifične mutacije (20). Rak dojke povezan s BRCA1 mutacijom tipično se javlja ranije, u dobnoj skupini između 40 i 50 godina, dok BRCA2 mutacija rezultira bolešću u dobi iza 50. godine. Učestalost BRCA1 mutacija u obiteljskom raku dojke procjenjuje se na 52%, a BRCA2 na 32%. Nasljedni rak dojke, posebno rak dojke i jajnika, obilježava mutacija BRCA1 gena u 81% slučajeva, a BRCA2 u 14%

slučajeva. Obje mutacije povisuju rizik za nastanak karcinoma kolona, prostate i pankreasa, a BRCA2 mutacija još i za karcinom želuca i melanom. BRCA2 mutacija češća je u obiteljima s rakom dojke dijagnosticiranim u žena i muškaraca (76%) u odnosu na BRCA 1 mutaciju (<20%). U slučajevima nasljednog ili hereditarnog raka dojke, jedan mutiran BRCA alel se nasljeđuje, a drugi se inaktivira nekom somatskom mutacijom (20).

Sporadični rak dojke karakteriziraju rijetke BRCA mutacije (<5%). Međutim, u oko 50% slučajeva takvih karcinoma, prisutna je ili smanjena ekspresija BRCA1 ili kao takva nedostaje (20).

BRCA1 karcinomi

Važno je naglasiti kako su BRCA1 karcinomi dojke obično: slabije diferencirani, imaju visoku proliferativnu aktivnost, pretežno difuzan način rasta, rubovi su im zaobljeni, izražen limfatički odgovor, češću i opsežniju nekrozu, ne izražavaju hormonske receptore niti se uočava pretjerana ekspresija HER2/neu za kojeg je inače tipična prekomjerna izraženost u karcinomima dojke (ER, PR, HER2/neu- negativni). BRCA1 pozitivni karcinomi imaju veću učestalost p53 mutacija, što može imati prognostičko značenje, jer karcinomi s tom mutacijom imaju lošiju prognozu (20,31).

Prognoza BRCA raka lošija jer od sporadičnog. U histološkoj slici medularni tip karcinoma češći je u BRCA1 pozitivnih pacijentica nego u kontrolnim skupinama sa sporadičnim rakom dojke. Kako u skupini sporadičnih, tako i u BRCA1 pozitivnih, najčešći je invazivni duktalni karcinom visokog gradusa (31). Kod nositeljica BRCA1 mutacije nije nađena očekivana korelacija veličine tumora i statusa limfnih čvorova vjerojatno uslijed brze hematogene diseminacije bolesti. Rak dojke s BRCA1 mutacijom predstavlja klinički, histopatološki i molekularno specifičan podtip raka s agresivnim fenotip.

BRCA2 karcinomi

BRCA2 karcinomi nemaju tipični morfološki izgled, pokazuju veću histološku heterogenost (20). Obično su nižeg gradusa od BRCA1 tumora (31). Mutacija p53 češća je nego u sporadičnim karcinomima. Muškarci nositelji ove mutacije također imaju povećan rizik od nastanka karcinoma.

Mutacije u BRCA1 i 2 ukazuju na obiteljsku sklonost raku dojke. Genetičko testiranje naslijeđenog rizika od raka može potencijalno smanjiti smrtnost mijenjanjem životnih navika i profilaktičkim operativnim zahvatima.

1.3.1.3. Osnovne dijagnostičke metode

Glavne dijagnostičke metode u otkrivanju raka dojke jesu: anamneza, klinički pregled i samopregled, mamografija i ultrazvuk dojke.

U dijagnostičke svrhe koristi se citološka analiza eksprimata dojke i punktata suspektih lezija. Zadnjih tridesetak godina nastupio je veliki obrat u dijagnostici raka dojke za što je zaslužna mamografija. Naime, ovom je metodom moguće dijagnosticirati iznimno malene tumore 1-2 mm što primarno ovisi o prisustvu kalcifikata koji se nalaze u karcinomima dojke s učestalošću od 50 do 60%, dok se u dobroćudnim lezijama pronalaze u oko 20% slučajeva (33). Tako u SAD-u, ali i većini europskih zemalja, pa tako i u našoj zemlji, mamografski nalaz obavezno sadrži opis kalcifikata prema preporukama Američkog društva radiologa (34). Negativni mamografski nalaz ne isključuje mogućnost prisustva raka dojke, obzirom da se oko 20% palpabilnih tumora ne može otkriti ovom metodom. Najraširenija komplementarna tehnika je ultrazvučna dijagnostika. Većina palpabilnih masa koje se ne mogu detektirati mamografski dijagnosticira se ultrazvukom. Ovom se metodom dobro razlikuju solidne od cističnih lezija, te se jasno determiniraju granice solidnih lezija.

Prema preporukama brojnih stručnih društava, mamografski i ultrazvučni pregledi obavljaju se jednom godišnje, naizmjenice, nakon navršene 40. godine života. Osim standardnih radioloških metoda, koriste se i novije, često vrlo skupe, poput: digitalne mamografije, MR (magnetska rezonanca), CT (kompjuterizirana tomografija), PET- scan (pozitronska emisijska tomografija), SPECT (single photon emission imaging and computed tomography, engl.), termografija, itd. Određivanje tumorskih biljega specifičnih za rak dojke još je jedna metoda za detekciju bolesti i praćenje recidiva. Analiza eksprimata dojke i punktata provodi se citodijagnostikom. Eksfolijativnom citodijagnostikom analiziraju se stanice koje se spontano otpuštaju u sekret dojke ili sadržaj ciste, dok se aspiracijskom citodijagnostikom analizira uzorak dobiven punkcijom pomoću tanke igle i štrcaljke. Smatra se kako eksfolijativna citodijagnostika ima ograničeno mjesto u probiru i dijagnostici raka dojke uslijed velikog broja lažno pozitivnih rezultata (33). Metoda aspiracijske citodijagnostike smatra se jako pouzdanom u rukama vrsnog citologa iako se negativan ili nejasan citološki nalaz ne smije uzeti za konačan nalaz ukoliko i dalje postoji klinička i radiološka sumnja na rak dojke (35). Materijal dobiven aspiracijom iglom podesan je za određivanje hormonskih receptora, za provođenje studija stanične kinetike i ekspresije onkoproteina (33). Potrebno je poznavati ograničenja tehnike poput nemogućnosti citološkog razlikovanja in situ od invazivnog karcinoma dojke (36). Također, ova tehnika nije idealna dijagnostička metoda za neke histološke tipove karcinoma dojke kao što su: intraduktalni, tubularni, kribriiformni karcinomi (33).

Iz navedenih i brojnih drugih razloga, histološka analiza bioptičkog materijala zauzima najvažnije mjesto u spektru dijagnostičkih metoda raka dojke. Na dobivenom materijalu osim temeljne histološke analize moguće je učiniti dodatne imunohistokemijske analize kojima se može procijeniti prognoza bolesti. Točnost analiziranog uzorka ovisi o adekvatnom uzimanju

materijala koji je moguće dobiti na nekoliko načina: biopsijom širokom iglom (core-needle biopsy, engl.), intraoperativnom ili hitnom (ex-tempore, lat.) biopsijom i otvorenom ili ekscizijskom biopsijom.

Biopsija širokom iglom

Postupak kod kojeg se cilindar tkiva uzima za histološku analizu provodi se u lokalnoj anesteziji. Prednost ove tehnike je što omogućava procjenu histološkog izgleda i građe te postavljanje konačne dijagnoze invazivnog karcinoma i nekih benignih lezija (33). Dijagnostički problem predstavljaju neadekvatno uzeti dijelovi tkiva, ili uzorci uzeti sa rubova tumora.

Intraoperacijska hitna biopsija ili biopsija na smrznutim rezovima

Ovaj se postupak provodi za vrijeme operativnog zahvata, tijekom kojeg se suspekti uzorak tkiva hitno šalje u patohistološki laboratorij u nefiksiranom obliku, na gazi ili u fiziološkoj otopini. Uzorak tkiva potrebno je dostaviti u cijelosti, netaknutog i nezarezanog kako bi se mogla izmjeriti točna veličina tumora, što je podatak od velikog značaja za kasniju TNM klasifikaciju tumora. Tako dostavljen uzorak tkiva ne fiksira se na uobičajen način, već se podvrgava brzom smrzavanju u trajanju od nekoliko minuta, u za to predviđenom posebnom uređaju (kriokat, cryocut, engl.). Na taj se način oponaša postupak fiksacije tkiva koji inače traje znatno duže. Točnost hitne biopsije vrlo je velika, lažno pozitivni nalazi gotovo da ne postoje, a lažno negativni čine manje od 1%, dok se broj razlika u dijagnozi procjenjuje na manje od 5% (37,38). Intraoperativna citologija također ima svoje značenje, ali se ne koristi umjesto tehnike smrznutih rezova.

Otvorena ili ekscizijska biopsija

Provodi se u lokalnoj ili općoj anesteziji, a incizijski rez trebao bi u pravilu ići iznad same lezije, izbjegavajući incizije na mjestima koji bi bili u koliziji s budućom mastektomijom. Zbog

funkcionalnih i kozmetičkih razloga zanimljivo je subareolarno područje gdje većina incizija započinje.

Ekscizijska biopsija kože (full skin punch biopsy, engl.) je postupak uzimanja pune debljine kože, a provodi se za potrebe dijagnosticiranja Pagetove bolesti; kada se uzima koža oko areole, te kod inflamatornog raka dojke kada je nužan veći uzorak kože (39).

1.3.1.4. Histopatologija karcinoma dojke

U literaturi se spominju brojne klasifikacije zloćudnih tumora dojke, ali najčešće se koriste klasifikacija SZO-a i klasifikacija Armed Forces Institute of Pathology modificirana prema Rosenu (10,40,41). S obzirom na odnos malignih stanica prema bazalnoj membrani, karcinomi se dijele na neinvazivne ili in situ karcinome (bez proboja bazalne membrane) i invazivne karcinome (s probojem bazalne membrane) (10). Invazivni karcinom dojke koji potječe od epitela kanalića, duktusa, je češći od onoga koji potječe od epitela lobula. Najčešći histološki tip karcinoma dojke je invazivni duktalni karcinom bez posebnih osobitosti (engl. not otherwise specified – NOS) koji čini 65-80% svih karcinoma dojke. Ostali histološki podtipovi invazivnog dukalnog karcinoma (medularni, koloidni, tubularni, adenoidni cistični, invazivni komedo karcinom, apokrini, invazivni papilarni karcinom, Pagetova bolest) pojavljuju se znatno rjeđe.

1.3.1.5. TNM klasifikacija i stupnjevanje bolesti

TNM klasifikacija razvijena je iz potrebe planiranja i provođenja što optimalnijeg individualnog pristupa liječenju, kao i razmatranja čimbenika važnih za prognozu bolesti i potrebe uspoređivanja rezultata liječenja različitih protokola. TNM (engl. The tumor-node-metastasis system) klasifikaciju razvio je 1942. godine Pierre Denoix, kao pokušaj svrstavanja tumora temeljem njihovih morfoloških osobitosti, za koje se vjerovalo da utječu na prognozu

bolesti: veličina primarnog tumora (T), postojanje i veličina zahvaćenih regionalnih limfnih čvorova (N), postojanje udaljenih metastaza (M). 1958. godine Međunarodni savez za borbu protiv raka (engl. The International Union Against Cancer-UICC) predstavlja znanstvenoj javnosti kliničku klasifikaciju raka dojke temeljenu na TNM sustavu. Drugo veliko udruženje (engl. American Joint Committee on Cancer- AJCC) izdaje 1977. godine njihov prvi priručnik o stupnjevanju zloćudnih tumora u kojem detaljno elaboriraju sustav klasifikacije raka dojke. Od tada, oba udruženja redovito revidiraju svoje klasifikacijske sustave s ciljem što bolje dijagnostike i nuđenjem odgovora relevantnih za odabir adekvatnog načina liječenja bolesnika. Revizija iz 1987. godine rezultirala je eliminacijom razlika između AJCC i UICC TNM klasifikacija, i konačnim prihvaćanjem zajedničke TNM klasifikacije (41). U svakodnevnom radu primjenjuju se klinička (TNM) i patološka (p) klasifikacija karcinoma dojke, a ista je bez obzira radi li se o karcinomu dojke u žena ili muškaraca. Klinička klasifikacija temelji se na fizikalnom pregledu, dijagnostičkim metodama (npr. UZV, mamografija, citološka punkcija, itd.) i kirurškom stupnjevanju bolesti. Patološka se temelji na priloženim kliničkim podacima i histološkoj analizi tkiva; uzimajući u obzir veličinu primarnog tumora, stanje regionalnih limfnih čvorova i/ili prisutnost udaljenih metastaza ukoliko o istima postoje relevantni pokazatelji. Svaka o dviju navedenih metoda prikazuje stanje bolest, informirajući kliničara o biološkom potencijalu tumora, a služi i za stupnjevanje bolesti.

1.3.1.6. Prognostički čimbenici

Karcinomi dojke su heterogena skupina tumora čija prognoza ne ovisi samo u histološkom tipu tumora, već i o cijelom nizu različitih čimbenika, od kojih se neki još ispituju. U širem smislu u prognostičke čimbenike ubrajamo: dob pacijentice, dob u vrijeme menarhe, dob u vrijeme prvog porođaja, rasa, zemljopisni smještaj, adipozitet, izloženost egzogenom estrogenu,

korištenje oralnih kontraceptiva, prehrana, tjelovježba, dojenje, zloženost zračenju, pušenje, izloženost karcinogenima iz okoliša. Osim navedenih, elaborirat ćemo i tzv. tradicionalne prognostičke čimbenike, a i neke koji su još uvijek u fazi ispitivanja.

Histološki tip tumora

Karcinomi dojke dijele se u četiri prognostičke skupine ovisno o histološkom tipu. Desetogodišnje preživljenje u više od 80% slučajeva, a time odličnu prognozu imaju: tubularni, mucinozni, invazivni kribriformni, intracistični papilarni i tubulolobularni karcinom. Dobru prognozu odnosno desetogodišnje preživljenje između 60% i 80% imaju: tubularni miješani karcinom, miješani karcinom (duktalni invazivni, NOS + specijalni tip) i lobularni karcinom. Invazivni papilarni, miješani tip lobularnog karcinoma, medularni i atipični medularni karcinom najčešće imaju desetogodišnje preživljenje između 50% i 60%. Lošu prognozu s desetogodišnjim preživljenjem manjim od 50% imaju duktalni invazivni, NOS, solidni tip lobularnog karcinoma i miješani karcinom (duktalni invazivni, NOS + lobularni invazivni) (42,43).

Veličina tumora

Najveći promjer primarnog tumora pokazuje dobru povezanost s incidencijom metastaza u aksilarne limfne čvorove i preživljenjem. Upravo zato je mjerenje tumora prvi postupak prilikom preuzimanja materijala u histološkom laboratoriju. Promjer tumora mjeri se u nefiksiranom stanju, u tri dimenzije, a najveći se promjer uzima kao veličina tumora.

Tablica 2. Korelacija između veličine tumora i zahvaćenosti limfnih čvorova (44).

Veličina tumora	Zahvaćenost aksilarnih l.čvorova
< 1 cm	< 20-30%
1-2 cm	27-39%
2-3 cm	29-57%

Dokazana je korelacija između veličine tumora i zahvaćenosti limfnih čvorova (tab 2, 44). Veličina tumora smatra se dobrim prediktorom diseminacije bolesti i pojave ranog relapsa u pacijentica s negativnim aksilarnim limfnim čvorovima (45). Kod tumora koji imaju obje komponente, in situ i invazivnu komponentu, promjer invazivne komponente smatra se boljim prediktorom od ukupne veličine tumora (46). Veličina tumora koristi se i u izračunavanju Nottinghamskog prognostičkog indeksa (47).

Stanje limfnih čvorova

Radi se o jednom od najvažnijih prognostičkih čimbenika, obzirom da rizik pojave recidiva i ukupno preživljenje ovise o broju zahvaćenih limfnih čvorova (tab.2,44,48). Prema rezultatima Križanca i suradnika ocjenjuje se kako pacijentice s negativnim aksilarnim limfnim čvorovima imaju petogodišnje preživljenje 82.8%, a s pozitivnim čvorovima preživljenje pada ispod 65% (49). Prema današnjim spoznajama, ne samo da postoje razlike u preživljenju između pacijentica s pozitivnim i negativnim limfnim čvorovima, već ono ovisi o apsolutnom broju zahvaćenih čvorova, kao i o zahvaćenoj etaži (niska, srednja i visoka), zatim količini metastatskog tumora, eventualnom prisustvu znakova ektranodalnog širenja, prisutnosti ili odsutnosti tumorskih stanica u žilnim prostorima (33). Prognostička vrijednost tzv.

mikrometastaza (depoziti promjera manjeg od 2,0 mm) i izoliranih tumorskih stanica još uvijek nije jasno utvrđena (33). Rezultati istraživanja Noguchia i suradnika pokazali su kako su metastaze u limfnim čvorovima unutarne mamarne arterija uzrok kraćeg preživljenja tih pacijentica u usporedbi s onima bez zahvaćenih čvorova (50). Prognostički lošije značenje ima tzv. ekstranodalno širenje, odnosno širenje tumorskog tkiva izvan kapsule limfnog čvora. Iz svega možemo zaključiti kako važnost disekcije aksilarnih limfnih čvorova nije samo u stupnjevanju bolesti, već u pružanju važnih prognostičkih informacija i kontroli bolesti. Naime, lokalni aksilarni recidiv javlja se u oko 10% pacijenata u kojih su odstranjena dva limfna čvora, te u 3% pacijentica u kojih je odstranjeno u više od 10 limfnih čvorova (44,49).

Čvor stražar (engl. sentinel node)

„Sentinel“ čvor je prvi aksilarni čvor (stražar na vratima aksile) kroz koji prolazi regionalna limfatička drenaža dojke. Najčešće se radi o jednom čvoru, iako ih može biti i više. Smatra se kako se drenaža primarnog tumora odvija preko sentinel čvora (51). Koncept je slijedeći: ukoliko je sentinel negativan, smatra se da je ostatak limfnih čvorova također negativan, a ukoliko je pozitivan u oko trećine pacijentica postoji vjerojatnost da će još neki aksilarni čvor biti pozitivan (33). Prikazivanje čvora čuvara izvodi se tehnikom vitalnog bojenja (koristi se boja isosulfan blue), scintigrafski ili kombinacijom obje tehnike. Kombinacijom obje metode čvor se uspjeva prikazati u oko 95-100% slučajeva (52). Nakon ekscizije čvor čuvar šalje se na hitnu histološku analizu. Ukoliko se nađe metastaza preporuča se disekcija aksile, obzirom da u slučajevima s pozitivnim sentinel čvorom, vjerojatnost da su zahvaćeni i drugi limfni čvorovi iznosi oko 10-50%. Prema današnjim spoznajama, čvor čuvar koji je na smrznutom rezu negativan, trebao bi biti dodatno pregledan na tri razine dubine, bojen standardnom HE metodom,

i uz najmanje jedan rez bojen imunohistokemijski s citokeratinom s ciljem otkrivanja mikrometastaza (33).

Histološki gradus tumora

Svaki patohistološki nalaz mora imati podatak o gradusu tumora. Graduiranje tumora provodi se pomoću dva sustava: onog Blooma i Richardsona i Blacka (53,54). Bloom-Richardsov sustav temelji se na tipu rasta, odnosno na količini tubularnih tvorbi dok se Blackov sustav bazira na nuklearnoj atipiji (33). Oba se određuju svjetlosnim mikroskopom na HE (hemalaun-eozin) obojenim preparatima. Kako i građa i citologija imaju utjecaj na prognozu bolesti, Elston i Ellis predložili su sustav poznat kao Nottinghamska modifikacija Bloom-Richardsonove sheme, a koji uključuje i mitotsku aktivnost stanica (55,56). Nottinghamska modifikacija prema Elstonu i Ellisu znatno je objektivnija od originalne metode, jer daje precizne i stroge kriterije za ocjenjivanje triju morfoloških osobina: stvaranje tubula, nuklearni polimorfizam i broj mitozu u 10 vidnih polja velikog povećanja mikroskopa (engl. high power fields – HPF). Svaka od osobina ocjenjuje se s 1-3 boda, a konačni gradus dodjeljuje se prema zbroju bodova (33). Prilikom bodovanja tubula ocjenjuje se postotak žljezdanih formacija u odnosu na ukupnu tumorsku masu. Za ocjenjivanje nuklearnog polimorfizma treba pregledati sve rezove, a ocjenjuje se područje najjače atipije. Jedan bod daje se tumorima s malim, jednoličnim jezgrama, dva boda ako su jezgre uvećane s rahlim kromatinom i vidljivim nukleolusima koje pokazuju umjerene varijacije oblika i veličine. Tumori s vezikularnim jezgrama i prominentnim, često multiplim nukleolima, s izraženom varijacijom veličine i oblika jezgara zaslužuju 3 boda. Mitoze se broje na periferiji tumora, gdje je proliferacijska aktivnost najjača, a broj mitozu računa se na 10 vidnih polja velikog povećanja (objektiv 40x) i bodovi se dodjeljuju 1-3 ovisno o veličini vidnog polja tj. njegovom promjeru (izraženo u mm). Broje se samo jasne mitotske figure, a stanice u profazi

treba zanemariti (33,42). Korist ovog sustava graduiranja potvrđena je brojnim studijama i publikacijama. Sustav se primjenjuje na sve invazivne karcinome dojke. Brojni autori sugeriraju graduiranja svakog invazivnog karcinoma, jer je histološki gradus neovisni prognostički čimbenik, čak i u slučaju specijalnih tipova karcinoma dojke. Jedini specijalni tip karcinoma kod kojeg histološki gradus ne odgovara prognozi je medularni karcinom koji je po definiciji karcinom gradusa 3, a studije su pokazale kako ima nešto bolju prognozu od drugih karcinoma histološkog gradusa 3 (42).

Prediktivna vrijednost histološkog gradusa raste u kombinaciji s drugim prognostičkim čimbenicima kao što su veličina tumora i status limfnih čvorova. Na osnovi ovih, po mnogima najvažnijih prognostičkih čimbenika, napravljen je Nottinghamski prognostički indeks (engl. Nottingham prognostic index - NPI), s ciljem procjenjivanja prognoze bolesti i petogodišnjeg preživljenja nakon operativnog zahvata (57).

Prisutnost ili odsutnost invazije

Odnos tumora i bazalne membrane je najvažniji pojedinačni prognostički čimbenik. Ukoliko se učini mastektomija karcinom in situ je praktički 100% izlječiva bolest (58). Analiziranjem tumora s obje komponente; in situ i invazivnom, uočena je povezanost invazivne komponente i metastaza u aksilarnim limfnim čvorovima, dok se in situ komponenta povezuje se s povećanom incidencijom multicentričnosti i većom vjerojatnosti okultne invazije (59).

Limfovaskularna invazija

Više studija pokazalo je vezu između limfovaskularne invazije i razvoja kako lokalnih tako i udaljenih metastaza, zbog čega se smatra lošim prognostičkim faktorom (60,61). Limfovaskularna invazija procjenjuje se u limfnim i krvnim žilama u tkivu dojke što se nalazi izvan tumorske mase, a dijagnostika se upotpunjuje imunohistokemijskim pretragama. Često se

vidi kod slabo diferenciranih i većih tumora, počesto u NOS tumorima s pozitivnim aksilarnim limfnim čvorovima (60). Unutar samog tumorskog tkiva procjenjuje se i invazija u krvne žile, a smatra se da je gustoća novostvorenih krvnih žila neovisna o intratumorskoj proliferaciji endotelnih stanica (62,63).

Tumorska nekroza

Nekroza tumora se najčešće primjećuje u većim i slabije diferenciranim tumorima, povezana je s većom incidencijom metastaza općenito i lošijim preživljenjem (33,64).

Angiogeneza

Pojam angiogeneze odnosno neovaskularizacije odnosi se na proces stvaranja novih krvnih žila unutar i oko tumora, koji ima središnju ulogu ne samo u lokalnom tumorskom rastu, već i rastu udaljenih metastaza raka dojke (65).

Reakcija i infiltracija strome

Stroma invazivnih karcinoma dojke može pokazivati promjene poput fibroze, elastoze ili prisustva orijaških stanica. Elastoza je promjena koja se može vidjeti kako u dobroćudnim tako i u zloćudnim lezijama dojke. Često se primjećuje u tumorima koji imaju pojačanu ekspresiju estrogenskih receptora. Prema dosadašnjim spoznajama, nema sigurnih dokaza o razlici u preživljenju između pacijentica koje imaju tumor s elastoza ili bez nje (66).

Analize su pokazale kako postoje tumori s nedostatkom upalne reakcije na periferiji i manjim brojem metastaza u aksilarnim limfnim čvorovima, te posljedično boljom prognozom, što se međutim ne odnosi na medularni karcinom (33).

Orijaške stanice tipa osteoklasta, za koje se smatra da su histiocitnog porijekla, mogu se naći u stromi ili unutar samog tumora. Neki autori izdvajaju tumore s većim brojem orijaških stanica u poseban tip karcinoma (karcinomi s orijaškim stanicama tipa osteoklasta) koji međutim

ne predstavlja kliničko patološki entitet, već samo histološku varijantu raka dukalnog invazivnog karcinoma dojke (43).

Limfoplazmocitna infiltracija strome najčešća je kod medularnog karcinoma. Infiltrat se sastoji od zrelih limfocita, najčešće T- limfocita, makrofaga, plazma stanica i eozinofila. Makrofazi su brojniji u infiltratima slabo diferenciranih karcinoma, kao i karcinoma s pojačano ekspresijom HER2 onkogen. Ispitivanja su pokazala kako su medularni i dukalni karcinomi s izraženom limfoplazmocitnom infiltracijom najčešće estrogen i progesteron negativni (43,58).

Stanična proliferacija

Ovaj se prognostički čimbenik dugi niz godina određivao brojenjem mitoz, a danas se u tu svrhu koriste imunohistokemijski markeri (Ki-67) i protočna citometrija kojom se određuje broj stanica u S-fazi. Značaj stanične proliferacije prepoznali su Elston i Ellis uključivši mitotski indeks (MI) u kombiniranu shemu graduiranja (33). Osim MI-om, stanična se proliferacija može direktno na histološkim uzorcima određivati i timidinskim indeksom (engl. thymidin labeling index - TLI), kojim se određuju stanice u S-fazi staničnog ciklusa (67).

Izraženost enzima telomeraza često je udružena s proliferacijskim indeksom, ali se nije pokazao neovisnim čimbenikom u smislu preživljenja pacijentica (68). Protočnom citometrijom određuje se S faza staničnog ciklusa pomoću protočnog citometra, a ujedno se može određivati i DNA-ploidija. 50-60% tumora dojke imaju aneuploidnu populaciju stanica za koju se smatra da ima nepovoljan utjecaj na prognozu bolesti, za razliku od diploidnih tumora koji obično imaju dobru prognozu. Unatoč brojnim studijama još uvijek nije jasno ima li ovaj pokazatelj neko neovisno prognostičko značenje u odnosu na već postojeće (33,69).

Od imunohistokemijskih metoda najviše se koristi određivanje antigena jezgre Ki-67 koji se nalazi samo u stanicama u proliferaciji (kasna G1, S, M i G2 faza staničnog ciklusa). MIB-1 je

monoklonsko protutijelo specifično za Ki-67 protein u tumorskom tkivu pohranjenom u parafinske kocke. Uočena je podudarnost između Ki-67 pozitiviteta i gradusa tumora, mitotskog indeksa i dobi (70). Pacijentice s tumorima u kojih je Ki-67 izražen u više od 50% tumorskih stanica imaju veliki rizik od relapsa bolesti (71).

Perineuralna invazija

Oko 10% invazivnih karcinoma dojke pretežno visokog histološkog gradusa pokazuje perineuralnu invaziju obično popraćenu limfatičkom invazijom (43).

Intraduktalna komponenta

Prema rezultatima brojnih studija obilna intraduktalna komponenta (engl. extensive in situ component- EIC) upućuje na povećani rizik lokalnog recidiva pogotovo kod mlađih žena i nakon poštenih operativnih zahvata na dojci, kod kliničkih stadija I i II. Nalaz EIC-a sugerira da su promjenom zahvaćeni rubovi ekscizije (72,73).

Multicentričnost

Prisutnost tumorskog tkiva u drugom kvadrantu dojke osim onog u kojem je smještena glavna tumorska masa naziva se multicentričnost. Fisher i suradnici opisali su multicentričnost kod invazivnog karcinoma dojke, koja je bila nešto češća kod lobularnog karcinoma (74). Multipli karcinomi dojke hipotetski mogu nastati intramamarnim širenjem tumora ili pak kao neovisni tumor, odnosno neovisni klonovi tumorskih stanica. Multicentričnost je loš prognostički faktor, obzirom da su studije pokazale kako su takvi tumori povezani s kraćim preživljenjem.

Pojava tumora u obje dojke odnosno bilateralnost, rijetka je pojava, te se procjenjuje da se da pojavljuje s učestalošću od 0.2 do 2% i da je češća kod lobularnog karcinoma. Vjerojatnost da će pacijentica s invazivnim karcinom dojke razviti karcinom kontralateralne dojke pet puta je

veća u komparaciji s općom populacijom, a još je veća kod žena koje su opterećene obiteljskom anamnezom karcinoma dojke (33).

Izraženost estrogenskih i progesteronskih receptora

Estrogenski i progesteronski receptori su termolabilni, nestabilni proteini koji se nalaze u jezgrama normalnih epitelnih ali i tumorskih stanica dojke. Radi se o proteinima koji djeluju kao unutarstanični transkripcijski čimbenici, a aktiviraju se vezanjem za hormon. Rak dojke je prototip hormonski ovisnog tumora pa trećina oboljelih dobro odgovara na endokrinu terapiju. U prosudbi stanja hormonske aktivnosti određujemo hormonske receptore i to estrogenske (ER) i progesteronske receptore (PR). Dugo vremena su se steroidni receptori određivali u citosolu tumorskog tkiva metodom pomoću dekstrana i aktivnog ugljena. Parametri hormonskog vezivanja dobiveni ovom biokemijskom metodom određivani su Scatchardovom analizom, a rezultati su se izražavali u femtomolima na mg proteina (75). Danas je biokemijska metoda zamijenjena imunohistokemijom, a između imunohistokemijskih i biokemijskih rezultata potvrđena je dobra korelacija od oko 84%. Imunohistokemijska metoda provodi se na parafinskim rezovima, jeftinija je, jednostavnija, a i točnija iako je semikvantitativna, jer se imunoreaktivnost odnosi samo na tumorske stanice.

Imunohistokemijski nalaz ER i PR smatra se pozitivnim ukoliko >10% jezgara u tumorskim stanicama pokazuje obojenje, a negativnim ukoliko se obojenje jezgara zamjećuje u <10% tumorskih stanica. Velik broj (70-80%) karcinoma dojke su estrogenski pozitivni, pretpostavlja se da luminalne stanice dominantno izražavaju ER. Duktalni invazivni karcinomi NOS podtipa koji su ER pozitivni obično dobro su do srednje diferencirani i često pokazuju tubularne formacije (20). ER pozitivni karcinomi se češće nalaze kod starijih žena, obično su dobro diferencirani i diploidni, imaju povoljnije biološke karakteristike poput manjeg broja

mutacija, diploidije, normalne izraženosti p53, male ili odsutne ekspresije epidermalnog faktora rasta i c-erbB2, a koji su inače povezani s lošom prognozom (76,77). Uznapredovali ER pozitivni karcinomi metastaziraju u kosti, visceralne organe i genitalni trakt. ER negativni karcinomi češće su aneuploidni i pojavljuju se u mlađih žena, a dugo se smatralo da su slabije diferencirani i lošije prognoze, što se nije pokazalo sasvim točno. Naime, skupina ER negativnih tumora je heterogena i sadrži različite histološke tipove, pa tako i medularni karcinom čija je prognoza ipak nešto bolja. ER negativni karcinomi metastaziraju u jetru i mozak (76). Hormonski receptori u karcinomima dojke pružaju kliničaru informaciju o vjerojatnosti tumorskog odgovora na terapiju, zbog čega djeluju više kao prediktivni nego prognostički čimbenik. Tumori s pozitivnim estrogenskim i progesteronskim receptorima (ER+PR+) dobro će reagirati na hormonsko liječenje u 78% slučajeva, ER+PR- tumori u 34% slučajeva, ER-PR+ u 45%, a ER-PR- u 10% slučajeva što je posebno zanimljivo. Objašnjenje zašto ER-PR- tumori u oko 10% slučajeva reagiraju na hormonsku terapiju vjerojatno leži u manjkavosti metode analize, ljudskoj pogrešci prilikom uzimanja premalog uzorka za analizu, ili zato što pacijent već prima neku vrstu hormonske terapije ili pak ima visoku razinu endogenih estrogena. Isto tako moguće je da hormonska terapija djeluje i nekim drugim putevima, a ne samo preko estrogenskih i progesteronskih receptora, što se može zaključiti iz činjenice da tamoxifen (antagonist estrogenskih receptora) snižava koncentraciju inzulinu sličnog faktora rasta 1 koji je jak stimulator proliferacije u karcinomu dojke. Može se zaključiti kako će tumori s većim hormonskim pozitivitetom bolje reagirati na hormonsko liječenje (78). Novije studije pokazuju bolje rezultate u liječenju s inhibitorima aromataze od dosad najupotrebljivijeg lijeka tamoxifena (79). Zanimljivo je kako hormonski status metastaza ne odgovara uvijek hormonskom statusu primarnog tumora. Istraživanja su pokazala kako oko 20% ER+ karcinoma ima ER- metastaze, pa neki smatraju kako je hormonski

status metastaza važniji u predviđanju odgovora na terapiju. Prema dosadašnjim spoznajama ER-primarni tumori nikada ne daju ER+ metastaze i bolje reagiraju na kemoterapiju u komparaciji s ER+ tumorima (78). Pokazalo se kako pacijenti s ER+ tumorima imaju duže preživljenje bez bolesti u odnosu na one s ER- tumorima. Progesteronski receptor (PR) je protein čija se sinteza odvija pod kontrolom estrogenskih receptora, pa njegova prisutnost na neki način ukazuje na njihovu funkcionalnost, što su potkrijepili Horwitz i McGuire 1975. godine (80). Oko 5% karcinoma dojke su ER-PR+ što se objašnjava lažno negativnim nalazom ER, ili mogućnošću da sinteza PR može biti inducirana na neki drugi način. Vrijednost PR kao neovisnog prognostičkog čimbenika je mala (81).

Molekularni biljezi:

1. Receptori čimbenika rasta (engl. epidermal factor receptors-EGFR) tipa I

Epitelne stanice dojke pod utjecajem su različitih hormona i čimbenika rasta. U receptore čimbenika rasta tip I ubrajamo: receptor epidermalnog čimbenika rasta, HER2/neu, HER3, HER4. Epidermalni čimbenik rasta je mitogeni faktor koji se nalazi u epitelnim stanicama, hepatocitima i fibroblastima. U obilatom količinama nalazi se u slini, znoju, urinu i crijevnom sadržaju. Stvaraju ga keratinociti, makrofazi i brojne upalne stanice. Vezivanjem liganda za receptor dolazi do aktivacije tirozin kinaze. Svi EGF receptori na kompleksan način utječu na rast i diferencijaciju stanica, a moguća je i međusobna aktivacija ovih receptora (58).

a) Receptor epidermalnog čimbenika rasta (EGFR, c-erbB-1)

Prisutan je u normalnom epitelu dojke, a potičući proliferaciju i angiogenezu potiče tumorski rast. Određuje se biokemijski i imunohistokemijski; metodama konvencionalne imunohistokemije i radioimunohistokemije. Tumori pozitivni na EGFR obično su ER- ili PR-, slabije diferencirani, povišene proliferacijske aktivnosti i agresivnijeg toka. EGFR je nepovoljan

prognostički faktor, posebno u slučajevima koekspresije EGFR i c-erB-2, ali sa značajnom prediktivnom vrijednošću. EGFR- ER+ karcinomi imaju dobar odgovor na hormonsku terapiju u oko 80% slučajeva, pokazujući parcijalnu ili kompletnu remisiju u 45% slučajeva (82). U posljednje vrijeme, u svrhu liječenja metastatskog karcinoma kolona i tumora glave i vrata, koriste se monoklonska humana (npr. Panitumumab, Vectibix) i kimerična (mišja/humana) antitijela (npr. Cetuximab, Erbitux) koja djeluju kao inhibitori EGFR, a apliciraju se intravenski. Takvu vrstu terapije odobrile su institucije poput: FDA, EMEA i Health Canada (83).

b) HER-2/neu (c-erbB-2)

HER-2/neu (engl. human epidermal growth factor receptor 2) onkogen poznat i kao HER-2 smješten je na lokusu 17q21 i član je obitelji transmembranskih receptora epidermalnih čimbenika rasta (84). Odgovara *neu* onkogenu koji je otkriven prije tridesetak godina u neuroblastomima štakora. HER-2/neu je membranski receptor tirozin kinaze uključen je u kontrolu staničnog rasta, djeluje kao koreceptor za više faktora rasta, zaslužan je za provođenje signala i aktivaciju brojnih staničnih događaja koji uvode stanicu u S-fazu staničnog ciklusa. Za sada nema poznatog vlastitog liganda (engl. orphan receptor), ali se može spontano aktivirati- spontana homodimerizacija ili ga aktiviraju drugi članovi obitelji EGF receptora- heterodimerizacija (84). Amplifikacija gena potiče staničnu proliferaciju, rezistenciju apoptoze, angiogenezu, invazivni rast stanica i metastaziranje. Aktivacija HER-2/neu proto-onkogeni i/ili prekomjerna ekspresija HER-2/neu proteina primijećena je u oko 10-40% invazivnih duktalnih karcinoma dojke, ali iznimno rijetko u invazivnom lobularnom karcinomu, zatim u oko 50% duktalnih in situ karcinoma, te u >90% slučajeva Pagetove bolesti; ali i u adenokarcinomima jajnika, pluća, želuca i žlijezda slinovnica (29,85). Prekomjerna ekspresija HER-2/neu uočava se u slabije diferenciranim tumorima, većim tumorima, tumorima s negativnim hormonskim

receptorima i zahvaćenim limfnim čvorovima, što rezultira lošijom prognozom (52,86,87). Neki autori su pokazali kako je koekspresija HER-2/neu i EGFR loš prognostički znak uslijed sinergističkog djelovanja, dok koekspresija s HER4 donekle ublažava loše prognostičko značenje HER2/neu (82,86). Određivanje HER-2/neu je od izuzetne važnosti radi detektiranja odgovora na ciljanu gensku terapiju. Naime, Trastuzumab/Herceptin je humanizirano monoklonsko protutijelo razvijeno s ciljem uništavanja tumorskih stanica koje izražavaju HER-2/neu receptore. U kliničkim ispitivanjima kombinacija kemoterapije i Trastuzumaba povećava terapijski odgovor u pacijentica pozitivnih na HER-2/neu. To je ujedno i prva genska terapija za solidne tumore uopće (29,52).

Određivanje statusa HER-2/neu receptora na tumorskim stanicama provodi se pomoću neke od tri metode: imunohistokemijska metoda (IHC), fluorescentna in situ hibridizacija (FISH), kromogena in situ hibridizacija (CISH). Najčešće se koristi semikvantitativna imunohistokemijska metoda (HercepTest) jer je jednostavnija, brža i jeftinija od ostalih dviju metoda. U slučaju kada je imunohistokemijski nalaz označen kao 2+, što znači da se ne nalazi jasna i difuzna ekspresija antigena na površini tumorskih stanica, prema preporuci Američkog društva kliničkih onkologa (engl. American Society of Clinical Oncologists) i Udruženja američkih patologa (engl. College of American Pathologists), obavezno je retestiranje jednom od metoda molekularne dijagnostike, FISH ili CISH. FISH je sofisticirana, objektivna, kvantitativna metoda za određivanje amplifikacije gena u jezgri tumorskih stanica. Za očitavanje nalaza nužno je potrebna fluorescentni mikroskop, što metodu čini desetak puta skupljom od imunohistokemijske analize. Zadnjih nekoliko godina u svijetu se sve više koristi CISH, ne samo zato što se radi o ekonomski prihvatljivijoj metodi, već i zato što je velik broj studija pokazao podudaranje rezultata obje metode u 85-100% slučajeva (88-90).

c) HER-3 (c-erbB-3)

Prema dosada dostupnim podacima, čini se kako HER-3 sudjeluje u signalnom putu HER-2 karcinogeneze. U oko 25% karcinoma dojke primijećena je pojačana citoplazmatska ekspresija HER3, a u nekim radovima inverzan odnos s progesteronskim receptorom (82).

d) HER-4 (c-erbB-4)

Receptor HER-4 u normalnom tkivu dojke ima ulogu u rastu i diferencijaciji stanice, a vjerojatno i u procesu laktacije. Pojačana ekspresija je, prema do sada dostupnim saznanjima, povezana s povoljnijom prognozom i dužim preživljenjem (82).

2. Tumor supresorski geni

a) p53

Gen p53 poznat je kao čuvar staničnog genoma, smješten je na 17p kromosomu, a ima funkciju da u trenutku kada nastupi oštećenje DNA, zaustavi stanični ciklus u G1 fazi i omogući reparaciju DNA. Upravo su mutacije tog gena jedne od najčešćih molekularnih abnormalnosti koje se mogu detektirati u zloćudnim tumorima. Proizvod mutacije u najvećem broju slučajeva bude stabilni, protein koji se nakuplja u jezgri i može se dokazati imunohistokemijski. Akumulacija mutiranog p53 proteina detektira se u oko 27-54% invazivnih karcinoma dojke i u oko 25% duktalnih neinvazivnih karcinoma visokog nuklearnog gradusa. Gubitak heterozigotnosti za p53 jako je povezan s histološkim i nuklearnim gradusom (86,91).

b) nm23

Niska ekspresija nm23 proteina povezana je s lošijom prognozom bolesti, metastazama u aksilarne limfne čvorove i češćim recidivima (92).

3. Ostali čimbenici

a) *bcl-2* (engl. *B-cell leukemia/lymphoma-2*)

bcl-2 onkogen smješten je na lokusu 18q21, kodira mitohondrijalni membranski protein koji inhibira apoptozu i sudjeluje u kontroli stanične proliferacije. Citoplazmatska reaktivnost nađena je u brojnim limfoproliferacijskim poremećajima, ali i u nehematološkim tumorima, kao i normalnim tkivima, uključujući normalan epitel dojke. Ekspresija *bcl-2* korelira sa statusom estrogenskih receptora, kao i s dugotrajnim preživljenjem u pacijentica s karcinomom dojke (93).

b) *Telomeraza*

Telomeraza je enzim sa zadatkom održavanje telomernih segmenata na krajevima kromosoma, koji se tijekom replikacije DNA gube uslijed čega nastupa oštećenje ili smrt stanice. Povećana aktivnost telomeraze je povezana s oporavkom telomera i produženjem staničnog vijeka. Aktivacija telomeraze nađena je u oko 73-93% karcinoma dojke i povezuje se s prekomjernom ekspresijom p53, ciklina D1 i ciklina E (94). Prema dosadašnjim spoznajama stupanj ekspresije ovog enzima udružen je s proliferacijskim indeksom u karcinomu dojke, ali nije neovisan prognostički čimbenik u smislu predikcije tijeka bolesti (68).

c) *Kadherini (KD)*

KD su o kalciju ovisne molekule na površini stanica pomoću kojih se održavaju međustanične veze i za koje se smatra da imaju ulogu u aktivaciji diseminacije maligne bolesti (95). Razlikuju se nekoliko vrsta kadherina, od kojih se smanjena ekspresija E-KD kod lobularnog karcinoma smatra odgovornom za smanjenu kohezivnost stanica lobularnog karcinoma, a i u metastazama je uočena reekspresija ove molekule (96).

U većim, slabije diferenciranim karcinomima, s negativnim hormonskim receptorima i češćim aksilarnim metastazama uočena je jača ekspresija P-KD zbog čega se i smatra lošim prognostičkim pokazateljem, čak i važnijim od E-KD (96,97).

d) Katepsin D

Katepsin D je kisela lizosomska proteaza, koja se može naći i u stanicama karcinoma dojke i u okolnim stromalnim stanicama, ali suprotno originalnim tvrdnjama danas se više ne smatra značajnim prognostičkim čimbenikom (98,99).

1.4. Invazivni duktalni karcinom

Invazivni duktalni tip karcinoma dojke čini heterogena grupa tumora, a definiran je kao karcinom čija histološka slika ne odgovara niti jednom posebnom tipu karcinoma, i ujedno predstavlja najčešći tip raka dojke (70-80%) (10,20,33,44). Neki autori dodaju mu oznaku NOS (engl. not otherwise specified), ili NST (engl. no special type) što znači da se radi o adenokarcinomu bez nekih posebnosti, sličnom onome u drugim organima (100). Svi tumori uključeni u ovu kategoriju su oni kod kojih je nađena stromalna invazija uključujući i mikroinvazivne karcinome (33). Da bi se tumor klasificirao kao duktalni invazivni, najmanje 90% tumorske mase mora imati histološke osobine ovog tumora. Ukoliko se u tumoru nalazi neka druga komponenta ili više njih koje odgovaraju nekom posebnom tipu, a zastupljena je u više od 10% ukupne tumorske mase, tumor se klasificira kao miješani karcinom (duktalni invazivni + posebni tip). Sam naziv duktalni karcinom nije adekvatan, jer ne označava točno porijeklo tumorskih stanica, s obzirom na to da se danas smatra kako ovi tumori ne nastaju iz duktalnog epitela već iz epitela terminalne duktulo-lobularne jedinice (10,33). Epidemiološke značajke ovih tumora ne razlikuju se značajno od istovjetnih podataka o raku dojke općenito. Tumori se u pravilu ne pojavljuju prije 40. godine života i rijetko se očituju kao Pagetova bolest

dojke, iako je karcinom kod Pagetove bolesti dojke gotovo uvijek duktalni invazivni karcinom NOS podtipa. Tumor se najčešće otkriva slučajno kao palpabilni čvorić, ili nekim oblikom probira (mamografija ili ultrazvuk). Obiteljski rak dojke povezan s mutacijama BRCA1 je najčešće NOS tipa, iako može imati i sobine medularnog karcinoma. Karcinomi nastali uslijed BRCA2 mutacije također su često NOS tipa, no s manjim mitotičkim indeksom u usporedbi sa sporadičnim karcinomima (20). Oblik, veličina i konzistencija tumora, kao i izgled njegovih rubova različiti su. Makroskopski su to neoštro ograničeni zvjezdolikih rubova, na prerezu čvršće konzistencije, sivožute boje i zrnate rezne plohe. Čvrsta konzistencija ovih tumora je posljedica dezmpolastične strome, zbog čega se nazivaju i sciroznim karcinomima (grč.skirrhos, čvrst). Veličina im varira od 10 do 100 mm u promjeru. U većim se tumorima mogu naći područja krvarenja, nekroze i cistične degeneracije (101). Makroskopski, karcinomi dojke mogu biti i dobro ograničeni, okruglasti, mekši i lobulirani. Mikroskopske varijacije su brojne obzirom na način rasta, rubove tumora, izgled stanica, mitotsku aktivnost, izgled strome i pridruženu intraduktalnu komponentu. Tumorske stanice stvaraju tračke, gnijezda, solidne nakupine ili žljezdane formacije. Stanice obično imaju obilnu eozinofilnu citoplazmu, jezgre pokazuju polimorfiju u rasponu od blage do izrazite polimorfizma, a mitotska je aktivnost vrazličita (102). Količina vezivne strome je također različita, kao i izraženost upalnog odgovora. Kalcifikati se otkrivaju u oko 60% slučajeva u vidu finih ili grubih granule, te psamomskih tjelešaca. Često se vide nakupine elastičnih vlakana; takva „elastoza“ može zahvatiti stijenku kanalića i krvnih žila, najčešće vena. Takve promijene rezultiraju nastankom blijedih pruga koje se često vide na makroskopskim preparatima (33,101). Uz invazivni duktalni karcinom se u do 80 % slučajeva nalazi i područja DCIS-a (najčešće komedo tipa) i to u različitom omjeru (10,20). Invazivni duktalni karcinomi NOS podtipa imaju najlošiju prognozu od svih invazivnih karcinoma dojke; a

kako se radi o izrazito heterogenoj skupini tumora unutar koje se nalazi čitav spektar prognostičkih čimbenika, prognoza se procjenjuje individualno u ovisnosti o izraženosti pojedinih prognostičkih čimbenika.

Mikroinvazivni duktalni karcinom (T1mic)

Histološka dijagnoza mikroinvazije karcinoma dojke problematična je zato što epitel dojke nije strogo odijeljen od strome oštrom linijom, dok su, usporedbe radi, granice epitela i strome na cerviksu barem didaktički jasnije odijeljene (33). Prema definiciji AJCC-a mikroinvazivni karcinom dojke definira se kao bilo koji CIS dojke koji pokazuje jedno ili više žarišta stromalne invazije od kojih niti jedno invazivno žarište nije veće od 1 mm u promjeru (103). Dijagnosticira se dvostrukim imunohistokemijskim bojenjem tumora s citokeratinom i lamininom ili calponinom, a promjer žarišta koja nemaju obojene elemente bazalne membrane se izmjeri baždarenim okularnim mikrometrom. Ova definicija se primjenjuje na duktalne i lobularne lezije, premda su u praksi duktalne lezije puno češće. Žarišta mikroinvazije mogu biti pojedinačna ili multipla, a ukoliko su multipla, u obzir se uzima samo promjer najvećeg žarišta (104). Prognoza mikroinvazivnog karcinoma u pravilu je dobra iako postoji rizik od regionalnih metastaza, i njihovo preživljenje je bolje od pacijentica s T1- invazivnim karcinomom (105,106).

1.5. Neuroendokrini karcinomi (NEC) dojke

1.5.1. Epidemiologija NEC dojke

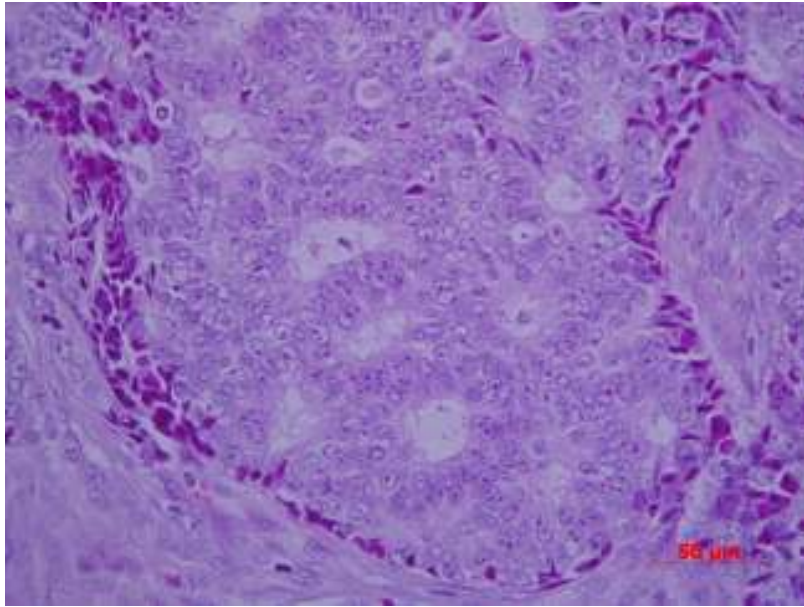
Neuroendokrine (NE) stanice predstavljaju malenu komponentu normalnog epitela dojke, ali se isto tako mogu dijagnosticirati u nekim karcinomima dojke (107,108). Uloga NE stanica u dojci još uvijek nije poznata, no na osnovi uloge tih stanica u probavnom traktu i/ili plućima, zaključeno je da NE stanice vjerojatno sudjeluju u održavanju homeostaze i regulaciji sekrecije neuropeptida (serotonina, kalcitonina itd.) i drugih specifičnih NE izlučevina (neuron specifična enolaza-NSE, kromogranin i drugi). SZO klasificira primarne neuroendokrine karcinome dojke kao skupinu koja izražava morfološke osobitosti poput onih NE tumora probavnog trakta i pluća. Definiraju se prema izraženosti tzv. neuroendokrinih markera (kromogranin i/ili sinaptofizin, NSE) u >50% stanične populacije tumora (10,109). NEC dojke se razlikuje od karcinoma dojke s NE diferencijacijom, koji zapravo predstavlja bilo koji histološki tip karcinoma s neuroendokrinom morfologijom, a čije stanice izlučuju neuroendokrine markere u manje od polovice stanične populacije, s učestalom ekspresijom estrogenskih, progesteronskih i androgenih receptora. Definicija SZO-a uključuje lezije s jasnim morfološkim osobitostima, kao i varijante koje mogu izlučivati mucin ili imati apokrine osobine (109-111). Sinonim za NEC je endokrini karcinom dojke. Na NEC otpada svega 2-5% od svih tumora dojke, a javljaju se najčešće između šestog i sedmog desetljeća života. Opisani su slučajevi NEC-a i u muškaraca (112). Dijagnostika ovih tumora na neki je način započela još 1907. godine, kada je Siegfried Obendorfer skovao termin karcinoid kako bi opisao tumore epitelnog podrijetla, lokalizirane u tankom crijevu, sa svijetlom citoplazmom i tumorskim stanicama koje tvore rozete (113). Godine 1977. Cubilla i Woodruff objavili su rad u kojem opisuju osam slučajeva neuroendokrinih tumora dojke, na

osnovu argirofilije i opažanja gustih granula u citoplazmi tumorskih stanica. Upravo su oni uveli u terminologiju termin primarnih NEC dojke, koje su klasificirali kao neuroendokrine tumore (114). Neuroendokrini tumori se klinički ne razlikuju od drugih tumora dojke.

1.5.2 Mikroskopski izgled

Tumorske stanice ovog tumora su argirofilne (što znači da histokemijskom reakcijom po Grimeliusu pokazuju pozitivitet, odnosno bojenje srebrom sekretornih intracitoplazmatskih granula), ali ne i argentafine, a ultrastrukturno sadrže sekretorne granule. Iako se argirofilija tradicionalno smatrala pokazateljem NE diferencijacije, prema nekim autorima, pokazatelj ove diferencijacije je sekrecija laktalbumina (115). NE diferencijacija ovih tumora potvrđena je imunohistokemijski pozitivnom reakcijom na kromogranin, NSE i sinaptofizin, a u nekim slučajevima i na specifične hormonske peptide (10). Za postavljanje definitivne dijagnoze NEC dojke, danas je stav da tumorske stanice moraju izražavati dva od tri neuroendokrina biljega. Kromogranin A i sinaptofizin se smatraju najsenzitivnijim i visokospecifičnim neuroendokrinim biljezima (116).

Mikroskopskom slikom ovih tumora dominiraju malene stanice koje formiraju solidna gnijezda odijeljena vezivnim tkivom, ili formiraju strukture nalik rozetama (sl.1).



Slika 1. Duktalni invazivni karcinom koji pokazuje stvaranje žljezdanih nakupina, stanice koje ih formiraju karakterizirane su grubim kromatinom i uočljivim nukleolima. Na osnovi ovih osobina može se poumijati na NE diferencijaciju (HE x 400), zbog čega se indicira daljnja imunohistokemijska obrada.

Mitoze su rijetkost (33). Jedan od autora koji se godinama bavi ovim rijetkim tipom tumorom dojke je Azzopardi, koji je za neuroendokrine tumore dojke predložio termin argirofilni karcinom, a opisao je i nekoliko inačica tumora uključujući i podskupinu argirofilnih mucinoznih karcinoma (117). Papotti i sur. su 1989. godine predložili podjelu NEC dojke na sedam histoloških tipova: kohezivni, mukoidni, miješani, trabekularni, nalik karcinoidu, nalik obularnom karcinomu (konfluirajuća varijanta) i karcinom malih /Merkelovih stanica, a i prijedlozi drugih stručnjaka koji se bave ovom složenom problematikom samo su dodatno zakomplicirali podjelu (107, 116, 118-120). Predložene histološke klasifikacije NEC-a različitih autora navedene su u tablici 3.

Tablica 3. Histološki tipovi NE karcinoma dojke prema različitim autorima

Sapino et al. (109)	Papotti et al. (118)	Maluf et al. (119)	Zekioglu et al. (116)
Solidno kohezivni Alveolarni Merkelove stanice/ poput malih stanica Solidni papilarni Celularni mucinozni	Tip A (kohezivni) Tip B (atipični karcinoid) Tip F (konfluirajući) Tip G (male stanice) Tip D (trabekularni) Tip C (miješani A+B) Tip B (mukoidni)	Inzularni Alveolarno lobularni Nediferencirani malih stanica Solidno papilarni Celularno mucinozni	Solidnokohezivni Merkelove st. Solidno papilarni Celularno mucinozni Karcinom koji ima stanice poput prstena pečatnjaka Stanice s mikropapilama

Prema usvojenoj klasifikaciji SZO-e iz 2003. godine, NEC se klasificiraju u tri glavna histološka tipa: solidni, karcinomi malih stanica i karcinomi velikih stanica (10).

Solidni NEC prvi je opisao Feyrter 1963. godine i od tada se sporadično spominje u literaturi (121). Radi se o tumoru s incidencijom manjom od 5%, čiji su dijagnostički kriteriji jasno postavljeni 2003. godine klasifikacijskim sustavom SZO-e (10). Solidni tumori se sastoje od struktura nalik na gnijezda i trabekule čije stanice variraju od vretenastih do plazmacitoidnih, velikih, svijetlih stanica odvojenih nježnom fibrovaskularnom stromom. Gnijezda tumorskih stanica formiraju dobro definirane solitarne do reznjaste tumorske mase, dok tumorske stanice rijetko stvaraju strukture nalik rozetama, ali prikazuju rubno palisadni poredak koji podsjeća na karcinoid. Dio tumorskih stanica vjerojatno potječe od solitarnog, solidnog intraduktalnog

papilarnog karcinoma. Druge tumorske stanice stvaraju multipla, okruglasta gnijezda razdvojena gustom stromom bogatom kolagenom, što nalikuje alveolarnom uzorku invazivnog lobularnog karcinoma. Mitotička aktivnost varira od 4 /10 HPF u karcinoidu sličnim tumorima do 12/10 HPF u alveolarnoj varijanti. Fokalne nekroze su zamjetne, a važno je napomenuti kako tumorske stanice sadrže NE granule (22).

Karcinom malih stanica koji se pojavljuje u plućima, ali i na brojnim ekstrapulmonalnim lokalizacijama u dojci je do sada opisan u svega tridesetak slučajeva, a najveći je uzorak od 9 slučajeva onaj Shina i sur. (122). Radi se o tumoru koji se morfološki, histološki i imunohistokemijski ne može razlikovati od svog dvojnika u plućima, što može predstavljati veliki diferencijalno dijagnostički problem u razlikovanju primarnog tumora od metastatskog procesa. Tumor je građen od gusto zbijenih sitnih stanica hiperkromatskih okruglastih do ovalnih jezgara s oskudnom citoplazmom. U tumoru se osim infiltrativne komponente može naći i in situ komponenta s istim citološkim osobinama. Područja tumorske nekroze nisu česta, ali su zato tumorski trombi u limfnim žilama dosta česti (10). Ekspresija NE markera je u ovoj grupi tumora nekonzistentna (123). NEC malih stanica dojke smatra se izuzetno agresivnim tumorom, te još uvijek nema standardiziranog liječenja niti ikakvog dogovora o istom (124,125).

NEC velikih stanica je slabo diferencirani karcinom sastavljen od velikih stanica s umjerenom do izdašnom količinom citoplazme. Tumorske stanice sadrže vezikularne jezgre, fino granuliranog kromatina s brojem mitozama od 18-65/10 HPF (10). Prema literaturnim podacima radi se o vrlo agresivnim karcinomima (126). Slabo i umjereno diferencirani neuroendokrini karcinomi dojke alveolarnog podtipa, najčešće izražavaju kromogranin A, a mRNA specifična za kromogranin A može se otkriti metodama in situ hibridizacije. Ekspresija kromogranina B i A

otkriva se u oko 50% umjereno i dobro diferenciranih NEC-a, a sinaptofizina u oko 16% tumora (10). U stanicama karcinoma malih stanica primjećena je 100%-tna ekspresija NSE, dok su kromogranin A i sinaptofizin izraženi u oko 50% slučajeva (10,127). U oko 20% karcinoma malih stanica može se identificirati i tkivno specifični transkripcijski faktor kojeg izražavaju epitelne stanice pluća i štitnjače, uključujući i neke vrste moždanih stanica (engl. thyroid transcription factor-1 – TTF-1) (10,128).

Prilikom diferencijalne dijagnoze NEC-a dojke u obzir dolazi metastatski karcinoid ili karcinom malih stanica drugog primarnog sjela. Histološki nalaz žarišta DCIS-a govore u prilog primarnog karcinoma dojke. U diferencijalnoj dijagnostici može pomoći ekspresija ER i PR kao i apokrinog markera GCDFP-15 koji su značajno izraženi u slučajevima umjereno i dobro diferenciranih primarnih NEC dojke (10,116,127). U razlikovanju između primarne i metastatske lezije može pomoći i određivanje citokeratina različite molekularne težine (10). NEC malih stanica dojke se histološki može zamijeniti s lobularnim karcinomom dojke, pa je u diferencijalnoj dijagnozi od velike koristi negativna imunohistokemijska reakcija lobularnih karcinoma na E-kadherin, dok imunohistokemijska reakcija karcinoma malih stanica u skoro svim slučajevima pozitivna (10,129). CD56 je adhezijski glikoprotein koji je u NE tumorima dojke izražen u čak 78% slučajeva, a za potvrđivanje neuroendokrine prirode karcinoma pomaže i CD 57 (130).

1.5.3. Prognostički čimbenici NEC-a

S obzirom na malen udio ovih karcinoma u ukupnom broju karcinoma dojki, prognostički čimbenici primarnih NEC-a još uvijek nisu dovoljno poznati. Od neupitnog su značenja životna dob bolesnice, menopauzalni status, TNM klasifikacija, histološki gradus tumora, a prema nekim autorima i proliferacijski indeks Ki-67, dok je značenje ostalih prognostičkih čimbenika za sada

je nedovoljno poznato. Histološki gradus smatra se najvažnijim prediktorom prognoze NEC-a, od čega su oko 45% NEC-a su dobro diferencirani, njih 40% umjereno diferencirani, a svega 15% slabo diferencirani i to su u pravilu karcinomi malih stanica (10). Solidni neuroendokrini karcinomi su obično dobro diferencirani i u pravilu imaju dobru prognozu (123).

NEC velikih stanica su prema literaturnim podacima slabo diferencirani, obično se dijagnosticiraju u uznapredovalom stadiju bolesti i shodno tome imaju lošu prognozu (126). Mucinozni NEC karcinomi su u pravilu dobro diferencirani s boljom prognozom od većine ostalih histoloških tipova karcinoma (116). Prognostički čimbenici za NEC-e vjerovatno su isti kao i za druge karcinome dojke, s obzirom na to da ne pokazuju kliničku sliku koja bi ih na ikoji način razlikovala od drugih karcinoma dojke. Prema dosadašnjim istraživanjima; NEC-i u pravilu izražavaju pozitivni status ER i PR i načelno su HER-2/neu negativni. Međutim, neovisno o klasifikaciji i nomenklaturi NEC-a dojke, njihovo specifično biološko ponašanje još uvijek nije razjašnjeno. U dugoročnom prognostičkom smislu svakako treba analizirati i procijeniti maligni potencijal NEC-a, u svrhu čega se određuje veličina tumora, histološki tip, podtip i gradus, postojanje lokalne invazije, angioinvazije, metastaza u limfne čvorove i udaljenih metastaza. Citološka atipija, mitotički indeks i proliferacijski indeks Ki-67 predstavljaju poznate i priznate prognostičke kriterije NEC-a (131,132).

1.6. Regulacija hipoksije kod zloćudnih tumora dojke i značenje proteina HIFa-1 α

1.6.1. Mehanizmi hipoksije kod zloćudnih tumora dojke

Tumorske stanice rastu i množe se u hipoksičnom okruženju, prilagođavajući svoj metabolizam niskoj dostupnosti kisika: povećanjem transporta glukoze i glikolizom, s ciljem očuvanja dostatne proizvodnje ATP-a (adenozin trifosfata), i/ili procesom neoangiogeneze. Intratumorska hipoksija prepoznata je kao loš prognostički znak posebice u karcinomima vrata maternice, glave i vrata. Hipoksična stanja koja nastaju tijekom embriogeneze, kardiovaskularnih bolesti i tumorigeneze potiču aktivnost hipoksijom-induciranog faktora 1 (engl. hypoxia-inducible factor 1 – HIF-1), glavnog regulatora stanične homeostaze kisika. Hipoksija potiče stvaranje angiogenih faktora poput vaskularnog endotelnog faktora rasta koji započinje angiogenezu s posljedičnom vaskularizacijom i poboljšanom opskrbom kisikom. Ovi adaptacijski mehanizmi posljedica su genske regulacije koja je pod kontrolom transkripcijskog faktora HIF-1. HIF-1 stimulira procese poput glikolize, eritropoeze, apoptoze i angiogeneze (133).

1.6.2. Značenje proteina HIF-a 1 α

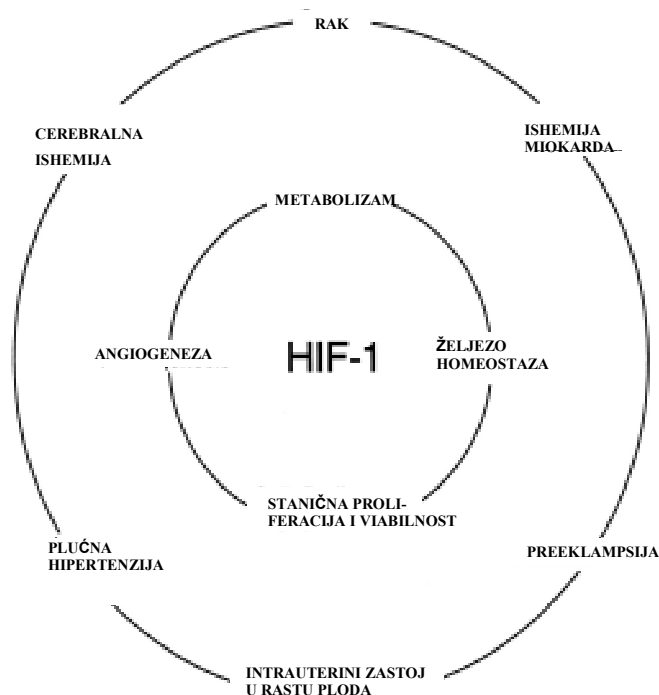
HIF-1 je heterodimer sastavljen od dviju podjedinica: HIF-1 α i HIF-1 β . HIF-1 β podjedinica naziva se i aril hidrokarbon receptor nuklearni translokator (engl. aryl hydrocarbon receptor nuclear translocator - ARNT) i u stanici se izlučuje stalno, neovisno o hipokisičnom poticaju, za razliku od podjedinice HIF-1 α . HIF-1 α je protein koji ima vrlo kratko vrijeme poluraspada i u uvjetima normalne oksigenacije se u stanicama ne može otkriti. Kratko vrijeme poluraspada posljedica je kontinuiranog procesa vezanja ubikvitina i proteosomima posredovane

degradacije, procesima koji su inače inhibirani hipoksijom i/ili defektima gena p53 ili von Hippel-Lindau tumor supresorskim genom, koji u normalnim okolnostima dovode do stabilizacije HIF-1 α proteina (133,134). Hipoksična stanja dovode do stabilizacije HIF-1 α proteina, a posljedično se njegova intracelularna koncentracija povisuje, nakon čega se transportira u jezgru gdje od dvaju podjedinica α i β nastaje dimer, koji prepoznaje DNA ciljanih gena sekvencom 5'-RCGTG-3' i s njom se povezuje. Potičući aktivaciju gena reguliranih hipoksijom, HIF-1 omogućuje stanici da se prilagodi na izmjenjene uvjete okoline i stimulira stanično preživljivanje (135). HIF-1 α je isključivo kisikom regulirana podjedinica, a količina proteina HIF-1 α u jezgri određuje funkcionalnu aktivnost HIF-1 kompleksa. Drugi strukturalni proteini HIF kompleksa su izoforme HIF-2 α i HIF-3 α . Prema dosadašnjim istraživanjima u prvom kliničkom stadiju adenokarcinoma endometrija uočena je pojačana ekspresija HIF-1 α , a HIF-2 α u nešto manjoj mjeri (136). Strukturno su slični, ovisе o kisiku, međutim do sada je HIF-1 α detaljnije upoznat. HIF-1 α utječe na transkripciju cijelog spektra različitih gena uključenih u procese eritropoeze, angiogeneze i u metabolizam glukoze, uključujući sintezu eritropetina, transferina, endotelina-1, inducibilne sintetaze dušikovog oksida, hem oksigenaze-1, VEGF-a, receptora za vaskularni endotelni faktor rasta-1 (engl. vascular endothelial growth factor receptor-1 - VEGF-R1), inzulinu sličan faktor rasta-2 i različite glikolitičke enzime (137). Proteinski produkti gena, potiču stvaranje kisika ili aktivaciju alternativnih metaboličkih puteva koji ne zahtijevaju kisik. Zanimljivo je kako je većina tih proteinskih produkata uključena u rast tumora (138).

HIF-1 α ne aktiviraju samo onkogeni, već i gubitak aktivnosti tumor supresorskog gena. Slabljenje odnosno gubitak funkcije von Hippel-Lindau (VHL) tumor supresorskog gena ima za posljedicu pojačanu ekspresiju HIF-1 α u stanicama karcinoma bubrega (139). Tumorska

hipoksija često rezultira slabijom prognozom bolesti, a hipoksični adaptacijski mehanizmi otežavaju liječenje čineći tumorsko tkivo otpornim na kemoiradijacijsku terapiju (140). HIF-1 je uključen u biologiju mnogih tumora s endokrinim svojstvima, pa tako i tumora dojke. Pojačana izraženost HIF-1 α uočena je podjednako u HER2 pozitivnih i negativnih karcinoma dojke, kao i u ER+ i ER- karcinoma dojke (140, 141). Amplifikacija gena c-erbB2 povezana je s otpornošću na kemoiradijacijsku i antiestrogenu terapiju, te posljedično s time i s lošijom prognozom bolesti. Pojačana izraženost i aktiviranost HER-2/c-erb2 potiče aktivaciju HIF-1 α u in vitro uvjetima (140). Istraživanja su pokazala kako je stvaranje VEGF-a povišeno u stanicama u kojima je HER-2/neu prekomjerno izražen, a poznato je kako HER-2/neu pozitivni tumori (pogotovo solidni) imaju pojačanu vaskularizaciju dijelom i uslijed produkcije HIF-1 α (138, 140). HIF-1 ima jednu od ključnih uloga u procesu angiogeneze uslijed poticanja aktivacije transkripcije gena koji kodira vaskularni endotelni faktor rasta (engl. vascular endothelial growth factor - VEGF).

Osim što ima ključnu ulogu u regulaciji angiogeneze, HIF-1 α sudjeluje u regulaciji metabolizma, stanične homeostaze i stanične proliferacije. Poznata je ključna uloga HIF-a 1 u nastanku karcinoma, cerebralne ishemije, ishemije miokarda i preeklampsije o čemu svjedoče brojni literaturni podaci. Drugim riječima HIF je jedan od ključnih regulatora brojnih fizioloških i patofizioloških procesa u tijelu (sl. 2).



Slika 2. HIF1 kao ključni regulator fizioloških i patofizioloških procesa. (Preuzeto iz: Semenza GL. Genes Dev 2000;14(16):1983-1991.)

Dokazana je direktna povezanost između HIF-1 α , VEGF-a i procesa tumorske angiogeneze, uključujući limfangiogenezu (135,136,142). Naime, u normalnom epitelu dojke, imunohistokemijskim metodama, ne detektiraju se visoke razine HIF-1 α , kakve se primjerice detektiraju u duktalnom in situ karcinomu visokog gradusa (DCIS). Ovakvi nalazi sugeriraju kako izlučivanje HIF-1 α korelira s ranom karcinogenezom i arealima tumorske nekroze (143). Slični rezultati opaženi su u studiji Okada i sur. (144) u čijem istraživanju je opažena prekomjerna ekspresija HIF-1 α u ranom stadiju karcinogeneze, u kojem korelira s nekrotičnim područjima u tkivu DCIS-a komedo tipa. U istoj je studiji uočena korelacija između ekspresije HIF-1 α i VEGF-C u tumorskim stanicama invazivnog duktalnog karcinoma, s posljedičnom većom učestalošću regionalnih i udaljenih metastaza (144). Temeljem retrospektivne studije

Dalesa i sur. (137) na 745 pacijenata s invazivnim karcinomom dojke, dokazana je povišena izraženost HIF-a 1 α i njegova korelacija s VEGF-omC iz čega su autori zaključili da pojačana ekspresija HIF-a 1 α predstavlja zasebni prognostički čimbenik ranog relapsa bolesti bilo lokalnog recidiva ili udaljenih metastaza u svih pacijenata, bez obzira na nalaz aksilarnih limfnih čvorova.

Pojačana ekspresija HIF-a 1 α povezuje se sa statistički egzaktno izračunatim kraćim svukupnim preživljenjem (engl. overall survival time) i kraćim preživljenjem bez znakova bolesti (engl. disease-free survival time). U radu Schindla i sur. (145) nije nađena korelacija između ekspresije HIF-a1 α , HER-2/neu i statusa ER, ali je studija pokazala kako HIF-1 α možemo smatrati neovisnim i nepovoljnim prognostičkim faktorom u pacijentica s pozitivnim aksilarnim limfnim čvorovima. Studija Bosa i sur. (146) na 150 pacijentica s ranim stadijem karcinoma dojke i negativnim aksilarnim limfnim čvorovima, dokazala je da povišene razine HIF-a1 α predstavljaju neovisni, negativni, prognostički, prediktivni čimbenik koji bi mogao poboljšati dosadašnje alogoritme liječenja.

Zaključno, vrijednosti HIF-a1 α mogu poslužiti kao prediktor slabijeg odgovora na liječenje karcinoma dojke u pacijentica kako s pozitivnim tako i s negativnim limfnim čvorovima (145, 146). Ovako visoke razine ovog transkripcijskog proteina nisu nužno samo posljedica amplifikacije gena ili samo rezultat mutacije i degradacije kisik-ovisnih domena HIF-a1 α , već je vjerojatnije da porast HIF-a1 α nastaje uslijed pojačane transkripcije ili alteracija degreadacijskog puta (147). Opaženo je, kako tijekom liječenja, kod nekih hormonski osjetljivih karcinoma dojke, nakon stanovitog vremena nastaje rezistencija na hormonsku terapiju. Moguće objašnjenje za tu pojavu mogao bi biti hipoksijom induciran, hormonski neovisan tumorski rast (148). Shodno tome, proizašla je hipoteza kako aktivnost gena za aktivaciju HIF-a 1 α proizlazi iz hormonski otpornih refrakernih karcinoma dojke, što još uvijek nije potvrđeno (140). Međutim, dosadašnje

spoznaje ukazale su kako estrogen receptor beta (ER β) zajedno s estrogenom može djelovati kao negativni modulator sinteze VEGF-a u uvjetima hipoksije. Studija Bosa i sur. (141) pokazala je kako ER+ karcinomi koreliraju s visokim razinama HIF-1 α i p21, te kako visoke razine HIF-1 α odgovaraju povišenim razinama drugih proliferacijskih markera poput Ki-67 i ciklina A. Ovaj rad potvrdio je utjecaj estrogenske stimulacije na aktivaciju gena za HIF-1 α . HIF-1 α je u invazivnim karcinomima dojke povezan s ekspresijom različitih čimbenika rasta poput: bazičnog čimbenika rasta fibroblasta (engl. basic fibroblast growth factor-bFGF.), čimbenika rasta porijeklom iz trombocita (engl. platelet derived growth factor-PDGF), B-lanca čimbenika porijeklom iz trombocita (engl. B chain platelet derived growth factor-PDGF-BB) i receptora epidermalnog čimbenika rasta (engl. epidermal growth factor receptor-EGFR) (149). Istodobni nalaz pojačane ekspresije HIF-1 α , proliferacijskih biljega i različitih receptora za čimbenike rasta u sinergiji s pojačanom glikolitičkom aktivnošću, vjerovatno podržava aktivnost HIF-1 α u karcinomima dojke. Na ovaj mogući put, ako ne indukcije, a onda barem održavanja karcinogeneze, moglo bi se djelovati ciljanom terapijom (149).

Veći broj istraživanja ukazao je na postojanje barem dva modela pojačane ekspresije HIF-1 α a to tu difuzna, raštrkana posvuda po tumorskom tkivu i ograničena na perinekrotične stanice. Novija istraživanja pokazala su kako postoje različiti putevi regulacije pojačane ekspresije HIF-1 α . To su: a) perinekrotična ekspresija, inducirana hipoksijom, a regulirana genima CA IX i GLUT-1 i direktno povezana s lošom prognozom, te b) difuzna ekspresija koja se ne smatra nužno posljedicom samo hipoksije i koja je povezana s mnogo boljom prognozom (150).

1.7. Angiogeneza u raku dojke

Ideju da solidni tumori za daljnji rast trebaju krvožilnu opskrbu i razvoj novih krvnih žila prvi je objavio i detaljno izučio Moses Judah Folkman, koji je na tu temu 1971. godine objavio pionirsku istraživanje u etabliranom znanstvenom časopisu New England Journal of Medicine (151). Poznato je da su solidni tumori građeni od dviju različitih komponenti, a to su tumorski parenhim i stroma. Folkman je pretpostavio da tumorske stanice aktiviraju endotelne stanice, na način da ih iz stanja normalne aktivnosti prevode u fazu proliferacije, što za posljedicu ima neovaskularizaciju i otpuštanje različitih čimbenika rasta. U odsustvu procesa angiogeneze, tumorin vivo rastu do maksimalnog promjera od 2 mm i daljnji rast nije moguć ukoliko ne nastupi neovaskularizacija (152). Folkmanova hipoteza je nakon faze osporavanja, našla brojne apologete, što je rezultiralo razvijanjem brojnih ambicioznih projekata, danas pretežno koncentriranih na traženje ciljanih tzv. „pametnih“ lijekova.

1.7.1. Mehanizmi indukcije angiogeneze

Termin angiogeneza označava proces nastajanja novih krvnih žila iz već postojećih kapilara. Bez angiogeneze ne bi bilo brojnih ključnih procesa kao što su: embriogeneza, ovulacija, menstruacija, cijeljenje rana, reparacija tkiva, ali i brojnih patoloških procesa poput: dijabetesa, psorijaze i artritisa (153). Danas je neosporno prihvaćeno da angiogeneza ima centralnu ulogu u procesu lokalnog tumorskog rasta i stvaranja kako lokalnih, tako i udaljenih metastaza. Proces angiogeneze reguliran je brojnim parakrinim čimbenicima rasta koji se dijele na stimulatore ili aktivatore i inhibitore. Narušavanjem njihove ravnoteže započinje slijed događanja koji slikovito opisujemo kao abnormalnu ili tumorsku angiogenezu. Iako je pojam tumorska angiogeneza prvi upotrijebio 1968. godine Scubik, njegovoj popularizaciji najviše je

pridonio Folkman (151). Folkmanova hipoteza o tumorskoj angiogenezi na primjeru solidnih tumora objavljena 1971. temeljila se na pretpostavkama da je rast tumora u avaskularnoj fazi linearan, da promjer koji avaskularni tumor može doseći procesom difuzije iznosi 1 do 2 mm, da nakon nastanka novih krvnih žila tumor raste eksponencijalno, da tumorsku angiogenezu vjerovatno započinje tumorom aktiviran čimbenik (engl. tumor activated factor - TAF), te da klinička upotreba inhibitora TAF-a hipotetski može blokirati rast tumora. Kasnije su brojna istraživanja dokazala Folkmanove vizionarske ideje otkrićem parakrinih čimbenika koji stimuliraju angiogenezu, kao i brojnim kliničkim istraživanjima o djelotvornosti novootkrivenih inhibitora angiogeneze, ali i potvrdom da angiogeneza započinje aktivacijom endotela. Prema Folkmanu u prisustvu stimulatora angiogeneze proces angiogeneze započinje izrastanjem novih kapilara iz onih već postojećih, pri čemu dolazi do migracije endotelnih stanica uz razgradnju bazalne membrane, do proliferacije endotelnih stanica i procesa stvaranja petlji i anastomoza praćenih uspostavom novog krvotoka. U koštanoj srži odraslih osoba otkrivene su angioblastima slične stanice, koje nazivamo prekursorima endotelnih stanica (engl. endothelial precursor cells - EPCs) (153). Te stanice u određenom trenutku ulaze u krvotok i migriraju do oštećenog ili tumorski promijenjenog tkiva gdje potiču stvaranje kapilarne mreže. EPCs izražavaju biljege hematopoetskih matičnih stanica, kao i endotelne specifične biljege poput vaskularnog endotelnog kadherina, E-selektina i Tie2 receptora. EPCs sudjeluju u nadoknađivanju izgubljenih endotelnih stanica, reendotelizaciji vaskularnih implantata, neovaskularizaciji ishemičnih organa, kožnih rana i tumora. Određeni broj cirkulirajućih EPCs-a vjerovatno utječe na rizik od kardiovaskularnih bolesti (154).

Angiogeneza je kompleksan proces većinom reguliran različitim čimbenicima rasta koji djeluju na taj proces aktivirajuće ili inhibirajuće. Većina čimbenika rasta koji stimuliraju

angiogenezu vezuju se za heparin, što omogućuje vezivanje na staničnu površinu i heparan sulfat izvanstaničnog matriksa. Ovakvo vezivanje tipično stabilizira čimbenik rasta, produljuje njegovo vrijeme poluzivota i olakšava vezivanje na specifične receptore visokog afiniteta. Pretpostavlja se da svi čimbenici rasta induciraju neovaskularizaciju stimuliranjem endotelne stanične proliferacije i migracije. Ostali čimbenici koji doprinose neovaskularizaciji uključuju stimulaciju razgradnje izvanstaničnog matriksa, privlačenje pericita i makrofaga, stimulaciju proliferacije glatkih mišića te migraciju i formaciju novih krvožilnih kanala i taloženje novog matriksa (155). Mehanizam „klicanja ili nicanja“ najčešći je način stvaranja novih krvnih žila i do sada je opisano četiri različitih tipova tumorske krvožilne opskrbe poznatijih kao: krvožilno remodeliranje (engl. vascular remodelling), vaskulogeneza (engl. vasculogenesis), glomerularna angiogeneza (engl. glomeruloid angiogenesis) i vaskularna mimikrija (engl. vascular mimicry) (152).

Pretpostavlja se da postoje dva različita mehanizma indukcije angiogeneze koji se međusobno isprepliću. Ključni signal za indukciju angiogeneze je hipoksija. HIF-1 i HIF-2 su transkripcijski faktori, heterodimeri, sastavljeni od α i β podjedinica. Dok je β podjedinica zapravo konstitutivna, α podjedinica je zaštićena od raspadanja isključivo u hipoksičnim uvjetima (133,156). U dojci, izraženost HIF-1 α progresivno raste od duktalne hiperplazije preko dukalnog karcinoma in situ, do invazivnog dukalnog karcinoma i pri tom je izraženost HIF-1 α veća u slabije diferenciranim lezijama, s pojačanom aktivnošću drugih proliferacijskih čimbenika, pojačanom izraženošću ER- α i VEGF-a (157). Izraženost VEGF-a u znatnoj je mjeri regulirana hipoksijom, omogućujući mehanizam povratne sprege kojim se tkivo prilagođava na reduciranu oksigenaciju stvaranjem novih krvnih žila. Regulaciju izraženosti VEGF-a kontrolira neki od faktora iz obitelji HIF. Jedan od načina je poticanje transkripcije VEGF gena i stabilizacija mRNA (engl. messenger RNA) (158). Drugi koncept indukcije tumorske

angiogeneze je koncept tzv. angiogenog okidača (engl. switch). Povećanjem mase, odnosno promjera tumora, tkivo udaljeno od rubova na kojima se nalaze krvne žile domaćina postaje nekrotično jer su tumorske stanice hipoksične, zbog čega tumor započinje pokretanje vlastite krvožilne opskrbe, kontinuirano balansirajući između aktivatora i inhibitora angiogeneze (159). Proces stvaranja nove tumorske krvožilne vaskulature vrlo je kompleksan; uključuje rast krvnih žila u primarno avaskularnu tumorsku masu, a sam bi proces bio teško ostvariv da nema endotelnih prekursorskih stanica i različitih drugih matičnih stanica (160).

1.7.2. Histološka kvantifikacija tumorske angiogeneze

Tumorska vaskularizacija može se kvantificirati brojem imunohistokemijski obojenih krvnih žila u tzv. vrućim točkama, odnosno područjima najveće gustoće krvnih žila (engl. hot spots), mjestima najintenzivnije vaskularizacije koja se određuju u malom povećanju mikroskopa (10x). Vruće točke nastaju od angiogenih klonova tumorskih stanica koje imaju najveću sposobnost metastaziranja (161). Nakon pronalaženja mjesta najintenzivnije vaskularizacije slijedi brojanje novonastalih krvnih žila pod velikim mikroskopskim povećanjem (400x). Najveće mjesto najintenzivnije vaskularizacije provodi se definiranjem tri mjesta najintenzivnije vaskularizacije u vidnom polju malog mikroskopskog povećanja (10x). Nakon brojanja novonastalih krvnih žila pod velikim povećanjem mikroskopa (400x) u obzir se uzima mjesto s najvećim brojem krvnih žila. Treba napomenuti kako metode brojanja krvnih žila uključuju: metode brojanja prema Chalkeyu, (engl. Computerised Image Analysis Systems- CIAS) računalni sustav analize, vaskularno gradiranje, mjerenje gustoće intratumorske cirkulacije koja je ujedno i najčešće korištena metoda (161).

Postoji nekoliko ograničavajućih čimbenika koji prema Foxu i suradnicima onemogućuju uniformnost brojanja novostvorenih krvnih žila, a to su: iskustvo istraživača, metode brojanja,

vaskularizacija tumora, vrsta protutijela za imunohistokemijsko bojanje, različita selekcija reprezentativnih blokova, broj vrućih točaka i korištenje povećanja. S obzirom na relativno velik broj ograničavajućih čimbenika Udruga američkih patologa objavila je kako vaskularizacija tumora za sada još nema sigurno prognostičko značenje dok se ne suglase metode i načini brojenja (161,162).

1.7.3. Antiangiogena terapija

Klasična ili konvencionalna terapija je u liječenju uznapredovale maligne bolesti ograničena učinka i obično polučuje vrlo loše rezultate. Rutinski se u liječenju karcinoma dojke koriste kemoterapeutici od kojih neki imaju poznati antiangiogeni učinak (156). Kako bi se postigao željeni, maksimalni antiangiogeni učinak konzervativnim liječenjem citostaticima, potrebna je dugotrajno izlaganje manjim dozama lijeka, pri čemu je nužno precizno izračunati maksimalno toleriranu dozu lijeka, optimalnu dozu za postizanje izliječenja, ili barem remisije bolesti. Antiangiogena terapija nije potpuno novi koncept liječenja karcinoma dojke. Naime, uvođenjem tamoxifena (kompetitivnog inhibitora estradiola.) u rutinsku praksu, započela je era antiangiogene terapije budući da tamoxifen inhibira VEGF i FGF. Sukladno dosadašnjim saznanjima, posljednjih godina onkolozi na dnevnoj bazi rade s „pametnim“ lijekovima koji smanjuju metastatske lezije i preveniraju njihovu daljnju diseminaciju.

1.8. Uloga proteina VEGF u angiogenezi

Dominantni čimbenik rasta koji kontrolira angiogenezu je vaskularni endotelni čimbenik rasta (engl. vascular endothelial growth factor - VEGF), koji se prije nazivao i vaskularni čimbenik propusnosti (engl. vascular permeability factor - VPF). Sintezu VEGF-a potiče aktivacija gena koji sadrži osam egzona odijeljenih sa sedam introna, a koji se nalazi na 6. kromosomu potiče. Početni je produkt transkripcije preteča glasničke RNA koja je do deset puta veća od konačne mRNA. Tijekom prerade prijepisi introna se isijecaju, a egzoni se povezuju i omogućavaju različite načine sastavljanja mRNA. Tako od jedinstvenog gena nastaje pet različitih molekula koje sadrže različit broj aminokiselina. Upravo strukturalna heterogenost molekula određuje biološku funkciju, jer se molekule razlikuju obzirom na topivost i sposobnost vezanja heparina. u *in vitro* i u *in vivo* uvjetima najvažniji poticaj za sintezu mRNA za VEGF je hipoksija, i to vjerojatno preko HIF-a. VEGF ima pro i antikoagulantni učinak, potičući proces koagulacije svojim učinkom na tkivni i von Willebrandov faktor u endotelnim stanicama i monocitima. Aktivacijom VEGF-a povećava se stvaranje aktivatora plazminogena i metaloproteinaza, koji su od iznimne važnosti u razgradnji izvanstanične tvari, a čime se olakšava proces angiogeneze. U kontroli procesa angiogeneze sudjeluju i inhibitori aktivatora plazminogena koji smanjuju adheziju i migraciju endotelnih stanica, a također su stimulirani VEGF-om, kao i kemotaksija monocita. VEGF isto tako inhibira sazrijevanje dendritičnih stanica koje u imunološkom sustavu domaćina prepoznaju strane antigene, olakšavajući na taj način proces širenja tumora (163).

1.8.1. Vaskularni endotelni čimbenik rasta (VEGF)

Obitelj VEGF proteina sastoji se od šest različitih proteina kodiranih različitim genima: VEGF-A, VEGF-B, VEGF-C, VEGF-D, VEGF-E i placentalni faktor rasta (engl. placental growth factor - PIGF) (164). Ovi polipeptidi postoje u različitim formama homodimera i heterodimera, kao proizvod jednog gena sastavljenog od osam egzona. Izooblici se međusobno razlikuju prema sposobnosti vezivanja za heparin i izvanstanični matriks (165). Manji izooblici VEGF-a se izlučuju u topivom obliku, a vezuju se s velikim afinitetom za tri receptora (VEGFR1, VEGFR2, VEGFR3) koji su po svom sastavu tirozin-kinaze smještene u endotelnim stanicama. Aktivacija receptora VEGFR1 potiče diferencijaciju i održavanje endotelnih stanica, aktivacija VEGFR-a2 njihovu proliferaciju i vaskularnu propustljivost, a aktivacija VEGFR-a3 limfangiogenezu (152,164). Dodatna regulacija postiže se pomoću izoformno specifičnog receptora neuropilina-1 (152). Iako je ekspresija VEGF-a dominantna na endotelnim stanicama krvnih i limfnih žila, može se uočiti i na upalnim stanicama poput makrofaga.

VEGF-A je najvažniji čimbenik u procesu tumorske angiogeneze i prekomjerno je izražen u velikom broju solidnih tumora. Djeluje preko svojih receptora VEGFR1 i VEGFR2 u endotelnim i stanicama koštane srži (164). U velikoj se koncentraciji izražava u tumorima pluća i mozga, gastrointestinalnog i urogenitalnog trakta, kao i u invazivnim karcinomima dojke (1675). Ideja prekidanja tumorske angiogeneze u svrhu liječenja, svodi se na blokadu signalnog puta VEGF-aA pomoću monoklonalnih protutijela (Avastin, Genentech) primjena kojih je zaživjela u kliničkoj praksi, ili inhibitora tirozin-kinaze kojima se blokira fosforilacija nekoliko receptora tirozin kinaze uključujući VEGFR1 i VEGFR2. Aktivnost VEGF-A najbolje je proučena na endotelnim stanicama, čiju migraciju u in vitro uvjetima potiče, a poznato je kako u velikoj mjeri potiče migraciju monocita i makrofaga, neurona, bubrežnih epitelnih stanica kao i karcinomskih

stanica, ali inhibira apoptozu (165). VEGF također djeluje kao vazodilatator, potičući vaskularnu permeabilnost. Istraživanja u posljednjih nekoliko godina dokazala su kako VEGF-A potiče pojačanu vaskularnu permeabilnost i adheziju leukocita u prekliničkoj dijabetičkoj retinopatiji, i to indukcijom profibrotičkih faktora rasta i izvanstaničnog matriksa, kako u in vitro, tako i u in vivo uvjetima (166). Istraživanja su također pokazala kako različiti izooblici VEGF121, VEGF165 i VEGF189 pokazuju određena angiogena svojstva pri stvaranju krvnih žila u tumoru, dok nedavno otkriveni izooblici pod nazivom „b“-izooblici ili VEGF_{xxx}b zbuduju istraživače (167). Naime, neka istraživanja govore u prilog toga da VEGF165b vjerojatno ima antiangiogena svojstva, dok druga sumnjaju u to, sugerirajući da se VEGF165b ponaša kao agonist receptora VEGFR2 (168,169). *VEGF-B* je mitogen humanih endotelnih stanica, čija se izdašna transkripcija opaža u srcu, mišićima skeleta, pankreasu i prostati (170). Visoke vrijednosti VEGF-B mRNA su otkrivene u primarnim i metastatskim melanomima (171). VEGF-B mRNA i njihovi proteinski produkti opaženi su u citoplazmi tumorskih stanica, ali i u endotelnim stanicama tumorskog krvožilja, vjerovatno uslijed difuzije s mjesta više koncentracije VEGF-B receptora (172). Ovakvi nalazi sugeriraju da VEGF-B doprinosi procesu tumorske angiogeneze, posebice kada formira heterodimere s VEGF-om, kojeg stvaraju tumorske stanice (172). Nadalje, VEGF-B se izlučuje kao prirodni odgovor na neurodegenerativne promjene. Prema rezultatima nedavnih istraživanja, u in vivo štakorskim modelima s Parkinsonovom bolešću, VEGF-B se pokazao neuroprotektivnim (173). Angiogeneza je od osnovnog značenja, kako za rast primarnog tumora, tako i za metastatski rasap bolesti. Regulirana je brojnim angiogenim čimbenicima, od kojih je svakako najznačajniji VEGF. Povišene vrijednosti proteina VEGF-B detektirane su u pacijenata s invazivnim karcinomom dojke i pozitivnim limfnim čvorovima, pa se vjeruje da bi VEGF-B mogao imati prognostički značaj kod pacijenata s pozitivnim limfnim čvorovima (174).

Povišene vrijednosti proteina VEGF-B kao i tirozina kinaza receptora flt-1 uočene su u invazivnim karcinomima dojke, ali bez statističke značajnosti. Statistička značajnost uočena je u pozitivnih limfnih čvorova, ali nije imala vez s dobi pacijentice, estrogenskim statusom, gradusom tumora, vaskularnom invazijom. Također, nije nađena statistički značajna poveznica između ekspresije VEGF-B i flt-1 receptora i tumorske prokrvljenosti. VEGF-B se obično izražavao u citoplazmi tumorskih stanica, iako su povremeno i stromalne komponente; uključujući fibroblaste i endotelne stanice bile pozitivne. Nije uočena razlika u izraženosti VEGF-B u područjima koja su neposrednoj blizini zona nekroze (175). Ovo opažanje sugerira kako VEGF-B nije reguliran hipoksičnim mehanizmima, i da očitno potiče tumorski rast i razvoj neangiogenim putovima, moguće čak i umnažanjem aktivatora plazminogena, što dovodi do nastanka udaljenih metastaza (175). *VEGF-C* je protein čija je uvećana ekspresija karakteristična za razvoj limfnih žila, a mogao bi biti i značajan faktor uzajamne parakrine regulacije između tumorskih i limfatičkih endotelnih stanica (170). Pojačana izraženost mRNA VEGF-C otkrivena je u stanicama miokarda, posteljice, jajnika, mišićnim stanicama i stanicama tankog crijeva. VEGF-C se nametnuo kao novi stimulator migracije endotelnih stanica i kolagena (163-165). Kao i VEGF, vezuje se za VEGFR-2 (KDR) naglašavajući time endotelnu funkciju ali dodatno je i ligand za VEGFR-3 (Flt-4) receptor tirozin kinaze, koji se obično izražava na endotelu limfnih žila (170). Istraživanja na transgeničnim miševima pokazala su kako je VEGF-C povezan sa stvaranjem limfnih žila u normalnom tkivu (176). Povećana izraženost VEGF-C uočena je na tumorskim stanicama melanoma, sarkoma, limfoma i karcinoma dojke, i obično se izražava u citoplazmi tumorskih stanica (170). *VEGF-D* je glikoprotein strukturno nalik na VEGF-C, poznat i pod nazivom c-fos-induced growth factor (engl.- FIGF), koji s njime dijeli 23% amino sekvenci. Smatra se snažnim stimulatorom angiogeneze i limfangiogeneze. VEGF-D zajedno sa svojim

receptorom VEGFR-3 potiče limfangiogenezu, iako je njegov prognostički značaj još uvijek nejasan (177). Limfangiogeneza je kod invazivnog karcinoma dojke statistički značajno povezana s: pozitivnim regionalnim limfnim čvorovima, visokim TNM-om i lošim ishodom. Gustoća limfnih žila može poslužiti kao prognostički čimbenik i kao prediktor metastaza u limfne čvorove u pacijenta s karcinomom dojke. Na osnovi istraživanja Gua i sur. VEGF-C i VEGF-D imaju značajnu ulogu u limfangiogenezi karcinoma, posljedičnu odgovornost za njegovo agresivnije ponašanje i lošiju prognozu (178). VEGF-E sekvence su kodirane pomoću parapox orf virusa (OV). Radi se o termostabilnom glikoproteinu koji ima stanovite sličnosti s VEGF-omA jer oboje potiču otpuštanje različitih tkivnih faktora i kemotaksiju te granjanje krvnih žila u in vitro i in vivo uvjetima. VEGF-E se, kao i VEGF-A, s velikom afinitetom vezuje za VEGFR-2 (KDR) što rezultira autofosforilacijom i bifazičnim porastom razine slobodnog intracelularnog kalcija. Za razliku od VEGF-aA, VEGF-E se ne vezuje za VEGFR-1 (flt-1). VEGF-E se smatra vrlo snažnim angiogenim čimbenikom, koji se selektivno veže za VEGFR-2, pa i sama aktivacija VEGFR-2 može efikasno stimulirati angiogenezu (179). PIGF (engl. placental growth factor) je identificiran u posteljici i u staničnim kulturama koriokarcinoma. PIGF mRNA i protein su metodom in situ hibridizacije dokazani osim u trofoblastu i vezivu resica, i u amnijskom epitelu i endotelu umbilikalne vene (180). Nalazi se u mozgu, srcu, plućima, štitnjači i skeletnoj muskulaturi. Regulator je tumorske angiogeneze, primjerice tumora bubrega, štitnjače, testisa, a i aktivira ili sudjeluje u aktivaciji upalnih stanica (npr. u proliferativnoj dijabetičkoj retinopatiji) (165,180).

2. HIPOTEZA

Hipoteza

Do sada je izraženost HIF-1 α i VEGF-aC istraživana u malom broju studija, i to na tkivu duktalnih invazivnih karcinoma dojke NOS tipa.

Hipoteza ovog istraživanja jest kako NEC dojke pokazuju jaču izraženost HIF-1 α i VEGF-aC u odnosu na duktalni invazivni karcinom dojke NOS tipa.

3. CILJEVI ISTRAŽIVANJA

Ciljevi istraživanja

1. Odrediti izraženost HIF-1 α i VEGF-aC u neuroendokrinim karcinomima dojke (NEC).
2. Odrediti izraženost HIF-1 α i VEGF-aC u duktalnim invazivnim karcinomima dojke kao kontrolnoj skupini (DIC).
3. Usporediti razliku izraženosti HIF-1 α i VEGF-aC između NEC-a i DIC-a.
4. Usporediti izraženost HIF-1 α i VEGF-aC u NEC i DIC s drugim ispitivanim parametrima (veličina tumora, stupanj diferencijacije, izraženost ER, PR i HER-2/neu, te zahvaćenost limfnih čvorova).
5. Pratiti pojavu recidiva s obzirom na izraženosti HIF-1 α i VEGF-aC u NEC i DIC.

4. MATERIЈAL I METODE

4.1. Materijal

U istraživanju je korišten arhivski materijal tumora dobiven operacijom dojke i histološki verificiran s dijagnozom dukalnog invazivnog karcinoma dojke na Odjelu za patologiju, Klinike za tumore u Zagrebu, u periodu od 1.1.2001. do 31.12.2005. godine. Podaci o preživljenju pacijentica su izvađeni iz arhive povijesti bolesti Klinike za tumore, a iz patohistološkog nalaza preuzeti su podaci o dobi pacijentica, veličini tumora, histološkom gradusu tumora (koji je određivan po Nottinghamskoj klasifikaciji, a uključuje vrednovanje količine stvaranja tubularnih žljezdanih oblika, polimorfiju jezgara uz izraženost nukleola te broj mitozna na 10 VVP), izraženosti hormonskih receptora ER i PR, izraženosti proteina HER-2/neu te o broju odstranjenih limfnih čvorova i stanja limfnih čvorova (42,53,55,181). Izraženost ER i PR rutinski se određuje imunohistokemijski, a nalaz nuklearne reakcije valorizira se prema protokolu ASCO/CAP (90). Izraženost HER-2/neu također se određuje rutinski imunohistokemijskom metodom Hercep testa (DAKO, Danska).

U svrhu potvrđivanja dijagnoze neuroendokrinog karcinoma dojke, tumorsko tkivo je obojeno histokemijskom metodom po Grimeliusu, te imunohistokemijskom metodom na kromogranin A (monoklonalno mišje protutijelo, klon DAK-A3, razrjeđenje 1:100), sinaptofizin, (poliklonalno zečje protutijelo, ready to use) i NSE (monoklonalno mišje protutijelo klon BBs/NC/VI-H14, razrjeđenje 1:20) (sve Dako, Danska). Kao kriterij za određivanje NE komponente tumora, dostatnim se smatrao pozitivan nalaz samo jednog od navedenih NE markera na više od 50% tumorskih stanica.

Istraživanje izraženosti HIF-1 α i VEGF-C provedeno je na tkivu 31 karcinoma dojke koji su zadovoljavali kriterije za postavljenje dijagnoze NE karcinoma, te kontrolnoj skupini od 48 uzoraka dukalnog invazivnog karcinoma (DIC) dojke, koji ne zadovoljava kriterije dijagnoze NE

karcinoma. Materijal je obrađen standardnom histološkom metodom koja uključuje fiksaciju tkiva u 10% puferiranom formalinu i uklapanje u parafinske blokove rezanje na debljinu 5 μm , deparafiniziranje i bojenje standardnom metodom H-E.

4.2. Metode

4.2.1. Imunohistokemijska analiza

Imunohistokemijska analiza istraživaniha protutijela učinjena je upotrebom streptavidin imunoperoksidaze protokola u DakoAutostainer uređaju za imunohistokemijska bojanja. Postupak obrade započet je na način da je se od svakog pripremljenog parafinskog uzorka izrezano po četiri tanka reza debljine 2-3 μm , koja su razvučena u vodenoj kupelji, na silaniziranim predmetnim stakalcima te osušena u termostatu na 60° C oko 40 minuta. Tako dobiveni rezovi tumorskog tkiva deparafinirani su, rehidrirani, a potom je učinjenodemaskiranje antigena prije daljnjeg imunohistokemijskog bojanja. Ti su se postupci obavljali istovremeno u vodenoj kupelji u Target retrieval solution puferu pH=9,0 (S2367, Dako, Danska) na 97° C u trajanju od 20 minuta. Endogena peroksidaza inhibirana je pomoću 0,3% vodikovim peroksidom u trajanju od 5 minuta. Nakon ispiranja aplicirala su se prethodno pripremljena primarna protutijela razrijeđena s 1:50 Dako, Antibody dilution otopinom S2022. Imunohistokemijsko bojenje provedeno je u automatiziranom uređaju DakoAutostainer na sobnoj temperaturi.

Izraženost VEGF-C određena je pomoću monoklalnog mišjeg protutijela na VEGF (klon VG1, razrjeđenje 1:25, Dako, Danska), a izraženost HIF-1 α pomoću mišjeg monoklalnog protutijela (razrjeđenje 1:25, R&D Systems, SAD).

Nakon 45 minuta inkubacije s primarnim protutijelom, nastali kompleks antigen-antitijelo vizualizirao se s aplikacijom univerzalnog sekundarnog antitijela konjugiranog s peroksidazom

sadržanog u vizualizacijskom reagensu Dako EnVision No K5007 (Dako) u trajanju od 30 minuta. Deset minutna inkubacija s DAB (diaminobenzidin) kromogenom omogućila je vizualizaciju specifične reakcije, prilikom čega je peroksidaznom oksidacijom kromogena nastala vidljiva smeđa reakcija. Kako bi i ostala morfologija bila jasno prikazana, imunohistokemijsko bojenje završilo je pozadinskim obojenjem u hematoksilinu trajanja 2-5 minuta.

Izraženost reakcije vrednovana je semikvantitativno kao: negativna (-), slabo izražena (+), srednje izražena (++) i jako izražena (+++).

4.2.2. Statistička analiza

Rezultati su prikazani tablično i grafički. Napravljen je Smirnov-Kolmogorovljev test za analizu normaliteta raspodjele te su se shodno dobivenim podacima primjenili odgovarajući neparametrijski testovi. Razlike u kategorijskim varijablama između kontrole i NE tumora su analizirane χ^2 testom s Yatesovom korekcijom, dok su se razlike u kvantitativnim vrijednostima prikazale kroz medijane i interkvartilne rasponne te analizirane Mann-Whitney U testom. U analizi preživljenja korištena je Kaplan-Meier krivulja s odgovarajućim log rank testom. Sve p vrijednosti manje od 0,05 su smatrane značajnima. Koristila se programska podrška IBM SPSS Statistics verzija 19.0.0.1 (www.spss.com).

5. REZULTATI

U razdoblju od 1.1.2001. do 31.12.2005. godine od 3058 dijagnosticiranih slučajeva karcinoma dojke, 31 je zadovoljavao kriterije za dijagnozu neuroendokrinog karcinoma (NEC) prema SZO-i, što je iznosilo 1,01% karcinoma dojke u analiziranom razdoblju.

5.1. Dob bolesnica

Medijan dobi ispitanica za ukupni uzorak iznosio je 60 godina (interkvartilni raspon kreće se od 54 do 66 godina). Medijan dobi bolesnica s NEC iznosio je 59 godina, a bolesnica s duktalnim invazivnim karcinomom (DIC NOS) u kontrolnoj skupini 60,5 godina (N.S.).

5.2. Histo-patološke osobine karcinoma

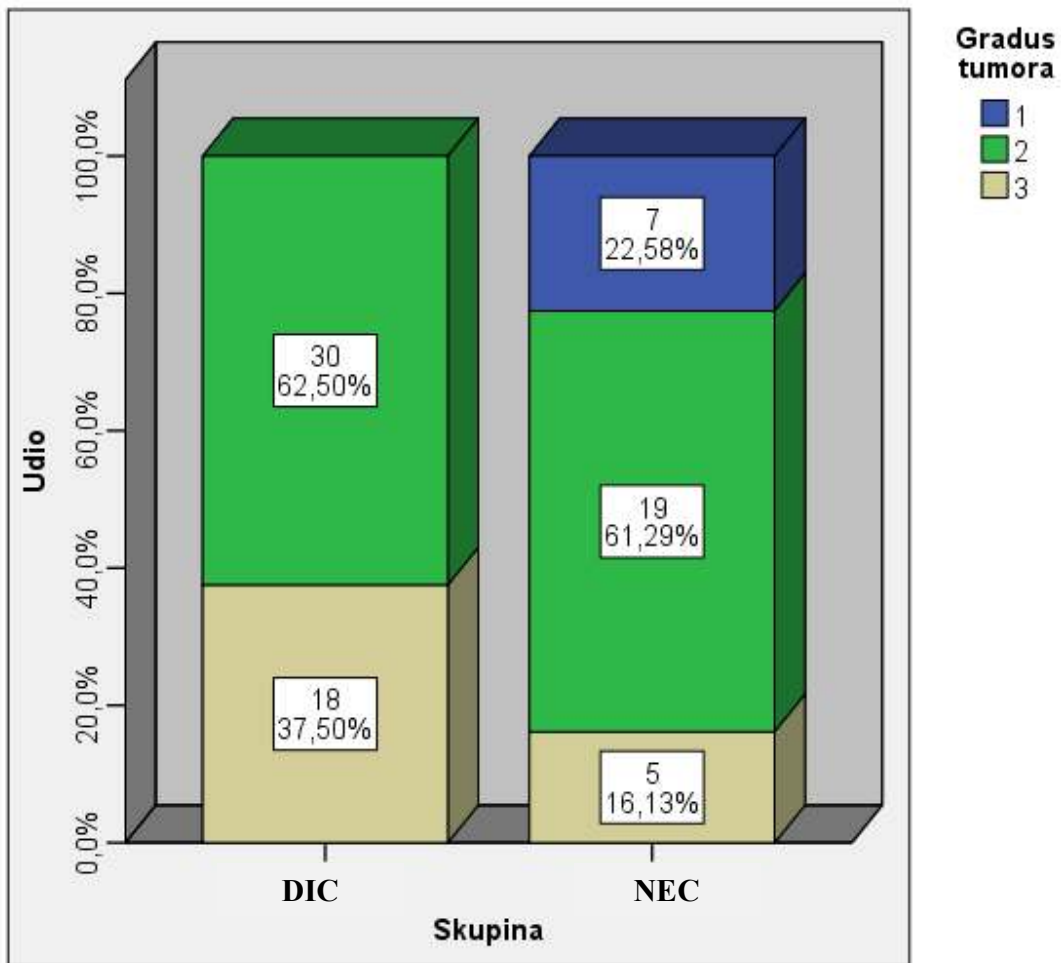
5.2.1. Stupanj diferencijacije (gradus)

Analiza stupnja diferencijacije (histološkog gradusa – G) NEC-a i DIC NOS-a kontrolne skupine pokazala je u skupini NEC-a srednju i slabiju diferencijaciju (gradus 2 i 3) u 22,6% slučajeva. U 37,5% slučajeva DIC-a tumorsko je tkivo pokazivalo slabu diferenciranost (G3) u usporedbi s 16,1% u slučajevima NEC- a ($P=0,001$). (tablica 4, slika 3).

Tablica 4. Razlike u histološkom gradusu tumora između skupina NEC i DIC: χ^2 test

			Gradus tumora			Ukupno
			1	2	3	
Skupina	NEC	N	7	19	5	31
		%	22,6%	61,3%	16,1%	100,0%
	DIC	N	0	30	18	48
		%	,0%	62,5%	37,5%	100,0%
Ukupno		N	7	49	23	79
		%	8,9%	62,0%	29,1%	100,0%

	Vrijednost	df	P
Pearson χ^2 test	13,798 ^a	2	0,001
N	79		

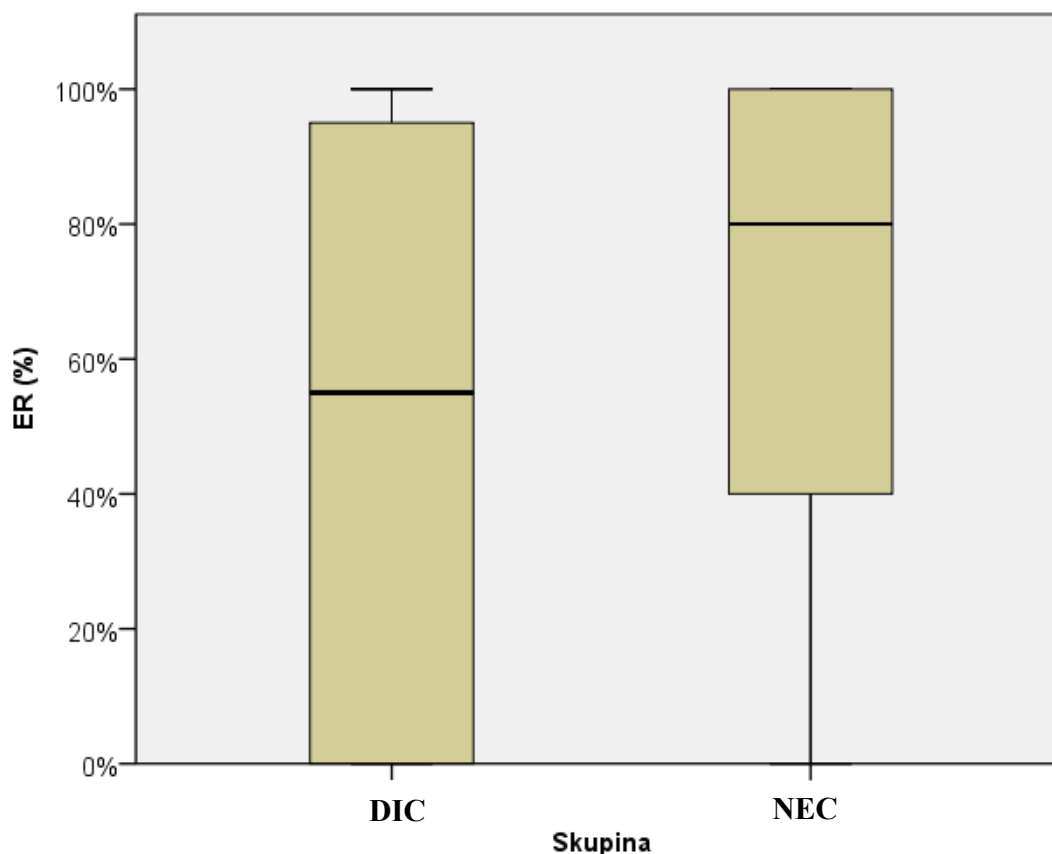


Slika 3. Distribucija histološkog gradusa u istraživanoj skupini NEC-a i kontrolnoj skupini DIC-a. χ^2 test.

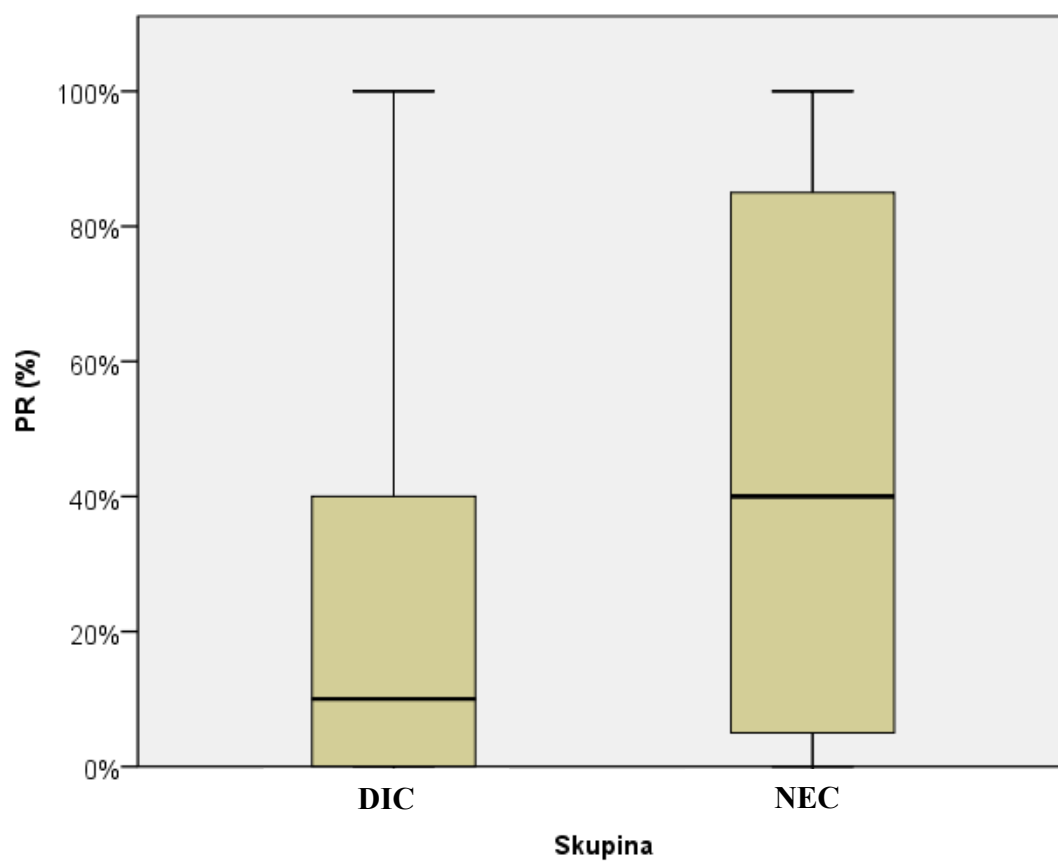
5.2.2. Izraženost estrogenskih i progesteronskih receptora (ER/PR)

U skupini NEC-a, 27/31 (87,10%) tumora bilo je pozitivno na ER, a 4/31 (12,90%) tumora nije pokazivalo izraženost ER, dok je 23/31 (74,20%) tumora bilo pozitivno na PR, a u 8/31 (25,80%) tumora PR nisu bili izraženi (slika 4). U skupini DIC-a, 34/48 (70,83%) tumora je bilo pozitivno na ER, a 14/48 (29,17%) tumora nije pokazivalo izraženost ER, dok je 28/48 (58,33%) tumora bilo pozitivno na PR, a negativno u 20/48 (41,67%) slučajeva (slika 5).

Samo u izraženosti ER (%) i PR(%) postoje značajne razlike u medijanima i interkvartilnim rasponima. Ekspresija ER i PR bila je značajno veća u skupini NEC u odnosu na kontrolnu skupinu DIC-a (tablica 5).



Slika 4. Razlike u ekspresiji estrogenskog receptora (ER) između skupina NEC i DIC: Mann-Whitney U test, P=0,049.



Slika 5. Razlike u ekspresiji progesteronskog receptora (PR) između skupine NEC i DIC: Mann-Whitney U test, $P=0,030$.

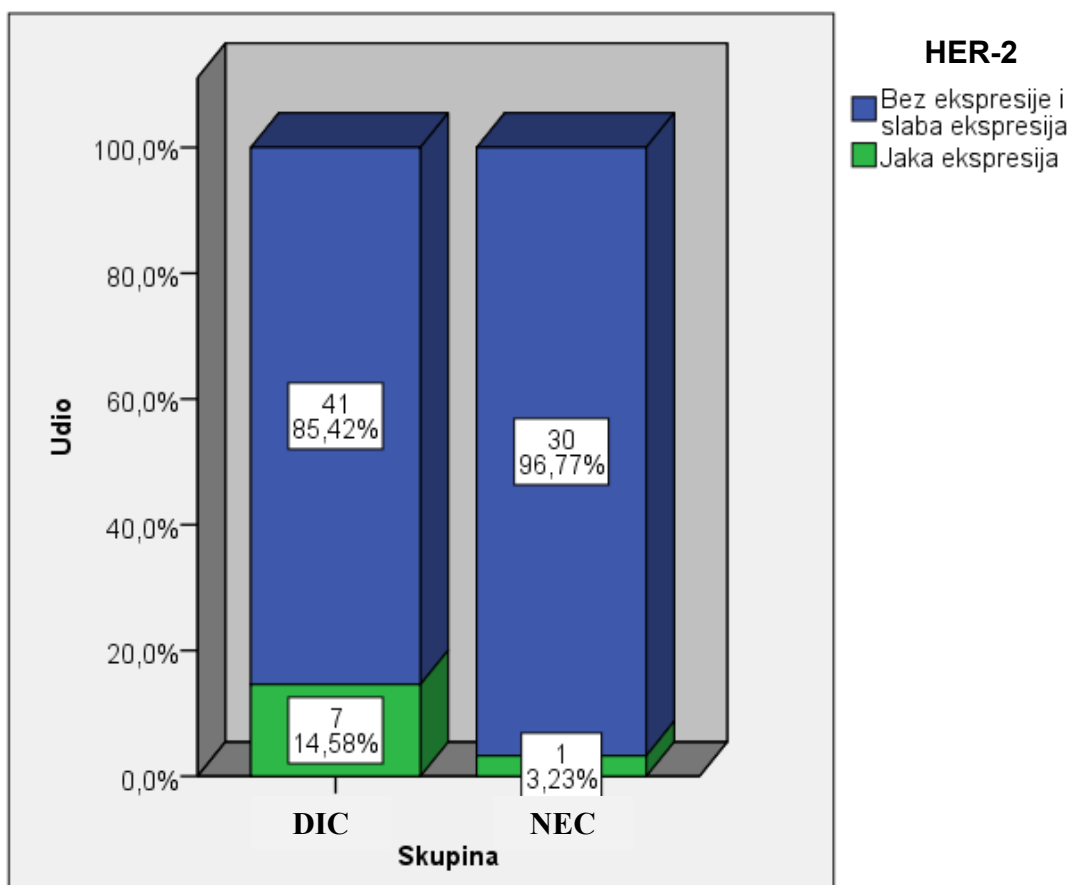
Tablica 5. Razlike u kvantitativnim vrijednostima između DIC-a i NEC-a

Skupina	N	Min	Max	Percentile			P	
				25.	Medijan	75.		
Dob (godine)	DIC	48	33	85	51,50	60,50	65,00	0,497
	NEC	31	44	86	54,00	59,00	68,00	
Veličina tumora	DIC	48	4	70	10,00	15,00	22,00	0,458
	NEC	31	10	48	10,00	20,00	20,00	
Udio pozitivnih LN (%)	DIC	48	0,0%	87,0%	0,0%	0,0%	19,5%	0,342
	NEC	31	0,0%	80,0%	0,0%	0,0%	33,0%	
ER (%)	DIC	48	0,0%	100,0%	0,0%	55,0%	97,5%	0,049
	NEC	31	0,0%	100,0%	30,0%	80,0%	100,0%	
PR (%)	DIC	48	0,0%	100,0%	0,0%	10,0%	45,0%	0,020
	NEC	31	0,0%	100,0%	0,0%	40,0%	90,0%	
HER	DIC	48	0	3	0,00	0,00	0,75	0,762
	NEC	31	0	3	0,00	0,00	1,00	
HIF	DIC	46	0	3	0,00	1,00	2,00	0,030
	NEC	31	0	3	0,00	0,00	1,00	
VEGF	DIC	48	0	3	1,00	1,50	2,00	0,662
	NEC	31	0	3	1,00	2,00	3,00	

*Mann-Whitney U test

5.2.3. Izraženost HER-2/neu

Izraženost HER-2/neu receptora smatrala se pozitivnom u slučaju jake izraženosti intenziteta 3+ na membrani. U skupini NEC-a sveukupno je otkriven 1/31 (3,23%) HER-2/neu pozitivnih tumora, dok je u kontrolnoj skupini DIC-a HER-2/neu pozitivnih tumora bilo 7/48 (14,58%) (slika 6). U skupini DIC-a dva su uzorka su pokazivala intenzitet reakciju na HER-2/neu koji je procijenjen umjereno pozitivnim (2+), te su u svrhu jasnog razgraničenja uzoraka bez i onih jake ekspresije te smo uzorci tkiva analizirani metodom CISH. U oba slučaja rezultati su bili negativni. Analiza razlike u ekspresiji HER-2/neu između skupine NEC-a i DIC-a nije pokazala statističku značajnost ($P=0,102$).



Slika 6. Distribucija izraženosti negativnih HER-2/neu receptora (bez ekspresije i slabe ekspresije) i pozitivnih HER-2/neu (jaka ekspresija) između istraživane skupine NEC-a i kontrolne skupine DIC-a: χ^2 test.

5.3. TNM stadij

Razlike u raspodjeli T i N stadija bolesti između skupina NEC-a i DIC-a prikazane su na tablici 6.

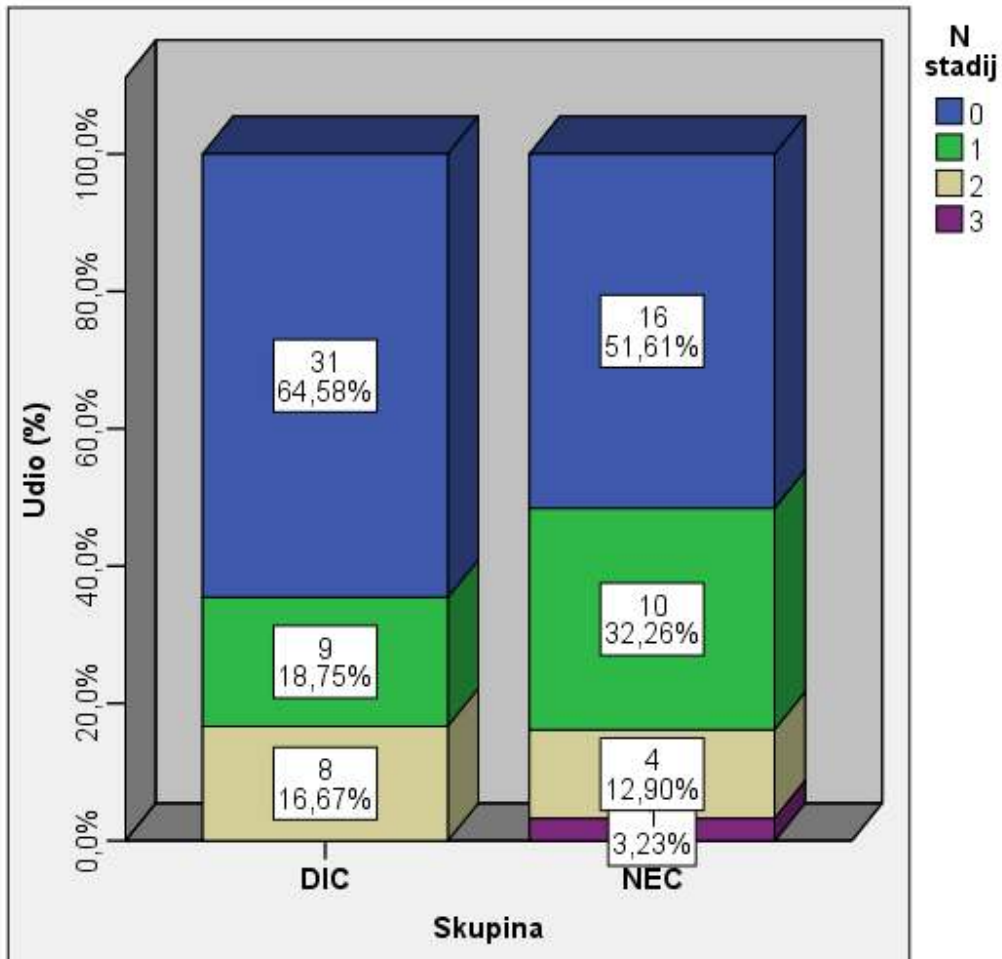
Tablica 6. Razlika u distribuciji T stadija.

			T stadij: svi				Ukupno
			Bez odgovora	1	2	3	
Skupina	NEC	N	3	12	15	1	31
		%	9,7%	38,7%	48,4%	3,2%	100,00%
	DIC	N	1	33	12	2	48
		%	2,1%	68,8%	25,0%	4,2%	100,00%
Ukupno		N	4	45	27	3	79
		%	5,1%	57,0%	34,2%	3,8%	100,00%

	Vrijednost	Df	P
Pearson χ^2 test	15,03	3	0,025
N	79		

U skupini NEC-a tumori su statistički značajno češće dijagnosticirani u stadiju T2 (P=0,025).

Maksimalni broj odstranjenih limfnih čvorova u NEC grupi iznosio je 21, a u DIC skupini 31. U skupini NEC-a metastaza/e karcinoma u limfne čvorove pronađene su u 15/31 (48,39%) pacijentice, a među ispitanicama DIC skupine 17/48 (35,42%) pacijentica je imalo metastazu/e u limfne čvorove (N.S.) (slika 7).



Slika 7. Razlika u N stadiju između skupina NEC-a i DIC-a

5.4. Izraženost HIF-a 1 α i VEGF-a

5.4.1. Izraženost HIF-a 1 α

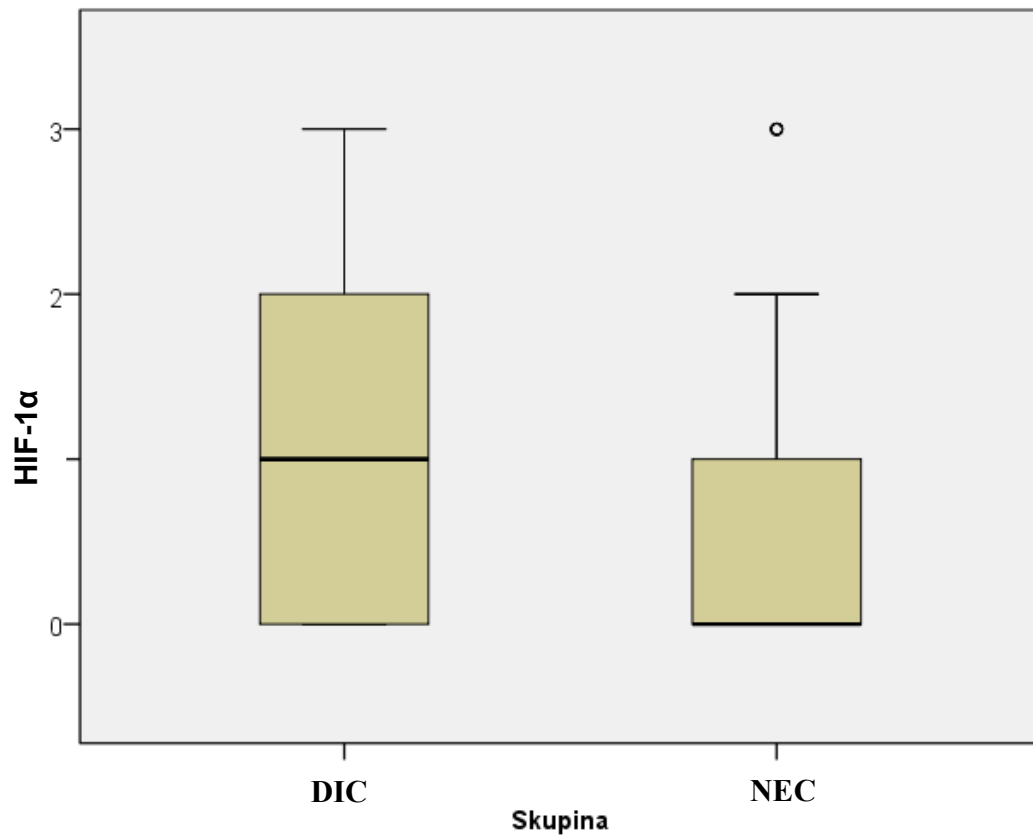
Razliku u medijanu i interkvartilnom rasponu ekspresije HIF-a 1 α između skupine NEC-a i kontrolne skupine DIC-a prikazuje tablica 7, slika 8.

Ekspresija HIF-a 1 α pokazala se izraženijom u kontrolnoj skupini DIC-a, nego u skupini NEC-a u medijanu i interkvartilnom rasponu. Medijan ekspresije HIF-a1 α u skupini DIC-a iznosio je 1 (0-2) (slika 9) dok je medijan ekspresije HIF-a1 α u skupini NEC-a iznosio 0 (0-1) (slika 10).

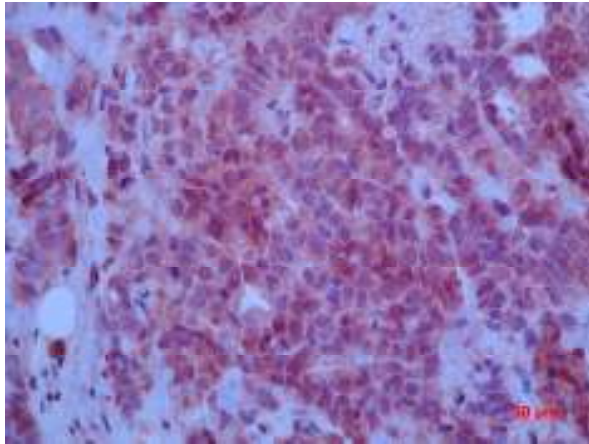
Analizom razlika u HIF-1 α ekspresiji između ispitivane i kontrolne skupine uočena je tendencija jače izraženosti HIF-a1 α u kontrolnoj skupini DIC-a, no statistički značajna razlika nije pronađena. U skupini NEC-a 17/31 (54,8%) tumora nije izražavalo HIF-a 1 α , za razliku od skupine DIC-a, gdje je negativni nalaz izraženosti HIF-a 1 α zabilježen u 13/48 (28,3%) tumora (tablica 8).

Tablica 7. Razlika u medijanu i interkvartilnom rasponu ekspresije HIF-a1 α između promatranih skupina DIC-a i NEC-a

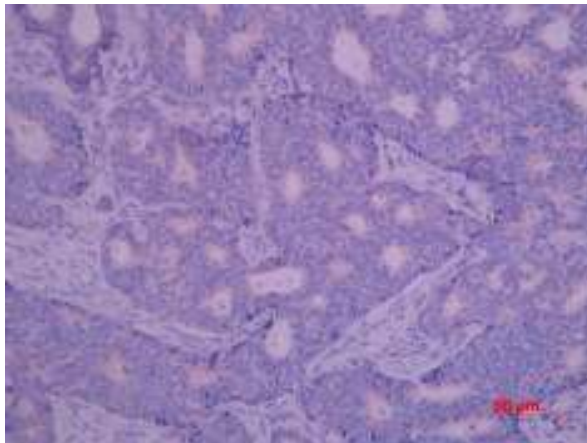
	Skupina	N	Min	Max	Percentile			P
					25.	Medijan	75.	
HIF-1 α	NEC	31	0	3	0,00	0,00	1,00	0,030
	DIC	46	0	3	0,00	1,00	2,00	



Slika 8. Razlike u ekspresiji HIF-a 1 α između skupine NEC-a i DIC-a. Mann-Whitney U test, P=0,002.



Slika 9. DIC u kojem je izraženost ekspresije HIF-a1 α procijenjena na 3+ (HIF1 α x 400)



Slika 10. NEC u kojem je izraženost ekspresije HIF-a 1 α procijenjena na 1+ (HIF 1 α x 400)

Tablica 8. Razlike u distribuciji ekspresije HIF-1 α između promatranih skupina. χ^2 test, P=0,083.

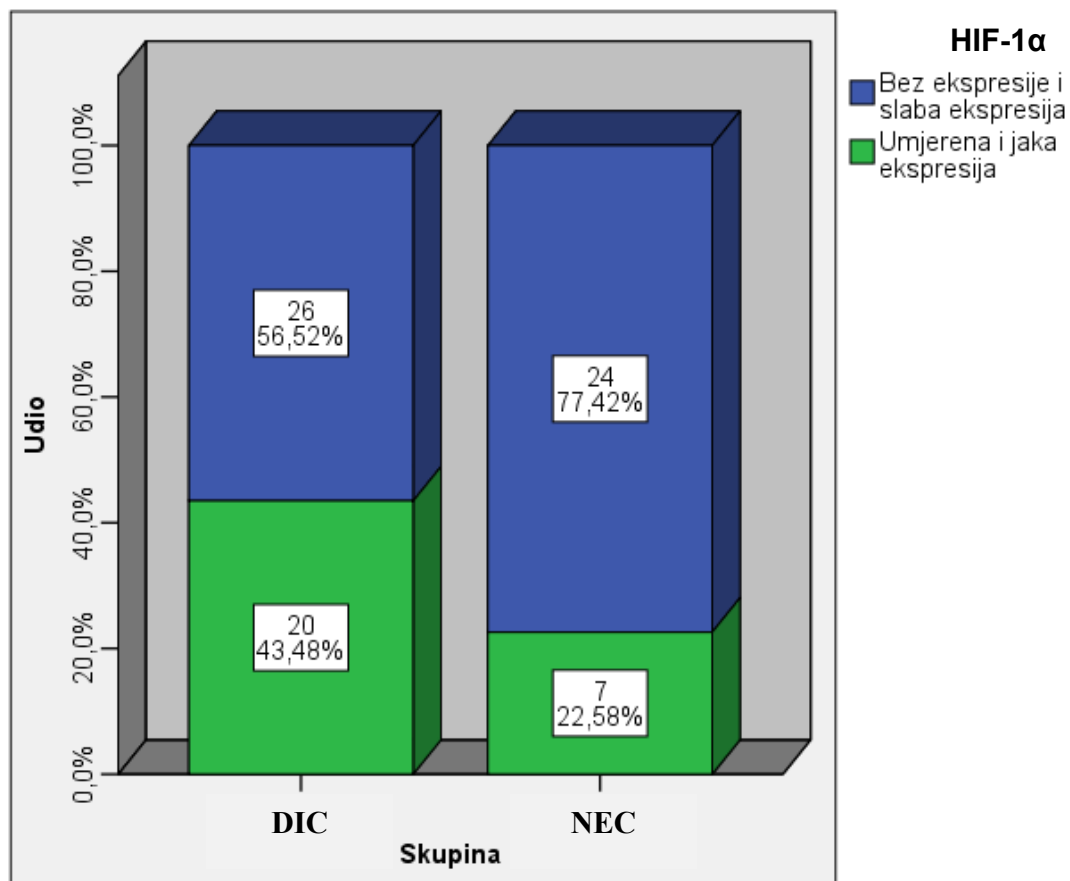
			HIF-1 α				Ukupno
			0	1	2	3	
Skupina	NEC	N	17	7	2	5	31
		%	54,8%	22,6%	6,5%	16,1%	100,0%
	DIC	N	13	13	10	10	46
		%	28,3%	28,3%	21,7%	21,7%	100,0%
Ukupno	N	30	20	12	15	77	
	%	39,0%	26,0%	15,6%	19,5%	100,0%	

	Vrijednost	df	P
Pearson χ^2 test	6,664 ^a	3	0,083
N	77		

Podjelom svih karcinoma (skupina NEC + skupina DIC) u dvije skupine s obzirom na ekspresiju HIF-1 α i to na one bez ekspresije, s izraženošću intenziteta 0 i 1 i na one kod kojih je ekspresija procijenjena pozitivnom (izraženost intenziteta 2 i 3) dobiveni su granični rezultati. Naime, umjerena i jaka ekspresija HIF-1 α (2 i 3) bila je granično (gotovo dva puta) značajno češća u kontrolnoj skupini DIC-a 20/48 (43,5%) prema 7/31 (22,6%) u skupini NEC-a (P=0,059) (tablica 9, slika 9).

Tablica 9. Razlike u HIF-1 α ekspresiji između NEC-a i DIC-a: χ^2 test. P=0,059.

		HIF-1 α		Ukupno
		Bez ekspresije i slaba ekspresija	Umjerena i jaka ekspresija	
NEC	N	24	7	31
	%	77,4%	22,6%	100,0%
DIC	N	26	20	46
	%	56,5%	43,5%	100,0%
Ukupno	N	50	27	77
	%	64,9%	35,1%	100,0%



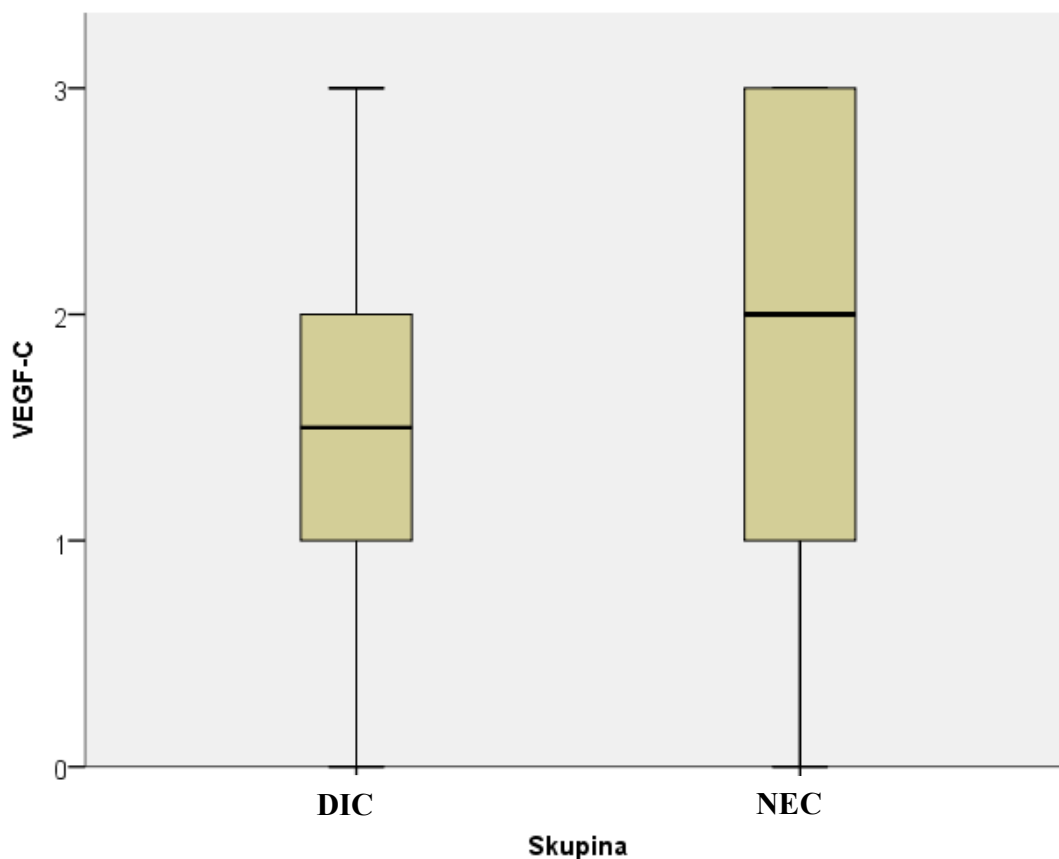
Slika 11. Distribucija izraženosti HIF-1 α između NEC-a i DIC-a: χ^2 test P=0,059.

5.4.2. Izraženost VEGF-a C

U medijanu izraženosti VEGF-C između skupine NEC-a i DIC-a nije utvrđena značajna razlika (tablica 10, slika 12).

Tablica 10. Razlika u medijanu i interkvartilnom rasponu ekspresije VEGF-a C između promatranih skupina DIC-a i NEC-a

	Skupina	N	Min	Max	Percentile			P
					25.	Medijan	75.	
VEGF-C	NEC	31	0	3	1,00	2,00	3,00	0,662
	DIC	48	0	3	1,00	1,50	2,00	



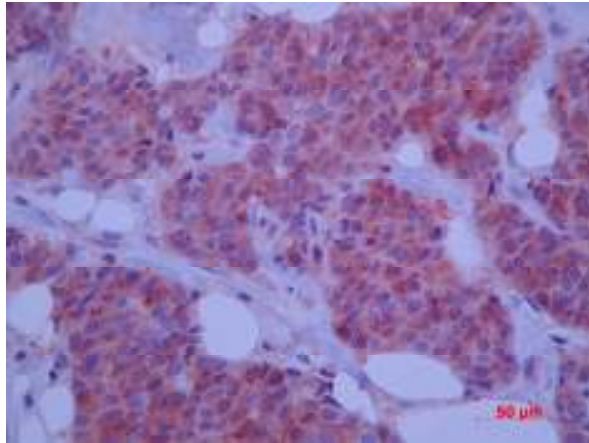
Slika 12. Razlike u VEGF-a C ekspresiji između skupina NEC-a i DIC-a. Mann-Whitney U test, P=0,662.

Tablica 11. Razlike u ekspresiji VEGF-a C između skupina NEC-a i DIC-a. χ^2 test, P=0,250.

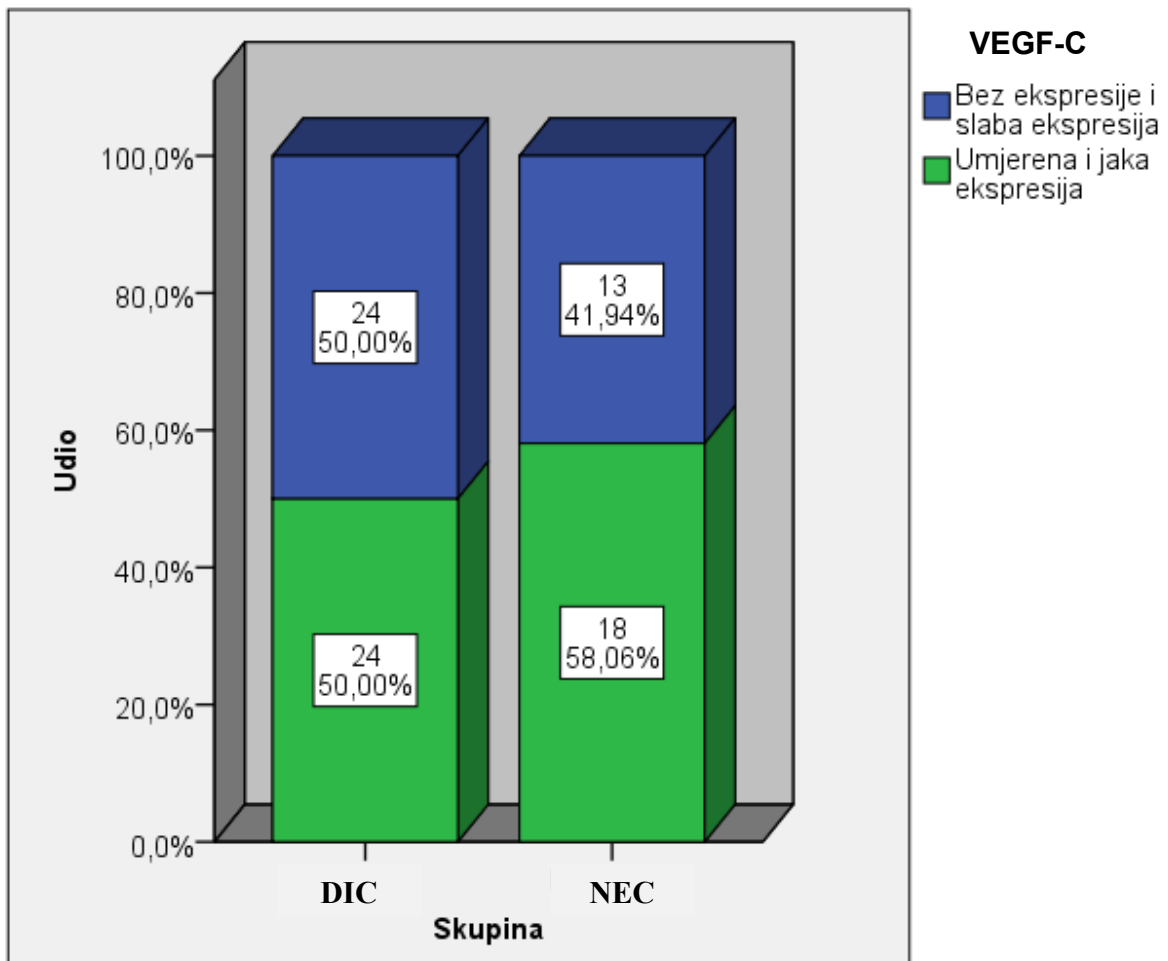
			VEGF-C				Ukupno
			0	1	2	3	
Skupina	NEC	N	7	6	9	9	31
		%	22,6%	19,4%	29,0%	29,0%	100,0%
	DIC	N	6	18	15	9	49
		%	12,5%	37,5%	31,3%	18,8%	100,0%
Ukupno		N	13	24	24	18	79
		%	16,5%	30,4%	30,4%	22,8%	100,0%

	Vrijednost	Df	P
Pearson χ^2 test	4,109	3	0,250
N	79		

Raspodjela karcinoma (skupina NEC + skupina DIC) s negativnom ili slabom ekspresijom (0 ili 1+) VEGF-a C i na one s pozitivnom ekspresijom (2+ ili 3+) (slika 13), nije pokazala statistički značajnu razliku među skupinama NEC-a i DIC-a (P=0,250) (tablica 11, slika 14).



Slika 13. DIC u kojem je izraženost ekspresije VEGF-a C procijenjena na 3+ (VEGF-C x 400).



Slika 14. Razlike u ekspresiji VEGF-a C između NEC-a i DIC-a: χ^2 test.

5.5. Preživljenje bolesnica u odnosu na izraženost HIF-a 1 α i VEGF-aC

Ukupno praćeno vrijeme preživljenja bolesnica u skupini NEC-a iznosilo je $34,3 \pm 19,8$ mjeseci, a u skupini DIC-a $36,9 \pm 9,1$ mjeseci. Premda je u istraživanim skupinama u slučaju NEC-a pojava recidiva zabilježena u 25,8% bolesnica, statističkom analizom nije nađena značajna razlika u pojavi recidiva bolesti između bolesnica istraživane skupine NEC-a i kontrolne skupine DIC-a (tablica 12).

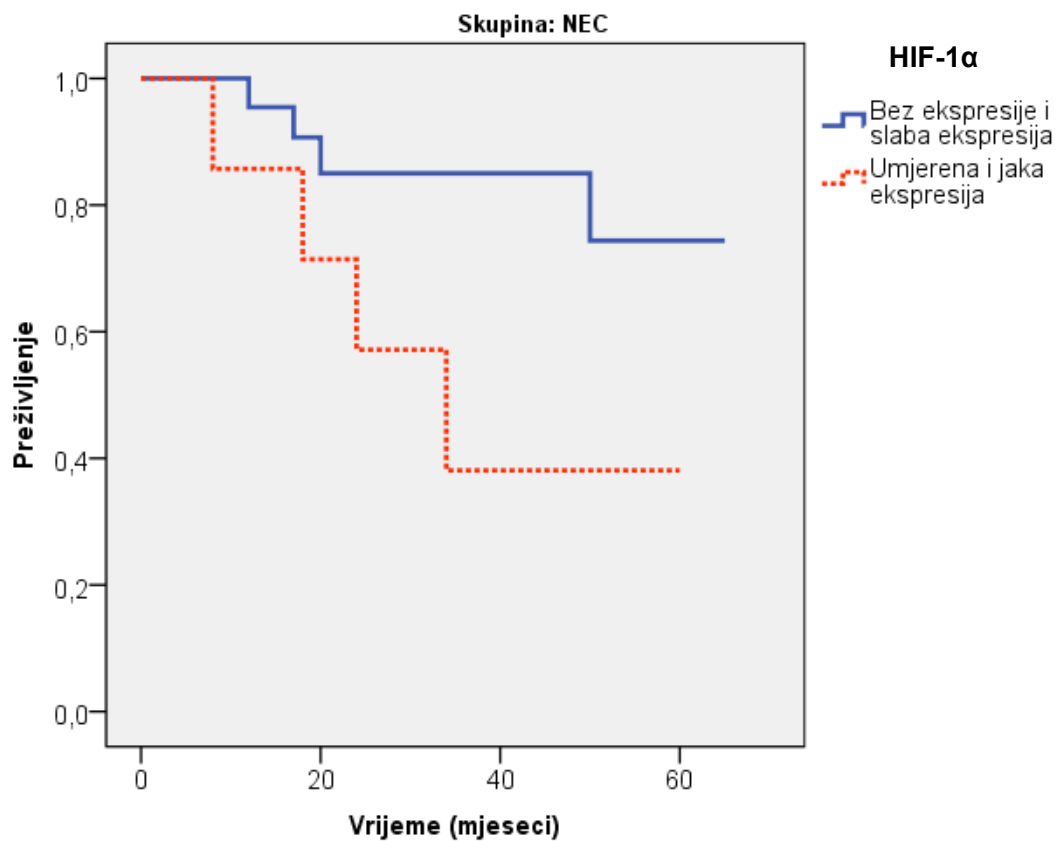
Tablica 12. Razlike u prisutnim recidivima između skupina NEC i DIC: χ^2 test, P=0,456.

			Recidiv		Ukupno
			Ne	Da	
Skupina	NEC	N	23	8	31
		%	74,2%	25,8%	100,0%
	DIC	N	39	9	48
		%	81,3%	18,8%	100,0%
Ukupno	N	62	17	79	
	%	78,5%	21,5%	100,0%	

	Vrijednost	df	P
Pearson χ^2 test	0,555	1	0,456
N	79		

Analiziranjem razlika u pojavi recidiva između skupina NEC i DEC, a u odnosu na pozitivnu ili negativnu ekspresiju HIF-1 α , nisu nađene statistički značajne razlike u preživljenju, P=0,413 (sl.14), ali su uočene su granično značajne razlike u preživljenju ispitivane skupine

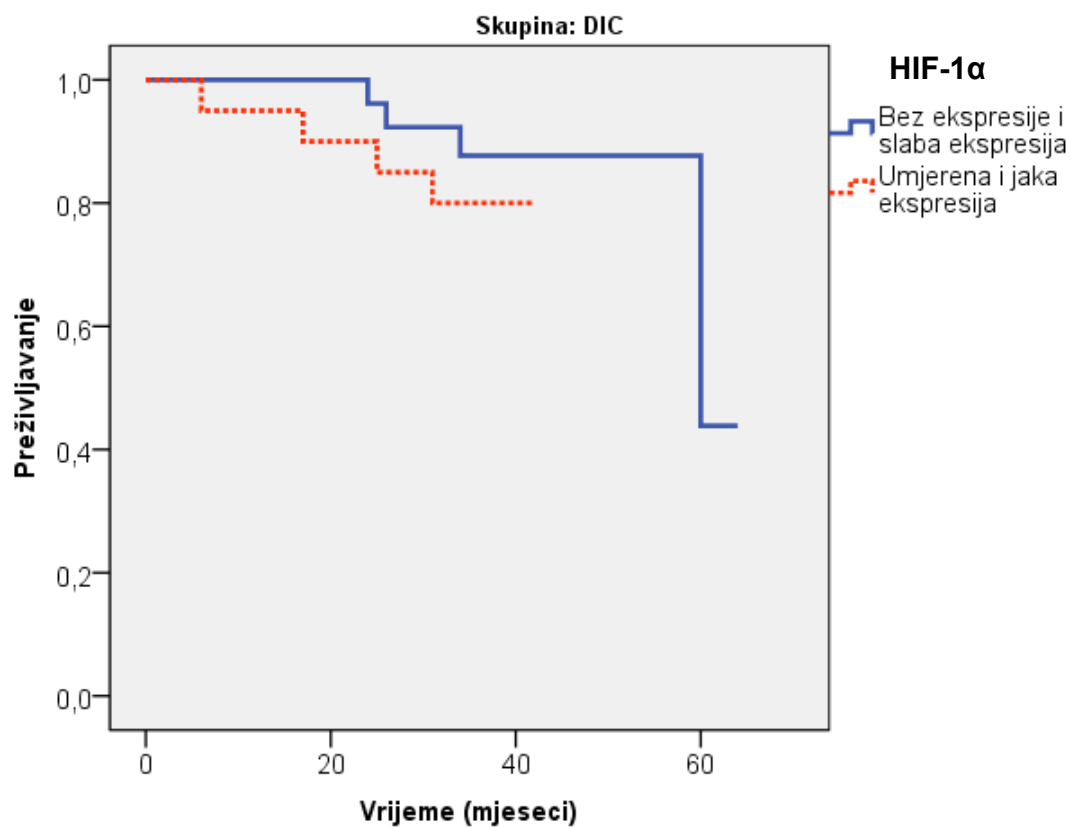
(NEC) u odnosu na ekspresiju HIF-a, $P=0,066$ (slika 15). U NEC skupini bilo je ukupno 7 HIF-1 α pozitivnih bolesnica, od kojih je recidiv bolesti razvilo njih 5. U 9 je slučajeva recidiv bolesti nastupio u HIF-1 α negativnih bolesnica, njih ukupno 24. Istovremeno je u kontrolnoj skupini bilo 21 HIF-1 α pozitivnih uzoraka, recidiv bolesti je nastupio u 8 bolesnica, dok je kod u skupini od 21 HIF-1 α negativnih uzoraka, recidiv bolesti nastupio u 4 slučaja.



	χ^2 test	Df	P
Log Rank (Mantel-Cox)	3,367	1	0,066

Slika 15. Kaplan Meier krivulja pojave recidiva u odnosu na ekspresiju HIF-a1 α u istraživanoj skupini NEC, $P=0,066$.

Uočene su granično značajne razlike u preživljenju ispitivane skupine (NEC) u odnosu na ekspresiju HIF-a, $P=0,066$. Naime, većina ispitanica s umjerenom i jakom HIF-1 α ekspresijom dobije recidive unutar 34 mjeseca od početka praćenja.



	χ^2 test	Df	P
Log Rank (Mantel-Cox)	0,669	1	0,413

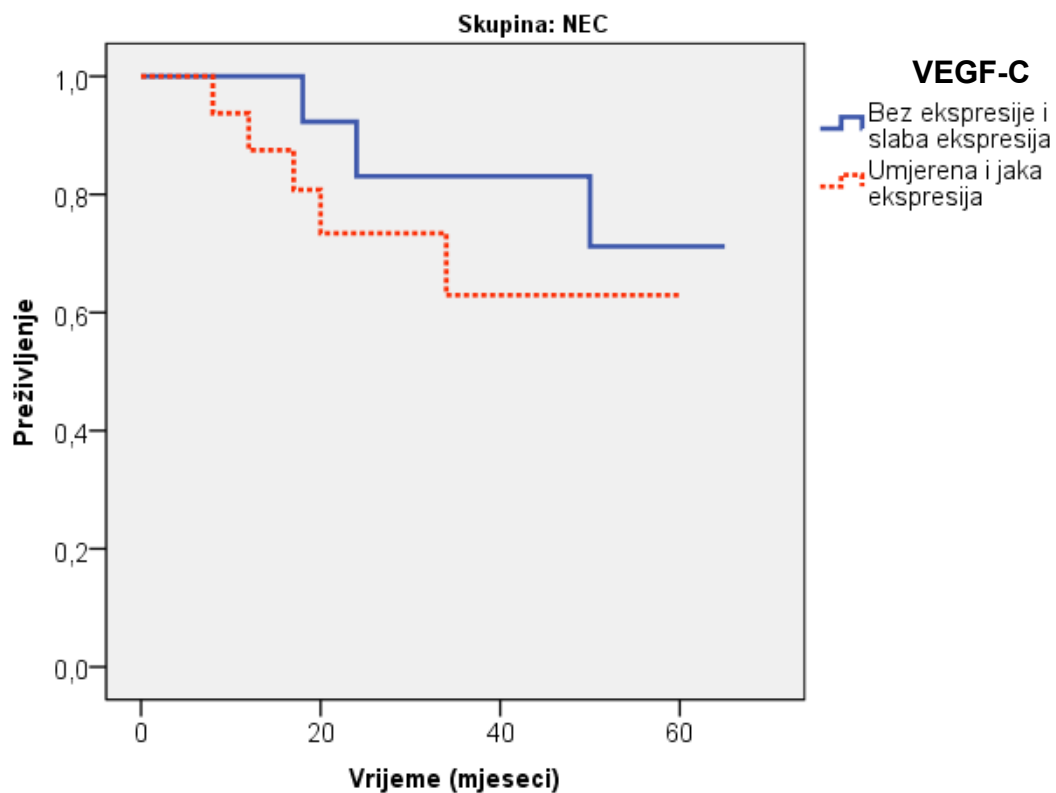
Slika 16. Kaplan Meier krivulja pojave recidiva u odnosu na ekspresiju HIF-1 α ekspresija u kontrolnoj skupini (DIC), $P=0,413$.

Ukupan broj VEGF-C pozitivnih bolesnica u ispitivanoj NEC skupini bio je 18, dok ih je 13 bilo negativno. Podjednaki broj bolesnica VEGF-C pozitivnih i negativnih, po 8 u svakoj skupini, razvio je recidiv bolesti. U kontrolnoj DIC skupini podjednaki broj bolesnica (24) je VEGF-C pozitivan i negativan. VEGF-C pozitivne bolesnice su u 6 slučajeva razvile povrat bolesti, a VEGF-C negativne u praktički s podjednakom učestalošću; u 5 bolesnica zabilježen je recidiv bolesti.

Nema značajnih razlika u preživljenju ispitivane skupine (NEC) u odnosu na ekspresiju VEGF-C, $P=0,405$ (slika 17).

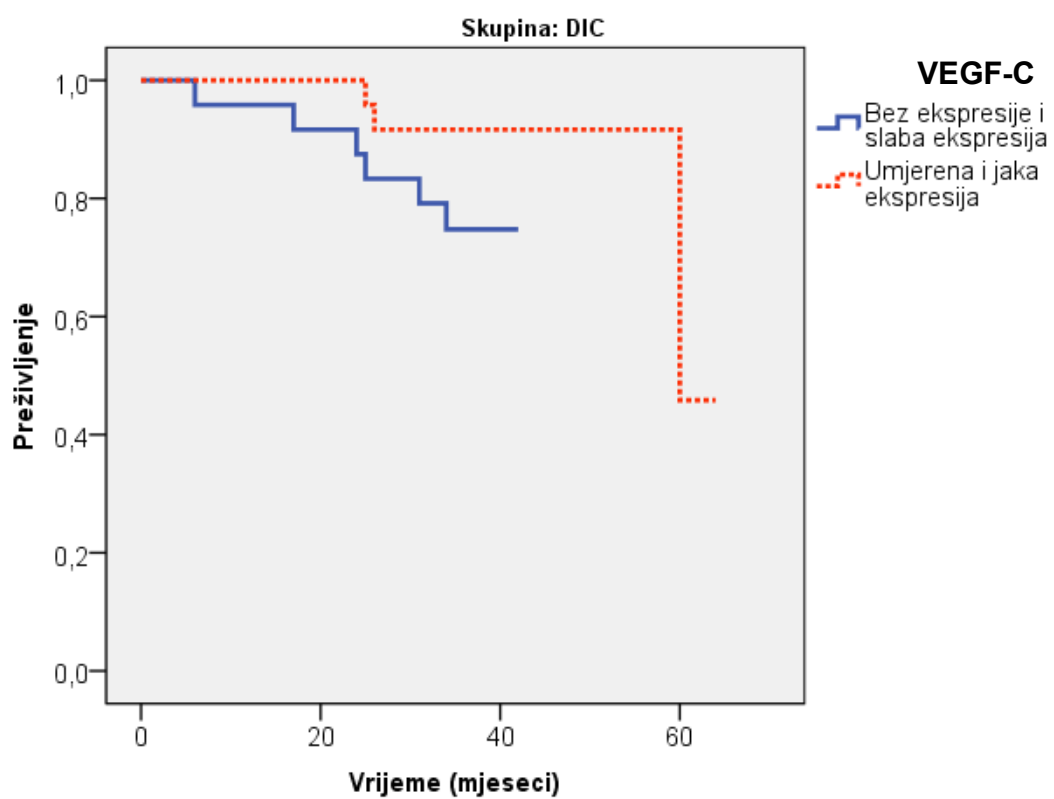
Nisu nađene značajne razlika preživljenju u kontrolne skupine (DIC) u odnosu na ekspresiju VEGF-C, $P=0,128$. (slika 18).

Uočena je naznaka ranije pojave recidiva kod onih bolesnica kod kojih nije dokazana ekspresija VEGF-C!



	χ^2 test	Df	P
Log Rank (Mantel-Cox)	0,694	1	0,405

Slika 17. Kaplan Meier krivulja pojave recidiva u odnosu na VEGF-C ekspresiju u ispitivanoj skupini (NEC).



	χ^2 test	Df	P
Log Rank (Mantel-Cox)	2,316	1	0,128

Slika 18. Kaplan Meier krivulja pojave recidiva u odnosu na VEGF-C ekspresiju u kontrolnoj skupini (DIC).

6. RASPRAVA

Prema SZO primarni neuroendokrini karcinomi (NEC) dojke su skupina karcinoma koja pokazuje morfološke osobine nalik NE tumorima pluća i probavnog sustava. Da bi karcinom dojke bio svrstan u ovu skupinu NE markeri moraju biti izraženi u više od 50% tumorskih stanica. Invazivni duktalni karcinomi NOS tipa koji pokazuju NE diferencijaciju u pojedinim skupinama stanica se ne svrstavaju u skupinu NE karcinoma (22). Prema podacima iz literature, incidencija NEC-a dojke iznosi 2-5%, a pojavljuju se najčešće u bolesnica dobne skupine 60-70 godina. Zabilježeni su i slučajevi NE diferencijacije karcinoma muške dojke (22,99).

U ovom su istraživanju NEC dijagnosticirani u 1,01% svih karcinoma dojke u proučavanom petogodišnjem razdoblju, što se podudara s podacima iz literature (22,135,142).

Medijan životne dobi bolesnica s NEC-om dojke iznosio je 59 godina, a usporedbom s dobi bolesnica s duktalnim invazivnim karcinomom dojke nije pronađena statistički značajna razlika, što također odgovara podacima drugih autora (22, 23, 25, 182).

S obzirom na njihovu morfološku sličnost s neuroendokrinim karcinomima probavnog trakta, dugo se smatralo da i NEC-i dojke imaju agresivan tijek bolesti i lošu prognozu. Tek neka novija literaturna izvješća govore u prilog znatno bolje prognoze i ishoda bolesti čime se nameće potreba reevaluacije ne samo morfološkog, već i molekularnog aspekta neuroendokrinih karcinoma dojke, kao i ponovnog razmatranja plana liječenja bolesnika u kojih je dijagnosticiran ovaj karcinom (202).

Prema podacima iz literature, kod NEC-a dojke histološki gradus se smatra najvažnijim prognostičkim čimbenikom, a u 45% slučajeva ovi su karcinomi dobro diferencirani (G1), 40% ih je umjereno diferenciranih (G2), a svega 15% pokazuje slabu diferenciranost (G3) (u pravilu se radi o karcinomima malih stanica) (10). U ovom je istraživanju najveći broj NEC-a dojke (61,3%) pokazivao umjerenu diferenciranost (G2). Rezultati ovog istraživanja pokazali su

srednju i slabu diferenciranost (G2 i G3) tkiva NEC-a u sveukupno 22,6% tumora. U usporedbi s duktalnim invazivnim karcinomima NOS tipa koji su predstavljali kontrolnu skupinu slaba diferenciranost (G3) tumorskog tkiva bila je značajno češća u skupini DIC-a NOS tipa nego u ispitivanoj skupini NEC-a dojke.

Slični rezultati dobiveni su i drugim istraživanjima kojima je pokazano da su u trenutku postavljanja dijagnoze NEC obično gradusa 1 ili 2, a što je jedan od argumenata koji u posljednje vrijeme potkrepljuje tezu o manje agresivnom tijeku ove bolesti u odnosu na duktalni invazivni karcinom NOS tipa (22,158,182,183).

S podacima iz literature se podudara i nalaz ovog istraživanja koji su pokazali da se NEC dojke, u odnosu na druge karcinome dojke statistički značajno češće dijagnosticiraju u T2 stadiju (145).

Međutim, uspoređujući istraživanu skupinu NEC dojke i kontrolnu skupinu duktalnih invazivnih karcinoma (DIC) dojke nisu nađene statistički značajne razlike ni u zahvaćanju regionalnih limfnih čvorova (N stadiju), niti u distribuciji zahvaćenosti limfnih čvorova. Većina analiziranih NEC i DIC tumora u ovom istraživanju nije imala regionalne metastaze (N0), a većina tumora bila je N1 stadija. Neka istraživanja pokazuju gotovo istovjetne, dok druga pak pokazuju oprečne rezultate (182-184).

S obzirom na ekspresije ER i PR; rezultati ovog istraživanja podudaraju se s rezultatima objavljenima u literaturi, jer je uočena njihova značajno učestalija ekspresija u skupini NEC-a u odnosu na kontrolnu skupinu duktalnih invazivnih karcinoma (22,158,182,183).

U našim rezultatima nije potvrđena razlika u HER-2/neu ekspresiji između skupina NEC-a i DIC-a, ali je uočena tendencija DIC-a jakoj HER-2/neu ekspresiji što je u korelaciji s poznatim rezultatima. U tumorima analiziranim ovim istraživanjem svega je jedan uzorak NEC-

a pokazao HER-2/neu pozitivitet, dok su svi ostali uzorci bili negativni što se u potpunosti podudara s dosadašnjim spoznajama o slaboj HER-2/neu ekspresiji kod neuroendokrinih karcinoma (158,182,183).

Istraživanja Okade i sur. (144) pokazala su korelaciju između ekspresije HIF-1 α i VEGF-aC u tumorskim stanicama invazivnog dukalnog karcinoma, s posljedičnom većom učestalošću regionalnih i udaljenih metastaza. Retrospektivno istraživanje Dalesa i sur. (137) na 745 pacijenata s DIC-om dojke pokazalo je pojačanu izraženost HIF-1 α i njegovu korelaciju s VEGF-om C iz čega su autori zaključili da pojačana ekspresija HIF-1 α predstavlja zasebni prognostički čimbenik ranog relapsa bolesti bilo lokalnog recidiva ili udaljenih metastaza u svih pacijenata, bez obzira na nalaz aksilarnih limfnih čvorova. U radu Schindla i sur. (145) nije nađena korelacija između ekspresije HIF-1 α , HER-2/neu i statusa ER, ali je studija pokazala kako HIF-1 α možemo smatrati neovisnim i nepovoljnim prognostičkim faktorom u pacijentica s pozitivnim aksilarnim limfnim čvorovima

. Studija Bosa i sur. (146) na 150 pacijentica s ranim stadijem karcinoma dojke i negativnim aksilarnim limfnim čvorovima, dokazala je da povišene razine HIF-1 α predstavljaju neovisni, negativni, prognostički, prediktivni čimbenik koji bi mogao poboljšati dosadašnje algoritme liječenja. Pojačana izraženost HIF-1 α uočena je podjednako u HER-2/neu pozitivnih i negativnih karcinoma dojke, kao i u ER+ i ER- karcinomima dojke (140, 141).

Temeljni predmet ovog istraživanja bila je upravo izraženost HIF-1 α i VEGF-a C u tkivu NEC-a dojke te usporedba nalaza ovih biljega s nalazom u tkivu DIC-a dojke NOS tipa, s ciljem boljeg razumijevanja podrijetla i ponašanja NEC-a dojke.

Analiza je pokazala izraženiju ekspresiju HIF-1 α u kontrolnoj skupini DIC-a, nego u skupini NEC-a u medijanu i interkvartilnom rasponu. Premda je analizom razlika u HIF-1 α

ekspresiji između ispitivane i kontrolne skupine, uočena tendencija jače izraženosti HIF-1 α u kontrolnoj skupini DIC-a (medijan ekspresije 1), nego u skupini NEC-a (medijan ekspresije 0) statistički značajna razlika nije pronađena. Za sada se može samo nagađati, odnosno razmatrati pitanje govori li ovakav nalaz u prilog izostanka hipoksije unutar tkiva NEC-a, ili u prilog izraženijoj hipoksiji tumorskog tkiva u duktalnim invazivnim karcinomima (što bi govorilo u prilog agresivnog fenotipa tumora) (164,189).

VEGF-C je pokazao tendenciju pojačane izraženosti u skupini NEC što je začuđujuće s obzirom na slabo izraženu ekspresiju HIF-1 α , ali nije pokazao statističku značajnost u kontrolnoj skupini koja je prema prethodnim parameterima (HER-2/neu, HIF-1 α) imala ispoljene agresivne karakteristike. Obzirom da postoji i dokazana je direktna povezanost između HIF-1 α , VEGF-a C i procesa tumorske angiogeneze, uključujući i limfangiogenezu (135,136,142), mogla bi se razmotriti mogućnost da NEC dojke imaju tendenciju limfangiogenezi. Time bi se moglo objasniti lokalno ponašanje, odnosno sklonost recidivima, a postoji i mogućnost da su oni bolje prokrvljeni, upravo zbog pojačane izraženosti VEGF-aC, i istodobne slabe ekspresiju HIF-1 α .

Budući da u ovom istraživanju nije učinjeno određivanje gustoće krvnih i limfnih žila pomoću imunohistokemijskog dokazivanja izraženosti CD34, niti je semikvantitativno procijenjivana neovaskularizacija istraživanih uzoraka tumorskog tkiva, nije se moguće precizno izraziti o vaskularnoj i limfnoj mreži unutar samog tumora. Problemom gustoće krvnih žila, serumskih i intratumorskih vrijednosti VEGF-a, kao i određivanjem različitih žilnih markera poput CD31, CD34 i CD105 u posljednje vrijeme se vrijeme istraživači bave upravo zbog nekonzistentnih rezultata. Tako Safwat i sur. (190) zaključuju kako gustoća krvnih žila, a ne ekspresija VEGF, odražava krajnji kaskadnog procesa tumorske angiogeneze. Isti autori u svojem istraživanju opisuju neke uzorke kao VEGF negativne. Ekspresiju VEGF-a C, VEGFR-a 3 i

gustoću limfnih žila studiozno su obradili Raica i sur., zaključivši kako različiti molekularni tipovi karcinoma dojke imaju različite signalne putove limfangiogeneze i sukladno s time drugačije biološko ponašanje i odgovor na terapiju (191). Neriješeno pitanje različite ekspresije VEGF-a, i ne uvijek očekivanog ponašanja tumora kod jake izraženosti ili izostanka iste, dovelo je do molekularne problematiku karcinoma dojke. Prije desetak godina usvojen je model tzv. molekularne taksonomije karcinoma dojke koji uključuje pet molekularnih subtipova: luminalni A, luminalni B, nalik bazalnom, HER-2+, poput normalnog tkiva dojke (192). Ova se klasifikacija pokazala iznimno značajna u prognostičkom smislu; naime skupina tumora klasificiranih kao luminalni A imaju dobru prognozu, dok oni označeni kao: luminalni B, HER-2+ i nalik bazalnom imaju značajno lošiju prognozu (193,194). Prema istraživanju Raice i sur. (191) najveća ekspresija VEGF-a C i VEGFR-a 3 uočena je u HER-2+ i luminalnom B tipu, a najniža u tipu nalik bazalnom.

Daljnja istraživanja su pokazala, kako svaki molekularni subtip može stvoriti karcinom sastavljen od heterogenih sastavnica ili heterogene skupine karcinoma različitih transkripcijskih i genomskih karakteristika, te različitog kliničkog ponašanja i odgovora na liječenje. To je iscrpno pokazano na primjeru karcinoma nalik bazalnom (195,196).

Molekularna analiza subtipova mucinoznih i NE karcinoma, pokazala je kako su oni konzistentno luminalnog subtipa (195). Naime, mucinozni i NE karcinomi su u molekularnom smislu zasebni od histološkog gradusa i molekularnog subtipa odgovarajućih duktalnih invazivnih karcinoma dojke (197). Više se renomiranih autora (Sapino, Capella, Weigelt, itd.) bavilo usporedbom transkripcijske homogenosti mucinoznih i NE karcinoma s duktalnim invazivnim, i svojim istraživanjima pokazali kako mucinozni karcinomi imaju manje genomskih alteracija od duktalnih invazivnih karcinoma (197,198,199). Detaljnija analize mucinoznih

karcinoma na genskom nivou razgraničila ih je na skupinu A i B, pokazavši na molekularnoj razini brojne sličnosti između mucinoznog karcinoma skupine B i NE karcinoma do te mjere da se mogu nazvati istim molekularnim entitetom (199). Posebno je zanimljivo, kako usporeda ovih uzoraka s uzorcima duktalnog invazivnog karcinoma istovjetnog histološkog gradusa i molekularnog subtipa (npr. luminalnog A) ukazuje na potpuno drugačiji spektar diferencijacije, prema kojem mucinozni B i NE dojke predstavljaju u genetskom i molekularnom smislu zaseban entitet.

Analiza 5-godišnjeg preživljenja bolesnica u odnosu na izraženost HIF-a 1 α i VEGF-a C dala je vrlo zanimljive rezultate. U našem je uzorku recidiv NEC-a dojke zabilježen u 25,8% bolesnica, ali nije uočena statistički značajna razlika u pojavnosti recidiva između skupine NEC-a i kontrolne skupine duktalnih invazivnih karcinoma NOS tipa. Bolesnice iz skupine s NEC dojke, a čiji su tumori pokazali ekspresiju HIF-a 1 α pozitivne, razvile su recidiv unutar 34 mjeseca od postavljanja dijagnoze.

Podjednaki broj VEGF-C pozitivnih i negativnih bolesnica u skupini NEC dojke razvio je recidiv bolesti. Moguće objašnjenje takvog nalaza jest da VEGF-C nije jedini i isključivi limfangiogenetski čimbenik, pa je moguće da je kaskadni mehanizam išao drugim načinom, npr. preko VEGF-a D. Iako većina radova dovodi u direktnu vezu VEGF-C i limfangiogenezu, ima i radova s oprečnim rezultatima, prema kojima nije pokazan prognostički značaj ekspresije VEGF-a C, kao i onih koji su utvrdili kako u primarnim tumorima gustoća limfnih žila i ekspresija VEGF-a C i VEGF-a D nije u korelaciji s gradusom, stadijem tumora, napredovanjem bolesti ili preživljenjem (200,201). Tu tezu mogao bi potkrijepiti i nalaz recidiva bolesti koji je uočen u VEGF-C negativnih bolesnica, iako se to može objasniti i time da u istraživanju nije dovoljno

određivati samo jedan faktor angio/limfangiogeneze. U skupini bolesnica s DIC-om dojke nisu nađene značajne razlike u 5-godišnjem preživljenju u odnosu na ekspresiju VEGF-a C.

Ovo istraživanje pokazalo je neke rezultate koji ipak ukazuju na drugačije osobine NEC dojke u usporedbi s DIC-om NOS tipa, ponajprije na negativnu ekspresiju HER-2/neu i slabu ekspresiju HIF-a 1 α ekspresiju. Osim toga neuroendokrini karcinomi pokazuju tendenciju VEGF-C pozitivitetu čime bi se mogao objasniti učestaliji nastanak recidiva bolesti.

Istraživanje je ukazalo na mogućnost da u tkivu NEC dojke unutar stanična hipoksija izostaje (negativan HIF-1 α), ili još nisu razvijeni pravi načini za njezino mjerenje. Postoji mogućnost i da hipoksija i nije uvijek nužna za indukciju limfangiogeneze. Ili da nju induciraju i neki drugi, za sada nepoznati transkripcijski čimbenici, budući da u samom aktivacijskom procesu sudjeluju kaskadni mehanizmi, koje je teško istovremeno analizirati i kvantificirati.

Ovo istraživanje je pokazalo kako se NEC dojke ipak po nekim svojim osobinama razlikuje od DIC-a dojke. Ti rezultati potkrepljuju literature podatke prema kojima su NE karcinomi dojke posebna histološka grupa koja ne pokazuje znakove agresivnog rasta (202).

Ostaje neriješeno pitanje da li je NEC samo varijanta DIC-a ili je NEC genetsko-molekularna varijanta koja nalikuje mucinoznom karcinomu tipa B pa shodno tome predstavlja zaseban entitet?

7. ZAKLJUČCI

1. Incidencija neuroendokrinih karcinoma (NEC) u našem uzorku iznosila je 1,01%.
2. NEC se značajno češće dijagnosticiraju u stadiju T2, histološkog su gradusa G1 i G2, pokazuju pozitivne hormonske receptore i HER-2/neu su negativni.
3. NEC na našem uzorku pokazuju slabu ekspresiju HIF-1 α u usporedbi s DIC.
4. U analiziranom materijalu, NEC u odnosu na DIC pokazuju tendenciju pojačanoj ekspresiji VEGF-C.
5. NEC koji su HIF-1 α pozitivni razvit će brži recidiv bolesti.
6. S obzirom na morfološke i imunohistokemijske osobine, moglo bi se zaključiti kako su NEC i DIC NOS tipa ipak razliku, te kako postoji mogućnost da NEC predstavlja zasebnu skupinu karcinoma dojke. Međutim, uzevši u obzir malenu promatranu skupinu i općenito malenu incidenciju ovih tumora, potrebna su daljnja istraživanja na većem uzorku.

8. SAŽETAK

U ovom radu retrospektivno je analizirano tkivo 79 karcinoma dojke; od čega je 31 karcinom zadovoljavao kriterije za dijagnozu neuroendokrinog karcinoma (NEC-a) prema SZO-i, a kontrolnu skupinu predstavljalo je tkivo 48 duktalnih invazivnih karcinoma (DIC) dojke NOS tipa.

Hipoteza ovog istraživanja jest kako NEC dojke pokazuju jaču izraženost HIF-a 1 α i VEGF-a C u odnosu na DIC dojke NOS tipa.

Ciljevi rada bili su utvrditi izraženost HIF-a 1 α i VEGF-a C u tkivu NEC-a i usporediti nalaze s kontrolnom skupinom, kao i utvrditi moguće sličnosti i razlike između ispitivanih skupina s obzirom na klinički stadij i gradus tumora, izraženost hormonskih receptora i HER-2/neu i zahvaćenost limfnih čvorova te pojavu recidiva.

NEC je dijagnosticiran u 31/3508 (1,01%) svih karcinoma dojke u 5-godišnjem razdoblju.

Rezultati su pokazali da se NEC značajno češće otkriva u T2 stadiju i da češće pokazuje pozitivne hormonske receptore i negativnost na HER2/neu, dok je DIC značajno češće slabo diferenciran od NEC-a. Ekspresija HIF-1 α u tkivu NEC-a bila je slabija, a ekspresija VEGF-a pojačana (sa graničnom značajnošću). Značajne razlike u duljini preživljenja s obzirom na ekspresiju HIF-a 1 α između skupina nisu pronađene ali je utvrđena granično značajne razlike u preživljenju bolesnica s NEC-om u odnosu na ekspresiju HIF-1 α , kao i brži razvoj recidiva u HIF-1 α pozitivnih pacijentica.

Zaključuje se kako se s obzirom na morfološke i imunohistokemijske osobine NEC i DIC NOS tipa razlikuju, zbog čega postoji mogućnost da NEC dojke predstavlja zasebnu skupinu karcinoma dojke, za dokazivanje čega su potrebna daljnja istraživanja na većim serijama tumora.

9. SUMMARY

In this retrospective study we analyzed 79 samples of breast cancer; 31 analyzed specimen was classified as neuroendocrine breast carcinoma (NEBC) according to the criteria established by the WHO, while 48 specimens represented control group and were diagnosed as invasive ductal carcinoma (IDC). The aim of our study was: to determine expression of HIF-1 α and VEGF-C in NEBC tissue, to compare it with the control group (IDC), to establish similarities and differences between examined groups in regard to tumor size, grade, expression of hormonal receptors and HER2/neu, lymph node involvement and appearance of relapse.

The incidence of NEBC in our data was 1,01% (31/3508). Results showed that NEBC is more frequently diagnosed in tumor size 2 and that they express positive hormonal receptors and are HER2/neu negative, while IDC is poorly differentiated in comparison with NEBC. NEBC are showing weak HIF-1 α expression, but are demonstrating tendency towards increased VEGF-C expression. Statistical difference in survival rate between the groups according to HIF-1 α expression has not been found, but boundary significant difference in survival of NEBC patients in regard to HIF-1 α expression and faster development of the disease relapse in HIF-1 α positive patients was perceived.

We conclude, that NEBC and IDC differ according to their morphological and immunohistochemical characteristics, and therefore exists a possibility that NEBC represents a unique group of breast tumors. Further larger studies that include greater tumor specimens are needed in order to determine real origin of NEBC.

10. POPIS LITERATURE

1. Nikolić V. Dojka, mamma. U: Krmpotić Nemanić J. (ur.): Anatomija čovjeka. Jumena, Zagreb, 1992;524-8.
2. Duančić V. Osnove histologije čovjeka. 9.izd. Medicinska knjiga, Beograd-Zagreb, 1985;306-26.
3. Duančić V. Osnove embriologije čovjeka. 9.izd. Medicinska knjiga, Beograd-Zagreb, 1986;177-9.
4. McCarty KS, Nath M. Breast. U: Sternberg S. (ur.): Histology for pathologists, 2. izd. Lippincott-Raven, Philadelphia, 1977;71-84.
5. Fajdić J. Anatomija i embriologija dojke. U: Fajdić J i sur. Bolesti dojke. Nakladni zavod Globus, Zagreb, 1998;33-8.
6. Fajdić J. Fiziologija dojke. U: Fajdić i sur. Bolesti dojke. Nakladni zavod Globus, Zagreb, 1998;39-42.
7. Cowan DF, Herbert TA. Involution of the breast in women aged 50 to 104 years. A histological study of 102 cases. Surg Pathol 1989,2:323-334.
8. Bears OH, Henson DE, Hutter RVP, Mayers MH. Manual for staging of cancer. 3.izd. Philadelphia: JB Lippincott, 1988:145-150.
9. Silva OE, Zurrída S. Epidemiologie. U: Brustkrebs, Diagnostik und Therapie. Elsevier, Urban&Fischer, München-Jena, 2007;21-25.
10. Tavassoli FA, Devilee P. World Health Organization Classification of Tumours. Tumours of the Breast and Female Genital Organs. IARC Press, Lyon, 2003.
11. www.cancer.gov
12. Weiss HA. Cancer Causes Control 1996;7:539-43.
13. Registar za rak Republike Hrvatske, Bilten br. 25, Zagreb: Hrvatski zavod za javno zdravstvo; 2002.
14. Znaor A. Rak dojke u Hrvatskoj- kako stojimo i što očekujemo? HČJZ 2008;4:13.
15. Incidencija raka u Hrvatskoj 2007. Bilten br. 32. Zagreb: HZJZ, 2007.

16. Margaritoni M. Rak dojke. 1.izd. Zagreb, Školska knjiga, 1993.
17. Cotran RS, Kumar V, Robbins SL. Ženski spolni sustav i dojka. U: Cotran RS, Kumar V, Robbins SL (ur.). Robbins osnove patologije. 5.izd. Zagreb, Školska knjiga, 1994:607-41.
18. Gail MH, Brinton LA, Byar DP, i sur. Projecting individualized probabilities of developing breast cancer for white females who are being examined annually. J Natl Cancer Inst 1989;81:1879.
19. Rhodes DJ: Identifying and counseling women at increased risk for breast cancer. Mayo Clinic Proc 2002;77:355.
20. Lester SC. The Breast. U: Kumar V, Abba AK, Fausto N (ur.): Robbins and Cotran Pathologic Basis of Disease. Philadelphia: Elsevier Saunders, 2005; 1120-1154.
21. Collaborative Group on Hormonal Factors in Breast Cancer: Familial breast cancer: collaborative reanalysis of individual data from 52 epidemiological studies including 58 209 women with breast cancer and 101 986 women without the disease. Lancet 2001;385:1389.
22. Mahavani V, Sood AK. Hormone replacement therapy and cancer risk. Curr Opin Oncol 2001;13:384.
23. Nelson HD, Humphrey LL, Nygren P, i sur. Postmenopausal hormone replacement therapy: scientific review. JAMA 2002; 288:872.
24. Kahlenborn C, Modugno F, Severs WB. Oral contraceptives and breast cancer. Mayo Clinic Proc 2008; 83:849-850.
25. Pastor Climente IP, Morales Suárez Varela MM, Magraner Gil JF, i sur. González A. Gynecological characteristics related to breast cancer in pre and postmenopausal women. Clin Transl Oncol. 2006;8:416-422.
26. Lumachi F, Frigo AC, Basso U, i sur. Estrogen therapy and risk of breast cancer in postmenopausal women: a case control study and result of a multivariate analysis. Menopause. 2010;17:524-528.

27. Gagglied ME, Culwell KR, Ravi A. Oral contraceptives and family history breast cancer. *Contraception* 2009; 80:372-380.
28. Hamajima N, Hirose K, Tajima K, i sur. Alcohol, tobacco and breast cancer: collaborative reanalysis of individual data from 53 epidemiological studies, including 58 515 women with breast cancer and 95 067 women without the disease. *Br J Cancer* 2002;87:1234.
29. Collaborative Group on Hormonal Factors in Breast Cancer, Beral V. Breast cancer and breastfeeding: collaborative reanalysis of individual data from 47 epidemiological studies in 30 countries, including 50 302 women with breast cancer and 96 973 women without the disease. *Lancet* 2002; 360:187.
30. Unušić J, Ivrlač R, Hulina D, i sur. Kiruška prevencija i kiruško liječenje obiteljskog i hereditarnog raka dojke. Zbornik radova XV. Znanstvenog sastanka "Bolesti dojke", HAZU, Zagreb; 2005: 89-98.
31. Križanac Š, Bulimbašić S. Patološko biološke karakteristike obiteljskog i heditarnog raka dojke. Zbornik radova XV. Znanstvenog sastanka "Bolesti dojke", HAZU, Zagreb; 2005:69-77.
32. Miller K. Estrogen and DNA damage: the silent source of breast cancer? *J Natl Cancer Inst* 2003;95:100.
33. Rosai J. Dojka. U: Rosai J. (ur.) Rosai i Ackerman Kiruška patologija. Prijevod devetog američkog izdanja. Školska knjiga, Zagreb, 2010; 1763-1876.
34. American College of Radiology. Brest imaging reporting and data system (BI-RADS), ed.3. Reston, VA, 1998, American College of Radiology.
35. Arisio R, Cuccorese C, Accinelli G, i sur. Role of fine- needle aspiration biopsy in breast leasions: analysis of a series of 4 110 cases. *Diagn Cythopathol* 1998;18:462-67.
36. Abendroth CS, Wang HH, Ducatman BS. Comparative features of carcinoma in situ and atypical ductal hyperplasia of the breast on fine-needle aspiration biopsy specimens. *Am J Clin Pathol* 1991;96:654-59.

37. Bianchi S, Palli D, Ciatto S, i sur. Accuracy and reliability of frozen section diagnosis in a series of 672 nonpalpable breast lesions. *Am J Clin Pathol* 1993;103:199-205.
38. Ferreiro JA, Gisvold JJ, Bostwick DG. Accuracy of frozen-section diagnosis of Mammographically directed breast biopsies. Results of 1,490 consecutive cases. *Am J Surg Pathol* 1995;19:1267-1271.
39. Fajdić J, Mihelčić Z, Margaritoni M. Dijagnostika bolesti dojke. U: Fajdić i sur. *Bolesti dojke*. Nakladni zavod Globus, Zagreb, 1998;139-215.
40. Henderson I, Harris JR, Kinne DW, i sur. Cancer of the breast. U: De Vita VT, Helman S, Rosenberg SA, ur. *Cancer Principles & Practice of Oncology*. Philadelphia, JB Lippincott Company. 1989:1197-1268.
41. Singletary SE, Connolly JL. Breast Cancer Staging: Working with the sixth Edition of the AJCC Cancer Staging Manual. *CA Cancer J Clin* 2006;56:37-47.
42. Elston CW, Ellis IO. Assessment of histological grade. U: Elston CW, Ellis IO, (ur.). *The Breast*, 3. izd. London:Churchill Livingstone, 1998;365-384.
43. Elston CW, Ellis IO. Prognostic and predictive factors in breast cancer. U: *Breast cancer pathology update*. Institute of Oncology, Ljubljana, 1998.
44. Rosen PP, Groshen S, Kinne DW, Norton L. Factors influencing prognosis in node-negative breast carcinoma: analysis of 767 T1N0M0/T2N0M0 patients with long-term follow-up. *J Clin Oncol* 1993,11:2090-2100.
45. Quiet CA, Ferguson DJ, Weichselbaum RR, et al. Natural history of node-negative breast cancer. A study of 862 patients with long-term follow-up. *J Clin Oncol* 1995,13:1144-1151.
46. Seidman JD, Schnaper LA, Aisner SC. Relationship of the size of the invasive component of the primary breast carcinoma to axillary lymph node metastasis. *Cancer* 1995,75:65-71.
47. Galea MH, Blamey RW, Elston CE, i sur. The Nottingham Prognostic Index in primary breast cancer. *Breast Cancer Research & Treatment* 1992;22:207-219.

48. Valagussa P, Bonadonna G, Veronesi U. Patterns of relaps and survival following radical mastectomy. Analysis of 716 consecutive patients. *Cancer* 1978;41:1170-1178.
49. Križanac Š. Prognostički čimbenici u raku dojke. U: Fajdić J i sur. *Suvremena dijagnostika bolesti dojke*. Zagreb: Medicinska naklada, 2001;323-328.
50. Noguchi M, Ohta N, Koyasaki N, i sur. Reappraisal of internal mammary node metastases as a prognostic factor in patients with breast cancer. *Cancer* 1991, 68:1918-1925.
51. Choi SH, Barsky SH, Chang HR: Clinicopathologic analysis of sentinel lymph node mapping in early breast cancer. *Breast* 2003,9:153.
52. Rosen PP. Invasive duct carcinoma. U: *Rosen's breast pathology*, 2. izd. Philadelphia: Lippincott Williams & Wilkins; 2001,325-364.
53. Bloom HJG, Richardson WW. Histological grading and prognosis in breast cancer. A study of 1409 cases of which 359 have been followed for 15 years. *Br J Cancer* 1957,11:359-377.
54. Black MM, Barclay THC, Hankey BF. Prognosis in breast cancer utilizing histological characteristics of the primary tumor. *Cancer* 1975,36: 2048-2055.
55. Elston CW, Ellis IO. Pathological prognostic factors in breast cancer. I. The value of histological grades in breast cancer. Experience from a large study with long-term follow-up. *Histopathology* 1991,19:403-410.
56. Frierson HF Jr, Wolber RA, Berean KW, i sur. Interobserverreproducibility of the Nottingham modification of the Bloom and Richardson histological grading scheme for infiltrating ductal carcinoma. *Am J Clin Pathol* 1995, 103:195-198.
57. Galea MH, Blamey RW, Elston CE, i sur. The Nottingham Prognostic Index in primary breast cancer. *Breast Cancer Research&Treatment* 1992;22:207-219.
58. Mansour EG, Ravdin PM, Dressler L. Prognostic Factors in Early Breast Carcinoma. *Cancer* 1994:1:381-400.

59. Lagios MD, Westdahl PR, Margolin FR, i sur. Duct carcinoma in situ. Relationship of extent of noninvasive disease to the frequency of occult invasion, multicentricity, lymph node metastases, and short-term treatment failures. *Cancer* 1982,50:1309-1314.
60. Davis BW, Gelber R, Goldhirsch A, i sur. Prognostic significance of Peritumoral vessel invasion in clinical trials of adjuvant therapy for breast cancer with axillary lymph node metastasis. *HumPathol* 1985;16: 1212-1218.
61. El-Gohary YM, Metwally G, Saad RS, i sur. Prognostic significance of intratumoral and peritumoral lymphatic density and blood vessel density in invasive breast carcinomas. *Am J Clin Pathol* 2008;129:578-586.
62. Weidner N. Intratumoral microvessel density as a prognostic factor in cancer. *Am J Pathol* 1995,147:9-19.
63. Garne JP, Aspegren K, Linell F, i sur. Primary prognostic factors in invasive breast cancer with special reference to ductal carcinoma and histologic malignancy grade. *Cancer* 1994,73:1438-1448.
64. Jimenez RE, Wallis T, Visscher DW. Centrally necrotizing carcinomas of the breast: a distinct histologic subtype with aggressive clinical behaviour. *Am J Surg Pathol* 2001,25:331-337.
65. Folkman J. Tumor angiogenesis: therapeutic implications. *N Engl J Med* 1971,285:1182-1186.
66. Glaubitz LC, Bowen JH, Cox EB, i sur. Elastosis in human breast cancer. Correlation with sex steroid receptors and comparison with clinical outcome. *Arch Pathol Lab Med* 1984,108:27-30.
67. Donegan WL. Tumor-Related Prognostic Factors for Breast Cancer. *Ca Cancer J Clin* 1997;47:28-51.
68. Carey LA, Kim NW, Goodman S, i sur. Telomerase activity and prognosis in primary breast cancers. *J Clin Oncol* 1999,17:3075-3081.

69. Midulla C, De Iorio P, Nagar C, i sur. Immunohistochemical expression of p53, nm23-HI, Ki67 and DNA ploidy: correlation with lymph node status and other clinical pathologic parameters in breast cancer. *Anticancer Res* 1999;19:4033-4037.
70. Keshgegian AA, Cnaan A. Proliferation markers in breast carcinoma. Mitotic figure count, S-phase fraction, proliferating cell nuclear antigen, Ki-67 and MIB-1. *Am J Clin Pathol* 1995;104:42-49.
71. Veronese SM, Gambacorta M, Gottardi O, i sur. Proliferation index as a prognostic marker in breast cancer. *Cancer* 1993;71:3926-3931.
72. Holland R, Connolly JL, Gelman R, i sur. The presence of an extensive intraductal component following a limited excision correlates with prominent residual disease in the remainder of the breast. *J Clin Oncol* 1990;8:113-118.
73. Smitt MC, Nowels K, Carlson RW, i sur. Predictors of reexcision findings and recurrence after breast conservation. *Int J Radiat Oncol Biol Phys* 2003;57:979-985.
74. Fisher ER, Gregorio R, Redmond C, i sur. Pathologic findings from the National Surgical Adjuvant Breast Project (Protocol no. 4). I. Observation concerning the multicentricity of mammary cancer. *Cancer* 1975;35:247-254.
75. Scatchard G. The attraction of proteins for small molecule ions. *Ann NY Acad Sci* 1949;51:660-670.
76. Wenger CR, Beardslee S, Owens MA, i sur. DNA ploidy, S-phase, and steroid receptors in more than 127 000 breast cancer patients. *Breast Cancer Res Treat* 1993;28:9-20.
77. Diab SG, Elledge RM, Clark GM. Tumor characteristics and clinical outcome of elderly women with breast cancer. *J Natl Cancer Inst* 2000;92:550-556.
78. Elledge RM, Fuqua SAW. Estrogen and progesterone receptors. U: Harris JR, i sur. *Diseases of the breast*. 2.izd. Philadelphia: Lippincott Williams & Wilkins, 2000:471-488.
79. Baum M, Budzar AU, Cuzick J, i sur. Anastrozole alone or in combination with tamoxifen versus tamoxifen alone for adjuvant treatment of postmenopausal women with

- early breast cancer: first results of the ATAC randomized trial. *Lancet* 2002;359:2131-2139.
80. Horwitz KB, McGuire WL, Pearson OH, i sur. Predicting response to endocrine therapy in human breast cancer: a hypothesis. *Science* 1975;189:726-727.
 81. Scawn R, Shousha S. Morphologic spectrum of estrogen receptor negative breast carcinoma. *Arch Pathol Lab Med* 2002;126:325-330.
 82. Suo Z, Risberg B, Kalsson MG, i sur. EGFR family expression in breast carcinomas. C-erbB-2 and c-erbB-4 receptors have different effects on survival. *J Pathol* 2002;196:17-25.
 83. Grothey Axel. EGFR Antibodies in Colorectal Cancer: Where Do they Belong? *JCO* 2010;28:4668-4670.
 84. Olayioye MA. Update on HER-2 as a target for cancer therapy: intracellular signaling pathways of ErbB2/HER-2 and family members. *Breast Cancer Res* 2001; 3:385-389.
 85. Hayes DF, Thor AD. c-erbB-2 in breast cancer: development of a clinically useful marker. *Semin Oncol* 2002;29:231.
 86. Schnitt SJ. Breast cancer in the 2^{1st} century: New opportunities and New challenges. *Mod Pathol* 2001;14:213-218.
 87. Jakić-Razumović J. Prognostic value of HER2/neu in breast carcinoma patients. *Acta Clin Croat* 2002;41:145-148.
 88. Jimenez RE, Wallis T, Tabaszka P, i sur. Determination of HER2/neu status in breast carcinoma: comparative analysis of immunohistochemistry and fluorescent in situ hybridization. *Mod Pathol* 2000;13:37-45.
 89. Madrid MA, Lo RW. Chromogenic In Situ Hybridization (CISH): a novel alternative in screening archival breast cancer tissue samples for HER2/neu status. *Breast Cancer Res* 2004;6:593-600.
 90. Wolff AC, Hammond EH, Hayes DF, i sur. ASCO/CAP Guideline Recommendations for Human Epidermal Growth Factor Receptor 2 Testing in Breast Cancer, *JCO* 2007;25:118-145.

91. Otis CN, Krebs PA, Albuquerque A, i sur. Loss of heterozygosity of p53, BRCA1, VHL, and estrogen receptor genes in breast carcinoma: correlation with related protein products and morphologic features. *Int J Surg Pathol* 2002;10:237-245.
92. Rosenthal SI, Depowski PL, Ross JS. Decreased expression of nm23-H1 is associated with increased recurrence of breast cancer. *Mod Pathol* 2000;13:45.
93. Joensuu H, Pylkkanen L, Toikkanen S. Bcl-2 protein expression and long term survival in breast cancer. *Am J Pathol* 1994;145:1191-1198.
94. Landberg G, Hilmer Nielsen N, Nilsson P, I sur. Telomerase activity is associated with cell cycle deregulation in human breast cancer. *Can Res* 1997;57:549-554.
95. Madhavan M, Srinivas P, Abraham E, i sur. Cadherins as predictive markers of nodal metastasis in breast cancer. *Mod Pathol* 2001;14:423-427.
96. Kowalski PJ, Rubin MA, Kleer CG. Reduced or absent E-cadherin expression predicts early metastases in breast cancer. *Mod Pathol* 2001;14:29.
97. Palacios J, Benito N, Pizarro A, I sur. Anomalous expression of P-cadherin in breast carcinoma. *Am J Pathol* 1995;146:605-612.
98. Domagala W, Striker G, Szadowska A, i sur. Cathepsin D in invasive ductal NOS breast carcinoma as defined by immunohistochemistry. No coreelation with survival at 5 years. *Am J Pathol* 1991;141:1003-1012.
99. Lah TT, Kalman E, Najjar D, i sur. Cells producing cathepsine D, B and L in human breast carcinoma and their association with prognosis. *Hum Pathol* 2000;31:149-160.
100. Pinder SE, Elston CW, Ellis IO. Invasive carcinoma—usual histological types. Invasive carcinoma of no special type (ductal NST). U: Elston CW, Ellis IO. *The breast*, 3. izd. London: Churchill Livingstone; 1998, 284-7.
101. Azzopardi JG, Laurini RN. Elastosis in breast cancer. *Cancer* 1974;33:174-183.
102. Fisher ER, Palekar AS, Gregorio RM, i sur. Pathological findings from the National Surgical Adjuvant Breast Project (Protocol No.4). IV. Significance of tumor necrosis. *Hum Pathol* 1978;9:523-530.

103. Hoda SA, Prasad ML, Moore A, i sur. Microinvasive carcinoma of the breast: can it be diagnosed reliably and is it clinically significant? *Histopathology* 1999, 35:468-472.
104. Prasad ML, Osborne MP, Giri DD, i sur. Microinvasive carcinoma (T1mic) of the breast: clinicopathologic profile of the 21 cases. *Am J Surg Pathol* 2000, 24:422-428.
105. Zavotsky J, Hansen N, Brennan MB, Turner RR, Giuliano AE. Lymph node metastasis from ductal carcinoma in situ with microinvasion. *Cancer* 1999; 85:2439-2443.
106. Padmore RF, Fowble B, Hoffman J, i sur. Microinvasive breast carcinoma: clinicopathologic analysis of a single institution experience. *Cancer* 2000;88:1403-1409.
107. Sapino A, Righi L, Cassoni P, i sur. Expression of the neuroendocrine phenotype in carcinomas of the breast. *Semin Diagn Pathol* 2000;17:127-37.
108. Maluf HM, Koerner FC. Carcinomas of the breast with endocrine differentiation: a review. *Virchows Arc* 1994;425:449-57.
109. Sapino A, Righi L, Cassoni P, i sur. Expression of apocrine differentiation markers in NE breast carcinomas of aged women. *Mod Pathol* 2001;14:768-776.
110. Sapino A, Papotti M, Righi L, i sur. Clinical significance of neuroendocrine carcinoma of the breast. *Ann Oncol* 2001;12:115-117.
111. Berruti A, Saini A, Leonardo E, i sur. Management of neuroendocrine differentiated breast carcinoma. *The Breast* 2004;13:527-529.
112. Scopsi L, Andreola S, Saccozzi R, i sur. Argyrophilic carcinoma containing predominately chromogranin B (secretogranin I). *Am J Surg Pathol* 1991;15:1063-1071.
113. Obendorfer S. Karzinoide Tumoren des Dünndarms. *Frankf Z Pathol* 1907;1:425-432.
114. Cubilla AL, Woodruff JM. Primary carcinoid tumor of the breast: a report of eight patients. *Am J Surg Pathol* 1977;1:283-292.
115. Capella C, Usellini L, Papotti M, i sur. Ultrastructural features of neuroendocrine differentiated carcinomas of the breast. *Ultrastruct Pathol* 1990,14:321-334.
116. Zekioglu O, Erhan Y, Çiriş M, i sur. Neuroendocrine differentiated carcinomas of the breast: a distinct entity. *The Breast* 2003,12:251-257.

117. Azzopardi JG, Muretto P, Goddeeris P, i sur. Carcinoid tumors of the breast: the morphological spectrum of argyrophil. *Histopathology* 1982;6:549-569.
118. Papotti M, Macri L, Finzi G, i sur. Neuroendocrine differentiation in carcinomas of the breast: a study of 51 cases. *Semin Diagn Pathol* 1989;6:174-188.
119. Maluf HM, Zukerberg LR, Dickersin GR, i sur. Spindle-cell argyrophilic mucin-producing carcinoma of the breast. Histological, ultrastructural, and immunohistochemical studies of two cases. *Am J Surg Pathol* 1991;15:677-686.
120. Paties C, Zangrandi A, Taccagni GL, i sur. Spindle cell non-argyrophil carcinoma of the breast with neuroendocrine differentiation. *Histopathology* 1996;29:471-473.
121. Feyrter F, Hartmann G. On the carcinoid growth form of the carcinoma mammae, especially the carcinoma solidum (Gelatinosum) mammae. *Frankf Z Pathol* 1963;73:24-39.
122. Shin SJ, DeLellis RA, Ying L, i sur. Small cell carcinoma of the breast: a clinicopathologic and immunohistochemical study of nine patients. *Am J Surg Pathol* 2000;24:1231-1238.
123. López-Bonet E, Alonso-Ruano M, Barraza G, i sur. Solid neuroendocrine breast carcinomas: Incidence, clinico-pathological features and immunohistochemical profiling. *Oncol Rep* 2008;20:1369-1374.
124. Jochems L, Tjalma WA. Primary small cell neuroendocrine tumor of the breast. *Eur J Obstet Gynecol Reprod Biol* 2004;115:231-233.
125. Bigotti G, Coli A, Butti A, i sur. Primary small cell neuroendocrine carcinoma of the breast. *J Exp Clin Cancer Res* 2004;23:691-696.
126. Bourhaleb Z, Uri N, Haddad H, i sur. Neuroendocrine carcinoma with large cells of the breast: case report and review of the literature. *Cancer Radiother* 2009;13:775-777.
127. Haagensen DE, Kelly D, Bodian CA. GCDFP-15 blood levels for stratification of risk of breast cancer development in women with active breast gross cystic disease. *The Breast* 1997;6:113-119.

128. Klingen TA, Chen Y, Gundersen MD, i sur. Thyroid transcription factor-1 positive primary breast cancer: a case report with review of the literature. *Diagn Pathol* 2010;5:37.
129. Nicoletti S, Papi M, Drudi F, i sur. *Journal of medical Case Reports* 2010;4:201.
130. Dabbs DJ. *Diagnostic Immunohistochemistry of Endocrine Tumors*. U: Dabbs DJ. *Diagnostic immunohistochemistry*. New York: Churchill Livingstone, 2002:233.
131. Makretsov N, Gilks CB, Coldman AJ, i sur. Tissue Microarray Analysis of Neuroendocrine Differentiation and Its Prognostic Significance in Breast Cancer. *Hum Pathol* 2003;34:1001-1008.
132. Tian Z, Wei B, Tang F, i sur. Prognostic significacance of tumor grading and staging in mammary carcinoma with neuroendocrine differentiation. *Hum Pathol* 2011;42:1169-1177.
133. Semenza GL. HIF-1: mediator of physiological and pathophysiological responses to hypoxia. *J Appl Physiol*. 2000;88:1474-1480.
134. Bos R, van der Groep P, Greijer AE, i sur. Levels of Hypoxia-Inducible Factor-1 α Independently Predict Prognosis in Patients with Lymph Node Negative Breast Carcinoma. *Cancer* 2003;97:1573-1580.
135. Ratcliffe PJ, O'Rourke JF, Maxwell PH, Pugh CW. Oxygen sensing, hypoxia-inducible factor-1 and the regulation of mammalian gene expression. *J Exp Biol* 1998;201:1153-1162.
136. Sivridis E, Giatromanolaki A, Gatter KC, i sur. Association of hypoxia-inducible factors 1 α and 2 α with activated angiogenic pathways and prognosis in patients with endometrial carcinoma. *Cancer* 2002;95:1055-1063.
137. Dales JP, Garcia S, Meunier-Carpentier S, i sur. Overexpression of hypoxia-inducible factor HIF-1 α predicts early relaps in breast cancer: Retrospective study in a series of 745 patients. *Int J Cancer* 2005;116:734-739.
138. Ryan HE, Poloni M, McNulty W, i sur. Hypoxia-inducible factor-1 alpha is a positive factor in solid tumor growth. *Cancer Res* 2000;60:4010-4015.

139. Zagzag D, Krishnamachary B, Yee H, i sur. Stromal cell-derived factor-1alpha and CXCR4 expression in hemangioblastoma and clear cell-renal cell carcinoma: von Hippel-Lindau loss-of-function induces expression of a ligand and its receptor. *Cancer Res* 2005;65:6178-6188.
140. Kimbro KS, Simons JW. Hypoxia-inducible factor-1 in human breast and prostata cancer. *Endocrine Related Cancer* 2006;13:739-749.
141. Bos R, van Diest PJ, van der Groep P, i sur. Expression of hypoxia-inducible factor-1alpha and cell cycle proteins in invasive breast cancer are estrogen receptor related. *Breast Cancer Res* 2004;6:450-459.
142. Schoppmann SF, Fenzl A, Schindl M, i sur. Hypoxia inducible factor-1alpha correlates with VEGF-C expression and lymphangiogenesis in breast cancer. *Breast Cancer Res Treat.* 2006;99:135-141.
143. Zhong H, De Marzo AM, Laughner E, i sur. Overexpression of hypoxia-inducible factor 1 α in common human cancers and their metastases. *Cancer Res* 1999;59:5830-5835.
144. Okada K, Osaki M, Araki K, i sur. Expression of hypoxia-inducible factor (HIF-1alpha), VEGF-C and VEGF-D in non-invasive and invasive breast ductal carcinomas. *Anticancer Res* 2005;25:3003-3009.
145. Schindl M, Schoppmann SF, Samonigg H, i sur. Overexpression of hypoxia-inducible factor 1alpha is associated with an unfavorable prognosis in lymph node-positive breast cancer. *Clin Cancer Res* 2002;8:1831-1837.
146. Bos R, van der Groep P, Greijer AE, i sur. Levels of hypoxia-inducible factor-1alpha independently predict prognosis in patients with lymph node negative breast carcinoma. *Cancer* 2003;97:1573-1581.
147. Vleugel MM, Bos R, Buerger H, i sur. No amplifications of hypoxia-inducible factor-1 alpha gene in invasive breast cancer: a tissue microarray study. *Cell Oncol* 2004;26:347-51.
148. Kurebayashi J, Otsuki T, Moriya T, i sur. Hypoxia reduces hormone responsiveness of human breast cancer cells. *Jpn J Cancer Res* 2001;92:1093-1101.

149. Bos R, van Diest PJ, de Jong JS, i sur. Hypoxia inducible factor-1alpha is associated with angiogenesis, and expression of bFGF, PDGF-BB, and EGFR in invasive breast cancer. *Histopathology* 2005;46:31-36.
150. Vleugel MM, Greijer AE, Shvarts A, i sur. Differential prognostic impact of hypoxia induced and diffuse HIF-1alpha expression in invasive breast cancer. *J Clin Pathol* 2005;58:172-177.
151. Folkman J. Tumor angiogenesis: therapeutic implications. *NEJM* 1971;285:1182-1186.
152. Fox SB, Generali DG, Harris AL. Breast tumor angiogenesis. *Breast Cancer Research* 2007;9:216
153. Folkman J. Angiogenesis in cancer, vascular, rheumatoid and other disease. *Nat Med* 1995;1:27-31.
154. Hill JM, Zalos G, Halcox JP, i sur. Circulating endothelial progenitor cells, vascular function, and cardiovascular risk. *N Engl J Med* 2003;348:593.
155. Murdoch C, Muthana M, Coffelt SB, i sur. The role of myeloid cells in the promotion of tumor angiogenesis. *Nat Rev Cancer* 2008;8:618.
156. Schneider BP, Miller KD. Angiogenesis of Breast Cancer. *J Clin Oncol* 2005;23:1782-1790.
157. Bos R, Zhong H, Hanrahan CFM, i sur. Levels of hypoxia-inducible factor-1 alpha during breast carcinogenesis. *J Natl Cancer Inst* 2001;93:309-314.
158. Pugh CW, Ratcliffe PJ. Regulation of angiogenesis by hypoxia: a role of the HIF system. *Nat Med* 2003;9:677.
159. Hanahan D, Folkman J. Patterns and emerging mechanisms of the Angiogenic switch during tumorigenesis. *Cell* 1996;86:353.
160. Stoll BR, Migliorini C, Kadambi A, i sur. A mathematical model of the contribution of endothelial progenitor cells to angiogenesis in tumors: implications for antiangiogenic therapy. *Blood* 2003;102:2555.
161. Fitzibbons PL, Page DL, Weaver D, i sur. College of American Pathologist Consensus Statement 1999. *Arch Pathol Lab Med* 2000;124:966-978.

162. Fox SB, Harris AL. Histological quantification of tumor angiogenesis. *APMIS* 2004; 112:413-430.
163. Ferrara N. Role of vascular endothelial growth factor in regulation of physiological angiogenesis. *Am J Physiol Cell Physiol* 2001;280:1358-1366.
164. Ferrara N, Gerber HP, LeCouter J. The biology of VEGF and its receptors. *Nat Med* 2003;9:669.
165. Veikkola T, Alitalo K. VEGFs, receptors and angiogenesis. *Semin Cancer Biol* 1999;9:211.
166. Kuiper EJ, Hughes JM, Van Geest RJ, i sur. Effect of VEGF-A on expression of profibrotic growth factor and extracellular matrix genes in the retina. *Invest Ophthalmol Vis Sci* 2007;48:4267-76.
167. Catena R, Larzabal L, Larrayoz M, i sur. VEGF 121 b and VEGF 165b are weakly angiogenic isoforms of VEGF-A. *Mol Cancer* 2010;9:320.
168. Rennel ES, Varey AH, Churchill AJ, i sur. VEGF121b a new member of the VEGFxxx family of VEGF-A splice isoforms, inhibits neovascularisation and tumor growth in vivo. *Br J Cancer* 2009;101:1183-1193.
169. Kawamura H, Li X, Harper SJ, Bates DO, i sur. Vascular endothelial growth factor-A (VEGF-A)165b is a weak in vitro agonist for VEGF receptor-2 due to lack of coreceptor binding and deficient regulation of kinase activity. *Cancer Res* 2008;68:4683-4692.
170. Salven P, Lymboussaki A, Heikkilä P, i sur. Vascular Endothelial Growth Factors VEGF-B and VEGF-C Are Expressed in Human Tumors. *Am J Pathol* 1998;153:103-108.
171. Salven P, Heikkilä P, Joensuu H. Enhanced expression of vascular endothelial growth factor in metastatic melanoma. *Br J Cancer* 1997;76:930-934.
172. Olofsson B, Pajusola K, Kaipainen A, i sur. Vascular endothelial growth factor B, a novel growth factor for endothelial cells. *Proc Natl Acad Sci USA* 1996;93:2576-2581.
173. Falk T, Yue X, Zhang S, i sur. Vascular endothelial growth factor- B is neuroprotective in an in vivo rat model of Parkinson's disease. *Neurosci Lett* 2011;27;496:43-47.

174. Mylona E, Alexandrou P, Giannpoulou I, i sur. The prognostic value of vascular endothelial growth factors (VEGF α)-A and -B and their receptors, VEGFR1, in invasive breast carcinoma. *Gynecol Oncol* 2007;104:557-63.
175. Gunningham SP, Currie MJ, Han C, i sur. VEGF-B expression in human primary breast cancers is associated with lymph node metastasis but not angiogenesis. *J Pathol* 2001;193:325-32.
176. Jeltsh M, Kaipainen A, Joukov V, i sur. Hyperplasia of lymphatic vessels in VEGF-C transgenic mice. *Science* 1997;276:1423-1425.
177. Chen YN, Gu Y. Vascular endothelial growth factor (VEGF)-D in association with receptor-3 in lymphatic metastasis of breast cancer. *Ai Zheng* 2009;28;1337-1343.
178. Gu Y, Qi X, Guo S. Lymphangiogenesis induced by VEGF-C and VEGF-D promotes metastasis and a poor outcome in breast carcinoma: a retrospective study of 61 cases. *Clin Exp Metastases* 2008;25:717-725.
179. Meyer M, Claus M, Lepple-Wienhues A, i sur. A novel vascular endothelial growth factor encoded by Orf virus, VEGF-E, mediates angiogenesis via signaling through VEGFR-2(KDR) but not VEGFR-1 (Flt-1) receptor tyrosine kinas. *EMBO Journal* 1999;18:363-374.
180. De Falco S, Gigante B, Persico MG. Structure and function of placental growth factor. *Trends Cardiovasc Med* 2002;12:241-246.
181. Schoppmann SF, Tamandl D, Roberts L, i sur. HER2/neu expression correlates with vascular endothelial growth factor-C and lymphangiogenesis in lymph node-positive breast cancer. *Ann Oncol* 2010;21:955-60.
182. Tse GM, Ma TK, Chu WC, i sur. Neuroendocrine differentiation in pure type mammary mucinous carcinoma is associated with favorable histologic and immunohistochemical parameters. *Mod Pathol* 2004;17:568-572.
183. Rovera F, Masciocchi P, Coglitore A, i sur. Neuroendocrine carcinomas of the breast. *Int J Surg* 2008;6:113-115.

184. Wei B, Ding T, Xing Y, i sur. Invasive neuroendocrine carcinoma of the breast: a distinctive subtype of aggressive mammary carcinoma. *Cancer* 2010;116:4463-4473.
185. Cramer T, Yamanishi Y, Clausen BE, i sur. HIF-1alpha is essential for myeloid cell-mediated inflammation. *Cell* 2003;112:645-657.
186. Bergers G, Benjamin LE. Angiogenesis: tumorigenesis and the angiogenic switch. *Nat Rev Cancer* 2003;3:401.
187. Chaudary N, Hill P. Hypoxia and metastasis in breast cancer. *Breast Dis* 2006-2007;26:55-64.
188. Salven P, Lymboussaki A, Heikkilä P, i sur. Vascular Endothelial Growth Factors VEGF-B and VEGF-C Are Expressed in Human Tumors. *Am J Pathol* 1998;153:103-108.
189. Yamamoto Y, Ibusuki M, Okumura Y, i sur. Hypoxia-inducible factor 1alpha is closely linked to an aggressive phenotype in breast cancer. *Breast Cancer Res Treat* 2008;110:465-475.
190. Safwat MD, Habib F, Elayat A, i sur. Morphometric and immunohistochemical study of angiogenic marker expression in invasive ductal carcinoma of human breast. *Folia Morphol* 2009;68:144-155.
191. Raica M, Cimpean AM, Ceausu R, i sur. Lymphatic microvessel density, VEGF-C, and VEGF-3 expression in different molecular types of breast cancer. *Anticancer Res* 201;31:1757-1764.
192. Perou CM, Sorlie T, Eisen MB, i sur. Molecular portraits of human breast tumours. *Nature* 2000;406:747-752.
193. Sorlie T, Tibshirani R, Parker J, i sur. Repeated observation of breast tumor subtypes in independent gene expression data sets. *Proc Natl Acad Sci USA* 2003;100:8418-8423.
194. Hu Z, Fan C, Oh D, i sur. The molecular portraits of breast tumors are conserved across microarray platforms. *BMC Genomics* 2006;7:96.
195. Weigelt B, Kreike B, Reis-Filho JS. Metaplastic breast carcinomas are basal-like breast cancers: a genomic profiling analysis. *Breast Cancer Res Treat* 2009;117:273-280.

196. Reis-Filho JS, Milanezi F, Steele D, i sur. Metaplastic breast carcinomas are basal- like tumors. *Histopathology* 2006;49:10-21.
197. Capella C, Eusebi V, Mann B, i sur. Endocrine differentiation in mucoid carcinoma of the breast. *Histopathology* 1980;4:613-630.
198. Sapino A, Righi L, Cassoni P, i sur. Expression of apocrine differentiation markers in neuroendocrine breast carcinomas of aged women. *Mod Pathol* 2001;14:768-776.
199. Weigelt B, Geyer FC, Horlings HM, i sur. Mucinous and neuroendocrine breast carcinomas are transcriptionally distinct from invasive ductal carcinomas of no special type. *Modern Pathology* 2009;22:1401-1414.
200. Gisterek I, Matkowski R, Koźlak J, i sur. Evaluation of prognostic value of VEGF-C and VEGF-D in breast cancer-10 years follow-up analysis. *Anticancer Res* 2007;27:2797-2802.
201. van der Schaft DW, Pauwels P, Hulsmans S, i sur. Absence of lymphangiogenesis in ductal breast cancer at the primary tumor site. *Cancer Lett.* 2007;254:128-136.
202. Rovera F, Masciocchi P, Coglitore A, i sur. Neuroendocrine carcinomas of the breast. *Int J Surg* 2008;6:113-115.

11. ŽIVOTOPIS

Rođena sam u Zagrebu 5. srpnja 1974. gdje sam završila osnovnu i srednju školu (V. gimnazija). Medicinski fakultet Sveučilišta u Zagrebu upisala sam 1992., a na istom sam diplomirala 1998. s odličnim uspjehom. Na istom fakultetu završila sam doktorski studij „Biomedicina i zdrastvo“.

Specijalizaciju iz ginekologije i porodništva započela sam 2001. godine, a specijalistički ispit položila u veljači 2006. godine

Subspecijalizaciju iz ginekološke onkologije započela sam 2011. godine kao i specijalistički poslijediplomski studij „Klinička onkologija“.

Tajnica sam Hrvatskog ginekološko onkološkog društva i Hrvatskog društva za ultrazvuk u ginekologiji i perinatologij pri HLZ-u.

Članica sam uredničkog odbora Liječničkih novina.

Završila sam brojne tečajeve prve kategorije u Hrvatskoj i u inozemstvu, a kontinuirano se obrazujem na inozemnim klinikama.

Autor sam više publikacija, radova i poster prezentacija prezentiranih na stručnim skupovima i časopisima u našoj zemlji, i u inozemstvu. Također sam autor brojnih poglavlja u knjigama koje su prevedene i na strane jezike.

Aktivno se koristim engleskim, njemačkim i španjolskim jezikom.