

Analiza kvantitativnih i kvalitativnih promjena fetalnih zona, prikazanih magnetskom rezonancijom, kao pokazatelja glavnih histogenetskih događaja u normalnom razvoju ljudskog mozga

Vasung, Lana

Doctoral thesis / Disertacija

2013

Degree Grantor / Ustanova koja je dodijelila akademski / stručni stupanj: **University of Zagreb, School of Medicine / Sveučilište u Zagrebu, Medicinski fakultet**

Permanent link / Trajna poveznica: <https://urn.nsk.hr/urn:nbn:hr:105:616426>

Rights / Prava: [In copyright](#) / [Zaštićeno autorskim pravom.](#)

Download date / Datum preuzimanja: **2024-07-30**



Repository / Repozitorij:

[Dr Med - University of Zagreb School of Medicine Digital Repository](#)





Središnja medicinska knjižnica

Vasung, Lana (2013) *Analiza kvantitativnih i kvalitativnih promjena fetalnih zona, prikazanih magnetskom rezonancijom, kao pokazatelja glavnih histogenetskih događaja u normalnom razvoju ljudskog mozga.* Doktorska disertacija, Sveučilište u Zagrebu.

<http://medlib.mef.hr/1876>

University of Zagreb Medical School Repository

<http://medlib.mef.hr/>

**SVEUČILIŠTE U ZAGREBU
MEDICINSKI FAKULTET**

Lana Vasung

**Analiza kvantitativnih i kvalitativnih
promjena fetalnih zona, prikazanih
magnetskom rezonancijom, kao
pokazatelja glavnih histogenetskih
događaja u normalnom razvoju
ljudskog mozga**

DISERTACIJA



Zagreb, 2013.

**SVEUČILIŠTE U ZAGREBU
MEDICINSKI FAKULTET**

Lana Vasung

**Analiza kvantitativnih i kvalitativnih
promjena fetalnih zona, prikazanih
magnetskom rezonancijom, kao
pokazatelja glavnih histogenetskih
događaja u normalnom razvoju
ljudskog mozga**

DISERTACIJA

Zagreb, 2013.

Ovaj rad izrađen je u Hrvatskom institutu za istraživanje mozga Medicinskoga fakulteta Sveučilišta u Zagrebu, Sveučilišnoj bolnici u Ženevi, Sveučilišta u Ženevi, Švicarskoj te na Sveučilištu McGill (Montreal Neurological Institute) u Kanadi. Rad je izrađen u sklopu projekta UKF07 (voditelj akademik Ivica Kostović) te projekta Razvitak kortikalnih putova u čovjeka (broj 108-1081870-1876, voditelj akademik Ivica Kostović) Ministarstva znanosti, obrazovanja i športa RH. Izrada disertacije također je financirana od strane L'Oreal ADRIA d.o.o te Hrvatskog povjerenstva UNESCO-a u obliku stipendije 'Za žene u znanosti' 2010. godine.

Voditelj rada: prof. dr. sc. Ivica Kostović

Željela bih se zahvaliti dr. sc. Claudeu Lepageu iz Montreal Neurological Instituta, Brain Imaging Centra, ACE laboratorija, na ogromnim naporima u kodiranju programa potrebnih za izazovnu analizu ljudskih fetalnih MRI-a, dr. sc. Alanu Evansu, glavnom istraživaču ACE slikovnog laboratorija i profesoru na Odjelu neurologije i neurokirurgije, biomedicinskog inženjerstva i medicinske fizike Sveučilišta McGill, dr. sc. Jonasu Richiardiu, iz Laboratorija za medicinsku obradu slika Ecole Polytechnique Federale de Lausanne i Odjela radiologije CIBM-a Sveučilišne bolnice u Ženevi, na pomoći u statističkoj analizi podataka te Peri Hrabaču na dodatnoj statističkoj analizi podataka

Mojemu mentoru Ivici Kostoviću, akademiku i direktoru Hrvatskog instituta za istraživanje mozga, na mudrosti koju je nesebično prenio, mentorstvu te, najvažnije od svega, na kritičkom pogledu na sve interpretacije rezultata, dr. sc. Milošu Judašu, profesoru neuroznanosti na Sveučilištu u Zagrebu, dr. sc. Marku Radošu, profesoru radiologije na Medicinskom fakultetu Sveučilišta u Zagrebu te dr. sc. Milanu Radošu, dobrom prijatelju, za sve napore, beskrajne noći i vikende uložene u skeniranje fetalnih mozgova. Posebnu zahvalu željela bih posvetiti Petri Hüppi, profesorici pedijatrije na Sveučilištu u Ženevi, na uloženom trudu i energiji koja je bila presudna za dovršenje doktorskog rada.

Također bih željela zahvaliti svojoj obitelji na ogromnoj podršci, a posebno mojoj sestri Martini bez koje ovaj doktorat nikada ne bi bio dovršen, mojoj majci, baki i djedu te ocu.

Mojim bliskim prijateljima; Goranu Sedmaku, Mihovilu Pletikosu i Petri Nimac, s kojima sam ušla u svijet neuroznanosti.

The doctoral thesis presented here was a result of a long-standing and fruitful collaboration with friends and co-workers in the domain of developmental neuroscience. Each one of them generously and substantially contributed to this work, with their knowledge and support.

I would like to thank to Claude Lepage, PhD, from Montreal Neurological Institute, Brain Imaging centre, ACE lab, for his generous effort in state of the art coding of the programs required for challenging analysis of the human fetal MRI. Also, I would like to thank to Alan Evans PhD, Principal Investigator of the ACE Neuroimaging lab and Professor at the departments of Neurology and Neurosurgery, Biomedical Engineering and Medical Physics at McGill University, for enthusiastic guidance and vision to see the value that lies within the data we had acquired at Croatian Institute for Brain Research. The statistical analysis, with kind help and guidance, was done with help of Jonas Richiardi, PhD from the Medical Image Processing Laboratory Ecole Polytechnique Fédérale de Lausanne and Radiology-CIBM University Hospital Geneva and Pero Hrabac to whom I would like to thank.

Certainly, my mentor Ivica Kostović, MD, PhD the Director of Croatian Institute for Brain Research contributed the most to this thesis. I would like to thank him for all the guidance in the world of science and, most important, to the critical view on all the interpretations of the results. The design of this thesis and scientific questions and dilemmas were in detail discussed with Miloš Judaš, MD, PhD Professor of Neuroscience at the University of Zagreb, so I would like to thank him and Marko Radoš, MD, PhD, Professor of Radiology at the School of Medicine, University of Zagreb, for the help and corrections of text. I dedicate special thanks to Petra Hüppi, Professor at University of Geneva, Switzerland for the energy invested in finalisation of my doctoral thesis and her kind comments on potential that this results might have in future within the domain of perinatology and clinical medicine. Also I have to mention Milan Radoš MD, PhD a good friend. Thank you for all the effort and endless nights and weekends invested in MRI scanning of the postmortem fetal brains.

Also I would like to thank my family for tremendous support, especially my sister Martina without whom this PhD would never be finalized, my mum, my grandfather and grandmother and my father.

Last but not the least, I dedicate special thanks to my close friends; Goran Sedmak, Mihovil Pletikos and Petra Nimac with whom I have entered the world of neuroscience at the first place.

SADRŽAJ

1. UVOD	1
1.1. Prenatalni razvoj telencefalona čovjeka	1
1.1.1. <i>Otkrića razvojne neuroznanosti bitna za izradu ovog doktorskog rada</i>	2
1.1.2. <i>Glavni histogenetski procesi</i>	4
1.1.2.1. <i>. Proliferacija, migracija te diferencijacija preteča neurona i glije</i>	4
1.1.2.2. <i>Razvitak kortikalnih putova u čovjeka</i>	7
1.2. Prikaz prolaznih fetalnih zona metodom magnetske rezonancije	11
1.3. Morfogeneza površine telencefalona kao odraz unutarnjih histogenetskih procesa u stijenci telencefalona	12
2. HIPOTEZA ISTRAŽIVANJA	14
3. CILJ ISTRAŽIVANJA	15
4. MATERIJALI I METODE	16
4.1. Materijali	16
4.2. Metode	18
4.2.1. <i>Postupak snimanja fetalnih mozгова metodom magnetske rezonancije</i>	18
4.2.2. <i>Postupak histološke obrade tkiva</i>	20
4.2.3. <i>Obrada slika dobivenih metodom magnetske rezonancije</i>	20
4.2.3.1. <i>Priprema slika prije obrade</i>	20
4.2.3.2. <i>Obrada slika</i>	21
4.2.3.2.1. <i>Segmentacija slika u tkivne klase</i>	21
4.2.3.3. <i>Trodimenzionalna rekonstrukcija površina</i>	26
4.2.3.3.1. <i>Anatomska segmentacija površine fetalnih zona</i>	29
4.2.3.3.2. <i>Izračuni i mjerenja površine</i>	30
5. REZULTATI	32
5.1. Korelacija dobi i volumena prolaznih fetalnih zona	32
5.1.1. <i>Prilagođavanje podataka prema krivulji opaženih vrijednosti</i>	38
5.2. Regionalne promjene subplate zone i kortikalne ploče tijekom razvoja	47
5.3. Međusobna ovisnost regionalnih volumena subplate zone i kortikalne ploče	51
5.4. Indeks girifikacije	55
6. RASPRAVA	71
6.1. Osvrt na metodologiju	71
6.2. Kvantitativni pokazatelji glavnih histogenetskih procesa	73
6.3. Kliničko značenje rezultata ovog rada	79
7. ZAKLJUČCI	80
8. SAŽETAK	81
9. SUMMARY	82
10. LITERATURA	85
11. ŽIVOTOPIS	97

POPIS KRATICA

VZ, ventrikularna zona;

PZ, proliferacijske zone

PP, preplate;

SVZ, subventrikularna zona;

IZ, intermedijalna zona;

SP, subplate zona;

KP, kortikalna ploča;

MZ, marginalna zona;

SG, subpijalni granularni sloj.

E, embrionalni dan

TNZ, tjedni nakon začeca

MRI, oslikavanje metodom magnetske rezonancije

1. UVOD

1.1. Prenatalni razvoj telencefalona čovjeka

Do danas su već prilično dobro istraženi i upoznati složeni histogenetski procesi ključni za razvoj ljudskog mozga (Bystron i sur. 2008, Judaš 2011, Kostović 1979). Riječ je o sljedećim histogenetskim procesima: umnažanju (proliferaciji) stanica preteča neurona i glije; normalnoj razvojnoj smrti stanica (apoptoza); putovanju (migraciji) neurona od mjesta posljednje mitoze do njihovog ciljnog područja; izrastanju aksona (aksonogeneza) i dendrita (dendrogeneza); dozrijevanju biokemijsko-metaboličkih sustava karakterističnih za specifičnu vrstu stanice (diferencijacija molekularnog fenotipa stanice); razvoju sinapsi (sinaptogeneza); povlačenju (retrakciji) i premještanju aksona ili aksonskih ogranaka; smanjivanju broja prekobrojnih sinapsi i dendritičkih trnova (spina); promjenama neurotransmiterskog fenotipa neurona.

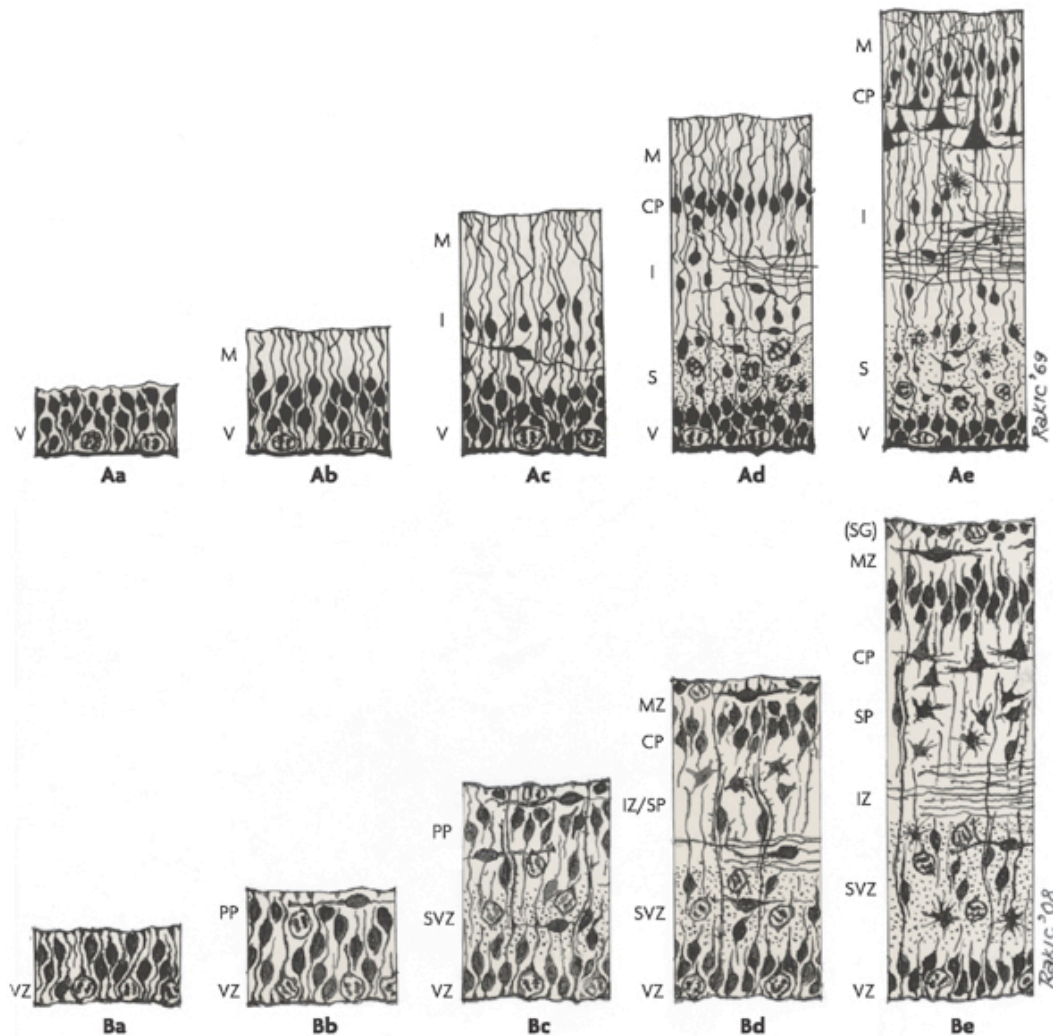
Nadalje, razvoj suvremene tehnologije otvara nam nove putove istraživanja te stjecanje novih uvida u razvoj ljudskog mozga, kao i sve uspješnije povezivanje temeljnih i kliničkih istraživanja u području neuroznanosti. Taj napredak je osobito vidljiv u području primjene metode magnetske rezonancije za oslikavanje moždanog tkiva ljudskih fetusa tijekom trudnoće te nedonoščadi nakon prijevremenog rođenja (Smith i sur. 1984, Judaš 2011). Mogućnost oslikavanja različitih prolaznih fetalnih struktura i zona (*in vitro* te *in vivo*) metodom magnetske rezonancije (Kostović i sur. 2002, Kostović i Vasung 2009, Perkins i sur. 2008, Radoš i sur. 2006, Smith i sur. 1984) te vremensko-prostorna analiza ekspresije gena u postmortalnim uzorcima fetalnog ljudskog mozga (Kang i sur. 2012) danas nam pružaju temelj za izradu sveobuhvatnog atlasa (Judaš 2011) razvoja ljudskog mozga (<http://www.brainspan.org/iav/atlas#atlas=3>).

Budući da razvojna i evolucijska biologija ukazuju na značajne razlike u razvoju ljudskog mozga u usporedbi s ostalim vrstama primata i drugih sisavaca (Rakic 2009, Judaš 2011), izravna istraživanja razvoja ljudskog mozga su iznimno bitna i za temeljnu i za kliničku neuroznanost. Stoga se ovaj doktorski rad temelji na analizi ljudskog moždanog tkiva, s ciljem da se stvori prvi referentni okvir za kvantitativnu analizu globalnog i regionalnog razvoja prolaznih fetalnih zona stijenke telencefalona čovjeka. Ta kvantitativna analiza temelji se na analizi MR snimaka prenatalnog ljudskog

telencefalona, dobivenih metodom magnetske rezonancije na uzorcima fetalnih mozgov u dobi od 13. do 40. tjedana nakon začeća (u daljnjem tekstu: TNZ). Na tako dobivenim MR snimkama, segmentacija prolaznih fetalnih zona je obavljena na temelju usporedne analize tih zona na histološkim rezovima moždanog tkiva dobivenim iz uzoraka koji su prethodno snimljeni metodom magnetske rezonancije ili uzoraka odgovarajuće dobi, koji su dio opsežne Zagrebačke neuroembriološke zbirke (Judaš i sur. 2011). U literaturi je već istaknuto da biološki pokazatelji dobiveni metodama oslikavanja mozga mogu poslužiti kao indirektni pokazatelji razvojnih ishoda u prijevremeno rođene djece (Ment i sur. 2009). Stoga je i hipoteza ovog doktorskog rada da se kvalitativnom i kvantitativnom analizom MR snimaka fetalnog ljudskog telencefalona, nakon njihove usporedbe s odgovarajućim histološkim rezovima, mogu otkriti biološki pokazatelji intenziteta glavnih histogenetskih procesa u prolaznim fetalnim zonama stijenke telencefalona čovjeka.

1.1.1. Otkrića razvojne neuroznanosti bitna za izradu ovog doktorskog rada

Jedan od vodećih anatoma i embriologa 19. stoljeća, Wilhelm His, prvi je ukazao na ključnu činjenicu da se budući neuroni moždane kore rađaju na jednom mjestu (uz stijenku moždanih komora), a potom putuju (migriraju) da bi se konačno smjestili u ciljnom području, to jest budućoj moždanoj kori, ispod pijalne površine velikog mozga (His 1874). Početkom 20. stoljeća, objavljeni su prvi sustavni opisi citoarhitektonskih promjena bitnih za razumijevanje i praćenje prenatalnih i perinatalnih promjena građe i ustrojstva telencefalona i moždane kore čovjeka (Brodmann 1909, Ramón y Cajal 1911, Von Economo i Koskinas 1925). Pritom je otkriveno nekoliko ključnih spoznaja: 1) procesi neurogeneze i neuronske migracije su podložni preciznoj vremenskoj i prostornoj regulaciji, što omogućuje postupnu izgradnju slojevite moždane kore u skladu s jasno definiranim prostorno-vremenskim gradijentima histogenetskih procesa (Poliakov 1949, Rakic 1971, 1988, 2006, Schmechel i Rakic 1979); 2) svi histogenetski procesi bitni za uspostavu moždane kore zbivaju se u arhitektonski definiranim i prolaznim odjeljcima stijenke fetalnog telencefalona, koje nazivamo prolaznim embrionalnim i fetalnim zonama (Poliakov 1949, Boulder Committee 1970, Bystron i sur. 2008, Judaš 2011, Kostović i Rakic 1990; Rakic 2006, Sidman i Rakic 1973).



Slika 1. Dijagram u kojem je sažet slijed histogenetskih procesa tijekom razvoja telencefalona. Gornji red (A) predstavlja izvornu podjelu i nazivlje embrionalnih i fetalnih zona (Boulder Committee 1970). Donji red (B) predstavlja suvremenu i općenito prihvaćenu reviziju prvotne klasifikacije (Bystron i sur. 2008). Uobičajene skraćenice s ovih dijagrama koristimo i u ovom doktorskom radu, kako slijedi: VZ, ventrikularna zona; PP, preplate; SVZ, subventrikularna zona; IZ, intermedijalna zona; SP, subplate zona; CP, kortikalna ploča; MZ, marginalna zona; SG, subpijalni granularni sloj. Kratice a - e predstavljaju okvirnu dob izraženu u embrionalnim danima (E); a: E30; b: E31-32; c: E45; d: E55; e: 12. tjedan nakon začeća (TNZ). Preuzeto iz Bystron i sur. (Bystron i sur. 2008).

Izvorna verzija (Slika 1, gornji red) nazivlja i klasifikacije tih embrionalnih i fetalnih zona (Boulder Committee 1970), uskoro je postala nedostatna, zbog otkrića ključne nove zone u stijenci fetalnog telencefalona čovjeka i primata – tzv. subplate zone (Molliver i sur. 1973, Kostović i Molliver 1974, Kostović i Rakic 1990). Stoga je danas u općoj uporabi suvremena, revidirana verzija (Slika 1, donji red) ranije klasifikacije (Bystron i sur. 2008).

1.1.2. Glavni histogenetski procesi

1.1.2.1. Proliferacija, migracija te diferencijacija preteča neurona i glije

Razvoj ljudskog telencefalona temelji se na slijedu neurogenetskih procesa, kao što su proliferacija, migracija te diferencijacija morfološkog i kemijskog fenotipa neurona i glije. Svi ti neurogenetski i histogenetski procesi se zbivaju u prethodno spomenutim embrionalnim i fetalnim zonama stijenske telencefalona, pa stoga uzajamna dinamika njihovog odvijanja određuje i prolazne oblike arhitektonske organizacije tih fetalnih zona.

Proliferacija – umnožavanje stanica nizom uzastopnih mitozâ

Oko 30. embrionalnog dana (E30; 3,8 TNZ) zatvara se neuralna cijev (O'Rahilly i Müller 1999) koja je izgrađena od nediferenciranih stupićastih neuroepitelnih stanica (neuralne matične stanice). Nakon zatvaranja neuralne cijevi, stanice koje proliferiraju oblikuju ventrikularnu zonu. Te stanice preteče, prije početka samog procesa neurogeneze, prolaze kroz seriju simetričnih dioba, pa time povećavaju i površinu i debljinu ventrikularne zone. Oko E33 (4 TNZ), neuroepitelne matične stanice započinju asimetrične diobe, što znači da jedna stanica kćer ostaje preteča, a druga postaje postmitotički mladi neuron koji počinje migrirati, pa time započinje proces neurogeneze, to jest stvaranja budućih neurona moždane kore (Bystron i sur. 2006). Duljina prve faze proliferacije (*simetrična dioba*), tijekom koje se povećava debljina, ali i površina ventrikularne zone, odredit će konačni ukupan broj kortikalnih neurona, radijalnih jedinica (te kasnije ontogenetskih ili embrionalnih kolumni), a samim time i predispoziciju za konačnu veličinu površine kore mozga (Caviness i sur. 2003). Duljina druge faze proliferacije (*asimetrična dioba*), tijekom koje se uglavnom

povećava debljina ventrikularne zone, odredit će predispoziciju za konačnu debljinu kore mozga (Rakic 1995).

Tjedan dana prije nastanka kortikalne ploče, oko E50 (O'Rahilly i Müller 1999)) dio stanica preteča se odvoji te počinje oblikovati zasebnu, subventrikularnu zonu (Carney i sur. 2007). Nakon 7. TNZ, kada je debljina subventrikularne zone identična debljini ventrikularne zone, budući da je subventrikularna zona posebno razvijena u čovjeka (Zecevic i sur. 2005), daljnja proliferacija preteča odvija se uglavnom u subventrikularnoj zoni. Čak i tijekom 23. TNZ, stanice subventrikularne zone još uvijek proliferiraju, dok je ventrikularna zona svedena na jedan sloj endimnih stanica (Zecevic i sur. 2005). Takva produljena prisutnost proliferacijske subventrikularne zone u primata i čovjeka (u usporedbi s drugim vrstama sisavaca) govori u prilog shvaćanju da stanice evolucijski 'mlađih' slojeva kore mozga (asocijacijsko - komisurni slojevi - *lamina granularis externa*, *lamina pyramidalis externa*), rođene tijekom kasnih faza neurogeneze, imaju bitnu ulogu u evolucijskoj ekspanziji površine kore mozga čovjeka (Zecevic i sur. 2005).

Iako se stanice-preteče nastavljaju množiti i u drugim dijelovima telencefalona (Carney i sur. 2007), njihov broj je zanemariv u odnosu na proliferaciju koja se odvija u glavnim proliferacijskim zonama telencefalona (ventrikularna i subventrikularna zona).

Budući da i ventrikularna i subventrikularna zona imaju različitu debljinu ne samo u različitim fazama razvoja, nego i u različitim područjima telencefalona (Bayatti i sur. 2008) poznavanje regionalno i dobno specifičnih promjena debljine tih zona (koje su izraz regionalno - specifičnih razlika u intenzitetu proliferacije) može poslužiti kao indirektni biološki pokazatelj oblikovanja budućih citoarhitektonskih područja i polja moždane kore čovjeka.

Migracija

Nakon završetka diobe stanica preteča u proliferacijskim zonama, mladi postmitotički neuroni migriraju do svog konačnog odredišta u kortikalnoj ploči, slijedeći nastavke radijalnih glija stanica (naime, vodiči su im radijalne glijalne stanice, posebna vrsta fetalnih astrocita što se tijekom razdoblja neuronske migracije privremeno ne dijele, već su im nastavci protegnuti od ventrikularne do pijalne površine fetalnog mozga - Schmechel and Rakic 1979). Budući da neuroni migriraju slijedeći

zajednički radijalni put, posljedica tako organizirane migracije je stvaranje ontogenetskih kolumni u samoj kortikalnoj ploči (<http://rakiclab.med.yale.edu>); time je omogućeno „preslikavanje“ ventrikularne protomape u buduću kortikalnu mapu (Rakic 1988, 1995).

Vrhunac migracije neurona odvija se od 3. do 5. mjeseca trudnoće (Sidman i Rakic 1973), pa se obično smatra da je nakon 20. TNZ većina neurona pristigla na svoje krajnje odredište u kortikalnoj ploči (Gressens 2000, Sidman i Rakic 1973). Prvi neuroni koji dolaze u kortikalnu ploču su neuroni dubokih slojeva, a svaki sljedeći val migrirajućih neurona smješta se površnije, zauzimajući položaj između prethodno oblikovanog sloja i marginalne zone (Anton i sur. 1996). Ukratko, slijed migracije jest ‘iznutra prema van’, a posljednji u kortikalnu ploču pristižu neuroni budućih asocijacijsko-komisurnih slojeva moždane kore.

Navedena prostorno-vremenska organizacija ljudskog telencefalona, uzrokovana vremenski i prostorno određenim intenzitetom različitih histogenetskih događaja tijekom razvoja, predstavlja osnovu za proučavanje regionalnih kvantitativnih karakteristika određenih fetalnih zona. Kvantitativni podatci o prolaznim fetalnim zonama stoga mogu poslužiti (i) kao indirektni pokazatelji regionalno-specifičnog slijeda događaja neophodnog za razvoj specifičnog područja moždane kore (debljina IZ, SP, KP), (ii) kao indirektni pokazatelji prostornog slijeda uspostave citoarhitektonske građe kore mozga tijekom razvoja (debljina KP), što je odraz regionalnih razlika u trajanju i intenzitetu histogenetskih događaja.

Razvoj kortikalnih regija i kortikalnih slojeva

Građu moždane kore krajem fetalnog razvoja Brodmann je opisao kao temeljni šestoslojni ontogenetski tip moždane kore (Brodmann 1909). Nakon 20. TNZ, kada je većina neurona doputovala na svoje odredište u kortikalnoj ploči (Sidman i Rakic 1973), započinje intenzivno slojevita (laminarna) te citološka reorganizacija i diferencijacija kortikalnih neurona i kortikalnih polja u kortikalnoj ploči (Chan i sur. 2002). Ontogenetske kolumne i gusto zbijeni neuroni počinju se diferencirati u kortikalne funkcionalne kolumne, ponajviše zbog razvoja dendrita (Mrzljak i sur. 1988, 1992) te urastanja snopova aksona (Goldman i Galkin 1978, Kostović i Goldman-Rakic

1983, Kostović i Jovanov-Milošević 2006, Kostović i Judaš 2002, Kostović i Rakic 1990, Rakic 1991, Rakic i sur. 1991, Vasung i sur. 2010). Navedeni procesi indirektno dovode do eksponencijalnog rasta površine moždane kore, uz istodobnu pojavu vijuga i brazda (girifikacija). Ukratko, histogenetski procesi dovode do morfoloških promjena kore mozga; rast i razvoj budućih kortikalnih kolumni dovode do povećanja kortikalne površine, dok regionalne razlike u povećanju debljine moždane kore i stijenke telencefalona dovode do pojave vijuga i brazdi.

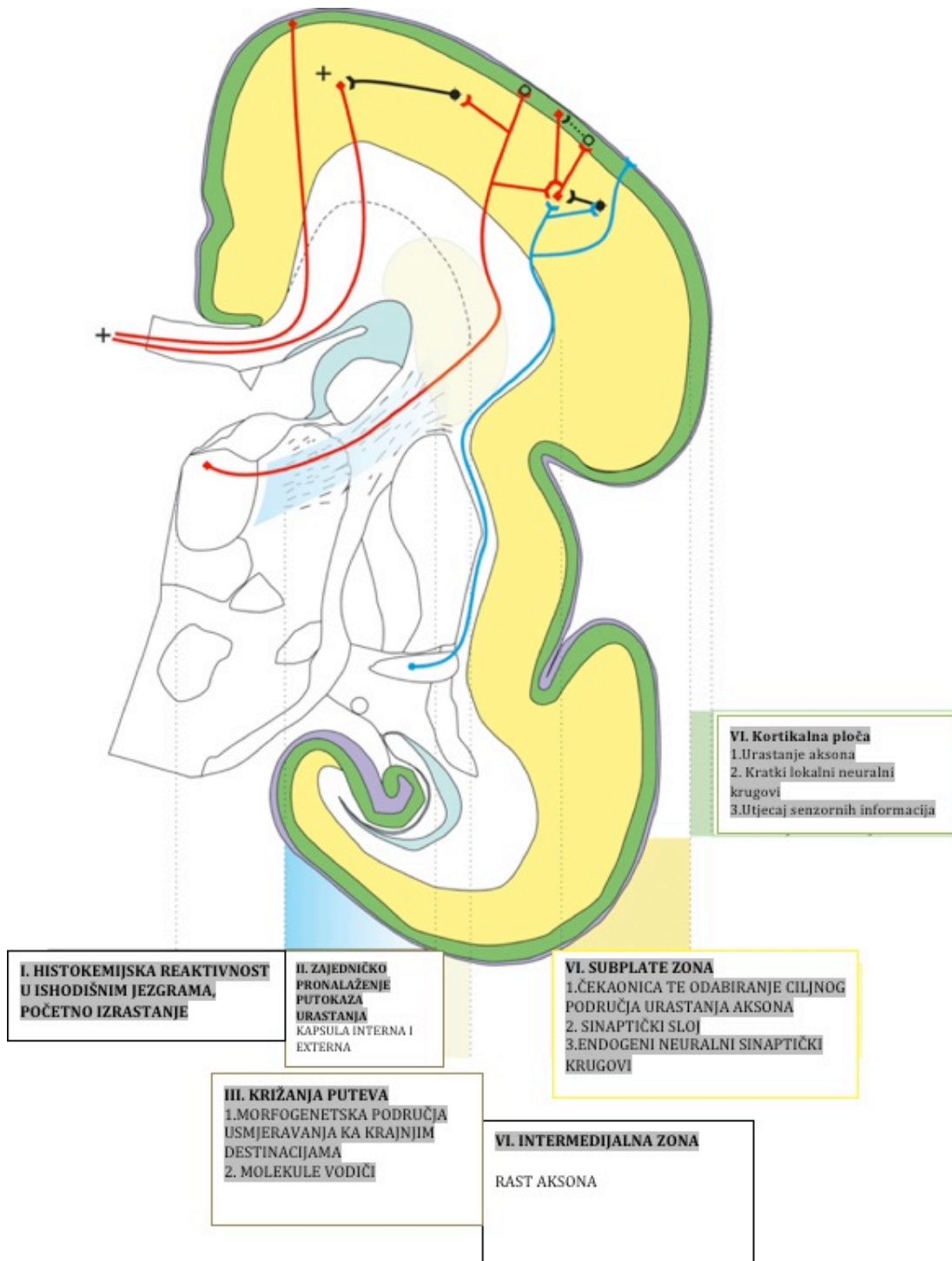
Ključni razvojni procesi unutar moždane kore (diferencijacija dendrita, urastanje aksona, sinaptogeneza, oblikovanje kortikalnih polja i područja), čiji se intenzitet povećava nakon 20. TNZ, odvijaju se istovremeno s eksponencijalnim porastom površine moždane kore te posljedičnim razvojem vijuga i brazdi. Kvalitativna i kvantitativna analiza morfoloških (makroskopskih) promjena u izgledu i građi velikog mozga u tom razdoblju nam omogućuje indirektni uvid u razvoj budućih arhitektonskih i funkcionalnih kortikalnih područja i polja.

1.1.2.2. Razvitak kortikalnih putova u čovjeka

Uz teoriju protomape i radijalne jedinice (Rakic 1988, 1995), ključnu ulogu za razumijevanje razvoja kortikalnih slojeva, polja i područja imalo je i otkriće subplate zone (Kostović i Molliver 1974, Kostović i Rakic 1990).

Suplate zona se postupno oblikuje od 10. do 15. TNZ, a u mozgu čovjeka i ostalih primata je bitno razvijenija nego li u mozgu ostalih sisavaca (Kostović i Rakic 1990). Iako je subplate zona prisutna u većini kortikalnih područja, ona pokazuje znatne varijacije u pogledu svoje debljine i količine izvanstaničnog matriksa; u njoj su privremene sinapse oblikovali rastući završetci talamokortikalnih i drugih aksona, pa ona služi kao 'čekaonica' za aksonske sustave koji će se prebaciti u kortikalnu ploču tek nakon što u nju doputuju i njihovi ciljni neuroni (Kostović i Rakic 1990, Judaš 2011, Judaš i sur. 2005, 2010a, 2010b, Kostović 1979, Kostović i Jovanov-Milošević 2006, Kostović i Judaš 2002, 2006, 2007, Kostović i sur. 1988, 2002, 2008, Kostović i Vasung 2009, Krmpotić-Nemanić i sur. 1983, Vasung i sur. 2010).

Eksperimentalne studije u životinja pokazuju da nedostatak funkcionalno aktivnih aksona (Goldman i Galkin 1978, Friauf i sur. 1990, Majdan i Shatz 2006, Rakic 1991, Sengpiel i Kind 2002) u subplate zoni dovodi do posljedičnih promjena u diferencijaciji kortikalnih polja. Stoga su histogenetski procesi koji se zbivaju u subplate zoni ključni za normalan razvoj moždane kore (Kostović i Judaš 2002, 2006, 2007). Budući da ti histogenetski procesi imaju specifičan prostorno-vremenski slijed, kvalitativno i kvantitativno praćenje promjena subplate zone služi nam kao indirektni pokazatelj procesa normalnog razvoja moždane kore i njezinih aksonskih putova i veza. Različiti skupovi aksona urastaju u subplate zonu određenim slijedom: prvo acetilkolinski (Kostović 1986), zatim talamokortikalni (Kostović i sur. 1988) te na kraju i kortiko-kortikalni (Kostović i Jovanov-Milošević 2006, Vasung i sur. 2010). Svi ti aksoni se prvo nakupljaju u „čekaonici“ subplate zone, u kojoj se nalaze i brojne specifične molekule koje upravljaju njihovim regionalno-specifičnim urastanjem u moždanu koru (Rakic 1991). Ta uloga subplate zone i njezinih regionalno-specifičnih skupina urastajućih aksona u završnom oblikovanju kortikalne mape danas su jedna od ključnih istraživačkih tema u području razvojne neuroznanosti. Naime, regionalne razlike u debljini subplate zone su odraz količine u njoj nakupljenih aksonskih završetaka, a vremenski slijed promjena debljine subplate zone je odraz slijeda urastanja specifičnih aksonskih snopova u subplate zonu, formiranja privremenih fetalnih neuronskih krugova, te konačnog premještanja tih aksona iz subplate zone u kortikalnu ploču (Kostović i Jovanov-Milošević 2006, Kostović i Judaš 2002, 2006, 2007, Kostović i sur. 2008, Kostović i Vasung 2009, Krmpotić-Nemanić i sur. 1983).



Slika 2. Prikaz glavnih prolaznih fetalnih zona te glavnih histogenetskih procesa (tekst u okvirima) unutar pojedinih fetalnih zona tijekom razvitka kortikalnih putova u čovjeka. Prolazne fetalne zone obilježene su odgovarajućom bojom teksta. Shematski su prikazani acetilkoliniski akson (plavo), glutamatni aksoni (crveno) te GABA interneuroni (crno / bijelo). Modificirano prema Vasung i sur. (2010).

Detaljan opis rasta, «perioda čekanja» te urastanja aksonalnih kortikalnih puteva u različita područja mozga opisan je u nedavnom preglednom članku (Vasung i sur. 2010), a te podatke kao interpretacijski okvir koristimo i u ovome doktorskom radu (Slika 2).

Iako je subplate zona privremena neokortikalna razvojna zona, histogenetski procesi koji se u njoj zbivaju su ključni za normalan razvoj moždane kore (Allendoerfer i Shatz 1994). U njoj se formiraju prve sinapse i prvi neuronski krugovi fetalnog neokorteksa (Kostović and Rakic 1990, Molliver i sur. 1973), a subplate zona postupno nestaje tek u perinatalnom i ranom postnatalnom razdoblju – isprva u primarnim kortikalnim poljima, a tek 6 mjeseci nakon rođenja u asocijacijskim područjima moždane kore (Kostović and Rakic 1990). Stoga je opravdano zaključiti da je subplate zona ključna privremena zona tijekom razvoja moždane kore čovjeka.

Danas je poznat i relativno dobro istražen velik broj gena, proteina i drugih signalnih molekula bitnih za migraciju i regionalno-specifičnu diferencijaciju kortikalnih neurona u mozgu sisavaca (Arber 2004, Bayatti i sur. 2008, Bystron i sur. 2008, Chenn i Walsh 2002, Dehay i Kennedy 2007, Fukuchi-Shimogori i Grove 2001, Gal i sur. 2006, Huffman i sur. 1999, Judaš 2011, Lukaszewicz i sur. 2006, Noctor i sur. 2008, O'Leary i Cowan 1983, Price i sur. 2006, Rakic 1971, 1988, 2001, 2002, 2006).

Nadalje, razvitak metoda magnetske rezonancije (MRI) za in vivo prikaz razvoja mozga doveo je do velikih promjena i napretka u praćenju normalnog razvoja mozga te dijagnosticiranju patoloških promjena (Glenn i Barkovich 2006a, b). Prolazne fetalne zone u stijenci telencefalona mogu se jasno prikazati metodom magnetske rezonancije, što posebice vrijedi za subplate zonu zbog toga što ona sadrži veliku količinu hidrofilnog izvanstaničnog matriksa (Kostović i sur. 2002, Judaš i sur. 2005, Radoš i sur. 2006).

1.2. Prikaz prolaznih fetalnih zona metodom magnetske rezonancije

Sljedeće prolazne fetalne zone stijenke telencefalona (Bystron i sur. 2008) mogu se uspješno prikazati metodom magnetske rezonancije (Kostović i sur. 2002, Kostović i Judaš 2002, Judaš i sur. 2005, Radoš i sur. 2006), kako slijedi:

- 1.) ventrikularna zona; nastaje u 3. TNZ, nakon zatvaranja prednjeg neuroporusa, a u njoj se proliferacijom, to jest simetričnim i asimetričnim diobama, umnažaju preteče neurona i glije. Ti procesi neurogeneze i gliogeneze bitno slabe i prestaju nakon 23. TNZ, pa se nakon toga ventrikularna zona sastoji od tek jednog periventrikularnog sloja stanica. Na T1 MRI snimkama, zbog guste zbijenosti svojih stanica, ventrikularna zona se vidi kao tanka hiperintenzivna periventrikularna zona.
- 2.) subventrikularna zona: nastaje u 7. TNZ i mjesto je proliferacije budućih neurona površnijih kortikalnih slojeva. Oko 11. TNZ, sloj urastajućih vlakana podijeli subventrikularnu zonu na vanjski i unutarnji dio, pa se njezina debljina do 20. TNZ poveća oko 10 puta. Na T1 MRI snimkama, subventrikularna zona se zbog toga vidi kao dijelom hiperintenzivna (zbijene stanice) a dijelom hipointenzivna (kalozalna vlakna) zona.
- 3.) intermedijalna zona: to je tzv. fetalna bijela tvar, a sadrži migrirajuće neurone i rastuće snopove aksona. Na T1 MRI snimkama, vidi se kao zona niskog intenziteta MRI signala.
- 4.) subplate zona: na MRI snimkama uočava se već oko 13. TNZ, kao izrazito hipointenzivna zona zbog velike količine hidrofilnog izvanstaničnog matriksa. Do sredine trudnoće, predstavlja zonu u kojoj se odvija najviše histogenetskih procesa (urastanje talamokortikalnih i kortikokortikalnih aksona, pojava prvih sinapsi, ekspresija brojnih molekula za vođenje aksona) te zonu koja najviše doprinosi debljini stijenke telencefalona. Do 16. TNZ, brzo se povećava debljina i subplate zone i subventrikularne zone, a obje zone nestaju nedugo nakon rođenja.
- 5.) kortikalna ploča: to je razvojna osnova budućih kortikalnih slojeva II do VI., a nastaje tijekom 8. TNZ. Tijekom razvoja, pristizanjem novih migrirajućih neurona, postupno joj se povećava debljina, a mnogo više joj se povećava površina. Na T1 MRI

snimkama se kortikalna ploča vidi kao izrazito hiperintenzivna zona (slično kao i ventrikularna zona), zbog toga što sadrži gusto zbijene stanice.

Dok postoje brojni kvalitativni opisi spomenutih histogenetskih procesa u stijenci telencefalona, vrlo je malo kvantitativnih podataka o tim procesima. No, volumen, površina te debljina prolaznih fetalnih zona stijenke telencefalona nedvojbeno su odraz opsega i intenziteta histogenetskih procesa koji se u njima zbivaju. Stoga za in vivo prikaz normalnog i poremećenog razvoja mozga ultrazvučnim metodama i metodama magnetske rezonancije uz kvalitativne svakako treba koristiti i dostupne kvantitativne pokazatelje. Takvi pokazatelji su osobito bitni za pravodobnu dijagnozu razvojnih poremećaja, praćenje razvojne plastičnosti mozga te praćenje ranog neurorazvojnog ishoda i ishoda ranih terapijskih i rehabilitacijskih postupaka (Barkovich 2005).

1.3. Morfogeneza površine telencefalona kao odraz unutarnjih histogenetskih procesa u stijenci telencefalona

Tijekom fetalnog razvoja, telencefalon čovjeka ima glatku površinu (lissencephalon), a potom se ta površina nabire u brojne vijuge i brazde (gyrencephalon) (Chi i sur. 1977, Connolly 1950). Detaljan opis slijeda nastanka vijuga i brazdi objavio je već Gustav Retzius (Retzius 1896). Međutim, ni danas nije poznato kako histogenetski procesi točno utječu na oblikovanje vanjskog izgleda (morfologije) telencefalona.

Postoje dvije glavne teorije girifikacije, to jest nastanka moždanih vijuga i brazda: 1) teorija mehaničke girifikacije (Armstrong i sur. 1991, Goldman i Galkin 1978, Hilgetag i Barbas 2006, Retzius 1896, Toro i Burnod 2005, Toro i sur. 2008, Van Essen 1997) te 2) teorija aktivnog rasta, to jest girogeneze (Welker 1990). Prema različitim varijantama mehaničke teorije, vijuge i brazde nastaju zbog tenzije izazvane rastom snopova aksona te zbog razlika u volumenu supragranularnih i infragranularnih kortikalnih slojeva. Teorija aktivne girogeneze nastanak vijuga i brazdi objašnjava aktivnim regionalnim rastom vijuga, dok su dna brazdi „usidrena“ te svoj položaj tek neznatno mijenjaju u odnosu na središte telencefalona. Određivanje slijeda nastanka vijuga i brazdi te usporedba tog slijeda s kvantitativnim pokazateljima dobivenim analizom MRI snimaka (kao što su brzina rasta kortikalne površine u različitim

režnjevima mozga te volumeni fetalnih zona u različitim režnjevima) može ukazati na regionalne razlike u trajanju i brzini razvoja specifičnih kortikalnih područja i polja, te na postojanje kritičnih razdoblja za regionalno-specifični razvoj moždane kore. Takva kvantitativna analiza rasta i razvoja ljudskog mozga danas je sve zanimljivija i bitnija i u kliničkom pogledu, jer ukazuje na moguću povezanost regionalno-specifičnog razvoja kortikalne girifikacije (koji je MRI metodom moguće pratiti in vivo) s funkcionalnim neurorazvojnim ishodom u prijevremeno rođene djece (Dubois i sur. 2008a,b, Piao i sur. 2004, Rakic 2004).

2. HIPOTEZA ISTRAŽIVANJA

Razvojne promjene volumena pojedinih fetalnih zona stijenke telencefalona su odraz intenziteta i opsega histogenetskih procesa koji su u dotičnoj fetalnoj zoni dominantni u specifičnom razvojnom razdoblju. Kvalitativnom i kvantitativnom histološkom i MRI analizom prolaznih fetalnih zona u odnosu na vanjsku morfologiju telencefalona mogu se dobiti klinički korisni biološki pokazatelji slijeda i intenziteta histogenetskih procesa u ključnom razdoblju razvoja ljudskog mozga.

3. CILJ ISTRAŽIVANJA

Glavni cilj istraživanja jest utvrditi kada i u kojem razvojnem razdoblju se zbivaju najveće kvantitativne promjene volumena, debljine i površine prolaznih fetalnih zona stijenke telencefalona, koristeći MRI snimke fetalnog telencefalona i njihovu usporedbu s odgovarajućim histološkim rezovima telencefalona.

Specifični ciljevi istraživanja su:

- 1) utvrditi kojom tehnikom snimanja, to jest MRI-sekvencom (koristeći Siemensov uređaj za magnetsku rezonanciju snage polja 3 Tesla) se može postići optimalna rezolucija i najbolji slikovni kontrast između prolaznih fetalnih zona,
- 2) snimiti metodom *in vitro* magnetske rezonancije najmanje 15 fetalnih mozгова na kojima se jasno vide prolazne fetalne zone,
- 3) koristeći kombinaciju MRI i histoloških metoda, definirati citoarhitektonske granice prolaznih fetalnih zona u stijenci telencefalona, kao i ostalih struktura telencefalona i diencefalona, da bi se mogao izraditi trodimenzionalni (3D) atlas razvoja prolaznih fetalnih struktura,
- 4) izraditi program za kvantitativnu analizu MRI snimaka prolaznih fetalnih zona *in vivo* te *in vitro*.
- 5) izmjeriti relativne i apsolutne ukupne i regionalne volumene prolaznih fetalnih zona prikazanih metodom magnetske rezonancije,
- 6) mjerenjem promjene relativnih i apsolutnih volumena fetalnih zona na MRI snimkama odrediti razvojne krivulje promjena volumena fetalnih zona u ovisnosti o dobi fetusa i prematurusa,
- 7) izmjeriti ukupne i regionalne volumene i površine kortikalne ploče i subplate zone u različitim razvojnim razdobljima,
- 8) objasniti razvojne promjene volumena, površine i debljine prolaznih fetalnih zona na temelju razlika u opsegu i intenzitetu histogenetskih procesa u tim zonama, koristeći usporedbu histoloških preparata i MRI snimaka,
- 9) mjerenjem relativne ili apsolutne debljine fetalnih zona, utvrditi postoje li regionalno-specifične razlike u dinamici njihovog rasta i razvoja,
- 10) Usporediti ukupni i regionalno-specifični razvoj vijuga i brazdi s promjenama prolaznih fetalnih zona.

4. MATERIJALI I METODE

4.1. Materijali

U studiju je uključeno devetnaest mozгова ljudskih fetusa i nedonoščadi u dobi od 11. do 40. tjedna nakon začeca – TNZ (Tablica 1) koji su dio opsežne Zagrebačke neuroembriološke zbirke (Judaš i sur. 2011, Kostović i sur. 1991). Uzorci moždanog tkiva su dobiveni tijekom službenih autopsija, nakon spontanih ili medicinski opravdanih pobačaja, uz prethodnu suglasnost Etičkog povjerenstva Medicinskog fakulteta Sveučilišta u Zagrebu. U ovom radu su analizirani samo mozgovu bez uočenih makroskopskih ili mikroskopskih neuropatoloških promjena, uzevši u obzir i dostupne anamnestičke podatke o mogućim genetičkim poremećajima ili patološkim pojavama u prethodnim trudnoćama. Mozgovu nedonoščadi i novorođenčadi (>22 TNZ) također su uključeni u analizu, ali samo ako je kao uzrok smrti naveden sindrom iznenadne smrti ili respiratorne bolesti.

Dob fetusa ili nedonoščadi procijenjena je na temelju duljine tjeme-zadak (*engl. crown rump length, CRL*) te podataka o trajanju trudnoće, a izražena je u tjednima nakon začeca (TNZ) (Olivier i Pineau 1961). Iako se pri samoj obdukciji osobito pazilo da se ne ošteti tkivo mozga, do manjih oštećenja i deformacija fetalnog mozga ipak je došlo u tri slučaja, pa je u tim uzorcima kvantitativna analiza obavljena samo na očuvanoj moždanoj hemisferi.

Klasifikacija i podjela razvojnih faza ljudskog mozga preuzeta je iz prethodno objavljenog rada (Kostović i Vasung 2009), kako slijedi (Slika 4 – 7):

- (i) **Faza A**, rana fetalna faza (9. do 13. TNZ), u kojoj se predominantno odvijaju proliferacija i migracija neurona te izrastanje aksona,
- (ii) **Faza B**, srednja fetalna faza (13. do 24. TNZ), u kojoj se predominantno odvijaju proliferacija, migracija, regionalna diferencijacija morfološkog fenotipa (izrastanje dendrita - dendrogeneza; izrastanje aksona - aksogeneza), odabir putanje rasta snopova aksona te diferencijacija molekularnog fenotipa neurona,
- (iii) **Faza C**, kasna fetalna faza - razdoblje prijevremeno rođene djece (24. do 36. TNZ), u kojoj se predominantno odvijaju sinaptogeneza te procesi

razvojne reorganizacije kao što su povlačenje (retrakcija) aksonskih kolaterala i premještanje aksona ili aksonskih ogranaka (nestanak privremenih projekcijskih veza između neurona), diferencijacija dendrita, razvoj laminarne i citoarhitektonske organizacije kortikalne ploče te urastanje snopova aksona u kortikalnu ploču;

(iv) **Faza D**, perinatalna faza (36. do 40. TNZ), u kojoj se odvijaju reorganizacija citoarhitektonskih modula, diferencijacija morfološkog i kemijskog fenotipa neurona, arealna specifikacija moždane kore, sinaptogeneza, mijelinizacija te urastanje kratkih asocijacijskih snopova aksona u kortikalnu ploču.

Tablica 1. Popis hemisfera fetalnih ljudskih mozgova analiziranih u ovom radu.

Svi uzorci Zagrebačke neuroembriološke zbirke su šifrirani rednim brojevima.

Popis materijala				
Redni broj	Dob (TNZ)	Hemisfera	Faza	Uzrok smrti
1	11	Desna	A	Abortus spontaneus
2	16	Lijeva	B	Nepoznat
3	16	Desna	B	Nepoznat
4	18	Desna	B	Abortus spontaneus
5	18	Lijeva	B	Abortus spontaneus
6	19	Desna	B	Partus Praetemporarius
7	19	Lijeva	B	Partus Praetemporarius
8	20	Desna	B	Abortus in tractu completus, Asthma Bronchiale
9	21	Lijeva	B	Abortus in Tractu Completus
10	21	Lijeva	B	Maceratio Fetus Gradus III, Abortus in Tractu, Cyanosis Universalis, Oedema Pulmonum
11	24	Desna	C	Fetus mortus in utero ab latus, Abruptio placentae, Partus I praetemporarius, status post SC
12	24	Lijeva	C	
13	25	Lijeva	C	Nepoznat
14	25	Desna	C	Nepoznat
15	26	Desna	C	Nepoznat
16	29	Desna	C	Mrtvorodeno
17	30	Lijeva	C	Prematurus
18	40	Desna	D	Asphyxio liqoris amnii
19	40	Desna	D	Abruptio placentae

4.2. Metode

4.2.1. Postupak snimanja fetalnih mozгова metodom magnetske rezonancije

Devetnaest moždanih hemisfera fetusa u dobi od 11. do 40. TNZ (Tablica 1) je fiksirano u 4% puferiranoj otopini paraformaldehida (0.1M fosfatni pufer; pH = 7,4). Razdoblje fiksacije je iznosilo od nekoliko tjedana do nekoliko godina. Mikrostrukturne promjene tkiva tijekom fiksacije, ovisno o trajanju fiksacije, različito utječu na promjenu signala dobivenog metodom magnetske rezonancije (Dawe i sur. 2009, Grinberg i sur. 2008, Pfefferbaum i sur. 2004, Shepherd i sur. 2009, Tovi i Ericsson 1992), a samim time i na intenzitet vokselu slike dobiven izračunom signala. Fiksacija u aldehidnoj otopini mijenja mikrostrukturu moždanog tkiva te smanjuje razliku u pokretljivosti vode između sive i bijele tvari (Pfefferbaum i sur. 2004). Te razlike u pokretljivosti vode su ključne za razlikovanje različitih dijelova tkiva tijekom rutinskog kliničkog MRI snimanja u kojem se koriste standardne tri-dimenzionalne 'spoiled gradient echo' (3D GRE) sekvence (također poznate kao gradient-echo brza akvizicija pripremljena magnetizacijom, MPRAGE). Stoga nije bilo moguće dovoljno dobro razlikovati prolazne fetalne zone koristeći komercijalno dostupnu T1 sekvencu (tzv. 'volumetrijski interpoliran pregled prilikom zadržavanja daha' - 'volumetric interpolated brain examination'; Rofsky i sur. 1999, Wetzel i sur. 2002), pa smo tu sekvencu morali modificirati da postignemo veliku prostornu rezoluciju (300-500 μm) te potreban kontrast za trodimenzionalnu kvantitativnu analizu prolaznih fetalnih zona. Isto tako, bilo je potrebno prilagoditi vremenske parametre snimanja (vrijeme ponavljanja, TR, i echo vrijeme, TE).

Sljedeći vremenski parametri snimanja bili su prilagođeni uzimajući u obzir razlike između ponašanja protona i njihove mikrookoline u fiksiranom i živom moždanom tkivu:

- a) Područje snimanja ('field of view', FOV) je smanjeno da se postigne velika prostorna rezolucija te skрати vrijeme potrebno za dobivanje snimke. Rubovi područja snimanja bili su na granici mozga te otopine za fiksaciju.

- b) Vrijeme nakon kojeg se ponavlja pulsni signal unutar jednog reza (obično nakon što se većina protona vrati iz pobuđenog stanja longitudinalne magnetizacije u svoje početno stanje) - 'repetition time', to jest vrijeme ponavljanja (T_R) - bilo je podešeno na 14.5 ms.
- c) Vrijeme od primjene 90° pulsa do vrhunca eho signala (eho-vrijeme, 'echo time' T_E), bilo je podešeno na 5.4 ms.
- d) Kut zrcaljenja, (flip angle), odnosno kut na koji je neto magnetizacija rotirana ili prebačena u odnosu na glavni smjer magnetskog polja (koristeći primjenu radiofrekventnog ekscitacijskog pulsa prilikom Larmorove frekvencije), bio je podešen na 12° .
- e) Broj ekscitacija, N_{EX} , odnosno broj ponavljanja akvizicije slika bio je 5.
- f) Vrijeme potrebno za trodimenzionalnu akviziciju volumena iznosilo je približno 1,5 sati po mozgu
- g) Izotropna veličina voksel, jedinica volumena iz koje se dobiveni signal preračunava u intenzitete, bila je $300 \mu\text{m}$ za mozgove <15 TNZ te $500 \mu\text{m}$ za mozgove > 15 TNZ.

Iako je trajanje fiksacije bilo različito za različite mozgove, razlike intenziteta MRI signala u različitim dijelovima moždanog tkiva nisu artefakti fiksacije, nego odraz bioloških razlika u mikrostrukturi tkiva (Dawe i sur. 2009, Grinberg i sur. 2008, Pfefferbaum i sur. 2004, Shepherd i sur. 2009, Tovi i Ericsson 1992), kako je opisano u izvornoj studiji (Kostović i sur. 2002), te potvrđeno drugim istraživanjima (Widjaja i sur. 2010).

Slike za obradu dobivene su korištenjem uređaja Siemens Trio Tim za oslikavanje metodom magnetske rezonancije jačine 3T te su svi mozgovi snimljeni uz pomoć male osmokanalne površinske zavojnice za snimanje zapešća.

4.2.2. Postupak histološke obrade tkiva

Pet moždanih hemisfera fetusa (u dobi od 11, 16, 24, 26 te 40 TNZ) prvo je snimljeno metodom magnetske rezonancije, a potom i histološki obrađeno. Taj uzorak predstavlja karakteristična razdoblja razvoja fetalnog mozga (Vasung i sur. 2010, Kostović and Vasung 2009). Nakon MRI snimanja, blokovi moždanih hemisfera su uklopljeni u parafin te serijski izrezani u koronalne (frontalne) rezove debljine 15-20 μm . Serijski rezovi tkiva zatim su obojeni Nisslovom metodom (za prikaz citoarhitektonike) te histokemijskom metodom za prikaz sulfatiranih glikokonjugata, tzv. PAS-AB (Periodic Acid Schiff–Alcian Blue) bojanjem (Vacca i sur. 1978). To bojanje je iznimno korisno za prikaz subplate zone zbog toga što ona sadrži obilni i hidrofilni izvanstanični matriks (Kostović i sur. 2002, Kostović i Rakic 1990). Rezovi obojeni histokemijskom metodom za prikaz acetilkolinesteraze (Kostović i Goldman-Rakic 1983) korišteni su za prikaz rastućih talamokortikalnih aksona, ali i za prikaz kapsule eksterne koja označava granicu intermedijalne i subplate zone u lateralnim dijelovima fetalnog telencefalona (Kostović i sur. 2002, Kostović i Rakic 1990). Histološki rezovi su digitalizirani koristeći Nikon skener, a dobivene digitalne slike su obrađene koristeći Adobe[®] Photoshop[®] program.

4.2.3. Obrada slika dobivenih metodom magnetske rezonancije

4.2.3.1. Priprema slika prije obrade

Djelomično automatska procedura za obradu slika dobivenih metodom magnetske rezonancije razvijena je adaptacijom i kalibracijom programa razvijenog na Sveučilištu McGill u Kanadi (Montreal Neurological Institute – MNI). Slike su prvo preuzorkovane na izotropnu veličinu vokselu od 0.15 mm ($\leq 13\text{TNZ}$) te 0.25 mm ($>15\text{ TNZ}$). Intenziteti vokselu su korigirani zbog nehomogenosti magnetskog polja korištenjem N3, neparametrijskom automatskom korekcijom intenziteta (Non-parametric Non-uniform intensity Normalization) (Sled i sur. 1998), u promjeru od 5 mm od odabranog vokselu te s ishodom da su na slikama korigirani uglavom utjecaji nehomogenosti magnetskog polja zbog korištenja zavojnice za zapešće, a time je i završen postupak

normalizacije slike. Maska tkiva mozga dobivena je postavljanjem praga intenziteta vokseli.

4.2.3.2. Obrada slika

4.2.3.2.1. Segmentacija slika u tkivne klase

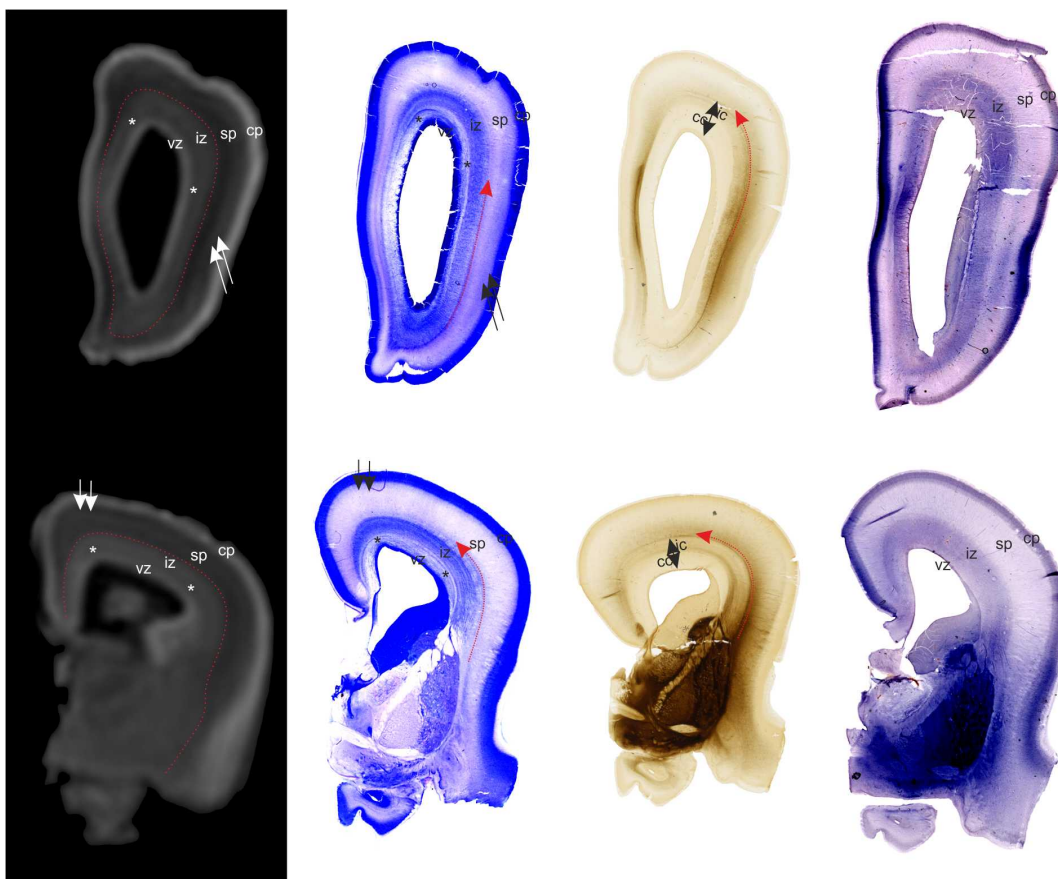
Tijekom razvoja fetalnog mozga, kvalitativna svojstva tkiva prikazana metodom magnetske rezonancije razlikuju se od onih u odraslom mozgu (Kostović i sur. 2002, Radoš i sur. 2006). Relaksacijska vremena T1 (longitudinalno) i T2 (transverzalno) ovise o kretanju i raspodjeli protona, to jest, o mobilnosti vode u tkivu. Nadalje, dinamika histogenetskih procesa (u koju su uključene i stanične i izvanstanične prolazne promjene u sastavu tkiva) odražava se kao promjena intenziteta T1/T2 signala tkiva, specifična za pojedinu fazu razvoja. U mozgu koji se razvija (za razliku od odraslog mozga), raspored i gustoća stanica, količina mijeliniziranih i nemijeliniziranih aksona, te sastav izvanstaničnog matriksa i postotak vode u njemu uzrokuju obrat intenziteta signala između buduće kore mozga te buduće bijele tvari. Nakon 13. TNZ, kao što se i vidi na slikama dobivenim metodom magnetske rezonancije, stijenka telencefalona se sastoji od pet slojeva, to jest fetalnih zona. Intenzitet T1 MRI signala je različit u različitim fetalnim zonama (Kostović and Judaš 2002), što omogućuje njihovo jednostavno prepoznavanje i razgraničenje (Slika 3).

Za klasifikaciju pojedinih vokseli u histološki definirane prolazne fetalne zone korištena je kvalitativna analiza intenziteta MRI signala (Kostović i Judaš 2002, Radoš i sur. 2006), histološka analiza istih mozgova (Slika 3) te automatski alati za obradu slika dobivenih metodom magnetske rezonancije, izrađeni na Sveučilištu McGill - MNI.

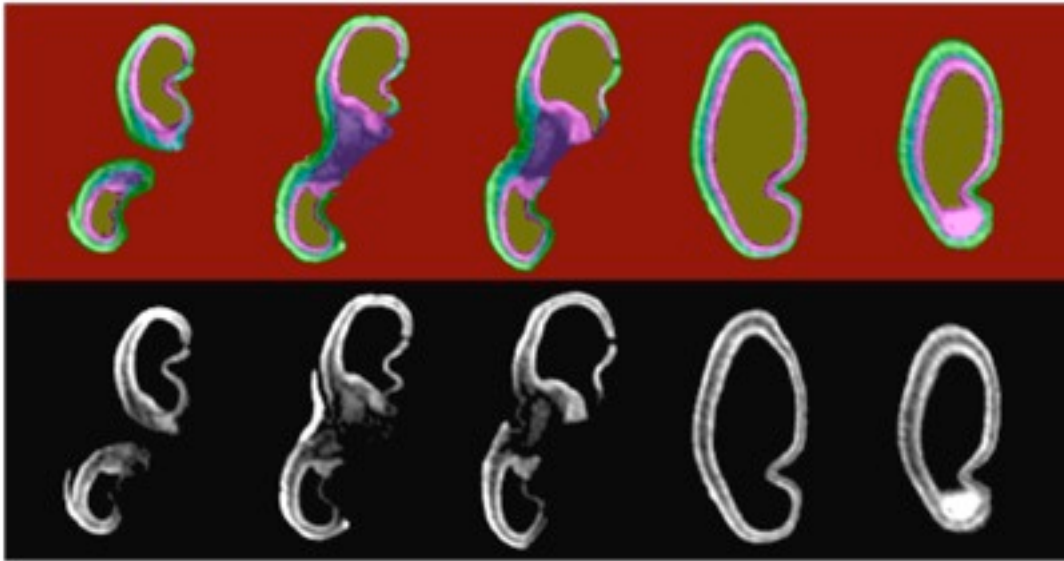
Inicijalna segmentacija, klasifikacija vokseli u tkiva prema njihovim intenzitetima, obavljena je koristeći algoritam za umjetnu neuralnu mrežu. Naime, prvo su kroz čitav volumen (sve rezove) ručno postavile točke koje označavaju samo pojedine voksele tkiva te su pridružene u sljedeće klase tkiva; I - pozadina, II - formalin, III - kortikalna ploča, IV - fetalna bijela tvar s bazalnim ganglijima. Najmanje 100 točki po tkivu je korišteno za pouzdanu procjenu njihovih srednjih intenziteta i varijacija (Tohka i sur. 2004, Zijdenbos i sur. 1998).

Djelomični volumeni (eng. 'partial volumes') kortikalne ploče te otopine za fiksaciju u dubokim dijelovima brazdi, koji su intenziteta sličnog fetalnoj bijeloj tvari, bili su pogrešno klasificirani kao 'fetalna bijela tvar' ponajviše zbog toga što su u usporedbi s odraslim mozgom brazde fetalnog mozga izrazito uske te uz navedeno postoji obrat slijeda intenziteta vokseli od pijalne površine do ventrikula (otopina za fiksaciju je niskog T1 intenziteta signala, kortikalna ploča je visokog T1 intenziteta dok je subplate zona također obilježena niskim T1 intenzitetom signala) u odnosu na odrasli mozak (likvor je niskog T1 intenziteta signala, kora mozga je također nižeg T1 intenziteta, dok je bijela tvar visokog T1 intenziteta). Posljedično, inicijalno segmentirane slike trebale su biti ručno ispravljene, kako bi se ispravili pogrešno klasificirani vokseli zbog djelomičnog efekta volumena, artefakti (oštećeni dijelovi tkiva) te zamaskirala neželjena tkiva koja su označena kao pozadina prilikom rekonstrukcije površine zona. Neka od tkiva su naknadno posebno označena prilikom izračuna njihovih volumena (mali mozak, moždano deblo, pons, mesencefalon). Koristeći Display modul (MNI alat) poluautomatski segmentirane slike u prethodno nabrojane četiri klase tkiva ručno su ispravljene te su uske brazde klasificirane (obojane) ručno kao otopina za fiksaciju, kako bi se naknadno mogla rekonstruirati površina kortikalne ploče.

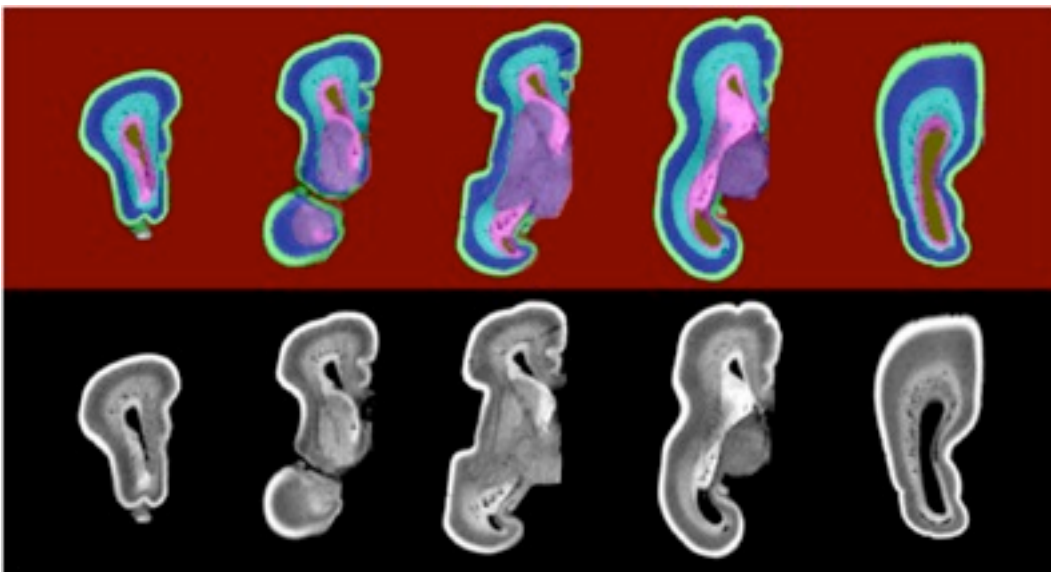
Povrh navedenog, nakon automatske klasifikacije te njenih ručnih popravaka, vokseli koji su označeni kao tkivo IV ('fetalna bijela tvar') su izdvojeni te ručno obojeni uvođenjem još četiri nove klase tkiva. Navedene nove klase tkiva određene su korištenjem njihove kvalitativne razlike u intenzitetima (ali i anatomskih granica opisanih u uvodu) te odgovarajućih ili identičnih histoloških rezova. Detaljnom ručnom segmentacijom automatski označene klase tkiva IV, ona je podijeljena na IV - subplate zonu, V - intermedijalnu zonu, VI - proliferacijske zone, VII - subkortikalnu sivu tvar te VIII - diencefalon (Slika 4 - 7).



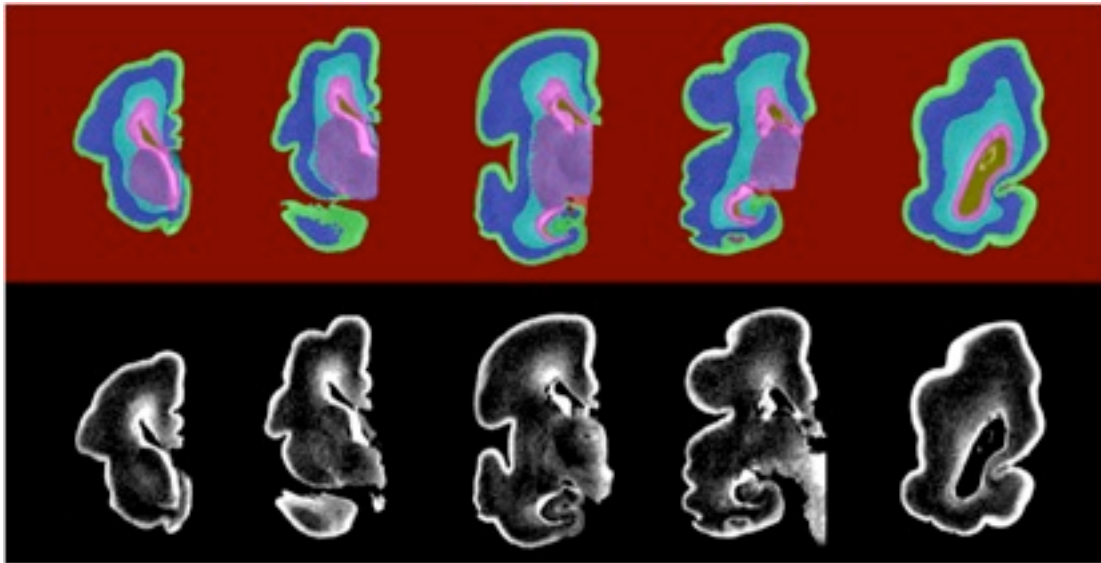
Slika 3. *Primjer histoloških rezova korištenih kao predložak za segmentaciju slika dobivenih metodom magnetske rezonancije u mozgu fetusa starog 16 TNZ. T1 slike dobivene metodom magnetske rezonancije (prvi stupac), Odgovarajući histološki rezovi obojeni Nisslovom metodom (drugi stupac), AChE-histokemijom (treći stupac) te imunocitokemijom za prikaz CS-56 (četvrti stupac). CP, kortikalna ploča, SP, subplate zona, IZ, intermedijalna zona, VZ, ventrikularna zona, *, subventrikularna zona, crvena strelica, kapsula eksterna. Dvostruke strelice označavaju promjenjiv stanični sastav subplate zone, zbog kojeg postoji varijacija u intenzitetu MRI signala.*



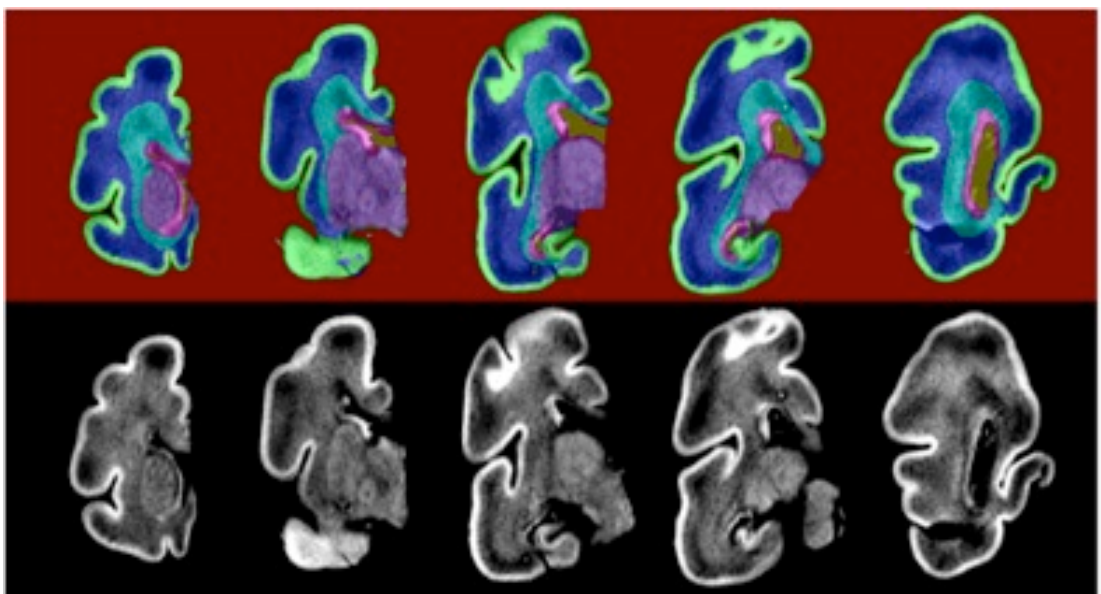
Slika 4. FAZA A. *Primjer ručno popravljene segmentacije slika (klasifikacije voksela) dobivenih metodom magnetske rezonancije u tkivne klase.* T1 snimke fetalnog mozga starog 11 TNZ (donji red) s dodatnom segmentacijom istih slika (gornji red). Oznake: zeleno (kortikalna ploča), plavo (intermedijalna zona s uključenim vanjskim dijelom subventrikularne zone bogate vlaknima), ružičasto (proliferacijske zone), ljubičasto (bazalni gangliji s diencefalonom). Ručno popravljanje obavljeno je na sve tri orijentacije slika kako bi se dobili točniji podatci.



Slika 5. FAZA B. *Primjer ručno popravljene segmentacije slika (klasifikacije voksela) dobivenih metodom magnetske rezonancije u tkivne klase.* T1 snimke fetalnog mozga starog 18 TNZ (donji red) s dodatnom segmentacijom istih slika (gornji red). Oznake: zeleno (kortikalna ploča), tamno plavo (subplate zona), plavo (intermedijalna zona s uključenim vanjskim dijelom subventrikularne zone bogate vlaknima), ružičasto (proliferacijske zone), ljubičasto (bazalni gangliji s diencefalonom). Ručno popravljanje obavljeno je na sve tri orijentacije slika kako bi se dobili točniji podatci.



Slika 6. FAZA C. *Primjer ručno popravljene segmentacije slika u tkivne klase (klasifikacije vokseli) dobivenih metodom magnetske rezonancije.* T1 snimke fetalnog mozga starog 26 TNZ (donji red) s dodatnom segmentacijom istih slika (gornji red). Oznake: zeleno (kortikalna ploča), plavo (intermedijalna zona s uključenim vanjskim dijelom subventrikularne zone bogate vlaknima), ružičasto (proliferacijske zone), ljubičasto (bazalni gangliji s diencefalonom). Ručno popravljanje obavljeno je na sve tri orijentacije slika kako bi se dobili točniji podatci.



Slika 7. FAZA C. *Primjer ručno popravljene segmentacije slika u tkivne klase (klasifikacije vokseli) dobivenih metodom magnetske rezonancije.* T1 snimke fetalnog mozga starog 30 TNZ (donji red) s dodatnom segmentacijom istih slika (gornji red). Oznake: zeleno (kortikalna ploča), plavo (intermedijalna zona s uključenim vanjskim dijelom subventrikularne zone bogate vlaknima), ružičasto (proliferacijske zone), ljubičasto (bazalni gangliji s diencefalonom). Ručno popravljanje obavljeno je na sve tri orijentacije slika kako bi se dobili točniji podatci.

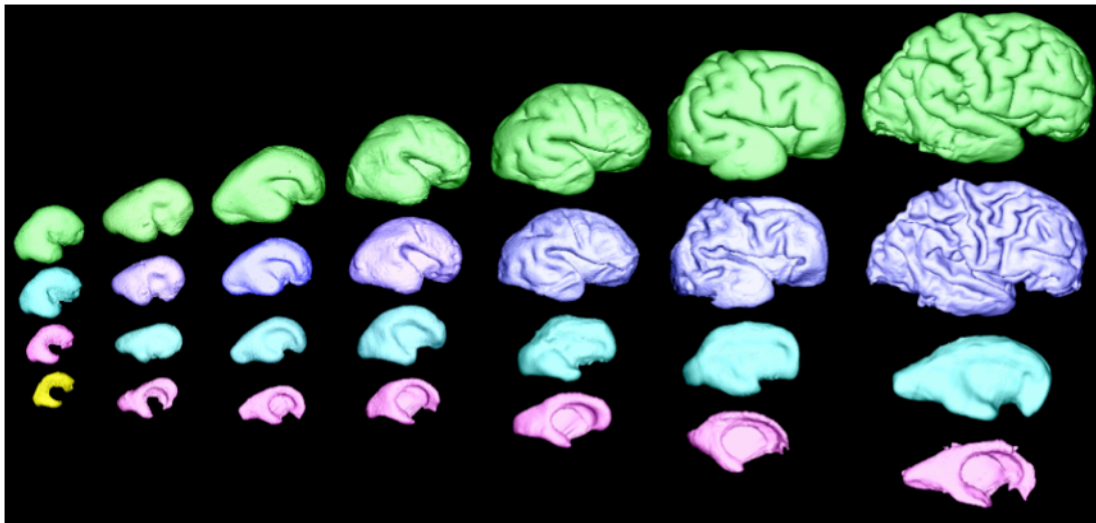
Iako vidljiva, subventrikularna zona ne pokazuje kontinuiranu prisutnost na svim MRI snimkama duž čitavog volumena mozga nakon 16. TNZ (Slike 4 - 7) te su samo neki njezini dijelovi (unutarnja subventrikularna zona te njezin unutarnji vlaknasti sloj s vanjskim dijelom subventrikularne zone (Smart i sur. 2002) klasificirani kao proliferacijska zona, dok su ostali pridodani intermedijalnoj zoni.

Nakon 34. TNZ, na MRI snimkama nije moguće sigurno odrediti kontinuiranu granicu između subplate zone i intermedijalne zone, premda se mogu uočiti regionalne razlike u intenzitetima. Stoga su nakon 34. TNZ subplate zona i intermedijalna zona klasificirane su kao jedna zajednička zona, pa su klase tkiva u moždanim hemisferama definirane kao u odraslom mozgu. Regionalne varijacije u intenzitetu MRI signala unutar 'budeće bijele tvari' nedavno su opisane kao varijacije zbog različitog sazrijevanja snopova vlakana koja su razmještena u sagitalne slojeve te odgovaraju Von Monakowljevim segmentima (Judaš i sur. 2005, Kostović i Judaš 2002, Vasung i sur. 2010).

Volumeni segmentiranih fetalnih zona izračunati su množenjem broja vokselâ označenih kao određeno tkivo s iznosom volumena jednog vokselâ.

4.2.3.3. Trodimenzionalna rekonstrukcija površina

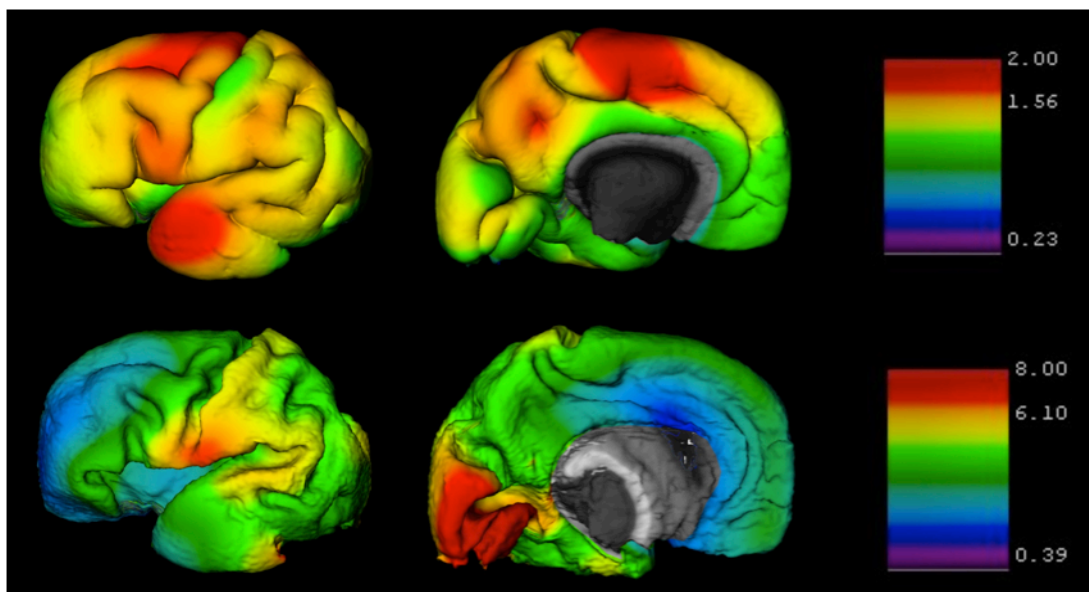
Slike volumena svake hemisfere nakon snimanja metodom magnetske rezonancije ručno su registrirane u stereotaksijski prostor (predložak odraslog mozga). Registracija hemisfera u ICBM152 stereotaksijski prostor napravljena je uz pomoć modula Register, razvijenog na MNI. Za registraciju je korišteno 10 ručno dodanih anatomske korespondentnih točkâ u fetalnom mozgu, koje odgovaraju anatomskim točkama u odraslom mozgu. Nakon toga, svaka hemisfera je automatski ko-registrirana s odraslim mozgom koristeći tri translacije, tri rotacije te jedno proporcionalno uvećanje. Ovakav način registracije hemisfera u stereotaksijski prostor bio je potreban kao preduvjet za izračun i rekonstrukciju vanjske površine, kako bi se kasnije te površine mogle međusobno registrirati.



Slika 8. Rekonstrukcija površina kortikalne ploče (zeleno), subplate zone (ljubičasto), intermedijalne zone s dijelom subventrikularne zone (svijetlo plavo), proliferacijskih zona (ružičasto) te moždanih komora (žuto) u mozgovima fetusa starih 11, 16, 20, 21, 24, 26 te 30 TNZ.

Izračun i rekonstrukcija površine prolaznih fetalnih zona obavljani su automatskim postupkom (Kim i sur. 2005, MacDonald i sur. 2000) koristeći prethodno opisane segmentirane slike. Površine su geometrijski izračunate i rekonstruirane, postavljajući 81.920 trokuta te 40.962 vršnih točaka u trodimenzionalnom prostoru. Prvo su rekonstruirane površine unutarnjih slojeva (koje su bliže moždanim komorama), kako bi navedeni broj vršnih točaka u prostoru odgovarao vršnim točkama u prostoru svake sljedeće rekonstruirane površine. Površine svakog vanjskog sloja dobivene su proširenjem prethodno rekonstruirane površine (Slika 8).

Linearna debljina svakog sloja (kortikalne ploče i subplate zone) definirana je na vršnim točkama površine (Slika 9). Izmjerena je uzimajući apsolutnu udaljenost između dvije korespondentne vršne točke na svakoj od površina, a zatim su mjerenja ujednačena da odgovaraju biološkim svojstvima koristeći jezgru (fwhm) od 10 mm (Boucher i sur. 2009) ili 5 mm za mozgove mlađe od 20 TNZ.



Slika 9. Primjer rezultata izračuna linearne debljine kortikalne ploče (gornji red) te subplate zone (donji red) u mozgu fetusa u dobi od 30 TNZ. S desne strane prikazana je bojom kodirana ljestvica u mm.

Indeks girifikacije (omjer apsolutne površine u odnosu na površinu koja se vidi vanjskom inspekcijom) izračunat je iz površine kortikalne ploče. Zbog ubrzanog rasta i promjene morfometrije fetalnih mozгова od 11. do 40. TNZ, nije bilo moguće koristiti univerzalni statički model za registraciju površina između mozgov različitih dobi. Zbog navedenoga, površine su registrirane po dobi te longitudinalno jedna s drugom, slijedeći dob izraženu u TNZ. Mozgovi stari 40 TNZ registrirani su s odraslim predloškom površine (ICBM152), kako bi se definirao koristan stereotaksijski prostor za mozgove u razvoju (Boucher i sur. 2009, Lyttelton i sur. 2007, Robbins 2004). Longitudinalna registracija površina obavljena je podešavanjem granica između režnjeva na površini mozga, ručnim označavanjem na površini slojeva.

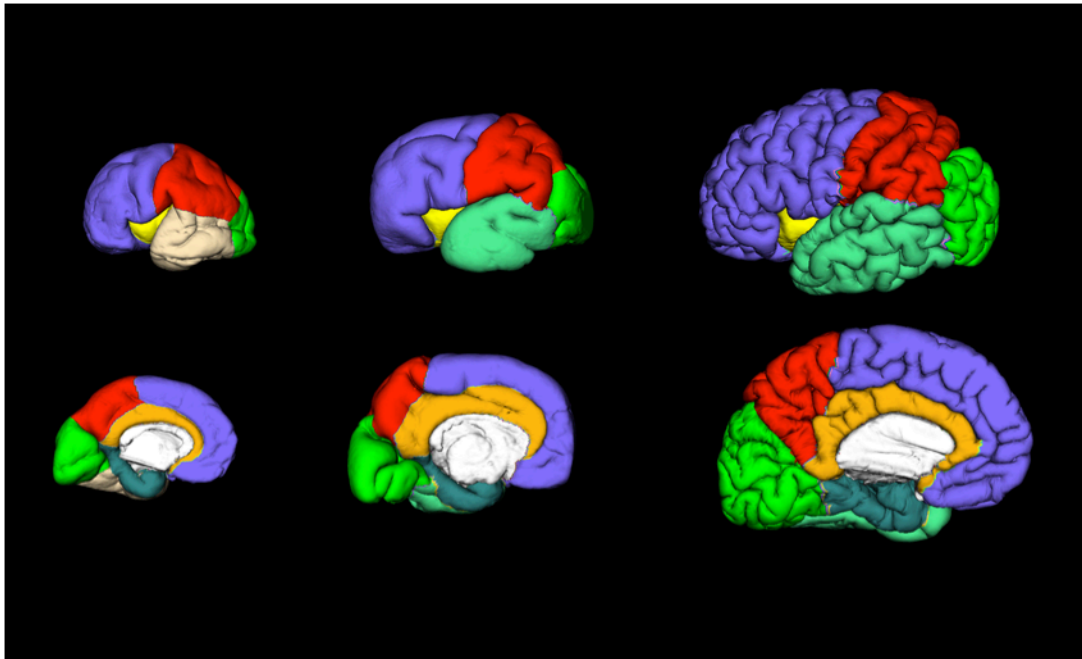
4.2.3.3.1. Anatomska segmentacija površine fetalnih zona

Regionalna podjela površine u režnjeve (Slika 10) ručno je definirana, označavajući svaku od vršnih točaka kao točku koja pripada sljedećim režnjevima:

- a) Čeoni režanj (*lobus frontalis*)
- b) Tjemeni režanj (*lobus parietalis*)
- c) Zatiljni režanj (*lobus occipitalis*)
- d) Sljepoočni režanj (*lobus temporalis*)
- e) Otočni režanj (*Insula*)
- f) Rubni režanj (*lobus limbicus*) koji se sastoji od dva dijela;
 - i. Pojasne vijuge (*gyrus cinguli*)
 - ii. Hipokampus, parahipokampalne vijuge (*gyrus parahippocampalis*) sa septalno-preoptičkim područjem.

Za određivanje pojedinih režnjeva i njihovih anatomske granice korišten je neuroanatomski atlas (Mai 1997).

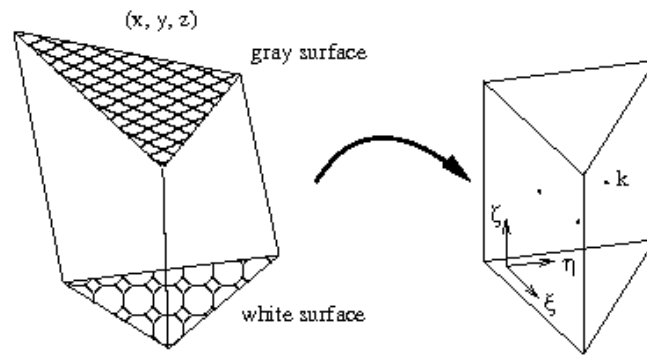
Nakon longitudinalne registracije površina, mogu se odrediti trendovi promjene debljine pojedinih slojeva, odnosno izračunati promjene debljine između odgovarajućih vršnih točaka u vremenu, kako bi se odredili obrasci rasta u različitim regijama. Prethodni razvoj vijuga i brazdi je uvjet za anatomske podjelu površine, pa je to moguće tek nakon 24. TNZ (Vasung i sur. 2010); pojedine vršne točke označene su kao točke koje pripadaju gore navedenim režnjevima (Slika 10).



Slika 10. Regionalna podjela površine kortikalne ploče u mozgovima fetusa starih 25, 30 te 40 TNZ. Čeoni režanj (ljubičasto), tjemeni režanj (crveno), zatiljni režanj (zeleno), sljepoočni režanj (modro plavo), pojasna vijuga (narančasto), otočni režanj (žuto) parahipokampalna vijuga, hipokampus s septalno-preoptičkim područjem (tamno plavo). Gornji red prikazuje lateralnu površinu hemisfere, a donji red medijalnu površinu hemisfere.

4.2.3.3.2. Izračuni i mjerenja površine

Mjerenja površine i volumena reznjeva, njihovog volumena te prosječne debljina kortikalne ploče i subplate zone obavljena su zasebno za svaki režanj. Volumeni i površine prvo su izračunati određivanjem elementarnih površina te volumena u vršnim točkama, a zatim zbrajanjem navedenih površina i volumena kroz čitav režanj. Elementarne površine raspodijeljene su jednako (1/3) svakoj od njihovih dodirnih vršnih točaka. Slično tome, elementarni volumen izračunat je iz volumena prizme formirane iz povezanih parova vršnih točaka na unutarnjoj i vanjskoj površini (Slika 11).



Slika 11. Prizma formirana povezivanjem vršnih točaka svakog para trokuta između vanjske i unutarnje površine određenog sloja (kortikalna ploča 'gray surface' ili subplate zona 'white surface').

5. REZULTATI

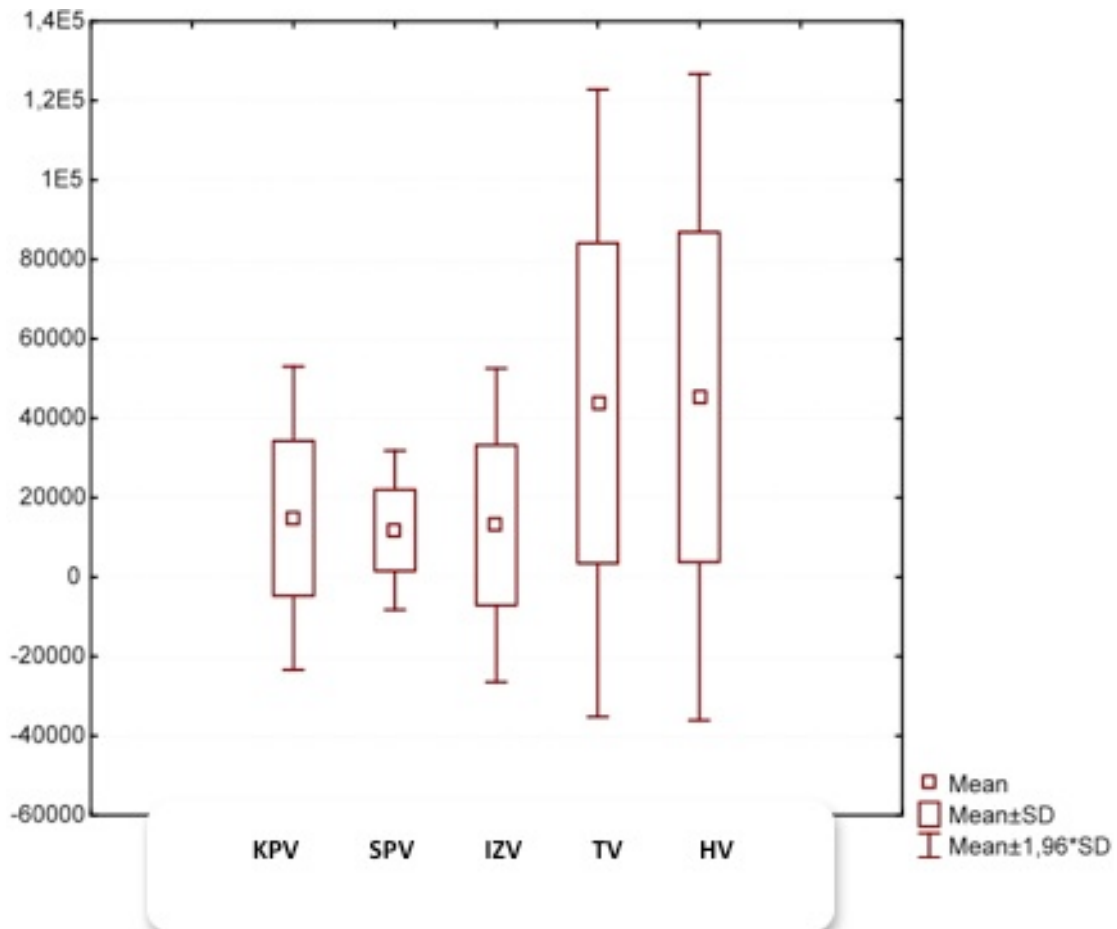
5.1. Korelacija dobi i volumena prolaznih fetalnih zona

U nastavku će biti prikazana povezanost dobi u tjednima nakon začeća (TNZ) s volumenima promatranih struktura. Donja tablica (Tablica 2.) tako prikazuje deskriptivne vrijednosti navedenih varijabli. Grafikoni koji slijede iza tablice grafički prikazuju srednju vrijednost i standardnu devijaciju varijabli. Volumeni promatranih struktura predstavljaju vrijednosti volumena unutar jedne hemisfere (lijeva ili desna, ovisno o dostupnosti preparata).

Tablica 2. Statistički obrađeni podatci volumena prolaznih fetalnih zona.

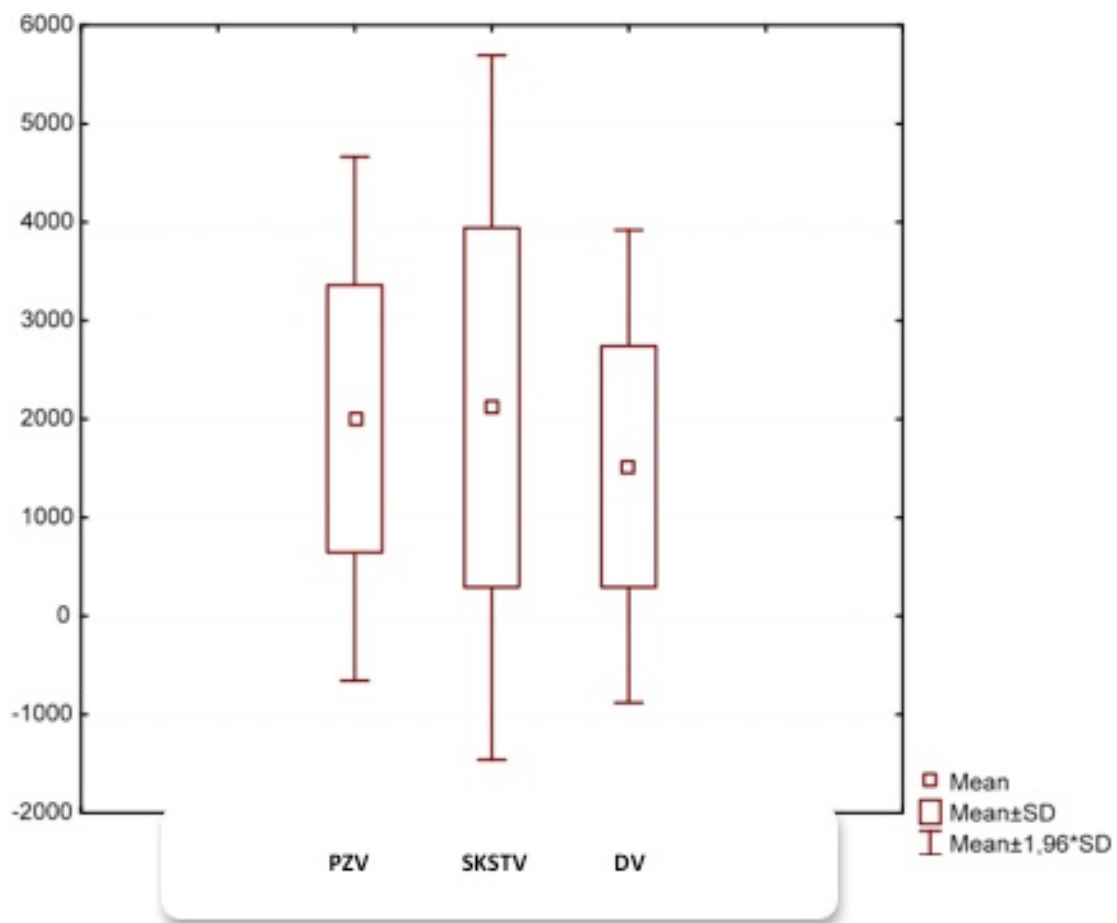
N = broj opažanja; Sr. = srednja vrijednost; -95%/95% IP = intervali pouzdanosti; Med = medijan; Min, Maks, Raspon = najniža, najviša vrijednost i razlika između njih; SD = standardna devijacija, KPv (volumen kortikalne ploče), SPv (volumen subplate zone), IZv (volumen intermedijalne zone), PZv (volumen proliferacijskih zona), SKSTv (volumen subkortikalne sive tvari), Dv (volumen diencefalona), Tv (volumen telencefalona), Hv (volumen hemisfere= volumen diencefalona i telencefalona).

Deskriptivne vrijednosti – dob i volumeni promatranih struktura									
	N*	Sr.	-95% IP	+95% IP	Med	Min	Maks	Raspon	SD
Dob (tjedni)	19	23,26	19,63	26,89	21,00	11,00	40,0	29,0	7,53
KPv (mm³)	19	14815,92	5418,14	24213,70	9984,50	362,56	71878,8	71516,2	19498,09
SPv (mm³)	19	11795,23	6869,00	16721,45	7534,33	0,00	32547,5	32547,5	10220,71
IZv (mm³)	19	13078,24	3363,98	22792,49	6626,69	94,0	71880,5	71786,5	20154,70
PZv (mm³)	19	2003,30	1348,95	2657,66	1820,06	0,0	4839,9	4839,9	1357,63
SKSTv (mm³)	19	2118,17	1238,61	2997,74	1871,84	54,39	6800,4	6746,0	1824,88
Dv (mm³)	19	1517,81	927,67	2107,94	1204,33	82,83	4529,2	4446,3	1224,38
Tv (mm³)	19	43810,86	24376,32	63245,40	34574,09	762,78	149997,7	149234,9	40321,91
Hv (mm³)	19	45328,67	25305,91	65351,43	35705,06	845,61	154526,8	153681,2	41542,33



Slika 12. Grafikon koji prikazuje normalnost razdiobe promatranih varijabli volumena prolaznih fetalnih zona jedne hemisfere. Kratice odgovaraju kraticama navedenim za Tablicu 2. Na apscisi su vidljive oznake prolaznih fetalnih zona, dok vrijednosti ordinate prikazuju volumene u mm^3 . Prikaz normalnosti razdiobe promatranih varijabli volumena KP, SP, IZ, T, H.

Prethodni, kao i sljedeći grafikon (Slika 12 i 13) prikazuju normalnost razdiobe promatranih varijabli kako bi se u kasnijoj analizi u usporedbi vrijednosti mogla primijeniti odgovarajuća statistička metoda. S obzirom na veličinu uzorka, za testiranje normalnosti prikladan je Shapiro-Wilkov test (Corder i Foreman 2009).



Slika 13. Grafikon koji prikazuje normalnost razdiobe promatranih varijabli volumena prolaznih fetalnih zona jedne hemisfere. Kratice odgovaraju kraticama navedenim za Tablicu 2. Na apscisi su vidljive oznake prolaznih fetalnih zona, dok vrijednosti ordinate prikazuju volumene u mm^3 . Prikaz normalnosti razdiobe promatranih varijabli volumena PZ, SKST i D.

U Tablici 3, za usporedbu su navedene i vrijednosti Kolmogorov-Smirnovljevog testa uz korekciju po Lilleforsu.

Tablica 3. Normalnost razdiobe dobi i volumena promatranih prolaznih fetalnih zona. Kratice odgovaraju kraticama navedenim za Tablicu 2.

Normalnost razdiobe dobi i volumena promatranih struktura						
	Kolmogorov-Smirnov			Shapiro-Wilk		
	d	df	p	w	df	p
Dob	0,148	19	0,200*	0,912	19	0,080
KPv	0,291	19	0,000	0,632	19	0,000
SPv	0,188	19	0,076	0,906	19	0,063
IZv	0,372	19	0,000	0,546	19	0,000
PZv	0,154	19	0,200*	0,937	19	0,237
SKSTv	0,216	19	0,020	0,834	19	0,004
Dv	0,188	19	0,077	0,825	19	0,003
Tv	0,179	19	0,112	0,807	19	0,001
Hv	0,179	19	0,111	0,807	19	0,001

Iz Tablice 3 vidljivo je da se samo vrijednosti varijable PZv (volumen proliferacijskih zona) mogu smatrati normalno raspodijeljenima. U slučaju daljnje dvije varijable, dobi i SPv (volumen subplate zone) vrijednosti se mogu smatrati granično bliskima normalnoj razdiobi. U nastavku teksta koristit će se statističke metode koje su prikladne s obzirom na gore opisanu razdiobu vrijednosti.

Pored normalnosti razdiobe, a s obzirom na već poznate pravilnosti promjene vrijednosti volumena promatranih struktura, prvo će biti ispitana linearnost povezanosti volumena s fetalnom dobi uzoraka. U Tablici 4 prikazane su vrijednosti R^2 za korelacije dobi i volumena promatranih struktura, to jest prikazan je postotak (vrijednosti u tablici valja pomnožiti sa 100) varijance volumena koji se može objasniti promjenom fetalne dobi. Kako je vidljivo iz Tablice 4, volumen većine promatranih struktura može se smatrati linearno povezanim s dobi uzorka. Iako postoji linearna povezanost volumena struktura fetalne hemisfere te dobi R^2 , vrijednosti upućuju da eksponencijalni model bolje opisuje porast volumena u ovisnosti o dobi gotovo svih struktura. Iznimka je

porast volumena subkortikalne sive tvari, za koji je linearni model najbolji pokazatelj (Tablica 4).

Tablica 4. R^2 vrijednosti linearne i eksponencijalne korelacije između volumena prolaznih fetalnih zona te dobi. Kratice odgovaraju kraticama navedenim za Tablicu 2. Crvenim brojkama su istaknute R^2 vrijednosti, prema kojima se da zaključiti koji je od modela prikladniji za točniji opis porasta volumena struktura u ovisnosti o dobi.

Linearna i eksponencijalna korelacija volumena s dobi		
	linearna	Eksponencijalna
KPv (mm ³)	0,82	0.97
SPv (mm ³)	0,04	0.91
IZv (mm ³)	0,74	0.97
PZv (mm ³)	0,03	0.82
SKSTv (mm ³)	0,95	0.92
Dv (mm ³)	0,93	0.93
Tv (mm ³)	0,92	0.92
Hv (mm ³)	0,92	0.92

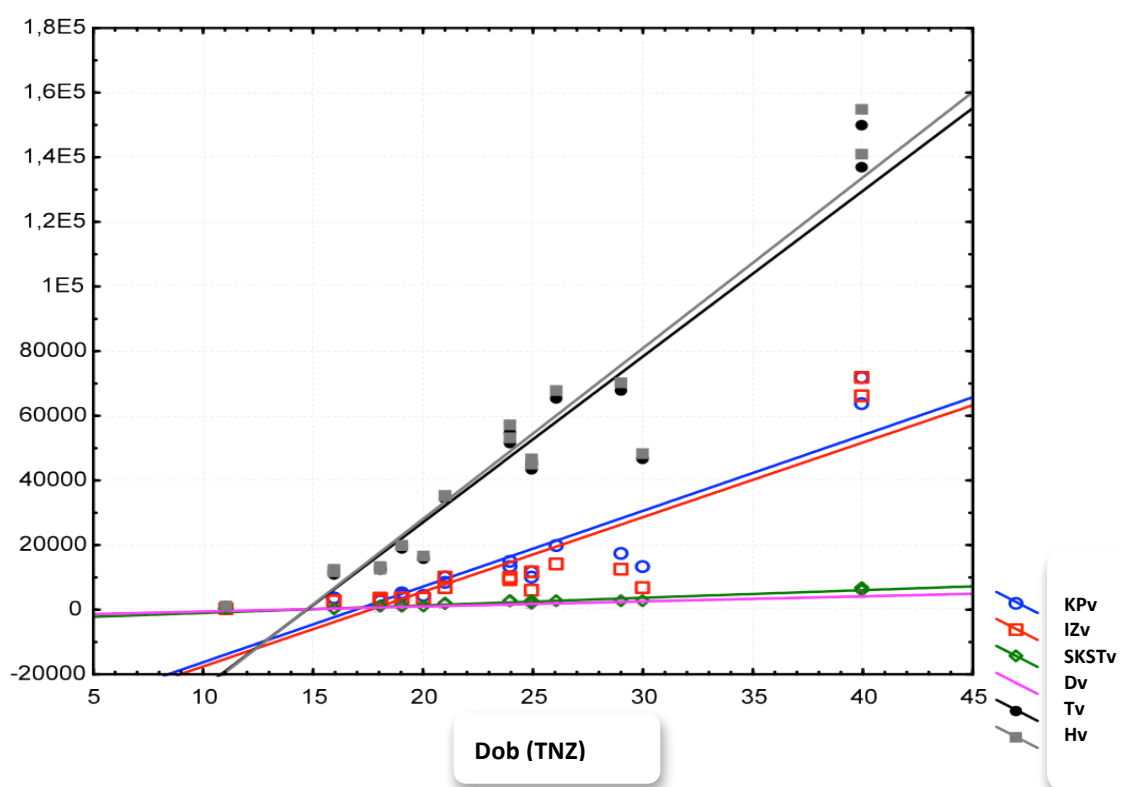
Za varijable kod kojih postoji linearna povezanost s fetalnom dobi (dakle, svi volumeni osim volumena subplate zone i proliferacijskih zona), ispitat će se korelacija tih dviju varijabli. Iznimke su volumen subplate zone (SPv) kao i volumen proliferacijskih zona (PZv), kod kojih se odgovarajuća vrijednost volumena dobiva tek eksponencijalnom jednadžbom.

S obzirom da u svakom od razmatranih modela vrijednost najmanje jedne od dvaju promatranih varijabli ne slijedi normalnu razdiobu, korelacija će se ispitati Spearmanovom metodom. Rezultati su prikazani u Tablici 5. Kako je vidljivo, svi promatrani volumeni izrazito pozitivno i statistički značajno koreliraju s dobi uzorka.

Tablica 5. Linearna korelacija volumena s dobi uzorka. Kratice odgovaraju kraticama navedenim za Tablicu 2.

Korelacija volumena s dobi uzorka			
	N	R	P
KPv (mm ³)	19	0,937	<0,001
IZv (mm ³)	19	0,897	<0,001
SKSTv (mm ³)	19	0,963	<0,001
Dv (mm ³)	19	0,955	<0,001
Tv (mm ³)	19	0,953	<0,001
Hv (mm ³)	19	0,953	<0,001

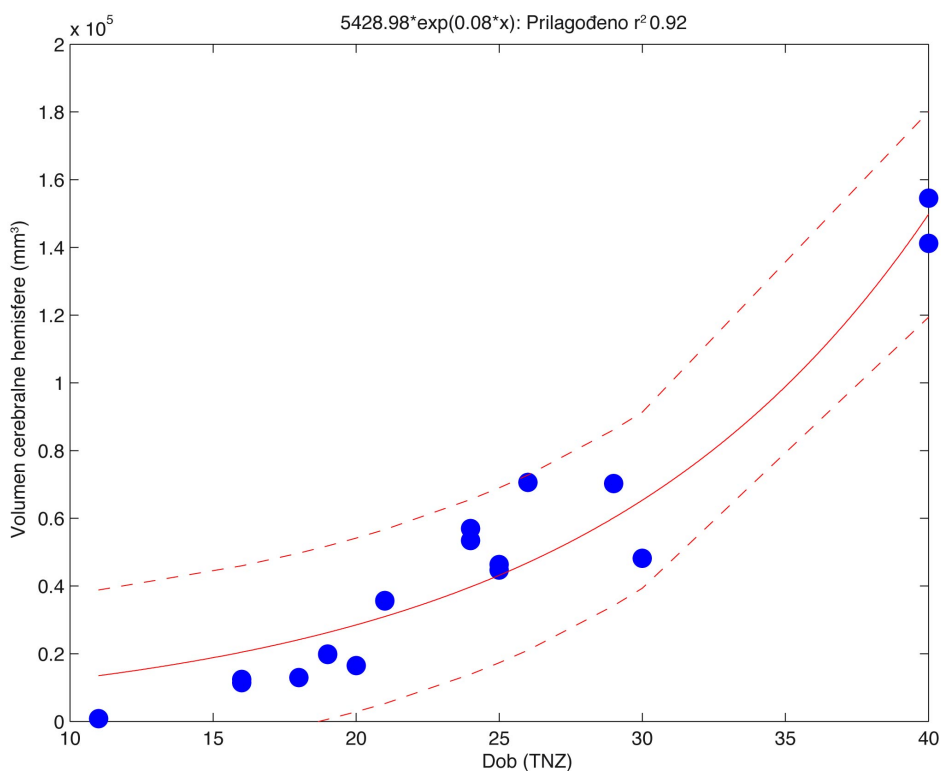
Korelacije iz prethodne tablice su grafički prikazane u grafikonima koji slijede.



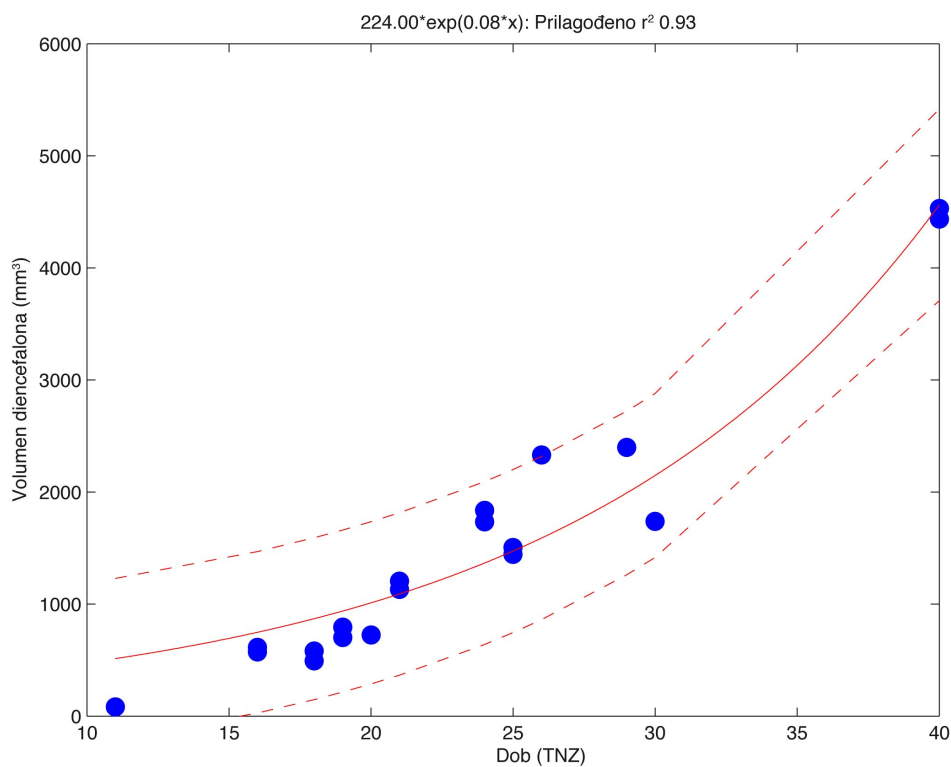
Slika 14. Grafikon koji prikazuje linearnu korelaciju volumena prolaznih fetalnih zona i dobi. Kratice odgovaraju kraticama navedenim za Tablicu 2. Vrijednosti prikazane na apscisi predstavljaju dob u tjednima nakon začeća (TNZ), dok vrijednosti ordinate prikazuju volumene u mm³.

5.1.1. Prilagođavanje podataka prema krivulji opaženih vrijednosti

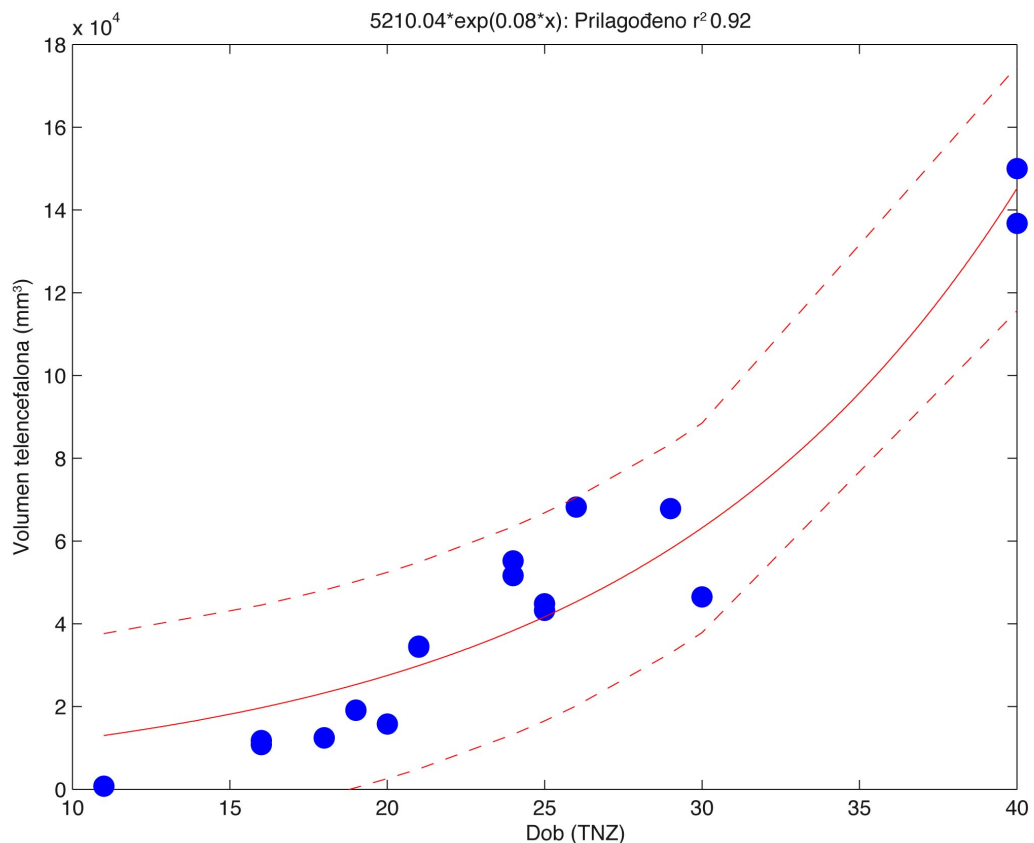
Iako postoji linearna povezanost dobi i volumena promatranih struktura, razvojni procesi u fetalnom mozgu uzrokuju eksponencijalni rast struktura; stoga smo za prikaz rasta pojedinih zona odabrali metodu prilagođavanja podataka prema krivulji opaženih vrijednosti. Tako slijedeće tri slike (Slika 15, 16a i 16b) pokazuju eksponencijalni model ovisnosti ukupnog volumena cerebralne hemisfere o dobi (Slika 15) koja se sastoji od diencefalona (Slika 16a, eksponencijalni model ovisnosti volumena diencefalona o dobi) i telencefalona (Slika 16b, eksponencijalni model ovisnosti volumena telencefalona o dobi)



Slika 15. Eksponencijalni model ovisnosti volumena cerebralne hemisfere o dobi. Na apscisi je prikazana dob u tjednima nakon začeća (TNZ), dok vrijednosti ordinate prikazuju odgovarajuće volumene cerebralne hemisfere u mm³. Na vrhu grafikona prikazana je jednađžba koja predstavlja korišteni model uz odgovarajuće R² vrijednosti. Nepoznanica x u jednađžbi iznad grafikona predstavlja dob u TNZ.



Slika 16a. Eksponencijalni model ovisnosti volumena diencefalona o dobi. Na apscisi je prikazana dob u tjednima nakon začeća (TNZ), dok vrijednosti ordinate prikazuju odgovarajuće volumene diencefalona u mm³. Na vrhu grafikona prikazana je jednađžba koja predstavlja korišteni model uz odgovarajuće R² vrijednosti. Nepoznanica x u jednađžbi iznad grafikona predstavlja dob u TNZ.



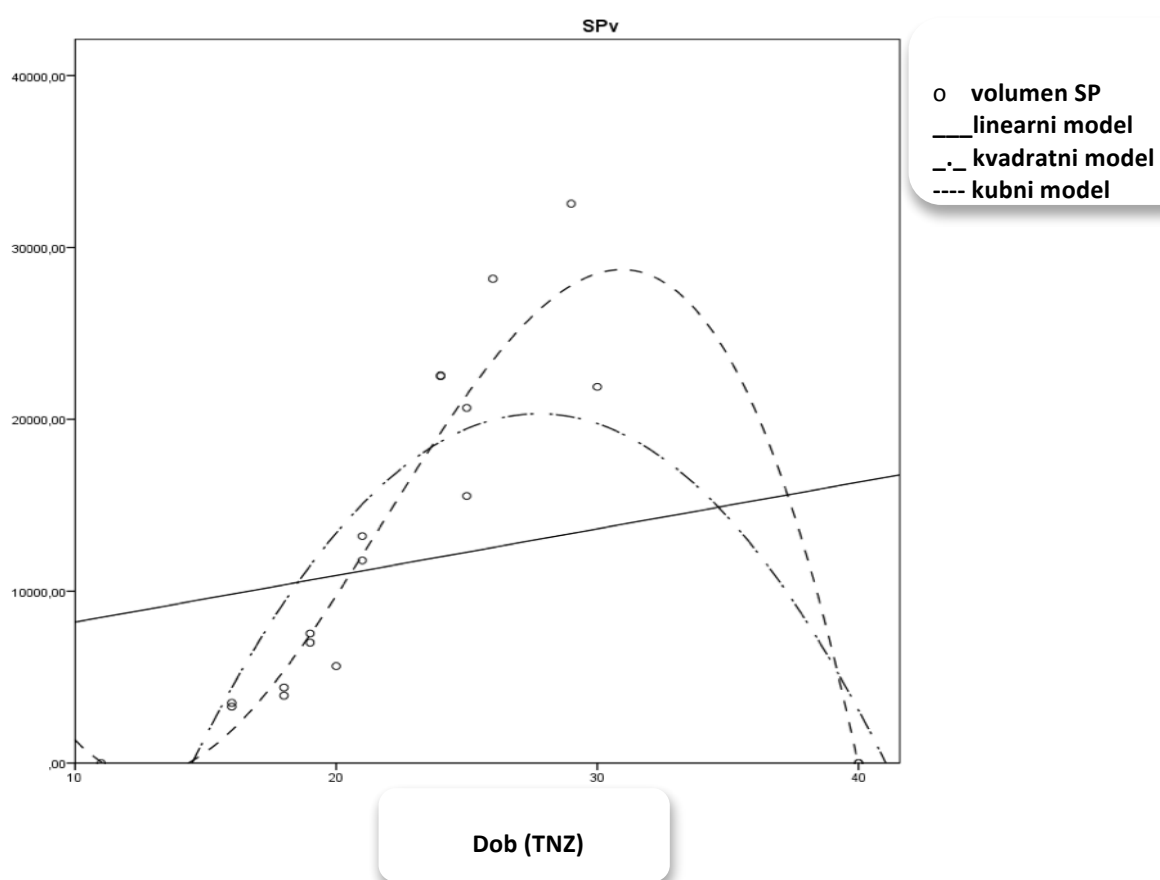
Slika 16b. Eksponencijalni model ovisnosti volumena telencefalona o dobi. Na apscisi je prikazana dob u tjednima nakon začeća (TNZ), dok vrijednosti ordinate prikazuju odgovarajuće volumene telencefalona u mm^3 . Na vrhu grafikona prikazana je jednadžba koja predstavlja korišteni model uz odgovarajuće R^2 vrijednosti. Nepoznanica x u jednadžbi iznad grafikona predstavlja dob u TNZ.

Prilagođavanje podataka prema krivulji opaženih vrijednosti (engl. „curve fitting“) za volumen subplate zone prikazano je na sljedećim grafikonima (Slika 17, Slika 18). Kako je vidljivo iz prethodne tablice i grafikona koji slijedi, model koji najbolje aproksimira dinamiku promjene volumena subplate zone je eksponencijalni model. Vrijednost R^2 za takav model iznosi 0,91, pa se može zaključiti da je povezanost između izmjerenih vrijednosti i vrijednosti koje predviđa ovakav (eksponencijalni) model iznimno jaka.

Konkretni model ovisnosti volumena subplate zone u ovisnosti o dobi, koji je moguće derivirati iz raspoloživih podataka, prikazan je sljedećom jednačinom:

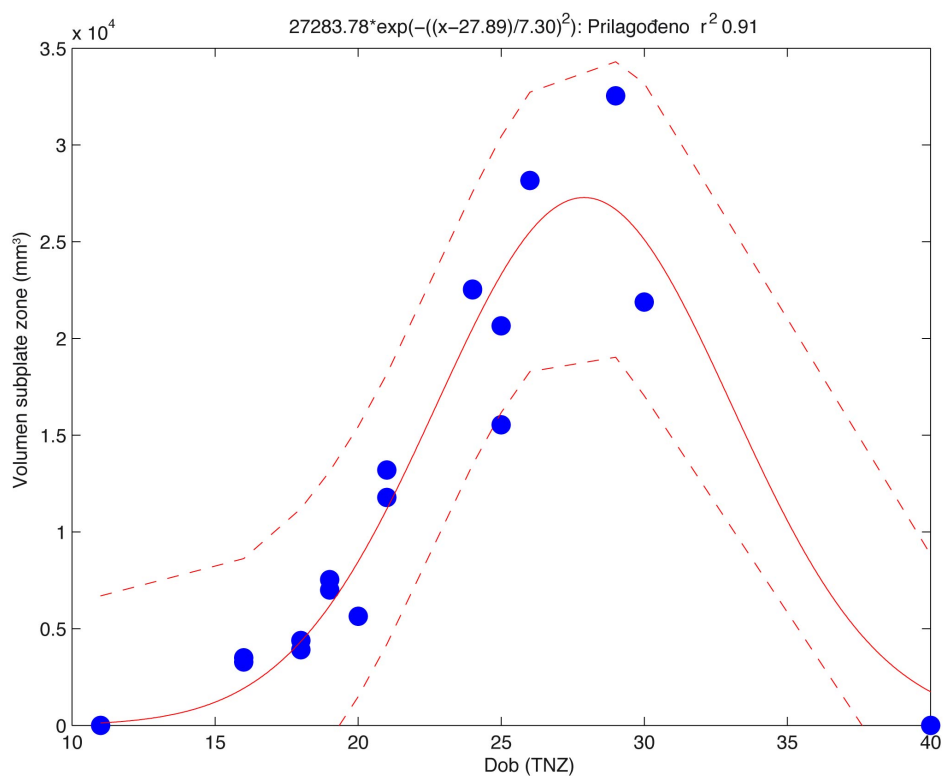
$$SPv = 27283.78 \exp(-((dob-27.89)/7.30)^2)$$

pri čemu je SPv volumen subplate zone, a dob predstavlja dob u tjednima nakon začeca (TNZ).

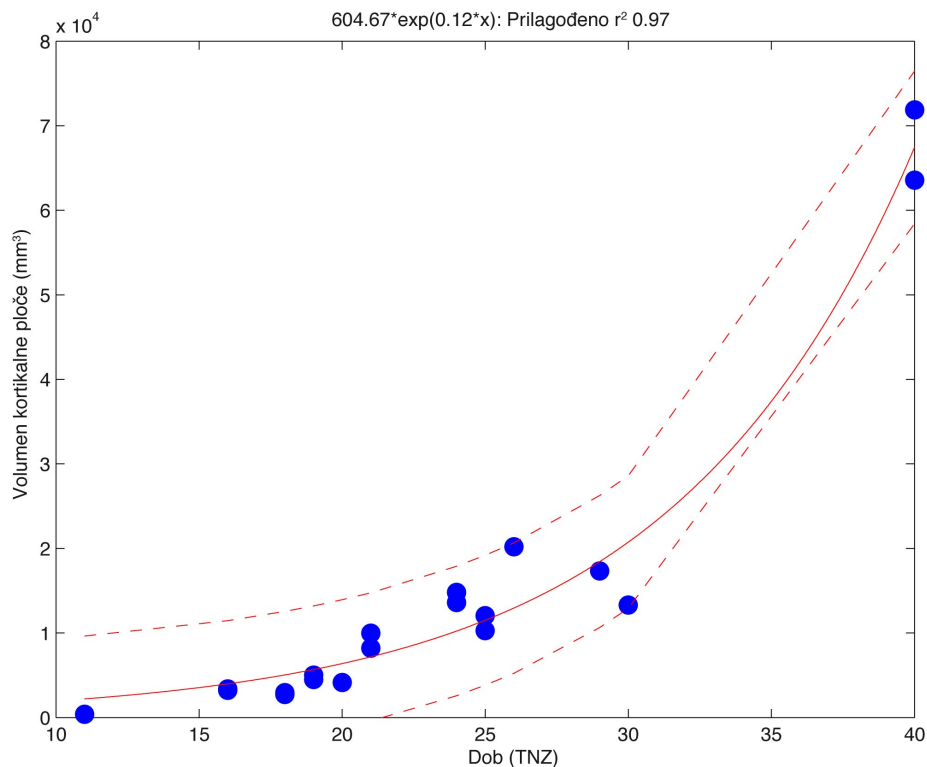


Slika 17. Linearni, kvadratni i kubni modeli ovisnosti volumena subplate zone o dobi. Na apscisi je prikazana dob u tjednima nakon začeca (TNZ), dok vrijednosti ordinate prikazuju odgovarajuće volumene subplate zone u mm³.

Tijekom razvitka fetalnog mozga, površina kore mozga eksponencijalno raste, pa je stoga porast volumena subplate zone i kortikalne ploče prikazan koristeći eksponencijalni model (Slika 18, Slika 19).



Slika 18. Eksponencijalni model ovisnosti volumena subplate zone o dobi. Na apscisi je prikazana dob u tjednima nakon začeća (TNZ), dok vrijednosti ordinate prikazuju odgovarajuće volumene subplate zone u mm³. Na vrhu grafikona prikazana je jednačba koja predstavlja korišteni model uz odgovarajuće R² vrijednosti. Nepoznanica x u jednačbi iznad grafikona predstavlja dob u TNZ.

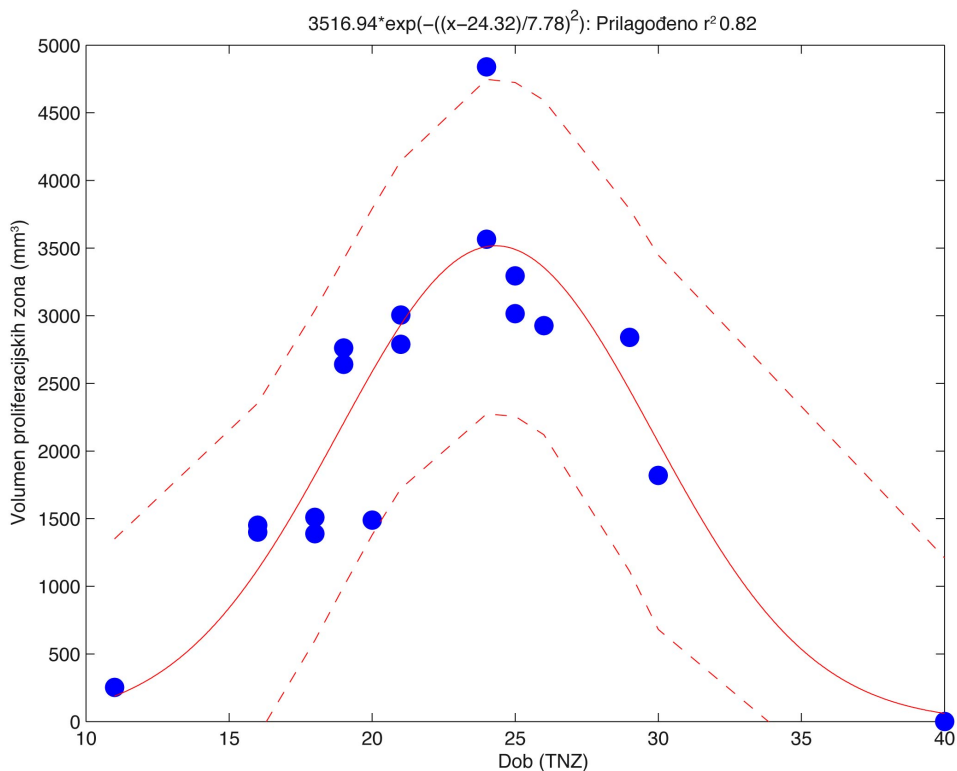


Slika 19. Eksponencijalni model ovisnosti volumena kortikalne ploče o dobi. Na apscisi je prikazana dob u tjednima nakon začeca (TNZ), dok vrijednosti ordinate prikazuju odgovarajuće volumene kortikalne ploče u mm³. Na vrhu grafikona prikazana je jednađžba koja predstavlja korišteni model uz odgovarajuće R² vrijednosti. Nepoznanica x u jednađžbi iznad grafikona predstavlja dob u TNZ.

Prilagođavanje podataka prema krivulji opaženih vrijednosti za volumen proliferacijskih zona prikazano je na Slici 20. Kako je vidljivo iz prethodnih tablica (Tablice 3 - 5) i Slike 20, eksponencijalni model najbolje aproksimira dinamiku promjene volumena proliferacijskih zona. Vrijednost R² za takav model iznosi 0,82, pa se može zaključiti da je povezanost između izmjerenih vrijednosti i vrijednosti koje predviđa ovakav (eksponencijalni) model jaka.

Konkretni model ovisnosti volumena proliferacijskih zona o dobi, koji je moguće derivirati iz raspoloživih podataka, prikazan je sljedećom jednačbom:

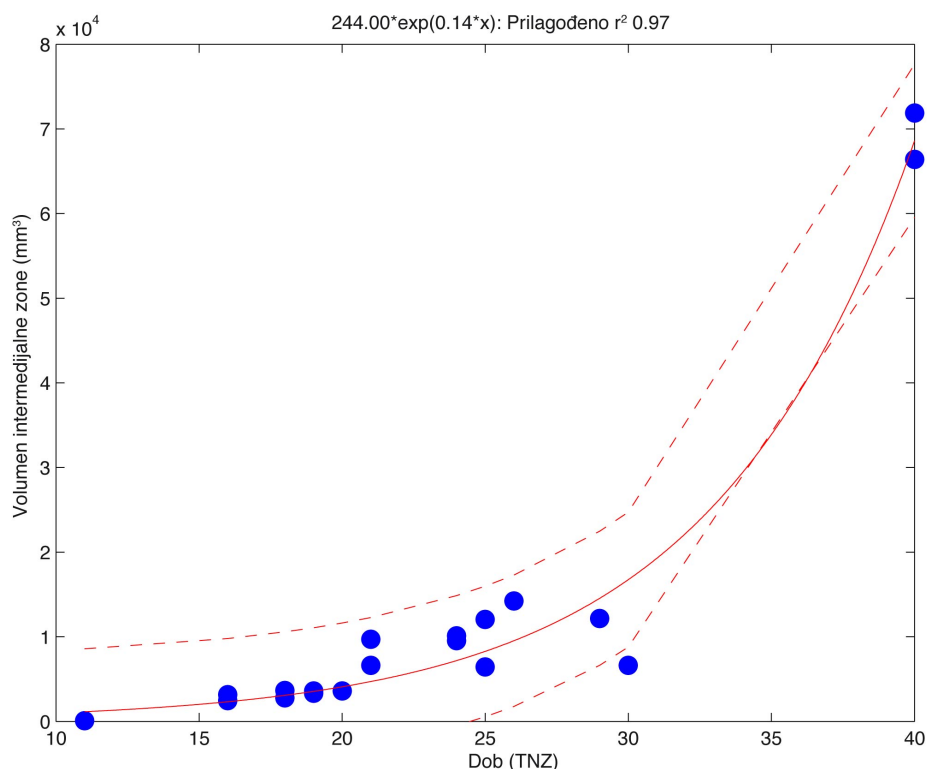
$$PZv = 3516.94 \exp(-((dob-24.32)/7.78)^2)$$



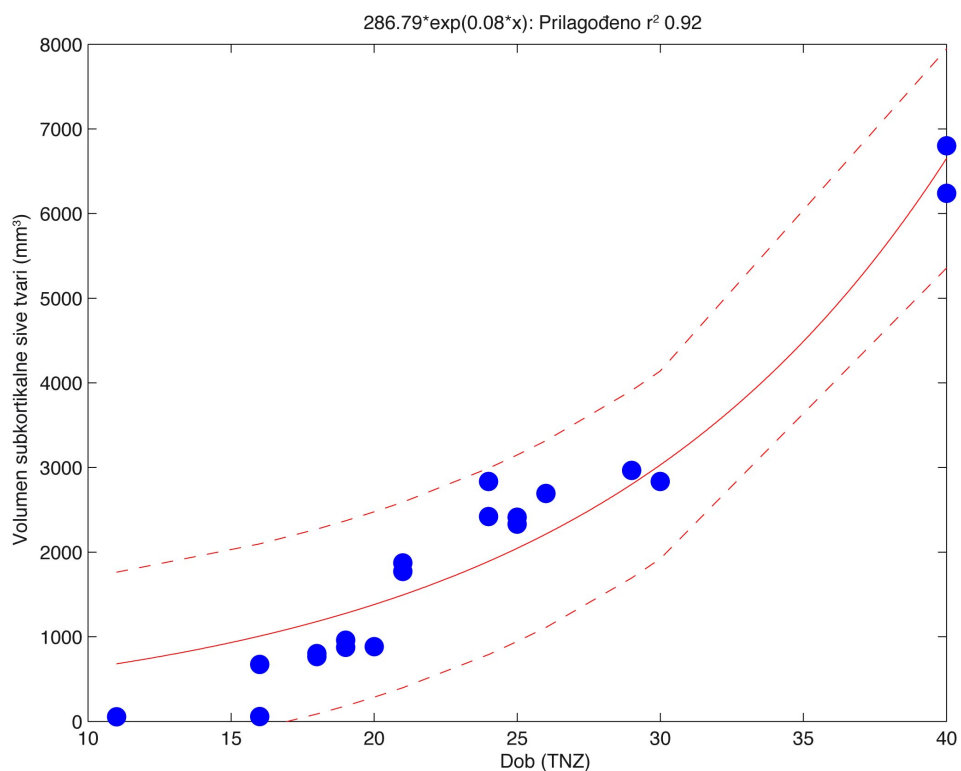
Slika 20. Eksponencijalni model ovisnosti volumena proliferacijskih zona o dobi. Na apscisi je prikazana dob u tjednima nakon začeca (TNZ), dok vrijednosti ordinate prikazuju odgovarajuće volumene proliferacijskih zona u mm³. Na vrhu grafikona prikazana je jednačba koja predstavlja korišteni model uz odgovarajuće R² vrijednosti. Nepoznanica x u jednačbi iznad grafikona predstavlja dob u TNZ.

Tijekom razvitka fetalnog mozga, intermedijalna zona i međumozak (diencephalon) eksponencijalno rastu, pa je stoga porast njihovih volumena u ovisnosti o dobi prikazan koristeći eksponencijalni model (Slika 21, Slika 16a). U usporedbi s volumenima većine mjerenih struktura unutar hemisfere, jedino volumen subkortikalne sive tvari pokazuje bolju linearnu povezanost s dobi uzorka (Tablica 4, Slika 22).

Vrijednost R^2 za linearnu korelaciju dobi i volumena subkortikalne sive tvari iznosi 0,95, dok vrijednost R^2 dobivena koristeći eksponencijalni model (Slika 22) iznosi tek 0.92. Iz navedenoga se može zaključiti da linearni model najbolje opisuje rast volumena subkortikalne sive tvari u ovisnosti o dobi.



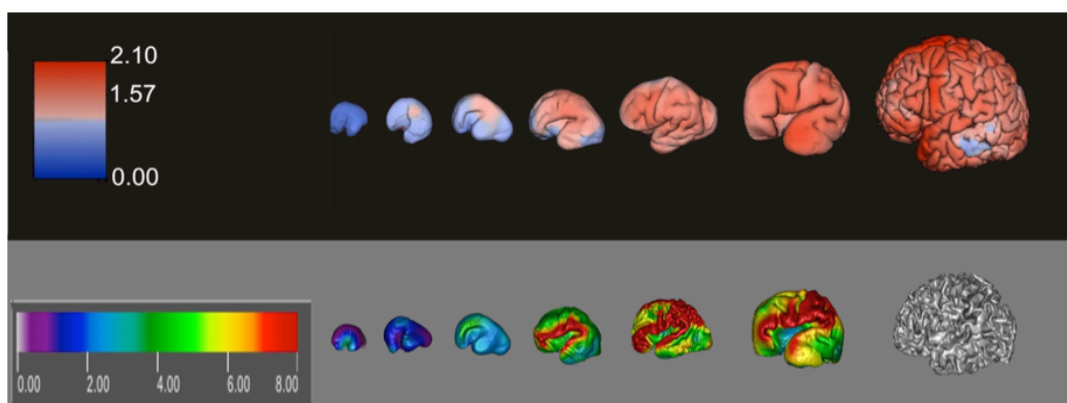
Slika 21. Eksponencijalni model ovisnosti volumena intermedijalne zone o dobi. Na apscisi je prikazana dob u tjednima nakon začeća (TNZ), dok vrijednosti ordinate prikazuju odgovarajuće volumene intermedijalne zone u mm³. Na vrhu grafikona prikazana je jednačba koja predstavlja korišteni model uz odgovarajuće R^2 vrijednosti. Nepoznanica x u jednačbi iznad grafikona predstavlja dob u TNZ.



Slika 22. Eksponencijalni model ovisnosti volumena subkortikalne sive tvari o dobi. Na apscisi je prikazana dob u tjednima nakon zaćea (TNZ), dok vrijednosti ordinate prikazuju odgovarajuće volumene subkortikalne sive tvari u mm³. Na vrhu grafikona prikazana je jednađba koja predstavlja korišteni model uz odgovarajuće R² vrijednosti. Nepoznanica x u jednađbi iznad grafikona predstavlja dob u TNZ.

5.2. Regionalne promjene subplate zone i kortikalne ploče tijekom razvoja

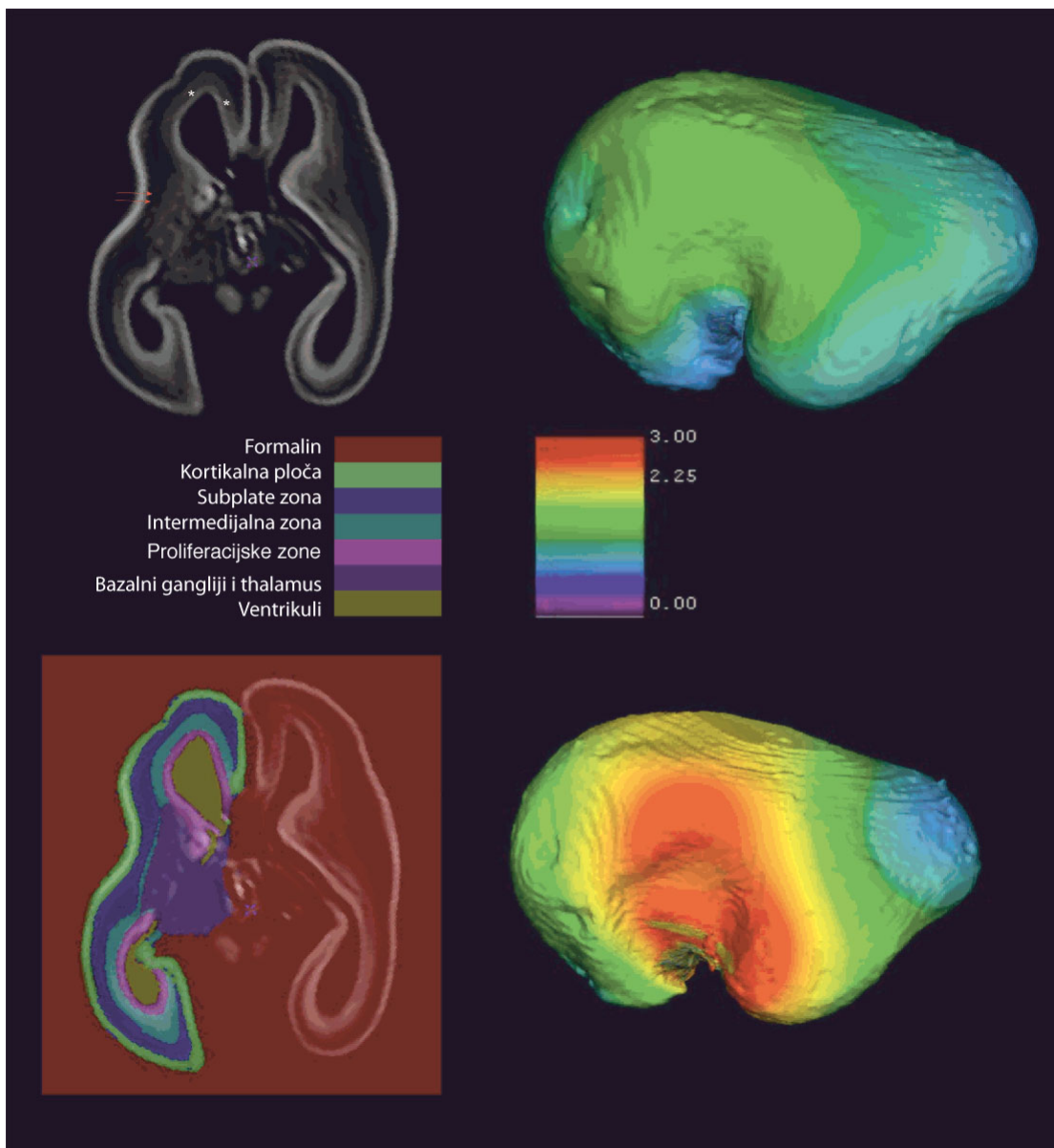
U ovom radu nisu obuhvaćeni longitudinalno praćeni podatci (analizirano je postmortalno tkivo). Zbog toga nije bila moguća trodimenzionalna koregistracija površine i volumena mozga u razdoblju od 11. do 40. TNZ, u odnosu na izrazito varijabilne vijuge i brazde, da bi se dobila krivulja promjene debljine u svakoj točki kortikalne ploče. Stoga su debljine kortikalne ploče i subplate zone u različitim razvojnim fazama prikazane kao bojom izražena mapa izračuna debljine na trodimenzionalno rekonstruiranoj površini kortikalne ploče u svakom mozgu zasebno (Slika 23, gornji red) ili na trodimenzionalno rekonstruiranoj površini subplate zone u istom mozgu (Slika 23, donji red). Može se uočiti da postoje o dobi ovisne regionalne varijacije u debljini kortikalne ploče i subplate zone. Rezultati navode na zaključak da do porasta debljine kortikalne ploče i subplate zone dolazi prvo u području inzule, čeonno-tjemenog poklopca i buduće centralne pukotine (*fissura centralis*).



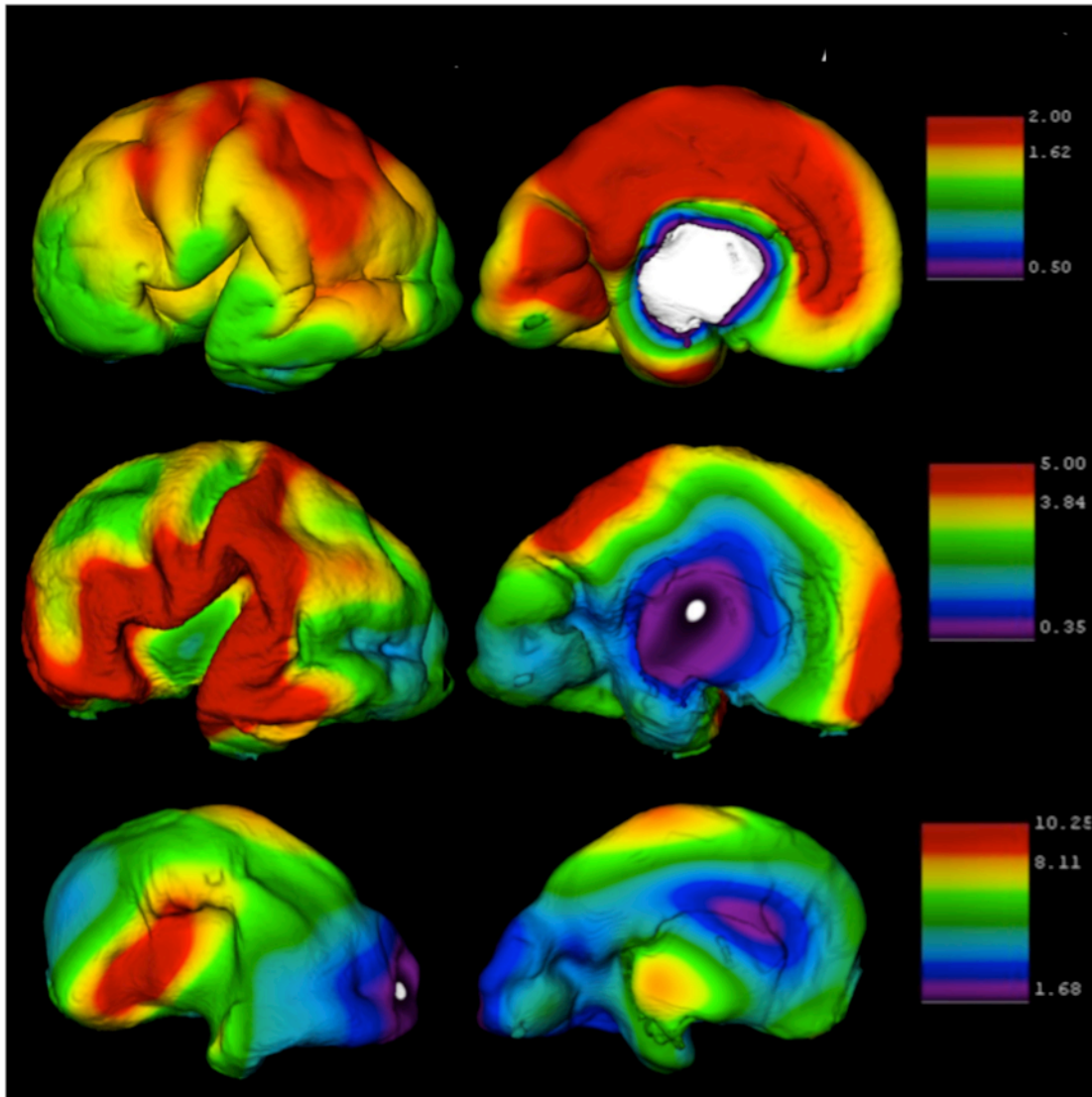
Slika 23. Gornji red prikazuje rezultate mjerenja debljine kortikalne ploče u (redom) 11., 16., 18., 21., 24., 30. te 40. tjednu nakon začeća. Donji red predstavlja rezultate mjerenja debljine subplate zone u istim hemisferama. Bojom kodirana mapa s lijeve strane prikazuje raspon izmjerenih vrijednosti u mm. Izmjerenim vrijednostima pridružena je odgovarajuća boja, a potom je bojom kodirana mapa superponirana na rekonstruirane površine hemisfera (desna polovica slike).

Navedeni obrazac regionalnih varijacija debljine kortikalne ploče i subplate zone najbolje se uočava u razvojnoj fazi B (Slika 24). U odnosu na kortikalnu ploču, subplate zona krajem faze B i tijekom faze C pokazuje drugačiju raspodjelu regionalnih varijacija debljine. Naime subplate zonu se ne može valjano definirati na MRI snimkama prije 13. TNZ (jer još nije posve razvijena) niti nakon 40. TNZ (zbog njezinog postupnog nestajanja, ali i slabljenja intenziteta njezinog MRI signala). Stoga je u ovom radu volumen subplate zone prije 13. i nakon 40. TNZ aproksimiran na nulu.

U fazama B i C, subplate zona ponegdje deseže debljinu do 12 mm (Slika 25, 26. TNZ). Dok tijekom faze A i početnog dijela faze B subplate zona i kortikalna ploča imaju sličnu regionalnu raspodjelu debljine, krajem faze B i tijekom cijele faze C subplate zona postaje najdeblja zona stijenke telencefalona (Slika 23, Slika 25) u tjemenom režnju, gornjoj čeonoj vijuzi, čeono-tjemenom poklopcu, supramarginalnoj vijuzi i gornjoj sljepoočnoj vijuzi. Takva raspodjela najdebljih područja subplate zone odgovara lokalizaciji budućeg lučnog snopa (fasciculus arcuatus) koji povezuje motoričko (frontalno) i osjetno (temporalno) govorno područje. Nakon 30. TNZ subplate zona se postupno stanjuje, a intenzitet njezinog MRI signala slabi; stoga nismo mogli valjano istražiti regionalnu raspodjelu njezinog postupnog nestajanja.



Slika 24. Fetalni mozak fetusa u dobi od 16 TNZ. Gornji red prikazuje aksijalnu (horizontalnu) T1 MRI snimku (lijevo) te rekonstrukciju površine kortikalne ploče (desno) sa superponiranom bojom kodiranom milimetarskom mapom (desna mapa u sredini slike). Crvene strelice pokazuju kapsulu eksternu (granica subplate zone i intermedijalne zone u lateralnim dijelovima telencefalona). Zvezdice su postavljene na jasno vidljivoj granici između intermedijalne zone i proliferacijskih zona. Donji red predstavlja isti aksijalni presjek, ali sa superponiranim rezultatima dobivenim nakon obrade T1 MRI snimaka novom metodom segmentacije, prema kojoj je moguće odvojiti različite fetalne prolazne odjeljke (boje koje odgovaraju određenim fetalnim odjeljcima prikazane su na popisu iznad slike, na ljestvici u sredini s lijeve strane). Desna slika u donjem redu predstavlja rekonstrukciju površine subplate zone sa superponiranom bojom kodiranom mapom, koja predstavlja debljinu subplate zone u mm. Obje slike u desnom stupcu jasno pokazuju da u 16. TNZ kortikalna ploča, ali i subplate zona, pokazuju regionalne varijacije debljine, pri čemu su najdeblje u području centralne pukotine (fissura centralis).

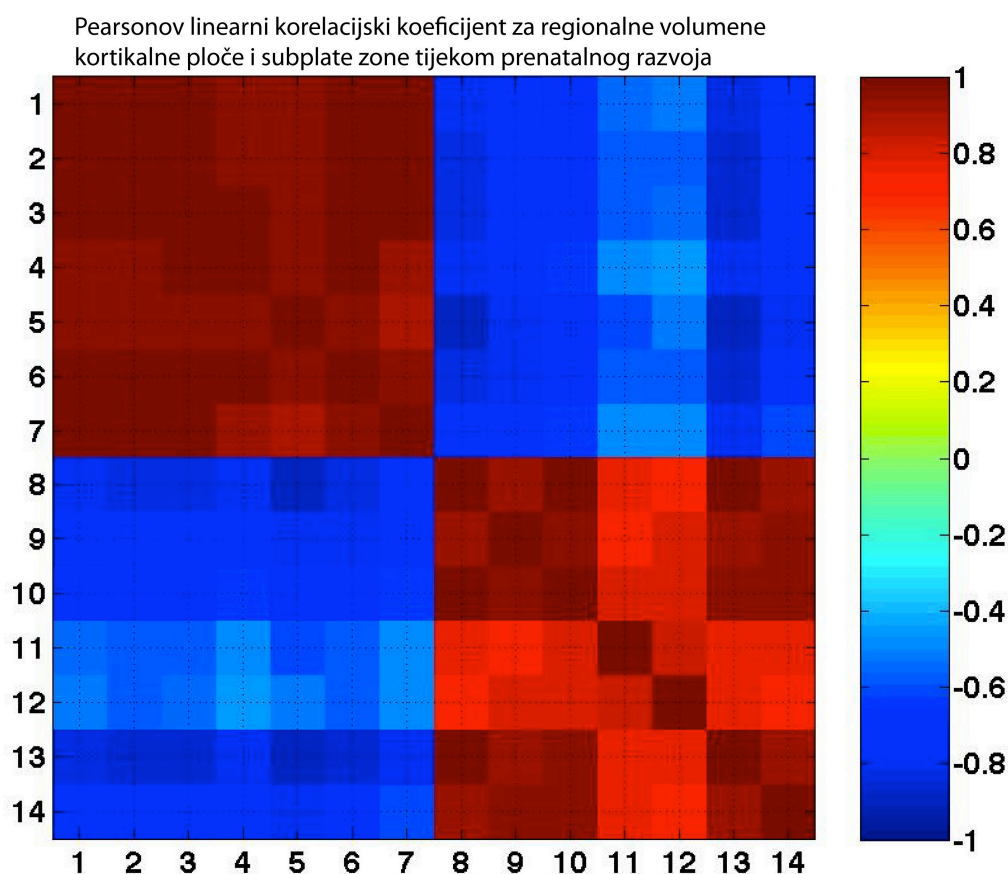


Slika 25. Shematski prikaz debljine kortikalne ploče (gornji red), subplate zone (srednji red) te intermedijalne zone (doljnji red) u mozga fetusa u dobi od 26. TNZ. U lijevom stupcu je pogled na lateralnu stranu hemisfera, srednji stupac je pogled na medijalnu površinu, dok desni stupac predstavlja odgovarajuće milimetarske ljestvice kodirane bojom. Debljina svake zone u određenoj točki (X,Y,Z koordinata) njihove rekonstruirane 3D površine jasno ukazuje da kortikalna ploča, subplate zona te intermedijalna zona imaju regionalno različitu debljinu .

5.3. Međusobna ovisnost regionalnih volumena subplate zone i kortikalne ploče

Subplate zona je ključna za razvoj moždane kore, pa smo stoga analizirali povezanost regionalnih volumena subplate zone i kortikalne ploče u ovisnosti o dobi. Regionalne volumene i debljine, koristimo kao biološke pokazatelje regionalnih razlika u rastu i razvoju subplate zone i kortikalne ploče.

Sljedeća matrica prikazuje povezanost regionalnih volumena subplate zone i kortikalne ploče. Pearsonov linearni korelacijski koeficijent ('*Pearson product moment correlation coefficient*') izračunat je za sve regionalne volumene kortikalne ploče i subplate zone u 10 fetalnih mozгова različite dobi. Njegov izračun prikazan je u matrici veličine 14x14 (Slika 26).



Slika 26. Međusobna pozitivna (crveno) ili negativna (plavo) povezanost regionalnih volumena subplate zone (stupci i redovi označeni brojevima od 1 - 7) te kortikalne ploče (stupci i redovi označeni brojevima od 8 - 14). Međusobna povezanost volumena različitih područja subplate zone (donji desni crveni kvadrant) te međusobna povezanost

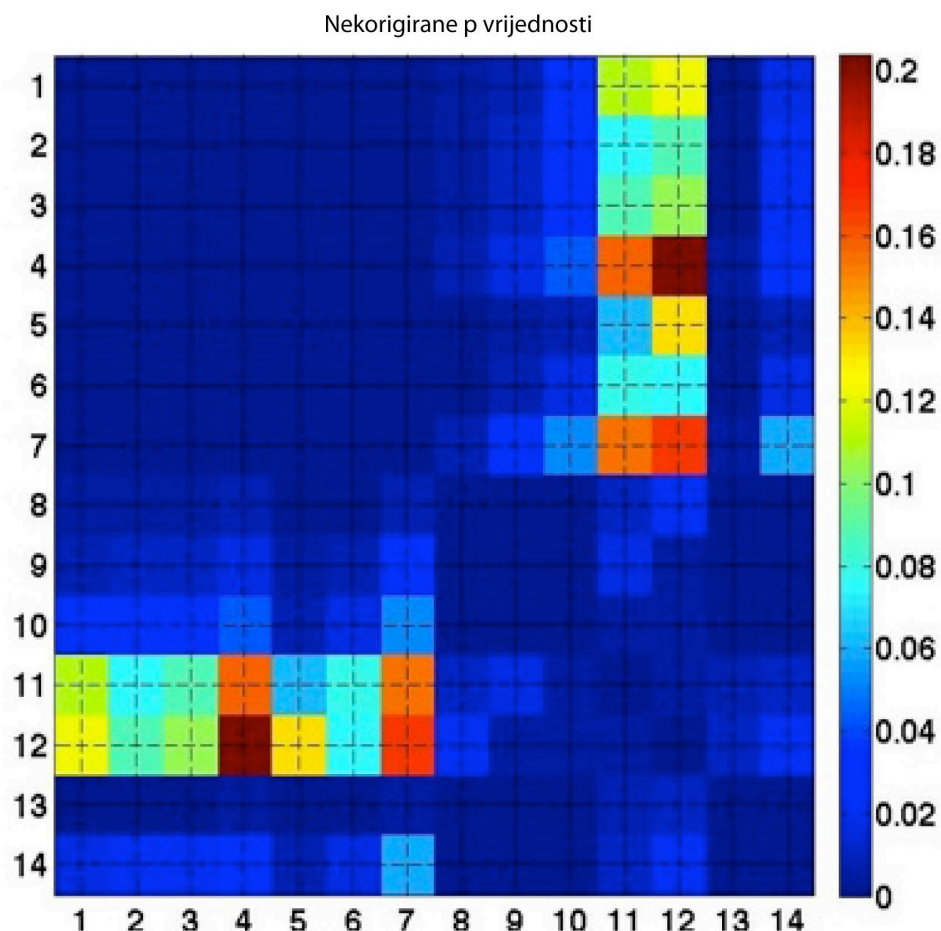
volumena različitih područja kortikalne ploče (gornji lijevi crveni kvadrant) tijekom prenatalnog razvoja mozga jasno pokazuju da različita područja subplate zone i kortikalne ploče pokazuju pozitivnu povezanost, odnosno usklađenu promjenu volumena. Ljestvica s desne strane pokazuje stupanj povezanosti,

Legenda:

- 1 (tjemeni volumen kortikalne ploče),
- 2 (zatiljni volumen kortikalne ploče),
- 3 (čeonni volumen kortikalne ploče),
- 4 (volumen kortikalne ploče otočnog režnja),
- 5 (volumen kortikalne ploče pojasne vijuge),
- 6 (sljepoočni volumen kortikalne ploče),
- 7 (hipokampalni, parahipokampalni te septalno-preoptički volumeni kortikalne ploče).
- 8 (tjemeni volumen subplate zone),
- 9 (zatiljni volumen subplate zone),
- 10 (čeonni volumen subplate zone),
- 11 (volumen subplate zone otočnog režnja),
- 12 (volumen subplate zone pojasne vijuge),
- 13 (sljepoočni volumen subplate zone),
- 14 (hipokampalni, parahipokampalni te septalno preoptički volumeni subplate zone).

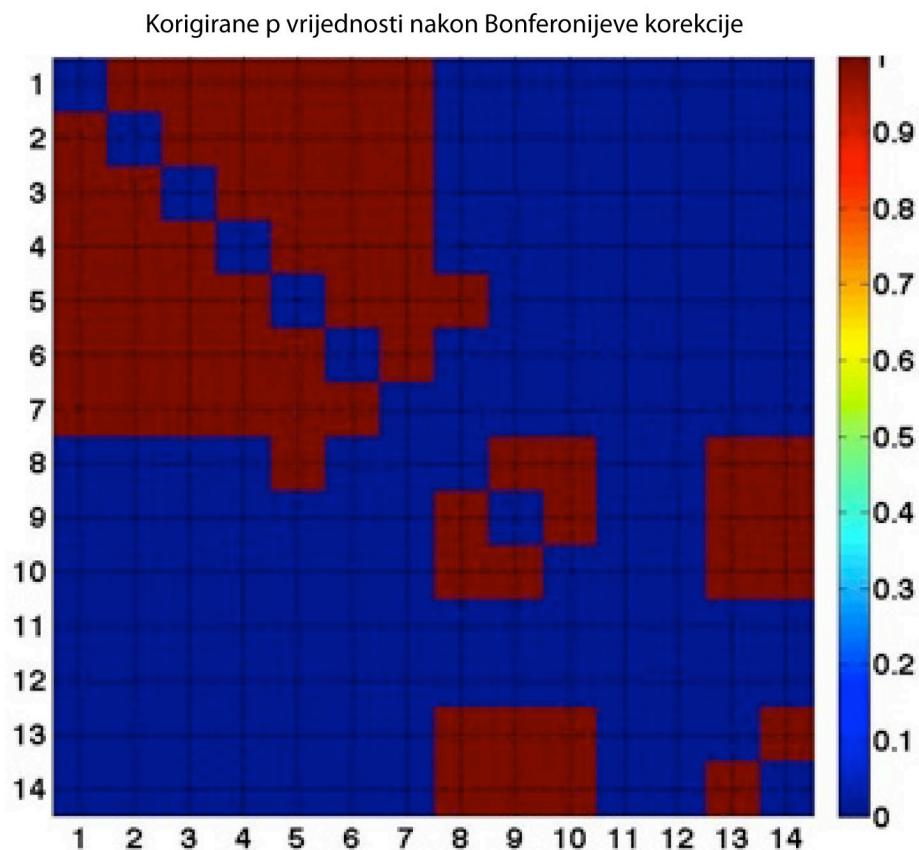
Redoslijed na Y ordinati jednak je redoslijedu na X apscisi.

Iz priložene matrice (Slika 26) vidi se da postoji regionalna ovisnost promjene volumena unutar kortikalne ploče (gornji crveni kvadrant) i regionalna ovisnost promjene volumena unutar subplate zone (donji desni crveni kvadrant). Drugim riječima, postoji negativni koeficijent korelacije promjena volumena subplate zone i kortikalne ploče u svim režnjevima (plavi kvadranti). Sljedeća matrica (Slika 27) prikazuje p vrijednosti za ovu matricu korelacije.



Slika 27. P vrijednosti za prethodnu matricu korelacije (oznake kao na Slici 26). Bojom kodirana ljestvica s desne strane predstavlja nekorigirane p vrijednosti za ispitane korelacije povezanosti međusobnih promjena regionalnih volumena unutar kortikalne ploče, subplate zone te između regionalnih volumena kortikalne ploče i subplate zone.

Iz prikazane matrice (Slika 27) može se zaključiti da postoji statistički značajna povezanost povećanja volumena kortikalne ploče u svim režnjevima, odnosno statistički značajna povezanost smanjenja volumena subplate zone u svim režnjevima (područja crvenih kvadranta u prvoj matrici). Međutim, statistički značajna negativna korelacija je uočena samo između promjene volumena kortikalne ploče u kvadrantima 1 do 7 i promjena volumena subplate zone u tjemenom (8), zatiljnom (9), čeonom (10), sljepoočnom (13) režnju te u području koje obuhvaća hipokampus, parahipokampalnu vijugu i septalno-preoptičko područje (14).



Slika 28. Matrica Bonfferonijeve ispravke za korelacije prikazane na slikama 26 i 27.

Budući da je u ovom radu analiziran mali broj uzoraka, statistička matrica ispravljena je Bonfferonijevom korekcijom (Slika 28) za lažno pozitivne rezultate. Nakon ispravka može se vidjeti da su zadržane snažne povezanosti između svih regionalnih promjena volumena unutar same kortikalne ploče (gornji crveni kvadrant, regije 1 - 7) te između područja 8, 9, 10, 13 i 14 unutar subplate zone (doljnji desni kvadrant). Jedina snažna povezanost između promjene volumena kortikalne ploče i subplate zone nakon ispravka ostaje između volumena kortikalne ploče pojasne vijuge (regija 5) i volumena tjemene subplate zone (regija 8). Naši rezultati ukazuju da preliminarne korelacije između regionalnih promjena volumena kortikalne ploče i subplate zone većinom nestaju nakon ispravljanja metodom Bonferonijeve korekcije.

5.4. Indeks girifikacije

Svi rezultati izračuna regionalnih volumena kortikalne ploče i subplate zone su normalizirani kako bi se prikazala ovisnost indeksa girifikacije o njima. U svrhu normalizacije skupova podataka, regionalni volumeni subplate zone i kortikalne ploče podijeljeni su sa zajedničkom varijablom, kako bi se poništio učinak varijable na podatke. Volumeni subplate zone i kortikalne ploče određenog područja podijeljeni su s maksimalnom izračunatom vrijednošću tog područja.

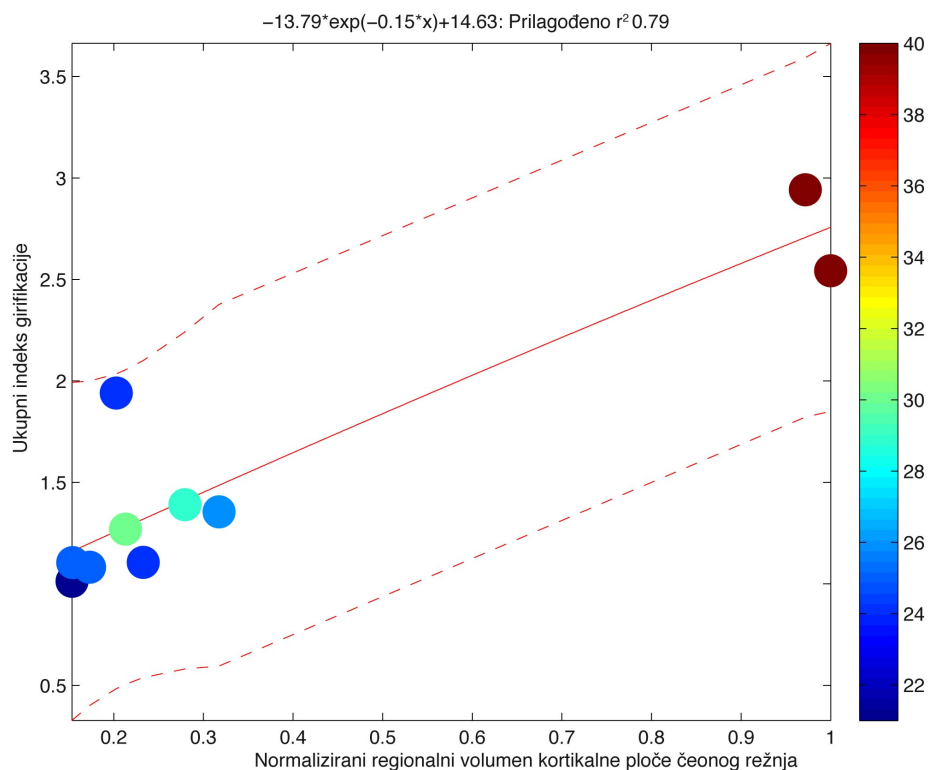
Tablica 6. R^2 vrijednosti za eksponencijalni model ovisnosti ukupnog indeksa girifikacije o normaliziranim regionalnim volumenima kortikalne ploče i subplate zone. Crvene brojke su R^2 vrijednosti prema kojima se može zaključiti da je povezanost između izmjerenih vrijednosti i vrijednosti koje predviđaju ovakvi (eksponencijalni) modeli vrlo slaba.

R^2 vrijednosti eksponencijalnog modela ovisnosti ukupnog indeksa girifikacije o normaliziranim regionalnim volumenima kortikalne ploče te subplate zone		
	Kortikalna ploča	Subplate zona
Čeoni režanj	0,79	0,78
Sljepoočni režanj	0,80	0,78
Tjemeni režanj	0,81	0,78
Zatiljni režanj	0,79	0,78
Otočni režanj	0,76	-0,14
Pojasna vijuga	0,70	-0,05

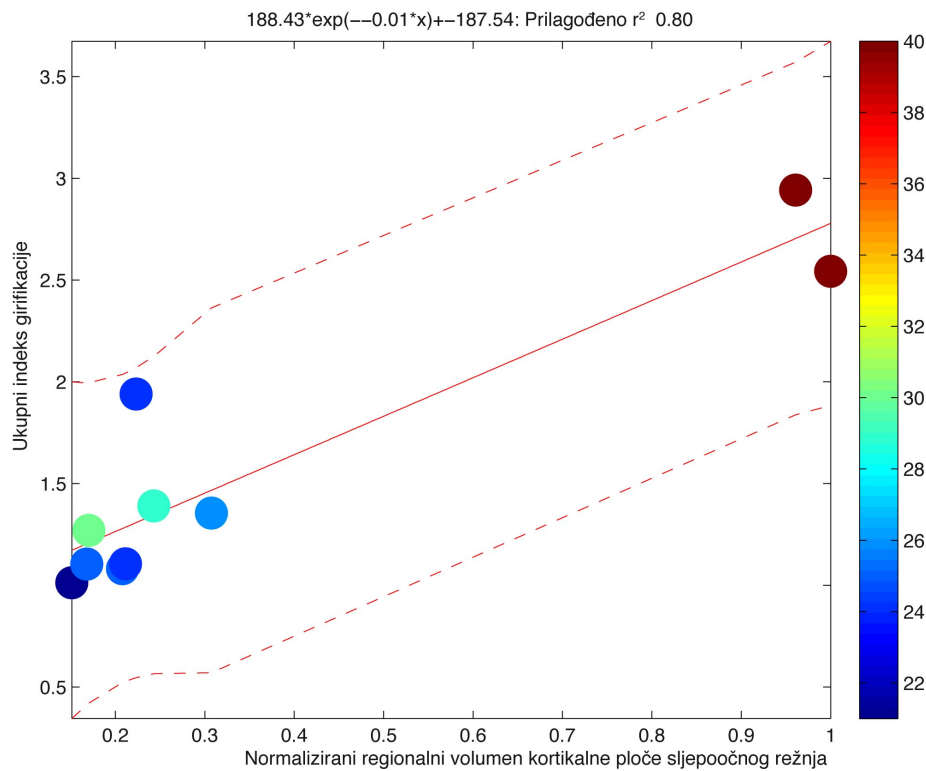
Navedeno omogućuje usporedbu temeljnih karakteristika skupova podataka te analizu ovisnosti girifikacijskog indeksa isključivo o regionalnom volumenu pojedine prolazne zone.

Prilagođavanje podataka prema krivulji opaženih vrijednosti (engl. „curve fitting“) za ovisnost ukupnog girifikacijskog indeksa o normaliziranim regionalnim volumenima subplate zone ili kortikalne ploče prikazuju Slike 29 - 40. Dinamiku promjena girifikacijskog indeksa u ovisnosti o normaliziranim volumenima subplate

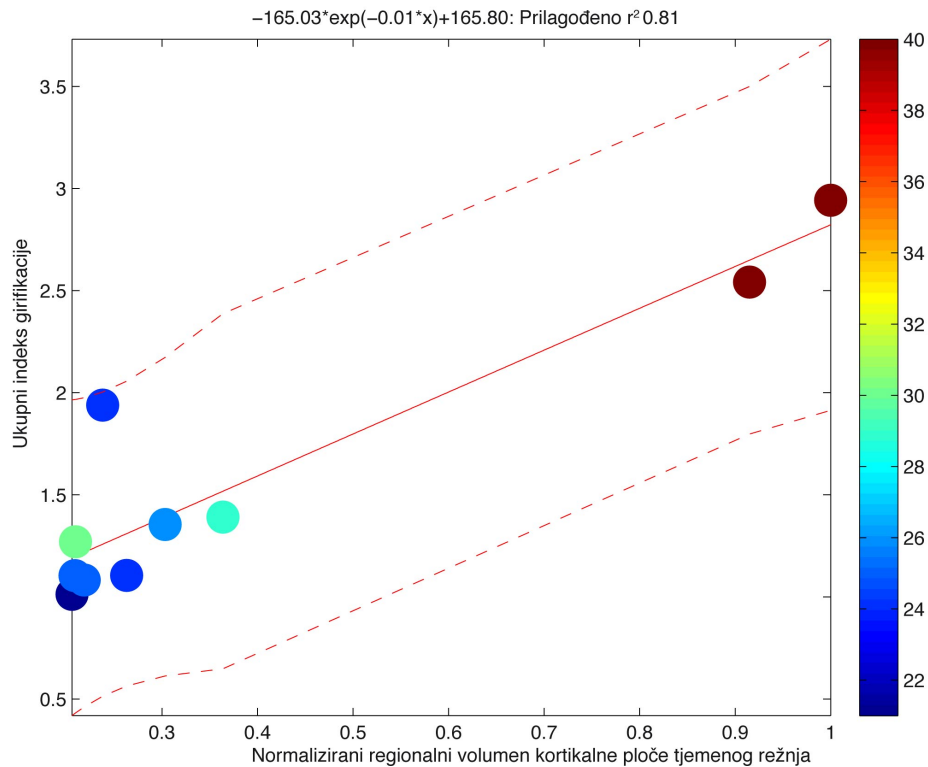
zone ili kortikalne ploče najbolje aproksimiraju eksponencijalni modeli. Vrijednosti R^2 za takve modele iznose 0.7 - 0.81 (Tablica 6), pa se može zaključiti da je povezanost između izmjerenih vrijednosti i vrijednosti koje predviđaju eksponencijalni modeli iznimno jaka.



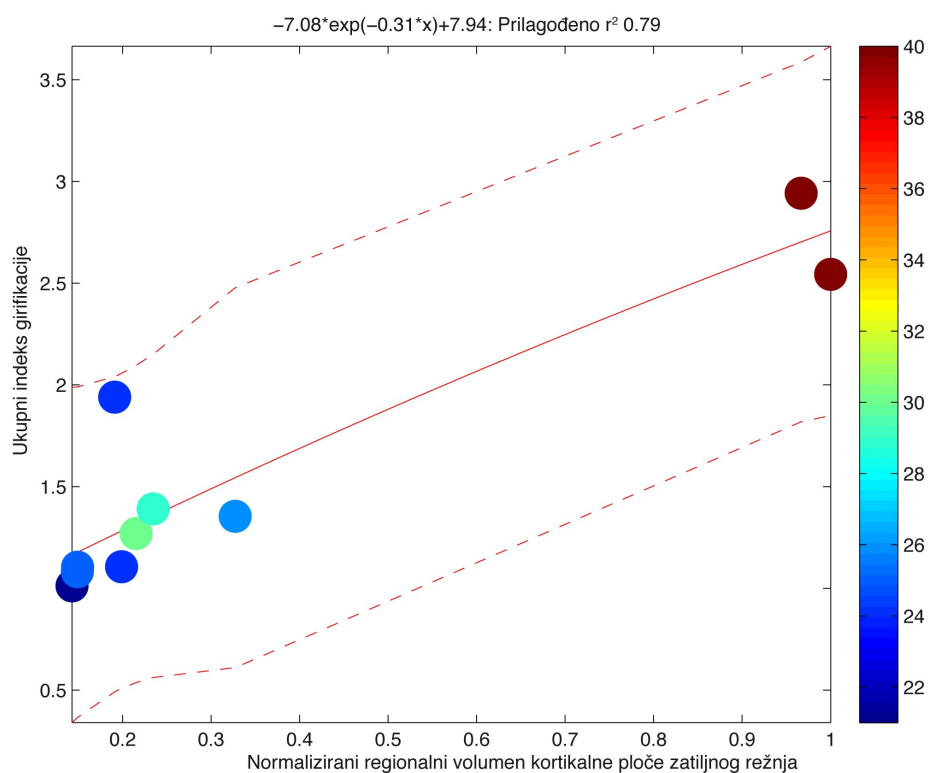
Slika 29. Eksponencijalni model ovisnosti ukupnog indeksa girifikacije o normaliziranom regionalnom volumenu kortikalne ploče čeonog režnja. Na apscisi su prikazane normalizirane vrijednosti volumena kortikalne ploče čeonog režnja, dok su na ordinati prikazane odgovarajuće vrijednosti ukupnog indeksa girifikacije. Ljestvica kodirana bojom (desno) predstavlja dob u tjednima nakon začeca. Na vrhu grafikona prikazana je jednadžba koja predstavlja korišteni model uz odgovarajuće R^2 vrijednosti. Nepoznanica x u jednadžbi predstavlja normalizirani regionalni volumen kortikalne ploče jedne hemisfere za svaki uzorak.



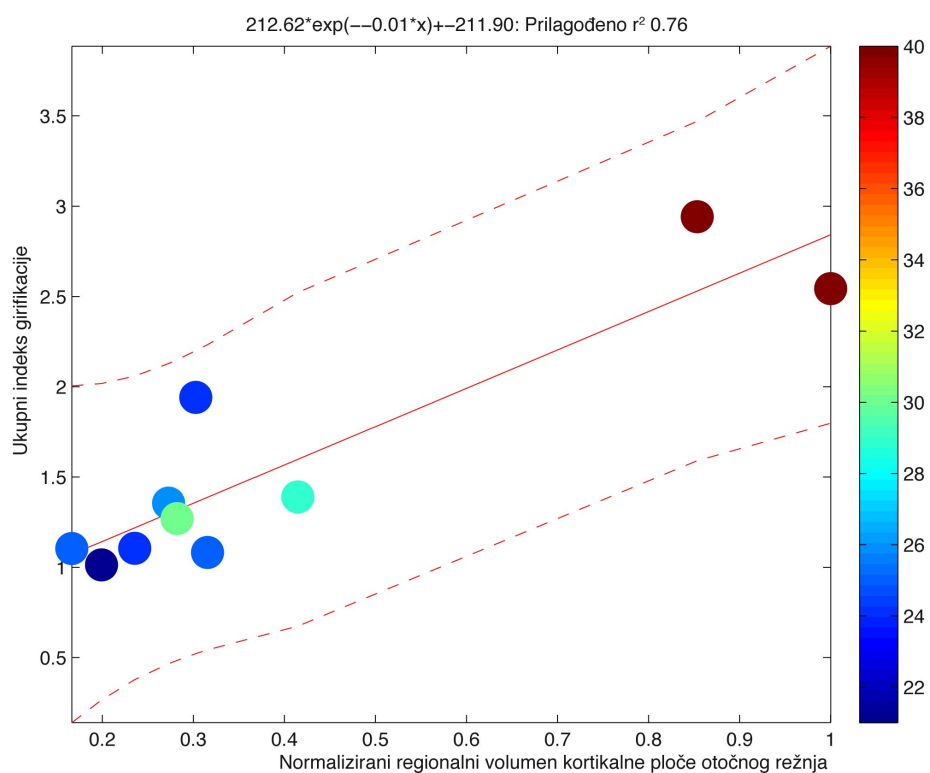
Slika 30. Eksponencijalni model ovisnosti ukupnog indeksa girifikacije o normaliziranom regionalnom volumenu kortikalne ploče sljepoočnog režnja. Na apscisi su prikazane normalizirane vrijednosti volumena kortikalne ploče sljepoočnog režnja, dok su na ordinati prikazane odgovarajuće vrijednosti ukupnog indeksa girifikacije. Ljestvica kodirana bojom (desno) predstavlja dob u tjednima nakon začeća. Na vrhu grafikona prikazana je jednadžba koja predstavlja korišteni model uz odgovarajuće R^2 vrijednosti. Nepoznanica x u jednadžbi predstavlja normalizirani regionalni volumen kortikalne ploče jedne hemisfere za svaki uzorak.



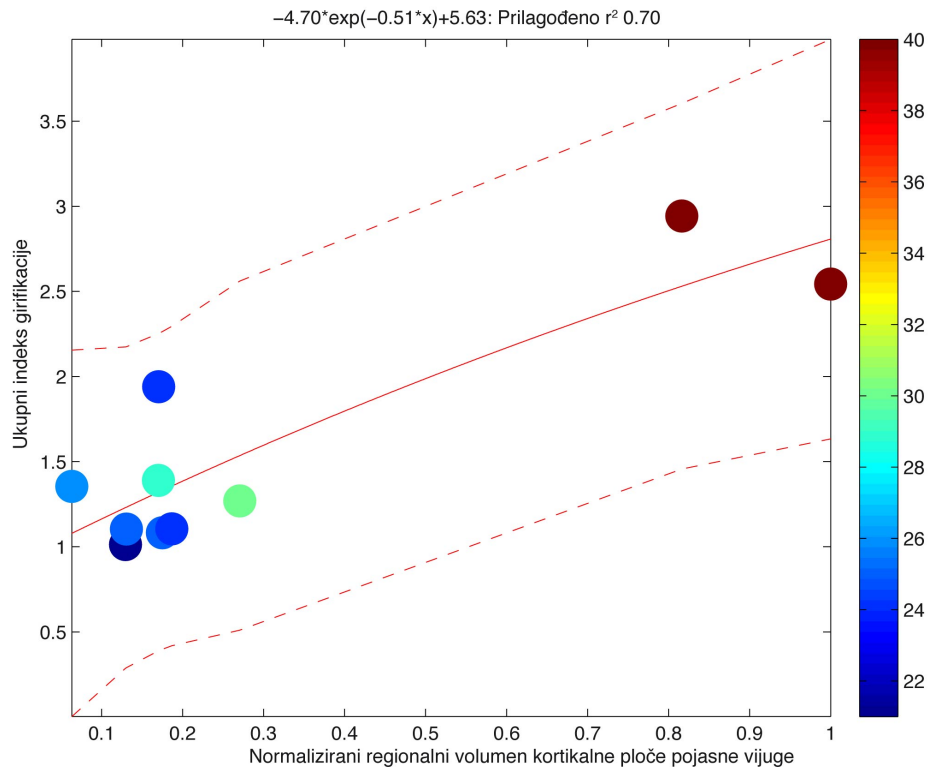
Slika 31. Eksponencijalni model ovisnosti ukupnog indeksa girifikacije o normaliziranom regionalnom volumenu kortikalne ploče tjemenog režnja. Na apscisi su prikazane normalizirane vrijednosti volumena kortikalne ploče tjemenog režnja, dok su na ordinati prikazane odgovarajuće vrijednosti ukupnog indeksa girifikacije. Ljestvica kodirana bojom (desno) predstavlja dob u tjednima nakon začeca. Na vrhu grafikona prikazana je jednadžba koja predstavlja korišteni model uz odgovarajuće R^2 vrijednosti. Nepoznanica x u jednadžbi predstavlja normalizirani regionalni volumen kortikalne ploče jedne hemisfere za svaki uzorak.



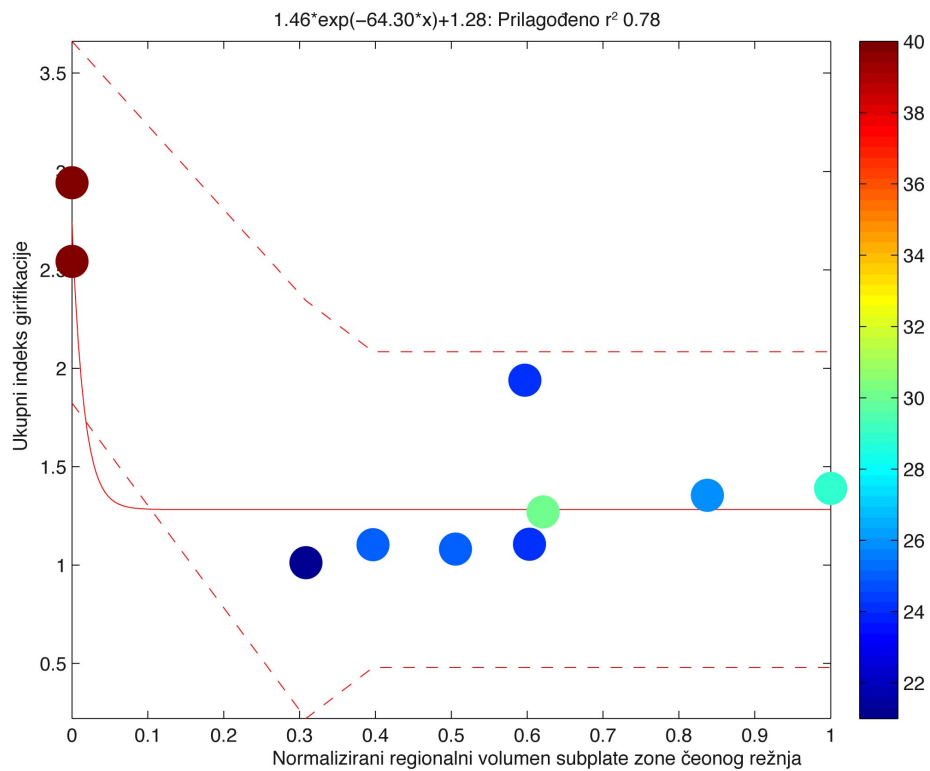
Slika 32. Eksponencijalni model ovisnosti ukupnog indeksa girifikacije o normaliziranom regionalnom volumenu kortikalne ploče zatiljnog režnja. Na apscisi su prikazane normalizirane vrijednosti volumena kortikalne ploče zatiljnog režnja, dok su na ordinati prikazane odgovarajuće vrijednosti ukupnog indeksa girifikacije. Ljestvica kodirana bojom (desno) predstavlja dob u tjednima nakon začeca. Na vrhu grafikona prikazana je jednađzba koja predstavlja korišteni model uz odgovarajuće R^2 vrijednosti. Nepoznanica x u jednađzbi predstavlja normalizirani regionalni volumen kortikalne ploče jedne hemisfere za svaki uzorak.



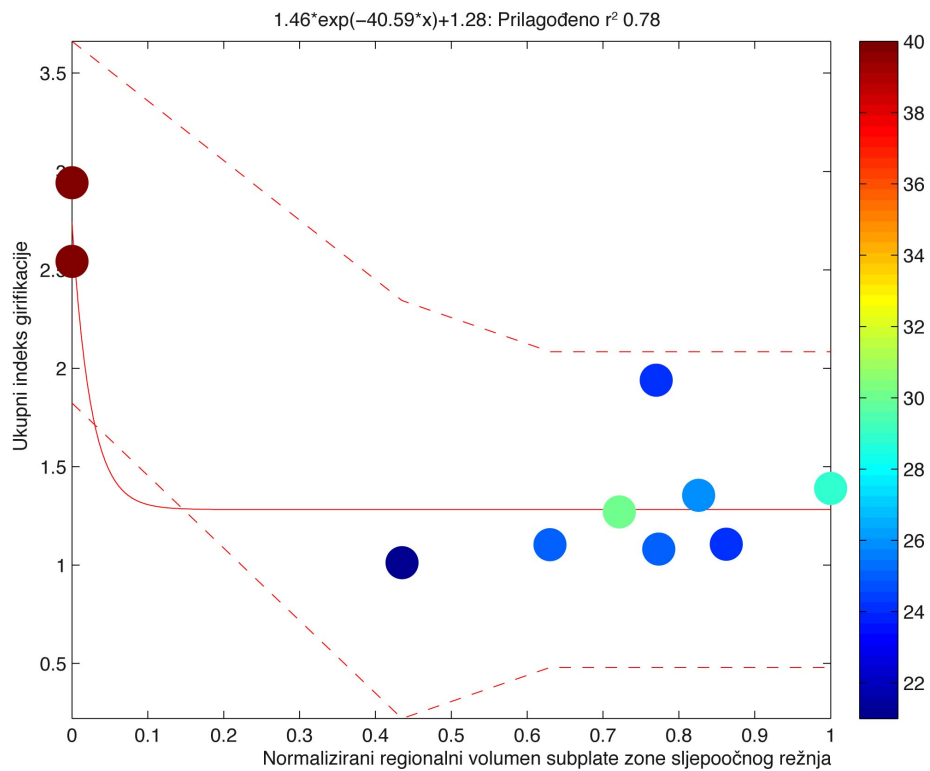
Slika 33. Eksponencijalni model ovisnosti ukupnog indeksa girifikacije o normaliziranom regionalnom volumenu kortikalne ploče otočnog režnja. Na apscisi su prikazane normalizirane vrijednosti volumena kortikalne ploče otočnog režnja, dok su na ordinati prikazane odgovarajuće vrijednosti ukupnog indeksa girifikacije. Ljestvica kodirana bojom (desno) predstavlja dob u tjednima nakon začeca. Na vrhu grafikona prikazana je jednađžba koja predstavlja korišteni model uz odgovarajuće R^2 vrijednosti. Nepoznanica x u jednađžbi predstavlja normalizirani regionalni volumen kortikalne ploče jedne hemisfere za svaki uzorak.



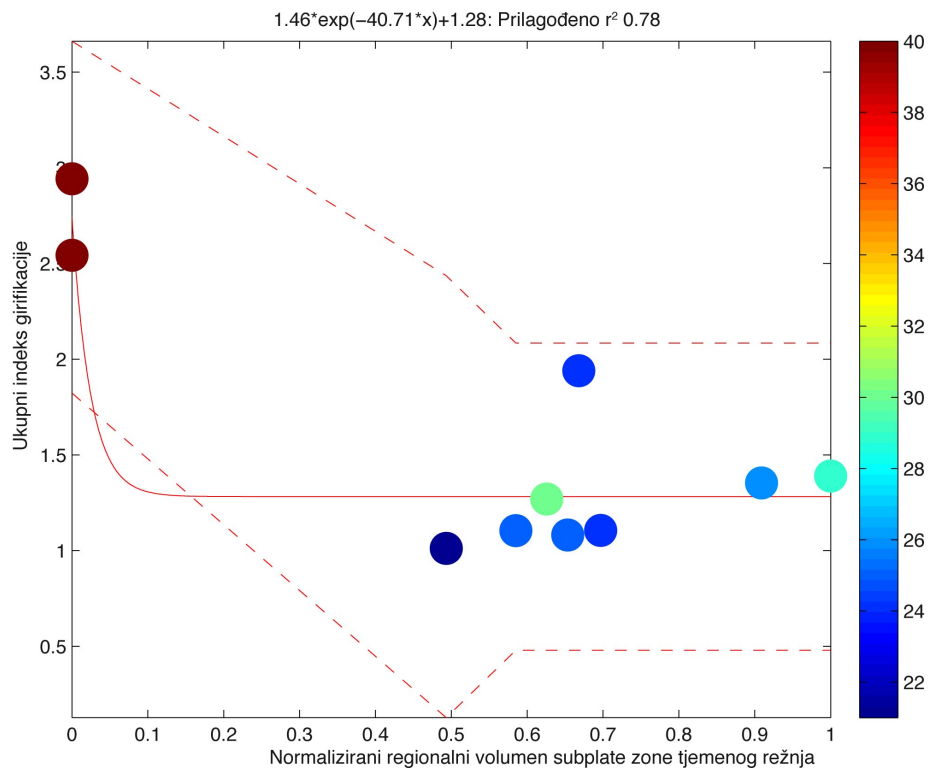
Slika 34. Eksponencijalni model ovisnosti ukupnog indeksa girifikacije o normaliziranom regionalnom volumenu kortikalne ploče pojasne vijuge. Na apscisi su prikazane normalizirane vrijednosti volumena kortikalne ploče pojasne vijuge, dok su na ordinati prikazane odgovarajuće vrijednosti ukupnog indeksa girifikacije. Ljestvica kodirana bojom (desno) predstavlja dob u tjednima nakon začeca. Na vrhu grafikona prikazana je jednadžba koja predstavlja korišteni model uz odgovarajuće R^2 vrijednosti. Nepoznanica x u jednadžbi predstavlja normalizirani regionalni volumen kortikalne ploče jedne hemisfere za svaki uzorak.



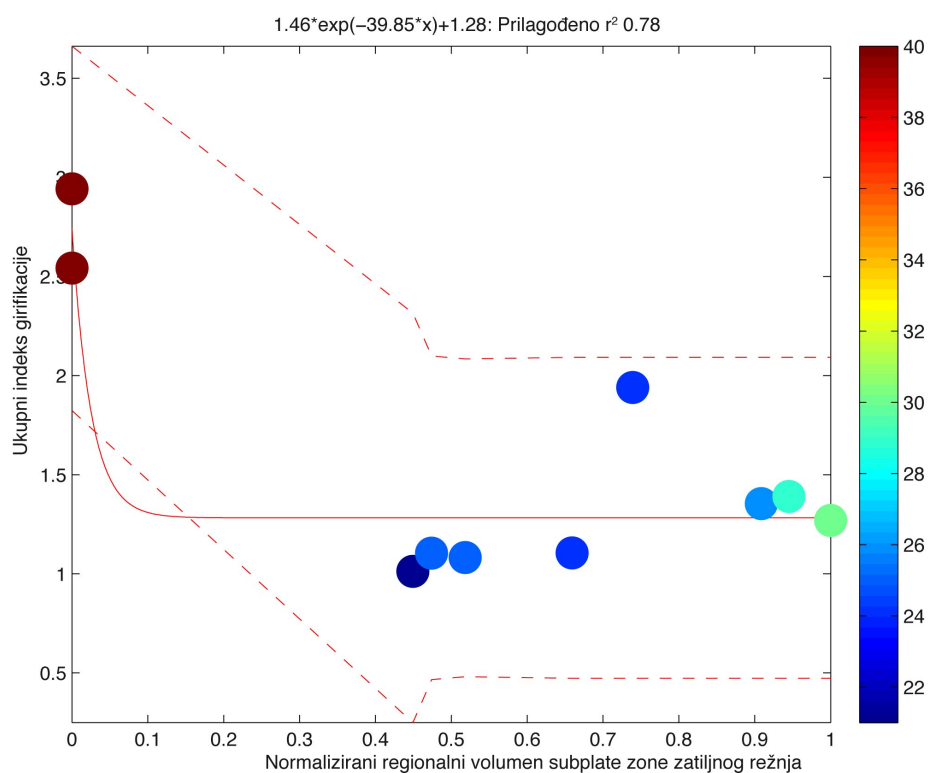
Slika 35. Eksponencijalni model ovisnosti ukupnog indeksa girifikacije o normaliziranom regionalnom volumenu subplate zone čeonog režnja. Na apscisi su prikazane normalizirane vrijednosti volumena subplate zone čeonog režnja dok, vrijednosti na ordinati prikazuju odgovarajuće vrijednosti ukupnog indeksa girifikacije. Ljestvica kodirana bojom (desno), predstavlja dob u tjednima nakon začeća. Na vrhu grafikona prikazana je jednadžba koja predstavlja korišteni model uz odgovarajuće R² vrijednosti. Nepoznanica x u jednadžbi predstavlja normalizirani regionalni volumen subplate zone jedne hemisfere za svaki uzorak.



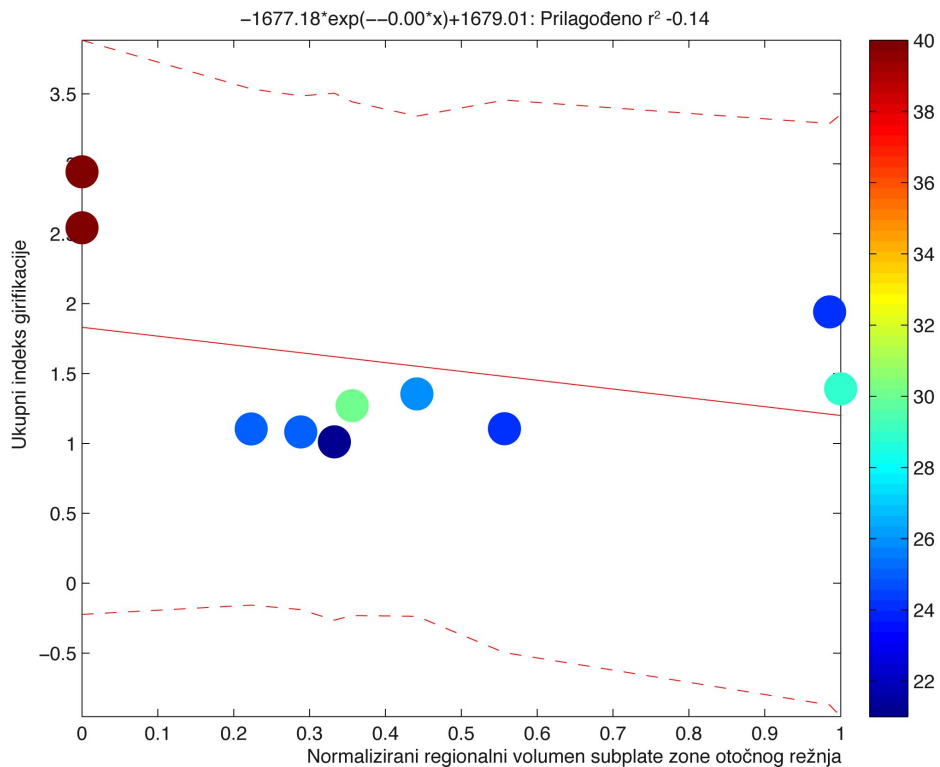
Slika 36. Eksponencijalni model ovisnosti ukupnog indeksa girifikacije o normaliziranom regionalnom volumenu subplate zone sljepoočnog režnja. Na apscisi su prikazane normalizirane vrijednosti volumena subplate zone sljepoočnog režnja dok, vrijednosti na ordinati prikazuju odgovarajuće vrijednosti ukupnog indeksa girifikacije. Ljestvica kodirana bojom (desno), predstavlja dob u tjednima nakon začeća. Na vrhu grafikona prikazana je jednadžba koja predstavlja korišteni model uz odgovarajuće R² vrijednosti. Nepoznanica x u jednadžbi predstavlja normalizirani regionalni volumen subplate zone jedne hemisfere za svaki uzorak.



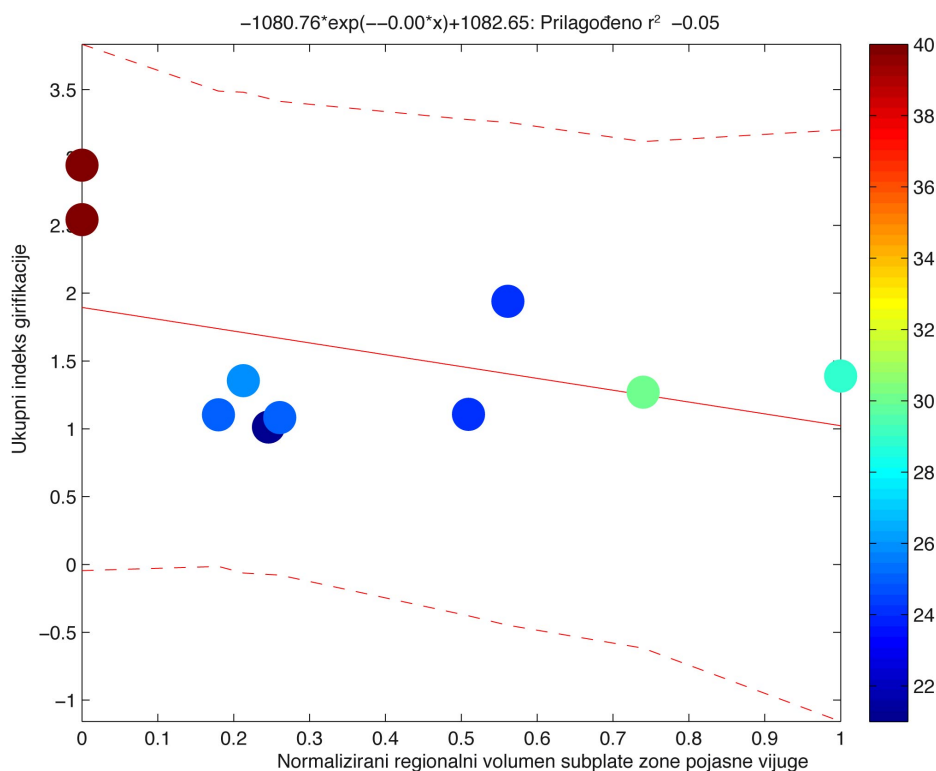
Slika 37. Eksponecijalni model ovisnosti ukupnog indeksa girifikacije o normaliziranom regionalnom volumenu subplate zone tjemenog režnja. Na apscisi su prikazane normalizirane vrijednosti volumena subplate zone tjemenog režnja dok, vrijednosti na ordinati prikazuju odgovarajuće vrijednosti ukupnog indeksa girifikacije. Ljestvica kodirana bojom (desno) predstavlja dob u tjednima nakon začeca. Na vrhu grafikona prikazana je jednadžba koja predstavlja korišteni model uz odgovarajuće R² vrijednosti. Nepoznanica x u jednadžbi predstavlja normalizirani regionalni volumen subplate zone jedne hemisfere za svaki uzorak.



Slika 38. Eksponecijalni model ovisnosti ukupnog indeksa girifikacije o normaliziranom regionalnom volumenu subplate zone zatiljnog režnja. Na apscisi su prikazane normalizirane vrijednosti volumena subplate zone zatiljnog režnja dok, vrijednosti na ordinati prikazuju odgovarajuće vrijednosti ukupnog indeksa girifikacije. Ljestvica kodirana bojom (desno), predstavlja dob u tjednima nakon začeća. Na vrhu grafikona prikazana je jednađzba koja predstavlja korišteni model uz odgovarajuće R² vrijednosti. Nepoznanica x u jednađzbi predstavlja normalizirani regionalni volumen subplate zone jedne hemisfere za svaki uzorak.

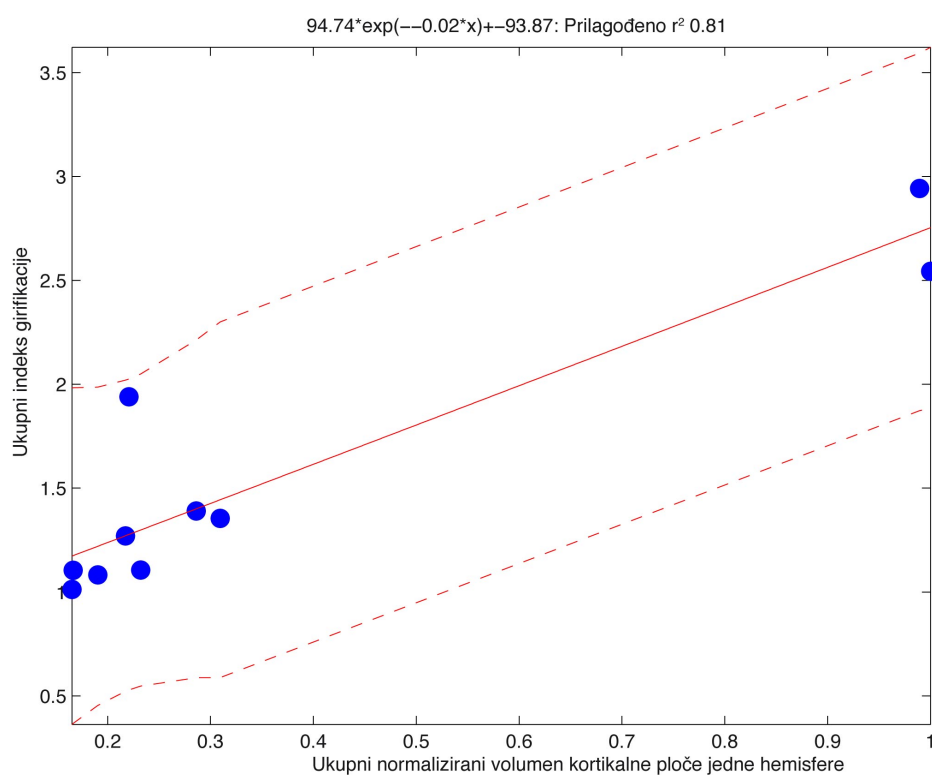


Slika 39. Eksponencijalni model ovisnosti ukupnog indeksa girifikacije o normaliziranom regionalnom volumenu subplate zone otočnog reznja. Na apscisi su prikazane normalizirane vrijednosti volumena subplate zone otočnog reznja dok, vrijednosti na ordinati prikazuju odgovarajuće vrijednosti ukupnog indeksa girifikacije. Ljestvica kodirana bojom (desno) predstavlja dob u tjednima nakon začeca. Na vrhu grafikona prikazana je jednadžba koja predstavlja korišteni model uz odgovarajuće R^2 vrijednosti. Nepoznanica x u jednadžbi predstavlja normalizirani regionalni volumen subplate zone jedne hemisfere za svaki uzorak.

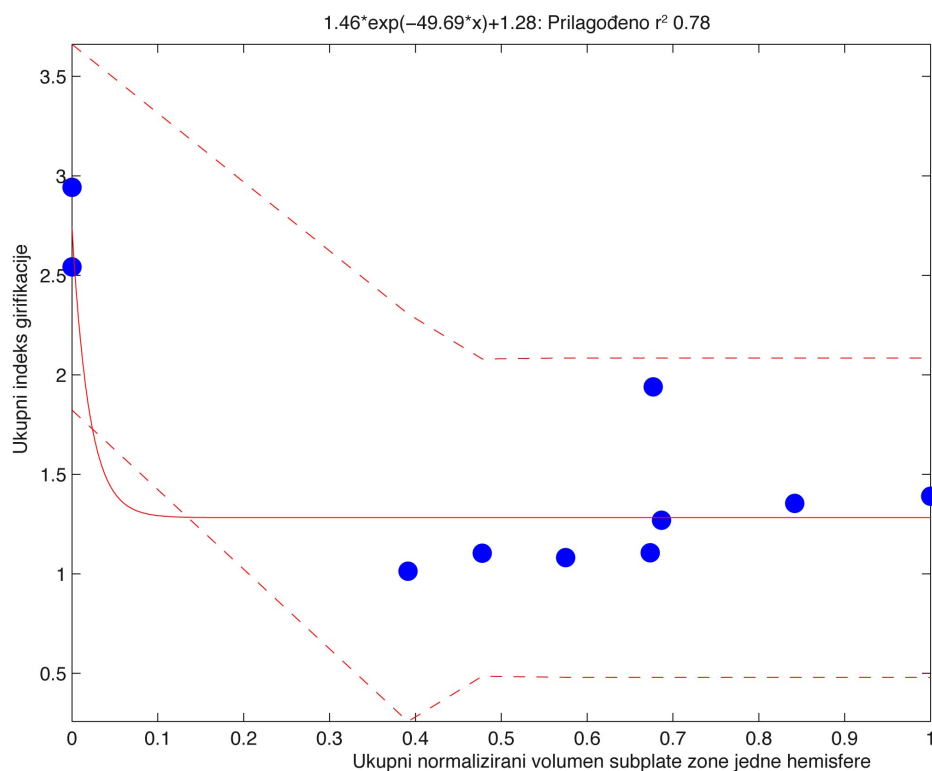


Slika 40. Eksponecijalni model ovisnosti ukupnog indeksa girifikacije o normaliziranom regionalnom volumenu subplate zone pojasne vijuge. Na apscisi su prikazane normalizirane vrijednosti volumena subplate zone pojasne vijuge dok, vrijednosti na ordinati prikazuju odgovarajuće vrijednosti ukupnog indeksa girifikacije. Ljestvica kodirana bojom (desno) predstavlja dob u tjednima nakon začeca. Na vrhu grafikona prikazana je jednadžba koja predstavlja korišteni model uz odgovarajuće R^2 vrijednosti. Nepoznanica x u jednadžbi predstavlja normalizirani regionalni volumen subplate zone jedne hemisfere za svaki uzorak.

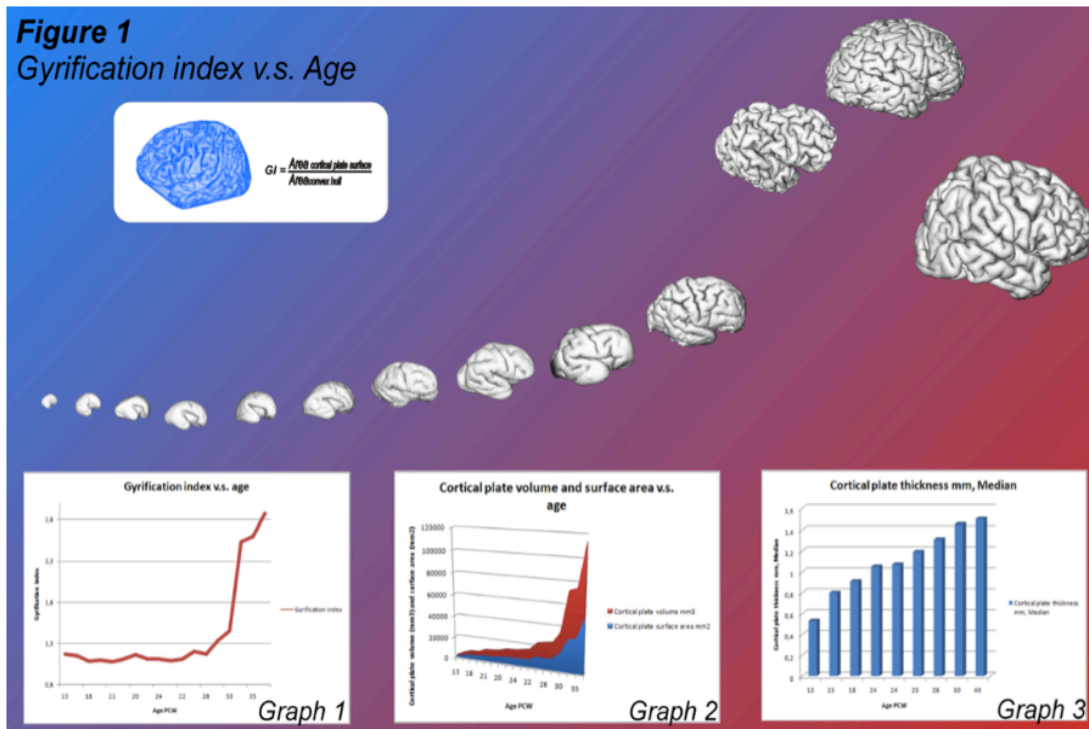
Sljedeća dva grafikona (Slika 41 i 42) prikazuju modele koji najbolje aproksimiraju dinamiku promjena ukupnog girifikacijskog indeksa u ovisnosti o normaliziranim ukupnim volumenima subplate zone ili kortikalne ploče. Vrijednosti R^2 za takve modele iznose 0.81 za normalizirane vrijednosti ukupnog volumena kortikalne ploče jedne hemisfere (Slika 41) te 0.78 za normalizirane vrijednosti ukupnog volumena subplate zone jedne hemisfere (Slika 42). Iz navedenog se može zaključiti da je povezanost između izmjerenih vrijednosti i vrijednosti koje predviđa eksponencijalni model vrlo jaka.



Slika 41. Eksponencijalni model ovisnosti ukupnog indeksa girifikacije o ukupnom normaliziranom volumenu kortikalne ploče jedne hemisfere. Na apscisi su prikazane normalizirane vrijednosti volumena kortikalne ploče jedne hemisfere, dok vrijednosti na ordinati prikazuju odgovarajuće vrijednosti ukupnog indeksa girifikacije. Na vrhu grafikona prikazana je jednadžba koja predstavlja korišteni model uz odgovarajuće R^2 vrijednosti. Nepoznanica x u jednadžbi predstavlja normalizirani ukupni volumen kortikalne ploče jedne hemisfere za svaki uzorak.



Slika 42. Eksponencijalni model ovisnosti ukupnog indeksa girifikacije o ukupnom normaliziranom volumenu subplate zone jedne hemisfere. Na apscisi su prikazane normalizirane vrijednosti volumena subplate zone jedne hemisfere, dok vrijednosti na ordinati prikazuju odgovarajuće vrijednosti ukupnog indeksa girifikacije. Na vrhu grafikona prikazana je jednadžba koja predstavlja korišteni model uz odgovarajuće R^2 vrijednosti. Nepoznanica x u jednadžbi predstavlja normalizirani ukupni volumen subplate zone jedne hemisfere za svaki uzorak.



Slika 43. Kvalitativni i kvantitativni prikaz izračuna indeksa girifikacije. Doljnji red: izračun girifikacijskog indeksa (1), ukupni apsolutni volumen kortikalne ploče (2, crveno) i subplate zone (2, plavo) za danu dob te ukupne srednje vrijednosti debljine kortikalne ploče ovisno o dobi (3). Grafički (shematski) prikaz rekonstruirane površine kortikalne ploče fetalnog mozga prikazuje redosljed pojave vijuga i brazdi. Preuzeto iz Vasung i sur.(2009).

6. RASPRAVA

6.1. Osvrt na metodologiju

Napredak tehnologije (poput razvoja novih sekvenci za *in vivo* oslikavanje mozga fetusa, nedonoščadi i novorođenčadi metodom magnetske rezonancije, ali i razvoj novih tehnika analize slika dobivenih metodom magnetske rezonancije) omogućio je korištenje kvantitativnih podataka dobivenih analizom MRI snimaka kao potencijalnih 'bioloških pokazatelja' za predviđanje rasta i razvoja ljudskog mozga (Ment i sur. 2009). Do sada su objavljene samo tri studije trodimenzionalne kvantitativne analize prolaznih fetalnih zona mozga čovjeka na temelju podataka dobivenih snimanjem *in vivo* (Corbett-Detig i sur. 2011, Scott i sur. 2011) ili *in vitro* (Huang i sur. 2009). Scott i suradnici (Scott i sur. 2011) opisali su kvantitativne promjene prolaznih fetalnih zona dobivene analizom MRI snimaka dobivenih *in vivo/in utero*. U navedenim studijama postoji nekoliko ograničavajućih faktora zbog kojih precizno određivanje, a samim time i kvantitativna analiza prolaznih fetalnih zona ne može dati rezultate koji bi služili kao biološki pokazatelji intenziteta histogenetskih procesa. Naime,

(i) veličina vokseli (3 mm) na *in vivo* MRI snimkama (Scott i sur. 2011) veća je od debljine pojedinih zona (proliferacijske zone u fetalnoj fazi razvoja su tanje od 2mm (Bayatti i sur. 2008) a kasnije još tanje),

(ii) rukom vođena segmentacija fetalnih zona (Corbett-Detig i sur. 2011) najčešće se obavlja na frontalnim presjecima, pa su granice pojedinih zona (kad se ne raspoznaju jasno na MRI snimkama) definirane koristeći samo prethodno objavljene histološke opise. Navedeni histološki opisi ili ne obuhvaćaju cijeli volumen (Kostović i Rakic 1990, Kostović i sur. 2002, Radoš i sur. 2006) ili obuhvaćaju cijeli volumen (Bayer i Altman 2002, 2004, 2005, 2006, 2008; Griffiths i sur. 2010) ali su granice zone označene koristeći nazivlje razvijeno u analizi mozga štakora, koje je u bitnom neskladu s općenito prihvaćenom podjelom (Bystron i sur. 2008).

(iii) automatska segmentacija (metoda koja se oslanja na slikovne razlike intenziteta MRI signala različitih tkiva ili samo na morfološka svojstva, koristeći prethodno ručno izrađeni predložak) ne omogućuje niti točno prepoznavanje svake fetalne zone niti njihovo valjano razgraničenje te ne raspoznaje veliki dio prolaznih

fetalnih zona (Scott i sur. 2011, Slika 2). Navedeno proizlazi iz činjenice da tijekom različitih faza razvoja prolazne fetalne zone pokazuju regionalne varijacije intenziteta MRI signala.

(iv) u nastojanju da se definiraju normalni biološki pokazatelji (što je temeljni uvjet za analizu promjena u razvojnim poremećajima mozga), većina navedenih studija ograničena je dostupnim snimkama koje obuhvaćaju samo fetalnu (Corbett-Detig i sur. 2011, Huang i sur. 2009) te početak prenatalne faze razvoja (Scott i sur. 2011) te nisu u mogućnosti obraditi podatke u kontekstu cjelokupnog razvoja mozga prije rođenja.

(v) budući da se histogenetski procesi odvijaju različitim intenzitetom u različitim prolaznim fetalnim zonama, mjesto histogenetskih procesa različitih intenziteta, spajanje heterogenih zona u svrhu analize (npr. grupiranje suplate zone i kortikalne ploče - Huang i sur. 2009; grupiranje intermedijalne zone i suplate zone - Scott i sur. 2011) ne omogućuje valjan prikaz histogenetskih procesa i može navesti na krive zaključke o razvoju ljudskog mozga.

Izrada sveobuhvatnog atlasa odgovarajuće segmentacije, koja je provedena koristeći iste mozgove za histološku i MRI analizu, neophodna je za buduća klinička i temeljna istraživanja, osobito zbog činjenice da različite histogenetske procese možemo indirektno pratiti na temelju dinamike kvalitativnih promjena MRI signala u različitim fetalnim zonama (Kostović i sur. 2002, Radoš i sur. 2006, Kostović i Vasung 2009). Primjeri takvih procesa su: razvojne promjene sastava izvanstaničnog matriksa i količine vode u subplate zoni, zbijenosti rasporeda neurona u kortikalnoj ploči ili proliferacijskim zonama, promjene brojnosti i vrsta snopova aksona u intermedijalnoj zoni, subplate zoni te fibrilarnom dijelu subventrikularne zone.

Navedene promjene se ne mogu kvantitativno analizirati današnjim metodama koje se isključivo oslanjaju na automatsku segmentaciju ili na predloške/atlas, bez usporedne analize odgovarajućih histoloških rezova. Zbog ranije spomenutih razloga, rezultati našeg rada se tek djelomično poklapaju s nalazima Scotta i suradnika (Scott i sur. 2011). S druge strane, naši rezultati se uglavnom poklapaju s nalazima Corbett-Detiga i suradnika (Corbett-Detig i sur. 2011) te Huanga i suradnika (Huang i sur. 2009), ali se od njih razlikuju po tome što je u našem radu kvantitativna analiza obavljena za cijelo razdoblje od 11. do 40. TNZ

6.2. Kvantitativni pokazatelji glavnih histogenetskih procesa

Tijekom fetalne faze razvoja, od 13. do 23. TNZ, predominantno se odvijaju slijedeći histogenetski procesi (Kostović i Vasung 2009); proliferacija i migracija, regionalna diferencijacija te morfološka i kemijska diferencijacija dendrita postmigracijskih neurona, agregacija stanica u prolazne fetalne zone i module te odabir putanje aksona. Tijekom tog razdoblja, moguće je pratiti navedene procese kvalitativnom analizom MRI snimaka, kako je već opisano u našim prethodnim studijama (Kostović i Vasung 2009, Kostović i sur. 2002, Radoš i sur. 2006). Ti prethodni nalazi su korišteni kao temelj za kvantitativnu analizu (Slike 3 - 7). No, treba priznati da se kvantitativnom analizom prolaznih fetalnih zona ne mogu detaljno analizirati svi histogenetski procesi.

Rezultati izračuna volumena proliferacijskih zona (u koje su uključene ventrikularna i dijelovi subventrikularne zone (Smart i sur. 2002); unutarnja subventrikularna zona te njezin unutarnji vlaknasti sloj s vanjskim dijelom subventrikularne zone) jedini su koji pokazuju da se od 13. do 23. TNZ prema kvantitativnim podacima može definirati posebna faza razvoja (Slika 20). Tijekom navedene faze razvoja predominantno se odvija proliferacija stanica. Naime, do 24. TNZ ukupni volumen proliferacijskih zona se povećava i doseže svoj vrhunac, nakon čega se početkom nove faze razvoja (prenatalna faza) njihov volumen smanjuje (Slika 20), što se može vidjeti i iz matematičkog modela (Slika 20, Jednadžba 2).

Izračuni ukupnog volumena subplate zone (Slika 17 i 18) pokazuju da od trenutka kada ju je moguće uočiti na MRI snimkama, to jest od 13. TNZ (Kostović i sur. 2002, Radoš i sur. 2006), pa sve do sredine prenatalne faze razvoja (Kostović i Vasung 2009), njezin volumen se eksponencijalno povećava. Volumen subplate zone doseže vrhunac oko 30. TNZ, kada se počinje postupno smanjivati (Slika 17 i 18). Budući da je subplate zona prolazna fetalna zona, regionalna povećanja i smanjenja njezine debljine vjerojatno su odraz preklapanja glavnih histogenetskih procesa tijekom fetalne i prenatalne faze razvoja. Vrhunac migracije neurona odvija se od 3. do 5. mjeseca trudnoće (Sidman i Rakic 1973), pa se smatra da je već oko 20. TNZ većina

postmigracijskih neurona pristigla na svoje krajnje odredište u kortikalnoj ploči (Bystron i sur. 2008). Budući da se volumen subplate zone eksponencijalno povećava od 13. do 20. TNZ, a taj proces doseže vrhunac oko 30. TNZ (Slika 17 i 18), promjene volumena subplate zone u odnosu na pokazatelje glavnih histogenetskih procesa mogu se objasniti samo pažljivim proučavanjem njezine debljine u pojedinim područjima. Tijekom fetalne faze razvoja, povećanje volumena i debljine subplate zone vjerojatno je odraz glavnog vala migracije neurona (Slika 17 i 18), pa uočavamo sličan obrazac povećavanja debljine i subplate zone i kortikalne ploče (Slika 23, Slika 24) i to prvenstveno u području oko buduće centralne pukotine (*fissura centralis*). Nadalje, od 16. do 21. TNZ uočeno je regionalno-specifično povećanje kortikalne ploče i subplate zone (Slika 23), koje napreduje od centralnog prema frontalnom i okcipitalnom području, što je u skladu s poznatim slijedom migracije kortikalnih neurona (Bystron i sur. 2008, Kostović i Rakic 1990). Ovakva kvantitativna analiza subplate zone i kortikalne ploče u fetalnoj fazi razvoja može poslužiti kao biološki pokazatelj regionalnih razlika u intenzitetu i trajanju migracije kortikalnih neurona.

Budući da se volumen i debljina subplate zone povećavaju i nakon 20. TNZ, kada je većina migracijskih neurona pristigla u kortikalnu ploču, može se zaključiti da subplate zona nije samo prolazna zona kroz koju neuroni migriraju. Naime, regionalne varijacije povećanja njezine debljine nakon 20. TNZ, govore u prilog shvaćanju da subplate zona ima ključnu ulogu kao „čekaonica“ za rastuće snopove aksona (Judaš i sur. 2005, Kostović i Jovanov-Milošević 2006, Kostović i Judaš 2002, Kostović i Rakic 1990, Kostović i Vasung 2009, Molliver i sur. 1973, Radoš i sur. 2006) te da su regionalne razlike njezinog volumena i debljine, ovisno o fazi razvoja, odraz urastanja i nakupljanja aksona u toj „čekaonici“ te njihovog kasnijeg premještanja u kortikalnu ploču (Judaš i sur. 2005). Rezultati naše kvantitativne analize koji govore u prilog ovoj tvrdnji, kao indirektni biološki pokazatelji, prikazani su na Slikama 17, 18 i 23. Naime, nakon 20. TNZ, obrasci povećanja debljine kortikalne ploče i subplate zone počinju se razlikovati (Slika 23, Slika 25), pri čemu se najdeblja područja subplate zone nalaze ispod vijuga (Slika 25); nakon 30. TNZ, volumen subplate zone se počinje smanjivati (Slika 18), dok istodobno dolazi do eksponencijalnog povećanja debljine kortikalne ploče (Slika 19).

Dakle, povećanje volumena i debljine subplate zone tijekom fetalne faze razvoja vjerojatno su odraz migracije kortikalnih neurona; nakon što većina migrirajućih pristigne u kortikalnu ploču, volumen i debljina subplate zone poglavito ovise o količini „čekajućih“ aksona i izvanstaničnog matriksa (Kostović 1986, Kostović i sur. 1988, Krmpotić-Nemanić i sur. 1983, Vasung i sur. 2010). Regionalne razlike u debljini subplate zone od 24. do 36. TNZ stoga možemo koristiti kao indirektni pokazatelj sekvencijalnog urastanja i čekanja talamokortikalnih (Kostović i Jovanov-Milošević 2006) i kortikokortikalnih vlakana (Kostović i Jovanov-Milošević 2006, Kostović i Rakic 1990), nakon čega slijedi njihovo premještanje iz subplate zone u kortikalnu ploču (Judaš i sur. 2005). Nakon 30. TNZ, volumen i debljina subplate zone se postupno smanjuju, što pokazuje da se premještanje aksona iz subplate zone u kortikalnu ploču vremenski preklapa s diferencijacijom morfološkog i molekularnog fenotipa kortikalnih neurona, oblikovanjem kortikalnih slojeva te oblikovanjem mape kortikalnih polja. Krajem prenatalne te u perinatalnoj fazi razvoja, volumen i debljina subplate zone se smanjuju (Slika 18), a volumen i debljina kortikalne ploče se eksponencijalno povećavaju (Slika 19); pritom je povećanje površine kortikalne ploče mnogo izraženije od povećanja njezine debljine (Slika 23).

Eksperimentalne studije na primatima (Rakic 1988, 1991, Goldman i Galkin 1978) pokazale su da oblikovanje veličine (točnije: površine) citoarhitektonskih polja kore mozga najviše ovisi o pravodobnom urastanju snopova aksona u kortikalnu ploču. Naime, u prenatalnoj i perinatalnoj fazi, urastanje aksona u kortikalnu ploču je tijesno vezano uz rast površine moždane kore te morfološku diferencijaciju kortikalnih neurona (Mrzljak i sur. 1988, 1992, Vasung i sur. 2010). Eksponencijalno povećanje volumena kortikalne ploče (Slika 19), ali i regionalne razlike njezine debljine (Slika 23, Slika 24, Slika 25), mogu poslužiti kao biološki pokazatelji maturacije kortikalne ploče, jer su odraz morfološke diferencijacije kortikalnih neurona i njihovih dendrita (Mrzljak i sur. 1988, 1992) koja je povezana s urastanjem snopova aksona u kortikalnu ploču; usporedno s tim procesima dolazi do postupnog nestajanja subplate zone (Kostović i Rakic 1990).

U području neuroznanosti danas se razvija posebno područje koje se oslanja na analizu slika dobivenih metodom magnetske rezonancije. Budući da postoji rastući broj baza podataka koje sadržavaju MRI snimke mozga istih ispitanika u različitim

fazama postnatalnog razdoblja te djetinjstva, takve prospektivne longitudinalne (4D) studije omogućava praćenje i analizu odnosa kvalitativnih i kvantitativnih parametara različitih područja kore mozga od rođenja do adolescencije (Giedd i Rapoport 2010, Giedd i sur. 2010, Gogtay i sur. 2004, Lerch i sur. 2006, Raznahan i sur. 2011a, Raznahan i sur. 2011b, Shaw i sur. 2008). U području razvojne neuroznanosti, razvoj takvih virtualnih laboratorija (Frisoni i sur. 2011, Toga i sur. 2006) je tek u početnoj fazi (Ment i sur. 2009). Naime, iako danas postoji veliki broj studija koje nastoje prikazati ovisnost debljine kore mozga o uzrastu tijekom djetinjstva i adolescencije (Lerch i sur. 2006, Raznahan i sur. 2011a, Raznahan i sur. 2011b), te razvojne procese je moguće valjano shvatiti i protumačiti tek uz detaljno poznavanje neurogenetskih i histogenetskih procesa (Shaw i sur. 2008). Subplate zona postupno nestaje kao arhitektonski odjeljak tijekom prvih nekoliko mjeseci nakon rođenja (Kostović and Judaš 2002, Kostović and Rakic 1990), no velik broj subplate neurona ostaje u subkortikalnoj (giralnoj) bijeloj tvari, kao tzv. intersticijski neuroni (Judaš i sur. 2010a,b). Tijekom te postnatalne transformacije i nestajanja subplate zone, dolazi do bitnih usporednih promjena u sastavu i količini izvanstaničnog matriksa te modularne organizacije i rasporeda preživjelih subplate neurona. Zbog toga se regionalno-specifične promjene debljine i površine moždane kore te složene postnatalne promjene granice moždane kore i bijele tvari ne mogu tumačiti samo kao posljedice neurogeneze, neuronske migracije, urastanja novih aksona ili diferencijacijom kortikalnih dendrita, kako je uobičajeno u dosadašnjoj literaturi (Lerch i sur. 2006, Raznahan i sur. 2011a,b).

Naime, uzajamno ovisni razvoj kortiko-kortikalnih veza i dva kortikalna područja (Judaš i sur. 2005, Kostović i Jovanov-Milošević 2006, Kostović i Judaš 2002, Vasung i sur. 2010) jedan je od mogućih razloga za postojanje regionalne korelacije u promjenama debljine, površine i volumena tih kortikalnih regija (Raznahan i sur. 2011a). U ovom radu smo po prvi puta analizirali:

1) Regionalne odnose u povećanju volumena kortikalne ploče u ovisnosti o dobi – uočena je uzajamna pozitivna korelacija za sva kortikalna područja (Slika 26, 27 i 28);

2) Regionalne odnose u promjenama volumena subplate zone u ovisnosti o dobi (Slika 26 i 27) – uočena je uzajamna pozitivna korelacija za većinu kortikalnih područja, osim u području pojasne vijuge i otočnog režnja, u kojima promjene

volumena subplate zone nisu u korelaciji s promjenama volumena subplate zone drugih područja;

3) Regionalne odnose u promjenama volumena kortikalne ploče u odnosu na promjene volumena subplate zone (Slike 26, 27, 28) – uočena je negativna korelacija u svim područjima, osim za subplate zonu pojasne vijuge i otočnog režnja, čije su promjene volumena neovisne o promjenama volumena subplate zone u ostalim kortikalnim područjima.

Jedan od ograničavajućih čimbenika za tumačenje rezultata dobivenih u ovom radu jest mali broj analiziranih uzoraka. Primjerice, nakon primjene Bonferronijeve korekcije, nema promjena regionalnih korelacija za kortikalnu ploču kao cjelinu, niti za subplate zonu kao cjelinu. Međutim, mijenja se međusobna ovisnost regionalnih volumena te dvije zone (Slika 28). Točnije, jedina statistički značajna korelacija nakon Bonferronijeve korekcije jest negativna korelacija između volumena kortikalne ploče pojasne vijuge i subplate zone tjemnog režnja. Obzirom na postojanje uzajamnih kortiko-kortikalnih veza ta dva područja (Cavada i Goldman-Rakic 1989, Pandya i sur. 1981), te činjenicu da se aksonski putovi pojasne vijuge mogu uočiti već prije rođenja (Vasung i sur. 2010), moguće je da spomenuta negativna korelacija barem djelomično odražava razvoj kortiko-kortikalnih veza ta dva područja.

Razvoj primarnih vijuga i brazdi oko 24. TNZ (Chi i sur. 1977, Connolly 1950) se vremenski poklapa s početkom premještanja talamokortikalnih aksona iz subplate zone u kortikalnu ploču (Kostović i Jovanov-Milošević 2006, Kostović i Judaš 2006, Vasung i sur. 2010). Razvoj sekundarnih i tercijarnih vijuga i brazdi se poklapa s razvojem kortiko-kortikalnih veza (Goldman i Galkin 1978, Kostović i Goldman-Rakic 1983, Kostović i Rakic 1990, Vasung i sur. 2010). Stoga se složeni razvoj girifikacije ne može tumačiti samo na temelju jednog modela oblikovanja kortikalne površine (Slika 43).

Obično se smatra da je urastanje talamokortikalnih vlakana jedan od ključnih histogenetskih procesa pri oblikovanju kortikalnih polja (Kind i sur. 2002). Međutim, prenatalne eksperimentalne lezije talamokortikalnog sustava ne dovode do nestanka citoarhitektonskih polja ili kortikalnih vijuga, nego samo do njihove reorganizacije (Dehay i sur. 1996, Miyashita-Lin i sur. 1999). S druge strane, bitna uloga subplate zone u oblikovanju kortikalnih vijuga i polja je općenito prihvaćena (Kind i sur. 2002,

Kostović i Rakic 1990, Vasung i sur. 2010). Napokon, unatoč brojnim analizama i raspravama, još od kraja 19. stoljeća do danas, nema jednoznačnog odgovora na pitanje predstavljaju li, i u kojoj mjeri, granice vijuga i brazda, odnosno citoarhitektonskih polja, granice stvarnih funkcionalnih polja moždane kore (Fischl i sur. 2008).

Činjenica da su duboki dijelovi primarnih brazdi (*sulcal roots ili sulcal basins*) (Lohmann i sur. 1999, Regis i sur. 2005) izrazito prostorno stabilni u jednojajčanih blizanaca (Lohmann i sur. 1999), ali i između pojedinaca koji nisu srodni, govori u prilog izrazite genetske predodređenosti. Iako po obliku izrazito varijabilne, vijuge i brazde danas ipak predstavljaju anatomske granice korisne za ograničenje pojedinih reznjeva, pa čak i nekih citoarhitektonskih polja kore mozga. Razlog navedenom je donekle postojan redoslijed nastanka vijuga i brazdi tijekom razvoja, kako vremenski tako i prostorno. Upotrebom metode magnetske rezonancije omogućena je trodimenzionalna rekonstrukcija površine bijele tvari te površine kore mozga (Toga i sur. 2006). Usporedba vremenskog slijeda nastanka vijuga i brazdi te njihova kvantifikacija u odnosu na funkcionalni ishod perinatalnih oštećenja (Dubois i sur. 2008a, Dubois i sur. 2008b) mogla bi korisno poslužiti pri ranoj dijagnostici perinatalnih i genetskih poremećaja. Rezultati ovog rada govore u prilog shvaćanju da je proces girifikacije povezan s regionalnim razlikama u povećanju volumena kortikalne ploče ili smanjenje volumena subplate zone nakon 24. TNZ. Međusobni odnos porasta indeksa girifikacije te regionalnih, i apsolutnih volumena kortikalne ploče (Slika 29 - 34 te Slika 41) i subplate zone (Slika 35 - 40 te Slika 42) može se izraziti eksponencijalnim modelima, što je vidljivo i iz grafikona (Slike 29 - 42). Ovi modeli potvrđuju da se čak 80% varijacije indeksa girifikacije (Tablica 6) može objasniti promjenama regionalnih i apsolutnih volumena kortikalne ploče i subplate zone.

Pretpostavlja se da normalni vremenski slijed nastanka brazdi i vijuga tijekom razvoja oslikava i normalni regionalno-specifični slijed odvijanja histogenetskih procesa. Naši rezultati navode na zaključak da su rast i razvoj vijuga i brazdi u tijesnoj korelaciji s eksponencijalnim povećanjem kortikalne površine (Slika 43). Što je stvarna podloga tog procesa girifikacije, danas je predmet brojnih neurobioloških i genetičkih istraživanja (Bystron i sur. 2009, Kostović i Rakic 1990, Piao i sur. 2004, Rakic 2004).

6.3. Kliničko značenje rezultata ovog rada

Prijevremeno rođenje danas je jedan od vodećih javno zdravstvenih problema u Europi i Sjedinjenim Američkim Državama (Committee on Understanding Premature Birth and Assuring Healthy Outcomes 2007). Iako stopa preživljavanja prerano rođene djece iznosi 70 do 80% (Committee on Understanding Premature Birth and Assuring Healthy Outcomes 2007), upravo zbog preranog rođenja, ali i napretka perinatalne skrbi, prerano rođena djeca su izložena povećanom riziku pojave encefalopatije uzrokovane preranim rođenjem (Volpe 2009). Budući da postoje prethodno istaknute temeljne razlike u razvoju mozga čovjeka u odnosu na glodavce, isključivo eksperimentalni modeli na glodavcima ne mogu dati znanstvene odgovore na pitanja o normalnom i abnormalnom razvoju mozga čovjeka, kao ni uvid u točnu patogenezu ozljeda i oporavka mozga nakon preranog rođenja (Rakic i sur. 2009). Pravovremeno prepoznavanje te identificiranje bioloških pokazatelja dobivenih neinvazivnom metodom magnetske rezonancije (poput volumena, debljina i površina prolaznih fetalnih zona, promjene intenziteta te indeksa girifikacije) može biti od velike koristi pri praćenju normalnog ili poremećenog razvoja ljudskog mozga (Dubois i sur. 2008b, Kostović i Judaš 2007, Ment i sur. 2009).

7. ZAKLJUČCI

- 1) Kvantitativni pokazatelji dobiveni analizom MR snimaka fetalnih mozгова su korisni pokazatelji intenziteta odvijanja glavnih neurogenetskih procesa u prolaznim fetalnim zonama telencefalona čovjeka.
- 2) Povećanje volumena subplate zone doseže vrhunac tijekom 30. TNZ.
- 3) Tijekom prenatalnog razvoja telencefalona, regionalne promjene debljine subplate zone zbivaju se sukladno intenzitetu regionalno-specifičnih neurogenetskih procesa, kao što su regionalno-specifična dinamika čekanja i urastanja asocijacijskih kortiko-kortikalnih putova u moždane vijuge.
- 4) Regionalne razlike u prenatalnom povećanju debljine kortikalne ploče sukladne su regionalnim razlikama u intenzitetu i gradijentu migracije kortikalnih neurona.
- 5) Krivulja dinamike promjena volumena proliferacijskih zona fetalnog telencefalona može se koristiti za praćenje intenziteta proliferacije neurona te za definiranje specifičnih faza razvoja fetalnog telencefalona.
- 6) Usporedna analiza regionalnih promjena volumena subplate zone i kortikalne ploče može se koristiti (kao indirektni biološki pokazatelj) za praćenje regionalno i vremenski specifičnih neurogenetskih procesa, kao što su urastanje i čekanje snopova aksona u subplate zonu te njihovo premještanje iz subplate zone u kortikalnu ploču.
- 7) Uzajamna i regionalno-specifična ovisnost volumena subplate zone i kortikalne ploče može se koristiti kao biološki pokazatelj normalnog slijeda neurogenetskih zbivanja, a posebice urastanja i čekanja aksona u subplate zoni, premještanja aksona u kortikalnu ploču te citoarhitektonske diferencijacije dotičnog područja ili polja moždane kore. Stoga su podaci dobiveni ovim istraživanjem vrlo korisni za praćenje i procjenu razvoja prijevremeno rođene djece.
- 8) Kvantitativni pokazatelji razvoja fetalnih zona stijenke telencefalona, dobiveni naprednom kvantitativnom analizom MR snimaka, mogu se u punoj mjeri koristiti kao biološki pokazatelji prenatalnog telencefalona samo ako se podaci dobiveni analizom MR snimaka tumače i koriste na temelju detaljne usporedbe s nalazima dobivenim na histološkim rezovima moždanog tkiva usporedivog uzrasta i regionalnog podrijetla.
- 9) U ovom radu izradili smo i koristili izvorni program za kvantitativnu analizu prolaznih fetalnih zona *in vivo* te *in vitro*.

8. SAŽETAK

Prenatalni razvoj ljudskog telencefalona je obilježen nizom dinamičnih promjena. Stijenka fetalnog telencefalona izgrađena je od prolaznih fetalnih zona u kojima se odvijaju najbitniji neurogenetski procesi. Kao rezultat složenih neurogenetskih zbivanja i procesa, morfološke i histološke karakteristike fetalnog telencefalona se neprekidno mijenjaju, ovisno o dobi fetusa te fazi razvoja. Oslikavanjem fetalnog telencefalona metodom magnetske rezonancije mogu se prikazati i kvalitativne i kvantitativne promjene izgleda i svojstava prolaznih fetalnih zona tijekom razvoja.

Da bismo istražili i opisali kvantitativne pokazatelje ključnih neurogenetskih procesa u odnosu na specifične faze razvoja telencefalona, analizirali smo i rekonstruirali kvantitativne promjene volumena i debljine prolaznih fetalnih zona, kako u cijelom telencefalonu, tako i u njegovim pojedinim područjima. Koristili smo Siemensov uređaj za magnetsku rezonanciju (snage polja 3 Tesla) te posebne programe izrađene na Sveučilištu McGill u Montrealu, za analizu trodimenzionalnih (3D) T1 snimaka dobivenih na devetnaest moždanih polutki fetalnih mozgova u dobi od 11 do 40 tjedana nakon začeća (TNZ).

Rezultati dobiveni izračunavanjem volumena prolaznih fetalnih zona pokazuju da je subplate zona najvažnija tijekom razvoja ljudskog telencefalona, budući da ona sve do 30. TNZ zauzima oko 40% ukupnog volumena stijenke telencefalona. Volumen proliferacijskih zona se povećava tijekom fetalne faze razvoja (od 13. do 23. TNZ) i doseže vrhunac tijekom 23. TNZ. Krivulja rasta volumena proliferacijskih zona se poklapa s krivuljom intenziteta migracije i proliferacije neurona; stoga tu krivulju možemo koristiti kao jedan od bioloških pokazatelja fetalne faze razvoja. Nadalje, međusobna ovisnost regionalnih volumena subplate zone (u odnosu na razvojnu dob), koji dosežu vrhunac tijekom 30. TNZ, te regionalnih volumena kortikalne ploče, čiji porast se eksponencijalno ubrzava nakon 30. TNZ, govori u prilog shvaćanju da ovisnost regionalnih promjena volumena subplate zone i kortikalne ploče odražavaju intenzitet neurogenetskih procesa ključnih za prenatalni razvoj moždane kore, kao što su urastanje i čekanje aksona u subplate zoni ili urastanje aksona u kortikalnu ploču. Regionalne razlike u debljini i volumenu subplate zone, ali i njihova snažna povezanost s regionalnim rastom kortikalne ploče nakon 24. TNZ, pokazuju da je subplate zona

vrlo bitna za normalni razvoj moždane kore, zbog glavnih neurogenetskih procesa koji se u toj zoni odvijaju.

U zaključku, rezultati ovog istraživanja potvrđuju hipotezu da kvantitativni pokazatelji dobiveni analizom MR snimaka fetalnog telencefalona mogu služiti kao pokazatelji za praćenje intenziteta nekih ključnih neurogenetskih procesa koji se odvijaju u prolaznim fetalnim zonama.

9. SUMMARY

Before the birth the human telencephalon undergoes dynamic changes. The fetal telencephalic wall is built of transient fetal zones. These transient fetal zones are sites of occurrence of the most important neurogenetic and histogenetic processes. As a result of intertwined complex neurogenetic events, morphological characteristics of the fetal telencephalon change depending on the age and the stage of development. Imaging of fetal telencephalon using magnetic resonance imaging thus allows quantitative measurements of transient fetal zones of the developing brain. Moreover, as qualitative MRI reflects the microstructural content (cell volume, the amount of fibres and extracellular space), the qualitative MRI information can be used as a basis for quantitative analysis. To determine the most important quantitative indicators, depending on the stage of development, the dominant neurogenetic events are analyzed and reconstructed within the framework of dynamical change in volume of transient fetal zones and their regional three-dimensional changes in thickness.

Nineteen post-mortem fetal brains, aged 11 to 40 post-conceptional weeks (PCW), were obtained and scanned using the 3T Siemens MRI device. The MRI images were analyzed using programs developed at McGill University specifically designed for the analysis of postmortem fetal brains.

The results obtained by calculating the volume of transient fetal zones suggest that the subplate zone represents the most important zone during the development of human telencephalon. Up to 30 PCW, it occupies about 40% of the total volume of telencephalon. The volume of proliferative zones, during the fetal stage of development (13 - 23 PCW), increases and reaches its peak value at 23 PCW. The increase in the volume of proliferative zones coincides with the dynamics and the peak wave of migration and proliferation of neuronal precursors described in literature. Thus, it can be used as one of biomarkers for the fetal stage of development. Furthermore, correlation matrices derived from regional analysis of subplate zone volumes (reaching the total volume peak at 30 PCW), regional cortical plate volumes (the total volume accelerates and exponentially increases after the 30 PCW) and between them suggest that the interaction of histogenetic changes (indirectly seen as positive and negative correlation between regional volumes), such as the ingrowth of axons in the subplate

zone and the ingrowth of axons into the cortical plate, are important for the maturation of the cortex during the fetal stage of prenatal development. In addition, regional differences in the thickness and volume of the subplate zone and their correlation with the regional growth of the cortical plate from 24 PCW, indicate that the subplate zone, the site of the main neurogenetic events crucial for normal growth of axonal pathways, is important for normal growth and maturation of the cerebral cortex.

In conclusion, the results of this study confirm the hypothesis that quantitative indicators estimated from MR images of the human postmortem fetal brains may serve as indicators for the main neurogenetic events that occur in transient fetal zones and thus have a clear potential as biomarkers of normal and abnormal human brain development.

10. LITERATURA

Allendoerfer KL, Shatz CJ (1994) The subplate, a transient neocortical structure: its role in the development of connections between thalamus and cortex. *Annu Rev Neurosci*, **17**, 185-218.

Anton ES, Cameron RS, Rakic P (1996) Role of neuron-glial junctional domain proteins in the maintenance and termination of neuronal migration across the embryonic cerebral wall. *J Neurosci*, **16**, 2283-93.

Arber S (2004) Subplate neurons: bridging the gap to function in the cortex. *Trends Neurosci*, **27**, 111-3.

Armstrong E, Curtis M, Buxhoeveden DP, Fregoe C, Zilles K, Casanova MF, McCarthy WF (1991) Cortical gyrification in the rhesus monkey: a test of the mechanical folding hypothesis. *Cereb Cortex*, **1**, 426-32

Barkovich AJ (2005) *Pediatric Neuroimaging*. Philadelphia: Lippincott Williams and Wilkins

Bayatti N, Moss JA, Sun L, Ambrose P, Ward JF, Lindsay S, Clowry GJ (2008) A molecular neuroanatomical study of the developing human neocortex from 8 to 17 postconceptional weeks revealing the early differentiation of the subplate and subventricular zone. *Cereb Cortex*, **18**, 1536-48.

Bayer SA, Altman J (2002) *Atlas of human central nervous system development, Vol 1: The Spinal Cord from Gestational Week 4 to the 4th Postnatal Month*. Boca Raton: CRC Press.

Bayer SA, Altman J (2004) *Atlas of human central nervous system development, Vol 2: The human brain during the third trimester*. Boca Raton: CRC Press (Taylor & Francis Group).

Bayer SA, Altman J (2005) *Atlas of human central nervous system development, Vol 3: The human brain during the second trimester*. Boca Raton: CRC Press (Taylor & Francis Group).

Bayer SA, Altman J (2006) *Atlas of human central nervous system development, Vol4: The human brain during the late first trimester*. Boca Raton: CRC Press (Taylor & Francis Group).

- Bayer SA, Altman J (2008) *Atlas of human central nervous system development, Vol 5: The human brain during the early first trimester*. Boca Raton: CRC Press (Taylor & Francis Group).
- Boucher M, Whitesides S, Evans A (2009) Depth potential function for folding pattern representation, registration and analysis. *Med Image Anal*, **13**, 203-14.
- Boulder Committee (1970) Embryonic vertebrate central nervous system: revised terminology. *Anat Rec*, **166**, 257-61.
- Brodmann K (1909) *Vergleichende Lokalisationslehre der Grosshirnrinde in ihren Prinzipien dargestellt auf Grund des Zellenbaues*, Leipzig: Barth.
- Bystron I, Rakic P, Molnar Z, Blakemore C (2006) The first neurons of the human cerebral cortex. *Nat Neurosci*, **9**, 880-6.
- Bystron I, Blakemore C, Rakic P (2008) Development of the human cerebral cortex: Boulder Committee revisited. *Nat Rev Neurosci*, **9**, 110-22.
- Carney RS, Bystron I, Lopez-Bendito G, Molnar Z (2007) Comparative analysis of extra-ventricular mitoses at early stages of cortical development in rat and human. *Brain Struct Funct*, **212**, 37-54.
- Cavada C, Goldman-Rakic PS (1989) Posterior parietal cortex in rhesus monkey: I. Parcellation of areas based on distinctive limbic and sensory corticocortical connections. *J Comp Neurol*, **287**, 393-421.
- Caviness VS, Jr., Goto T, Tarui T, Takahashi T, Bhide PG, Nowakowski RS (2003) Cell output, cell cycle duration and neuronal specification: a model of integrated mechanisms of the neocortical proliferative process. *Cereb Cortex*, **13**, 592-8.
- Chan WY KI, Takashima S, Feldhaus C, Stoltenburg-Didinger G, Verney C, Yew D, Ulfing N (2002) Normal and abnormal development of the human cerebral cortex. *Neuroembryology*, **1**, 78-90.
- Chenn A, Walsh CA (2002) Regulation of cerebral cortical size by control of cell cycle exit in neural precursors. *Science*, **297**, 365-9.
- Chi JG, Dooling EC, Gilles FH (1977) Gyral development of the human brain. *Ann Neurol*, **1**, 86-93.
- Committee on Understanding Premature Birth and Assuring Healthy Outcomes (2007) U: Behrman RE, Butler AS (ur.) *Preterm Birth: Causes, Consequences, and Prevention*. Washington (DC): National Academies Press

Connolly C (1950) *External Morphology of the Primate Brain.*, Springfield, Illinois: The University of Chicago Press.

Corbett-Detig J, Habas PA, Scott JA, Kim K, Rajagopalan V, McQuillen PS, Barkovich AJ, Glenn OA, Studholme C (2011) 3D global and regional patterns of human fetal subplate growth determined in utero. *Brain Struct Funct*, **215**, 255-63.

Corder G, Foreman D (2009) *Nonparametric Statistics for Non-Statisticians: A Step-by-Step Approach.* Hoboken, N.J:Wiley

Dawe RJ, Bennett DA, Schneider JA, Vasireddi SK, Arfanakis K (2009) Postmortem MRI of human brain hemispheres: T2 relaxation times during formaldehyde fixation. *Magn Reson Med*, **61**, 810-8.

Dehay C, Kennedy H (2007) Cell-cycle control and cortical development. *Nat Rev Neurosci*, **8**, 438-50.

Dehay C, Giroud P, Berland M, Killackey H, Kennedy H (1996) Contribution of thalamic input to the specification of cytoarchitectonic cortical fields in the primate: effects of bilateral enucleation in the fetal monkey on the boundaries, dimensions, and gyrification of striate and extrastriate cortex. *J Comp Neurol*, **367**, 70-89.

Dubois J, Benders M, Borradori-Tolsa C, Cachia A, Lazeyras F, Ha-Vinh Leuchter R, Sizonenko SV, Warfield SK, Mangin JF, Huppi PS (2008a) Primary cortical folding in the human newborn: an early marker of later functional development. *Brain*, **131**, 2028-41.

Dubois J, Benders M, Cachia A, Lazeyras F, Ha-Vinh Leuchter R, Sizonenko SV, Borradori-Tolsa C, Mangin JF, Huppi PS (2008b) Mapping the early cortical folding process in the preterm newborn brain. *Cereb Cortex*, **18**, 1444-54.

Fischl B, Rajendran N, Busa E, Augustinack J, Hinds O, Yeo BT, Mohlberg H, Amunts K, Zilles K (2008) Cortical folding patterns and predicting cytoarchitecture. *Cereb Cortex*, **18**, 1973-80.

Friauf E, McConnell SK, Shatz CJ (1990) Functional synaptic circuits in the subplate during fetal and early postnatal development of cat visual cortex. *J Neurosci*, **10**, 2601-13.

Frisoni GB, Redolfi A, Manset D, Rousseau ME, Toga A, Evans AC (2011) Virtual imaging laboratories for marker discovery in neurodegenerative diseases. *Nat Rev Neurol*, **7**, 429-38.

Fukuchi-Shimogori T, Grove EA (2001) Neocortex patterning by the secreted signaling molecule FGF8. *Science*, **294**, 1071-4.

Gal JS, Morozov YM, Ayoub AE, Chatterjee M, Rakic P, Haydar TF (2006) Molecular and morphological heterogeneity of neural precursors in the mouse neocortical proliferative zones. *J Neurosci*, **26**, 1045-56.

Giedd JN, Rapoport JL (2010) Structural MRI of pediatric brain development: what have we learned and where are we going? *Neuron*, **67**, 728-34.

Giedd JN, Stockman M, Weddle C, Liverpool M, Alexander-Bloch A, Wallace GL, Lee NR, Lalonde F, Lenroot RK (2010) Anatomic magnetic resonance imaging of the developing child and adolescent brain and effects of genetic variation. *Neuropsychol Rev*, **20**, 349-61.

Glenn OA, Barkovich AJ (2006a) Magnetic resonance imaging of the fetal brain and spine: an increasingly important tool in prenatal diagnosis, part 1. *AJNR Am J Neuroradiol*, **27**, 1604-11.

Glenn OA, Barkovich J (2006b) Magnetic resonance imaging of the fetal brain and spine: an increasingly important tool in prenatal diagnosis: part 2. *AJNR Am J Neuroradiol*, **27**, 1807-14.

Gogtay N, Giedd JN, Lusk L, Hayashi KM, Greenstein D, Vaituzis AC, Nugent TF, 3rd, Herman DH, Clasen LS, Toga AW, Rapoport JL, Thompson PM (2004) Dynamic mapping of human cortical development during childhood through early adulthood. *Proc Natl Acad Sci U S A*, **101**, 8174-9.

Goldman PS, Galkin TW (1978) Prenatal removal of frontal association cortex in the fetal rhesus monkey: anatomical and functional consequences in postnatal life. *Brain Res*, **152**, 451-85.

Gressens P (2000) Mechanisms and disturbances of neuronal migration. *Pediatr Res*, **48**, 725-30

Griffiths P, Morris J, Larroche J, Reeves M (2010) *Atlas of Fetal and Postnatal Brain MR*, Philadelphia: Mosby, Inc.

Grinberg LT, Amaro E, Jr., Teipel S, dos Santos DD, Pasqualucci CA, Leite RE, Camargo CR, Goncalves JA, Sanches AG, Santana M, Ferretti RE, Jacob-Filho W, Nitri R, Heinsen H (2008) Assessment of factors that confound MRI and

neuropathological correlation of human postmortem brain tissue. *Cell Tissue Bank*, **9**, 195-203.

Hilgetag CC, Barbas H (2006) Role of mechanical factors in the morphology of the primate cerebral cortex. *PLoS Comput Biol*, **2**, e22.

His W (1874) *Unserer Körperform und das Physiologische Problem ihrer Entstehung*. Leipzig: Engelmann.

Huang H, Xue R, Zhang J, Ren T, Richards LJ, Yarowsky P, Miller MI, Mori S (2009) Anatomical characterization of human fetal brain development with diffusion tensor magnetic resonance imaging. *J Neurosci*, **29**, 4263-73.

Huffman KJ, Molnar Z, Van Dellen A, Kahn DM, Blakemore C, Krubitzer L (1999) Formation of cortical fields on a reduced cortical sheet. *J Neurosci*, **19**, 9939-52.

Judaš M (2011) Prenatal Development of the Human Fetal Telencephalon. In: Prayer D – Fetal MRI. Berlin, Heidelberg: Springer-Verlag Berlin Heidelberg, pp. 81-146.

Judaš M, Radoš M, Jovanov-Milošević N, Hrabac P, Stern-Padovan R, Kostović I (2005) Structural, immunocytochemical, and MR imaging properties of periventricular crossroads of growing cortical pathways in preterm infants. *AJNR Am J Neuroradiol*, **26**, 2671-84.

Judaš M, Sedmak G, Pletikos M (2010a) Early history of subplate and interstitial neurons: from Theodor Meynert (1867) to the discovery of the subplate zone (1974). *J Anat*, **217**, 344-67.

Judaš M, Sedmak G, Pletikos M, Jovanov-Milošević N (2010b) Populations of subplate and interstitial neurons in fetal and adult human telencephalon. *J Anat*, **217**, 381-99.

Judaš M, Simic G, Petanjek Z, Jovanov-Milošević N, Pletikos M, Vasung L, Vuksic M, Kostović I (2011) The Zagreb Collection of human brains: a unique, versatile, but underexploited resource for the neuroscience community. *Ann N Y Acad Sci*, **1225 Suppl 1**, E105-30.

Kang HJ, Kawasawa YI, Cheng F, Zhu Y, Xu X, Li M, Sousa AM, Pletikos M, Meyer KA, Sedmak G, Guannel T, Shin Y, Johnson MB, Krsnik Z, Mayer S, Fertuzinhos S, Umlauf S, Lisgo SN, Vortmeyer A, Weinberger DR, Mane S, Hyde TM, Huttner A, Reimers M, Kleinman JE, Sestan N (2012) Spatio-temporal transcriptome of the human brain. *Nature*, **478**, 483-9.

- Kim JS, Singh V, Lee JK, Lerch J, Ad-Dab'bagh Y, MacDonald D, Lee JM, Kim SI, Evans AC (2005) Automated 3-D extraction and evaluation of the inner and outer cortical surfaces using a Laplacian map and partial volume effect classification. *Neuroimage*, **27**, 210-21.
- Kind PC, Mitchell DE, Ahmed B, Blakemore C, Bonhoeffer T, Sengpiel F (2002) Correlated binocular activity guides recovery from monocular deprivation. *Nature*, **416**, 430-3.
- Kostović I (1979) *Razvitak i građa moždane kore*. Zagreb: Jugoslavenska medicinska naklada.
- Kostović I (1986) Prenatal development of nucleus basalis complex and related fibre systems in man: a histochemical study. *Neuroscience*, **17**, 1047-1077.
- Kostović I, Goldman-Rakic PS (1983) Transient cholinesterase staining in the mediodorsal nucleus of the thalamus and its connections in the developing human and monkey brain. *J Comp Neurol*, **219**, 431-47.
- Kostović I, Jovanov-Milošević N (2006) The development of cerebral connections during the first 20-45 weeks' gestation. *Semin Fetal Neonatal Med*, **11**, 415-22.
- Kostović I, Judaš M (2002) Correlation between the sequential ingrowth of afferents and transient patterns of cortical lamination in preterm infants. *Anat Rec*, **267**, 1-6.
- Kostović I, Judaš M (2006) Prolonged coexistence of transient and permanent circuitry elements in the developing cerebral cortex of fetuses and preterm infants. *Dev Med Child Neurol*, **48**, 388-93.
- Kostović I, Judaš M (2007) Transient patterns of cortical lamination during prenatal life: do they have implications for treatment? *Neurosci Biobehav Rev*, **31**, 1157-68.
- Kostović I, Molliver ME (1974) A new interpretation of the laminar development of cerebral cortex: synaptogenesis in different layers of neopallium in the human fetus. *Anat Rec*, **178**: 395
- Kostović I, Rakic P (1990) Developmental history of the transient subplate zone in the visual and somatosensory cortex of the macaque monkey and human brain. *J Comp Neurol*, **297**, 441-70.
- Kostović I, Vasung L (2009) Insights from in vitro fetal magnetic resonance imaging of cerebral development. *Semin Perinatol*, **33**, 220-33.

- Kostović I, Skavic J, Strinovic D (1988) Acetylcholinesterase in the human frontal associative cortex during the period of cognitive development: early laminar shifts and late innervation of pyramidal neurons. *Neurosci Lett*, **90**, 107-12.
- Kostović I, Judaš M, Kostović-Knezevic L, Simic G, Delalle I, Chudy D, Sajin B, Petanjek Z (1991) Zagreb research collection of human brains for developmental neurobiologists and clinical neuroscientists. *Int J Dev Biol*, **35**, 215-30.
- Kostović I, Judaš M, Radoš M, Hrabac P (2002) Laminar organization of the human fetal cerebrum revealed by histochemical markers and magnetic resonance imaging. *Cereb Cortex*, **12**, 536-44.
- Kostović I, Judaš M, Petanjek Z (2008) Structural Development of the Human Prefrontal Cortex. U: Nelson C, Luciana M (Urt.) *Handbook of developmental cognitive neuroscience*. Cambridge MA: The MIT Press, str. 213-37.
- Krmpotić-Nemanić J, Kostović I, Kelović Z, Nemanić D, Mrzljak L (1983) Development of the human fetal auditory cortex: growth of afferent fibres. *Acta Anat (Basel)*, **116**, 69-73.
- Lerch JP, Worsley K, Shaw WP, Greenstein DK, Lenroot RK, Giedd J, Evans AC (2006) Mapping anatomical correlations across cerebral cortex (MACACC) using cortical thickness from MRI. *Neuroimage*, **31**, 993-1003.
- Lohmann G, von Cramon DY, Steinmetz H (1999) Sulcal variability of twins. *Cereb Cortex*, **9**, 754-63.
- Lukaszewicz A, Cortay V, Giroud P, Berland M, Smart I, Kennedy H, Dehay C (2006) The concerted modulation of proliferation and migration contributes to the specification of the cytoarchitecture and dimensions of cortical areas. *Cereb Cortex*, **16 Suppl 1**, i26-34.
- Lytelton O, Boucher M, Robbins S, Evans A (2007) An unbiased iterative group registration template for cortical surface analysis. *Neuroimage*, **34**, 1535-44.
- MacDonald D, Kabani N, Avis D, Evans AC (2000) Automated 3-D extraction of inner and outer surfaces of cerebral cortex from MRI. *Neuroimage*, **12**, 340-56.
- Mai J, Paxinos G (1997) *Atlas of the Human Brain*. San Diego: Academic Press
- Majdan M, Shatz CJ (2006) Effects of visual experience on activity-dependent gene regulation in cortex. *Nat Neurosci*, **9**, 650-9.

Ment LR, Hirtz D, Huppi PS (2009) Imaging biomarkers of outcome in the developing preterm brain. *Lancet Neurol*, **8**, 1042-55.

Miyashita-Lin EM, Hevner R, Wassarman KM, Martinez S, Rubenstein JL (1999) Early neocortical regionalization in the absence of thalamic innervation. *Science*, **285**, 906-9.

Molliver ME, Kostović I, Van der Loos H (1973) The development of synapses in cerebral cortex of the human fetus. *Brain Res*, **50**, 403-7.

Mrzljak L, Uylings HB, Kostović I, Van Eden CG (1988) Prenatal development of neurons in the human prefrontal cortex: I. A qualitative Golgi study. *J Comp Neurol*, **271**, 355-86.

Mrzljak L, Uylings HB, Kostović I, Van Eden CG (1992) Prenatal development of neurons in the human prefrontal cortex. II. A quantitative Golgi study. *J Comp Neurol*, **316**, 485-96.

Noctor SC, Martinez-Cerdeno V, Kriegstein AR (2008) Distinct behaviors of neural stem and progenitor cells underlie cortical neurogenesis. *J Comp Neurol*, **508**, 28-44.

O'Leary DD, Cowan WM (1983) Topographic organization of certain tectal afferent and efferent connections can develop normally in the absence of retinal input. *Proc Natl Acad Sci U S A*, **80**, 6131-5.

O'Rahilly R, Müller F (1999) The embryonic human brain. An atlas of developmental stages, 2nd edn. New York: Wiley-Liss.

Olivier G, Pineau H (1961) Horizons de Streeter et age embryonnaire. *Compt. Rend. L'Assoc. Anat.*, **110**, 573-576.

Pandya DN, Van Hoesen GW, Mesulam MM (1981) Efferent connections of the cingulate gyrus in the rhesus monkey. *Exp Brain Res*, **42**, 319-30.

Perkins L, Hughes E, Srinivasan L, Allsop J, Glover A, Kumar S, Fisk N, Rutherford M (2008) Exploring cortical subplate evolution using magnetic resonance imaging of the fetal brain. *Dev Neurosci*, **30**, 211-20.

Pfefferbaum A, Sullivan EV, Adalsteinsson E, Garrick T, Harper C (2004) Postmortem MR imaging of formalin-fixed human brain. *Neuroimage*, **21**, 1585-95.

Piao X, Hill RS, Bodell A, Chang BS, Basel-Vanagaite L, Straussberg R, Dobyns WB, Qasrawi B, Winter RM, Innes AM, Voit T, Ross ME, Michaud JL, Descarie JC, Barkovich AJ, Walsh CA (2004) G protein-coupled receptor-dependent development of human frontal cortex. *Science*, **303**, 2033-6.

- Poliakov GI (1949) Structural organization of the human cerebral cortex during its ontogenetic development. U: Sarkisov SA, Filimonov IN, Preobrazhenskaya NS (Ur) *Cytoarchitectonics of the human cerebral cortex*. Moscow: Medgiz, str. 33–91 (in Russian)
- Price DJ, Kennedy H, Dehay C, Zhou L, Mercier M, Jossin Y, Goffinet AM, Tissir F, Blakey D, Molnar Z (2006) The development of cortical connections. *Eur J Neurosci*, **23**, 910-20.
- Radoš M, Judaš M, Kostović I (2006) In vitro MRI of brain development. *Eur J Radiol*, **57**, 187-98.
- Rakic P (1971) Guidance of neurons migrating to the fetal monkey neocortex. *Brain Res*, **33**, 471-6.
- Rakic P (1988) Specification of cerebral cortical areas. *Science*, **241**, 170-6
- Rakic P (1991) Experimental manipulation of cerebral cortical areas in primates. *Philos Trans R Soc Lond B Biol Sci*, **331**, 291-4.
- Rakic P (1995) A small step for the cell, a giant leap for mankind: a hypothesis of neocortical expansion during evolution. *Trends Neurosci*, **18**, 383-8.
- Rakic P (2001) Neurobiology. Neurocreationism--making new cortical maps. *Science*, **294**, 1011-2.
- Rakic P (2002) Evolving concepts of cortical radial and areal specification. *Prog Brain Res*, **136**, 265-80.
- Rakic P (2004) Neuroscience. Genetic control of cortical convolutions. *Science*, **303**, 1983-4.
- Rakic P (2006) A century of progress in corticoneurogenesis: from silver impregnation to genetic engineering. *Cereb Cortex*, **16 Suppl 1**, i3-17.
- Rakic P (2009) Evolution of the neocortex: a perspective from developmental biology. *Nat Rev Neurosci*, **10**, 724-35.
- Rakic P, Arellano JI, Breunig J (2009) Development of the primate cerebral cortex. U: Gazzaniga MS (Ur) *The cognitive neurosciences, 4th edn*. Cambridge MA: The MIT Press, str. 7–28.
- Rakic P, Suner I, Williams RW (1991) A novel cytoarchitectonic area induced experimentally within the primate visual cortex. *Proc Natl Acad Sci U S A*, **88**, 2083-7.

- Ramón y Cajal S (1909) *Histologie du Systeme Nerveux de l'Homme et des Vertébrés. Voll*, Paris: A. Maloine.
- Raznahan A, Lerch JP, Lee N, Greenstein D, Wallace GL, Stockman M, Clasen L, Shaw PW, Giedd JN (2011a) Patterns of coordinated anatomical change in human cortical development: a longitudinal neuroimaging study of maturational coupling. *Neuron*, **72**, 873-84.
- Raznahan A, Shaw P, Lalonde F, Stockman M, Wallace GL, Greenstein D, Clasen L, Gogtay N, Giedd JN (2011b) How does your cortex grow? *J Neurosci*, **31**, 7174-7.
- Regis J, Mangin JF, Ochiai T, Frouin V, Riviere D, Cachia A, Tamura M, Samson Y (2005) "Sulcal root" generic model: a hypothesis to overcome the variability of the human cortex folding patterns. *Neurol Med Chir (Tokyo)*, **45**, 1-17.
- Retzius G (1896) *Das Menschenhirn. Studien in der makroskopischen Morphologie. Text und Atlas*. Stockholm: Norstedt.
- Robbins, S.M. (2004). *Anatomical Standardization of the Human Brain in Euclidean 3-Space and on the Cortical 2-Manifold*. Ph.D. Thesis, School of Computer Science (Montreal, McGill University). <http://www.sumost.ca/steve/publications/phd.pdf>
- Rofsky NM, Lee VS, Laub G, Pollack MA, Krinsky GA, Thomasson D, Ambrosino MM, Weinreb JC (1999) Abdominal MR imaging with a volumetric interpolated breath-hold examination. *Radiology*, **212**, 876-84.
- Schmechel DE, Rakic P (1979) Arrested proliferation of radial glial cells during midgestation in rhesus monkey. *Nature*, **277**, 303-5.
- Scott JA, Habas PA, Kim K, Rajagopalan V, Hamzelou KS, Corbett-Detig JM, Barkovich AJ, Glenn OA, Studholme C (2011) Growth trajectories of the human fetal brain tissues estimated from 3D reconstructed in utero MRI. *Int J Dev Neurosci*, **29**, 529-36.
- Sengpiel F, Kind PC (2002) The role of activity in development of the visual system. *Curr Biol*, **12**, R818-26.
- Shaw P, Kabani NJ, Lerch JP, Eckstrand K, Lenroot R, Gogtay N, Greenstein D, Clasen L, Evans A, Rapoport JL, Giedd JN, Wise SP (2008) Neurodevelopmental trajectories of the human cerebral cortex. *J Neurosci*, **28**, 3586-94.

Shepherd TM, Thelwall PE, Stanisz GJ, Blackband SJ (2009) Aldehyde fixative solutions alter the water relaxation and diffusion properties of nervous tissue. *Magn Reson Med*, **62**, 26-34.

Sidman RL, Rakic P (1973) Neuronal migration, with special reference to developing human brain: a review. *Brain Res*, **62**, 1-35.

Sled JG, Zijdenbos AP, Evans AC (1998) A nonparametric method for automatic correction of intensity nonuniformity in MRI data. *IEEE Trans Med Imaging*, **17**, 87-97.

Smart IH, Dehay C, Giroud P, Berland M, Kennedy H (2002) Unique morphological features of the proliferative zones and postmitotic compartments of the neural epithelium giving rise to striate and extrastriate cortex in the monkey. *Cereb Cortex*, **12**, 37-53.

Smith FW, MacLennan F, Abramovich DR, MacGillivray I, Hutchison JM (1984) NMR imaging in human pregnancy: a preliminary study. *Magn Reson Imaging*, **2**, 57-64.

Tilney F, Riley HA (1923) The form and functions of the central nervous system. *New York: Paul B. Hoeber*.

Toga AW, Thompson PM, Mori S, Amunts K, Zilles K (2006) Towards multimodal atlases of the human brain. *Nat Rev Neurosci*, **7**, 952-66.

Tohka J, Zijdenbos A, Evans A (2004) Fast and robust parameter estimation for statistical partial volume models in brain MRI. *Neuroimage*, **23**, 84-97.

Toro R, Burnod Y (2005) A morphogenetic model for the development of cortical convolutions. *Cereb Cortex*, **15**, 1900-13.

Toro R, Perron M, Pike B, Richer L, Veillette S, Pausova Z, Paus T (2008) Brain size and folding of the human cerebral cortex. *Cereb Cortex*, **18**, 2352-7.

Tovi M, Ericsson A (1992) Measurements of T1 and T2 over time in formalin-fixed human whole-brain specimens. *Acta Radiol*, **33**, 400-4.

Vacca LL, Hobbs J, Hogan M (1978) Effects of hydrogen ion dissociation and concentration of the reactivity of dichromate-fixed tissue components to the PAS procedure: recommendations for reducing undesirable background staining. *Stain Technol*, **53**, 107-12.

Van Essen DC (1997) A tension-based theory of morphogenesis and compact wiring in the central nervous system. *Nature*, **385**, 313-8.

- Vasung L, Huang H, Jovanov-Milošević N, Pletikos M, Mori S, Kostović I (2010) Development of axonal pathways in the human fetal fronto-limbic brain: histochemical characterization and diffusion tensor imaging. *J Anat*, **217**, 400-17.
- Vasung L, Lepage C, Evans AC, Kostović I (2009) Development of human gyri and sulci. Knjiga kongresnog sažetaka *Neurogenomics and Neuroimaging of Developmental Disorders*, Zagreb: Depol
- Volpe JJ (2009) The encephalopathy of prematurity--brain injury and impaired brain development inextricably intertwined. *Semin Pediatr Neurol*, **16**, 167-78.
- Von Economo C, Koskinas GN (1925) *Die Cytoarchitektonik der Hirnrinde des erwachsenen Menschen*. Wien: Julius Springer.
- Welker W (1990) Why does cerebral cortex fissure and fold? U: Jones EG, Peters A (Ur) *Cerebral cortex*, vol 8B: Comparative structure and evolution of cerebral cortex, Part II. New York/London: Plenum Press, str. 3-136
- Wetzel SG, Johnson G, Tan AG, Cha S, Knopp EA, Lee VS, Thomasson D, Rofsky NM (2002) Three-dimensional, T1-weighted gradient-echo imaging of the brain with a volumetric interpolated examination. *AJNR Am J Neuroradiol*, **23**, 995-1002.
- Widjaja E, Geibprasert S, Mahmoodabadi SZ, Brown NE, Shannon P (2010) Corroboration of normal and abnormal fetal cerebral lamination on postmortem MR imaging with postmortem examination. *AJNR Am J Neuroradiol*, **31**, 1987-93.
- Zecevic N, Chen Y, Filipovic R (2005) Contributions of cortical subventricular zone to the development of the human cerebral cortex. *J Comp Neurol*, **491**, 109-22.
- Zijdenbos A, Forghani R, Evans A (1998) *Automatic Quantification of MS Lesions in 3D MRI Brain Data Sets: Validation of INSECT*, U: Wells W (Ur) *Medical Image Computing and Computer-Assisted Intervention -- MICCAI'98 First International Conference* Cambridge, MA - Berlin - Heidelberg: Springer-Verlag, str. 439-448

11. ŽIVOTOPIS

Opći podaci: Lana Vasung rođena je 16. Svibnja 1983. u Zagrebu, Republika Hrvatska. Danas živi u Zagrebu te je zaposlena kao znanstveni novak na Medicinskom fakultetu Sveučilišta u Zagrebu (Zavod za neuroznanost, Hrvatski institut za istraživanje mozga).

Školovanje: Osnovnu školu završila je u Podsusedu, a prirodoslovno-matematičku gimnaziju u Zagrebu. Na Medicinskom fakultetu u Zagrebu diplomirala je u srpnju 2007. godine, a pripravnički staž je obavila 2008. godine na Kliničkom bolničkom centru Zagreb. Tijekom studija bila je demonstrator i student-istraživač na Zavodu za neuroznanost (mentor: prof.dr.sc. Miloš Judaš). U listopadu 2007. godine upisala je prvu godinu Poslijediplomskog doktorskog studija neuroznanosti na Medicinskom fakultetu Sveučilišta u Zagrebu. Godine 2008. prihvaćen joj je prijedlog doktorskog rada pod naslovom “Analiza kvantitativnih i kvalitativnih promjena fetalnih zona, oslikanih metodom magnetske rezonancije, kao pokazatelja glavnih histogenetskih događaja u normalnom razvoju ljudskog mozga”. **Znanstvena usavršavanja:** Od 2005. do 2008. godine volontira na Klinici za neurokirurgiju Kliničkog bolničkog centra Zagreb i sudjeluje u znanstveno-istraživačkom radu te Klinike (mentor: doc. dr. sc. Darko Chudy). Tijekom 2007. godine bila je na usavršavanju na Klinici za Neurokirurgiju Sveučilišne bolnice u Hamburgu – Eppendorff (mentori: profesor Westphal i W. Hamel). Tijekom 2008. i 2009. godine, bila je na usavršavanju u Centru za oslikavanje mozga Sveučilišta McGill u Kanadi (Montreal Neurological Institute – MNI; mentor: prof. dr. sc. Alan Evans). Tijekom 2009. i 2010. godine, bila je na usavršavanju na Sveučilištu u Ženevi, kao dobitnica stipendije švicarske vlade (mentor: Petra Hüppi, MD, PhD).