

Razlikovanje karcinoma bubrega s pomoću kompjutorizirane tomografije

Žokalj, Ivan

Doctoral thesis / Disertacija

2014

Degree Grantor / Ustanova koja je dodijelila akademski / stručni stupanj: **University of Zagreb, School of Medicine / Sveučilište u Zagrebu, Medicinski fakultet**

Permanent link / Trajna poveznica: <https://um.nsk.hr/um:nbn:hr:105:546375>

Rights / Prava: [In copyright](#) / [Zaštićeno autorskim pravom.](#)

Download date / Datum preuzimanja: **2024-10-11**



Repository / Repozitorij:

[Dr Med - University of Zagreb School of Medicine Digital Repository](#)





Središnja medicinska knjižnica

Žokalj, Ivan (2014) *Razlikovanje karcinoma bubrega s pomoću kompjutorizirane tomografije [Differentiation of renal cell carcinoma using computed tomography]. Doktorska disertacija, Sveučilište u Zagrebu.*

<http://medlib.mef.hr/2105>

University of Zagreb Medical School Repository

<http://medlib.mef.hr/>

**SVEUČILIŠTE U ZAGREBU
MEDICINSKI FAKULTET**

Ivan Žokalj

**Razlikovanje karcinoma bubrega s
pomoću kompjutorizirane tomografije**

DISERTACIJA

Zagreb, 2014.

Disertacija je izrađena u Kliničkom zavodu za dijagnostičku i intervencijsku radiologiju
Kliničkog bolničkog centra „Sestre milosrdnice“ u Zagrebu i Samostalnoj jedinici djelatnosti
za radiologiju i ultrazvuk Županijske bolnice Čakovec u Čakovcu

Voditelj rada: prof. dr. sc. Miljenko Marotti, dr.med

Temu disertacije odobrilo je Fakultetsko vijeće Medicinskog fakulteta Sveučilišta u Zagrebu
dana 10.srpnja 2010.godine rješenjem broj 04-261/4-2010.

Rad posvećujem

supruzi Oliveri i djeci Ivanu, Mariji i Magdaleni jer svako postignuće čine vrijednim napora, roditeljima Ivanu i Zlati bez čijeg žrtvovanja i nesebične potpore moja priča nikad ne bi bila ispričana.

ZAHVALE

Prije svih posebno želim zahvaliti prof. dr. sc. **Miljenku Marottiju**, dr. med.,
pod čijim sam vodstvom izradio ovaj rad

Zahvaljujem kolegicama i kolegama radiolozima te inženjerima medicinske radiologije,
prvostupnicima radiološke tehnologije i medicinskim sestrama iz Djelatnosti za radiologiju i
ultrazvuk Županijske bolnice Čakovec na čelu s
prim.**Husseinom Sagherom**, dr. med., na pomoći tijekom skupljanja podataka

Na ovom mjestu želim izraziti svoju veliku zahvalnost pokojnom kolegi, prim.mr.sc. **Zlatku
Pavčecu**, dr. med. specijalistu radiologije, na nesebičnoj potpori, strpljenju i razumijevanju
prilikom svladavanja svih tegoba tijekom izrade ovog rada

Zahvaljujem specijalistima patologije prof.dr.sc.**Boži Krušlinu**, dr.med. iz Kliničkog
bolničkog centra „Sestre milosrdnice“ iz Zagreba i prof.dr.sc.**Slavku Gašparovu**, dr.med. iz
Kliničke bolnice „Merkur“ iz Zagreba na pomoći prilikom skupljanja podataka i tumačenju
pojedinih nalaza

Zahvaljujem doc.dr.sc.**Branku Kolariću**, spec.epidemiologije na pomoći i savjetima prilikom
osmišljavanja studije i statističke analize podataka te pisanja rada.

Zahvaljujem kolegama urolozima, **Mirku Perkoviću**, dr. med. i mr. sc. **Antoniju Plešnaru**,
dr. med., te medicinskim sestrama iz Odsjeka za urologiju Djelatnosti za kirurgiju Županijske
bolnice Čakovec za suradnju prilikom skupljanja podataka

Zahvaljujem kolegicama i kolegama i ostalim djelatnicima Djelatnosti za patologiju i
citologiju Županijske bolnice Čakovec na čelu sa **Suzanom Horvat**, dr. med., specijalistom
klin. citologije za suradnju prilikom skupljanja podataka

Sadržaj

1.	Uvod.....	Pogreška! Knjižna oznaka nije definirana.
1.1.	Karcinomi bubrega – osnovi podaci.....	1
1.1.1.	Epidemiološki podaci.....	1
1.1.2.	Etiologija.....	2
1.1.3.	Patohistološka obilježja karcinoma bubrega.....	4
1.1.4.	Citogenetske promjene u karcinoma bubrega.....	9
1.2.	Komputorizirana tomografija u dijagnostičkoj obradi karcinoma bubrega.....	10
1.2.1.	Osnove rada uređaja za kompjutoriziranu tomografiju.....	10
1.2.2.	Jodna kontrastna sredstva.....	12
1.2.3.	Uloga kompjutorizirane tomografije u detekciji, karakterizaciji i procjeni proširenosti karcinoma bubrega.....	15
1.3.	Druge radiološke slikovne metode u dijagnostičkoj obradi tumora ubrega.....	27
1.3.1.	Ultrazvuk.....	27
1.3.2.	Magnetska rezonanca.....	29
1.3.3.	Invazivna aortografija i selektivna angiografija bubrežnih arterija.....	32
1.4.	Sustavi procjene proširenosti zloćudnih tumora bubrega.....	33
1.5.	Klinička slika bolesnika s karcinomom bubrega.....	37
1.6.	Pristupi liječenju karcinoma bubrega.....	38
1.6.1.	Kirurško liječenje.....	38
1.6.2.	Minimalno invazivni pristup liječenju karcinoma bubrega.....	42
1.6.3.	Imunoterapija.....	43
2.	Hipoteza i ciljevi liječenja.....	49
2.1.	Hipoteza.....	49
2.2.	Ciljevi istraživanja.....	50

3.	Bolesnici i metode	51
3.1.	Bolesnici	51
3.2.	Metode	54
3.2.1.	Tehnika snimanja kompjutoriziranom tomografijom	54
3.2.2.	Obrada podataka dobivenih snimanjem	56
3.2.3.	Metode mjerenja koeficijenata apsorpcije tumora bubrega	57
3.2.4.	Statistička analiza podataka.....	61
4.	Rezultati	62
5.	Rasprava	102
6.	Zaključci.....	117
7.	Sažetak	119
8.	Summary	122
9.	Popis literature.....	124
10.	Životopis.....	140

1. POPIS OZNAKA I KRATICA

CEUS – engl. kratica od *contrast enhanced ultrasound* – kontrast s primjenom kontrastnog sredstva

CIN - engl. *contrast induced nephropathy* – oštećenje bubrežne funkcije uzrokovano intravenskom primjenom kontrastnog sredstva koje se izlučuje putem bubrega

CI – engl. *confidence interval* – interval pouzdanosti,
95% CI - interval pouzdanosti uz 95-postotnu vjerojatnost

c-KIT - *proto-onkogen c-Kit* ili *tirozin kinaza Kit* ili CD117, je protein koju u ljudi kodira gen KIT

CT – kompjutorizirana tomografija

CTA – CT angiografija

DSA – digitalna subtrakcijska angiografija

EGFR - *Epidermal growth factor receptor*, receptor epidermalnog čimbenika rasta

engl. – engleski jezik

FLT-3 - **Fms-like tyrosine kinase 3 (FLT-3)** ili **receptor-type tyrosine-protein kinase FLT3** – receptor citokina izražen na površini hematopoetskih progenitorskih stanica

franc. – francuski jezik

I – jod

IARC – engl. *International Agency for Research on Cancer*, Međunarodna agencija za istraživanje raka

IL-2 – interleukin-2

INF- α – interferon- α

IMK – inhibitor multitirozin kinaze

l – litra

lat. – latinski jezik

mg – miligram

MIP – engl. *multiple intensity projection* – maksimalna vrijednost intenziteta projekcije u Hounsfieldovim jedinicama - oblik rekonstrukcija u kompjutorskoj tomografiji

mg/dl – miligrama po decilitru

ml – mililitar

ml/min – mililitara u minuti

ml/s – mililitara u sekundi

mOsm/kg – miliosmola po kilogramu

MR – magnetna rezonancija

MRA – engl. *magnetic resonance angiography*, angiografija magnetnom rezonancijom

MSCT – engl. *multislice computed tomography* - višeslojni CT uređaj

NPV – negativna prediktivna vrijednost

Osj. – osjetljivost

PDGF - engl. *platelet-derived growth factor*, čimbenik rasta proizveden od trombocita

PDGFR – engl. *platelet-derived growth factor receptor*, receptor čimbenik rasta proizvedenog od trombocita

Pitch – bezjedinična vrijednost - broj širina kolimiranog snopa rentgenskih zraka prijeđenih tijekom jedne rotacije rentgenske cijevi u kućištu uređaja

PPV – pozitivna prediktivna vrijednost

RAF/MEK/ERK – signalni put kojeg čine selektivne serin/treonin kinaze regulirane mitogenima.

RCC – engl. *renal cell carcinoma* - karcinom bubrežnih stanica, karcinom bubrega

RTKsVEGFR2 – receptor tirozin kinaze receptora vaskularnog endotelnog čimbenika rasta 2

s – sekunda

Spec. – specifičnost

sr. vrij. ± SD – srednja vrijednost ± standardna devijacija

SSD – engl. *shaded surface display* – osjenčeni prikaz površine - oblik
trodimenzionalnih rekonstrukcija u kompjutorskoj tomografiji

SZO – Svjetska zdravstvena organizacija (engl. *WHO, World health organisation*)

TE – engl. *echo time*, vrijeme dobijanja odjeka

TGF α – engl. *transforming growth factor alfa*, transformirajući čimbenik rasta alfa

TR – engl. *repetition time*, vrijeme ponavljanja radiofrekventnog pulsa

True-FISP – engl. *True fast imaging with steady state precission*

TSC – engl. *Tuberous sclerosis*, tuberozna skleroza

T1WI – engl. *T1 weighted image*, T1 mjerena slika

T2WI – engl. *T2 weighted image*, T2 mjerena slika

UICC – franc. *Union internationale contre le cancer*, Međunarodna udruga za borbu protiv
raka

USPIO – engl. *ultrasmall superparamagnetic iron oxide particles*, čestice sitnog
paramagnetskog željezoga oksida

UZ – ultrazvuk

VEGF – engl. *vascular endothelial growth factor*, vaskularni endotelni čimbenik rasta

VEGFR - engl. *vascular endothelial growth factorreceptor*, receptor vaskularnog endotelnog
čimbenika rasta

VHL - von Hippel – Lindau – prezime istraživača (Syndroma von Hippel – Lindau)

VR – engl. *volume rendering* – *volumno renderiranje* – volumsko oduzimanje vrijednosti Hounsfieldovih jedinica - oblik trodimenzionalnih rekonstrukcija u kompjutorskoj tomografiji

1. UVOD

1.1. Karcinom bubrega – osnovni podaci

1.1.1. Epidemiološki podaci

Tumori bubrega čine od 2% do 3% svih tumora u ljudi odrasle dobi, a u toj skupini tumora od 85% do 90% čine histološki tipovi karcinoma bubrega (karcinoma bubrežnih stanica) (1,2). Prema dostupnim podacima u literaturi u 2008.g. karcinom bubrega bio je na devetom mjestu po učestalosti među zloćudnim tumorima u Europi (3). Tijekom 2008.g. u Europi je zabilježeno oko 88 400 novih slučajeva karcinoma bubrega i 39 300 slučajeva smrti povezane s karcinomom bubrega. Godišnji porast u incidenciji karcinoma bubrega u Europi ali i u drugim djelovima svijeta iznosio je oko 2%, osim u Danskoj i Švedskoj (3). Prema podacima Registra za rak Hrvatskog zavoda za javno zdravstvo u Republici Hrvatskoj za 2010.g. rak bubrega je na 7. mjestu po učestalosti među muškarcima čineći 4% ukupno dijagnosticiranih malignih bolesti, a kod žena se ne nalazi među deset najčešćih sijela zloćudnih tumora (4). U Sjedinjenim Američkim Državama prema podacima iz 2009.g. incidencija karcinoma bubrega iznosi 5% u muškaraca i 3% u žena te je tako karcinom bubrega i u SAD-u na 7.mjestu po učestalosti među sijelima novootkrivenih zloćudnih tumora a u žena je češći negoli u Hrvatskoj i nalazi se na 8. mjestu. Broj očekivanih novih slučajeva karcinoma bubrega i bubrežne nakapnice u SAD-u za 2011.g. iznosi ukupno 60902 bolesnika, 31720 novooboljelih muškaraca i 23800 novooboljelih žena (5). Prema dostupnim podacima u literaturi u posljednjih dvadeset godina u svim djelovima svijeta zabilježen je postupni porast u broju novootkrivenih slučajeva karcinoma bubrega što se pripisuje ubrzanom razvitku i sve široj dostupnosti radioloških dijagnostičkih metoda poput ultrazvuka (UZ), kompjutorizirane tomografije (CT) i magnetne rezonancije (MR) (6). Incidencija karcinoma bubrega je najviša u zemljama Europe i Sjeverne Amerike a najniža u azijskim i latinoameričkim zemljama (7).

Mortalitet vezan uz karcinom bubrega u Europi je pokazivao tendenciju postupnog rasta do početka devedesetih godina XX.stoljeća, od tog razdoblja se bilježi ili stabilizacija stope mortaliteta ili postupni pad. Pad mortaliteta zbog karcinoma bubrega je najočitiiji u skandinavskim zemljama od osamdesetih godina XX. stoljeća, a od devedesetih godina pad mortaliteta je zabilježen i u Francuskoj, Njemačkoj, Austriji, Nizozemskoj i Italiji (8,9). Stopa smrtnosti od karcinoma bubrega u europskim zemljama se smanjila oko 10% u prvih 5 godina

XXI. stoljeća s varijacijama od 3 umrla na 100 000 stanovnika u južnim djelovima Europe do 10 umrlih na 100 000 stanovnika u istočnoeuropskim zemljama (10, 11).

Dijagnoza karcinoma bubrega se 1,5 do 2 puta češće postavlja kod muškaraca nego kod žena, što je promjena u odnosu na prethodna desetljeća kada je karcinom bubrega imao statistički značajno veću incidenciju u muškaraca (5, 12).

1.1.2 Etiologija

Najvažniji čimbenici rizika koji se povezuju s nastankom sporadičnih oblika karcinoma bubrega su pušenje cigareta, jaka pretilost i arterijska hipertenzija (16 - 19).

Pušenje cigareta se povezuje s nastankom od 20% do 30% slučajeva karcinoma bubrega u muškaraca, te od 10 do 20% slučajeva u žena (11, 12, 16). Prestanak pušenja linearno snižava rizik za nastanak karcinoma bubrega, rizik je izravno razmjern broj popušanih cigareta i obrnuto razmjern životnoj dobi u kojoj osoba počne pušiti (12, 16, 20). Uzrok utjecaja pušenja na razvitak karcinoma bubrega vjerojatno je činjenica da se sastoji cigaretnog dima pretežito metaboliziraju ili izlučuju mokraćnim sustavom. Cigarete sadrže tvari koje imaju dokazano kancerogeni učinak poput nitro spojeva kao što je N-nitrozodimetilamin, ali važna uloga u kancerogenezi se pripisuje i kroničnoj hipoksiji zbog ugljičnog monoksida ili smanjene plućne funkcije (12, 16, 21).

Pretilost je bitan čimbenik rizika za nastanak karcinoma bubrega, osobito kod žena (12, 16, 22, 23, 24). Prema rezultatima meta-analize Mathew-a i sur. iz 2009.g. povećana prevalencija pretilosti u žena mogla bi biti odgovorna za povećanu incidenciju karcinoma bubrega u žena (24). Rizik razvitka karcinoma bubrega je dvostruko veći u osoba s indeksom tjelesne mase većim od 29 kg/m² (12, 16, 22, 23). Relativni rizik razvitka karcinoma bubrega u slučaju povišenja indeksa tjelesne mase po jedinici iznosio je od 1,04 do 1,12 u nekoliko kohortnih studija (24). Povećana incidencija karcinoma bubrega u višerotkinja objašnjava se češćom pojavom pretilosti u toj skupini (25). Mehanizmi djelovanja pretilosti na nastanak karcinoma bubrega nisu u cjelosti razjašnjeni ali se pretpostavlja da se radi o djelovanju koje je povezano s više čimbenika kao što su razina estrogena, čimbenika rasta, inzulina, lipida i vitamina D (22).

Osobe koje boluju od arterijske hipertenzije imaju značajno višu incidenciju karcinoma bubrega, neovisno o pušenju i pretilosti (22).

Mjere koje suvremena medicina preporuča za prevenciju cijelog niza bolesti raznih sustava tjelesnih organa (kardiovaskularni, respiratorni, muskuloskeletni) kao što su prestanak

pušenja, redovna tjelesna aktivnost i regulacija tjelesne mase unutar preporučenih okvira za dob, odgovarajuća prehrana i pravilna regulacija arterijske hipertenzije mogu rezultirati sniženjem rizika nastanka karcinoma bubrega (12, 13, 16, 22).

Izlaganje štetnim čimbenicima tijekom postupaka industrijske proizvodnje kao što su trikloretilen i tetrakloretilen vjerojatno povećava rizik za nastanak karcinoma bubrega prema podacima Međunarodne agencije za istraživanje raka (IARC) (12, 16, 17, 19). Posredni dokaz za ove tvrdnje je viša učestalost karcinoma bubrega u radnika koji su tijekom proizvodnje izloženi otapalima i sredstvima za odmašćivanje. Izloženost arsenu, bilo u tijeku industrijske proizvodnje ili putem vode za piće, povećava rizik za nastanak karcinoma bubrega za 30% (12, 16, 26).

Karcinomi bubrega se nalaze deset puta rjeđe u transplantiranih bubrega nego u nativnom bubregu što se tumači činjenicom više učestalosti cistične bolesti bubrega u transplantiranih bolesnika koja je čimbenik rizika za nastanak karcinoma bubrega (27).

Nekoliko nasljednih bolesti je povezano s karcinomom bubrega, von Hippel-Lindau (VHL) sindrom, nasljedni papilarni karcinom bubrega, tuberozna skleroza (TSC), nasljedna leiomiomatoza povezana s karcinomom bubrega, Birt-Hogg-Dube (BHD) sindrom i konstitucionalna translokacija kromosoma 3. Karcinomi bubrega povezani s nasljednim bolestima čine oko 2% svih slučajeva karcinoma bubrega, češće se javljaju bilateralno i multicentrično, a karakterizira ih i ranija dob pojave u odnosu na sporadične karcinome bubrega (12, 16, 26).

Von Hippel-Lindau sindrom se nasljeđuje autosomno dominantno, a nastaje zbog nasljedne mutacije supresorskog gena VHL tumora smještenog na kromosomu 3p25-26. Bolest se manifestira pojavom kapilarnog hemangioblastoma središnjeg živčanog sustava i mrežnice oka, svijetlostaničnog karcinoma bubrega, feokromocitoma, tumorima gušterače i unutarnjeg uha. Gen odgovoran za razvitak Von-Hippel-Lindauovog sindroma (VHL gen) ima obilježja tumorskog supresorskog gena, kodira nastanak bjelančevine pVHL koja može onemogućiti djelovanje nekoliko intracelularnih proteina poput čimbenika indukcije hipoksije (HIF 1 α i 2 α) (26, 27). Svijetlostanični karcinomi bubrega se pojavljuju u 40% do 60% bolesnika s VHL sindromom, češće se javljaju u mlađih bolesnika, često su bilateralni i multicentrični (12, 29, 30).

Nasljedni papilarni karcinom bubrega je nasljedni sindrom s autosomno dominantnim nasljeđivanjem uzrokovan mutacijom MET onkogenom na kromosomu 7q31 koji kodira tirozin kinazni receptor odgovoran za nastanak tumora. Ovaj sindrom karakteriziraju multipli

obostrani papilarni karcinomi bubrega, najčešće histološkog tipa 1 koji se uglavnom javljaju u drugom desetljeću života, često s već prisutnim metastazama i lošom prognozom (12, 31).

Tuberozna skleroza je nasljedna bolest s autosomno dominantnim nasljeđivanjem uzrokovana mutacijom TSC1 gena na kromosomu 9q34 i TSC2 gena na kromosomu 16p13 što dovodi do poremećaja migracije, proliferacije i diferencijacije stanica (32). Bolest je karakterizirana pojavom multiplih hamartoma koji mogu zahvatiti bilo koji organski sustav, a najčešće se nalaze na koži i mozgu. U bubrezima se najčešće nalaze angiomiolipomi (33). U nekih bolesnika s tuberoznom sklerozom se javljaju ciste bubrega te onkocitomi. Bolesnici koji pate od tuberozne skleroze imaju veći rizik za nastanak svijetlostaničnog karcinoma bubrega – incidencija ovog tipa karcinoma bubrega u ovih bolesnika je 2-4% (32).

Nasljedna leiomiomatoza povezana s karcinomom bubrega je nasljedni sindrom s autosomno dominantnim nasljeđivanjem uzrokovan mutacijom FH gena lociranog na kromosomu 1q42.3-q43. Ovaj sindrom je karakteriziran predispozicijom za nastanak dobroćudnih leiomioma kože i uterusa te karcinoma bubrega, tipično papilarnog karcinoma tipa 2, najčešće s nuklearnim gradusom 3 ili 4 (12, 26).

Birt-Hogg-Dube (BHD) je nasljedni sindrom s autosomno dominantnim nasljeđivanjem uzrokovan mutacijom BHD gena na kromosomu 17p11.2. Bolest se manifestira dobroćudnim tumorima kože, naročito fibrofolikulomima, trihodiskomima i akrokordomima uz koje u sklopu sindroma može nastati spontani pneumotoraks. U sklopu sindroma se javljaju i multipli tumori među kojima su najčešći onkocitomi, kromofobni i papilarni karcinomi bubrega (26, 34, 35).

Konstitucionalna translokacija kromosoma 3 s različitim mjestima loma karakterizirana je povećanim rizikom za nastanak karcinoma bubrega, tipično se javlja svijetlostanični karcinom bubrega (26).

1.1.3. Patohistološka obilježja karcinoma bubrega

Karcinomi bubrega ili karcinomi bubrežnih stanica (engl. *renal cell carcinoma* - *RCC*, lat. *hypernephroma*, *adenocarcinoma*) čine 90% zloćudnih tumora koji se javljaju u kori bubrega. Najčešće se pojavljuju kao solitarna, obično dobro ograničena ekspanzivna promjena koja je odvojena od okolnog parenhima vezivnom pseudokapsulom, dok se unutar tumora često nalaze područja krvarenja, nekroze, kalcifikati te područja cistične degeneracije. Multicentrični i bilateralni karcinomi bubrega se obično javljaju u sklopu nasljednih

sindroma. Obično se javljaju u dobi 50–70 godina, najčešće oko 55. g. Nešto su češći u muškaraca, ali taj omjer muško/ženskih bolesnika postupno se izjednačava, prije se navodilo 3:1, a posljednjih godina već samo 1,6:1 (26, 36-38).

Prema podjeli koju je predložila SZO 2004.godine postoji nekoliko histoloških tipova karcinoma bubrežnih stanica: a) svijetlostanični karcinom (engl.*renal clear cell carcinoma, RCCC*) - najčešći tip koji se javlja u 70 - 80% slučajeva, b) multilokularni cistični karcinom bubrežnih stanica (engl. *multilocular cystic renal cell carcinoma*), c) papilarni (kromofilni) karcinom - čini 10 - 15% slučajeva, d) kromofobni karcinom, javlja se u oko 5% slučajeva, e) karcinom sabirnih kanalića (engl. *carcinoma of the collecting ducts of Bellini*), f) medularni karcinom bubrežnih stanica, g) karcinom bubrežnih stanica vezan uz Xp11 translokaciju kromosoma, h) karcinom bubrežnih stanica vezan uz neuroblastom, i) mucinozni karcinom tubularnih i vretenastih stanica, j) neklasificirani karcinom bubrežnih stanica (37-40).

Svijetlostanični karcinom bubrežnih stanica je najčešći histološki tip karcinoma bubrežnih stanica građen od stanica svijetle ili eozinofilne citoplazme, a pretpostavlja se da nastaje od stanica proksimalnog zavijenog kanalića (36-38, 40, 41) (Slika 1.). Svijetlostanični karcinom bubrežnih stanica može pokazati različite oblike rasta u svojoj histološkoj arhitekturi, najčešće solidni, alveolarni i acinarni oblik. Svijetli izgled citoplazme stanica po kojoj je ovaj tip tumora nazvan posljedica je većeg udjela glikogena i lipida u citoplazmi tumorskih stanica. U tumoru se mogu naći područja građena od stanica eozinofilne citoplazme koja su obično smještena uz zone nekroze ili krvarenja te u karcinomima više gradusa (42-45). Sarkomatoidna žarišta koja se povezuju s lošijom prognozom se nalaze u oko 5% tumora (46). Imunohistokemijskim istraživanjima utvrđeno je da karcinom bubrega svijetlih stanica reagira s LMW citokeratinima, CK 8, CK 18, AE1, Cam 5.2 i vimentinom, u većini slučajeva i na CD 10, EMA, MUC1 i MUC 3 (38, 47-53).

Nuklearni gradus je najvažniji prognostički čimbenik svijetlostaničnog karcinoma bubrežnih stanica nakon stadija bolesti, a najčešće se određuje metodom po Fuhrmanovoj. Tumori gradusa 1 imaju stanice s malim hiperkromatskim jezgrama bez vidljivih nukleola, u tumorima gradusa 2 stanice imaju raspršen kromatin, a jezgrice su na uobičajenom 10x povećanju nevidljive. U stanicama tumora gradusa 3 jezgrice se lako prepoznaju pri 10x povećanju, a u stanicama tumora gradusa 4 se nalazi nuklearni pleomorfizam, hiperkromazija i jedna ili više velikih jezgrica. Nuklearni gradus svijetlostaničnog karcinoma bubrežnih stanica se određuje prema području s najvišim prisutnim gradusom (54).

Multilokularni cistični karcinom bubrežnih stanica je oblik karcinoma bubrežnih stanica niskog stupnja malignosti koji ne recidivira i ne metastazira. Tumor se najčešće javlja

kao solitarna ekspanzivna promjena građena od septiranih cista različite veličine odvojena od tkiva bubrega vezivnom kapsulom, bez solidne komponente. Cistični prostori su ispunjeni seroznom ili krvavom tekućinom, a obloženi su najčešće jednim redom epitelnih stanica svijetlih citoplazmi dok su septa uglavnom građena od kolagena i sadrže manje nakupine epitelnih stanica svijetlih citoplazmi (26, 38, 42-44).

Papilarni karcinom bubrežnih stanica je maligni tumor parenhima bubrega koji nastaje iz stanica distalnog zavijenog kanalića. Papilarni oblik karcinoma bubrežnih stanica je slabije agresivan od svijetlostaničnog karcinoma, čini 10-15% svih karcinoma bubrega sa 90% petogodišnjim preživljenjem, a češće su bilateralni i multicentrični. Unutar tumora se često nalaze zone krvarenja, nekroze i cistične degeneracije. Histološki tumor je obilježen dominantno papilarnim oblikom rasta. Tumor čine papilarne i tubularne formacije obložene malignim epitelnim stanicama. Nuklearni gradus se određuje po istom sustavu kao i u svijetlostaničnog karcinoma bubrežnih stanica. Papilarni karcinom se prema morfološkim obilježjima dijeli na dva tipa, tip 1 i tip 2. Papilarni karcinom bubrega tip 1 je građen od papila pokrivenih malim malignim stanicama s oskudnom citoplazmom, pojavljuje se sporadično i ima bolju prognozu od tipa 2 (Slika 2.). Papilarni karcinom tipa 2 je građen od stanica više nuklearnog gradusa s eozinofilnom citoplazmom i povezan je s nasljednim sindromima (Slika 3.). Papilarni karcinom bubrega rjeđe metastazira u usporedbi s svijetlostaničnim karcinomom bubrežnih stanica, ali bolesnici koji boluju od papilarnog karcinoma s metastazama imaju lošiju prognozu u odnosu na bolesnike sa svijetlostaničnim karcinomom bubrežnih stanica s metastazama (36, 38, 40, 42-45, 55, 56).

Kromofobni karcinom bubrežnih stanica nastaje iz tipa B interkalarnih stanica bubrežnog parenhima (slika 4.). Ovaj oblik se javlja u 5% bolesnika s karcinomom bubrega. Obično se javlja kao makroskopski solidni, dobro ograničen tumor na presjeku tamnosmeđe boje, bez nekroze, u kojem se histološki najčešće nalazi solidni tip rasta s žarišnim kalcifikatima i vezivnim septima. Stanice tumora su velike, ispunjene blijedom citoplazmom s nepravilnim, ponekad binuklearnim jezgrama. Kromofobne karcinome karakterizira spori rast, izrazito rijetka pojava metastaza i dobra prognoza (36, 38, 40, 42-45).

Karcinom sabirnih kanalića je rijedak, ali agresivan tip karcinoma bubrežnih stanica, manje od jedne trećine bolesnika preživi dvije godine od postavljanja dijagnoze. U trenutku postavljanja dijagnoze u 40% bolesnika već su prisutne i metastaze. Karcinom sabirnih kanalića se u većini slučajeva nalazi u pijelokalicealnom sustavu u središnjem djelu bubrega. Tumor gotovo uvijek zahvaća renalni korteks a često se širi u masno tkivo hilusa bubrega. Histološki karcinom sabirnih kanalića pokazuje tubularnu ili tubulo-papilarnu građu s

iregularnim žlijezdama između kojih se nalazi dezmodoplastična stroma. Karcinom sabirnih kanalića je neoštro ograničen prema okolnom parenhimu gdje se često nalazi intratubularna atipija duktalnog epitela. Stanice karcinoma sabirnih kanalića su imunohistokemijski pozitivne na LMW CK, HMW CK (34βE12, CK19) i vimentin, a negativne su na CD 10 i vilin. Prognoza karcinoma sabirnih kanalića je loša, 2/3 bolesnika umire u razdoblju od oko 2 godine od postavljanja dijagnoze. Petogodišnje preživljenje iznosi 5% (36, 38, 40, 42-45, 57-59).

Medularni karcinom bubrega javlja se najčešće u dobi od 11 do 39 godina, trostruko češće u muškaraca, osobito kod crnaca s urođenom sklonošću srpastoj anemiji. Ovaj tip tumora ima lošu prognozu jer su u većeg broja bolesnika metastaze u regionalnim limfnim čvorovima, jetri i plućima već prisutne prilikom pojave znakova bolesti. Najčešće se nalaze veći tumori heterogenog izgleda u središnjem medularnom djelu bubrega u kojima se na presjeku nalazi zone krvarenja i nekroze. Veći tumori ovog tipa šire bubreg ali zahvaćeni bubreg obično zadržava reniformni izgled. Pojedini autori smatraju da je medularni karcinom bubrega posebno agresivni oblik karcinoma sabirnih kanalića (36, 38, 40, 42-45, 60, 61).

Karcinom bubrežnih stanica povezan s translokacijom kromosoma Xp11.2 je određen translokacijama koje zahvaćaju kromosom Xp11.2 te dovode do fuzije TFE3 gena. Najčešće zahvaća djecu i mlade odrasle osobe. Ovaj tip tumora bubrega se obično dijagnosticira u uznapređovalom obliku bolesti s metastazama u limfnim čvorovima, karakteriziran je sporim napredovanjem čak i kad metastazira. Karcinom bubrežnih stanica povezan s translokacijom kromosoma Xp11.2 makroskopski nalikuje svijetlostaničnom karcinomu, dok histološki nalikuje papilarnom karcinomu građenom od svijetlih stanica i stanica zrnate eozinofilne citoplazme (37, 43-45).

Karcinom bubrežnih stanica povezan s neuroblastomom vrlo je rijedak oblik karcinoma bubrega koji se javlja u bolesnika dječje dobi s neuroblastomom s dugim preživljenjem. Postoje mišljenja da liječenje neuroblastoma može biti predispozicija za nastanak genetskih promjena odgovornih za razvoj karcinoma bubrega. Ovaj tip karcinoma bubrega ima sličnu prognozu kao i ostali tipovi karcinoma bubrega (37, 43-45).

Karcinom mucinoznih, tubularnih i vretenastih stanica je oblik karcinoma bubrežnih stanica niskog stupnja maligniteta koji se javlja uglavnom u žena u dobi oko 53 godine kao ograničena asimptomatska tvorba. Tumor nastaje iz stanica Henleove petlje, građen je od gustih nakupina tubula koji su odijeljeni mucinoznom stromom a djelom je građen od vretenastih stanica (37, 45).

Neklasificirani karcinom bubrežnih stanica javlja se u 4-6% slučajeva malignih tumora bubrega uglavnom u uznapredovalom stadiju bolesti sa slabijom prognozom. Karcinom bubrega se svrstava u ovu kategoriju ukoliko se ne može uklopiti niti u jedan od poznatih tipova. Histološki u ovoj skupini se nalaze karcinomi vrlo različitog izgleda koji mogu sadržavati sarkomatoidna područja bez prepoznatljivih epitelnih elemenata, područja građena od rijetkih kombinacija epitelnih i stromalnih elemenata, zatim područja s produkcijom sluzi i područja građena od elemenata neprepoznatljivog staničnog tipa (37, 62).

Sarkomatoidna diferencijacija (nekad sarkomatoidni oblik karcinoma bubrega) prema zaključcima zajedničkog povjerenstva *American Joint Committee on Cancer* i *Union Internationale Contre le Cancer* objavljenim 1997. godine nije zaseban histološki tip karcinoma bubrežnih stanica već se može javiti u bilo kojem tipu karcinoma bubrežnih stanica (62). Nalazi se u 8% slučajeva svijetlostaničnog karcinoma bubrežnih stanica, u 3% slučajeva papilarnog karcinoma, u 9% slučajeva kromofobnog karcinoma i u 29% slučajeva karcinoma sabirnih kanalića. Sarkomatoidna diferencijacija karcinoma bubrežnih stanica obično se pojavljuje u uznapredovalim stadijima bolesti, u bolesnika u dobi oko 60 godina, češće u muškaraca (1,6:1), predstavlja malignu transformaciju tumora u viši gradus i povezana je s lošijom prognozom bolesti, osobito ako se nalazi u više od 50% tkiva tumora (46).

Zloćudni tumori nakapnice bubrega su u 90% slučajeva karcinomi, najčešće karcinomi prijelaznog ili pločastog epitela. Karcinomi nakapnice bubrega čine 5% tumora urinarnog sustava i češće se javljaju u dobi između 50 i 70 godina u muškaraca. Karcinomi nakapnice bubrega obično se prezentiraju hematurijom, a najčešće metastaziraju u regionalne limfne čvorove, potrbušnicu i jetru (36, 63, 64).

U bubregu se bitno rjeđe javljaju ostali histološki oblici malignih tumora poput sarkoma koji se može javiti u nekoliko oblika (leiomiosarkom, angiosarkom, hemangiopericitom, rabdomiosarkom, fibrosarkom), a može pokazivati infiltrativni i ekspanzivni način rasta. Sarkom bubrega ima lošu prognozu (36).

Bubreg može biti zahvaćen metastazama karcinoma sa sijelom u drugim organima u 7% do 13% slučajeva, najčešće metastazama karcinoma bronha, karcinoma dojke u žena, te karcinoma gastrointestinalnog trakta (65). Metastaze mogu rasti infiltrativnim i ekspanzivnim načinom, u većini slučajeva nalazi se dobro ograničena okruglasta tvorba. Najčešće se nalaze multiple diskretne obostrane lezije, dok u bolesnika sa solitarnom bubrežnom lezijom postoji mogućnost istovremenog primarnog bubrežnog zloćudnog tumora. Solitarne egzofitne metastaze češće su u bolesnika s karcinomom kolona, dok je perinefrično širenje tipično za melanom (66).

1.1.4. Citogenetske promjene u karcinoma bubrega

Biološka različitost histoloških tipova karcinoma bubrega objašnjena je brojnim istraživanjima iz područja molekularne biologije i citogenetike čiji rezultati govore u prilog teze da su različiti histološki tipovi karcinoma bubrežnih stanica obilježeni specifičnim genetskim abnormalnostima i molekularnim oznakama što se odražava u razlikama u biologiji i molekularnim mehanizmima pojedinih tipova karcinoma bubrega. Biološka različitost među histološkim tipovima karcinoma bubrežnih stanica posljedica je razlika u staničnom metabolizmu što je za posljedicu imalo potrebu razvitka većeg broja ciljanih oblika imunoterapije koji će učinkovito djelovati na različite stanične mehanizme (38, 43, 67).

Delecija kratkog kraka 3. kromosoma se javlja u većem broju sporadičnih svijetlostaničnih karcinoma bubrežnih stanica, najčešće na lokusima 3p25-26 (kao i u VHL sindromu), zatim na 3p21-22, te na 3p13-14 (kao i u obiteljskom karcinomu bubrežnih stanica). U 35% do 56% sporadičnih karcinoma bubrega se nalaze mutacije VHL gena. Inaktivacija VHL gena može nastati delecijom, mutacijom ili epigenetskim utišavanjem. Progresija osnovnog tumora i metastatska bolest povezane su s nastankom dodatnih klonalnih mutacija i kromosomskih translokacija. Promjene koje se povezuju s lošijom prognozom su gubitak 9p i 14q, LOH na kromosomu 10q u blizini lokusa PTEN/MTS1. Progresija bolesti bi mogla biti povezana s visokom ekspresijom bFGF, VEGF, IL-8, MMP-2, MMP-9, vimentina, MHC II klase te E-kadherina (38, 43, 45, 67, 68).

U papilarnom karcinomu bubrega se često nalaze trisomija ili tetrasomija kromosoma 7, trisomija kromosoma 17 i gubitak Y kromosoma. C-MET mutacija na dupliciranom kromosomu 7 se nalazi u podskupini sporadičnih papilarnih karcinoma (38, 43, 69).

Kromofobni karcinom bubrega je karakteriziran multiplim ekstenzivnim kromosomskim gubicima (kromosomi 1, 2, 6, 10, 13, 17, 21) što rezultira hipodiploidnim DNA indeksom. Karcinom sabirnih kanalića se povezuje s gubicima kromosoma 1, 6, 14, 15, 22 (38, 43, 68).

1.2. Kompjutorizirana tomografija u dijagnostičkoj obradi karcinoma bubrega

1.2.1. Osnove rada uređaja za kompjutoriziranu tomografiju

Godfrey Hounsfield i Allen Cormack konstruirali su prvi uređaj za kompjutoriziranu tomografiju 1972.godine. Kompjutorizirana tomografija (CT) se temelji na apsorpciji rentgenskih zraka s posljedičnim gubitkom energije u pojedinim tkivima zbog rasapa prilikom sudaranja elektrona rentgenskih zraka s elektronima u tijelu ovisno o građi tkiva. Gubitak energije rentgenskih zraka naziva se *atenuacija* (slabljenje) i mjeri se koeficijentom apsorpcije koji ovisi o atomskom broju snimanih tkiva, gustoći elektrona u snimanom dijelu tijela i energiji rentgenskih zraka. Rentgenske zrake nakon prolaska kroz snimano tijelo udaraju o detektore u kućištu CT uređaja gdje se pretvaraju u električne signale razmjerno atenuaciji zraka prilikom prolaska kroz snimano tijelo. Podaci dobiveni snimanjem su osnova za matematičke operacije (Fourierova analiza) kojima se u računalu uređaja rekonstruira slika snimanog tijela temeljena na detekciji različitih atenuacijskih vrijednosti pojedinih dijelova objekta. Matriks slike CT-a je sastavljen od sitnih elemenata, *pixela*, od kojih svaki predstavlja određenu atenuacijsku vrijednost pojedinog dijela snimanog objekta prikazanu u različitoj nijansi sive boje. Kad se pixelima doda i dimenzija visine, odnosno debljine sloja, govorimo o *voxelima*. Jedinica kojom se mjeri atenuacija rentgenskih zraka nazvana je Hounsfieldova jedinica (engl. Hounsfield unit, kratica HU). Pojedini suvremeni CT uređaji u vrijeme pisanja ovog rada koriste skalu atenuacijskih vrijednosti od -10000 do +30000 HU (70, 71). CT je radiološka slikovna metoda koja daje visoko kontrastnu rezoluciju slike s oko 100 puta boljom osjetljivošću u detekciji rentgenskih zraka u odnosu na konvencionalni rentgenski film. Tijekom nekoliko desetljeća kliničke uporabe od početka sedamdesetih godina XX. stoljeća, kompjutorizirana tomografija zahvaljujući stalnom tehničkom usavršavanju uređaja i programa za obradbu podataka prešla je put od metode u kojoj su se dobiveni podaci prikazivali uglavnom transverzalnim (rjeđe koronarnim) presjecima do metode koja se zasniva na volumnoj akviziciji podataka što je osnova za prikazivanje snimanog objekta u sve tri ravnine i izradbu trodimenzionalnog prikaza (70-72).

Suvremeni CT uređaji imaju mogućnost volumne akvizicije podataka zbog kontinuiranog pomaka stola na kojem leži bolesnik tijekom snimanja, rentgenska cijev opisuje «spiralu» oko bolesnika zbog čega je prva generacija takvih CT uređaja nazvana „*spiralni*“ CT uređaji. Danas najčešće zastupljeni tipovi CT uređaja koji mogu prilikom jedne rotacije

rentgenske cijevi rekonstruirati više presjeka obuhvaćajući veći volumen u kraćem periodu nazivaju se višeslojni CT uređaji (engl. *multislice CT-MSCT*). Postupno su razvijeni CT uređaji s brzinom rotacije rentgenske cijevi od 250 ms po jednoj rotaciji. Ciljano područje snima se kao jedan volumen, a presjeci tražene debljine i intervala između presjeka izrađuju se naknadno pomoću spiralnih interpolacijskih algoritama. Snimanje je kontinuirano bez stanke između dva sloja (engl. *interscan delay*) što je uvelike povećalo brzinu snimanja. Povećanje brzine snimanja CT uređaja omogućilo je smanjenje artefakata uzrokovanih disanjem bolesnika posljedično unaprijeđujući CT dijagnostiku prsišta i abdomena. Velika brzina snimanja MSCT uređaja omogućila je snimanje krvnih žila tijekom perioda najbolje opacifikacije kontrastnim sredstvom što je temelj angiografske dijagnostike CT uređajem. Veliku važnost u suvremenoj CT tehnologiji imaju protokoli po kojima se izvode određena snimanja CT-om. Protokoli sadrže podatke o ekspozicijskim vrijednostima, kolimaciji snopa rentgenskih zraka, rekonstrukcijskom intervalu slike, brzini pomaka stola, vrijednosti **pitcha** (kod spiralnih CT uređaja), a zaseban dio protokola su upute o načinu primjene kontrastnog sredstva. **Pitch** je bezjedinna vrijednost koja se može opisati kao broj širina kolimiranog snopa rentgenskih zraka prijednih tijekom jedne rotacije rentgenske cijevi u kućištu uređaja. U CT tehnologiji se uglavnom koriste jodna kontrastna sredstva koja se najčešće primjenjuju intravenski za poboljšanje prikaza parenhimskih organa i vaskularnih struktura, a peroralno ili rjeđe transrektalno za bolji prikaz gastrointestinalnog trakta. Jodna kontrastna sredstva u većini slučajeva primjenjuju se intravenski pomoću automatskog injektora. Prilikom sastavljanja protokola snimanja velika pozornost pridaje se razdoblju odgode između početka davanja kontrastnog sredstva i početka snimanja (engl. *scan delay*), brzini protoka kontrastnog sredstva i ukupnoj dozi kontrastnog sredstva te koncentraciji joda u kontrastnom sredstvu (72-74).

Podaci dobiveni volumetrijskom akvizicijom podataka su osnova za izradbu dvodimenzionalnih (2D), trodimenzionalnih (3D) i multiplanarnih rekonstrukcija te za virtualnu endoskopiju (oblik rekonstrukcija koji omogućuje intraluminalni prikaz cjevastih struktura sličan prikazu tijekom pregleda fiberoptičkim endoskopom, npr. virtualnu kolonoskopiju). Modeli rekonstrukcija koji se češće koriste su multiplanarne rekonstrukcije, MIP–maksimalna vrijednost intenziteta projekcije u Hounsfieldovim jedinicama (engl. *maximum intensity projection*), SSD-osjenčeni prikaz površine (engl. *shaded surface display*), te volumsko oduzimanje vrijednosti Hounsfieldovih jedinica (engl. *volume rendering*) (72-74).

2.2.2. Jodna urotropna kontrastna sredstva

U dijagnostici promjena u mokraćnom sustavu CT-om se uobičajeno koriste jodna urotropna kontrastna sredstva koja se pojavljuju u ionskom i neionskom obliku. Ionska i neionska jodna kontrastna sredstva se razlikuju u načinu vezanja atoma joda za benzenov prsten. Ionska jodna kontrastna sredstva se danas sve manje koriste zbog slabije podnošljivosti od strane bolesnika. Neionska kontrastna sredstva su podnošljivija za bolesnika zbog manje osmolalnosti vodene otopine jer sadrže bitno manji broj čestica u otopini a razlog je stvaranje veza s benzenovim prstenom putem neionskih radikala. U ionskim kontrastnim sredstvima topljivi oblik sadrži sol koja disocira na anionski dio u kojem su atomi joda vezani za benzenov prsten i pozitivni kationski dio koji čine natrij ili metilglukamin. Organski anion građen od benzenovog prstena na koji je vezan jod je odgovoran za radiografski prikaz. Bubrezi normalno izluče više od 99% intravenski primijenjenog jodnog kontrastnog sredstva. Jodna urotropna kontrastna sredstva primijenjena intravenski izlučuju se bubrezima glomerularnom filtracijom zbog čega nastaje povišenje koeficijenta apsorpcije parenhima bubrega na postkontrastnim presjecima. Koeficijenti apsorpcije filtrata s kontrastnim sredstvom u pijelokalicealnom sustavu ovise kako o koncentraciji kontrastnog sredstva u krvi tako i o filtracijskoj sposobnosti bubrega (75, 76).

Brzina snimanja CT uređajem omogućila je snimanje parenhimskih organa tijekom nekoliko faza izlučivanja jodnog kontrastnog sredstva topljivog u vodi, dinamičko snimanje. Faze opacifikacije bubrega jodnim kontrastnim sredstvom su slijedeće:

- *arterijska faza* započinje oko 15 sekundi nakon početka intravenskog davanja kontrastnog sredstva s protokom 3 ml/s i više, a traje 10-15s, karakterizirana je maksimalnom opacifikacijom renalnih arterija (slike 1.b., 3.b., 4.b.),
- *kortikomedularna (angionefrografska) faza* karakterizirana je intenzivnom opacifikacijom korteksa bubrega, počinje 30-40 sekundi od početka intravenske primjene kontrastnog sredstva. Kontrastno sredstvo tijekom ove faze se nalazi u kapilarama kore bubrega, peritubularnim prostorima i tubularnoj lamini kore bubrega. Tijekom kortikomedularne faze postiže se maksimalna opacifikacija bubrežnih vena,
- *nefrografska faza* započinje oko 80 do 120 sekundi od početka davanja kontrastnog sredstva intravenski. Tijekom ove faze zbog tubularne filtracije kontrastnog sredstva dolazi do intenzivne homogene opacifikacije bubrežnog parenhima kontrastnim sredstvom. Nefrografska faza smatra se najvažnijom fazom za detekciju malih lezija bubrežnog parenhima (slike 1.c, 2.b., 3.c., 4.c),

- *ekskretorna ili urografska faza* je obilježena intenzivnom opacifikacijom kanalnog sustava bubrega kontrastnim sredstvom, počinje 180 sekundi nakon početka intravenskog davanja kontrastnog sredstva. Presjeci učinjeni tijekom ekskretorne faze perfuzije bubrega kontrastnim sredstvom su podloga za CT urografiju. U dijagnostici urinarnog sustava ekskretorna faza važna je zbog boljeg prikaza anatomije pijelokalicealnog sustava bubrega, uretera i mokraćnog mjehura, razine opstrukcije u urinarnom sustavu, lokacije traumatskih ili jatrogenih lezija mokraćnog sustava, te za detekciju tumora pijelokalicealnog sustava bubrega, ureterima i mokraćnom mjehuru, zatim za određivanje granica tumora smještenih u samom kanalnom sustavu bubrega prema parenhimu ili za procjenu zahvaćanja kanalnog sustava priležećim tumorom u parenhimu. Snimanje može započeti od 5 do 10 minuta nakon početka davanja kontrasta. Pojedini autori preporučaju kasniji početak snimanja, od 10 do 15 minuta nakon početka davanja kontrastnog sredstva u svrhu što bolje opacifikacije distalnog uretera, ponekad uz primjenu diuretika (77-84) (slika 2.c.).

Nativni (bezkontrastni) presjeci su i dalje prva faza u većini protokola snimanja. Vrijednosti koeficijenta apsorpcije na nativnim presjecima su polazišna točka u promatranju promjena vrijednosti koeficijenta apsorpcije na postkontrastnim presjecima zbog neizravne procjene prokrvljenosti ekspanzivnog procesa. Tumori bubrega čiji koeficijenti apsorpcije se bitno ne mijenjaju na postkontrastnim presjecima (promjena manja od 10-15 HU) s velikom pouzdanošću mogu se smatrati slabije vaskulariziranima.

CT pregled bubrega prilikom sumnje na solidne karcinome bubrega u većini ustanova izvodi se s kombinacijom nativnih i postkontrastnih presjeka učinjenih tijekom minimalno dvije faze opacifikacije bubrega kontrastnim sredstvom, obično arterijske i nefrografske faze, dok se prilikom sumnje na karcinom nakapnice bubrega izvodi CT urografija. CT urografija je prema smjernicama radne grupe ESUR-a dijagnostička pretraga optimizirana za slikovni prikaz bubrega, uretera i mokraćnog mjehura. Pretraga se izvodi na višeslojnom CT uređaju uz intravensko davanje jednog kontrastnog sredstva tijekom ekskrecijske faze s tankom kolimacijom snopa rentgenskih zraka (78-84).

Pojedini autori naglašavaju da je uloga prvih faza opacifikacije kontrastnim sredstvom donekle precijenjena u detekciji i karakterizaciji tumora bubrega (82, 83). Postoje radovi poput studije Maccari-a i sur. u kojima se navodi vrijednost snimanja u kasnoj ekskretornoj fazi s početkom snimanja 15 minuta nakon početka intravenskog davanja kontrastnog sredstva i kasnije. Prema mišljenju prethodno navedene skupine autora vaskularizacija tumora može se procijeniti i proučavanjem dinamike otjecanja kontrastnog sredstva iz tumora i bubrega (83).

Kontrastnim sredstvom inducirana nefropatija (engl. *Contrast-induced nephropathy*-CIN) može se definirati kao akutni poremećaj funkcije bubrega koji se javlja 48 sati nakon intravaskularne primjene kontrastnog sredstva čija pojava se ne može pripisati drugim uzrocima (85). Preegzistirajuća renalna insuficijencija obilježena razinom serumskog kreatinina višom od 1,5 mg/dl smatra se najvažnijim čimbenikom rizika za CIN (76). Prema rezultatima metaanalize Solomona i sur. koja je obuhvatila 17 studija sa 1365 bolesnika na učestalost pojave CIN-a ne utječe samo osmolalnost kontrastnog sredstva već i drugi čimbenici koji još nisu dovoljno poznati (86). Pojedine skupine autora jednim od važnih čimbenika koji utječu na pojavu CIN-a smatraju put primjene jodnog kontrastnog sredstva, arterijski ili intravenski (87). Pojava embolije kristalima kolesterola (engl. *atheroembolism, cholesterol embolism, cholesterol atheroembolic renal disease, cholesterol crystal embolization*) bubrežnih arterija objašnjava se mobilizacijom ateromatoznih plakova aorte i drugih velikih arterija, spontano ili za vrijeme primjene trombolitičke/antiokoagulantne terapije ili mobilizacijom zbog intravaskularne traume za vrijeme kateterizacije arterija tijekom dijagnostičke angiografije ili intervencijskog zahvata (87). Postoje mišljenja da bi izraz CIN trebalo zamijeniti nazivom akutno oštećenje bubrega potaknuto kontrastnim sredstvom (engl. *contrast-induced acute kidney injury*, kratica *CI-AKI*) (88, 89). Stratta i sur. su u svom preglednom članku preporučili jasno razlikovanje „renalne disfunkcije nakon angiografije s intraarterijskom primjenom kontrastnog sredstva“ i „renalne disfunkcije nakon intravenske primjene kontrastnog sredstva“ kod provedbe studija o CIN-u zbog preciznijeg definiranja patofizioloških mehanizama i detaljnijeg određivanja preventivnih mjera (87). Danas se u većini radova i preporuka stručnih društava o tematici komplikacija primjene jodnih kontrastnih sredstava u bolesnika s oštećenom funkcijom bubrega preporučuje obilna hidracija prije i nakon CT pregleda, obično intravenskom infuzijom fiziološke otopine (85, 87, 88). Glavne kontraindikacije za primjenu jodnih kontrastnih sredstava su poznata alergija na jod i povišena razina hormona štitnjače u krvi, manifestna hipertireoza te multipli mijelom (75, 76, 86, 90-93). Alergijske reakcije na jodna kontrastna sredstva mogu se prema težini kliničke slike podijeliti na blage, umjerene i teške. Blage reakcije se javljaju u obliku mučnine, povraćanja, kihanja, lokaliziranog osipa, znojenja i bljedila. Umjerene reakcije javljaju se u rasponu od boli u prsima i truhu, glavobolje, bronhospazma i dispneje, difuzne urtikarije, do nesvjestice. Teške reakcije javljaju se u obliku izrazitog bronhospazma, edema larinksa, generalizirane urtikarije i razvoja anafilaktičkog šoka (75, 76, 86).

1.2.4. Uloga kompjutorizirane tomografije u detekciji, karakterizaciji i procjeni proširenosti karcinoma bubrega

Protokol snimanja CT-om koji bi omogućio ravnotežu između optimalnih rezultata dijagnostičkog testa u detekciji i karakterizaciji tumora bubrega i potencijalnih rizika za bolesnike bio je predmet brojnih stručnih rasprava, ali vremenom su se zahvaljujući stečenom iskustvu u dinamičkom snimanju CT-om oblikovali različiti protokoli snimanja prilagođeni tumorima različitih sijela u bubregu (korteks, pijelokalicealni sustav). Protokoli snimanja razlikovali su se u odabiru različitih postkontrastnih faza i u vremenu odgode snimanja određenom za pojedine faze snimanja. U nekoliko češće citiranih studija Cohan i sur.1995.g., Birnbaum i sur.1996.g., Szolar i sur.1997.g., Kopka i sur.1997.g. korištene su tri faze opacifikacije bubrega kontrastnim sredstvom, kortikomedularna, nefrografska i ekskretorna faza (94-98). Herts i sur., Fishman i sur. u opisima korištenih protokola snimanja navode i arterijsku fazu određujući je kao period koji traje do 30 sekundi od početka intravenskog davanja kontrastnog sredstva (99, 100). Kortikomedularna faza je bitna u karakterizaciji renalnih ekspanzivnih tvorbi prilikom sumnje na vaskularne lezije poput aneurizmi renalne arterije, arteriovensku malformaciju ili arteriovensku fistulu koje se mogu zamijeniti za solidne tumore bubrega u nefrografskoj ili ekskretornoj fazi. Herts i sur. kombinirali su snimanje u arterijskoj fazi 15-20 sekundi od početka intravenske primjene kontrastnog sredstva s presjecima u kortikomedularnoj i nefrografskoj fazi kod bolesnika u kojih je planirano kirurško liječenje. Akcesorne renalne arterije statistički značajno češće su se prikazivale na snimkama u arterijskoj fazi ($p < .005$ po χ^2 testu) (99). Još u fazi primjene konvencionalnih, aksijalnih CT uređaja spoznalo se da su karcinomi bubrega češće lezije građene od dobro prokrvljenog solidnog tkiva. U studiji objavljenj 1994.g. Silverman i suradnici ustvrdili su da porast koeficijenata apsorpcije više od 12 Hounsfieldovih jedinica na presjecima učinjenim tijekom kortikomedularne faze treba pobuditi sumnju na maligni tumor kao i da su karcinomi promjera manjeg od 3cm obično homogene strukture (101). U studiji objavljenj 1995.g. Cohan i suradnici zaključili su da postoji statistički značajna razlika u otkrivanju tumora između snimanja u kortikomedularnoj i snimanja u nefrografskoj fazi u korist nefrografske faze (95). Rezultati studija Zemana i sur. iz 1993.g., Birnbauma i sur. iz 1996.g. i Szolara i sur. iz 1997.g. potvrdili su manju osjetljivost kortikomedularne faze u detekciji malih i hipervaskulariziranih tumora bubrega (94, 96, 97). Posebna pozornost posvećena je detekciji karcinoma bubrega promjera manjeg od 3cm i njihovim CT

karakteristikama. Tumori s najvećim promjerom manjim od 3cm nerijetko su prije prethodno citirane studije proglašavani adenomima ili karcinomima malog potencijala za metastaziranje. Jednu od najopsežnijih i najčešće citiranih studija o pouzdanosti spiralnog CT-a bubrega u detekciji i karakterizaciji renalnih lezija objavili su Kopka i sur. 1997.g. (98). U studiji je korištena kombinacija nativnih presjeka i postkontrastnih presjeka učinjenih tijekom kortikomedularne i nefrografske faze. Studijom je obuhvaćeno 145 bolesnika koji su na CT pregled upućeni na temelju ultrazvučnog nalaza ekspanzivne tvorbe ili tvorbi bubrega. Nalazi CT pretraga uspoređeni su s patohistološkim i citološkim nalazima. U grupi nalaza koju je činila kombinacija nativnih i postkontrastnih presjeka učinjenih tijekom kortikomedularne i nefrografske faze postignuti su najbolji rezultati, osjetljivost 100%, specifičnost 95% i pouzdanost 96% (98). Catalano i sur. 2003. godine objavili su rezultate studije o preoperativnoj evaluaciji tumora bubrega MSCT-om. U procjeni prodora tumora kroz čahuru bubrega u stadiju I na slojevima debljine 1mm postigli su osjetljivost 96%, specifičnost 93% i točnost 95% PPV 100% i NPV 93%. U 12 bolesnika kojima je CT-om nađen prodor tumora u glavnu bubrežnu venu, radiološki nalaz potvrđen je nalazom operatera kao i kod prodora u susjedne organe (102).

U drugoj polovici devedesetih godina XX. stoljeća objavljeni su rezultati prvih studija kojima se pokušalo tumore bubrega diferencirati prema histološkom tipu na temelju CT obilježja kao što položaj, veličina, ograničenost, prodor kroz vezivnu čahuru, prodor u glavnu bubrežnu venu i zahvaćanje lokalnih limfnih čvorova te na temelju načina opacificacije kontrastnim sredstvom (homogeno, heterogeno, rubno) kao i na temelju koeficijenta apsorpcije samog tumora.

Diferencijaciju histoloških tipova tumora bubrežnih stanica (engl. *renal cell tumor-RCT*) na temelju prikaza CT-om pokušali su izvršiti Wildberger i sur. u studiji čiji su rezultati objavljeni 1997.g. RCT je podijeljen u četiri tipa: svijetlostanični karcinom bubrega, kromofilni karcinom, kromofobni karcinom i onkocitom. Koristeći sustav bodovanja (engl. »numerical scoring system») pokušali su razlikovati svijetlostanični karcinom od ostalih tipova, a potom sva četiri tipa međusobno. Svi tumori ujedno su podijeljeni u skupine prema veličini, skupinu promjera do 3cm, skupinu s promjerom od 3 do 7cm i skupinu s promjerom većim od 7cm. Studijom je obuhvaćeno 65 tumora. Za diferencijaciju svijetlostaničnog karcinoma bubrega od ostala tri tipa RCT-a na temelju CT prikaza izračunata je osjetljivost od 72,5%, a za razlikovanje ostalih tipova (engl. »nonclear cell grup») 82%. Osjetljivost CT-a u diferencijaciji svijetlostaničnog karcinoma bubrega od ostala tri tipa RCT-a u skupinama podijeljenim po veličini tumora u skupini tumora većih od 3cm iznosila je 80,25% za

svijetlostanični karcinom i 80,7% za skupinu od ostala tri tipa RCT-a. Zaključeno je da specifična diferencijacija tumora bubrega u četiri tipa nije moguća na temelju prikaza CT-om nego samo diferencijacija svijetlostaničnog karcinoma bubrežnih stanica od kromofilnog karcinoma, kromofobnog karcinoma i onkocitoma. Glavni nedostatak studije bio je način oblikovanja ispitivane skupine jer su uzeti uzorci iz nekoliko ustanova u kojima je korišten različit protokol snimanja kompjutoriziranom tomografijom (103).

Vođeni činjenicama da je papilarni tip karcinoma bubrežnih stanica češće od drugih tipova višestruk i obostran te da može biti nasljedan Herts i sur. osmislili su studiju kojom su pokušali utvrditi obilježja papilarnog karcinoma na CT presjecima. Korišten je protokol snimanja s kombinacijom nativnih presjeka i postkontrastnih presjeka učinjenih tijekom arterijske (vaskularne) i nefrografske (parenhimske) faze s odgodom snimanja od 140 sekundi. Ispitivanu skupinu činili su presjeci 90 bolesnika koje su međusobno neovisno i ne poznavajući druge podatke o bolesnicima pregledala trojica radiologa. Densitet samog tumora bubrega je stavljen u kontekst kvalitete opskrbe tumora krvlju tako da se prilikom mjerenja densiteta uzelo u obzir densitet normalnog bubrežnog parenhima i aorte na postkontrastnim presjecima. Navedeno je učinjeno izračunom omjera povišenja densiteta (ili odnosa opacifikacije prema prijevodu J.Čurića u disertaciji objavljenoj 2010.g.) tumora i aorte i omjera povišenja densiteta tumora i normalnog bubrežnog parenhima na postkontrastnim presjecima (eng. *tumor enhancement ratios*) (84, 104). Na primjer, omjer povišenja densiteta tumora i aorte u arterijskoj fazi izračunat je tako da se razlika vrijednosti densiteta tumora na presjecima u arterijskoj fazi i na nativnim presjecima podijelila s razlikom vrijednosti densiteta aorte na postkontrastnim presjecima u arterijskoj fazi i densiteta aorte na nativnim presjecima. Vrijednost heterogenosti tumora prikazana je kao razlika između najvišeg i najnižeg koeficijenta apsorpcije tumora podijeljena s koeficijentom apsorpcije aorte. Izračunat je koeficijent korelacije sa staničnim tipom tumora i nuklearnim gradusom. Niska vrijednost omjera povišenja densiteta tumora bubrega i aorte i omjera povišenja densiteta tumora i normalnog bubrežnog parenhima bila je u korelaciji s patohistološkim nalazom papilarnog tipa karcinoma bubrega na statistički značajnoj razini ($p < 0,001$). Homogenost i omjer povišenja densiteta tumora i normalnog bubrežnog parenhima u parenhimskoj fazi su također bili u korelaciji s papilarnim tipom karcinoma bubrežnih stanica na statistički značajnoj razini ($p < 0,001$). Omjer povišenja densiteta tumora bubrega i aorte u arterijskoj fazi bio je u korelaciji s nuklearnim gradusom na statistički znakovitoj razini, Pearsonov koeficijent korelacije iznosio je $-0,195$ uz $p = 0,003$, stoga se zaključilo da rezultat nije upotrebljiv u kliničkoj praksi. Rezultati studije ukazali su da niža vrijednost omjera povišenja densiteta

tumora bubrega i aorte u arterijskoj fazi i mjera denziteta tumora bubrega i normalnog bubrežnog parenhima u nefrografskoj fazi posjeduju visoku razinu osjetljivosti, specifičnosti i negativne prediktivne vrijednosti za razlikovanje papilarnog karcinoma bubrega od drugih tipova karcinoma bubrega (104).

Kim i suradnici objavili su 2002.godine studiju o diferencijaciji tipova karcinoma bubrega na temelju koeficijenata apsorpcije na postkontrastnim CT presjecima učinjenim tijekom kortikomedularne faze (s odgodom snimanja od 30 s) i ekskretorne faze (s odgodom snimanja od 120 s). Povišenje vrijednosti koeficijenata apsorpcije na postkontrastnim presjecima učinjeno je mjerenjem koeficijenata apsorpcije na tri različite lokacije uz izračun srednje vrijednosti na temelju dobivenih rezultata. Područje mjerenja (ROI) površine najmanje 1cm² uvijek je bilo postavljeno iznad tkiva koje se opacificiralo kontrastnim sredstvom. Nastojalo se pokriti čim veće područje tumora opacificirano kontrastnim sredstvom. Stupanj povišenja koeficijenata apsorpcije mjeren je izračunom razlike u srednjoj vrijednosti koeficijenata apsorpcije između postkontrastnih presjeka u obje postkontrastne faze i vrijednosti denziteta na nativnim presjecima. U svrhu smanjenja utjecaja veličine tumora na način opacificacije tumora kontrastnim sredstvom (homogeno, heterogeno, pretežito rubno) tumori su podijeljeni u tri skupine prema veličini: manji od 3 cm, tumori s najvećim promjerom od 3 do 7cm i veći od 7cm. Zamijećeno je da se u svijetlostaničnom karcinomu bubrežnih stanica jedno kontrastno sredstvo više nakuplja u odnosu na ostale histološke tipove karcinoma bubrega. Prosječna vrijednost koeficijenta apsorpcije svijetlostaničnog tipa karcinoma bubrežnih stanica u kortikomedularnoj fazi iznosila je 106±48HU, a u ekskretornoj fazi 62±25HU. Osjetljivost i specifičnost spiralnog CT-a u razlikovanju svijetlostaničnog karcinoma bubrežnih stanica (ili tzv. konvencionalnog karcinoma bubrega) od drugih histoloških tipova karcinoma bubrežnih stanica iznosile su 74% i 100% kada se kao graničnu vrijednost za razlikovanje tipova u kortikomedularnoj fazi uzelo 84HU a u ekskretornoj fazi 44HU. Autori su osim povišenja vrijednosti koeficijenta apsorpcije tumora na postkontrastnim presjecima usporedili dob, spol, uzorak opacificacije kontrastnim sredstvom (homogen, heterogen i pretežito rubno), prisutnost ili odsutnost kalcifikacija i način lokalnog širenja tumora u četiri najčešća tipa karcinoma bubrega. Mjerenje koeficijenata apsorpcije tumora bubrega na postkontrastnim presjecima se temeljem rezultata studije izdiferenciralo kao najkorisniji pokazatelj u razlikovanju četiri najčešća histološka tipa karcinoma bubrežnih stanica s pomoću CT-a (105).

Ruppert-Kohlmayr i suradnici u studiji objavljenoj 2004.g. pokušali su ukloniti utjecaje intrinzičkih čimbenika na vrijednosti koeficijenta apsorpcije tumora bubrega

osmišljavanjem formule koja je uključivala vrijednost koeficijenata apsorpcije aorte na razini odvajanja glavnih bubrežnih arterija. Protokol snimanja je sadržavao presjeke učinjene tijekom kortikomedularne faze (odgoda snimanja 30 s) i nefrografske faze (odgoda snimanja 180 s). Koeficijenti apsorpcije tumora bubrega mjereni su na tri pozicije u svakoj fazi snimanja nakon čega je izračunata srednja vrijednost koeficijenta apsorpcije za svaku fazu posebno. Koeficijent apsorpcije aorte na razini odvajanja glavnih bubrežnih arterija (A_x) pomnožen je s konstantnom vrijednošću za svaku fazu (za kortikomedularnu fazu konstantna vrijednost iznosila je 250HU a za nefrografsku fazu 120 HU) kako bi se dobilo čimbenik standardizacije (F_x). Čimbenik standardizacije je definiran kao omjer između koeficijenta apsorpcije aorte izmjerenog u određenog bolesnika i standardne vrijednosti koeficijenata apsorpcije aorte na razini odvajanja bubrežnih arterija. Vrijednost F_x pomnožena s koeficijentom apsorpcije tumora (L_x) davala je korigirani koeficijent apsorpcije, $cL_x = L_x \times F_x$. cL_x označava korigiranu vrijednost koeficijenta apsorpcije u svakoj fazi snimanja. Relativno povišenje denziteta tumora na postkontrastnim presjecima ($rel E_x$) je definirano kao omjer između korigirane vrijednosti koeficijenta apsorpcije tumora na postkontrastnim presjecima cL_x i koeficijenta apsorpcije tumora na nativnim presjecima. Na presjecima u kortikomedularnoj fazi koeficijenti apsorpcije svijetlostaničnog tipa karcinoma bubrežnih stanica bili su statistički značajno viši od koeficijenata apsorpcije papilarnog karcinoma ($p < 0,05$). Prosječna vrijednost koeficijenata apsorpcije svijetlostaničnog karcinoma bubrežnih stanica u kortikomedularnoj fazi iznosila je 152,6HU ($\pm 35,4$ HU) a papilarnog karcinoma bubrega 61,8HU ($\pm 24,4$ HU). Pouzdanost L_{cm} je iznosila 95,7%, osjetljivost 98,3% i specifičnost 92% uz graničnu vrijednost od 100HU. Statistički značajna razlika u koeficijentima apsorpcije između svijetlostaničnog i papilarnog karcinoma bubrežnih stanica je utvrđena i na presjecima u nefrografskoj fazi ($p < 0,05$). Pouzdanost je iznosila 94,8%, osjetljivost 95,2% i specifičnost 92,3% uz graničnu vrijednost od 85HU (103). Više vrijednosti koeficijenata apsorpcije su uzete za granične vrijednosti u studiji Ruppert-Kohlmayr i sur. u usporedbi s studijom Kima i sur. iz 2002.g.(105). Primjenom omjera relativnog povišenja denziteta tumora u kortikomedularnoj i nefrografskoj fazi je dobivena statistički značajna razlika između vrijednosti svijetlostaničnih i papilarnih karcinoma bubrežnih stanica (106).

Sheir i suradnici proveli su retrospektivnu studiju kojom su usporedili tri tipa karcinoma bubrega (svijetlostanični tip, kromofobni tip i papilarni tip), dob i spol bolesnika, veličinu tumora, stupanj povišenja denziteta tumora na postkontrastnim presjecima, način opacifikacije tumora kontrastnim sredstvom (homogen, heterogen, pretežito rubni), prisutnost

ili odsutnost kalcifikacija i cistične degeneracije u tumoru i način širenja tumora. Bolesnici su pregledani na višeslojnom CT uređaju uz primjenu protokola snimanja koji je sadržavao native presjeke i postkontrastne presjeke u kortikomedularnoj fazi (odgoda snimanja 30 s) i ekskretornoj fazi (odgoda snimanja 300 s). Stupanj povišenja koeficijenta apsorpcije tumora na postkontrastnim presjecima je kvantificiran mjerenjem koeficijenta apsorpcije područja tumora opacificiranog kontrastnim sredstvom na istim trima međusobno odvojenim pozicijama u svakoj fazi snimanja. Stupanj povišenja denziteta tumora na postkontrastnim presjecima se statistički značajno razlikovao između tri tipa karcinoma bubrega na presjecima u kortikomedularnoj i ekskretornoj fazi ($p < 0,001$). Svjetlostanični su karcinomi u 48,6% slučajeva imali visoke koeficijente apsorpcije u odnosu na papilarne karcinome u kojima su visoki koeficijenti apsorpcije izmjereni u 15,4% slučajeva a među kromofobnim karcinomima u 4,2% slučajeva ($p < 0,001$) (107).

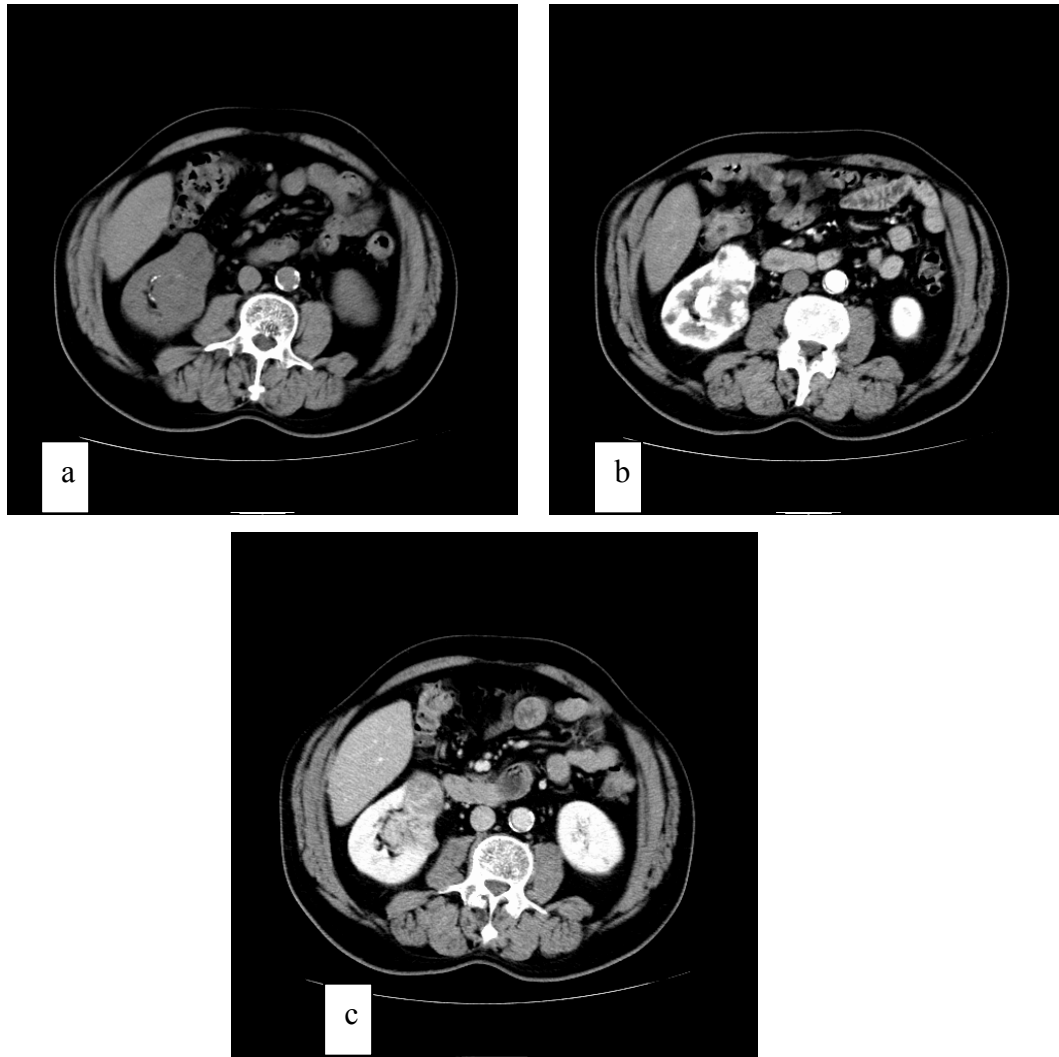
U opsežnoj studiji koju su objavili Zhang i suradnici 2007.godine proučavan je veći broj parametara na temelju kojih bi se s pomoću CT-a moglo diferencirati pojedine histološke tipove tumora bubrega. Za razliku od većine prethodno citiranih studija u ispitivanu skupinu uključeni su i bolesnici s dobroćudnim tumorima. Studijom je obuhvaćeno 193 bolesnika pregledanih na višeslojnom CT uređaju po protokolu snimanja koji je uključivao native presjeke i postkontrastne presjeke u nefrografskoj fazi (odgoda snimanja 70-85 s) i ekskretornoj fazi (odgoda snimanja 3 min.). Stupanj povišenja koeficijenta apsorpcije tumora na postkontrastnim presjecima mjeren je tako da se odredilo područje interesa ROI s najvišim koeficijentom apsorpcije na presjecima u nefrografskoj fazi. Koeficijenti apsorpcije tumora su u svim fazama snimanja mjereni na istoj poziciji s područjem interesa površine 0,1 cm². Koeficijent apsorpcije je mjereno i u normalnom bubrežnom korteksu uz tumor i aorti. U tumorima s homogenim prikazom na postkontrastnim presjecima ROI se postavljao u središtu tumora. Usporedba omjera koeficijenta apsorpcije tumora bubrega i normalnog bubrežnog korteksa, omjera koeficijenta apsorpcije tumora bubrega i aorte s izmjerenim koeficijentima apsorpcije u samom tumoru bubrega je učinjena s ciljem definiranja najpogodnijeg načina za određivanje koeficijenta apsorpcije tumora bubrega neovisnog o tehničkim uvjetima snimanja ili građi bolesnika. Omjer koeficijenta apsorpcije tumora bubrega i normalnog bubrežnog korteksa je postigao najvišu razinu pouzdanosti za procjenu opacificacije tumora kontrastnim sredstvom. Koeficijent apsorpcije se mjerio u području koje je već vizualno davalo dojam najbolje opacificacije kontrastnim sredstvom izbjegavajući područja cističnih ili nekrotičnih promjena. Autori su svoj stav objasnili činjenicom da samo promjene koeficijenta apsorpcije solidnih tkiva na postkontrastnim presjecima odražavaju prokrvljenost tumora.

Dobro prokrvljeni tumori pokazali su biološki agresivnije oblike ponašanja. Granične vrijednosti koeficijenta apsorpcije na temelju kojih se tumore dijelilo na one u kojima se slabo, umjereno ili obilno nakuplja kontrastno sredstvo bile su 97 HU i 140 HU u nefrografskoj fazi. Odsutnost heterogenog uzorka imbibicije tumora kontrastnim sredstvom postigla je visoku negativnu prediktivnu vrijednost označavajući prisutnost homogenog uzorka imbibicije kao indikatora biološki manje agresivnog tumora ($p < 0,001$). Kao i sve prethodne studije i ovo istraživanje bilo je usmjereno na karakterizaciju tumora bubrega građenih od solidnih tkiva (108).

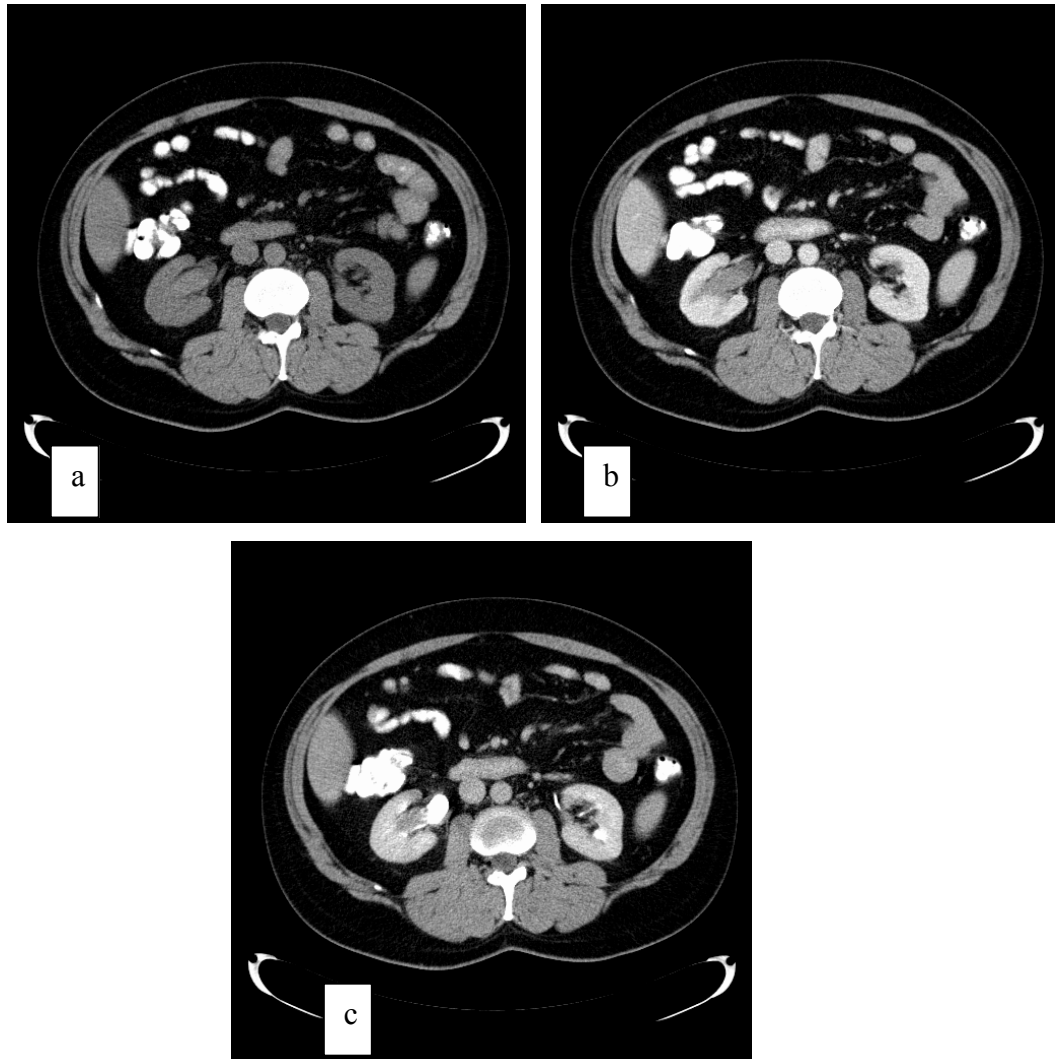
Angiomiolipomi s minimalnim sadržajem masti mogu predstavljati poseban dijagnostički problem. Jinzaki i suradnici su 1997.godine opisali angiomiolipome s minimalnim sadržajem masti kao jasno ograničene zone visoke atenuacije na nativnim snimkama u kojima se homogeno nakuplja kontrastno sredstvo na postkontrastnim presjecima (109). Kim i sur. su u svojoj studiji objavljenj 2004.godine potvrdili rezultate prethodne studije uz napomenu da poseban problem predstavljaju slična obilježja onkocitoma i metanefričkog adenoma, ali ponekad i obilježja papilarnog karcinoma bubrežnih stanica i kromofobnog karcinoma bubrežnih stanica na CT presjecima. Prisutnost kalcifikacija koje se nalaze u 30% karcinoma bubrežnih stanica, ali su izuzetno rijetke u angiomiolipoma korištena je kao pomoćni parametar za razlikovanje angiomiolipoma s minimalnim sadržajem masti od karcinoma bubrega (110). Yamada i sur. objavili su 2008. rezultate retrospektivne studije kojom su istraživali mogućnosti CT-a u diferencijaciji podtipova 1 i 2 papilarnog karcinoma bubrežnih stanica (111). Papilarni karcinom bubrežnih stanica je obično opisivani kao hipodenzna ekspanzivna tvorba homogene strukture sa slabijim porastom koeficijenta apsorpcije na postkontrastnim CT presjecima (104, 105). Prema dosad objavljenim studijama MR-om je dobiven prikaz tumora s homogenim intenzitetom signala i karakteristično niskog intenziteta signala na T2-mjerenim presjecima (112, 113). Studijom Yamade i sur. obuhvaćeno je 19 bolesnika (18 muškaraca i 1 žena) s ukupno 20 tumora u dobi od 41 do 78 godina kojima je tijekom perioda dugog 7 godina dijagnosticiran papilarni karcinom bubrežnih stanica. Protokol snimanja je sadržavao native presjeke debljine 10mm, postkontrastne presjeke učinjene tijekom kortikomedularne i ekskrecijske faze debljine 5mm i presjeke učinjene tijekom ekskretorne faze debljine 10mm. Područje mjerenja, ROI je pokrivalo najveći mogući dio solidnog područja tumora na aksijalnom presjeku koje je nakupljalo kontrastno sredstvo. 12 tumora je klasificirano kao papilarni karcinom tipa 1, a 8 tumora kao tip 2. Karcinomi tipa 2 su bili statistički značajno veći (prosjeck 5,5 cm) od tumora tipa 1 (prosjeck 3,3 cm) s $p=0,037$. Tumori oba podtipa su pokazali minimalni porast

koeficijenta apsorpcije na postkontrastnim presjecima. Tip 2 je češće bio heterogenog prikaza od podtipa 1 s $p=0,062$. Vrijednosti omjera povišenja denziteta tumora u kortikomedularnoj i nefrografskoj fazi bile su više u tumora podtipa 2 i iznosile su 0,63 odnosno 0,85 a u tumora podtipa 1 iznosile su 0,41 odnosno 0,51. Razlike između vrijednosti omjera povišenja denziteta nisu bile statistički značajne s $p=0,496$ odnosno $p=0,267$ (111).

Iz citiranih studija može se zaključiti da je postignuta visoka razina pouzdanosti u diferencijaciji solidnih oblika svjetlostaničnog karcinoma bubrežnih stanica od drugih tipova karcinoma bubrega, ali ne u toj mjeri kao kod diferencijacije angiomiolipoma od drugih tumora bubrega. Autori su koristili različite protokole snimanja bolesnika što nije bilo uvjetovano samo tipom uređaja nego vjerojatno i dotadašnjom praksom u ustanovama gdje su istraživanja obavljena. Različiti su bili i načini mjerenja koeficijenta apsorpcije tumora na postkontrastnim presjecima, u većini studija podržano je mišljenje da područje interesa ROI mora biti smješteno u područje solidnog tkiva tumora u kojem se najjače nakuplja kontrastno sredstvo kao posljedica jače prokrvljenosti. Najbolji rezultati postignuti su u diferencijaciji svjetlostaničnog karcinoma bubrežnih stanica od ostalih tipova karcinoma bubrega na temelju visokih vrijednosti koeficijenta apsorpcije solidnog tkiva tumora na postkontrastnim presjecima što se pripisalo histološkoj građi svjetlostaničnog karcinoma bubrežnih stanica obilježenoj alveolarnom arhitekturom i obilnom vaskularizacijom tumora (103, 105, 107, 108, 114). Fujimoto i sur. su proveli studiju kojom su na temelju mjerenja koeficijenta apsorpcije na nativnim i postkontrastnim presjecima u kortikomedularnoj fazi (s odgodom 30–40 s) i ekskretornoj fazi (s odgodom snimanja 5-7 min) učinili korelaciju između prikaza karcinoma bubrega na CT presjecima i patohistološkog nalaza. 72 od 96 tumora uključenih studiju su imali statistički bitno više koeficijente apsorpcije od ostalih karcinoma, to su bili svjetlostanični karcinomi bubrežnih stanica s alveolarnom arhitekturom tumora (114).



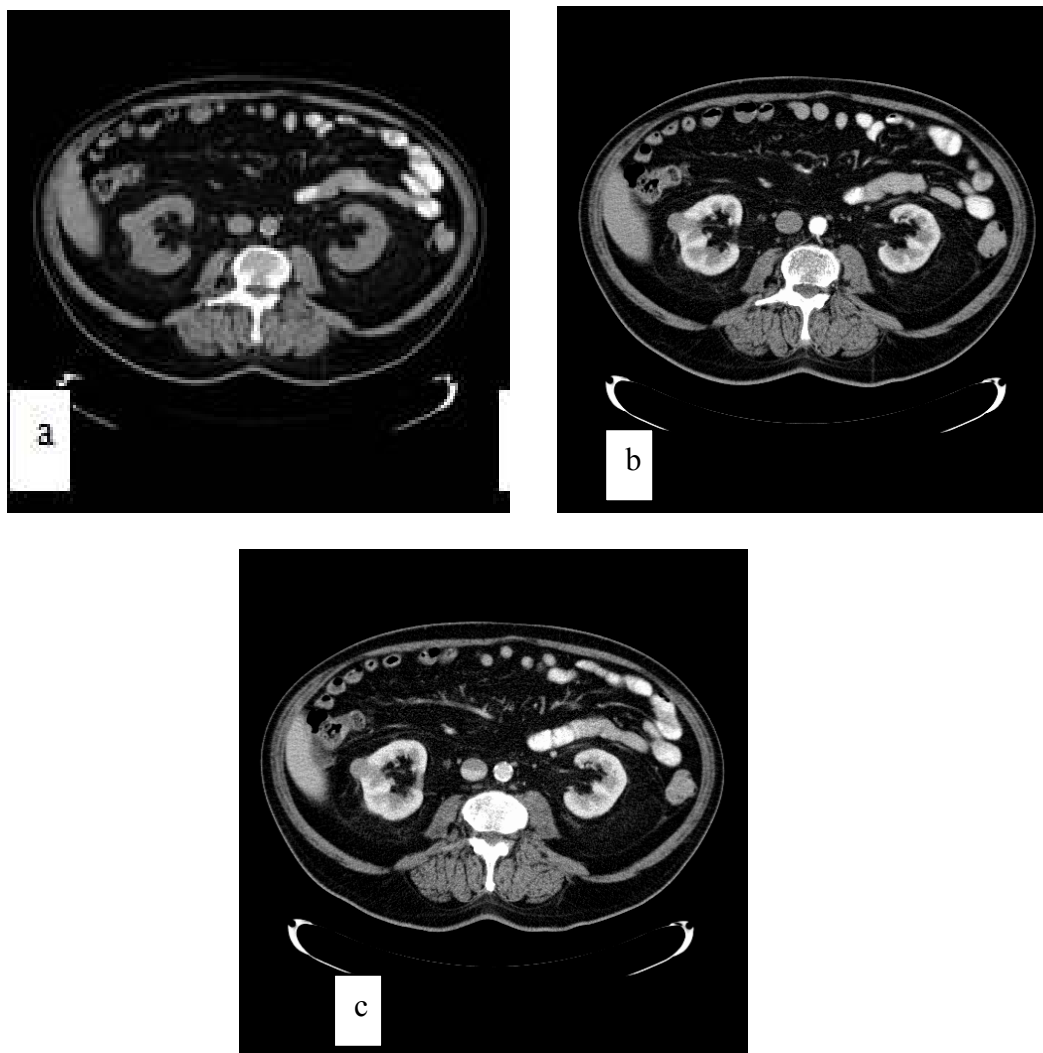
Slika 1. Solidni kortikalni tumor bubrega donjeg pola desnog bubrega koji zahvaća lateralnu usnu hilusa. CT presjeci učinjeni prije i nakon intravenske primjene jodnog kontrastnog sredstva: (a) poprečni presjek prije primjene jodnog kontrastnog sredstva, (b) poprečni presjek u arterijskoj fazi, (c) poprečni presjek u nefrografskoj fazi. Tumor je neoštro ograničen prema nezahvaćenom parenhimu, potiskuje srednju skupinu čašica, ali oštro je ograničen prema okolnom masnom tkivu, nema radioloških znakova prodora kroz vezivnu čahuru. Patohistološkom obradom nije utvrđena infiltracija pijelokalicealnog sustava niti prodor u perinefričko masno tkivo. Tumor je u svim fazama snimanja heterogene strukture, u arterijskoj fazi se nalazi obilna opacifikacija rubnih dijelova tumora koji na presjecima u nefrografskoj fazi imaju niže koeficijente apsorpcije u odnosu na nezahvaćeni parenhim što upućuje na postojanje patoloških komunikacija između arterijskog i venskog sustava u tumoru. Patohistološka dijagnoza: svjetlostanični karcinom bubrežnih stanica.



Slika 2. Solidni tumor srednje trećine desnog bubrega. CT presjeci učinjeni prije i nakon intravenske primjene jodnog kontrastnog sredstva: (a) poprečni presjek prije primjene jodnog kontrastnog sredstva, (b) poprečni presjek u nefrografskoj fazi, (c) poprečni presjek u ekskrecijskoj fazi. U području srednje trećine desnog bubrega se nalazi infiltrativno-ekspanzivni proces koji je neoštro ograničen prema priležećem parenhimu, a utiskuje se u nakapnicu bubrega te je radiološki suspektna infiltracija pijelokalicealnog sustava. Proces je u svim fazama snimanja homogene strukture, na nativnim presjecima viših koeficijenata apsorpcije u odnosu na nezahvaćeni parenhim bubrega, a na postkontrastnim presjecima slabije nakuplja kontrastno sredstvo u odnosu na parenhim bubrega (pomak od 20HU). Temeljem prikaza postavljena je sumnja i na tumor prijelaznog epitela.

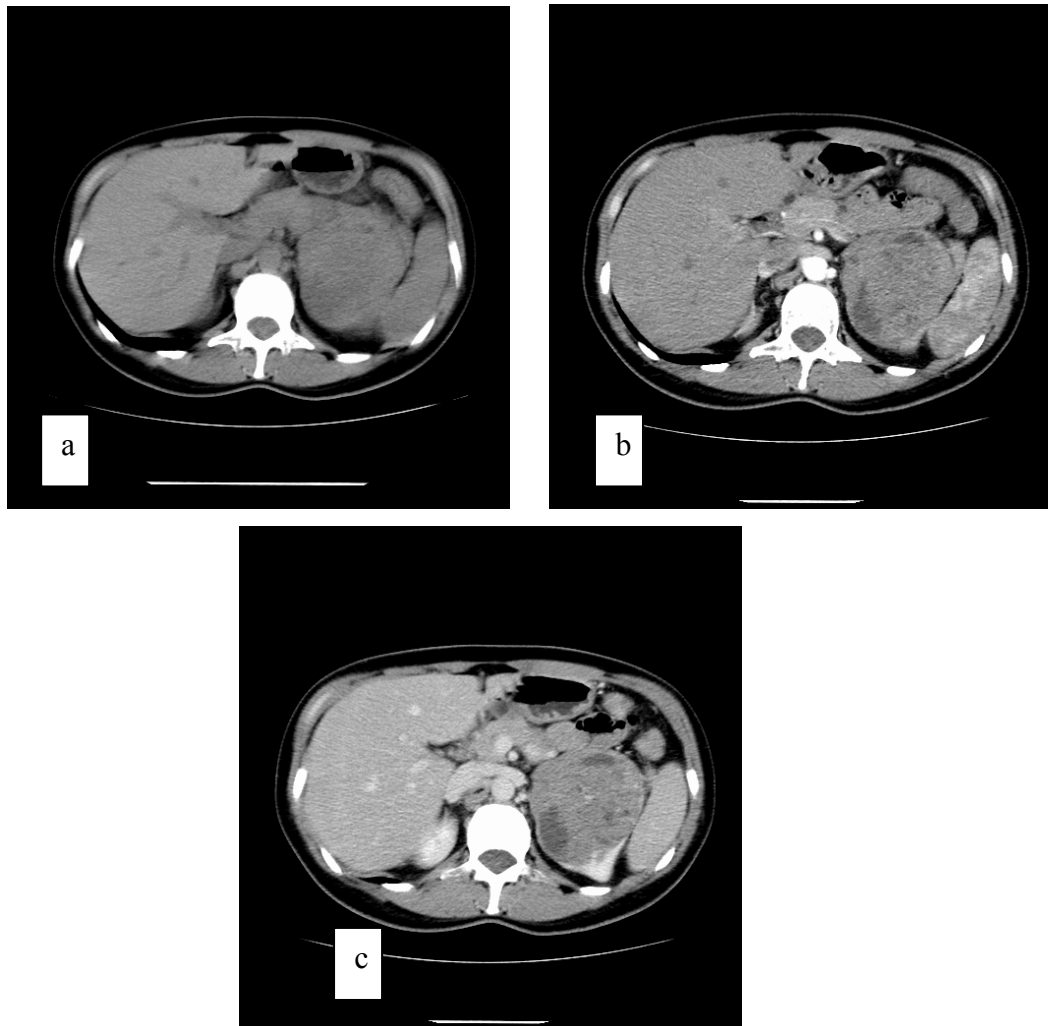
Patohistološkom analizom potvrđen je prodor u nakapnicu bubrega a isključen prodor kroz vezivnu čahuru i prodor u bubrežnu venu.

Patohistološka dijagnoza: karcinom bubrežnih stanica – papilarni tip I.



Slika 3. Solidni kortikalni tumor srednje trećine desnog bubrega. CT presjeci učinjeni prije i nakon intravenske primjene jodnog kontrastnog sredstva: (a) poprečni presjek prije primjene jodnog kontrastnog sredstva, (b) poprečni presjek u arterijskoj fazi, (c) poprečni presjek u nefrografskoj fazi. Infiltrativno-ekspanzivni proces korteksa bubrega je u svim fazama snimanja oštro ograničen prema okolnom masnom tkivu bez znakova prodora kroz vezivnu čahuru i bez znakova prodora u pijelokalicealni sustav, neoštro je ograničen prema nezahvaćenom bubrežnom parenhimu. Tumor je homogene građe i nižih koeficijenata apsorpcije u odnosu na nezahvaćeni bubrežni korteks u svim fazama snimanja.

Patohistološka dijagnoza: karcinom bubrežnih stanica – papilarni tip II.



Slika 4. Solidni kortikalni tumor gornje polovice lijevog bubrega .

CT presjeci učinjeni prije i nakon intravenske primjene jodnog kontrastnog sredstva: (a) poprečni presjek prije primjene jodnog kontrastnog sredstva, (b) poprečni presjek u arterijskoj fazi, (c) poprečni presjek u nefrografskoj fazi. Gornju polovicu bubrega zauzima infiltrativno-ekspanzivni proces lokaliziran u korteksu bez radioloških znakova prodora u perinefričko masno tkivo. Proces je u svim fazama heterogene strukture. Na postkontrastnim presjecima područja nižih koeficijenata apsorpcije ne mijenjaju denzitet, odgovaraju područjima cistične degeneracije i nekroze. Na presjecima u obje postkontrastne faze proces je nižih koeficijenata u usporedbi s nezahvaćenim parenhimom bubrega.

Patohistološka dijagnoza: karcinom bubrežnih stanica – kromofobni tip.

1.3. Druge radiološke slikovne metode u dijagnostičkoj obradi tumora bubrega

1.3.1. Ultrazvuk (UZ)

Ultrazvuk je prva dijagnostička metoda prilikom sumnje na patološke promjene na bubrezima. Ultrazvučna dijagnostika temelji se na uporabi zvučnih valova frekvencije od 1 do 20 MHz koje ultrazvučni izvor, piezoelektrični kristal, odašilje u snimano tijelo i potom detektira reflektirani puls iz tijela. Vrijeme koje prođe od odašiljanja ultrazvučnog vala prema željenom objektu do povratka reflektiranog pulsa daje obavijest o položaju određenih struktura koje se nalaze na pravcu širenja vala. Reflektirani signali se pretvaraju u sliku koja se prikazuje na ekranu ultrazvučnog uređaja, obično se koristi B-prikaz (engl. *B-brightness*, *B-mode*) (69). Prednosti ultrazvuka u dijagnostici tumora bubrega su vrijednost u dijagnosticiranju bubrežnih bolesti dokazana nizom studija, široka dostupnost, niža cijena u odnosu na CT i MR pretrage, izostanak uporabe ionizirajućeg zračenja. Bitan nedostatak UZV-a prilikom detekcije patoloških promjena je ovisnost metode o sposobnosti i iskustvu pregledavača (engl. *operator dependent method*) (115, 116). Ultrazvukom se može prikazati položaj, oblik i veličina bubrega, mjeriti debljina parenhima, procjeniti dilatacija pijelokalicealnog sustava, detektirati ekspanzivne tvorbe i razlikovati solidnu od cistične mase. Korištenjem Dopplerovog učinka može se proučavati smjer i brzina krvi u krvnim žilama (70). Primjenom doppler ultrazvuka može se utvrditi stanje krvnih žila bubrega, precizno izmjeriti protoke. Doppler ultrazvukom može se ispitati prokrvljenost novotvorina bubrega, čime se dobivaju dodatni podaci potrebni za karakterizaciju ekspanzivnog procesa (117).

Za dobivanje standardnog ultrazvučnog prikaza se koristi B-prikaz konveksnom sondom niske frekvencije od 3 do 7,5 MHz (115, 118). Osjetljivost ultrazvuka u detekciji renalnih tumora iznosi 79 do 83%. Zbog navedenih činjenica ultrazvuk se koristi kao metoda probira za otkrivanje bubrežnih bolesti, što je dovelo do značajnog porasta ranog otkrivanja zloćudnih tumora bubrega (116, 118). Mogućnosti ultrazvuka u diferencijaciji solidnih renalnih parenhimskih lezija dodatno su poboljšane primjenom kontrastnih sredstava (poput spojeva glukoze s osnovom koju čini sumpor heksafluorid) i odgovarajuće programske podrške (kao što je *cadence contrast pulse sequencing mode*), osobito kod lezija s najvećim promjerom jednakim ili većim od 5cm (119). U studiji Fana i sur. iz 2008.g. glavni pokazatelj u diferencijaciji karcinoma bubrega od ostalih parenhimskih promjena poput onkocitoma,

angiomiolipoma, hipertrofirane Bertinijeve kolumne i apscesa bilo je pojačano nakupljanje kontrastnog sredstva u kasnoj fazi koja je počinjala u periodu 30 – 90 s od injiciranja kontrastnog sredstva. Studijom je obuhvaćeno 71 bolesnika s 72 solidne renalne parenhimske lezije s konačnim dijagnozama karcinoma bubrega u 44 bolesnika, angiomiolipoma u 24 bolesnika, onkocitoma u 1 bolesnika i renalnog apscesa u 1 bolesnika. Korištenjem ovog pokazatelja ultrazvuk s primjenom kontrastnog sredstva (engl.kratica CEUS) u diferencijaciji solidnih oblika karcinoma bubrega od drugih solidnih tumora bubrega postigao je osjetljivost od 96,4% i specifičnost od 77,3% za tumore promjera jednakog ili većeg od 5cm (119). Gerst i sur. su 2011.godine objavili rezultate istraživanja kojim su ispitali mogućnosti diferencijacije tumora bubrega s pomoću CEUS-a, točnije mogućnosti razlikovanja svjetlostaničnog karcinoma bubrežnih stanica od skupine ostalih tumora bubrega u koju su uključili dobroćudne tumore i manje agresivne zloćudne tumore. Kontrastno sredstvo korišteno u ovoj studiji bili su mikromjehurići oktafluoropropana. Kriteriji za razlikovanje tumora bili su sljedeći: brzina nakupljanja kontrastnog sredstva u tumoru (engl. *wash-in*), stupanj opacifikacije tumora kontrastnim sredstvom, uzorak nakupljanja kontrastnog sredstva (heterogeno, homogeno) i brzina ispiranja kontrastnog sredstva (engl. *washout*). Nalazi CEUS-a su nakon operacije uspoređeni s rezultatima patohistološke analize. Studijom su obuhvaćena 34 bolesnika u kojih su dijagnosticirana 23 svjetlostanična karcinoma bubrežnih stanica, 3 papilarna karcinoma bubrežnih stanica, 1 kromofobni karcinom bubrežnih stanica, 1 multilokularni maligni tumor niskog gradusa, 2 neklasificirane lezije, 3 onkocitoma i 1 angiomiolipom. Kombinacijom postkontrastne heterogene ehostrukture tumora i odgođenog ispiranja kontrastnog sredstva iz tumora u diferencijaciji svjetlostaničnog karcinoma bubrežnih stanica od ostalih lezija postignuta je osjetljivost 48%, specifičnost 82%, PPV 85% i NPV 43%. Kombinacija odgođenog ispiranja kontrastnog sredstva s kvantitativnim povećanjem intenziteta lezija po primjeni kontrastnog sredstva od najmanje 20% u razlikovanju karcinoma bubrega svjetlostaničnog karcinoma bubrežnih stanica od ostalih lezija imala je osjetljivost od 63%, specifičnost 80%, PPV 91% i NPV od 40%. Smanjeno nakupljanje kontrastnog sredstva u tumoru kao čimbenik diferencijacije svjetlostaničnog karcinoma bubrežnih stanica od drugih tumora imalo je osjetljivost od 55%, specifičnost od 91%, PPV 75% i NPV 81%. Autori su predložili slijedeću skupinu sonografskih znakova kao korisne pokazatelje razlikovanja svjetlostaničnog karcinoma bubrežnih stanica od drugih tumora bubrega: heterogenu ehostrukturu u B-mod sivoj skali, brzinu ispiranja kontrastnog sredstva, stupanj nakupljanja kontrastnog sredstva u tumoru i postkontrastno kvantitativno mjerenje najvišeg intenziteta signala (120).

1.3.2. Magnetna rezonancija (MR)

Magnetna rezonancija je dijagnostička slikovna metoda koja se temelji na izlaganju tijela jakom, uniformnom i stabilnom magnetnom polju koje magnetizira snimano tijelo. Tijelo bolesnika se izlaže djelovanju radiovalova čija frekvencija odgovara jačini magnetnog polja, a nakon prekida odašiljanja radiovalova uređaja tijelo pacijenta emitira višak energije primljen djelovanjem radiovalova u obliku signala što ih detektira MR uređaj. Slika u MR uređaju se rekonstruira po primitku signala iz snimanog tijela ovisno o jačini primljenog signala. Svaka tvar, svako tkivo u ljudskom organizmu ima svoje vrijeme relaksacije nakon izlaganja radiofrekventnim valovima i to vrijeme je specifično za određenu tvar jer ovisi o molekularnoj okolini tkiva, vrijeme relaksacije T1. Druga vremenska konstanta nazvana vrijeme relaksacije T2, daje podatak o vremenu koje jezgre snimanog tijela provedu u koherentnoj fazi. Konstanta T2 ovisi o gustoći jezgara i različita je za svako tkivo (70). U dijagnostici bolesti mokraćnog sustava koriste se različite sekvencije emitiranja i detekcije radiofrekventnih valova, konvencionalna i ultrabrza (turbo) spin-echo pulsna frekvencija, gradijent-echo sekvencija, sekvencije temeljene na saturaciji masti (engl. *fat saturation*) i kemijskom pomaku (engl. *chemical-shift*) i postkontrastne snimke nakon primjene paramagnetnih kontrastnih sredstava (najčešće se u svakodnevnoj uporabi primjenjuje gadolinij vezan za dietilentetraminepentaacetičnu kiselinu, Gd-DTPA) (116).

Dijagnoza tumora bubrega MR-om temelji se na pronalaženju ekspanzivne tvorbe, radiomorfološkim obilježjima nađene tvorbe te načinu i brzini opacifikacije intravenski primijenjenim kontrastnim sredstvom. Obično se koriste T1 sekvencije na kojima su anatomske odnose prikazani s boljom rezolucijom (115, 121). Tumori obično na T1 mjenjenim snimkama imaju dulje vrijeme relaksacije u odnosu na normalni parenhim bubrega, a na primjer svijetlostanični karcinom bubrega ima signal višeg intenziteta u odnosu na zdravo tkivo ako nije prožet područjima nekroze ili krvarenja. Tumorska pseudočahura prikazuje se kao uska zona bez signala oko tumora, to jest kao uska tamna linija (116). U procjeni zahvaćenosti limfnih čvorova diferencijacija između normalnih i limfnih čvorova zahvaćenih metastazama malignih tumora temelji se kao i na CT prikazu na veličini limfnog čvora (122). Brže sekvencije (gradijent-echo sekvencije) omogućile su dobivanje tankih presjeka abdomena za vrijeme jedne stanke disanja. Na temelju podataka dobivenih trodimenzionalnom gradijent-echo-sekvencijom po intravenskoj primjeni gadolinija moguće je dobiti multifazni prikaz bubrega uz dobar prikaz vaskularizacije, kao po multifaznom protokolu na višeslojnom CT

uređaju (122). Pojedini autori preporučuju primjenu MR-a u preoperativnoj procjeni proširenosti karcinoma bubrega. Špero i sur. objavili su 2010. godine rezultate prospektivne studije kojom je obuhvaćeno 48 bolesnika prosječne dobi 56,28 godina s 57 tumora od kojih su 52 bila maligna. Bolesnici su obrađivani na uređaju s jačinom polja od 1,0T. Korištene su tehnike zadržavanja daha (engl. "breath-hold"). Dinamska snimanja su učinjena nakon intravenske primjene kontrastnog sredstva „u fazi“ s T1 mjerenom slikom u vremenu od 0, 40, 80 i 120 s nakon primjene kontrastnog sredstva u transverzalnoj ravnini. Prikaz dobiven dinamskim snimanjem korišten je za procjenu vaskularizacije tumora. U procjeni proširenosti tumora korištena je TNM klasifikacija iz 2002.g. Stupanj podudarnosti između radiološkog MR nalaza i patohistološkog nalaza za T kategoriju izražen u postotcima iznosio je 96,9%, za T2 kategoriju 100% i za T3 kategoriju 96,6%, za N kategoriju za N0= 87,2%, a N2 97,4%. Osjetljivost MR bubrega u dijagnostici karcinoma bubrega za sve tri kategorije TNM sustava iznosila 93,1% (95% CI = 83,3-98,1), specifičnost 100% (95% CI = 54,1-100), PPV je iznosila 100% (95% CI = 93,4-100), a NPV 60% (95% CI = 26,2-87,8) (123).

Posljednjih godina objavljeno je nekoliko retrospektivnih studija kojima se ispitala mogućnost razlikovanja tri najčešća tipa karcinoma bubrega (svjetlostaničnog karcinoma, papilarnog karcinoma i kromofobnog karcinoma) pomoću MR-a. Sun i sur. objavili su 2009. godine rezultate retrospektivne studije provedene s ciljem provjere mogućnosti MR-a u diferencijaciji svjetlostaničnog karcinoma, kromofobnog karcinoma i papilarnog karcinoma bubrežnih stanica (124). Analizirane su snimke dinamskog MR snimanja u 112 bolesnika (76 muškaraca i 36 žena) prosječne dobi 58,1 godina. Promjena intenziteta signala uslijed nakupljanja kontrastnog sredstva u tumoru mjerena je korištenjem indeksa pojačanja intenziteta signala iz tumora u odnosu na intenzitet signala iz nezahvaćenog bubrežnog korteksa (engl. "tumor-to-cortex enhancement index") što podsjeća na način kvantificiranja promjene koeficijenta atenuacije tumora na postkontrastnim presjecima u studiji Hertsa i sur. primijenjen na CT presjecima (104). Najveći indeksi pojačanja signala, tzv. "tumor-to-cortex enhancement index" su izmjereni na presjecima u kortikomedularnoj i nefrografskoj fazi za svjetlostanične karcinome, najmanji za papilarne karcinome dok su srednje vrijednosti izmjerene u kromofobnim karcinomima. Statistički najučinkovitiji pokazatelj u razlikovanju svjetlostaničnog karcinoma bubrežnih stanica od papilarnih karcinoma bila je promjena intenziteta signala u kortikomedularnoj fazi, areal ispod ROC krivulje iznosio je 0,99. Rezultati citirane studije ukazuju na važnost snimanja u ranim fazama opacifikacije bubrega kontrastnim sredstvom i u MR tehnici (124).

Sandrasegaran i sur. ispitivali su vrijednost difuzijski mjerenih snimki (engl. "*diffusion-weighted imaging*") u diferencijaciji različitih podskupina ekspanzivnih promjena u bubrezima. Autori su proveli retrospektivnu studiju kojom su obuhvatili 20 bolesnika s benignim promjenama i 22 bolesnika s malignim promjenama. Vrijednosti koeficijenta difuzije (engl. "*apparent diffusion coefficients – ADCs*") bile su statistički značajno više u benignim cisti u odnosu na cistične oblike karcinoma, $2,77 \times 10^{-3} \text{ mm}^2/\text{s}$ prema $2,02 \times 10^{-3} \text{ mm}^2/\text{s}$ s $p < 0,001$. Vrijednosti ADCs nisu se značajno razlikovale između svjetlostaničnog karcinoma i drugih tipova karcinoma bubrežnih stanica, $1,85 \times 10^{-3} \text{ mm}^2/\text{s}$ prema $1,97 \times 10^{-3} \text{ mm}^2/\text{s}$ s $p = 0,18$. ADCs manji od $1,79 \times 10^{-3} \text{ mm}^2/\text{s}$ zabilježen je samo u svjetlostaničnog karcinoma bubrežnih stanica. ADCs svjetlostaničnog karcinoma bubrežnih stanica s gradusom III i IV po Fuhrmanovoj su bili niži od ADCs-a svjetlostaničnog karcinoma s nižim gradusom (125).

Wang i sur. objavili su 2010.g. rezultate retrospektivne studije kojom su proučavali mogućnosti razlikovanja histoloških tipova karcinoma bubrežnih stanica difuzijskim snimanjem MR-om korištenjem koeficijenta difuzije (ADCs). Studijom je obuhvaćeno 83 pacijenata prosječne dobi 49,4 godina s ukupno 85 tumora bubrega. U ispitivanoj skupini dijagnosticirano je 49 svjetlostaničnih karcinoma, 22 papilarna karcinoma i 14 kromofobnih karcinoma bubrežnih stanica. Svjetlostanični karcinomi bubrežnih stanica imali su značajno veću prosječnu vrijednost ADC-a ($1,849 \times 10^{-3} \text{ mm}^2/\text{s}$) u usporedbi s vrijednošću ADC-a papilarnih i kromofobnih karcinoma ($1,087 \times 10^{-3} \text{ mm}^2/\text{s}$ odnosno $1,307 \times 10^{-3} \text{ mm}^2/\text{s}$), $p < 0,001$. Razlika između papilarnih i kromofobnih karcinoma nije bila statistički značajna, $p = 0,068$. Vrijednosti ADC-a dobivene s b vrijednostima od 0 do $800 \text{ s}/\text{mm}^2$ imale su najbolje pokazatelje vrijednosti dijagnostičkog testa u razlikovanju svjetlostaničnog karcinoma od ostalih karcinoma bubrega u ispitivanoj skupini s površinom ispod ROC krivulje 0,973. Tipove karcinoma bubrežnih stanica moglo se razlikovati s osjetljivošću od 95,9% i specifičnošću od 94,4% ukoliko se vrijednost ADC-a od $1,281 \times 10^{-3} \text{ mm}^2/\text{s}$ postavila kao granična vrijednost za diferencijaciju (126).

1.3.3. Invazivna aortografija i selektivna angiografija bubrežnih arterija

Klasična kateterska invazivna angiografija u trenutku pisanja ovog rada obično se izvodi kao uvod u radiološku intervenciju (npr. preoperativnu ili palijativnu ablaciju hipervaskulariziranog tumora), iznimno rijetko u svrhu odgovora na dijagnostički upit, primjerice kada drugim slikovnim metodama nije dobiven jednoznačan odgovor na dijagnostička pitanja o krvožilnoj opskrbi bubrega i prisutnosti tumorskog tromba u bubrežnoj veni (90, 121).

1.4. Sustavi procjene proširenosti zloćudnih tumora bubrega

Prilikom odabira odgovarajućeg načina liječenja kao i izvješćivanja o rezultatima liječenja bolesnika sa zloćudnim bolestima osnovne informacije koje moramo znati su lokalizacija, histološki tip i anatomska proširenost zloćudnog tumora. Postoji veći broj sustava za procjenu proširenosti zloćudnih bolesti kojima je cilj ujednačiti opis težine zloćudne bolesti kako bi se olakšala komunikacija između različitih centara u kojima se ponekad dijagnosticira bolest i provodi liječenje, prikupljali podaci za stručna i znanstvena istraživanja te kako bi se kvalitetno bilježili epidemiološki podaci i na temelju stvarne slike zastupljenosti određenih oblika zloćudnih bolesti planiralo mjere zdravstvene zaštite stanovništva, ne samo terapijske nego i preventivne akcije. Klasifikacije zloćudnih tumora redovito sadrže opis zahvaćenosti zloćudnom bolešću organa u kojem se nalazi primarno sjelo tumora, opis zahvaćenosti okolnih anatomske struktura te podatke o zahvaćenosti udaljenih organa (127, 128).

Prvu službenu sustavnu klasifikaciju karcinoma objavila je 1929. godine Zdravstvena organizacija Lige naroda, prethodnica Svjetske zdravstvene organizacije (128).

1963. i 1969. godine Robson je objavio svoj sustav za procjenu proširenosti zloćudnih tumora bubrega. Prema Robsonovoj klasifikaciji zloćudni tumori bubrega se dijele u četiri glavne skupine prema anatomske strukturama koje su zahvaćene širenjem tumora (tablica 1.1) (129, 130).

Tablica 1.1. Klasifikacija zloćudnih tumora bubrega prema Robsonu (129,130)

Stadij	
1	Tumor ograničen na bubreg
2	Tumor ograničen na Georotinu fasciju
3	3a zahvaćanje glavne bubrežne vene 3b zahvaćanje limfnih čvorova 3c kombinacija 3a i 3b
4	4a zahvaćanje okolnih organa 4b udaljene metastaze

Danas najčešće korišteni sustav poznat pod nazivom TNM klasifikacijski sustav razvio je tijekom četrdesetih godina 20. stoljeća francuski znanstvenik Pierre Denoix. Sustav je potom usvojila Međunarodna unija protiv raka – *Union Internationale contre le cancer - UICC (the International Union Against Cancer)* (128). Američko zajedničko povjerenstvo za rak – *The American Joint Committee on Cancer (AJCC)* predložilo je upotrebu TNM sustava 1959. godine. Naziv klasifikacije sastavljen je od početnih slova riječi T-tumor, N- (*engl.lymph node*) limfni čvor i M – metastaze. U TNM sustavu se kategorijom T opisuje veličina primarnog tumora, N kategorijom zahvaćenost područnih limfnih čvorova te kategorijom M postojanje metastatske bolesti (131). Prvu verziju TNM klasifikacijskog sustava za zloćudne tumore bubrega predložili su zajednički Međunarodna unija protiv raka – *the International Union Against Cancer (Union Internationale contre le cancer UICC)* i AJCC 1978.godine. Prvotna verzija je mijenjana prema novim znanstvenim spoznajama te se u vrijeme pisanja ovog rada koristi verzija (tablica 1.2.) publicirana u 7. izdanju AJCC Cancer Staging Manual (AJCC Priručnika za procjenu proširenosti zloćudnih bolesti) objavljenom 2010.godine (132).

Tablica.1.2. TNM klasifikacija za procjenu proširenosti zloćudnih tumora bubrega (7.izdanje, 2010). (132)

Primarni tumor	
TX	nije moguća procjena primarnog tumora
T0	ne nalazi se primarnog tumora
T1	tumor najvećeg promjera ≤ 7 cm, ograničen na bubreg
T1a	tumor najvećeg promjera ≤ 4 cm, ograničen na bubreg
T1b	tumor najvećeg promjera > 4 cm, ali < 7 cm, ograničen na bubreg
T2	tumor najvećeg promjera > 7 cm, ograničen na bubreg
T2a	tumor najvećeg promjera > 7 cm, ali < 10 cm, ograničen na bubreg
T2b	tumor najvećeg promjera > 10 cm, ograničen na bubreg
T3	tumor se širi u veće bubrežne vene ili perirenalno masno tkivo, ali ne u ipsilateralnu nadbubrežnu žlijezdu, tumor ograničen na Gerotinu fasciju
T3a	tumor se širi u bubrežnu venu ili njezine segmentalne ogranke (sadrže mišiće u stijenci), ili zahvaća perirenalno masno tkivo i/ili bubrežni sinus, ali unutar Gerotine fascije
T3b	tumor se širi u donju šuplju venu ispod razine ošita
T3c	tumor se širi u donju šuplju venu iznad razine ošita ili zahvaća stijenku donje šuplje vene
T4	tumor se širi izvan Gerotine fascije (uključujući širenje per continuitatem u ipsilateralnu nadbubrežnu žlijezdu)
Područni limfni čvorovi	
NX	nije moguća procjena područnih limfnih čvorova
N0	bez metastaza u područne limfne čvorove
N1	metastaze u područni(e) limfni čvor(ove)
Udaljene metastaze	
M0	ne nalazi se udaljenih metastaza
M1	udaljena metastaza

TNM sustav omogućuje razlikovanje stadija maligne bolesti ovisno kombinaciji pojedinih kategorija tumora kojeg se procjenjuje te se tako karcinome bubrega može podijeliti u četiri stadija (131, 132).

Tablica.1.3. Stadij malignih tumora bubrega prema TNM kategoriji određenoj po TNM klasifikaciji (7.izdanje, 2010). (132)

Stadij	T	N	M
I Tumor ≤ 7cm ograničen na bubreg	T1	N0	M0
II Tumor >7cm bez znakova prodora u okolne strukture i udaljenih metastaza	T2	N0	M0
III Tumor proširen u perirenalno masno tkivo/ili istostranu nadbubrežnu žlijezdu i područne limfne čvorove	T1 ili T2	N1	M0
	T3	N0 ili N1	M0
IV Tumori prošireni u područne limfne čvorove i udaljene organe	T4	Bilo koji N	M0
	Bilo koji T	Bilo koji N	M1

1.5. Klinička slika bolesnika s karcinomom bubrega

Klinička slika karcinoma bubrega obično se opisivala trijasom koji sačinjavaju simptom boli u lumbalnoj loži, klinički znakovi hematurije i palpabilne tvorbe u trbuhu. Zahvaljujući napretku u slikovnoj dijagnostici 60% karcinoma bubrega danas se otkriva slučajno (tzv. incidentalomi), zato većina bolesnika nema simptoma (42, 43). U jednog djela bolesnika se javljaju nespecifični simptomi poput boli u trbuhu i klinički znakovi kao što su gubitak tjelesne težine, umor, povišena tjelesna temperatura nepoznatog uzroka i anoreksija (42, 43). Tumorski tromb u glavnoj lijevoj bubrežnoj veni može uzrokovati pojavu lijevostrane skrotalne varikokele, a u slučaju progresije u donju šuplju venu može dovesti do edema donjih ekstremiteta i insuficijencije jetre (133). Karcinomi bubrega najčešće metastaziraju u kosti, mozak, pluća i jetru (42, 43).

Karcinomi bubrega mogu izazvati pojavu paraneoplastičnog sindroma lučenjem spoja sličnog eritropoetinu što se može manifestirati policitemijom. U nekih bolesnika se javlja arterijska hipertenzija refraktorna na medikamentoznu terapiju koja može biti uzrokovana lučenjem renina, kompresijom bubrežne arterije tumorskom masom ili arterijsko-venskim *shunt*-ovima u tumoru. Endokrini paraneoplastični sindrom se može manifestirati kao hiperkalcemija, povišene vrijednosti beta-humanog korionskog gonadotropina (beta-HCG), prolaktina i adrenokortikotropnog hormona (ACTH), hiperglikemija. Kod hiperkalcemije moramo razlikovati metastatsku i nemetastatsku hiperkalcemiju koja nastaje kao posljedica lučenja tvari iz iz tumorskih stanica koje potiču osteoklastičnu aktivnost (tvari koje oponašaju učinak paratiroidnog hormona i TGH-alfa) (134, 135).

1.6. Pristupi liječenju karcinoma bubrega

1.6.1. Kirurško liječenje

Liječenje kirurškim postupcima je još uvijek jedini uspješni način liječenja lokaliziranog karcinoma bubrega bilo da se provodi u obliku radikalne nefrektomije ili parcijalne (engl. "*nephron-sparing*") nefrektomije (136). U većini slučajeva i danas se izvodi radikalna nefrektomija koja uključuje odstranjivanje cijelog bubrega i okolnog masnog tkiva, a regionalni limfni čvorovi i istostrana nadbubrežna žlijezda kada je to indicirano, ovim postupkom uklanjaju se strukture smještene unutar Gerotine fascije u bloku (franc. "*en bloc*"). Ovim postupkom nekad se rutinski odstranjivalo istostranu nadbubrežnu žlijezdu i istostrane regionalne limfne čvorove od razine hvatišta ošita do razine bifurkacije abdominalne aorte ali prema novim smjernicama za liječenje karcinoma bubrega koje je 2010. godine objavila Radna skupina za izradbu smjernica u liječenju karcinoma bubrega Europskog društva urologa preporučljiv je selektivni pristup odstranjenju navedenih struktura, ovisno o proširenosti zloćudne bolesti (tablica 1.6.1. i tablica 1.6.2.) (9, 42, 137). Adrenalektomija se prema novim smjernicama izvodi samo u bolesnika u kojih se slikovnim dijagnostičkim metodama ili palpacijom tijekom kirurškog postupka postavi sumnja na zahvaćenost nadbubrežne žlijezde karcinomom bubrega (9, 137). Prema pojedinim autorima uklanjanje istostrane nadbubrežne žlijezde doprinosi liječenju karcinoma bubrega u manje od 0,5% slučajeva, stoga se preporučuje samo kod velikih tumora gornjeg pola bubrega i promijenjenog oblika nadbubrežne žlijezde na CT presjecima (9, 138). Novijim istraživanjima pokazalo se da limfadenektomija ne produžuje preživljenje bolesnika te se preporuča učiniti disekciju limfnih čvorova u hilusu bubrega zbog procjene proširenosti bolesti patohistološkim metodama prije odluke o limfadenektomiji (9, 137).

Suvremeni CT i MR uređaju omogućili su dobivanje detaljnijeg prikaza tumora i krvožilne opskrbe zahvaćenog organa te odnosa tumora prema okolnim strukturama omogućujući širu primjenu pošteđenih kirurških zahvata, parcijalne nefektomije (engl. "*nephron-sparing surgery*") (9, 138). Indikacije za parcijalnu nefrektomiju su: 1) apsolutne u slučaju da bolesnik ima samo jedan bubreg s urednom funkcijom, 2) relativne kada drugi bubreg ima očuvanu funkciju ali je zahvaćen promjenama koje bi postupnim razvojem očekivano mogle oštetiti funkciju bubrega u budućnosti, 3) elektivni zahvat u slučaju da je očuvana funkcija drugog bubrega (9, 137). Sve češće se u bolesnika s tumorom ograničenim na

bubreg umjesto klasičnog otvorenog pristupa, posterolateralno retroperitonealno, koristi laparoskopska tehnika koja je poštenija po bolesnika i omogućuje brži oporavak ali je povezana s rizikom dužeg trajanja kirurškog zahvata i nosi mogućnost rasijavanja tumorskih stanica tijekom izvlačenja tumora (9, 139). Najpogodniji oblici tumora bubrega za poštenju tehniku resekcije su mali periferni polarni tumori promjera do 4 cm, udaljeni od hilusa i kanalnog sustava (9, 138-140). Lokalni recidiv nakon parcijalne nefrektomije u bolesnika s tumorom bubrega povezan je sa multifokalnom bolešću za koju je u bolesnika s tumorom bubrega manjim od 5 cm rizik manji od 5% (139).

Tablica.1.6.1. Izabrane preporuke za liječenje lokaliziranog karcinoma bubrežnih stanica – Smjernice za liječenje karcinoma bubrežnih stanica Europskog društva urologa (European Association of Urology Guidelines on Renal Cell Carcinoma) (9).

Preporuka	Stupanj
Za karcinome bubrega kategorije T1, primijeniti „ parcijalnu nefrektomiju <i>nephron-sparing</i> “ kadgod je moguće. Otvorena parcijalna nefrektomija ostaje standardna metoda.	A
Laparoskopska radikalna nefrektomija se preporuča za karcinome bubrega kategorije T2 kada parcijalna nefrektomija nije prikladna.	B
Proširena limfadenektomija ne poboljšava preživljenje i može se ograničiti u svrhu procjene proširenosti.	A
Adrenalektomija se općenito ne preporuča osim kada se proširenost bolesti na nadbubrežnu žlijezdu ne može isključiti slikovnim metodama i palpacijom.	B
Embolizacija može biti prikladan postupak u sklopu palijativnog pristupa liječenju u bolesnika u kojih se ne može provesti kirurško liječenje a pate od masivne hematurije i jake boli	C
U bolesnika s malim tumorima i/ili s značajnim komorbiditetom u kojih se ne može provesti kirurško liječenje treba razmotriti postupke ablacije (npr.krioterapiju i radiofrekvencijsku ablaciju)	A

Tablica 1.6.2. Preporučene strategije kirurškog liječenja bolesnika s karcinomom bubrežnih stanica prema kliničkom stadiju tumora - Smjernice za liječenje karcinoma bubrežnih stanica Europskog društva urologa (European Association of Urology Guidelines on Renal Cell Carcinoma) (9).

Stadij	Oblici kirurškog liječenja	Pristup	Preporuke
T1	Parcijalna nefrektomija	Otvoreni Laparokopski	Preporučeni standard Alternativna mogućnost u središtima s većim iskustvom u liječenju karcinoma bubrega
	Radikalna nefrektomija	Laparoskopski Otvoreni	U bolesnika koji nisu prikladni za „nephron-sparing“ zahvate Alternativna mogućnost za tumore neprikladne za „nephron-sparing“ zahvate
T2	Radikalna nefrektomija	Laparoskopski Otvoreni	Preporučeni standard Odgovarajući i preporučljiv pristup ali s višim morbiditetom
	Parcijalna nefrektomija “nephron sparing”		Preporučljiv pristup u odabраних bolesnika u središtima s većim iskustvom u liječenju karcinoma bubrega
T3,T4	Radikalna nefrektomija	Otvoreni	Preporučeni standard za većinu bolesnika
		Laparokopski	Mogući izbor u odabраних bolesnika

Citoreduktivna nefrektomija koja se provodi u odabраних bolesnika s metastatskim karcinomom bubrega s ciljem ublažavanja simptoma. U vrlo malog bolesnika s metastaskom bolešću (oko 0,3% bolesnika) dolazi do povlačenja metastaza nakon odstranjenja primarnog tumora na bubregu (141).

1.6.2. Minimalno invazivni pristup liječenju karcinomu bubrega

Uobičajeni kirurški postupci liječenja karcinoma bubrega ponekad se kombiniraju s intervencijskim postupcima koji omogućuju devitalizaciju tumorskog tkiva u svrhu očuvanja čim većeg djela bubrega nezahvaćenog malignom bolešću te smanjenja učestalosti i težine komplikacija u poslijeoperacijskom razdoblju (npr. parcijalna nefrektomija se može kombinirati s prethodnom devitalizacijom tumorskog tkiva djelovanjem toplinske energije-krioablacijom ili ultrazvučnih valova-radiofrekvencijskom ablacijom) (75). Krioablacija je postupak primjene niskih temperature razine oko -40°C u svrhu izazivanja citonekroze. Niska temperatura uzrokuje smrzavanje izvanstaničnog matriksa, a potom i unutarstaničnog sadržaja, što dovodi do oštećenja funkcije stanične membrane i konačno smrti stanice. Izrazito niske temperature uzrokuju zatajenje mikrocirkulacije zbog izrazite vazokonstrukcije, oštećenja endotela, mikrovaskularne tromboze i zastoja krvotoka što za posljedicu ima smrt stanica. Krioablacija se može primijeniti laparoskopskim ili perkutanim putem kod tumora promjera do 5 cm, osobito u bolesnika s von Hippel-Lindauovom bolešću i multiplim tumorima bubrega (139, 142). Postoje dvije metode uništavanja tumorskih stanica visokom temperaturom koje se koriste kao pomoćne metode u liječenju karcinoma bubrega, radiofrekvencijska ablacija (RFA) i ablacija tumora fokusiranim ultrazvučnim valovima visokog intenziteta (engl. *high-intensity focused ultrasound ablation*). Radiofrekvencijska ablacija tumora temelji se na uništavanju tumorskih stanica visokom temperaturom u intervalu od 40° do 70°C koja se postiže djelovanjem električnog kruga visoke frekvencije. Povišena temperatura uzrokuje denaturaciju staničnih bjelančevina, razaranje molekula i dezintegraciju stanične membrane (9, 137, 143). Ablacija tumora fokusiranim ultrazvučnim valovima visokog intenziteta (engl. *high-intensity focused ultrasound ablation*) koristi ultrazvučne valove proizvedene cilindričnim piezoelektričnim elementom, fokusirane pomoću paraboličnog reflektora u svrhu povišenja temperature u tumorskim stanicama. Ova metoda je po načinu djelovanja djelomično slična izvantjelesnom ultrazvučnom razbijanju kamenaca u urotaktu (engl. *ESWL-extracorporeal shockwave lithotripsy*). (139, 144).

Terapija zračenjem koristi se kao palijativna metoda u liječenju koštanih metastaza i drugih sijela metastatskih tumora koji uzrokuju jače boli, te kod bolova na mjestu primarnog tumora ili za kontrolu krvarenja (9, 139, 140).

Embolizacija se provodi u svrhu liječenja opsežne makrohemorije ili jake boli u bolesnika u kojih se ne može provesti kirurško liječenje. Preoperativna embolizacija se

preporuča prije kirurškog zahvata na hipervaskulariziranim koštanim ili spinalnim metastazama s ciljem smanjenja intraoperativnog gubitka krvi (145).

1.6.3. Imunoterapija

Metastatski karcinom bubrežnih stanica je otporan na konvencionalnu kemoterapiju i hormonsku terapiju (146). Nove spoznaje o biologiji karcinoma bubrežnih stanica omogućile su razvitak ciljane terapije kojom se može utjecati na zbivanja u stanici i zaustaviti umnožavanje tumorskih stanica. Razvijeno je nekoliko skupina tzv. pametnih lijekova s ciljanim djelovanjem (engl. *targeting agents*):

- Inhibitori multikinaza
- Protu-VEGF lijekovi
- Inhibitori mTOR-a
- Protu-EGFR lijekovi (67).

Prvi odobreni lijek iz ove skupine je Interleukin-2. Odobrena je primjena tog lijeka u visokim dozama zbog manjeg postotka trajnog potpunog odgovora na terapiju (147). Noviji oblici imunoterapije razvili su se zahvaljujući novim spoznajama o genetskoj osnovi karcinoma bubrežnih stanica temeljenim na rezultatima istraživanja nasljednih oblika karcinoma bubrežnih stanica poput karcinoma bubrežnih stanica u bolesnika oboljelih od von Hippel-Lindauovog sindroma (148, 149). Strategija liječenja karcinoma bubrežnih stanica koja bi mogla pokazati dobre rezultate je blokiranje aktivnosti HIF-a bilo putem mTOR-a ili korištenjem agensa koji djeluju na produkte gena na koje djeluje HIF, poput VEGF-a i PDGF-a (146).

Inhibitori multikinaza

Sunitinib je lijek iz skupine inhibitora multikinaza koji sadrži monoklonalna protutijela koja inhibiraju RTKs VEGFR2, PDGFR, FLT-3 i c-KIT (150, 151). Prosječno trajanje razdoblja bez znakova progresije bolesti u skupini bolesnika liječenih sunitinibom u fazi III kliničkog istraživanja o prednostima liječenja sunitinibom u usporedbi s liječenjem interferonom- α kao prvim terapijskim izborom je iznosilo 11 mjeseci a u skupini liječenoj interferonom- α 5 mjeseci, hazard ratio je iznosio 0,42 uz vrijednost $p < 0,001$. Pozitivan odgovor na terapiju sunitinibom zabilježen je u 31% bolesnika, a u skupini liječenoj

interferonom- α u 6% bolesnika (152). Kombinacija sunitiniba s interferonom-alfa nije dala očekivane rezultate, naprotiv tijekom faze I kliničkog istraživanja bolesnici su slabo podnosili kombinaciju lijekova bez poboljšanja učinkovitosti terapije (153).

Sorafenib je izvorno proizveden kao inhibitor čimbenika RAF-1 koji je dio signalnog puta kojeg zajedno čine čimbenici RAF/MEK/ERK. Sorafenib inhibira i djelovanje RTKs VEGFR2, VEGFR3, PDGFR, FLT-3 i c-KIT-a. Lijek djeluje na tumorske stanice i krvne žile tumora (154, 155). Sorafenib je lijek druge linije u liječenju karcinoma bubrežnih stanica za bolesnike prethodno liječene citokinima. U istraživanju kojim je obuhvaćeno 903 bolesnika u kojih prethodne terapije nisu dale očekivane rezultate 451 bolesnik je primao sorafenib, a 452 bolesnika su primala placebo. Prosječni period bez progresije bolesti u skupini koja je liječena sorafenibom je iznosio 5,5 mjeseci, a u skupini koja je uzimala placebo 2,8 mjeseci, $p < 0,01$ (156).

Tijekom faze II kliničkog istraživanja kojim se ispitivalo učinkovitost sorafeniba kao jedinog lijeka (prvog izbora u imunoterapiji) u liječenju metastatskog karcinoma bubrega s postupnim povećanjem doze lijeka postignuti su dobri rezultati, medijan razdoblja bez progresije bolesti je iznosio 8,4 mjeseci (157).

Axitinib je inhibitor VEGFR1-a, VEGFR2-a, PDGFR-a, c-KIT-a. Fazom II kliničkog istraživanja o učinkovitosti axitiniba u liječenju bolesnika s metastatskim karcinomom bubrežnih stanica koji su prethodno primili terapiju s citokinima obuhvaćena su 52 bolesnika, dobar terapijski odgovor je postignut u 44% bolesnika, a u 2 bolesnika potpuni odgovor. Prosječan period bez progresije bolesti je iznosio 15,7 mjeseci (158).

Pazopanib je inhibitor VEGFR1-3-a, PDGFR $\alpha\beta$ -a i c-KIT-a. Većina podataka o kliničkoj primjeni ovog lijeka potječe iz studije Hutsona i suradnika iz 2007. godine. Studijom je obuhvaćeno 225 bolesnika (od kojih 154 nije bilo prethodno liječeno drugom metodom), u 27% bolesnika postignut je djelomični odgovor na terapiju (159).

Lijekovi s protu-VEGF djelovanjem

Bevacizumab sadrži humanizirana monoklonalna protutijela koja djeluju na VEGF (160). Rezultati faze III kliničkog istraživanja kojim se ispitivala učinkovitost kombinacije bevacizumaba i interferona-alfa u usporedbi s monoterapijom s interferonom-alfa bili su statistički bitno bolji u skupinama bolesnika koji su primali bevacizumab s interferonom- α u odnosu na skupine koje su primale samo interferon- α . Medijan perioda bez progresije iznosio je 10,2 mjeseci u skupini s kombinacijom u usporedbi s 5,4 mjeseci u skupini s interferonom- α . Postotak odgovora na terapiju iznosio je 31% u skupini s kombinacijom s bevacizumabom

u odnosu na skupinu s interferonom-alfa u kojoj je iznosio 13% (161). Rezultati faze III, kasnije provedenog kliničkog istraživanja provedenog sa skupinom od 730 bolesnika, također su pokazali bitno bolje rezultate u skupini koja je primala kombinaciju bevacizumaba s interferonom-alfa u odnosu na monoterapiju s interferonom-alfa. Medijan razdoblja bez progresije bolesti iznosio je u skupini koja je primala kombinaciju interferona-alfa s bevacizumabom 8,5 mjeseci u usporedbi s 5,2 mjeseca u skupini liječenoj monoterapijom interferonom-alfa (162). Rezultati navedenih studija istaknuli su kombinaciju bevacizumaba i interferona-alfa kao moguću terapijsku kombinaciju prve linije u liječenju metastatskog karcinoma bubrežnih stanica (67).

Inhibitori mTOR-a

mTOR je serin/treonin kinaza koja regulira rast i proliferaciju stanica. mTOR djeluje na čimbenike osjetljive na hipoksiju i gene koji kodiraju sintezu navedenih čimbenika (163). Fazom III kliničkog istraživanja o učinkovitosti liječenja bolesnika s uznapredovalim karcinomom bubrežnih stanica temsirolimusom i interferonom-alfa bilo je obuhvaćeno 626 bolesnika. Preživljenje i period bez progresije bolesti bili su duži u skupini bolesnika koja je liječena samo temsirolimusom (10,9 mjeseci), 8,4 mjeseci u skupini koja je primala kombinaciju temsirolimusa i interferona-alfa, 7,3 mjeseci u skupini bolesnika liječenih samo interferonom-alfa. Statistički značajno manje ozbiljnih nuspojava bilo je u skupini bolesnika liječenih samo temsirolimusom, npr. leukopenija se u skupini liječenoj temsirolimusom javila u 1/208 bolesnika, a skupini liječenoj samo interferonom-alfa u 5/200 bolesnika (164). Rezultati ove studije pokazali su da je temsirolimus prikladan za liječene bolesnika oboljelih od karcinoma bubrežnih stanica s lošom prognozom, čak kao lijek prvog izbora (67).

Everolimus je lijek iz skupine mTOR inhibitora koji se za razliku od temsirolimusa može uzimati peroralno. Tijekom faze II kliničkog istraživanja o učinkovitosti everolimusa u liječenju bolesnika s karcinomom bubrežnih stanica provedenog s skupinom od 41 bolesnika dobar odgovor je postignut u 32% bolesnika, a u 51% bolesnika period bez širenja bolesti je iznosio 3 mjeseca. Medijan perioda bez progresije je iznosio 11,2 mjeseci, a medijan ukupnog preživljenja 22,1 mjeseci. Ozbiljne nuspojave javile su se u 18% bolesnika (165).

Neoadjuvantna imunoterapija

Neoadjuvantna terapija je liječenje tumorske bolesti primjenjeno prije početka liječenja glavnom, običnom kirurškom metodom liječenja, a provodi se najčešće u svrhu smanjenja mase tumora. Neoadjuvantna terapija se može provesti u obliku sistemskog

liječenja (poput kemoterapije, liječenja hormonima i imunoterapije) i terapijskog zračenja (166).

Svrha neoadjuvantne terapije je smanjiti moguće poteškoće u primjeni opsežnih kirurških zahvata te posljedično smanjiti morbiditet u liječenju uznapredovalih oblika zloćudnih tumora. Primjenom neoadjuvantne terapije, ponekad kombinacijom nekoliko oblika terapije, prema dostupnoj literaturi može se postići klinički bitno smanjenje najvećeg promjera tumora te spuštanjem tumora u niži stadij prema TNM klasifikaciji dotad neresektabilni tumor učiniti dostupnim kirurškim oblicima liječenja, o čemu već postoje opsežna istraživanja u području liječenja statistički češćih oblika zloćudnih tumora poput raka debelog crijeva i raka prostate (167-174).

Potencijalne prednosti neoadjuvantne terapije prema Trimblu i sur. su poboljšanje kontrole bolesti lokalno (primarnog procesa) i udaljenih manifestacija (presadnica), izravna evaluacija uspješnosti liječenja i terapija koja ne oštećuje dodatno zahvaćeni organ (eng. "*organ-sparing treatment*") (175). Neoadjuvantna terapija pruža mogućnost ranijeg početka sistemskog liječenja svih oblika klinički manifestnih metastatskih tumora, omogućuje bolju kontrolu primarnog procesa, a snižavanjem stadija bolesti (eng. "*downstaging*") povećava broj bolesnika pogodnih za liječenje lokalizirane bolesti metodama koje omogućuju bolje dugoročne rezultate (176). Mogući nedostaci neoadjuvantne terapije su povećana toksičnost sistemske terapije, povećani troškovi liječenja, moguća odgoda početka liječenja dokazano učinkovitim metodama, poteškoće u određivanju stadija bolesti patološkim metodama (staging-u) (175-178).

Neoadjuvantna terapija zloćudnih tumora prema Trimble-u i sur. se može podijeliti u tri glavne skupine:

- Dokazano učinkovita neoadjuvantna terapija tumora, standardna terapija – primjer osteosarkoma – neoadjuvantna kemoterapija omogućila je operacije s očuvanjem ekstremiteta („*limb salvage*")
- Neoadjuvantna terapija tumora u kojih se pokazalo da takav oblik terapije potiče očuvanje organa zahvaćenog tumorom – primjer uznapredovalih oblika planocelularnog karcinoma larinksa u kojih neoadjuvantna kemoterapija praćena zračenjem omogućuje očuvanje larinksa u većine bolesnika bez kompromitacije očekivanog preživljenja bolesnika
- Neoadjuvantna terapija tumora u kojih se prema dosadašnjim studijama nije utvrdilo statistički značajne rezultate u poboljšanju prognoze bolesnika u o usporedbi s ostalim oblicima liječenja (175).

Načela za primjenu kombinirane neoadjuvantne terapije, bez obzira na tip tumora, prema mišljenju Kentove i Hussaina iznesenim u njihovom preglednom radu o neoadjuvantnoj terapiji karcinoma prostate su slijedeća:

1. postojanje odgovarajuće terapije lokalne bolesti dokazane učinkovitosti
2. dovoljno velika učestalost recidiva ili slučajeva progresije bolesti u liječenoj populaciji koja opravdava primjenu kombiniranih oblika liječenja
3. lijekovi – kandidati za primjenu u neoadjuvantnoj terapiji su supstance s dokazanom aktivnošću protiv ciljane bolesti.

Preduvjet za pravilnu procjenu moguće koristi za bolesnika od primjene neoadjuvantne terapije je precizno definiranje populacije pod rizikom kojoj treba takav oblik terapije (176).

2012.g. radna skupina sastavljena od članova nekoliko stručnih društava u sklopu Hrvatskog liječničkog zbora objavila je hrvatske smjernice za dijagnozu, liječenje i praćenje bolesnika oboljelih od karcinoma bubrega pod nazivom „Kliničke upute za dijagnozu, liječenje i praćenje bolesnika oboljelih od raka bubrega“ (178). Hrvatske smjernice koreliraju s europskim smjernicama (tablica 1.6.3. i tablica 1.6.4.), kraće su i detaljno opisuju algoritam sistemskog liječenja raka bubrega u IV.stadiju bolesti (9, 178).

Tablica 1.6.3. Izabrane preporuke za liječenje sistemskom terapijom bolesnika s metastatskim karcinomom bubrežnih stanica - Smjernice za liječenje karcinoma bubrežnih stanica Europskog društva urologa (European Association of Urology Guidelines on Renal Cell Carcinoma (9).

Preporuke	Stupanj
Imunoterapija terapija produžuje razdoblje bez progresije bolesti i ukupno preživljenje kao prva i druga linija liječenja metastatskog karcinoma bubrega	A
Za sad izvan kontroliranih kliničkih pokusa nema indikacija za adjuvatnu terapiju nakon kirurškog liječenja	A
Monoterapija interferonom alfa i visokodoznim bolusom interleukina-2 kao prvom linijom liječenja za metastatski karcinom bubrežnih stanica je opcija samo u selektiranim slučajevima svijetlostaničnog karcinoma s dobrim prognostičkim čimbenicima	C

Tablica 1.6.4. Algoritam liječenja temeljen na činjenicama medicinskih istraživanja za sistemsku terapiju prve i druge linije bolesnika s metastatskim karcinomom bubrežnih stanica - Smjernice za liječenje karcinoma bubrežnih stanica Europskog društva urologa (European Association of Urology Guidelines on Renal Cell Carcinoma (9).

Linija liječenja	Rizik ili prethodno liječenje	Preporučeni lijek
Prva linija	Niski ili Srednji rizik metastatskog karcinoma bubrežnih stanica	Sunitinib Bevacizumab + Interferon-alfa
	Visoki rizik metastatskog karcinoma bubrežnih stanica	Pazopanib Temsitrolimus
Druga linija	Prethodna terapija citokinima	Sorafenib Pazopanib
	Prethodna terapija VEGFR-om	Everolimus
	Prethodna terapija inhibitorima mTOR-a	Klinički pokus (stupanj C)

Kratice: mRCC-metastatski karcinom bubrežnih stanica, mTOR-ciljni antigen rapamycinina sisavaca

2. HIPOTEZA I CILJEVI ISTRAŽIVANJA

2.1. Hipoteza

Istraživanje se temelji na pretpostavci da histološka razlika u građi solidnih oblika tipova karcinoma bubrega uvjetuje razliku u načinu nakupljanja intravenski primjenjenog jodnog kontrastnog sredstva u tumorskom tkivu što rezultira različitim vrijednostima koeficijenta apsorpcije u pojedinim histološkim tipovima karcinoma bubrega. Solidni oblici svjetlostaničnog karcinoma bubrežnih stanica koji se najčešće javlja od svih histoloških tipova karcinoma bubrega imaju toliko različite koeficijente apsorpcije na postkontrastnim presjecima kompjutorizirane tomografije prema ostalim histološkim tipovima karcinoma bubrega da je moguće izvršiti diferencijaciju solidnih oblika svjetlostaničnog karcinoma bubrežnih stanica prema ostalim histološkim tipovima karcinoma bubrega na temelju mjerenja koeficijenta apsorpcije na postkontrastnim presjecima kompjutorizirane tomografije bilo da se za područje mjerenja odabere dio solidnog tkiva u kojem se najviše nakuplja intravenski primjenjeno jodno kontrastno sredstvo ili poprečni presjek cijelog tumora.

2.2. Ciljevi istraživanja

Ciljevi ovog istraživanja bili su:

1. ispitati mogućnosti kompjutorizirane tomografije bubrega s višefaznim postkontrastnim snimanjem u diferencijaciji solidnih oblika histoloških tipova karcinoma bubrega, tako da se ispita mogućnost diferencijacije najčešćeg tipa karcinoma bubrega, svijetlostaničnog karcinoma bubrežnih stanica prema ostalim rjeđim histološkim tipovima karcinoma bubrega na temelju rezultata CT pretrage korištenjem dviju metoda mjerenja koeficijenata apsorpcije tumora bubrega na postkontrastnim presjecima koje su objašnjene u opisu istraživačke metode. "Zlatni standard" s kojim su uspoređeni rezultati kompjutorizirane tomografije bubrega s višefaznim postkontrastnim snimanjem je patohistološki nalaz .

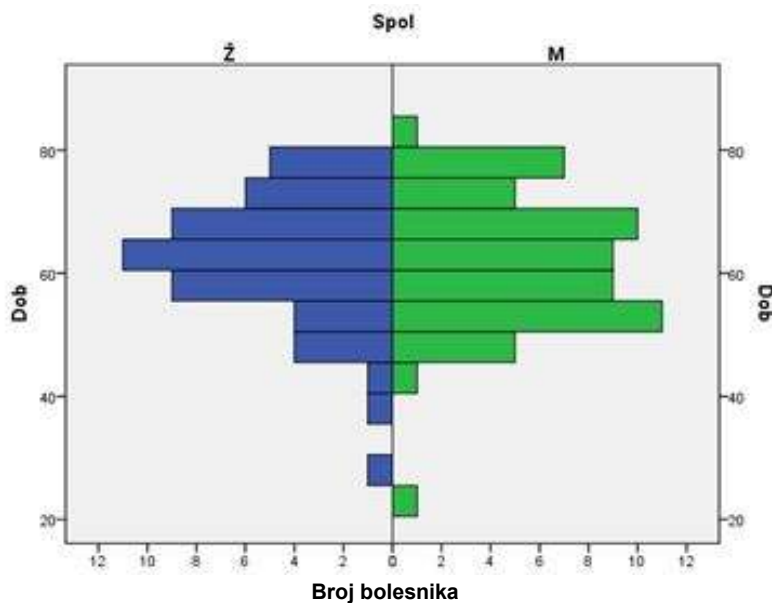
2. istražiti varijabilnost pristupu određivanja područja mjerenja koeficijenata apsorpcije na presjecima kompjutorizirane tomografije (usko područje solidnog tkiva u kojem se najjače nakuplja kontrastno sredstvo u odnosu na cijeli tumor na poprečnom presjeku određen kao područje mjerenja) na mogućnost diferencijacije solidnih oblika svijetlostaničnog karcinoma bubrežnih stanica od solidnih oblika ostalih histoloških tipova karcinoma bubrega na temelju korelacije vrijednosti koeficijenata apsorpcije solidnog tkiva tumora bubrega na postkontrastnim presjecima s patohistološkim nalazom pojedinog histološkog tipa karcinoma bubrega usporedbom rezultata objiju metoda mjerenja koeficijenata apsorpcije.

3. BOLESNICI I METODE

3.1. Bolesnici

Istraživanje je retrospektivno kliničko istraživanje kojim je obuhvaćeno 106 bolesnika u kojih su patološke promjene bubrega dijagnosticirane CT-om po višefaznom protokolu i primijenjene kirurške metode liječenja. Skupinu ispitanika sačinjavale su 47 žena (44,9% ispitanika) i 59 muškaraca (55,1% ispitanika), srednje životne dobi 62 godine s rasponom od 23 do 80 godina (graf 3.1.).

Indikacije za pregled postavljane su na temelju kliničke slike, laboratorijskih nalaza krvi i urina te B-mod ultrazvuka bubrega. U studiju su uključeni i bolesnici koji su na CT pregled abdomena upućeni s drugom indikacijom, ali je protokol pretrage izmijenjen nakon što se na nativnim presjecima uočilo ekspanzivni proces na bubregu.



Graf.3.1. Distribucija bolesnika prema životnoj dobi i spolu

Istraživanje se provodilo u dvjema ustanovama u svrhu povećanja broja ispitanika:
-u Županijskoj bolnici Čakovec (ustanovi zaposlenja doktoranda), u Djelatnosti za radiologiju i ultrazvuk i Djelatnosti za patologiju i citologiju
-u Kliničkom bolničkom centru „Sestre milosrdnice“ u Zagrebu (matičnoj ustanovi mentora), u Kliničkom zavodu za dijagnostičku i intervencijsku radiologiju i Kliničkom zavodu za patologiju „Ljudevit Jurak“

U skupinu ispitanika uključeno je 65 bolesnika iz Županijske bolnice Čakovec (60,9% ispitanika) s ukupno 66 tumora i 41 bolesnika (39,1% ispitanika) iz KBC "Sestre milosrdnice" s ukupno 43 tumora, ukupno 106 bolesnika s 109 tumora (Graf 4.1.).

Minimalni broj pripadnica/ka ispitivane skupine izračunat u pripremi istraživanja iznosio je 80 bolesnica/ka, određen je na temelju izračuna snage dijagnostičkog testa $1-\beta=80\%$ i razine statističke značajnosti $\alpha=5\%$.

Kriteriji za uključivanje u ispitivanu skupinu su:

- tumor bubrega dijagnosticiran kompjutoriziranom tomografijom s protokolom pretrage koji se temelji na kombinaciji nativnih presjeka i presjeka snimljenih tijekom arterijske i nefrografske faze opacifikacije bubrega kontrastnim sredstvom,
- patohistološki nalaz solidnog oblika karcinoma bubrežnih stanica s određenim histološkim tipom tumora.

Kriteriji za isključivanje iz ispitivane skupine:

- protokol snimanja kompjutoriziranom tomografijom u koji nisu uključeni nativni presjeci, arterijska (rana kortikomedularna) i nefrografska postkontrastna faza,
- nemogućnost operativnog liječenja zbog proširenosti zloćudnog tumora bubrega dijagnosticiranog kompjutoriziranom tomografijom,
- nemogućnost određivanja histološkog tipa zloćudnog tumora bubrega dijagnosticiranog kompjutoriziranom tomografijom i/ili tipa karcinoma bubrežnih stanica patohistološkim metodama zbog nedakvatnog uzorka upućenog na analizu,
- cistični oblik karcinoma bubrežnih stanica.

U okviru retrospektivne studije prvo su pregledani nalazi bolesnika kojima je učinjen CT bubrega u Županijskoj bolnici Čakovec dostupni u digitalnom obliku u Radiološkom informacijskom sustavu (RIS) Djelatnosti za radiologiju i ultrazvuk, a za koje je dobiven podatak o operativnom liječenju u periodu od svibnja 2001. do svibnja 2011.g. Pregledani su nalazi 82 bolesnika u kojih je drugom slikovnom metodom, UZV-om ili CT-om s drugim protokolom snimanja izvedenim zbog druge indikacije, postavljena sumnja ili potvrđena dijagnoza tumora bubrega. Nakon pregleda radiološkog arhiva pregledan je arhiv Djelatnosti za patologiju i citologiju. Nalazi 1 bolesnice su isključeni jer se radilo o cističnom obliku karcinoma bubrega, a u 4 bolesnika se radilo o tumoru u pijelokalicealnom sustavu bubrega,

patohistološki potvrđenim slučajevima tranziciocelularnog karcinoma. Nalazi jednog bolesnika su isključeni jer se radilo o dediferenciranom obliku karcinoma bubrega dijagnosticiranom u bubregu uklonjenom zbog apscesa u bolesnika u kojeg se prije patohistološke analize uklonjenog bubrega nije sumnjalo na tumor. Upalne promjene su u tolikoj mjeri izmijenile bubreg da se nije moglo s pouzdanošću odrediti sjelo tumora. Nalazi jednog bolesnika su isključeni jer su patohistološki utvrđeni multipli obostrani onkocitomi. Nalazi 10 bolesnika su isključeni iz uzorka zbog različitog protokola snimanja od onog opisanog u metodi.

U KBC “Sestre milosrdnice” pregledani su nalazi 64 bolesnika pohranjena u RIS-u Kliničkog zavoda za dijagnostičku i intervencijsku radiologiju. Nalazi 21 bolesnika su isključeni iz uzorka zbog različitog protokola snimanja od onog opisanog u metodi. Nakon pregleda podataka u RIS-u pregledan je arhiv Kliničkog zavoda za patologiju “Ljudevit Jurak”. Nalazi 2 bolesnika su isključeni jer su postoperativnom patohistološkom obradom dijagnosticirani onkocitomi.

Istraživanje je obavio autor uz pomoć i nadzor mentora. Pregled patoloških arhiva učinjen je uz pomoć rukovoditelja odnosno predstojnika, liječnika specijalista patologije i ostalih djelatnika u Djelatnosti za patologiju i citologiju ŽB Čakovec, odnosno Kliničkom zavodu za patologiju “Ljudevit Jurak” KBC “Sestre milosrdnice” u Zagrebu.

3.2. Metode

3.2.1. Tehnika snimanja kompjuteriziranom tomografijom

Pregledi bolesnika izvođeni su na jednoslojnom spiralnom CT uređaju (HiSpeed LXi, General Electrics Medical Systems, Wisconsin, SAD) u Županijskoj bolnici Čakovec na kojem je pregledano 65 ispitanika, a u Kliničkom bolničkom centru „Sestre Milosrdnice“ u Zagrebu na višeslojnom CT uređaju (16-slojnom MSCT uređaju SOMATOM tvrtke Siemens, Erlangen, Njemačka) na kojem je pregledano 41 ispitanika.

Pregledi bolesnika na jednoslojnom spiralnom CT uređaju izvedeni su s kolimacijom snopa rendgenskih zraka 3-5 mm i rekonstrukcijskim intervalom 3-5 mm, uz pitch 1, a na višeslojnom CT uređaju s kolimacijom 16x0,75 mm. Tijekom pregleda bolesnici su bili smješteni poledice na ležaju CT uređaja.

Svim bolesnicima kontrastno sredstvo je dano intravenski putem automatskog injektora kroz intravensku kanilu od 18 gauge-a s prosječnim protokom 3-4 ml/s. U svih bolesnika korištena su neionska jodna vodotopiva urotropna kontrastna sredstva s koncentracijom joda od 270 do 320 mgI/ml, iohexol (Omnipaque 300, GE Healthcare Inc., Princeton, NJ, SAD), iopromid (Ultravist 300, Bayer HealthCare Pharmaceuticals, Berlin, Njemačka) i iodixanol s 270 mgI/ml i 320 mgI/ml (Visipaque 270 i Visipaque 320, GE Healthcare Inc., Princeton, NJ, SAD).

Kod svih bolesnika prvo su učinjeni topogrami (engl. *scout*), anteroposteriorni i laterolateralni.

Ekspozicijske vrijednosti tijekom snimanja iznosile su 120 kVp i 250 do 300 mA. Potom su učinjeni nativni presjeci abdomena (debljine 5mm s rekonstrukcijskim intervalom slike 5 mm na spiralnom CT-uređaju), a nakon toga postkontrastni presjeci u dvije faze, 15-25 s nakon aplikacije kontrasta (arterijska ili rana kortikomedularna faza) i 90-100 s nakon aplikacije kontrasta (nefrografska faza). Prilikom snimanja, određivanja broja postkontrastnih faza snimanja kao i debljine presjeka poštivalo se pravilo **A L A R A** (engl. *As Low As Resoneably Achivable*), što znači da je korišten minimalan broj presjeka i postkontrastnih serija presjeka kako bi se izlaganje bolesnika ionizirajućem zračenju svelo na najmanju mjeru, a uz uvjet dobivanja kvalitetnog prikaza za potrebe dijagnostičke obrade. Snimanje u ekskretornoj fazi izvođeno je samo kod bolesnika u kojih je na temelju prethodnih serija presjeka i anamnestičkih podataka postavljena sumnja na promjene u kanalnom sustavu.

Na CT presjecima bolesnika kojima je nađen tumorski proces na bubregu za potrebe ovog istraživanja proučavala se veličina i atenuacijske karakteristike tumora. Atenuacijske karakteristike tumora opisivane su kao izo-, hipo-i hiperdenzne u komparaciji s denzitetom normalnog bubrežnog parenhima.

3.2.2. Obrada podataka dobivenih snimanjem

Podaci dobiveni snimanjem su prebacivani automatski u računalo na upravljačkoj konzoli CT uređaja u kojem se iz dobivenih podataka konstruiraju poprečni (aksijalni) presjeci. Poprečni presjeci se automatski prebacuju u radnu stanicu (evaluacijsku stanicu) na čijem računalu se vrši analiza i izradba dvodimenzionalnih i trodimenzionalnih rekonstrukcija.

Analiza podataka dobivenih snimanjem započinjala se proučavanjem aksijalnih presjeka i zatim presjeka u različitim ravninama (multiplanarne rekonstrukcije), nakon čega se pristupalo izradbi rekonstrukcija po drugim programima, MIP, metoda volumskog oduzimanja vrijednosti Hounsfieldovih jedinica (VR), ovisno o patološkim promjenama koje se proučavalo. Za prikaz položaja tumora na bubregu, odnosa tumorske tvorbe i okolnih struktura te odnosa prema nezahvaćenim segmentima bubrega koristilo se multiplanarne rekonstrukcije. Za prikaz vaskularne opskrbe bubrega i samog tumora koriste se, uz multiplanarne rekonstrukcije, MIP te VR. Prilikom sastavljanja radiološkog nalaza odgovaralo se na slijedeća pitanja: smještaj bubrega, položaj tumora na bubregu, odnos tumora i bubrežnog parenhima (dobro ograničen ili infiltracija), dimenzije tumora, vaskularna opskrba bubrega i tumora, pitanje prodora u pijelokalicealni sustav bubrega, pitanje prodora tumora u venski sustav, pitanje prodora tumora izvan vezivne čahure bubrega i infiltracije okolnih struktura, odnos tumora prema nadbubrežnoj žlijezdi, zahvaćenost lokalnih limfnih čvorova.

Za proučavanje arterijske opskrbe bubrega i tumorskog procesa korištene su dvodimenzionalne i trodimenzionalne rekonstrukcije, MPR (multiplanarne rekonstrukcije), MIP (engl. *multiple intensity projections*) i VR (engl. *volume rendering*).

3.2.3. Metode mjerenja koeficijenata apsorpcije tumora bubrega

Koeficijenti apsorpcije tumora na presjecima kompjutorizirane tomografije mjereni su na dva načina koji se razlikuju u veličini područja mjerenja (tzv. ROI-a, engl. *region of interest*).

1. Prvo se koeficijente apsorpcije tumora mjerilo tako da se u solidnom tkivu tumora na postkontrastnim presjecima utvrdilo područje koje vizualno najizrazitije mijenja denzitet. Na tri mjesta u solidnom tkivu u kojem se najobilnije nakuplja kontrastno sredstvo izmjereni su koeficijenti apsorpcije s ROI površine 5 mm², a potom se izračunala srednja vrijednost na temelju rezultata svih triju mjerenja koja je uvrštena u tablicu mjerenja kao koeficijent apsorpcije tumora bubrega.

2. Drugi način mjerenja koeficijenata apsorpcije tumora bubrega razlikovao se od prvoga po tome što je cijeli bubreg na aksijalnim presjecima bio obuhvaćen kao područje od interesa (ROI), a ne samo solidno tkivo u kojem se najviše nakuplja kontrastno sredstvo. Mjerenja su učinjena u području građenom samo od solidnih tkiva. Mjerenja se nisu vršila na presjecima na kojima se nalaze dijelovi tumora koji sadrže kalcifikacije, područja cistične degeneracije i nekroze. Mjerenje koeficijenata apsorpcije izvršeno je na tri presjeka i potom se izračunala srednja vrijednost koja se unijela u tablicu rezultata mjerenja koeficijenata apsorpcije tumora bubrega.

3. Izmjereni su koeficijenti apsorpcije normalnog parenhima bubrega zahvaćenog tumorom i aorte u svim fazama snimanja kako bi se moglo izračunati omjere povišenja denziteta tumora i normalnog bubrežnog parenhima i omjere povišenja denziteta tumora i aorte na postkontrastnim presjecima (izvorni naziv na engleskom jeziku glasi "*Tumor enhancement ratios*").

4. Omjeri povišenja denziteta tumora i normalnog bubrežnog parenhima i omjeri povišenja denziteta tumora i aorte na postkontrastnim presjecima (engl. "*tumor enhancement ratios*") izračunati su prema formulama koje su predložili Herts i suradnici 2002.g., to jest kao omjer razlike denziteta tumora na postkontrastnim presjecima i nativnim presjecima i denziteta aorte ili normalnog bubrežnog parenhima na nativnim i postkontrastnim presjecima (105).

Denzitet tumora na nativnim (prekontrastnim) presjecima – **tumor (nativni)**

Denzitet tumora na presjecima u arterijskoj fazi – **tumor (AF)**

Denzitet tumora na presjecima u nefrografskoj fazi – **tumor(NF)**

Denzitet aorte na nativnim (prekontrastnim) presjecima – **aorta (nativni)**

Denzitet aorte na presjecima u arterijskoj fazi – **aorta (AF)**

Denzitet aorte na presjecima u nefrografskoj fazi – **aorta (NF)**

Denzitet normalnog parenhima bubrega na nativnim (prekontrastnim) presjecima – **bubreg (nativni)**

Denzitet normalnog parenhima bubrega na presjecima u arterijskoj fazi – **bubreg (AF)**

Denzitet normalnog parenhima bubrega na presjecima u nefrografskoj fazi – **bubreg (NF)**

a) Omjer povišenja denziteta tumora i aorte u arterijskoj fazi (izvorno engl. "*the tumor-to-aorta enhancement ratio during the vascular phase*") izračunat je po jednadžbi

$$\text{tumor(AF)} - \text{tumor (nativni)} / \text{aorta(AF)} - \text{aorta (nativni)}$$

b) Omjer povišenja denziteta tumora i aorte u nefrografskoj fazi (izvorno engl. "*the tumor-to-aorta enhancement ratio during nephrographic phase*") izračunat je po jednadžbi

$$\text{tumor(NF)} - \text{tumor (nativni)} / \text{aorta(NF)} - \text{aorta (nativni)}$$

c) Omjer povišenja denziteta tumora i normalnog parenhima bubrega u arterijskoj fazi (izvorno engl. "*the tumor-to-kidney enhancement ratio during vascular phase*") izračunat je po jednadžbi

$$\text{tumor(AF)} - \text{tumor (nativni)} / \text{bubreg(AF)} - \text{bubreg (nativni)}$$

d) Omjer povišenja denziteta tumora i normalnog parenhima bubrega u nefrografskoj fazi (izvorno engl. "*the tumor-to-kidney enhancement ratio during nephrographic phase*") izračunat je po jednadžbi

$$\text{tumor(NF)} - \text{tumor (nativni)} / \text{bubreg(NF)} - \text{bubreg (nativni)}$$

Omjeri povišenja denziteta tumora su mjereni na temelju vrijednosti koeficijenta apsorpcije dobivenih s oba načina mjerenja, to jest s koeficijentima apsorpcije mjerenim u uskom području solidnog tkiva koje se najintenzivnije opacificiralo kontrastnim sredstvom (to jest, području tumora u kojem se kontrastno sredstvo najviše nakuplja) i na temelju mjerenja u kojem je cijeli tumor na aksijalnom presjeku uzet kao područje mjerenja.

Mjerenja koeficijenta apsorpcije učinjena su na presjecima debljine 5 mm u cijeloj skupini ispitanika u svrhu homogenizacije uzroka.

Rezultati dobivenih mjerenja svrstani su u četiri zasebne tablice :

a)tablicu koeficijenta apsorpcije tumora bubrega mjerenih s područjem interesa površine 5 mm² određenog u solidnom tkivu bubrega koje najviše nakuplja kontrastno sredstvo

b)tablicu koeficijenta apsorpcije tumora bubrega mjerenih s područjem interesa koje pokriva cijeli tumor na aksijalnom presjeku

c)tablicu omjera povišenja denziteta tumora izračunatih na temelju područja interesa površine 5 mm² određenog u solidnom tkivu bubrega koje najviše nakuplja kontrastno sredstvo

d)tablicu omjera povišenja denziteta tumora izračunatih na temelju područja interesa koje pokriva cijeli tumor na aksijalnom presjeku

U tablice su uneseni podaci o histološkom tipu karcinoma bubrežnih stanica, postotku svijetlih stanica u građi tumora i nuklearnom gradusu tumora po Fuhrmanovoj.

Zbog pojednostavljenja grafičkih prikaza rezultata statističke obrade rezultatima mjerenja s različitom površinom ROI-a i omjerima povišenja denziteta tumora su dodijeljeni skraćeni nazivi prikazani u tablicama (tablica 3.1. i tablica 3.2.). Rezultatima mjerenja temeljenim na uskom ROI u nazivu je dodijeljen naziv usko uz prvo slovo iz naziva faze snimanja (npr. kratica za vrijednosti mjerenja koeficijenta apsorpcije na nativnim presjecima s uskim ROI – uskoN). Svim omjerima čije vrijednosti su izračunate uz korištenje rezultata mjerenja s uskim ROI dodan je broj 1, a omjerima temeljenim na rezultatima s širokim ROI broj 2.

Tablica 3.1. Kratice za nazive skupina rezultata mjerenja koeficijena apsorpcije tumora, bubrega i aorte u pojedinim fazama snimanja s različitom površinom ROI.

Naziv faze snimanja	Uski ROI	Široki ROI
Nativni presjeci(N)	UskiN	ŠirokiN
Arterijska faza(AF)	UskiAF	ŠirokiAF
Nefrografska faza(NF)	UskiNF	ŠirokiNF

Tablica 3.2. Kratice naziva omjera povišenja denziteta tumora, aorte i bubrega na postkontrastnim presjecima učinjenim tijekom arterijske (AF) i nefrografske faze (NF).

Omjer	Uski ROI(1)	Široki ROI(2)
tumor(AF) – tumor (nativni) / aorta(AF) – aorta (nativni)	Tm/AortaAF1	Tm/AortaAF2
tumor(NF) – tumor (nativni) / aorta(NF) – aorta (nativni)	Tm/AortaNF1	Tm/AortaNF2
tumor(AF) – tumor (nativni) / bubreg(AF) – bubreg (nativni)	Tm/BubregAF1	Tm/BubregAF2
tumor(NF) – tumor (nativni) / bubreg(NF) – bubreg (nativni)	Tm/BubregNF1	Tm/BubregNF2

3.2.4. Statistička analiza podataka

Statistička analiza je obuhvatila deskripciju svih varijabli uvrštenih u istraživanje. Kvalitativne varijable su predstavljene razdiobama apsolutnih i relativnih frekvencija. Kontinuirane varijable su prikazane aritmetičkom sredinom i standardnom devijacijom i medijanom i interkvartilnim rasponom.

Razlike među skupinama testirane su, ovisno o tipu varijabli i distribuciji podataka, neparametrijskim i/ili parametrijskim testovima. Tako su u slučaju kategorijskih varijabli razlika dvaju nezavisnih uzoraka testirala Pearsonovim χ^2 -testom ili Fisherovim testom.

Testiranje distribucije numeričkih varijabli učinjeno je Kolmogorov-Smirnovljevim testom.

Razlika između grupa normalno distribuiranih numeričkih varijabli testirana je parametrijskim testovima (t-test, ANOVA). Povezanost varijabli testirana je Spearman-ovim testom korelacije. Jakost povezanosti kategorijskih izlaznih varijabli s prediktorskim varijablama procijenjena je univarijatnom i multiplom logističkom regresijom.

Pri usporedbi rezultata dijagnostičkih metoda utvrđena je osjetljivost, specifičnost, pozitivna i negativna prediktivna vrijednost ispitivane metode, a izrađena je ROC (engl. *Receiver Operating Characteristic curves*) analiza.

Rezultati analiza prikazani su tabelarno i grafički.

Razina statističke značajnosti za ovo istraživanje određena je na $\alpha=0.05$.

4. REZULTATI

U istraživanje je uključeno ukupno 106 bolesnika s 109 karcinoma bubrega. Dvojici bolesnika dijagnosticirano je istovremeno više od jednog karcinoma, jednom bolesniku tri karcinoma (dva na istom bubregu i jedan na drugom bubregu), jednom dva karcinoma (na istom bubregu), dok je svim ostalim ispitanicima dijagnosticiran po jedan tumor.

Srednja veličina tumora prema makroskopskom patološkom nalazu iznosila je 61,65 mm ($\pm 30,92$) s rasponom od 7 mm do 110 mm.

Prema nalazima CT pregleda i patohistološke analize učinjena je pomoću TNM sustava, (posljednje revizije iz 2009.g.) procjena proširenosti 109 karcinoma (Tablica 4.1.). Unutar T kategorije svih 109 tumora su stupnjevani na slijedeći način: 64 tumora T1 kategorije od čega 26 T1a i 38 T1b, 17 tumora T2 kategorije od čega 13 T2a i 4 T2b, 27 tumora T3 kategorije od čega 25 T3a i 2 T3b a unutar kategorije T4 svrstan je 1 tumor.

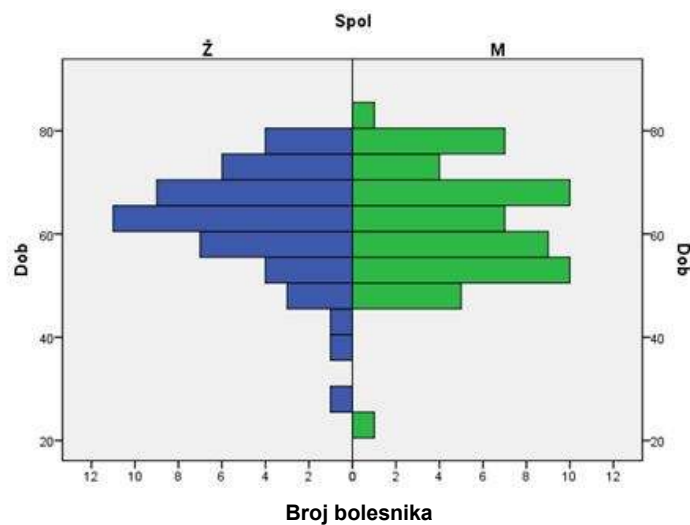
U 6 bolesnika u CT nalazu su opisani uvećani regionalni limfni čvorovi u kojima su patohistološkom analizom dijagnosticirane metastaze karcinoma bubrega, te su isti stupnjevani kao N1. Ostalih 100 bolesnika su svrstani u N0 kategoriju. Prema dostupnim nalazima nijedan ispitanik se nije mogao svrstati u kategoriju N2.

U 9 bolesnika su prilikom CT pregleda opisane udaljene metastaze, u 3 bolesnika u jetri, u 4 bolesnika u kostima te u 2 bolesnika metastaze u plućima, te je ukupno 9 bolesnika svrstano u M1 kategoriju (tablica 4.1.)

Tablica 4.1. Podjela ispitanika prema TNM stadiju karcinoma bubrega

TNM	Frekvencija (broj slučajeva)	Postotak
I	58	53,2
II	16	14,7
III	26	23,9
IV	9	8,3
Ukupno	109	100,0

Prema nalazu patologa u 98/106 bolesnika dijagnosticiran je svijetlostanični karcinom bubrežnih stanica, 100/109 tumora ili 91,7% tumora uključenih u studiju. U ostalih 9 bolesnika s po jednim dijagnosticiranim tumorom ili 8,3% tumora uključenih u studiju u 2 bolesnice je dijagnosticiran kromofobni karcinom bubrežnih stanica, u 4 bolesnika papilarni karcinom bubrežnih stanica (u 3 bolesnika tip I i u 1 bolesnika tip II), u 1-og bolesnika je dijagnosticiran mucinozni karcinom tubularnih i vretenastih stanica, u 1-og bolesnika dijagnosticiran je karcinom bubrežnih stanica kombiniranog papilarnog i svijetlostaničnog tipa odnosno neklasificirani karcinom prema podjeli predloženoj od SZO 2004.g. te u 1 bolesnice karcinom sabirnih kanalića (Graf 4.1.).



Graf.4.1. Distribucija svijetlostaničnog karcinoma bubrežnih stanica prema dobi i spolu ispitanika

Prilikom razvrstavanja karcinoma bubrežnih stanica prema nuklearnom gradusu po Fuhrmanovoj u opisu 4 tumora koji nisu u skupini svijetlostaničnog karcinoma bubrežnih stanica i 4 tumora iz skupine svijetlostaničnog karcinoma nije nađen podatak o klasifikaciji nuklearnog gradusa tumora prema Fuhrmanovoj. Najveći broj tumora u skupini svijetlostaničnog karcinoma bubrežnih stanica kategoriziran je kao gradus 2, 49/96, zatim u gradus 3, 23/96. 15/96 tumora imalo je gradus 4 dok je gradus 1 imalo 9/96 tumora.

Bolesnike se razvrstavalo i po udjelu svijetlih stanica u građi tumora u 4 skupine, manje od 25%, između 26 i 50%, od 51 do 75% te više od 75%. U patohistološkim nalazima 18 bolesnika nije naveden postotak svijetlih stanica. Od 91/109 tumora (83,6% svih tumora u skupini), 69 tumora (63,3% svih tumora u skupini) sadržavalo je u svojoj građi više od 75% svijetlih stanica (tablica 4.2. i tablica 4.3.).

Tablica 4.2. Podjela ispitanika prema udjelu svijetlih stanica u strukturi karcinoma bubrega

Udio svijetlih stanica	Frekvencija	Postotak	Validni postotak	Kumulativni postotak
Vrijedećih uzoraka n = 91	<=25%	10	9,2	11,0
	26-50%	9	8,3	20,9
	51-75%	3	2,8	24,2
	>75%	69	63,3	100,0
	Ukupno	91	83,6	100,0
Nedostaju n=18	18	16,4		
Ukupno	109	100,0		

Tablica 4.3. Podjela ispitanika prema udjelu svijetlih stanica u strukturi karcinoma bubrega na dvije skupine 1.skupina =<75%, 2.skupina >75%.

Udio svijetlih stanica	Frekvencija	Postotak	Validni postotak	Kumulativni postotak
Vrijedećih uzoraka	<=75%	22	20,3	24,2
	>75%	69	63,3	75,8
	Ukupno	91	83,6	100,0
Nedostaju	18	16,4		
Ukupno	109	100,0		

Statističkom obradom podataka skupina bolesnika s tumorima bubrega u Čakovcu i Zagrebu nisu nađene statistički značajne razlike u histološkom tipu karcinoma bubrega između dviju ispitivanih skupina (Fisherov test, $p=1,000$). Skupinu bolesnika u Čakovcu činilo je 65 bolesnika s 66 tumora (60,9% cijelog uzorka) s 62 svijetlostanična karcinoma bubrežnih stanica i 4 karcinoma iz skupine ostalih tipova karcinoma bubrežnih stanica (1 kromofobni karcinom, 2 papilarna karcinoma, 1 karcinom sabirnih kanalića). Skupinu bolesnika u Zagrebu činilo je 41 bolesnika s 43 tumora među kojima je bilo 38 svijetlostaničnih karcinoma bubrežnih stanica i 5 karcinoma iz skupine ostalih tipova karcinoma bubrega (2 kromofobna karcinoma, 2 papilarna karcinoma, 1 karcinom je bio kombinacija svijetlostaničnog i papilarnog karcinoma). U Čakovcu i Zagrebu svijetlostanični karcinomi bili su značajno brojniji u odnosu na ostale tipove karcinoma bubrežnih stanica (93,9% odnosno 88,4%).

Usporedbom skupina bolesnika sa svijetlostaničnim karcinomom bubrežnih stanica sa skupinom bolesnika s ostalim tipovima karcinoma bubrega prema spolu nisu nađene statistički značajne razlike (Fisherov test $p=1,000$). Žene su činile 44,4% skupine (4 bolesnice) s ostalim tipovima karcinoma bubrega, a muškarci 55,6% (5 bolesnika), dok su u skupini sa svijetlostaničnim karcinomom žene činile 46,5% skupine (46 bolesnica), a muškarci 53,5% skupine (54 bolesnika). Među ženama je bilo 92,2% bolesnica s svijetlostaničnim karcinomom bubrežnih stanica, a među muškarcima 91,5%.

Usporedbom ispitivanih skupina prema nuklearnom gradusu po Fuhrmanovoj nije nađena statistički značajna razlika (Pearsonov χ^2 -test, $\chi^2=0,645$, stupnjevi slobode=3, $p=1,000$, Fisherov test, $p=1,000$). U skupini bolesnika sa svijetlostaničnim karcinomom bilo je 9% tumora (9/96) s gradusom 1, 51% karcinoma (49/96) s gradusom 2, 24% karcinoma (23/96) s gradusom 3 i 16% tumora (15/96) s gradusom 4. U skupini bolesnika s ostalim "nesvijetlostaničnim" tipovima karcinoma bubrega nije bilo tumora s gradusom 1, 60% karcinoma (3/5) imalo je nuklearni gradus 2, 20% karcinoma je imalo gradus 3 (1/5) a nuklearni gradus 4 imalo je 20% (1/5).

Usporedbom ispitivanih skupina prema stadiju određenom po TNM sustavu nije nađena statistički značajna razlika između skupine svijetlostaničnog karcinoma i skupine ostalih tipova karcinoma bubrega (Pearsonov χ^2 -test $\chi^2=0,203$, stupnjevi slobode=3, $p=1,000$, Fisherov test, $p=1,000$). U skupini bolesnika sa svijetlostaničnim tipom karcinoma 53% tumora (53/100) je bilo stupnjevano kao stadij I, 15% (15/100) tumora je stupnjevano kao stadij II, 24% (24/100) tumora je stupnjevano kao stadij III te 8% (8/100) tumora je stupnjevano kao stadij IV. U skupini bolesnika s nesvijetlostaničnim tipovima karcinoma

bubrega 55,6% tumora (5/9) je bilo stupnjevano kao stadij I, 11,1% (1/9) tumora je stupnjevano kao stadij II, 22,2% (2/9) tumora je stupnjevano kao stadij III te 11,1% (1/9) tumora je stupnjevano kao stadij IV.

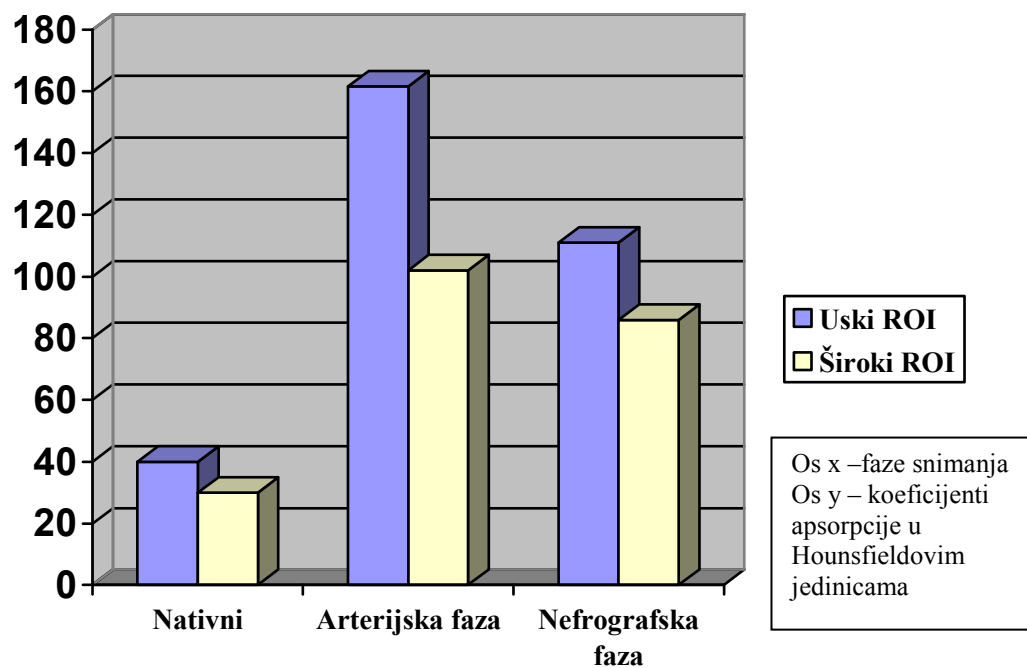
Rezultati mjerenja koeficijenta apsorpcije tumora svih histoloških tipova tumora prikazani su u tablici 4.4., skupine svjetlostaničnog karcinoma bubrežnih stanica u tablici 4.5., te skupine nesvijetlostaničnih karcinoma bubrežnih stanica u tablici 4.6. Testiranje normalnosti distribucije numeričkih varijabli u sve tri navedene skupine učinjeno je Kolmogorov-Smirnovljevim testom čiji rezultati pokazuju da su sve distribucije normalne (sve raspodjele podataka su po Gaussu), $p > 0,05$.

Tablica 4.4. Prikaz svih numeričkih varijabli svih histoloških tipova karcinoma bubrežnih stanica u skupini ispitanika

Naziv varijable (N=109)		Prosjek ¹	Medijan	Standardna devijacija	Min. ²	Maks. ³
Rezultati izravnih mjerenja denziteta (HU)⁴	uskiN	40,50	39,00	9,31	24	67
	uskiAF	161,60	161,00	46,53	54	266
	uskiNF	112,08	108,00	26,23	47	178
	sirokiN	30,70	30,00	6,26	18	51
	sirokiAF	102,72	103,00	37,34	31	198
	sirokiNF	86,69	84,00	23,20	34	160
Rezultati omjera povišenja denziteta	Tm/AortaAF1	0,55	0,55	0,27	0,02	1,37
	Tm/AortaNF1	0,85	0,84	0,38	0,06	3,13
	Tm/BubregAF1	1,24	1,09	0,78	0,04	4,25
	Tm/BubregNF1	0,60	0,58	0,26	0,04	1,45
	Tm/AortaAF2	0,38	0,35	0,20	0,02	1,00
	Tm/AortaNF2	0,70	0,70	0,25	0,06	1,35
	Tm/BubregAF2	0,82	0,76	0,62	0,04	3,92
	Tm/BubregNF2	0,49	0,49	0,19	0,04	1,16
Dob		62,05	64,00	10,77	23	83
Veličina tumora		61,65	55,00	30,92	7	160

¹aritmetička sredina(engl.mean), ²minimum, ³maksimum,

⁴HU – Hounsfieldove jedinice



Graf.4.1. Prikaz vrijednosti koeficijenta vrijednosti svih karcinoma bubrežnih stanica u skupini ispitanika u svim fazama snimanja mjerenih s ROI površine 5 mm² i ROI koji je prekrivao cijeli poprečni presjek solidnih dijelova tumora

Tablica 4.5. Prikaz svih numeričkih varijabli svijetlostaničnih karcinoma bubrežnih stanica

Naziv varijable (N=100)		Prosjek ¹	Medijan	Standardna devijacija	Min. ²	Maks. ³
Rezultati izravnih mjerenja denziteta (HU)⁴	uskiN	40,05	38,00	9,40	24	67
	uskiAF	165,35	166,00	43,19	54	266
	uskiNF	113,78	109,50	25,89	47	178
	sirokiN	30,40	30,00	6,36	18	51
	sirokiAF	105,09	105,50	36,66	31	198
	sirokiNF	87,80	84,50	23,55	34	160
Rezultati omjera povišenja denziteta	Tm/AortaAF1	0,57	0,59	0,26	0,02	1,37
	Tm/AortaNF1	0,87	0,84	0,38	0,06	3,13
	Tm/BubregAF1	1,28	1,13	0,78	0,04	4,25
	Tm/BubregNF1	0,61	0,60	0,26	0,04	1,45
	Tm/AortaAF2	0,39	0,37	0,19	0,02	1,00
	Tm/AortaNF2	0,71	0,73	0,25	0,06	1,35
	Tm/BubregAF2	0,84	0,77	0,62	0,04	3,92
	Tm/BubregNF2	0,50	0,50	0,19	0,04	1,16
Dob	62,18	64,00	10,69	23	83	
Veličina tumora	61,11	56,00	30,51	7	160	

¹aritmetička sredina(engl.mean), ²minimum, ³maksimum,

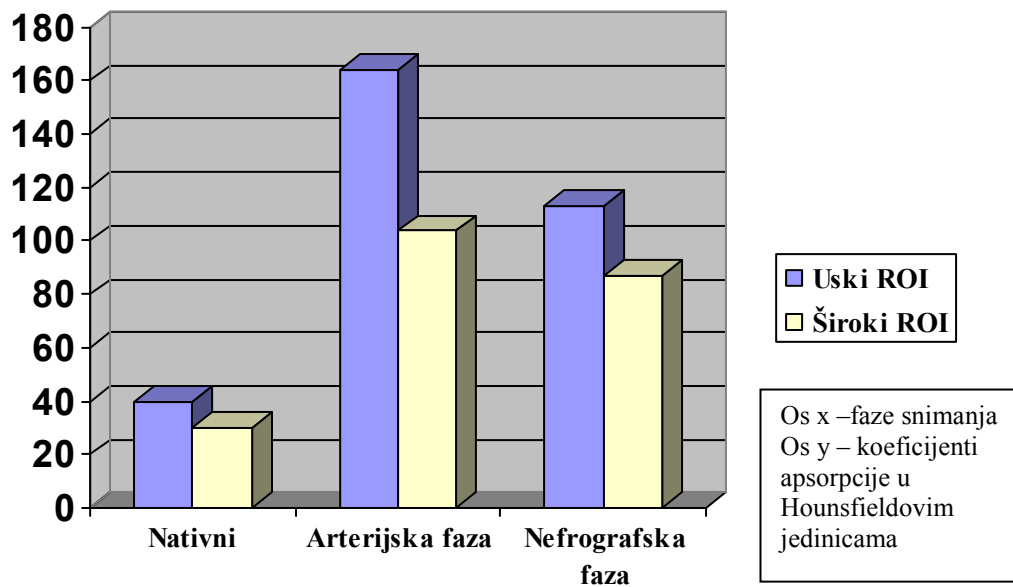
⁴HU – Hounsfieldove jedinice

Tablica 4.6. Prikaz svih numeričkih varijabli ostalih (nesvijetlostaničnih) karcinoma bubrežnih stanica

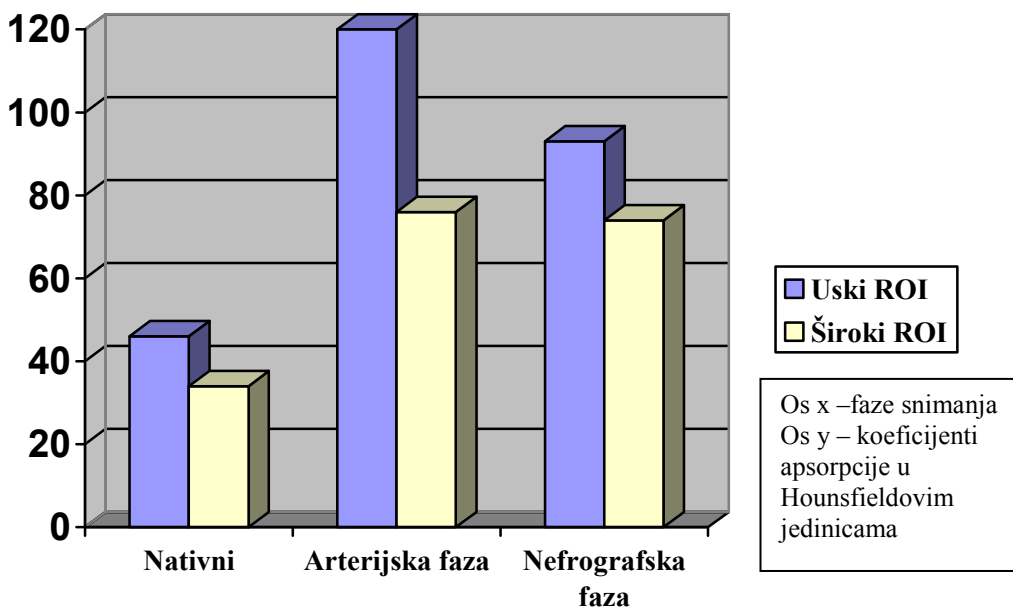
Naziv varijable (N=9)		Prosjek ¹	Medijan	Standardna devijacija	Min. ²	Maks. ³
Rezultati izravnih mjerenja denziteta (HU)⁴	uskiN	45,56	48,00	6,73	35	54
	uskiAF	119,89	98,00	63,36	62	228
	uskiNF	93,22	86,00	23,61	56	137
	sirokiN	34,00	35,00	3,87	25	38
	sirokiAF	76,33	66,00	36,54	42	157
	sirokiNF	74,33	78,00	14,53	51	100
Rezultati omjera povišenja denziteta	Tm/AortaAF1	0,36	0,37	0,25	0,08	0,71
	Tm/AortaNF1	0,67	0,62	0,33	0,08	1,10
	Tm/BubregAF1	0,82	0,40	0,69	0,19	1,98
	Tm/BubregNF1	0,46	0,49	0,24	0,04	0,80
	Tm/AortaAF2	0,20	0,16	0,16	0,04	0,52
	Tm/AortaNF2	0,55	0,60	0,27	0,23	1,10
	Tm/BubregAF2	0,64	0,38	0,53	0,09	1,47
	Tm/BubregNF2	0,38	0,37	0,18	0,13	0,68
Dob		60,56	58,00	12,21	41	80
Veličina tumora		67,67	50,00	36,72	30	130

¹aritmetička sredina(engl.mean), ²minimum, ³maksimum,

⁴HU – Hounsfieldove jedinice



Graf.4.2. Prikaz vrijednosti koeficijenata vrijednosti svjetlostaničnih karcinoma bubrežnih stanica u svim fazama snimanja mjenjenih s ROI površine 5 mm² i ROI koji je prekrivao cijeli poprečni presjek solidnih djelova tumora



Graf.5.3. Prikaz vrijednosti koeficijenata vrijednosti nesvijetlostaničnih karcinoma bubrežnih stanica u svim fazama snimanja mjenjenih s ROI površine 5 mm² i ROI koji je prekrivao cijeli poprečni presjek solidnih djelova tumora

Usporedbom rezultata mjerenja svih tumora učinjenom t-testom utvrđeno je da se statistički značajno razlikuju rezultati dobiveni mjerenjem s uskim ROI u arterijskoj fazi (uski AF) $p=0,004$, rezultati dobiveni mjerenjem s širokim ROI u arterijskoj fazi (široki AF) $p=0,026$, rezultati dobiveni mjerenjem s uskim ROI u nefrografskoj fazi (uski NF) $p=0,024$, rezultati omjera denziteta tumora i aorte u arterijskoj fazi s širokim ROI (Tm/AortaAF2) $p=0,004$, rezultati omjera denziteta tumora i aorte u arterijskoj fazi s uskim ROI (Tm/Aorta AF1) $p=0,023$.

U nastavku su prikazani rezultati mjerenja koeficijenata apsorpcije tumora svih histoloških tipova tumora podijeljenih u četiri skupine prema nuklearnom gradusu po Fuhrmanovoj. Rezultati karcinoma s nuklearnim gradusom 1 prikazani su u tablici 4.7., karcinoma s gradusom 2 u tablici 4.8., karcinoma s gradusom 3 u tablici 4.9., te karcinoma s gradusom 4 u tablici 4.10.

Testiranje normalnosti distribucije numeričkih varijabli u sve četiri navedene skupine učinjeno je Kolmogorov-Smirnovljevim testom čiji rezultati pokazuju da su sve distribucije normalne (sve raspodjele podataka su po Gaussu), $p>0,05$.

Tablica 4.7. Prikaz svih numeričkih varijabli karcinoma bubrežnih stanica s nuklearnim gradusom 1

Naziv varijable (N=9)		Prosjek ¹	Medijan	Standardna devijacija	Min. ²	Maks. ³
Rezultati izravnih mjerenja denziteta (HU)⁴	uskiN	34,11	35,00	4,226	27	39
	uskiAF	186,33	189,00	59,59	54	247
	uskiNF	135,44	137,00	20,26	108	178
	sirokiN	28,78	29,00	3,67	24	36
	sirokiAF	123,44	135,00	49,29	48	177
	sirokiNF	105,78	100,00	23,82	84	160
Rezultati omjera povišenja denziteta	Tm/AortaAF1	0,53	0,57	0,30	0,13	0,94
	Tm/AortaNF1	1,04	1,11	0,24	0,61	1,27
	Tm/BubregAF1	1,43	0,94	1,11	0,69	4,25
	Tm/BubregNF1	0,73	0,68	0,24	0,43	1,20
	Tm/AortaAF2	0,45	0,51	0,26	0,12	0,87
	Tm/AortaNF2	0,88	0,89	0,23	0,61	1,24
	Tm/BubregAF2	1,15	0,91	1,08	0,34	3,92
	Tm/BubregNF2	0,57	0,57	0,14	0,43	0,87
Dob	65,56	68,00	9,88	49	76	
Veličina tumora	42,56	47,00	22,44	7	70	

¹aritmetička sredina(engl.mean), ²minimum, ³maksimum,

⁴HU – Hounsfieldove jedinice

Tablica 4.8. Prikaz svih numeričkih varijabli karcinoma bubrežnih stanica s nuklearnim gradusom 2

Naziv varijable (N=51)		Prosjek ¹	Medijan	Standardna devijacija	Min. ²	Maks. ³
Rezultati izravnih mjerenja denziteta (HU)⁴	uskiN	40,37	38,00	9,12	25	58
	uskiAF	162,94	165,00	48,82	55	266
	uskiNF	112,39	107,00	28,25	47	175
	sirokiN	30,06	29,00	6,60	20	51
	sirokiAF	108,06	110,00	39,82	31	198
	sirokiNF	86,33	82,00	23,23	34	146
Rezultati omjera povišenja denziteta	Tm/AortaAF1	0,57	0,59	0,27	0,02	1,37
	Tm/AortaNF1	0,89	0,87	0,45	0,06	3,13
	Tm/BubregAF1	1,25	1,15	0,72	0,04	3,34
	Tm/BubregNF1	0,60	0,56	0,27	0,04	1,37
	Tm/AortaAF2	0,37	0,39	0,16	0,02	0,66
	Tm/AortaNF2	0,70	0,72	0,25	0,06	1,35
	Tm/BubregAF2	0,78	0,78	0,45	0,04	2,34
	Tm/BubregNF2	0,47	0,48	0,18	,04	0,91
Dob	61,77	62,00	9,94	29	80	
Veličina tumora	51,51	50,00	24,56	9	120	

¹aritmetička sredina(engl.mean), ²minimum, ³maksimum,

⁴HU – Hounsfieldove jedinice

Tablica 4.9. Prikaz svih numeričkih varijabli karcinoma bubrežnih stanica s nuklearnim gradusom 3

Naziv varijable (N=24)		Prosjek ¹	Medijan	Standardna devijacija	Min. ²	Maks. ³
Rezultati izravnih mjerenja denziteta (HU)⁴	uskiN	41,54	41,54	38,50	10,26	28
	uskiAF	168,29	168,29	164,00	31,85	117
	uskiNF	112,04	112,04	110,00	19,44	73
	sirokiN	31,08	31,08	30,00	6,64	18
	sirokiAF	101,79	101,79	100,00	28,89	46
	sirokiNF	86,38	86,38	82,00	18,12	47
Rezultati omjera povišenja denziteta	Tm/AortaAF1	0,58	0,71	0,64	0,31	0,35
	Tm/AortaNF1	0,80	0,91	0,83	0,28	0,54
	Tm/BubregAF1	1,29	1,50	1,34	0,76	0,56
	Tm/BubregNF1	0,58	0,65	0,61	0,21	0,32
	Tm/AortaAF2	0,40	0,40	0,37	0,21	0,07
	Tm/AortaNF2	0,71	0,71	0,73	0,23	0,35
	Tm/BubregAF2	0,85	0,85	0,75	0,54	0,17
	Tm/BubregNF2	0,53	0,53	0,48	0,23	0,22
Dob	62,71	66,00	12,73	23	83	
Veličina tumora	67,75	63,00	30,06	20	130	

¹aritmetička sredina(engl.mean), ²minimum, ³maksimum,

⁴HU – Hounsfieldove jedinice

Tablica 4.10. Prikaz svih numeričkih varijabli karcinoma bubrežnih stanica s nuklearnim gradusom 4

Naziv varijable (N=16)		Prosjek ¹	Medijan	Standardna devijacija	Min. ²	Maks. ³
Rezultati izravnih mjerenja denziteta (HU)⁴	uskiN	40,94	40,00	8,28	26	59
	uskiAF	149,06	145,00	39,97	62	227
	uskiNF	105,38	102,00	25,35	64	150
	sirokiN	33,25	31,50	5,81	24	47
	sirokiAF	89,75	83,00	27,53	36	154
	sirokiNF	81,44	79,00	25,49	38	149
Rezultati omjera povišenja denziteta	Tm/AortaAF1	0,55	0,56	0,28	0,10	1,24
	Tm/AortaNF1	0,77	0,66	0,33	0,35	1,56
	Tm/BubregAF1	1,26	1,16	0,72	0,35	3,19
	Tm/BubregNF1	0,60	0,57	0,30	0,14	1,45
	Tm/AortaAF2	0,38	0,32	0,24	0,03	1,00
	Tm/AortaNF2	0,62	0,63	0,22	0,14	1,05
	Tm/BubregAF2	0,91	0,75	0,89	0,22	3,90
	Tm/BubregNF2	0,48	0,51	0,19	0,10	0,83
Dob	62,44	62,50	8,49	50	79	
Veličina tumora	92,00	86,00	24,50	60	150	

¹aritmetička sredina(engl.mean), ²minimum, ³maksimum,

⁴HU – Hounsfieldove jedinice

Značajnost razlika između karcinoma svih histoloških tipova uključenih u studiju po stupnju nuklearnog gradusa po Fuhrmanovoj prema koeficijentima apsorpcije testirana je korištenjem testa ANOVA. Sve skupine su se značajno razlikovale ($p < 0,05$) prema vrijednostima najvećeg promjera tumora ($p < 0,001$) i u vrijednostima dobivenim izravnim mjerenjem denziteta tumora s uskim ROI u nefrografskoj fazi (uski NF) ($p = 0,041$) zbog razlika u koeficijentima apsorpcije tumora s nuklearnim gradusom 1 i tumora s nuklearnim gradusom 4.

U svrhu utvrđivanja uzroka razlika između pojedinih skupina učinjena je posthoc analiza kojom se nije našlo značajnih razlika između karcinoma bubrežnih stanica podijeljenih prema gradusu u koeficijentima apsorpcije (tablica 4.11.).

Tablica 4.11. Rezultati posthoc analize rezultata mjerenja denziteta tumora uskim ROI-em u nefrografskoj fazi

Najveći promjer

Scheffe^{a, b}

Gradus	N	Podskupina za alfa= 0.05	
		1	2
4	16	105,38	
3	24	112,04	112,04
2	51	112,39	112,39
1	9		135,44
Sig.		,884	,070

Srednje vrijednosti za skupine s homogenim podskupinama su prikazane.

- a. Korištenjem harmonizirane srednje vrijednosti veličina uzorka je iznosila = 17,057.
- b. Veličine skupine su nejednake. Korištena je harmonizirana srednja vrijednost veličine skupina. Razina pogreške Tipa I nije zajamčena.

U nastavku su prikazani rezultati mjerenja koeficijenta apsorpcije svjetlostaničnih karcinoma bubrežnih stanica podijeljenih u četiri skupine prema udjelu svjetlih stanica u građi tumora. Karcinomi su podijeljeni u četiri skupine, <25%, 25-50%, 51-75% i >75% udjela svjetlih stanica. Podaci o udjelu svjetlih stanica nađeni su u patohistološkim nalazima 91 tumora, u 18 tumora nisu navedeni. Rezultati karcinoma s udjelom manjim od 25% prikazani su u tablici 4.12., karcinoma s udjelom 26-50% prikazani su u tablici 4.13., karcinoma s udjelom 51-75% u tablici 4.14., te karcinoma s udjelom većim od 75% u tablici 4.15.

Testiranje normalnosti distribucije numeričkih varijabli u sve četiri navedene skupine učinjeno je Kolmogorov-Smirnovljevim testom čiji rezultati pokazuju da su sve distribucije normalne (sve raspodjele podataka su po Gaussu), $p > 0,05$.

Tablica 4.12. Skupina karcinoma s udjelom svjetlih stanica jednakim ili manjim od 25%

Naziv varijable (N=10)		Prosjek ¹	Medijan	Standardna devijacija	Min. ²	Maks. ³
Rezultati izravnih mjerenja denziteta (HU)⁴	uskiN	39,80	37,50	9,14	26	56
	uskiAF	133,60	136,00	29,65	73	178
	uskiNF	94,20	95,00	13,58	71	118
	sirokiN	29,00	29,00	4,19	24	36
	sirokiAF	80,20	69,50	30,29	49	138
	sirokiNF	72,30	65,00	17,22	56	107
Rezultati omjera povišenja denziteta	Tm/AortaAF1	0,45	0,34	0,29	0,07	0,91
	Tm/AortaNF1	0,71	0,67	0,29	0,38	1,14
	Tm/BubregAF1	0,95	0,70	0,93	0,21	3,39
	Tm/BubregNF1	0,51	0,42	0,28	0,22	1,20
	Tm/AortaAF2	0,35	0,28	0,27	0,09	0,91
	Tm/AortaNF2	0,67	0,59	0,29	0,27	1,09
	Tm/BubregAF2	0,60	0,45	0,43	0,21	1,66
	Tm/BubregNF2	0,46	0,41	0,22	0,21	0,82
Dob	58,70	58,00	15,95	29	79	
Veličina tumora	70,50	67,50	25,33	35	120	

¹aritmetička sredina(engl.mean), ²minimum, ³maksimum,

⁴HU – Hounsfieldove jedinice

Tablica 4.13. Skupina karcinoma s udjelom svjetlih stanica od 26 do 50%

Naziv varijable (N=9)		Prosjek ¹	Medijan	Standardna devijacija	Min. ²	Maks. ³
Rezultati izravnih mjerenja denziteta (HU)⁴	uskiN	40,89	42,00	11,62	25	64
	uskiAF	179,44	176,00	38,53	113	236
	uskiNF	112,44	111,00	25,89	69	149
	sirokiN	31,56	31,00	10,10	18	49
	sirokiAF	114,11	116,00	18,09	78	145
	sirokiNF	82,11	79,00	10,75	69	102
Rezultati omjera povišenja denziteta	Tm/AortaAF1	0,53	0,49	0,21	0,24	0,87
	Tm/AortaNF1	0,83	0,72	0,38	0,40	1,56
	Tm/BubregAF1	1,46	0,83	1,08	0,54	3,34
	Tm/BubregNF1	0,55	0,45	0,38	0,27	1,45
	Tm/AortaAF2	0,40	0,40	0,15	0,23	0,69
	Tm/AortaNF2	0,67	0,67	0,20	0,40	0,93
	Tm/BubregAF2	0,98	0,76	0,59	0,54	2,34
	Tm/BubregNF2	0,42	0,38	0,16	0,22	0,70
Dob	65,11	64,00	8,22	55	80	
Veličina tumora	69,89	60,00	32,27	27	120	

¹aritmetička sredina(engl.mean), ²minimum, ³maksimum,

⁴HU – Hounsfieldove jedinice

Tablica 4.14. Skupina karcinoma s udjelom svjetlih stanica od 51 do 75%

Naziv varijable (N=3)		Prosjek ¹	Medijan	Standardna devijacija	Min. ²	Maks. ³
Rezultati izravnih mjerenja denziteta (HU)⁴	uskiN	35,00	34,00	1,73	34	37
	uskiAF	129,33	128,00	12,06	118	142
	uskiNF	93,33	82,00	30,62	70	128
	sirokiN	33,33	33,00	2,52	31	36
	sirokiAF	94,00	88,00	13,08	85	109
	sirokiNF	86,67	78,00	28,99	63	119
Rezultati omjera povišenja denziteta	Tm/AortaAF1	0,99	0,89	0,22	0,83	1,24
	Tm/AortaNF1	0,92	0,79	0,26	075	1,22
	Tm/BubregAF1	1,41	1,52	0,65	0,72	2,00
	Tm/BubregNF1	0,59	0,61	0,04	0,55	0,61
	Tm/AortaAF2	0,59	0,57	0,12	0,48	0,72
	Tm/AortaNF2	0,83	0,75	0,15	0,74	1,00
	Tm/BubregAF2	1,37	1,17	1,06	0,42	2,52
	Tm/BubregNF2	0,72	0,57	0,39	0,42	1,16
Dob	72,33	79,00	15,14	55	83	
Veličina tumora	91,33	94,00	30,09	60	120	

¹aritmetička sredina(engl.mean), ²minimum, ³maksimum,

⁴HU – Hounsfieldove jedinice

Tablica 4.15. Skupina karcinoma s udjelom svjetlih stanica većim od 75%

Naziv varijable (N=69)		Prosjek ¹	Medijan	Standardna devijacija	Min. ²	Maks. ³
Rezultati izravnih mjerenja denziteta (HU)⁴	uskiN	39,77	37,00	9,52	24	67
	uskiAF	172,17	176,00	43,58	24	266
	uskiNF	119,75	118,00	25,70	47	178
	sirokiN	29,93	29,00	6,20	20	51
	sirokiAF	110,38	108,00	39,47	31	198
	sirokiNF	92,07	87,00	24,93	34	160
Rezultati omjera povišenja denziteta	Tm/AortaAF1	0,58	0,59	0,26	0,02	1,37
	Tm/AortaNF1	0,92	0,95	0,41	0,06	3,13
	Tm/BubregAF1	1,30	1,20	0,76	0,04	4,25
	Tm/BubregNF1	0,64	0,66	0,26	0,04	1,37
	Tm/AortaAF2	0,39	0,39	0,19	0,02	1,00
	Tm/AortaNF2	0,74	0,74	0,25	0,06	1,35
	Tm/BubregAF2	0,84	0,78	0,64	0,04	3,92
	Tm/BubregNF2	0,51	0,51	0,19	0,04	0,95
Dob	62,19	64,00	9,92	23	79	
Veličina tumora	52,81	50,00	26,60	7	160	

¹aritmetička sredina(engl.mean), ²minimum, ³maksimum,

⁴HU – Hounsfieldove jedinice

Značajnost razlika između svijetlostaničnih karcinoma bubrežnih stanica podijeljenih u četiri skupine ovisno o udjelu svijetlih stanica u građi tumora prema koeficijentima apsorpcije testirana je korištenjem testa ANOVA. Statistički značajne razlike su nađene u rezultatima mjerenja s uskim ROI u nefrografskoj fazi (uski NF) $p=0,011$, zatim u rezultatima mjerenja s uskim ROI u arterijskoj fazi (uski AF) $p=0,016$, u rezultatima omjera povišenja denziteta tumora i aorte izračunatog na temelju mjerenja obavljenih s uskim ROI u arterijskoj fazi ($T_m/AortaAF1$) $p=0,020$ te u skupini podijeljenoj prema najvećem promjeru tumora $p=0,016$.

U nastavku su prikazani rezultati mjerenja koeficijenata apsorpcije tumora svih histoloških tipova tumora podijeljenih u četiri skupine prema stadiju tumora određenom prema TNM sustavu. Rezultati karcinoma u TNM stadiju I prikazani su u tablici 4.16., rezultati karcinoma u TNM stadiju II prikazani su u tablici 4.17., rezultati karcinoma u TNM stadiju III prikazani su u tablici 4.18., rezultati karcinoma u TNM stadiju IV prikazani su u tablici 4.19.

Testiranje normalnosti distribucije numeričkih varijabli u sve četiri navedene skupine učinjeno je Kolmogorov-Smirnovljevim testom čiji rezultati pokazuju da su sve distribucije normalne (sve raspodjele podataka su po Gaussu), $p>0,05$.

Tablica 4.16. Skupina karcinoma bubrežnih stanica s TNM stadijem I

Naziv varijable (N=58)		Prosjek ¹	Medijan	Standardna devijacija	Min. ²	Maks. ³
Rezultati izravnih mjerenja denziteta (HU)⁴	uskiN	40,02	38,50	9,22	24	58
	uskiAF	163,71	171,00	46,75	54	247
	uskiNF	118,19	119,50	28,26	47	178
	sirokiN	30,03	29,00	6,57	20	51
	sirokiAF	111,05	112,00	42,29	31	198
	sirokiNF	93,66	94,00	24,45	34	160
Rezultati omjera povišenja denziteta	Tm/AortaAF1	0,54	0,56	0,26	0,02	1,37
	Tm/AortaNF1	0,89	0,97	0,33	0,06	1,42
	Tm/BubregAF1	1,25	1,11	0,84	0,04	4,25
	Tm/BubregNF1	0,61	0,64	0,27	0,04	1,20
	Tm/AortaAF2	0,40	0,42	0,20	0,02	0,87
	Tm/AortaNF2	0,75	0,81	0,26	0,06	1,24
	Tm/BubregAF2	0,86	0,79	0,64	0,04	3,92
	Tm/BubregNF2	0,50	0,52	0,20	0,04	0,95
Dob	60,74	62,00	11,46	23	80	
Veličina tumora	43,91	45,00	18,34	7	120	

¹aritmetička sredina(engl.mean), ²minimum, ³maksimum,

⁴HU – Hounsfieldove jedinice

Tablica 4.17. Skupina karcinoma bubrežnih stanica s TNM stadijem II

Naziv varijable (N=16)		Prosjek ¹	Medijan	Standardna devijacija	Min. ²	Maks. ³
Rezultati izravnih mjerenja denziteta (HU)⁴	uskiN	43,63	43,50	10,96	26	67
	uskiAF	168,00	154,00	34,00	120	227
	uskiNF	108,63	104,50	22,40	77	150
	sirokiN	31,75	32,00	4,84	24	41
	sirokiAF	99,13	99,50	24,68	57	154
	sirokiNF	84,63	77,00	25,51	55	149
Rezultati omjera povišenja denziteta	Tm/AortaAF1	0,55	0,57	0,24	0,07	0,89
	Tm/AortaNF1	0,86	0,75	0,64	0,40	3,13
	Tm/BubregAF1	1,28	1,03	0,72	0,29	3,19
	Tm/BubregNF1	0,55	0,58	0,23	0,22	1,09
	Tm/AortaAF2	0,39	0,39	0,22	0,07	1,00
	Tm/AortaNF2	0,73	0,66	0,29	0,27	1,35
	Tm/BubregAF2	1,01	0,83	0,93	0,28	3,90
	Tm/BubregNF2	0,52	0,49	0,23	0,21	1,16
Dob	60,31	58,50	11,83	40	83	
Veličina tumora	81,44	80,00	18,63	30	110	

¹aritmetička sredina(engl.mean), ²minimum, ³maksimum,

⁴HU – Hounsfieldove jedinice

Tablica 4.18. Skupina karcinoma bubrežnih stanica s TNM stadijem III

Naziv varijable (N=26)		Prosjek ¹	Medijan	Standardna devijacija	Min. ²	Maks. ³
Rezultati izravnih mjerenja denziteta (HU)⁴	uskiN	39,73	37,50	8,44	28	59
	uskiAF	154,23	143,50	55,45	62	266
	uskiNF	107,35	106,50	22,93	64	167
	sirokiN	30,77	31,00	6,11	18	47
	sirokiAF	90,27	85,00	32,27	36	157
	sirokiNF	76,62	79,00	15,62	38	110
Rezultati omjera povišenja denziteta	Tm/AortaAF1	0,55	0,54	0,30	0,06	1,24
	Tm/AortaNF1	0,82	0,74	0,31	0,29	1,56
	Tm/BubregAF1	1,09	0,80	0,79	0,16	3,34
	Tm/BubregNF1	0,62	0,53	0,30	0,18	1,45
	Tm/AortaAF2	0,33	0,34	0,20	0,03	0,91
	Tm/AortaNF2	0,62	0,67	0,21	0,14	1,10
	Tm/BubregAF2	0,63	0,58	0,33	0,16	1,55
	Tm/BubregNF2	0,46	0,48	0,15	0,15	0,75
Dob	64,96	65,00	8,28	51	79	
Veličina tumora	86,62	83,00	36,00	9	160	

¹aritmetička sredina(engl.mean), ²minimum, ³maksimum,

⁴HU – Hounsfieldove jedinice

Tablica 4.19. Skupina karcinoma bubrežnih stanica s TNM stadijem IV

Naziv varijable (N=9)		Prosjek ¹	Medijan	Standardna devijacija	Min. ²	Maks. ³
Rezultati izravnih mjerenja denziteta (HU)⁴	uskiN	40,33	39,00	9,71	32	64
	uskiAF	157,89	172,00	39,67	73	198
	uskiNF	92,56	86,00	14,76	73	111
	sirokiN	32,89	31,00	7,04	24	49
	sirokiAF	91,33	96,00	22,41	52	120
	sirokiNF	74,56	80,00	12,89	47	86
Rezultati omjera povišenja denziteta	Tm/AortaAF1	0,62	0,61	0,29	0,12	1,16
	Tm/AortaNF1	0,70	0,63	0,16	0,46	0,99
	Tm/BubregAF1	1,51	1,65	0,40	0,97	2,00
	Tm/BubregNF1	0,52	0,54	0,21	0,10	0,80
	Tm/AortaAF2	0,32	0,30	0,12	0,09	0,48
	Tm/AortaNF2	0,57	0,60	0,14	0,35	0,74
	Tm/BubregAF2	0,84	0,79	0,27	0,46	1,29
	Tm/BubregNF2	0,44	0,42	0,22	0,10	0,76
Dob	65,11	68,00	9,84	50	80	
Veličina tumora	68,67	60,00	25,83	35	118	

¹aritmetička sredina(engl.mean), ²minimum, ³maksimum,

⁴HU – Hounsfieldove jedinice

Značajnost razlika između karcinoma svih histoloških tipova uključenih u studiju podijeljenih u četiri skupine sukladno klasifikaciji tumora u TNM sustavu prema koeficijentima apsorpcije testirana je korištenjem ANOVA. Statistički značajne razlike su nađene u rezultatima mjerenja s širokim ROI u nefrografskoj fazi (široki NF) $p=0,004$, u rezultatima s uskim ROI u nefrografskoj fazi (uski NF) $p=0,024$ te u skupini podijeljenoj prema najvećem promjeru tumora ($p=0,0001$).

Temeljem rezultata posthoc analize (tablica 4.20.) razlike u skupini uski NF se mogu objasniti razlikama u skupinama rezultata bolesnika s tumorima u stadiju I i stadiju IV dok se u skupinama rezultata široki AF, široki NF i najveći promjer tumora ne izdvaja niti jedna skupina karcinoma bubrega podijeljena prema TNM stadiju. U skupini rezultata temeljenoj na najvećem promjeru tumora razlika je nastala zbog razlike u rezultatima između karcinoma u I. stadiju i rezultata karcinoma u višim stadijima.

Tablica 4.20. Rezultati posthoc analize razlika skupine rezultata temeljene na mjerenjima u nefrografskoj fazi uskim ROI-em (uski NF).

Scheffe^{a,b}

TNM Stadij	N	Subset for alpha = 0.05	
		1	2
IV	9	92,56	
III	26	107,35	107,35
II	16	108,63	108,63
I	58		118,19
Sig.		,328	,664

Srednje vrijednosti za skupine s homogenim podskupinama su prikazane.

- a. Korištenjem harmonizirane srednje vrijednosti veličina uzorka je iznosila = 17,443
- b. Veličine skupine su nejednake. Korištena je harmonizirana srednja vrijednost veličine skupina. Razine pogreške Tipa I nije zajamčena.

Povezanost varijabli zbog normalne distribucije podataka je ispitana Spearmanovim testom korelacije. Izračun koeficijenta korelacije metodom po Spearmanu (r_s) pokazao je pozitivnu korelaciju koeficijenata apsorpcije tumora na postkontrastnim presjecima u arterijskoj fazi mjerenih s širokim ROI, varijable ŠirokiAF, s vrijednošću omjera tumora i aorte u arterijskoj fazi ($Tm/AortaAF2$), r_s je iznosio 0,73 s $p < 0,001$. Korelacija je manja kod mjerenja s uskim ROI, r_s je iznosio 0,35 s $p < 0,001$. Vrijednost r_s između koeficijenta apsorpcije tumora u nefrografskoj fazi kod mjerenja s širokim ROI (širokiNF) i omjera povišenja denziteta tumora i aorte u nefrografskoj fazi ($Tm/AortaNF2$) iznosila je 0,63 s $p < 0,001$, a r_s između vrijednosti koeficijenata apsorpcije tumora u nefrografskoj fazi mjerenog s širokim ROI (varijabla široki NF) i omjera povišenja denziteta tumora i bubrega u nefrografskoj fazi (varijabla $Tm/BubregNF2$) iznosila je 0,69 s $p < 0,001$. Vrijednosti r_s između koeficijenata apsorpcije tumora bubrega mjerenog s uskim ROI u nefrografskoj fazi (varijabla UskiNF) i omjera povišenja denziteta tumora i aorte te omjera povišenja denziteta tumora i nezahvaćenog parenhima bubrega u nefrografskoj fazi (varijable $TmAortaNF2$ i $Tm/BubregNF2$) su bile manje i iznosile su 0,61 odnosno 0,66 s $p < 0,001$.

Nisu dobiveni statistički značajni rezultati korelacije nuklearnog gradusa svjetlostaničnog karcinoma bubrežnih stanica i vrijednosti omjera povišenja denziteta tumora bubrega i aorte i omjera povišenja denziteta tumora bubrega i nezahvaćenog parenhima bubrega u obje postkontrastne faze. Statistički značajni rezultati dobiveni su korelacijom stupnja nuklearnog gradusa i koeficijenta apsorpcije tumora na prekontrastnim presjecima (ŠirokiN) s pozitivnom korelacijom $r_s = 0,21$ uz $p = 0,039$. Koeficijent korelacije između nuklearnog gradusa i koeficijenata apsorpcije tumora bubrega u arterijskoj fazi mjerenih s širokim ROI (varijabla ŠirokiAF) ukazivao je na negativnu korelaciju, $r_s = -0,22$ s $p = 0,032$.

Statistički značajni rezultati dobiveni su izračunom koeficijenta korelacije između koeficijenata apsorpcije tumora bubrega na postkontrastnim presjecima i udjela svjetlih stanica. Pozitivna korelacija je nađena između koeficijenata apsorpcije tumora u arterijskoj fazi mjerenih s uskim ROI (UskiAF) i udjela svjetlih stanica s $r_s = 0,25$ uz $p = 0,019$ te koeficijenata apsorpcije tumora u nefrografskoj fazi mjerenih s uskim ROI (UskiNF) s $r_s = 0,31$ uz $p = 0,003$. Koeficijent korelacije između koeficijenata apsorpcije tumora bubrega u nefrografskoj fazi mjerenih s širokim ROI (ŠirokiNF) iznosio je 0,29 uz $p = 0,005$. Statistički značajni rezultati korelacije udjela svjetlih stanica u građi svjetlostaničnog karcinoma bubrežnih stanica i vrijednosti omjera tumora bubrega i aorte i tumora bubrega i parenhima bubrega u obje postkontrastne faze dobiveni su samo između udjela svjetlih

stanica i omjera povišenja denziteta tumora i bubrega u nefrografskoj fazi izračunatog na temelju mjerenja s uskim ROI (Varijabla Tm/BubregNF2), r_s je iznosio 0,26 s $p=0,014$.

Statistički značajni rezultati u izračunu korelacije između koeficijenata apsorpcije tumora bubrega i kliničkog stadija tumora određenog prema TNM klasifikaciji dobiveni su izračunom koeficijenta korelacije između koeficijenata apsorpcije tumora u arterijskoj fazi mjerenih s širokim ROI (ŠirokiAF) s negativnom korelacijom, $r_s = - 0,23$ uz $p = 0,015$. Negativna korelacije je utvrđena i između koeficijenata apsorpcije tumora u nefrografskoj fazi mjerenih s uskim i širokim ROI (UskiNF i ŠirokiNF) s $r_s = - 0,29$ uz $p = 0,002$ odnosno $r_s = - 0,35$ uz $p < 0,001$. Statistički značajan rezultat prilikom izračuna korelacije vrijednosti omjera povišenja denziteta tumora i aorte, odnosno omjera povišenja denziteta tumora i nezahvaćenog parenhima bubrega u obje postkontrastne faze dobiven je izračunom r_s omjera povišenja denziteta tumora i aorte u nefrografskoj fazi s koeficijentima apsorpcije mjerenim s širokim ROI (Tm/AortaNF2) s $r_s = - 0,30$ uz $p = 0,002$, te kod istog omjera izračunatog na temelju mjerenja s uskim ROI (varijabla Tm/AortaNF1) s $r_s = - 0,22$ uz $p = 0,021$ i naposljetku kod omjera povišenja denziteta tumora i aorte izračunatog na temelju mjerenja s širokim ROI (varijabla Tm/AortaAF1) s $r_s = - 0,20$ uz $p = 0,042$. Koeficijent korelacije između stadija tumora prema TNM klasifikaciji i nuklearnog gradusa karcinoma bubrega bio je pozitivan, $r_s = 0,48$ uz $p = < 0,001$.

Statistički značajni rezultati u izračunu koeficijenta korelacije između vrijednosti koeficijenata apsorpcije tumora na postkontrastnim presjecima i veličine tumora bubrega dobiveni su izračunom koeficijenta korelacije tumora bubrega na postkontrastnim presjecima s uskim i širokim ROI (UskiNF i ŠirokiNF) gdje je nađena negativna korelacija s $r_s = - 0,21$ uz $p = 0,033$ odnosno $r_s = - 0,25$ uz $p = 0,008$. Koeficijent korelacije između najvećeg poprečnog promjera tumora i nuklearnog gradusa tumora bio je pozitivan, $r_s = 0,50$ uz $p = < 0,001$.

Logistička regresija

Univarijatna logistička regresija kojom je ispitivan neovisno svaki parametar i multipla logistička regresija s podacima standardiziranim za dob i spol korištene su u procjeni jakosti povezanosti kategorijskih izlaznih varijabli s prediktorskim varijablama (tablice 4.21. i 4.22.).

Tablica 4.21. Rezultati univarijatne logističke regresije

Naziv varijable	Odds ratio	Standardna pogreška	z	P	95% interval pouzdanosti
uskiN	0,549	0,199	-1,66	0,097	0,270 - 1,114
uskiAF	1,241	0,101	2,66	0,008	1,058 - 1,455
uskiNF	1,416	0,226	2,18	0,029	1,036 - 1,936
širokiN	0,441	0,223	-1,62	0,105	0,164 – 1,187
širokiAF	1,294	0,157	2,12	0,034	1,020 – 1,642
širokiNF	1,341	0,237	1,66	0,097	0,949 – 1,900
Tm/AortaAF1	1,402	0,214	2,21	0,027	1,039 – 1,891
Tm/AortaNF1	1,207	0,139	1,63	0,103	0,963 – 1,512
Tm/BubregAF1	1,125	0,078	1,70	0,089	0,982 – 1,289
Tm/BubregNF1	1,304	0,208	1,66	0,096	0,954 – 1,783
Tm/AortaAF2	2,000	0,518	2,68	0,007	1,204 – 3,324
Tm/AortaNF2	1,306	0,188	1,85	0,064	0,984 – 1,733
Tm/BubregAF2	1,089	0,097	0,96	0,336	0,915 – 1,297
Tm/BubregNF2	1,422	0,294	1,70	0,089	0,948 – 2,132

U skupini rezultata univarijatne regresije značajni rezultati su slijedeći:

- povećanje vrijednosti varijable **uski AF** (koeficijenti apsorpcije karcinoma bubrežnih stanica mjereni na presjecima u arterijskoj fazi s uskim ROI) za 10, povećava mogućnost da se radi o svjetlostaničnom karcinomu bubrežnih stanica 1,24 puta,
- povećanje vrijednosti varijable **široki AF** (koeficijenti apsorpcije karcinoma bubrežnih stanica mjereni na presjecima u arterijskoj fazi s širokim ROI) za 10, povećava mogućnost da se radi o svjetlostaničnom karcinomu bubrežnih stanica 1,29 puta,
- povećanje vrijednosti varijable **uski NF** (koeficijenti apsorpcije karcinoma bubrežnih stanica mjereni na presjecima u nefrografskoj fazi s uskim ROI) za 10, povećava mogućnost da se radi o svjetlostaničnom karcinomu bubrežnih stanica 1,42 puta,
- povećanje vrijednosti varijable **Tm/AortaAF1** (omjera povišenja denziteta tumora bubrega i aorte na presjecima u arterijskoj fazi mjerenim s uskim ROI) za 0,1, povećava mogućnost da se radi o svjetlostaničnom karcinomu bubrežnih stanica 1,4 puta,
- povećanje vrijednosti varijable **Tm/AortaAF2** (omjera povišenja denziteta tumora bubrega i aorte na presjecima u arterijskoj fazi mjerenim s širokim ROI) za 0,1, povećava mogućnost da se radi o svjetlostaničnom karcinomu bubrežnih stanica 2,0 puta.

Tablica 4.22. Rezultati multiple logističke regresije izračunati na temelju podataka standardiziranih za dob i spol

Naziv varijable	Odds ratio	Standardna pogreška	z	P	95% interval pouzdanosti
uskiN	0,551	0,200	-1,64	0,100	0,271 - 1,122
uskiAF	1,270	0,110	2,75	0,006	1,071 - 1,506
uskiNF	1,442	0,239	2,21	0,027	1,042 - 1,995
širokiN	0,437	0,220	-1,64	0,100	0,163 - 1,173
širokiAF	1,340	0,176	2,23	0,026	1,036 - 1,733
širokiNF	1,371	0,257	1,69	0,092	0,950 - 1,978
Tm/AortaAF1	1,414	0,223	2,20	0,028	1,038 - 1,924
Tm/AortaNF1	1,210	0,141	1,63	0,102	0,963 - 1,521
Tm/BubregAF1	1,129	0,082	1,66	0,097	0,978 - 1,302
Tm/BubregNF1	1,311	0,217	1,64	0,102	0,948 - 1,812
Tm/AortaAF2	2,078	0,555	2,74	0,006	1,231 - 3,508
Tm/AortaNF2	1,309	0,189	1,86	0,063	0,986 - 1,738
Tm/BubregAF2	1,090	0,098	0,96	0,339	0,914 - 1,300
Tm/BubregNF2	1,429	0,305	1,67	0,094	0,941 - 2,171

U skupini rezultata multiple logističke regresije izdvajaju se sljedeći značajni rezultati:

- povećanje vrijednosti varijable **uski AF** (koeficijenti apsorpcije karcinoma bubrežnih stanica mjereni na presjecima u arterijskoj fazi s uskim ROI) za 10, povećava mogućnost da se radi o svjetlostaničnom karcinomu bubrežnih stanica 1,27 puta,
- povećanje vrijednosti varijable **široki AF** (koeficijenti apsorpcije karcinoma bubrežnih stanica mjereni na presjecima u arterijskoj fazi s širokim ROI) za 10, povećava mogućnost da se radi o svjetlostaničnom karcinomu bubrežnih stanica 1,34 puta,
- povećanje vrijednosti varijable **uski NF** (koeficijenti apsorpcije karcinoma bubrežnih stanica mjereni na presjecima u nefrografskoj fazi s uskim ROI) za 10, povećava mogućnost da se radi o svjetlostaničnom karcinomu bubrežnih stanica 1,44 puta,
- povećanje vrijednosti varijable **Tm/AortaAF1** (omjera povišenja denziteta tumora bubrega i aorte na presjecima u arterijskoj fazi mjerenim s uskim ROI) za 0,1, povećava mogućnost da se radi o svjetlostaničnom karcinomu bubrežnih stanica 1,41 puta,
- povećanje vrijednosti varijable **Tm/AortaAF2** (omjera povišenja denziteta tumora bubrega i aorte na presjecima u arterijskoj fazi mjerenim s širokim ROI) za 0,1, povećava mogućnost da se radi o svjetlostaničnom karcinomu bubrežnih stanica 2,08 puta.

Rezultati ROC analize

Prema rezultatima analiza ROC krivulje najbolje rezultate u razlikovanju solidnih oblika svjetlostaničnog karcinoma bubrežnih stanica od solidnih oblika drugih histoloških tipova karcinoma bubrežnih stanica (kromofobnog, papilarnog i karcinoma sabirnih kanalića) postiglo se korištenjem omjera denziteta tumora i aorte mjerenima na presjecima u arterijskoj fazi s širokim ROI-em s površinom ispod ROC krivulje 0,791.

Sljedeća metoda po uspješnosti prema površini ispod ROC krivulje bila je mjerenje koeficijenata apsorpcije na presjecima u arterijskoj fazi s uskim ROI-em s površinom ispod ROC krivulje 0,739, te sa statistički manjom razlikom mjerenje koeficijenata apsorpcije na presjecima u arterijskoj fazi s širokim ROI-em s površinom ispod ROC krivulje 0,734. Rezultati ROC analize za sva izravna mjerenja koeficijenata apsorpcije (denziteta) tumora prikazani su u tablici 4.23. a za sve omjere povišenja denziteta u tablici 4.24.

Tablica 4.23. Rezultati ROC analize za sva izravna mjerenja koeficijenata apsorpcije (denziteta) tumora

Naziv varijable	Granična vrijednost (HU) ¹	ROC površina	95% CI ²	Osjet. ³ (%)	Spec. ⁴ (%)	PPV ⁵ (%)	NPV ⁶ (%)
uskiN	50	0,308	0,162-0,455	19	67	86	7
uskiAF	134	0,739	0,496-0,983	80	78	98	25
uskiNF	108	0,726	0,545-0,910	57	78	97	13
širokiN	36	0,259	0,109-0,410	18	78	90	8
širokiAF	74	0,734	0,534-0,934	79	78	98	24
širokiNF	80	0,679	0,526-0,832	63	78	97	16

¹HU - Hounsfieldove jedinice, ²interval pouzdanosti, ³osjetljivost, ⁴specifičnost,

⁵PPV- pozitivna prediktivna vrijednost, ⁶NPV – negativna prediktivna vrijednost

Tablica 4.24. Rezultati ROC analize za sve omjere povišenja denziteta

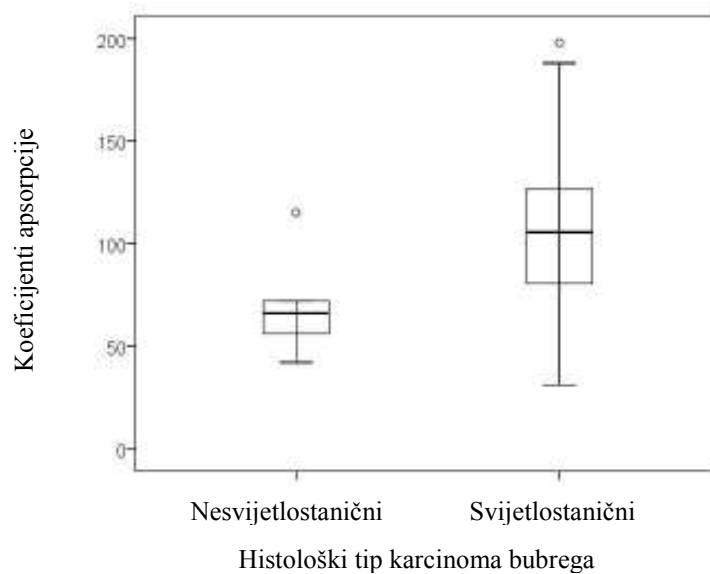
Naziv varijable	Granična vrijednost omjera	ROC površina	95% CI ¹	Osjet. ² (%)	Spec. ³ (%)	PPV ⁴ (%)	NPV ⁵ (%)
Tm/AortaAF1	0,54	0,716	0,536-0,895	57	78	97	14
Tm/AortaNF1	0,94	0,654	0,464-0,844	43	78	96	11
Tm/BubregAF1	0,84	0,683	0,450-0,915	71	67	96	17
Tm/BubregNF1	0,53	0,653	0,454-0,853	60	67	95	13
Tm/AortaAF2	0,29	0,791	0,626-0,956	72	78	97	19
Tm/AortaNF2	0,65	0,707	0,510-0,905	65	78	97	17
Tm/BubregAF2	0,76	0,616	0,367-0,866	53	67	95	12
Tm/BubregNF2	0,38	0,679	0,474-0,885	76	67	96	20

¹interval pouzdanosti, ²osjetljivost, ³specifičnost,

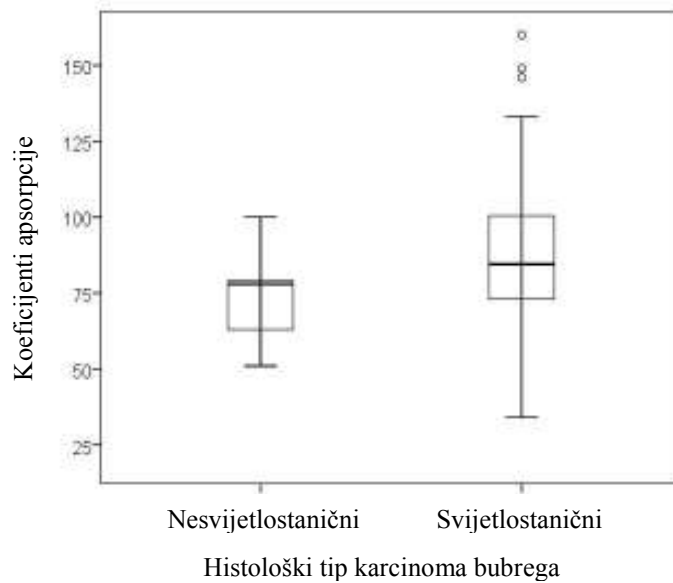
⁴PPV- pozitivna prediktivna vrijednost, ⁵NPV – negativna prediktivna vrijednost

Mjerenjem koeficijenata apsorpcije na presjecima u nefrografskoj fazi postignuti su statistički bitni rezultati jedino s mjerenjem koeficijenata apsorpcije s uskim ROI-em, površina ispod ROC krivulje iznosila je 0,726. Korištenjem omjera denziteta tumora i aorte mjerjenima na presjecima u arterijskoj fazi s uskim ROI-em površina ispod ROC krivulje iznosila je 0,716 a korištenjem omjera denziteta tumora i aorte mjerjenima na presjecima u nefrografskoj fazi s širokim ROI-em površina ispod ROC krivulje iznosila je 0,707.

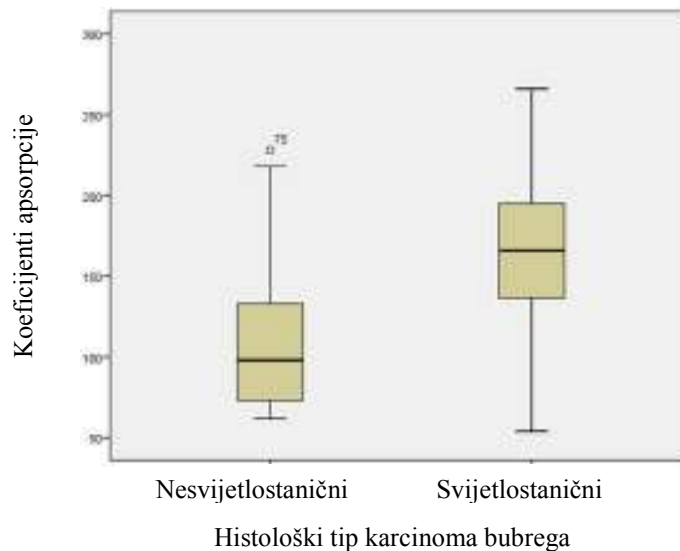
Navedena mjerenja dala su rezultate koji ih prema statistički izračunima svrstavaju u dijagnostički test srednje vrijednosti, sva ostala mjerenja dala su rezultate koji ih svrstavaju u skupinu dijagnostičkih testova koji imaju slabiju ili neprihvatljivo nisku sposobnost razlikovanja promatranih promjena. Rezultati načina mjerenja denziteta tumora koji daju statistički prihvatljive parametre valjanosti dijagnostičkog testa u razlikovanju solidnih oblika svjetlostaničnog karcinoma bubrežnih stanica od nesvijetlostaničnih karcinoma bubrega s pomoću kompjutorizirane tomografije prikazani su grafički (graf.4.3. do graf. 4.9.).



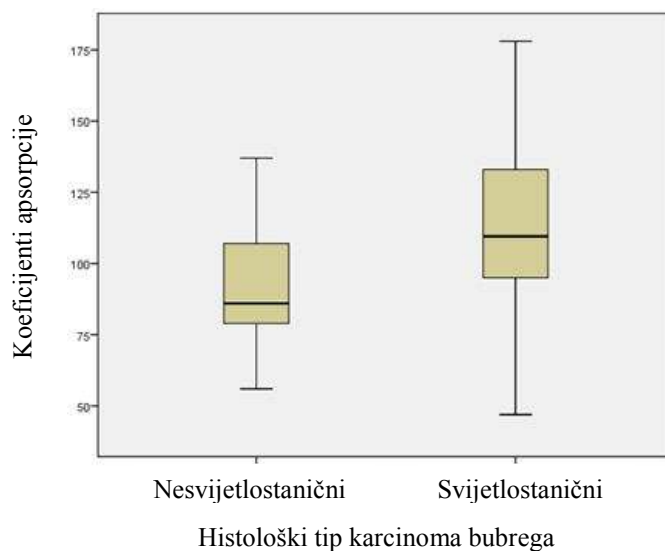
Graf 4.3. Box-plot prikaz rezultata diferencijacije solidnih oblika svjetlostaničnog karcinoma bubrežnih stanica od solidnih oblika nesvijetlostaničnih karcinoma bubrega primjenom rezultata izravnog mjerenja koeficijenta atenuacije tumora s širokim ROI na presjecima u arterijskoj fazi.



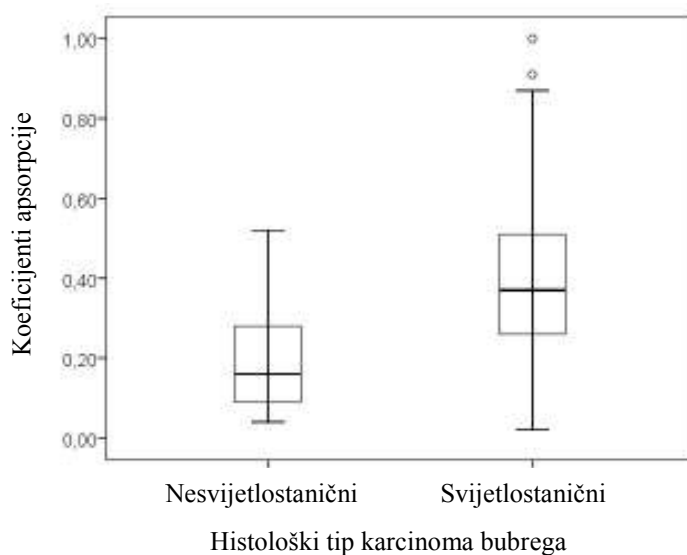
Graf 4.4. Box-plot prikaz rezultata diferencijacije solidnih oblika svijetlostaničnog karcinoma bubrežnih stanica od solidnih oblika nesvijetlostaničnih karcinoma bubrega primjenom rezultata izravnog mjerenja koeficijena atenuacije tumora s širokim ROI na presjecima u u nefrografskoj fazi.



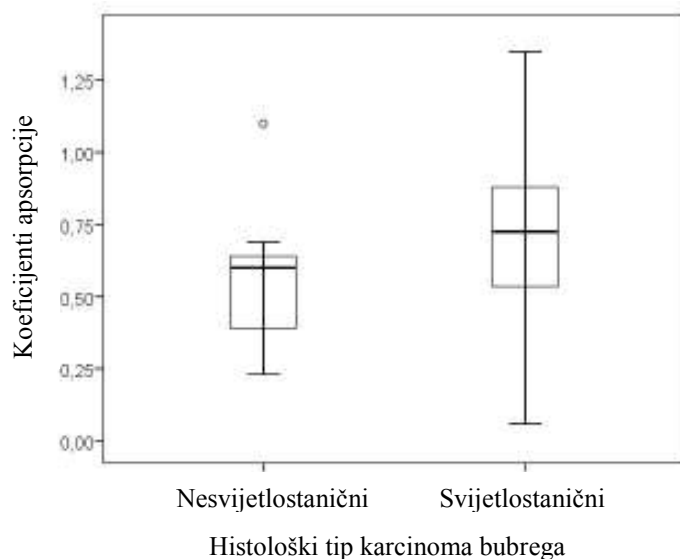
Graf 4.5. Box-plot prikaz rezultata diferencijacije solidnih oblika svijetlostaničnog karcinoma bubrežnih stanica od solidnih oblika nesvijetlostaničnih karcinoma bubrega primjenom rezultata izravnog mjerenja koeficijena atenuacije tumora s uskim ROI na presjecima u arterijskoj fazi.



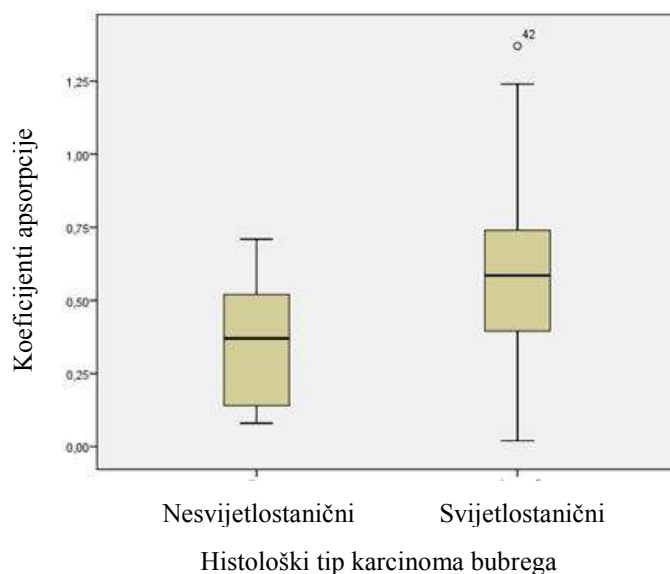
Graf 4.6. Box-plot prikaz rezultata diferencijacije solidnih oblika svijetlostaničnog karcinoma bubrežnih stanica od solidnih oblika nesvijetlostaničnih karcinoma bubrega primjenom rezultata izravnog mjerenja koeficijena atenuacije tumora s širokim ROI na presjecima u nefrografskoj fazi.



Graf 4.7. Box-plot prikaz rezultata diferencijacije solidnih oblika svijetlostaničnog karcinoma bubrežnih stanica od solidnih oblika nesvijetlostaničnih karcinoma bubrega primjenom omjera denziteta tumora i aorte izračunatih na temelju mjerenja koeficijena atenuacije tumora s širokim ROI u arterijskoj fazi.

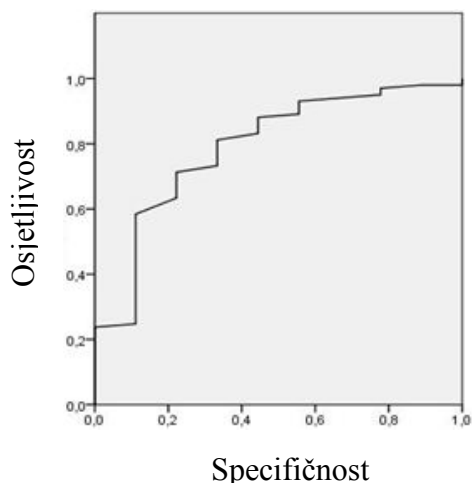


Graf 4.8. Box-plot prikaz rezultata diferencijacije solidnih oblika svijetlostaničnog karcinoma bubrežnih stanica od solidnih oblika nesvijetlostaničnih karcinoma bubrega primjenom omjera denziteta tumora i aorte izračunatih na temelju mjerenja koeficijenata atenuacije tumora s širokim ROI u nefrografskoj fazi.



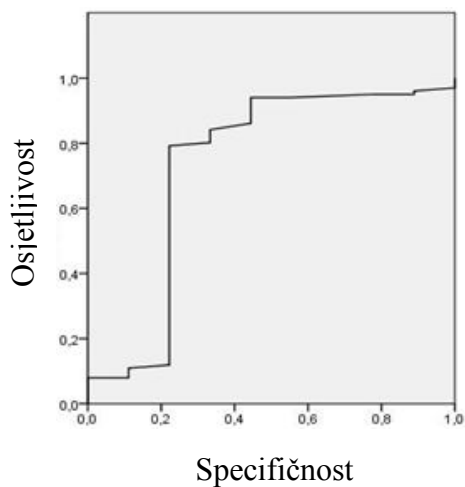
Graf 4.9. Box-plot prikaz rezultata diferencijacije solidnih oblika svijetlostaničnog karcinoma bubrežnih stanica od solidnih oblika nesvijetlostaničnih karcinoma bubrega primjenom omjera denziteta tumora i aorte izračunatih na temelju mjerenja koeficijenata atenuacije tumora s uskim ROI u arterijskoj fazi.

ROC krivulja



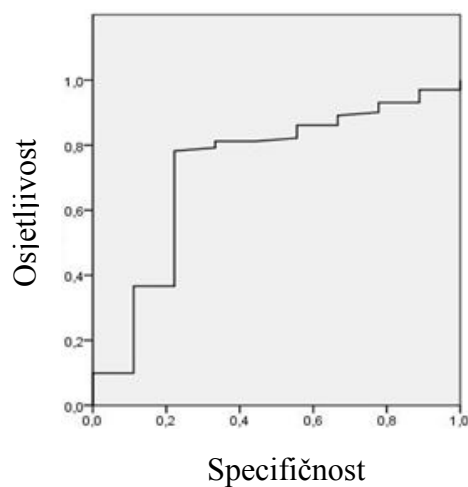
Graf. 4.10. Graf prikazuje ROC krivulju rezultata diferencijacije solidnih oblika svjetlostaničnog karcinoma bubrežnih stanica od solidnih oblika nesvijetlostaničnih karcinoma bubrega primjenom omjera denziteta tumora i aorte izračunatih na temelju mjerenja koeficijenata atenuacije tumora s širokim ROI u arterijskoj fazi.

ROC krivulja



A

ROC krivulja



B

Graf. 4.11. Grafovi prikazuju ROC krivulje rezultata diferencijacije solidnih oblika svjetlostaničnog karcinoma bubrežnih stanica od solidnih oblika nesvijetlostaničnih karcinoma bubrega primjenom rezultata izravnog mjerenja koeficijenata atenuacije tumora s uskim ROI na presjecima u arterijskoj fazi (**Graf. 4.11.a.**) i sa širokim ROI na presjecima u arterijskoj fazi (**Graf. 4.11.b.**)

5. RASPRAVA

Razvoj slikovnih radioloških dijagnostičkih metoda kao što su ultrazvuk, kompjutorizirana tomografija i magnetna rezonancija tijekom posljednja tri desetljeća omogućio je ranu detekciju tumora bubrega prije pojave kliničkih znakova. Većina tumora bubrega koji se danas dijagnosticiraju su slučajni nalazi dijagnosticirani tijekom pretraga učinjenih s drugom indikacijom. Posljedično tome, tumori bubrega s kojima se danas suočavamo su sve manjih dimenzija, dobro su ograničeni i rjeđe imaju presadnice u trenutku postavljanja dijagnoze. Napredak u radiološkoj slikovnoj dijagnostici nije imao za posljedicu samo promjenu epidemioloških obilježja tumora bubrega, posebno karcinoma bubrežnih stanica nego je bitno utjecao na promjenu terapijskog pristupa, to jest omogućio je širu primjenu poštenih kirurških metoda u liječenju karcinoma bubrežnih stanica, to jest učestaliju primjenu parcijalne nefrektomije (9, 75, 137-139). Noviji oblici višeslojnih CT uređaja i uređaja za MR omogućili su ne samo raniju dijagnostiku zloćudnih tumora bubrega nego i precizniju procjenu proširenosti tumora i posljedično pravilnije određivanje stadija tumora (staging) što je vjerojatno najvažniji preduvjet za kvalitetno planiranje terapije (102, 123). Terapijski pristup karcinomu bubrežnih stanica je promijenjen i zbog novih spoznaja o citogenetici tumora koje su omogućile razvitak imunoterapije, stvaranje ciljanih lijekova protiv pojedinih histoloških tipova karcinoma bubrežnih stanica (9, 67, 140).

Određivanje histološkog tipa karcinoma bubrežnih stanica je iznimno važno za primjenu imunoterapije jer su lijekovi prilagođeni staničnoj građi i metabolizmu stanica određenog tipa karcinoma (67). Prema rezultatima većine istraživanja najvažnije je razlikovati svijetlostanični karcinom bubrežnih stanica od drugih češćih tipova kao što su kromofobni i papilarni karcinomi. Spoznaje o bitnoj razlici u metabolizmu i biološkom ponašanju pojedinih histoloških tipova karcinoma bubrega te s tim povezane razlike u prognozi bolesnika bile su dodatni poticaj za istraživanja o mogućnostima diferencijacije tumora bubrega pomoću slikovnih radioloških metoda, ne samo na dobroćudne i zloćudne nego i na različite histološke tipove karcinoma, posebice diferencijaciju između svijetlostaničnog karcinoma, kromofobnog karcinoma i papilarnog karcinoma (103-108, 111, 114, 124-126).

Precizniju diferencijaciju benignih i malignih tumora parenhimskih organa, pa tako i bubrega omogućila je primjena višefaznih protokola snimanja na CT uređajima koji mogu tijekom jedne pretrage snimiti više faza opacifikacije parenhimskih organa jednim

kontrastnim sredstvom. Već u eri prethodnih generacija bitno sporijih CT uređaja, takozvanih aksijalnih CT uređaja, došlo se do spoznaja da na temelju praćenja dinamike nakupljanja i ispiranja jednog kontrastnog sredstva primjerice možemo razlikovati hemangiome u parenhimu jetre od drugih žarišnih lezija poput metastaza zloćudnih tumora ili fokalne nodularne skleroze. Zanimljivo je da se u području dijagnostike tumora bubrega već desetljećima koriste rezultati istraživanja iz 80-tih godina XX.st. kojima se utvrdilo sa statistički bitnom značajnošću mogućnost razlikovanja angiomiolipoma od drugih tumora bubrega pomoću CT-a, a potom i MR-a uz važnu napomenu da angiomiolipomi s minimalnim sadržajem masti i nadalje predstavljaju važan dijagnostički problem u području radiološke slikovne dijagnostike (109, 110, 179, 180) .

U liječenju brojnih zloćudnih tumora danas se često primjenjuju različiti oblici neoadjuvantne terapije. U liječenju karcinoma bubrega kao neoadjuvantna terapija najčešće se koristi imunoterapija zbog svoje dokazane učinkovitosti u liječenju koja se u prvim studijama prije svega pokazala u liječenju metastatskog karcinoma bubrega (166-176). Prema preliminarnim istraživanjima ukupna tumorska masa svijetlostaničnog karcinoma bubrežnih stanica može se preoperativnom primjenom imunoterapije smanjiti za 10-15% spuštajući tumor u niži stadij što omogućuje veći uspjeh operativnih metoda i postoperativnog tretmana konzervativnim metodama poput imunoterapije (176). Najpouzdaniji način preoperativnog određivanja histološkog tipa karcinoma bubrežnih stanica je širokoiglena biopsija (engl. "core biopsy") pod kontrolom slikovnih metoda (obično UZ-a, rjeđe CT-a i MR-a) (181-185). Širokoiglena biopsija je povezana s mogućnošću razvitka težih akutnih komplikacija poput opsežnog krvarenja ili komplikacija s odgođenom kliničkom manifestacijom poput arteriovenskog shunt-a ili rasapa tumorskih stanica duž puta biopsijske igle (engl. "track seeding") (182-185). Prethodno navedene moguće komplikacije su razlog zašto preoperativna biopsija tumora bubrega još uvijek nije standardni postupak u većini ustanova, unatoč pozitivnim iskustvima studija koje su provedene u skupinama bolesnika s tumorima manjim od 4cm, poput studije Leveridge-a i sur. objavljene 2011.g. (184). Širokoiglena biopsija provedena prije početka liječenja omogućila bi smanjenje broja nepotrebnih zahvata pod općom anestezijom poduzetih zbog odstranjenja dobroćudnih tumora i omogućila histološko definiranje tipa karcinoma bubrega otvarajući nove terapijske mogućnosti koje su osobito važne za bolesnike koji nisu pogodni za klasične kirurške zahvate. U starijih bolesnika otvara se mogućnost odluke o aktivnom nadzoru (engl. „*active surveillance*“) manjih, dobro ograničenih, histološki manje agresivnih tumora ili odluke o liječenju minimalno invazivnim

tehnikama poput termoablacije (181-185). Diferencijacija zloćudnih tumora bubrega na statistički najzastupljenije histološke tipove pomoću minimalno invazivnih slikovnih dijagnostičkih metoda mogla bi biti korisna pomoćna metoda u donošenju odluke o primjeni neoadjuvantne terapije, osobito u bolesnika čiji ih klinički status čini neprikladnima za invazivne dijagnostičke metode i oblike liječenja.

Većina dosadašnjih studija s ovom tematikom u radiološkoj slikovnoj dijagnostici temeljila se na upotrebi postkontrastnih presjeka u kompjutoriziranoj tomografiji, kao što je to učinjeno u ovom istraživanju. Manji broj studija obrađivao je problematiku preoperativne diferencijacije tipova karcinoma bubrežnih stanica primjenom magnetne rezonancije i ultrazvuka s primjenom kontrastnog sredstva (engl. "contrast enhanced ultrasound" kratica CEUS) (119, 120, 124-126). U ovoj studiji korišteno je nekoliko kombinacija dosad upotrebljivanih metoda kako bi se ispitalo je li moguće solidne oblike statistički najzastupljenijeg histološkog tipa karcinoma bubrežnih stanica, svijetlostaničnog karcinoma razlikovati od solidnih oblika drugih tipova karcinoma bubrega u korteksu bubrega na temelju mjerenja koeficijenta apsorpcije tumora na postkontrastnim presjecima CT-a, to jest, je li moguće razlikovati tipove karcinoma bubrega na temelju stupnja opacifikacije (ili imbibicije, engl. *enhancement*) tumora kontrastnim sredstvom. Istraživanjem se prikupila baza podataka o opacifikaciji karcinoma bubrega na postkontrastnim CT presjecima s podacima proisteklima iz četiri različita načina mjerenja što je omogućilo usporedbu uspješnosti pojedinih načina mjerenja i njihovo kvantitativno vrednovanje. Usporedba uspješnosti razlikovanja karcinoma bubrega s pomoću CT-a različitim načinima mjerenja opacifikacije tumora kontrastnim sredstvom učinjena je s idejom prijedloga standardizacije postupka mjerenja koeficijenta tumora na postkontrastnim presjecima (mjerenja stupnja opacifikacije kontrastnim sredstvom). U dosadašnjim studijama koeficijente apsorpcije solidnih dijelova karcinoma se mjerilo na dijelovima tumora koji su vizualno imali najviše koeficijente apsorpcije na postkontrastnim presjecima prema mišljenju ispitivača (103-108, 114, 120). Brojnost skupina ispitanika u sličnim studijama varirala je od 17 bolesnika u studiji Yamade i sur. iz 2008.g. kojom se ispitalo opacifikacijska obilježja podtipova papilarnog karcinoma bubrega do 193 bolesnika uključenih u studiju Zhanga i sur. iz 2007. (108, 111). U ovu studiju uključeno je 106 bolesnika s dobnom i rodnom raspodjelom sličnom kao u studijama Kima i sur., Rupert-Kohlmayrove i sur. i Hertsa i sur. (104-106). Prosječna veličina karcinoma bubrega u ovoj studiji iznosila je 61,7 mm s rasponom 7 – 110 mm što je slično uzorku obrađivanom u studiji Wildbergera i sur. (57 mm, raspon 17 – 150 mm), Kima i sur. (57 mm, raspon 10 - 140 mm) i

Ruppert-Kohlmayrove i sur. (59 mm, raspon 15 – 310 mm), a različito od uzorka u studijama Sheira i sur. (90 mm, raspon 35 - 200 mm), Zhanga i sur (34 mm, raspon 11 – 200 mm), Yamade i sur. (33 mm, raspon 18 – 100 mm) (103-108, 111).

Ograničavajući čimbenik ovog istraživanja je činjenica da je provedeno kao retrospektivna studija, ali ista metoda je korištena u većini dosadašnjih studija. Glavni uvjeti za uključivanje u skupinu ispitanika u ovoj studiji bili su standardni način preoperativne dijagnostičke obrade bolesnika s kortikalnim tumorom bubrega (višefazni protokol snimanja CT-om) i postoperativna obrada uklonjenog tumora patološkim metodama (105, 107, 108, 111). Drugi važan ograničavajući čimbenik je mali broj ispitanika u skupini čiji tumor nije svijetlostanični karcinom bubrežnih stanica te heterogenost te skupine. Broj pripadnika druge skupine bio je uvjetovan statističkom zastupljenošću pojedinih tipova karcinoma bubrežnih stanica u bolesnika obrađivanih u ustanovama u kojima je istraživanje provedeno. Treći ograničavajući čimbenik je različita tehnološka razina uređaja za kompjutoriziranu tomografiju na kojima su bolesnici pregledavani, jednoslojni spiralni i 16-slojni CT uređaj. Statističkom obradom nije nađeno bitnih razlika u radiološkoj obradi karcinoma bubrežnih stanica i posljedično vrijednostima koeficijenata apsorpcije na postkontrastnim presjecima zbog primjene istog protokola snimanja unatoč razlici u tehnološkoj razini CT uređaja na kojima su bolesnici obrađivani. Statističkom obradom podataka skupina bolesnika iz obje ustanove nisu nađene značajne razlike u histološkom tipu karcinoma bubrežnih stanica između dviju ispitivanih skupina (Pearsonov χ^2 -test, $\chi^2=1,116$ stupnjevi slobode=1 p=0,478, Fisherov test, p=0,309). 60,9% pripadnika ispitivane skupine obrađeno je na jednoslojnom spiralnom CT uređaju, a 39,1% na MSCT uređaju. U obje ustanove svijetlostanični karcinom bubrežnih stanica je bio značajno zastupljeniji u odnosu na ostale tipove karcinoma bubrega (93,9% u Županijskoj bolnici Čakovec odnosno u KBC „Sestre milosrdnice“ u Zagrebu 88,4%).

Poseban problem predstavlja pitanje protokola snimanja, to jest upotreba pojedinih postkontrastnih faza. U ovom istraživanju su u svih bolesnika korištene arterijska i nefrografska faza. Navedene faze opacifikacije bubrega kontrastnim sredstvom se koriste zbog rezultata prethodnih studija kojima se pokazala vrijednost kvalitetnog prikaza arterijske opskrbe bubrega i tumora zbog planiranja parcijalnih nefrektomija i nefrografske faze u detekciji manjih tumora u parenhimu bubrega, osobito manjih satelitskih tumora (98, 99, 102, 104). Većini dosadašnjih studija je zajedničko korištenje dviju faza postkontrastnih presjeka,

prva faza obično se počela snimati s odgodom od 30 s od početka intravenske primjene jodnog kontrastnog sredstva (Kim, Rupert-Kohlmayr, Sheir, Herts, Yamada) dok su se studije razlikovale u odgodi snimanja za drugu fazu od 120 s kod Kima i sur. do 300 s kod Sheira i sur. (104-108, 111). U većini studija druga serija postkontrastnih presjeka počela se snimati s odgodom od 120 s do 180 s (104-108, 111).

U ovoj studiji primijenjena su dva načina mjerenja koeficijenata asporpcije tumora na presjecima CT-a. Prvi način je bio dosad najčešće primijenjivani način s proizvoljnim uzimanjem djelića tumora koji najjače nakuplja kontrastno sredstvo prema vizualnom dojmu radiologa kao što je to učinjeno u studiji Kima i sur. (105). Drugi način mjerenja denziteta tumora na postkontrastnim presjecima temeljio se na području interesa koje je obuhvaćalo cijeli promjer tumora u području građenom od solidnog tkiva, postupka koji se prema dostupnoj literaturi prvi put primjenilo u studiji Yamade i sur. u diferencijaciji podtipova papilarnog karcinoma bubrega (111). Jedan od mogućih razloga nepodudaranja radioloških i patohistoloških nalaza u razlikovanju histoloških tipova karcinoma bubrega je ovisnost prikaza tumora na postkontrastnim presjecima o kvaliteti opskrbe bubrega arterijskom krvlju. Činjenica je da se bubreg zahvaćen tumorom ne može promatrati kao zaseban sustav koji prilikom intravenske primjene kontrastnog sredstva jednako nakuplja kontrastno sredstvo bez obzira na kvalitetu rada srca i mogućnosti krvožilnog sustava u dopremi arterijske krvi u bubreg i tumor. Problem utjecaja opskrbe bubrega arterijskom krvlju na rezultate mjerenja opacifikacije bubrega kontrastnim sredstvom pokušalo se riješiti primjenom formula koje su uključivale omjere između razlika aorte i normalnog bubrežnog parenhima prije i nakon primjene kontrastnog sredstva kao što su to učinili Herts i sur. ili korištenjem koeficijenata koji uključuju u sebi podatak o kvaliteti arterijske opskrbe bubrega poput Ruppert-Kohlmayr i sur. (104, 106). U ovoj studiji korištene su formule koji su osmislili Herts i sur. s podacima dobivenim s malim područjem mjerenja površine svega 5 mm² i područjem mjerenja koje je obuhvaćalo cijeli promjer aksijalnog presjeka solidnog djela tumora (104).

U sva četiri načina razlikovanja svijetlostaničnog karcinoma bubrežnih stanica od drugih solidnih oblika učestalijih karcinoma bubrega CT-om u ovoj studiji statistički značajni rezultati su postignuti uglavnom na temelju mjerenja učinjenih na presjecima u arterijskoj fazi.

Vrijednosti koeficijenta apsorpcije svijetlostaničnog karcinoma bubrežnih stanica na presjecima u arterijskoj fazi s uskim ROI iznosile su 165 HU ($\pm 43,19$, raspon 54 – 266 HU), a na presjecima u nefrografskoj fazi mjerenom s uskim ROI 114 HU ($\pm 25,89$ HU, raspon 47 – 178 HU) što se podudara s rezultatima studija u kojima su korišteni isti protokoli snimanja poput studije Rupert-Kohlmayr i sur. gdje su koeficijenti apsorpcije svijetlostaničnog karcinoma u istoj fazi iznosile 153 HU (± 35 HU; raspon 91 – 276 HU) a u nefrografskoj fazi 105 HU (± 18 HU; raspon 88 – 120 HU) (106). Prilikom usporedbe rezultata mjerenja učinjenih u cijeloj skupini na svim tumorima statistički značajne razlike su utvrđene t-testom u rezultatima dobivenim mjerenjem s uskim i širokim ROI na poskontrastnim presjecima u arterijskoj fazi s $p = 0,004$ odnosno $p = 0,026$, rezultatima mjerenja s uskim ROI na presjecima u nefrografskoj fazi s $p = 0,024$. Među rezultatima omjera povišenja denziteta izdvojili su se omjeri povišenja denziteta tumora i aorte na presjecima u arterijskoj fazi s uskim i širokim ROI s $p=0,023$ odnosno $p = 0,004$.

Nuklearni gradus se smatra najvažnijim prognostičkim čimbenikom svijetlostaničnog karcinoma bubrežnih stanica te se u skladu s tom činjenicom pokušalo ispitati razlike u koeficijentima apsorpcije između svijetlostaničnog karcinoma različitog nuklearnog gradusa određenog metodom po Fuhrmanovoj (54). Značajnost razlika između karcinoma svih histoloških tipova uključenih u studiju po stupnju nuklearnog gradusa po Fuhrmanovoj prema koeficijentima apsorpcije testirana je korištenjem testa ANOVA nakon čega je učinjena posthoc analiza. Prethodno opisanom statističkom obradom nisu utvrđene značajne razlike između svijetlostaničnih karcinoma bubrežnih stanica podijeljenih prema nuklearnom gradusu u koeficijentima apsorpcije na postkontrastnim presjecima CT-a.

Svijetlostanične karcinome bubrežnih stanica se podijelilo u četiri skupine ovisno o udjelu svijetlih stanica (skupine s udjelom od 25% svijetlih stanica u građi tumora, 25-50%, 50-75% i više od 75%). Statistički značajne razlike u koeficijentima apsorpcije na temelju primjene testa ANOVA su nađene u rezultatima mjerenja na presjecima u nefrografskoj fazi s uskim ROI, $p = 0,011$, zatim u rezultatima mjerenja s uskim ROI u arterijskoj fazi (uski AF) $p=0,016$, u rezultatima omjera povišenja denziteta tumora i aorte izračunatog na temelju mjerenja obavljenih s uskim ROI u arterijskoj fazi ($T_m/AortaAF1$) $p=0,020$ te u skupini podijeljenoj prema najvećem promjeru tumora $p=0,016$. Prosječne vrijednosti koeficijenta apsorpcije tumora su bile bitno veće mjerene s uskim ROI, kod tumora s udjelom svijetlih stanica manjim od 25% (10/92 tumora) iznosile su 94 HU ($\pm 13,58$ HU, raspon 71-118 HU) s

uskim ROI, a mjereno s širokim ROI 72 HU ($\pm 17,22$ HU, raspon 56-107 HU). U karcinoma s udjelom svijetlih stanica većim od 75% (69/91 tumora) prosječna vrijednost koeficijenta apsorpcije s uskim ROI iznosila je 120 HU ($\pm 25,70$ HU, raspon 47-178 HU), a s širokim ROI 92 HU ($\pm 24,93$ HU, raspon 34-160 HU). Razlika između prosječne vrijednosti koeficijenta apsorpcije karcinoma na presjecima u nefrografskoj fazi mjerenim s širokim ROI između skupine s udjelom svijetlih stanica <25% i skupine s udjelom 26-50% iznosila je 10 HU, a između skupine s udjelom 26-50% i skupine s udjelom 51-75% 5 HU, a između skupine 51-75% i skupine s udjelom većom od 75% 5 HU, radi se o malim razlikama koje nemaju praktičnu vrijednost u kliničkoj primjeni.

Uzimajući u obzir važnost klasifikacije zloćudnih tumora prema TNM sustavu i sastavnice same klasifikacije, rezultati mjerenja koeficijenta apsorpcije tumora svih histoloških tipova tumora podijeljeni su u četiri skupine prema stadiju tumora određenom prema TNM sustavu (131). Statistički značajne razlike korištenjem testa ANOVA su nađene u rezultatima mjerenja koeficijenta apsorpcije tumora s širokim ROI na presjecima u nefrografskoj fazi (širokiNF) $p=0,004$, zatim u rezultatima mjerenja koeficijenta apsorpcije tumora na presjecima u nefrografskoj fazi s uskim ROI s $p = 0,024$ te u skupini podijeljenoj prema najvećem promjeru tumora ($p<0,0001$). Prosječna vrijednost koeficijenta apsorpcije karcinoma bubrega na presjecima u arterijskoj fazi mjerenim s širokim ROI tumora u I. stadiju po TNM klasifikaciji je iznosila 111 HU ($\pm 42,29$ HU raspon 31 – 198 HU), u tumorima II. stadija prosječna vrijednost koeficijenta apsorpcije je iznosila 99 HU ($\pm 24,68$ HU, raspon 57 – 154 HU), u tumorima III. stadija prosječna vrijednost koeficijenta apsorpcije iznosila je 90 HU ($\pm 32,27$ HU, raspon 36 -1157 HU), a u tumorima IV. stadija prosječna vrijednost koeficijenta apsorpcije iznosila je 91 HU ($\pm 22,41$ HU, raspon 52 -120 HU). Razlika prosječnih vrijednosti koeficijenta apsorpcije karcinoma bubrega na presjecima u nefrografskoj tumora u stadiju I i tumora u stadiju II je iznosila 12 HU, a između tumora u stadiju II i tumora u stadiju III 9 HU, a između tumora u stadiju III i IV 1 HU. Razlike među koeficijentima apsorpcije tumora grupiranih po kliničkom stadiju nisu toliko izražene da bi se mogle koristiti u redovitoj kliničkoj primjeni kao pomoćna metoda radiomorfološkim obilježjima tumora u klasifikaciji tumora prema TNM sustavu na temelju radiološkog nalaza.

Koeficijenti korelacije izračunati metodom po Spearmanu ukazuju na pozitivnu korelaciju između koeficijenta apsorpcije tumora bubrega na postkontrastnim presjecima u arterijskoj fazi mjerenih s uskim i širokim ROI i omjera koeficijenta apsorpcije tumora

bubrega i aorte te omjera tumora bubrega i nezahvaćenog parenhima bubrega ($r_s = 0,73$ za široki ROI, odnosno $r_s = 0,35$ za uski ROI uz $p < 0,001$). Slični rezultati dobiveni su prilikom izračuna koeficijenata korelacije između koeficijenata apsorpcije tumora bubrega u nefrografskoj fazi i omjera povišenja denziteta tumora bubrega i aorte te omjera povišenja denziteta tumora bubrega i nezahvaćenog parenhima bubrega temeljenim na tim mjerenjima ($r_s = 0,61$ i $r_s = 0,66$ za uski ROI te $r_s = 0,63$ odnosno $r_s = 0,69$ za široki ROI uz $p < 0,001$).

Koeficijent korelacije između koeficijenata apsorpcije tumora bubrega na nativnim presjecima mjerenog s širokim ROI i nuklearnog gradusa svijetlostaničnog karcinoma bubrežnih stanica po Fuhrmanovoj bio je pozitivan (pozitivna korelacija), $r_s = 0,21$ uz $p = 0,039$, dok je koeficijent korelacije između koeficijenata apsorpcije tumora bubrega na postkontrastnim presjecima u arterijskoj fazi mjerenih s širokim ROI bio negativan (negativna korelacija) $r_s = - 0,22$ uz $p = 0,032$. Ostali rezultati izračuna koeficijenta korelacije metodom po Spearmanu koeficijenata apsorpcije tumora i omjera povišenja denziteta tumora i aorte te omjera povišenja denziteta tumora i nezahvaćenog parenhima bubrega s nuklearnim gradusom karcinoma bubrega nisu pokazali statistički značajne rezultate.

Koeficijent korelacije u korelaciji kliničkog stadija karcinoma bubrega određenog po TNM klasifikaciji i koeficijenata apsorpcije na poskontrastnim presjecima s statističkim značajnim rezultatima pokazao je negativnu korelaciju između koeficijenata apsorpcije karcinoma bubrega na postkontrastnim presjecima i to na presjecima u arterijskoj fazi s mjerenjima s širokim ROI $r_s = - 0,23$ s $p = 0,015$, na presjecima u nefrografskoj fazi s širokim i uskim ROI $r_s = - 0,35$ s $p < 0,001$ odnosno $r_s = - 0,29$ s $p < 0,001$. Od omjera povišenja denziteta tumora bubrega i aorte te omjera povišenja denziteta tumora bubrega i nezahvaćenog parenhima bubrega samo su omjer povišenja denziteta tumora i aorte u nefrografskoj fazi s mjerenjima učinjenim s širokim ROI i omjer povišenja denziteta tumora i aorte u arterijskoj fazi s mjerenjima učinjenim s uskim ROI pokazali statistički značajne rezultate r_s koji su ukazali na negativnu korelaciju između vrijednosti navedenih omjera i kliničkog stadija tumora po TNM klasifikaciji s $r_s = - 0,30$ s $p = 0,002$, odnosno $r_s = - 0,22$ uz $p = 0,021$. Rezultat pokazuje da su karcinomi s visokim koeficijentima apsorpcije na presjecima u arterijskoj fazi, što je znak bolje prokrvljenosti tumora, bili dijagnosticirani u nižem kliničkom stadiju u usporedbi s karcinomima s nižim koeficijentima apsorpcije, vjerojatno tumorima slabije prokrvljenosti.

Koeficijent korelacije izračunat prilikom korelacije veličine tumora i koeficijenata apsorpcije tumora bubrega i omjera povišenja denziteta tumora bubrega i aorte te tumora bubrega i nezahvaćenog parenhima bubrega pokazao je statistički značajne rezultate samo za korelaciju koeficijenata apsorpcije tumora bubrega na presjecima u nefrografskoj fazi. Korelacija je bila negativna, na presjecima mjerenim s uskim ROI koeficijent korelacije je iznosio $r_s = -0,21$ s $p = 0,033$, a na presjecima mjerenim s širokim ROI $r_s = -0,25$ s $p = 0,008$. Navedeni rezultati ukazuju na činjenicu da što je tumor veći to su koeficijenti apsorpcije na presjecima u nefrografskoj fazi, bez obzira na širinu područja mjerenja niži. Opisani rezultati se podudaraju s uobičajenim opisom dinamike opacifikacije karcinoma na postkontrastnim presjecima jer upućuju na brže otplavlivanje kontrastnog sredstva iz tkiva karcinoma zbog postojanja patoloških komunikacija između arterijskog i venskog sustava.

Rezultati logističke regresije, univarijatne logističke regresije kojom je neovisno ispitivan svaki parametar i multivarijatne logističke regresije s podacima standardiziranim za dob i spol te rezultati analize ROC krivulje su izdvojili nekoliko skupina rezultata razlikovanja tipova solidnih oblika karcinoma bubrega pomoću mjerenja koeficijenata apsorpcije na CT presjecima po statističkoj značajnosti, rezultate temeljene na koeficijentima apsorpcije mjerenim u arterijskoj fazi s uskim i širokim ROI, zatim rezultate razlikovanja tipova karcinoma bubrega temeljene na koeficijentima apsorpcije mjerenim u nefrografskoj fazi s uskim ROI, te rezultate temeljene na izračunima omjera povišenja denziteta tumora bubrega i aorte na presjecima u arterijskoj fazi s mjerenjima izvršenim s uskim i širokim ROI.

Rezultati ove studije daju dodatnu važnost protokolu pretrage bolesnika koji uključuje kombinaciju nativnih i postkontrastnih presjeka u arterijskoj i nefrografskoj fazi jer su već navedeni rezultati studije Hertsa i sur. iz 1999.g. pokazali važnost snimanja u arterijskoj fazi opacifikacije bubrega zbog planiranja parcijalnih nefrektomija, a rezultati ove studije s manjom statističkom značajnošću i u razlikovanju najučestalijeg histološkog tipa karcinoma bubrežnih stanica, svijetlostaničnog karcinoma od ostalih tipova karcinoma bubrežnih stanica (99). Mjerenja promjena koeficijenata apsorpcije tumora na postkontrastnim presjecima CT-a prema rezultatima dobivenim ovim istraživanjem mogu poslužiti kao pomoćna metoda u razlikovanju solidnih oblika najučestalijih histoloških tipova karcinoma bubrega u slučaju nemogućnosti dobivanja materijala za histološku analizu kada su ispunjeni uvjeti za primjenu neoadjuvantne imunoterapije.

Vrijednost koeficijenta apsorpcije tumora bubrega na presjecima u arterijskoj fazi mjerenim s uskim ROI od 5 mm² pri kojoj su postignuti najbolji rezultati u razlikovanju svijetlostaničnog karcinoma bubrežnih stanica od karcinoma bubrega ostalih histoloških tipova iznosila je 134 HU s površinom ispod ROC krivulje 0,739 s 95% intervalom pouzdanosti 0,496-0,983, osjetljivošću 80%, specifičnošću 78%, PPV 98%, NPV 25%, a na mjerenjima u istoj fazi s širokim ROI granična vrijednost s najboljim statističkim pokazateljima bila je 74 HU s površinom ispod ROC krivulje 0,734 s 95% intervalom pouzdanosti 0,534-0,934, osjetljivošću od 79%, specifičnošću od 78%, PPV 98% i NPV 24%. U istraživanju Kima i sur. u skupini od 61-og bolesnika za dvije postkontrastne faze snimanja granična vrijednost za razlikovanje svijetlostaničnog karcinoma od drugih histoloških tipova iznosila je 84 HU na presjecima u kasnijoj kortikomedularnoj fazi i 44 HU na presjecima u drugoj fazi (106). Kim sur. su kao drugu postkontrastnu fazu koristili ekskretornu fazu (106). U studiji Sheira i sur. u skupini od 87 bolesnika granična vrijednost koeficijenta apsorpcije u razlikovanju tipova karcinoma bubrežnih stanica u kortikomedularnoj fazi iznosila je 83,5 HU s područjem ispod ROC krivulje 0,94 s 95% intervalom pouzdanosti 0,887-0,993 s p<0,001, a u ekskretornoj fazi granična vrijednost je iznosila 64,5 HU s područjem ispod ROC krivulje 0,74 s 95% intervalom pouzdanosti 0,635-0,841 s p<0,001 (107).

Najbolji rezultati u razlikovanju solidnih oblika svijetlostaničnog karcinoma bubrežnih stanica od ostalih češćih histoloških tipova karcinoma bubrega mjerenjem koeficijenta apsorpcije na presjecima CT-a postignuti su korištenjem omjera povišenja denziteta tumora bubrega i aorte na postkontrastnim presjecima u arterijskoj fazi izračunatim na temelju mjerenja s širokim ROI, granična vrijednost omjera iznosila je 0,29 s površinom ispod ROC krivulje 0,791 s 95% intervalom pouzdanosti 0,626-0,956, osjetljivošću 72%, specifičnošću 78%, PPV 97% i NPV 19%. Rezultati upotrebe istog omjera, ali s koeficijentima apsorpcije izmjerenim s uskim ROI bili su slabiji, najbolje rezultate se dobilo s graničnom vrijednošću omjera 0,54 s površinom ispod ROC krivulje 0,716 s 95% intervalom pouzdanosti 0,536-0,895, osjetljivošću 57%, specifičnošću 78%, PPV 97% i NPV 14%. Herts i sur. su u svojoj studiji iz 2002.g. koristili sličan protokol snimanja za razlikovanje papilarnih karcinoma od drugih tipova karcinoma bubrega i postigli su najbolje rezultate s niskom vrijednošću omjera tumora i aorte u vaskularnoj(arterijskoj) fazi od 0,25 s osjetljivošću 86% s 95% intervalom pouzdanosti 71-100% i specifičnošću 85% s 95% intervalom pouzdanosti 78-93%, PPV 48% s 95% intervalom pouzdanosti 27-68% i NPV 98% s 95% intervalom pouzdanosti 95-100% (104). U ovom istraživanju pristup s korekcijom koeficijenta apsorpcije tumora putem

izračuna omjera povišenja denziteta tumora bubrega i aorte te tumora bubrega i nezahvaćenog parenhima bubrega u svrhu uvažavanja fizioloških posebnosti svakog bolesnika nije dao statistički bitno različite rezultate od izravnog nekorigitiranog mjerenja koeficijenata apsorpcije karcinoma bubrega u razlikovanju solidnih oblika svjetlostaničnog karcinoma bubrežnih stanica od drugih histoloških tipova karcinoma bubrega.

Rezultati prethodno citiranih studija, a djelomično i ove studije pokazuju zadovoljavajuće parametre valjanosti dijagnostičkog testa u diferencijaciji solidnih oblika svjetlostaničnog karcinoma od drugih tipova karcinoma bubrežnih stanica upotrebom CT-a, ali ne u toj mjeri kao kod diferencijacije angiomiolipoma od drugih tumora bubrega. Autori su koristili različite protokole snimanja bolesnika što nije bilo uvjetovano samo tipom uređaja nego vjerojatno i dotadašnjom praksom u ustanovama gdje su istraživanja obavljena. Različiti su bili i načini mjerenja koeficijenata apsorpcije tumora na postkontrastnim presjecima gdje je u većini studija (osim kod Yamade i sur.) prevladalo mišljenje da područje interesa ROI mora biti smješteno u područje solidnog tkiva tumora u kojem se najjače nakuplja kontrastno sredstvo kao odraz jače prokrvljenosti (111). Navedenom načinu mjerenja koeficijenata tumora na postkontrastnim presjecima može se proturječiti primjedbom u kolikoj mjeri takav način mjerenja denziteta odražava stvarnu građu cijelog tumora ukoliko unaprijed odlučimo mjeriti promjene samo u dijelovima koji vizualno izrazitije mijenjaju denzitet na postkontrastnim presjecima. Yamada i sur. su prema dostupnoj literaturi prvi koristili ROI koji je pokrивao gotovo cijelo područje solidnog djela tumora na aksijalnim presjecima (to jest, u onoj mjeri u kojoj je to moguće dostupnim programskim rješenjima na pojedinim radnim stanicama na kojima se obrađuju i analiziraju CT presjeci) (111). Najbolji rezultati postignuti su u diferencijaciji svjetlostaničnog karcinoma bubrega od ostalih tipova karcinoma bubrega na temelju visokih vrijednosti koeficijenata apsorpcije solidnog tkiva tumora na postkontrastnim presjecima u ranijim fazama opacifikacije tumora kontrastnim sredstvom (arterijskoj i kortikomedularnoj fazi) što se pripisalo histološkoj građi karcinoma svjetlostaničnog tipa obilježenoj alveolarnom arhitekturom i obilnom vaskularizacijom tumora (114). U ovoj studiji korištena je kombinacija načina mjerenja koeficijenata apsorpcije koju su koristili Kim i sur. i Yamada i sur, a omjeri povišenja denziteta tumora bubrega i aorte te omjeri povišenja denziteta tumora bubrega i nezahvaćenog parenhima bubrega (ili omjeri opacifikacije prema prijevodu nekih hrvatskih autora) izračunati su korištenjem obje skupine rezultata s uskim i širokim ROI. (103-108, 111, 114). Ova studija se razlikovala od navedenih i u protokolu snimanja, ali i u ciljevima. Cilj ove studije nije bio samo ispitati rezultate jednog

načina mjerenja koeficijenta apsorpcije/denziteta tumora korištenog u svrhu razlikovanja solidnih oblika pojedinih tipova karcinoma bubrega pomoću CT-a nego i usporedbom različitih načina utvrditi koji način mjerenja koeficijenta apsorpcije karcinoma bubrega posjeduje najpovoljnije parametre valjanosti dijagnostičkog testa. Svrha ovog istraživanja bila je ispitati je li moguće pouzdano diferencirati najčešći tip karcinoma bubrega, svijetlostanični karcinom bubrežnih stanica od solidnih oblika ostalih histoloških tipova korištenjem jednostavnog, u svakodnevnom radu lako provedivog načina mjerenja koeficijenta apsorpcije tumora bubrega na CT presjecima zbog bitno nepovoljnije prognoze svijetlostaničnog karcinoma u odnosu na druge histološke tipove karcinoma bubrega.

Istovremeno s CT-om razvijale su se i druge danas široko primjenjivane slikovne dijagnostičke metode temeljene na poprečnim presjecima (eng. *cross-sectional imaging methods*), UZ i MR. Široka primjena ultrazvuka se smatra jednim od glavnih razloga zašto se posljednjih godina zloćudni tumori bubrega dijagnosticiraju u nižim kliničkim stadijima u odnosu na početke ere ultrazvuka u sedamdesetim godinama 20. stoljeća (115-118). UZ se još uvijek uglavnom doživljava kao metodu probira, više kao metodu za detekciju, ali ne i karakterizaciju ekspanzivnih promjena sumnjivih na tumore bubrega (115-118). Upotreba ultrazvučnih kontrastnih sredstava je dala nov poticaj studijama čiji cilj je redefiniranje uloge UZ-a naspram CT-a i MR-a, osobito u svijetlu povećane skrbi koju izazivaju rasprave o CIN-u i sistemskoj nefrogenoj sklerozi koja je zabilježena u manjeg broja bolesnika koji su primali kontrastna sredstva tijekom pretraga MR-om (84, 85, 119, 120, 186). Fan. i sur. su primjenom CEUS-a s upotrebom sumporheksafluorida kao kontrastnog sredstva u dijagnostici solidnih oblika tumora bubrega zabilježili osjetljivost od 96,4% i specifičnost od 77,3% u diferencijaciji benignih od malignih tumora promjera jednakog ili većeg od 5cm (119). Gerst i sur. su koristili mikromjehuriće oktafluoropropana kao kontrastno sredstvo u primjeni CEUS-a u diferencijaciji svijetlostaničnog karcinoma bubrežnih stanica od skupine ostalih tumora bubrega. Kombinacijom dijagnostičkih znakova kao što su odgođeno izlučivanje kontrastnog sredstva iz tumora praćeno kvantitativnim povećanjem intenziteta lezija po primjeni kontrastnog sredstva od najmanje 20% CEUS je u razlikovanju svijetlostaničnog karcinoma bubrežnih stanica od ostalih solidnih ekspanzivnih lezija bubrega dosegao osjetljivost 63%, specifičnost 80%, PPV 91% i NPV od 40%. Autori su na temelju rezultata studije predložili sljedeću skupinu sonografskih znakova kao pokazatelje u razlikovanju svijetlostaničnog karcinoma bubrežnih stanica od drugih tumora bubrega pomoću CEUS-a: heterogenu ehostrukturu u B-mod sivoj skali, brzinu izlučivanja kontrastnog sredstva iz

tumora, stupanj nakupljanja kontrastnog sredstva u tumoru i postkontrastno kvantitativno mjerenje najvišeg intenziteta signala (120). Najveći problem u provedbi ovakvih studija i općenito primjeni CEUS-a u Republici Hrvatskoj u trenutku pisanja ove studije (2012.g.) bila je činjenica da nijedno ultrazvučno kontrastno sredstvo registrirano u SAD-u i državama članicama Europske Unije nije bilo registrirano za kliničku promjenu u humanoj medicini kod nadležnih regulatornih tijela Republike Hrvatske.

MR se temeljem rezultata nekoliko retrospektivnih studija o razlikovanju karcinoma bubrega MR-om koje su objavljene posljednjih godina može smatrati metodom koja više neće biti samo alternativa u bolesnika koji se ne mogu podvrići CT-u. Sun i sur. su 2009.g. objavili rezultate svoje studije o diferencijaciji svijetlostaničnog, papilarnog i kromofobnog tipa bubrežnih stanica korištenjem MR-a na temelju promjena intenziteta signala uslijed nakupljanja kontrastnog sredstva u tumoru mjerenom uz korištenje indeksa pojačanja intenziteta signala iz tumora u odnosu na intenzitet signala iz nezahvaćenog bubrežnog korteksa (engl. "*tumor-to-cortex enhancement index*") što podsjeća na način kvantificiranja promjene koeficijenta apsorpcije tumora na postkontrastnim presjecima u studiji Herts i sur. (104, 124). Najveći indeksi pojačanja signala (engl. "*tumor-to-cortex enhancement index*") izmjereni su na presjecima u kortikomedularnoj i nefrografskoj fazi u bolesnika s svijetlostaničnim karcinomom bubrežnih stanica. Najvredniji pokazatelj u razlikovanju svijetlostaničnih karcinoma od papilarnih karcinoma bila je promjena intenziteta signala u kortikomedularnoj fazi, areal ispod ROC krivulje iznosio je 0,99. Rezultati citirane studije ukazuju na važnost snimanja u ranim fazama perfuzije bubrega kontrastnim sredstvom i u MR tehnici kao i u ovoj studiji na presjecima CT-a jednim kontrastnim sredstvom (124). Sandrasegaran i sur., zatim Wang i sur. su proveli retrospektivne studije kojima su ispitali vrijednosti difuzijski mjerenih snimki u razlikovanju različitih histoloških tipova tumora bubrega, ali s različitim uspjehom (125, 126). Wang i sur. su postigli značajne rezultate u razlikovanju svijetlostaničnog karcinoma od ostalih tipova karcinoma bubrežnih stanica s površinom ispod ROC krivulje 0,973, s osjetljivošću od 95,9% i specifičnošću od 94,4% kada se vrijednost ADC-a od $1,281 \times 10^{-3} \text{ mm}^2/\text{s}$ odredilo kao graničnu vrijednost za diferencijaciju tipova karcinoma bubrežnih stanica MR-om (126).

Broj bolesnika u ovoj studiji uvjetovan je jednim djelom i incidencijom karcinoma bubrega na području djelovanja ustanova u kojima je istraživanje provedeno, ali se nije bitnije razlikovao od sličnih studija s tematikom diferencijacije histoloških tipova karcinoma bubrega

s pomoću slikovnih dijagnostičkih metoda (4, 103-108, 111, 114, 119, 120, 123-125). Rak bubrega je prema podacima Registra za rak Hrvatskog zavoda za javno zdravstvo u Republici Hrvatskoj za 2010.g. na 7. mjestu po učestalosti među muškarcima, a kod žena se ne nalazi među deset najčešćih sijela zloćudnih tumora (4). Istraživanje je provedeno u dvije ustanove koje međusobno surađuju u dijagnostičkoj obradi, kako radiološkoj tako i patohistološkoj te liječenju bolesnika s karcinomom bubrega zbog povećanja broja ispitanika. Prilikom probira bolesnika koji su ušli u skupinu ispitanika pazilo se da svi bolesnici budu radiološki obrađeni s istim protokolom snimanja s postkontrastnim presjecima u arterijskoj i nefrografskoj fazi na CT-u što zbog povećanja broja ispitanika nije učinjeno u svim dosadašnjim studijama (103, 105). Ovim istraživanjem je testiran ograničeni broj načina mjerenja koeficijenta apsorpcije karcinoma bubrega na postkontrastnim presjecima. Cilj istraživanja bio je pronaći jednostavan način mjerenja koeficijenta apsorpcije tumora koji se može upotrebljavati u svakodnevnom radu kao pomoćna, orijentacijska metoda u svrhu diferencijacije najčešćih histoloških tipova karcinoma bubrega. Dodatni problem predstavljao je manji broj bolesnika s karcinomima bubrega koji nisu svijetlostaničnog tipa (eng. *non-clear cell*), u toj skupini bilo je svega 9 od ukupno 109 tumora obrađenih tijekom istraživanja. Malobrojnost skupine nsvijetlostaničnih karcinoma je razlog zašto se nije detaljno analiziralo način opacifikacije kontrastnim sredstvom pojedinih histoloških tipova tumora u toj skupini. Cistične oblika karcinoma bubrega se isključilo iz studije zbog rezultata nekoliko prethodnih studija koji su pokazali da su cistični tumori bubrega odraslih bolesnika građeni od tankih stijenki i pregrada koje ne sadrže komponentu solidnog tkiva makroskopski sličnog izgleda te ih se ne može razlikovati slikovnim dijagnostičkim metodama (187-189).

Patohistološka analiza je najpouzdaniji oblik dijagnostičke obrade patologijskih promjena sumnjivih na razvitak tumora u svim organskim sustavima u ljudskom organizmu. Detaljna patohistološka analiza u svrhu razlikovanja pojedinih histoloških tipova tumora bubrega i njihovih podtipova zbog različitog terapijskog pristupa i prognoze bolesti je neizostavni dio suvremenog dijagnostičkog postupka u obradi bolesnika s tumorima bubrega kojem treba težiti tijekom dijagnostičke obrade prije početka liječenja zbog mogućnosti neoadjuvantne imunoterapije. Diferencijacija na različite histološke tipove karcinoma bubrega metodama suvremene patologijske laboratorijske dijagnostike je danas iznimno važna zbog različitog terapijskog pristupa metodama konzervativnog liječenja koje su se razvile zahvaljujući novim spoznajama o citogenetici tumora i staničnom metabolizmu tumorskih stanica. Rezultati ove studije potvrđuju uvriježeno mišljenje da slikovne dijagnostičke metode

nisu zamjena za preoperativnu (ili preintervencijsku) invazivnu dijagnostičku obradu putem biopsije, nego samo pomoćna metoda za diferencijaciju tumora u bolesnika koji se zbog lošijeg kliničkog statusa ne mogu podvrći bilo kakvoj invazivnoj dijagnostičkoj i terapijskoj obradi. Mogućnost neoadjuvantne imunoterapije nalaže razlikovanje svjetlostaničnog karcinoma bubrežnih stanica od drugih histoloških tipova karcinoma bubrega prije početka kirurškog liječenja, ali zbog rizika povezanog s invazivnim dijagnostičkim metodama treba nastaviti istraživati mogućnosti neinvazivnih slikovnih dijagnostičkih metoda u karakterizaciji neoplastičnih promjena bubrega i diferencijaciji histoloških tipova tumora kako bi se i bolesnicima s rizičnim čimbenicima koji otežavaju provedbu dijagnostičkog postupka invazivnim metodama omogućilo liječenje suvremenim metodama konzervativnog liječenja poput imunoterapije i minimalno invazivnog liječenja poput krioablacije ili radiofrekvencijske ablacije.

6. ZAKLJUČCI

Rezultati istraživanja podupiru pretpostavku da se solidne oblike svjetlostaničnog karcinoma bubrežnih stanica može razlikovati od solidnih oblika drugih histoloških tipova karcinoma bubrega na temelju mjerenja koeficijenta apsorpcije na postkontrastnim presjecima kompjutorizirane tomografije bilo da se za područje mjerenja odabere dio solidnog tkiva u kojem se najviše nakuplja intravenski primijenjeno jodno kontrastno sredstvo ili poprečni presjek cijelog tumora u području građenom od solidnih tkiva.

Prema rezultatima istraživanja utjecaja različitih pristupa razlikovanju solidnih oblika svjetlostaničnog karcinoma od solidnih oblika ostalih histoloških tipova karcinoma bubrežnih stanica mjerenjem koeficijenta apsorpcije na postkontrastnim presjecima kompjutorizirane tomografije sa statističkom značajnošću su se izdvojili rezultati sljedećih pristupa temeljenih na mjerenjima učinjenim na presjecima u arterijskoj fazi:

- mjerenje koeficijenta apsorpcije tumora bubrega na presjecima u arterijskoj fazi s ROI od 5 mm^2 s graničnom vrijednošću za svjetlostanični karcinom $> 134 \text{ HU}$ s područjem ispod ROC krivulje 0,739 s 95% intervalom pouzdanosti 0,496 - 0,983, osjetljivošću 80%, specifičnošću 78%, PPV 98% i NPV 25%,
- mjerenje koeficijenta apsorpcije tumora bubrega na presjecima u arterijskoj fazi s ROI koji obuhvaća poprečni presjek cijelog tumora u području građenom od solidnih tkiva s graničnom vrijednošću za svjetlostanične karcinome $> 74 \text{ HU}$ s područjem ispod ROC krivulje 0,734 s 95% intervalom pouzdanosti 0,534 - 0,934, osjetljivošću od 79%, specifičnošću od 78%, PPV 98% i NPV 24%,
- omjer povišenja denziteta tumora bubrega i aorte na postkontrastnim presjecima u arterijskoj fazi izračunat na temelju mjerenja s ROI koji obuhvaća poprečni presjek cijelog tumora u području građenom od solidnih tkiva, s graničnom vrijednošću za svjetlostanične karcinome $> 0,29$ s područjem ispod ROC krivulje 0,791 s 95% intervalom pouzdanosti 0,626 - 0,956, osjetljivošću 72%, specifičnošću 78%, PPV 97% i NPV 17%.

Pristup s korekcijom koeficijenta apsorpcije tumora putem izračuna omjera povišenja denziteta tumora bubrega i aorte te tumora bubrega i nezahvaćenog parenhima bubrega u svrhu uvažavanja fizioloških posebnosti svakog bolesnika nije dao statistički bitno različite

rezultate od mjerenja koeficijenta apsorpcije karcinoma bubrega u razlikovanju svjetlostaničnog karcinoma bubrežnih stanica od drugih histoloških tipova karcinoma bubrežnih stanica.

Rezultati istraživanja podupiru važnost snimanja postkontrastnih presjeka tijekom arterijske faze opacificacije bubrega jednim kontrastnim sredstvom u svrhu razlikovanja svjetlostaničnog karcinoma bubrežnih stanica od drugih histoloških tipova karcinoma bubrežnih stanica.

Rezultati ove studije potvrđuju mišljenje da slikovne dijagnostičke metode nisu zamjena za invazivnu dijagnostičku obradu putem biopsije, nego samo pomoćna metoda za diferencijaciju tumora u bolesnika koji se zbog lošijeg kliničkog statusa ne mogu podvrići bilo kakvoj invazivnoj dijagnostičkoj i terapijskoj obradi.

7. SAŽETAK

UVOD: Svijetlostanični tip karcinoma bubrega je najzastupljeniji histološki tip karcinoma bubrega. Način liječenja i prognoza bolesnika sa svijetlostaničnim karcinomom bubrežnih stanica se razlikuju u usporedbi s bolesnicima oboljelim od drugih histoloških tipova karcinoma bubrega.

CILJ: Ciljevi ovog istraživanja bili su:

1. ispitati mogućnosti kompjutorizirane tomografije bubrega s višefaznim postkontrastnim snimanjem u razlikovanju solidnih oblika histoloških tipova karcinoma bubrega, tako da se ispita mogućnost diferencijacije najčešćeg tipa karcinoma bubrega, svijetlostaničnog karcinoma bubrežnih stanica prema ostalim rjeđim tipovima karcinoma bubrega na temelju rezultata CT pretrage.

2. istražiti varijabilnost pristupu određivanja područja mjerenja koeficijenata apsorpcije na presjecima kompjutorizirane tomografije i utjecaj različitih pristupa na mogućnost razlikovanja solidnih oblika svijetlostaničnog karcinoma od solidnih oblika ostalih histoloških tipova karcinoma bubrega na temelju korelacije vrijednosti koeficijenata apsorpcije solidnog tkiva tumora bubrega na postkontrastnim presjecima s patohistološkim nalazom pojedinog histološkog tipa karcinoma bubrega usporedbom rezultata obje metoda mjerenja koeficijenata apsorpcije.

BOLESNICI I METODE: U studiju je uključeno 106 bolesnika s ukupno 109 tumora u kojih su patološke promjene bubrega dijagnosticirane CT-om po multifaznom protokolu s kombinacijom nativnih i postkontrastnih presjeka snimljenih tijekom arterijske i nefrografske faze opacifikacije bubrega jodnim kontrastnim sredstvom i primijenjene kirurške metode liječenja. Skupinu ispitanika sačinjavale su 47 žena i 59 muškaraca srednje životne dobi 62,08 godina (raspon 23 - 80 godina). Koeficijenti apsorpcije su mjereni na dva načina, s ROI površine 5 mm^2 postavljenim u solidnom tkivu u kojem se najjače nakuplja kontrastno sredstvo i s ROI koji prekriva cijeli poprečni presjek djela tumora u području građenom samo od solidnih tkiva. U svrhu uvažavanja fizioloških posebnosti bolesnika izračunati su i omjeri povišenja denziteta tumora bubrega i aorte te tumora bubrega i nezahvaćenog parenhima na postkontrastnim presjecima ("tumor enhancement ratios") prema formulama koje su definirali Brian Herts i sur. 2002.g.

"Zlatni standard" s kojim su uspoređeni rezultati mjerenja koeficijenata apsorpcije tumora bubrega i omjeri povišenja denziteta je patohistološki nalaz. Patohistološkom analizom 100 tumora je klasificirano kao svjetlostanični karcinom bubrežnih stanica.

REZULTATI: Vrijednosti koeficijenata apsorpcije karcinoma bubrega tipa svjetlih stanica na presjecima u arterijskoj fazi s uskim ROI iznosile su 165,35 HU ($\pm 43,19$, raspon 54 – 266 HU), a na presjecima u nefrografskoj fazi mjerenom s uskim ROI 113,78 HU ($\pm 25,89$ HU, raspon 47 – 178 HU). Prilikom usporedbe rezultata mjerenja učinjenih u cijeloj skupini na svim tumorima statistički značajne razlike utvrđene su t-testom u rezultatima dobivenim mjerenjem s uskim i širokim ROI na poskontrastnim presjecima u arterijskoj fazi s $p = 0,004$ odnosno $p = 0,026$.

Statističkom značajnošću su se izdvojili rezultati razlikovanja karcinoma bubrega na dvije glavne skupine (svjetlostanični i nesvjetlostanični karcinomi) temeljeni na mjerenjima učinjenim na presjecima u arterijskoj fazi sljedećim pristupima:

- mjerenje koeficijenata apsorpcije tumora bubrega na presjecima u arterijskoj fazi s ROI od 5 mm^2 s graničnom vrijednošću za svjetlostanični karcinom bubrežnih stanica > 134 HU s područjem ispod ROC krivulje 0,739 s 95% intervalom pouzdanosti 0,496 - 0,983, osjetljivošću 80%, specifičnošću od 78%, PPV 98% i NPV od 25%,
- mjerenje koeficijenata apsorpcije tumora bubrega na presjecima u arterijskoj fazi s ROI koji obuhvaća poprečni presjek cijelog tumora u području građenom od solidnih tkiva s graničnom vrijednošću za svjetlostanični tip karcinoma bubrega > 74 HU s područjem ispod ROC krivulje 0,734 s 95% intervalom pouzdanosti 0,534 - 0,934, osjetljivošću od 79%, specifičnošću od 78%, PPV od 98% i NPV od 24%,
- omjer povišenja denziteta tumora bubrega i aorte na postkontrastnim presjecima u arterijskoj fazi izračunat na temelju mjerenja s ROI koji obuhvaća poprečni presjek cijelog tumora u području građenom od solidnih tkiva, s graničnom vrijednošću za svjetlostanični karcinom $> 0,29$ s područjem ispod ROC krivulje 0,791 s 95% intervalom pouzdanosti 0,626 - 0,956, osjetljivošću od 72%, specifičnošću od 78%, PPV od 97% i NPV od 17%.

ZAKLJUČAK: Rezultati upućuju na važnost mjerenja koeficijenata apsorpcije na presjecima u arterijskoj fazi u svrhu razlikovanja solidnih oblika svjetlostaničnog karcinoma bubrežnih stanica od solidnih oblika drugih histoloških tipova karcinoma bubrega.

Rezultati ove studije potvrđuju mišljenje da slikovne dijagnostičke metode nisu zamjena za invazivnu dijagnostičku obradu putem biopsije, nego samo pomoćna metoda za diferencijaciju tumora u bolesnika koji se zbog lošijeg kliničkog statusa ne mogu podvrći bilo kakvoj invazivnoj dijagnostičkoj i terapijskoj obradi.

Ključne riječi: bubreg, karcinom, histološki tipovi, kompjutorizirana tomografija, diferencijacija

8. SUMMARY

Differentiation of renal cell carcinoma using computed tomography

Ivan Žokalj, 2014

INTRODUCTION: Clear cell renal cell carcinoma (RCC) is the most common histological type of renal cell carcinoma. The treatment and prognosis of patients with clear cell RCC are different in comparison with patients suffering from other histological types of renal cell carcinoma.

AIM: The aims of this study were as follows:

1. to examine the possibilities of computerised tomography (CT) of the kidney with a multi-phase imaging protocol for differentiation between solid forms of different histological types of renal cell carcinoma, in order to investigate the possibility of differentiation of the most common type of RCC, clear cell RCC, from other less common types of RCC based on the analysis of CT scans.
2. to evaluate the influence of different approaches for the measurement of attenuation values with a region of interest (ROI) of 5mm^2 , which covers as much of the solid enhancing tissue on post-contrast scans as possible, and their reflections on the differentiation between solid forms of histological types of RCC with CT by comparing the results of both methods of measuring absorption coefficients with pathological reports.

METHODS: The records were reviewed of 106 patients with 109 renal tumours that had been evaluated by multiphase renal spiral CT with an imaging protocol comprised of pre-contrast and post-contrast scans in arterial and nephrographic phase and had been surgically treated. Mean age was 62.08 years (range 23-80 years); 47 subjects were female and 59 were male.

The attenuation values were measured using two approaches, with an ROI of 5mm^2 placed in the area of enhanced solid tissue and with a ROI which covers as much of the solid enhancing tissue on post-contrast scans as possible. Tumour enhancement ratios were calculated in order to determine specific physiological characteristics of patients with formulas defined by Herts et al. in 2002. Pathological reports were considered the "gold standard". 100 of 109 tumours were classified as a clear cell RCC after pathological analysis..

RESULTS: The attenuation values of clear cell RCC on the arterial phase scans measured with a ROI of 5mm^2 amounted to 165.35HU (± 43.19 , range 54-266HU), and on the

nephrographic phase scans were 113.78HU (\pm 25.89, range 47-178HU). Comparison of the measurements of attenuation values of all tumours revealed significant differences in the measurements of attenuation values with narrow and wide ROI on the arterial phase scans ($p = 0.004$ and $p = 0.026$, t-test).

The following significant results were found in the differentiation of RCC subtypes (clear cell and non-clear cell RCCs) using CT in the group of measurements performed on the arterial phase scans:

1. measurement of the renal tumour attenuation values on the arterial phase scans with an ROI of 5mm and a threshold value for clear cell RCC >134 HU with an area under the ROC curve of 0.739 and a 95% confidence interval of 0.496-0.983, a sensitivity of 80%, a specificity of 78%, PPV of 98% and NPV of 25%.
2. measurement of the renal tumour attenuation values on the arterial phase scans with an ROI which covers as much of the solid enhancing tissue on axial post-contrast scans as possible with a threshold value for clear cell RCC >74 HU with an area under the ROC curve of 0.734 with a 95% confidence interval of 0.534 to 0.934, a sensitivity of 79%, a specificity of 78%, PPV of 98% and NPV of 24%.
3. Tumour-to-Aorta Enhancement ratios calculated on attenuation values measured with an ROI which covers as much of the solid enhancing tissue on axial post-contrast scans as possible, with a threshold value for clear cell RCC >0.29 , with an area under the ROC curve of 0.791 with a 95% confidence interval of 0.626 to 0.956, a sensitivity of 72%, a specificity of 78%, PPV of 97% and NPV of 17%.

CONCLUSION: The results indicate the importance of the attenuation of measurements on the arterial phase scans in order to distinguish solid forms of clear cell RCC from solid forms of other histological types of RCC.

The results of this study confirm the opinion that diagnostic imaging methods are not a substitute for biopsy, but only an auxiliary method for differentiation of the tumours in patients who are unable to undergo any invasive diagnostic and therapeutic treatment.

Key words: kidney, carcinoma, histologic subtypes, computed tomography, differentiation

9. POPIS LITERATURE

1. McClennan BL, Deyoe LA. The imaging evaluation of renal cell carcinoma: diagnosis and staging. *Radiol Clin North Am.* 1994;32:55-69.
2. Sene AP, Hunt L, McMahon RF, Carrol RN. Renal carcinoma in patients undergoing nephrectomy: analysis of survival and prognostic factors. *Br J Urol.* 1992;70:125-134.
3. Ferlay J, Parkin DM, Steliarova-Foucher E. Estimates of cancer incidence and mortality in Europe in 2008. *Eur J Cancer.* 2010;46:765-81.
4. Znaor A., Bobanović Lj., Novak P. IX Registri kroničnih bolesti: Registar za rak U: Baklaić Ž., Dečković-Vukres V., Kuzman M, ur. Hrvatski zdravstveno-statistički ljetopis za 2010.godinu. Zagreb: Hrvatski zavod za javno zdravstvo 2011; str.275-8
web izdanje Dostupno na:
http://hidra.srce.hr/arhiva/245/83070/www.hzjz.hr/publikacije/hzs_ljetopis/Ljetopis_Yearbook_HR_2010.pdf Pristupljeno:09.01.2012.
5. Cancer Facts and Figures 2011. American Cancer Society, Inc: 10. 2011. Dostupno na:
<http://www.cancer.org/acs/groups/content/@epidemiologysurveillance/documents/document/acspc-029771.pdf> Pristupljeno:09.01.2012.
6. Cancer Facts and Figures 2009. American Cancer Society, Inc: 10. 2009. Dostupno na:
<http://www.cancer.org/acs/groups/content/@nho/documents/document/500809webpdf.pdf>
Pristupljeno:09.01.2012.
7. Curado MP, Edwards, B, Shin HR, et al (eds) (2007). Cancer Incidence in Five Continents, Vol. IX, IARC Scientific Publications No. 160, Lyon, IARC. Dostupno na:
<http://www.iarc.fr/en/publications/pdfs-online/epi/sp160/index.php> Pristupljeno: 09.01.2012.
8. Levi F, Ferlay J, Galeone C, Lucchini F, Negri E, Boyle P, La Vecchia C. The changing pattern of kidney cancer incidence and mortality in Europe. *BJU Int.* 2008;101:949-58.
9. Ljungberg B, Cowan NC, Hanbury DC, Hora M, Kuczyk MA, Merseburger AS, Patard JJ, Mulders PFA, Sinescu IC. EAU Guidelines on Renal Cell Carcinoma: The 2010 Update. *European Urology.* 2010;58:398-406.
10. Bracarda S. Metastatic Renal Cell Carcinoma: Pathogenesis and the Current Medical Landscape. *Eur Urol Suppl.* 2009;8:787-92.
11. Levi D, Lucchini F, Negri E, La Vecchia C. Declining mortality from kidney cancer in Europe. *Ann Oncol.* 2004;15:1130-5.

12. Pascual D, Borque A. Epidemiology of Kidney Cancer. *Adv Urol*[Internet]. 2008 Nov; Article ID 782381 [7 p] Dostupno na: <http://www.hindawi.com/journals/au/2008/782381/> Pristupljeno: 09.01.2012.
13. McLaughlin JK, Lipworth L, Tarone RE. Epidemiologic aspects of renal cell carcinoma. *Semin Oncol*. 2006;33:527-33.
14. Mathew A, Devesa SS, Fraumeni JF Jr, Chow WH. Global increases in kidney cancer incidence, 1973-1992. *Eur J Cancer Prev*. 2002;11:171-8.
15. Pérez-Farinós N, López-Abente G, Pastor-Barriuso R. Time trend and age-period-cohort effect on kidney cancer mortality in Europe, 1981-2000. *BMC Public Health*. 2006;6:119.
16. Dhote R, Pellicer-Coeuret M, Thiounn N, Debre B, Vidal-Trecan G. Review. Risk factors for adult renal cell carcinoma: a systematic review and implications for prevention. *BJU Int*. 2000;86:20-7.
17. Parkin DM, Pisani P, Lopez AD, Masuyer E. At least one in seven cases of cancer is caused by smoking. Global estimates for 1985. *Int J Cancer*. 1994;59:494-504.
18. Lindblad P. Epidemiology of renal cell carcinoma. *Scan J Surg*. 2004;93:88-06.
19. Martel CL, Lara PN. Renal cell carcinoma: current status and future directions. *Crit Rev Oncol Hematol*. 2003;45:177-90.
20. Parker AS, Cerhan JR, Janney CA, Lynch CF, Cantor KP. Smoking cessation and renal cell carcinoma. *Ann Epidemiol*. 2003;13:245-51.
21. Nelson EC, Evans CP, Lara PN Jr. Renal cell carcinoma: current status and emerging therapies. *Cancer Treat Rev*. 2007;33:299-313.
22. Chow WH, Gridley G, Fraumeni JF, Jarvholm B. Obesity, hypertension and the risk of Kidney cancer in men. *N Engl J Med*. 2000;343:1305-11.
23. Pischon T, Lahmann PH, Boeing H i sur. Body size and risk of renal cell carcinoma in the European Prospective Investigation into Cancer and Nutrition (EPIC). *Int J Cancer*. 2006;118:728-38.
24. Mathew A, George PS, Ildaphonse G. Obesity and Kidney Cancer Risk in Women – a Meta-analysis (1992-2008). *Asian Pacific J Cancer Prev*. 2009;10:471-8
25. Lambe M, Lindblad P, Wu J, Remler R, Hsieh CC. Pregnancy and risk of renal cancer: a population-based study in Sweden. *Br J Cancer*. 2002;86:1425-9.

26. Eble JN, Sauter G, Epstein JI, Sesterhenn IA. World Health Organization Classification of Tumours. Pathology and Genetics of Tumours of the Urinary System and Male Genital Organs. Lyon: IARC Press, 2004. str.7-88
Dostupno na: <http://www.iarc.fr/en/publications/pdfs-online/pat-gen/bb7/BB7.pdf>
Pristupljeno:04.07.2012.
27. Ianhez LE, Lucon M, Nahas WC i sur. Renal cell carcinoma in renal transplantpatients. Urology. 2007;69:462-4.
28. Kaelin WG Jr. The von Hippel-Lindau tumor and suppressor gene and kidney cancer. Clin Cancer Res. 2004;10:6290-5.
29. Kim WY, Kaelin WG. Role of *VHL* Gene Mutation in Human Cancer. J Clin Oncol. 2004;22:4991-5004.
30. Neumann HP, Bender BU, Berger DP i sur. Prevalence morphology and biology of renal cell carcinoma in von Hippel-Lindau disease compared to sporadic renal cell carcinoma. J Urol. 1998;160:1248-54.
31. Schmidt LS, Nickerson ML, Angeloni D i sur. Early onset hereditary papillary renal carcinoma: germline missense mutations in the tyrosine kinase domain of the met proto-oncogene. J Urol. 2004;172:1256-61.
32. Lendvay TS, Marshall FF. The tuberous sclerosis complex and its highly variable manifestations. J Urol. 2003;169:1635-42.
33. Roach ES, Gomez MR, Northrup H. Tuberous sclerosis complex consensus conference: revised clinical diagnostic criteria. J Child Neurol. 1998;13:624-8.
34. Khoo SK, Bradley M, Wong FK, Hedblad MA, Nordenskjold M, Teh BT. Birt-Hogg-Dube syndrome: mapping of a novel hereditary neoplasia gene to chromosome 17p12-q11.2. Oncogene. 2001;20:5239-42.
35. Menko FH, van Steensel MA, Giraud S, Friis-Hansen L, Richard S i sur. Birt-Hogg-Dube syndrome: diagnosis and management. Lancet Oncol. 2009;10:1199-206.
36. Pickhardt PJ, Lonergan GJ, Davis CJ, Kashitani N, Wagner BJ From the Archives of the AFIP Infiltrative renal lesions: Radiologic– Pathologic Correlation. Radiographics. 2000;20(1):215-43.
37. Lopez-Beltran A, Scarpelli M, Montironi R, Kirkali Z. 2004 WHO Classification of the Renal Tumors of the Adults. European Urology. 2006;49:798-805.

38. Tomić, K. Patološke promjene bubrežnih arterija u bolesnika s karcinomom bubrežnih stanica [Pathological renal artery changes in patients with renal cell carcinoma]. Doktorska disertacija, Sveučilište u Zagrebu. Zagreb, 2008. Dostupno na: <http://medlib.mef.hr/538> Pristupljeno:26.01.2012.
39. Mostoffi FK, Davis CJ, World Health Organization International Histological Classification of tumours:histological typing of kidney tumours 2nd ed. Berlin, Germany : Springer – Verlag, 1998; 3 –5.
40. Weiss LM, Gelb AB, Medeiros LJ. Adult renal epithelial neoplasms. *Am J Clin Pathol.* 1995; 103:624 – 35.
41. Zambrano NR, Lubensky IA, Merino MJ, Linehan WM, Walther MM. Histopathology and molecular genetics of renal tumors toward unification of a classification system. *J Urol.* 1999;162:1246-58.
42. Ng CS, Wood CG, Silverman PM, Tannir NM, Tamboli P, Sandler CM. Renal Cell Carcinoma: Diagnosis, Staging and Surveillance. *AJR Am J Roentgenol.* 2008;191:1220-32.
43. Cohen HT, McGovern FJ. Renal-Cell Carcinoma. *N Engl J Med.* 2005;353:2477-90.
44. Pedrosa I, Sun MR, Spencer M, Genega EM, Olumi AF, Dewolf WC, Rofsky NM. MR Imaging of Renal Masses: Correlation with Findings at Surgery and Pathologic Analysis. *RadioGraphics.* 2008;28:985-1003.
45. Prasad SR, Humphrey PA, Catena JR, Narra VR, Srigley JR, Cortez AD, Dalrymple NC, Chintapalli KN. Common and Uncommon Histologic Subtypes of Renal Cell Carcinoma: Imaging Spectrum with Pathologic Correlation. *Radiographics.* 2006;26:1795-810.
46. de Peralta-Venturina M, Moch H, Amin M, Tamboli P, Hailemariam S, Mihatsch M, Javidan J, Stricker H, Ro JY, Amin M: Sarcomatoid differentiation in renal cell carcinoma: a study of 101 cases. *Am J Surg Pathol.* 2001; 25(3): 275-84.
47. McGregor DK, Khurana KK; Cao C i sur. Diagnosing primary and metastatic renal cell carcinoma: the use of the monoclonal antibody “Renal cell carcinoma marker”. *Am J Surg Pathol.* 2001;25:1485-92.
48. Yoshida SO, Imam A, Olson CA, Taylor CR. Proximal renal tubular surface membrane antigens identified in primary and metastatic renal cell carcinomas. *Arch Pathol Lab Med.* 1986;110:825-32.
49. Wick MR, Cherwitz DL, Manivel JC, Sibley R. Immunohistochemical findings in tumors of the kidney. U: Tumor and tumor-like conditions of the kidneys and ureters. Eble JN (ur). Churchill Livingstone, New York, str. 207-47.

50. Pitz S, Moll R, Storkel S, Thoenes W. Expression of intermediate filament proteins in subtypes of renal cell carcinomas and in renal oncocytomas. Distincion of two classes of renal cell tumors. *Lab Invest.* 1987;56:642-53.
51. Avery AK, Beckstead J, Renshaw AA, Corless CL. Use of antibodies to RCC and CD10 in the differential diagnosis of renal neoplasms. *Am J Surg Pathol.* 2000;24:203-10.
52. Fleming S, Lindop GB, Gibson AA. The distribution of epithelial membrane antigen in the kidney and its tumours. *Histopathology.* 1985;9:729-39.
53. Leroy X, Copin MC, Devisme L i sur. Expression of human mucin genes in normal kidney and renal cell carcinoma. *Histopathology.* 2002;40:450-7.
54. Fuhrman SA, Lasky LC, Limas C. Prognostic significance of morphologic parameters in renal cell carcinoma. *Am J Surg Pathol.* 1982; 6:655-63.
55. Delahunt B, Eble JN. Papillary renal cell carcinoma: a clinicopathologic and immunohistochemical study of 105 tumors. *Mod Pathol.* 1997;10:537-44.
56. Motzer RJ, Bacik J, Murphy BA, Russo P, Mazumdar M. Interferonalfa as a comparative treatment for clinical trials of new therapiesagainst advanced renal cell carcinoma. *J Clin Oncol.* 2002;20:289-96.
57. Kennedy SM, Merino MJ, Linehan WM, Roberts JR, Robertson CN, Neumann RD. Collecting duct carcinoma of the kidney. *Hum Pathol.* 1990;21:449-56.
58. Rumpelt HJ, Storkel S, Moll R, Scharfe T, Thoens W. Bellini duct carcinoma: further evidence for this rare variant of renal cell carcinoma. *Histopathology.* 1991;18:115-22.
59. Srigley JR, Eble JN. Collecting duct carcinoma of kidney. *Semin Diagn Pathol.* 1998;15:54 –67.
60. Herring JC, Schmetz MA; Digan AB, Young ST, Kalloo NB. Renal medullary carcinoma:a recently described highly aggressive renal tumor in young black patients. *J Urol.* 1997;157:2246-7.
- 61 .Davidson AJ, Choyke PL, Hartman DS, Davis CJ. Renal medullary carcinoma associated with sickle cell trait:radiologic findings. *Radiology.* 1995;195:83-5.
62. Storkel S, Eble JN, Adlakha K i sur. Classification of renal cell carcinoma: Workgroup No.1. Union Internationale Contre le Cancer (UICC) and the American Joint Committee on cancer (AJCC). *Cancer.* 1997;80:987-9.
63. Wong-You-Cheong JJ, Wagner BJ, Davis CJ. Transitional cell carcinoma of the urinary tract:radiologic-pathologic correlation.*RadioGraphics.* 1998;18:123-42.
64. Blacher Ej, Johnson DE, Abdul-Karim FW, Ayala AG. Squamous cell carcinoma of renal pelvis. *Urology.* 1985;25:124-6.

65. Bracken RB, Chica G, Johnson DE, Luna M. Secondary renal neoplasms: an autopsy study. *South Med J.* 1979;72:806-7.
66. Choyke PL, White EM, Zeman RK, Jaffe MH, Clark LR. Renal metastases: clinicopathologic and radiocorrelation. *Radiology.* 1987;162:359-63.
67. Facchini G, Perri F, Caraglia M, Pisano C, Striano S, Marra L, Fiore F, Aprea P, Pignata S, Iaffaioli RV. New treatment approaches in renal cell carcinoma. *Anti-Cancer Drugs.* 2009;20:893-900.
68. Gudbjartsson T, Hardarson S, Petursdottir V, Thoroddsen A, Magnusson J, Einarsson GV. Histological Subtyping and Nuclear Grading of Renal Cell Carcinoma and Their Implications for Survival: A Retrospective Nation- Wide Study of 629 Patients. *Eur Urol.* 2005;48:593-600.
69. Bracarda S. Metastatic Renal Cell Carcinoma: Pathogenesis and the Current Medical Landscape. *Eur Urol Suppl.* 2009;8:787-92.
70. Janković S. I sur.: Rentgenski uređaji i klinički aspekti dijagnostičkih metoda – radiološke metode i uređaji u Janković S. I Eterović D.: Fizičke osnove i klinički aspekti medicinske dijagnostike. 1. izd. Zagreb: Medicinska naklada Zagreb 2002; str. 98 -112..
71. Techniques of Computed Tomography u Wegener O.H.: Whole Body Computed Tomography, 2. izd. Boston, Oxford, London, Edinburgh, Melbourne, Paris, Berlin, Vienna: Blackwell Scientific Publications; 1992. str. 3 –10.
72. Napel SA: Principles of spiral CT. U: Fishman EK, Jeffrey RB. Spiral CT: Principles, Techniques and Clinical Applications, New York: Raven Press; 1998. str. 3–17.
73. Bartolozzi C, Neri E, Caramella. CT in vascular pathologies. *Eur Radiol.* 1999;8:679-84.
74. Napel SA :Principles and techniques of 3D spiral CT angiography. U: Fishman EK, Jeffrey RB. Spiral CT: Principles, Techniques and Clinical Applications, New York: Raven Press; 1998. str.339-61.
75. Sheth S, Scatarige JC, Horton KM, Corl FM, Fishman EK. Current concepts in the diagnosis and management of renal cell carcinoma: role of multidetector CT and three-dimensional CT. *Radiographics.* 2001;21:S237-S254.
76. Fishman EK, Urban BA. Spiral CT of the kidney U: Fishman EK, Jeffrey RB. Spiral CT: Principles, Techniques and Clinical Applications, New York: Raven Press; 1998. str.233-57.
77. Sheth S, Fishman EK. Multi-Detector Row CT of the Kidneys and Urinary Tract: Techniques and Applications in the Diagnosis of Benign Diseases *Radiographics* 2004;24 Issue 2:20e Dostupno na: <http://pubs.rsna.org/doi/full/10.1148/rg.e20>
Pristupljeno:26.01.2012.

78. Caoili EM, Inampudi P, Cohan RH i sur. Optimization of multi-detector row CT urography: effect of compression, saline administration, and prolongation of acquisition delay. *Radiology*. 2005;235:116–23.
79. Cohan RH, Caoili EM. CT urography techniques. U: Silverman SG, Cohan RH ur. CT urography: an atlas. Philadelphia : Lippincott, Williams & Wilkins; 2006, str. 11–21.
80. Noroozian M, md, Cohan MD, Caoili M, Cowan N, Ellis JH. Multislice CT urography: state of the art. *Br J Radiol*. 2004;77:74-86.
81. Van Der Molen A, Cowan N, Mueller Lisse UG i sur. CT urography: definition, indications and techniques. A guideline for clinical practice. *Eur Radiol*. 2008;18:4-17
82. Zeman RK, Zeiberg A, Hayes WS, Silverman PM, Cooper C, Garra BS. Helical CT of renal masses: the value of delayed scans . *AJR AM J Roentgenol*. 1996;167: 771-6.
83. Macari M, Bosniak MA. Delayed CT to evaluate renal masses incidentally discovered at contrast-enhanced CT: demonstration of vascularity with deenhancement. *Radiology*. 1999;213(3):674-80.
84. Čurić J. Niskodozni protokol CT urografije u obradi bolesnika s makrohaturijom. Doktorska disertacija, Sveučilište u Zagrebu. Zagreb, 2010. Dostupno na: <http://medlib.mef.hr/856> . Pristupljeno:26/01/2012
85. Barrett BJ, Parfrey PS. Prevention of nephrotoxicity induced by radiocontrast agents. *N Engl J Med*. 1994; 331:1449-50.
86. Solomon R. The role of osmolality in the incidence of contrast-induced nephropathy:A systematic review of angiographic contrast media in high risk patients. *Kidney International*. 2005;68(5):2256-63.
87. Stratta P, Bozzola C, Quaglia M. Pitfall in nephrology:contrast nephropathy has to be differentiated from renal damage due to atheroembolic disease. *Journal of Nephrology J Nephrol*. 2012;25(3):282-9.
88. McCullough PA. Contrast-induced acute kidney injury. *J Am Coll Cardiol*. 2008;51(15):1419-28.
89. Solomon R. Contrast-induced acute kidney injury (CIAKI). *Radiol Clin North Am*. 2009;47(5):783-8.
90. Bettmann MA. Frequently asked questions:Iodinated contrast agents. *Radiographics*. 2004;24:S3-S10.

91. Sutton D., Gregson R. 25 Arteriography and interventional angiography. U Sutton D: Textbook of radiology, 6.izd. Edinburgh, London, New York, Philadelphia, St. Louis, Sydney, Toronto; Churchill Livingstone 1998: str.673 –742.
92. Maddox TG. Adverse reactions to contrast material:recognition, prevention, and treatment. American Family Physician. 2002;66(7):1229-34.
93. Miller JC, Lee SI. Minimizing adverse reactions to contrast agents. Radiology Rounds A newsletter for referring physicians Massachusetts General Hospital Department of radiology October 2003; Vol I Issue 5 [2 p] Dostupno na: http://www.mghradrounds.org/index.php?src=gendocs&link=2003__october Pristupljeno:26.01.2012.
94. Zeman RK, Fox SH, Silverman PM, Davros WJ, Carter LM, Griego D, Weltman DI, Ascher SM, Cooper CJ. Helical (spiral) CT of the abdomen AJR Am J Roentgenol. 1993; 160: 719-25.
95. Cohan RH, Sherman LS, Korobkin M, Bass JC, Francis IR. Renal masses: assessment of corticomedullary-phase and nephrographic-phase CT scans. Radiology. 1995;196(2):445-51.
96. Birnbaum BA, Jacobs JE, Ramchandani P. Multiphasic renal CT:comparison of renal mass enhancement during the corticomedullary and nephrographic phases Radiology. 1996: 200: 753-8.
97. Szolar DH, Kammerhuber F, Altziebler S, . Multiphasic helical CT of the kidney:increased conspicuity for detection and characterization of small (<3 cm) renal masses. Radiology. 1997;202(1):211-7.
98. Kopka L, Fischer U, Zoeller G, Schmidt C, Ringert RH, Grabbe. Dual-phase helical CT of the kidney: value of the corticomedullary and nephrographic phase for evaluation of renal lesions and preoperative staging of renal cell carcinoma. AJR Am J Roentgenol. 1997;169(6):1573-8 .
99. Herts BR, Coll DM, Lieber ML, Strem SB, Novick AC. Triphasic helical CT of the kidneys: contribution of vascular phase scanning in patients before urologic surgery AJR Am J Roentgenol. 1999; 173: 1273-7.
100. Fishman EK, Urban BA:Spiral CT of the kidney. U: Fishman EK, Jeffrey RB: Spiral CT: Principles, Techniques and Clinical Applications. Raven Press, New York 1998.
101. Silverman SG, Lee BY, Seltzer SE, Bloom DA, Corless CL, Adams SF. Small (lesser than or equal to 3cm) renal masses: correlation of spiral CT features and pathologic findings. AJR Am J Roentgenol. 1994;163(3):597-605.

102. Catalano C, Fraioli F, Laghi A, Napoli A, Pediconi F, Danti M, Nardis P, Passarielo R. High resolution multidetector CT in the preoperative evaluation of patients with renal cell carcinoma, *AJR Am J Roentgenol.* 2003;180:1271–7.
103. Wildberger JE, Adam G, Boeckmann W, Munchau A, Brauers A, Gunther RW, Fuzesi L. Computed tomography characterization of renal cell tumors in correlation with histopathology. *Invest Radiol.* 1997;32(10):596-601.
104. Herts BR, Coll DM, Novick AC, Obuchowski N, Linnell G, Wirth SL, Baker ME. Enhancement Characteristics of papillary Renal Neoplasms Revealed on Triphasic Helical CT of the Kidneys *AJR Am J Roentgenol.* 2002;178:367-72.
105. Kim JK, Kim TK, Ahn HJ, Kim CS, Kim K-R, Cho K-S. Differentiation of subtypes of renal cell carcinoma on helical CT scans *AJR Am J Roentgenol.* 2002; 178: 1499-1506.
106. Ruppert-kohlmayr AJ, Uggowitz M, Meissnitzer T, Ruppert G. Differentiation of Renal Clear Cell Carcinoma and Renal Papillary Carcinoma Using Quantitative CT Enhancement Parameters *AJR Am J Roentgenol.* 2004;183:1387-91.
107. Sheir KZ, El-Azab M, Mosbah A, El-Baz M, Shaaban AA. Differentiation of renal cell carcinoma subtypes by Multislice Computerized Tomography. *The Journal of Urology.* 2005;174:451-5.
108. Zhang J, Lefkowitz RA, Ishill NM, Wang L, Moskowitz ChS, Russo P, Eisenberg H, Hricak H. Solid Renal Cortical Tumors: Differentiation with CT. *Radiology.* 2007;244(2):494-505.
109. Jinzaki M, Tanimoto A, Narimatsu Y, Ohkuma K, Kurata T, Shinmoto H, Hiramatsu K, Mukai M, Murai M. Angiomyolipoma: imaging findings in lesions with minimal fat *Radiology.* 1997; 205: 497-502.
110. Kim JK, Park SY, Shon JH, Cho KS. Angiomyolipoma with minimal fat: differentiation from renal cell carcinoma at biphasic helical CT *Radiology.* 2004; 230: 677-84.
111. Yamada T., Endo M, Tsuboi M, Matsuhashi T, Takase K, Higano S, Takahashi S. Differentiation of Pathologic Subtypes of Papillary Renal Cell Carcinoma on CT. *AJR. Am J Roentgenol.* 2008;191(5);1559-63.
112. Shinmoto H, Yuasa Y, Tanimoto A, Narimatsu Y, Jinzaki M, Hiramatsu K, Mukai M. Small renal cell carcinoma: MRI with pathologic correlation. *J Magn Reson Imaging.* 1998;8:690-4.

113. Roy C, Sauer B, Lindner V, Lang H, Saussine C, Jacqmin D. MR imaging of papillary renal neoplasms: potential application for characterization of small renal masses. *Eur Radiol.* 2007;17:193-200.
114. Fujimoto H, Wakao F, Moriyama N, Tobisu K, Sakamoto M, Kakizoe T. Alveolar architecture of clear cell renal carcinoma (<5,0cm) show high attenuation on dynamic CT scanning. *Jpn J Clin Oncol.* 1999;29:198-203.
115. Štern-Padovan R, Brkljačić B, Marotti M: Mokraćni sustav i nadbubrežne žlijezde. U Hebrang A, Klarić-Čustović R, ur. *Radiologija*, Zagreb: Medicinska naklada Zagreb 2006; str.197-228.
116. Rickards D., Jones S. 39.The kidneys u Sutton D:Textbook of radiology VI edition .Churchill Livingstone Edinburgh, London, New York, Philadelphia, St. Louis, Sydney, Toronto 1998 str.1113-272.
117. Kier R, Taylor KJ, Feycock AL, Ramos M. Renal masses: Characterization with Doppler US. *Radiology.* 1990;176:703-7.
118. Hélénon O, Correas JM, Balleyguier C, Ghouadni M, Cornud F. Ultrasound of renal tumors. *Eur Radiol.* 2001;11:1890-901.
119. Fan L, Lianfang D, Jinfang X, Yijin S, Ying W,. Diagnostic Efficacy of Contrast-Enhanced Ultrasonography in Solid Renal Parenchymal Lesions With Maximum Diameter of 5cm. *Journal of Ultrasound in Medicine.* 2008;27(6):875-85.
120. Gerst S, Hann LE, Li D, Gonen M, Tickoo S, Sohn MJ, Russo P. Evaluation of Renal Masses With Contrast-Enhanced Ultrasound:Initial Experience. *AJR Am J Roentgenol.* 2011;197(4):897-906.
121. An introduction to radiologic methods in Zagoria RJ. *Genitourinary radiology-The requisites series Mosby , Philadelphia , 2004. str.1-50.*
122. Ewitts MP, Hofer SB, Schmiedl UP. Clinical update:Breath-hold 3D gadolinium enhanced multiphasic abdominal MR. *Appl.Radiol* 2003;32(1):9-12.
123. Špero M, Brkljačić B, Kolarić B, Marotti M. Preoperative staging of renal cell carcinoma using magnetic resonance imaging: comparison with pathological staging. *Clinical Imaging.* 2010;34:441-7.
124. Sun MRM, Ngo L, Genega EM, Atkins MB, Finn ME, Rofsky NM, Pedrosa I. Renal Cell Carcinoma: Dynamic Contrast-enhanced MR Imaging for Differentiation of tumor Subtypes – Correlation with Pathologic Findings. *Radiology.* 2009;250:793-802.

125. Sandrasegaran K, Sundaram CP, Ramaswamy R, Akisik FM, Rydberg MP, Lin C, Aisen AM. Usefulness of Diffusion-Weighted Imaging in the Evaluation of Renal Masses. *AJR. Am J Roentgenol.* 2010;194(2):438-45.
126. Wang H, Cheng L, Zhang X, Wang D, Guo A, Gao Y, Ye H. Renal Cell Carcinoma: Diffusion-weighted MR Imaging for Subtype Differentiation at 3.0T. *Radiology.* 2010;257:135-43.
127. Špero M. Magnetna rezonancija tehnikom “zadržavanja daha” u dijagnostici i preoperativnoj procjeni proširenosti malignih tumora bubrega. Doktorska disertacija, Sveučilište u Zagrebu. Zagreb, 2011. str. 36-47 Dostupno na: <http://medlib.mef.hr/1382> .
Pristupljeno: 26.01.2012.
128. Eggener S. TNM Staging for Renal Cell Carcinoma: Time for a New Method. *European Urology.* 2010;58:517-21
129. Robson CJ. Radical nephrectomy for renal cell carcinoma. *J Urol.* 1963;89:37-42.
130. Robson CJ, Churchill BM, Anderson W. The results of radical nephrectomy for renal cell carcinoma. *J Urol.* 1969;101:297-301.
131. Gospodarowicz MK, Benedet L, Hutter RV, i sur. History and international developments in cancer staging. *Cancer Prev Control.* 1998;2:262-8.
132. xxxi. Bubreg. U: Edge SB, Byrd DR, Compton CC i sur., urednici.: *AJCC Cancer Staging Manual*, 7. izd. New York: Springer; 2010. str. 479-89.
133. Motzer RJ, Bander NH, Nanus DM. Renal-Cell Carcinoma. *N Engl J Med.* 1996;335(12):865-75.
134. Gold PJ, Fefer A, Thompson JA. Paraneoplastic manifestations of renal cell carcinoma. *Semin Urol Oncol.* 1996;14:216-22.
135. Palapattu GS, Kristo B, Rajfer J. Paraneoplastic syndromes in urologic malignancy: the many faces of renal cell carcinoma *Rev Urol.* 2002;4:163-70.
136. Mueller-Lisse UG, Mueller-Lisse UL, Meindl T, Copenrath E, Degenhart C, Graser A, Scherr M, Reiser MF. Staging of renal cell carcinoma. *Eur Radiol.* 2007;17:2268-77.
137. Blom JHM, van Poppel H, Maréchal JM, Jacqmin D, Schröder FH, de Prijck L, Sylvester R, for the EORTC Genitourinary Tract Cancer Group. Radical Nephrectomy with and without Lymph-Node Dissection: Final Results of European Organization for Research and Treatment of Cancer (EORTC) Randomized Phase 3 Trial 30881. *Eur Urol.* 2009;55:28-34 .

138. Uzzo RG, Novick AC. Nephron sparing surgery for renal tumors: Indications, techniques and outcomes. *Journal of Urology*. 2001;166(1):6-18.
139. Abreu SC, Gill IS. Renal Cell Carcinoma: modern surgical approach. *Current Opinion in Urology*. 2003;13(6):439-44.
140. Godley P, Kim SW. Renal Cell Carcinoma. *Current Opinion in Oncology*. 2002;14:280-5.
141. Flanigan RC, Mickisch G, Sylvester R, Tangen C, Van Poppel H, Crawford ED. Cytoreductive nephrectomy in patients with metastatic renal cancer: a combined analysis. *J Urol*. 2004;171:1071 – 6.
142. Kunkle DA, Uzzo RG. Cryoablation or radiofrequency ablation of the small renal mass: a metaanalysis. *Cancer*. 2008;113:2671 – 80.
143. Rendon RA, Kachura JR, Sweet JM. The uncertainty of radiofrequency treatment of renal cell carcinoma: findings at immediate and delayed nephrectomy. *J Urol*. 2002;167:1587-92.
144. Kohrmann K, Michel MS, Gaa J. High intense focused ultrasound as noninvasive therapy for multilocal renal cell carcinoma: case study and review of literature. *J Urol*. 2002;167:2397-403.
145. Forauer AR, Kent E, Cwikiel W, Esper P, Redman B. Selective palliative transcatheter embolization of bony metastases from renal cell carcinoma. *Acta Oncol*. 2007;46:1012 – 8.
146. Motzer RJ, Bukowski RM. Targeted therapy for metastatic renal cell carcinoma. *J Clin Oncol*. 2006;24:5601-8.
147. Fyfe G, Fisher RI, Rosenberg SA, Sznol M, Parkinson DR, Louie AC. Results of treatment of 255 patients with metastatic renal cell carcinoma who received high-dose recombinant interleukin-2 therapy. *J Clin Oncol*. 1995;13:88-96.
148. Linehan WM, Pinto PA, Srinivasan R, Merino M, Choyke P, Coleman J, Toro J, Glenn G, Vocke C, Zbar B, Schmidt LS, Bottaro D, Neckers L. Identification of the genes for kidney cancer: opportunity for disease-specific targeted therapeutics. *Clin Cancer Res*. 2007;13:671-9.
149. Kaelin WG Jr. The von Hippel-Lindau tumor and suppressor gene and kidney cancer. *Clin Cancer Res*. 2004;10:6290-5.
150. Abrams TJ, Lee LB, Murray LJ, Pryer NK, Cherrington JM. SU11248 inhibits KIT and platelet-derived growth factor receptor beta in preclinical models of human small cell lung cancer. *Mol Cancer Ther*. 2003;2:471-8.

151. Mendel DB, Laird AD, Xin X, Louie SG, Christensen JG, Li G, Schreck RE, Abrams TJ, Ngai TJ, Lee LB, Murray LJ, Carver J, Chan E, Moss KG, Haznedar JO, Sukbuntherng J, Blake RA, Sun L, Tang C, Miller T, Shirazian S, McMahon G, Cherrington JM. In vivo antitumor activity of SU11248, a novel tyrosine kinase inhibitor targeting vascular endothelial growth factor and platelet-derived growth factor receptors: determination of a pharmacokinetic/pharmacodynamic relationship. *Clin Cancer Res.* 2003;9:327-37.
152. Motzer RJ, Hutson TE, Tomczak P, Michaelson MD, Bukowski RM, Rixe O, Oudard S, Negrier S, Szczylik C, Kim ST, Chen I, Bycott PW, Baum CM, Figlin RA. Sunitinib versus interferon alfa in metastatic renal cell carcinoma. *N Engl J Med.* 2007;356:115-24.
153. Chowdhury S, Larkin JM, Gore ME. Recent advances in the treatment of renal cell carcinoma and the role of targeted therapies. *Eur J Cancer.* 2008;44:2152-61.
154. Awada A, Hendlisz A, Gil T, Bartholomeus S, Mano M, de Valeriola D. Phase I safety and pharmacokinetics of BAY 43-9006 administered for 21 days on /7days off in patients with advanced, refractory solid tumors. *Br J Cancer.* 2005;92:1855-61.
155. Strumberg D, Richly H, Hilger RA, Schleucher N, Korfee S, Tewes M, Faghieh M, Brendel E, Voliotis D, Haase CG, Schwartz B, Awada A, Voigtmann R, Scheulen ME, Seeber S. Phase I clinical and pharmacokinetic study of the Novel Raf kinase and vascular endothelial growth factor receptor inhibitor BAY 43-9006 in patients with advanced refractory solid tumors. *J Clin Oncol.* 2005;23:965-72.
156. Escudier B, Eisen T, Stadler WM, Szczylik C, Oudard S, Siebels M, Negrier S, Chevreau C, Solska E, Desai AA, Rolland F, Demkow T, Hutson TE, Gore M, Freeman S, Schwartz B, Shan M, Simantov R, Bukowski RM; TARGET Study Group. Sorafenib on advanced clear-cell renal-cell carcinoma. *N Engl J Med.* 2007;356:125-34.
157. Amato R, Harris JP, Dalton M, Khan M, Alter R, Zhai Q, Brady JR, Jac J, Hauke R, Srinivas S. A phase I trial of inpatient dose-escalated sorafenib in patients with metastatic renal cell cancer (MRCC) (ASCO Annual Meeting 2007 Proceedings Abst 5026). *J Clin Oncol.* 2007;25 (18S (June 20 Supplement)):5026.
158. Rixe O, Bukowski RM, Michaelson MD, Wilding G, Hudes GR, Bolte O, Motzer RJ, Bycott P, Liau KF, Freddo J, Trask PC, Kim S, Rini BI. Axitinib treatment in patients with cytokine-refractory metastatic renal-cell cancer: a phase II study. *Lancet Oncol.* 2007; 8:975-84.

159. Hutson TE, Davis ID, Machiels JP, de Souza PL, Hong BF, Rottey S, Baker KL, Crofts T, Pandite L, Figlin R. Pazopanib (GW786034) is active in metastatic renal cell carcinoma (RCC); interim results of a phase II randomized discontinuation trial (RDT) (ASCO Annual Meeting 2007 Proceedings Abst 5031). *J Clin Oncol.* 2007; 25(18S (June 20 Supplement)):5031.
160. Ferrara N, Hillan KJ, Gerber HP, Novotny W. Discovery and development of bevacizumab, an anti-VEGF antibody for treating cancer. *Nat Rev Drug Discov.* 2004;3:391-400.
161. Escudier B, Pluzanska A, Koralewski P, Ravaud A, Bracarda S, Szczylak C, Chevreau C, Filippek M, Melichar B, Bajetta E, Gorbunova V, Bay JO, Bodrogi I, Jagiello-Gruszfeld A, Moore N; AVOREN Trial investigators. Bevacizumab plus interferon alfa-2a for treatment of metastatic renal cell carcinoma: a randomised, double-blind phase III trial. *Lancet.* 2007;370:2103-11.
162. Rini BI, Halabi S, Rosenberg JE, Stadler WM, Vaena DA, Ou SS, Archer L, Atkins JN, Picus J, Czaykowski P, Dutcher J, Small EJ. Bevacizumab plus interferon alfa compared with interferon alfa monotherapy in patients with metastatic renal cell carcinoma: CALGB 90206. *J Clin Oncol.* 2008;26:5422-8.
163. Bjornsti MA, Houghton PJ. The TOR pathway: a target for cancer therapy. *Nat Rev Cancer.* 2004;4:335-48.
164. Hudes G, Carducci M, Tomczak P, Dutcher J, Figlin R, Kapoor A, Staroslawska E, Sosman J, McDermott D, Bodrogi I, Kovacevic Z, Lesovoy V, Schmidt-Wolf IG, Barbarash O, Gokmen E, O'Toole T, Lustgarten S, Moore L, Motzer RJ; Global ARCC Trial. Temsirolimus, interferon alfa, or both for advanced renal-cell carcinoma. *N Engl J Med.* 2007;356:2271-81.
165. Amato RJ, Jac J, Giessinger S, Saxena S, Willis JP. A phase 2 study with a daily regimen of the oral mTOR inhibitor RAD001 (everolimus) in patients with metastatic clear cell cancer. *Cancer.* 2009;115:2438-46.
168. Dictionary of Cancer Terms- National Cancer Institute at the National Institute of Health Dostupno na: <http://www.cancer.gov/dictionary?cdrid=45800> Pristupljeno:04.12.2011.
166. Bear HD, Anderson S, Brown A, Smith R, Mamounas EP, Fisher B, et al. The effect on tumor response of adding sequential preoperative docetaxel to preoperative doxorubicin and cyclophosphamide: preliminary results from National Surgical Adjuvant Breast and Bowel Project Protocol B-27. *J Clin Oncol.* 2003;21:4165-74.

167. Smith IC, Heys SD, Hutcheon AW, et al. Neoadjuvant chemotherapy in breast cancer: significantly enhanced response with docetaxel. *J Clin Oncol.* 2002;20:1456-66.
168. Mauri D, Pavlidis N, Ioannidis JPA. Neoadjuvant Versus Adjuvant Systemic Treatment in Breast Cancer: A Meta-Analysis. *JNCI J Natl Cancer Inst.* 2005;97(3):188-94.
169. Fair WR, Cookson MS, Stroumbakis N, Cohen D, Aprikian AG, Wang Y, Russo P, Soloway SM, Sogani P, Sheinfeld J, Herr H, Dalgabni G, Begg CB, Heston WD, Reuter VE. The indications, rationale, and results of neoadjuvant androgen deprivation in the treatment of prostatic cancer: Memorial Sloan-Kettering Cancer Center results. *Urology.* 1997;49(3A Suppl):46-55.
170. van der Kwast TH, Têtu B, Candas B, Gomez JL, Cusan L, Labrie F. Prolonged neoadjuvant combined androgen blockade leads to a further reduction of prostatic tumor volume: three versus six months of endocrine therapy. *Urology.* 1999;53(3):523-9.
171. Aus G, Abrahamsson PA, Ahlgren G, Hugosson J, Lundberg S, Schain M, Schelin S, Pedersen K. Three-month neoadjuvant hormonal therapy before radical prostatectomy: a 7-year follow-up of a randomized controlled trial. *BJU Int.* 2002;90(6):561-6.
172. Improved survival with preoperative radiotherapy in respectable rectal cancer: Swedish Rectal Cancer Trial. *N Engl J Med* 1997;336:980-987.
Erratum in *N Engl J Med.* 1997 22;336(21):1539.
173. Delaunoy T, Alberts SR, Sargent DJ, Green E, Goldberg RM, Krook J, Fuchs C, Ramanathan RK, Williamson SK, Morton RF, Findlay BP. Chemotherapy permits resection of metastatic colorectal cancer: experience from Intergroup N9741
Ann Oncol. 2005; 16 (3): 425-9.
174. Trimble EL, Ungerleider RS, Abrams JA, Kaplan RS, Feigal EG, Smith MA, Carter CL, Friedman MA. Neoadjuvant therapy in cancer treatment. *Cancer.* 1993;72(11):3515-24.
175. Kent EC, Hussain M. Neoadjuvant Therapy for Prostate Cancer: An Oncologist's Perspective. *Rev Urol.* 2003; 5(3): S28-S37.
176. Jonasch E, Tannir NM. Adjuvant and neoadjuvant therapy in renal cell carcinoma. *Cancer J.* 2008;14(5):315-9.
177. Homicsko K, Berthold DR. Neoadjuvant and adjuvant strategies in renal cell carcinoma: more questions than answers. *Anticancer Drugs.* 2011;22 (1 1):S4-8.
178. Petković M, Vrdoljak E, Pavlović Ružić I, Belev B, Omrčen T, Ledina D, Tomek R, Ružić B, Šitum M, Buća A, Pešutić Pisac P. Kliničke upute za dijagnozu, liječenje i praćenje bolesnika oboljelih od raka bubrega. *Liječn Vjesn.* 2012;134:5-8.

179. Sherman JL, Hartman DS, Friedman AC, Madewll JE, Davis CJ, Goldman SM. Angiomyolipoma: computed tomographic-pathologic correlation of 17 cases. *AJR Am J Roentgenol.* 1981;137:1221-6.
180. Oesterling JE, Fishman EK, Goldman SM, Marshall FF. The management of renal angiomyolipoma *J Urol.* 1986;135:1121-4.
181. Maturen KE, Nghiem HV, Caoili EM, Higgins EG, Wolf JS Jr, Wood DP Jr. Renal mass core biopsy: accuracy and impact on clinical management. *AJR Am J Roentgenol.* 2007;188(2):563-70.
182. Dechet CB, Zincke H, Sebo TJ, King BF, LeRoy AJ, Farrow GM, Blute ML. Prospective analysis of computerized tomography and needle biopsy with permanent sectioning to determine the nature of solid renal masses in adults. *J Urol.* 2003; 169:71 -4.
183. Volpe A, Mattar K, Finelli A, Kachura JR, Evans AJ, Geddie WR, Jewett MA. Contemporary results of percutaneous biopsy of 100 small renal masses: a single center experience. *J Urol.* 2008;180(6):2333-7.
184. Leveridge MJ, Finelli A, Kachura JR, Evans A, Chung H, Shiff DA, Fernandes K, Jewett MA. Outcomes of small renal mass needle core biopsy, nondiagnostic percutaneous biopsy, and the role of repeat biopsy. *Eur Urol.* 2011;60(3):578-84.
185. Volpe A, Terrone C, Scarpa RM. The current role of percutaneous needle biopsies of renal tumours. *Arch Ital Urol Androl.* 2009;81(2):107-12.
186. Perez-Rodriguez J, Lai S, Ehst BD, Fine DM, Bluemke D. Nephrogenic systemic fibrosis: incidence, associations, and effect of risk factor assessment-report of 33 cases. *Radiology.* 2009;250:371-7.
187. Israel GM, Bosniak MA. Follow-up CT of moderately complex cystic lesions of the kidney (Bosniak category IIF). *AJR Am J Roentgenol.* 2003;181:627-33.
188. Israel GM, Bosniak MA. Calcification in cystic renal masses: is it important in diagnosis? *Radiology.* 2003;226:47-52.
189. Israel GM, Hindman N, Bosniak MA. Evaluation of cystic renal masses: comparison of CT and MR imaging by using the Bosniak classification. *Radiology.* 2004;231(2):365-71.

10. ŽIVOTOPIS

Autor je rođen u Šibeniku 30.lipnja 1971. godine. U rodnom gradu završio je osnovnu i srednju školu nakon čega je 1990.g. upisao studij medicine Medicinskog fakulteta Sveučilišta u Zagrebu gdje je diplomirao 1996.g.

1999.g. započeo je specijalizaciju iz radiologije u Županijskoj bolnici Čakovec koju je nastavio u Kliničkoj bolnici „Sestre milosrdnice“ u Zagrebu. Specijalizaciju je završio 2003.g. nakon čega se vratio u Županijsku bolnicu Čakovec gdje i danas radi.

Tijekom specijalizacije 2001./2002.g. završio je poslijediplomski specijalistički studij iz radiologije. 2008.g. stekao je naziv magistra radiologije obranivši rad „Doprinos spiralne kompjutorizirane tomografije bubrega u arterijskoj i nefrografskoj postkontrastnoj fazi dijagnostici tumora bubrega“. U razdoblju 2008.-2011.g. pohađao je doktorski poslijediplomski studij „Biomedicina i zdravstvo“ Medicinskog fakulteta Sveučilišta u Zagrebu. Pohađao je edukacijske tečajeve u organizaciji European School of Radiology, 2006. i 2007.g.

Od 2007.g. član je Povjerenstva za medicinsku etiku i deontologiju Hrvatske liječničke komore.

Član je Hrvatskog liječničkog zbora i njegovih stručnih društava, Hrvatskog društva radiologa i Hrvatskog društva za ultrazvuk u medicini i biologiji, European Association of Radiology i European Society for Oncological Imaging.

Autor je i koautor većeg broja stručnih radova, manjeg broja članaka i većeg broja kongresnih priopćenja predstavljenih na stručnim skupovima u zemlji i inozemstvu.
