

# Povezanost pojave peritumoralnih pukotina u duktalnom invazivnom karcinomu dojke s miofibroblastičnom reakcijom strome i gustoćom limfnih žila

---

Leniček, Tanja

Doctoral thesis / Disertacija

2012

Degree Grantor / Ustanova koja je dodijelila akademski / stručni stupanj: **University of Zagreb, School of Medicine / Sveučilište u Zagrebu, Medicinski fakultet**

Permanent link / Trajna poveznica: <https://urn.nsk.hr/urn:nbn:hr:105:813335>

Rights / Prava: [In copyright](#)/[Zaštićeno autorskim pravom.](#)

Download date / Datum preuzimanja: **2024-12-29**



Repository / Repozitorij:

[Dr Med - University of Zagreb School of Medicine Digital Repository](#)



**SVEUČILIŠTE U ZAGREBU  
MEDICINSKI FAKULTET**

**Tanja Leniček**

**Povezanost pojave peritumoralnih  
pukotina u duktalnom invazivnom  
karcinomu dojke s miofibroblastičnom  
reakcijom strome i gustoćom  
limfnih žila**

**DISERTACIJA**



**Zagreb, 2012.**

Disertacija je izrađena u Kliničkom zavodu za patologiju „Ljudevit Jurak“, Kliničkog bolničkog centra „Sestre milosrdnice“

Voditelj rada: prof. dr. sc. Marina Kos

Zahvaljujem mentorici prof. dr. sc. Marini Kos na svesrdnoj pomoći oko izrade ove disertacije te dr. sc. Davoru Tomasu i prof. dr. sc. Boži Krušlinu na korisnim savjetima te moralnoj pomoći koja mi je olakšala provedbu ovog istraživanja. Također se zahvaljujem Tomislavu Beusu koji je pomogao u izradi većine fotografija te laborantima Kliničkog zavoda za patologiju „Ljudevit Jurak“ koji su izradili mikroskopske preparate.

# SADRŽAJ

## POPIS OZNAKA I KRATICA

<b>1.UVOD</b> .....	1
1.1. Embriologija dojke .....	1
1.2. Anatomija i histologija dojke .....	1
1.3. Dojka u trudnoći, dojenju i menopauzi .....	5
1.4. Opskrba dojke krvlju i limfna drenaža .....	6
1.5. Biološki biljezi i imunofenotip tkiva dojke .....	6
1.6. Karcinom dojke .....	7
1.6.1. Epidemiologija .....	7
1.6.2. Čimbenici rizika .....	8
1.6.3. Smještaj, multicentričnost/multifokalnost i bilateralnost .....	9
1.6.4. Dijagnostika .....	10
1.6.5. Patohistološka analiza karcinoma dojke .....	11
1.6.5.1. Mikroskopski tipovi invazivnog karcinoma dojke .....	11
1.6.5.2. Duktalni invazivni karcinom dojke .....	13
1.6.5.3. Lobularni invazivni karcinom dojke .....	14
1.6.5.4. Histološko stupnjevanje diferenciranosti karcinoma dojke (gradus) .....	14
1.6.5.5. pTNM klasifikacija karcinoma dojke .....	15
1.6.5.6. Estrogenski i progesteronski (hormonski) receptori .....	16
1.6.5.7. HER2/neu .....	17
1.6.5.8. Biljezi proliferacije .....	17
1.6.6. Klinički tijek bolesti .....	17
1.6.7. Liječenje, prognoza i molekularna klasifikacija karcinoma dojke .....	19
1.6.7.1. Kirurško liječenje .....	19
1.6.7.2. Radioterapija i sistemsko liječenje .....	20
1.6.7.3. Prognoza i molekularna klasifikacija karcinoma dojke .....	21
1.7. Peritumoralne pukotine .....	24
1.8. Angiogeneza, limfangiogeneza i limfovaskularna invazija u karcinomu dojke .....	25
1.8.1. Angiogeneza i biljezi endotela krvnih žila .....	25
1.8.2. Limfangiogeneza, biljezi endotela limfnih žila i limfovaskularna invazija .....	28
1.9. Stroma karcinoma dojke .....	30
1.9.1. Fibroblasti i miofibroblasti .....	30
1.9.2. Fibrotični fokus .....	32

<b>2. HIPOTEZA</b> .....	35
<b>3. SVRHA I CILJEVI RADA</b> .....	36
<b>4. BOLESNICE I METODE</b> .....	37
4.1. Bolesnice .....	37
4.2. Metode .....	38
4.2.1. Fibroblasti i miofibroblasti u stromi .....	38
4.2.2. Gustoća malih limfnih žila i limfovaskularna invazija .....	39
4.2.3. Peritumoralne pukotine .....	40
4.2.4. Ostali promatrani histološki i klinički parametri karcinoma dojke .....	40
4.2.5. Statistička analiza .....	42
<b>5. REZULTATI</b> .....	43
5.1. Fibroblasti i miofibroblasti u stromi .....	43
5.2. Gustoća malih limfnih žila i limfovaskularna invazija .....	47
5.3. Gustoća malih krvnih žila i vaskularna invazija .....	50
5.4. Peritumoralne pukotine .....	52
<b>6. RASPRAVA</b> .....	63
<b>7. ZAKLJUČCI</b> .....	75
<b>8. SAŽETAK</b> .....	78
<b>9. SUMMARY</b> .....	80
<b>10. LITERATURA</b> .....	81
<b>11. ŽIVOTOPIS</b> .....	94

## POPIS OZNAKA I KRATICA

TDLU – terminalna duktulo-lobularna jedinica  
CK – citokeratin  
EMA – epitelni membranski antigen  
HE – hemalaun-eozin  
ER – estrogenski receptori  
PR – progesteronski receptori  
HER2/neu – engl. human epidermal growth factor receptor 2  
BRCA – engl. breast carcinoma  
UZV – ultrazvuk  
WHO – engl. World Health Organization  
NST – nespecificirani tip  
NOS – engl. not otherwise specified  
DCIS – duktalni karcinom in situ  
LCIS – lobularni karcinom in situ  
CEA – karcinoembrionski antigen  
GFAP – engl. glial fibrillary acidic protein  
LIN – lobularna intraepitelna neoplazija  
GCDF – 15 - engl. gross cystic disease fluid protein 15  
FISH – fluorescentna in situ hibridizacija  
NPI – Nottinghamski prognostički indeks  
NIH – engl. National Institutes of Health  
EGFR – receptor epidermalnog čimbenika rasta  
VEGF – vaskularni endotelni čimbenik rasta  
PD-ECGF – endotelni čimbenik rasta porijekla trombocita  
FGF – čimbenik rasta fibroblasta  
CD31 – engl. cluster designation 31  
CD10 – engl. cluster designation 10  
PECAM-1 - engl. platelet/endothelial cell adhesion molecule  
CD34 – engl. cluster designation 34  
SD – standardna devijacija  
LVI – limfovaskularna invazija tumorom  
KVI – invazija tumora u krvnu žilu  
SMA – glatkomišićni aktin  
CAF – engl. carcinoma associated fibroblasts

# 1. UVOD

## 1.1. EMBRIOLOGIJA DOJKE

Dojka (lat. *mamma*) je najveća žlijezda kože i preinačena žlijezda znojnica. Kao simetrični, parni organ nalazi se u žena, ali i u muškaraca u rudimentarnom obliku.

Embriionalni razvoj dojke započinje u petom tjednu gestacije, kad se na ventralnoj strani embrija pojavljuju dva okomita zadebljanja ektoderma, tzv. mliječne pruge ili grebeni, koja se protežu od pazušne jame do prepona. Osim početnog dijela smještenog u prsnom području, iz kojeg se razvija osnova bradavice (lat. *papilla mammaria*, *mamilla*), veći dio mliječne pruge tijekom fetalnog razvoja nestaje. U području osnove bradavice epidermis urasta u mezenhim i dijeli se na 16-24 epitelnog ogranka u kojima se potkraj fetalnog razvoja pojavi lumen te nastaju izvodni kanali (lat. *ductus lactiferi*). Na izvodnim kanalima izrastaju mali epitelni pupoljci iz kojih kasnije, u djevojčica u pubertetu, nastaju kanalići i lobuli žlijezde. Izvodni kanali se u početku otvaraju u plitku epitelnu jamicu, koja se bujanjem mezenhima razvija u prsnu bradavicu. Parenhim dojke doseže svoj puni razvojni potencijal i funkcionalnost u trudnoći, a nakon menopauze involuira (1, 2).

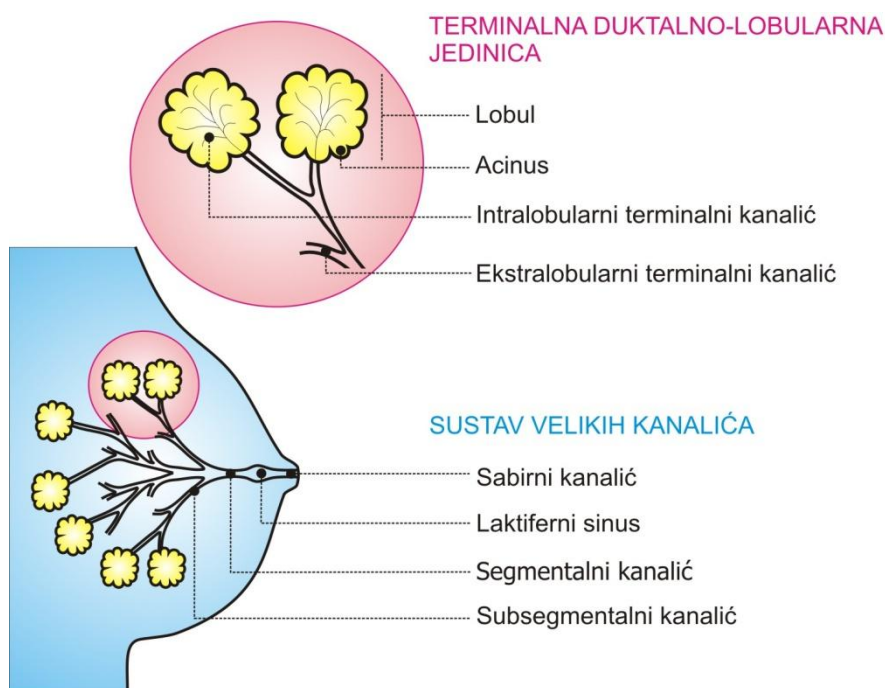
## 1.2. ANATOMIJA I HISTOLOGIJA DOJKE

Dojka je parni organ, smješten obostrano u području lateralnih strana prsnog područja, iznad velikog prsnog mišića, prednjeg pilastog mišića i vanjskog kosog mišića. Obično se proteže između drugog i šestog rebra te od lateralnog ruba prsne kosti prema pazušnoj jami, u obliku repa. Tkivo dojke leži unutar prostora površinske fascije koja je u gornjem dijelu nastavak vratne fascije, a u donjem dijelu nastavak površinske trbušne fascije. Dojka je od okolnih tkiva anatomske jasno ograničena samo u dubokom području gdje se naslanja na fasciju pektoralnog mišića, no unatoč tome mikroskopska žarišta žljezdanog tkiva mogu se naći i u samoj fasciji, a mogu prelaziti i druge anatomske granice same dojke. Ova činjenica ima kliničku važnost u bolesnika s karcinomom dojke, jer ponekad niti potpuna mastektomija ne rezultira odstranjenjem čitavog žljezdanog tkiva dojke. Dojka je prekrivena kožom, a na njenom se vrhu nalazi bradavica okružena izrazitije pigmentiranim područjem kože, koje se naziva areola. Veličina dojke u odrasle žene ovisi o ženinoj tjelesnoj građi, te može težiti od 30 do 1000 g (2).

Histološki pregled uzoraka tkiva dojke ključan je u dijagnostici bolesti dojke. Pri tome treba naglasiti da se „normalna“ građa uvelike razlikuje ovisno o spolu, dobi, fazi menstrualnog ciklusa, trudnoći i laktaciji, menopauzalnom statusu te drugim čimbenicima.

Žljezdani dio dojke nalazi se u potkožju građenom od vezivnog i masnog tkiva i podijeljen je u 10 do 20 režnjeva (lat. *lobus*). Premda se režnjevi lako mogu razlučiti injekcijom boje ili radiološkog kontrastnog sredstva, oni anatomski nisu dobro ograničeni, zbog čega se makroskopski i histološki ne mogu jasno razabrati, a razgranati kanalići različitih režnjeva mogu se međusobno preklapati ili čak anastomozirati (2).

Režanj čini kompleks granajućih struktura koji se sastoji od dva osnovna dijela: terminalne duktulo-lobularne jedinice (TDLU) i sustava velikih kanalića. Terminalna duktulo-lobularna jedinica predstavlja sekrecijski dio žlijezde, a čine ju terminalni kanalić i režnjić (lat. *lobulus*) sastavljen od 30-50 sitnih, krajnjih kanalića ili acinusa. TDLU je povezana sa subsegmentalnim kanalićem, koji se nastavlja na segmentalni kanalić, a zatim u sabirni kanalić, koji se prazni na bradavici (slika 1) (2, 3).

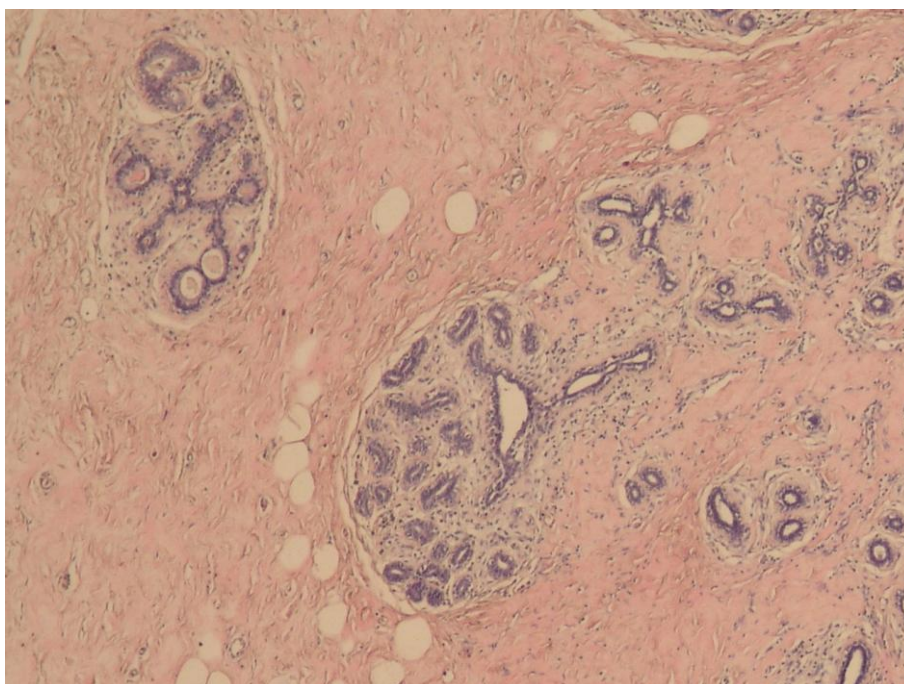


Slika 1. Shematski prikaz glavnih građevnih elemenata dojke.

Vretenasto proširenje kanalića neposredno ispod bradavice, a između sabirnog i segmentalnog kanalića naziva se laktiferni sinus (lat. *sinus lactiferus*), ali čini se da to proširenje u stvari ne postoji već da se radi o artefaktu (4).



Terminalna duktulo-lobularna jedinica histološki se lako prepoznaje po jasnoj lobularnoj arhitekturi i prisustvu omotača specijalizirane, hormonski ovisne, tzv. intralobularne strome koja je rahla i miksoidnog izgleda (histokemijski pozitivna na Alcian modriilo) te sadrži nježna kolagena i retikulinska vlakna, fibroblaste, limfocite, plazma stanice, makrofage i žile, dok elastična vlakna nedostaju. Veliki kanalići imaju manje specijalizirane strome i okruženi su tzv. interlobularnom stromom koja je gušća i sadrži kontinuirana i dobro razvijena elastična vlakna (slika 2). Interlobularna stroma nakon 18. godine života sve više biva zamijenjena masnim tkivom (2, 3, 5).



Slika 2. Histološka građa normalnog tkiva dojke.

---

Cijeli duktulo-lobularni epitelni sustav dojke je obložen s dva specijalizirana sloja epitela koji imaju različite ultrastrukturne i imunohistokemijske značajke. Unutarnji sloj epitela, koji je u neposrednom dodiru s lumenom, ima sekretornu i apsorbivnu funkciju i često se jednostavno naziva epitel, a vanjski, bazalni sloj čini sloj mioepitelnih stanica. U sloju epitelnih stanica može se naći i po koja neuroendokrini stanica. Ovakva građa epitelnog pokriva ima veliku važnost prilikom histološke dijagnostike, s obzirom na to da je dvorednost epitela jedna od glavnih razlikovnih značajki benignih i malignih promjena dojke (6).

Imunohistokemijski, epitelne stanice pokazuju pozitivnu reakciju na citokeratine (CK); CK7, CK8, CK18, CK19, E-cadherin, specifični antigen masnih globula mlijeka

(engl. *milk fat globule membrane antigen*) i alfa-laktalbumin. Epitelni membranski antigen (EMA) je pozitivan u apikalnom dijelu aktivnih sekretornih stanica. Premda prisutan, sloj mioepitelnih stanica se često na preparatima bojenim hemalaun-eozinom (HE) teško uočava, ali ga se jasno može prikazati imunohistokemijskim dokazivanjem izraženosti CK5/6, CK14, CK17, S-100 proteina, P-cadherina, glatkomišićnog aktina (SMA), calponin, teški lanac glatkomišićnog miozina, maspin, caldesmon (samo u duktalnom dijelu) i CD10. Uz to, mioepitelne stanice pokazuju nuklearni pozitivitet na p63. Pankreatinska protutijela reagiraju s epitelnim i mioepitelnim stanicama. Nedavno je u normalnom tkivu dojke otkrivena i treća vrsta stanica koje su nejednoliko raspoređene po duktulo-lobularnom sustavu i koje se smatraju matičnim stanicama sposobnim diferencirati se u obje temeljne stanične linije. Te stanice pokazuju izraženost CK5 i nedostatak izraženosti CK8, CK18 i CK19 kao i glatkomišićnog aktina (2, 3).

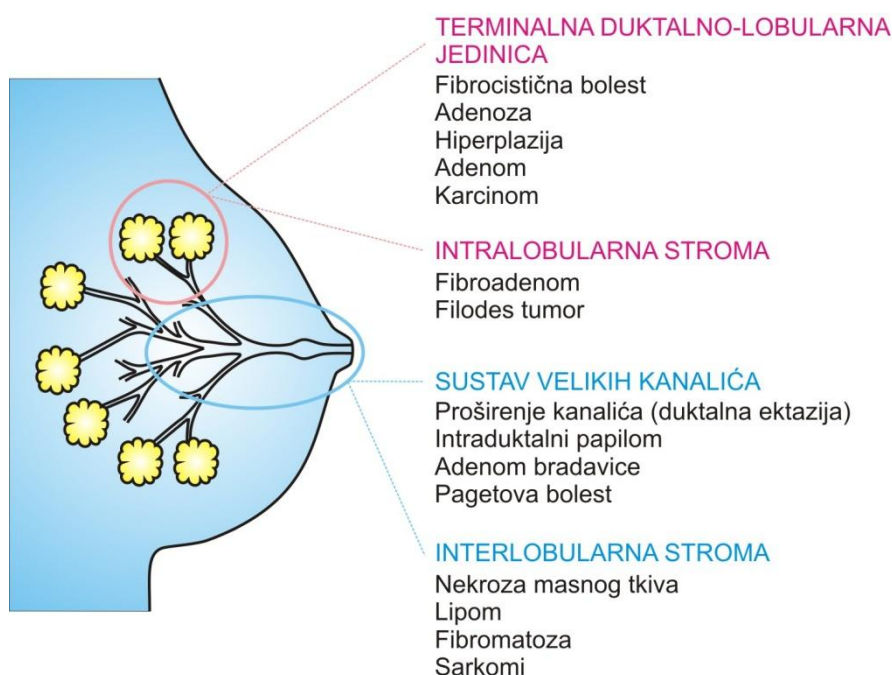
Žljezdani je epitel u cijeloj dojci smješten na neprekinutoj bazalnoj membrani koja se histokemijski i imunohistokemijski može prikazati bojenjem na laminin, kolagen tipa IV i retikulin.

Tkivo dojke tijekom života odgovara na hormonske i druge utjecaje te stoga pokazuje široki raspon „normalnog“ izgleda: od nezrele i nefunkcionalne dojke prije puberteta, preko razvijene dojke u reproduktivnom razdoblju koja pokazuje promjene ovisno o menstrualnom ciklusu, do aktivno secernirajuće dojke u laktaciji i involutivne dojke u postmenopauzi (2, 3).

Premda je većina patoloških promjena dojke epitelnog podrijetla od početka nazivana duktalnima (poput duktalne epitelne hiperplazije, dukalnog in situ karcinoma, dukalnog invazivnog karcinoma) danas se zna da te promjene potječu od TDLU, a ne od sustava velikih kanalića (7, 8). Veliki izvodni kanalići smatraju se primarnim mjestom nastanka solitarnih papiloma, proširenja kanalića i nekoliko rijetkih tipova dukalnog karcinoma. Mjesta polazišta najčešćih patoloških promjena dojke prikazana su na slici 3.

Bradavica dojke je smještena u sredini areole, prekrivena izrazitije pigmentiranom kožom. Na bradavici se otvaraju veliki izvodni kanalići dojke, a osim toga sadrži i brojne žlijezde lojnice te gustu vezivnu stromu u kojoj se nalaze erektilni glatki mišići. Montomerijevi tuberkuli (kojih je najčešće 10-20) su izbočenja u području areole koja postaju uočljivija tijekom trudnoće, a mikroskopski su građena od sabirnih (laktifernih) kanalića udruženih sa sustavom žlijezda lojnica. Koža koja prekriva bradavicu i areolu je uobičajene građe, osim što u bazalnom sloju sadrži veću količinu melanina i povremeno

svijetle stanice poznate kao Toker-ove stanice, a koje su histogenetski povezane s Paget-ovom bolešću (3).



Slika 3. Polazišta najčešćih patoloških promjena dojke.

---

### 1.3. DOJKA U TRUDNOĆI, DOJENJU I MENOPAUIZI

Tkivo dojke doseže svoj puni razvoj tek tijekom trudnoće i dojenja. Pod utjecajem estrogena, progesterona, prolaktina i hormona rasta epitelne stanice proliferiraju te se tako povećava broj lobula i broj acinusa po lobulu, a količina intra i interlobularne strome se smanjuje. Do kraja prvog tromjesečja trudnoće dojke su jasno povećane, površinske vene su proširene, a koža areole izrazitije pigmentirana. U drugom i trećem tromjesečju trudnoće nastavlja se rast lobula, a epitel koji oblaže acinuse toliko proliferira da se doima jednorednim. Premda održane, mioepitelne stanice su jasno uočljive tek u sustavu velikih kanalića. Citoplazma epitelnih stanica postaje vakuolizirana, mnoge imaju čavličast izgled (engl. *hobnail*), a u uvećanim lobulima nakuplja se sekret. Nakon laktacije lobuli se smanjuju i tijekom nekoliko mjeseci poprimaju izgled poput onoga prije trudnoće i dojenja (2).

Zbog pada razine estrogena i progesterona, nakon menopauze se broj TDLU smanjuje, no sustav velikih kanalića može postati proširen. Količina specijalizirane intralobularne strome se smanjuje, a nju zamjenjuje hijalinizirano vezivo ili masno tkivo (2).

### 1.4. OPSKRBA DOJKE KRVLJU I LIMFNA DRENAŽA

Krv u dojku većinom dovode dvije velike arterije: unutarnja prsna arterija (lat. *a. thoracica /mammaria/ interna*) koja sa svojim ograncima opskrbljuje oko 60% tkiva dojke, uglavnom središnje dijelove, i postranična prsna arterija (lat. *a. thoracica lateralis*) koja opskrbljuje oko 30% dojke, uglavnom gornje i postranične dijelove. Manji dio krvi u dojku dolazi putem ogranaka drugih arterija: *a. thoracoacromialis*, *aa. intercostales*, *a. subscapularis* i *a. thoracodorsalis* (9).

Venska drenaža pokazuje značajne individualne razlike, ali uglavnom ipak prati arterijsku opskrbu. Površinski venski splet nalazi se u potkožnom tkivu i teče poprijeko od lateralne prema medijalnoj strani, a krv skuplja *v. thoracica interna*. Krv iz dubokih dijelova dojke drenira se putem ogranaka triju vena: to su *v. thoracica interna*, *v. axilaris* i *vv. intercostales* (2, 6).

Limfna drenaža dojke zaslužuje posebnu pažnju zbog uloge koju ima u metastaziranju stanica raka dojke. Preko 75% limfe, uglavnom iz lateralnih kvadranta drenira se u limfne čvorove pazušne jame ili aksile (lat. *nodi lymphoidei axillares*). Ostatak limfe, uglavnom iz medijalnih dijelova dojke, drenira se ili u parasternalne limfne čvorove (lat. *nodi lymphoidei parasternales*) ili u čvorove suprotne dojke, a limfa iz donjih dijelova u čvorove uz ošit (lat. *nodi phrenici inferiores*). Izuzev kože bradavice i areole, limfa iz kože dojke, ovisno o smještaju, drenira se u aksilarne čvorove, donje duboke čvorove vrata (lat. *nodi lymphoidei cervicales inferiores*), čvorove ispod klavikule (lat. *nodi lymphoidei infraclaviculares*) i parasternalne limfne čvorove (6, 9).

### 1.5. BIOLOŠKI BILJEZI I IMUNOFENOTIP TKIVA DOJKE

Poznato je da u tkivu dojke postoje barem dvije vrste estrogenskih receptora (ER); ER $\alpha$  i ER $\beta$ , pri čemu je ER $\alpha$  puno više proučavan. Izraženost ER $\alpha$  se može dokazati imunohistokemijskim metodama u pojedinim jezgrama epitelnih stanica lobula i kanalića,

ali je u epitelu lobula češće izražena. Udio ER $\alpha$  pozitivnih stanica postupno raste s dobi žene, a nakon menopauze ostaje stabilan (10). U žena reproduktivne dobi izraženost ER $\alpha$  se mijenja ovisno o fazi menstruacijskog ciklusa i veća je u folikularnoj nego u luteinskoj fazi ciklusa. Mioepitelne stanice ne pokazuju izraženost ER $\alpha$  (11).

U normalnom tkivu dojke dokazana je i izraženost ER $\beta$  i to ne samo u epitelnim stanicama lobula i kanalića, već i u mioepitelnim stanicama, endotelu i stanicama strome. Izgleda da faza menstruacijskog ciklusa ne utječe na izraženost ovih receptora, a pojedini autori pokazuju da bi relativni udio ekspresije ER $\beta$  i ER $\alpha$  u normalnom tkivu dojke mogao biti važan u procjeni rizika za obolijevanje od raka, pri čemu bi relativni veći udio ER $\beta$  prema ER $\alpha$  mogao imati zaštitnu ulogu (12).

Za razliku od ER, progesteronski receptori (PR) su u normalnom tkivu dojke manje proučavani. Ipak, imunohistokemijski ih se nalazi u jezgrama epitelnih stanica lobula i kanalića i čini se da se njihova izraženost ne ovisi o fazi menstruacijskog ciklusa (11).

Uz ER i PR, u normalnom tkivu dojke proučavani su i brojni drugi biološki biljezi. Prekomjerna ekspresija HER2 proteina, nakupljanje p53 proteina ili mutacija *p53* je u epitelu normalnog tkiva dojke rijetkost, a klinički značaj nejasan (13). Antiapoptotički protein bcl-2 je u epitelu normalnog tkiva dojke jasno izražen, dok je S-100 protein izražen u mioepitelnim stanicama i, rjeđe, epitelnim stanicama (14, 15). Epitelne stanice također različito pokazuju različitu izraženost kazeina,  $\alpha$ -laktalbumina i c-kita (CD117) (2).

## **1.6. KARCINOM DOJKE**

### **1.6.1. EPIDEMIOLOGIJA**

Karcinom dojke je najčešći maligni tumor žena, a u mnogim je zemljama vodeći uzrok smrti od maligne bolesti u žena (16). Prema podacima American Cancer Society godišnje se u svijetu dijagnosticira 1300000 novih slučajeva karcinoma dojke, a oko 465000 žena godišnje umire od ove bolesti (17). Prema podacima Državnog registra za rak Hrvatskog zavoda za javno zdravstvo iz 2009. godine, u Hrvatskoj je najčešće sijelo raka u žena upravo dojka, te čini 25% od ukupnog broja svih godišnje dijagnosticiranih malignih tumora u žena. U 2009. godini u Hrvatskoj je dijagnosticirano 2390 novih slučajeva, a stope incidencije i mortaliteta u stalnom su porastu posljednja dva desetljeća i rastu s dobi

bolesnica. Kod žena između 40 i 50 godina starosti rak dojke uzrokuje veću smrtnost nego sve druge bolesti zajedno (18).

### **1.6.2. ČIMBENICI RIZIKA**

Općenito je prihvaćeno mišljenje da je karcinom dojke multifaktorska bolest koja ovisi o međudjelovanju okolišnih (vanjskih) i unutarnjih genskih, hormonskih i metaboličkih čimbenika. Ipak, izgleda da je najvažniji čimbenik rizika jaka i/ili dugotrajna izloženost estrogenu uz određenu gensku podložnost (19). Shodno tome, rana menarha, kasna menopauza, primijenjena hormonska nadomjesna terapija, kao i hormonska terapija za sprječavanje ili poticanje trudnoće, povećavaju rizik za nastanak karcinoma dojke, koji je proporcionalan trajanju terapije (20). Novija hormonska nadomjesna terapija za žene u postmenopauzi, s manjom koncentracijom estrogena, dovela je do smanjivanja incidencije karcinoma dojke u nekim zemljama, te se čini da se prethodna povećana incidencija povezana s ovom terapijom može, barem donekle, smatrati reverzibilnom (21, 22).

Karcinom dojke je rijedak prije 25. godine osim u slučajevima obiteljske bolesti, 77% slučajeva se pojavljuje u žena starijih od 50 godina, a prosječna starost bolesnica iznosi oko 64 godine (23).

U žena čije rođakinje u prvom koljenu imaju karcinom dojke ili jajnika, rizik od nastanka karcinoma dojke je dva do tri puta veći od rizika žena u općoj populaciji, a on se dodatno povećava ako su rođakinje imale rak dojke u ranijoj životnoj dobi i/ili obostranu bolest. Smatra se da je 5 – 10% karcinoma dojke povezano s obiteljski naslijeđenim genskim mutacijama, pri čemu je 2/3 tih karcinoma povezano s mutacijom BRCA1 (engl. *breast carcinoma 1*) i BRCA2 (engl. *breast carcinoma 2*) gena. U žena s mutacijom BRCA1 rizik od razvoja karcinoma dojke do pedesete godine života iznosi 57%, dok u žena s mutacijom BRCA2 taj rizik iznosi 49% (3, 24). Novija istraživanja upućuju na čak 2000 mogućih mutacija ovih gena, što gensko testiranje čini tehnički vrlo zahtjevnim. Uz to se mutacija BRCA1 povezuje s tzv. „trostruko negativnim“ (engl. *triple-negative*) fenotipom karcinoma dojke. Uz ove jasno poznate gene, velikim istraživanjima su pronađeni i drugi geni čije nositeljice imaju blago povećani rizik od nastanka karcinoma dojke, a pomoću kojih bi se (metodom probira) mogle izdvojiti one žene kojima je potrebna češća klinička kontrola (25).



Od ostalih čimbenika rizika u literaturi se najčešće spominje mjesto rođenja (incidencija je visoka u Sjevernoj Americi i Europi, srednje izražena u južnoj Europi i latinskoj Americi i niska u Aziji i Africi), debljina, prehrana, konzumiranje alkohola i ionizirajuće zračenje (3, 26).

### ***1.6.3. SMJEŠTAJ, MULTICENTRIČNOST/MULTIFOKALNOST I BILATERALNOST***

Da bi se opisao smještaj karcinoma, dojka se dijeli na kvadrante. Oko 50% karcinoma je smješteno u gornjem vanjskom kvadrantu, 15% u gornjem unutarnjem kvadrantu, 10% u donjem vanjskom kvadrantu, 5% u donjem unutarnjem kvadrantu, 17% u središnjem dijelu (oko 1 cm od areole), a 3% je difuznog rasta (masivni ili multifokalni). Značajna razlika u pojavnosti karcinoma u pojedinim kvadrantima može se objasniti količinom tkiva dojke u svakom od navedenih kvadranta. Karcinom dojke češće se razvija u lijevoj dojci, gdje prema istraživanju Tulinius i sur. broj otkrivenih karcinoma za 13% premašuje one nađene u desnoj dojci (27).

Multicentrični tumor sadrži dva žarišta tumora ili više njih u različitim kvadrantima, a multifokalni tumor sadrži dva ili više žarišta unutar istog kvadranta dojke. Multicentrični/multifokalni tumori nalaze se u oko 15% pacijentica s karcinomom dojke i to češće kod onih s lobularnim nego s duktalnim tipom, a smatra se da takvi tumori imaju lošiju prognozu zbog većeg potencijala metastaziranja u aksilarne limfne čvorove (28, 29).

Vjerojatnost da će bolesnica s invazivnim karcinomom dojke razviti karcinom druge dojke je oko pet puta veća u odnosu na opću populaciju, a još je veća ako ima pozitivnu obiteljsku anamnezu (3). U novijem istraživanju Kheirleida i sur. incidencija obostranog karcinoma dojke bila je 4,4%, od čega je 2,1% bilo sinkrono (dijagnosticirano unutar 12 mjeseci), a 2,3% metakrono (dijagnosticirano nakon više od 12 mjeseci). U usporedbi s pacijenticama s jednostranim karcinomom, ove su pacijentice bile mlađe, tumori su bili manji i dijagnosticirani u ranijem stadiju, a preživljenje se nije značajno razlikovalo. Ipak pacijentice sa sinkronim tumorima imale su kraće preživljenje od onih s metakronim tumorom (30).

#### **1.6.4. DIJAGNOSTIKA**

Klinički pregled, osobito palpacija, je korisna i praktična metoda ako ju izvodi liječnik, ali i sama bolesnica. Međutim, palpacija se ne može koristiti kao metoda probira jer je osjetljivost metode vrlo ograničena, a samo 60% tumora koji se otkriju mamografijom je klinički palpabilno (31). Klinička procjena stanja aksilarnih limfnih čvorova pokazuje visoki stupanj pogreške, jer čvorovi za koje se klinički misli da su pozitivni u oko 15% slučajeva ne sadrže tumorsko tkivo (3).

Mamografija je radiološka dijagnostička metoda prikazivanja dojki. Ovom metodom mogu se otkriti iznimno mali tumori (1-2 mm), što ponajprije ovisi o postojanju kalcifikata. Incidencija kalcifikata u karcinomu dojke iznosi oko 50-60%, dok je u dobroćudnim bolestima oko 20%. Negativni nalaz mamografije ne isključuje mogućnost postojanja karcinoma, budući da ovom tehnikom nije moguće otkriti oko 20% palpabilnih tumora. Osjetljivost mamografije iznosi oko 70-90%, a specifičnost varira između 55 i 90% (32). Pravilno postupanje s promjenama dojke koje su otkrivene mamografijom zahtijeva timski rad radiologa, kirurga i patologa. Kad radiolog identificira promijenjeno područje na mamografiji, trebao bi obavijestiti kirurga o točnoj lokalizaciji sumnjive promjene, a odstranjenu sumnjivu regiju kirurg bi trebao označiti šavima. U novije vrijeme, sve je češći postupak ponovnog radiološkog snimanja promjene nakon kirurškog odstranjenja, a ako se na takvom radiogramu ne nađu promjene, kirurg mora proširiti operativni zahvat i dobiti više tkiva. Kada se promjena nađe, patolog ju mora makroskopski opisati, obilježiti rubove uzorka i odabrati rez za intraoperativnu analizu. Najbolji rezultati kod dijagnoze malih i makroskopski slabo uočljivih tumora postižu se histološkim pregledom područja s radiografskim kalcifikatima i fibrozom parenhima pri čemu je ključna komunikacija patologa i radiologa (3, 33). Mamografija je prihvaćena kao metoda probira za rano otkrivanje raka dojke i obično se poduzima u žena starijih od 50 godina i to svake dvije godine. Ipak, novije istraživanje norveških autora pokazalo je da se čak 15-25% mamografijom otkrivenih karcinoma dojke ustvari nepotrebno liječi jer se radi o tumorima za koje se smatra da se klinički ne bi očitovali u očekivanom trajanju života žene (34).

Ultrazvuk (UZV) dojke se pokazao kao korisna metoda, osobito kod procjene da li se radi o cističnoj ili solidnoj neoplazmi. Osjetljivost UZV metode u dijagnostici raka dojke iznosi 80%, a specifičnost 88% (32).



Dostupne informacije sugeriraju da magnetska rezonancija ne može zamijeniti mamografiju kao metodu probira, premda je korisna pri probiru mladih žena s velikim genskim rizikom za rak dojke. Pokazano je da je ta metoda osjetljivija u detekciji multicentričnog karcinoma (35).

Citološki pregled sekreta bradavice je ograničene vrijednosti, kako u dijagnostici klinički ili mamografijom otkrivene lezije dojke, tako i u svrhu probira. U rukama pouzdanog citologa, aspiracijska citologija je pouzdana dijagnostička metoda, čija prosječna osjetljivost je oko 87%, a specifičnost blizu 100%. Ako postoji klinička sumnja na zloćudnu neoplazmu, negativni ili nejasni citološki nalaz se ne smije smatrati konačnom dijagnozom, već se ova dijagnostička metoda može upotrijebiti kao dodatak, ali ne kao konkurencija patohistološkom pregledu (3).

Posljednjih godina se umjesto aspiracijske citologije sve više rabi biopsija širokom iglom. Ovom metodom se u dobivenom uzorku može promatrati i citološki izgled i arhitektura, što omogućava postavljanje konačne dijagnoze invazivnog karcinoma, odnosno dobroćudnih lezija poput fibroadenoma. Da bi se iz patološkog nalaza moglo dobiti što je više moguće informacija, patolog treba imati cjelovite kliničke podatke, uključujući radiološki nalaz i mjesto uzimanja biopsije. Konačna dijagnoza iz biopsije iglom postavlja se u oko 90% slučajeva. Preporučeni je i način pisanja izvješća za nalaz biopsije iglom koji trebaju upotrebljavati svi patolozi bez obzira na iskustvo (36).

Otvorena biopsija tumorske promjene dojke može biti tipa ekscizije kad je tumor veličine 2.5 cm ili manji, te tipa incizije za veće tumore. Provođenje otvorene biopsije praćeno intraoperativnom, hitnom analizom smrznutog reza i mastektomijom (ili nekom od modifikacija mastektomije) ukoliko je tumor zloćudan, već je duže vrijeme uobičajeni postupak liječenja zloćudnih tumora dojke. Dijagnostička točnost kod ovog postupka je visoka jer lažno pozitivnih nalaza praktički nema, a lažno negativni nalazi čine manje od 1%, te je broj razlika u dijagnozi manji od 5% (3).

### ***1.6.5. PATOHISTOLOŠKA ANALIZA KARCINOMA DOJKE***

#### ***1.6.5.1. MIKROSKOPSKI TIPOVI INVAZIVNOG KARCINOMA DOJKE***

Tumori uključeni u ovu kategoriju su oni kod kojih postoji proboj bazalne membrane, odnosno invazija strome, bez obzira na to da li se nalazi in situ sastavnica ili ne, i bez obzira na odnos invazivne i in situ sastavnice u tkivu tumora. Kao i in situ lezije, i

većina invazivnih karcinoma se može podijeliti na dva glavna histološka tipa, a to su duktalni i lobularni tip, uključujući i prisutnost miješanih i intermedijarnih (prijelaznih) oblika. Tipovi invazivnih karcinoma dojke, prema važećoj klasifikaciji Svjetske zdravstvene organizacije (World Health Organization - WHO) iz 2003. godine, prikazani su u tablici 1 (37).

Tablica 1. WHO klasifikacija invazivnih karcinoma dojke iz 2003. godine (37).

• Invazivni duktalni karcinom
○ Klasični, nespecificirani tip (engl. <i>not otherwise specified – NOS</i> )
▪ Miješani karcinom
▪ Pleomorfni karcinom
▪ Karcinom s orijaškim stanicama tipa osteoklasta
▪ Karcinom sa značajkama koriokarcinoma
▪ Karcinom sa značajkama melanoma
• Invazivni lobularni karcinom
• Tubularni karcinom
• Invazivni kribriformni karcinom
• Medularni karcinom
• Mucinozni karcinom i drugi tumori s obilnim stvaranjem sluzi
○ Mucinozni karcinom
○ Cistadenokarcinom i mucinozni karcinom cilindričnih stanica
○ Karcinom stanica tipa prstena pečatnjaka
• Neuroendokrini tumori
○ Solidni neuroendokrini karcinom
○ Atipični karcinoid
○ Sitnostanični karcinom
○ Velikostanični neuroendokrini karcinom
• Invazivni papilarni karcinom
• Invazivni mikropapilarni karcinom
• Apokrini karcinom
• Metaplastični karcinomi
○ Čisti epitelni metaplastični karcinomi
▪ Karcinom pločastih stanica
▪ Adenokarcinom s metaplazijom tipa vretenastih stanica
▪ Adenoskvamozni karcinom
▪ Mukoepidermoidni karcinom
○ Miješani epitelno-mezenhimni metaplastični karcinomi
• Karcinom bogat lipidima
• Sekretorni karcinom
• Onkocitni karcinom
• Adenoidno cistični karcinom
• Karcinom acinarnih stanica
• Svjetlostanični karcinom bogat glikogenom
• Sebacealni karcinom
• Upalni karcinom

### 1.6.5.2. DUKTALNI INVAZIVNI KARCINOM DOJKE

Ovo je najčešći tip karcinoma dojke koji se dijagnosticira u 60-75% slučajeva svih invazivnih karcinoma (38). Do dijagnoze se dolazi isključivanjem drugih tipova zbog čega u nazivu i stoji dodatak „nespecificiranog tipa - NST“ (engl. *not otherwise specified – NOS*) (5).

Veličina ovih tumora može biti različita, od manje od 1 cm do preko 10 cm, a makroskopski su obično čvrsti (naročito oni s većom količinom strome), slabo ograničeni, žuto-sivkasti i škripe pri rezanju. Mogu rasti tako da rubno u tračcima infiltriraju okolinu (infiltrativno) pa im je oblik zvjezdolik, ili rastu u obliku čvora, gurajući rubove (ekspanzivno). Makroskopski se, osobito u većim tumorima, mogu uočiti područja nekroze, krvarenja i cistične degeneracije, a tumor može zahvaćati kožu ili fasciju i pektoralni mišić (3).

Mikroskopski postoje brojne varijacije. Tumor raste u obliku nepravilnih solidnih nakupina, dobro formiranih gnijezda, tračaka, ili pojedinačnih stanica, a mogu se naći i veća ili manja područja glandularne/tubularne diferencijacije. Tubuli i solidne nakupine nisu okruženi mioepitelnim stanicama, niti bazalnom membranom. Tumorske stanice imaju različitu veličinu i oblik, jezgre i jezgrice su jasnije vidljive, a mitoze su jasno prisutne. Područja nekroze se nalaze u oko 60% slučajeva, kao i kalcifikati u obliku grubih ili finih granula i, rijetko, psamomskih tjelešaca. Količina strome varira od oskudne do obilne, a po izgledu od gusto fibrotične (dezmoplastične) do celularne. U oko 90% slučajeva nalaze se obilne nakupine elastičnih vlakana (elastoza) većinom u stijenkama netumorskih kanalića i krvnih žila (obično vena). Elastoza je odgovorna za blijede pruge (engl. *chalky streaks*) koje se makroskopski uočavaju na prerezu tumora. Histološki se ponekad nalazi vaskularna i (peri)neuralna invazija. Uz jasno izraženi invazivni tumor često je prisutna i komponenta duktalnog in situ karcinoma (DCIS), a ponekad i lobularnog in situ karcinoma (LCIS) (3, 5, 38).

Imunohistokemijski, tumorske stanice pokazuju pozitivnu reakciju na citokeratine niske molekularne težine (osobito CK8, 18 i 19) i EMA te na specifični antigen masnih globula mlijeka. Uz to je oko 70% slučajeva pozitivno na alfa-laktalbumin, a većina je pozitivna i na CEA, B72.3 i BCA-225. Vimentin može također biti pozitivan, ponekad zajedno s GFAP (engl. *glial fibrillary acidic protein*). Glatkomišićni aktin i drugi glatkomišićni biljezi nisu izraženi, što potvrđuje nedostatak mioepitelnih stanica oko tumorskih nakupina (3, 23).

### 1.6.5.3. LOBULARNI INVAZIVNI KARCINOM DOJKE

Ovo je drugi najčešći invazivni karcinom dojke, iako njegova incidencija u različitim studijama varira od 0.7 do 20% (39). Tumori mogu biti mikroskopskih dimenzija, klinički nevidljivi, ili toliko veliki da difuzno zahvaćaju čitavu dojku. Makroskopski mogu tvoriti jasnu čvrstu tumorsku masu nepravilnih rubova, brojne manje čvorove, ali i rasti tako difuzno da se golim okom uopće ne uočavaju.

U svojem klasičnom obliku invazivni lobularni karcinom je karakteriziran prisustvom malih i relativno jednoličnih tumorskih stanica koje rastu u uskim redovima, pojedinačno ili po nekoliko stanica (engl. *Indian file*) i u koncentričnom rasporedu oko kanalića i lobula (engl. *targetoid growth*). Mioepitelnih stanica nema. Stroma je obično obilna, gusta, vezivna, sa žarištima periduktalne ili perivaskularne elastoze.

Ako postoji ovakav citoarhitekturni izgled, tumor treba klasificirati kao lobularni invazivni karcinom, bez obzira na to postoji li uz njega i in situ oblik. Oko 80% invazivnih lobularnih karcinoma sadrži i žarišta lobularne intraepitelne neoplazije - LIN, odnosno LCIS-a (5, 38).

Imunohistokemijski, tumorske stanice pokazuju pozitivnu reakciju na citokeratine, EMA i membranski antigen mliječnih masnih globula. S-100 protein se nalazi u oko 60% slučajeva. Za razliku od duktalnih, lobularni karcinomi nisu pozitivni na E-cadherin što uvelike olakšava postavljanje dijagnoze u najmanje 5% karcinoma koji se na temelju HE bojenja ne mogu klasificirati niti kao duktalni, niti kao lobularni (5).

Valja naglasiti da je podjela karcinoma dojke na najčešće tipove, duktalni i lobularni, vezana za njihove histološke, citološke i imunohistokemijske značajke, a ne za porijeklo tumorskih stanica (epitel kanalića ili lobula). Danas se smatra da oba tipa polaze od epitela terminalne duktalno-lobularne jedinice (vidi sliku 3).

### 1.6.5.4. HISTOLOŠKO STUPNJEVANJE DIFERENCIRANOSTI KARCINOMA DOJKE (GRADUS)

Karcinomi dojke razlikuju se klinički i histološki, ali i po svojem biološkom ponašanju. Stupanj diferencijacije tumora prognostički je vrlo važan i neovisan je o veličini tumora i zahvaćenosti limfnih čvorova. Postoje dvije metode stupnjevanja karcinoma dojke: nuklearno (citološko) i histološko.

Nuklearno stupnjevanje (nuklearni gradus) se temelji na histološkoj usporedbi jezgara tumorskih stanica s jezgrama normalnih epitelnih stanica dojke. Na velikom povećanju mikroskopa promatra se veličina jezgre, odnos jezgre i citoplazme, nepravilnost jezgrine membrane, raspored kromatina, izraženost jezgrica i stupanj polimorfije (razlike u veličini i obliku jezgara). Tumorske stanice karcinoma niskog stupnja (niskog gradusa) su jednolične, s malim pravilnim jezgrama, pravilno raspoređenog kromatina. Karcinomi visokog stupnja (visokog gradusa) su građeni od polimorfnih epitelnih stanica čije jezgre pokazuju značajnu razliku u veličini i obliku, imaju izražene jezgrice, nepravilnu membranu te grub i nepravilno raspoređen kromatin. Budući da za nuklearno stupnjevanje nije važan način rasta tumora, niti mitotska aktivnost, ono se može primijeniti na sve histološke tipove karcinoma dojke (40).

Za histološko stupnjevanje karcinoma dojke danas se uobičajeno koristi tzv. Nottinghamska modifikacija Bloom i Richardsonove klasifikacije po Elistonu i Ellisu (3) koja se temelji na stupnju stvaranja tubula, polimorfiji jezgara i broju mitozu. Za svaki od ova tri kriterija dodjeljuju se po 1, 2 ili 3 boda, a konačni stupanj (gradus) se dobiva zbrajanjem svih bodova (3-5 bodova=gradus I; 6-7 bodova=gradus II; i 8-9 bodova=gradus III). Korist ovog sustava stupnjevanja dokazana je u brojnim istraživanjima, te ga se rutinski navodi u svakom patohistološkom nalazu (5). Sustav se većinom primjenjuje na duktalni invazivni karcinom, ali se može primijeniti i na specijalne tipove duktalnog karcinoma kao i na lobularni karcinom. I nuklearno i histološko stupnjevanje pokazalo se korisnim prognostičkim čimbenikom u bolesnica s karcinomom dojke.

### *1.6.5.5. pTNM KLASIFIKACIJA KARCINOMA DOJKE*

Klasifikacija karcinoma dojke prema 7. izdanju TNM klasifikacije iz 2009. godine prikazana je u tablici 2 (41). Kategorija pT odgovara kliničkoj T kategoriji.

Tablica 2. pTNM klasifikacija invazivnih karcinoma dojke iz 2009. godine (41).
Tis: karcinom in situ
T1: tumor $\leq 2$ cm
T2: tumor $> 2$ cm, a $\leq 5$ cm
T3: tumor $> 5$ cm
T4: tumor dojke bilo koje veličine proširen na stijenku ili kožu prsnog koša
pN1mi: mikrometastaze $> 0,2$ mm, ali $< 2$ mm
pN1: metastaze u 1-3 istostrana aksilarna limfna čvora, i/ili u istostrane čvorove uzduž unutarnje marnarne arterije, s mikroskopskim metastazama otkrivenim pregledom čvora čuvara koje nisu klinički očite
pN2: metastaze u 4-9 ipsilateralnih aksilarnih limfnih čvorova, ili klinički očito pozitivni ipsilateralni čvorovi uz unutarnju marnaru arteriju uz odsutne aksilarne metastaze
pN3: metastaze u $\geq 10$ ipsilateralnih aksilarnih čvorova, ili u ipsilateralnim infraklavikularnim čvorovima, ili klinički očito pozitivne ipsilateralne čvorove uz unutarnju marnaru arteriju i uz $\geq 1$ pozitivni aksilarni čvor, ili metastaze u $> 3$ aksilarna čvora s klinički negativnim čvorovima uz unutarnju marnaru arteriju u kojih je histološki detektirana mikroskopska metastaza, ili prisustvo metastaza u ipsilateralnim supraklavikularnim limfnim čvorovima
M0: bez udaljenih metastaza u drugim organima
M1: prisutne udaljene metastaze, najčešće u kostima, plućima, jetri ili mozgu

#### 1.6.5.6. ESTROGENSKI I PROGESTERONSKI (HORMONSKI) RECEPTORI

Zbog važnosti u postupku terapije u svakom se karcinomu dojke rutinski imunohistokemijski određuje izraženost ER i PR. Trenutno se u tu svrhu može koristiti nekoliko monoklonalnih antitijela, a bojenje se izvodi na rezovima uzoraka tumora rutinski fiksiranih u formalinu i uklopljenih u parafin. Kvantifikacija rezultata već je dugo predmet rasprave. Neki autori pozitivnim rezultatom smatraju obojanost jezgara barem 5% tumorskih stanica, dok drugi zahtijevaju minimum od 10% pozitivnih stanica (42). U ožujku 2009. godine u St. Gallenu (Švicarska) održana je 11. konferencija o primarnom liječenju ranog raka dojke koja je okupila više od 4800 sudionika iz 101 zemlje. Pritom su najveći eksperti koji se bave rakom dojke (engl. *Panel*) postigli dogovor da se pozitivnom na ER/PR smatra svaka, pa i najmanja, imunohistokemijski pozitivna reakcija jezgara tumorskih stanica (43). Ukoliko je rezultat ER i PR bojenja negativan u uzorku dobivenom biopsijom iglom, testiranje treba ponoviti na velikom uzorku dobivenom nakon kirurškog zahvata (5).

#### *1.6.5.7. HER2/neu*

HER2/neu (c-erbB-2) je onkogen koji kodira transmembranski glikoprotein s aktivnošću tirozin kinaze, poznat kao p185, a koji pripada obitelji receptora epidermalnog čimbenika rasta. Njegova prekomjerna izraženost se može prikazati imunohistokemijski ili FISH metodom (ili njenim kromogenim ekvivalentom). Prekomjerna ekspresija HER2/neu je dobar prediktor odgovora na trastuzumab (Herceptin), ali i prediktor lošeg odgovora na kemoterapiju i kraćeg ukupnog preživljenja bolesnica (3).

Anti-HER2 terapija primjenjuje se u bolesnica s HER2-pozitivnim tumorom, a prema Komisiji iz St. Gallena, American Society of Clinical Oncology i The College of American Pathologists (ASCO/CAP) pozitivnim tumorom se smatra onaj koji u >30% tumorskih stanica pokazuje jako i cjelovito obojenje membrane ili je rezultat FISH-a >2,2+ (43).

Prekomjerna ekspresija HER2/neu nalazi se u gotovo svim slučajevima DCIS-a visokog gradusa, u 20-30% invazivnih duktalnih karcinoma i u manjem postotku invazivnih lobularnih karcinoma (3).

#### *1.6.5.8. BILJEZI PROLIFERACIJE*

Biljezi proliferacije odnedavno se smatraju važnim prognostičkim čimbenikom i značajnom stavkom prilikom odluke o mogućoj koristi primjene kemoterapije u pacijentica s karcinomom pozitivnim na hormonske receptore. Zbog toga je postotak proliferirajućih tumorskih stanica imunohistokemijski određen pomoću protutijela Ki67 danas rutinski dio patohistološkog nalaza karcinoma dojke. Vrijednost  $Ki67 \leq 15\%$  smatra se niskom, vrijednost od 16-30% srednjom, a >30% visokom (43).

#### *1.6.6. KLINIČKI TIJEK BOLESTI*

Karcinom dojke širi se neposrednom infiltracijom te limfnim i krvnim putem. Oko 4-6% karcinoma je u vrijeme postavljanja dijagnoze metastaziralo na udaljena mjesta, a u toj skupini bolesnica, oko 1/5 njih preživljava 5 godina (44). Ostale metastaze postaju klinički vidljive mjesecima, godinama ili desetljećima nakon početne terapije. Osim samog parenhima dojke, lokalno karcinom može zahvatiti bradavicu, kožu, fascije, pektoralni mišić ili druge strukture prsne stijenke. Stupanj lokalne invazije je općenito veći u

invazivnom lobularnom karcinomu i njegovim inačicama, nego u duktalnom karcinomu. Invazija bradavice se nalazi u 23-31% bolesnica kod kojih je karcinom bio otkriven klinički, u većini slučajeva uz tumore smještene u sva četiri kvadranta, veće od 5 cm, visokog nuklearnog i histološkog gradusa te pozitivne na HER2/neu (45).

Lokalni recidiv nakon mastektomije nalazi se kao površni čvorić u ili blizu kirurškog ožiljka, ili u obliku subkutanog parasternalnog čvorića, a žene s lokalnim recidivom imaju povećan rizik za razvoj udaljenih metastaza. Recidiv tumora koji prati lokalnu eksciziju često se nalazi u istom segmentu dojke, što je činjenica koju neki autori koriste za preporuku primarne ekscizije koja u bloku odstranjuje i udruženi sustav kanalića. Novije metode kirurškog liječenja kojima se odmah nakon mastektomije izvodi i rekonstrukcija dojke nisu praćene povećanim brojem lokalnih recidiva (46).

Osim lokalnog širenja, karcinomi dojke se limfnim putem šire u regionalne limfne čvorove i to najčešće u čvorove pazušne jame, u kojima se metastaze nalaze u čak 40-50% klinički otkrivenih karcinoma dojke (47). Aksilarni limfni čvorovi dijele se u tri razine: donja (etaža I) se nalazi lateralno od malog prsnog mišića, srednja (etaža II) ispod malog prsnog mišića, a gornja ili apikalna (etaža III) medijalno od malog prsnog mišića. Uz to se karcinomi dojke mogu širiti u limfne čvorove unutarne marnje regije, a iz te dvije regije dalje u čvorove supraklavikularne regije. Unutarnji marni čvorovi nalaze se na prednjim krajevima interkostalnih prostora sa strane unutarne torakalne arterije (48). Prosječna incidencija zahvaćenosti ovih limfnih čvorova u klinički otkrivenim karcinomima dojke iznosi oko 22%, pri čemu je ona manja od 1% za tumore smještene u vanjskim dijelovima dojke s negativnim aksilarnim limfnim čvorovima, a veća od 50% za tumore unutarnjih kvadranta s pozitivnim aksilarnim limfnim čvorovima (47). Supraklavikularni limfni čvorovi zahvaćeni su u oko 20% bolesnica s pozitivnim aksilarnim čvorovima i gotovo su uvijek nezahvaćeni u bolesnica s negativnim aksilarnim limfnim čvorovima. Nije rijetkost naći limfne čvorove i unutar tkiva dojke (tzv. intramamarni limfni čvorovi) (5).

Udaljene metastaze se najčešće vide u skeletnoj muskulaturi, plućima i pleuri, jetri, jajniku, nadbubrežnim žlijezdama i središnjem živčanom sustavu (uključujući leptomeninge i oči). Invazivni lobularni karcinom ima osobitu sklonost metastaziranju u trbušnu šupljinu, osobito u probavni sustav, jajnike i serozne ovojnice (3).

U diferencijalnoj dijagnostici metastaza nepoznatog podrijetla, imunohistokemijski pozitivna reakcija, osobito ako je kombinirana, na GCDF-15 (engl. *gross cystic disease fluid protein 15*), alfa- laktalbumin i steroidne receptore ukazuje na karcinom dojke kao na primarno sjelo (5).



Metastaze karcinoma dojke u limfne čvorove nisu povezane s ukupnim skraćenim preživljenjem jer same po sebi ne uništavaju funkcije vitalnih organa. Pritom se postavlja pitanje da li se usporedno sa širenjem tumorskih stanica u limfne čvorove tumor i krvlju širi u udaljene organe, ili se tumorske stanice na udaljena mjesta šire tek nakon određenog razdoblja koje provedu rastući u limfnom čvoru. Čini se da nema uobičajenog načina širenja tumora, da regionalni limfni čvorovi nisu djelotvorna barijera tumorskom širenju, te da je njihova zahvaćenost tumorskim tkivom ponajprije pokazatelj osobitog odnosa tumora i domaćina, a ne prisutnosti udaljenih metastaza (49).

### ***1.6.7. LIJEČENJE, PROGNOZA I MOLEKULARNA KLASIFIKACIJA KARCINOMA DOJKE***

#### ***1.6.7.1. KIRURŠKO LIJEČENJE***

Nakon obavljenih dijagnostičkih postupaka, bolesnice s karcinomom dojke mogu se svrstati u 3 velike skupine u kojih se primjenjuju različiti načini liječenja:

I. Operabilni karcinom dojke – TisN\*0M0 ili T0-3N0-1M0

II. Lokalno uznapredovali karcinom dojke – T1-4N1-3M0

III. Diseminirani karcinom dojke – T1-4N1-3M1

\*odnosi se na klinički N stadij

Kod bolesnica s operabilnim karcinomom dojke u novije je vrijeme uglavnom indiciran pošten kirurški zahvat (segmentektomija, kvadrantektomija) jer brojna istraživanja pokazuju da takav postupak ima jednak učinak na preživljenje kao i mastektomija (50, 51). Pošten zahvat podrazumijeva uklanjanje tumora s dostatnim zdravim rubom koji se u različitim dijelovima svijeta različito definira. Tako većina sjevernoameričkih onkologa smatra da je reseksijski rub negativan ukoliko tumor histološki ne dopire do ruba obilježenog bojom za tkivo, dok europski onkolozi smatraju da negativnim rubom valja definirati onaj od kojeg je tumor udaljen barem 2-5 mm (52). Nalaz invazivnog karcinoma na reseksijskom rubu povezan je s čestim lokalnim povratom bolesti (43).

Danas je opće prihvaćeni stav da opseg disekcije aksilarnih limfnih čvorova treba obuhvatiti razinu I i II, i to kod pacijentica u kojih je „aksila klinički pozitivna“. Stav o indikaciji za disekciju čvorova aksile kod klinički negativnog nalaza predmetom je brojnih rasprava, budući da uklanjanje negativnih limfnih čvorova nema terapijski učinak, a

povezano je sa specifičnim komplikacijama i povećanim morbiditetom (53). Ipak, s obzirom na to da je zahvaćenost limfnih čvorova jedan od najvažnijih prognostičkih čimbenika raka dojke i uvelike određuje daljnji terapijski postupak, danas se sve češće, ili čak redovito, u tu svrhu izvodi biopsija limfnog čvora čuvara (sentinel) (54). Postupak je temeljen na konceptu da ukoliko je sentinel limfni čvor negativan, u gotovo svim slučajevima je i ostatak limfnih čvorova negativan, a ako je pozitivan, u trećine bolesnica postoji vjerojatnost da će još neki limfni čvor biti zahvaćen tumorom. Trenutno većina patologa smatra da sentinel limfni čvor koji je na smrznutom rezu negativan, treba biti dodatno pregledan na tri razine dubine, bojen standardnom metodom HE, uz najmanje jedan rez na kojem se treba učiniti imunohistokemijska analiza na izraženost citokeratina (55). Daljnja disekcija aksilarnih limfnih čvorova može se izostaviti u svih pacijentica s negativnim sentinel čvorom i u skupini bolesnica s mikrometastazom (<2mm) ili pojedinačnim tumorskim stanicama u sentinel čvoru (43).

Kirurško liječenje lokalno uznapredovalog raka dojke provodi se nakon neoadjuvantne sistemske terapije, ako se postigne operabilnost, a time se otklanja ostatna tumorska masa i postiže bolja lokalna kontrola bolesti (43).

U bolesnica s diseminiranim rakom dojke kirurški se radi biopsija tumora ili tumorektomija kako bi se odredio histološki fenotip tumora, gradus te vrijednosti hormonskih receptora, HER2/neu status i proliferacijski indeks, ali se bolest primarno liječi sistemskom terapijom. Ipak, novija istraživanja govore da redukcija tumora u takvih pacijentica nije samo palijativni zahvat već može imati ulogu u boljoj kontroli bolesti (56).

### *1.6.7.2. RADIOTERAPIJA I SISTEMSKO LIJEČENJE*

Prema smjernicama Komisije iz St. Gallena 2009, radioterapija se provodi postoperativno u pacijentica s četiri ili više zahvaćena aksilarna limfna čvora. Uz to se radioterapija može primijeniti u bolesnica sa zahvaćenim jednim do tri limfna čvora ako su mlađe ili imaju loše druge prognostičke čimbenike (43).

Nove smjernice upućuju da je adjuvantna hormonska (endokrina) sistemska terapija indicirana u svih pacijentica s bilo kakvim, pa i najmanjim, imunohistokemijskim pozitivitetom na ER, a anti-HER2 terapija je indicirana u pacijentica s jasnim jakim pozitivitetom na HER2/neu. Primjena citotoksične kemoterapije ima nešto kompliciranije indikacije pa pacijentice koje primaju anti-HER2 terapiju obično primaju i kemoterapiju, pacijentice s negativnim ER, PR i HER2/neu (engl. *triple negative*) također primaju

kemoterapiju, a one na hormonskoj terapiji primaju i kemoterapiju ukoliko imaju bolest visokog rizika (nizak ER, gradus 3, visoki Ki67 indeks, tumor promjera većeg od 5 cm ili nalaz perivaskularne invazije tumorom) (43).

### 1.6.7.3. PROGNOZA I MOLEKULARNA KLASIFIKACIJA KARCINOMA DOJKE

Kako bi se predvidjelo kliničko ponašanje bolesti, procijenila prognoza i odlučilo o najprikladnijem načinu liječenja bolesnica s karcinomom dojke, rutinski se koriste različiti klinički i patohistološki čimbenici. To je najčešće životna dob, zahvaćenost aksilarnih limfnih čvorova, veličina tumora i histološki gradus, limfovaskularna invazija, stanje hormonskih receptora i HER2 status. Ove značajke imaju veću kliničku vrijednost ukoliko se promatraju u kombinaciji nego svaka zasebno te je takav pristup temelj za nekoliko prognostičkih shema kojima se pacijentice nastoje svrstati u različite kategorije rizika. Tradicionalno se u procjeni prognoze bolesti i petogodišnjeg preživljenja nakon operativnog zahvata koristi Nottinghamski prognostički indeks - NPI (engl. *Nottingham prognostic index*) koji u izračun uvrštava veličinu tumora, stanje limfnih čvorova i histološki gradus (57). Od novijih prognostičkih sustava kojima se pacijentice pokušavaju svrstati u različite grupe rizika, koriste se kriteriji već spomenute Komisije iz St. Gallena 2009, NIH kriteriji (engl. *National Institutes of Health - NIH*) te tzv. Adjuvant Online sustav (43, 58, 59). Ipak, iako svrstavanje pacijentica u različite rizične grupe ima veliku ulogu u procjeni prognoze, uloga ovih sustava u procjeni rizika svake pojedinačne pacijentice je ograničena budući da pacijentice sa sličnom kombinacijom čimbenika mogu imati različit klinički tijek bolesti.

U novije vrijeme ovaj se problem pokušava rješavati pomoću novih molekularnih metoda, naročito profiliranja ekspresije gena (engl. *gene expression profiling*), koje se sve više koriste u procjeni prognoze i odgovora na terapiju. Na temelju njih nastaje nova molekularna klasifikacija karcinoma dojke koja karcinome pozitivne na hormonske receptore dijeli na 2 skupine: luminal A i luminal B, a karcinome negativne na hormonske receptore na skupine HER2 i engl. *basal-like* (60). Različita istraživanja osim spomenutih podtipova spominju i skupinu luminal C i engl. *normal breast-like* skupinu, ali su one slabije definirane (61-63).

Molekularni podtipovi međusobno se razlikuju po ekspresiji gena, kliničkim značajkama, odgovoru na terapiju i prognozi, kao što je prikazano u tablici 3.

Tablica 3. Glavni molekularni podtipovi karcinoma dojke (60).

	<b>Luminalni</b>	<b>HER2</b>	<b>Basal-like</b>
<b>Obrazac ekspresije gena</b>	- visoka ekspresija ER i PR udruženih gena	- visoka ekspresija HER2 - niska ekspresija ER i udruženih gena	- visoka ekspresija bazalnih epitelnih gena i bazalnih citokeratina - niska ekspresija ER i udruženih gena Niska ekspresija HER2
<b>Kliničke značajke</b>	~70% invazivnih karcinoma dojke - ER/PR pozitivni - luminal B obično ima veći histološki gradus od luminal A - neki pojačano ekspimiraju HER2 (luminal B)	~15% invazivnih karcinoma dojke - ER/PR negativni - češće visokog gradusa i pozitivnih limfnih čvorova	~15% invazivnih karcinoma dojke - većinom ER/PR/HER2 negativni ('triple negative') - <i>BRCA1</i> disfunkcija (nasljedna, sporadična) - naročito čest u crnkinja
<b>Odgovor na liječenje i prognoza</b>	- odgovara na hormonsku terapiju - odgovara različito na kemoterapiju (luminal B bolje nego luminal A) - luminal A ima bolju prognozu nego luminal B	- odgovara na trastuzumab (Herceptin) - odgovara na kemoterapiju baziranu na antraciklinima - uglavnom loša prognoza	- ne odgovara na hormonsku terapiju ili trastuzumab (Herceptin) - čini se da je osjetljiv na kemoterapiju baziranu na platini i PARP inhibitorima - uglavnom loša prognoza (ali ne generalno loša)

Jedna od najvećih novosti koju donose nova molekularna istraživanja je utvrđivanje „*basal like*“ karcinoma kao posebne molekularne grupe. Ti su tumori obično duktalni invazivni karcinomi visokog histološkog gradusa, solidnog načina rasta bez stvaranja tubula, s velikim brojem mitozama, limfocitnim infiltratom u stromi, ekspanzivnim rubom (engl. *pushing border*), s područjima geografske nekroze i/ili središnjim fibrotičnim područjem (fokusom) i s malo ili nimalo pridružene in situ duktalne komponente (64). Nadalje, ti tumori izražavaju bazalne citokeratine i receptor epidermalnog faktora rasta (engl. *epidermal growth factor receptor*), ali većinom ne izražavaju ER i PR i ne pokazuju pojačanu izraženost i amplifikaciju gena HER2 (trostruko negativni) što ih čini neprikladnima za liječenje većinom suvremenih hormonskih i kemoterapeutskih lijekova. Oko 80% tumora povezanih s mutacijom *BRCA-1* uklapa se u ovu grupu karcinoma, a mnogi sporadični „*basal-like*“ karcinomi u studijama profiliranja gena pokazuju disfunkciju *BRCA1*. Smatra se da ovi tumori uglavnom imaju lošu prognozu, iako neke studije naglašavaju da su i „*basal-like*“ karcinomi, po histološkim značajkama, izraženosti bioloških biljega i kliničkom toku bolesti heterogena skupina tumora čija prognoza nije uvijek loša (65, 66).

Molekularni podtipovi karcinoma dojke mogu se približno utvrditi i imunohistokemijskim reakcijama. Trenutno se čini da je u tu svrhu najkorisniji panel od 6 bioloških biljega (tablica 4) (60, 67, 68). Ovakva klasifikacija podržana je na 12. međunarodnoj konferenciji u St. Gallenu u svibnju 2011. godine kada su donesene i smjernice za sistemsko liječenje karcinoma dojke s obzirom na novu klasifikaciju (69).

Tablica 4. Imunohistokemijska bojanja na 6 biomarkera za približno utvrđivanje molekularnih podtipova karcinoma dojke (60).

<b>MOLEKULARNI PODTIP</b>	<b>PROFIL BIOMARKERA</b>
<b>Luminal A</b>	ER+ i/ili PR+, HER2- i nizak Ki67 (<14%)
<b>Luminal B</b>	ER+ i/ili PR+ i HER2+ (luminal-HER2 grupa) ER+ i/ili PR+, HER2- i visok Ki67 (>14%)
<b>HER2</b>	ER-, PR- i HER2+
<b>Basal-like</b>	ER-, PR-, HER2- i CK5/6 i/ili EGFR+
Kratice : CK – citokeratin; EGFR – receptor epidermalnog čimbenika rasta; ER – estrogenski receptor; PR – progesteronski receptor	

Vrlo popularna molekularna istraživanja su u posljednjih nekoliko godina dovela do definiranja i drugih molekularnih podtipova pri čemu se, poradi relativno loših definicija i loše reproducibilnosti podtipova te manjka kontrole kvalitete tehnika, pojedini autori sve češće kritički očituju. Lavasani i Moinfar u svom kritičnom osvrtu dolaze do zaključka da je nestrpljivost i žurba u definiranju novih molekularnih podtipova karcinoma dojke, te nepostojanje standardizirane molekularne tehnologije, dovela do produkcije brojnih pogrešnih zaključaka. Autori smatraju da se trenutna molekularna biotehnologija i pristup ne može rutinski koristiti u svakodnevnoj kliničkoj praksi i donošenju odluke kako liječiti pacijentice s rakom dojke (70). Rakha i Ellis smatraju da je tehnologija profiliranja gena itekako revitalizirala istraživanje raka dojke, ali da od tih tehnika ne treba očekivati da zamijene klasičnu histološku klasifikaciju već da ju nadopunjuju dodatnim biološkim prognostičkim značajkama, naročito u grupi pacijentica sa srednjim rizikom (71).

## 1.7. PERITUMORALNE PUKOTINE

Pojedina istraživanja provedena na karcinomima prostate, kože, debelog crijeva i drugih organa pokazuju da se oko tumorskih nakupina često mogu uočiti tzv. "peritumoralne pukotine". Peritumoralne pukotine se morfološki uočavaju kao prazni prostori koji djelomično ili u potpunosti okružuju nakupine tumorskih stanica, a u literaturi su opisane kao retrakcijski atrefakti, retrakcijske pukotine, periglandularne pukotine, peritumoralne lakune, periacinarni haloi, engl. *clefting* i slično (72-75). Te se pukotine lako uočavaju svjetlosnim mikroskopom, na standardno obojenim preparatima tumorskog tkiva, a bez potrebe za dodatnim metodama bojenja.

Prvi ih je opisao Halpert i sur. 1960-ih godina prošlog stoljeća, proučavajući adenokarcinom prostate, ali je njihov značaj dugo zanemarivan (76, 77). Često se vide na rutinski obojenim histološkim preparatima ne samo bazocelularnog karcinoma kože, gdje predstavljaju jedan od dijagnostičkih kriterija, već i u karcinomu prostate te mikropapilarnim varijantama karcinoma različitih organa; karcinomu dojke, debelog crijeva, mokraćnog sustava i drugdje (78-80). Varma i sur. te Krušlin i sur. su proučavali pojavnost peritumoralnih pukotina u uzorcima tkiva prostate dobivenim biopsijom iglom te nakon radikalne prostatektomije i uočili da se ovo morfološko svojstvo pojavljuje statistički značajno češće u adenokarcinomu prostate u usporedbi s kontrolnom grupom benignih promjena prostate i normalnim tkivom prostate. Isti autori predlažu da se utvrđeni značajni postotak peritumoralnih pukotina vrednuje kao dijagnostički kriterij adenokarcinoma prostate, naročito u sitnim uzorcima dobivenim iglom. Uz to, novija istraživanja ovih autora otkrivaju da je prisutnost jako izraženih retrakcijskih pukotina u karcinomima prostate jasno povezano s agresivnijim tumorskim fenotipom te kraćim periodom do biokemijskog relapsa bolesti i preživljenjem (74, 81, 82).

Uočivši češću pojavnost peritumoralnih pukotina u invazivnom karcinomu dojke nego u in situ karcinomu, Irie i sur. ih smatraju jeftinim i efektivnim "markerom invazivnog karcinoma", definirajući ih također kao moguće dijagnostičko pomagalo (83). Istraživanja Acsa i sur. pokazuju da oko 60% karcinoma dojke pokazuje različitu izraženost peritumoralnih pukotina te da je njihova pojavnost statistički značajno povezana s veličinom tumora, histološkim tipom i gradusom tumora kao i limfovaskularnom invazijom, zahvaćenošću aksilarnih limfnih čvorova, značajno lošijom prognozom i kraćim preživljenjem bolesnika. Isti autori u novom istraživanju otkrivaju značajnu pozitivnu

povezanost između proširenosti peritumoralnih pukotina i limfangiogeneze (mjerene pomoću gustoće limfnih žila i ekspresije vaskularnog endotelnog čimbenika rasta C /VEGF-C/ u središtu tumora i na periferiji) te zaključuju da je veća pojavnost peritumoralnih pukotina povezana s agresivnijim fenotipom tumora (84, 85).

Peritumoralne pukotine se ne uočavaju na histološkim preparatima smrznutih rezova te je ovo morfološko svojstvo tradicionalno shvaćeno kao artefakt nastao zbog retrakcije strome prilikom fiksacije i laboratorijske obrade tkiva (78). Poboľšavanjem kvalitete laboratorijskog postupka smanjuje se mogući nastanak artefakata te novija istraživanja promatraju peritumoralne pukotine kao morfološku promjenu čijem bi nastanku mogle pridonijeti biološke značajke tumora poput abnormalnosti bazalne membrane, gubitka adhezivnih čimbenika i izraženost kolagenaza ili drugih enzima ekstracelularnog matriksa koji su odgovorni za invazivni rast tumora.

## **1.8. ANGIOGENEZA, LIMFANGIOGENEZA I LIMFOVASKULARNA INVAZIJA U KARCINOMU DOJKE**

### ***1.8.1. ANGIOGENEZA I BILJEZI ENDOTELA KRVNIH ŽILA***

Invazija tumorskih stanica u krvne i limfne žile kritičan je događaj za nastanak metastaza. Pritom tumorske stanice mogu napustiti primarno sjelo ulaskom u postojeće žile ili novostvorene žile unutar tumora, a uloga ova dva načina još uvijek nije jasna.

Angiogenozom ili neovaskularizacijom se smatra nastanak novih krvnih žila, najvjerojatnije od endotela već postojećih krvnih žila. Naime, smatra se da su tumoru, kad dosegne promjer od 1 do 2 mm, za daljnji rast potrebne nove krvne žile (86). Nove krvne žile nastaju pod utjecajem snažnih induktora angiogeneze poput vaskularnog endotelnog čimbenika rasta - VEGF, endotelnog čimbenika rasta porijekla trombocita – PD-ECGF (engl. *platelet derived endothelial cell growth factor*) i čimbenika rasta fibroblasta - FGF (engl. *fibroblast growth factor*). Osim za rast tumora, angiogeneza je potrebna za nastanak udaljenih metastaza pa je unazad 15-ak godina intenzivno proučavana, najčešće utvrđivanjem gustoće malih krvnih žila. Proučavajući gustoću malih krvnih žila kao osobinu angiogeneze unutar tumora, razni istraživači predlažu da bi broj malih krvnih žila mogao postati novi pokazatelj ponašanja tumora koji bi, uz već poznate kliničke pokazatelje poput veličine, gradusa i tipa tumora te stanja aksilarnih limfnih čvorova,



vaskularne invazije ili hormonskih receptora, dodatno izdvojio rizične bolesnice, naročito one s negativnim limfnim čvorovima. Otkrivanje takvih bolesnica u ranoj fazi bolesti omogućilo bi njihovo prikladnije liječenje adjuvantnom kemoterapijom ili budućim novim antiangiogenim lijekovima (87).

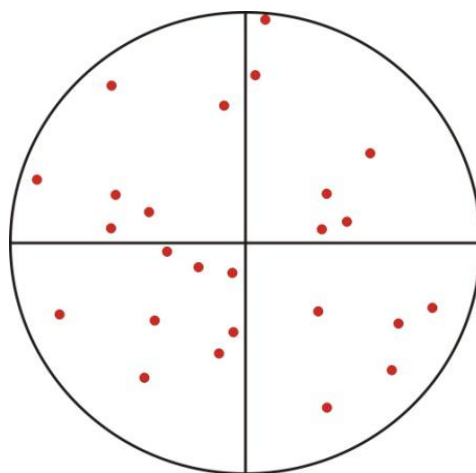
Najčešći način utvrđivanja angiogeneze u pacijentica s karcinomom dojke jest brojenje malih krvnih žila pri čemu se njihov endotel jasnije prikazuje ako ih se označi imunohistokemijskom reakcijom na neki antigen koji je svojstven endotelu, najčešće na faktor VIII antigen, CD31, PECAM-1 (engl. *platelet/endothelial cell adhesion molecule*) i CD34. Prvi su je 1991. godine proučavali Weidner i sur. na grupi od 49 pacijentica (26 s pozitivnim i 23 s negativnim limfnim čvorovima) koristeći faktor VIII antigen (88). Žile su proučavane na mjestu njihove najveće gustoće (engl. *hot-spot*) koje je utvrđeno na malom povećanju mikroskopa, a brojane na površini polja velikog povećanja (x200, kada površina iznosi 0.74 mm<sup>2</sup> i x 400, kada površina iznosi 0.19 mm<sup>2</sup>). Pritom je kao pojedinačna mala žila brojena nakupina endotelnih stanica čak i bez jasnog lumena te svaka pojedinačna obojena endotelna stanica. Konačna gustoća izražena je kao najveći broj žila izbrojan na jedno veliko vidno polje. Gustoća malih krvnih žila koju su Weidner i sur. dobili ovom metodom u 14 pacijentica s udaljenim metastazama iznosila je 106 ± 43,6 (srednja vrijednost ± SD) žila na vidno polje x200, odnosno 37 ± 18 žila na vidno polje x400. U 35 bolesnica bez udaljenih metastaza najveća gustoća žila iznosila je 71 ± 48,2 žila na vidno polje x200, odnosno 26 ± 18 žila na vidno polje x400. Rezultati jasno pokazuju da je gustoća malih krvnih žila značajno povezana s pojavom udaljenih metastaza, pri čemu autori navode da su sve bolesnice s gustoćom većom od 100 žila na vidno polje povećanja 200 puta imale udaljene metastaze. Najveća gustoća malih žila nađena je u različitim dijelovima tumora, ali najčešće u rubnim dijelovima. Rizik za pojavu udaljenih metastaza rastao je za 1.2 puta sa svakih 10 izbrojenih žila više (na povećanju x200). Isti autori su u nekih bolesnica primijetili i pojavu malih krvnih žila oko žarišta dukalnog in situ karcinoma pretpostavljajući tako da se angiogeneza može pojaviti i u neinvazivnih karcinoma (88).

Uzzan i sur. su 2004. godine revidirali 43 do tada objavljena istraživanja o gustoći malih krvnih žila u karcinomu dojke te su, premda su se studije međusobno razlikovale po uzorkovanju pacijentica, tehnici bojenja i brojenja žila, zaključili da se radi o značajnom čimbeniku loše prognoze (87). Većina autora koristila je imunohistokemijsku reakciju na faktor VIII antigen koji ističe endotel zrelih krvnih žila, ali i limfnih žila, a autori novijih studija koriste bojenje na CD31 i CD34. Prednost bojenja na CD31 jest u tome što



vizualizira i endotel nezrelih krvnih žila čime je broj krvnih žila određivan tim bojenjem za oko 30% veći od broja određenog faktorom VIII. Ipak, CD31 protutijelo ponekad umjereno reagira i s fibroblastima i ponekim plazma stanicama, a lažno negativna reakcija može se dobiti u do 20% rutinski fiksiranih uzoraka karcinoma dojke. Uzzan i sur. navode da je bojenje na CD34 slično onome na CD31, ali s manjim udjelom lažno negativnih reakcija te da optimalni marker endotela krvnih žila još nije utvrđen (87). CD31 i CD34 označavaju endotel i krvnih i limfnih žila, premda je reakcija na limfnim žilama puno slabije izražena (89).

Neki autori broje male krvne žile pomoću metode koju je još 1943. godine prezentirao Chalkley, morfološki analizirajući razna tkiva. Metoda brojenja žila po Chalkleyu (engl. *Chalkley count*) koristi mikroskopsku rešetku s 25 nasumce poredanih točaka (slika 4) pomoću koje se male krvne žile broje na mjestima najveće gustoće (najčešće u 3 „*hot-spota*“). Žile se broje na način da se rešetka podesi tako da se točke rešetke poklope s najvećim brojem malih žila, a gustoća žila se izražava srednjom vrijednošću broja s točkama rešetke poklopljenih žila (90).



Slika 4. Mikroskopska rešetka s 25 nasumce poredanih točaka, ukupne površine 0,196 mm<sup>2</sup>, pomoću koje se male krvne žile broje na mjestima najveće gustoće. (Prilagođeno prema A.S.C. Curtis. *Medical and Biological Illustration*, Vol. 10. pp 261-266. (91))

---

Ovom metodom Hansen i sur. utvrdili su da je angiogeneza neovisni prognostički faktor raka dojke, a novija istraživanja navode na zaključak da je ova metoda bolja u procjeni utjecaja angiogeneze na prognozu od klasičnog brojenja malih krvnih žila (92, 93).

### **1.8.2. LIMFANGIOGENEZA, MARKERI ENDOTELA LIMFNIH ŽILA I LIMFOVASKULARNA INVAZIJA**

Uloga angiogeneze u rastu i (udaljenom) širenju solidnih tumora je jasno utvrđena, no usprkos tome istraživanja ne pokazuju da je angiogeneza povezana s pojavom metastaza u regionalnim limfnim čvorovima. U većini solidnih tumora pa tako i u karcinomu dojke, širenje tumorskih stanica limfnim putem do regionalnih limfnih čvorova predstavlja važan događaj u ranoj progresiji tumora, a otkrivanje nodalnih metastaza je ključno za određivanje stadija bolesti. No, unatoč velikoj ulozi limfnih žila, malo se zna o njihovoj interakciji s tumorskim stanicama, o tome je li limfno širenje aktivan ili pasivan proces kao i o tome da li ono ovisi o novonastaloj limfangiogenezi ili se radi o invaziji postojećih limfnih žila (94). Poradi nedostatka specifičnih biljega endotela limfnih žila, u ranijim istraživanjima nije bilo moguće razlikovati krvne od limfnih žila. To se promijenilo pronalaskom novih imunohistokemijskih biljega, od kojih se D2-40 pokazao specifičnim i najboljim za prikaz endotela limfnih žila u mnogim tkivima (89, 95, 96). D2-40 je monoklonalno mišje protutijelo specifično za ljudski podoplanin, koje reagira s endotelom limfnih žila, a pri čemu endotel kapilara, arterija i vena u normalnom i tumorskom tkivu ne pokazuje izraženost (97).

Ranije studije opisuju da, poradi povećanog intersticijskog tlaka uzrokovanog proliferacijom tumorskih stanica, solidni tumori ustvari nemaju limfne žile te da širenje tumorskih stanica potpomažu periferne limfne žile smještene u uskoj zoni zdravog tkiva uz sam rub tumora (tzv. peritumoralne limfne žile) (98, 99, 100). Agarwal i sur. su 2005. godine na grupi pacijentica s metastatskim karcinomom dojke, brojenjem D2-40 pozitivnih, pojedinačnih limfnih žila u „*hot spot-u*“, proučavali gustoću limfnih žila unutar tumora i uz tumor. Ovi autori unutar samog tumorskog tkiva uglavnom nisu pronašli limfne žile već su ih uočili samo u područjima uz preegzistirajuće duktuse i lobuse, tumačeći ovakav nalaz kao ostatke normalnih limfnih žila koje su „zarobljene“ (engl. *entrapped*) unutar tumora. Uz to većina krvnih žila unutar tumora nije bila praćena limfnim žilama zbog čega su autori zaključili da invazivni rast tumora dovodi do uništenja limfnih žila i da su limfne žile uz tumor dovoljne za nastanak metastaza u limfne čvorove te ih valja smatrati potencijalnom terapeutskom metom (101). Nedostatak limfangiogeneze u suprotnosti je s razvojem angiogeneze koju su proučavali Weidner i sur. (88). Razlika između intratumoralne angiogeneze i limfangiogeneze odražava funkcije ta dva sustava, pri čemu su kapilare hranidbene žile koje omogućavaju preživljenje (vijabilnost) tkiva te

ishranu i rast tumora. Limfne žile su drenažne žile i uglavnom ne igraju veliku ulogu u rastu tumora, iako bi njihov smanjeni broj unutar tumora mogao pripomoći rastu tumora zbog smanjene drenaže limfe bogate hranidbenim tvarima (101).

Nasuprot opisanom nedostatku limfangiogeneze, Van der Auwera i sur. također koristeći D2-40, pronalaze intratumoralne limfne žile u čak 80% (neupalnih) karcinoma dojke pri čemu je njihov broj ovisan o načinu rasta tumora (89). Naime, u karcinomima dojke ekspanzivnog načina rasta (dobro ograničeni tumorski čvor građen od tumorskih stanica i dezmoplastične strome) nađen je manji broj limfnih žila nego u onih s infiltrativnim načinom rasta (koji rastu između preegzistirajućih struktura manje remeteći arhitekturu tkiva). Isti autori, pomoću proliferacijskog markera Ki67, intratumoralno pronalaze proliferirajuće limfne endotelne stanice. Analogno angiogenezi, unutar ekspanzivnih tumora nađen je veći broj proliferirajućih limfnih endotelnih stanica nego u infiltrativnih tumora.

Novija istraživanja također opisuju novostvorene limfne žile unutar solidnih tumora, uključujući i karcinom dojke. Naime El-Gohary i sur. u svom radu iz 2008. godine (pomoću D2-40) nalaze intratumoralne limfne žile u 50% slučajeva karcinoma dojke, pri čemu se gustoća intratumoralnih limfnih žila nije značajno razlikovala od gustoće limfnih žila u normalnom tkivu dojke, ali je njihova prisutnost ipak značajno korelirala s prognostičkim faktorima. Uz to autori nalaze da su intratumoralne limfne žile male i uskog lumena, za razliku od većih i široko otvorenih limfnih žila u perifernoj regiji, te da nisu praćene od prije postojećim strukturama poput duktusa, lobusa ili velikih krvnih žila. Autori zaključuju da su razlike u rezultatima studija o postojanju limfangiogeneze i nalazu intratumoralnih limfnih žila vjerojatno posljedica različitog uzorkovanja pacijenata (s nodalnim metastazama ili bez njih), veličine i tipa tumora, različitih metoda promatranja i brojenja žila te donedavnog nedostatka specifičnog markera endotela limfnih žila (96).

Limfovaskularna invazija (LVI) se definira kao prisutnost tumorskog tromba u vaskularnom kanalu obloženom jednim redom endotelnih stanica (102). Na preparatima obojenima HE, LVI se lako zamijeni za nakupinu tumorskih stanica okruženu peritumoralnom pukotinom, a krvna žila se ponekad teško razlikuje od limfne žile pa se limfnom žilom uglavnom smatra žilna struktura koja ne sadrži eritrocite. Nadalje, tumorski tromb može u potpunosti ispuniti lumen žile i učiniti je slabo uočljivom. Imunohistokemijska reakcija na D2-40 pokazala se dobrim biljegom endotela limfnih žila, no osim njih D2-40 (poput p63) pokazuje pozitivnu reakciju u citoplazmi mioepitelnih stanica normalnih duktusa, duktusa zahvaćenih uobičajenom i atipičnom hiperplazijom, ali

i većine duktalnih in situ karcinoma što ne smije biti shvaćeno kao LVI. Reakcija na D2-40 je ponekad izražena i u pojedinačnim stanicama strome (103).

S obzirom na to da čak 16% do 40% pacijentica s negativnim aksilarnim limfnim čvorovima nakon nekog vremena dobije recidiv, Arnaout-Alkarain i sur. su pokušali utvrditi učestalost LVI i njezinu povezanost s postojanjem metastaza u regionalnim limfnim čvorovima (100). Koristeći D2-40, oni su limfne žile i LVI našli uglavnom uz tumor (peritumoralno) te su opisali nalaz LVI u 8% do 21% pacijentica s negativnim aksilarnim limfnim čvorovima i 30% do 46% pacijentica s pozitivnim limfnim čvorovima (100). Budući da nalaz LVI može biti koristan u probiru pacijentica s negativnim aksilarnim limfnim čvorovima kojima bi adjuvantna kemoterapija koristila, nalaz peritumoralne LVI na preparatima obojenima HE uključen je u kriterije za takav probir još na 9. Sastanku u St. Gallenu 2005. godine (104).

## **1.9. STROMA KARCINOMA DOJKE**

### ***1.9.1. FIBROBLASTI I MIOFIBROBLASTI***

Epitelna tkiva su multicelularne, trodimenzionalne strukture koje unutar proteinske mreže mikrookoliša, zvane ekstracelularni matriks, dinamično međudjeluju s brojnim tipovima stanica poput fibroblasta, adipocita, upalnih i endotelnih stanica. Iako se zna da čimbenici rasta i ekstracelularni matriks doprinose rastu epitelnih stanica tkiva dojke, morfogenezi, odgovoru na hormone i neoplastičnoj progresiji, točan utjecaj interakcije između epitela i strome nije poznat (105).

Fibroblasti su glavna građevna sastavnica strome dojke, a njihov citoskeletni sustav čine intermedijarni filamenti, uglavnom vimentin (106). Novija istraživanja pokazuju da vimentin, osim funkcije citoskeleta, ima ulogu u pokretljivosti i migraciji stanica u cijelećim ranama te sudjeluje u brojnim staničnim procesima povezanim s regulacijom proteina važnih za adheziju stanica (107). Stroma invazivnih karcinoma dojke razlikuje se od strome normalne dojke po sintezi stromalnih proteina i ekspresiji metalproteinaza matriksa, a mnoge od tih promjena su vezane za aktivirane fibroblaste, nazvane miofibroblasti jer eksprimiraju glatkomišićni aktin (engl. *smooth muscle actin* - SMA). Naime, prema rezultatima nekoliko istraživanja, stroma normalnog tkiva dojke sadrži fibroblaste imunohistokemijski pozitivne na vimentin, ali i na CD34 (108, 109). CD34 je

transmembranski, jako glikozilirani protein za kojeg se smatra da je uključen u modulaciju adhezije stanica i transdukciju signala, a izražen je na hematopoetskim progenitorskim stanicama, endotelnim stanicama i mezenhimnim stanicama nekih organa, uključujući i dojku (109). Intralobularni i interlobularni fibroblasti u tkivu normalne dojke pokazuju jaku i jednoličnu pozitivnu reakciju na CD34 i negativnu reakciju na SMA. Takvu reakciju pokazuje i normalno tkivo dojke u okolini karcinoma. Fibroblasti koji okružuju žlijezde s epitelnom hiperplazijom, lobularnim karcinomom in situ ili apokrinu metaplaziju također su CD34 pozitivni i SMA negativni. Fibroblasti u fibroadenomima jako su pozitivni na CD34, ali i na SMA. Za razliku od toga, svi invazivni duktalni karcinomi i žarišta mikroinvazije pokazuju gubitak CD34 ekspresije i pojavu SMA pozitiviteta. Pritom miofibroblasti i dalje zadržavaju pozitivitet na vimentin. Duktalni karcinomi in situ pokazuju šarolik spektar izraženosti CD34 i SMA pri čemu oni visokog gradusa puno češće pokazuju gubitak izraženosti CD34 od onih umjerenog ili niskog gradusa (108-110). U tkivu dojke s radijalnim ožiljkom većina fibroblasta je CD34 negativna i SMA pozitivna (uz pojedinačne slučajeve koji pokazuju CD34 i SMA pozitivne fibroblaste na periferiji lezije), a neka istraživanja ukazuju na to da je radijalni ožiljak povezan s povećanim rizikom od maligniteta (111). Čini se da je gubitak CD34 jače povezan s malignitetom od ekspresije SMA, iako nije specifičan (109).

Interakcija između epitelnih stanica karcinoma i strome igra važnu ulogu u invaziji i metastaziranju karcinoma dojke. Osim što imaju funkciju produkcije matriksa, miofibroblasti su također dominantna vrsta stanica koje eksprimiraju nekoliko angiogenih faktora i faktora koji pospješuju metastaziranje (engl. *plasminogen activator inhibitor-1*, *insulin-like growth factor-2* i *hepatocyte growth factor*) (112). Pretpostavlja se da u invazivnom karcinomu dojke stromalni miofibroblasti ne samo da povećavaju mitogenezu i maligno ponašanje okolnog tumorskog epitela već stimuliraju stvaranje vaskularnih struktura kako bi se osigurala dovoljna opskrba hranjivim tvarima. Ranije istraživanje Yazhou i sur. opisuje povezanost stromalnih miofibroblasta i malignih značajki karcinoma dojke, a autori pronalaze značajnu povezanost miofibroblasta s metastazama u limfne čvorove i histološkim gradusom, dok povezanost s dobi, veličinom tumora i statusom ER nije nađena (113). Novija istraživanja Kojima i sur. povezuju prisutnost velikog broja miofibroblasta sa zloćudnijim fenotipom tumora i lošijom prognozom pacijenata (114).

Nejasno je da li je fenotipska promjena strome karcinoma dojke posljedica promjene jednog tipa stanica koje gube CD34 i počinju eksprimirati SMA ili se radi o gubitku populacije CD34+ fibroblasta uz posljedičnu repopulaciju strome SMA+

miofibroblastima (110). Iako su se prekursorima miofibroblasta smatrale brojne vrste mezenhimalnih i epitelnih stanica, precizno porijeklo tih stanica te njihova jasna funkcija u rastu i širenju tumora ostaju nerazjašnjeni (114).

Diferencijacija miofibroblasta nije specifična za maligne tumore, dapače karakteristično se vide u cijelećim ranama. Sekretijom kemokina, citokina, faktora rasta, posrednika upale, kao i proteina i proteinaza izvanstaničnog matriksa, miofibroblasti igraju važnu ulogu u upali, cijeljenju, fibrozi, organogenezi i onkogenezi većine organa i tkiva (109).

### ***1.9.2. FIBROTIČNI FOKUS***

Kako je već rečeno, rast i progresija tumora nisu određeni samo karcinomskim stanicama već i okolnom tumorskom stromom koja u brojnim karcinomima čini većinu tumorske mase. Novostvorena tumorska stroma pokazuje sličnosti s granulacijskim tkivom i stvaranjem ožiljka koje se viđa pri cijeljenju rana, a u nekim se karcinomima u središnjem dijelu može vidjeti područje pretjeranog stvaranja reaktivne strome nalik na ožiljak, koje se naziva fibrotični fokus.

Prije petnaestak godina Hasebe i sur. su prvi detaljnije opisali pojavu fibrotičnog fokusa u karcinomu dojke shvativši ga indikatorom agresivnog fenotipa tumora. U nekoliko svojih radova autori su detaljno opisali histopatološke kriterije fibrotičnog fokusa; prvo u invazivnim karcinomima dojke, a onda u adenokarcinomima drugih organa, poput gušterače, debelog crijeva i pluća (115-117). Prema Hasebe i sur. fibrotični fokus je ožiljkasto područje promjera  $\geq 1$  mm, smješteno u središnjem dijelu tumora, a koje se zrakasto širi u okolinu, okruženo celularnom zonom invazivnih karcinomskih stanica. Isti tumor može imati nekoliko fibrotičnih fokusa u kojem se slučaju za potrebe istraživanja koriste karakteristike najvećeg žarišta. Fibrotični fokus je građen od različitog broja fibroblasta i kolagenih vlakana, a unutar sebe može sadržavati nakupine i tračke tumorskih stanica, naročito kada je promjera većeg od 3 mm. Fibrotični fokus ponekad sadrži područja koagulacijske nekroze i područja krvarenja koja uglavnom prati upalni infiltrat i povećana gustoća žila (118).

Prema istraživanju Van den Eynden i sur. koji su 2007. revidirali dotadašnja saznanja o fibrotičnom fokusu, duktalni karcinomi dojke s fibrotičnim fokusom imaju agresivnije karakteristike od onih bez fibrotičnog fokusa, pri čemu je prisutnost fibrotičnog fokusa povezana s većom veličinom tumora, višim histološkim gradusom, višom

proliferacijskom aktivnosti tumorskih stanica, nekrozom, prekomjernom izraženošću HER2 i višim patološkim stadijem. Duktalni karcinomi dojke s fibrotičnim fokusom pokazuju značajno veću gustoću malih krvnih žila, i to i u središnjim i perifernim dijelovima tumora, a omjer fibrotični fokus/veličina tumora  $>1/3$  značajno je povezan s velikom gustoćom malih žila, što sugerira da bi veličina fibrotičnog fokusa mogla biti značajna zamjenska značajka za kvantifikaciju angiogeneze. Uz to je nađena povezanost između fibrotičnog fokusa i povećane limfangiogeneze i limfovaskularne invazije, pri čemu njegova prisutnost jače korelira s prisutnošću vaskularne, nego limfovaskularne invazije. Invazija u krvne žile bila je posebno učestala u tumorima s velikim fibrotičnim fokusom (119).

Smatra se da je stvaranje fibrotičnog fokusa potaknuto intratumoralnom hipoksijom, a izvor hipoksije mogao bi biti povezan s načinom rasta tumora (120, 121). Pretpostavlja se da ekspanzivno rastući tumori induciraju hipoksiju destrukcijom normalnog okolnog parenhima i stvaranjem novih, razbacanih krvnih žila, dok su infiltrativni tumori manje hipoksični jer rastu duž od prije postojećih dobro formiranih krvnih žila koje su vjerojatno efikasnije u opskrbi tumora kisikom i hranjivim tvarima nego novostvorene žile. Zaista, tumori s ekspanzivnim načinom rasta češće imaju fibrotični fokus, područja nekroze te povećanu angiogenezu i limfangiogenezu (122).

Obzirom da je fibrotični fokus obično vidljiv već golim okom na dobro obojenom HE preparatu, interpretacija preparata ne zahtjeva puno vremena niti posebno uvježbavanje, a nalaz fibrotičnog fokusa se čini vrlo reproducibilnim, zbog čega pojedini autori predlažu da ga se uvrsti u rutinske patološke izvještaje kao prognostički faktor. Naime, u ranijem radu Colpaert i sur. objavili su da su histološki gradus karcinoma dojke i prisutnost fibrotičnog fokusa jedini neovisni prognostički faktori za rano udaljeno širenje tumora u bolesnica s negativnim limfnim čvorovima (121). U svojoj novijoj studiji iz 2011. godine Hasebe i sur. istraživali su koji su histološki faktori najbolji u ispravnom predviđanju prognoze bolesnica s invazivnim duktalnim karcinomom dojke, a njihovi rezultati jasno pokazuju da je promjer fibrotičnog fokusa vrlo koristan prediktor bolesti (123). Prognostička snaga veličine tumora manje je značajna od fibrotičnog fokusa, vaskularne invazije, histološkog gradusa ili tipa duktalnog invazivnog karcinoma, a prognostički značaj broja metastaza u limfne čvorove manje je vrijedan od broja mitozu u metastatskom karcinomu dojke (124). Isti autori u radu iz 2010. godine razvijaju sustav graduiranja tumorskih embola u limfne žile karcinoma dojke koji se temelji na broju mitozu i apoptotičkih tjelešaca u tumorskom embolu. Autori objavljuju kako se sustav

graduiranja tumorskih embolusa statistički značajno podudara sa stanjem limfnih čvorova i ima prognostičko značenje (125).



## 2. HIPOTEZA

Peritumoralne pukotine, uočene u duktalnom invazivnom karcinomu dojke, tradicionalno su shvaćene kao artefakti nastali prilikom fiksacije i laboratorijske obrade tkiva. Novija istraživanja karcinoma dojke povezuju pojavu peritumoralnih pukotina s invazijom tumora u prelimfatičke prostore.

Hipoteza ovog istraživanja je da peritumoralne pukotine u invazivnom karcinomu dojke nastaju kao posljedica promjena u stromi tumora i da ne predstavljaju artefakte koji nastaju kao posljedica fiksacije, odnosno da nisu znak invazije tumora u prelimfatičke prostore.

### 3. SVRHA I CILJEVI RADA

Na temelju postavljene hipoteze ciljevi ovog istraživanja su:

1. Odrediti prisutnost i zastupljenost fibroblasta i miofibroblasta u stromi invazivnog dukalnog karcinoma dojke.
2. Odrediti prisutnost limfokapilarnih prostora te kvantificirati gustoću limfnih žila u invazivnom duktalnom karcinomu dojke.
3. Usporediti povezanost pojave miofibroblasta s pojavom peritumoralnih pukotina u invazivnom duktalnom karcinomu dojke.
4. Usporediti povezanost gustoće limfnih prostora s pojavom peritumoralnih pukotina u invazivnom duktalnom karcinomu dojke.
5. Utvrditi limfokapilarnu invaziju u invazivnom duktalnom karcinomu dojke i odrediti da li postoji povezanost između limfokapilarne invazije i pojave peritumoralnih pukotina.

## 4. BOLESNICE I METODE

### 4.1. BOLESNICE

U istraživanju je korišten arhivski materijal dobiven nakon operacije tumora dojke i histološki verificirane dijagnoze invazivnog dukalnog karcinoma na Kliničkom zavodu za patologiju "Ljudevit Jurak", Kliničkog bolničkog centra "Sestre milosrdnice" u Zagrebu. Analizirano je 100 slučajeva invazivnog dukalnog karcinoma dojke (NOS) u žena, dijagnosticiranih u periodu od 01.01.1998. godine do 01.06.2007. godine. Od 100 slučajeva 41 (41%) je bilo bez, a 59 (59%) s metastazama u limfne čvorove aksile. Bolesnice su bile u dobi od 35 do 87, a prosječna starost iznosila je 63.03 godine  $\pm$  12.68. Histopatološke značajke analiziranih slučajeva prikazane su u tablici 5.

Tablica 5. Histopatološke značajke analiziranih invazivnih dukalnih karcinoma dojke (NOS), N=100	
PROSJEČNA DOB BOLESNICA (godine)	63.03 (raspon 35–87)
VELIČINA TUMORA (pT)	
T1	44
T2	33
T3	2
T4	21
VELIČINA TUMORA (mm)	
Aritmetička sredina $\pm$ SD	26,5 $\pm$ 15,9
Medijan	19
METASTAZE U LIMFNE ČVOROVE (pN)	
N0	41
N1	29
N2	26
N3	4
HISTOLOŠKI GRADUS	
G1	9
G2	54
G3	37
HORMONSKI RECEPTORI	
ER	
0	18
1	8
2	12
3	62
PR	
0	28
1	13
2	9
3	50
HER2/neu STATUS	
pozitivan	75
negativan	25

## 4.2. METODE

Za potrebe histološke analize materijal je obrađen standardnom histološkom metodom koja uključuje fiksaciju tkiva u 10% puferiranom formalinu i uklapanje u parafinske blokove, rezanje na debljinu 5 µm, deparafiniranje i bojenje standardnom metodom hemalaun-eozin (HE). U imunohistokemijskoj analizi korišteni su dodatni prerezi tkiva.

### 4.2.1. FIBROBLASTI I MIOFIBROBLASTI U STROMI

Prisutnost fibroblasta i miofibroblasta analizirana je imunohistokemijski upotrebom monoklonskih protutijela na vimentin (monoklonalni mišji; klon V9; kod M 0725; razrjeđenje 1:50; Dako Epos, Danska), CD34 (monoklonalni mišji; klon QBEnd 10; kod M 7165; razrjeđenje 1:50; Dako Epos, Danska) i glatkomišićni aktin – SMA (monoklonalni mišji; klon 1A4; kod M 0851; razrjeđenje 1:50; Dako Epos, Danska).

Imunohistokemijska analiza tumora na vimentin, CD34 i SMA učinjena je LSAB metodom kao vizualizacijskim sistemom na Dako TechMate TM automatiziranom stroju za imunohistokemijsko bojenje uz upotrebu streptavidin imunoperoksidaza MSIP protokola.

(Mio)fibroblasti su se smatrali pozitivnima na promatrana bojenja ukoliko su citoplazme pokazivale žućkasto-smeđe obojenje.

Imunohistokemijska reakcija stanica tumorske strome na vimentin i CD34 (odnosno prisutnost i zastupljenost fibroblasta) određivana je na malom povećanju mikroskopa (40x), na cijeloj površini odabranog prereza kroz tumor, a bilježena je semikvantitativno u obliku postotka imunoreaktivnih stanica na temelju kojeg su pacijentice svrstane u skupine (126):

- 0, za odsutnost reakcije
- 1, za slabo izraženu reakciju, do 33% pozitivnih stanica
- 2, za umjereno izraženu reakciju, >33%-66% pozitivnih stanica
- 3, za jako izraženu reakciju, preko 66% pozitivnih stanica.

Uz postotak imunoreaktivnih stanica strome na vimentin, dodatno je bilježen i intenzitet reakcije te je rezultat bilježen kao:

- slaba reakcija – za blago obojenje stromalnih stanica na vimentin

- jaka reakcija – za intenzivno obojenje stromalnih stanica na vimentin.

Obzirom da pozitivnu imunohistokemijsku reakciju na vimentin daju i fibroblasti i miofibroblasti, a pozitivitet na SMA daju samo miofibroblasti, reakcija tumorske strome na SMA (odnosno prisutnost i zastupljenost miofibroblasta) određena je tako što je jačina bojenja strome na SMA uspoređena s jačinom bojenja strome na vimentin i to pregledom preparata na malom povećanju (40x), na cijeloj površini odabranog prereza kroz tumor. Time je reakcija strome na SMA označavana kao:

- 1, slaba reakcija – bojenje strome na SMA slabije izraženo nego bojenje na vimentin (odnosno, relativno manji broj miofibroblasta)
- 2, jaka reakcija – bojenje strome na SMA izraženo jednako ili jače nego bojenje na vimentin (odnosno, relativno veći broj miofibroblasta)

### **4.2.2. GUSTOĆA MALIH LIMFNIH ŽILA I LIMFOVASKULARNA INVAZIJA**

Endotel limfnih žila i limfokapilarna invazija vizualizirani su imunohistokemijski pomoću D2-40 (monoklonalni mišji; klon D2-40; kod M 3619; razrjeđenje 1:100; Dako Epos, Danska), LSAB metodom kao vizualizacijskim sistemom, na Dako TechMate TM automatiziranom stroju za imunohistokemijsko bojenje uz upotrebu streptavidin imunoperoksidaza MSIP protokola.

D2-40 pozitivnim žilama smatrane su vaskularne strukture čije su endotelne stanice pokazivale smeđe obojenje.

Gustoća malih limfnih žila određivana je na preparatima bojenim D2-40, ranije opisanom metodom „*hot spot*“ (88) i to unutar tumora (intratumoralno) i uz tumor (peritumoralno). Intratumoralne limfne žile su definirane kao one smještene unutar tumorske mase (unutar strome između gnijezda tumorskih stanica), a peritumoralnim limfnim žilama smatrane su one smještene van tumorske mase, u uskoj zoni normalnog tkiva dojke, unutar 2 mm od granice tumora (89).

Preparati su pregledani na malom povećanju (40x) te su utvrđena područja s najvećom gustoćom D2-40 pozitivnih žila (*hot spot*) unutar tumora i uz tumor. Zatim je gustoća limfnih žila određena brojanjem žila na 5 velikih vidnih polja (400x) što je zabilježeno kao apsolutni broj. Pritom je kao pojedinačna mala žila brojena nakupina endotelnih stanica čak i bez jasnog lumena te svaka pojedinačna obojena endotelna stanica.

Limfovaskularna invazija je definirana kao barem jedna nakupina tumorskih stanica unutar vaskularnog prostora čiji je endotel imunohistokemijski jasno D2-40 (i CD34)

pozitivan. Određivana je pregledavanjem čitavog odabranog prereza tumora pod malim povećanjem (40x) i izražena apsolutnim brojem nađenih žarišta limfokapilarne invazije unutar tumora i uz tumor.

#### **4.2.3. PERITUMORALNE PUKOTINE**

Peritumoralnim pukotinama smatrani su slobodni prostori, bez endotelnog pokrova, koji okružuju tumorske stanice, žlijezde i gnijezda i odvajaju ih od okolne strome. Prisustvo pritumoralnih pukotina određeno je pomoću svjetlosnog mikroskopa pod malim povećanjem (40x) na svim dostupnim histološkim preparatima svakog od analiziranih tumora, te je zastupljenost bilježena u obliku postotka invazivnog karcinoma koji pokazuje peritumoralne pukotine.

Statističkom obradom dobivenih rezultata prvo je apsolutni postotak peritumoralnih pukotina uspoređen sa svim kliničkim, histološkim i imunohistokemijskim parametrima koji su promatrani u ovom radu, kako bi se vidjelo postoji li među njima povezanost. Zatim je učinjena statistička analiza ROC krivuljom (engl. *receiver operating characteristic*) kojom je, dijeleći pacijentice u dvije prognostički različite skupine (one s i one bez metastaza u limfnim čvorovima aksile), određena prediktivna, granična vrijednost postotka peritumoralnih pukotina (engl. *cut-off*). Prema graničnoj vrijednosti dobivenoj ROC analizom pacijentice su svrstane u dvije skupine (one s postotkom peritumoralnih pukotina manjim ili jednakim od granične vrijednosti i one s postotkom peritumoralnih pukotina većim od granične vrijednosti). Na temelju takve podjele pacijentica u dvije skupine promatrana je povezanost drugih histoloških i imunohistokemijskih parametara s izraženosti peritumoralnih pukotina.

#### **4.2.4. OSTALI PROMATRANI HISTOLOŠKI I KLINIČKI PARAMETRI KARCINOMA DOJKE**

Od ostalih značajki vidljivih na histološkim preparatima korištenim u istraživanju, s peritumoralnim pukotima uspoređivani su:

- način rasta tumora, definiran kao:
  - ekspanzivni način rasta – dobro ograničeni tumor, oblika čvora, građen od tumorskih stanica i dezmodoplastične strome,

- infiltrativni način rasta - tumor koji raste između preegzistirajućih struktura slabo remeteći arhitekturu tkiva (89).
- fibrotični fokus, definiran kao:
  - ožiljkasto područje veličine  $\geq 1$  mm, smješteno u središnjem dijelu tumora koje se zrakasto širi u okolinu, okruženo celularnom zonom invazivnih karcinomskih stanica. Ukoliko je u tumoru nađeno nekoliko fibrotičnih fokusa za potrebe istraživanja korištena je veličina (promjer) najvećeg žarišta (118).
- gustoća malih krvnih žila:
  - određivane na preparatima imunohistokemijski bojenim na CD34 unutar tumora i uz tumor, metodom „hot-spota“, na isti način kao i gustoća malih limfnih žila (88), pri čemu žile većeg lumena s jasno izraženom mišićnom stijenkom nisu smatrane malom žilom.
- vaskularna invazija:
  - definirana kao barem jedna nakupina tumorskih stanica unutar vaskularnog prostora čiji je endotel imunohistokemijski jasno CD34 pozitivan i D2-40 negativan. Određivana je pregledavanjem čitavog odabranog prereza tumora pod malim povećanjem (40x) i izražena apsolutnim brojem nađenih žarišta invazije krvnih žila unutar tumora i uz tumor.
- rutinski određeni patohistološki parametri preuzeti i prilagođeni iz patohistoloških nalaza:
  - veličina tumora (izražena u mm) i pT stadij
  - histološki gradus tumora (G1, G2 i G3, prema Nottinghamskoj modifikaciji Bloom i Richardsonove klasifikacije po Elistonu i Ellisu (127)
  - zahvaćenost aksilarnih limfnih čvorova (pN stadij)
  - udio pozitivnih aksilarnih limfnih čvorova dobiven kao omjer broja pozitivnih i negativnih limfnih čvorova
  - status estrogenskih i progesteronskih receptora
  - HER2/neu status (određivan prema (43))

Od kliničkih parametara s izraženošću peritumoralnih pukotina uspoređena je dob pacijentica.

#### **4.2.5. STATISTIČKA ANALIZA**

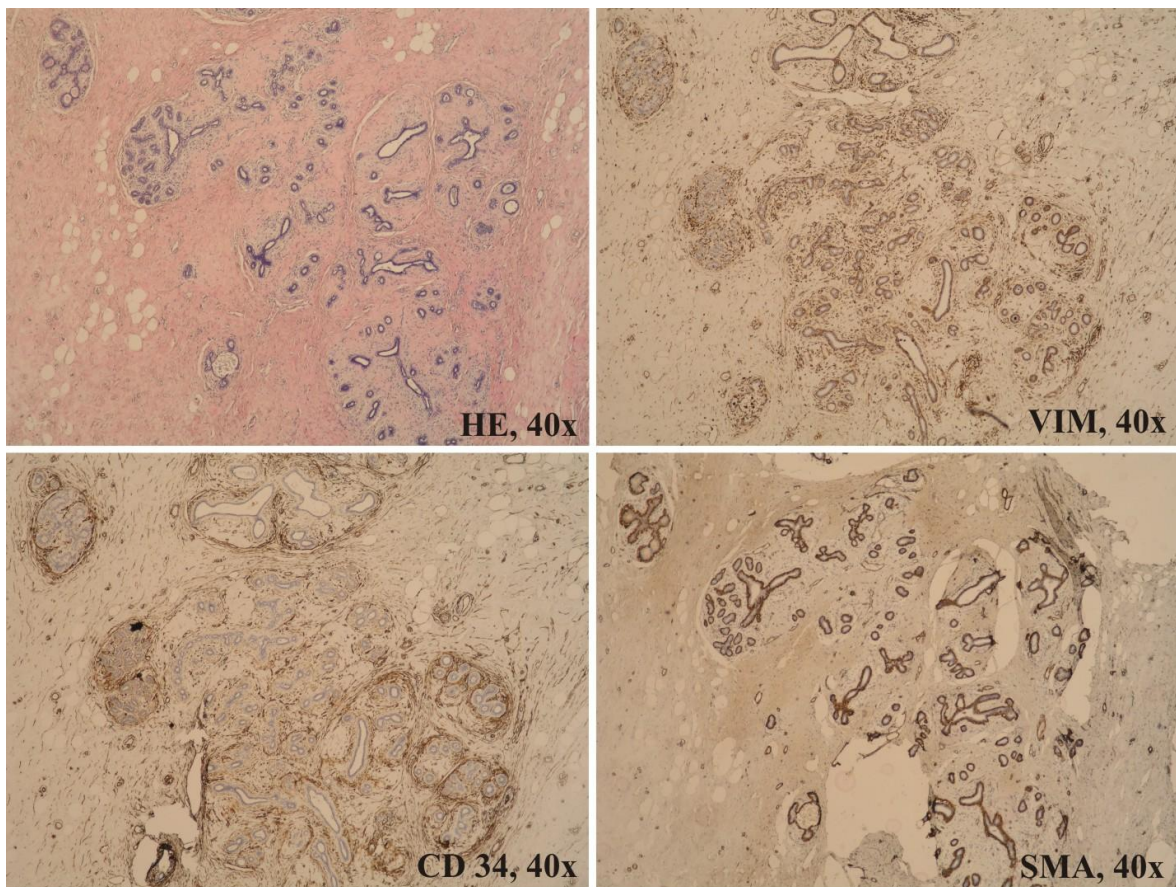
S obzirom na raspodjelu podataka u radu su korišteni neparametrijski testovi (Spearmanov koeficijent koralacije, Mann-Whitneyev U test i Wilcoxonov Test) te neparametrijski način prikaza podataka (medijan i pripadajući interkvartilni raspon). U analizi razlika u kategorijskim varijablama korišten je  $\chi^2$  test. Za određivanje statistički značajne granične vrijednosti peritumoralnih pukotina („cut-off value“) korištena je ROC analiza. Sve p vrijednosti manje od 0,05 smatrane su značajnima. U analizi je korištena programska podrška IBM SPSS statistics 19.0.0.1.



## 5. REZULTATI

### 5.1. FIBROBLASTI I MIOFIBROBLASTI U STROMI

Na preparatima gdje je uz tkivo karcinoma bilo prisutno i normalno tkivo dojke s očuvanim duktusima i acinusima (28%, 28/100), uočeno je da su u **normalnom tkivu dojke** duktusi i acinusi te veće krvne žile, okruženi gustom, koncentričnom mrežom CD34+ fibroblasta. Dalje od žljezdanih i žilnih struktura gustoća CD34+ fibroblasta opada. CD34 je uz to obojao endotel krvnih i limfnih žila. Fibroblasti strome i mioepitelne stanice duktusa i acinusa pokazivale su pozitivnu reakciju na vimentin. SMA pozitivitet nađen je u mioepitelnim stanicama i stijenci mišićnih arterija, a SMA+ miofibroblasti nisu nađeni u stromi normalnog tkiva dojke niti u jednom slučaju (slika 5).

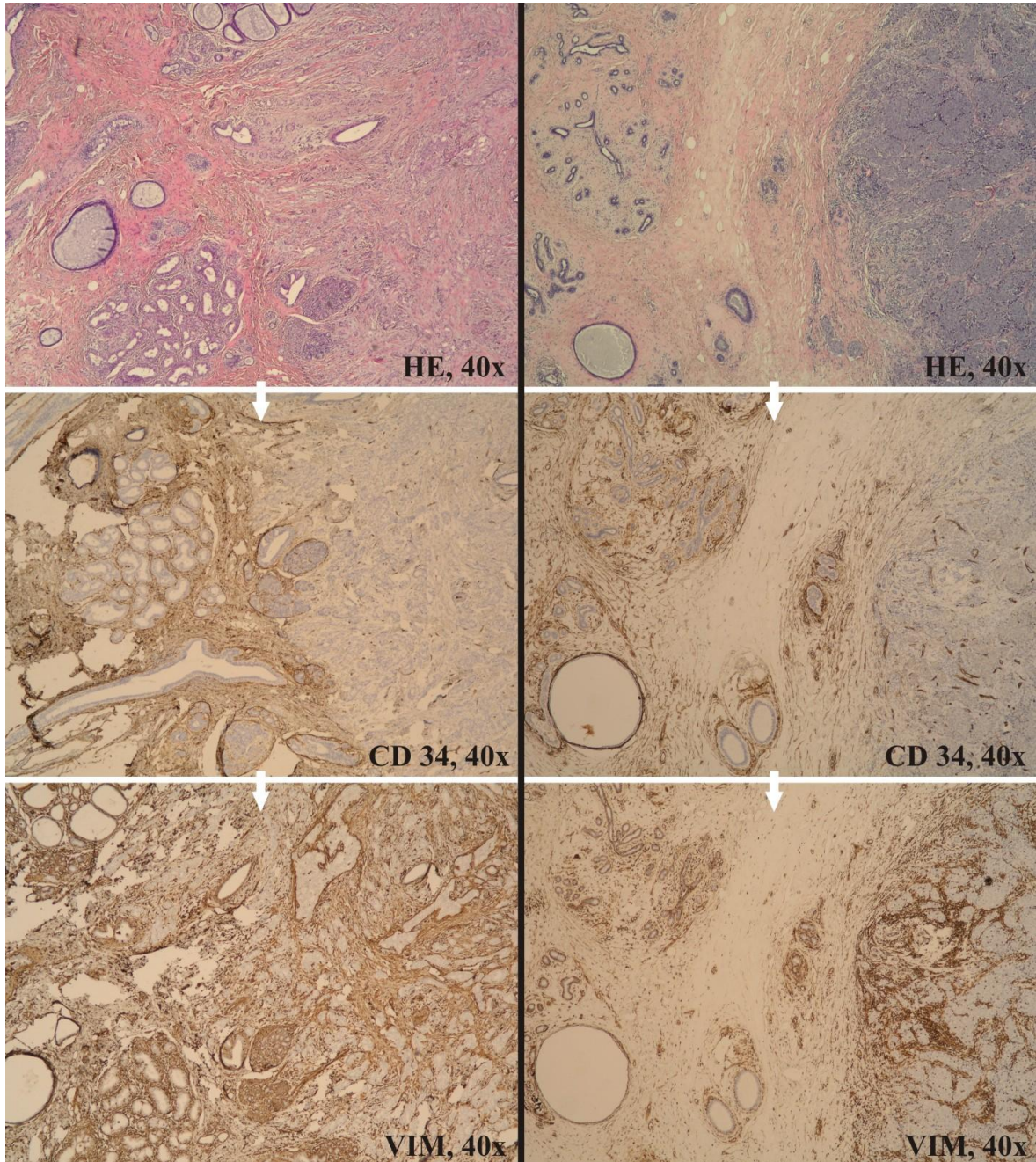


Slika 5. Normalno tkivo dojke. U stromi se, oko duktusa i acinusa, vide koncentrično poredani CD34+ fibroblasti. SMA pozitivnih miofibroblasta nema.



## REZULTATI

Stroma **invazivnog dukalnog karcinoma** dojke je u svih 100 promatranih slučajeva, imunohistokemijskim (IH) bojenjem na CD34, pokazala potpuni gubitak CD34+ fibroblasta, dok je okolno, zdravo tkivo dojke (u slučajevima gdje je bilo prisutno) zadržalo normalnu distribuciju CD34+ fibroblasta. Uz to su u svim slučajevima karcinoma dojke stromalni (mio)fibroblasti pokazivali pozitivnu reakciju na vimentin (slika 6).



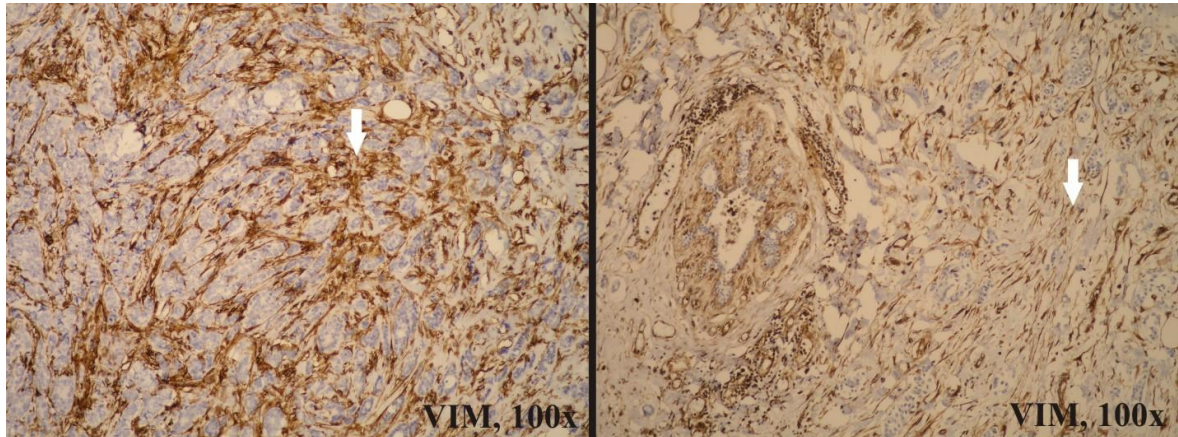
Slika 6. Prikazana su dva slučaja (lijevi red i desni red slika) bojenja strome na CD34 i vimentin. Normalno tkivo dojke sadrži CD34+ fibroblaste (lijevo na slikama), a stroma karcinoma (desno na slikama) ih gubi. Vimentin ostaje pozitivan u stromi karcinoma.

Endotel krvnih žila unutar tumora i u okolnom, zdravom tkivu dojke jednako je pozitivan na CD34.



## REZULTATI

Stroma karcinoma dojke, u svih 100 promatranih slučajeva dukalnog invazivnog karcinoma dojke, sadržavala je veliku količinu vimentin+ (mio)fibroblasta (>66% stromalnih stanica). Pritom su (mio)fibroblasti u 88% (88/100) karcinoma pokazivali jak intenzitet (jačinu) obojenja, a 12% (12/100) karcinoma pokazalo je slab intenzitet obojenja (mio)fibroblasta na vimentin (slika 7, tablica 6).



Slika 7. Reakcija strome karcinoma dojke na vimentin (strelica). Lijevo: jak intenzitet bojenja stromalnih (mio)fibroblasta na vimentin. Desno: slab intenzitet bojenja stromalnih (mio)fibroblasta na vimentin.

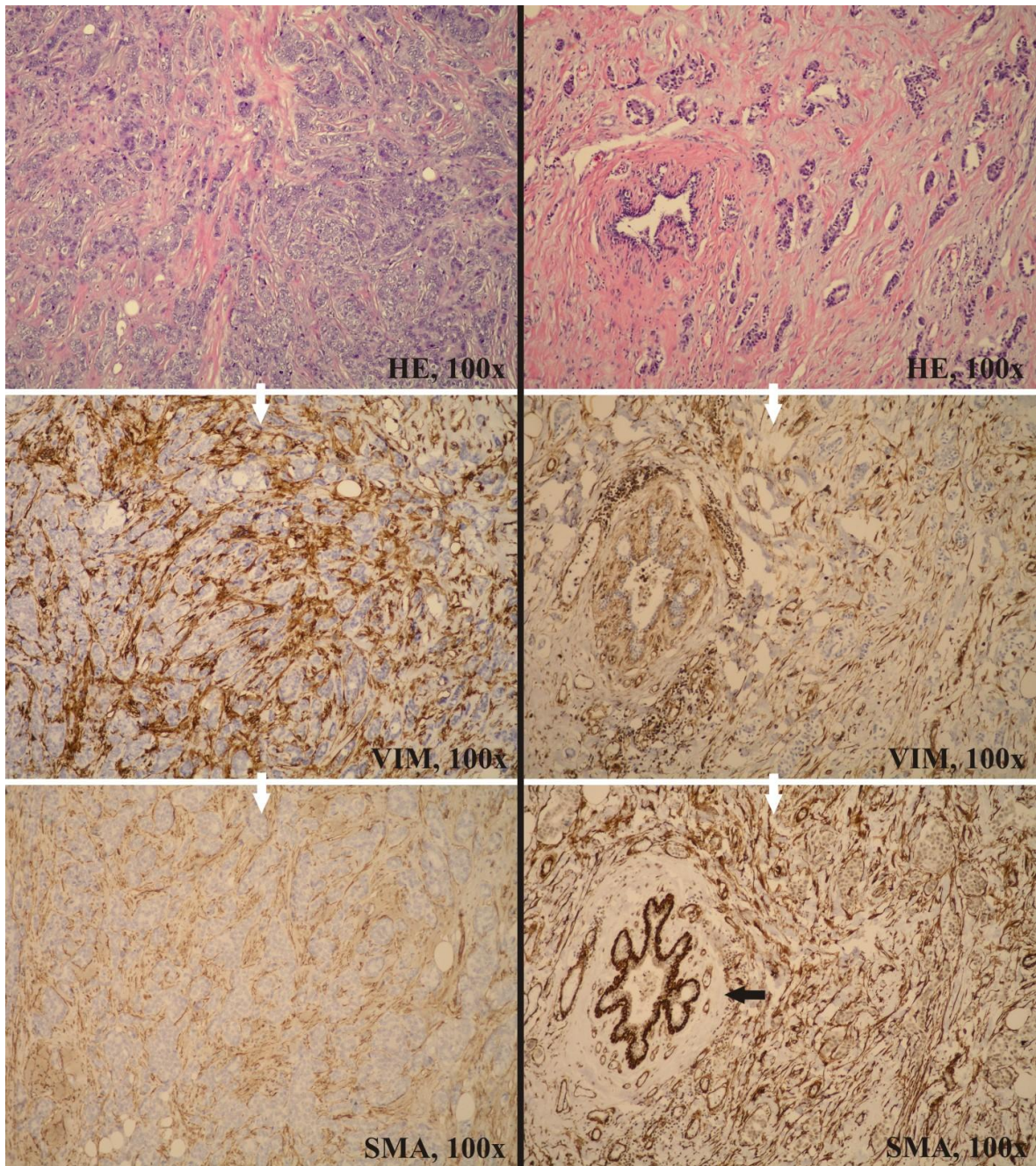
Tablica 6. Intenzitet IH bojenja strome duktalnih invazivnih karcinoma dojke (NOS) na vimentin i SMA (N=100)		
IH BOJENJE	INTENZITET BOJENJA STROME	N (%)
VIMENTIN	JAK	88
	SLAB	12
SMA	JAK*	57
	SLAB*	43

\*relativno u odnosu na vimentin

Kada je jačina reakcije imunohistokemijskog bojenja strome karcinoma dojke na vimentin (koji boji i fibroblaste i miofibroblaste) uspoređena s jačinom bojenja strome na SMA (koji boji samo miofibroblaste), 43% (43/100) slučajeva pokazalo je slabiju reakciju na SMA u odnosu na vimentin (odnosno, relativno manji broj miofibroblasta, slika 8, tablica 6). Preostali slučajevi (57%, 57/100) pokazivali su jednak ili jači intenzitet bojenja strome na SMA nego na vimentin (odnosno, relativno veći broj miofibroblasta, slika 8, tablica 6).



## REZULTATI



Slika 8. Prikazana su dva slučaja. Lijevi red slika: karcinom dojke čija stroma pokazuje slabiji intenzitet bojenja strome na SMA nego na vimentin (odnosno, relativno manji broj miofibroblasta). Desni red slika: karcinom dojke čija stroma pokazuje jači intenzitet bojenja strome na SMA nego na vimentin (odnosno, relativno veći broj miofibroblasta). Crna strelica pokazuje stromu oko očuvanog normalnog kanalića tkiva dojke u kojoj nema SMA+ miofibroblasta.

Statističkom analizom utvrđena je značajna povezanost jačeg intenziteta SMA reakcije (odnosno većeg broja miofibroblasta) s prisutnosti peritumoralnih pukotina (vidi dalje) promatranih u apsolutnom postotku (Wilcoxonov test,  $p < 0,001$ ), kao i prema skupinama dobivenim ROC analizom (Pearsonov  $\chi^2$  test  $p < 0,001$ ).

## REZULTATI

Kada su uspoređene vrijednosti kliničkih (dob) i histopatoloških parametara (veličina tumora, prisustvo fibrotičnog fokusa, način rasta tumora, pT stadij, N stadij i udio pozitivnih limfnih čvorova, histološki gradus te ER, PR i HER2/neu) između grupe karcinoma s manjim brojem miofibroblasta i grupe karcinoma s većim brojem miofibroblasta, nisu nađene statistički značajne razlike.

Kada su uspoređeni medijani gustoća malih limfnih i krvnih žila (unutar tumora i uz tumor) između grupe karcinoma s manjim brojem miofibroblasta i grupe karcinoma s većim brojem miofibroblasta, među njima također nije nađena statistički značajna razlika (tablica 7).

Tablica 7. Gustoća malih limfnih i krvnih žila, u tumoru i uz tumor, te limfovaskularna i vaskularna invazija u odnosu na broj miofibroblasta u stromi 100 duktalnih invazivnih karcinoma dojke (NOS)							
KVANTITATIVNA VRIJEDNOST	SMA - jačina reakcije u stromi	N	Min	Max	Percentile		
					25.	Medijan	75.
Gustoća malih limfnih žila u tumoru (na 5 VVP)	Slaba	43	0	31	0,00	2,00	7,00
	Jaka	57	0	22	0,00	3,00	8,00
Gustoća malih limfnih žila uz tumor (na 5 VVP)	Slaba	43	3	38	9,00	17,00	21,00
	Jaka	57	3	28	10,50	15,00	20,00
Limfovaskularna invazija u tumoru	Slaba	43	0	30	0,00	0,00	0,00
	Jaka	57	0	3	0,00	0,00	0,00
Limfovaskularna invazija uz tumor	Slaba	43	0	20	0,00	0,00	1,00
	Jaka	57	0	37	0,00	0,00	2,00
Gustoća malih krvnih žila u tumoru (na 5 VVP)	Slaba	43	32	239	56,00	84,00	109,00
	Jaka	57	34	208	61,50	92,00	127,00
Gustoća malih krvnih žila uz tumor (na 5 VVP)	Slaba	43	15	107	27,00	35,00	47,00
	Jaka	57	14	86	31,50	41,00	52,00
Vaskularna invazija u tumoru	Slaba	43	0	1	0,00	0,00	0,00
	Jaka	57	0	0	0,00	0,00	0,00
Vaskularna invazija uz tumor	Slaba	43	0	5	0,00	0,00	0,00
	Jaka	57	0	1	0,00	0,00	0,00

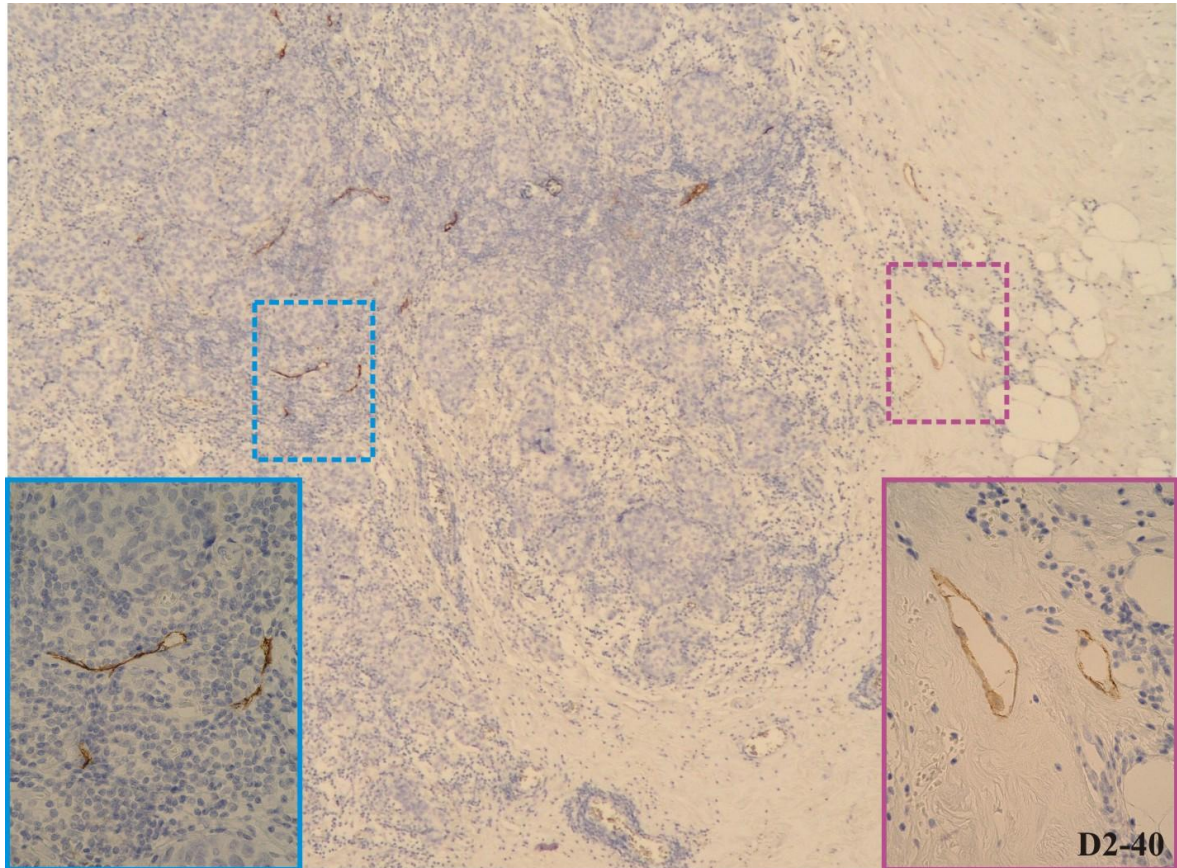
## 5.2. GUSTOĆA MALIH LIMFNH ŽILA I LIMFOVASKULARNA INVAZIJA

Imunohistokemijskim bojenjem tumora na D2-40, limfne žile unutar tumora (intratumoralno) nađene su u 56% (56/100) promatranih karcinoma dojke. U tkivu dojke uz tumor (peritumoralno, unutar 2 mm od granice tumor) limfne žile nađene su u svih 100



## REZULTATI

slučaja. Pritom su intratumoralne limfne žile većinom bile male, linearne i uskog lumena, za razliku od limfnih žila uz tumor koje su većinom bile veće i široko otvorene (slika 9).



Slika 9. Limfne žile unutar tumora većinom su male i uske (plavi okvir), a uz tumor su veće, otvorenog lumena (ružičasti okvir) (D2-40, 40x). Detalji: prikaz limfnih žila na povećanju 200x.

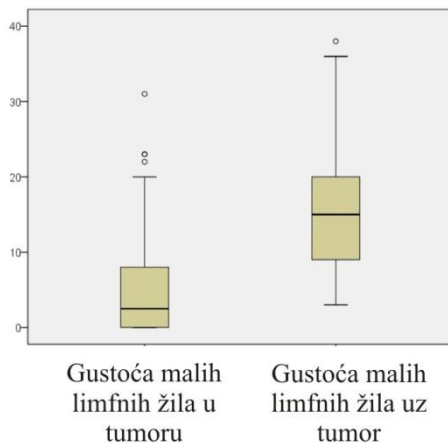
Medijan gustoće malih limfnih žila, unutar tumora (intratumoralno) u promatranom uzorku invazivnih karcinoma dojke, iznosio je 2,5 žila na 5VVP. U normalnom tkivu dojke uz tumor (peritumoralno), medijan gustoće je iznosio 15 žila na 5VVP, što je statistički značajno više nego unutar tumora (Wilcoxonov test,  $p < 0,001$ , tablica 8, slika 10).

Tablica 8. Gustoća malih limfnih žila u tumoru i uz tumor u uzorku od 100 duktalnih invazivnih karcinoma dojke (NOS)

KVANTITATIVNA VRIJEDNOST	N	Min	Max	Percentile		
				25.	Medijan	75.
Gustoća malih limfnih žila u tumoru (na 5 VVP)	100	0,00	31,00	0,00	<b>2,50</b>	8,00
Gustoća malih limfnih žila uz tumor (na 5 VVP)	100	3,00	38,00	9,00	<b>15,00</b>	20,00

## REZULTATI

---



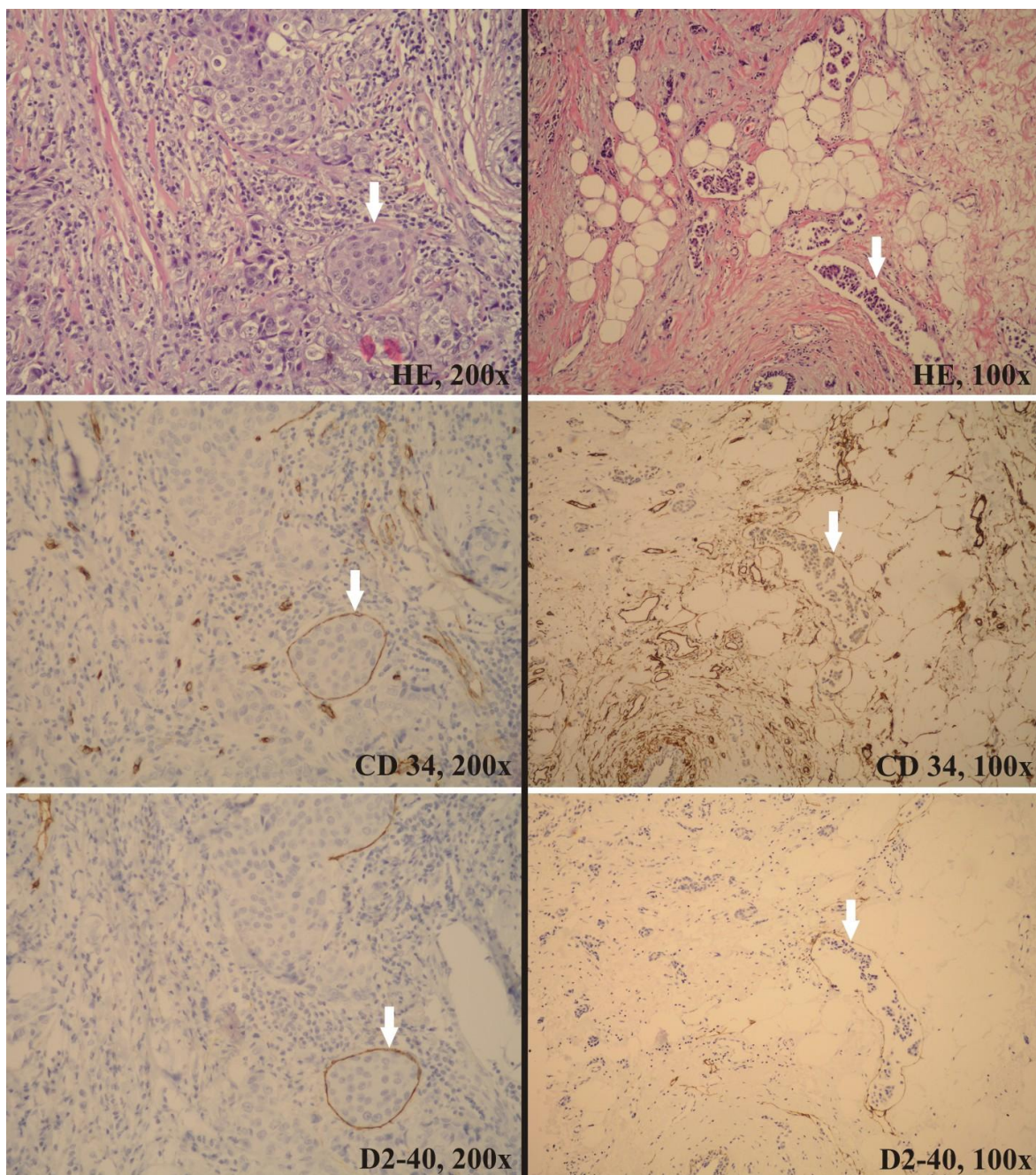
Slika 10. Graf pokazuje da se unutar tumora nalazi manji broj, a van tumora veći broj limfnih žila.

---

Limfovaskularna invazija (LVI) intratumoralno je nađena u 13% (13/100) promatranih slučajeva karcinoma dojke, pri čemu se broj žila s tumorskim trombom kretao od 1 do 30. Peritumoralno je LVI nađena u čak 43% (43/100) slučajeva, a broj žila s tumorskim trombom kretao se od 1 do 37 (slika 11). Razlika u nalazu tumorskih tromba unutar tumora i uz tumor je statistički značajna, odnosno limfovaskularna invazija se značajno češće nalazi peritumoralno (Wilcoxonov test,  $p < 0,001$ ).

Od 13 bolesnica u kojih je nađena intratumoralna LVI, 11 ih je imalo pozitivne limfne čvorove, a dvije ne. Od 43 bolesnice s peritumoralnom LVI, 32 su imale pozitivne aksilarne limfne čvorove, a 11 ih je bilo bez aksilarnih metastaza. Ako se isti ovi rezultati prikažu prema skupinama pacijentica ovisno o N stadiju, tada se u bolesnica bez aksilarnih metastaza (41/100) LVI intratumoralno nalazi u 4% (2/41) bolesnica, a peritumoralno u čak 27% (11/41). U bolesnica s metastazama u limfne čvorove (59/100) intratumoralna LVI je nađena u 19% (11/59) slučajeva, a peritumoralna u 54% (32/59) karcinoma dojke.





Slika 11. Limfovaskularna invazija na preparatima bojenim HE, CD34 i D2-40. Lijevi red slika: LVI unutar tumora (intratumoralno). Desni red slika: LVI van tumora (peritumoralno).

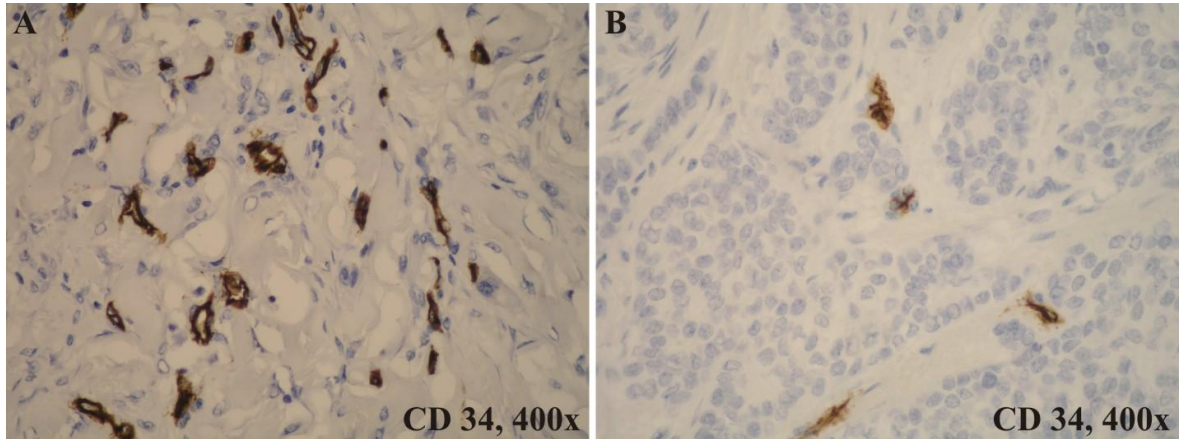
### 5.3. GUSTOĆA MALIH KRVNIH ŽILA I VASKULARNA INVAZIJA

Imunohistokemijskim bojenjem tumora na CD34, male krvne žile nađene su intratumoralno (slika 12) i peritumoralno u svih 100 promatranih karcinoma dojke. Medijan gustoće malih krvnih žila intratumoralno iznosio je 89 žila na 5VVP. U



## REZULTATI

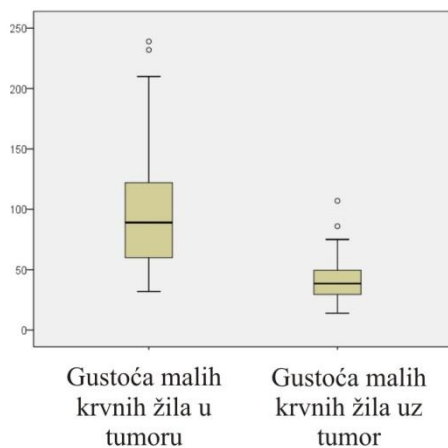
normalnom tkivu dojke uz tumor (peritumoralno), medijan gustoće je iznosio 38,5 na 5VVP, što je statistički značajno manje nego unutar tumora (Wilcoxonov test,  $p < 0,001$ , tablica 9, slika 13). Vaskularna invazija intratumoralno je nađena u samo jednom slučaju (1/100), a peritumoralno u 3 slučaja (3/100).



Slika 12. Gustoća malih krvnih žila intratumoralno. A – tumor s većim brojem malih krvnih žila u „hot spot-u“, B – tumor s manjim brojem malih krvnih žila u „hot spot-u“.

Tablica 9. Gustoća malih limfnih i krvnih žila u tumoru i uz tumor u uzorku od 100 duktalnih invazivnih karcinoma dojke (NOS)

KVANTITATIVNA VRIJEDNOST	N	Min	Max	Percentile		
				25.	Medijan	75.
Gustoća malih krvnih žila u tumoru (na 5 VVP)	100	32,00	239,00	60,00	<b>89,00</b>	122,50
Gustoća malih krvnih žila uz tumor (na 5 VVP)	100	14,00	107,00	29,25	<b>38,50</b>	49,75

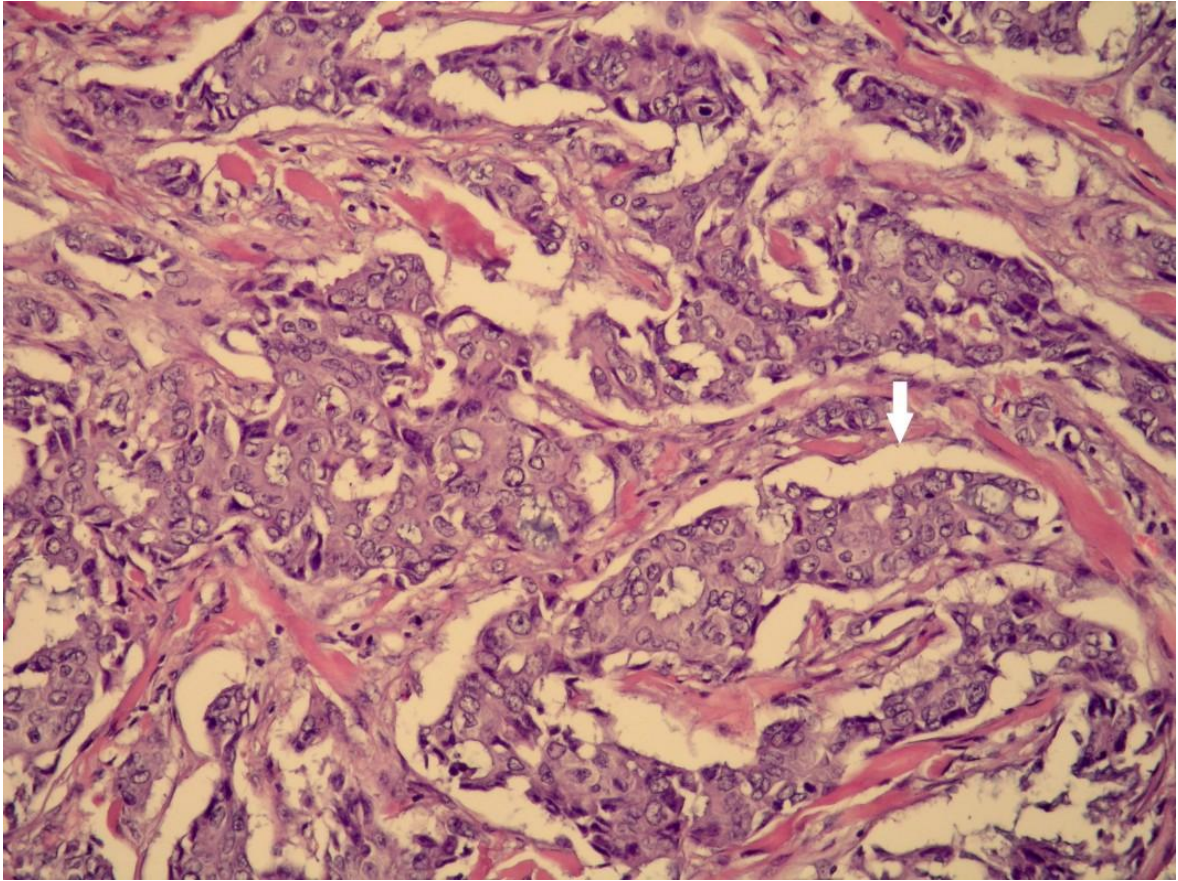


Slika 13. Graf pokazuje da se unutar tumora nalazi veći broj, a van tumora manji broj krvnih žila.

## 5.4. PERITUMORALNE PUKOTINE

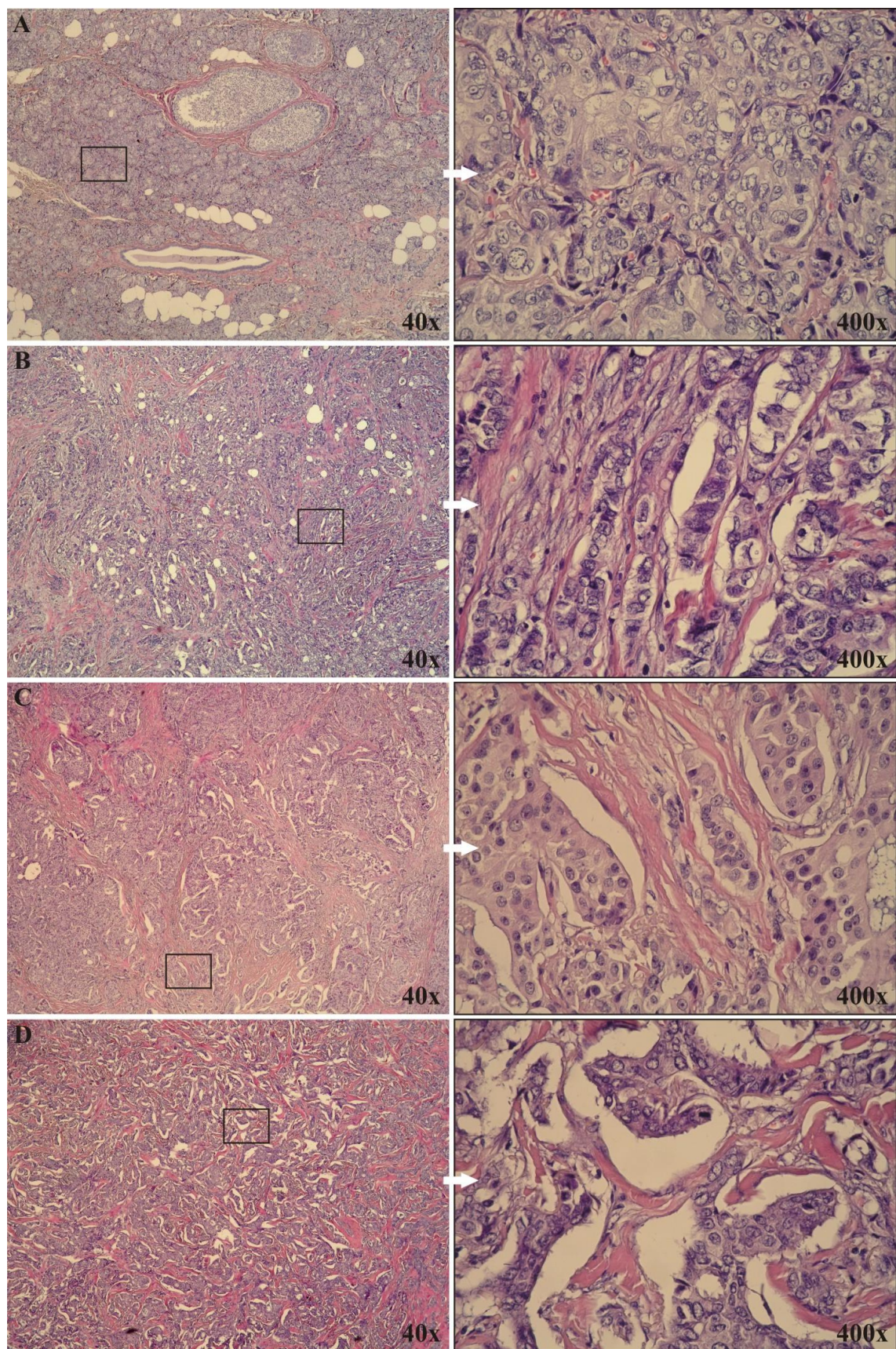
Različita izraženost peritumoralnih pukotina nađena je u 92% (92/100) analiziranih duktalnih invazivnih karcinoma dojke, a proširenost peritumoralnih pukotina se kretala od 5% do 100% (tablica 10, slika 14 i 15). Peritumoralne pukotine nisu uočene oko kanalića i acinusa normalnog tkiva dojke, kao niti oko žarišta dukalnog in situ karcinoma.

Tablica 10. Izraženost peritumoralnih pukotina u promatranom uzorku od 100 duktalnih invazivnih karcinoma dojke (NOS)	
IZRAŽENOST PERITUMORALNIH PUKOTINA	BROJ SLUČAJEVA
0%	8
5%	5
10%	5
15%	2
20%	11
25%	2
30%	9
35%	0
40%	4
45%	5
50%	1
55%	4
60%	7
65%	2
70%	9
75%	0
80%	8
85%	5
90%	8
95%	4
100%	1



Slika 14. Peritumoralne pukotine (strelica) jasno se vide kao prazni prostori koji okružuju tumorske žlijezde i gnijezda te ih odvajaju od okolne strome (HE 200x).





Slika 15. Izraženost peritumoralnih pukotina (HE): A– tumor bez peritumoralnih pukotina, B– tumor s 20% peritumoralnih pukotina, C– tumor sa 60% peritumoralnih pukotina, D– tumor s 90% peritumoralnih pukotina.

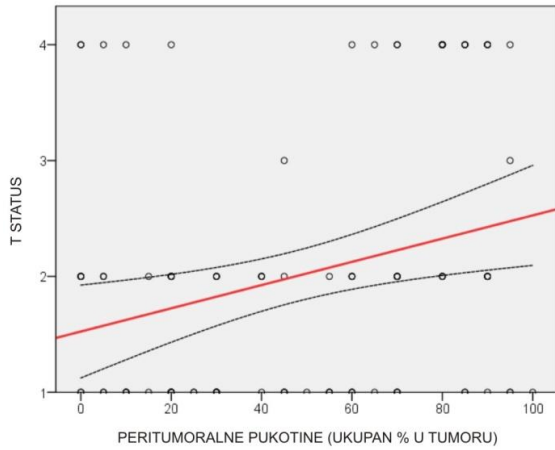


## REZULTATI

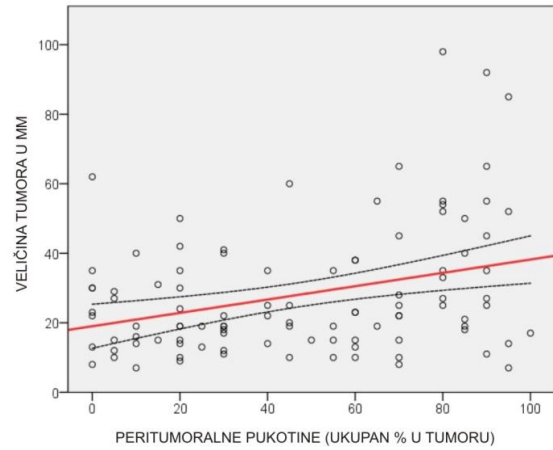
Statističkom usporedbom apsolutnog postotka peritumoralnih pukotina s kliničkim, histološkim i imunohistokemijskim parametrima nađena je povezanost izraženosti peritumoralnih pukotina s pojedinim promatranim parametrima kako je prikazano u tablici 8. Pritom je veći postotak peritumoralnih pukotina bio statistički značajno povezan s većim promjerom (veličinom) tumora u mm ( $p=0,009$ ), pT stadijem bolesti ( $p=0,018$ ), s prisutnosti metastaza u aksilarnim limfnim čvorovima ( $p<0,001$ ) i udjelom pozitivnih limfnih čvorova ( $p<0,001$ ) te s jačinom bojenja strome karcinoma na SMA ( $p<0,001$ ) (tablica 11, slike 16-20).

Tablica 11. Usporedba pojedinih parametara i apsolutnog broja peritumoralnih pukotina.		
Spearmanov korelacijski koeficijent		PERITUMORALNE PUKOTINE (UKUPAN % U TUMORU)
Veličina tumora u mm	Rho	0,26
	P	0,009
	N	100
pT	Rho	0,237
	P	0,018
	N	100
pN	Rho	0,394
	P	<0,001
	N	100
Udio pozitivnih limfnih čvorova	Rho	0,368
	P	<0,001
	N	100
Jačina SMA reakcije u stromi	Rho	0,423
	P	<0,001
	N	100

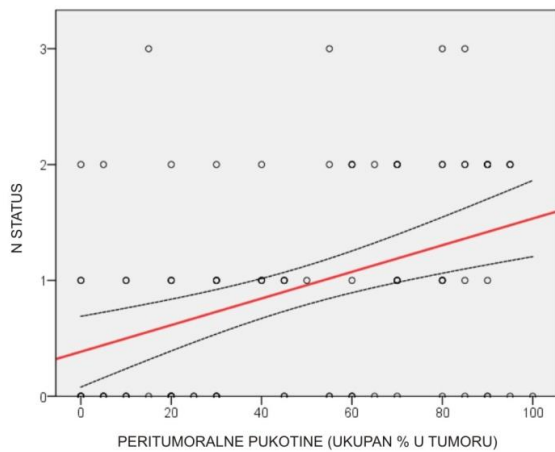
## REZULTATI



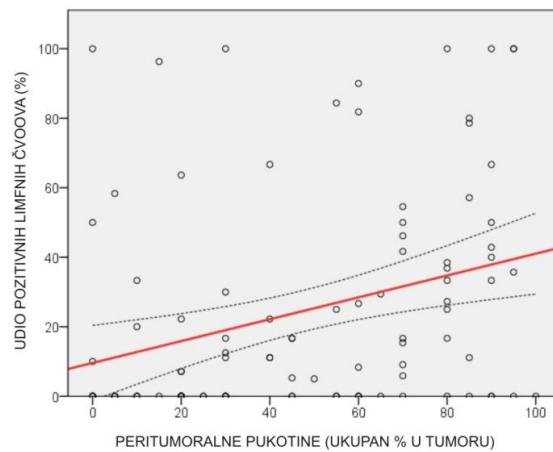
Slika 16. Povezanost između broja kleftova i T statusa tumora: Spearmanov koeficijent korelacije, rho 0,237; P=0,018.



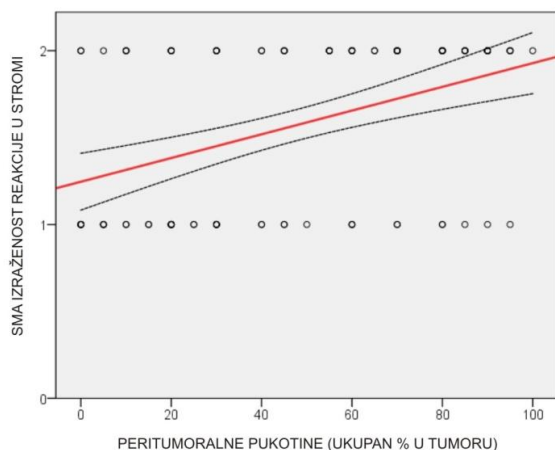
Slika 17. Povezanost između broja kleftova i veličine tumora: Spearmanov koeficijent korelacije, rho 0,260; P=0,009.



Slika 18. Povezanost između broja kleftova i N statusa tumora: Spearmanov koeficijent korelacije, rho 0,394; P<0,001.



Slika 19. Povezanost između broja kleftova i udjela pozitivnih limfnih čvorova: Spearmanov koeficijent korelacije, rho 0,368; P<0,001.



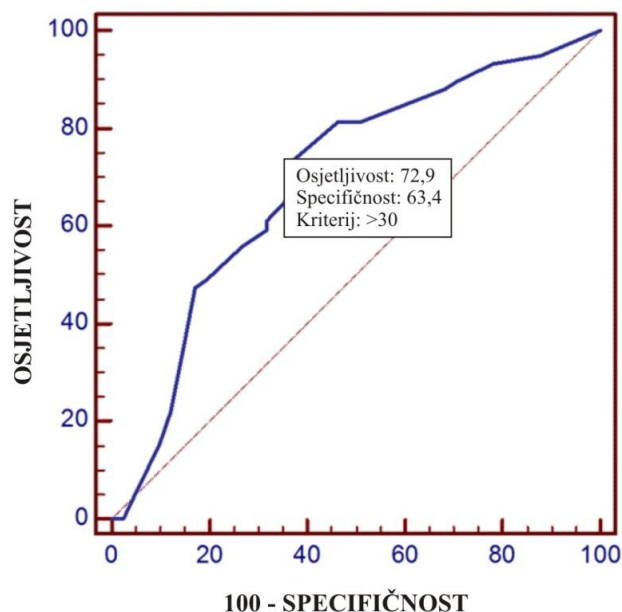
Slika 20. Povezanost između broja kleftova i SMA izraženosti reakcije u stromi: Spearmanov koeficijent korelacije, rho 0,423; P<0,001.

## REZULTATI

Na temelju dobivenih rezultata učinjena je dodatna statistička ROC (engl. *receiver operating characteristic*) analiza pri kojoj su bolesnice podijeljene u dvije prognostički različite skupine (skupinu s i skupinu bez metastaza u limfne čvorove) te je kao značajna granična (engl. *cut-off*) vrijednost utvrđena izraženost peritumoralnih pukotina od 30% (osjetljivost 73% i specifičnost 63%), tablica 12, slika 21.

Tablica 12. ROC analiza - peritumoralne pukotine								
Varijabla	PERITUMORALNE PUKOTINE (UKUPAN % U TUMORU)							
Varijabla klasifikacije	N SKUPINA: METASTAZE							
Veličina uzorka	100							
Pozitivna skupina : N SKUPINA: METASTAZE = 1	59							
Negativna skupina : N SKUPINA: METASTAZE = 0	41							
Područje ispod ROC krivulje (AUC)	0,695							
Standardna pogreška <sup>a</sup>	0,0555							
95% Područje pouzdanosti <sup>b</sup>	0,595 to 0,783							
z statistika	3,518							
Stupanj značajnosti P (Area=0.5)	0,0004							
a DeLong et al., 1988 b Binomial exact								
Kriteriji vrijednosti i koordinate ROC krivulje								
Kriterij	Osjetljivost	95% CI	Specifičnost	95% CI	+LR	95% CI	-LR	95% CI
>=0	100	93,9 - 100,0	0	0,0 - 8,6	1			
>0	94,92	85,9 - 98,9	12,2	4,1 - 26,2	1,08	0,5 - 2,5	0,42	0,1 - 1,3
>5	93,22	83,5 - 98,1	21,95	10,6 - 37,6	1,19	0,7 - 2,1	0,31	0,1 - 0,8
>10	89,83	79,2 - 96,2	29,27	16,1 - 45,5	1,27	0,8 - 2,1	0,35	0,2 - 0,8
>15	88,14	77,1 - 95,1	31,71	18,1 - 48,1	1,29	0,8 - 2,0	0,37	0,2 - 0,8
>20	81,36	69,1 - 90,3	48,78	32,9 - 64,9	1,59	1,1 - 2,2	0,38	0,2 - 0,7
>25	81,36	69,1 - 90,3	53,66	37,4 - 69,3	1,76	1,3 - 2,4	0,35	0,2 - 0,7
<b>&gt;30 *</b>	<b>72,88</b>	<b>59,7 - 83,6</b>	<b>63,41</b>	<b>46,9 - 77,9</b>	<b>1,99</b>	<b>1,5 - 2,6</b>	<b>0,43</b>	<b>0,2 - 0,8</b>
>40	66,1	52,6 - 77,9	63,41	46,9 - 77,9	1,81	1,3 - 2,4	0,53	0,3 - 0,9
>45	61,02	47,4 - 73,5	68,29	51,9 - 81,9	1,92	1,4 - 2,6	0,57	0,3 - 1,0
>50	59,32	45,7 - 71,9	68,29	51,9 - 81,9	1,87	1,4 - 2,5	0,6	0,3 - 1,0
>55	55,93	42,4 - 68,8	73,17	57,1 - 85,8	2,08	1,6 - 2,8	0,6	0,3 - 1,1
>60	49,15	35,9 - 62,5	80,49	65,1 - 91,2	2,52	1,9 - 3,4	0,63	0,3 - 1,2
>65	47,46	34,3 - 60,9	82,93	67,9 - 92,8	2,78	2,1 - 3,8	0,63	0,3 - 1,3
>70	33,9	22,1 - 47,4	85,37	70,8 - 94,4	2,32	1,6 - 3,4	0,77	0,4 - 1,7
>80	22,03	12,3 - 34,7	87,8	73,8 - 95,9	1,81	1,1 - 3,0	0,89	0,4 - 2,0
>85	15,25	7,2 - 27,0	90,24	76,9 - 97,3	1,56	0,8 - 2,9	0,94	0,4 - 2,4
>90	5,08	1,1 - 14,1	95,12	83,5 - 99,4	1,04	0,3 - 3,1	1	0,3 - 3,9
>95	0	0,0 - 6,1	97,56	87,1 - 99,9	0		1,03	0,1 - 7,1
>100	0	0,0 - 6,1	100	91,4 - 100,0			1	

\* Kriterij koji odgovara najvišem Youden indeksu



Slika 21. ROC krivulja usporedbe optimalnog broja peritumoralnih pukotina u odnosu na prisutnost metastaza. Značajna granična vrijednost ( $p < 0,001$ ) je 30% (osjetljivost 73% i specifičnost 63%).

Na temelju dobivene granične vrijednosti peritumoralnih pukotina od 30%, slučajevi karcinoma dojke su podijeljeni u dvije skupine:

1. skupina – sadrži peritumoralne pukotine u  $\leq 30\%$  površine tumora, što je smatrano **oskudnim nalazom**,
2. skupina – sadrži peritumoralne pukotine u  $> 30\%$  površine tumora, što je smatrano **opsežnim (ekstenzivnim) nalazom**.

Od 100 promatranih slučajeva, 33% karcinoma nije sadržavalo ili je sadržavalo oskudne peritumoralne pukotine, a 67% karcinoma je imalo opsežno izražene peritumoralne pukotine.

Rezultati dobiveni usporedbom promatranih parametara (kvantitativnih i kategorijskih) s izraženosti peritumoralnih pukotina u dvije skupine bolesnica (s oskudnim i s opsežnim nalazom peritumoralnih pukotina) prikazani su u tablici 13 i 14. Rezultati pokazuju da skupina bolesnica s karcinomima dojke koji pokazuju opsežne peritumoralne pukotine ( $>30\%$ ) statistički značajno češće ima metastaze u aksilarne limfne čvorove i da te pacijentice imaju veći udio pozitivnih limfnih čvorova. Karcinomi dojke s opsežnim nalazom peritumoralnih pukotina imaju i značajno jače izraženu reakciju na SMA u stromi.



## REZULTATI

Tablica 13. Usporedba kvantitativnih vrijednosti između skupina pacijentica s oskudnim ( $\leq 30\%$ ) i opsežnim ( $>30\%$ ) nalazom peritumoralnih pukotina dobivenim prema ROC analizi: Mann-Whitney U test

KVANTITATIVNA VRIJEDNOST	Peritumoralne pukotine: skupine	N	Aritmetička sredina	SD	Min	Max	Percentili		
							25.	Medijan	75.
Dob	$\leq 30\%$	33	61,09	12,43	35	87	52,5	58	68
	$>30\%$	67	63,99	13,04	37	87	53	66	74
Veličina tumora (mm)	$\leq 30\%$	33	22,94	12,82	7	62	13,5	19	30
	$>30\%$	67	30,66	20,24	7	98	17	23	40
Udio pozitivnih limfnih čvorova**	$\leq 30\%$	33	0,14	0,28	0	1	0	0	0,15
	$>30\%$	67	0,3	0,32	0	1	0	0,17	0,46
Gustoća malih limfnih žila u tumoru (na 5 VVP)	$\leq 30\%$	33	5,64	7,62	0	31	0	2	10
	$>30\%$	67	4,82	6,27	0	23	0	3	7
Gustoća malih limfnih žila uz tumor (na 5 VVP)	$\leq 30\%$	33	16,09	8,4	5	38	8	15	21,5
	$>30\%$	67	15,15	7,06	3	36	10	15	19
Limfovaskularna invazija u tumoru	$\leq 30\%$	33	1,33	4,7	0	22	0	0	0
	$>30\%$	67	0,67	3,7	0	30	0	0	0
Limfovaskularna invazija uz tumor	$\leq 30\%$	33	2,09	4,76	0	20	0	0	1
	$>30\%$	67	1,45	4,68	0	37	0	0	1
Gustoća malih krvnih žila u tumoru (na 5 VVP)	$\leq 30\%$	33	97,33	54,54	40	239	57,5	83	112
	$>30\%$	67	97,75	43,93	32	208	60	97	124
Gustoća malih krvnih žila uz tumor (na 5 VVP)	$\leq 30\%$	33	42,36	17,74	19	107	31	38	49,5
	$>30\%$	67	40,61	15,8	14	86	27	39	52
Vaskularna invazija u tumoru	$\leq 30\%$	33	0	0	0	0	0	0	0
	$>30\%$	67	0,01	0,12	0	1	0	0	0
Vaskularna invazija uz tumor	$\leq 30\%$	33	0	0	0	0	0	0	0
	$>30\%$	67	0,1	0,63	0	5	0	0	0

\*\*P<0,001

REZULTATI

Tablica 14. Usporedba kategorijskih vrijednosti između skupina pacijentica s oskudnim ( $\leq 30\%$ ) i opsežnim ( $>30\%$ ) nalazom peritumoralnih pukotina, dobivenim prema ROC analizi:  $\chi^2$  test

KATEGORIJSKA VRIJEDNOST		PERITUMORALNE PUKOTINE: SKUPINE			
		$\leq 30\%$ N=33		$>30\%$ N=67	
		N	%	N	%
RAST TUMORA	Ekspanzivni	11	33,30%	28	41,80%
	Infiltrativni	22	66,70%	39	58,20%
FIBROTIČNI FOKUS	Da	12	36,40%	27	40,30%
	Ne	21	63,60%	40	59,70%
pT STADIJ	1	17	51,50%	27	40,30%
	2	11	33,30%	22	32,80%
	3	0	0,00%	2	3,00%
	4	5	15,20%	16	23,90%
N stadij *	0	22	66,70%	19	28,40%
	1	7	21,20%	22	32,80%
	2	3	9,10%	23	34,30%
	3	1	3,00%	3	4,50%
N SKUPINA: METASTAZE **	Nema metastaza	22	66,70%	19	28,40%
	Metastaze u LČ	11	33,30%	48	71,60%
GRADUS	1	6	18,20%	3	4,50%
	2	14	42,40%	40	59,70%
	3	13	39,40%	24	35,80%
ER	0	8	24,20%	10	14,90%
	1	3	9,10%	5	7,50%
	2	6	18,20%	6	9,00%
	3	16	48,50%	46	68,70%
PR	0	12	36,40%	16	23,90%
	1	4	12,10%	9	13,40%
	2	5	15,20%	4	6,00%
	3	12	36,40%	38	56,70%
HER2/neu	0	18	54,50%	45	67,20%
	1	5	15,20%	6	9,00%
	2	0	0,00%	1	1,50%
	3	10	30,30%	15	22,40%
HER2/neu - SKUPINA	Slaba izraženost (0,1,2)	23	69,70%	52	77,60%
	Jaka izraženost (3)	10	30,30%	15	22,40%
SMA - IZRAŽENOST REAKCIJE U STROMI **	Slaba	23	69,70%	20	29,90%
	Jaka	10	30,30%	47	70,10%

\*P<0,05

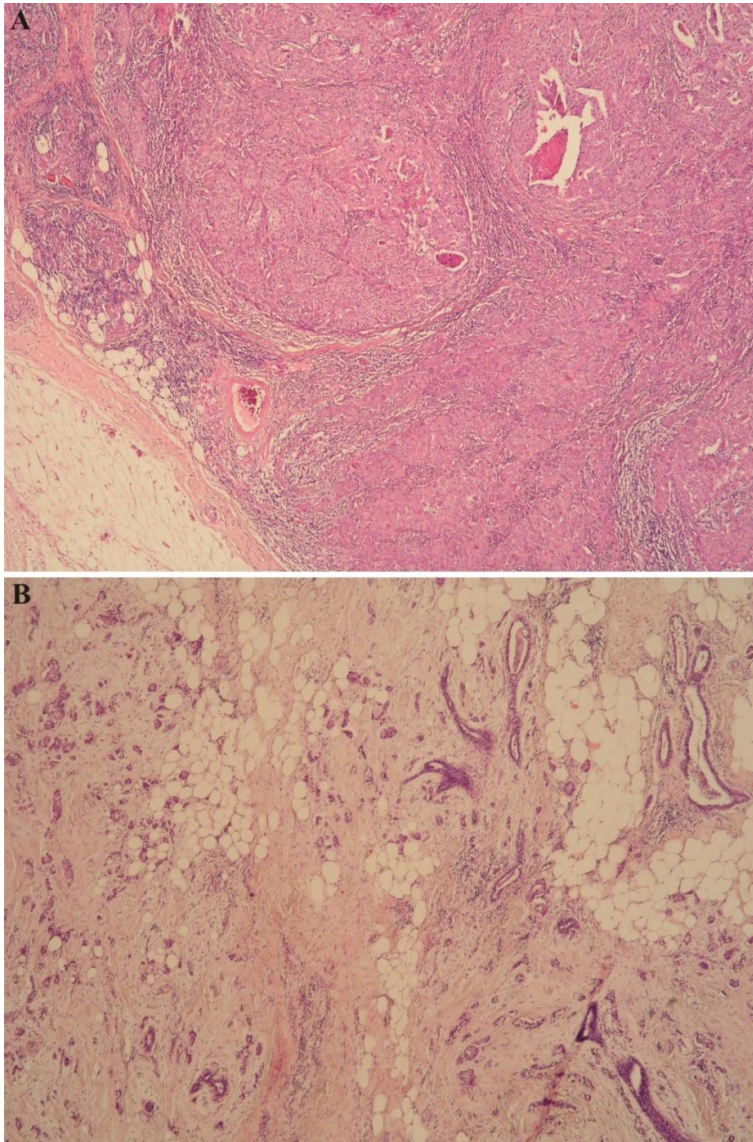
\*\*P<0,001

## REZULTATI

Kada je uspoređena prosječna veličina tumora (i pT stadij bolesti) između skupina pacijentica s oskudnim i opsežnim nalazom peritumoralnih pukotina dobivenim prema ROC analizi, tada povezanost između veličine tumora (odnosno pT stadija) i peritumoralnih pukotina nije bila statistički značajna ( $P=0,08$ ).

Preostali promatrani parametri (dob pacijentica, gustoća malih limfnih i krvnih žila unutar i van tumora, limfovaskularna i vaskularna invazija unutar i van tumora, gradus tumora, ER, PR i HER2/neu) nisu pokazali povezanost s izraženosti peritumoralnih pukotina (tablica 10. i 11).

Od 100 promatranih duktalnih invazivnih karcinoma dojke 39% (39/100) ih je pokazivalo ekspanzivni način rasta, a 61% (61/100) infiltrativni način rasta (slika 22), a izraženost peritumoralnih pukotina nije pokazala povezanost s načinom rasta tumora (tablica 14).



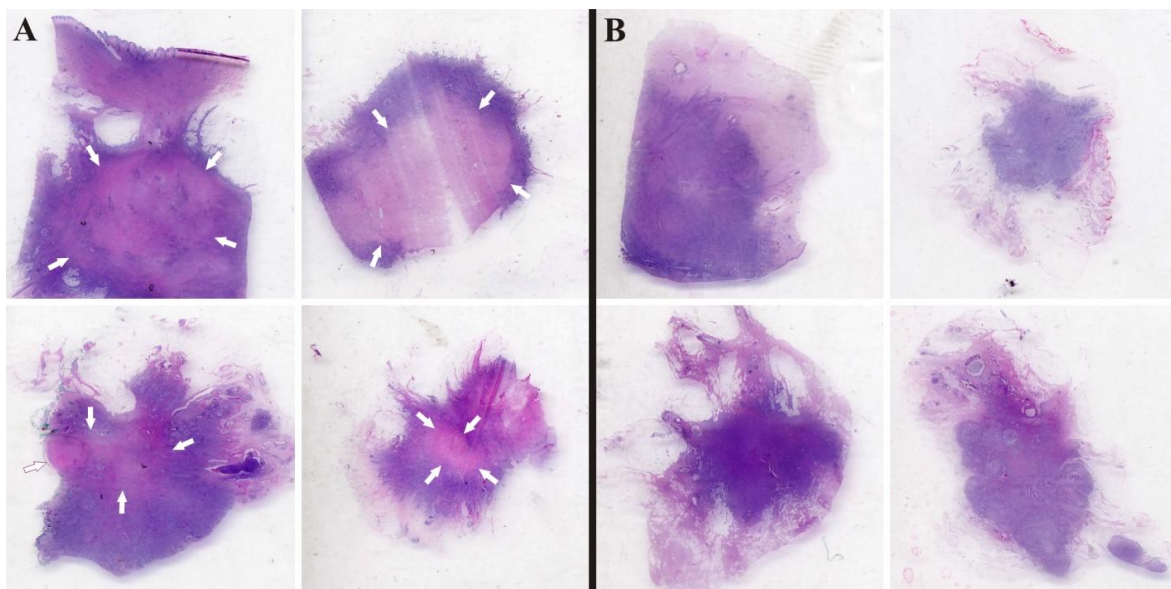
Slika 22. A - ekspanzivni način rasta tumora, HE 100x - dobroograničeni tumor, oblika čvora, građen od tumorskih stanica i dezmozoplastične strome.

B - infiltrativni način rasta, HE 100x - tumor koji raste između preegzistirajućih struktura slabije remeteći arhitekturu tkiva.

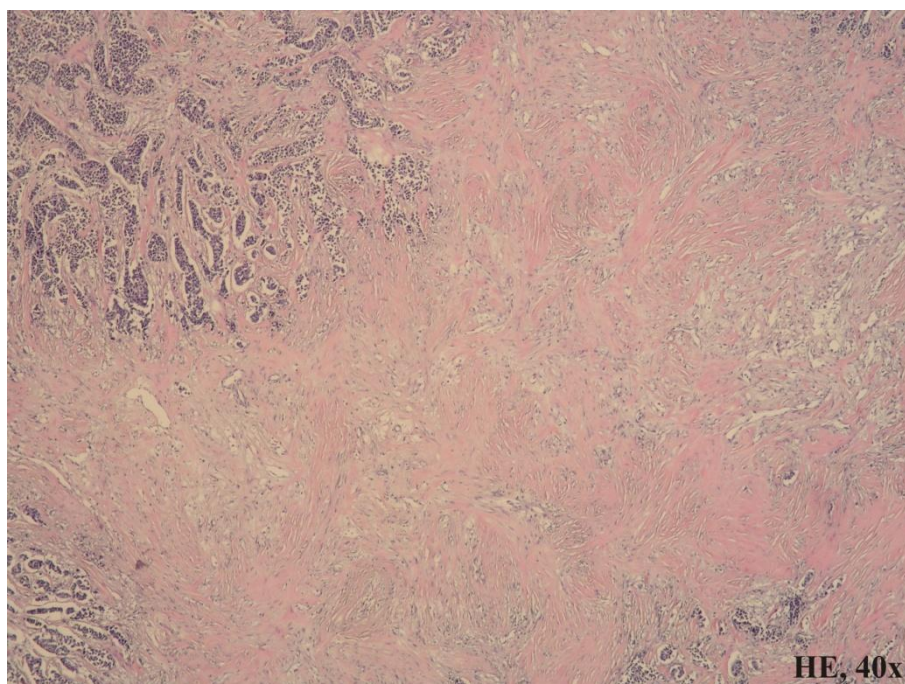


## REZULTATI

Fibrotični fokus (slika 23. i 24) uočen je u 39% (39/100) promatranih karcinoma dojke, a mjerio je od 3 do 18 mm. Izraženost peritumoralnih pukotina nije pokazala povezanost s prisustvom fibrotičnog fokusa (tablica 14).



Slika 23. Slike preparata karcinoma dojke na predmetnim stakalcima. A – četiri različita karcinoma iz studije koji u središnjem dijelu sadrže fibrotični fokus (bijeje strelice). B – četiri različita karcinoma iz studije bez fibrotičnog fokusa.



Slika 24. Histološka slika fibrotičnog fokusa.

## 6. RASPRAVA

Histološki je tkivo karcinoma dojke građeno od malignih epitelnih stanica uklopljenih u mikrookoliš koji, uz krvne i limfne žile te upalne stanice, sadrži i značajan broj stromalnih stanica uklopljenih u vanstanični matriks. Osim što tumorski mikrookoliš stvaranjem novih krvnih žila (angiogeneza) potpomaže rast tumora osiguravajući mu prehranu, nedavno su Weigelt i Bissell pokazali da mikrookoliš igra glavnu ulogu i u progresiji i metastaziranju raka dojke (128). Do sličnih zaključaka dolaze i drugi istraživači koji opisuju da stanice tumorske strome luče različite faktore rasta i citokine koji potiču proliferaciju endotelnih stanica i pericita, ali i povećavaju maligne osobine karcinomskih stanica čineći ih pokretljivijima i invazivnijima (114, 129, 130).

Brojni radovi pokazuju da stroma karcinoma dojke sadrži tzv. aktivirane fibroblaste ili miofibroblaste (zajedno često zvan i s karcinomom povezani fibroblasti – engl. *carcinoma associated fibroblasts, CAF-s*), a sve je više dokaza da su za rast i širenje tumora oni podjednako važni kao i maligna epitelna sastavnica (108, 113, 114). Prekursorima miofibroblasta smatrane su brojne vrste mezenhimalnih i epitelnih stanica. U svom ranijem istraživanju Ronnov-Jessen i Petersen opisuju da se normalni fibroblasti kultivirani *in vitro* s karcinomskim stanicama mijenjaju u miofibroblaste koji zauzvrat potiču rast tumora (131). Slično, noviji radovi opisuju da tijekom progresije tumora postojeći stromalni fibroblasti stječu autokrine signalne puteve (koji uključuju TGF-beta i SDF-1) koji se postupno pojačavaju i dovode do njihove diferencijacije u miofibroblaste koji imaju sposobnost promocije tumora (114). U kasnijem istraživanju Petersen i sur. opisuju alternativni način nastanka miofibroblasta tzv. epitelno-mezenhimalnom tranzicijom, kada aktivacijom embrionalnih transkripcijskih programa epitelne stanice gube svoje značajke i mijenjaju strukturu citoskeleta kako bi stekle svojstva i pokretljivost mezenhimalnih stanica (132). Mogućim načinom nastanka miofibroblasta smatra se i tzv. endotelno-mezenhimalna tranzicija, a neki autori kao prekursore miofibroblasta navode cirkulirajuće fibroците porijekla koštane srži (133, 134).

U normalnom su tkivu dojke duktusi i acinusi te mišićne krvne žile okruženi stromom koja sadrži gustu mrežu CD34+ fibroblasta koji imaju tanke, izduljene produljke poput dendrita i male, neupadljive jezgre, a SMA+ miofibroblasta nema. Potaknuti radovima koji distribuciju CD34+ fibroblasta koriste kao vrijedan pomoćni pokazatelj u diferencijalnoj dijagnostici benignih i malignih tumora kožnih adneksa, Barth i sur. prvi su

proučavali prisutnost CD34+ fibroblasta u 31 duktalnom invazivnom karcinomu dojke i 27 uzoraka benignih lezija dojke (duktalne hiperplazije, sklerozirajuće adenoze, fibroadenoma, filodes tumora). Autori opisuju da sve proučavane benigne promjene dojke u stromi sadrže CD34+ fibroblaste, a tek poneke (rijetki fibroadenomi i filodes tumori) dodatno sadrže i SMA+ miofibroblaste. Nasuprot tome stroma svih invazivnih i in situ duktalnih karcinoma dojke gubi CD34+ fibroblaste, ali većina (20/24 invazivnih i 5/7 in situ karcinoma) sadrži SMA+ miofibroblaste (110). Time se, prvi put, gubitak populacije CD34+ fibroblasta pokazao kao mogući specifičan marker stromalnih promjena povezanih s malignitetom u dojci, dok se nakupljanje SMA+ miofibroblasta pokazalo manje specifičnim, ali ipak važnim znakom promjene strome. Do sličnih rezultata dolaze i drugi autori koji u stromi karcinoma dojke također opisuju gubitak CD34+ fibroblasta, ali budući da je isti gubitak uočen i u nekih atipičnih duktalnih hiperplazija, u većine duktalnih in situ karcinoma visokog gradusa te u radijalnom ožiljku, nalaz se ipak smatra nepouzdanim dijagnostičkim svojstvom. Iste skupine autora pojavu SMA+ miofibroblasta nalaze u čak 100% (46/46 i 40/40) karcinoma dojke (108, 109). Uz to Nakayama i sur. opisuju gubitak CD34+ fibroblasta u stromi invazivnog kolorektalnog karcinoma, a Barth i sur. gubitak CD34+ fibroblasta u stromi karcinoma pločastih stanica usne šupljine, ždrijela i grkljana, pri čemu se u stromi tih vrsta karcinoma također javljaju SMA+ miofibroblasti (135, 136).

U ovom je istraživanju u 28/100 slučajeva, uz tkivo dukalnog invazivnog karcinoma dojke (NOS), rubno bilo prisutno i normalno tkivo dojke s očuvanim duktusima i acinusima koji su bili okruženi gustom, koncentričnom mrežom CD34+ fibroblasta. Na većoj udaljenosti od žljezdanih (i žilnih) struktura gustoća CD34+ fibroblasta opada, a SMA+ miofibroblasti nisu nađeni u stromi normalnog tkiva dojke. Fibroblasti strome normalnog tkiva dojke pokazivali su i pozitivnu reakciju na vimentin. Nasuprot tome, stroma invazivnog dukalnog karcinoma dojke je, sukladno opisanim radovima, u svih 100 promatranih slučajeva pokazala potpuni gubitak CD34+ fibroblasta, uz nalaz velike količine vimentin+ stromalnih stanica (fibroblasta i miofibroblasta). U svim slučajevima u stromi karcinoma nađeni su SMA+ miofibroblasti. Iako pojedini autori u svojim radovima naoko jasno i relativno lako „broje“ miofibroblaste u stromi karcinoma dojke (113), iskustvo iz ove studije govori da je poradi difuznog bojenja citoplazmi stromalnih stanica, koje često nisu jasno ograničene staničnom membranom, kvantifikacija miofibroblasta teška. Kako bi se ipak kvantificirao njihov broj, u radu su međusobno uspoređene reakcije stromalnih stanica na bojenje vimentinom i SMA. Kada je jačina imunohistokemijske reakcije strome karcinoma dojke na SMA (u miofibroblastima) uspoređena s izraženošću

reakcije strome na vimentin (u fibroblastima i miofibroblastima), 43% karcinoma pokazalo je slabiju reakciju na SMA u odnosu na vimentin (odnosno, relativno manji broj miofibroblasta), a 57% jednak ili jači intenzitet reakcije strome na SMA nego na vimentin (odnosno, relativno veći broj miofibroblasta). Nalaz SMA+ miofibroblasta u stromi karcinoma dojke u skladu je s rezultatima iz literature i potvrđuje stav da se stromalne stanice normalnog tkiva dojke fenotipski razlikuju od onih u stromi karcinoma (108-110). Razlike u prisutnosti i količini miofibroblasta u pojedinim serijama karcinoma opisanih u literaturi posljedica su razlika u metodi promatranja i teškoća u njihovoj kvantifikaciji na preparatima s imunohistokemijskom reakcijom na SMA. Naime dok neki autori pozitivnim rezultatom smatraju prisustvo bilo koje količine SMA+ stanica u stromi, drugi pozitivnim rezultatom smatraju tek nalaz >10% SMA+ stromalnih stanica (108, 109, 113).

Prema Orimo i sur. s karcinomom povezani fibroblasti (CAFs) izdvojeni iz karcinoma dojke, samostalno 10 puta presađeni *in vitro* i s karcinomskim stanicama ubrizgani u imunodeficientne miševe, promoviraju rast tumora i angiogenezu više nego kada se zajedno s karcinomskim stanicama ubrizgaju normalni fibroblasti dojke iste pacijentice (137). Ti aktivirani fibroblasti pokazuju osobine miofibroblasta poput ekspresije SMA i veće kontraktilnosti. U studijama koje su pojavnost stromalnih miofibroblasta uspoređivale s kliničkopatološkim značajkama tumora, opisana je povezanost miofibroblasta s metastazama u limfne čvorove, višim histološkim gradusom i većom gustoćom malih krvnih žila, sa zloćudnijim fenotipom tumora i lošijom prognozom pacijentica pa čak i s udaljenim metastazama (113, 114, 138). Usporedbom vrijednosti kliničkih (dob) i histopatoloških parametara (veličina tumora, pT stadij, N stadij i udio pozitivnih limfnih čvorova, histološki gradus, ER, PR i HER2/neu, način rasta tumora, prisustvo fibrotičnog fokusa te vaskularna i limfovaskularna invazija) između grupe karcinoma s manjim brojem miofibroblasta i grupe karcinoma s većim brojem miofibroblasta, u ovoj studiji nisu nađene statistički značajne razlike. Iako mnoga istraživanja pretpostavljaju da su miofibroblasti sposobni promovirati angiogenezu (113, 114), u ovom radu nije nađena povezanost između broja miofibroblasta u stromi i gustoće malih krvnih i limfnih žila. Ovakvo neslaganje s rezultatima opisanim u literaturi moglo bi biti posljedica spomenutih teškoća u kvantifikaciji miofibroblasta u stromi tumora i razlika u primijenjenoj metodi te razlikama u korištenim protutijelima različitih proizvođača.

Povećanje gustoće malih krvnih žila, odnosno angiogeneza u karcinomu dojke je jasno povezana s nastajanjem udaljenih metastaza (88). Usprkos tome, istraživanja ne pokazuju da je angiogeneza povezana s pojavom metastaza u regionalnim limfnim



čvorovima (139). Naime, klinički je očito da se karcinom dojke prvenstveno širi limfnim putem i da su regionalni limfni čvorovi obično prvo sijelo metastaza, a eksperimentalnim radom na miševima Dadiani i sur. prvi put su i vizualno demonstrirali korištenje limfnih žila za prijenos tumorskih stanica iz primarnog sijela u limfne čvorove (140). Jasno je dakle da se karcinom dojke širi limfnim putem, ali nije jasno da li tumorske stanice infiltriraju postojeće limfne žile ili širenje tumora zahtijeva razvoj novih limfnih žila (limfangiogenezu). Zbog donedavnog nedostatka prihvatljivog biljega za razlikovanje endotela krvnih i limfnih žila, postoji relativno malo studija o limfangiogenezi. Otkriće specifičnih markera limfnih žila, poput D2-40, omogućilo je jasno razlikovanje krvnih i limfnih žila, a analogno ranijim spoznajama da je gustoća intratumoralnih krvnih žila pouzdan pokazatelj tumorom inducirane angiogeneze, očekivalo se da će kvantitativna analiza gustoće limfnih žila unutar tumora (intratumoralno), u tkivu dojke uz sam rub tumora (peritumoralno) i unutar zdravog tkiva dojke odgovoriti na pitanje postojanja limfangiogeneze u karcinomu dojke (141, 142). Ipak, rezultati raznih studija uvelike se razlikuju (139, 143-146). Naime, Agarwal i sur. su na grupi pacijentica s metastatskim karcinomom dojke, pomoću D2-40, proučavali gustoću limfnih žila unutar tumora i peritumoralno te opisali da je gustoća limfnih žila unutar karcinoma dojke statistički značajno manja nego u normalnom tkivu dojke, benignim lezijama ili in situ karcinomu, dok se prema El-Gohary i sur. intratumoralna gustoća limfnih žila (D2-40) nije značajno razlikovala od gustoće limfnih žila u normalnom tkivu dojke (101, 96). Pritom su ovi, ali i drugi autori, limfne žile uočili samo uz preegzistirajuće duktuse i lobuse zbog čega ih tumače kao ostatke normalnih limfnih žila koje su „ulovljene“ (engl. *entrapped*) unutar tumora. Kako većina krvnih žila unutar tumora nije bila praćena limfnim žilama ovi, ali i drugi autori smatraju da invazija tumora dovodi do uništenja limfnih žila i da su limfne žile na rubu tumora, dovoljne za nastanak limfogenih metastaza (147).

Nasuprot opisanom nedostatku limfangiogeneze, brojni noviji radovi zagovaraju mogućnost postojanja limfangiogeneze te opisuju moguć mehanizam njenog nastanka (139, 143, 148-150). Ukratko, pronađeni su limfangiogeni faktori poput VEGF-C i VEGF-D (engl. *vascular endothelial growth factor - C i D*) koje luče maligne epitelne, ali i stromalne stanice, a koji aktivacijom receptora tirozin kinaze VEGFR-3 (engl. *vascular endothelial growth factor receptor-3*) navodno stvaraju povoljan okoliš za nastajanje novih limfnih žila. Pritom neke studije opisuju značajnu povezanost između tumorskog VEGF-C pozitiviteta i gustoće limfnih žila te metastaza u limfne čvorove, dok druge nisu našle tu povezanost (151, 152). Pitanje aktivnog stvaranja novih limfnih žila pokušalo se riješiti i



dvostrukim IH bojanjem na neki od endotelnih markera limfnih žila (npr. D2-40) i proliferacijski marker Ki67. Tako neki autori ne nalaze Ki67 pozitivitet u strukturama obojenim s D2-40 i zaključuju da aktivna limfangiogeneza u karcinomu dojke izostaje (101, 153), dok rezultati drugih istraživačkih grupa govore da je količina Ki67 pozitivnih jezgara jako povezana s velikom gustoćom limfnih žila, metastazama u limfne čvorove i preživljenjem, podupirući time postojanje tumorom uzrokovane limfangiogeneze (143, 154).

U ovom radu endotel limfnih žila je vizualiziran IH reakcijom na D2-40, te su limfne žile unutar tumora nađene u 56% (56/100) karcinoma dojke. Pritom su intratumoralne limfne žile većinom bile male, linearne, uskog lumena, djelujući stisnute izvana tumorskim stanicama i gotovo neuočljive bojenjem HE-om. I dok Van der Auwera i sur. koristeći D2-40, pronalaze intratumoralne limfne žile u 80%, a El-Gendi i Abdel-Hadi u čak 85% karcinoma dojke, van der Schaft i sur. ih nalaze u samo 12 % (89, 153, 155). Ovako različiti rezultati nisu neobični ako se uzme u obzir gustoća intratumoralnih limfnih žila. Naime, u ovom radu medijan gustoće intratumoralnih limfnih žila iznosio je 2,5 žila na 5VVP, dok se u drugim radovima broj žila uvelike razlikovao (od 0,3 do 9,7 (89, 96, 101, 156, 155)) što je prvenstveno posljedica razlike u metodi brojenja žila (mjesto brojenja i povećanja mikroskopa). Obzirom na relativno mali broj limfnih žila koje se nalaze u tumoru očito je da je, usprkos velikoj vrijednosti D2-40, pronalaženje limfnih žila tehnički izazovnije, a zbog njihove heterogene distribucije unutar tumora njihova se prisutnost može propustiti uočiti na prerezima tumora odabranih za imunohistokemijsku analizu. Ovdje valja napomenuti da Van der Auwera i sur. opisuju da je gustoća intratumoralnih limfnih žila ovisna o načinu rasta tumora pa u karcinomima dojke ekspanzivnog načina rasta (dobro ograničeni tumorski čvor građen od tumorskih stanica i dezmodoplastične strome) nalaze limfne žile, ali je njihov broj manji nego u onih s infiltrativnim načinom rasta (koji rastu između preegzistirajućih struktura manje remeteći arhitekturu tkiva). Obzirom da tumori ekspanzivnog načina rasta unutar svoje mase ne sadrže strukture normalnog tkiva dojke, već su one nodularnim rastom tumora potisnute u stranu, dokazavši prisutnost limfnih žila u takvim tumorima (D2-40), koje su pritom obložene endotelom koji pokazuje proliferativnu aktivnost (Ki67), isti autori intenzivno zagovaraju mogućnost postojanja intratumoralne limfangiogeneze (89).

Rezultati ovog istraživanja poklapaju se s rezultatima Van der Auwera i sur. (89) te je medijan gustoće intratumoralnih limfnih žila u tumora s ekspanzivnim načinom rasta (39/100) iznosio samo 1 žilu na 5VVP, a u onih s infiltrativnim načinom rasta (61/100) 4 žile

na 5VVP. Ova razlika je statistički značajna i govori u prilog tezi da se intratumoralne limfne žile mogu naći u karcinomima dojke, da ih je više u tumorima koji rastu infiltrativno, ali da se nalaze i u tumorima ekspanzivnog načina rasta i to unutar dezmozoplastične tumorske strome koja je od normalne strome tkiva dojke jasno razlikuje po nedostatku CD34+ fibroblasta i prisutnosti različite količine SMA+ miofibroblasta.

Prema nekim autorima gustoća intratumoralnih limfnih žila nije povezana s veličinom i gradusom tumora kao niti sa stanjem limfnih čvorova, dok drugi autori nalaze njihovu povezanost s nalazom limfovaskularne invazije i metastazama u limfne čvorove, veličinom tumora, nuklearnim i histološkim gradusom te stadijem bolesti (96, 101). Iz rezultata ovog rada i opisanih rezultata drugih autora može se zaključiti da se intratumoralne limfne žile nalaze u nekim karcinomima dojke, ali obzirom na njihov izgled, mali broj, razliku u broju ovisno o načinu rasta tumora te opisanu različitu povezanost s kliničkim parametrima, nije jasno igraju li značajniju ulogu u nastanku metastaza u limfne čvorove. Ipak kao drenažne žile, njihov smanjeni broj unutar tumora mogao bi pripomoći rastu tumora zbog smanjene drenaže limfe bogate hranidbenim tvarima (101).

U tkivu dojke uz tumor (peritumoralno, unutar 2 mm od granice tumora) limfne žile su u ovom radu nađene u svih 100 slučajeva, a one su bile veće, široko otvorenog lumena i jasno uočljive na HE preparatima što je u skladu s rezultatima drugih studija (101, 153). Njihov medijan gustoće je iznosio 15 žila na 5VVP, što je statistički značajno više nego unutar tumora (2,5 žila na 5VVP). Značajno veća gustoća peritumoralnih limfnih žila opisana je i od strane drugih spomenutih autora, pri čemu su pojedine limfne žile sadržavale tumorske embrole (99, 101, 153). Iako je raspon mišljenja o prognostičkoj ulozi gustoće intratumoralnih limfnih žila širok, čini se da postoji slaganje da bi povećana gustoća peritumoralnih limfnih žila mogla biti dovoljna tumorskim stanicama da dosegnu limfne čvorove čak i u odsutnosti intratumoralnih limfnih žila (96, 99, 101, 147, 151, 153). Ne postoji jasan odgovor na pitanje da li peritumoralne limfne žile postoje od prije ili su novostvorene. Studije koje su proučavale ekspresiju proliferativnih markera u njihovom endotelu govore u prilog aktivne limfangiogeneze, ali čini se da pojedini tumori rubno ipak ne uspiju inducirati stvaranje novih limfnih žila (99, 157, 158).

Bilo da se radi o preegzistirajućim ili novostvorenim limfnim žilama, limfovaskularna invazija (LVI) se definira kao prisutnost tumorskog tromba u vaskularnom prostoru obloženom jednim redom endotelnih stanica (102). Na preparatima bojenim HE LVI se lako zamijeni za nakupinu tumorskih stanica okruženu peritumoralnom pukotinom,

a krvna se žila ponekad teško razlikuje od limfne žile pa se limfnom žilom uglavnom smatra žilna struktura koja ne sadrži eritrocite. Nadalje, tumorski tromb može u potpunosti ispuniti lumen žile i učiniti je slabo uočljivom pa se LVI u novije vrijeme uglavnom proučava na preparatima bojenim s D2-40. De Mascarel i sur. su uspoređivali smještaj, broj i proširenost tumorskih tromba u tkivu 94 karcinoma dojke bez metastaza u limfne čvorove, na preparatima obojenima HE i imunohistokemijski, analizom izraženosti D2-40. U tom istraživanju, HE bojenjem tumorski su trombi nađeni u 15% tumora i to udaljeno od glavne tumorske mase, a reakcijom na D2-40 tumorski trombi su nađeni u čak 41% tumora te su bili multipli, prošireniji i smješteni unutar, blizu ili udaljeno od tumora. Ipak samo su udaljeni (peritumoralni) D2-40 trombi imali prognostički značaj (159). Druge studije koje su pomoću D2-40 proučavale LVI također pokazuju da je upravo peritumoralna limfovaskularna invazija značajno povezana s metastazama u limfne čvorove te da se nalazi oko 3 puta češće u pacijentica s pozitivnim limfnim čvorovima (30% do 65%) nego u onih s negativnima (8% do 23%) (100, 146, 160). U ovom radu peritumoralna LVI nađena je dva puta češće u pacijentica s metastazama u limfne čvorove (54%) nego u pacijentica bez metastaza (27%), što je u skladu s literaturom i upućuje na njenu važnost u širenju tumora limfnim putem. Intratumoralna LVI je u ovom radu nađena u 4% pacijentica bez, i u 19% pacijentica s metastazama u limfne čvorove, što je također u skladu s rezultatima iz literature. Kako peritumoralna LVI upućuje na mogućnost postojanja metastaza u limfnim čvorovima i time je pokazatelj većeg rizika od recidiva bolesti i kraćeg preživljenja, taj nalaz može biti koristan u probiru pacijentica s negativnim aksilarnim limfnim čvorovima kojima bi adjuvantna kemoterapija koristila. Zato je na devetom sastanku stručnjaka u St. Gallenu 2005. godine, nalaz peritumoralne LVI na mikroskopskim HE preparatima uključen je u kriterije za takav probir (104). Uz to je u novijem istraživanju koje su proveli Marinho i sur. peritumoralna LVI bila prvi put jasno povezana s karcinomima dojke koji su pokazivali agresivnije značajke (visoki Ki67, visoki gradus, negativni ER i PR) (139). Za razliku od dokazane važnosti peritumoralne LVI, značaj intratumoralne LVI za sada nije jasan i uglavnom se ne povezuje s lošijom prognozom, a de Mascarel i sur. smatraju da bi limfatični trombi smješteni unutar tumora mogli biti drugačiji od onih smještenih izvan tumora, pri čemu povezanost između ta dva sustava ne mora biti funkcionalna (159).

Patofiziologija tumorskih krvnih žila je potpuno drugačija. Kapilare su žile hraniteljice koje osiguravaju vitalnost tkiva, a angiogeneza i vaskularna invazija u karcinomu dojke su povezane s promocijom rasta i hematogenim širenjem tumora (97,

156). Japanski autori su pokazali kako je gustoća malih krvnih žila neovisni pokazatelj duljine remisije bolesti i cjelokupnog preživljenja (161), a meta-analiza 43 neovisne studije pokazuje da je visoka gustoća malih žila značajno povezana s kraćim preživljenjem bolesnica s karcinomom dojke, naročito onih s negativnim limfnim čvorovima (87). Poteškoće i razlike u brojanju malih krvnih žila razlog su različitostima u rezultatima pojedinih studija, ali uglavnom postoji slaganje da je angiogeneza u karcinomu dojke jasna pojava. Srednja gustoća malih krvnih žila u tumoru prema El-Gendi i sur. iznosi 17,9 žila na 1VVP (400x) (155). Slični rezultati dobiveni su i u ovom radu gdje je medijan gustoće malih krvnih žila u hot-spotu unutar tumora iznosio 89 žila na 5VVP (400x). To je jasan znak angiogeneze u usporedbi sa statistički značajno manjom gustoćom krvnih žila u peritumoralnom području, s medijanom vrijednosti od 38,5 žila na 5VVP. Rezultati El-Gendi i sur. ne pokazuju značajnu povezanost gustoće krvnih žila s veličinom i gradusom tumora kao niti s LVI i metastazama u limfne čvorove. Isti autori pokazuju da je gustoća malih krvnih žila unutar tumora značajno povezana s gustoćom malih limfnih žila, a takva pozitivna povezanost sugerira da bi angiogeneza i limfangiogeneza mogle nastati zajedničkim putem (155). Premda je gustoća malih krvnih žila neosporno važna za održavanje tumorskih stanica na životu, klinički značaj gustoće malih krvnih žila u karcinomu dojke ostaje nesiguran (156).

Za razliku od LVI, invazija tumora u krvne žile (KVI) rijetko se nalazi. Naime, u jednom od najranijih i najvećih istraživanja ove osobine (N=1408, HE preparati) invazija u krvne žile nađena je u samo 4,2% slučajeva, a druga, novija studija, koja je obuhvaćala 177 pacijentica, pronalazi KVI u tek 1,1% slučajeva (162, 163). U ovoj studiji vaskularna invazija intratumoralno je nađena u samo jednom slučaju (1/100), a peritumoralno u 3 slučajeva (3/100). Neke studije smatraju i LVI i KVI lošom prognostičkom značajkom (162), ali je ipak većina studija pokazala da je samo LVI pokazatelj kraćeg preživljenja (100, 139, 160).

Uzevši u obzir opisane promjene koje se događaju u stromi karcinoma dojke, poput pojave miofibroblasta, promjene gustoće malih limfnih i krvnih žila te njihove invazije tumorom, u ovom se radu pokušalo utvrditi postoji li povezanost između njih i pojave tzv. peritumoralnih pukotina. Peritumoralne pukotine morfološki se očituju kao prazni prostori koji djelomično ili u potpunosti okružuju nakupine tumorskih stanica, a u literaturi su opisane kao retrakcijski artefakti, retrakcijske pukotine, periglandularne pukotine, peritumoralne lakune, periacinarni haloi, "clefting" i slično (72-75). Lako se uočavaju svjetlosnim mikroskopom na standardno obojenim preparatima tumorskog tkiva, bez

potrebe za dodatnim metodama bojenja, ali se rijetko uočavaju na histološkim preparatima smrznutih rezova pa je ovo morfološko svojstvo tradicionalno shvaćeno kao artefakt nastao zbog retrakcije strome prilikom fiksacije i laboratorijske obrade tkiva (78). Poboljšavanjem kvalitete laboratorijskog postupka smanjuje se mogući nastanak artefakata te novija istraživanja promatraju peritumoralne pukotine kao morfološku promjenu čijem bi nastanku mogle pridonijeti biološke značajke tumora poput abnormalnosti bazalne membrane, gubitka adhezivnih čimbenika i ekspresija kolagenaza ili drugih enzima ekstracelularnog matriksa odgovornih za invazivni rast tumora.

Varma i sur. (81) te Krušlin i sur. (82) proučavali su njihovu pojavnost u uzorcima tkiva prostate dobivenim biopsijom iglom te nakon radikalne prostatektomije i uočili da se ovo morfološko svojstvo pojavljuje statistički značajno češće u adenokarcinomu prostate u usporedbi s kontrolnom grupom benignih promjena prostate i normalnim tkivom prostate. Isti autori predlažu da se utvrđeni značajni postotak peritumoralnih pukotina vrednuje kao dijagnostički kriterij adenokarcinoma prostate, naročito u sitnim uzorcima dobivenim iglom. Uz to, novije istraživanje Tomasa i sur. otkriva da je prisutnost jako izraženih retrakcijskih pukotina u karcinomima prostate jasno povezano s agresivnijim tumorskim fenotipom te kraćim periodom do biokemijskog relapsa bolesti i kraćim preživljenjem (164).

Uočivši češću pojavnost peritumoralnih pukotina u invazivnom karcinomu dojke nego u *in situ* karcinomu, Irie i sur. ih smatraju jeftinim i efektivnim "markerom invazivnog karcinoma", definirajući ih također kao moguće dijagnostičko pomagalo (83). Istraživanja Acsa i sur. pokazuju da oko 60% karcinoma dojke pokazuje različitu izraženost peritumoralnih pukotina te da je njihova pojavnost statistički značajno povezana s veličinom tumora, histološkim tipom i gradusom tumora kao i limfovaskularnom invazijom, zahvaćenošću aksilarnih limfnih čvorova te značajno lošijom prognozom i kraćim preživljenjem bolesnica (84, 165). Isti autori u novom istraživanju otkrivaju značajnu pozitivnu povezanost između proširenosti peritumoralnih pukotina i limfangiogeneze (mjerene pomoću gustoće limfnih žila i ekspresije VEGF-C u središtu tumora i uz tumor) te zaključuju da je veća pojavnost peritumoralnih pukotina povezana s agresivnijim fenotipom tumora (85).

U ovom radu su peritumoralne pukotine nađene u 92% (92/100) analiziranih duktalnih invazivnih karcinoma dojke. Oko kanalića i acinusa normalnog tkiva dojke, kao niti oko žarišta duktalnog *in situ* karcinoma, peritumoralne pukotine nisu uočene niti u jednom slučaju, što peritumoralne pukotine jasno povezuje s invazivnim rastom te bi ih se

moglo smatrati pomoćnim morfološkim svojstvom u razlikovanju invazivnih duktalnih karcinoma od benignih lezija. Proširenost peritumoralnih pukotina kretala se od 5% do 100%, a statističkom usporedbom apsolutnog postotka peritumoralnih pukotina s kliničkim, histološkim i imunohistokemijskim parametrima nađena je značajna povezanost izraženosti peritumoralnih pukotina s veličinom tumora ( $p=0,009$ ) i pT stadijem bolesti ( $p=0,018$ ) te s prisutnošću metastaza u aksilarnim limfnim čvorovima ( $p<0,001$ ) i udjelom pozitivnih limfnih čvorova ( $p<0,001$ ) što se poklapa s rezultatima Acsa i sur (84, 85, 165). Razlika u učestalosti pojave peritumoralnih pukotina između ovog rada (92%) i istraživanja Acsa i sur. (60%) može se objasniti razlikom promatranog uzorka (84). Naime, dok Acs i sur. proučavaju uzorak od 304 karcinoma dojke pT1 i pT2 stadija, prosječne veličine 1,5 cm, od kojih je 23% imalo pozitivne limfne čvorove aksile, u ovom radu je promatrano 100 karcinoma svih stadija (pT1-pT4), veće prosječne veličine (2,6 cm) od kojih je 51% imalo metastaze u limfne čvorove. Na temelju ROC (engl. *receiver operating characteristic*) analize pri kojoj su bolesnice podijeljene u dvije prognostički različite skupine (skupinu s i skupinu bez metastaza u limfne čvorove) slučajevi koji su pokazivali barem 30% peritumoralnih pukotina smatrani su tumorima s opsežnim nalazom peritumoralnih pukotina. Analizirajući tumore na taj način, bolesnice s karcinomima dojke koji pokazuju opsežne peritumoralne pukotina statistički su značajno češće imale metastaze u aksilarne limfne čvorove ( $p<0,001$ ) i veći udio pozitivnih limfnih čvorova ( $p<0,001$ ). Time su tumori s opsežnim nalazom peritumoralnih pukotina u ovom radu povezani s agresivnijim fenotipom što se pokapa s istraživanjima Acsa i sur. koji ih pritom povezuju i kraćim preživljenjem (84, 85, 165). Iako navedeni autori uz to opisuju povezanost peritumoralnih pukotina s limfovaskularnom invazijom, ta se povezanost u ovom radu nije pokazala statistički značajnom, pri čemu valja naglasiti da je granična vrijednost peritumoralnih pukotina u radovima navedenih autora bila 20%. Kada je uspoređena prosječna veličina tumora (i pT stadij bolesti) između skupina pacijentica s oskudnim i opsežnim nalazom peritumoralnih pukotina, tada povezanost između veličine tumora (odnosno pT stadija) i peritumoralnih pukotina nije bila statistički značajna ( $P=0,08$ ), ali je ipak uočena tendencija da veći tumori imaju opsežnije izražene peritumoralne pukotine.

Preostali promatrani parametri (dob pacijentica, gustoća malih limfnih i krvnih žila unutar i izvan tumora, vaskularna invazija unutar i izvan tumora, gradus tumora, ER, PR i HER2/neu, način rasta tumora i prisustvo fibrotičnog fokusa) nisu pokazali značajnu povezanost s izraženošću peritumoralnih pukotina.



Imunohistokemijsko određivanje izraženosti SMA u stromi tumora u ovom je radu pokazalo značajno veći broj SMA+ miofibroblasta u stromi karcinoma dojke s većim apsolutnim postotkom peritumoralnih pukotina te opsežnim nalazom peritumoralnih pukotina ( $p < 0,001$ ,  $p < 0,001$ ), što upućuje da bi njihova pojava mogla doprinijeti nastanku tog morfološkog svojstva.

Danas je jasno da karcinom predstavlja mnogo više do nekontrolirane diobe epitelnih stanica te da njegovom nastanku doprinosi slom normalne interakcije epitelne i mezenhimalne komponente. Međudjelovanje tumora i njegove strome igra veliku ulogu u razvoju i progresiji tumora, a promjena stromalnog mikrookoliša poput razvoja žila (angio- i limfangiogeneza), promjene sastava ekstracelularnog matriksa, upalnih stanica ili nebalansirane aktivnosti proteaza, igra ključnu ulogu u rastu i invaziji tumora (166). Acs i sur. predlažu da bi peritumoralne pukotine mogle predstavljati morfološki odraz tog promjenjenog odnosa tumora i strome koji pomaže u rastu i širenju tumora, što se ne protivi tezi Barsky i sur. koji smatraju da interakcija strome i tumora potiče pretvorbu mezenhimalnih stanica strome u endotelne stanice te da bi peritumoralne pukotine mogle predstavljati rani stadij limfokapilarne invazije gdje ta pretvorba nije do kraja izvršena (84, 85, 165, 167). Sličnog mišljenja su Irie i sur. te Damiani i sur. koji također smatraju da peritumoralne predstavljaju neprepoznati put limfatičkog širenja tumora kroz kompleksnu mrežu stromalnih (prelimfatičkih) kanala povezanu s glavnim limfatičkim sustavom tkiva dojke (83, 168).

U ovom radu su peritumoralne pukotine nađene samo unutar invazivnog dijela karcinoma, dok nisu uočene u in situ komponenti i u okolnom normalnom tkivu dojke. To ukazuje da peritumoralne pukotine nisu artefakti nastali kao posljedica postupka fiksacije tkiva te da ih se može smatrati pomoćnim dijagnostičkim svojstvom u razlikovanju duktalnih invazivnih karcinoma i benignih promjena. Jača izraženost peritumoralnih pukotina povezana je s veličinom tumora i prisutnosti metastaza u aksilarnim limfnim čvorovima što upućuje da takvi tumori imaju agresivniji fenotip. Histološki nalaz opsežnih peritumoralnih pukotina mogao bi stoga izdvojiti pacijentice koje bi klinički mogle imati agresivniji tijek, naročito one bez metastaza u limfne čvorove aksile. Po nestanku CD34+ fibroblasta i pojavi SMA+ miofibroblasta, stroma dukalnog invazivnog karcinoma dojke se u ovom radu jasno razlikuje od netumorske strome tkiva dojke što je važan, iako ne specifičan, znak invazivnog rasta. Povezanost izraženosti peritumoralnih pukotina s većim brojem miofibroblasta u stromi govori u prilog da bi upravo oni mogli pridonijeti nastanku tog morfološkog svojstva. Miofibroblasti koji luče različite čimbenike rasta i citokine

vjerojatno potpomažu i proliferaciju endotelnih stanica (angiogenezu i limfangiogenezu) te rast i širenje tumora pa bi se farmakološki pristup koji bi ciljano zaustavljao stvaranje i djelovanje tumor-promovirajućih miofibroblasta, mogao u budućnosti pokazati kao korisna antitumorska terapijska strategija.

Obzirom da u ovom radu nije dokazana povezanost između izraženosti peritumoralnih pukotina i gustoće malih limfnih žila te limfovaskularne invazije, mišljenje drugih autora da one predstavljaju znak invazije tumora u prelimfatičke prostore nije potvrđeno.



## 7. ZAKLJUČCI

Na temelju rezultata ovog istraživanja može se zaključiti da:

1. Stroma normalnog tkiva dojke sadrži mrežu imunohistokemijski CD34+ fibroblasta, a SMA+ miofibroblasti se ne nalaze. Nasuprot tome, stroma dukalnog invazivnog karcinoma dojke u svih 100 promatranih slučajeva u potpunosti gubi CD34+ fibroblaste, uz nalaz velike količine vimentin+ stromalnih stanica (fibroblasta i miofibroblasta). U svim slučajevima u stromi karcinoma nađene su SMA+ stromalne stanice, odnosno miofibroblasti, pri čemu je njihova kvantifikacija teška. Količina miofibroblasta u stromi statistički je značajno povezana s izraženosti peritumoralnih pukotina ( $p < 0,001$ ), ali povezanost s promatranim kliničkim (dob) i histopatološkim parametrima (veličina tumora, pT stadij, N stadij i udio pozitivnih limfnih čvorova, histološki gradus, ER, PR i HER2/neu, gustoća malih krvnih i limfnih žila te njihova invazija tumorom, način rasta tumora i prisustvo fibrotičnog fokusa,  $p > 0,05$ ) nije nađena.

2. Imunohistokemijskim bojanjem tumora na D2-40 limfne žile su unutar tumora nađene u 56% (56/100) karcinoma dojke. Pritom su intratumoralne limfne žile male, linearne, uskog lumena i gotovo neuočljive bojanjem HE-om. Medijan gustoće intratumoralnih limfnih žila u cijelom uzorku iznosi 2,5 žila na 5 VVP, pri čemu tumori koji rastu ekspanzivno (39/100) imaju medijan od 1 žile na 5 VVP, a tumori koji rastu infiltrativno (61/100) medijan od 4 žile na 5 VVP, što je statistički značajno više ( $p > 0,001$ ). Peritumoralno su limfne žile nađene u svih 100 slučajeva, a one su veće, široko otvorenog lumena i jasno uočljive na HE. Njihov medijan gustoće iznosi 15 žila na 5VVP, što je statistički značajno više nego unutar tumora ( $p < 0,001$ ).

Male krvne žile prikazane su imunohistokemijskom reakcijom na CD34 i nalaze se u svih 100 slučajeva intratumoralno i peritumoralno. Medijan gustoće malih krvnih žila unutar tumora iznosi 89 žila na 5VVP, dok je peritumoralno gustoća krvnih žila 38,5 žila na 5VVP, što je statistički značajno manje ( $p < 0,001$ ).

3. Peritumoralne pukotine morfološki se na preparatima bojenim HE-om očituju kao prazni prostori koji djelomično ili u potpunosti okružuju nakupine tumorskih stanica, a nađene su u 92% (92/100) analiziranih slučajeva. Oko kanalića i acinusa normalnog tkiva dojke ili žarišta dukalnog in situ karcinoma, peritumoralne pukotine nisu uočene niti u jednom slučaju. Proširenost peritumoralnih pukotina kretala se od 5% do 100%, a usporedbom apsolutnog postotka peritumoralnih pukotina s promatranim parametrima

nađena je njihova značajna povezanost s količinom SMA+ miofibroblasta u stromi ( $p < 0,001$ ), veličinom tumora ( $p = 0,009$ ) i pT stadijem bolesti ( $p = 0,018$ ), s prisutnošću metastaza u aksilarnim limfnim čvorovima ( $p < 0,001$ ) i udjelom pozitivnih limfnih čvorova ( $p < 0,001$ ).

ROC analizom je, uz osjetljivost od 73% i specifičnost od 63%, utvrđena granična vrijednost izraženosti peritumoralnih pukotina od 30%, pri čemu 33% karcinoma nije sadržavalo ili je sadržavalo oskudne peritumoralne pukotine, a 67% karcinoma je imalo opsežno izražene peritumoralne pukotine. Bolesnice s karcinomima dojke koji pokazuju opsežne peritumoralne pukotine statistički su značajno češće imale veću količinu SMA+ miofibroblasta u stromi ( $p < 0,001$ ), češće metastaze u aksilarne limfne čvorove ( $p < 0,001$ ) i veći udio pozitivnih limfnih čvorova ( $p < 0,001$ ), a povezanost s veličinom tumora (i pT stadijem) nije se pokazala statistički značajna ( $P = 0,08$ ), iako je uočena tendencija da veći tumori imaju opsežnije izražene peritumoralne pukotine.

4. Gustoća malih limfnih žila unutar tumora i peritumoralno nije pokazala statistički značajnu povezanost s apsolutnim postotkom peritumoralnih pukotina, kao niti s izraženošću peritumoralnih pukotina s obzirom na graničnu vrijednost od 30%.

5. Peritumoralna ( $p < 0,05$ ) i intratumoralna ( $p < 0,001$ ) LVI je nađena statistički značajno češće u pacijentica s metastazama u limfne čvorove nego u pacijentica bez metastaza. Ni peritumoralna, niti intratumoralna LVI nije pokazala statistički značajnu povezanost s apsolutnim postotkom peritumoralnih pukotina, kao niti s izraženošću peritumoralnih pukotina s obzirom na graničnu vrijednost od 30%.

Dobiveni rezultati potvrđuju da se u stromi dukalnog invazivnog karcinoma dojke zbivaju promjene po čemu se ona razlikuje od strome normalnog tkiva dojke. Peritumoralne pukotine nađene su samo unutar invazivnog dijela karcinoma, što ukazuje da nisu artefakti nastali kao posljedica postupka fiksacije tkiva te da ih se može smatrati pomoćnim dijagnostičkim svojstvom u razlikovanju karcinoma i benignih promjena. Jača izraženost peritumoralnih pukotina povezana je s veličinom tumora i prisutnošću metastaza u limfnim čvorovima što upućuje da takvi tumori imaju agresivniji fenotip, stoga bi histološki nalaz opsežnih peritumoralnih pukotina mogao izdvojiti pacijentice koje bi klinički mogle imati agresivniji tijek, naročito one s negativnim limfnim čvorovima. Stroma karcinoma uz to sadrži miofibroblaste čija je količina značajno povezana s izraženošću peritumoralnih pukotina što navodi na zaključak da bi upravo oni mogli pridonijeti nastanku tog morfološkog svojstva. Miofibroblasti koji luče različite čimbenike rasta i citokine vjerojatno potpomažu rast i širenje tumora pa bi se farmakološki pristup,

koji bi ciljano zaustavljao njihovo stvaranje i djelovanje, mogao u budućnosti pokazati kao korisna antitumorska terapijska strategija.

## 8. SAŽETAK

Čini se da promjena stromalnog mikrokoliša igra ključnu ulogu u rastu i širenju tumora, a peritumoralne pukotine koje se nalaze u nekim duktalnim invazivnim karcinomima dojke mogle bi predstavljati morfološki odraz tog promijenjenog odnosa tumora i strome. Peritumoralne pukotine, uočene u duktalnom invazivnom karcinomu dojke, tradicionalno su shvaćene kao artefakti nastali prilikom fiksacije i laboratorijske obrade tkiva, a novija istraživanja karcinoma dojke povezuju ih s invazijom tumora u prelimfatičke prostore.

Hipoteza ovog istraživanja je da peritumoralne pukotine u invazivnom karcinomu dojke nastaju kao posljedica promjena u stromi tumora i da ne predstavljaju artefakte koji nastaju kao posljedica fiksacije, odnosno da nisu znak invazije tumora u prelimfatičke prostore. Stoga su postavljeni ciljevi da se u duktalnom invazivnom karcinomu dojke:

- odredi prisutnost i zastupljenost fibroblasta i miofibroblasta u stromi,
- odredi prisutnost limfokapilarnih prostora te kvantificira gustoća limfnih žila,
- usporedi povezanost pojave miofibroblasta s pojavom peritumoralnih pukotina,
- usporedi povezanost gustoće limfnih prostora s pojavom peritumoralnih pukotina i
- utvrdi limfokapilarna invazija u invazivnom duktalnom karcinomu dojke te odredi da li postoji povezanost između limfokapilarne invazije i pojave peritumoralnih pukotina.

U istraživanju je analizirano 100 slučajeva invazivnog duktalnog karcinoma dojke (NOS) u žena, prosječne starosti 63,03 godine, od čega je 41% bilo bez, a 59% s metastazama u limfne čvorove aksile. Materijal je obrađen standardnom histološkom metodom, a dodatno je u tkivu imunohistokemijski analizirana izraženost CD34, vimentina, SMA i D2-40.

Statističkom analizom rezultata ustanovljeno je da stroma invazivnog duktalnog karcinoma dojke ne sadrži CD34+ fibroblaste, već različitu količinu SMA+ stromalnih stanica, odnosno miofibroblasta. Limfne žile su unutar tumora nađene u 56% karcinoma dojke, a peritumoralno u 100% slučajeva, pri čemu je peritumoralno nađeno statistički značajno više limfnih žila nego intratumoralno. Peritumoralne pukotine su nađene u 92% analiziranih slučajeva karcinoma dojke, a u normalnom okolnom tkivu dojke i oko žarišta duktalnog in situ karcinoma, nisu uočene niti u jednom slučaju. Proširenost peritumoralnih pukotina kretala se od 5% do 100%, a usporedbom apsolutnog postotka peritumoralnih pukotina s kliničkim, histološkim i imunohistokemijskim parametrima nađena je njihova

značajna povezanost s količinom SMA+ miofibroblasta u stromi, veličinom tumora i pT stadijem bolesti te s prisutnošću metastaza u aksilarnim limfnim čvorovima i udjelom pozitivnih limfnih čvorova. ROC analizom je, uz osjetljivost od 73% i specifičnost od 63%, utvrđena granična vrijednost izraženosti peritumoralnih pukotina od 30%, a bolesnice s karcinomima dojke koji pokazuju opsežne peritumoralne pukotina statistički su značajno češće imale veću količinu SMA+ miofibroblasta u stromi, češće metastaze u aksilarne limfne čvorove i veći udio pozitivnih limfnih čvorova. Gustoća malih limfnih žila unutar tumora i peritumoralno nije pokazala statistički značajnu povezanost s apsolutnim postotkom peritumoralnih pukotina, kao niti s izraženošću peritumoralnih pukotina s obzirom na graničnu vrijednost od 30%. Peritumoralna LVI je nađena dva puta češće, a intratumoralna LVI skoro 5 puta češće u pacijentica s metastazama u limfne čvorove nego u pacijentica bez metastaza, što je statistički značajno različito. Ni peritumoralna, niti intratumoralna LVI nisu pokazale statistički značajnu povezanost s apsolutnim postotkom peritumoralnih pukotina, kao niti s izraženošću peritumoralnih pukotina s obzirom na graničnu vrijednost od 30%.

Dobiveni rezultati potvrđuju da se u stromi dukalnog invazivnog karcinoma dojke zbivaju promjene po čemu se ona razlikuje od strome normalnog tkiva dojke. Peritumoralne pukotine nađene su samo unutar invazivnog dijela karcinoma, što ukazuje da nisu artefakti nastali kao posljedica postupka fiksacije tkiva te da ih se može smatrati pomoćnim dijagnostičkim svojstvom u razlikovanju dukalnih invazivnih karcinoma i benignih promjena. Obzirom da nije dokazana povezanost između izraženosti peritumoralnih pukotina i gustoće malih limfnih žila te limfovaskularne invazije, one vjerojatno ne predstavljaju znak invazije tumora u prelimfatičke prostore. Jača izraženost peritumoralnih pukotina povezana je s veličinom tumora i prisutnosti metastaza u aksilarnim limfnim čvorovima što upućuje da takvi tumori imaju agresivniji fenotip, stoga bi nalaz opsežnih peritumoralnih pukotina mogao izdvojiti pacijentice koje bi klinički mogle imati agresivniji tijek, naročito one bez aksilarnih metastaza. Stroma karcinoma uz to sadrži SMA+ miofibroblaste čija je količina značajno povezana s izraženošću peritumoralnih pukotina što navodi na zaključak da bi upravo oni mogli pridonijeti nastanku tog morfološkog svojstva. Miofibroblasti koji luče različite čimbenike rasta i citokine, vjerojatno potpomažu rast i širenje tumora pa bi se farmakološki pristup koji bi ciljano zaustavljao njihovo stvaranje i djelovanje, mogao u budućnosti pokazati kao korisna antitumorska terapijska strategija.

## 9. SUMMARY

### **The correlation of peritumoral clefts with myofibroblastic stromal reaction and lymph vessel density in invasive ductal breast carcinoma**

The hypothesis was that peritumoral clefts, which are traditionally considered as artifacts in ductal invasive breast cancer, reflect stromal changes. The aims were to determine: presence and extension of stromal fibroblasts and myofibroblasts in invasive ductal breast cancer, presence of lymphovascular spaces and quantification of their density, the correlation of stromal myofibroblasts and peritumoral clefts, the correlation of lymph vessel density and peritumoral clefts, lymphovascular invasion and the relation between lymphovascular invasion and peritumoral clefts. One hundred invasive ductal breast carcinomas (NOS) were analyzed (59% with axillary lymph nodes metastases). The tumor tissue was routinely processed and stained, and analyzed immunohistochemically for CD34, vimentin, SMA and D2-40. The stroma of ductal invasive breast cancer did not contain CD34+ fibroblasts but various quantities of SMA+ myofibroblasts. Peritumoral lymphatic vessels were found in 100%, and intratumoral vessels in 56% of tumors. Peritumoral clefts were found in 92% of invasive carcinomatous tissue and were absent around normal ducts and acini and in situ ductal component. The extent of peritumoral clefts ranged from 5 to 100% and correlated highly with the quantity of SMA+ stromal myofibroblasts, increased tumor size and pT stage, the presence of lymph node metastasis and the rate of positive lymph nodes. According to the statistically determined cut-off value, the cases with the extensive peritumoral clefts showed higher quantity of SMA+ myofibroblasts, higher frequency of lymph node metastases and higher rate of positive lymph nodes, but no correlation between intratumoral and peritumoral lymphatic vessel density and the extension of peritumoral clefts. This study confirms that the peritumoral clefts can be considered an additional diagnostic feature in differential diagnosis of invasive ductal carcinoma, and that they most probably do not represent a sign of tumor invasion in prelymphatic spaces. The higher extension of peritumoral clefts was significantly associated with more aggressive tumor phenotype. The stroma of invasive ductal carcinoma contains SMA+ myofibroblasts suggesting that they are involved in the development of peritumoral clefts, probably by secretion of various mediators.

**Tanja Leniček, Zagreb 2012**

## 10. LITERATURA

1. Sadler TW. Langmanova medicinska embriologija. 7.izd. Zagreb: Školska knjiga d.d, 1996, str. 371-3.
2. Mills SE. Histology for Pathologists. Lippincott Williams & Wilkins, 2006, 57-71
3. Rosai J. Rosai and Ackerman's Surgical Pathology. Philadelphia: Elsevier, 2004, str. 1764-840.
4. Ramsay DT, Kent JC, Hartmann RA, Hartmann PE. Anatomy of the lactating human breast redefined with ultrasound imaging. J Anat 2005;206:525-34.
5. Moinfar F. Essentials of Diagnostic Breast Pathology. Berlin: Springer, 2007. str. 2-23.
6. Rosen P. Anatomy and physiologic morphology. Rosen's Breast Pathology. Philadelphia: Lippincott Williams & Wilkins, 2001:1-21.
7. Jensen HM. Breast pathology, emphasizing precancerous and cancer-associated lesions. [aut. knjige] Taylor DJ Bulbrook RD. Commentaries on Research in Breast Disease. Vol 2. New York: Alan R. Liss, 1981, str. 41-86.
8. Wellings SR, Jensen HM, Marcum RG. An atlas of subgross pathology of the human breast with special reference to possible precancerous lesions. J Natl Cancer Inst 1975;5:231-73.
9. Osborne MP. Breast anatomy and development. [aut. knjige] Lippman ME, Morrow M, Osborne CK Harris JR. Diseases of the Breast. Philadelphia: Lippincott Williams & Wilkins, 2004, str. 1-35.
10. Shoker BS, Jarvis C, Sibson DR, Walker C, Sloane JP. Oestrogen receptor expression in the normal and pre-cancerous breast. J Pathol 1999;188:237-44.
11. Shaw JA, Udokang K, Mosquera JM, Chauhan H, Jones JL, Walker RA. Oestrogen receptors alpha and beta differ in normal human breast and breast carcinomas. J Pathol 2002;198:450-7.
12. Shaaban AM, O'Neill PA, Davies MP i sur. Declining estrogen receptor-beta expression defines malignant progression of human breast neoplasia. Am J Surg Pathol 2003;27:1502-12.
13. Krishnamurthy S, Sneige N. Molecular and biologic markers of premalignant lesions of human breast. Adv Anat Pathol 2002;9:185-97.
14. Siziopikou KP, Prioleau JE, Harris JR, Schnitt SJ. Bcl-2 expression in the spectrum of preinvasive breast lesions. Cancer 1996;77:499-506.



15. Egan MJ, Newman J, Crocker J, Collard M. Immunohistochemical localization of S100 protein in benign and malignant conditions of the breast. *Arch Pathol Lab Med* 1987;111:28-31.
16. Parkin DM, Bray F, Ferlay J, Pisani P. Estimating the world cancer burden: Globocan 2000. *Int. J. Cancer* 2001;9:153–6.
17. Horner MJ, Ries LAG, Krapcho M i sur. SEER Cancer Statistics Review, 1975-2006. Bethesda: National Cancer Institute. Dostupno s: <http://seer.cancer.gov/csr/1975-2006>.
18. Registar za rak Republike Hrvatske. Bilten br.34. Hrvatski zavod za javno zdravstvo, 2009.
19. Moore DH, Moore DH 2nd, Moore CT. Breast carcinoma etiological factors. *Adv Cancer Res* 1983;40:189-253.
20. Crandall CJ, Aragaki AK, Cauley JA i sur. Breast tenderness and breast cancer risk in the estrogen plus progestin and estrogen-alone women's health initiative clinical trials. *Breast Cancer Res Treat* 2012;132:275-85.
21. Chlebowski RT, Kuller LH, Prentice RL i sur. Breast cancer after use of estrogen plus progestin in postmenopausal women. *N Engl J Med* 2009;360:573–87.
22. Ravdin PM. The changes in breast cancer incidence: a result of recent changes in hormone use by postmenopausal women? *Breast* 2009;18:S1 (Abst S3).
23. Lester SC. The Breast. [aut. knjige] Fausto N, Abbas, A Kumar V. Robbins and Cotran Pathologic Basis of Disease. Elsevier Saunders, 2004, str. 1119-54.
24. Goodwin PJ, Phillips KA, West DW i sur. Breast cancer prognosis in BRCA1 and BRCA2 mutation carriers: an International Prospective Breast Cancer Family Registry population-based cohort study. *J Clin Oncol* 2012;30:19-26.
25. Brody LC. Current knowledge on genetic predispositions for breast cancer. *Breast* 2009;18:S4 (Abst S9).
26. Chen WY, Rosner B, Hankinson SE, Colditz GA, Willett WC. Moderate alcohol consumption during adult life, drinking patterns, and breast cancer risk. *JAMA* 2011; 306:1884-90.
27. Tulinius H, Sigvaldason H, Olafsdóttir G. Left and right sided breast cancer. *Pathol Res Pract* 1990;186:92-4.
28. Ustaalioglu BO, Bilici A, Kefeli U i sur. The importance of multifocal/multicentric tumor on the disease-free survival of breast cancer patients: single center experience. *Am J Clin Oncol* 2011.

29. Cabioglu N, Ozmen V, Kaya H i sur. Increased lymph node positivity in multifocal and multicentric breast cancer. *J Am Coll Surg* 2009;208:67-74.
30. Kheirelseid EA, Jumustafa H, Miller N i sur. Bilateral breast cancer: analysis of incidence, outcome, survival and disease characteristics. *Breast Cancer Res Treat* 2011;126:131-40.
31. Kösters JP, Gøtzsche PC. Regular self-examination or clinical examination for early detection of breast cancer. *Cochrane Database Syst Rev*, 2003;2.
32. Houssami N, Ciatto S. Ultrasound and mammography for breast cancer screening. *JAMA* 2008;300:1514-5.
33. Gallagher R, Schafer G, Redick M i sur. Microcalcifications of the breast: a mammographic-histologic correlation study using a newly designed Path/Rad Tissue Tray. *Ann Diagn Pathol* 2012;16:196-201.
34. Kalager M, Adami HO, Bretthauer M, Tamimi RM. Overdiagnosis of invasive breast cancer due to mammography screening: results from the norwegian screening program. *Ann Intern Med* 2012;156:491-9.
35. Brennan M, Spillane A, Houssami N. The role of breast MRI in clinical practice. *Aust Fam Physician* 2009;38:513-9.
36. Hoda SA, Harigopal M, Harris GC, Pinder SE, Lee AH, Ellis IO. Expert opinion: Reporting needle core biopsies of breast carcinomas. *Histopathology* 2003;43:84-90.
37. Tavassoli FA, Devilee P. World Health Organization: Tumours of the Breast and Female Genital Organs. Oxford: Oxford University Press, 2003, str. 11.
38. Gomes DS, Balabram D, Porto SS, Gobbi H. Lobular neoplasia: frequency and association with other breast lesions. *Diagn Pathol* 2011;9;66:74.
39. Li CI, Anderson BO, Daling JR, Moe RE. Trends in incidence rates of invasive lobular and ductal breast carcinoma. *JAMA* 2003;289:1421-4.
40. Kalogeraki A, Tamiolakis D, Kozoni V i sur. Nuclear grading in invasive ductal breast carcinomas. *Cancer Detect Prev* 2000;24:224-7.
41. Sobin LH, Gospodarowicz MK, Wittekind Ch. TNM Classification of Malignant Tumors. Wiley-Blackwell, 2009;192-3.
42. Ogawa Y, Moriya T, Kato Y i sur. Immunohistochemical assessment for estrogen receptor and progesterone receptor status in breast cancer: analysis for a cut-off point as the predictor for endocrine therapy. *Breast Cancer* 2004;11:267-75.

43. Goldhirsch A, Ingle JN, Gelber RD, Coates AS, Thürlimann B, Senn HJ. Thresholds for therapies: highlights of the St Gallen International Expert Consensus on the Primary Therapy of Early Breast Cancer 2009. *Annals of Oncology* 2009;20:1319–29.
44. Cardoso F, Fallowfield L, Costa A, Castiglione M, Senkus E. Locally recurrent or metastatic breast cancer: ESMO Clinical Practice Guidelines for diagnosis, treatment and follow-up. *Ann Oncol* 2011;22:25-30.
45. Wang J, Xiao X, Wang J i sur. Predictors of nipple-areolar complex involvement by breast carcinoma: histopathologic analysis of 787 consecutive therapeutic mastectomy specimens. *Ann Surg Oncol* 2012;19:1174-80.
46. Gieni M, Avram R, Dickson L i sur. Local breast cancer recurrence after mastectomy and immediate breast reconstruction for invasive cancer: A meta-analysis. *Breast* 2004.
47. Koo MY, Lee SK, Bae SY i sur. Long-term outcome of internal mammary lymph node detected by lymphoscintigraphy in early breast cancer. *J Breast Cancer* 2012;15:98-104.
48. Lindfors KK, Kopans DB, Googe PB, McCarthy KA, Koerner FC, Meyer JE. Breast cancer metastasis to intramammary lymph nodes. *Am J Roentgenol* 1986;146:614-20.
49. Leong SP, Nakakura EK, Pollock R i sur. Unique patterns of metastases in common and rare types of malignancy. *J Surg Oncol* 2001;103:607-14.
50. Veronesi U, Banfi A, Del Vecchio M i sur. Comparison of Halsted mastectomy with quadrantectomy, axillary dissection, and radiotherapy in early breast cancer: long-term results. *Eur J Cancer Clin Oncol* 1986;22:1085-9.
51. Fisher B, Anderson S, Redmond CK, Wolmark N, Wickerham DL, Cronin WM. Reanalysis and results after 12 years of follow-up in a randomized clinical trial comparing total mastectomy with lumpectomy with or without irradiation in the treatment of breast cancer. *N Engl J Med* 1995;333:1456-61.
52. Morrow M, Wu S. Breast conservation and clear margins: invasive or in situ involvement. *Breast* 2009;18:Abs.S28.
53. Recht A, Houlihan MJ. Axillary lymph nodes and breast cancer: a review. *Cancer* 1995;76:1491-512.
54. Cody HS 3rd, Houssami N. Axillary management in breast cancer: What's new for 2012? *Breast* 2012;21:411-5.
55. SG, Silverberg. Sentinel node processing: recommendations for pathologists. *Am J Surg Pathol* 2002;26:383-5.

56. Pérez-Fidalgo JA, Pimentel P, Caballero A i sur. Removal of primary tumor improves survival in metastatic breast cancer. Does timing of surgery influence outcomes? *Breast* 2011;20:548-54.
57. Galea MH, Blamey RW, Elston CE, Ellis IO. The Nottingham Prognostic Index in primary breast cancer. *Breast Cancer Res Treat* 1992;22:207–219.
58. Eifel P, Axelson JA, Costa J i sur. National Institutes of Health Consensus Development Conference Statement: adjuvant therapy for breast cancer, November 1–3, 2000. *J Natl Cancer Inst* 2001;93:979–89.
59. [www.adjuvantonline.com](http://www.adjuvantonline.com).
60. Schnitt SJ. Classification and prognosis of invasive breast cancer: from morphology to molecular taxonomy. *Mod Pathol* 2010;23:60–4.
61. Rakha EA, El-Sayed ME, Reis-Filho JS, Ellis IO. Expression profiling technology: its contribution to our understanding of breast cancer. *Histopathology* 2008;52:67–81.
62. Sotiriou C, Pusztai L. Gene-expression signatures in breast cancer. *N Engl J Med* 2009; 360:790–800.
63. Geyer FC, Reis-Filho JS. Microarray-based gene expression profiling as clinical tool for breast cancer management: are we there yet? *Int J Surg Pathol* 2009;17:285–302.
64. Diaz LK, Cryns VL, Symmans WF, Sneige N. Triple negative breast carcinoma and the basal phenotype: from expression profiling to clinical practice. *Adv Anat Pathol* 2007;14:419–30.
65. Moinfar F. Is ‘basal-like’ carcinoma of the breast a distinct clinicopathological entity? A critical review with cautionary notes. *Pathobiology* 2008;75:119–31.
66. Rakha EA, Reis-Filho JS, Ellis IO. Basal-like breast cancer: a critical review. *J Clin Oncol* 2008;26:2568–81.
67. Cheang MCU, Chia SK, Voduc D i sur. Ki67 index, HER2 status, and prognosis of patients with luminal B breast cancer. *J Natl Cancer Inst* 2009;101:736–50.
68. Cheang MC, Voduc D, Bajdik C i sur. Basal-like breast cancer defined by five biomarkers has superior prognostic value than triple-negative phenotype. *Clin Cancer Res* 2008;14:1368–76.
69. Goldhirsch A, Wood WC, Coates AS i sur. Strategies for subtypes--dealing with the diversity of breast cancer: highlights of the St. Gallen International Expert Consensus on the Primary Therapy of Early Breast Cancer 2011. *Ann Oncol*. 2011;22:1736-47.
70. Lavasani MA, Moinfar F. Molecular classification of breast carcinomas with particular emphasis on “basal-like” carcinoma: A critical review. *J. Biophotonics* 2012;4:345–66.

71. Rakha EA, Ellis IO. Modern classification of breast cancer: should we stick with morphology or convert to molecular profile characteristics. *Adv Anat Pathol* 2011;18:255-67.
72. Ulrich M, Roewert-Huber J, González S, Rius-Diaz F, Stockfleth E, Kanitakis J. Peritumoral clefting in basal cell carcinoma: correlation of in vivo reflectance confocal microscopy and routine histology. *J Cutan Pathol*. 2011;38:190-5.
73. Ulamec M, Džombeta T, Čupić H, Leniček T, Tomas D, Krušlin B. Periacinar retraction clefting and D2-40 expression in prostatic adenocarcinoma. *Pathol Oncol Res* 2012;18:365-70.
74. Krušlin B, Tomas D, Mikuz G. Periacinar retraction artifact of the prostate. *Front Biosci (Schol Ed)* 2011;3:226-35.
75. Bujas T, Pavić I, Leniček T, Mijić A, Krušlin B, Tomas D. Peritumoral retraction clefting correlates with advanced stage squamous cell carcinoma of the esophagus. *Pathol Oncol Res* 2008;14:443-7.
76. Halpert B, Schmalhorst WR. Carcinoma of the prostate in patients 70 to 79 years old. *Cancer* 1966;19:695-8.
77. Halpert B, Sheehan EE, Schmalhorst WR, Scott R Jr. Carcinoma of the prostate. A survey of 5,000 autopsies. *Cancer* 1963;16:737-42.
78. Yeh I. Atlas of microscopic artifacts and foreign materials. Baltimore: Williams & Wilkins, 1997.
79. Verdú M, Román R, Calvo M i sur. Clinicopathological and molecular characterization of colorectal micropapillary carcinoma. *Mod Pathol* 2011;24:729-38.
80. Kwon GY, Ro JY. Micropapillary variant of urothelial carcinoma. *Adv Urol* 2011;2:171-53.
81. Varma M, Lee MW, Tamboli P i sur. Morphologic criteria for the diagnosis of prostatic adenocarcinoma in needle biopsy specimens. A study of 250 consecutive cases in a routine surgical pathology practice. *Arch Pathol Lab Med* 2002;126:554-61.
82. Krušlin B, Tomas D, Rogatsch H i sur. Correlation of periacinar retraction clefting in needle core biopsies and corresponding prostatectomy specimens of patients with prostatic adenocarcinoma. *Int J Surg Pathol* 2005;13:67-72.
83. Irie J, Manucha V, Ioffe OB, Silverberg SG. Artefact as the pathologist's friend: peritumoral retraction in in situ and infiltrating duct carcinoma of the breast. *Int J Surg Pathol* 2007;15:53-9.

84. Acs G, Dumoff KL, Solin LJ. Extensive retraction artifact correlates with lymphatic invasion and nodal metastasis and predicts poor outcome in early stage breast carcinoma. *Am J Surg Pathol* 2007;31:129-40.
85. Acs G, Paragh G, Rakosy Z. The extent of retraction clefts correlates with lymphatic vessel density and VEGF-C expression and predicts nodal metastasis and poor prognosis in early-stage breast carcinoma. *Mod Pathol* 2012;25:163-77.
86. Fox SB, Generali DG, Harris AL. Breast tumour angiogenesis. *Breast Cancer Res* 2007;9:216.
87. Uzzan B, Nicolas P, Cucherat M, Perret GY. Microvessel density as a prognostic factor in women with breast cancer: a systematic review of the literature and meta-analysis. *Cancer Res* 2004;64:2941-55.
88. Weidner N, Semple JP, Welch WR, Folkman J. Tumor angiogenesis and metastasis correlation in invasive breast carcinoma. *N Engl J Med* 1991;324:1-8.
89. Van der Auwera I, Van den Eynden GG, Colpaert CG i sur. Tumor lymphangiogenesis in inflammatory breast carcinoma: a histomorphometric study. *Clin Cancer Res* 2005;11:7637-42.
90. Chalkley HW. Method for the quantitative morphologic analysis of tissues. *J. Natl. Cancer Inst* 1943;4:47-53.
91. Curtis ASC. *Medical and Biological Illustration*. 2008. 10:261-6.
92. Hansen S, Sørensen FB, Vach W, Grabau DA, Bak M, Rose C. Microvessel density compared with the Chalkley count in a prognostic study of angiogenesis in breast cancer patients. *Histopathology* 2004;44:428-36.
93. Dhakal HP, Bassarova A, Naume B i sur. Breast carcinoma vascularity: a comparison of manual microvessel count and Chalkley count. *Histol Histopathol* 2009;24:1049-59.
94. Stacker SA, Baldwin ME, Achen MG. The role of tumor lymphangiogenesis in metastatic spread. *FASEB J* 2002;16:922-34.
95. Evangelou E, Kyzas PA, Trikalinos TA. Comparison of the diagnostic accuracy of lymphatic endothelium markers: Bayesian approach. *Mod Pathol* 2005;18:1490-7.
96. El-Gohary YM, Metwally G, Saad RS, Robinson MJ, Mesko T, Poppiti RJ. Prognostic significance of intratumoral and peritumoral lymphatic density and blood vessel density in invasive breast carcinomas. *Am J Clin Pathol* 2008;129:578-86.
97. Lee JA, Bae JW, Woo SU, Kim H, Kim CH. D2-40, Podoplanin, and CD31 as a Prognostic Predictor in Invasive Ductal Carcinomas of the Breast. *J Breast Cancer* 2011;14:104-11.



98. Clarijs R, Ruiter DJ, de Waal RM. Lymphangiogenesis in malignant tumours: Does it occur? *J Pathol* 2001;193:143-6.
99. Williams CS, Leek RD, Robson AM i sur. Absence of lymphangiogenesis and intratumoural lymph vessels in human metastatic breast cancer. *J Pathol* 2003;200:195-206.
100. Arnaout-Alkarain A, Kahn HJ, Narod SA, Sun PA, Marks AN. Significance of lymph vessel invasion identified by the endothelial lymphatic marker D2-40 in node negative breast cancer. *Mod Pathol* 2007;20:183-91.
101. Agarwal B, Saxena R, Morimiya A, Mehrotra S, Badve S. Lymphangiogenesis does not occur in breast cancer. *Am J Surg Pathol* 2005;29:1449-55.
102. de Mascarel I, Bonichon F, Durand M, Mauriac L i sur. Obvious peritumoral emboli: an elusive prognostic factor reappraised. Multivariate analysis of 1320 node-negative breast cancers. *Eur J Cancer* 1998;34:58-65.
103. Ren S, Abuel-Haija M, Khurana JS, Zhang X. D2-40: an additional marker for myoepithelial cells of breast and the precaution in interpreting tumor lymphovascular invasion. *Int J Clin Exp Pathol* 2011;30;4:175-82.
104. Goldhirsch A, Glick JH, Gelber RD, Coates AS, Thürlimann B, Senn HJ. Meeting highlights: international expert consensus on the primary therapy of early breast cancer 2005. *Ann Oncol* 2005;16:1569-83.
105. Shekhar MP, Werdell J, Santner SJ, Pauley RJ, Tait L. Breast stroma plays a dominant regulatory role in breast epithelial growth and differentiation: implications for tumor development and progression. *Cancer Res* 2001;61:1320-6.
106. Eriksson JE, Dechat T, Grin B i sur. Introducing intermediate filaments: from discovery to disease. *J Clin Invest* 2009;119:1763-71.
107. Ivaska J, Pallari HM, Nevo J, Eriksson JE. Novel functions of vimentin in cell adhesion, migration, and signaling. *Exp Cell Res* 2007;313:2050-62.
108. Cîmpean AM, Raica M, Narița D. Diagnostic significance of the immunoexpression of CD34 and smooth muscle cell actin in benign and malignant tumors of the breast. *Rom J Morphol Embryol* 2005;46:123-9.
109. Chauhan H, Abraham A, Phillips JR, Pringle JH, Walker RA, Jones JL. There is more than one kind of myofibroblast: analysis of CD34 expression in benign, in situ, and invasive breast lesions. *J Clin Pathol* 2003;56:271-6.

110. Barth PJ, Ebrahimsade S, Ramaswamy A, Moll R. CD34+ fibrocytes in invasive ductal carcinoma, ductal carcinoma in situ, and benign breast lesions. *Virchows Arch* 2002;440:298-303.
111. Jacobs TW, Byrne C, Colditz G, Connolly JL, Schnitt SJ. Radial scars in benign breast-biopsy specimens and the risk of breast cancer. *N Engl J Med* 1999;340:430-6.
112. Offersen BV, Nielsen BS, Høyer-Hansen G i sur. The myofibroblast is the predominant plasminogen activator inhibitor-1-expressing cell type in human breast carcinomas. *Am J Pathol* 2003;163:1887-99.
113. Yazhou C, Wenlv S, Weidong Z, Licun W. Clinicopathological significance of stromal myofibroblasts in invasive ductal carcinoma of the breast. *Tumour Biol* 2004;25:290-5.
114. Kojima Y, Acar A, Eaton EN i sur. Autocrine TGF-beta and stromal cell-derived factor-1 (SDF-1) signaling drives the evolution of tumor-promoting mammary stromal myofibroblasts. *Proc Natl Acad Sci U S A* 2010;107:20009-14.
115. Hasebe T, Sasaki S, Imoto S, Ochiai A. Highly proliferative fibroblasts forming fibrotic focus govern metastasis of invasive ductal carcinoma of the breast. *Mod Pathol* 2001;14:325-37.
116. Hasebe T, Tsuda H, Hirohashi S. Fibrotic focus in infiltrating ductal carcinoma of the breast: a significant histopathological prognostic parameter for predicting the long-term survival of the patients. *Breast Cancer Res Treat* 1998;49:195-208.
117. Hasebe T, Sasaki S, Imoto S, Mukai K, Yokose T, Ochiai A. Prognostic significance of fibrotic focus in invasive ductal carcinoma of the breast: a prospective observational study. *Mod Pathol* 2002;15:502-16.
118. Hasebe T, Tsuda H, Hirohashi S i sur. Fibrotic focus in invasive ductal carcinoma: an indicator of high tumor aggressiveness. *Jpn J Cancer Res* 1996;87:385-94.
119. Van den Eynden GG, Colpaert CG, Couvelard A i sur. A fibrotic focus is a prognostic factor and a surrogate marker for hypoxia and (lymph)angiogenesis in breast cancer: review of the literature and proposal on the criteria of evaluation. *Histopathology* 2007;51:440-51.
120. Colpaert CG, Vermeulen PB, Fox SB, Harris AL, Dirix LY, Van Marck EA. The presence of a fibrotic focus in invasive breast carcinoma correlates with the expression of carbonic anhydrase IX and is a marker of hypoxia and poor prognosis. *Breast Cancer Res Treat* 2003;81:137-47.

121. Colpaert C, Vermeulen P, van Beest P i sur. Intratumoral hypoxia resulting in the presence of a fibrotic focus is an independent predictor of early distant relapse in lymph node-negative breast cancer patients. *Histopathology* 2001;39:416-25.
122. Colpaert C, Vermeulen P, Jeuris W i sur. Early distant relapse in "node-negative" breast cancer patients is not predicted by occult axillary lymph node metastases, but by the features of the primary tumour. *J Pathol* 2001;193:442-9.
123. Hasebe T, Iwasaki M, Akashi-Tanaka S i sur. Important histologic outcome predictors for patients with invasive ductal carcinoma of the breast. *Am J Surg Pathol* 2011;35:1484-97.
124. Hasebe T, Iwasaki M, Akashi-Tanaka S i sur. Prognostic significance of mitotic figures in metastatic mammary ductal carcinoma to the lymph nodes. *Hum Pathol* 2011;42:1823-32.
125. Hasebe T, Tamura N, Iwasaki M i sur. Grading system for lymph vessel tumor emboli: significant outcome predictor for patients with invasive ductal carcinoma of the breast who received neoadjuvant therapy. *Mod Pathol* 2010;23:581-92.
126. Tomas D, Krušlin B. The potential value of (Myo)fibroblastic stromal reaction in the diagnosis of prostatic adenocarcinoma. *Prostate* 2004;61:324-31.
127. Elston CW, Ellis IO. Pathologic prognostic factors in breast cancer. I. The value of histologic grade in breast cancer: Experience from a large study with long-term follow-up. *Histopathology* 1991;19:403–10.
128. Weigelt B, Bissell MJ. Unraveling the microenvironmental influences on the normal mammary gland and breast cancer. *Semin Cancer Biol* 2008;18:311-21.
129. Kalluri R, Zeisberg M. Fibroblasts in cancer. *Nat Rev Cancer* 2006;6:392-401.
130. Karnoub AE, Dash AB, Vo AP i sur. Mesenchymal stem cells within tumour stroma promote breast cancer metastasis. *Nature* 2007;449:557-63.
131. Rønnov-Jessen L, Petersen OW. Induction of alpha-smooth muscle actin by transforming growth factor-beta 1 in quiescent human breast gland fibroblasts. Implications for myofibroblast generation in breast neoplasia. *Lab Invest* 1993;68:696-707.
132. Petersen OW, Nielsen HL, Gudjonsson T i sur. Epithelial to Mesenchymal Transition in Human Breast Cancer Can Provide a Nonmalignant Stroma. *Am J Pathol* 2003;162:391-402.
133. Zeisberg EM, Potenta S, Xie L, Zeisberg M, Kalluri R. Discovery of endothelial to mesenchymal transition as a source for carcinoma-associated fibroblasts. *Cancer Res* 2007;67:10123-8.

134. Direkze NC, Hodivala-Dilke K, Jeffery R i sur. Bone marrow contribution to tumor-associated myofibroblasts and fibroblasts. *Cancer Res* 2004;64:8492-5.
135. Nakayama H, Enzan H, Miyazaki E, Kuroda N, Naruse K, Hiroi M. Differential expression of CD34 in normal colorectal tissue, peritumoral inflammatory tissue, and tumour stroma. *J Clin Pathol* 2000;53:626-9.
136. Barth PJ, Schenck zu Schweinsberg T, Ramaswamy A, Moll R. CD34+ fibrocytes, alpha-smooth muscle antigen-positive myofibroblasts, and CD117 expression in the stroma of invasive squamous cell carcinomas of the oral cavity, pharynx, and larynx. *Virchows Arch* 2004;444:231-4.
137. Orimo A, Gupta PB, Sgroi DC i sur. Stromal fibroblasts present in invasive human breast carcinomas promote tumor growth and angiogenesis through elevated SDF-1/CXCL12 secretion. *Cell* 2005;121:335-48.
138. Hasebe T, Sasaki S, Imoto S, Ochiai A. Proliferative activity of intratumoral fibroblasts is closely correlated with lymph node and distant organ metastases of invasive ductal carcinoma of the breast. *Am J Pathol* 2000;156:1701-10.
139. Marinho VF, Metze K, Sanches FS, Rocha GF, Gobbi H. Lymph vascular invasion in invasive mammary carcinomas identified by the endothelial lymphatic marker D2-40 is associated with other indicators of poor prognosis. *BMC Cancer* 2008;8:64.
140. Dadiani M, Kalchenko V, Yosepovich A i sur. Real-time imaging of lymphogenic metastasis in orthotopic human breast cancer. *Cancer Res* 2006;66:8037-41.
141. Braun M, Flucke U, Debald M i sur. Detection of lymphovascular invasion in early breast cancer by D2-40 (podoplanin): a clinically useful predictor for axillary lymph node metastases. *Breast Cancer Res Treat* 2008;112:503-11.
142. Weidner N. Tumoural vascularity as a prognostic factor in cancer patients: the evidence continues to grow. *J. Pathol.* 1998;184:119-22.
143. Cunnick GH, Jiang WG, Douglas-Jones T i sur. Lymphangiogenesis and lymph node metastasis in breast cancer. *Mol Cancer* 2008;6:7-23.
144. Mohammed RA, Ellis IO, Lee AH, Martin SG. Vascular invasion in breast cancer; an overview of recent prognostic developments and molecular pathophysiological mechanisms. *Histopathology* 2008;1-9.
145. Van den Eynden GG, van der Auwera I, Van Laere SJ i sur. Distinguishing blood and lymph vessel invasion in breast cancer: a prospective immunohistochemical study. *Br. J. Cancer* 2006;94:1643-9.

146. Ito M, Moriya T, Ishida T i sur. Significance of pathological evaluation for lymphatic vessel invasion in invasive breast cancer. *Breast Cancer* 2007;14:381-7.
147. Vleugel MM, Bos R, van der Groep P i sur. Lack of lymphangiogenesis during breast carcinogenesis. *J Clin Pathol* 2004;57:746-51.
148. Sundar SS, Ganesan TS. Role of lymphangiogenesis in cancer. *J Clin Oncol* 2007;25:4298-307.
149. Mumprecht V, Detmar M. Lymphangiogenesis and cancer metastasis. *J Cell Mol Med* 2009;13:1405-16.
150. Ran S, Volk L, Hall K, Flister MJ. Lymphangiogenesis and lymphatic metastasis in breast cancer. *Pathophysiology* 2010;17:229-51.
151. Nakamura Y, Yasuoka H, Tsujimoto M i sur. Lymph vessel density correlates with nodal status, VEGF-C expression, and prognosis in breast cancer. *Breast Cancer Res Treat* 2005;91:125-32.
152. Koyama Y, Kaneko K, Akazawa K, Kanbayashi C, Kanda T, Hatakeyama K. Vascular endothelial growth factor-C and vascular endothelial growth factor-D messenger RNA expression in breast cancer: association with lymph node metastasis. *Breast Cancer* 2003;4:354-60.
153. Van der Schaft DW, Pauwels P, Hulsmans S, Zimmermann M, van de Poll-Franse LV, Griffioen AW. Absence of lymphangiogenesis in ductal breast cancer at the primary tumor site. *Cancer Lett* 2007;254:128-36.
154. Mohammed RA, Ellis IO, Elsheikh S, Paish EC, Martin SG. Lymphatic and angiogenic characteristics in breast cancer: morphometric analysis and prognostic implications. *Breast Cancer Res Treat* 2008;261-73.
155. El-Gendi S, Abdel-Hadi M. Lymphatic vessel density as prognostic factor in breast carcinoma: relation to clinicopathologic parameters. *J Egypt Natl Canc Inst* 2009;21:139-49.
156. Choi WW, Lewis MM, Lawson D i sur. Angiogenic and lymphangiogenic microvessel density in breast carcinoma: correlation with clinicopathologic parameters and VEGF-family gene expression. *Mod Pathol* 2005;18:143-52.
157. Padera TP, Kadambi A, di Tomaso E i sur. Lymphatic metastasis in the absence of functional intratumor lymphatics. *Science* 2002;296:1883-6.
158. Isaka N, Padera TP, Hagendoorn J, Fukumura D, Jain RK. Peritumor lymphatics induced by vascular endothelial growth factor-C exhibit abnormal function. *Cancer Res* 2004;64:4400-4.



159. De Mascarel I, MacGrogan G, Debled M i sur. D2-40 in breast cancer: should we detect more vascular emboli? *Mod Pathol* 2009;22:216-22.
160. Schoppmann SF, Bayer G, Aumayr K i sur. Prognostic value of lymphangiogenesis and lymphovascular invasion in invasive breast cancer. *Ann. Surg* 2004;240:306-12.
161. Tsutsui S, Kume M, Era S. Prognostic value of microvessel density in invasive ductal carcinoma of the breast. *Breast Cancer* 2003;10:312-9.
162. Lauria R, Perrone F, Carlomagno C i sur. The prognostic value of lymphatic and blood vessel invasion in operable breast cancer. *Cancer* 1995;76:1772-8.
163. Mohammed RA, Martin SG, Gill MS, Green AR, Paish EC, Ellis IO. Improved methods of detection of lymphovascular invasion demonstrate that it is the predominant method of vascular invasion in breast cancer and has important clinical consequences. *Am. J. Surg. Pathol* 2007;31:1825-33.
164. Tomas D, Spajić B, Milošević M, Demirović A, Marušić Z. Extensive retraction artefact predicts biochemical recurrence-free survival in prostatic carcinoma. *Histopathology* 2011;58:447-54.
165. Acs G, Paragh G, Chuang ST, Laronga C, Zhang PJ. The presence of micropapillary features and retraction artifact in core needle biopsy material predicts lymph node metastasis in breast carcinoma. *Am J Surg Pathol* 2009;33:202-10.
166. Verghese ET, Shenoy H, Cookson VJ i sur. Epithelial-mesenchymal interactions in breast cancer: evidence for a role of nuclear localized  $\beta$ -catenin in carcinoma-associated fibroblasts. *Histopathology* 2011;59:609-18.
167. Barsky SH, Ye Y, Karlin NJ. "Separation artifact" v lymphovascular invasion: are mimics only mimics? [abstrakt]. *Mod Pathol* 2006. 19(suppl 1):289A.
168. Damiani S, Eusebi V, Peterse JL. Malignant neoplasms infiltrating pseudoangiomatous' stromal hyperplasia of the breast: an unrecognized pathway of tumour spread. *Histopathology* 2002;41:208-15.

## 11. ŽIVOTOPIS

Rođena sam 08. srpnja 1976. godine u Zagrebu gdje sam završila osnovnu i srednju školu. Diplomirala sam 2002. godine na Medicinskom fakultetu Sveučilišta u Zagrebu. Dobitnik sam Rektorove nagrade akademske godine 2000/2001. Nakon obavljenog pripravničkog staža u KBC „Sestre milosrdnice“ u Zagrebu, 2003. godine sam položila državni ispit 2003. godine te godinu dana radila u Ustanovi za hitnu medicinsku pomoć, Doma zdravlja Vitovitičko-podravske županije, u Slatini. U veljači 2005. godine započinjem specijalizaciju iz patološke anatomije na Kliničkom zavodu za patologiju „Ljudevit Jurak“, KBC „Sestre milosrdnice“, gdje sam u rujnu 2009. godine položila specijalistički ispit i gdje i danas radim kao patolog s užim stručnim i znanstvenim interesom u području ginekološke i perinatalne patologije. Autorica sam više članaka i kongresnih priopćenja koji su objavljeni u indeksiranim časopisima, od čega je 10 objavljeno u časopisima indeksiranim u CC. Uz prof. dr. sc. Marinu Kos, koautor sam udžbenika „Osnove patologije posteljice“, objavljenog 2011. godine te poglavlja o infekcijama i upalama posteljice u udžbeniku „Infekcije u ginekologiji i perinatologiji“, objavljenog 2012. godine.