

Kolinergični sustav u mozgu štakorskoga modela eksperimentalne Alzheimerove bolesti izazvane streptozotocinom

Knezović, Ana

Doctoral thesis / Disertacija

2015

Degree Grantor / Ustanova koja je dodijelila akademski / stručni stupanj: **University of Zagreb, School of Medicine / Sveučilište u Zagrebu, Medicinski fakultet**

Permanent link / Trajna poveznica: <https://um.nsk.hr/um:nbn:hr:105:986846>

Rights / Prava: [In copyright](#)/[Zaštićeno autorskim pravom.](#)

Download date / Datum preuzimanja: **2025-03-21**



Repository / Repozitorij:

[Dr Med - University of Zagreb School of Medicine Digital Repository](#)



**SVEUČILIŠTE U ZAGREBU
MEDICINSKI FAKULTET**

Ana Knezović

**Kolinergični sustav u mozgu
štakorskoga modela eksperimentalne
Alzheimerove bolesti izazvane
streptozotocinom**

DISERTACIJA



Zagreb, 2015.

**SVEUČILIŠTE U ZAGREBU
MEDICINSKI FAKULTET**

Ana Knezović

**Kolinergični sustav u mozgu
štakorskoga modela eksperimentalne
Alzheimerove bolesti izazvane
streptozotocinom**

DISERTACIJA

Zagreb, 2015.

Disertacija je izrađena u Zavodu za farmakologiju i Hrvatskom institutu za istraživanje mozga Medicinskog fakulteta Sveučilišta u Zagrebu, te na Zavodu za psihijatriju, psihosomatiku i psihoterapiju i Zavodu za neuropatologiju, Sveučilišta u Würzburgu, Njemačka. Disertacija je napravljena u sklopu UKF 64/10 i MZOŠ projekta. Dio rezultata objavljen je u znanstvenom radu (u prilogu na kraju disertacije), dok je rad s preostalim rezultatima iz disertacije u postupku recenzije u međunarodnom znanstvenom časopisu.

Mentor: prof. dr. sc. Melita Šalković-Petrišić

Zahvaljujem se tehničarki Božici Hržan na velikoj pomoći u izvedbi istraživanja iz ovog doktorata, te Ana Mariji Marjanović i Marini Knapić na pomoći u dijelu laboratorijskih analiza. Hvala Ivici Mataku na pauzama s brojnim kavama i raspravi o mogućim tehničkim problemima. Hvala roditeljima, Vedranu, mom psu Odinu i svim mojim prijateljima. I naravno, hvala mojoj mentorici što je imala puno strpljenja samnom.

SADRŽAJ:

Kratice

1. UVOD	1
1.1. Alzheimerova bolest	2
1.1.1. Patofiziologija	2
1.1.1.1. Inzulinski sustav mozga u Alzheimerovoj bolesti.....	4
1.1.2. Kognitivne promjene.....	6
1.1.3. Histopatološka obilježja.....	6
1.1.4. Liječenje Alzheimerove bolesti	8
1.2. Kolinergični sustav u mozgu	9
1.2.1. Stanična biologija kolinergične sinapse	10
1.2.2. Muskarinski receptori	12
1.2.3. Nikotinski receptori.....	13
1.2.4. Povezanost kolinergičnog sustava s učenjem i pamćenjem.....	14
1.2.5. Kolinergični sustav u Alzheimerovoj bolesti.....	14
1.3. Životinjski modeli Alzheimerove bolesti	16
1.3.1. Transgenični modeli.....	16
1.3.2. Ne-transgenični model izazvan središnjom primjenom streptozotocina (STZ-icv model)	18
1.3.2.1. Streptozotocin.....	18
1.3.2.2. Mehanizam djelovanja streptozotocina	19
1.3.2.3. Promjene uzrokovane središnjom primjenom streptozotocina u dosadašnjim istraživanjima	20
1.3.2.4. Kolinergični lijekovi istraživani na STZ-icv modelu.....	24
2. HIPOTEZA	26
3. CILJEVI RADA	28
4. MATERIJALI I METODE	30
4.1. Životinje.....	31
4.2. Korištene kemikalije, reagensi i protutijela	31

4.3. Plan pokusa	34
4.4. Intracerebroventrikularna primjena streptozotocina	36
4.5. Kognitivni testovi	36
4.5.1. Test plivanja u labirintu (Morris Water Maze test).....	36
4.5.2. Test pasivnog izbjegavanja (Passive Avoidance test).....	37
4.6. Uzimanje i pripremanje bioloških uzoraka	38
4.7. Mjerenje koncentracije glukoze	38
4.8. Mjerenje aktivnosti acetilkolinesteraze	39
4.9. Western blot analiza	39
4.10. Histokemija i imunohistokemija	41
4.10.1. Bojanje po Nissl-u.....	41
4.10.2. Bojanje Tioflavinom S	41
4.10.3. Bojanje Kongo crvenilom	42
4.10.4. Bojanje srebrom Bielschowsky metodom.....	42
4.10.5. Imunohistokemija.....	43
4.11. Statistička obrada podataka	45
5. REZULTATI	46
5.1. Koncentracija glukoze	47
5.2. Učenje i pamćenje u STZ-icv štakorskom modelu	47
5.2.1. Test pasivnog izbjegavanja (Passive Avoidance test)	47
5.2.2. Test plivanja u labirintu (Morris Water Maze test).....	49
5.3. Aktivnost acetilkolinesteraze	52
5.4. Ekspresija muskarinskih M1 i M4 receptora	53
5.5. Ekspresija nikotinskog $\alpha 7$ receptora	56
5.6. Ekspresija kolinacetil transferaze (ChAT)	56
5.6.1. ChAT Western blot	56
5.6.2. ChAT imunohistokemija.....	59
5.7. Morfološke promjene	61
5.8. Ekspresija kiselog vlaknastog proteina glije (GFAP)	63
5.9. Vizualizacija β-amiloida	66
5.9.1. Kongo i tioflavino S bojanje	66

5.9.2. A β 42 imunohistokemija.....	69
5.10. Vizualizacija neurofibrilarnih promjena pomoću AT8 markera	69
6. RASPRAVA	72
7. ZAKLJUČCI	83
8. KRATKI SADRŽAJ	85
9. SUMMARY	87
10. POPIS LITERATURE	89
11. KRATKA BIOGRAFIJA	121
12. OBJAVLJENI RAD IZ PODRUČJA DISERTACIJE	123

Kratice

5-HT	-	serotonin
Aβ	-	amiloid β
AC	-	adenilat ciklaza
ACh	-	acetilkolin
AChE	-	acetilkolinesteraza
AICD	-	unutarstanična domena amiloidnog prekursorskog proteina
Akt/PKB	-	protein kinaza B
APOE	-	apolipoprotein E
APP	-	amiloidni prekursorski protein
Aβ42	-	amiloid β 1-42
CAT	-	katalaza
ChAT	-	kolinacetil transferaza
ChT	-	transporter kolina
COX	-	ciklooksigenaza
CTF	-	COOH – terminalni fragment
DA	-	dopamin
DAG	-	diacilglicerol
fAD	-	familijarna Alzheimerova bolest
FTD	-	frontotemporalna demencija
GABA	-	γ -aminomaslačna kiselina
GAPDH	-	gliceraldehid-3-fosfat dehidrogenaza
GFAP	-	kiseli vlaknasti protein glije
GLP-1	-	glukagonu sličan peptid 1
GLUT	-	nosač glukoze
GSK3	-	glikogen sintaza kinaza 3
Icv	-	intracerebroventrikularno
IDE	-	enzim koji razgrađuje inzulin
IGF	-	inzulinu sličan faktor rasta
IP₃	-	inozitol-3-fosfat
IR	-	inzulinski receptor

IRS	-	supstrat inzulinskog receptora
LTP	-	dugoročna potencijacija
mAChR	-	muskarinski kolinergični receptor
MAP	-	proteini vezani uz mikrotubule
MAPK	-	proteinska kinaza aktivirana mitogenom
MARK	-	kinaza koja regulira afinitet mikrotubula
MCI	-	blago kognitivno oštećenje
MDA	-	malondialdehid
NA	-	noradrenalin
nAChR	-	nikotinski kolinergični receptor
NADH	-	nikotinamida adenin dinukleotida
NFT	-	neurofibrilarni snopići
NMDA	-	N-metil-D-aspartat
NOS	-	dušik oksid sintaza
PHF	-	spareni helikalni filamenti
PI-3K	-	fosfatidil inozitol 3 kinaza
PKA	-	protein kinaza A
PKC	-	protein kinaza C
PLC	-	fosfolipaza
PP2A	-	protein fosfataza 2A
PSEN	-	presenilin
ROS	-	reaktivne oksidativne vrste
sAD	-	sporadična Alzheimerova bolest
SOD	-	superoksid dismutaza
STZ	-	streptozotocin
SŽS	-	središnji živčani sustav
VAcHT	-	vezikularni acetilkolinski transporter

1. UVOD

1.1. ALZHEIMEROVA BOLEST

Više od 35 milijuna ljudi u svijetu boluje od Alzheimerove bolesti (*Alzheimer's disease* – AD), koju karakterizira progresivno pogoršanje pamćenja i drugih kognitivnih funkcija koje dovodi do smrti prosječno unutar 3 do 9 godina nakon dijagnoze (1,2). AD se sve češće pojavljuje među bolestima populacije starije dobi. Predviđeno je da će se brojka oboljelih povećati na 65,7 milijuna ljudi do 2030. godine, te 115,4 milijuna do 2050. godine (3). Učestalost AD-a raste s godinama života; u Europi je učestalost 4,4% u osoba starijih od 65 godina, a 28,5% za starije od 90 godina života (4). Hrvatska nema službeni registar oboljelih od Alzheimerove bolesti ali obzirom na pretpostavku da oko 10% osoba starijih od 65 godina ima neki oblik demencije, broj doseže oko 80 000 oboljelih od demencija, od kojih velika većina ima AD (5). Uslijed dramatičnog porasta očekivane starosti tijekom 20. stoljeća, danas je sve više ljudi s neurodegenerativnim poremećajima, a najučestaliji među njima je AD, koja je dobila naziv po njemačkom neurologu dr. Aloisu Alzheimeru koji ju je prvi definirao 1906. godine (6).

1.1.1. Patofiziologija

Osim simptoma progresivne demencije, AD karakterizira i gubitak neuronalnih procesa i neurona (gubitak na težini i volumenu mozga). Patofiziološki proces AD-a započinje u regiji hipokampusa koja je uključena u procese učenja i pamćenja, te se atrofija širi dalje u ostala područja mozga (7,8).

Postoje načelno dva oblika Alzheimerove bolesti: familijarna AD (pojavljuje se u oko 0,1% svih slučajeva) s autosomalnim dominantnim oblikom nasljeđivanja koja se obično pojavljuje prije 65 godine života i sporadična AD (sAD) čiji uzrok još nije razjašnjen, a javlja se u kasnijoj životnoj dobi (9). Prva mutacija gena otkrivena kao uzrok familijarnog oblika bolesti (fAD) nađena je u genu amiloidnog prekursorškog proteina (APP) na kromosomu 21 (10). Kasnije su nađene i druge mutacije u APP genu te u visoko homolognim genima presenilina 1 (PSEN1) i presenilina 2 (PSEN2) (9). Zajedničko obilježje svih mutacija je da dovode do povećane proizvodnje manje topivog i više toksičnog amiloid-beta 1-42 (A β 42) proteina (11) smatranog glavnim pokretačem bolesti. Dosadašnja ispitivanja sAD-a upućuju da je ishodišni mehanizam ovog oblika raznolik i nedovoljno poznat (2).

Postoji više hipoteza o nastanku sAD-a, a među najpoznatijima su amiloidna i kolinergična hipoteza. Prema amiloidnoj kaskadnoj hipotezi nakupljanje A β peptida u mozgu središnji je ishodišni događaj u patologiji AD, a upravo ova hipoteza dominira u istraživanjima u posljednjih dvadeset godina. S druge strane, svi novi lijekovi koji se temelje na A β pristupu, i koji su došli do faze III kliničkih pokusa, pokazali su se neučinkovitim. Nedostatak amiloidne hipoteze (Slika 1) je njena usmjerenost isključivo na A β , zanemarujući ostale čimbenike kao moguće prethodnike u patofiziološkom procesu i njihove interakcije, uključivo i s tau proteinom (13). Tau proteini su strukturni proteini koji stabiliziraju mikrotubule i najviše ih ima u neuronima središnjeg živčanog sustava (SŽS). Patološki se nakupljaju kao filamentozne inkluzije u piramidalnim neuronima (neurofibrilarni snopići) u AD-u i drugim neurodegenerativnim poremećajima (taupatije) (2). Mutacija u tau genu može uzrokovati autosomalnu dominantnu demenciju frontotemporalnog režnja, a patologija tau proteina koja uzrokuje gubitak neurona u ovoj bolesti slična je tau patologiji u AD-u ali bez pojave A β plakova (13).

Jedna od najstarijih teorija etiopatogeneze AD je kolinergična hipoteza prema kojoj je zbog važne uloge acetilkolina (ACh) u procesu pamćenja, oštećenje pamćenja i drugih kognitivnih funkcija u AD-u izravno povezano s degeneracijom cerebralnih presinaptičkih kolinergičnih neurona (14). Manjak kolinergičnih projekcija u AD-u povezuje se s patološkim nakupljanjem A β peptida i poremećajem fosforilacije tau proteina.

Osim amiloida, kolinergičnog sustava i tau proteina, u razumijevanju etiopatogeneze sAD-a smatra se da značajnu ulogu imaju i rizični čimbenici. Dob je jedan od najznačajnijih rizičnih čimbenika za razvoj AD-a (15), čija prevalencija raste eksponencijalno nakon 65. godine života (3, 4). Značajni rizični čimbenik je i posjedovanje jednog ili oba alela apolipoproteina E4 (APOE4). Apolipoprotein E je primarni transporter kolesterola u mozgu, ali APOE transporteri također imaju ulogu u prijenosu A β kroz krvno-moždanu barijeru (izbacivanju A β iz mozga), pri čemu APOE4 oblik to provodi značajno sporije od ostalih APOE oblika i time pogoduje nakupljanju A β u mozgu. Postoje snažni dokazi da APOE4 sudjeluje u taloženju amiloidnih fibrila i povećavanju oligomerizacije A β peptida (18). Jedan E4 alel povećava rizik oboljevanja za faktor 4, a dva alela za faktor 19 (19). Također, visoka razina kolesterola u serumu u srednjoj dobi povećava rizik za AD (20). Osim navedenih glavnih rizičnih čimbenika i pozitivne obiteljske anamneze, u posljednje se vrijeme značajna smatra i hipertenzija (hipertenzivni

bolesnici koji primaju lijek imaju manje neuropatoloških odlika AD-a) i dijabetes tipa II (povećani rizik nastajanja sAD-a) (21, 22).

Novija istraživanja upućuju da bi patofiziološka osnova sAD mogao biti cerebralni metabolički poremećaj u vidu smanjenog metabolizma i iskorištenje glukoze te inzulinske rezistencije u mozgu (2, 22, 23).

1.1.1.1. Inzulinski sustav mozga u Alzheimerovoj bolesti

Istraživanja inzulinskog sustava kao i njegova uloga u mozgu intenzivno se provode posljednjih deset godina, a u sklopu toga posebno i poremećaji neuronalne inzulinske signalne kaskade u mozgu oboljelih od sAD-a. Glavni izvor inzulina u mozgu je inzulini koji dolaze iz gušterače koji prolazi krvno-moždanu barijeru transportnim mehanizmom (24, 25). Manji udio inzulina proizvodi se u samom mozgu gdje se veže za inzulinski receptor (IR) i započinje unutarstaničnu kaskadu koja je slična onoj na periferiji. U mozgu sisavaca postoje dva različita tipa inzulinskog receptora: periferni tip (slabije rasprostranjen na glija stanicama) i IR specifičan za neurone koji je široko rasprostranjen u mozgu (26). Postoje dva glavna unutarstanična signalna puta IR, fosfoinozitol-3-kinazni (PI-3K) put i put proteinskih kinaza aktiviranih mitogenom (MAPK) (27, 28). Nakon vezanja inzulina za vanjsku (α) podjedinicu IR, dolazi do autofosforilacije unutarstanične β podjedinice te povećanja katalitičke aktivnosti tirozin kinaze samog receptora (28). Ovako aktivirani IR postaje mjesto za vezanje supstrata inzulinskog receptora (IRS) koji se tad fosforilira na tirozinu. IRS je sada spreman na vezanje za različite signalne molekule koje sadrže SH2 (*Src homology 2*) domenu, a jedna od njih je i PI-3K. Nakon aktiviranja, PI-3K inducira fosforilaciju, a potom aktivaciju protein kinaze B (Akt/PKB) koja zatim aktivira redistribuciju nosača za glukozu 4 (GLUT4) prema staničnoj membrani, te unos glukoze u stanicu (28). Akt/PKB također fosforilira glikogen sintazu kinazu 3 (GSK3) koja u fosforiliranom obliku postaje inaktivna (28), a aktivnost GSK3 povezana je s regulacijom homeostaze APP/A β i fosforilacijom tau proteina u mozgu (25). Nađena je također koekspresija proteina vezanih uz inzulinsku signalizaciju i kolinergičnog markera u hipokampusu (29), što upućuje da bi poremećaj signalizacije IR mogao imati značajnu ulogu na kolinergičnu transmisiju te biti važan čimbenik u mehanizmu neurodegeneracije u AD-u. Na molekularnoj razini, inzulini i IR sudjeluju u regulaciji učenja i pamćenja putem aktivacije pojedinih signalnih puteva uključujući MAPK/ERK put koji je povezan sa stvaranjem dugotrajnog pamćenja (30) koji je važan i u kolinergičnoj

neurotransmisiji (31). Također je pokazano da aktivacija muskarinskih kolinergičnih receptora u prefrontalnom korteksu dovodi do pojačane funkcije GABA(A) receptora preko signalne kaskade ovisne o PKC-u posredovane Src proteinom ali ovisne o inzulin/PI-3K putu (32).

Noviji literaturni podaci upućuju na povezanost manjka inzulina i razvoja inzulinske rezistencije u mozgu sa sporadičnim oblikom AD (33). Postmortalna istraživanja mozga sAD bolesnika pokazala su smanjenu razinu inzulina i ekspresiju mRNA za inzulin u frontalnom korteksu i hipokampusu (34), te povećanu gustoću inzulinskog receptora praćenu smanjenom aktivnosti receptorske tirozin kinaze (35). Također je nađena snižena ekspresija gena za inzulinu sličan faktor rasta-1 (IGF-1) i IGF-1 receptor u frontalnom korteksu, hipokampusu i hipotalamusu AD bolesnika *post mortem* (36), što je značajno obzirom na djelomično preklapanje signalnih putova IR i IGF-1 receptora. Supstrat inzulinskog receptora 1 (IRS1) predstavlja kritičnu točku inzulinskog signalnog puta jer je u interakciji sa svim drugim protein kinazama uključujući IGF 1 i 2, TrkB i ErbB. Fosforilacija tirozina na IRS1 dovodi do aktivacije Akt, mTOR i GSK3, dok fosforilacija serina na IRS1 može inhibirati njegovu aktivnost, te dovesti do inzulinske rezistencije (37). U AD-u je nađena povećana fosforilacija IRS1 na serinskim ostacima (38) što upućuje na poremećaje u daljnjoj signalnoj kaskadi kojima bi IRS1 trebao prenijeti signal. Smanjena ekspresija PI-3K također je nađena u AD bolesnika *post mortem* (39). Regionalne specifičnosti promjena i razlika u stadiju AD moguće da imaju učinak na nekonzistentnost literaturnih podataka o promjenama Akt/PKB i GSK3 α/β , čiji su fosforilirani oblici uglavnom nađeni u sniženim koncentracijama u odnosu na zdrave osobe iste dobi (40), što indirektno upućuje na povećanu aktivnost GSK3. Ovaj nalaz upućuje da vezanje inzulina za IR u mozgu sAD bolesnika ne dovodi do očekivanih fizioloških odgovora u IR signalizaciji već se razvija stanje tzv. inzulinske rezistencije. U skladu s time, smanjena fosforilacija, odnosno povećana aktivnost GSK3 nađena u hipokampusu i hipotalamusu moguće je posljedica smanjene aktivnosti Akt/PKB koja je nađena u istim regijama (36). Smanjena aktivnost Akt/PKB s druge strane upućuje i na smanjenu redistribuciju GLUT4 na membranu te posljedično smanjeni ulaz glukoze u stanicu. Hiperfosforilacija tau proteina smatra se primarno posljedicom povećane aktivnosti GSK3 β podjedinice (41), dok povećana aktivnosti GSK3 α dovodi do proizvodnje A β peptida, što podupiru nalazi da inhibicija GSK3 α dovodi do prestanka akumulacije A β peptida u mozgu miševa s pretjerano ekspimiranim APP-om (42). Homeostaza fosforilacije tau proteina je, osim kinazama (43), regulirana i fosfatazama, posebno protein fosfatazom 2A (PP2A) koja može

direktno defosforilirati tau (44, 45). U frontalnom i temporalnom korteksu sAD bolesnika *post mortem* nađena je značajno smanjena ukupna količina PP2A enzima (46).

1.1.2. Kognitivne promjene

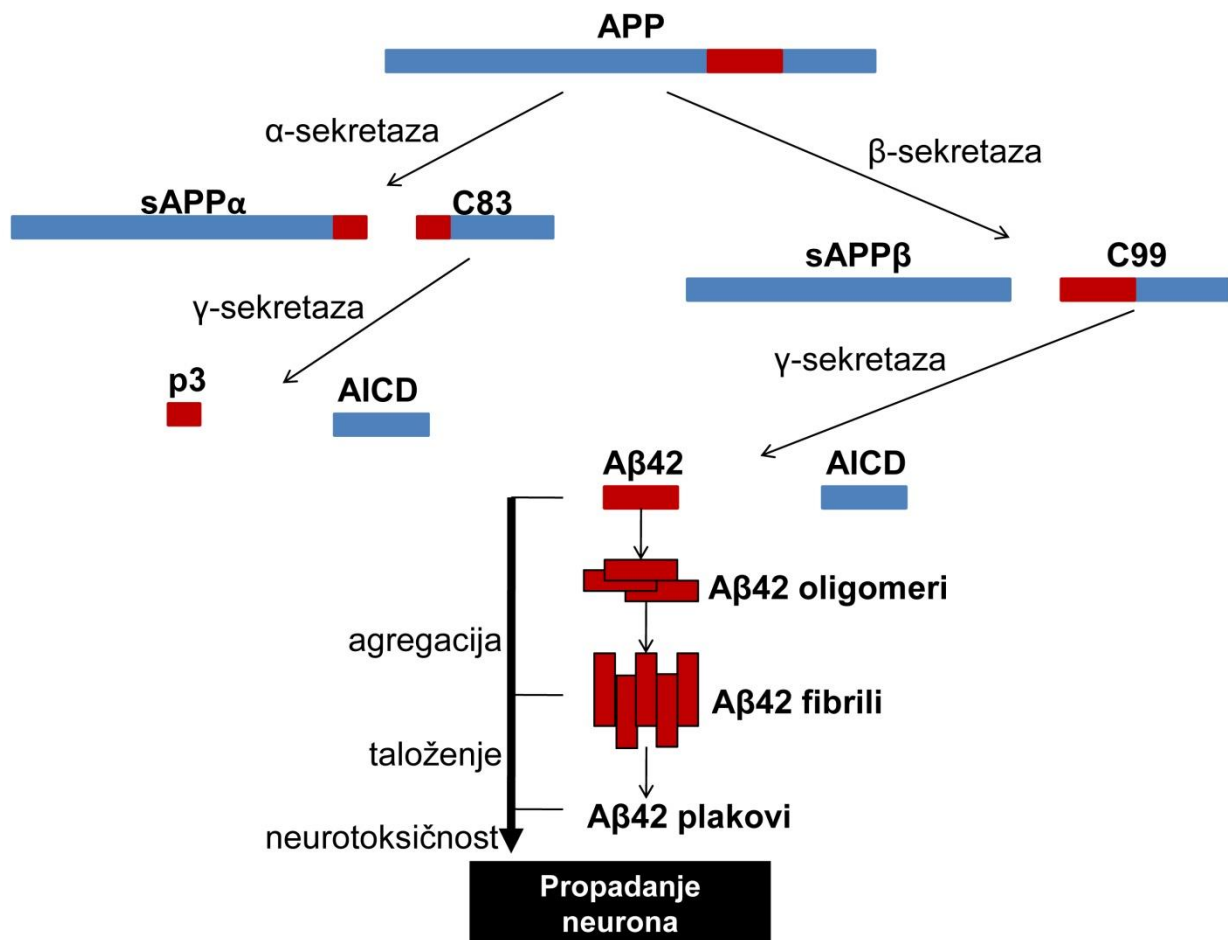
Prema revidiranim kriterijima za dijagnosticiranje AD-a razlikujemo pretklinički stadij, blago kognitivno oštećenje (*mild cognitive impairment* – MCI) i AD (47). U pretkliničkom stadiju AD mjerljive su promjene određenih pokazatelja u mozgu, likvoru (CSF) i/ili u krvi koje upućuju na rane znakove bolesti kada još nije došlo do razvitka simptoma kao što je gubitak memorije (48, 49). Osim na temelju patofizioloških promjena, dijagnoza MCI postavlja se i na osnovu kliničke slike vezane uz poremećaj učenja i pamćenja (48, 50). Oboljeli s dijagnozom MCI mogu i dalje normalno živjeti i samostalno funkcionirati ali sve više rade grešaka. Kognitivna i bihevioralna oštećenja obuhvaćaju: a) oštećenje sposobnosti za usvajanje i pamćenje novih informacija, b) donošenje pogrešnih odluka (oštećenje razuma i loša procijena) i teškoće pri izvršavanju kompleksnih zadataka, c) gubitak vizualne i prostorne orijentacijske sposobnosti (nemogućnost prepoznavanja lica ili objekata...), d) poremećaj govornih funkcija, e) promjene osobnosti, ponašanja i raspoloženja. Za postavljanje dijagnoze AD moraju biti potvrđena minimalno dva navedena kognitivna i bihevioralna oštećenja (47). Dijagnoza kognitivnog oštećenja postavlja se korištenjem testova kojima se testira pamćenje: MMSE (*Mini-Mental State Exam*), GPCOG (*General Practitioner Assessment of Cognition*), AMT (*Abbreviated Mental Test*), Mini-cog (*Mini – cognition*), CDR (*Clinical Dementia Rating*), MoCA (*Montreal Cognitive Assessment*) i mnogi drugi (16, 17, 51, 52)

1.1.3. Histopatološka obilježja

Glavna neuropatološka obilježja AD-a su amiloidni plakovi, cerebralna amiloidna angiopatija, neurofibrilarni snopići te gubitak neurona i sinapsi koji uzrokuju izraženu atrofiju mozga (53).

Neurofibrilarni snopići (*neurofibrillary tangles* – NFT) su unutarstanične nakupine hiperfosforiliranog tau proteina i uz amiloidne plakove smatraju se glavnom patološkom karakteristikom AD (54). Tau protein pripada grupi proteina povezanih s mikrotubulima (*microtubule-associated proteins* – MAP) koji su otporni na toplinu i kiseline (55, 56). Odgovoran je za nastajanje i stabilizaciju mikrotubula te vezikularni transport što doprinosi pravilnom funkcioniranju neurona. Hiperfosforilirani tau je netopljiv, nema afinitet za

mikrotubule i nakuplja se u sparene helikalne filamente (*paired helical filaments* – PHF) (57). Povećan omjer fosforiliranog prema ukupnom (fosforiliranom i nefosforiliranom) tau proteinu u likvoru korelira sa smanjenjem kognitivnih funkcija (58). Najduži oblik tau proteina u ljudskom mozgu ima 80 serina ili treonina i 5 tirozina, stoga se gotovo 20% molekule potencijalno može fosforilirati (59). Tau je supstrat mnogim kinazama *in vitro*, međutim broj kinaza koje zaista fosforiliraju tau *in vivo* vjerojatno je znatno niži. Neke od njih su GSK3 β , kinaza ovisna o ciklinu



Slika 1. **Amiloidna kaskadna hipoteza.** Cijepanjem amiloidnog prekursorskog proteina (APP) s α ili β sekretazom nastaju solubilni (s) APP α i APP β , te C-terminalni segmenti C83 i C99. C83 i C99 fragmenti koji su vezani za membranu dalje podliježu razgradnji γ -sekretazom, te dolazi do nastajanja unutarstanične domene amiloidnog prekursornog proteina (AICD) i p3 petida ili amiloid β (A β) peptida koji agregira u oligomere i fibrile i nakuplja se u plakove.

5 (Cdk5), protein kinaza ovisna o cikličnom adenozin monofosfatu (cAMP) (PKA) i kinaza koja regulira afinitet mikrotubula (*Microtubule-affinity-regulating kinase* – MARK) (43). Novija istraživanja Braak-a i suradnika (60) upućuju da se taupatija povezana sa sAD-om može pojaviti

ranije nego što se prije mislilo i vjerovatno prije u moždanom deblu nego u transentorinalnoj regiji dok se prvi amiloidni plakovi mogu uočiti u neokorteksu i to nakon što je započela taupatija u moždanom deblu.

U mozgu oboljelih od AD-a prisutne su izvanstanične nakupine A β peptida koje formiraju **amiloidne (senilne) plakove**. Amiloid β peptidi su prirodni produkti metabolizma koji se sastoje od 36 do 43 aminokiselina. Monomerni A β 40 oblici mnogo su češći od štetnijih i agregaciji sklonijih A β 42 oblika. Duži oblik se obično proizvodi cijepanjem u endoplazmatskom retikulumu, dok kraći oblik cijepanjem u trans Golgijevoj mreži (61). Amiloidni peptidi (Slika 1) nastaju proteolizom transmembranskog APP-a kroz uzastopno cijepanje enzimima α -sekretazom, β -sekretazom i γ sekretazom (62).

Cijepanjem APP-a α -sekretazom oslobađa se veći solubilni fragment (α -APPs) u lumen/izvanstanični prostor dok se u membrani zadrži COOH-terminalni fragment (CTF) koji se sastoji od 83 podjedinice (C83). Neke APP molekule koje nisu pocijepane s α -sekretazom mogu biti pocijepane s β -sekretazom čime nastaju nešto manji ektodomenski derivat (β -APPs) i fragment CTF u membrani od 99 aminokiselina (C99) (6). Gama-sekretaza cijepa C83 i C99 fragment pri čemu nastaje manji nepatogeni peptid p3 i neurotoksični A β peptid (9). A β spontano agregira u solubilne oligomere i veće nesolubilne fibrile u plakovima. Prvobitno se mislilo da su samo A β depoziti u plakovima neurotoksični ali su daljnja istraživanja pokazala da bi A β oligomeri mogli biti odgovorni za neurotoksični učinak i dugotrajnu hipokampalnu potencijaciju te narušavanje plastičnosti sinapsi (63). Mutacija u APP-u povezana s AD-om ranog početka povećava proizvodnju A β 42 oblika (64).

1.1.4. Liječenje Alzheimerove bolesti

Trenutačno ne postoji učinkovit lijek za AD. Kombinacijom odobrenih lijekova i nefarmakoloških postupaka u liječenju AD-a mogu se ublažiti kognitivni i bihevioralni simptomi ali se tijek i napredak bolesti ne može promijeniti niti zaustaviti.

Danas se koriste dva glavna tipa lijekova za liječenje AD – inhibitori kolinesteraze i antagonisti receptora N-metil-D-aspartata (NMDA) (memantin). **Inhibitori kolinesteraze** odobreni za liječenje AD-a od ranog do srednjeg stadija su donepezil, galantamin i rivastigmin (65). Donepezil se još i koristi za liječenje kasnog stadija AD-a. Svi inhibitori kolinesteraze imaju isti

temeljni mehanizam djelovanja – povećanje biodostupnosti acetilkolina u sinapsama kao rezultat vezanja i inhibiranja kolinesteraze koja razgrađuje acetilkolin, ali im je ipak djelotvornost ograničena (66).

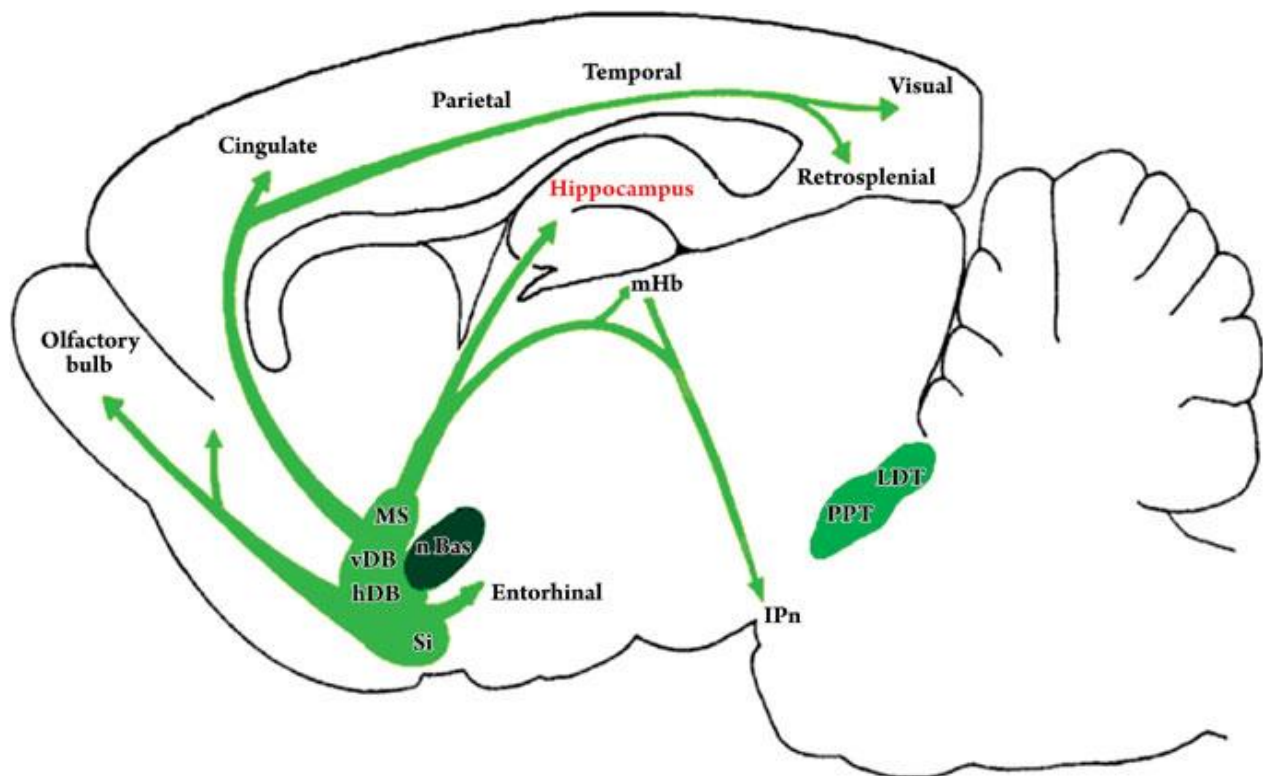
Jedini **antagonist NMDA** odobren za liječenje AD-a (memantin), sprečava ekscitatorni učinak neurotransmitora glutamata (67). Uloga glutamata u AD-u još nije u potpunosti razjašnjena, ali se smatra da pretjerana aktivnost glutamata u srednjem i kasnom stadiju bolesti interferira s neurotransmisijom i pridonosi neurodegeneraciji (67, 68).

U tijeku su klinička ispitivanja novih lijekova koji utječu na metabolizam A β peptida: inhibiciju/modulaciju aktivnosti β - i γ -sekretaze ili stimulaciju α sekretaze, sprečavanje oligomerizacije A β peptida i poticanje njegovog uklanjanja iz tijela bolesnika kao i imunoterapija usmjerena protiv A β 42. Međutim, kliničke su studije pokazale da uklanjanje plakova neće poništiti prethodno nastalo oštećenje i zaustaviti napredovanje demencije (69). Također, intenzivno se ispituju terapijski učinci antioksidansa (70), antidijabetičnih lijekova (71), GLP-1 analoga (72) intranazalnog inzulina (73) i drugih lijekova (74). Novija neklinička i klinička istraživanja sve više su usmjerena na pronalaženje lijeka koji bi spriječio tau fosforilaciju i agregaciju fosforiliranog tau proteina (75, 76), te ispitivanja pasivne imunizacije s protutijelom na tau oligomere (77). Nefarmakološki terapijski postupci također se ispituju, a odnose se na pristupe kao što su tjelesna aktivnost, način prehrane itd. za koje se smatra da mogu pridonijeti poboljšanju kvalitete života bolesnika s AD-om (49, 78).

1.2. KOLINERGIČNI SUSTAV U MOZGU

Kolinergični sustav jedan je od najvažnijih modulatornih neurotransmitorskih sustava u mozgu. Sastavljen je od organiziranih živčanih stanica koje koriste neurotransmitor acetilkolin za prijenos akcijskog potencijala. Kolinergični je sustav, između ostalog, uključen u regulaciju visokih kognitivnih funkcija kao što su pamćenje, učenje, razvoj i diferencijacija neurona (79). Acetilkolin se izlučuje iz neurona koji šalju projekcije prema mnogim regijama mozga. Projekcije možemo podijeliti u dvije skupine: magnocelularni kolinergički sustav bazalnog telencefalona i kolinergični sustav moždanog debla (80, 81). Kolinergični sustav bazalnog telencefalona uključuje stanice medijalne septalne jezgre (*nucleus septalis medialis*; SM), vertikalne i horizontalne dijagonalne jezgre (*nucleus diagonalis verticalis*, DV; *nucleus diagonalis horizontalis*, DH) i magnocelularne bazalne jezgre (*nucleus basalis*; Meynertove jezgre; nBM)

(82). Te strukture šalju kolinergične (i nekolinergične) projekcije u neokorteks i limbički korteks kao što su cingulatni, entorinalni korteks i hipokampus te prema drugim strukturama uključujući bazolateralnu amigdalnu i olfaktorni bulbus (80) (Slika 2). DH i nBM jezgre imaju projekcije u neokorteks kao i projekcije u bazolateralnu amigdalnu i olfaktorni bulbus. Jezgre SM i DV projiciraju u hipokampus i entorinalni korteks (82). Kolinergični sustav moždanog debla uključuje pedunkulopontine tegmentalne jezgre (PPT) i laterodorzalne tegmentalne jezgre (LDT) i šalje projekcije u talamus ali i u regije bazalnog telencefalona i služi kao manja komponenta kolinergične inervacije kortikalnih struktura (80).

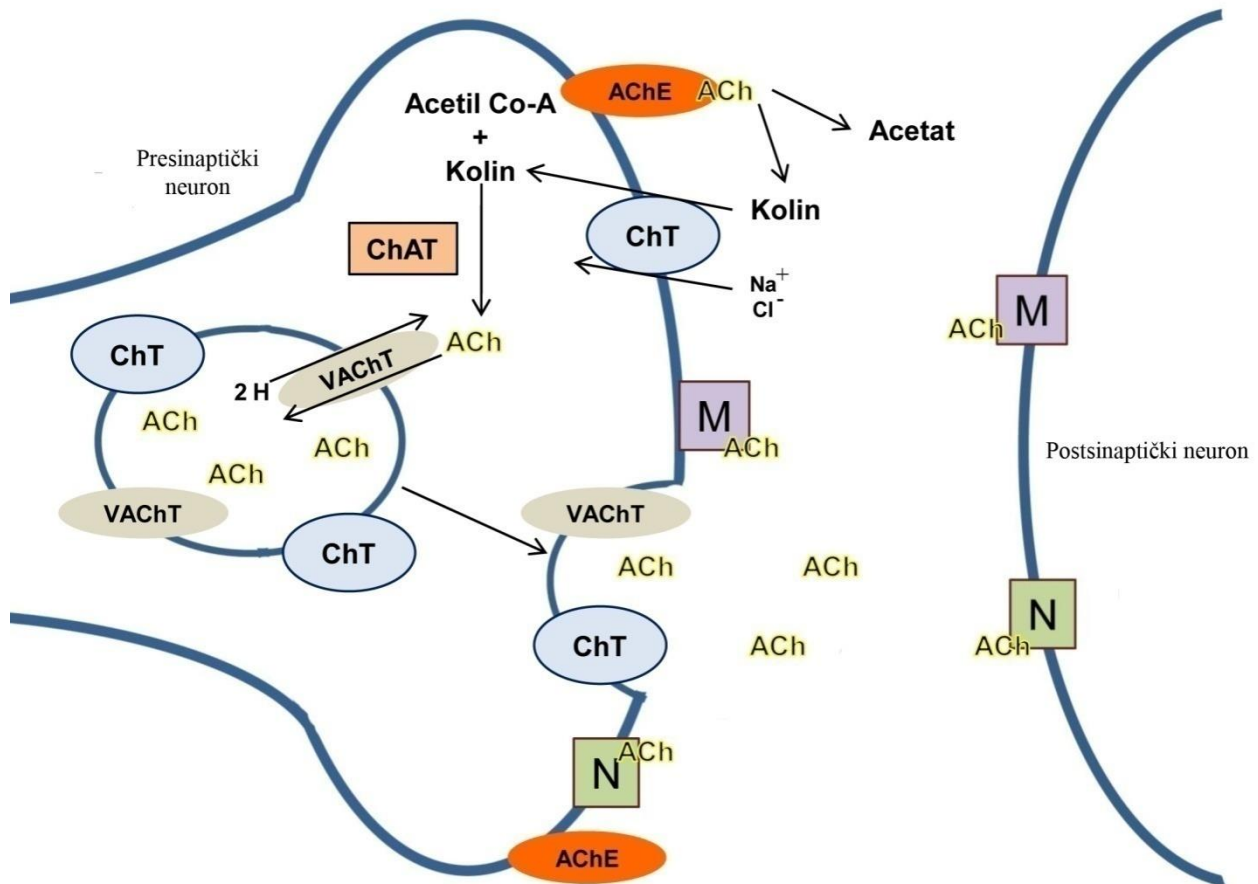


Slika 2. **Glavne kolinergične projekcije.** MS, medijalna septalna jezgra; v i hDB, vertikalne i horizontalne dijagonalne jezgre; nBas, bazalne jezgre; PPT, pedunkulopontine tegmentalne jezgre; LDT, laterodorzalni tegmentalne jezgre. Preuzeto iz članka 83.

1.2.1. Stanična biologija kolinergične sinapse

Acetilholin se sintetizira u citoplazmi kolinergičnih neurona iz prekursora kolina i acetil koenzima A u reakciji koju katalizira enzim kolin acetiltransferaza (ChAT) te se zatim pohranjuje u sinaptičke vezikule uz pomoć vezikularnog acetilkolinskog transportera (VACHT) (84) (Slika

3). Depolarizacija živčanog završetka dovodi do fuzije sinaptičkog vezikula s presinaptičkom membranom na specijaliziranim mjestima otpuštanja koja se zovu aktivne zone (85). Taj je proces ovisan o kalciju te uključuje koordinirane akcije mnogih presinaptičkih proteina kao što su SNARE (*soluble NSF attachment protein receptor*) i Rab proteini (86).



Slika 3. Mehanizam sinteze, pohrane, otpuštanja i razgradnje acetilkolina u kolinergičnoj sinapsi. ACh, acetilkolin; AChE, acetilkolinesteraza; ChAT, kolin acetiltransferaza; ChT, transporter kolina; M, muskarinski receptor; N, nikotinski receptor; VACHT, vezikularni acetilkolinski transporter.

Nakon spajanja vezikula s presinaptičkom membranom, ACh difundira u sinaptičku pukotinu gdje se može vezati za nikotinske i muskarinske receptore koji se nalaze na pre- i postsinaptičkim neuronima (87, 88). Acetilkolinska signalizacija završava difuzijom ACh dalje od sinaptičke pukotine i brzim hidrolizom u kolin i acetat pomoću enzima acetilkolinesteraze (AChE) (89). Nakon fuzije, sinaptički se vezikul reciklira, te ponovno ispuni neurotransmitorom za novo otpuštanje inducirano depolarizacijom. Kolin oslobođen hidrolizom ACh, reciklira se za ponovnu

sintezu ACh u presinaptički završetak pomoću visoko afinitetnih transportera kolina (ChT) ovisnih o natriju (90-92). ACh se veže za dva različita tipa kolinegičnih receptora, nikotinske i muskarinske (93).

1.2.2. Muskarinski receptori

Muskarinski receptori su proteini klase I sa 7 transmembranskih podjedinica vezanih uz G proteine, te su razvrstani u 5 različitih podtipova: M1, M2, M3, M4 i M5 (94). Daljnja signalizacija podtipova muskarinskih receptora ovisi o aktivaciji različitog G proteina: M2 i M4 imaju veću sklonost vezanja za $G_{\alpha i}$, a M1, M3 i M5 za $G_{\alpha q}$ podvrste (95) (Tablica 1). Muskarinski M1, M3 i M5 receptori stoga mobiliziraju fosfoinozitide, te ih hidroliziraju na inozitol-3-fosfat i diacilglicerol aktivacijom fosfolipaze C specifične za fosfoinozitide i time povećavaju razinu unutarstaničnog kalcija (96). Muskarinski M2 i M4 preko $G_{\alpha i}$ proteina inhibiraju povećanu aktivnost adenilat ciklaze te produljuju otvaranje kalijevih, neselektivnih kationskih i TRP (*transient receptor potential*) kanala (97). U SŽS-u prevladava M1 podtip muskarinskog acetilkolinškog receptora koji je smješten postsinaptički u korteksu, hipokampusu, striatumu i

	M1	M2	M3	M4	M5
Prijenos signala	Gq PLC IP ₃ /DAG Ca ²⁺ /PKC	Gi AC (inhibicija)	Gq PLC IP ₃ /DAG Ca ²⁺ /PKC	Gi AC (inhibicija)	Gq PLC IP ₃ /DAG Ca ²⁺ /PKC
Ekspresija	cerebralni korteks, hipokampus, striatum, talamus	stražnji mozak, talamus, cerebralni korteks, striatum	cerebralni korteks, hipokampus	striatum, cerebralni korteks, hipokampus	supstancija nigra

Tablica 1. Muskarinski acetilkolinški receptori: prijenos signala i ekspresija u SŽS-u

PLC, fosfolipaza C; IP₃, inozitol-3-fosfat; DAG, diacilglicerol; PKC, protein kinaza C; AC, adenilat ciklaza; SŽS, središnji živčani sustav

talamusu (98, 99). Muskarinski M2 receptor nalazi se pretežito u stražnjem mozgu i talamusu, ali također i u korteksu, hipokampusu i striatumu na kolinergičnim sinaptičkim završecima (100). Muskarinski M3 i M5 receptori mnogo su manje prisutni u SŽS-u nego ostali podtipovi muskarinskih receptora; M3 može se naći u korteksu i hipokampusu (101) dok su M5 mjestimično prisutni u supstanciji nigri (101, 102).

Muskarinski M4 receptori nalaze se u mnogim regijama mozga uključujući i korteks i hipokampus, ali su najistaknutiji u striatumu (101). Podtipovi muskarinskih receptora (AChR) imaju šaroliku pre- i post- sinaptičku aktivnost u hipokampusu. Presinaptički muskarinski receptori (mAChR) smanjuju inhibitorne i ekscitatorne odgovore u hipokampusu (103, 104), a pojedina istraživanja upućuju da različiti podtipovi ovih receptora inhibiraju otpuštanje glutamata, γ -aminomaslačne kiseline (GABA) i ACh (105, 106). Autoreceptori koji inhibiraju otpuštanje ACh u hipokampusu opisani su kao M2 (105, 107) i M4 (108). Podtipovi postsinaptičkih mAChR također moduliraju ekscitatornu sinaptičku neurotransmisiju u hipokampusu (109). Primjer takve modulacije je pojačani odgovor N-metil-D-aspartata (NMDA) aktivacijom M1 receptora u CA1 regiji (110).

1.2.3. Nikotinski receptori

Neuronalni nikotinski receptori (nAChR) sastoje se od pentamera α i β podjedinica koje mogu biti u različitim kombinacijama njihovih podtipova ($\alpha 2$ - $\alpha 10$, $\beta 2$ - $\beta 4$). Najčešće su strukture $2\alpha 3\beta$ kompleks (111) ili homopentamer koji se sastoji od $\alpha 7$, $\alpha 8$ ili $\alpha 9$ (112) podjedinica koje se protežu kroz membranu i okružuju središnju poru ili ionski kanal (113). U SŽS-u postoje dva glavna podtipa nAChR koja su razlikuju obzirom na osjetljivost na α -bungarotoksin ($\alpha 7$ i ne- $\alpha 7$) (113, 114). Najučestaliji ne- $\alpha 7$ nAChR u SŽS-u sisavaca je $\alpha 4\beta 2$ nAChR (113). Postoje dva vezna mjesta za ligande u heteropentameru kao što je $\alpha 4\beta 2$ podtip i pet veznih mjesta u homopentameru kao što je $\alpha 7$ podtip (113, 115-117). Vezno mjesto se nalazi na α podjedinici između α i β kod $\alpha 4\beta 2$ podtipa i u međuprostoru između dvije α podjedinice u slučaju podtipa $\alpha 7$. Nikotinski receptori nalaze se i pre- i post-sinaptički kao i na mjestima izvan sinapse, te reguliraju funkciju neurona (118). Nakon vezanja ACh, kanal se brzo otvara i ioni slobodno

difundiraju slijedeći svoj gradijent, a time i posreduju u sinaptičkom prijenosu (kationski prijenos kod nAChR) (119).

1.2.4. Povezanost kolinergičnog sustava s učenjem i pamćenjem

Brojni podaci upućuju da je kolinergični sustav značajno uključen u učenje i pamćenje: (1) dokazi aktivacije kolinergičnog sustava tijekom učenja i pamćenja u pokusima s intaktnim životinjama, (2) povezanost učinaka ACh i učenja i pamćenja u postupcima manipulacije kognitivnih sposobnosti, i (3) poboljšanje kognitivnih sposobnosti pojačavanjem kolinergične funkcije (120, 121). U odraslih štakora starije dobi nađena je korelacija kognitivnog deficita i sniženja razine pokazatelja kolinergične transmisije u hipokampusu (122, 123). Isto tako kod kronične dijetalne restrikcije kolina (124) ili vitamina A (125) i kronične alkoholne konzumacije (126) primjećena je korelacija deficita pamćenja i hipokampalnog ACh u životinja, te mnogi sistemski farmakološki tretmani koji uzrokuju poremećaj pamćenja uzrokuju i smanjenje hipokampalnog ACh, dok lijekovi koji pospješuju pamćenje povećavaju i hipokampalni ACh (121). Istraživanja upućuju da kolinergična aktivnost sudjeluje u modulaciji dugoročnog povećanja sinaptičke transmisije (LTP), tipa sinaptičke plastičnosti koja je temelj procesa učenja i pamćenja (127, 128) u različitim područjima mozga (129-131).

1.2.5. Kolinergični sustav u Alzheimerovoj bolesti

Iako je kognitivni poremećaj u AD-u multifaktorijalni proces, brojna istraživanja su pokazala da AD uzrokuje selektivnu degeneraciju bazalnih kolinergičnih neurona, čime dolazi do gubitka kolinergične inervacije u korteksu i hipokampusu. Kognitivni deficit u AD bolesnika često je u korelaciji s deficitom kolinergične transmisije u SŽS-u (132, 133). Istraživanja *post mortem* pokazala su smanjenu aktivnost ChAT-a (122, 134-136) i AChE (79, 136, 137) u raznim regijama mozga. Također je pokazano da deficit aktivnosti ChAT u korteksu korelira s demencijom (136), te da se s povećanjem broja plakova aktivnost tih enzima smanjuje (138). Istraživanje Davisa i suradnika (139) pokazala su da kolinergični markeri nisu povezani s ranom AD već da je aktivnost enzima povezana s kasnim stadijem AD, te da aktivnost ChAT-a korelira s količinom neurofibrilarnih snopića i neuritskih plakova. Uz promjene aktivnosti AChE i ChAT zabilježene su i promjene (smanjenje) vezikularnog transporta ACh (140), te unosa kolina i ostalih presinaptičkih markera (141), kao i promjene u ekspresiji nikotinskih i muskarinskih

receptora u *post mortem* u mozgu AD bolesnika (Tablica 2). Ekspresija nikotinskih kolinergičnih receptora bila je smanjena u kortikalnim i hipokampalnim regijama mozga (142-144).

Tablica 2. Pregled literaturnih podataka o promjenama muskarinskih (M1 i M4) i nikotinskih ($\alpha 7$) kolinergičnih receptora u mozgu bolesnika s Alzheimerovom bolesti

Podtip receptora	Metoda detekcije	Regionalna promjena u AD	Reference
Imunološka			
$\alpha 7$		↓ FC, TC, HPC ↑ EC, subikulum, HPC ~ TC	(145-150)
M1		↓ CTX, HPC	(151, 152)
M4		↑ CTX ~ CTX, HPC, S	(151, 153)
mRNA			
$\alpha 7$		~CTX, TC ↑HPC, nbM	(144, 146, 154, 155)
M1		↓ TC ↑ TC	(156, 157)
M4		~ TC	(157)
Selektivnost vezanja radioliganda			
M1		↓ FC, VC, EC, HPC ~ CTX, HPC ↑ HPC, S ↑ CTX	(135, 153, 158-161)
M4		↓ HPC	(160)

CTX, korteks; EC, entorinalni korteks; FC, frontalni korteks; HPC, hipokampus; nbM, bazalne Meynertove jezgre; S, striatum; TC, temporalni korteks; VC, vizualni korteks, ↑ porast ekspresije, ↓ sniženje ekspresije, ~ nepromjenjena ekspresija

Smanjena ekspresija $\alpha 4$ i $\alpha 7$ nAChR nađena je u hipokampusu i temporalnom korteksu bolesnika s AD sporadičnog i familijarnog tipa (150), a smanjenje ekspresije $\alpha 7$ nAChR bilo je praćeno gubitkom neurona (147). Nađena je smanjena ekspresija $\alpha 4$ i $\alpha 7$ mRNA u neuronima koji su imali veliku količinu hiperfosforiliranog tau proteina u korteksu na lokaliziranim mjestima (146). Literaturni podaci o ekspresiji mAChR u mozgu bolesnika s AD su nekonzistentni; u nekim

ispitivanjima ekspresija je smanjena (151, 157), a drugdje nepromjenjena (158, 162). Nekonzistentnost je prisutna i u istraživanjima ekspresije presinaptičkih mACh receptora; smanjena ekspresija ovih receptora u AD (158, 160), značajno snižena mRNA M1 podtipa receptora u korteksu bez promjena drugih podtipova (157), kao i porast ekspresije mRNA M1 podtipa receptora (155). Ekspresija M4 receptora u jednom je ispitivanju bila povišena u hipokampusu i korteksu bolesnika s AD-om (151), a u drugom snižena (160). Od ostalih podtipova muskarinskih receptora istraženih u mozgu bolesnika s AD-om nađena je snižena ekspresija M2 receptora (158).

1.3. ŽIVOTINJSKI MODELI ALZHEIMEROVE BOLESTI

Životinjski modeli odigrali su veliku ulogu u istraživanju patofiziologije Alzheimerove bolesti. Lijekovi koji se ispituju u kliničkim pokusima ili su već odobreni, ispitani su prvo u životinjskim modelima. U posljednje je vrijeme problem translacije rezultata iz nekliničkih u klinička ispitivanja postao sve veći, a jedan od razloga vjerojatno leži i u korištenju neodgovarajućih modela koji nedovoljno oponašaju humanu bolest, pogrešnog pristupa ili vrlo velike razlike između pojedinih vrsta.

1.3.1. Transgenični modeli

Velika većina istraživanja AD provedena je na transgeničnim mišjim modelima koji se temelje na genetskim mutacijama i predstavljaju reprezentativniji model za familijarni tip AD nego za sAD (163). Transgenični modeli AD bolesti mogu se podijeliti na:

(1) modele s mutacijom APP gena kao što su Tg2576 miševi koji prekomjerno ekspimiraju humani APP transgen koji sadrži fAD mutaciju (164). Tg2576 miševi pokazuju amiloidnu depoziciju ovisnu o dobi zajedno s gliozom i distrofičnim neuritima. Amiloidni plakovi počinju se pojavljivati u dobi od 11-13 mjeseca, a kognitivni deficit oko 9-10 mjeseci starosti, i to je jedan od najistraživanijih transgeničnih AD modela (164). Mnoge druge transgenične linije napravljene su po sličnom principu, oslanjajući se na jaki promotor koji ekspimirira APP transgen koji sadrži jednu ili više fAD mutacija (165-167).

(2) modele s mutacijom gena za presenilin (PSEN) čija je mutacija (u PSEN1) najučestaliji uzrok fAD ranog početka (167, 168). Presenilini su najpoznatiji po svojoj ulozi kao dio

multiproteinskog kompleksa znanog kao γ -sekretaza (169). Familijarna mutacija PSEN-a u AD-u usmjerava APP procesuiranje prema dužim amiloidogeničnim A β 42 vrstama (169). Transgenični miševi s fAD mutacijom presenilina pokazuju povišene razine A β 42 ali ne uspiju razviti plakove. Međutim, ukoliko se križa s APP linijom koja razvija plakove, ta mutacija na presenilinu uzrokuje ranije i intenzivnije stvaranje plakova (170) slično modelima navedenim pod brojem 3.

Tablica 3. Najučestalije transgenične linije korištene u istraživanju Alzheimerove bolesti

Trangenična linija	Mišji soj	Mutacija	Glavna neuropatologija
Tg2576	C57BL/6-SJL	K670M/N671L (APP)	Pojava intraneuronalnih i parenhimskih A β plakova
PS1	Swiss Webster-B6D2FI	PS1 M146V (PS1)	Povišena razina A β 42 ili 43
APP-PS1	Swiss Webster-B6D2FI/SJL/C57 bl56	K670M/N671L + PS1 M146V (APP+PS1)	Pojava parenhimskih plakova, poremećaj prostornog učenja sa 7 mjeseci
JNPL3	Swiss Webster-B6D2FI	P30 I (Tau)	Pojava NFT u neokorteksu i hipocampusu, sinaptički i neuronalni deficit
3xTg-AD	C57BL6	(PS1) M146V (APP) K670M/N671L (Tau) P301	Razvijanje i plakova i snopića, sinaptička disfunkcija, uključujući LTP deficit, kognitivni deficit s 4 mjeseca

A β , amiloid beta; APP, amiloidni prekursorski protein; LTP, dugoročna potencijacija; NFT, neurofibrilarni snopići; PS, presenilin; Tg, transgenični (167)

(3) modele temeljene na različitim kombinacijama mutacija. Problem modela s ovakvim mutacijama je teškoća indukcije karakteristične citoskeletalne patologije kao što su NFT (171). U nekih transgeničnih miševa dolazi do nakupljanja fosforiliranih tau epitopa unutar distrofičnih neurita ali bez prisutnosti sparenih helikalnih filamenata (PHF) ili NFT. Zbog toga su u zadnje vrijeme napravljeni novi modeli navedeni pod brojem 4.

(4) modele temeljene na mutaciji gena za tau protein koju možemo naći u frontotemporalnoj demenciji (FTD) i Parkinsonovoj bolesti vezanoj za kromosom 17 (FTDP-17) (172). Jednostruki

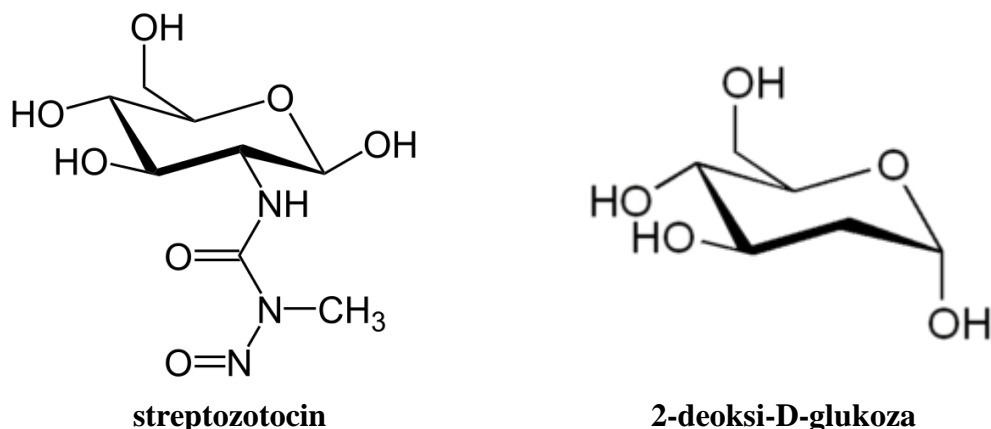
transgenični JPNL3 miševi (ekspresija P301L mutacije povezane s FTDP-17) razvijaju NFT-slične lezije (167) dok križanjem s APP transgeničnim miševima dolazi do razvijanja i NFT i amiloidnih plakova (173). U zadnje vrijeme se sve više primjenjuju kombinacije mutacija kao što je i trostruko transgenični mišji model (3xTg-AD) koji sadrži APP, tau i presenilin mutaciju (174). Neki primjeri najčešće korištenih transgeničnih linija opisani su u Tablici 3.

Kolinergični sustav u mozgu transgeničnih mišjih AD modela. Istraživanja na transgeničnim Tg2576 miševima pokazala su da oko 8 mjeseca prije patološkog nakupljanja amiloida dolazi do značajnog porasta gustoće kortikalnih kolinergičnih sinapsi mjerenih pomoću imunoreaktivnosti na VAcHT (175, 176). Postoje i istraživanja koja nisu našla promjene kolinergičnih markera kao što su aktivnost ChAT i AChE i vezanje VAcHT u mozgu Tg2576 transgeničnih miševa u usporedbi s kontrolom (divlji tip miševa) u dobi od 14, 18 i 23 mjeseca (177). Kortikalni prerezi Tg2576 miševa starosti 19 mjeseci pokazali su smanjeno vezanje za M1 receptor (178, 179), degeneraciju ChAT imunoreaktivnih vlakana blizu amiloidnih plakova i aktiviranih glija stanica (180). U trostruko transgeničnih miševa (3xTg-AD) starih 6 mjeseci nađena je smanjena ekspresija $\alpha 7$ receptora (174), dok je u Tg2576 miševa nađena povećana ekspresija $\alpha 7$ receptora prije pojave plakova (178, 181). Inicijalne studije nekoliko transgeničnih mišjih modela AD većinom su pokazale postojanje kolinergičnog deficita, ali je također nađeno da prije pojave amiloidnih plakova dolazi do povećane ekspresije ili aktivnosti presinaptičkih kolinergičnih markera (175, 176, 178, 181).

1.3.2. Ne-transgenični model izazvan središnjom primjenom streptozotocina (STZ-icv model)

1.3.2.1. Streptozotocin

Streptozotocin - STZ (2-deoksi-2-(3-(metil-3-nitroziureid)-D-glukopiranoza) je derivat nitrozoureje, otkriven u soju mikroba *Streptomyces achromogenes* iz kojih je i prvi put izoliran. Danas se dobiva sintetskim putem. Molekularna struktura STZ-a slična je strukturi 2-deoksi-D glukoze (Slika 4). U humanoj medicini koristi se za liječenje inzulinoma, tumora β stanica gušterače koji luči prekomjerne količine inzulina, u bolesnika kojima se tumor ne može odstraniti operacijom (182). Građom je sličan i nitrozaminima koji se dodaju hrani kao konzervansi (183).



Slika 4. Molekularna struktura streptozotocina i 2-deoksi-D-glukoze

1.3.2.2. Mehanizam djelovanja streptozotocina

Na periferiji STZ uzrokuje selektivnu toksičnost stanica u gušterači kao rezultat njegove kemijske strukture koja mu omogućuje da kao selektini supstrat GLUT2 transportera glukoze ulazi u stanice na čijoj se membrani nalazi GLUT2. Predominantno mjesto ekspresije GLUT2 je membrana beta stanica gušterače (184). Nakon periferne primjene STZ uzrokuje alkilaciju DNA beta stanica što izaziva aktivaciju poli ADP-ribozilacije, a time dovodi do smanjenja stanične razine nikotinamida adenin dinukleotida (NADH) i ATP-a (184). Kada se primjeni intraperitonealno (i.p.) ili intravenski (i.v.) u visokoj dozi STZ je toksičan za stanice koje proizvode/izlučuju inzulin, što uzrokuje eksperimentalni dijabetes melitus tipa 1, dok u višekratnim malim dozama danim i.p. novorođenim štakorima oštećuje autofosforilaciju IR i dovodi do promjene signalizacije IR uzrokujući dijabetes melitus tipa 2 (185).

Obzirom na prisutnost i sintezu/izlučivanje inzulina u mozgu te ekspresiju GLUT2 i IR u pojedinim regijama mozga, pretpostavljeno je da intracerebroventrikularna (icv) primjena streptozotocina (STZ) u štakora može dovesti do manjka inzulina i inzulinske rezistencije u mozgu te je STZ-icv štakorski model predložen kao eksperimentalni model sAD-a (186).

Obzirom na ovakav mehanizam djelovanja STZ s jedne strane, te nalaze smanjenog metabolizma glukoze, poremećaja funkcije mitohondrija, smanjene proizvodnje ATP-a i energije u humanoj AD s druge strane, postavljena je hipoteza da poremećaji u ljudi mogu biti posredovani smanjenom razinom inzulina i smanjenom funkcijom IR u mozgu u AD-u (25). Predloženo je da

bi smanjena razina inzulina i inzulinska rezistencija u mozgu mogli prethoditi kaskadi čiji je rezultat poremećaj stanične glukoze, ACh, kolesterola i ATP-a, poremećena funkcija membrane, akumulacija amiloidogeničnih derivata i hiperfosforilacija tau proteina, odnosno da SAD može predstavljati oblik dijabetesa tipa 2 u mozgu (187-189).

Središnja primjena STZ-a ne izaziva sustavne metaboličke promjene i dijabetes melitus. U dosadašnjim istraživanjima STZ je davan icv više puta uglavnom u dozama u rasponu od 1-3 mg/kg tjelesne težine ili uni- ili bi-lateralno u lateralne moždane komore. Identične biokemijske promjene nađene su u lijevom i desnom strijatumu nakon primjene STZ samo u desnu lateralnu moždanu komoru (190-192). Mehanizam središnjeg djelovanja STZ-a i njegove ciljne stanice/molekule u mozgu nisu još u potpunosti razjašnjeni ali se smatra da bi mogao imati mehanizam djelovanja sličan onom na periferiji obzirom da su u mozgu nađene stanice koje imaju ekspresiju GLUT2 i IR (193). Obzirom na kemijsku strukturu, STZ također potiče stvaranje unutarstaničnih slobodnih radikala, dušikovog oksida (NO) i vodikovog peroksida te se nastajanje nitrozo-oksidativnog stresa ne može isključiti u razmatranju patofizioloških promjena u mozgu, posebno onih nastalih neposredno nakon STZ-icv primjene (184).

1.3.2.3. Promjene uzrokovane središnjom primjenom streptozocina u dosadašnjim istraživanjima

Bihevioralne promjene

Štakori nakon STZ-icv primjene pokazuju nedostatke u učenju, pamćenju i ponašanju. STZ-icv primjena smanjuje metabolizam glukoze u mozgu i dovodi do kognitivnog deficita mjenog odgođenim „*non-matching*“ testom (194, 195), testom pasivnog izbjegavanja (196-198) i Morrisovog testa plivanja u labirintu (MWM test) 2 tjedna nakon primjene (199). Ove su promjene primjećene neovisno o dobi u životinja starih 1-2 godine (186, 200) kao i onih starih 3 mjeseca (201), nakon jednostruke primjene doze STZ od 1 ili 3 mg/kg ili višestruke primjene doze od 1 mg/kg. Prema literaturnim podacima koji su prethodili ovom istraživanju kognitivni deficiti su bili mjerljivi 2 tjedna nakon STZ-icv primjene te promatrani u razdoblju do 3 mjeseca nakon tretmana (186, 202, 203) ali uvijek samo u jednoj vremenskoj točki.

Osim kognitivnih, u prethodnim su istraživanjima ispitivane ne-kognitivne promjene i ponašanje te je nađena povećana anksioznost u životinja nakon središnje primjene STZ-a (204) pomoću

testa povišenog labirinta (*elevated plus maze*) i testa svijetle i tamne komore (*light-dark chamber*). Test otvorenog polja (*open field test*) pokazao je da u ovih štakora nema promjene lokomotorne sposobnosti (186).

Biokemijske promjene – neurotransmiteri

Najviše istraživana neurokemijska promjena u STZ-icv štakorskom modelu je **kolinergični** deficit u mozgu, pri čemu nisu nađene morfološke promjene kolinergičnih neurona važnih za učenje i pamćenje (205). Aktivnost ChAT-a bila je smanjena u hipokampusu štakora 1 tjedan (195) i 3 tjedna nakon STZ-icv primjene (206). Smanjenje aktivnosti ChAT bilo je praćeno porastom AChE aktivnosti (207, 208), a također je nađena smanjena ekspresija $\alpha 7$ nikotinskog receptora 3 tjedna nakon STZ-icv primjene (209). Kolinergične promjene nisu ispitivane u razdoblju duljem od mjesec dana nakon STZ-icv primjene.

Intracerebroventrikularna primjena STZ-a imala je učinak i na **monoaminergični sustav** u kojem je nađen povećan sadržaj dopamina (DA), noradrenalina (NA) i serotonina (5-HT) mjereno u homogenatima čitavog mozga uz smanjenje metaboličkog prometa monoamina 1 tjedan nakon STZ-icv primjene (210). U drugom istraživanju nađena je smanjena koncentracija NA u frontalnom, entorinalnom korteksu i striatumu i 5-HT u striatumu uz povećani metabolički promet 5-HT 3 tjedna nakon STZ-icv primjene (211). U bolesnika s AD-om načelno je nađen smanjeni sadržaj monoamina u mozgu (212-214), dok bi povećana koncentracije NA u likvoru mogla biti kompenzatorni mehanizam gubitku neurona u lokusu ceruleusu u AD-u (215). Istraživanje ekspresije nosača za DA, NA i 5-HT mRNA pokazalo je regionalno specifične promjene koje su bile ovisne o vrsti monoamina te o vremenu nakon STZ-icv primjene (216).

Od ostalih neurotransmitera provedeno je istraživanje neurotransmisije **glutamata** nakon središnje primjene STZ-a, a nađene promjene načelno su slične onima nađenim u AD bolesnika. Nađena je povećana ekspresija mRNA glutamatnog transportera i GABA-A $\alpha 1$ podjedinice u korteksu, a snižena u striatumu (217). Deficiti sinaptičke transmisije u hipokampusu i LTP-a bili su u korelaciji sa smanjenjem ekspresije podjedinica NMDA receptora NR2A i NR2B, dok je ekspresija NR2A i NR1 ostala nepromjenjena (218).

Biokemijske promjene - inzulinski sustav

Dosadašnja istraživanja pokazala su da, slično perifernom učinku nakon periferne primjene, središnja primjena STZ-a ima značajan učinak na signalizaciju inzulina u mozgu. Nađena je smanjena ekspresija IR proteina i gena za IR, te gena za inzulin u HPC-u i korteksu (207, 219, 220). U IR-PI-3K putu nađena je smanjena fosforilacija IRS-1 i ekspresija Akt/PKB (203, 207, 221). Uočena je i bifazična promjena u aktivnosti GSK3: povećanje aktivnosti GSK3 β mjereno neizravno pomoću omjera fosforiliranog/ukupnog GSK3 β u razdoblju do 1 mjesec te ponovo nakon 6 mjeseci (222) od STZ-icv primjene (34, 221). Fosforilacija tau mjerena različitim protutijelima u ranom razdoblju bila je povećana u istraživanjima drugih (34, 221), a naša su istraživanja pokazala da dolazi do akutnog porasta ekspresije tau proteina, te s time i pada omjera PHF13 fosforiliranog/ukupnog tau proteina, nakon čega dolazi do porasta omjera sve do najvećih vrijednosti izmjerenih nakon 9 mjeseci u HPC (222). Naša istraživanja pratila su promjene inzulinskog sustava u mozgu STZ-icv štakorskog modela nakon primjene doze od 3 mg/kg u vremenskim točkama do 9 mjeseci nakon STZ-icv primjene (203, 219, 222), te je uočeno da postoji vremenska i regionalna specifičnost promjena. Također je nađeno bifazično (akutno i kronično) smanjenje ekspresije enzima koji razgrađuje inzulin (IDE) u mozgu štakora nakon STZ-icv primjene (222), a čiji je supstrat, osim inzulina, i A β (223, 224).

Biokemijske promjene – metabolizam glukoze

U STZ-icv štakorskom modelu nađene su promjene u metabolizmu glukoze u mozgu slične onima u oboljelih od sAD-a. Primjena STZ jasno pokazuje smanjenu iskoristivost glukoze u mozgu uz povišenu razinu glikogena, laktata i ADP-a (225-227) mjereno 3 i 6 tjedana nakon STZ-icv primjene. Značajno je smanjena aktivnost glikolitičkih enzima heksokinaze i fosfofruktokinaze mjerene u ovom istom razdoblju nakon STZ-icv primjene (226, 228). Osim ovih promjena nađena je i smanjena ekspresija nosača za glukozu GLUT1 i GLUT3 u mozgu nakon 3 tjedna (229), te GLUT3 nakon 1 mjeseca od STZ-icv primjene (230). Ove promjene čini se da su karakteristične i za sAD (228), te dovode do smanjenja koncentracije ATP-a i kreatin fosfata (186). Smanjeni metabolizam glukoze moguća je posljedica inzulinske rezistencije preko PI-3K puta i Akt/PKB koji nosač za glukozu GLUT4 usmjerava na staničnu membranu (28), a glukoza je glavni izvor energije za sve stanice u mozgu (231).

Biokemijske promjene – oksidativni stres

Dokazano je da STZ primjena stvara reaktivne oblike kisika (ROS), te dolazi do povećanja oksidativnog stresa i otpuštanja NO u mozgu životinje (232). ORAC (*Oxygen Radical Absorbance Capacity*) testom nađen je smanjen oksidativni kapacitet u hipokampusu, cerebelumu i moždanom deblu nakon STZ-icv primjene (233). Mjerenjem razine malondialdehida (MDA - produkt lipidne peroksidacije koji se koristi kao indikator stvaranja slobodnih radikala) i glutationa (GSH – endogeni antioksidans koji veže slobodne radikale i štiti od oksidativnog i nitrozativnog stresa) najčešće se procjenjuje razina oksidativnog stresa induciranog STZ-icv primjenom. Osim navedenih, kao pokazatelji oksidativnog stresa korišteni su i koncentracija kisele tiobarbituratne reaktivne skupine (TBARS), glutation reduktaze, aktivnosti katalaze (CAT) i superoksid dismutaze (SOD), te sadržaj nitrita i ROS. U STZ-icv modelu značajno je povišena koncentracija MDA i snižena razina glutationa 1 i 8 tjedana nakon primjene (196, 202, 232, 234), a razina TBARS-a, nitrita i ROS-a povećana je nakon 2 tjedna (235-239). Aktivnost endogenih antioksidansa kao što su CAT i SOD bila je snižena 2 do 4 tjedna nakon STZ-icv primjene u štakora (237, 240, 241). Nađeni su i poremećaji funkcije mitohondrija u mozgu (smanjenje mitohondrijskog transmembranskog potencijala, razine depolarizacije, ATP sadržaja, piruvata i aktivnosti α -ketoglutarat dehidrogenaze i citokrom c oksidaze) 5 tjedana nakon STZ-icv primjene (242).

Upalne i strukturne promjene

Primjena STZ-icv povezana je i s određenim upalnim i strukturnim promjenama u mozgu. U preliminarnim istraživanjima kiseli vlaknasti protein glije (GFAP), marker **astroglioze**, nađen je povišen u 3 različite proteinske frakcije (topiva, triton X-100 topiva i kortikalne i subkortikalne strukture koje uključuju septum, forniks, fimbriju, striatum i hipokampus) 3 tjedna nakon STZ-icv primjene (191, 195), sugerirajući da bi promjena funkcije hipokampusa mogla biti rezultat direktnog oštećenja ovih regija (191, 202).

Osim astroglioze nađene je povećana ekspresija ciklooksigenaze-2 (COX-2), interleukina-8 (IL-8), inducibilne dušik oksid sintaze (iNOS), te nuklearnog čimbenika-kB 2 tjedna nakon STZ-icv primjene (237). Histopatološkom metodom nađeno je nakon primjene STZ i specifično neurotoksično oštećenje aksona i mijelina u nekim regijama mozga koje su odgovorne za učenje i

pamćenje (forniks, prednji hipokampus, periventrikularna područja) (243). Ove su patološke promjene prisutne i u mozgu oboljelih od sAD (35). Od ultrastrukturnih je promjena do našeg istraživanja nađeno značajno povećanje Golgijevog aparata u korteksu STZ-icv štakorskog modela 3 tjedna nakon primjene (244) koje izgledom ne odgovara atrofiji Golgija nađenog kod sAD bolesnika (245). Gubitak neurona primjećen je uz povećanje volumena ventrikula (191, 202).

Tri mjeseca nakon STZ-icv primjene nađene su i strukturne promjene **amiloid β peptida** u obliku kongofilnih nakupina A β u stijenci meningealnih krvnih žila koje su polagano progredirale u intenzitetu i raširenosti u kortikalne krvne žile do 9 mjeseci nakon STZ-icv primjene (203, 246). Radovi ostalih istraživača pokazuju nekonzistentne rezultate patološkog nakupljanja A β nakon 3 mjeseca od STZ-icv primjene (247), ali već i nakon 6 tjedana od STZ-icv primjene (248). Razlog nekonzistentnosti moguće leži u različitim protutijelima korištenim za detekciju A β 42 ili u različitim sojevima štakora, dobi ili spolu. Rijetka istraživanja bavila su se strukturnim promjenama povezanim s hiperfosforiliranim **tau proteinom** u ovom modelu te je nađena regionalno specifična fosforilacija neurofilamenata 3 tjedna nakon STZ-icv primjene (221).

1.3.2.4. Kolinergični lijekovi istraživani na STZ-icv modelu

Životinjski modeli temeljeni na središnjoj primjeni STZ-a koriste se i u procjeni terapijskih potencijala različitih starih i novih spojeva i lijekova, između ostalog i onih koji utječu na kolinergičnu transmisiju (249).

Obzirom na nađeni kognitivni deficit u mozgu, odobreni inhibitori kolinesteraze doveli su do poboljšanja kognitivnih funkcija učenja i pamćenja u ovom modelu. Kronična oralna primjena donepezila, u ovisnosti o dozi (i takrina) uspješno je smanjila kognitivni deficit induciran STZ-icv primjenom, te smanjila aktivnost AChE (250, 251). U skladu s hipotezom da je oksidativni stres jedan od glavnih faktora uključenih u degeneraciju kolinergičnih neurona u AD-u, i donepezil i takrin su smanjili oksidativni stres u ovom modelu (251). Ovaj neuroprotektivni učinak AChE inhibitora u skladu je s istim efektom viđenim nakon primjene ovih lijekova u bolesnika sa sAD-om (252). Ladostigil je lijek koji kombinira AChE inhibitornu aktivnost rivastigmina i selektivnu monoamino oksidaznu-B (MAO-B) inhibiciju rasagalina (253). Kronična primjena ladostigila poboljšala je kognitivne funkcije, te uspješno smanjila oštećenje

neurona i mikrogliozu i normalizirala parametar oksidativnog stresa u STZ-icv štakorskom modelu (232).

Na STZ-icv modelu testirano je i niz drugih terapija/lijekova s različitim mehanizmom djelovanja i pozitivnim učinkom na poboljšanje promjena izazvanih STZ-icv primjenom: memantin, inzulin i oralni hipoglikemici, antioksidansi (npr. resveratrol), protuupalni lijekovi (inhibitor COX-1, inhibitor COX-2), GSK-3 inhibitori (litij), antihipertenzivni lijekovi (perindopril, kandesartan i karvedilol), antilipemici (pitavastatin, simvastatin, pravastatin, ezetimib), te druge nefarmakološke strategije (fizička aktivnost) (249).

2. HIPOTEZA

Intracerebroventrikularna primjena streptozotocina (STZ-icv) dovodi do regionalno specifičnih promjena kolinergične transmisije u mozgu štakora koje su ovisne o dozi STZ-a i vremenu nakon njegove primjene, a manifestiraju se promjenama aktivnosti/ekspresije kolinergičnih enzima i receptora. Promjene središnje kolinergične transmisije u ovom štakorskom modelu sporadične Alzheimerove bolesti prethode nastanku kognitivnih deficita i amiloidne patologije u mozgu.

3. CILJEVI RADA

OPĆI CILJ

Istraživanje kolinergičnog deficita u mozgu STZ-icv štakorskog modela u korelaciji s kognitivnim deficitom te daljnja karakterizacija ovog sAD modela.

SPECIFIČNI CILJEVI

- i. Istražiti kolinergičnu transmisiju u hipokampusu i cerebralnom korteksu u ovisnosti o dozi STZ-a (0,3; 1 i 3 mg/kg) i vremenu nakon STZ-icv primjene (1 tjedan; 1, 3, 6 i 9 mjeseci), na razini promjena enzima AChE i ChAT te muskarinskih M1/M4 i nikotinskog $\alpha 7$ receptora
- ii. Ispitati funkcije učenja i pamćenja u ovisnosti o tri doze STZ-a i vremenu nakon STZ-icv primjene
- iii. Odrediti korelaciju između pojedinih kolinergičnih parametara i kognitivnih funkcija, u ovisnosti o dozi i vremenu nakon STZ-icv primjene
- iv. Istražiti strukturne promjene (gubitak neurona, nakupljanje amiloid β peptida, nastajanje neurofibrilarnih snopića) ovisne o dozi STZ-a i vremenu nakon primjene te ispitati njihovu korelaciju s kolinergičnim i kognitivnim promjenama

4. MATERIJALI I METODE

4.1. ŽIVOTINJE

Istraživanje je provedeno na mužjacima Wistar soja štakora starosti 3 mjeseca, uzgojenim na Zavodu za farmakologiju Medicinskog fakulteta Sveučilišta u Zagrebu. Postupci na životinjama provedeni su sukladno institucijskim smjernicama koja su sukladna sljedećim nacionalnim i internacionalnim zakonima: (1) Direktiva Europskog parlamenta i Vijeća za zaštitu životinja korištenih u znanstvene svrhe; (2) Hrvatski zakon o dobrobiti životinja (NN135/06); (3) Zakon o promjenama i dopunama Hrvatskog zakona o dobrobiti životinja (NN37/13); (4) Smjernice za skrb životinja u laboratorijskim postupcima ili u druge znanstvene svrhe (NN55/13); (5) Smjernice za postupke anestezije laboratorijskih životinja. Postupci su odobreni od Ministarstva poljoprivrede i fakultetskog Etičkog povjerenstva za rad na životinjama (br. dozvole 380-59/11-500-77/26) u sklopu projekta UKF 2010-2010 (UKF 64/10). Životinje su držane u kavezima (2-3 životinje po kavezu) u sobi s 12/12 h ciklusom izmjene svijetla i mraka, sobnom temperaturom od 21 do 25°C i vlagom u rasponu 40-70%. Životinje su imale slobodan pristup standardiziranoj hrani i vodi.

4.2. KORIŠTENE KEMIKALIJE, REAGENSI I PROTUTIJELA

Tablica 4. Kemikalije, reagensi i protutijela korišteni u pokusima

Postupak	Kemikalije, reagensi, protutijela	Proizvođač
Intracerebroventrikularna primjena streptozotocina	kloralhidrat	Sigma Aldrich, SAD
	limunska kiselina	Kemika, Hrvatska
	natrij citrat	Merck-Alkaloid, Makedonija
	streptozotocin	Sigma Aldrich, SAD
Žrtvovanje	tiopental	Rotexmedica, Njemačka
	diazepam	Krka, Hrvatska
	paraformaldehid	Sigma Aldrich, SAD
	parafin	Sakura, Nizozemska
	100% etanol	T.T.T., Hrvatska
	kit za mjerenje glukoze	Dijagnostika, Hrvatska

Mjerenje aktivnosti acetilkolinesteraze	5,5-ditiobis(2-nitro benzoatna kiselina) (DTNB)	Sigma Aldrich, SAD
	acetiltiokolin jodid (ATCh)	Sigma Aldrich, SAD
	natrij dihidrogenfosfat monohidrat	Kemika, Hrvatska
	dinatrij hidrogenfosfat dodekahidrat	Kemika, Hrvatska
Western blot analiza	koktel proteaza inhibitora	Sigma Aldrich, SAD
	tris, (hidroksimetil)aminomethane	Sigma Aldrich, SAD
	NaCl	T.T.T., Hrvatska
	etilendiamintetraoctena kiselina (EDTA)	Kemika, Hrvatska
	ditiotreitol (DTT)	Fluka, SAD
	natrij vanadat	Sigma Aldrich, SAD
	natrij deoksikolat	AppliChem, Njemačka
	nonidet P-40 (NP-40)	Sigma Aldrich, SAD
	natrij dodecil sulfat (SDS)	Sigma Aldrich, SAD
	ponceau S	Sigma Aldrich, SAD
	akrilamid	Sigma Aldrich, SAD
	bisakrilamid	Sigma Aldrich, SAD
	amonij persulfat	Sigma Aldrich, SAD
	n,n,n',n'-tetrametiletilenamid (temed)	Sigma Aldrich, SAD
	2-merkaptetanol	Merck, SAD
	bromfenol modriilo	Sigma Aldrich, SAD
	glicerol	Fluka, SAD
	metanol	T.T.T., Hrvatska
	tween 20	Sigma Aldrich, SAD
	glicin	Sigma Aldrich, SAD
	precision plus protein standard	Bio-Rad, SAD
	super signal west femto kemiluminiscentni supstrat (kit)	Thermo Scientific, SAD

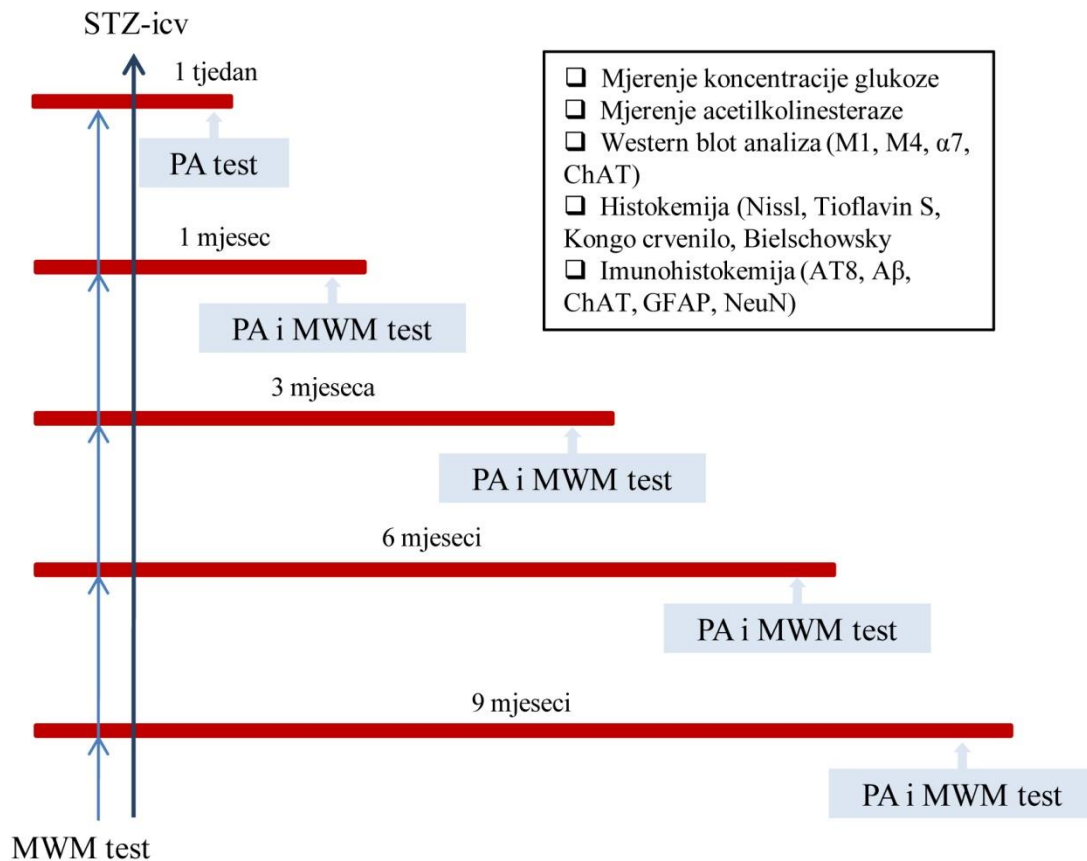
Histokemija	ksilol	T.T.T., Hrvatska
	krezil-violet boja	Sigma Aldrich, SAD
	octena kiselina	Kemika, Hrvatska
	tioflavin S	Sigma Aldrich, SAD
	kongo crvenilo	Roth, Njemačka
	natrijev hidroksid	T.T.T., Hrvatska
	vodikov peroksid	Belinka, Slovenija
	srebrov nitrat (AgNO ₃)	Kemika, Hrvatska
	nitratna kiselina (HNO ₃)	Kemika, Hrvatska
	natrijev tiosulfat	Roth, Njemačka
	mravlja kiselina	Kemika, Hrvatska
	albumin govedeg seruma (BSA)	Sigma Aldrich, SAD
	normalni kozji serum (NGS)	Vector laboratories, SAD
	Protutijela i kitovi korišteni u Western blotu i imunohistokemiji	anti-M1 (muskarinski acetilkolinski receptor) protutijelo
anti- α 7 (nikotinski acetilkolinski receptor) protutijelo		Covance, SAD
anti-M4 (muskarinski acetilkolinski receptor) protutijelo		Merck Millipore, SAD
anti-ChAT (kolinacetil transferaza) protutijelo		Merck Millipore, SAD
sekundarno anti-goat (kozje) protutijelo konjugirano s peroksidzom (HRP)		Merck Millipore, SAD
sekundarno anti-mouse (mišje) protutijelo konjugirano s HRP		Cell signaling, SAD
sekundarno anti-rat (štakorsko) protutijelo konjugirano s HRP		Cell signaling, SAD
sekundarno anti-rabbit (zečje) protutijelo konjugirano s HRP		Cell signalling, SAD

anti-gapdh (gliceraldehid-3-fosfat dehidrogenaza) protutijelo	Imgenex, SAD
anti- β -aktin protutijelo	Sigma Aldrich, SAD
anti-A β 1-42 protutijelo	Covance (prijašnji Signet), SAD
anti-AT8 (fosfo-tau - pser202/thr205) protutijelo	Thermo scientific, SAD
anti-GFAP (kiseli vlaknasti protein glije) protutijelo	Sigma Aldrich, SAD
anti-NeuN (marker za neurone) protutijelo	Merck Millipore, SAD
sekundarno biotinizirano antitijelo (mišje)	Vector laboratories, SAD
vectastain elite ABC kit	Vector laboratories, SAD
vectastain elite goat ABC kit	Vector laboratories, SAD
impact AEC (3-amino-9-etilkarbazol) peroksidaza (HRP) substrate kit	Vector laboratories, SAD
peroxidase substrate DAB (3,3'-diaminobenzidin) kit	Vector laboratories, SAD

4.3. PLAN POKUSA

Provedeno je 5 pokusa (Slika 5) u kojima su životinje podijeljene u 4 skupine (8-10 po skupini). Prije djeljenja u skupine provedeno je kognitivno testiranje (test plivanja u labirintu – *Morris Water Maze*) da bi se utvrdile bazalne kognitivne vrijednosti i obzirom na njih životinje podjednako raspodjelile po skupinama. U svakom su pokusu tri skupine životinja prvi i treći dan primile intracerebroventrikularno (icv) jednu od polovica tri različite doze STZ-a (0,3, 1 i 3 mg/kg), dok je četvrta, kontrolna skupina icv primila samo otapalo (citratni pufer). Icv primjena izvršena je u općoj anesteziji (kloral hidrat 300 mg/kg i.p.). Životinje su žrtvovane 1 tjedan te 1, 3, 6 i 9 mjeseci nakon STZ-icv primjene, a prije žrtvovanja u svakoj vremenskoj točki provedena

su kognitivna testiranja za utvrđivanje kognitivnog deficita. Prilikom žrtvovanja, sve su životinje podvrgnute dubokoj anesteziji (tiopental:diazepam; 50 mg/kg:6 mg/kg i.p.), te je izvađena krv iz orbitalnog sinusa za potrebe određivanja glukoze.



Slika 5. **Plan pokusa.** STZ-icv, intracerebroventrikularna primjena streptozotocina; PA, Passive avoidance test; MWM, Morris Water Maze test

Šest životinja iz svake skupine žrtvovano je u terminalnoj anesteziji dekapitacijom, a nakon vađenja mozga obostrano su odstranjeni hipokampus (HPC) i cerebralni korteks (CTX) (prema koordinatama *interaurel* 7,28 – 2,28 mm, *bregma* 1,72-6,72 mm) (254) za biokemijsku i molekularno-biološku analizu. Preostalim životinjama (3-4 po skupini), u terminalnoj anesteziji odstranjen je cijeli mozak za histološku analizu.

4.4. INTRACEREBROVENTRIKULARNA PRIMJENA STREPTOZOTOCINA

Nakon vaganja, životinje su injicirane s kloralhidratom (300 mg/kg, i.p.). U općoj anesteziji životinjama je napravljen mali rez kože (1 cm) prethodno očišane glave u medijalnoj liniji, te je električnom bušilicom s lijeve i desne strane napravljen otvor (radijusa oko 1 mm) u parijetalnoj kosti (1,2 mm kaudalno od bregme i 1,5 mm lateralno od medijalne linije) prema proceduri prethodno opisanoj u literaturi (255) i korištenoj u svim našim dosadašnjim istraživanjima od 1990 . g. (210). Streptozotocin otopljen u citratnom puferu ili samo otapalo (citratni pufer - CTR) primjenjeni su u lateralne moždane komore (icv) u volumenu od 2 μ l po komori 4 mm ispod površine vrlo finom mikrolitarskom injekcionom iglom (Hamilton) dvokratno s razmakom od 2 dana između primjena s ukupnom dozom STZ-a 0,3, 1 ili 3 mg/kg. Nakon injiciranja rubovi kože su spojeni kirurškim šavom (2-3 šava), te je provedena uobičajena postoperativna skrb životinja do potpunog buđenja iz anestezije.

Citratni pufer:

0,05 M limunska kiselina

0,05 M natrij citrat

dH₂O

pH 4,5

4.5. KOGNITIVNI TESTOVI

Spoznajne funkcije učenja i pamćenja ispitivane su pomoću dva testa:

1. test plivanja u labirintu (*Morris water maze swimming test / MWM*)
2. test pasivnog izbjegavanja (*Passive avoidance test / PA*)

4.5.1. Test plivanja u labirintu (Morris Water Maze test)

Test se izvodi u bazenu veličine 150x60 cm i dubine 50 cm napunjenom vodovodnom vodom temperature 25 \pm 1°C. Bazen je podjeljen na četiri jednaka odjeljka (I-IV), a u jednom od odjeljaka (IV) nalazi se prozirno postolje smješteno 2 cm ispod razine vode. Životinje se 2 dana prilagođavaju plivanju u bazenu. Sama procedura sastoji se od 4-dnevnog učenja kako pronaći čvrsti oslonac u bazenu (prozirno postolje – kvadrant IV). Po nalasku postolja životinjama se

dozvoljava boravak na njemu u trajanju od 15 sekundi kako bi bolje zapamtili lokaciju postolja, te se životinja nakon toga vraća u kavez. Ako životinja nije uspjela naći postolje, osoba koja izvodi test stavlja životinju na platformu i dopušta boravak od 15 sekundi na njoj (samo tijekom 1. dana testa). U svakom ispitivanju životinja se stavlja 3 puta u bazen, svaki put u različiti kvadrant (I-III) nakon odmora od 1 minute. Štakor se stavlja u vodu okrenut prema zidu bazena u kvadrante I-III. U jednom danu izvode se tri takva uzastopna ispitivanja u razmaku od 30 minuta predviđenih za odmor životinja. Postolje se nalazi na istom mjestu tijekom razdoblja vježbanja i bilježi se vrijeme potrebno da životinja dođe do postolja te broj ulazaka u odjeljke bez postolja (broj pogrešaka). Isključno vrijeme (*cut off time*) nakon kojeg se plivanje prekida vađenjem životinje iz bazena u svim ispitivanjima je 1 min.

Štakori koji nemaju poremećaje učenja i pamćenja trebali bi brže naći postolje dok je za očekivati da štakori koji imaju poremećaj učenja i pamćenja trebaju više vremena za pronalazak postolja te tražeći ga naprave veći broj pogrešaka (ulazaka u krive kvadrante).

Tjedan dana prije STZ-icv primjene životinje su bile podvrgnute MWM testu kako bi se prema bazalnim kognitivnim rezultatima rasporedile u skupine s podjednakim prosječnim vremenom traženja postolja i brojem pogrešaka za sve skupine u pokusu.

4.5.2. Test pasivnog izbjegavanja (Passive Avoidance test)

Prije početka, te između svakog testiranja, aparat (*Dual compartment testing apparatus and electroshock device*, Ugo Basile, Italija) se očisti sa 70% etanolom. Aparat se sastoji od dva odjeljka, prvi je osvijetljen i odvojen pomičnim vratima od drugog tamnog odjeljka. Dno je napravljeno od metalnih šipki koje u tamnom odjeljku provode struju. Test se temelji na sklonosti štakora da se zadržava u tamnom prostoru, a ulazak u tamni odjeljak „kažnjava“ se blagim elektrošokom. Test započinje s habituacijom (1. dan) tijekom koje se životinja upoznaje s okolišom (bez elektrošoka). Sljedeći dan (2. dan) je dan obuke u kojem je životinja ulaskom u tamni odjeljak sa žičanim dnom podvrgnuta blagom elektrošoku preko šape (0,4-0,5mA, ovisno o veličini i starosti životinje, u trajanju od 2 sekunde). U posljednjem danu (3. dan) testiranja (bez elektrošoka) mjeri se vrijeme latencije (vrijeme potrebno da štakor uđe u tamni odjeljak). Tijekom prvog dana (habituacija) životinja se stavi u svijetli odjeljak. Vrata između svijetlog i tamnog dijela su otvorena tako da životinja može slobodno istraživati prostor. Nakon što štakor

uđe u tamni odjeljak zabilježi se vrijeme. Nakon 15 sekundi životinja se izvadi i vrati nazad u svoj kavez. Tijekom dana obuke vrata između dva odjeljka su zatvorena. Životinja se stavi u svijetli odjeljak i nakon 5 sekundi vrata se otvore i mjeri se vrijeme potrebno za ulazak u tamni dio. Kada životinja uđe u tamni odjeljak sa sve četiri šape vrata se zatvore i životinje se podvrgne blagom elektrošoku preko metalnog žičanog poda. Nakon 15 sekundi vrati se nazad u kavez. Treći dan (dan testiranja) životinja se stavi nazad u svijetli odjeljak, vrata se ponovno otvore nakon 5 sekundi od stavljanja i vrijeme se počne mjeriti. Nakon što životinja uđe u tamni odjeljak vrata se zatvore ali se životinja ne podvrgava elektrošoku. Životinja se izvadi iz tamnog odjeljka nakon 5 sekundi i vrati nazad u svoj kavez. Maksimalno isključno vrijeme za vađenje životinje iz aparata je 5 min. Pokus se temelji na pretpostavci da će se životinje koje nemaju poremećaj učenja i pamćenja zadržati mnogo dulje u svijetlom odjeljku od onih životinja koje imaju kognitivni poremećaj.

Ovaj se test nije provodio prije STZ-icv primjene već samo neposredno prije žrtvovanja kako bi se izbjeglo pamćenje elektrošoka koje je moglo utjecati na vrijeme latencije posebnu u prvoj vremenskoj točki (1 tjedan nakon STZ-icv primjene).

4.6. UZIMANJE I PRIPREMANJE BIOLOŠKIH UZORAKA

Životinje su prilikom žrtvovanja podvrgnute dubokoj anesteziji s tiopentalom i diazepamom (50 mg/kg i 6 mg/kg). Anesteziranim životinjama izvađena je krv iz retro-orbitalnog sinusa (oko 2 ml). Šest životinja iz grupe žrtvovane su dekapitacijom i odmah po žrtvovanju odstranjen je mozak koji je zatim na hladnoj podlozi podjeljen na lijevu i desnu polovicu iz kojih su pažljivo izvađene regije CTX i HPC koje su smrznute uranjanjem u tekući dušik i potom spremljene na -80°C do analize. Preostale životinje iz skupine se za potrebe histokemijskih analiza perfundiraju fiziološkom otopinom nakon čega slijedi perfuzija puferiranim 4% formalinom, te su im pažljivo izvađeni mozgovi. Perfundirani mozgovi su zatim stavljeni u puferiranu otopinu 4% formalina nakon čega su podvrgnuti postupku uklapanja u parafinske kocke.

4.7. MJERENJE KONCENTRACIJE GLUKOZE

Glukoza u krvi mjerena je spektrofotometrijski metodom opisanom u literaturi (256). U 1 ml perkloratne kiseline dodano je 25 µl krvi ili standarda (glukoza; 5,56 mmol/l) i centrifugirano 10 min na 3000 okretaja u minuti (rpm). Supernatant je odvojen i 200 µl supernatanta ili 100 µl

perkloratne kiseline (slijepa proba) dodano je u 2 ml prethodno napravljenog reagensa (glukoza oksidaza, 4-aminoantipirin, peroksidaza, fenolni i fosfatni pufer, pH 7,4) iz komercijalnog kita. Mješavina se potom inkubirala 15 min na 37°C te se izmjerila apsorbancija na valnoj duljini od 500 nm. Koncentracija glukoze izražena je u mmol/l (mM).

4.8. MJERENJE AKTIVNOSTI ACETILKOLINESTERAZE

Aktivnost enzima AChE mjerena je prema postupku opisanom u literaturi (257). Uzorci moždanog tkiva (HPC i CTX, spremljeni na -80°C) otopljeni su i homogenizirani na ledu u fosfatnom puferu (PBS, pH 7,4). Homogenat je centrifugiran 15 min na 3500 rpm na sobnoj temperaturi (RT), te je nakon centrifugiranja supernatant odvojen i izmjerena je koncentracija proteina metodom po Lowry-u. Za mjerenje aktivnosti AChE, koncentracija u svim uzorcima namještena je na 5,5 mg/ml (zaključeno eksperimentalno tako da je porast apsorbancije približno 0,1). Supernatant (100 µl; 5,5 mg/ml) je stavljen u 3 ml PBS-a, pH 7,4 i 100 µl tiol reagensa DTNB koncentrirane otopine (0,079 g DTNB u 20 ml PBS-a, pH 7,4), te je nakon dodavanja 50 µl ATCh koncentrirane otopine (0,087 g ATCh u 5 ml dH₂O) mjerena apsorbancije svake minute do 5. minute. Valna duljina pri kojoj je mjeran porast apsorbancije bila je 412 nm, slijepa proba je sadržavala PBS i DTNB. Za izračunavanje enzimske aktivnosti ($\text{mM} \cdot \text{min}^{-1} \cdot \text{mg} \cdot \text{ml}^{-1}$) korišten je molarni koeficijent apsorbancije DTNB-a ($13600 \text{ M}^{-1} \text{ cm}^{-1}$). Enzimska aktivnost STZ-icv životinja uspoređena je s aktivnosti kontrolne skupine (CTR).

4.9. WESTERN BLOT ANALIZA

Uzorci moždanog tkiva (HPC i CTX, spremljeni na -80°C) otopljeni su i homogenizirani u puferu za lizu (*Lysis pufer*) s dodatkom koktela inhibitora proteaza (1:100). Homogenati su centrifugirani 10 min pri 12000 rpm na 4°C te je supernatant odvojen i spremljen na -80°C do uporabe. Koncentracija proteina izmjerena je metodom po Lowry-u. Jednake količine ukupnih proteina u uzorku HPC-a i CTX-a (35 µg po uzorku) odvojene su SDS gel elektroforezom koristeći 9% poliakrilamidni donji gel uz pufer za razdvajanje na 150 V, 60-90 min. Nakon razdvajanja proteini su transferirani na nitroceluloznu membranu pri 100 V uz pufer za prijenos kroz 60 min. Nakon transfera membrana je na kratko obojana s Ponceau bojom radi potvrde dobro provedene elektroforeze i transfera te je isprana s puferom za ispiranje (LSWB, *low-salt washing buffer*). Membrana je potom blokirana (blokiranje nespecifičnog vezanja) inkubacijom

od 1 h na sobnoj temperaturi u 5% nemasnom mlijeku otopljenom u LSBW-u s dodatkom 0,5% Tween 20. Blokirani blotovi su potom inkubirani s odgovarajućim primarnim protutijelom u puferu za blokiranje preko noći na 4°C (anti ChAT – 1:1000; anti M1 – 1:1000; anti M4 – 1:1000; anti $\alpha 7$ – 1:2000). Nakon inkubacije membrane su isprane 3 puta s LSBW-om i inkubirane na sobnoj temperaturi, 1h s odgovarajućim sekundarnim protutijelom otopljenim u puferu za blokiranje (*anti-mouse*, *anti-goat*, *anti-rabbit* ili *anti-rat IgG*, 1:2000). Nakon inkubacije sa sekundarnim protutijelom membrane su isprane 3 puta s LSBW-om te potom inkubirane 2-3 min u kemiluminiscentnom Western blot detekcijskom kitu, te je signal vizualiziran pomoću MicroChemi video kamera sustava (DNR Bio-Imaging Systems). Membrane su potom isprane s LSBW-om, blokirane na isti način i inkubirane preko noći na 4°C s protutijelom koje služi kao kontrola za nanošenje, anti β -aktin (1:2000) ili anti GAPDH protutijelo (1:2000). Nakon inkubacije membrane su isprane 3 puta s LSBW-om i inkubirane na sobnoj temperaturi, 1h s odgovarajućim sekundarnim protutijelom otopljenim u puferu za blokiranje (*anti-mouse* ili *anti-rabbit IgG*, 1:2000). Nakon inkubacije sa sekundarnim protutijelom membrane su isprane 3 puta s LSBW-om te potom inkubirane 2-3 min u kemiluminiscentnom Western blot detekcijskom kitu, te je signal vizualiziran pomoću MicroChemi video kamera sustava (DNR Bio-Imaging Systems).

<i>Pufer za lizu:</i>	0,65 ml Tris Cl/SDS pH	6,66 μ l TEMED
50 mM Tris, pH 8	6,8	6,75 ml dH ₂ O
150 mM NaCl	1,25 ml 30%	<i>10X pufer za razdvajanje</i>
0,5 mM EDTA	akrilamid/0,8%	<i>(1L)</i>
1 mM DTT	bisakrilamid	30 g tris
0,01 M natrij vanadat	35 μ l 10% amonij persulfat	115,2 g glicin
0,5% natrij deoksikolat	5 μ l TEMED	100 ml 10% SDS
1% NP-40	3,05 ml dH ₂ O	dH ₂ O
0,1% SDS	<i>Donji gel:</i> 3,75 mL Tris	<i>10X pufer za prijenos (1L)</i>
<i>LSWB:</i>	Cl/SDS pH 8,8	105 g glicin
0,05 mM Tris	4 mL 30% akrilamid/0,8%	22,32 g tris
7,5 mM NaCl	bisakrilamid	dH ₂ O
pH 7,4	100 μ l 10% amonij	
<i>Gornji gel:</i>	persulfat	

Svaka nitrocelulozna membrana sadržavala je 2-3 uzorka po grupi. Detekcija nespecifičnog vezanja sekundarnog protutijela napravljena je izostavljajući primarno protutijelo prilikom istog opisanog postupka.

4.10. HISTOKEMIJA I IMUNOHISTOKEMIJA

Nakon uklapanja u parafinske kocke mozak je narezan serijski na rezove debljine 8 µm na mikrotomu te su rezovi potom stavljeni na predmetna stakalca. Prije svakog postupka serijski rezovi su prvo deparfinizirani kroz niz alkoholnih otopina postupno nižih koncentracija sve dok se ne dođe do vode.

Deparfinizacija	ksilol	2 x 10 min
	100% etanol	2 x 5 min
	95% etanol	2 x 5 min
	70% etanol	2 x 5 min
	dH ₂ O	2 x 5 min

4.10.1. Bojanje po Nissl-u

Nakon deparafinizacije i rehidracije prerezi su bojani u 0,5% otopini boje krezil-violet (*Cresyl violet*) razrijeđenoj u destiliranoj vodi u omjeru 1:4 dok prerezi ne potamne. Nakon toga prerezi su isprani destiliranom vodom i djelomično odbojani uranjanjem u 70% etilni alkohol s 2-3 kapi 10% octene kiseline. Nakon odbojavanja stakalca se dehidriraju i pokrivaju s pokrovnim stakalcem.

Dehidracija	70 x etanol	2 x 3 min
	95% etanol	2 x 3 min
	100% etanol	2 x 3 min
	ksilol	2 x 3 min

4.10.2. Bojanje Tioflavinom S

Nakon deparafinizacije prerezi su uronjeni 3-5 min u 1% vodenu otopinu Tioflavina S (radi se svjež i baca nakon upotrebe). Prerezi su potom odbojani 10 min u 80% etanolu, isprani u destiliranoj vodi i poklopljeni s pokrovnim stakalcem.

1% vodena otopina Tioflavina S

1 g tioflavina S

100 mL dH₂O

4.10.3. Bojanje Kongo crvenilom

Dio rezova nakon deparifinizacije se obojao Kongo crvenilom (Kongo red) za vizualiziranje amiloida putem zelene autofluorescencije u polariziranom svjetlu mikroskopa. Nakon deparifinizacije prerezi su inkubirani 20 min u Kongo red otopini, te je zatim slijedilo ispiranje u destiliranoj vodi (5 min) i razvijanje crvene boje kratkim uranjanjem (5-10 urona) u alkoholnu otopinu. Nakon toga je slijedilo ispiranje u tekućoj vodi (2 min) te kontrastno bojanje hematoksilinom (30 sekundi) te ponovno ispiranje u tekućoj vodi (5 min). Nakon ispiranja uslijedila je dehidracija prereza i njihovo pokrivanje.

0,5% Kongo red otopina

0,5 g Kongo crvenila

100 mL 50% etanola

Alkoholna otopina

1 ml 1% natrijevog hidroksida

100 ml 50% etanola

4.10.4. Bojanje srebrom Bielschowsky metodom

Nakon deparafinizacije i rehidracije prerezi su stavljeni u 20% otopinu AgNO₃ na 20 min, na tresilici u mraku. Nakon toga stakalca su isprana destiliranom vodom, te potom inkubirana na 15 min u istoj otopini ali s dodanim amonijakom i isprana u destiliranoj vodi s amonijakom. Nakon ispiranja stakalca su inkubirana 3-5 min ili dok ne pocrne u otopini AgNO₃, amonijaka i razvijajača te potom isprana (5 min) u dH₂O i fiksirana u 5% otopini natrijevog tiosulfata (5 min) (12). Nakon ispiranja u destiliranoj vodi i dehidracije prerezi na stakalcima su pokriveni.

Otopina AgNO₃

20 g AgNO₃

100 ml dH₂O

Otopina razvijajača

20 ml formalina

100 ml dH₂O

1 kap konc. HNO₃

0,5 g limunske kiseline

5% otopina natrijeva tiosulfata

5 g natrijeva tiosulfata

100 ml dH₂O

4.10.5. Imunohistokemijska

Nakon deparifinizacije i rehidracije provedeno je otkrivanje antigena: stavljanjem rezova u 80% mravlju kiselinu u trajanju od 1 sata (za potrebe detekcije A β 1-42 proteina) ili kuhanjem prereza u citratnom puferu pH 6,0 u trajanju od 30 min na 95°C te naknadnim hlađenjem pod vodom (20 min) (za potrebe detekcije protutijela: AT8, ChAT, GFAP). Nakon postupka otkrivanja antigena (*antigen retrieval*) koraka uslijedilo je ispiranje u destiliranoj vodi (2 X 2 min) te uranjanje u otopinu hidrogen peroksida (blokiranje endogene peroksidazne aktivnosti) na 15 min. Nakon 2-minutnog ispiranja u destiliranoj vodi i puferu (TBS) prerezi su blokirani s 10% NGS-om u TBS-u 1h na RT (A β 1-42, GFAP, AT8) ili slijedeći upute napisane na već gotovom kitu (Vectastain Elite Goat ABC kit - ChAT). Nakon blokiranja nespecifičnih veznih mjesta na prereze su stavljena razrjeđena protutijela u 1% NGS-u (GFAP – 1:1000) ili u TBS-u s dodanim BSA (A β 1-42 – 1:2000, AT8 – 1:100) preko noći na 4°C ili prema uputama na kitu, RT, preko noći (ChAT – 1:500). Kao pozitivna kontrola za amiloid betu i AT8 poslužili su uzorci humanog mozga sAD bolesnika. Sljedeći dan nakon inkubacije s primarnim protutijelom slijedilo je ispiranje u TBS-u (2 x 5 min) i inkubacija sa sekundarnim biotiniziranim protutijelom (za GFAP, A β 1-42, AT8 imunohistokemiju) razrjeđenom u 1% NGS-u u koncentraciji 1:500 ili slijedeći uputstva na kitu (Vectastain Elite Goat ABC kit - ChAT). Nakon inkubacije sa sekundarnim protutijelom prerezi su isprani u TBS-u (2 X 5 min) te je uslijedila 30-minutna inkubacija u tercijskom pojačivaču signala (avidin) slijedeći upute na kitu (Vectastain Elite ABC kit) te ponovno ispiranje u puferu (2 X 5 min). Signal (boja) vezanja protutijela dobili smo inkubiranjem prereza prema uputstvima iz kita ImmPACT AEC (GFAP, AT8, A β 1-42) ili DAB (ChAT) te prekidanjem reakcije uranjanjem u destiliranu vodu. Nakon destilirane vode neki su prerezi uronjeni u hematoksilin (30 sekundi), isprani u vodi i poklopljeni s pokrovnim stakalcem (GFAP, AT8, A β 1-42) ili dehidrirani i poklopljeni (ChAT). Korištena su dva različita protutijela za A β 1-42 od tvrtke Covance, SAD, te su za dobivanje pozitivnog signala isprobane različite varijacije postupaka: različite koncentracije primarnog i sekundarnog protutijela, različiti kitovi za vizualizaciju, različite metode otkrivanja antigena.

Tablica 5. Postupak imunohistokemije u ovisnosti o korištenom protutijelu

Postupak imunohistokemije	GFAP	ChAT	A β 1-42	AT8
deparafinizacija	X	X	X	X
80% mravlja kiselina (1h)			X	
citratni pufer (30 min; 95°C);i hlađenje 20 min	X	X		X
2x2 min dH ₂ O	X	X	X	X
15 min H ₂ O ₂	X	X	X	X
2min dH ₂ O; 2 min TBS	X	X	X	X
blok – 10% NGS 1h, RT	X		X	X
blok – uputstva iz kita (Vectastain Elite Goat ABC kit) 1h, RT		X		
inkubacija s protutijelom u 1% NGS-u, preko noći, 4°C	X			
inkubacija s protutijelom u – uputstva iz kita (Vectastain Elite Goat ABC kit), preko noći, RT		X		
inkubacija s protutijelom u TBS-u + BSA, preko noći, 4°C			X	X
2x5 min TBS	X	X	X	X
inkubacija sa sekundarnim protutijelom anti mouse (1:500) u 1% NGS-u, RT, 1h	X		X	X
inkubacija sa sekundarnim protutijelom sljedeći upute na kitu (Vectastain Elite Goat ABC kit)		X		
2x5 min TBS	X	X	X	X
inkubacija 30 min s ABC kompleksom iz kita (Vectastain Elite ABC kit), RT	X	X	X	X
2x5 min TBS	X	X	X	X
inkubacija 2-3 min s ImmPACT AEC kitom	X		X	X
inkubacija 2-3 min s DAB-om (DAB kit)		X		
prekid reakcije uranjanjem u destiliranu vodu	X	X	X	X
hematoksilin, 30 s	X		X	X
ispiranje u vodi	X		X	X
dehidracija		X		
poklapanje prereza	X	X	X	X

TBS

0,5 mM Tris baza

7,5 mM NaCl

pH 7,6

TBS + BSA

1 mg BSA

1 ml TBS

Citratni pufer

2,1 g citrat monohidrat

850 ml destilirane vode

pH 6,0

0,05% Tween 20

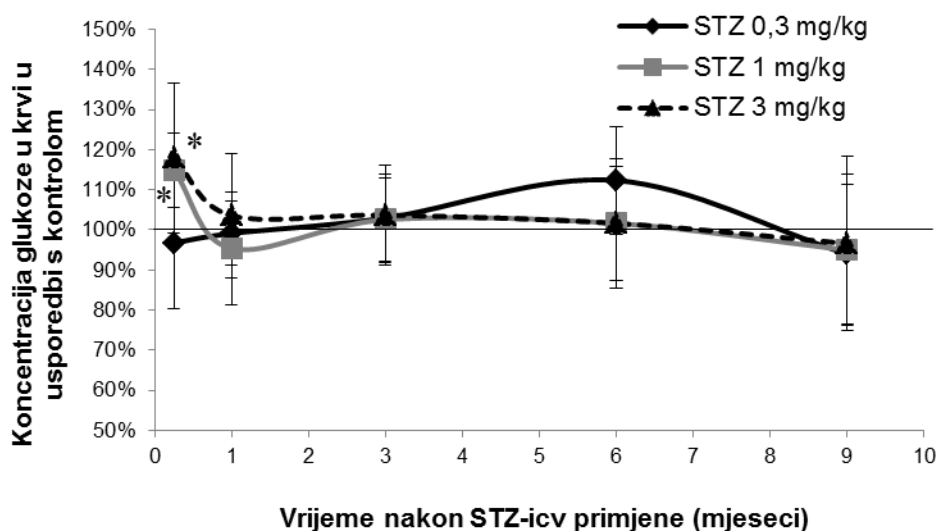
4.11. STATISTIČKA OBRADA PODATAKA

Mjerenje gustoće zapisa željenog proteina kamerom obrađeno je putem ScionImage software-a. Kvantitativna analiza nakon histološkog bojanja napravljena je pomoću cellSense Dimension software-a. Rezultati kognitivnih testova, aktivnosti acetilkolinesteraze, koncentracije glukoze, ekspresije proteina (Western blot), kvantitativne analize histokemijskih i imunohistokemijskih preparata statistički su obrađeni primjerenim neparametrijskim testovima Kruskal-Wallis i Mann-Whitney U testom za testiranje razlika među ispitivanim grupama, pri razini značajnosti $p < 0,05$. Rezultati su prikazani kao mean \pm SD.

5. REZULTATI

5.1. KONCENTRACIJA GLUKOZE

Kako bi se prije određivanja kognitivnih te neurokemijskih i strukturnih promjena u mozgu utvrdilo da nakon središnje primjene STZ ne dolazi do sistemskih metaboličkih promjena, u svakoj od 5 ispitivanih vremenskih točaka izmjerena je bazalna vrijednost glukoze u krvi. U odnosu na kontrolu, nađen je samo akutni blagi porast razine glukoze u perifernoj krvi 1 tjedan nakon primjene srednje (1 mg/kg) i najviše (3 mg/kg) doze STZ (15% i 18%, $p < 0,05$). U svim ostalim vremenskim točkama do 9 mjeseci nije bilo značajnih razlika između pripadajuće kontrole i STZ-icv skupina bez obzira na dozu (Slika 6).



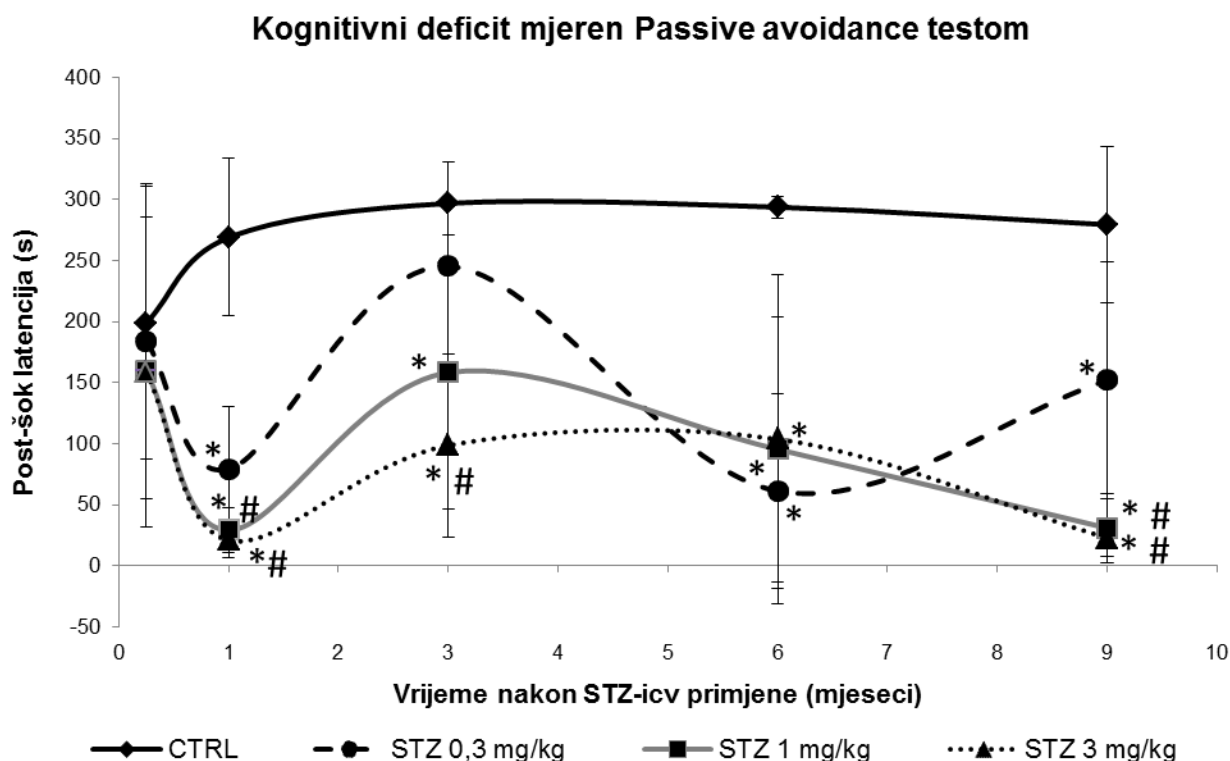
Slika 6. Bazalne vrijednosti koncentracije glukoze u krvi mjerene u različitom vremenu nakon STZ-icv primjene. Krv je vađena iz orbitalnog sinusa u životinja podvrgnutih dubokoj terminalnoj anesteziji te je koncentracija glukoze u plazmi mjerena za sve 3 skupine koje su primile intracerebroventrikularno (icv) različite doze (0,3, 1 i 3 mg/kg) streptozotocina (STZ) i uspoređena s kontrolnom (CTR) skupinom odgovarajuće dobi u 5 vremenskih točaka nakon STZ-icv primjene (1 tjedan i 1, 3, 6 i 9 mjeseci). Svaka točka predstavlja srednju vrijednost \pm SD pojedine skupine. Podaci su analizirani neparametrijskim Kruskal-Wallis i Mann-Whitney U testovima. * $p < 0,05$ vs CTR.

5.2. UČENJE I PAMĆENJE U STZ-ICV ŠTAKORSKOM MODELU

5.2.1. Test pasivnog izbjegavanja (Passive Avoidance test)

Kognitivne funkcije kontrolnih i STZ-icv štakora ispitivane su PA testom koji ispituje strahom motivirano pamćenje i učenje izbjegavanja elektrošoka, mjereno vremenom zadržavanja u

svjetlom odjeljku nakon iskustva elektrošoka („post-šok“ latencija). Kraće vrijeme latencije u odnosu na kontrolnu skupinu ($p < 0,05$) u određenoj vremenskoj točki upućivalo je na smanjeni kapacitet pamćenja i kognitivni deficit u STZ-icv skupini. Testiranje je za svaku skupinu provedeno samo jednom, neposredno prije žrtvovanja u svakoj vremenskoj točki. U usporedbi s odgovarajućom kontrolom, STZ-icv skupina razvila je značajan kognitivni deficit tijekom vremenskog razdoblja od 9 mjeseca nakon STZ-icv primjene (Slika 7). Poremećaj pamćenja bio je ovisan o dozi i najizraženiji s najvećom korištenom (3 mg/kg) dozom (do -95% u usporedbi s



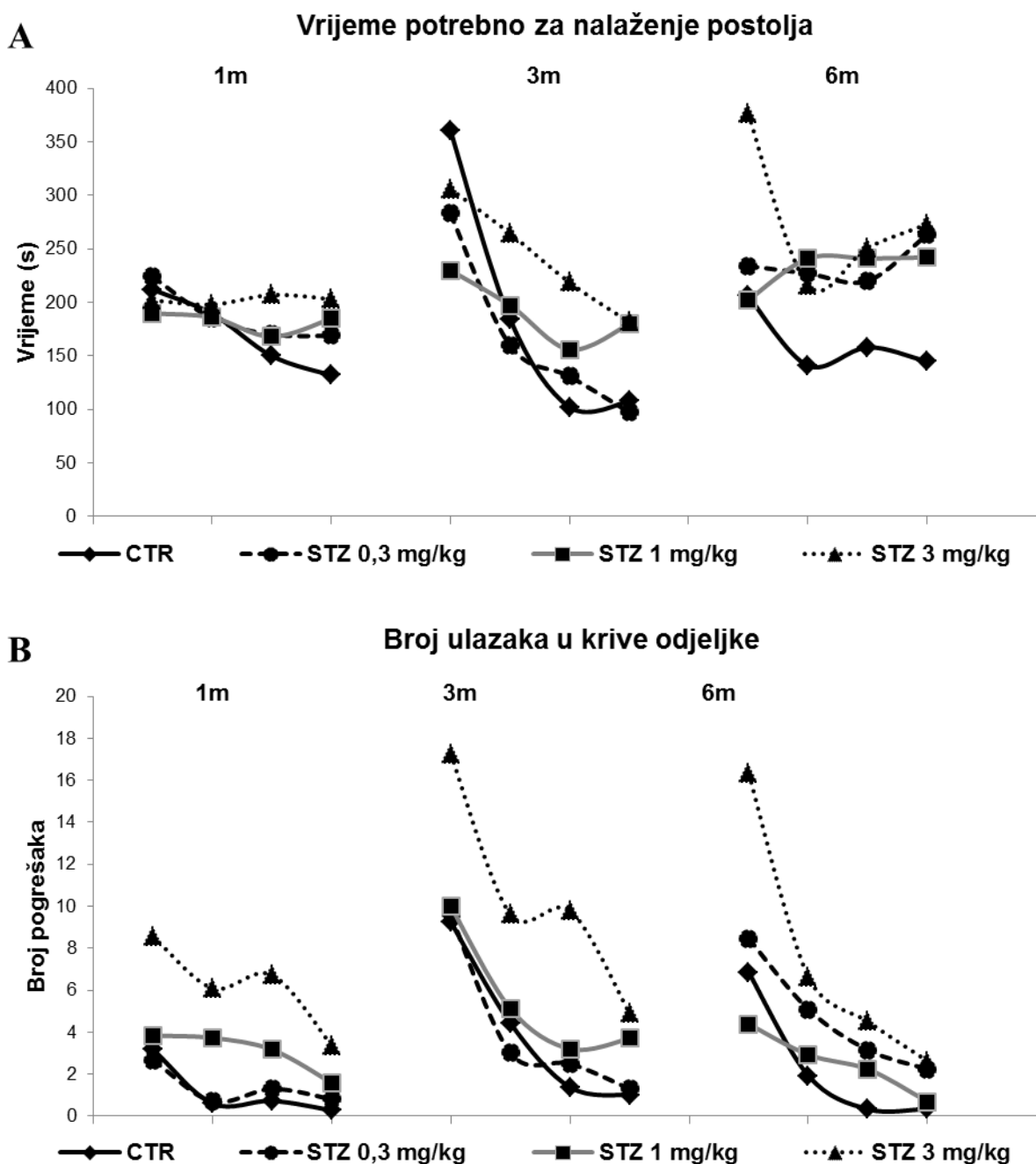
Slika 7. Razvoj i tijek kognitivnog deficita u STZ-icv štakorskom modelu praćen u razdoblju do 9 mjeseci nakon STZ-icv primjene pomoću Passive Avoidance testa. Parametar koji je mjerjen je vrijeme (s) ulaska u tamni odjeljak u trećem danu testiranja (post-šok latencija), a kognitivni deficit izražen je kao smanjenje vremena latencije u usporedbi s kontrolom iste starosti. U svakoj vremenskoj točki testirane su 4 skupine: 3 koje su intracerebroventrikularno (icv) primile različite doze (0,3, 1 i 3 mg/kg) streptozotocina (STZ) i 1 kontrolna skupina (CTR). Mjerenje je provedeno u 5 vremenskih točaka: 1 tjedan i 1, 3, 6 i 9 mjeseci nakon STZ-icv primjene. Svaka točka predstavlja srednju vrijednost \pm SD određene grupe (N = 8-10). Podaci su statistički obrađeni neparametrijskim Kruskal-Wallis i Mann-Whitney U testovima. * $p < 0,05$ vs CTRL; # $p < 0,05$ vs STZ 0,03 mg/kg u pojedinoj vremenskoj točki.

kontrolom, $p < 0,05$). Kognitivni deficit također je bio ovisan o vremenu nakon STZ primjene, pokazujući 3 faze promjena: akutni kognitivni deficit nakon 1 mjeseca (-70% za 0,3 mg/kg; -89% za 1 mg/kg; -92% za 3 mg/kg) (faza I), djelomično ili potpuno poboljšanje pamćenja nakon 3 mjeseca (-9% za 0,3 mg/kg; -47% za 1 mg/kg; -67% za 3 mg/kg) (faza II), te ponovno, polagano i progresivno kognitivno propadanje prisutno sve do 9 mjeseci nakon STZ-icv primjene (-46% za 0,3 mg/kg; -89% za 1 mg/kg; -92% za 3 mg/kg) (faza III) sa srednjom i najvećom STZ dozom ($p < 0,05$) (Slika 7). Iako je takav vremenski tijek kognitivnog deficita bio očigledan sa sve 3 doze, samo je u skupini koja je primila najnižu (0,03 mg/kg) STZ dozu došlo do potpune reverzibilnosti akutnog kognitivnog propadanja nakon 3 mjeseca (vrijeme latencije nije se razlikovalo od kontrolne skupine) i djelomične reverzibilnosti 9 mjeseci nakon STZ-icv primjene (manji deficit u odnosu na srednju i najvišu STZ dozu) (Slika 7).

5.2.2. Test plivanja u labirintu (Morris Water Maze test)

MWM test je pokazao da dolazi do poremećaja prostornog učenja i pamćenja u STZ-icv skupinama koje je bilo ovisno o dozi i najizraženije s najvišom (3 mg/kg) STZ dozom (Slika 8). Obzirom da su životinje, bez obzira na tretman (kontrola ili STZ) sa starošću gubile spontani poticaj za plivanje u bazenu te su se najčešće držale nepomično uz stijenke bazena (forsirano plivanje 3x dnevno kroz 4 uzastopna dana), vrijednosti izmjerene nakon 9 mjeseci od tretmana (štakori stari godinu dana) nisu bile vjerodostojne te nisu statistički obrađene. U prvoj vremenskoj točki, samo tjedan dana nakon STZ-icv primjene, zbog postupka icv primjene (druga primjena 3. dan) i svježe rane, životinje nisu mogle biti podvrgnute plivanju u bazenu te ovaj test nije rađen. U ostalim vremenskim točkama tijekom 4-dnevnog učenja / zapamćivanja mjesta gdje se nalazi postolje (čvrsti oslonac u bazenu ispunjenom vodom), životinje tretirane s najvišom STZ dozom radile su najviše pogrešaka tražeći postolje u odnosu na kontrolne životinje (Slika 8B). Razlika je bila najizraženija 1. dana testiranja u svim vremenima nakon STZ-icv primjene (+169% nakon 1 mjeseca; +86,5% nakon 3 mjeseca; +138% nakon 6 mjeseci; $p < 0,05$; Slika 8B). Ovoj je STZ-icv skupini također trebalo sve više vremena za nalaženje postolja, sa statistički značajnim razlikama počevši od 3. mjeseca nakon STZ-icv primjene, posebno izraženo 4. dan testiranja (+69% nakon 3 mjeseca; +88% nakon 6 mjeseci; $p < 0,05$; Slika 8A). Krivulje rezultata mjerenih tijekom 4 dana u svakoj vremenskoj točki pokazuju da STZ-icv tretirane životinje, pa i one s najvišom dozom, zadržavaju sposobnost učenja (strmi nagib krivulje od 1. do 4. dana) ali je

njihov kapacitet učenja značajno manji od onog u kontrolnih životinja (krivulje kontrolne skupine su nižih vrijednosti od onih u STZ-icv skupini) (Slika 8A i B). Ovi rezultati upućuju na poremećaje učenja i kratkoročnog pamćenja. Veće apsolutne vrijednosti izmjerene svakog 1. dana u različitim vremenskim točkama (1, 3 i 6 mjeseci) indirektni su pokazatelji oštećenja dugoročnog pamćenja u STZ-icv skupini u odnosu na kontrolu (Slika 8A i B).



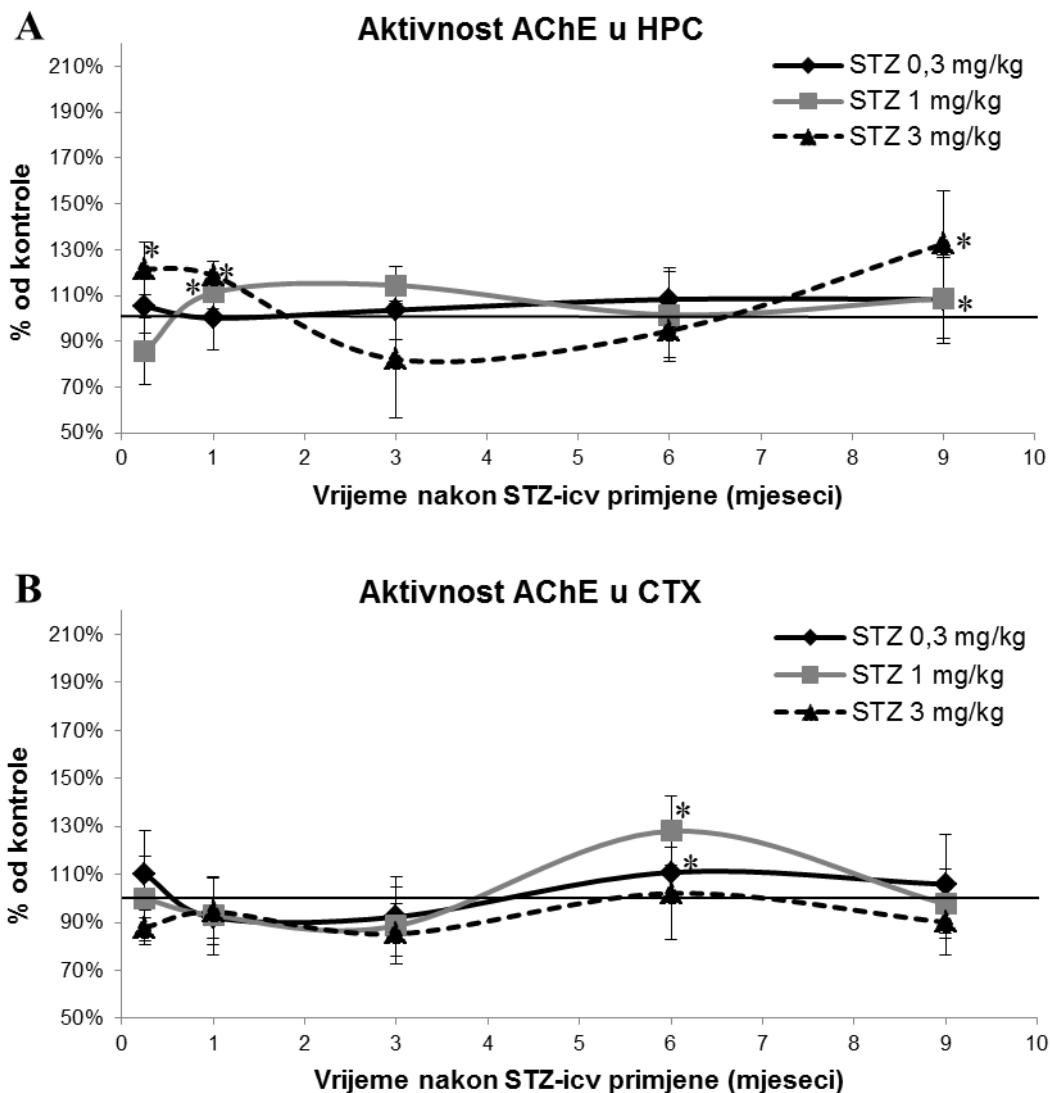
C	Vrijeme potrebno za nalaženje postolja				Broj ulazaka u krive odjeljke			
	1	2	3	4	1	2	3	4
1 mjesec nakon STZ-icv primjene								
CTR vs STZ 0,3 mg/kg	x	x	x	x	x	x	x	x
CTR vs STZ 1 mg/kg	x	x	x	x	x	p<0,05	p<0,01	x
CTR vs STZ 3 mg/kg	x	x	x	x	p<0,01	p<0,01	p<0,01	p<0,01
STZ 0,3 mg/kg vs STZ 3 mg/kg	x	x	x	x	p<0,01	p<0,01	p<0,01	x
3 mjeseca nakon STZ-icv primjene								
CTR vs STZ 0,3 mg/kg	x	x	x	x	x	x	x	x
CTR vs STZ 1 mg/kg	x	x	x	x	x	x	p<0,05	p<0,05
CTR vs STZ 3 mg/kg	x	x	p<0,05	x	p<0,01	p<0,01	p<0,01	p<0,01
STZ 0,3 mg/kg vs STZ 3 mg/kg	x	x	x	p<0,05	p<0,01	p<0,01	p<0,01	p<0,01
6 mjeseci nakon STZ-icv primjene								
CTR vs STZ 0,3 mg/kg	x	x	x	x	x	p<0,05	p<0,01	p<0,01
CTR vs STZ 1 mg/kg	x	p<0,05	p<0,05	p<0,05	p<0,05	x	p<0,05	x
CTR vs STZ 3 mg/kg	p<0,01	p<0,01	p<0,05	p<0,01	p<0,01	p<0,01	p<0,05	p<0,01
STZ 0,3 mg/kg vs STZ 3 mg/kg	x	x	x	x	p<0,01	x	x	x

Slika 8. Promjene učenja i pamćenja u STZ-icv štakorskom modelu mjereno Morris Water Maze testom. U svakom vremenskom razdoblju (1, 3 i 6 mjeseci) testirane su 4 skupine životinja: 3 koje su intracerebroventrikularno (icv) primile različite doze (0,3, 1 i 3 mg/kg) streptozotocina (STZ) i 1 kontrolna skupina (CTR). Također, u svakom od navedenih vremenskih razdoblja provedena su uzastopna mjerenja kroz 4 dana, a u svakom danu mjerenje je ponovljeno 3 puta te svaka točka prikazuje srednju vrijednost mjerenja po jednom danu određene grupe (N = 8-10). Slika prikazuje vrijeme koje je bilo potrebno da životinje pronađu postolje (A), te broj pogrešaka (ulasci u pogrešni odjeljak) (B) koje su životinje napravile prilikom traženja platforme u kroz 4 uzastopna dana tijekom različitog vremena nakon STZ-icv primjene. Kraće vrijeme za pronalazak postolja i manji broj pogrešaka upućuje na očuvanje funkcije učenja i pamćenja. Statistički značajne razlike među skupinama navedene su u tablici (C).

Taj je učinak također bio najizraženiji u skupini tretiranoj s najvišom STZ-icv dozom. Vrijeme potrebno za nalaženje postolja bilo je 202 s/1 mj, 306 s/3 mj i 376 s/6mj u STZ-icv (3 mg/kg) štakora, u odnosu na 212 s/1 mj, 360 s/3 mj i 206 s/6mj u kontrolnih životinja (Slika 8A). Također, broj grešaka u STZ-icv (3 mg/kg) skupini je bio 8,5/1 mj, 17,3/3 mj i 16,3/6mj u odnosu na kontrolne životinje 3,2/1 mj, 9,3/3 mj i 6,9/6mj (Slika 8B).

5.3. AKTIVNOST ACETILKOLINESTERAZE

Intracerebroventrikularna primjena STZ-a dovela je do promjena u aktivnosti AChE koje su bile ovisne o STZ dozi, regiji mozga i vremenu nakon STZ primjene. Vremenski tijek promjena aktivnosti AChE u hipokampusu (HPC) STZ-icv skupine tretirane s najvišom korištenom dozom

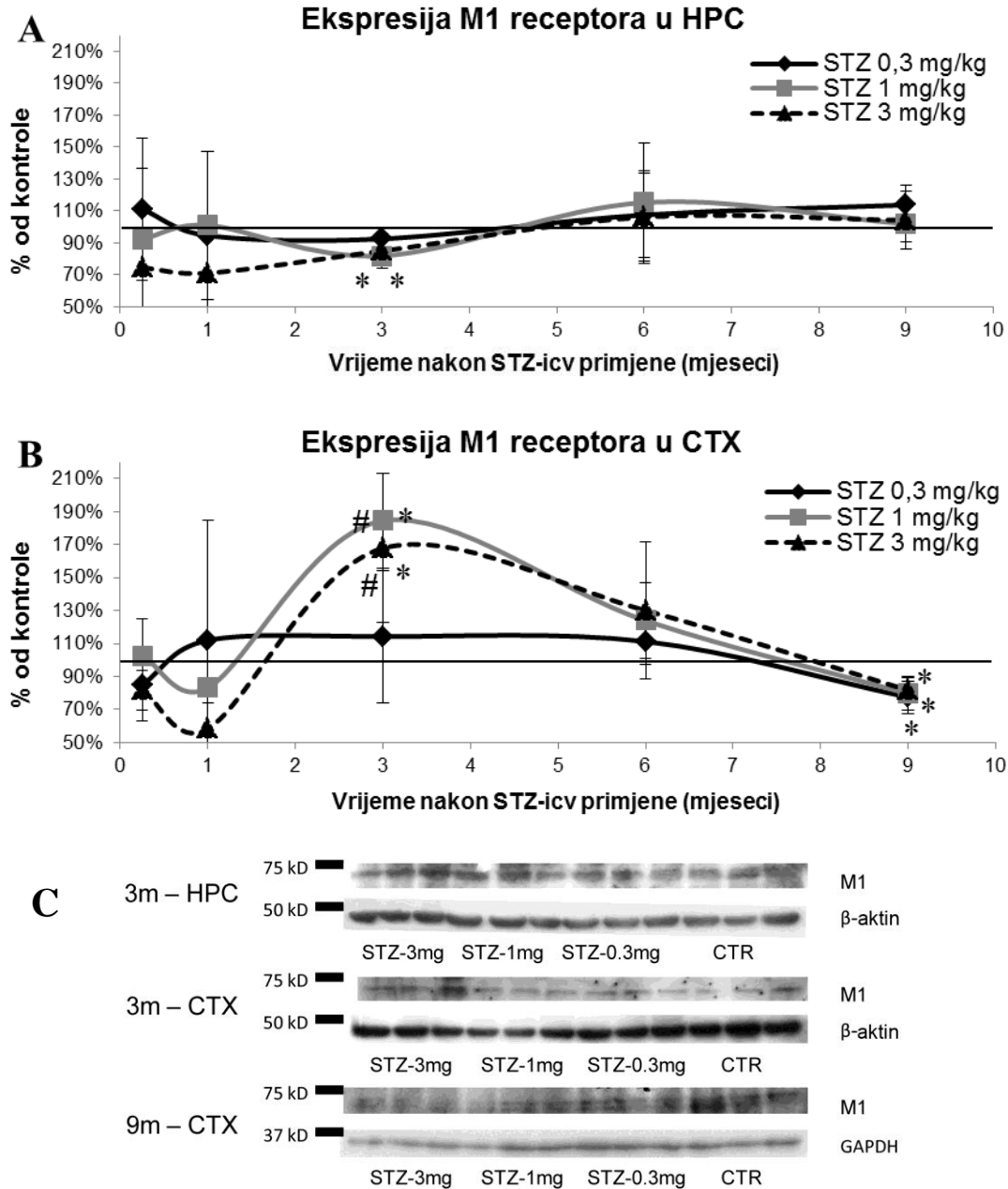


Slika 9. Aktivnost acetilkolinesteraze u hipokampusu i korteksu štakora nakon intracerebroventrikularne primjene streptozotocina. Nakon intracerebroventrikularne (icv) primjene 3 različite doze (0,3, 1 i 3 mg/kg) streptozotocina (STZ) ili otapala (kontrola, CTR) životinje su žrtvovane nakon 1 tjedan i 1, 3, 6 i 9 mjeseci. Aktivnost acetilkolinesteraze (AChE) mjerena je kolorimetrijskom metodom u hipokampusu (HPC) (A) i korteksu (CTX) (B) Svaka točka predstavlja srednju vrijednost \pm SD pojedine skupine. Podaci su analizirani neparametrijskim Kruskal-Wallis i Mann-Whitney U testovima. * $p < 0,05$ vs CTR.

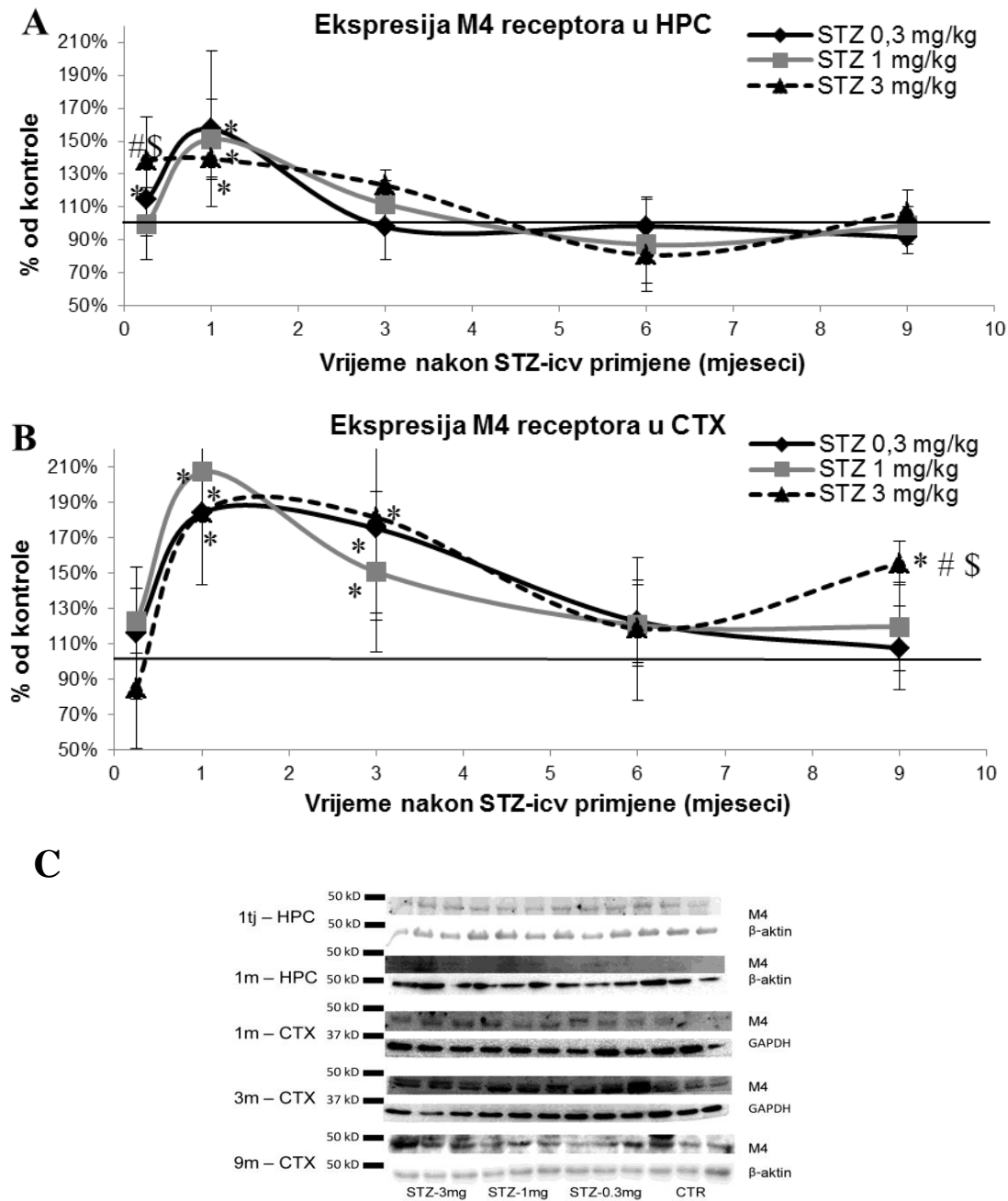
STZ-a (3 mg/kg) pokazuje krivulju u kojoj se mogu razlikovati 3 faze u razdoblju praćenja od 9 mjeseci: (faza 1) značajni porast aktivnosti već nakon tjedan dana (22%, $p < 0,05$) koji je prisutan i nakon mjesec dana (+19%, $p < 0,05$), (faza 2) izjednačavanje vrijednosti aktivnosti enzima s onima od kontrole u vremenu do 6 mjeseci nakon STZ-icv primjene te (faza 3) ponovni značajni porast (+32.64%, $p < 0,05$) aktivnosti AChE 9 mjeseci nakon STZ-icv primjene (Slika 9A). Sličan obrazac ali manje izraženih promjena (1 mjesec / +11,21% i 9 mjeseci / +8,81%, $p < 0,05$) je primjećen i nakon icv primjene srednje STZ doze (1 mg/kg) u HPC, dok najniža doza (0,3 mg/kg) nije imala nikakav učinak (Slika 9A). Za razliku od HPC, prve promjene u korteksu (CTX) primjećene su tek nakon 6 mjeseci od STZ-icv primjene u vidu porasta AChE aktivnosti (+10% nakon naniže doze i +28% nakon srednje doze, $p < 0,05$) koji se zatim normaliziraju na razinu kontrolnih vrijednost 9 mjeseci nakon STZ-icv primjene bez jasnog učinka ovisnosti o dozi (Slika 9B).

5.4. EKSPRESIJA MUSKARINSKIH M1 I M4 RECEPTORA

Western blot analiza ekspresije muskarinskih M1 i M4 receptora u mozgu pokazala je promjene ovisne o podtipu receptora, STZ dozi i vremenu nakon STZ-icv primjene, s izraženijom regionalnom specifičnosti u ekspresiji M1 receptora (Slike 10 i 11). Unatoč akutnoj (≤ 1 mjesec) tendenciji sniženja ekspresije M1 receptora ($p > 0,05$) u obje regije mozga u skupini koja je primila najvišu dozu STZ, promjene su uočene tek nakon 3 mjeseca kao značajan porast u CTX-u (+82,89% i +67,3%, $p < 0,05$) i blago sniženje ekspresije u HPC-u (-18% i -15%, $p < 0,05$) nakon srednje i visoke STZ-icv doze (Slika 10A). U obje se regije ekspresija vratila na vrijednosti slične kontrolnima 6 mjeseci nakon STZ primjene i ostale nepromjenjena u HPC-u dok se u CTX-u ekspresija M1 receptora nastavila snižavati do značajnog sniženja nađenog nakon 9 mjeseci u sve tri STZ-icv skupine (-22,5% / 0,3 mg/kg, -20,39% / 1 mg/kg, -18,34% / 3 mg/kg (Slika 10B). Ekspresija M4 receptora bila je značajno promjenjena (+38,5%, $p < 0,05$) u HPC-u već 1 tjedan nakon STZ-icv primjene visoke doze (3 mg/kg) (Slika 11A). Najveći učinak (porast) na ekspresiju M4 receptora primjećen je u obje regije (izraženije u CTX-u) 1 mjesec nakon STZ-icv primjene u sve tri doze (+57% / 0,3 mg/kg, +51% / 1 mg/kg, +39% / 3 mg/kg u HPC i +84% / 0,3 mg/kg, +107% / 1 mg/kg, +84% / 3 mg/kg u CTX, $p < 0,05$) (Slika 11A i B).



Slika 10. Ekspresija muskarinskog M1 receptora u hipokampusu i korteksu štakora nakon intracerebroventrikularne primjene streptozotocina. Životinje su žrtvovane 1 tjedan i 1, 3, 6 i 9 mjeseci (m) nakon intracerebroventrikularne primjene streptozotocina (STZ-icv) (0,3, 1 i 3 mg/kg) ili otapala (CTR). Proteinska ekspresija M1 receptora u hipokampusu (HPC) (**A**) i korteksu (CTX) (**B**) mjerena je Western blot analizom, a predočene slike membrana (**C**) pokazuju samo one sa statistički značajnim promjenama. Beta-aktin i gliceraldehid-3-fosfat dehidrogenaza (GAPDH) korišteni su kao kontrole postupka nanošenja uzoraka. Svaka točka predstavlja srednju vrijednost \pm SD pojedine skupine. Podaci su analizirani neparametrijskim Kruskal-Wallis i Mann-Whitney U testovima. * $p < 0,05$ vs CTR; # $p < 0,05$ vs STZ-icv (STZ 0,3 mg/kg).



Slika 11. Ekspresija muskarinskog M4 receptora u hipokampusu i korteksu štakora nakon intracerebroventrikularne primjene streptozotocina. Životinje su žrtvovane 1 tjedan (tj) i 1, 3, 6 i 9 mjeseci (m) nakon intracerebroventrikularne primjene streptozotocina (STZ-icv) (0,3, 1 i 3 mg/kg) ili otapala (CTR). Proteinska ekspresija M1 receptora u hipokampusu (HPC) (A) i korteksu (CTX) (B) mjerena je Western blot analizom, a predočene slike membrana (C) pokazuju samo one sa statistički značajnim promjenama. Beta-aktin i glicerinaldehid-3-fosfat dehidrogenaza (GAPDH) korišteni su kao kontrole za nanošenje. Svaka točka predstavlja srednju vrijednost \pm SD pojedine skupine. Podaci su analizirani neparametrijskim Kruskal-Wallis i Mann-Whitney U testovima. * $p < 0,05$ vs CTR; # $p < 0,05$ vs STZ-icv (STZ 0,3 mg/kg); \$ $p < 0,05$ vs STZ-icv (STZ 1 mg/kg).

Dok se ekspresija M4 receptora u HPC-u normalizirala u svim vremenskim točkama nadalje (Slika 11A), u CTX-u je ostala značajno povišena do 3 mjeseca nakon STZ-icv primjene sa sve 3 doze (+75% / 0,3 mg/kg, +51% / 1 mg/kg, +82% / 3 mg/kg, $p < 0,05$), te se normalizirala na vrijednosti koje se nisu značajno razlikovale od kontrolnih nakon primjene niske (0,3 mg/kg) i srednje (1 mg/kg) doze. Međutim, u STZ skupini koja je primila najvišu dozu (3 mg/kg), ekspresija M4 receptora u CTX-u počela je zatim ponovno rasti, te je bila umjereno povećana (+56%, $p < 0,05$) 9 mjeseci nakon STZ-icv primjene (Slika 11B).

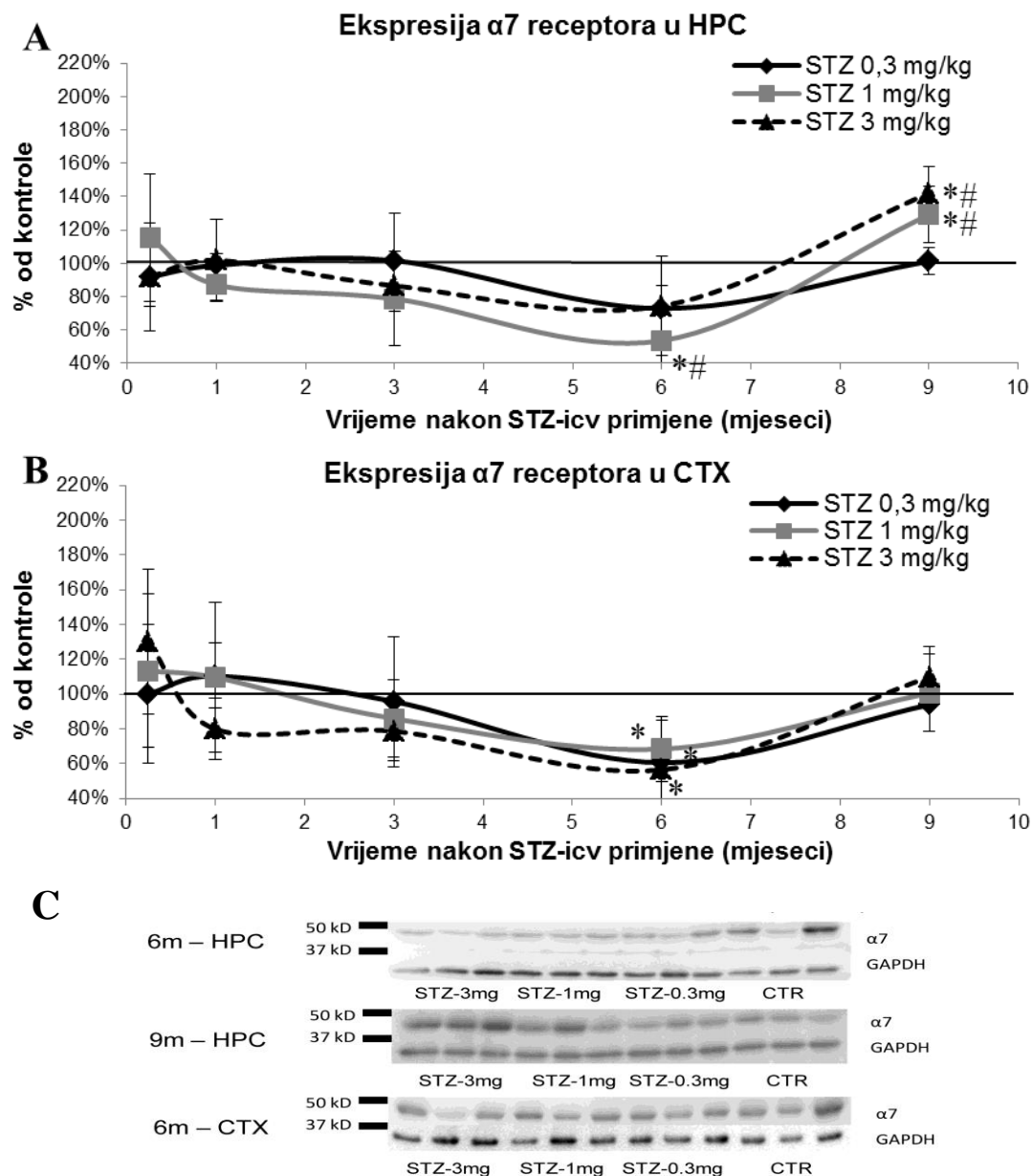
5.5. EKSPRESIJA NIKOTINSKOG $\alpha 7$ RECEPTORA

Za razliku od muskarinskih receptora, Western blot analiza ekspresije nikotinskog $\alpha 7$ receptora pokazala je sporu tendenciju pada tijekom vremena, koja je dosegla statističku značajnost tek 6 mjeseci nakon STZ-icv primjene u obje istraživane regije, bez jasne ovisnosti o dozi (-44% / 1 mg/kg u HPC, -39% / 0,3 mg/kg, -32% / 1mg/kg, -44% / 3 mg/kg u CTX, $p < 0,05$) (Slika 12). Nakon ovog pada uslijedila je normalizacija ekspresije $\alpha 7$ receptora na razinu kontrolnih vrijednosti u CTX-u (Slika 12B) u svim doznim STZ skupinama i značajno povećanje ekspresije u HPC-u sa srednjom (+29%, $p < 0,05$) i visokom (+42%, $p < 0,05$) dozom (Slika 12A) 9 mjeseci nakon STZ-icv primjene.

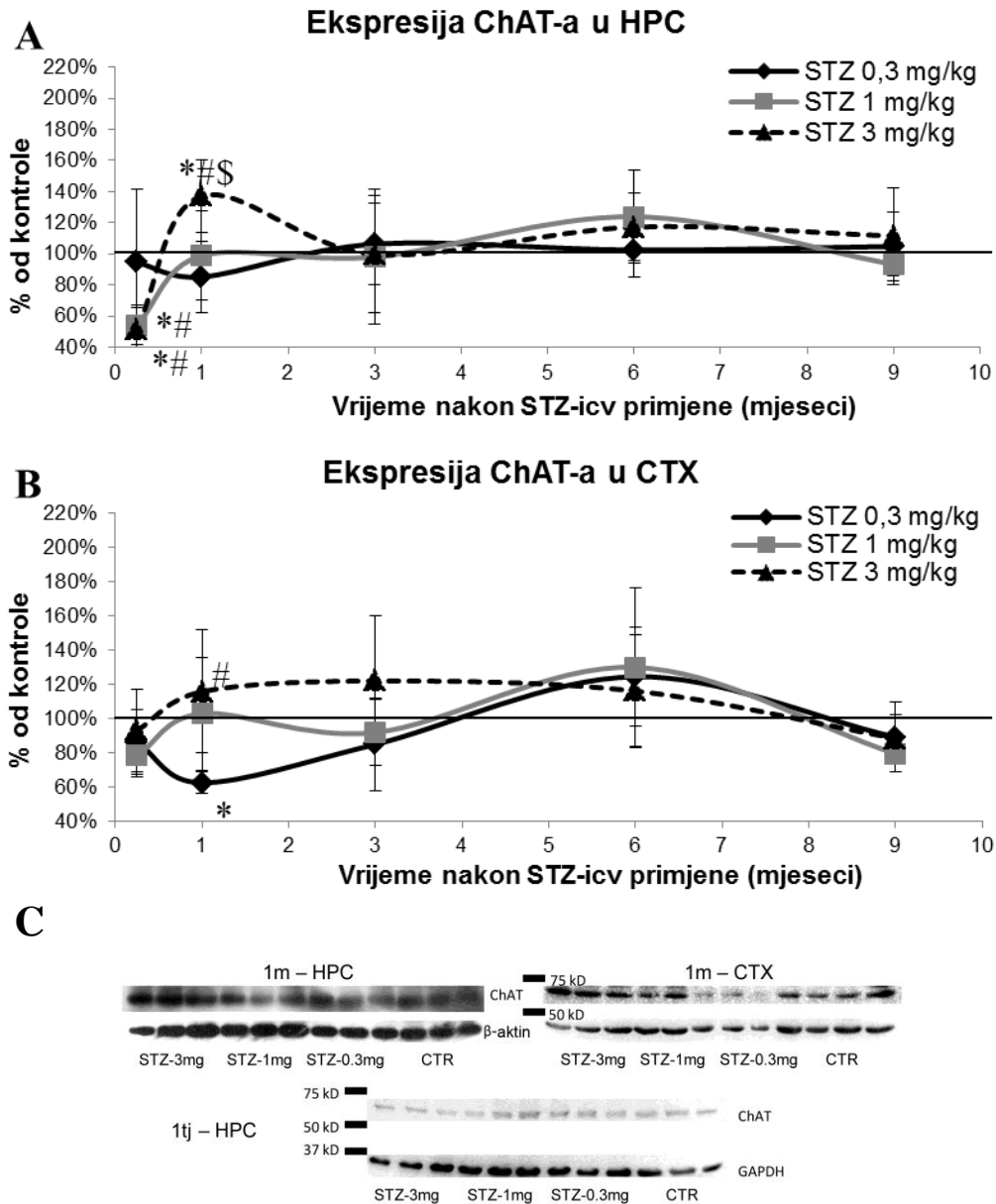
5.6. EKSPRESIJA KOLINACETIL TRANSFERAZE (CHAT)

5.6.1. ChAT Western blot

Ekspresija ChAT-a bila je samo akutno promjenjena nakon STZ-icv primjene u obje regije, ali je obrazac promjena ovisan o dozi primjećen samo u HPC-u. Značajno snižena ekspresija nakon srednje i visoke (-46% i -48%, $p < 0,05$) doze primjećena je u HPC-u već nakon tjedan dana. Ekspresija se nakon toga normalizirala i vratila na vrijednosti slične kontrolnima u životinja koje su primile srednju STZ-icv dozu (1 mg/kg), Međutim, visoka doza STZ-a proizvela je značajni porast ChAT ekspresije (+37%, $p < 0,05$) nakon jednog mjeseca koji se normalizirao nešto kasnije, 3 mjeseca nakon STZ-icv primjene i nadalje ostao nepromjenjen (Slika 13A). S iznimkom značajnog pada (-43%, $p < 0,05$) s niskom dozom i porasta s visokom dozom (+16%, $p < 0,05$) nakon 1 mjeseca, ekspresija ChAT ostala je nepromjenjena do 9 mjeseci nakon STZ-icv primjene u CTX-u (Slika 13B).



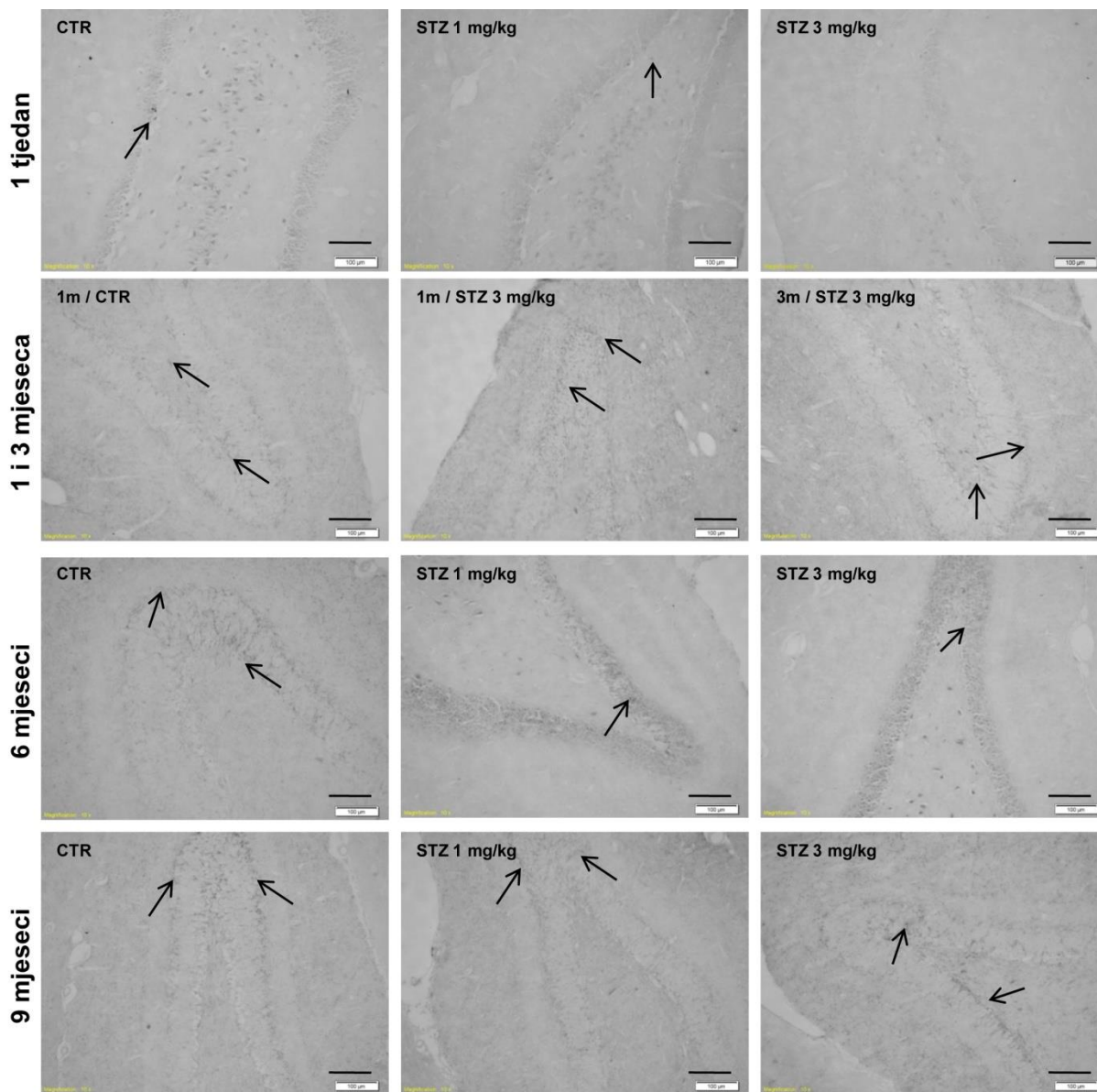
Slika 12. Ekspresija nikotinskog $\alpha 7$ receptora u hipokampusu i korteksu štakora nakon intracerebroventrikularne primjene streptozotocinom. Životinje su žrtvovane 1 tjedan i 1, 3, 6 i 9 mjeseci (m) nakon intracerebroventrikularne primjene streptozotocina (STZ-icv) (0,3, 1 i 3 mg/kg) ili otapala (CTR). Proteinska ekspresija M1 receptora u hipokampusu (HPC) (A) i korteksu (CTX) (B) mjerena je Western blot analizom, a predočene slike membrana (C) pokazuju samo one sa statistički značajnim promjenama. Beta-aktin i glicerinaldehid-3-fosfat dehidrogenaza (GAPDH) korišteni su kao kontrole za nanošenje. Svaka točka predstavlja srednju vrijednost \pm SD pojedine skupine. Podaci su analizirani neparametrijskim Kruskal-Wallis i Mann-Whitney U testovima. * $p < 0,05$ vs CTR; # $p < 0,05$ vs STZ-icv (STZ 0,3 mg/kg).



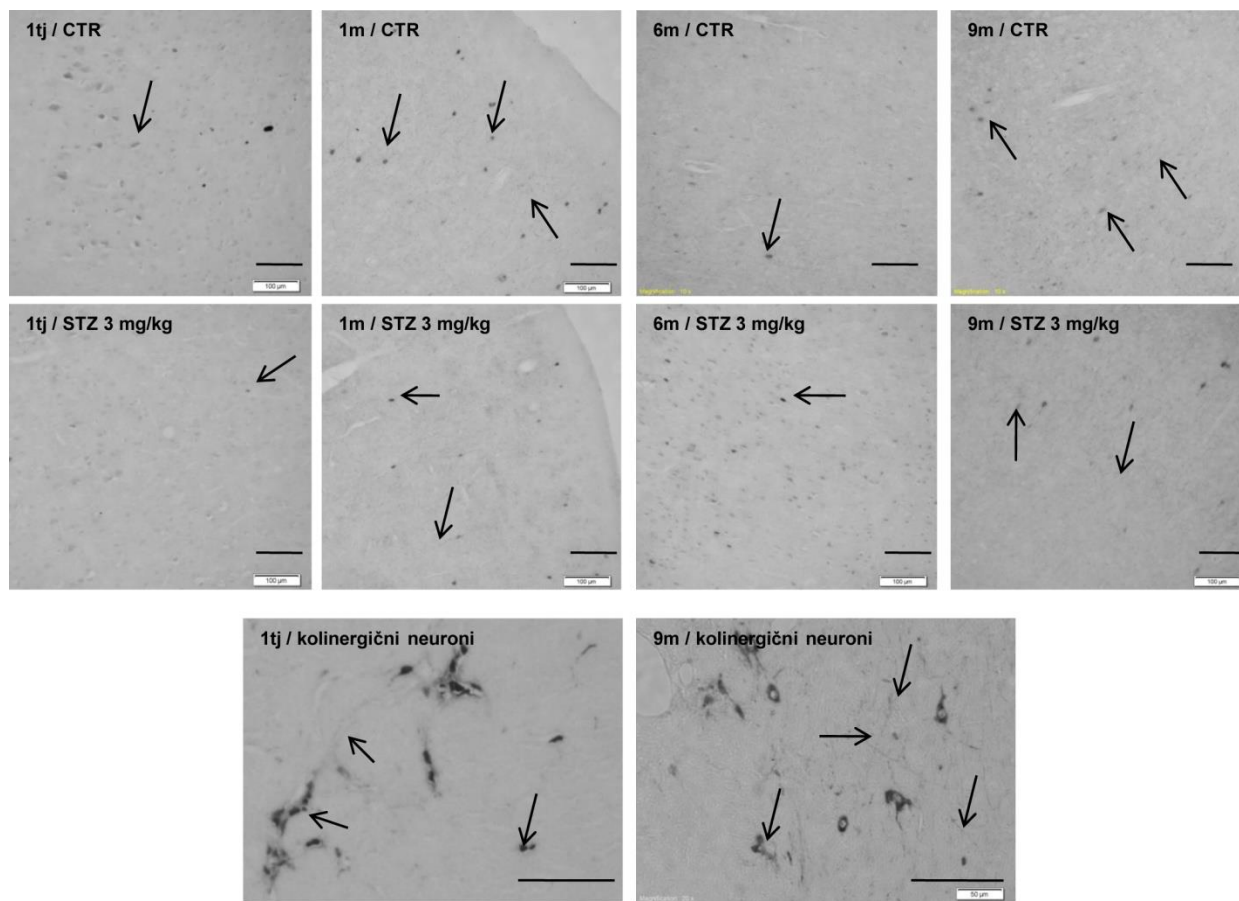
Slika 13. Ekspresija kolinacetil transferaze u hipokampusu i korteksu štakora tretiranih intracerebroventrikularno streptozotocinom. Životinje su žrtvovane 1 tjedan (tj) i 1, 3, 6 i 9 mjeseci (m) nakon intracerebroventrikularne primjene streptozotocina (STZ-icv) (0,3, 1 i 3 mg/kg) ili otapala (CTR). Proteinska ekspresija M1 receptora u hipokampusu (HPC) (**A**) i korteksu (CTX) (**B**) mjerena je Western blot analizom, a predložene slike membrana (**C**) pokazuju samo one sa statistički značajnim promjenama. Beta-aktin (β -aktin) i gliceraldehid-3-fosfat dehidrogenaza (GAPDH) su korišteni kao kontrole za nanošenje. Svaka točka predstavlja srednju vrijednost \pm SD pojedine skupine. Podaci su analizirani neparametrijskim Kruskal-Wallis i Mann-Whitney U testovima. * $p < 0,05$ vs CTR; # $p < 0,05$ vs STZ-icv (STZ 0,3 mg/kg); \$ $p < 0,05$ vs STZ-icv (STZ 1 mg/kg).

5.6.2. ChAT imunohistokemija

Određivanje ekspresije ChAT-a imunohistokemijskom metodom pokazalo je da nakon tjedan dana dolazi do gubitka kolinergičnih aksona u HPC-u, CTX-u te bazalnoj Meynert-ovoj jezgri,



Slika 14. Ekspresija kolinacetil transferaze metodom imunohistokemije u hipokampusu štakora tretiranih intracerebroventrikularno streptozotocinom. Životinje su žrtvovane 1 tjedan i 1, 3, 6 i 9 mjeseci (m) nakon intracerebroventrikularne primjene streptozotocina (STZ-icv) (0,3, 1 i 3 mg/kg) ili otapala (CTR). Proteinska ekspresija kolin acetiltransferaze (ChAT) u hipokampusu vizualizirana je (crne strelice) imunohistokemijskom metodom, te su predočene reprezentativne slike najznačajnijih promjena u hipokampusu. Mjerilo = 100 µm.

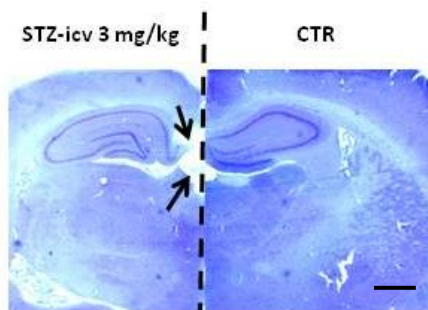


Slika 15. Ekspresija kolinacetil transferaze metodom imunohistokemije u korteksu i bazalnim jezgrama štakora tretiranih intracerebroventrikularno streptozotocinom. Životinje su žrtvovane 1 tjedan i 1, 3, 6 i 9 mjeseci (m) nakon intracerebroventrikularne primjene streptozotocina (STZ-icv) (0,3, 1 i 3 mg/kg) ili otapala (CTR). Proteinska ekspresija kolin acetiltransferaze (ChAT) u hipokampusu vizualizirana (crne strelice) je imunohistokemijskom metodom, te su predočene reprezentativne slike najznačajnijih promjena u parijetalnom korteksu i bazalnim Meynert-ovim jezgrama. Mjerilo = 100 μ m.

prisutno u svim skupinama bez obzira na tretman (kontrolne i sve STZ-icv skupine) (Slike 14 i 15). Jedan i 3 mjeseca nakon STZ-icv primjene kolinergični aksoni prisutni su u svim grupama (CTR, i sve tri STZ skupine) u promatranim regijama (HPC i CTX) (Slike 14 i 15). U životinja tretiranih sa srednjom i najvećom dozom dolazi do ponovnog gubitka vlakana 6 mjeseci nakon STZ-icv primjene (Slike 14 i 15) koja se ponovno detektiraju 9 mjeseci nakon primjene u HPC-u (Slika 14), CTX-u i u bazalnim jezgrama (Slika 15).

5.7. MORFOLOŠKE PROMJENE

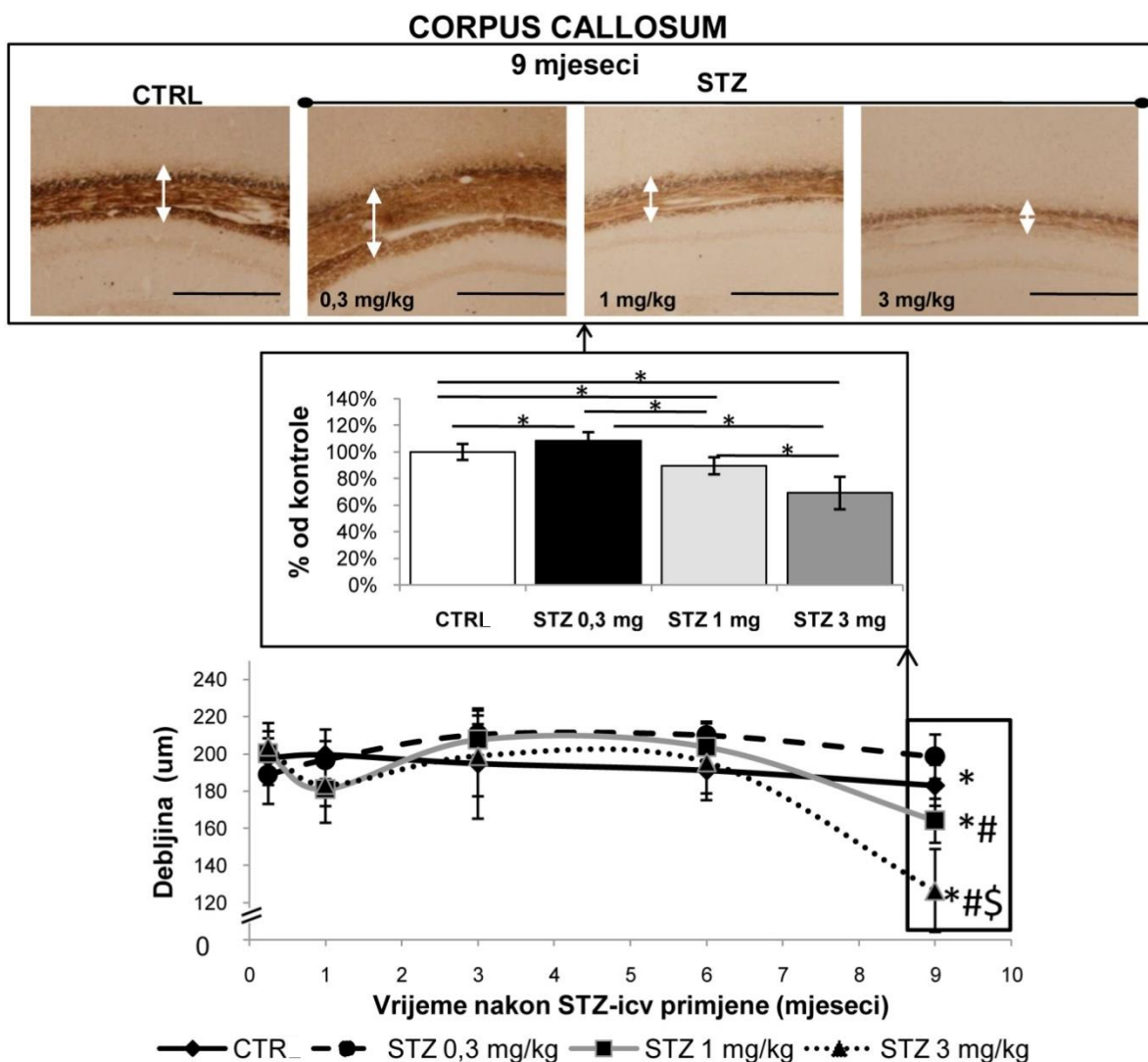
Nissl i Bielschowsky bojanja pokazala su da morfološke promjene nakon STZ-icv primjene načelno nemaju bifazičan već kontinuirani tijek, da su ovisne o dozi (najizraženije s najvećom dozom), te da je cerebralni korteks zahvaćen ranije nego *corpus callosum* (Slike 17 i 18).



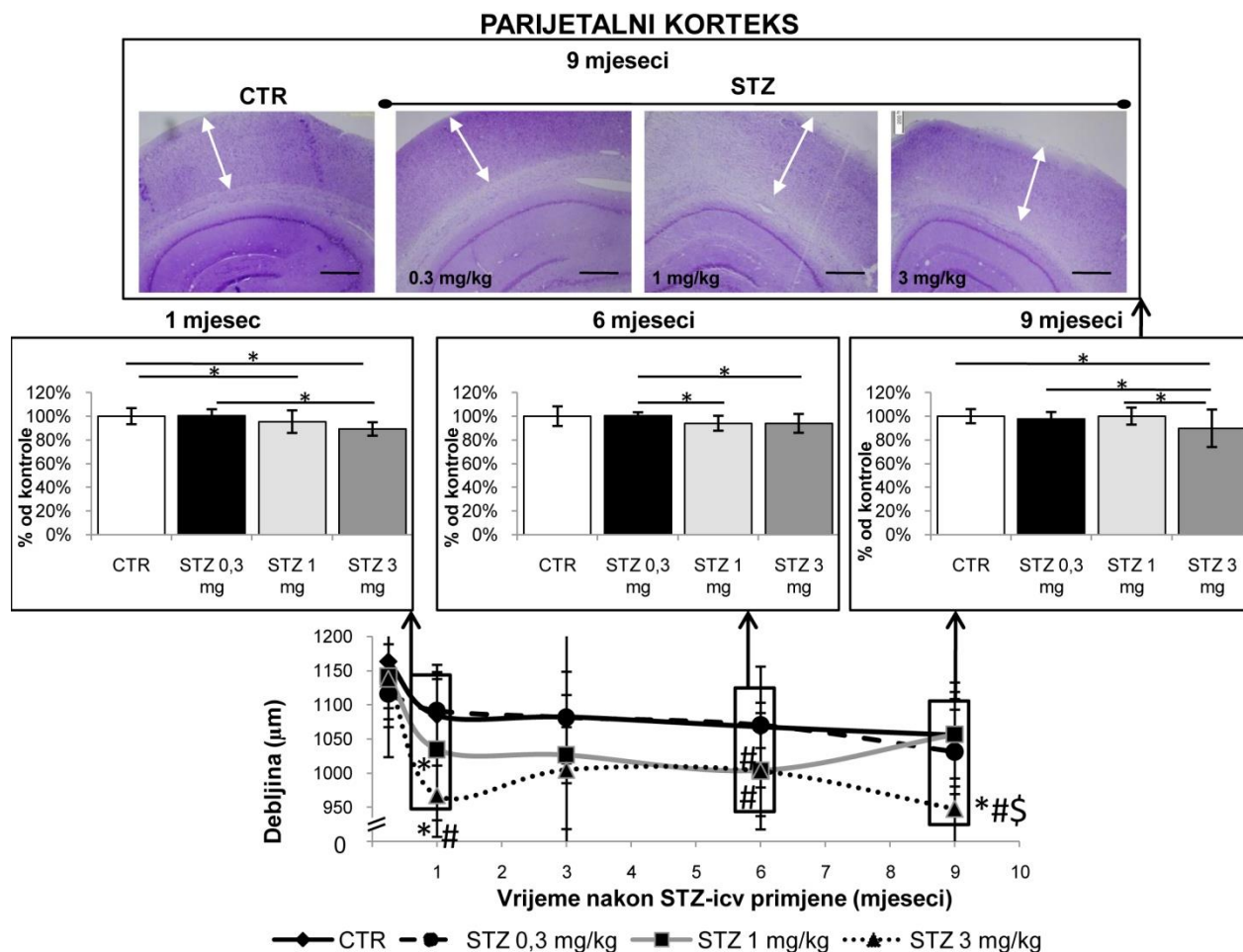
Slika 16. Proširenje moždanih komora nakon središnje primjene streptozotocina. Slika prikazuje Nissl bojanje reprezentativniog uzorka tkiva mozga uzetog 9 mjeseci nakon intracerebroventrikularne (icv) primjene streptozotocina (STZ-icv 3 mg/kg) i otapala (kontrola, CTR). Mjerilo 1000 μm

Bielschowsky bojanje srebrom pokazalo je polagani gubitak vlakana u *corpus callosumu* nakon icv primjene visoke (-31%, $p < 0,05$) i srednje (-10%, $p < 0,05$) STZ doze stistički značajno tek nakon devet mjeseci ali pri tom nisu nađeni plakovi obojani srebrom niti neurofibrilarni snopići u bilo kojoj od vremenskih točaka bez obzira na dozu (Slika 17).

Nissl bojanje također je pokazalo o dozi ovisne patološke promjene u mozgu STZ-icv štakora posebice smanjenje debljine sloja moždane kore (Slika 18). Blago smanjenje debljine parijetalnog korteksa nađeno je već 1 mjesec nakon icv primjene srednje (-5%, $p < 0,05$) i visoke (-11%, $p < 0,05$) STZ doze u usporedbi s kontrolnim skupinama odgovarajuće dobi, a razlika je bila statistički značajna također između najviše i najniže doze (-11%, $p < 0,05$). Iako blagi, učinak je bio stabilan i nakon 1 mjeseca, te prisutan nakon primjene srednje i visoke doze u usporedbi s nižom STZ-icv dozom (-7% za obje doze, $p < 0,05$) nakon 6 mjeseci i u štakora tretiranih visokom dozom STZ u usporedbi sa svim ostalim grupama (-11%, $p < 0,05$) 9 mjeseci nakon STZ-icv primjene (Slika 18). U usporedbi s kontrolnom skupinom, uočeno je također i proširenje moždanih komora s najvišom STZ dozom, izraženo nakon 9 mjeseci, vjerojatno kao posljedica propadanja i povlačenja okolnog moždanog tkiva (Slika 16).



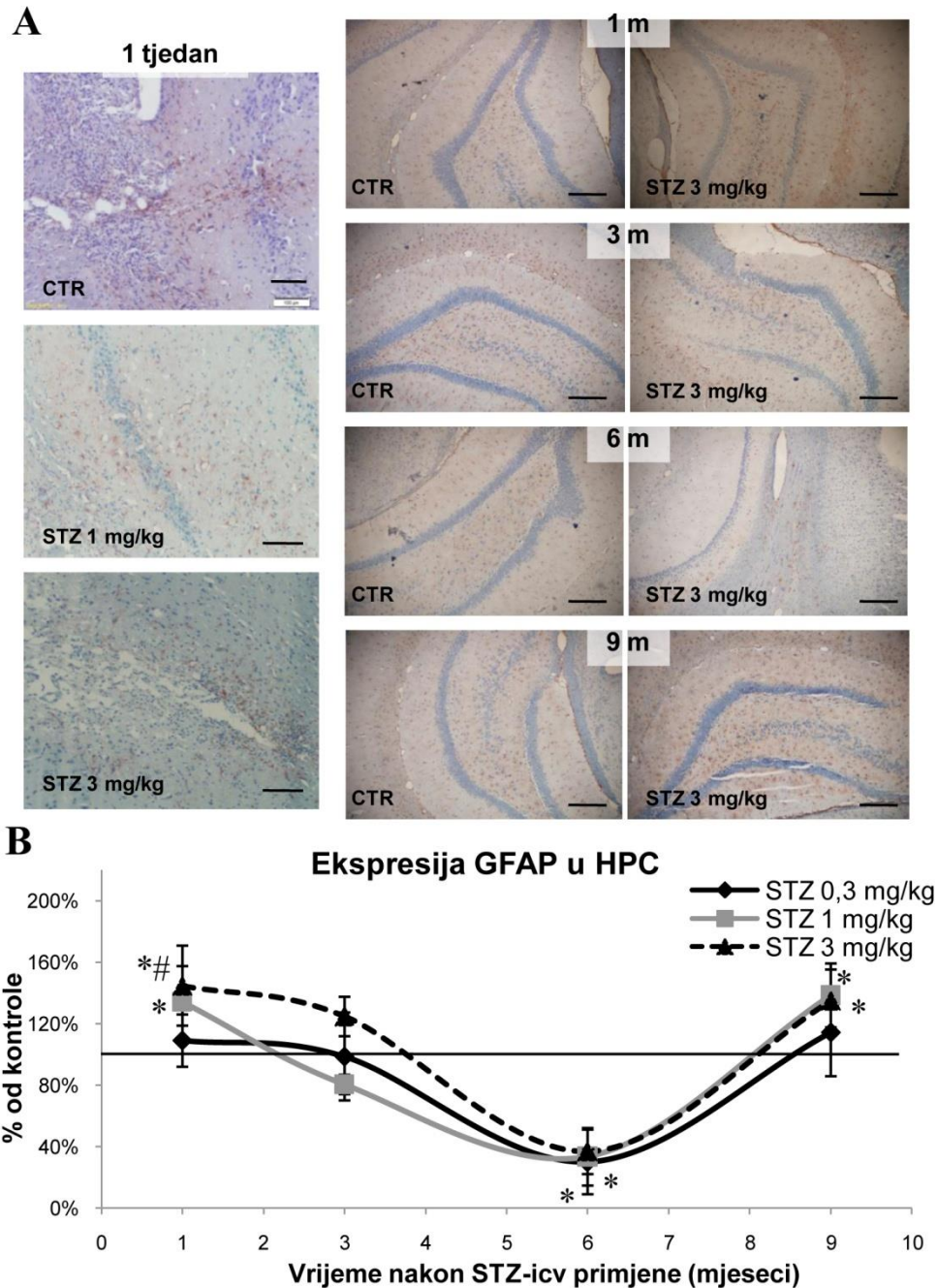
Slika 17. Gubitak vlakana u štakorskom *corpus callosumu* nakon središnje primjene streptozotocina prikazan Bielschowsky bojanjem srebrom. Životinje su žrtvovane 1 tjedan i 1, 3, 6 i 9 mjeseci nakon intracerebroventrikularne primjene streptozotocina (STZ-icv) (0,3, 1 i 3 mg/kg) ili otapala (CTR). Kvantitativna analiza debljine *corpus callosuma* prikazana je kao krivulja u ovisnosti o vremenu, a svaka točka predstavlja srednju vrijednost \pm SD pojedine skupine. Budući da je statistički značajna razlika između grupa po Kruskal-Wallis testu nađena samo nakon 9 mjeseci, prikazane su samo reprezentativne slike uzoraka mozga kontrolnih životinja (CTR) i onih koje su primile različite STZ-icv doze prikupljene u toj vremenskoj točki (debljina preza – 8 μ m). Bijele strelice na slikama ukazuju na *corpus callosum*. Slike su uzete s odgovarajuće koronalne razine. Podaci su analizirani neparametrijskim Kruskal-Wallis i Mann-Whitney U testovima. * $p < 0,05$ vs CTRL; # $p < 0,05$ vs STZ-icv (STZ 0,3 mg/kg); \$ $p < 0,05$ vs STZ-icv (STZ 1 mg/kg). Mjerilo = 500 μ m.



Slika 18. Promjene debljine moždane kore nakon središnje primjene streptozotocina (Nissl bojanje). Životinje su žrtvovane 1 tjedan i 1, 3, 6 i 9 mjeseci nakon intracerebroventrikularne primjene streptozotocina (STZ-icv) (0,3, 1 i 3 mg/kg) ili otapala (CTR). Kvantitativna analiza debljine parijetalnog korteksa prikazana je kao krivulja u ovisnosti o vremenu, a svaka točka predstavlja srednju vrijednost \pm SD pojedine skupine. Značajna razlika između grupa Kruskal-Wallis-ovim testom je primjećena 1, 3 i 9 mjeseci nakon STZ-icv primjene te su prikazane samo reprezentativne slike uzoraka mozga kontrolnih životinja (CTR) i onih koje su primile različite doze STZ-icv prikupljene u navedene tri vremenske točke (debljina prereza – 8 μ m). Slike su uzete s odgovarajuće koronalne razine. Podaci su analizirani neparametrijskim Kruskal-Wallis i Mann-Whitney U testovima. * $p < 0,05$ vs CTR; # $p < 0,05$ vs STZ-icv (STZ 0,3 mg/kg); \$ $p < 0,05$ vs STZ-icv (STZ 1 mg/kg). Mjerilo = 500 μ m.

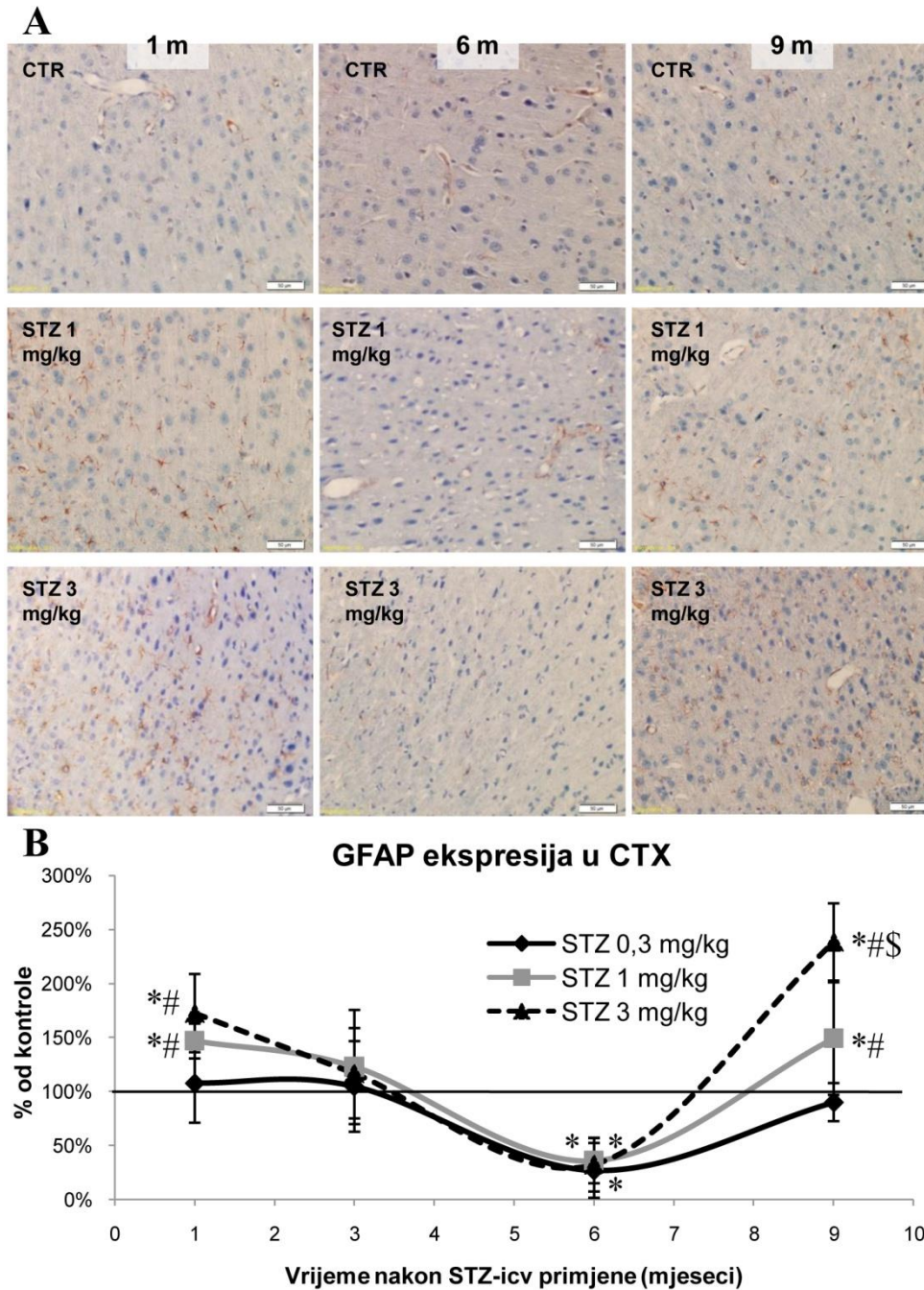
5.8. EKSPRESIJA KISELOG VLAKNASTOG PROTEIN GLIJE (GFAP)

Obzirom na literaturne podatke o aktivaciji astrocita kao odgovoru na oštećenje moždanog tkiva izazvano središnjom primjenom STZ, postupkom imunohistokemije ispitan je razvoj i tijek astroglioze u mozgu štakorskog STZ-icv modela, određivanjem ekspresije kiselog vlaknastog proteina glije kao markera astroglioze. Jedan tjedan nakon STZ-icv primjene primjećena je



Slika 19. Učinak intracerebroventrikularne primjene streptozotocina na ekspresiju kiselog vlaknastog proteina glije u hipokampusu štakora. Životinje su žrtvovane 1 tjedan i 1, 3, 6 i 9 mjeseci nakon intracerebroventrikularne primjene streptozotocina (STZ-icv) (0,3, 1 i 3 mg/kg) ili otapala (CTR). Prerezi moždanog tkiva (debljine 8 μ m) podvrgnuti su imunohistokemijskom postupku s protutijelom na kiseli vlaknasti protein glije (GFAP). Na slici su prikazani reprezentativni prerezi mozga predstavnika pojedinih skupina u pojedinim vremenskim točkama, na kojima crvena boja označava GFAP imunoreaktivnost u hipokampusu (HPC) (A). Za vremenske točke od 1-9 mjeseca, uz prikaze mozga odgovarajuće kontrole, prikazani su reprezentativni uzorci STZ skupine koje ja primila najvišu dozu (3 mg/kg). Bilježenje i obrada GFAP imunoreaktivnosti provedeno je pomoću

cellSense Dimension softvera (**B**). Svaka točka predstavlja srednju vrijednost \pm SD za pojedinu skupinu u odnosu na odgovarajuće kontrolne vrijednosti u pojedinoj vremenskoj točki. Podaci su analizirani neparametrijskim Kruskal-Wallis i Mann-Whitney U testovima. * $p < 0,05$ vs CTR; # $p < 0,05$ vs STZ-icv (STZ 0,3 mg/kg). Mjerilo = 100 μ m.



Slika 20. Učinak intracerebroventrikularne primjene streptozotocina na ekspresiju kiselog vlaknastog proteina glije u korteksu štakora. Životinje su žrtvovane 1 tjedan i 1, 3, 6 i 9 mjeseci (m) nakon intracerebroventrikularne primjene streptozotocina (STZ-icv) (0,3, 1 i 3 mg/kg) ili otapala (CTR). Prezezi moždanog

tkiva (debljine 8 μm) podvrgnuti su imunohistokemijskom postupku s protutijelom na kiseli vlaknasti protein glije (GFAP). Na slici su prikazani reprezentativni prerezi mozga predstavnika pojedinih skupina u pojedinim vremenskim točkama, na kojima crvena boja označava GFAP imunoreaktivnost u parijetalnom korteksu (CTX) (A). Za vremenske točke od 1-9 mjeseca, uz prikaze mozga odgovarajuće kontrole, prikazani su reprezentativni uzorci STZ skupine koje je primila najvišu dozu (3 mg/kg). Bilježenje i obrada GFAP imunoreaktivnosti provedeno je pomoću cellSense Dimension softvera (B). Svaka točka predstavlja srednju vrijednost \pm SD za pojedinu skupinu u odnosu na odgovarajuće kontrolne vrijednosti u pojedinoj vremenskoj točki. Podaci su analizirani neparametrijskim Kruskal-Wallis i Mann-Whitney U testovima. * $p < 0,05$ vs CTR; # $p < 0,05$ vs STZ-icv (STZ 0,3 mg/kg); \$ $p < 0,05$ vs STZ-icv (STZ 1 mg/kg). Mjerilo = 50 μm .

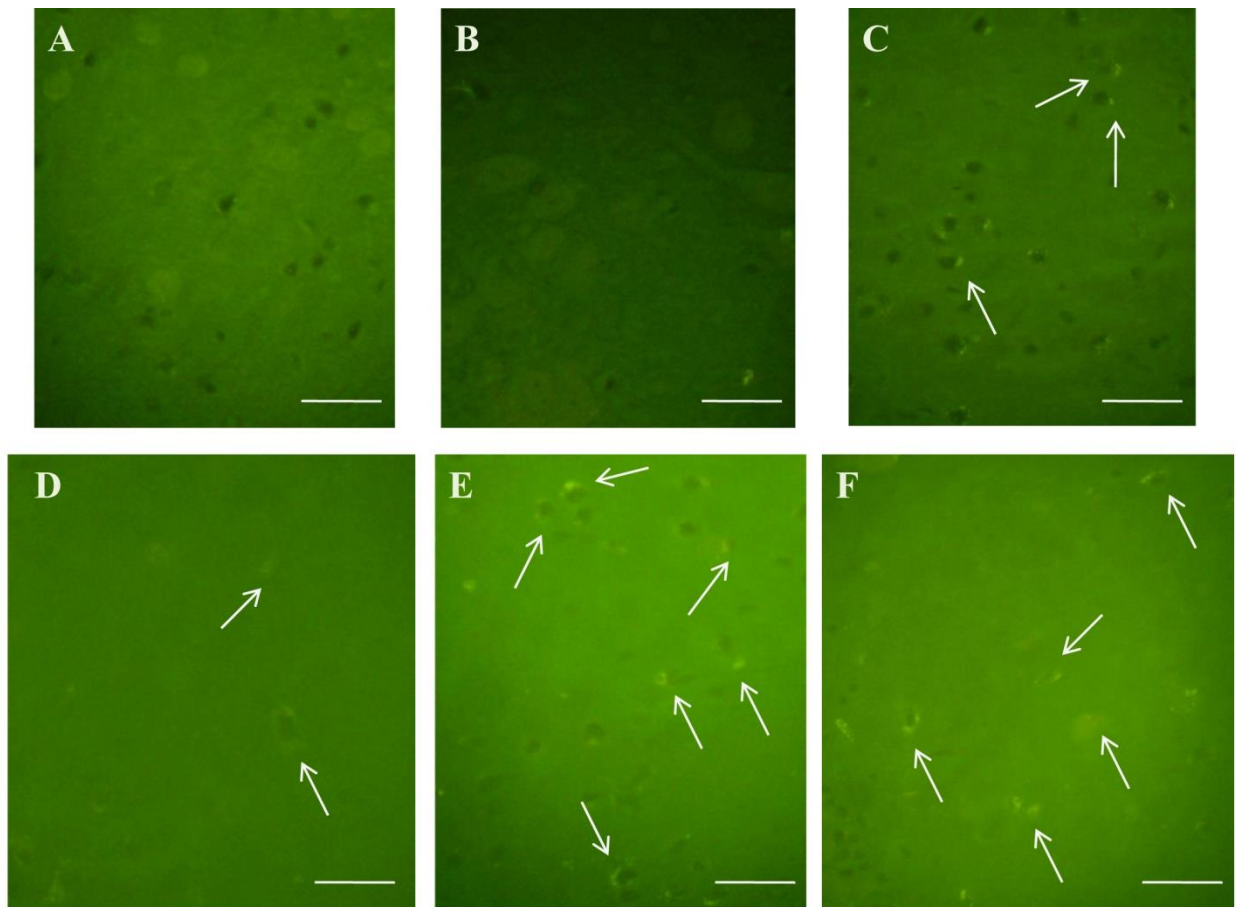
povećana imunoreaktivnost GFAP u vidu nakupljanja astrocita oko područja ulaska kanile u parijetalnom korteksu i kretanje astrocita iz HPC u CTX prema navedenom području, vjerojatno kao posljedica izravnog mehaničkog oštećenja tkiva (Slika 19A). Sličan nalaz nađen je i u kontrolnih životinja (Slika 19A). Kvantitativna analiza imunoreaktivnih GFAP stanica u HPC-u (Slika 19B) i CTX-u (Slika 20B) pokazala je jasan obrazac promjena sličan u obje regije, koji je tijekom 9 mjeseci praćenja bio ovisan o dozi i vremenu nakon STZ primjene, pokazujući 3 faze. U fazi 1 uočen je akutni porast ekspresije nakon jednog mjeseca u životinja koje su primile srednju (1 mg/kg) i visoku (3 mg/kg) dozu (+35% i 45% u HPC; +47% i 73% u CTX, $p < 0,05$), koji je u obje regije normaliziran nakon 3 mjeseca ali se razina ekspresije nakon toga nastavila dalje snižavati ispod kontrolnih vrijednosti, te je u fazi 2 dosegla maksimalni pad (-70%, $p < 0,05$) 6 mjeseci nakon STZ-icv primjene (Slike 19B i 20B). Nakon 6 mjeseci primjećena je tendencija ponovnog rasta GFAP ekspresije sa sve tri STZ doze do 9 mjeseci kada je nađen značajni porast (faza 3) u skupina koje su primili srednju (1 mg/kg) i visoku (3 mg/kg) STZ-icv dozu (+38% i +35% u HPC-i; +49% i +138% u CTX-u, $p < 0,05$) (Slike 19B i 20B).

5.9. VIZUALIZACIJA β -AMILOIDA

5.9.1. Kongo i tioflavin S bojanje

Tioflavini su boje koje se vežu za proteinske agregate, ne samo na amiloid β već i na sparene helikalne filamente (258) te u flurescentnom mikroskopu daju pozitivan žuto-zeleni signal. Bojanje štakorskih mozgova tretiranih sa STZ-om (prerezi debljine 8 μm) **tioflavinom S** pokazalo je pozitivni unutarstanični signal tek 6 mjeseci nakon STZ-icv primjene (parijetalni korteks) u životinja koje su primile najveću dozu (Slika 21C). Signal se intenzitetom i količinom povećao nakon 9 mjeseci u korteksu (Slika 21E) te proširio i na hipokampus (Slika 21F). U

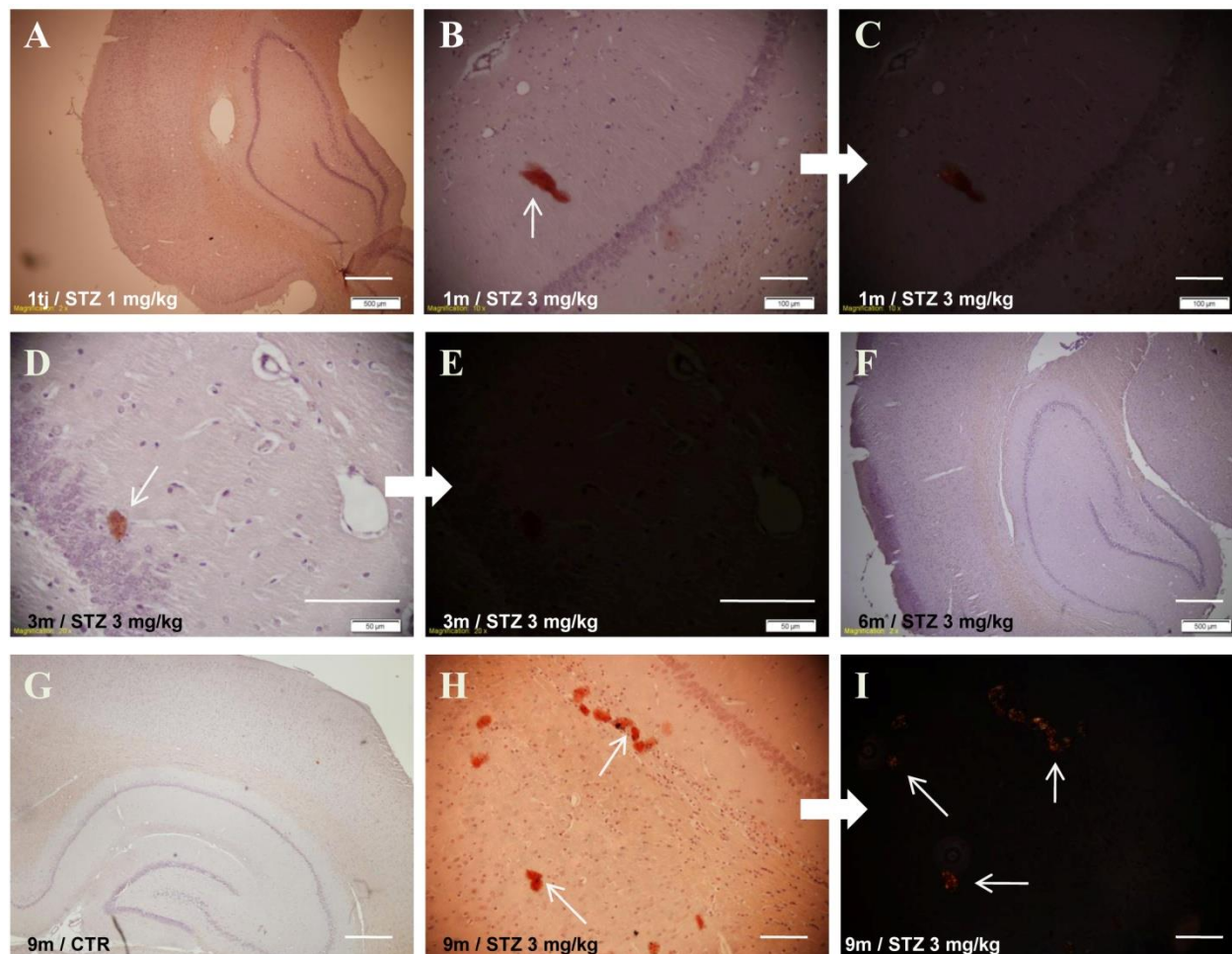
skupini tretiranoj srednjom dozom STZ-a (1 mg/kg) signal je bio pozitivan samo nakon 9 mjeseci u korteksu (Slika 21D).



Slika 21. Patološko nakupljanje amiloida u mozgu štakora nakon intracerebroventrikularne primjene streptozotocina vizualizirano bojanjem Tioflavinom S. Životinje su žrtvovane 1 tjedan i 1, 3, 6 i 9 mjeseci nakon intracerebroventrikularne primjene streptozotocina (STZ-icv) (0,3, 1 i 3 mg/kg) ili otapala (CTR). Prerezi moždanog tkiva (debljine 8 μm) podvrgnuti su histološkom postupku bojanja tioflavinom S. Na slici su prikazani reprezentativni uzorci mozga životinja u vremenskim točkama od 3-9 mjeseci nakon icv primjene otapala (kontrola, B) ili STZ (A, C-F). Pozitivan signal žuto-zelene boje (bijeće strelice) uočen je u parijetalnom korteksu STZ-icv skupine (3 mg/kg) tek nakon 6 mjeseci-(C), a nije ga bilo 3 mjeseca nakon STZ-icv primjene (A). U ovoj STZ-icv skupini signal se pojačao nakon 9 mjeseci u korteksu (E) i proširio također na hipokampus (F). Nakon 9 mjeseci primjećen je slabi signal i u korteksu životinja tretiranih srednjom STZ-icv dozom (D). Mjerilo = 100 μm .

Bojanje **kongo crvenilom** nije pokazalo postojanje plakova do 9. mjeseca nakon STZ-icv primjene (Slika 22). U ranijim razdobljima nađeno je nasumično nakupljanje nespecifičnog pozitivnog signala nakon STZ-icv primjene (3 mg/kg) (Slike 22B i D) koji nije bio potvrđen pod

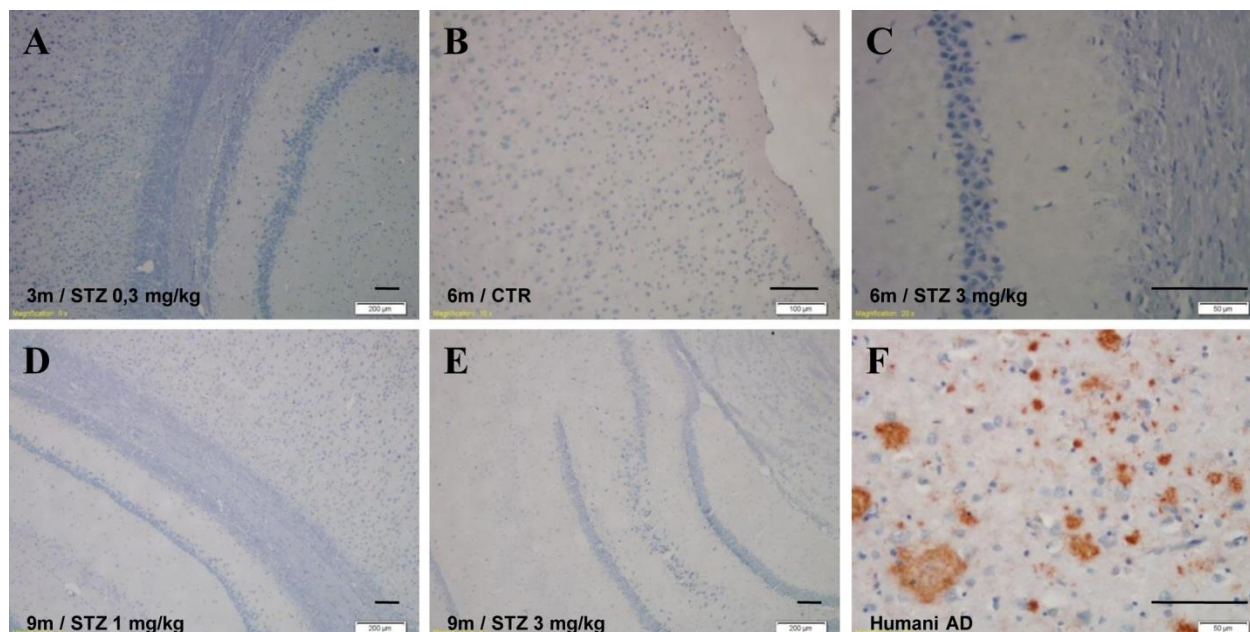
polarizacijskom svjetlosti (Slike 22C i E). Devet mjeseci nakon icv primjene najveće doze STZ-a uočene su kongofilne nakupine u parijetalnom korteksu na rubnim dijelovima s hipokampusom, koje bi mogle odgovarati izgledom primitivnim plakovima (Slika 22H), te je signal potvrđen pod polarizacijskom svjetlosti (Slika 22I).



Slika 22. Vizualizacija nakupljanja amiloida u mozgu štakora nakon središnje primjene streptozotocina pomoću bojanja kongo crvenilom. Životinje su žrtvovane 1 tjedan (tj) i 1, 3, 6 i 9 mjeseci (m) nakon intracerebroventrikularne primjene streptozotocina (STZ-icv) (0,3, 1 i 3 mg/kg) ili otapala (CTR). Prerezi moždanog tkiva (debljine 8 µm) podvrgnuti su histološkom postupku bojanja kongo crvenilom. Na slici su prikazani reprezentativni prerezi mozga životinja u vremenskim točkama od 1 tjedna do 9 mjeseci nakon icv primjene otapala (kontrola, CTR, /G/) ili STZ (A-F, H-I). Specifičan pozitivan signal (crvene boje, označen crnom strelicom) uočen je tek nakon 9 mjeseci u skupini tretiranoj s najvišom STZ-icv dozom (H) te potvrđen pod polarizacijskim svjetlom (I, tanke bijele strelice). U ranijim vremenskim točkama nije uopće bilo signala (A/1 tjedan; F/6 mjeseci) ili je bio prisutan nespecifični signal (B/1 mjesec; D/3 mjeseca) koji nije bio potvrđen pod polarizacijskim svjetlom (C i E). Mjerilo = 100 µm, osim za slike A, F i G: mjerilo = 500 µm.

5.9.2. A β 42 imunohistokemija

Imunohistokemijskom metodom bojanja s dostupnim izborom protutijela na A β 42 nije uočen pozitivan signal koji je u našim prijašnjim pokusima (259) uspješno bio dobiven korištenjem drugog protutijela (Slika 23A-E). Kao pozitivna kontrola u ovom istraživanju su također korišteni prerezi moždanog tkiva bolesnika s uznapredovalim AD-om koji su pokazali pozitivan signal na bojanje pomoću korištenih A β 42 protutijela (Slika 23F).

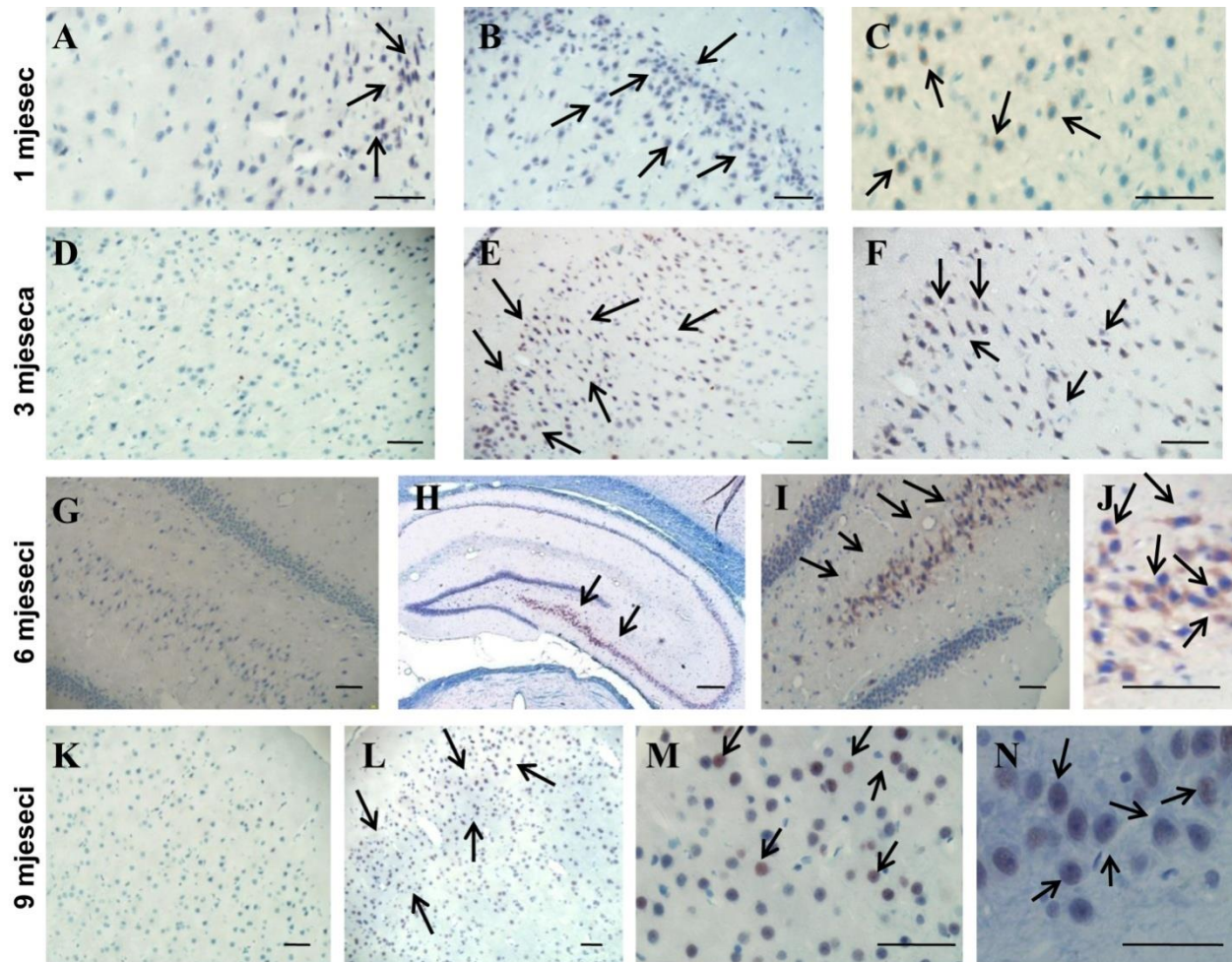


Slika 23. Vizualizacija nakupljanja amiloida (A β 42) u mozgu štakora nakon intracerebroventrikularne primjene streptozotocina pomoću postupka imunohistokemije. Životinje su žrtvovane 1 tjedan i 1, 3, 6 i 9 mjeseci nakon intracerebroventrikularne primjene streptozotocina (STZ-icv) (0,3, 1 i 3 mg/kg) ili otapala (CTR). Prerezi moždanog tkiva (debljine 8 μ m) podvrgnuti su postupku imunohistokemije s protutijelom na A β 1-42. Prikazane se reprezentativne slike mozga štakora tretiranih icv otapalom (kontrola, B/6 mjeseci) i STZ (A/3 mjeseca, 0,3 mg/kg; C/6 mjeseci, 3 mg/kg; D/9 mjeseci, 1 mg/kg; E/9 mjeseci, 3 mg/kg). Niti u jednoj vremenskoj točki nije uočen specifičan pozitivan signal niti u jednom dijelu mozga bez obzira na tretman ili STZ-icv dozu. Kao pozitivna kontrola korišteni su uzorci tkiva mozga bolesnika s uznapredovalim AD-om (F, pozitivan signal – crveno obojani plakovi). Mjerilo = 100 μ m.

5.10. Vizualizacija neurofibrilarnih promjena pomoću AT8 markera

Patološke promjene **tau proteina** jedno su od glavnih obilježja AD te je njihov razvoj i tijek istražen u mozgu štakora u razdoblju od 9 mjeseci nakon središnje primjene STZ postupkom imunohistokemije uz primjenu AT8 protutijela specifičnog za tau protein fosforiliran na Ser202 i

Thr205 epitopu (Slika 24). Unutarstanična AT8 imunoreaktivnost uočena je već nakon 1 mjeseca u području temporalnog korteksa (Slika 24B i C) raspršena u STZ (0,3, 1 i 3 mg/kg) skupini, ali i kao više fokusiran signal u istom području u kontrolnih životinja (Slika 24A).



Slika 24. Imunoreaktivnost hiperfosforiliranog tau proteina u mozgu štakora nakon intracerebroventrikularne primjene streptozotocinom, vizualizirana AT8 imunohistokemijom. Prikazane su reprezentativne slike mozga životinja koje su intracerebroventrikularno (icv) primile najvišu dozu streptozotocina (STZ, 3 mg/kg) (B, C, E, F, H-J, L-N) ili otapala (kontrolne životinje odgovarajuće dobi, CTR) (A, D, G, K) te žrtvovane 1, 3, 6 i 9 mjeseci nakon toga. Crne strelice prikazuju unutarstaničnu AT8 imunoreaktivnost u hipokampalnoj CA3 regiji (H-J, 6 mjeseci), granularnom staničnom sloju dentatnog girusa (N, 9 mjeseci) i u parijetalnom korteksu (B i C, 1 mjesec; E i F, 3 mjeseca; L i M, 9 mjeseci). Mjerilo = 50 µm osim za Sliku H: mjerilo = 200 µm.

AT8 imunoreaktivnost istog intenziteta i samo na toj lokaciji primjećena je u kontrolnih životinja do 6 mjeseci nakon icv primjene otapala, a nije bila više prisutna nakon 9 mjeseci, što upućuje na mogući nespecifični odgovor na icv injekciju. Za razliku od kontrole, intenzitet AT8 imunoreaktivnosti u temporalnom korteksu STZ-icv životinja polagano se vremenom povećavao i također širio u ostale dijelove mozga, parijetalni korteks (Slika 24E i F) i hipokampalna područja CA1 i CA3 (Slika 24H-J) te girus dentatus (granularne stanice; Slika 24N), počevši od trećeg mjeseca nakon STZ-icv primjene (Slika 24E i F). Osobito intenzivan signal uočen je 6 i 9 mjeseci nakon STZ-icv primjene najviše STZ-icv doze (3 mg/kg) (Slike 24H-J, L-N). Nađene promjene upućuju na rane neurofibrilarne promjene uz odsustvo neurofibrilarnih snopića.

6. RASPRAVA

Jedan od značajnijih problema s kojima se susrećemo u istraživanju i testiranju novih terapijskih pristupa u liječenju sAD-a je odgovarajući životinjski model koji bi najbolje oponašao bolest prisutnu u ljudi, obzirom na uočene nedostatke transgeničnih mišjih AD modela (260). Štakorski model induciran intracerebroventrikularnom primjenom streptozotocina (STZ-icv model), predložen kao sAD model (186), u uporabi je već 20-tak godina ali još uvijek nije dovoljno karakteriziran. Dosadašnja istraživanja ovog modela uglavnom su ispitivala promjene nastale do 3 mjeseca nakon icv primjene STZ-a. Iznimku čine karakterizacija inzulinskog sustava i razvoja cerebralne amiloidne angiopatije u vremenu do 9 mjeseci nakon primjene samo jedne STZ-icv doze (222). Praćenje promjena do svega 3 mjeseca nakon STZ-icv primjene nedovoljno je za karakterizaciju patofiziologije ljudske bolesti kao što je sAD, koja se razvija tijekom nekoliko desetljeća. Istraživanje provedeno u okviru ovog doktorata, prvo je opsežno dugoročno praćenje poremećaja promjena kolinergičnog sustava i histopatoloških promjena u mozgu STZ-icv životinjskog modela, ovisno o dozi STZ-a i vremenu nakon STZ-icv primjene kroz razdoblje od 9 mjeseci.

Korelacija nađenih promjena u STZ-icv štakorskom modelu. U navedenom razdoblju od 9 mjeseci nakon icv primjene tri različite doze STZ, promjene kolinergične transmisije i kognitivnog deficita (Tablica 6) pokazale su ovisnost o dozi (najizraženije s najvišom dozom od 3 mg/kg) i o regiji mozga, te su slijedile vremenski obrazac koji se grubo može podijeliti u 3 faze, dok je razvoj morfoloških i glavnih neuropatoloških obilježja, također ovisno o dozi, pokazivao polaganu progresiju bez jasno izraženih faza promjena (uz izuzetak astroglioze).

Faza I, rani odgovor (≤ 1 mjesec). Kao glavni pokazatelj kognitivnog deficita u korelaciji s drugim rezultatima u ovom istraživanju korišteni su rezultati testa pasivnog izbjegavanja (PA test). PA test je rutinski, standardni test za ispitivanje kognitivnih sposobnosti štakora (261). Poremećaji učenja i pamćenja mjereni PA testom kroz 9 mjeseci u ovom istraživanju slijedili su gore navedeni vremenski obrazac s 3 faze. Kognitivni deficit u kratkoročnom i dugoročnom pamćenju potvrđen je i u testu plivanja (MWM test). Obzirom da su zbog prethodno navedenih tehničkih razloga za MWM test u ovom istraživanju bili dostupni podaci za 3 od 5 vremenskih točaka, za ove rezultate nije bilo moguće donijeti vjerodostojan zaključak slijede li promjene isti vremenski obrazac kao u PA testu. Međutim, naša prethodna istraživanja pokazala su u MWM

testu sličan slijed promjena, rani pad nakon 1 mjeseca, djelomično poboljšanje nakon 3 i ponovni polagani kognitivni pad do 9 mjeseci nakon primjene STZ-icv doze od 3 mg/kg (262) što potvrđuje reprezentativnost rezultata dobivenih pomoću PA testa u ovom istraživanju. Najraniji značajni pad kognitivnih sposobnosti uočen PA testom nađen je 1 mjesec nakon STZ-icv primjene, a nije ga bilo neposredno, tjedan dana nakon tretmana. Ovaj je nalaz u skladu s prijašnjim rezultatima našeg dugogodišnjeg istraživanja ovog modela koja su pokazala da stabilan i reproducibilni kognitivni deficit nije vidljiv ranije od 2 tjedna nakon STZ-icv primjene. Od kolinergičnih je promjena u ovoj ranoj fazi nađena povećana aktivnost AChE (HPC), neposredno (1 tjedan) smanjena pa zatim (kompenzatorno) povećana (1 mjesec) ekspresija ChAT, te povećana ekspresija M4 receptora (HPC, CTX). Promjene upućuju na višestruki poremećaj kolinergične transmisije u ovom razdoblju, povećanu razgradnju i smanjenu sintezu ACh koja je vjerojatno dovela do kompenzatornih promjena u ekspresiji muskarinskih receptora. Literaturni podaci pokazuju da presinaptički muskarinski receptori smanjuju inhibitorni i ekscitatorni odgovor u HPC-u (263), te M4 receptor inhibira otpuštanje ACh (108). Značajno povišena ekspresija M4 receptora u ovoj fazi moguće je sastavna komponenta cjelokupnog akutnog odgovora viđenog i s drugim kolinergičnim markerima. Studije koje su se bavile istraživanjem M4 *knockout* miševa su pokazale da je M4 glavni podtip muskarinskih receptora koji posreduje kolinergičnu inhibiciju kortikostrialnog glutamatergičkog unosa i to zbog aktivacije presinaptičkog M4 receptora, što dovodi do smanjenja otpuštanja glutamata (301). Povećana aktivnost AChE, ovdje nađena već od 1. tjedna te nakon mjesec dana, u skladu je s rezultatima drugih istraživača koji istu nalaze 2-3 tjedna nakon STZ-icv primjene (207, 208, 264). Ovaj nalaz upućuje da poremećaj kolinergične transmisije prethodi nastanku kognitivnih poremećaja u štakorskom STZ-icv modelu, ali se iz dostupnih rezultata ne može reći ima li on uzročni značaj ili pridonosi poremećajima izazvanim na nekoj drugoj razini. Obzirom na značajnu ulogu inzulina u funkcijama učenja i pamćenja (30) te promjene u inzulinskom sustavu i signalizaciji IR u mozgu već 2 tjedna nakon STZ-icv primjene (222), moguće je da su možda inzulinske promjene uzrok ranog kognitivnog deficita. Naime, naši preliminarni (neobjavljeni) rezultati istraživanja u tijeku pokazuju da su promjene inzulinske signalizacije prisutne već nekoliko sati nakon STZ-icv primjene. Međutim, ne može se isključiti niti mogućnost da je taj intenzivan akutni odgovor posljedica toksičnog učinka STZ-a kao citotoksične tvari koja inducira nitrozo-oksidativni stres unutar stanice (184, 265). Povišenje razine reaktivnih dušikovih vrsta

može započeti promjene na proteinima kao što su S-nitrozilacija na reaktivnoj tiolnoj skupini cisteina (Cys) (266). Ove su skupine prisutne u ChAT-u u znatno većem udjelu (3,2%) nego što je normalno prosječno u svih unutarstaničnih proteina (~1%) (267). To čini ChAT posebno osjetljivu na stres, te može dovesti do smanjenja njezine aktivnosti (268). Ne može se, dakle, isključiti da je povećana ekspresija ChAT-a nađena u našem istraživanju moguće kompenzacijski odgovor na njenu smanjenu aktivnost uzrokovanu streptozotocinom.

Ova nespecifična toksičnost (nitrozo-oksidativni stres?) STZ-a vjerojatno je uzrokom rane, o dozi ovisne astroglioze (povećana ekspresija GFAP), uočene 1 mjesec nakon STZ-icv primjene u obje regije, koja nije bila prisutna u kontrolnih životinja nakon icv primjene otapala. Rezultati su sukladni radovima drugih koji su pokazali razvoj astroglioze počevši od 3 tjedana nakon STZ-icv primjene u štakora, sugerirajući također mogući nespecifični toksični učinak STZ-icv primjene kao uzrok rane astroglioze (191, 195, 269). Od morfoloških promjena, u ovoj ranoj fazi već je započeo blagi (ali statistički značajan), o dozi ovisan gubitak kortikalne mase, o čijem se uzroku može samo spekulirati radi li se također o nespecifičnom toksičnom učinku icv primijenjenog streptozotocina. U vremenu do 1 mjeseca nakon STZ-icv primjene nije nađeno smanjenje *corpus callosum*-a niti s jednom ispitivanom dozom što je u skladu s rezultatima drugih istraživača (270). Obzirom na dvije glavne neuropatološke značajke koje upućuju na patologiju sličnu onoj u AD-u, zanimljivo je da u ovoj ranoj fazi, provedenim postupcima nije nađeno nakupljanje A β niti s najvišom STZ-icv dozom, ali su u temporalnom korteksu nađeni znaci ranih neurofibrilarnih promjena u vidu povećane AT8 imunoreaktivnosti koje upućuje na hiperfosforilaciju tau proteina na mjestima Ser202/Thr205. Rezultati drugih istraživanja pokazali su povećanu fosforiliranost tau proteina koristeći drugo protutijelo (fosforiliranost na epitopima Ser199/202) u štakorskom neokorteksu i bazalnim ganglijima 15 dana (271) i 3 tjedna (221) nakon STZ-icv primjene. Odustvo nakupljanja A β 42 u ovoj ranoj fazi sukladno je našim prethodnim rezultatima koji su pokazali da amiloidna angiopatija počinje tek nakon 3 mjeseca (246). U drugim istraživanjima detektiran je pozitivan signal na A β 1-42 ranije od 3 mjeseca nakon STZ-icv primjene ali s 13 puta većom dozom (40 mg/kg) od najviše korištene u ovom istraživanju (3 mg/kg) (229) te stoga usporedba nije moguća. Rezultati upućuju da nastanak neuropatoloških obilježja sličnih AD-u načelno slijedi nakon ili rjeđe paralelno s pojavom prvih kognitivnih i neurokemijskih promjena, zbog čega se može pretpostaviti da nije uzrokovan ranim nespecifičnim toksičnim učincima STZ-a.

Akutni učinak središnje primjene STZ (pad ATP-a i hipometabolizam glukoze) moguće je imao tranzitorni učinak na stanice u mozgu osjetljive na lokalne promjene glukoze koje sudjeluju u regulaciji glukoze u krvi (272) što je moglo dovesti do kratkotrajnog, blagog porasta bazalnih vrijednosti glukoze u krvi izmjerenih tjedan dana nakon STZ-icv primjene. Kako niti u jednoj vremenskoj točki nakon toga (uključivo 1 mjesec) nije bilo promjena bazalne razine glukoze, uočene dugotrajne kognitivne, neurokemijske i morfološke promjene nisu bile povezane s dugotrajnim sistemskim metaboličkim promjenama.

Faza II, djelomična/potpuna kompenzacija (>1 do 3 mjeseca, rijetko s pomakom na 3-6 mjeseci). U razdoblju nakon 1 mjeseca pa do 3 mjeseca nakon STZ-icv primjene, ovisno o dozi, dolazi do potpune (srednja doza) ili djelomične (srednja i najviša doza) kompenzacije kognitivnog deficita (Tablica 6). Mjerenje kognitivnog deficita PA testom 1 i 3 mjeseca nakon icv primjene pokazalo je grupiranje unutar skupina tretiranih istom STZ-icv dozom, s jednom podgrupom u kojoj je, ovisno o dozi, kompenzirana kognitivna patologija, dok u drugoj nije bilo kompenzacije. Rezultati individualne varijabilnosti u osjetljivosti na streptozotocin sukladni su prijašnjim istraživanjima (191, 199). Ova reverzibilnost kognitivnih promjena dobro korelira s većinom kolinergičnih parametara (AChE, ChAT, M4 receptor/ HPC), koji u ovoj fazi također pokazuju reverzibilnost, s vrijednostima približnim onima u kontrolnih životinja nakon 3 mjeseca (rjeđe nakon 6 mjeseci, npr. AChE/HPC, M4/CTX). Ovaj je nalaz u skladu s literaturnim podacima o sposobnosti kolinergičnog sustava za kompenzacijski odgovor tijekom stadija rane demencije (273), ali također upućuje na regionalnu specifičnost u kompenzatornim mehanizmima. Nastavak ranije prisutnih promjena receptora (M4 receptor) ili početak novih promjena receptora (M1 receptor) u ovoj fazi, upućuje na stalnu dinamiku kompenzatornih učinaka u kolinergičnoj transmisiji posebno na razini muskarinskih receptora.

Načelo reverzibilnosti u ovoj fazi slijedi i astroglioza, čije odsustvo (nepromijenjena ekspresija GFAP u odnosu na kontrolu u svim STZ-icv skupinama) u ovoj fazi govori u prilog pretpostavci da bi uzrok rane astroglioze bio odgovor na nespecifičan toksični učinak STZ-icv primjene, ali i da je ta nespecifična toksičnost reverzibilna. U morfološkim promjena (debljina kortikalnog sloja i *corpus callosum*-a) nema značajnih pomaka u ovoj fazi u odnosu na prethodnu, dok unatoč reverzibilnosti kognitivnih i neurokemijskih promjena, razvoj neurofibrilarnih promjena u ovoj fazi pokazuje polaganu progresiju u intenzitetu (temporalni korteks) i širenju promjena prema

parijetalnom korteksu. Postupcima provedenim u ovom istraživanju nije zabilježeno patološko nakupljanje A β u razdoblju od 3 mjeseca nakon STZ-icv primjene bez obzira na dozu. Međutim, naša su prethodna istraživanja pokazala da se upravo u ovoj fazi, nakon 3 mjeseca javljaju prvi znaci patološkog nakupljanja A β 42 unutar neurona u parijetalnom korteksu (rad u privitku disertacije, 259). Navedena varijabilnost u osjetljivosti na streptozotocin, korištenje životinja iz različitog legla i/ili uporaba različitih protutijela na A β 42 mogući su uzroci u različitim vremenu detektiranja pozitivnog signala u ovom i prethodnim našim istraživanjima, s naglaskom da nakupljanje niti u jednom od njih nije nađeno ranije od 3 mjeseca nakon STZ-icv primjene.

Faza III, dekompenzacije uz ponovnu progresiju promjena (6-9 mjeseci). Rezultati (Tablica 6) sugeriraju da je vremenska točka od 3 mjeseca nakon STZ-icv primjene ključna i kritična točka nakon koje se patološki procesi započeti icv primjenom srednje i visoke STZ doze ne mogu više kompenzirati, te dolazi do sporog i progresivnog pogoršanja učenja i pamćenja, izraženog nakon 6 i 9 mjeseci. Dekompenzacija manifestirana kao kasna progresija kognitivnog poremećaja dešava se od kritične točke od 3 do 6 mjeseca nakon STZ-icv primjene koja je primijećena i u našim prijašnjim istraživanjima na ovom modelu ali na razini ekspresije enzima za razgradnju inzulina (IDE) i proteina glikogen sintaze kinaze 3 β u mozgu (222). Progresija kognitivnih promjena u ovoj fazi korelira s novim valom poremećaja kolinergične transmisije vidljivih kao ponovno povećanje aktivnosti AChE ili povećane ekspresije M4 receptora, a u ovom razdoblju dolazi do sniženja ekspresije M1 receptora (korteks) te se javljaju i prve promjene u ekspresiji nikotinskog α 7 receptora. Kao i ranije, kolinergične promjene pokazuju ovisnost o dozi (najizraženije s najvišom dozom) te regionalnu specifičnost (u ovom razdoblju izraženije u korteksu). Važno je naglasiti da smanjenje ekspresije α 7 receptora nakon 6 mjeseci i povišenje nakon 9 mjeseci slijedi isti obrazac promjena i korelira s ekspresijom GFAP-a (marker astrocita) identično u obje ispitivane regije. Istraživanja u transgeničnih mišjih AD modela (3xTg-AD) pokazuju da pojava senilnih plakova pokreće astrogliozu (astrogljalna degeneracija/atrofija u HPC-u) ali samo u onih astrocita koji okružuju plakove (274). Ovi nalazi podupiru rezultate ovog istraživanja; izraženo smanjenje GFAP ekspresije (~ -70%) nakon 6 mjeseci, te povećana astrogliozu i ekspresija α 7 receptora nakon 9 mjeseci čini se da koreliraju upravo s pojavom i akumulacijom A β 1-42 u mozgu 3-6 mjeseci nakon STZ-icv primjene i progresijom do 9 mjeseci nakon primjene (259).

Tablica 6. Sažetak promjena nađenih u STZ-icv štakorskom modelu u ovom istraživanju

Mjereni parametar	Vrijeme nakon STZ-icv primjene		
	≤ 1 mjesec (Faza I)	>1 do <6 mjeseci (Faza II)	6 – 9 months (Faza III)
AChE aktivnost	▲ HPC	▲ CTX	▲ HPC
ChAT	▼ HPC	≈	≈
M1 receptor	≈	▲ CTX ▼ HPC	▼ CTX
M4 receptor	▲ HPC ▲ CTX	≈	▲ CTX
α7 receptor	≈	▼	▲ HPC
GFAP	▲	▼	▲
Morfološke promjene	≈ (CC) ▼ (PC)	≈ (CC) ≈ (PC)	▼ (CC) ▼ (PC)
AT8	≈	▲	▲▲
Aβ	≈	▲	▲

Astroцити који експримирају α7 nikotinski receptor često su viđeni da okružuju ili se nalaze u blizini neuritskih plakova, te je predloženo da bi α7 receptor mogao biti uključen u neuroprotekciju i povezan s amiloidnom kaskadom (150, 275). Eksperimentalne studije pokazuju da fibrilarni Aβ ima neurotoksični učinak djelomično posredovan preko blokade α7 nikotinskog receptora, dok oligomerni Aβ može djelovati suprotno, te da *in vivo* povećanje Aβ dovodi do povećanja α7 receptora (178, 276). Promjene u ekspresiji α7 receptora i GFAP u ovoj fazi započinju nakon pojave unutarstaničnog pozitivnog signala amiloida primjećenog u korteksu 6 mjeseci nakon icv primjene najveće STZ doze. Rezultati istraživanja drugih autora s detekcijom pozitivnog Aβ42 signala u razdoblju prije 3 mjeseca nakon STZ-icv primjene nisu komparabilni s našim rezultatima obzirom da su postignuti korištenjem višestruko većih STZ-icv doza (40 mg/kg vs 3 mg/kg) (229).

Od morfoloških promjena, uočljivo je da u ovoj fazi po prvi puta dolazi do značajne, o dozi ovisne atrofije *corpus callosum* (-31%) 9 mjeseci nakon STZ-icv primjene, uz prethodno nađeno stanjivanje (-10%) parijetalnog korteksa prisutno od ranijih razdoblja, što s paralelnim pogoršanjem kognitivnog deficita upućuje na povezanost s globalnim kognitivnim statusom, viđenim i u ljudi (277, 278). Razvoj neurofibrilarnih promjena u ovoj fazi naših istraživanja pokazuje posebno intenzivnu progresiju u jačini signala i području širenja u hipokampusu (regije CA1, CA3 i DG). Pretkliničke studije pokazuju da aktivacija M1 receptora smanjuje fosforilaciju tau proteina (279) i smanjuje produkciju Aβ *in vitro* (280), te smanjena ekspresija M1 receptora

nađena u ovoj fazi u našem istraživanju može doprinijeti tau hiperfosforilaciji (povećana AT8 ekspresija u ovom istraživanju) i povećanoj A β akumulaciji (203, 246, 259).

Korelacija promjena u STZ-icv štakorskom modelu s promjenama u bolesnika sa sAD.

Praćenje početka, razvoja i progresije patologije slične AD-u u ovom modelu moglo bi doprinijeti objašnjenju etiopatogeneze sAD-a, obzirom da najraniji stadij ove bolesti u ljudi još uvijek predstavlja nepoznanicu. Karakterizacija slijeda promjena u razdoblju kao što je 9 mjeseci nakon STZ-icv primjene, može biti dobar temelj za usporedbu s promjenama nađenim u različitim fazama sAD u ljudi (14, 153, 154, 281).

Temeljem dobivenih rezultata, moguće je spekulirati da bi faze I-II u STZ-icv štakorskom modelu mogle uvjetno odgovarati pretkliničkoj AD ili blagom kognitivnom oštećenju (MCI) u ljudi (48). Kompenzacija kognitivnog deficita vidljiva u PA testu u vidu, o dozi ovisnog, podgrupiranja (izraženija ili slabija osjetljivost na STZ) STZ-icv tretiranih štakora (u vremenskoj točki od 3 mjeseca) može poslužiti za usporedbu ovih ranih stadija u STZ-icv modelu s MCI u ljudi gdje otprilike 35% bolesnika s MCI-om napreduje do AD-a (282). U kliničkom istraživanju o kolinergičnim promjenama u bolesnika s MCI i AD-om predloženo je da je kolinergični sustav sposoban za kompenzacijski odgovor tijekom tog ranog stadija demencije (273), što je u skladu s našim nalazima u STZ-icv štakorskom modelu. Većina kliničkih studija pokazala je da se aktivnost AChE nije značajno razlikovala u bolesnika s MCI ili čak ranim AD-om u usporedbi sa zdravim osobama (136, 139), dok je istraživanje pozitronskom elektronskom tomografijom (PET) pokazalo blagi pad aktivnosti AChE u MCI-u i ranom AD-u (281). Degeneracija kolinergičnog sustava korelira *in vivo* sa smanjenjem kognitivnih funkcija u bolesnika sa sAD-om (283), dok je aktivnost ChAT-a nađena očuvana u neokorteksu bolesnika s MCI-om (139, 273) te može nalikovati fazi II u ovom istraživanju, kada dolazi do normalizacije akutnog odgovora aktivnosti AChE i ekspresije ChAT (uočenog u fazi I) ali je kognitivni deficit još uvijek prisutan.

Smanjena ekspresija postsinaptičkog M1 receptora u CTX-u 9 mjeseci nakon STZ-icv primjene (faza III) čini se da je u skladu sa sličnim nalazima u CTX-u ispitanika s kasnim stadijem AD-a (151, 157) dok je suprotno (povećana ekspresija M1 receptora) nađeno u bolesnika s MCI-om i/ili ranim/srednjim AD-om (161). Razlika u ekspresiji M1 receptora u ljudi korelira s različitim stadijima AD-a koji su načelno u skladu s našim rezultatima nađenim u STZ-icv štakorskom

modelu (faza I-III), te dodatno upućuju na regionalnu specifičnost promjene ekspresije M1 receptora. Ne može se isključiti moguća sličnost korelacije u ekspresiji M1 receptora s patološkim nakupljanjem amiloida i tau proteina nađena *in vitro* (279, 280) te u našim istraživanjima (faza II-III) STZ-icv štakorskog modela (203, 246, 259), s nalazom ekspresije M1 receptora u kasnijim stadijima bolesti u ljudi kada postoji patološko nakupljanje amiloida i tau proteina.

Ekspresija GFAP i povećanje ekspresije $\alpha 7$ receptora u HPC-u 9 mjeseci nakon STZ-icv primjene u skladu su s rezultatima dobivenim iz istraživanja na uzorcima humanog mozga s AD-om, gdje je nađeno povišenje $\alpha 7$ receptora izraženo vrlo selektivno na astrocitima (284). Klinički podaci pružaju dokaze o postojanju korelacije između razine astroglioze (manifestirane kao stanična hipertrofija ekspresije GFAP-a i astrogljalnog proteina (S100B)) i kognitivnog deficita (285). Osim toga, klinički podaci upućuju da se atrofija astroglije javlja u ranoj fazi te da je sila koja pokreće ranu fazu bolesti (285). Nalaz pojave A β 42 u STZ-icv modelu praćen s porastom ekspresije $\alpha 7$ receptora (faza III) i astroglioze u skladu je s promjenama nađenim u ljudi te bi odgovarao promjenama ranog do srednjeg stadija AD-a (275, 284).

Značajna atrofija *corpus callosum*-a 9 mjeseci nakon STZ-icv primjene ukazuju na povezanost s globalnim kognitivnim statusom što korelira sa sličnim nalazom u ljudi (277). Vlakna *corpus callosum*a dolaze najviše iz velikih piramidalnih neurona iz sloja III i V neokorteksa (286). Ovi neuroni tvore podskup intrakortikalnih projekcijskih piramidalnih neurona koji su rano i specifično zahvaćeni u AD-u prema neuropatološkim istraživanjima na *postmortem* uzorcima mozga (287). U skladu s manjkom projekcijskih neurona koji projiciraju kroz callosum, neke su studije (288-291) pokazala prisutnost značajne atrofije *corpus callosum*-a u AD-u. Također je pokazano da veličina *corpus callosum*-a u ljudi korelira sa starosti bolesnika i jačinom demencije (292). U bolesnika sa sAD-om veličina atrofije *corpus callosum*-a povezana je s gubitkom kortikalnih neurona (277). Rezultati ovog istraživanja pokazuju da se stanjivanje korteksa nakon STZ-icv primjene pojavljuje prije atrofije *corpus callosum*-a, koja uslijed toga može biti posljedica gubitka kortikalnih neurona s projekcijama prema *corpus callosum*-u. Proučavanje cjelovitosti strukture *corpus callosum*-a u bolesnika s MCI-em, pokazalo je da gubitak cjelovitosti tijekom *corpus callosum*-a može služiti kao indikator prodromalnog stadija AD-a u MCI bolesnika (293).

Klinička su ispitivanja pokazala da je tau protein modificiran na mjestima koje prepoznaje AT8 protutijelo mnogo ranije nego što se pojavljuju agregirani (fibrilarni) oblici tau proteina, te upućuju na to da fosforilacija tau proteina na AT8 mjestima predstavlja raniju promjenu od tau agregacije (stadij prije snopića) (294, 295). Ti rezultati koreliraju dobro s našim rezultatima povećane AT8 imunoreaktivnosti bez prisutnosti neurofibrilarnih snopića. Korelacija tau fosforilacije (prepoznate s AT8 protutijelom) u regijama kao što je CA3, s regresijom sinaptičkih komponenti i poremećajem pamćenja u bolesnika s AD-om (296), podržava rezultate kognitivnog deficita u odnosu na nalaz AT8 imunoreaktivnosti od 1. mjeseca nakon STZ-icv primjene. Stadiji AD-a koji se temelje na neurofibrilarnoj patologiji (297, 298) koreliraju jako dobro s jačinom kognitivnog oštećenja (299). Čini se da je akumulacija neuropatoloških značajki (broj snopića u svim ljudskim regijama mozga) povezana s općim kognitivnim oštećenjem u fazi napredovanja bolesti iz MCI-a u AD (300).

Temeljem dobivenih rezultata moguće je da su u štakorskom STZ-icv modelu promjene u fazama I i II posljedica nespecifičnog akutnog učinka primjene STZ-a zbog njihove reverzibilnosti, pa bi se moglo pretpostaviti da slične ranoj fazi AD-a ili MCI u ljudi. Kasna ponovna pojava patoloških promjena (faza III) može predstavljati specifičnu, dugotrajnu i progresivnu promjenu koja donekle grubo slični ranoj/srednjoj fazi sAD-a u ljudi, gledajući neke parametre (muskarinske receptore), djelomično i kasnoj fazi bolesti. Obzirom na intenzitet, promjene su izraženije na razini kolinergičnih receptora nego na razini enzima uključenih u homeostazu acetilkolina ukazujući na adaptivne promjene zbog signalne disfunkcije kao značajnije od samog nedostatka acetilkolina. Dobiveni rezultati upućuju na to da kolinergična patologija u STZ-icv štakorskom modelu slijedi relativno sličan obrazac promjena ovisnih o vremenu koji je nađen i u inzulinskom sustavu u mozgu ovog modela (222) praćenog do 9 mjeseci nakon STZ-icv primjene. Strukturne i ultrastrukturne promjene primjećene u ovom istraživanju donekle se razlikuju od obrasca promjena viđenog u kolinergičnim parametrima, obzirom da načelno imaju kasniji nastanak, polagani razvoj i progresiju bez izraženih faza u njihovom tijeku. Ovo istraživanje pruža opsežan uvid u učinke središnje primjene STZ-a i razdvojene po stadijima ovisno o kognitivnom poremećaju i neuropatogenezi u ne-transgeničnom štakorskom modelu stvorenom induciranjem inzulinske rezistentnog stanja u mozgu. Modeliranje inzulinske rezistencije kao okidača za nastanak i razvoj sAD-a u ne-transgeničnim uvjetima posebno je važno u kontekstu novih spoznaja i hipoteza o sAD-u kao primarno metaboličkoj bolesti mozga (189). Uz poštivanje svih

ograničenja koja životinjski modeli napravljeni da oponašaju ljudske bolesti imaju, ne može se ignorirati činjenica da promjene nađene u STZ-icv štakorskom modelu na više razina (kognitivne, neurokemijske, strukturalne) dobro koreliraju međusobno jedna s drugom i načelno s pojedinim glavnim obilježjima sAD-a. Daljnja istraživanja neophodna su da pojasne moguću etiopatogenetsku ulogu kolinergične patologije u kognitivnom oštećenju u STZ-icv štakorskom modelu. Dugoročno praćenje promjena u STZ-icv štakorskom modelu temeljeno na iznesenim rezultatima nužno je za podizanje kvalitete pretkliničkih ispitivanja novih terapijskih pristupa liječenja AD-a, kao preduvjeta dobrog planiranja kliničkih pokusa u populaciji ovih bolesnika.

7. ZAKLJUČCI

1. U mozgu STZ-icv štakorskog modela dolazi do regionalno specifičnih promjena kolinergične transmisije koje su ovisne o STZ dozi i vremenu nakon icv primjene
2. Poremećaji učenja i pamćenja također su ovisni o STZ dozi i vremenu nakon icv primjene
3. Središnje kolinergične i kognitivne promjene u STZ-icv štakorskom modelu tijekom 9 mjeseci praćenja načelno slijede obrazac koji možemo podijeliti u 3 faze: akutni odgovor (Faza I), potpuna/djelomična kompenzacija (Faza II) i ponovna pojava/progresija promjena (Faza III)
4. Strukturne promjene ne slijede obrazac kolinergičnih i kognitivnih promjena obzirom da se razvijaju polagano s postepenom, kontinuiranom progresijom u intenzitetu i rasprostranjenosti bez mogućnosti kompenzacije i jasno izraženih faza. Rane neurofibrilarne promjene (AT8 tau hiperfosforilacija) javljaju se nakon jednog mjeseca i prethode nakupljanju amiloida (vidljivog od 6 mjeseca nakon STZ-icv primjene)
5. Rane promjene središnje kolinergične transmisije prethode nastanku kognitivnog deficita, a moguće je da uz ranu astrogliozu predstavljaju akutni, nespecifični odgovor na icv primjenu citotoksične tvari kao što je STZ, za razliku od kasnijih AD-specifičnijih promjena
6. Na sveukupnoj razini kolinergične neurotransmisije i nađenih strukturnih promjena u STZ-icv štakorskom modelu, promjene u fazi I-II pokazuju sličnost s promjenama u ljudi nađenim u pretkliničkom AD-u ili MCI-u, dok faza III u ovom modelu slični promjenama u ranom ili srednjem kliničkom stadiju AD-a

8. KRATKI SADRŽAJ

UVOD Sporadična Alzheimerova bolest (sAD) je neurodegenerativna bolest obilježena progresivnim gubitkom kognitivnih funkcija, promjenom kolinergične transmisije i signalizacije inzulinskog receptora te nakupljanjem amiloidnog β ($A\beta$) peptida i tau proteina u mozgu. Cilj istraživanja bio je ispitati razvoj kolinergičnog deficita u mozgu štakorskog modela inducirano intracerebroventrikularnom primjenom streptozotocina (STZ-icv) u korelaciji s kognitivnim deficitom te daljnja neuropatološka karakterizacija ovog sAD modela.

MATERIJALI I METODE Mužjaci Wistar štakora, stari 3 mjeseca, podjeljeni su u 4 skupine: kontrolnu (CTR –icv samo otapalo) i 3 skupine koje su primile icv različite doze STZ-a (0,3, 1 i 3 mg/kg). Životinje su žrtvovane 1 tjedan, 1, 3, 6 i 9 mjeseci nakon icv primjene. Kognitivne funkcije testirane su plivanjem u labirintu i testom pasivnog izbjegavanja. Mjerena je glukoza u krvi, aktivnost acetilkolinesteraze (AChE) te ekspresija muskarinskih M1 i M4 receptora, nikotinskog $\alpha 7$ receptora i kolinacetil transferaze (ChAT) u hipokampusu (HPC) i korteksu (CTX) pomoću Western blot analize. $A\beta$ je vizualiziran pomoću imunohistokemije, bojanja kongo crvenilom i tioflavinom S, a ChAT, hiperfosforilirani tau protein (AT8) i kiseli vlaknasti protein glije (GFAP) imunohistokemijom. Bojanjem po Nissl-u i srebrom vizualizirane su strukturne promjene. Podaci su obrađeni pomoću Kruskal-Wallis i Mann-Whitney U testova, $p < 0,05$.

REZULTATI Nađene promjene bile su ovisne o dozi i najizraženije s najvišom STZ-icv dozom. Smanjene kognitivne funkcije nađene su od 1. mjeseca nakon STZ-icv primjene, dok su kolinergični markeri (AChE, M4 receptor, ChAT) bili promjenjeni već nakon 1 tjedna. Regionalno specifične promjene ekspresije kolinergičnih receptora, GFAP-a i aktivnosti AChE imale su oblik U-krivulje ovisne o vremenu nakon STZ-icv primjene. Strukturne promjene imale su polagani razvoj (≥ 1 mjeseca) i progresiju, a rane neurofibrilarne promjene (AT8, 1 mjesec) uočene su prije od nakupljanja $A\beta$ (bojanje tioflavinom S, 9 mjeseci).

ZAKLJUČAK Kolinergične i kognitivne promjene u mozgu STZ-icv štakorskog modela načelno koreliraju i slijede obrazac koji možemo podijeliti u 3 faze: akutni odgovor (Faza I, ≤ 1 mjesec), potpuna/djelomična kompenzacija (Faza II, do 3, rjeđe 6 mjeseci) i ponovna pojava/progresija promjena (Faza III, 6-9 mjeseci), dok kod strukturnih promjena od trenutka pojave dolazi do daljnje polagane progresije, te u načelu promjene (posebno iz faze III) grubo koreliraju s onima viđenim u AD-u u ljudi.

9. SUMMARY

Sporadic Alzheimer's disease (sAD) is associated with impairments of cognitive function, cholinergic transmission and accumulation of amyloid β ($A\beta$) and tau protein in the brain. We aimed to explore these alterations in rats treated intracerebroventricularly with STZ (STZ-icv), proposed as a representative sAD model. Male Wistar rats were given icv vehicle (controls) or STZ (0.3, 1 or 3 mg/kg) and sacrificed 1 week, and 1, 3, 6 and 9 months after the treatment and testing of cognitive functions. Glucose concentration, acetylcholinesterase activity and expression of other cholinergic markers and astrocyte marker were measured in the brain as well as structural changes and accumulation of $A\beta$ and phospho-tau. Data were analysed by Kruskal-Wallis and Mann-Whitney U test ($p < 0.05$). All changes were most pronounced with the highest STZ dose and appeared in order: cholinergic \leq cognitive + phospho-tau \ll $A\beta$. Cholinergic and cognitive changes were mostly following a threephasic time pattern: acute response (Phase I, ≤ 1 month), complete/partial compensation (Phase II, $> 1 \leq 3$ or 6 months), and reappearance/progression of changes (Phase III, 6-9 months), while structural changes appeared (≥ 1 month) and progressed slowly without any compensation. Staging structure of changes in STZ-icv rat model might be speculated to partly correlate with pathology in clinical AD stages.

Cholinergic system in the brain of the streptozotocin-induced rat model of sporadic Alzheimer's disease

Ana Knezović

2015

10. POPIS LITERATURE

1. Brookmeyer R, Corrada MM, Curriero FC, Kawas C. Survival following a diagnosis of Alzheimer disease. *Archives of neurology* 2002;59:1764-1767.
2. Querfurth HW, Laferla FM. Alzheimer's disease: mechanism of disease. *N Engl J Med* 2010;362: 329–344.
3. Wimo A, Prince M. World Alzheimer Report 2010. Alzheimer's Disease International 2010.
4. Lobo A, Launer L. Prevalence of dementia and major subtypes in Europe: A collaborative study of population-based cohorts. *Neurology* 2000;54: S4–S9.
5. Mimica N, Presecki P. Current treatment options for people with Alzheimer's disease in Croatia. *Chem Biol Interact* 2010;187: 409–410.
6. Selkoe DJ. Alzheimer's disease: genes, proteins, and therapy. *Physiol Rev* 2001;81: 741–66.
7. Frisoni GB, Fox NC, Jack CR, Scheltens P, Thompson PM. The clinical use of structural MRI in Alzheimer disease. *Nat Rev Neurol* 2010;6: 67–77.
8. Shaffer JL, Petrella JR, Sheldon FC i sur. Predicting cognitive decline in subjects at risk for Alzheimer disease by using combined cerebrospinal fluid, MR imaging, and PET biomarkers. *Radiology* 2013;266: 583–91.
9. Blennow K, Leon MJ, Zetterberg H. Alzheimer's disease. *Lancet* 2006;368: 387–403.
10. Goate A, Chartier-Harlin MC, Mullan M i sur. Segregation of a missense mutation in the amyloid precursor protein gene with familial Alzheimer's disease. *Nature* 1991;349: 704–706.
11. O'Brien RJ, Wong PC. Amyloid precursor protein processing and Alzheimer's disease. *Annu Rev Neurosci* 2011;34: 185–204.
12. Uchihara T. Silver diagnosis in neuropathology: Principles, practice and revised interpretation. *Acta Neuropathol* 2007;113: 483–499.

13. Karran E, Mercken M, De Strooper B. The amyloid cascade hypothesis for Alzheimer's disease: an appraisal for the development of therapeutics. *Nat Rev Drug Discov* 2011; 10: 698–712.
14. Boller F, Forette F. Alzheimer's disease and THA: a review of the cholinergic theory and of preliminary results. *Biomed Pharmacother* 1989;43:487-491.
15. Niccoli T, Partridge L. Ageing as a risk factor for disease. *Curr Biol* 2012;22:R741-752.
16. Basic D, Khoo A, Conforti D i sur. Rowland Universal Dementia Assessment Scale, Mini-Mental State Examination and General Practitioner Assessment of Cognition in a multicultural cohort of community-dwelling older persons with early dementia. *Aust Psychol* 2009;44: 40–53.
17. Brodaty H, Low LF, Gibson L, Burns K. What is the best dementia screening instrument for general practitioners to use? *Am J Geriatr Psychiatry* 2006;14: 391–400.
18. Hashimoto T, Serrano-Pozo A, Hori Y i sur. Apolipoprotein E, Especially Apolipoprotein E4, Increases the Oligomerization of Amyloid Peptide. *J Neurosci* 2012;32: 15181–15192.
19. Strittmatter WJ, Roses AD. Apolipoprotein E and Alzheimer's disease. *Annu Rev Neurosci* 1996;19: 53–77.
20. Kivipelto M, Helkala E, Laakso MP i sur. Midlife vascular risk factors and Alzheimer's Disease in later life: Longitudinal, population based study. *BMJ* 2001;322: 1447–1451.
21. Hoffman LB, Schmeidler J, Lesser GT i sur. Less Alzheimer disease neuropathology in medicated hypertensive than nonhypertensive persons. *Neurology* 2009;72: 1720–1726.
22. Hölscher C. Diabetes as a risk factor for Alzheimer's disease: insulin signalling impairment in the brain as an alternative model of Alzheimer's disease. *Biochem Soc Trans* 2011;39: 891–897.

23. Messier C, Teutenberg K. The role of insulin, insulin growth factor, and insulin-degrading enzyme in brain aging and Alzheimer's disease. *Neural Plast* 2005;12: 311–328.
24. Banks, W.A., and Kastin, A.J. (1998). Differential permeability of the blood-brain barrier to two pancreatic peptides: Insulin and amylin. *Peptides* 19: 883–889.
25. Hoyer S. Glucose metabolism and insulin receptor signal transduction in Alzheimer disease. *Eur J Pharmacol* 2004;490: 115–125.
26. Baskin DG, Porte D, Guest K, Dorsa DM. Regional concentrations of insulin in the rat brain. *Endocrinology* 1983;112: 898–903.
27. Johnson GL, Lapadat R. Mitogen-activated protein kinase pathways mediated by ERK, JNK, and p38 protein kinases. *Science* 2002;298: 1911–1912.
28. Johnston AM, Pirola L, Van Obberghen E. Molecular mechanisms of insulin receptor substrate protein-mediated modulation of insulin signalling. *FEBS Lett* 2003;546: 32–36.
29. Wang H, Wang R, Zhao Z i sur. Coexistences of insulin signaling-related proteins and choline acetyltransferase in neurons. *Brain Res* 2009;1249: 237–243.
30. Zhao WQ, Alkon DL. Role of insulin and insulin receptor in learning and memory. *Mol Cell Endocrinol* 2001;177: 125–134.
31. Resende RR, Adhikari A. Cholinergic receptor pathways involved in apoptosis, cell proliferation and neuronal differentiation. *Cell Commun Signal* 2009;7: 20.
32. Ma XH, Zhong P, Gu Z, Feng J, Yan Z. Muscarinic potentiation of GABA(A) receptor currents is gated by insulin signaling in the prefrontal cortex. *J Neurosci* 2003;23: 1159–1168.
33. Shaw CA, Höglinger GU. Neurodegenerative diseases: Neurotoxins as sufficient etiologic agents? *Neuro Molecular Med* 2008;10: 1–9.

34. Lester-Coll N, Rivera EJ, Soscia SJ, Doiron K, Wands JR, de la Monte SM. Intracerebral streptozotocin model of type 3 diabetes: relevance to sporadic Alzheimer's disease. *J Alzheimers Dis* 2006;9: 13–33.
35. Frölich L, Blum-Degen D, Bernstein HG i sur.. Brain insulin and insulin receptors in aging and sporadic Alzheimer's disease. *J Neural Transm* 1998;105: 423.
36. Steen E, Terry BM, Rivera EJ i sur. Impaired insulin and insulin-like growth factor expression and signaling mechanisms in Alzheimer's disease--is this type 3 diabetes? *J Alzheimers Dis* 2005;7: 63–80.
37. Hirosumi J, Tuncman G, Chang L i sur. A central role for JNK in obesity and insulin resistance. *Nature* 2002;420: 333–336.
38. Yarchoan M, Toledo JB, Lee EB i sur. Abnormal serine phosphorylation of insulin receptor substrate 1 is associated with tau pathology in Alzheimer's disease and tauopathies. *Acta Neuropathol.* 2014;128(5): 679-689.
39. Dong W, Albers JJ, Vuletic S. Phospholipid transfer protein reduces phosphorylation of tau in human neuronal cells. *J Neurosci Res* 2009;87: 3176–3185.
40. Giese KP. GSK-3: A key player in neurodegeneration and memory. *IUBMB Life* 2009;61: 516–521.
41. Peineau S, Bradley C, Taghibiglou C i sur. The role of GSK-3 in synaptic plasticity. *Br J Pharmacol* 2008;153 Suppl : S428–S437.
42. Phiel CJ, Wilson CA, Lee VMY, Klein PS. GSK-3 α regulates production of Alzheimer's disease amyloid-beta peptides. *Nature* 2003;423: 435–439.
43. Johnson GVW, Stoothoff WH. Tau phosphorylation in neuronal cell function and dysfunction. *J Cell Sci* 2004;117: 5721–5729.

44. Liu GP, Zhang Y, Yao XQ i sur. Activation of glycogen synthase kinase-3 inhibits protein phosphatase-2A and the underlying mechanisms. *Neurobiol. Aging* 2008;29: 1348–1358.
45. Liang Z, Liu F, Iqbal K, Grundke-Iqbal I, Gong CX. Dysregulation of tau phosphorylation in mouse brain during excitotoxic damage. *J Alzheimer's Dis* 2009;17: 531–539.
46. Sontag E, Luangpirom A, Hladik C i sur. Altered expression levels of the protein phosphatase 2A ABalphaC enzyme are associated with Alzheimer disease pathology. *J Neuropathol Exp Neurol* 2004;63: 287–301.
47. McKhann GM, Knopman DS, Chertkow H i sur. The diagnosis of dementia due to Alzheimer's disease: Recommendations from the National Institute on Aging-Alzheimer's Association workgroups on diagnostic guidelines for Alzheimer's disease. *Alzheimer's Dement* 2011;7: 263–269.
48. Sperling R, Aisen PS, Beckett L i sur. Toward defining the preclinical stages of Alzheimer's disease: Recommendations from the National Institute on Aging and the Alzheimer's Association workgroup. *Alzheimer's Dement* 2011;7: 280–292.
49. Alzheimer's Association. Alzheimer's disease facts and figures. *Alzheimer's Dement* 2013;9: 110–133.
50. Albert MS, DeKosky ST, Dickson D i sur. The diagnosis of mild cognitive impairment due to Alzheimer's disease: Recommendations from the National Institute on Aging and Alzheimer's Association workgroup. *Alzheimer's Dement* 2011; 7: 270–9.
51. Damian AM, Jacobson SA, Hentz JG i sur. The montreal cognitive assessment and the mini-mental state examination as screening instruments for cognitive impairment: Item analyses and threshold scores. *Dement Geriatr Cogn Disord* 2011;31: 126–131.
52. Swain DG, O'Brien AG, Nightingale PG. Cognitive assessment in elderly patients admitted to hospital: the relationship between the shortened version of the Abbreviated Mental Test and the Abbreviated Mental Test and Mini-Mental State Examination. *Clin Rehabil* 2000;14: 608–610.

53. Perl DP. Neuropathology of Alzheimer's disease. *Mt Sinai J Med* 2010;77: 32–42.
54. Lee VM, Balin BJ, Otvos L, Trojanowski JQ. A68: a major subunit of paired helical filaments and derivatized forms of normal Tau. *Science* 1991;251: 675–678.
55. Cleveland DW, Hwo SY, Kirschner MW. Physical and chemical properties of purified tau factor and the role of tau in microtubule assembly. *J Mol Biol* 1977;116: 227–247.
56. Jeganathan S, Von Bergen M, Mandelkow EM, Mandelkow E. The natively unfolded character of Tau and its aggregation to Alzheimer-like paired helical filaments. *Biochemistry* 2008;47: 10526–10539.
57. Iqbal K, Alonso C, Del A i sur. Tau pathology in Alzheimer disease and other tauopathies. *Biochim. Biophys. Acta - Mol Basis Dis* 2005;1739: 198–210.
58. Wallin ÅK, Blennow K, Andreasen N, Minthon L. CSF biomarkers for Alzheimer's disease: Levels of β -amyloid, tau, phosphorylated tau relate to clinical symptoms and survival. *Dement Geriatr Cogn Disord* 2006;21: 131–138.
59. Goedert M, Spillantini MG, Jakes R, Rutherford D, Crowther RA. Multiple isoforms of human microtubule-associated protein tau: sequences and localization in neurofibrillary tangles of Alzheimer's disease. *Neuron* 1989;3: 519–526.
60. Braak H, Thal DR, Ghebremedhin E, Del Tredici K. Stages of the Pathologic Process in Alzheimer Disease. *J Neuropathol Exp Neurol* 2011;70: 960–969.
61. Hartmann T, Bieger SC, Brühl B i sur.. Distinct sites of intracellular production for Alzheimer's disease A beta40/42 amyloid peptides. *Nat Med* 1997;3: 1016–1020.
62. Haass C, Selkoe DJ. Soluble protein oligomers in neurodegeneration: lessons from the Alzheimer's amyloid beta-peptide. *Nat Rev Mol Cell Biol* 2007;8: 101–112.
63. Walsh DM, Selkoe DJ. Deciphering the molecular basis of memory failure in Alzheimer's disease. *Neuron* 2004;44: 181–193.

64. Yin YI, Bassit B, Zhu L, Yang X, Wang C, Li YM. γ -Secretase Substrate Concentration Modulates the Abeta42/Abeta40 Ratio: implications for Alzheimer disease. *J Biol Chem* 2007;282: 23639–23644.
65. Qaseem A, Snow V, Cross JT i sur. Current pharmacologic treatment of dementia: A clinical practice guideline from the American college of physicians and the American academy of family physicians. *Ann Intern Med* 2008;148: 370–378.
66. Birks J. Cholinesterase inhibitors for Alzheimer’s disease. *Cochrane Database Syst Rev* 2006; CD005593.
67. Casey DA, Antimisiaris D, O’Brien J. Drugs for Alzheimer’s disease: are they effective? *P T* 2010;35: 208–211.
68. McShane R, Areosa Sastre A, Minakaran N. Memantine for dementia. *Cochrane Database Syst Rev* 2006;CD003154.
69. Holmes C, Boche D, Wilkinson D i sur. Long-term effects of Abeta42 immunisation in Alzheimer’s disease: follow-up of a randomised, placebo-controlled phase I trial. *Lancet* 2008;372: 216–223.
70. Mecocci P, Polidori MC. Antioxidant clinical trials in mild cognitive impairment and Alzheimer’s disease. *Biochim Biophys Acta* 2012;1822: 631–8.
71. Alagiakrishnan K, Sankaralingam S, Ghosh M, Mereu L, Senior P. Antidiabetic drugs and their potential role in treating mild cognitive impairment and Alzheimer’s disease. *Discov Med* 2013;16: 277–86.
72. Talbot K, Wang HY. The nature, significance, and glucagon-like peptide-1 analog treatment of brain insulin resistance in Alzheimer’s disease. *Alzheimer’s Dement* 2014;10 Suupl 1: S12-25.
73. Freiherr J, Hallschmid M, Frey WH i sur. Intranasal insulin as a treatment for alzheimer’s disease: A review of basic research and clinical evidence. *CNS Drugs* 2013;27: 505–514.

74. <http://www.alzforum.org/therapeutics>
75. Salomone S, Caraci F, Leggio GM, Fedotova J, Drago F. New pharmacological strategies for treatment of Alzheimer's disease: Focus on disease modifying drugs. *Br J Clin Pharmacol* 2012;73: 504–517.
76. Mangialasche F, Solomon A, Winblad B, Mecocci P, Kivipelto M. Alzheimer's disease: clinical trials and drug development. *Lancet Neurol* 2010;9: 702–716.
77. Lambracht-Washington D, Rosenberg RN. Anti-amyloid beta to tau - based immunization: Developments in immunotherapy for Alzheimer disease. *ImmunoTargets Ther* 2013;2013: 105–114.
78. Olazaran J, Reisberg B, Clare L i sur. Nonpharmacological therapies in Alzheimer's disease: a systematic review of efficacy. *Dement Geriatr Cogn Disord* 2010;30: 161–178.
79. Schifilliti D, Santamaria LB, Rosa G, Di Nino G, Mandal PK, Fodale V. Cholinergic central system, Alzheimer's disease, and anesthetics liaison: A vicious circle? *J Alzheimer's Dis* 2010;22 Suppl 3:35-41.
80. Mesulam MM, Mufson EJ, Wainer BH, Levey AI. Central cholinergic pathways in the rat: an overview based on an alternative nomenclature (Ch1-Ch6). *Neuroscience* 1983;10: 1185–1201.
81. Mike A, Castro, NG, Albuquerque EX. Choline and acetylcholine have similar kinetic properties of activation and desensitization on the $\alpha 7$ nicotinic receptors in rat hippocampal neurons. *Brain Res* 2000;882: 155–168.
82. Newman EL, Gupta K, Climer JR, Monaghan CK, Hasselmo ME. Cholinergic modulation of cognitive processing: insights drawn from computational models. *Front Behav Neurosci* 2012;6: 24.
83. Placzek AN, Zhang TA, Dani JA. Nicotinic mechanisms influencing synaptic plasticity in the hippocampus. *Acta Pharmacol Sin* 2009;30: 752–760.

84. Prado MAM, Reis RAM, Prado VF, De Mello MC, Gomez M V, De Mello FG. Regulation of acetylcholine synthesis and storage. *Neurochem Int* 2002;41: 291–299.
85. Garner CC, Kindler S, Gundelfinger ED. Molecular determinants of presynaptic active zones. *Curr Opin Neurobiol* 2000;10: 321–327.
86. Südhof TC. Neurotransmitter release. *Handb Exp Pharmacol* 2008;184: 1–21.
87. Nathanson NM. Synthesis, trafficking, and localization of muscarinic acetylcholine receptors. *Pharmacol Ther* 2008;119: 33–43.
88. Gotti C, Clementi F, Fornari A i sur. Structural and functional diversity of native brain neuronal nicotinic receptors. *Biochem Pharmacol* 2009;78: 703–711.
89. Lane RM, Potkin SG, Enz A. Targeting acetylcholinesterase and butyrylcholinesterase in dementia. *Int J Neuropsychopharmacol* 2006;9: 101–124.
90. Birks R, MacIntosh FC. Acetylcholine metabolism of a sympathetic ganglion. *Biochem Cell Biol* 1961;39: 787–827.
91. Collier B, Katz HS. Acetylcholine synthesis from recaptured choline by a sympathetic ganglion. *J Physiol* 1974;238: 639–655.
92. Okuda T, Haga T, Kanai Y, Endou H, Ishihara T, Katsura I. Identification and characterization of the high-affinity choline transporter. *Nat Neurosci* 2000;3: 120–125.
93. Cooper JR, Bloom FE, Roth RH. Acetylcholine. ur. *The Biochemical Basis of Neuropharmacology*. New York:Oxford University Press; 2003, str. 151-179.
94. Caulfield MP, Birdsall NJ. International Union of Pharmacology. XVII. Classification of muscarinic acetylcholine receptors. *Pharmacol Rev* 1998;50: 279–290.
95. Eglén RM. Muscarinic receptor subtypes in neuronal and non-neuronal cholinergic function. *Auton Autacoid Pharmacol* 2006;26: 219–233.

96. Young KW, Billups D, Nelson CP i sur. Muscarinic acetylcholine receptor activation enhances hippocampal neuron excitability and potentiates synaptically evoked Ca²⁺ signals via phosphatidylinositol 4,5-bisphosphate depletion. *Mol Cell Neurosci* 2005;30: 48–57.
97. Zholos AV, Zholos AA, Bolton TB. G-protein-gated TRP-like cationic channel activated by muscarinic receptors: effect of potential on single-channel gating. *J Gen Physiol* 2004;123: 581–598.
98. Caulfield MP. Muscarinic receptors--characterization, coupling and function. *Pharmacol Ther* 1993;58: 319–379.
99. Oki T, Takagi Y, Inagaki S i sur. Quantitative analysis of binding parameters of [3H]N-methylscopolamine in central nervous system of muscarinic acetylcholine receptor knockout mice. *Brain Res Mol Brain Res* 2005;133: 6–11.
100. Rouse ST, Thomas TM, Levey AI. Muscarinic acetylcholine receptor subtype, m2: Diverse functional implications of differential synaptic localization. *Life Sci* 1997;50: 1031–1038.
101. Ellis J. Muscarinic receptors. U: Pangalos MN, Davies CH, ur: Understanding G Protein-Coupled Receptors and their Role in the CNS. Oxford University Press; 2002, str. 349–371.
102. Vilaró MT, Palacios JM, Mengod G. Localization of m5 muscarinic receptor mRNA in rat brain examined by in situ hybridization histochemistry. *Neurosci Lett* 1990;114: 154–159.
103. Valentino RJ, Dingledine R. Presynaptic inhibitory effect of acetylcholine in the hippocampus. *J Neurosci* 1981;1: 784–792.
104. Krnjević K. Central cholinergic mechanisms and function. *Prog Brain Res* 1993;98: 285-292.
105. Raiteri M, Leardi R, Marchi M. Heterogeneity of presynaptic muscarinic receptors regulating neurotransmitter release in the rat brain. *J Pharmacol Exp Ther* 1984;228: 209–214.

106. Raiteri M, Marchi M, Paudice P. Presynaptic muscarinic receptors in the central nervous system; *Ann N Y Acad Sci* 1990; 604: 113–129.
107. Lapchak PA, Araujo DM, Quirion R, Collier B. Binding sites for [3H]AF-DX 116 and effect of AF-DX 116 on endogenous acetylcholine release from rat brain slices. *Brain Res* 1989;496: 285–294.
108. McKinney M, Miller JH, Aagaard PJ. Pharmacological characterization of the rat hippocampal muscarinic autoreceptor. *J Pharmacol Exp Ther* 1993;264: 74–78.
109. Halliwell JV. Physiological mechanisms of cholinergic action in the hippocampus. *Prog Brain Res* 1990;84: 255-272.
110. Markram H, Segal M. The inositol 1,4,5-trisphosphate pathway mediates cholinergic potentiation of rat hippocampal neuronal responses to NMDA. *J Physiol* 1992;447: 513–533.
111. Conroy WG, Vernallis AB, Berg DK. The alpha 5 gene product assembles with multiple acetylcholine receptor subunits to form distinctive receptor subtypes in brain. *Neuron* 1992;9: 679–691.
112. Couturier S, Bertrand D, Matter JM i sur. A neuronal nicotinic acetylcholine receptor subunit (alpha 7) is developmentally regulated and forms a homo-oligomeric channel blocked by alpha-BTX. *Neuron* 1990;5: 847–856.
113. Paterson D, Nordberg A. Neuronal nicotinic receptors in the human brain. *Prog Neurobiol* 2000;61: 75–111.
114. Marks MJ, Stitzel JA, Romm E, Wehner JM, Collins AC. Nicotinic binding sites in rat and mouse brain: comparison of acetylcholine, nicotine, and alpha-bungarotoxin. *Mol Pharmacol* 1986;30: 427–436.
115. Alkondon M, Albuquerque EX. Diversity of nicotinic acetylcholine receptors in rat hippocampal neurons. I. Pharmacological and functional evidence for distinct structural subtypes. *J Pharmacol Exp Ther* 1993;265: 1455–1473.

116. Albuquerque EX, Pereira EFR, Alkondon M, Rogers SW. Mammalian nicotinic acetylcholine receptors: from structure to function. *Physiol Rev* 2009;89: 73–120.
117. Wang F, Gerzanich V, Wells GB i sur. Assembly of human neuronal nicotinic receptor alpha5 subunits with alpha3, beta2, and beta4 subunits. *J Biol Chem* 1996;271: 17656–17665.
118. Lindstrom J. Nicotinic acetylcholine receptors in health and disease. *Mol Neurobiol* 1997;15: 193–222.
119. Itier V, Bertrand D. Neuronal nicotinic receptors: from protein structure to function. *FEBS Lett* 2001;504: 118–125.
120. Parent MB, Baxter MG. Septohippocampal acetylcholine: involved in but not necessary for learning and memory? *Learn Mem* 2004;11(1): 9-20.
121. Blokland A. Acetylcholine: A neurotransmitter for learning and memory? *Brain Res Rev.* 1995;21: 285–300.
122. Aubert I, Rowe W, Meaney MJ, Gauthier S, Quirion R. Cholinergic markers in aged cognitively impaired long-evans rats. *Neuroscience* 1995;67: 277–292.
123. Baxter MG, Frick KM, Price DL, Breckler SJ, Markowska AL, Gorman LK. Presynaptic markers of cholinergic function in the rat brain: Relationship with age and cognitive status. *Neuroscience* 1999;89: 771–780.
124. Nakamura A, Suzuki Y, Umegaki H i sur. Dietary restriction of choline reduces hippocampal acetylcholine release in rats: In vivo microdialysis study. *Brain Res Bull* 2001;56: 593–597.
125. Cocco S, Diaz G, Stancampiano R i sur. Vitamin A deficiency produces spatial learning and memory impairment in rats. *Neuroscience* 2002;115: 475–482.

126. Arendt T, Schugens MM, Bigl V. The cholinergic system and memory: Amelioration of ethanol-induced memory deficiency by physostigmine in rat. *Acta Neurobiol Exp* 1990;50: 251–262.
127. Bliss T V, Collingridge GL. A synaptic model of memory: long-term potentiation in the hippocampus. *Nature* 1993;361: 31–39.
128. Morris RG, Frey U. Hippocampal synaptic plasticity: role in spatial learning or the automatic recording of attended experience? *Philos Trans R Soc Lond B Biol. Sci.* 1997;352: 1489–1503.
129. Hasselmo ME. Neuromodulation: Acetylcholine and memory consolidation. *Trends Cogn Sci* 1999;3: 351–359.
130. Hasselmo ME, Barkai E. Cholinergic modulation of activity-dependent synaptic plasticity in the piriform cortex and associative memory function in a network biophysical simulation. *J Neurosci* 1995;15: 6592–6604.
131. Boyd TE, Trepel C, Racine RJ. Cholinergic modulation of neocortical long-term potentiation in the awake, freely moving rat. *Brain Res* 2000;881: 28–36.
132. Bartus RT. On neurodegenerative diseases, models, and treatment strategies: lessons learned and lessons forgotten a generation following the cholinergic hypothesis. *Exp Neurol* 2000;163: 495–529.
133. Bartus RT, Dean RL, Beer B, Lippa AS. The cholinergic hypothesis of geriatric memory dysfunction. *Science* 1982;217: 408–414.
134. Flynn DD, Mash DC. Characterization of L-[3H]nicotine binding in human cerebral cortex: comparison between Alzheimer's disease and the normal. *J Neurochem* 1986;47: 1948–1954.
135. Araujo DM, Lapchak PA, Robitaille Y, Gauthier S, Quirion R. Differential alteration of various cholinergic markers in cortical and subcortical regions of human brain in Alzheimer's disease. *J Neurochem* 1988;50: 1914–1923.

136. Bierer LM, Haroutunian V, Gabriel S i sur. Neurochemical correlates of dementia severity in Alzheimer's disease: relative importance of the cholinergic deficits. *J Neurochem* 1995;64: 749–760.
137. Perry E, Martin-Ruiz C, Lee M i sur. Nicotinic receptor subtypes in human brain ageing, Alzheimer and Lewy body diseases. *Eur J Pharmacol* 2000;393: 215–222.
138. Perry E, Tomlinson B, Blessed G, Bergmann K, Gibson P, Perry R. Correlation of cholinergic abnormalities with senile plaques and mental test scores in senile dementia. *Int J Geriatr Psychiatry* 1996;11: 765–771.
139. Davis KL, Mohs RC, Marin D i sur. Cholinergic markers in elderly patients with early signs of Alzheimer disease. *JAMA* 1999;281: 1401–6.
140. Sihver W, Gillberg PG, Svensson AL, Nordberg A. Autoradiographic comparison of [3H](–)nicotine, [3H]cytisine and [3H]epibatidine binding in relation to vesicular acetylcholine transport sites in the temporal cortex in Alzheimer's disease. *Neuroscience* 1999;94: 685–696.
141. Sims NR, Bowen DM, Allen SJ i sur. Presynaptic cholinergic dysfunction in patients with dementia. *J Neurochem* 1983;40: 503–509.
142. Pauly JR. Nicotinic cholinergic receptor deficits in Alzheimer's disease: where's the smoke? *J Alzheimers Dis* 1999;1: 221–230.
143. Court J, Martin-Ruiz C, Piggott M, Spurdin D, Griffiths M, Perry E. Nicotinic receptor abnormalities in Alzheimer's disease. *Biol Psychiatry* 2001;49: 175–184.
144. Nordberg A. Nicotinic receptor abnormalities of Alzheimer's disease: therapeutic implications. *Biol Psychiatry* 2001;49: 200–210.
145. Martin-Ruiz CM, Court JA, Molnar E i sur. Alpha4 but not alpha3 and alpha7 nicotinic acetylcholine receptor subunits are lost from the temporal cortex in Alzheimer's disease. *J Neurochem* 1999;73: 1635–40.

146. Wevers A, Monteggia L, Nowacki S i sur. Expression of nicotinic acetylcholine receptor subunits in the cerebral cortex in Alzheimer's disease: Histotopographical correlation with amyloid plaques and hyperphosphorylated-tau protein. *Eur J Neurosci* 1999;11: 2551–2565.
147. Banerjee C, Nyengaard JR, Wevers A i sur. Cellular expression of alpha7 nicotinic acetylcholine receptor protein in the temporal cortex in Alzheimer's and Parkinson's disease--a stereological approach. *Neurobiol Dis* 2000;7: 666–672.
148. Guan ZZ, Zhang X, Ravid R, Nordberg A. Decreased Protein Levels of Nicotinic Receptor Subunits in the Hippocampus and Temporal Cortex of Patients with Alzheimer's Disease. *Journal of Neurochemistry* 2000;74: 237-243.
149. Teaktong T, Graham AJ, Court JA i sur. Nicotinic acetylcholine receptor immunohistochemistry in Alzheimer's disease and dementia with Lewy bodies: differential neuronal and astroglial pathology. *J Neurol Sci* 2004;225(1-2): 39-49.
150. Yu WF, Guan ZZ, Bogdanovic N, Nordberg A. High selective expression of alpha7 nicotinic receptors on astrocytes in the brains of patients with sporadic Alzheimer's disease and patients carrying Swedish APP 670/671 mutation: a possible association with neuritic plaques. *Exp Neurol* 2005;192:215-225.
151. Flynn DD, Ferrari-DiLeo G, Mash DC, Levey AI. Differential regulation of molecular subtypes of muscarinic receptors in Alzheimer's disease. *J Neurochem* 1995;64: 1888–1891.
152. Shiozaki K, Iseki E, Hino H, Kosaka K. Distribution of m1 muscarinic acetylcholine receptors in the hippocampus of patients with Alzheimer's disease and dementia with Lewy bodies-an immunohistochemical study. *J Neurol Sci* 2001;193: 23–28.
153. Rodríguez-Puertas R, Pascual J, Vilaró T, Pazos Á. Autoradiographic distribution of M1, M2, M3, and m4 muscarinic receptor subtypes in Alzheimer's disease. *Synapse* 1997;26: 341–350.
154. Counts SE, He B, Che S i sur. Alpha7 nicotinic receptor up-regulation in cholinergic basal forebrain neurons in Alzheimer disease. *Arch Neurol* 2007;64: 1771–1776.

155. Hellström-Lindahl E, Mousavi M, Zhang X, Ravid R, Nordberg A. Regional distribution of nicotinic receptor subunit mRNAs in human brain: comparison between Alzheimer and normal brain. *Brain Res Mol Brain Res* 1999;66: 94-103.
156. Harrison PJ, Barton AJ, Najlerahim A, McDonald B, Pearson RC. Increased muscarinic receptor messenger RNA in Alzheimer's disease temporal cortex demonstrated by in situ hybridization histochemistry. *Brain Res Mol Brain Res* 1991;9: 15-21.
157. Wang SZ, Zhu SZ, Mash DC, el-Fakahany EE. Comparison of the concentration of messenger RNA encoding four muscarinic receptor subtypes in control and Alzheimer brains. *Brain Res Mol Brain Res* 1992;16: 64-70.
158. Mash DC, Flynn DD, Potter LT. Loss of M2 muscarine receptors in the cerebral cortex in Alzheimer's disease and experimental cholinergic denervation. *Science* 1985;228: 1115-1117.
159. Aubert I, Araujo DM, Cécyre D, Robitaille Y, Gauthier S, Quirion R. Comparative alterations of nicotinic and muscarinic binding sites in Alzheimer's and Parkinson's diseases. *J Neurochem* 1992;58: 529-541.
160. Mulugeta E, Karlsson E, Islam A i sur. Loss of muscarinic M4 receptors in hippocampus of Alzheimer patients. *Brain Res* 2003;960: 259-262.
161. Overk CR, Felder CC, Tu Y i sur. Cortical M1 receptor concentration increases without a concomitant change in function in Alzheimer's disease. *J Chem Neuroanat* 2010;40: 63-70.
162. Levey AI, Edmunds SM, Koliatsos V, Wiley RG, Heilman CJ. Expression of m1-m4 muscarinic acetylcholine receptor proteins in rat hippocampus and regulation by cholinergic innervation. *J Neurosci* 1995;15: 4077-4092.
163. Yamada K, Nabeshima T. Animal models of Alzheimer's disease and evaluation of anti-dementia drugs. *Pharmacol Ther* 2000;88: 93-113.
164. Hsiao K, Chapman P, Nilsen S i sur. Correlative memory deficits, Aβ elevation, and amyloid plaques in transgenic mice. *Science* 1996;274: 99-102.

165. Games D, Buttini M, Kobayashi D, Schenk D, Seubert P. Mice as models: transgenic approaches and Alzheimer's disease. *J Alzheimers Dis* 2006;9: 133–149.
166. McGowan E, Eriksen J, Hutton M. A decade of modeling Alzheimer's disease in transgenic mice. *Trends Genet* 2006;22: 281–289.
167. Elder GA, Gama Sosa MA, De Gasperi R. Transgenic mouse models of Alzheimer's disease. *Mt Sinai J Med* 2010;77: 69–81.
168. Ertekin-Taner N. Genetics of Alzheimer's Disease: A Centennial Review. *Neurol Clin* 2007;25: 611–667.
169. Vetrivel KS, Zhang Y, Xu H, Thinakaran G. Pathological and physiological functions of presenilins. *Mol Neurodegener* 2006;.1: 4.
170. Holcomb L, Gordon MN, McGowan E i sur. Accelerated Alzheimer-type phenotype in transgenic mice carrying both mutant amyloid precursor protein and presenilin 1 transgenes. *Nat Med* 1998;4: 97–100.
171. Duyckaerts C, Potier MC, Delatour B. Alzheimer disease models and human neuropathology: similarities and differences. *Acta Neuropathol* 2008; 115: 5–38.
172. Haugarvoll K, Wszolek ZK, Hutton M. The Genetics of Frontotemporal Dementia. *Neurol Clin* 2007; 25: 697–715.
173. Lewis J, Dickson DW, Lin WL i sur. Enhanced neurofibrillary degeneration in transgenic mice expressing mutant tau and APP. *Science* 2001;293: 1487–1491.
174. Oddo S, Caccamo A, Shepherd JD i sur. Triple-transgenic model of Alzheimer's Disease with plaques and tangles: Intracellular A β and synaptic dysfunction. *Neuron* 2003;39: 409–421.

175. Wong TP, Debeir T, Duff K, Cuello AC. Reorganization of cholinergic terminals in the cerebral cortex and hippocampus in transgenic mice carrying mutated presenilin-1 and amyloid precursor protein transgenes. *J Neurosci* 1999;19: 2706–2716.
176. Hu L, Wong TP, Côté SL, Bell KFS, Cuello AC. The impact of A β -plaques on cortical cholinergic and non-cholinergic presynaptic boutons in alzheimer's disease-like transgenic mice. *Neuroscience* 2003;121: 421–432.
177. Gau JT, Steinhilb ML, Kao TC i sur. Stable beta-secretase activity and presynaptic cholinergic markers during progressive central nervous system amyloidogenesis in Tg2576 mice. *Am J Pathol* 2002;160: 731–738.
178. Dineley KT, Westerman M, Bui D, Bell K, Ashe KH, Sweatt JD. Beta-amyloid activates the mitogen-activated protein kinase cascade via hippocampal alpha7 nicotinic acetylcholine receptors: In vitro and in vivo mechanisms related to Alzheimer's disease. *J Neurosci* 2001;21:4125–4133.
179. Klingner M, Apelt J, Kumar A i sur. Alterations in cholinergic and non-cholinergic neurotransmitter receptor densities in transgenic Tg2576 mouse brain with β -amyloid plaque pathology. *Int J Dev Neurosci* 2003;21: 357–369.
180. Lüth HJ, Apelt J, Ihunwo AO, Arendt T, Schliebs R. Degeneration of beta-amyloid-associated cholinergic structures in transgenic APP SW mice. *Brain Res* 2003; 977: 16–22.
181. Dineley KT, Xia X, Bui D, Sweatt JD, Zheng H. Accelerated plaque accumulation, associative learning deficits, and up-regulation of alpha 7 nicotinic receptor protein in transgenic mice co-expressing mutant human presenilin 1 and amyloid precursor proteins. *J Biol Chem* 2002;277: 22768–22780.
182. Brentjens R, Saltz L. Islet cell tumors of the pancreas: The medical oncologist's perspective. *ur. Surg Clin North Am* 2001;81: 527–542.
183. De La Monte SM, Tong M. Mechanisms of nitrosamine-mediated neurodegeneration: Potential relevance to sporadic alzheimer's disease. *J Alzheimer's Dis* 2009;17: 817–825.

184. Szkudelski T. The mechanism of alloxan and streptozotocin action in B cells of the rat pancreas. *Physiol Res* 2001;50: 537–546.
185. Blondel O, Portha B. Early appearance of in vivo insulin resistance in adult streptozotocin-injected rats. *Diabetes Metab* 1992;15:382–387.
186. Lannert H, Hoyer S. Intracerebroventricular administration of streptozotocin causes long-term diminutions in learning and memory abilities and in cerebral energy metabolism in adult rats. *Behav Neurosci* 1998;112: 1199–1208.
187. Hoyer S. Is sporadic Alzheimer disease the brain type of non-insulin dependent diabetes mellitus? A challenging hypothesis. *J Neural Transm* 1998;105: 415–422.
188. Rivera EJ, Goldin A, Fulmer N, Tavares R, Wands JR, de la Monte SM. Insulin and insulin-like growth factor expression and function deteriorate with progression of Alzheimer's disease: link to brain reductions in acetylcholine. *J Alzheimers Dis* 2005;8: 247–268.
189. De La Monte SM, Tong M. Brain metabolic dysfunction at the core of Alzheimer's disease. *Biochem Pharmacol* 2014; 88: 548–559.
190. Šalković M, Sabolić I, Lacković Z. Striatal dopaminergic D1 and D2 receptors after intracerebroventricular application of alloxan and streptozocin in rat. *J Neural Transm* 1995;100: 137–145.
191. Prickaerts J, De Vente J, Honig W i sur. Nitric oxide synthase does not mediate neurotoxicity after an i.c.v. injection of streptozotocin in the rat. *J Neural Transm* 2000;107: 745–766.
192. Deshmukh R, Sharma V, Mehan S, Sharma N, Bedi KL. Amelioration of intracerebroventricular streptozotocin induced cognitive dysfunction and oxidative stress by vinpocetine - a PDE1 inhibitor. *Eur J Pharmacol* 2009;620: 49–56.
193. Shah K, Desilva S, Abbruscato T. The Role of Glucose Transporters in Brain Disease: Diabetes and Alzheimer's Disease. *Int J Mol Sci* 2012;13: 12629–55.

194. Prickaerts J, Blokland A, Honig W, Meng F, Jolles J. Spatial discrimination learning and choline acetyltransferase activity in streptozotocin-treated rats: Effects of chronic treatment with acetyl-L-carnitine. *Brain Res* 1995;674: 142–146.
195. Prickaerts J, Fahrig T, Blokland A. Cognitive performance and biochemical markers in septum, hippocampus and striatum of rats after an i.c.v, injection of streptozotocin: A correlation analysis. *Behav Brain Res* 1999;102: 73–88.
196. Ishrat T, Khan MB, Hoda MN i sur. Coenzyme Q10 modulates cognitive impairment against intracerebroventricular injection of streptozotocin in rats. *Behav Brain Res* 2006;171: 9–16.
197. Ishrat T, Hoda MN, Khan MB i sur. Amelioration of cognitive deficits and neurodegeneration by curcumin in rat model of sporadic dementia of Alzheimer's type (SDAT). *Eur Neuropsychopharmacol* 2009;19: 636–647.
198. Ishrat T, Parveen K, Khan MM i sur. Selenium prevents cognitive decline and oxidative damage in rat model of streptozotocin-induced experimental dementia of Alzheimer's type. *Brain Res* 2009;1281: 117–127.
199. Blokland A, Jolles J. Spatial learning deficit and reduced hippocampal ChAT activity in rats after an ICV injection of streptozotocin. *Pharmacol Biochem Behav* 1993; 44: 491–494.
200. Mayer G, Nitsch R, Hoyer S. Effects of changes in peripheral and cerebral glucose metabolism on locomotor activity, learning and memory in adult male rats. *Brain Res* 1990;532: 95–100.
201. Grünblatt E, Koutsilieri E, Hoyer S, Riederer P. Gene expression alterations in brain areas of intracerebroventricular streptozotocin treated rat. *J Alzheimers Dis* 2006; 9: 261–271.
202. Shoham S, Bejar C, Kovalev E, Weinstock M. Intracerebroventricular injection of streptozotocin causes neurotoxicity to myelin that contributes to spatial memory deficits in rats. *Exp Neurol* 2003;184: 1043–1052.

203. Salkovic-Petrisic M, Tribl F, Schmidt M, Hoyer S, Riederer P. Alzheimer-like changes in protein kinase B and glycogen synthase kinase-3 in rat frontal cortex and hippocampus after damage to the insulin signalling pathway. *J Neurochem* 2006; 96: 1005–1015.
204. Pinton S, da Rocha JT, Gai BM, Nogueira CW. Sporadic dementia of Alzheimer's type induced by streptozotocin promotes anxiogenic behavior in mice. *Behav Brain Res* 2011; 223: 1–6.
205. Spencer DG, Lal H. Effects of anticholinergic drugs on learning and memory. *Drug Dev Res* 1983;3, 489–502.
206. Hellweg R, Nitsch R, Hock C, Jaksch M, Hoyer S. Nerve growth factor and choline acetyltransferase activity levels in the rat brain following experimental impairment of cerebral glucose and energy metabolism. *J Neurosci Res* 1992;31: 479–486.
207. Agrawal R, Tyagi E, Shukla R, Nath C. Insulin receptor signaling in rat hippocampus: A study in STZ (ICV) induced memory deficit model. *Eur Neuropsychopharmacol* 2011;21: 261–273.
208. Kumar A, Sharma S, Prashar A, Deshmukh R. Effect of licofelone--a dual COX/5-LOX inhibitor in intracerebroventricular streptozotocin-induced behavioral and biochemical abnormalities in rats. *J Mol Neurosci* 2015;55(3): 749-59.
209. Saxena G, Patro IK, Nath C. ICV STZ induced impairment in memory and neuronal mitochondrial function: A protective role of nicotinic receptor. *Behav Brain Res* 2011;224: 50–57.
210. Lackovic Z, Salkovic M. Streptozotocin and alloxan produce alterations in rat brain monoamines independently of pancreatic beta cells destruction. *Life Sci* 1990;46: 49–54.
211. Ding A, Nitsch R, Hoyer S. Changes in brain monoaminergic neurotransmitter concentrations in rat after intracerebroventricular injection of streptozotocin. *J Cereb Blood Flow Metab* 1992;12: 103–109.

212. Wolfe N, Katz DI, Albert ML i sur. Neuropsychological profile linked to low dopamine: in Alzheimer's disease, major depression, and Parkinson's disease. *J Neurol Neurosurg Psychiatry* 1990;53: 915–917.
213. Meltzer CC, Smith G, DeKosky ST i sur. Serotonin in aging, late-life depression, and Alzheimer's disease: the emerging role of functional imaging. *Neuropsychopharmacology* 1998;18: 407–430.
214. Herrmann N, Lanctot KL, Khan LR. The Role of Norepinephrine in the Behavioral and Psychological Symptoms of Dementia. *J Neuropsychiatry Clin Neurosci* 2004;16: 261–276.
215. Elrod R, Peskind ER, DiGiacomo L, Brodtkin KI, Veith R, Raskind MA. Effects of Alzheimer's disease severity on cerebrospinal fluid norepinephrine concentration. *Am J Psychiatry* 1997;154: 25–30.
216. Salković-Petrisić M, Lacković Z. Intracerebroventricular administration of betacytotoxics alters expression of brain monoamine transporter genes. *J Neural Transm* 2003;110: 15–29.
217. Grunblatt E, Hoyer S, Riederer P. Gene expression profile in streptozotocin rat model for sporadic Alzheimer's disease. *J Neural Transm* 2004;111: 367–386.
218. Shonesy BC, Thiruchelvam K, Parameshwaran K i sur. Central insulin resistance and synaptic dysfunction in intracerebroventricular-streptozotocin injected rodents. *Neurobiol Aging* 2012;33: 430.e5-18.
219. Grünblatt E, Salkovic-Petrisic M, Osmanovic J, Riederer P, Hoyer S. Brain insulin system dysfunction in streptozotocin intracerebroventricularly treated rats generates hyperphosphorylated tau protein. *J Neurochem* 2007;101: 757–770.
220. Agrawal R, Mishra B, Tyagi E, Nath C, Shukla R. Effect of curcumin on brain insulin receptors and memory functions in STZ (ICV) induced dementia model of rat. *Pharmacol Res* 2010;61: 247–252.

221. Deng Y, Li B, Liu Y, Iqbal K, Grundke-Iqbal I, Gong CX. Dysregulation of insulin signaling, glucose transporters, O-GlcNAcylation, and phosphorylation of tau and neurofilaments in the brain: Implication for Alzheimer's disease. *Am J Pathol* 2009;175: 2089–2098.
222. Osmanovic Barilar J, Knezovic A, Grünblatt E, Riederer P, Salkovic-Petrisic M. Nine-month follow-up of the insulin receptor signalling cascade in the brain of streptozotocin rat model of sporadic Alzheimer's disease. *J Neural Transm* 2015;122: 565-576.
223. Mukherjee A, Song E, Kihiko-Ehmann M i sur. Insulysin hydrolyzes amyloid beta peptides to products that are neither neurotoxic nor deposit on amyloid plaques. *J Neurosci* 2000;20: 8745–8749.
224. Vekrellis K, Ye Z, Qiu WQ i sur. Neurons regulate extracellular levels of amyloid beta-protein via proteolysis by insulin-degrading enzyme. *J Neurosci* 2000;20: 1657–1665.
225. Nitsch R, Hoyer S. Local action of the diabetogenic drug, streptozotocin, on glucose and energy metabolism in rat brain cortex. *Neurosci Lett* 1991;128: 199–202.
226. Duelli R, Schröck H, Kuschinsky W, Hoyer S. Intracerebroventricular injection of streptozotocin induces discrete local changes in cerebral glucose utilization in rats. *Int J Dev Neurosci* 1994;12: 737–743.
227. Pathan AR, Viswanad B, Sonkusare SK, Ramarao P. Chronic administration of pioglitazone attenuates intracerebroventricular streptozotocin induced-memory impairment in rats. *Life Sci* 2006;79: 2209–2216.
228. Plaschke K, Hoyer S. Action of the diabetogenic drug streptozotocin on glycolytic and glycogenolytic metabolism in adult rat brain cortex and hippocampus. *Int J Dev Neurosci* 1993;11: 477–483.
229. Shingo AS, Kanabayashi T, Murase T, Kito S. Cognitive decline in STZ-3V rats is largely due to dysfunctional insulin signalling through the dentate gyrus. *Behav Brain Res* 2012;229: 378–383.

230. Salkovic-Petrisic M, Osmanovic-Barilar J, Knezovic A, Hoyer S, Mosetter K, Reutter W. Long-term oral galactose treatment prevents cognitive deficits in male Wistar rats treated intracerebroventricularly with streptozotocin. *Neuropharmacology* 2013;77C: 68–80.
231. Benarroch EE. Brain glucose transporters: Implications for neurologic disease. *Neurology* 2014;82: 1374–1379.
232. Shoham S, Bejar C, Kovalev E, Schorer-Apelbaum D, Weinstock M. Ladostigil prevents gliosis, oxidative-nitrative stress and memory deficits induced by intracerebroventricular injection of streptozotocin in rats. *Neuropharmacology* 2007;52: 836–843.
233. Tahirovic I, Sofic E, Sapcanin A i sur. Reduced brain antioxidant capacity in rat models of betacytotoxic-induced experimental sporadic Alzheimer's disease and diabetes mellitus. *Neurochem Res* 2007;32: 1709–1717.
234. Sharma M, Gupta YK. Intracerebroventricular injection of streptozotocin in rats produces both oxidative stress in the brain and cognitive impairment. *Life Sci* 2001;68: 1021–1029.
235. Sharma B, Singh N, Singh M, Jaggi AS. Exploitation of HIV protease inhibitor Indinavir as a memory restorative agent in experimental dementia. *Pharmacol Biochem Behav* 2008;89: 535–545.
236. Dalla Y, Singh N, Jaggi AS, Singh D. Memory restorative role of statins in experimental dementia: An evidence of their cholesterol dependent and independent actions. *Pharmacol Reports* 2010;62: 784–796.
237. Javed H, Khan MM, Ahmad A i sur., Rutin prevents cognitive impairments by ameliorating oxidative stress and neuroinflammation in rat model of sporadic dementia of Alzheimer type. *Neuroscience* 2012;210: 340–352.
238. Rinwa P, Singh N, Jaggi A. Pharmacological investigation of memory restorative effect of riluzole in mice. *Indian J Pharmacol* 2012;44: 366.

239. Tota S, Kamat PK, Saxena G, Hanif K, Najmi AK, Nath C. Central angiotensin converting enzyme facilitates memory impairment in intracerebroventricular streptozotocin treated rats. *Behav Brain Res* 2012;226: 317–330.
240. Tiwari V, Kuhad A, Bishnoi M, Chopra K. Chronic treatment with tocotrienol, an isoform of vitamin E, prevents intracerebroventricular streptozotocin-induced cognitive impairment and oxidative-nitrosative stress in rats. *Pharmacol Biochem Behav* 2009;93: 183–189.
241. Prakash AK, Kumar A. Effect of chronic treatment of carvedilol on oxidative stress in an intracerebroventricular streptozotocin induced model of dementia in rats. *J Pharm. Pharmacol* 2009;61: 1665–1672.
242. Correia SC, Santos RX, Santos MS i sur. Mitochondrial abnormalities in a streptozotocin-induced rat model of sporadic Alzheimer's disease. *Curr Alzheimer Res* 2013;10: 406–419.
243. Weinstock M, Shoham S. Rat models of dementia based on reductions in regional glucose metabolism, cerebral blood flow and cytochrome oxidase activity. *J Neural Transm* 2004;111: 347–366.
244. Grieb P, Kryczka T, Fiedorowicz M, Frontczak-Baniewicz M, Walski M. Expansion of the Golgi apparatus in rat cerebral cortex following intracerebroventricular injections of streptozotocin. *Acta Neurobiol Exp (Wars)* 2004;64: 481–489.
245. Greenfield JP, Tsai J, Gouras GK i sur. Endoplasmic reticulum and trans-Golgi network generate distinct populations of Alzheimer beta-amyloid peptides. *Proc Natl Acad Sci USA* 199;96: 742–747.
246. Salkovic-Petrisic M, Osmanovic-Barilar J, Brückner MK, Hoyer S, Arendt T, Riederer P. Cerebral amyloid angiopathy in streptozotocin rat model of sporadic Alzheimer's disease: a long-term follow up study. *J Neural Transm* 2011;118: 765–772.
247. Kosaraju J, Gali CC, Khatwal RB i sur. Saxagliptin: a dipeptidyl peptidase-4 inhibitor ameliorates streptozotocin induced Alzheimer's disease. *Neuropharmacology* 2013;72: 291-300.

248. Kang EB, Cho JY. Effects of treadmill exercise on brain insulin signaling and β -amyloid in intracerebroventricular streptozotocin induced-memory impairment in rats. *J Exerc Nutrition Biochem* 2014;18(1): 89-96.
249. Salkovic-Petrisic M, Knezovic A, Hoyer S, Riederer P. What have we learned from the streptozotocin-induced animal model of sporadic Alzheimer's disease, about the therapeutic strategies in Alzheimer's research. *J Neural Transm* 2012;120: 233-252.
250. Sonkusare S, Srinivasan K, Kaul C, Ramarao P. Effect of donepezil and lercanidipine on memory impairment induced by intracerebroventricular streptozotocin in rats. *Life Sci* 2005;77: 1-14.
251. Saxena G, Singh SP, Agrawal R, Nath C. Effect of donepezil and tacrine on oxidative stress in intracerebral streptozotocin-induced model of dementia in mice. *Eur J Pharmacol* 2008;581: 283-289.
252. Francis PT, Palmer AM, Snape M, Wilcock GK. The cholinergic hypothesis of Alzheimer's disease: a review of progress. *J Neurol Neurosurg Psychiatry* 1999;66: 137-147.
253. Weinstock M, Kirschbaum-Slager N, Lazarovici P, Bejar C, Youdim MB, Shoham S. Neuroprotective effects of novel cholinesterase inhibitors derived from rasagiline as potential anti-Alzheimer drugs. *Ann N Y Acad Sci* 2001;939: 148-161.
254. Simson EL, Jones AP, Gold RM. Horizontal stereotaxic atlas of the albino rat brain. *Brain Res Bull* 1981;6: 297-326.
255. Noble EP, Wurtman RJ, Axelrod J. A simple and rapid method for injecting H³-norepinephrine into the lateral ventricle of the rat brain. *Life Sci* 1967;6, 281-291.
256. Trinder P. Determination of blood glucose using an oxidase-peroxidase system with a non-carcinogenic chromogen. *J Clin Pathol* 1969;22: 158-161.

257. Ellman GL, Courtney KD, Andres V, Featherstone RM. A new and rapid colorimetric determination of acetylcholinesterase activity. *Biochem Pharmacol* 1961;7: 88–95.
258. Santa-María I, Pérez M, Hernández F, Avila J, Moreno FJ. Characteristics of the binding of thioflavin S to tau paired helical filaments. *J Alzheimers Dis* 2006;9: 279–285.
259. Knezovic A, Osmanovic-Barilar J, Curlin M, Hof, PR, Simic G, Riederer P, Salkovic-Petrisic M. Staging of cognitive deficits and neuropathological and ultrastructural changes in streptozotocin-induced rat model of Alzheimer's disease. *J Neural Transm* 2015 Published online 26 March 2015. Epub ahead of print. DOI 10.1007/s00702-015-1394-4
260. Kokjohn TA, Roher AE. Amyloid precursor protein transgenic mouse models and Alzheimer's disease: understanding the paradigms, limitations, and contributions. *Alzheimers Dement* 2009;5: 340–347.
261. Ogren SO, Stiedl O. Passive avoidance. U: Stoleman IP, ur: *Encyclopedia of Psychopharmacology*. Publisher: Springer Science+ Business Media; 2010, str. 960-967.
262. Osmanovic J. Inzulinski sustav mozga u eksperimentalnom štakorskom modelu sporadične Alzheimerove bolesti. Zagreb, Hrvatska: Sveučilište u Zagrebu; 2013
263. Levey AI. Muscarinic acetylcholine receptor expression in memory circuits: implications for treatment of Alzheimer disease. *Proc Natl Acad Sci USA* 1996;93: 13541–13546.
264. Singh B, Sharma B, Jaggi AS, Singh N. Attenuating effect of lisinopril and telmisartan in intracerebroventricular streptozotocin induced experimental dementia of Alzheimer's disease type: possible involvement of PPAR- γ agonistic property. *J Renin-Angiotensin-Aldosterone Syst* 2013;14: 124-136.
265. Turk J, Corbett JA, Ramanadham S, Bohrer A, Mcdaniel ML. Biochemical evidence for nitric oxideformation from streptozotocin in isolated pancreatic islets. *Biochem Biophys Res Commun* 1993;197: 1458-1464.

266. Giustarini D, Rossi R, Milzani A, Colombo R, Dalle-Donne I. S-glutathionylation: from redox regulation of protein functions to human diseases. *J Cell Mol Med* 2004;8: 201–12.
267. Black S, Rylett J. Impact of oxidative - nitrosative stress on cholinergic presynaptic function. U de la Monte S, ur: *Alzheimer's Disease Pathogenesis-Core Concepts, Shifting Paradigms and Therapeutic Targets*. InTech open; 2011, str. 345-368.
268. Guermontprez L, Ducrocq C, Gaudry-Talarmin YM. Inhibition of acetylcholine synthesis and tyrosine nitration induced by peroxynitrite are differentially prevented by antioxidants. *Mol Pharmacol* 2001;60: 838–846.
269. Chen Y, Liang Z, Blanchard J i sur. A Non-transgenic Mouse Model (icv-STZ Mouse) of Alzheimer's Disease: Similarities to and Differences from the Transgenic Model (3xTg-AD Mouse). *Mol Neurobiol* 2013;47: 1–15.
270. Kraska A, Santin MD, Dorieux O i sur. In Vivo Cross-sectional Characterization of Cerebral Alterations Induced by Intracerebroventricular Administration of Streptozotocin. *PLoS One* 2012;7: e46196.
271. de Santos TO, Mazucanti CHY, Xavier GF, da Silva Torrão A. Early and late neurodegeneration and memory disruption after intracerebroventricular streptozotocin. *Physiol Behav* 2012;107: 401–413.
272. Salkovic-Petrisic M, Riederer P. Brain Glucose Transporter Protein 2 and Sporadic Alzheimer's Disease. *Transl Neurosci* 2010;1: 200–206.
273. Dekosky ST, Ikonomovic MD, Styren SD i sur. Upregulation of choline acetyltransferase activity in hippocampus and frontal cortex of elderly subjects with mild cognitive impairment. *Ann Neurol* 2002;51: 145–155.
274. Olabarria M, Noristani HN, Verkhatsky A, Rodríguez JJ. Concomitant astroglial atrophy and astrogliosis in a triple transgenic animal model of Alzheimer's disease. *Glia* 2010;58: 831–838.

275. Parri HR, Hernandez CM, Dineley KT. Research update: Alpha7 nicotinic acetylcholine receptor mechanisms in Alzheimer's disease. *Biochem Pharmacol* 2011;82: 931–942.
276. Lilja AM, Porras O, Storelli E, Nordberg A, Marutle A. Functional interactions of fibrillar and oligomeric amyloid-beta with alpha7 nicotinic receptors in Alzheimer's disease. *J Alzheimers Dis* 2011;23: 335–347.
277. Pantel J, Schröder J, Jauss M i sur. Topography of callosal atrophy reflects distribution of regional cerebral volume reduction in Alzheimer's disease. *Psychiatry Res - Neuroimaging* 1999;90: 181–192.
278. Black SE, Moffat SD, Yu DC, Parker J, Stanchev P, Bronskill M. Callosal atrophy correlates with temporal lobe volume and mental status in Alzheimer's disease. *Can J Neurol Sci* 2000;27: 204–209.
279. Sadot E, Gurwitz D, Barg J, Behar L, Ginzburg I, Fisher A. Activation of m1 muscarinic acetylcholine receptor regulates tau phosphorylation in transfected PC12 cells. *J Neurochem* 1996;66: 877–880.
280. Jones CK, Brady AE, Davis AA i sur. Novel selective allosteric activator of the M1 muscarinic acetylcholine receptor regulates amyloid processing and produces antipsychotic-like activity in rats. *J Neurosci* 2008;28: 10422–10433.
281. Rinne JO, Kaasinen V, Jarvenpaa T i sur. Brain acetylcholinesterase activity in mild cognitive impairment and early Alzheimer's disease. *J Neurol Neurosurg Psychiatry* 2003;74: 113–115.
282. Mitchell AJ. CSF phosphorylated tau in the diagnosis and prognosis of mild cognitive impairment and Alzheimer's disease: a meta-analysis of 51 studies. *J Neurol Neurosurg Psychiatry* 2009;80: 966–975.
283. Baskin DS, Browning JL, Pirozzolo FJ, Korporaal S, Baskin JA, Appel SH. Brain choline acetyltransferase and mental function in Alzheimer disease. *Arch Neurol* 1999;56: 1121–1123.

284. Teaktong T, Graham A, Court J i sur. Alzheimer's disease is associated with a selective increase in alpha7 nicotinic acetylcholine receptor immunoreactivity in astrocytes. *Glia* 2003;41: 207–211.
285. Verkhatsky A, Olabarria M, Noristani HN, Yeh CY, Rodriguez JJ. Astrocytes in Alzheimer's Disease. *Neurotherapeutics* 2010;7: 399–412.
286. Innocenti GM, Aggoun-Zouaoui D, Lehmann P. Cellular aspects of callosal connections and their development. *Neuropsychologia* 1995; 33: 961–987.
287. Mann DM. Pyramidal nerve cell loss in Alzheimer's disease. *Neurodegeneration* 1996;5: 423–427.
288. Yamauchi H, Fukuyama H, Harada K i sur. Callosal atrophy parallels decreased cortical oxygen metabolism and neuropsychological impairment in Alzheimer's disease. *Arch Neurol* 1993;50: 1070–1074.
289. Biegon A, Eberling JL, Richardson BC i sur. Human corpus callosum in aging and Alzheimer's disease: A magnetic resonance imaging study. *Neurobiol Aging* 1994;15: 393–397.
290. Janowsky JS, Kaye JA, Carper RA. Atrophy of the corpus callosum in Alzheimer's disease versus healthy aging. *J Am Geriatr Soc* 1996;44: 798–803.
291. Hallam BJ, Brown WS, Ross C i sur. Regional atrophy of the corpus callosum in dementia. *J Int Neuropsychol Soc* 2008;14: 414–423.
292. Teipel SJ, Hampel H, Alexander GE i sur. Dissociation between corpus callosum atrophy and white matter pathology in Alzheimer's disease. *Neurology* 1998;51: 1381–1385.
293. Elahi S, Bachman AH, Lee SH, Sidtis JJ, Ardekani BA. Corpus Callosum Atrophy Rate in Mild Cognitive Impairment and Prodromal Alzheimer's Disease. *J Alzheimers Dis* 2015;45: 921-931.

294. Braak E, Braak H, Mandelkow EM. A sequence of cytoskeleton changes related to the formation of neurofibrillary tangles and neuropil threads. *Acta Neuropathol* 1994;87: 554–567.
295. Delacourte A, David JP, Sergeant N i sur. The biochemical pathway of neurofibrillary degeneration in aging and Alzheimer's disease. *Neurology* 1999; 52: 1158–1165.
296. Spruston N. Pyramidal neurons: dendritic structure and synaptic integration. *Nat Rev Neurosci* 2008;9: 206–221.
297. Braak H, Alafuzoff I, Arzberger T, Kretschmar H, Tredici K. Staging of Alzheimer disease-associated neurofibrillary pathology using paraffin sections and immunocytochemistry. *Acta Neuropathol* 2006;112: 389–404.
298. Alafuzoff I, Arzberger T, Al-Sarraj S i sur. Staging of neurofibrillary pathology in Alzheimer's disease: A study of the BrainNet Europe consortium. *Brain Pathol* 2008;18: 484–496.
299. Nelson PT, Alafuzoff I, Bigio EH i sur. Correlation of Alzheimer disease neuropathologic changes with cognitive status: a review of the literature. *J Neuropathol Exp Neurol* 2012;71: 362–81.
300. Sabbagh MN, Cooper K, DeLange J i sur. Functional, global and cognitive decline correlates to accumulation of Alzheimer's pathology in MCI and AD. *Curr Alzheimer Res* 2010;7: 280–286.
301. Pancani T, Bolarinwa C, Smith Y, Lindsley CW, Conn PJ, Xiang Z. M4 mAChR-mediated modulation of glutamatergic transmission at corticostriatal synapses. *ACS Chem Neurosci* 2014;5: 318–324.

11. KRATKA BIOGRAFIJA

ANA KNEZOVIĆ rođena je 16.01.1985. u Zagrebu. Diplomirala je 2008. godine na Prirodoslovno-matematičkom fakultetu, te stekla naziv dipl.ing. molekularne biologije. Od 2009. godine zaposlena je kao znanstveni novak-asistent na Zavodu za farmakologiju Medicinskog fakulteta Sveučilišta u Zagrebu. Surađivala je na 3 nacionalna (MZOŠ 108-1080003-0020, 2 projekta Sveučilišta u Zagrebu) i 4 međunarodna projekta (DAAD 2009, 2010, 2012, i UKF 2010-2012) (voditelj prof. Šalković-Petrišić). Znanstveno se usavršavala u inozemstvu: ukupno 5 mjeseci u Zavodu za neurokemiju, Sveučilišta Julius-Maximilians u Würzburgu, Njemačka i 1 mjesec u Sveučilištu u Texasu - Medical Branch u Galvestonu, SAD. Dobitnica je 6-mjesečne DAAD stipendije, 2 nagrade za najbolji poster u polju temeljnog istraživanja Alzheimerove bolesti na Hrvatskom kongresu o Alzheimerovoj bolesti s međunarodnim sudjelovanjem kao i 4 putne stipendije predviđene za međunarodne kongrese i ljetne škole. Aktivno je sudjelovala na mnogim domaćim i stranim kongresima i ljetnim školama, te ima preko 20 kongresnih sažetaka. Bila je član Organizacijskog odobra 7. Hrvatskog kongresa farmakologije (2013). Objavila je kao koautor 5 znanstvenih radova, te 1 znanstveni rad kao prvi autor (dio rezultata disertacije). Osim znanstvenog rada, aktivno se bavi muzikom (vokal/gitara u rock sastavu) i speleologijom.

12. OBJAVLJENI RAD IZ PODRUČJA DISERTACIJE

Staging of cognitive deficits and neuropathological and ultrastructural changes in streptozotocin-induced rat model of Alzheimer's disease

Ana Knezovic¹ · Jelena Osmanovic-Barilar¹ · Marija Curlin² · Patrick R. Hof³ · Goran Simic⁴ · Peter Riederer⁵ · Melita Salkovic-Petrisic¹

Received: 3 March 2015 / Accepted: 9 March 2015
© Springer-Verlag Wien 2015

Abstract Sporadic Alzheimer's disease (sAD) is the most common form of dementia. Rats injected intracerebroventricularly with streptozotocin (STZ-icv) develop insulin-resistant brain state and represent a non-transgenic sAD model with a number of AD-like cognitive and neurochemical features. We explored cognitive, structural and ultrastructural changes in the brain of the STZ-icv rat model over a course of 9 months. Cognitive functions were measured in the STZ-icv- (0.3, 1 and 3 mg/kg) and age-matched control rats by passive avoidance test. Structural changes were assessed by Nissl and Bielschowsky silver staining. Immunohistochemistry and electron microscopy analysis were used to detect amyloid β - ($A\beta_{1-42}$) and hyperphosphorylated tau (AT8) accumulation and ultrastructural changes in the brain. Memory decline was time- (≤ 3 months/acute, ≥ 3 months/progressive) and STZ-icv dose-dependent. Morphological changes were manifested as thinning of

parietal cortex (≥ 1 month) and corpus callosum (9 months), and were more pronounced in the 3 mg/kg STZ group. Early neurofibrillary changes (AT8) were detected from 1 month onward in the neocortex, and progressed after 3 months to the hippocampus. Intracellular $A\beta_{1-42}$ accumulation was found in the neocortex at 3 months following STZ-icv treatment, while diffuse $A\beta_{1-42}$ -positive plaque-like formations were found after 6 months in the neocortex and hippocampus. Ultrastructural changes revealed enlargement of Golgi apparatus, pyknotic nuclei, and time-dependent increase in lysosome size, number, and density. Our data provide a staging of cognitive, structural/ultrastructural, and neuropathological markers in the STZ-icv rat model that in many aspects seems to be generally comparable to stages seen in human sAD.

Keywords Alzheimer's disease · Streptozotocin · Amyloid protein · Tau protein · Lysosomes · Cognitive decline

✉ Melita Salkovic-Petrisic
melitas@mef.hr

¹ Department of Pharmacology and Croatian Institute for Brain Research, University of Zagreb School of Medicine, Salata 11, 10000 Zagreb, Croatia

² Department of Histology and Croatian Institute for Brain Research, University of Zagreb School of Medicine, Salata 12, 10000 Zagreb, Croatia

³ Fishberg Department of Neuroscience and Friedman Brain Institute, Icahn School of Medicine at Mount Sinai, New York, NY 10029, USA

⁴ Department of Neuroscience, Croatian Institute for Brain Research, University of Zagreb School of Medicine, Salata 12, 10000 Zagreb, Croatia

⁵ Center of Psychic Health, Clinic and Policlinic for Psychiatry and Psychotherapy, University Hospital Würzburg, 97080 Würzburg, Germany

Introduction

Alzheimer's disease (AD) is the most common form of dementia, clinically characterized by a progressive memory loss. The major neuropathological hallmarks of AD are senile (amyloid) plaques and neurofibrillary tangles (NFTs) that demonstrate regionally specific distribution in cerebral cortex and in certain subcortical nuclei (Braak and Braak 1991, 1995; Selkoe 2001; Thal et al. 2002b). Amyloid β_{1-42} ($A\beta_{1-42}$) is the main component of senile plaques, which may occur as diffuse plaques, intermingled amongst neuronal processes that appear to remain unaffected by this process, and compact or cored plaques that damage brain tissue. The latter induce microglia and astrocyte activation,

and are typically surrounded by dystrophic, tau-containing neurites. Hyperphosphorylated tau protein is the main component of NFTs, which are located in the cytoplasm of neuronal cell bodies and neuritic processes (Buee et al. 2000; Hinrichs et al. 2012; Simic et al. 1998).

Contrary to the rare and inherited early-onset form of AD, the cause of the prevailing, sporadic late-onset AD form (sAD) is unknown. In addition to the various mechanisms of neural degeneration, like mitochondrial dysfunction (Diana et al. 2008) and oxidative stress (Leuner et al. 2012; Simic et al. 2009; Thome et al. 1997; Völkel et al. 2006), or environmental factors (Shaw and Höglinger 2008) suggested to play a role in the etiopathogenesis of sAD, evidence supports the concept of brain insulin resistance and metabolic dysfunction being important mediators of pathophysiological changes in sAD (Correia et al. 2011; De Felice et al. 2014; de la Monte and Tong 2014; Hoyer 2004; Salkovic-Petrisic et al. 2009). Modeling of brain insulin resistance is therefore relevant in this respect but has not been sufficiently studied. The identification of disease-causing mutations in proteins such as A β precursor protein (APP) and presenilins 1 and 2 (PS1, PS2) as well as pathogenic mutations in tau protein, resulted in the development of many transgenic mice AD models (Lithner et al. 2011). However, such models are representative for rare familial AD forms and their reliability as models for sAD has been recently questioned as well as their actual use in AD drug discovery (Bales 2012; Zahr and Ashe 2010). Amyloid-related gene manipulation in transgenic mice AD models is inevitable starting point as antecedent to A β pathology as well as to brain insulin dysfunction whose development differs between the transgenic mice AD models (Chen et al. 2013; Niwa et al. 2002; Pedersen et al. 2006; Pedrós et al. 2014). For this reason, transgenic mice AD models are inappropriate for exploring the cause, onset and development of the pathological A β deposition in the brain in a condition that is not associated with mutations of the *APP/PS1* genes and in which brain insulin dysfunction might precede A β pathology (like in sAD).

A different approach that does not involve genetic engineering has been used to generate a non-transgenic rat model of insulin resistance in the brain by intracerebroventricular (icv) injection of streptozotocin (STZ-icv model) (Lannert and Hoyer 1998). STZ (2-deoxy-2-(3-(methyl-3-nitrosoureido)-D-glucopyranose)) is a cytotoxic compound that acts selectively on insulin-producing/secreting cells and causes type 1 diabetes mellitus in adult rats following parenteral administration at high doses (Szkudelski 2001). Multiple parenteral treatments with low-to-moderate STZ doses cause insulin resistance and type 2 diabetes mellitus by affecting insulin receptor (IR) signaling (Blondel and Portha 1989; Giorgino et al. 1992; Kadowaki et al. 1984). Icv administration of low STZ doses does not induce a systemic

diabetic condition in rats, but has been convincingly shown to induce insulin-resistant brain state characterized by altered tyrosine kinase activity of IR and dysfunctional signaling downstream the IR signaling pathways (Agrawal et al. 2010, 2011; Grünblatt et al. 2007; Lester-Coll et al. 2006; Osmanovic-Barilar et al. 2014; Salkovic-Petrisic et al. 2006; Steen et al. 2005), accompanied by a decrease in brain glucose and energy metabolism (Hoyer and Lannert 2007; Lannert and Hoyer 1998; Nitsch and Hoyer 1991; Plaschke and Hoyer 1993). Additionally, the STZ-icv rat model has been demonstrated to develop remarkable behavioral and neuropathological AD-like features, in particular cognitive (Mayer et al. 1990) and brain cholinergic deficits (Hellweg et al. 1992), as well as oxidative stress (Correia et al. 2013; Sharma and Gupta 2001), neuroinflammation, and astrogliosis (Chen et al. 2013; Javed et al. 2011; Kraska et al. 2012; Prickaerts et al. 1999, 2000; Rodrigues et al. 2010; Shoham et al. 2003, 2007). Severely affected STZ-icv rats also demonstrate extensive cell loss, inferred from increase in the volume of the ventricular system (Kraska et al. 2012; Prickaerts et al. 2000; Shoham et al. 2003), and a significant enlargement of the trans-Golgi compartment in cortical neurons at the ultrastructural level (Grieb et al. 2004). In addition, increased A β ₁₋₄₂ and hyperphosphorylated tau immunoreactivity have been detected in the hippocampus of STZ-icv rats and mice (Chen et al. 2013; Correia et al. 2013; Deng et al. 2009; Kosaraju et al. 2013; Shingo et al. 2012). Accumulation of A β in the cerebral microvasculature (cerebral amyloid angiopathy, CAA) has been observed first in the meningeal capillaries (Salkovic-Petrisic et al. 2006), progressing subsequently to the intracortical blood vessels of STZ-icv rats (Salkovic-Petrisic et al. 2011).

With the exception of a long-term follow-up of CAA development (Salkovic-Petrisic et al. 2013) and dysfunction in IR signaling cascade (Osmanovic-Barilar et al. 2014), there have been no reports on neurochemical or neuropathological changes in the brain or of cognitive deficits in STZ-icv models investigated in periods of more than 6 months after STZ injection. To characterize and validate the model better, in this 9-month follow-up study, we have assessed the onset, development, and progression of A β ₁₋₄₂ and hyperphosphorylated tau immunopositive lesions, ultrastructural changes in the brain, as well as cognitive deficits in the STZ-icv rats as a function of STZ dose and post-treatment time.

Materials and methods

Chemicals

Streptozotocin was purchased from Sigma-Aldrich Chemie (Munich, Germany). Phospho-PHF-tau pSer202/Thr205

monoclonal antibody (AT8, cat. no. MN1020) was purchased from Thermo Scientific (Waltham, MA, USA). Monoclonal antibodies against amyloid β_{1-42} were purchased from Signet, (Signet Laboratories, Inc., Dedham, MA, USA, 2006, cat. No. 39142) and from Covance (Princeton, NJ, USA; clone 12F4, cat. No. 39142 and cat. No. 39136). Vectastain Elite ABC Kit (Cat. No. PK-6200) while normal goat serum (S-1000), biotinylated goat anti-mouse IgG antibody (cat. no. BA-9200) and ImmPACT AEC peroxidase substrate (cat. no. SK-4205) were purchased from Vector Laboratories (Burlingame, CA, USA). Paraformaldehyde was purchased from Sigma-Aldrich (cat. no. 16005, St. Louis, MO, USA). MultiLink–HRP kit was purchased from Biogenex (cat. no. LP000-UL, San Ramon, CA, USA) and Romulin AEC chromogen was purchased from Biocarta (cat. no. RAEC810L, San Diego, CA, USA).

Animals

Three-month-old male Wistar rats weighing 280–350 g (Department of Pharmacology, University of Zagreb School of Medicine) were used in all experiments. The rats were kept 2–3 per cage in a room with a 12 h light/12 h dark cycle (lights on 07:00–19:00 h), and the room temperature and humidity set in the range of 21–25 °C and 40–70 %, respectively. All animals were kept on standardized food pellets and water ad libitum.

Surgery

Rats were subjected to deep general anesthesia (chloral hydrate 300 mg/kg, ip, Merck, Darmstadt, Germany), followed by icv injection of STZ (0.3, 1 or 3 mg/kg, dissolved in 0.05 M citrate buffer, pH 4.5, bilaterally 2 μ l/ventricle split in two doses given on days 1 and 3), according to the procedure first described by Noble et al. (1967) and used elsewhere (Grünblatt et al. 2007; Lackovic and Salkovic 1990; Osmanovic-Barilar et al. 2014; Salkovic-Petrisic et al. 2011; Salkovic et al. 1995). Control animals were given an equal volume of vehicle icv by the same procedure on days 1 and 3.

Experimental design

STZ-icv (0.3, 1, or 3 mg/kg) and respective age-matched control (treated icv with 0.05 M citrate buffer, pH 4.5) animals were killed after 1 week, and 1, 3, 6, or 9 months following the treatment, respectively. Cognitive testing was performed immediately before killing at each time point ($N = 8$ –10 per group, four groups per experiment: control, STZ 0.3 mg/kg, STZ 1 mg/kg, STZ 3 mg/kg). In additional set of experiments, rats treated with high (3 mg/kg) STZ-icv dose and age-matched controls were killed

2 weeks, and 1, 3, 6 and 9 months after the treatment (two groups per experiment: control, STZ 3 mg/kg). Animals were euthanized in deep anesthesia (thiopental:diazepam 50:6 mg/kg intraperitoneally) followed by decapitation in all experiments.

Cognitive testing

Memory functions were tested by passive avoidance test with a step-through type passive avoidance task (Ugo Basile, Comerio, Italy) utilizing the natural preference of rats for dark environments. It is a fear-motivated avoidance task in which rats learn to refrain from stepping through a door to an apparently safer but previously punishment-related dark compartment. The latency to refrain from crossing into the punishing compartment serves as an index of the ability to avoid, and allows memory assessment. Those rats that had no alterations in memory functions (vehicle-treated controls) had to remember that a foot shock would follow entering the dark compartment (therefore, had to stay longer in the lit compartment on the test day). In case of impaired memory functions, rats would not associate the foot shock with the dark environment and spend less time in the lit compartment. Passive avoidance test performance lasts for 3 days starting with a habituation day to make the rat familiar with the environment (without foot shock, or pre-shock latency), followed by a training day in which foot shock (0.3–0.5 mA, depending on the rat weight, duration 2 s) is delivered; and finally a testing day (without foot shock). Time required for entrance of a rat into the dark compartment was measured with a cut-off time of 5 min. In all of the experiments, passive avoidance test was performed only once per group/experiment.

Tissue preparation

Animals were deeply anesthetized with chloral hydrate (300 mg/kg ip) or thiopental:diazepam (50:6 mg/kg ip) and perfused with saline followed by 4 % paraformaldehyde, pH 7.4 in a standard procedure. Brains were quickly removed and embedded in paraffin, then cut on a sliding microtome into 8- μ m-thick sections. Tissue sections were mounted on slides and dried by leaving the slide at room temperature overnight. Tissue sections for A β immunohistochemistry were obtained from animals in experiments (3 mg STZ-icv only) different from those used for cognitive testing and structural tau protein and electron microscopy analysis.

Immunohistochemistry

The slides were first deparaffinized and rehydrated. Before immunohistochemical staining with AT8 and monoclonal

antibodies against A β ₁₋₄₂, slides were subjected to antigen retrieval step (1 h in 80 % formic acid for A β ₁₋₄₂ immunostaining, and 30 min on 95 °C in sodium citrate buffer, pH 6.0) and then washed and incubated in 0.7 % H₂O₂ for 15 min. Slides were then washed in TBS (pH 7.6) and blocked with 10 % normal goat serum for 1 h and incubated with primary antibodies AT8 (1:100) and A β ₁₋₄₂ (1:2000) diluted in TBS with 1 % BSA overnight at 4 °C. Next day, slides (incubated with AT8) were washed and incubated with biotinylated secondary goat anti-mouse antibody for 1 h, followed by incubation with Vectastain ABC kit for 30 min. Immunoreaction was developed by incubation with ABC peroxidase substrate kit for 4 min. Slides were counterstained with haematoxylin for 1 min, washed with H₂O and mounted. Slides incubated with A β ₁₋₄₂ were incubated with MultiLink kit following the manufacturer's protocol. The reaction was developed by incubation with Romulin AEC chromogen for 4 min. Slides were then counterstained with haematoxylin, washed, dehydrated, and mounted. Specific positive A β ₁₋₄₂ signal in the rat brain was obtained by antibody purchased from Signet (Dedham, MA, USA). Immunohistochemistry was performed on four sections per brain (number of animals per group: 1–2 for A β ₁₋₄₂ and 3–4 for AT8). Human AD brain tissue samples were used as a positive control in both AT8 and A β ₁₋₄₂ immunohistochemistry.

Bielschowsky silver staining

Slides were deparaffinized and rehydrated, and then incubated for 20 min in the dark with a 20 % AgNO₃ solution. Slides were then washed with dH₂O and incubated for another 15 min with the same solution but with added ammonium, and washed in dH₂O with ammonium. Then slides were incubated for 3–5 min or until they darken in the AgNO₃/ammonium solution with developer (20 ml of formalin, a drop of concentrated HNO₃, 0.5 g of citric acid, and 100 ml of dH₂O) and then washed and fixated in 5 % sodium thiosulfate for 5 min (Uchihara 2007). Slides were then washed, dehydrated, and mounted.

Nissl staining

Slides were deparaffinized and rehydrated and after that the slides were stained in 0.5 % cresyl violet solution diluted with dH₂O (ratio 1:4) until it darkens. Slides were then washed with dH₂O and differentiated in 70 % ethyl alcohol with 2–3 drops of 10 % acetic acid. After differentiation slides were dehydrated in 70 % ethyl alcohol, followed by 96 and 100 % ethyl alcohol and cleared in xylene and mounted with permanent mounting medium.

Electron microscopy

The animals were anesthetized and transcardially perfused using 6 % glutaraldehyde in 0.1 M phosphate buffer. The isolated tissue samples of hippocampus and neocortex (one STZ-icv animal treated with 3 mg/kg dose and one age-matched control group) were further fixed by immersion for 24 h. After postfixation in 1 % OsO₄ and dehydration, the tissue was embedded in Durcupan from Fluka Sigma-Aldrich (St. Louis, MO, USA). Semithin (1 μ m) and ultrathin sections (70 nm) were cut on a PowerTome XL Ultramicrotome (RMC Products). Semithin sections were stained with toluidine blue and examined by light microscopy. Ultrathin sections were contrasted with 2 % uranyl acetate and with Reynolds lead citrate solution and examined by transmission electron microscope TEM 902A (Zeiss).

Ethics

Animal procedures, carried out at the University of Zagreb Medical School (Zagreb, Croatia), were in compliance with the current institutional, national (The Animal Protection Act, NN135/2006; NN 47/2011), and international (Directive 2010/63/EU) guidelines governing the use of experimental animals. The experiments were approved by the national regulatory body responsible for issuing ethical approval, Croatian Ministry of Agriculture (licence No. UP/I-322-01/11-01/100 to MSP for the research approved by Croatian Ministry of Science, Education and Sport, project 108-1080003-0020), and Ethical Committee, Medical School of Zagreb (licence 380-59/11-500-77/26).

Statistics

The significance of between-group differences in the passive avoidance test (mean \pm SD) was tested by Kruskal–Wallis one-way analysis of variance (ANOVA) followed by Mann–Whitney *U* test, with significance set at $\alpha = 0.05$. Quantitative analysis of the signal captured by Bielschowsky silver and Nissl staining ($N = 4$ per group, two sections per brain) was done by cellSense Dimension software and further statistical analysis (mean \pm SD) was done by Kruskal–Wallis and Mann–Whitney *U* test ($p < 0.05$).

Results

Cognitive deficits

Compared to the age-matched controls, STZ-icv rats demonstrated severe cognitive deficits manifested as lower

post-shock latency time in the passive avoidance test observed from 1 to 9 months (Fig. 1). Lower latency time in STZ-icv rats indicated diminished capacity to remember that entering into the dark compartment would result in being subjected to an electric shock. Memory impairment in STZ-icv rats was clearly dose-dependent and most pronounced with the highest STZ-icv dose used (up to -95% compared to controls, $p < 0.05$; Fig. 1). Additionally, cognitive deficits were time-dependent, showing a specific time pattern of changes with all three doses; pronounced acute cognitive decline 1 month after STZ treatment (phase I), partial or complete improvement of memory impairment at month 3 (phase II), followed by a slow chronic cognitive decline persisting up to 9 months after the STZ-icv treatment (phase III), which was sustained and progressive at medium and high STZ doses ($p < 0.05$; Fig. 1). Although such a time-pattern of cognitive deficits was evident with all three doses, only the lowest (0.03 mg/kg) STZ dose regime was associated with full reversibility of acute cognitive decline (latency time not different from the control group after 3 months), and partial reversibility of chronic cognitive decline (cognitive deficit persisted but was much lower in comparison to medium- and high-dose regimes, $p < 0.05$) at month 9 (Fig. 1). Analysis of individual latency time (data not shown) revealed subgroups within each STZ-icv group: subgroup 1 with latency time close to controls (298 s) and subgroup 2 with values substantially lower than controls

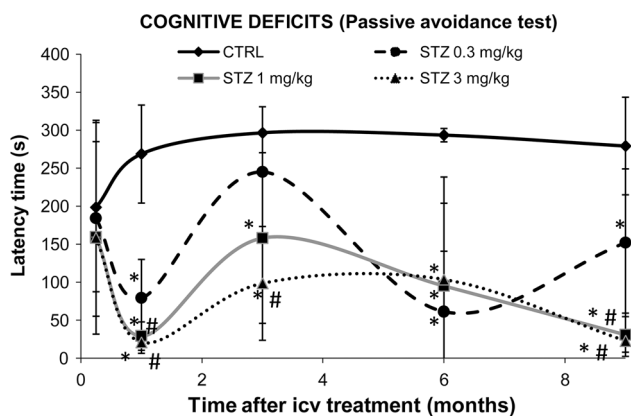


Fig. 1 Nine-month follow-up of cognitive deficits in STZ-icv rat model measured in passive avoidance test. Streptozotocin (STZ)-treated and age-matched control (CTRL) rats were subjected to passive avoidance test in which latency time (s) to entering the dark compartment was recorded on the third testing day. Cognitive deficits manifested as lower latency time in comparison to the age-matched control were determined for three STZ dose regimens (0.3, 1 and 3 mg/kg) at 5 time points after the treatment (1 week, and 1, 3, 6, and 9 months). Each point represents mean \pm SD of the particular group ($N = 8-10$). Data were analyzed by Kruskal-Wallis ANOVA followed by Mann-Whitney U test: * $p < 0.05$ vs respective CTRL group at each time point; # $p < 0.05$ vs STZ 0.03 mg/kg group at each time point

(40–50 s). While the ratio of animals between subgroups 1 and 2 was ≤ 2 vs ≥ 9 in each STZ-icv treated-group at month 1, indicating a severe acute response regardless of the dose, dose-dependent reduction in subgroup 1, and increment in subgroup 2 at month 3 (7 vs 3, 5 vs 5 and 2 vs 8 in 0.3, 1, and 3 mg/kg group, respectively) indicated that early pathology is fully compensated in some animals but not in others of the same dose group.

Morphological changes

Nissl and Bielschowsky silver staining showed that morphologic changes after STZ-icv treatment are dose-dependent (more pronounced with a high dose) and that the cerebral cortex is affected earlier than the corpus callosum (Figs. 2, 3). Bielschowsky silver staining demonstrated fiber loss in corpus callosum with high (-31% , $p < 0.05$) and medium (-10% , $p < 0.05$) STZ-icv dose 9 months after the treatment but did not reveal any silver-stained plaques or NFTs at any of the time points regardless of the dose (Fig. 2). Nissl staining also showed dose-dependent pathological changes in the brain of STZ-icv-treated rats particularly as a reduction of cortical thickness (Fig. 3). The thickness of the parietal cortex dropped in STZ-icv treated rats 1 month after treatment with medium (-5% , $p < 0.05$) and high (-11% , $p < 0.05$) doses compared to age-matched controls, and in high-dose compared to low-dose STZ-icv rats (-11% , $p < 0.05$; Fig. 3). Although mild, the effect was stable thereafter and present in medium- and high-dose compared to low-dose STZ-icv-treated rats (-7% both doses, $p < 0.05$) after 6 months and in high-dose STZ-icv-treated rat compared to all other groups (-11% , $p < 0.05$) after 9 months (Fig. 3).

Amyloid pathology

Staging of amyloid pathology development in the rat brain was assessed following the treatment with high STZ-icv dose (3 mg/kg) in comparison to age-matched controls. $A\beta_{1-42}$ immunoreactivity was first seen 3 months following the STZ-icv treatment in the form of intraneuronal $A\beta_{1-42}$ accumulation in the parietal cortex (Fig. 4b, c). Extracellular $A\beta_{1-42}$ immunoreactivity in the form of aggregates that resembled human primitive plaques was found in places in the neocortex and hippocampus 6 months following the STZ-icv treatment (Fig. 4e, f). These $A\beta_{1-42}$ -positive plaque-like formations were found in higher number and concentrated in the external capsule 9 months following STZ-icv treatment (Fig. 4h, i). No plaque-like $A\beta_{1-42}$ immunoreactivity has been found in the control animals at any of the time points, while intraneuronal $A\beta_{1-42}$ immunoreactivity of low intensity was seen in only few cortical neurons of control rats only 9 months after icv

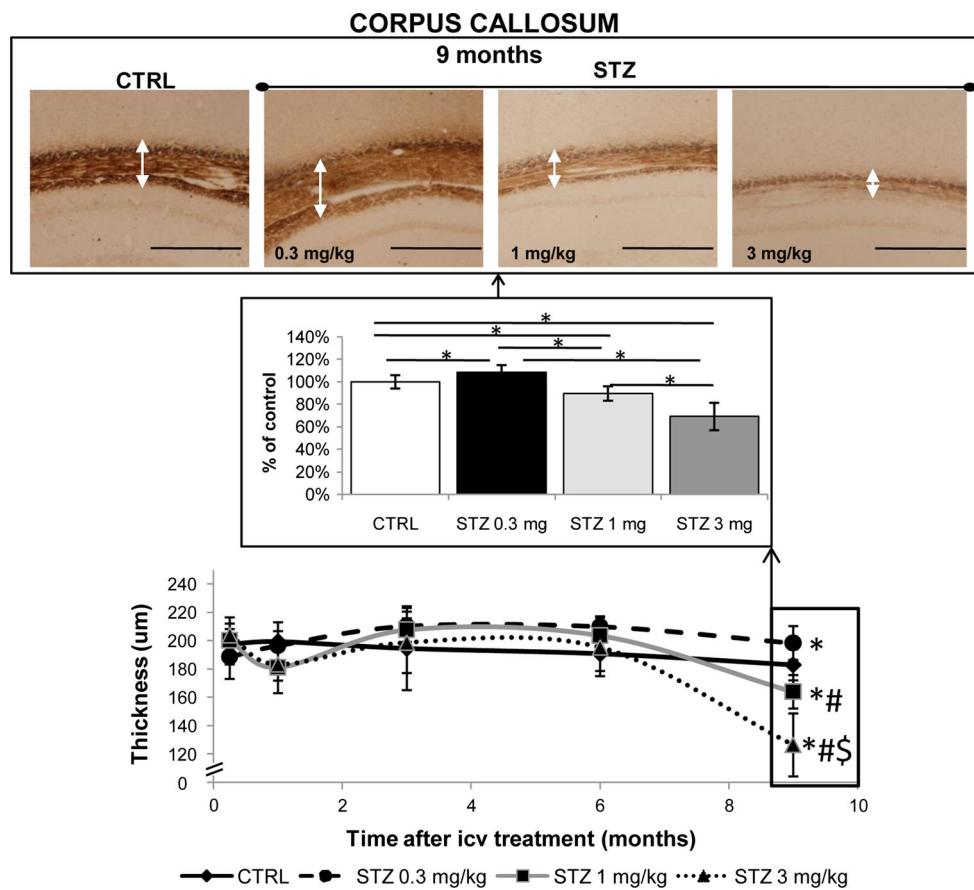


Fig. 2 Staging of fiber loss in the rat corpus callosum following streptozotocin treatment (Bielschowsky silver staining). Quantitative analysis of thickness of the corpus callosum from the streptozotocin (STZ)-treated (0.3, 1, and 3 mg/kg) and age-matched control (CTRL) rats collected 1 week, and 1, 3, 6, and 9 months following the icv treatment is presented as a time curve with statistically significant changes presented additionally as bars (mean ± SD). Since the significant difference between the groups by Kruskal–Wallis test was detected only at 9-month time point only, respective (representative)

microphotographs of the brain from the STZ (0.3, 1, and 3 mg/kg) and age-matched CTRL rats collected 9 months following the icv treatment are presented only. *White arrows* on microphotographs point to the corpus callosum. Images were taken at matching coronal level. Data were analyzed by Kruskal–Wallis ANOVA followed by Mann–Whitney U test: **p* < 0.05 vs respective CTRL group at each time-point; #*p* < 0.05 vs STZ 0.03 mg/kg group at each time-point; \$*p* < 0.05 vs STZ 1 mg/kg group at each time-point. *Scale bar* 500 μm

treatment (data not shown) probably indicating some age-related Aβ₁₋₄₂ accumulation.

AT8 immunohistochemistry

Staging of tau protein pathology development in the rat brain was explored following the treatment with high STZ-icv dose (3 mg/kg) in comparison to the age-matched controls. Immunocytochemistry revealed positive AT8 signal in STZ-icv-treated rats which indicated numerous early neurofibrillary changes (Fig. 5). Intracellular AT8 immunoreactivity was detected starting from 1 month after STZ-icv injection in the dispersed area of temporal cortex (Fig. 5b, c; Table 1). Interestingly, at the same time point and at the same cortical location, much less intensive and more focused positive AT8 signal was also observed in the

control animals (Fig. 5a; Table 1), Positive AT8 signal of same intensity and only at this location has been observed also in the controls at 3- and 6-month time points and has vanished at 9-month time point Table 1), suggesting that it might be a non-specific response to icv injection. In contrast to the controls, the intensity of AT8 immunoreactivity in the temporal cortex of STZ-icv treated animals progressed with duration of the post-treatment time, and eventually started to appear additionally in the parietal cortex (Fig. 5e, f) and hippocampal areas CA1 and CA3 and dentate gyrus (granular cells) where it was detected from 3 months after the STZ-icv treatment onward (Table 1). The signal was particularly intensive at 6- and 9-month time points post STZ-icv treatment (3 mg/kg) (Fig. 5h–j, l–n). Human AD brain tissue samples were used as a positive control (data not shown).

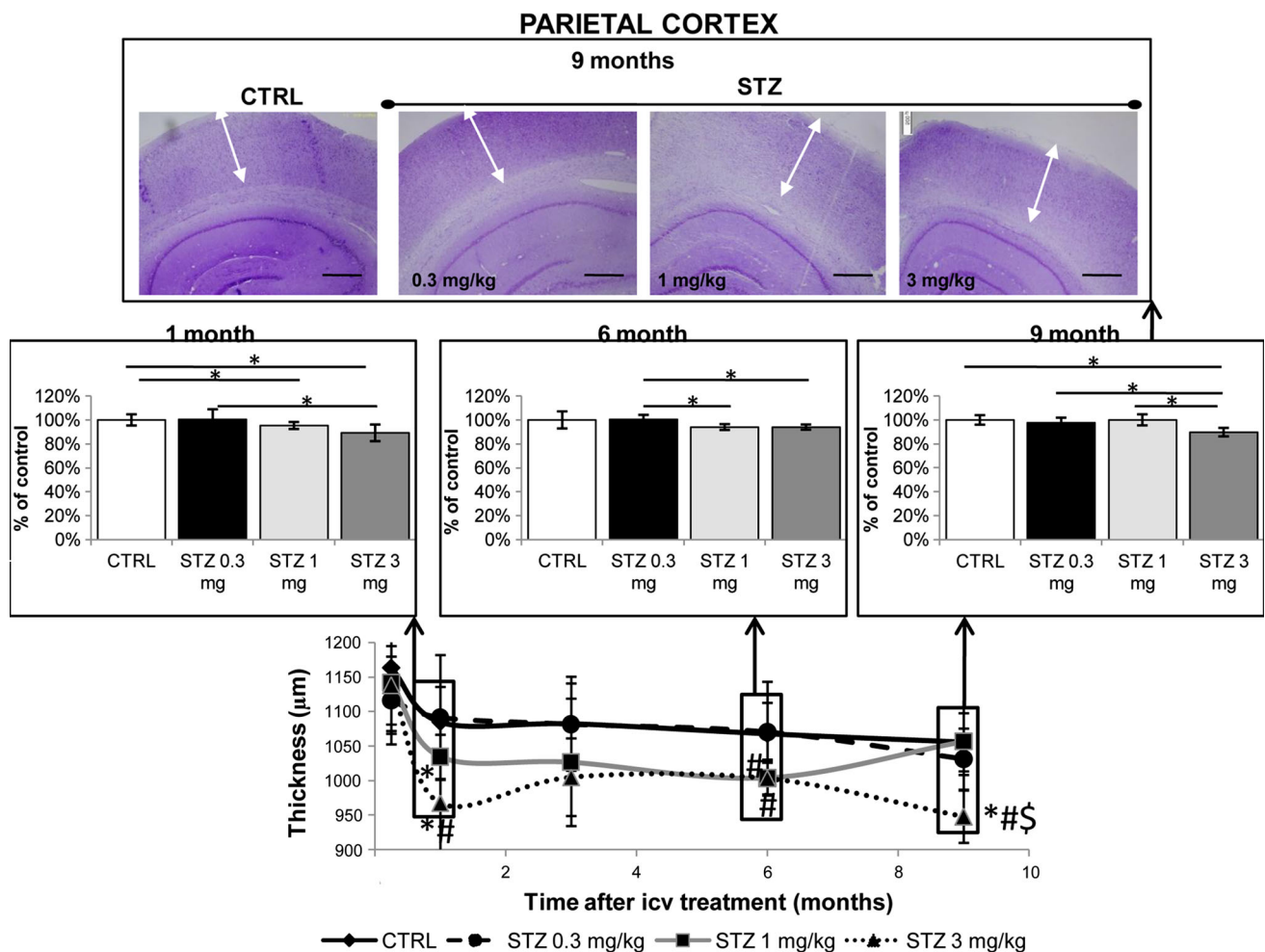


Fig. 3 Staging of the cortical loss following streptozotocin treatment in rats (Nissl staining). Quantitative analysis of thickness of the parietal cortex from the streptozotocin (STZ)-treated (0.3, 1, and 3 mg/kg) and age-matched control (CTRL) rats collected 1 week, 1 month, 3, 6 and 9 months following the icv treatment is presented as a time curve with statistically significant changes presented additionally as bars (mean \pm SD). The significant difference between the groups by Kruskal–Wallis test was detected at 1-, 3- and 9-month time points and respective (representative) microphotographs of the

brain from the STZ-icv treated (0.3, 1, and 3 mg/kg) and age-matched control rats are presented as well. *White arrows* on microphotographs point to the parietal cortex. Images were taken at matching coronal level. Data were analyzed by Kruskal–Wallis ANOVA followed by Mann–Whitney U test: * $p < 0.05$ vs respective CTRL group at each time-point; # $p < 0.05$ vs STZ 0.03 mg/kg group at each time-point; \$ $p < 0.05$ vs STZ 1 mg/kg group at each time-point. Scale bar 500 µm

Electron microscopy

The granule cell layer of the dentate gyrus and the external granular and pyramidal neocortical layers were assessed for ultrastructural changes by electron microscopy. The ultrastructural analysis of the selected areas showed time-dependent increase in number, size, and electron density of lysosomes in the cytoplasm of neurons from the STZ-icv (3 mg/kg) treated rat brains (Table 1), while very rare lysosomes of constant size and density were found in age-matched control animals (Fig. 6i; Table 1). In the STZ-icv-treated animals, the most abundant and largest lysosomes with compact dark granular content were found in the granule cell layer of the dentate gyrus 6 and 9 months after

the STZ-icv treatment (Fig. 6b–d; Table 1). Unlike the cognitive and structural changes mentioned above, some ultrastructural changes were seen as early as 1 week after STZ-icv treatment (Table 1). Irregular shape of neuronal nuclei with nuclear envelope invagination as well as the presence of concentrated nucleus and nucleolus with higher electron density (pyknotic nuclei) was found starting already from 1 week after the STZ-icv treatment (Table 1). The changes progressed and were pronounced 6 and 9 months following the STZ-icv treatment (3 mg/kg) (Fig. 6f–h; Table 1). Finally, enlargement of the Golgi apparatus was observed and pronounced particularly 6 and 9 months after the STZ-icv treatment (3 mg/kg) (Fig. 6g; Table 1).

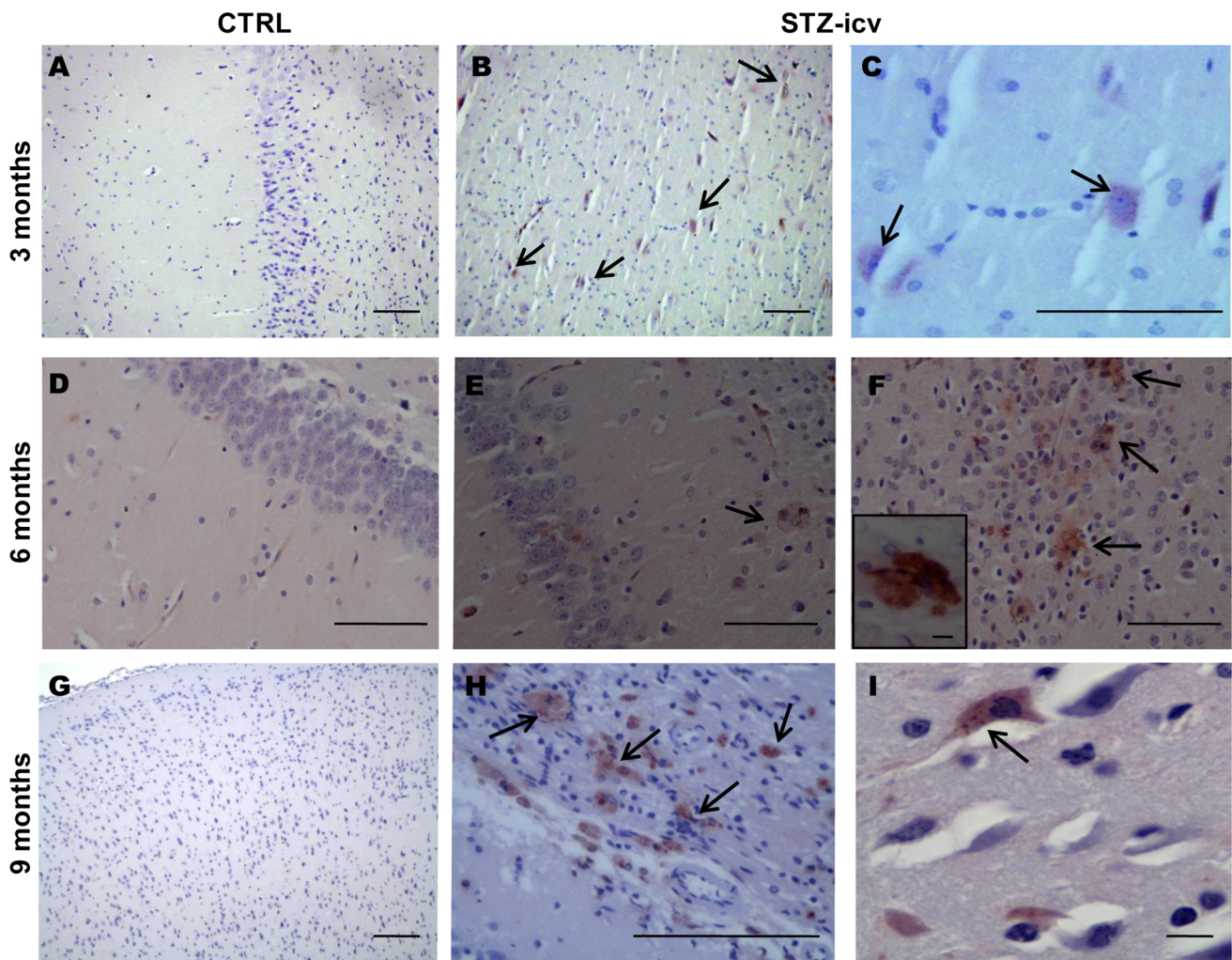


Fig. 4 $A\beta_{1-42}$ accumulation in the brain of STZ-icv treated rats, visualized by $A\beta_{1-42}$ immunohistochemistry. The figure shows representative microphotographs of the brain from the streptozotocin (STZ, 3 mg/kg)-treated rats and age-matched controls (CTRL, **a**, **d**, **g**) obtained 3, 6 and 9 months following the treatment, respectively. Three months following the STZ treatment positive signal revealed only intracellular $A\beta_{1-42}$ accumulation in the parietal cortex (**b**,

c) while starting from the 6-month time point (**e**, **f**) up to 9 months (**h**, **i**), positive signals of both intra- and extracellular primitive plaque-like $A\beta_{1-42}$ accumulation were found predominantly in the parietal cortex (**f** small insert) and subhippocampal thalamic region and to a lesser extent in the hippocampus. Scale bar 100 μm , except for **i** and a small insert at **f**: scale bar 10 μm

Discussion

The STZ-icv rat model recapitulates most of the sAD pathological features. Central administration of low STZ doses causes an insulin-resistant brain state (Agrawal et al. 2010, 2011; Chen et al. 2013; Grünblatt et al. 2007; Lester-Coll et al. 2006; Salkovic-Petrisic et al. 2006; Steen et al. 2005) which has been found also post-mortem in the brain of patients with sAD (de la Monte and Wands 2005; Frölich et al. 1999; Steen et al. 2005). Additionally, STZ-icv treated rats demonstrate cognitive deficits, glucose hypometabolism and cholinergic deficit as well as oxidative stress and astrogliosis in the brain, respectively (as reviewed elsewhere, Salkovic-Petrisic and Hoyer 2007).

Beside rats, mice (Pinton et al. 2011; Plaschke et al. 2010) and monkeys (Heo et al. 2011; Park et al. 2013) also generate reproducibly these AD-like features following the STZ-icv treatment. The STZ-icv treated rat represents an inducible model that circumvents generating genetically modified animals. The follow-up of AD-like pathology onset, development, and progression in this model could contribute to elucidation of sAD etiopathogenesis as its earliest stages remain unknown in human. So far, the STZ-icv model had been characterized up to 3 months after STZ-icv administration, which is insufficient to reproduce the human disease process that takes several decades to develop. Here, we present evidence of diffuse $A\beta_{1-42}$ plaque-like formations, accumulation of

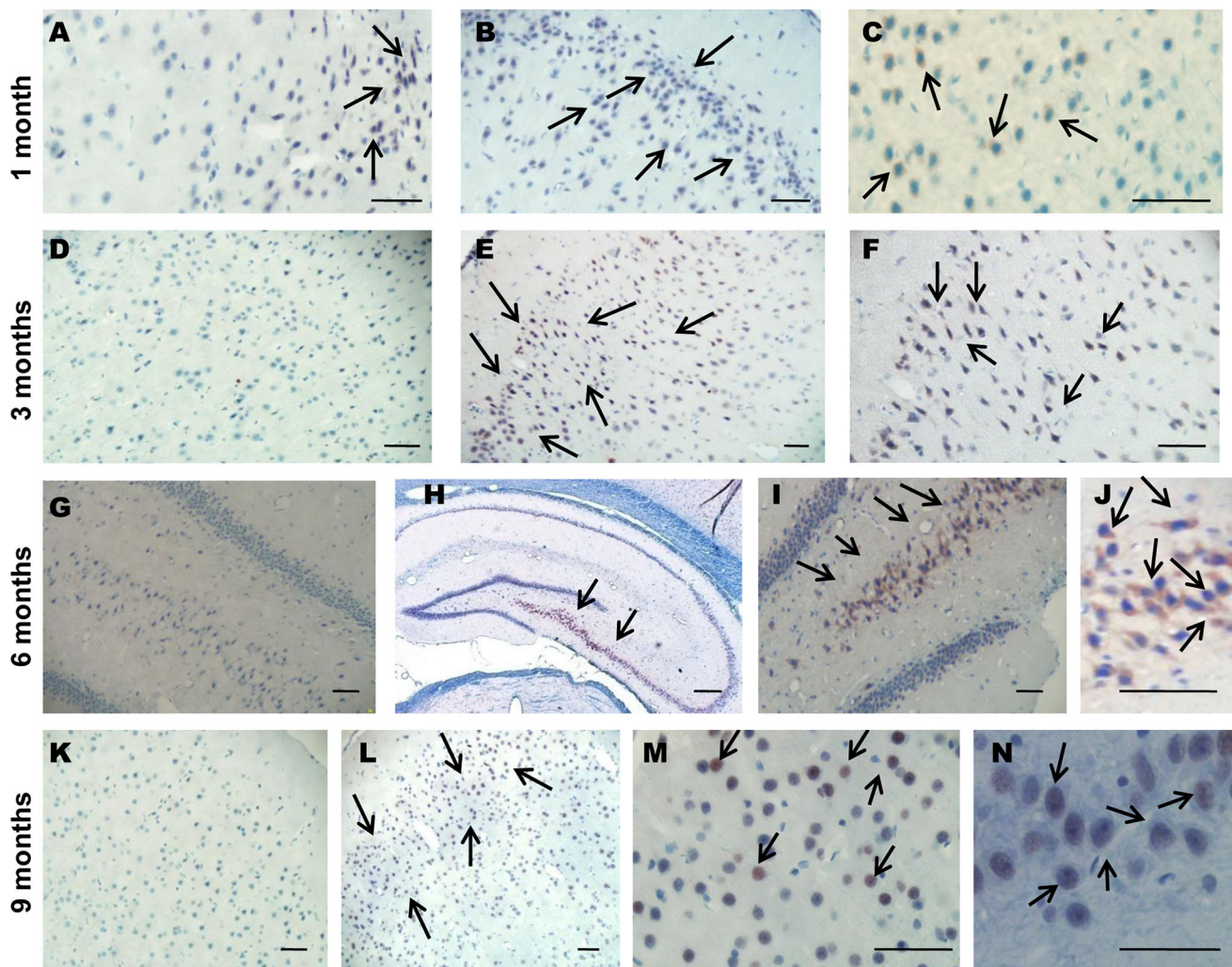


Fig. 5 Immunoreactivity of hyperphosphorylated tau protein in the brain of STZ-icv-treated rats, visualized by AT8 immunohistochemistry. The figure shows representative microphotographs of the brain from the streptozotocin (STZ, 3 mg/kg)-treated rats (**b, c, e, f, h–j, l–n**) and age-matched controls (CTRL) (**a, d, g, k**) obtained 1 month, 3, 6 and 9 months following the treatment. Representative

microphotographs present intracellular AT8 immunoreactivity seen in the hippocampal CA3 region (**h–j**, 6 months), granular cell layer of the dentate gyrus (**n**, 9 months) and in the parietal and temporal cortex (**b, c** 1 month; **e, f** 3 months; **l, m** 9 months). Scale bar 50 μ m, except for **h**: scale bar 200 μ m

hyperphosphorylated AT8 tau protein and ultrastructural changes, as well as cognitive deficits, which all develop in a time- and STZ-icv dose-dependent manner during a course of 9 months.

Cognitive deficits have demonstrated a clear time pattern with acute decline observed after 1 month and a slow but progressive chronic decline seen from 3 months after STZ-icv treatment. It can be speculated that the intensive acute response seen after 1 month may reflect toxic effects of STZ (a cytotoxic compound known to induce nitrosative stress within the cell; Szkudelski 2001), which can be partly compensated until 3 months after the STZ-icv treatment (Figs. 1, 7). This tendency for compensation of acute memory impairment at 3 months demonstrated a

clear dose-dependent effect. Our results indicate that a time of 3 months after the STZ-icv treatment seems to be a critical point at which the pathological processes initiated by icv injection of moderate to high STZ doses could not be compensated any longer, resulting in a slow and progressive memory decline. Additionally, measurement of cognitive deficit at 1- and 3-months demonstrated sub-grouping within each STZ-icv group clearly indicating that cognitive pathology is completely compensated in a dose-dependent manner in some animals, which allows for a comparison of these early stages in STZ-icv model to mild cognitive impairment (MCI) in humans in which roughly 35 % of affected patients progress to AD (Mitchell 2009). Our results are in line with the previous findings showing

Table 1 Summary of semiquantitative assessment/staging of the neuropathological and ultrastructural findings in the STZ-icv rat model

TREATMENT		TIME AFTER STZ-ICV TREATMENT				
		1 week	1 month	3 months	6 months	9 months
Control (citrate buffer-icv)	Aβ1-42	0	0	0	0	0
	AT8	0	1 (TC)	1 (TC)	1 (TC)	1
	EM	0 (L), 1 (N)	0 (L), 1 (N)	0 (L), 1 (N)	0 (L), 1 (N)	0 (L), 1 (N)
STZ-icv (3 mg/kg)	Aβ1-42	0	0	0.25 (PC)	0-3 (PC, HPC)	0-3 (PC, HPC)
	AT8	0	3 (TC)	4 (TC, HPC)	4-5 (TC, PC, CA3, CA1)	4-5 (TC, PC, CA3)
	EM	1 (L, N)	1(N), 2(L)	1 (N), 3 (L)	1 (PN), 2 (N), 3 (G), 4 (L)	2 (PN), 3 (N), 5 (L, G)
SCALE OF CHANGES IN IMMUNOHISTOCHEMISTRY (IHC) STAINING OF AMYLOID β 1-42 (Aβ1-42) AND HYPERPHOSPHORYLATED TAU PROTEIN (AT8) AND IN ULTRASTRUCTURAL ELECTRON MICROSCOPY OF HIPPOCAMPAL AND CORTICAL NEURONES:						
	Aβ1-42 immunohistochemistry	AT8 immunohistochemistry	Electron microscopy			
0	No staining (no histopathological changes)	No staining (no histopathological changes)	No ultrastructural changes			
1	No or very weak Aβ1-42 staining in scarce neurons in hippocampal CA1 region	No or weak AT8 staining in scarce neurons in selected regions	Very scarce presence of lysosomes (L), very scarce presence of neuronal nuclei irregular in shape (N), concentrated nucleus and nucleolus with higher electron density (pyknotic nuclei) (PN)			
2	Weak Aβ1-42 staining (amyloid deposits, denoting potential earliest changes)	Weak AT8 staining in some neurons in selected regions	Scarce presence of lysosomes (L), scarce presence of neuronal nuclei irregular in shape with mild nuclear envelope invagination (N), frequent presence of concentrated nucleus and nucleolus with higher electron density (pyknotic nuclei) (PN)			
3	Moderate Aβ1-42 staining (amyloid deposits, denoting potential earliest changes)	Weak to moderate AT8 staining (in a single region, denoting early neurofibrillary changes i.e. early neurofibrillary tangles, dystrophic neurites and/or neuropil threads)	Not very abundant lysosomes of medium large size and electronic density (L), presence of neuronal nuclei irregular in shape with nuclear envelope invagination (N), enlargement of the Golgi apparatus (G)			
4	Moderate Aβ1-42 staining in several regions	Moderate AT8 staining in several regions or level 1 changes +presence of amyloid plaques	Abundant, large and electronically dense lysosomes (L),			
5	Late changes (presence of both neurofibrillary changes and plaque-like formations in many brain regions/areas)	Late changes (presence of both neurofibrillary changes and plaque-like formations in many brain regions/areas)	Very abundant, large and electronically dense lysosomes (L), extensive enlargement of the Golgi apparatus (G)			

TC temporal cortex, PC parietal cortex, HPC hippocampus, CA1 and CA3 regions of hippocampus, EM electron microscopy, STZ-icv streptozotocin-itracerebroventricularly-treated rats

the individual susceptibility to streptozotocin as a characteristic feature of streptozotocin treatment in rats (Blokland and Jolles 1993; Prickaerts et al. 2000). Decompensation manifested as a late progression of cognitive decline in this model may appear as a consequence of a self-propagating destructive process in the brain which, due to a selective toxicity of STZ to insulin-producing and IR-expressing cells (Giorgino et al. 1992; Kadowaki et al. 1984; Szkudelski 2001), develops chronic insulin-resistant state with decreased glucose and energy metabolism (Salkovic-

Petrisic et al. 2009). This may further lead to a dysfunction of the particular neuronal cells with dysregulation of insulin receptor signaling pathways which results in pathological accumulation of hyperphosphorylated tau protein and Aβ₁₋₄₂ and is manifested as memory decline. It seems most likely that this late, slowly developing, progressive memory decline is the one which better mimics the situation in sAD. Detection of 3- to 6-month period as a critical point after the STZ treatment has been seen in our previous research on this model also at the level of insulin-degrading

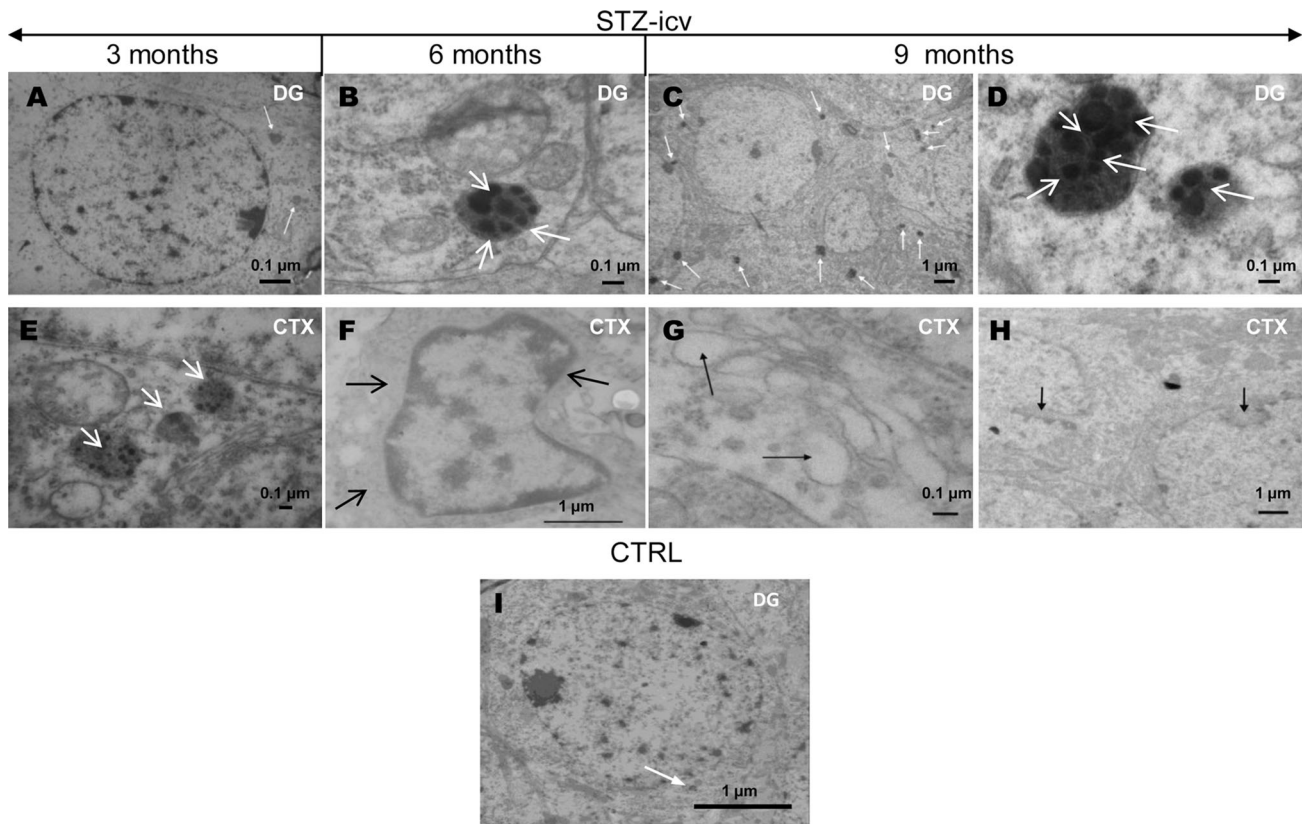


Fig. 6 Ultrastructural changes in the brain of STZ-icv-treated rats. The figure shows representative microphotographs of the neurons in (a–d) the granule cell layer of the dentate gyrus (DG) and (e–h) the pyramidal layers (CTX) in the streptozotocin (STZ, 3 mg/kg)-treated rats obtained 3, 6 and 9 months following the treatment. Representative microphotograph of control (CTRL) rats (6-month time point)

is presented for comparison (i). The photomicrographs show the lysosomes and their dark granular content marked with *white arrows* (a–e), and pyknotic nucleus (f), enlargement of the Golgi apparatus with swollen terminal cisternae (g) and nuclear envelope invaginations (h) marked with *black arrows*. Scale bar is marked at each microphotograph

enzyme and glycogen synthase kinase-3 β protein expression in the brain (Osmanovic-Barilar et al. 2014).

It is, thus, not surprising that the first morphological signs of amyloid pathology in our experiments appeared 3 months after the treatment with 3 mg/kg STZ-icv dose as intraneuronal A β_{1-42} accumulation (Fig. 7). Our results show that it takes 6 months after the STZ-icv injection for the development of extracellular diffuse plaque-like A β_{1-42} aggregates in rat brain (Fig. 7). Six months is also the approximate time needed for development of plaques in single-gene transgenic mice AD models that exhibit amyloid plaque pathology (*PDAPP*, *APP23*; McGowan et al. 2006). Six months represent approximately 25 % of a rat lifespan which, translated to humans, corresponds approximately to the development of clinical AD symptoms. To the best of our knowledge, this is the first morphological evidence of the generation of diffuse plaque-like accumulation of A β_{1-42} in the brain of non-transgenic rodents. Positive (non-aggregated) A β_{1-42} signal in other studies was detected before 3 months but after the treatment with

STZ-icv doses 13 \times higher (40 mg/kg; Shingo et al. 2012, 2013), which makes comparison with our data difficult.

Considering the fact that STZ induces nitroso-oxidative stress, the hypothesis that, by acting as a reactive oxygen scavenger, increased A β response actually limits the oxidative damage (Smith et al. 2002), fits well to the recent finding of increased A β_{1-42} ELISA immunoreactivity detected in homogenates of rat hippocampus 5 weeks after STZ-icv administration which has caused severe mitochondrial abnormalities in the brain (Correia et al. 2013). Looking from this perspective, our results are complementary to the previously published data (Correia et al. 2013, Shingo et al. 2012). Namely, intracellular A β_{1-42} accumulation in the rat brain as early as few weeks after the STZ-icv administration might be generated as the acute compensatory effect whose detection could be related to its intensity (depending on a STZ-icv dose), the method and A β_{1-42} antibody used. Our experiments have shown that it takes much longer time after the STZ-icv administration for a development of a specific AD-like extracellular A β_{1-42} .

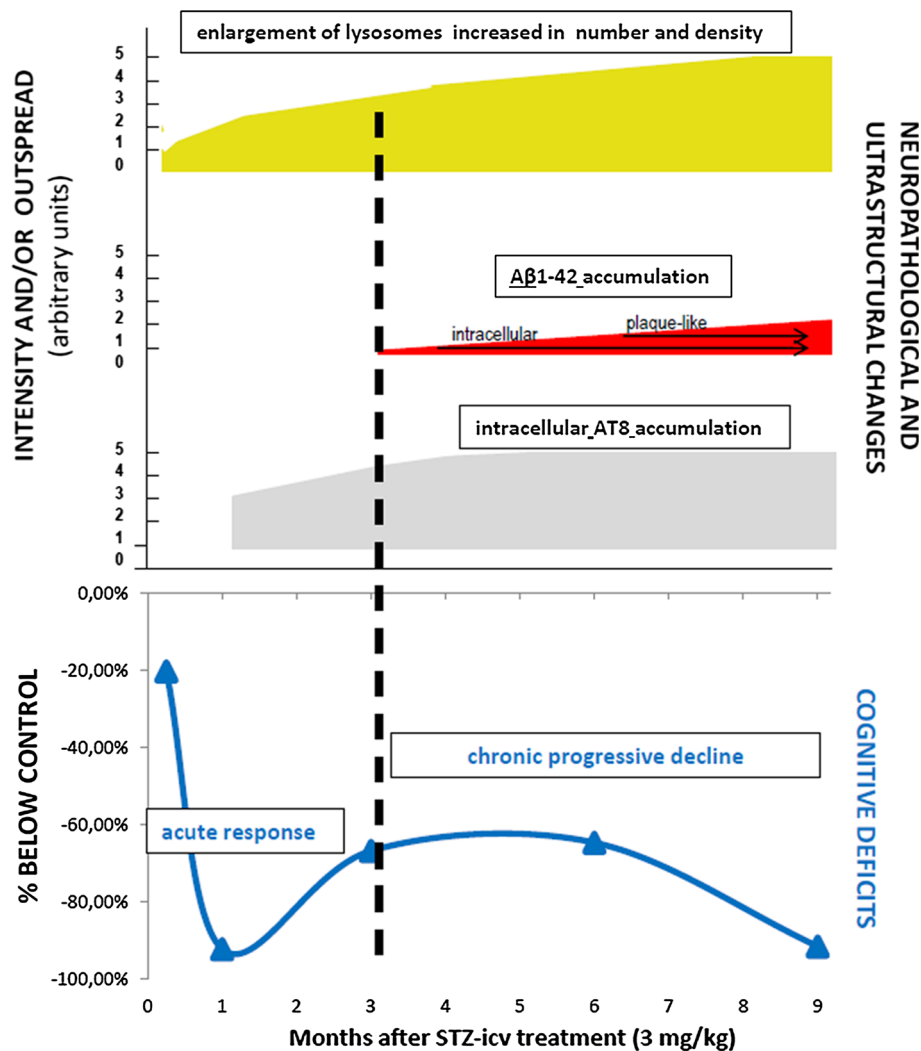


Fig. 7 Staging of cognitive deficits and underlying neuropathological and ultrastructural changes in the brain of a STZ-icv rat model. The figure presents the correlation of staging of cognitive deficits and structural/ultrastructural changes in a streptozotocin (STZ)-induced rat model of sporadic Alzheimer's disease (sAD). Data present findings obtained in animals treated intracerebroventricularly (icv) with 3 mg/kg STZ dose. Ultrastructural changes (pyknotic nuclei, lysosomal changes) of mild intensity appeared before (starting from 1 week after the STZ treatment) the structural changes and cognitive deficits in this experimental design (both starting from 1 month after the STZ treatment). The order of appearance in the 9-month post-STZ treatment period (from the earliest to the latest event) was: ultrastructural changes <early neurofibrillary changes (AT8) and acute cognitive decline <intracellular amyloid β_{1-42} accumulation <extracellular plaque-like β_{1-42} accumulation and chronic progressive cognitive decline. While ultrastructural and structural changes were both slowly progressing in the course of time, the cognitive

deficits followed a triphasic pattern; (I) acute decline, (II) partial amelioration of cognitive decline, (III) chronic progressive cognitive decline. Three months after the STZ treatment seemed to be a critical point at which the pathological processes initiated by high STZ dose (3 mg/kg) could not be compensated any longer, resulting in a slow and progressive memory decline which correlated well with the first appearance of pathological $A\beta$ accumulation. Not only that pathological $A\beta$ accumulation appeared later than tau protein-related neurofibrillary changes and ultrastructural abnormalities, based on the arbitrary unit scale (0–5), but also it was of the lower intensity 9 months after the STZ treatment compared to neurofibrillary and ultrastructural changes (≤ 3 vs ≤ 5). Considering the structural and ultrastructural changes observed in this 9-month follow-up, it seems most likely that the late, slowly developing, progressive memory decline in the STZ-icv rat model is the one which better mimics the situation in sAD

42 accumulation. The time course of onset and progression of CAA followed up to 9 months after the STZ-icv administration supports this finding (Salkovic-Petrisic et al. 2011). While the staging of AD by Braak and Braak (1997) is based on the neuropathological criteria only, more recent

additional studies suggest cerebral vascular lesions (Jelinger 2013) and CAA (Thal et al. 2002a) as of importance in the pathology of AD. While small vascular lesions do not seem to influence rates of cognitive decline in AD (Lee et al. 2000), clinicopathological studies by Grober and

coworkers (Grober et al. 1999) led to the conclusion that both memory and mental status performance correlate with a modified Braak staging procedure.

Intracellular A β may be a product of either an intracellular synthesis, internalization from an extracellular site or perhaps a combination of both (Nixon 2007). Ineffective cellular degradation mechanisms may culminate in the progressive accumulation of aberrant protein aggregates and lysosomal burden in the AD brain (Cole et al. 1989; Haass et al. 2012). Alterations of the neuronal endosomal–lysosomal system in AD have been found to precede degenerative changes, appearing at the earliest stage as lysosomal accumulation and at more advanced AD stages as lysosomal filling with abnormally large aggregates (Cataldo et al. 1994; Pimplikar et al. 2010). In line with these data on human sAD lysosomal pathology, the ultrastructural changes presented here indicate increment in number, size, and density of lysosomes in the hippocampus and neocortex of STZ-icv-treated rats. Observed ultrastructural changes correlate with and may be speculate to reflect gradual accumulation of positive A β_{1-42} immunoreactivity in STZ-icv rats starting first intracellularly and then spreading extracellularly. This agrees with the recent evidence that A β may actually begin to accumulate intracellularly in lysosomes (Agholme et al. 2012; Tam and Pasternak 2012). In addition to increased lysosome numbers (Lopez et al. 2004), research in transgenic AD mice models also indicated that intracellular accumulation of A β_{1-42} in the endosomal/lysosomal system appears either before or accompanying cognitive impairment, but well before the appearance of amyloid plaques (Knobloch et al. 2007; Wirths et al. 2001).

Hyperphosphorylation of tau protein is one of the most important AD hallmarks. We have detected increased AT8 immunoreactivity (tau protein phosphorylated at Ser202/Thr205 sites) in the parietal and temporal cortical regions as well as throughout the hippocampus of STZ-icv-treated (3 mg/kg) rats in the form of early neurofibrillary changes. As for A β_{1-42} , AT8 immunoreactivity increased in a time-dependent manner, appearing first in neocortical regions 1 month after STZ-icv treatment and spreading to the hippocampal areas (Table 1). To the best of our knowledge, this is the first in situ evidence of increased AT8 accumulation in STZ-icv rat model of sAD. Immunoblotting analysis has shown that 15 days after the STZ-icv treatment, the expression of phospho (Ser199/202) tau protein is increased in rat neocortex and basal ganglia; while no changes can be observed in the hippocampal region (Santos et al. 2012). Clinical studies indicate that tau protein is modified at the site recognized by antibody AT8 much earlier than the appearance of aggregated (fibrillar) tau, suggesting that phosphorylation at the AT8 site represents an earlier change than tau aggregation (pretangle

stage) (Braak et al. 1994; Delacourte et al. 1999). These findings correlate well with our results of increased AT8 immunoreactivity but a lack of neurofibrillary tangles. Correlation of tau phosphorylation (recognized by AT8 antibody) in regions like CA3 with regression of synaptic components and memory deficits in AD patients (Spruston 2008), supports our findings of cognitive deficits in parallel with AT8 immunoreactivity from 1 month post STZ-icv treatment. Indeed improved staging procedures based on neurofibrillary pathology (Alafuzoff et al. 2008; Braak et al. 2006) correlate well with the severity of cognitive impairment (Nelson et al. 2012). Accumulation of neuropathology (tangle counts in all human brain regions) appears to correlate with global cognitive decline as patients progress from MCI to AD (Sabbagh et al. 2010). This is underlined by experimental studies in a transgenic mice AD model showing that A β accelerates the spatiotemporal progression of tau pathology with augmentation of tau amyloidosis (Hurtado et al. 2010).

In summary, the results presented here provide compelling evidence of the post-treatment time- and dose-dependent development of cognitive deficits, structural and ultrastructural changes, as well as diffuse A β_{1-42} plaque-like formations and early hyperphosphorylated tau protein-related neurofibrillary changes in the STZ-icv rat model 9 months after treatment. This study provides a comprehensive staging scheme of cognitive decline and neuropathogenesis in a non-transgenic rat model generated by induction of an insulin-resistant brain state, which eventually leads to the development of AD-like neuropathological changes. In line with the growing body of evidence suggesting that there may be different endophenotypes of sporadic AD (e.g., APOE4-negative individuals or pro-inflammatory phenotype/Borroni et al. 2006), STZ-icv model might be considered as sAD endophenotype associated with insulin-resistant brain state. While respecting all limitations that animal models designed to mimic a human disease carry with them, it cannot be ignored that alterations found in STZ-icv rat model at multiple levels (cognitive, neurochemical, structural and ultrastructural) correlate well with one another and converge to model the sAD condition. Validation of STZ-icv model as a representative sAD model by taking into account the presenting staging scheme may contribute to more successful data translation from non-clinical research based on this model to clinical AD trials.

Acknowledgments The paper is dedicated to Professor Sigfried Hoyer, the pioneer in the field of streptozotocin-induced rat model of sporadic Alzheimer's disease who greatly contributed to initiation of this research. The research was supported by the Unity Through Knowledge Fund (original UKF project 10/64), the Deutscher Akademischer Austausch Dienst (DAAD 2006–2010), the Croatian Ministry of Science, Education and Sports (grant. no. 108-1081870-

1942) and the Croatian Science Foundation (grant. no. 09/16). Dr. R. Kuljis is thanked as a co-PI in the initial part of the UKF project. Prof. S. Gajovic provided help and support with electron microscopy. Dr. C. Monoranu provided helpful immunohistochemistry expertise.

Conflict of interest The authors declare no conflict of interest.

References

- Agholme L, Hallbeck M, Benedikz E, Marcusson J, Kagedal K (2012) Amyloid- β secretion, generation, and lysosomal sequestration in response to proteasome inhibition: involvement of autophagy. *J Alzheimers Dis* 31:343–358
- Agrawal R, Mishra B, Tyagi E, Nath C, Shukla R (2010) Effect of curcumin on brain insulin receptors and memory functions in STZ (ICV) induced dementia model of rat. *Pharmacol Res* 61:247–252
- Agrawal R, Tyagi E, Shukla R, Nath C (2011) Insulin receptor signaling in rat hippocampus: a study in STZ (ICV) induced memory deficit model. *Eur Neuropsychopharmacol* 21:261–273
- Alafuzoff I, Arzberger T, Al-Sarraj S, Bodi I, Bogdanovic N, Braak H, Bugiani O, Del-Tredici K, Ferrer I, Gelpi E, Giaccone G, Graeber MB, Ince P, Kamphorst W, King A, Korkolopoulou P, Kovács GG, Larionov S, Meyronet D, Monoranu C, Parchi P, Patsouris E, Roggendorf W, Seilhean D, Tagliavini F, Stadelmann C, Streichenberger N, Thal DR, Wharton SB, Kretschmar H (2008) Staging of neurofibrillary pathology in Alzheimer's disease: a study of the BrainNet Europe Consortium. *Brain Pathol* 18:484–496
- Bales KR (2012) The value and limitations of transgenic mouse models used in drug discovery for Alzheimer's disease: an update. *Expert Opin Drug Discov* 7:281–297
- Blokland A, Jolles J (1993) Spatial learning deficit and reduced hippocampal ChAT activity in rats after an ICV injection of streptozotocin. *Pharmacol Biochem Behav* 44:491–494
- Blondel O, Portha B (1989) Early appearance of in vivo insulin resistance in adult streptozotocin-injected rats. *Diabete Metab* 15:382–387
- Borroni B, Grassi M, Costanzi C, Archetti S, Caimi L, Padovani A (2006) APOE genotype and cholesterol levels in lewy body dementia and Alzheimer disease: investigating genotype-phenotype effect on disease risk. *Am J Geriatr Psychiatry* 14:1022–1031
- Braak H, Braak E (1991) Neuropathological staging of Alzheimer-related changes. *Acta Neuropathol* 82:239–259
- Braak H, Braak E (1995) Staging of Alzheimer's disease-related neurofibrillary changes. *Neurobiol Aging* 16:271–278
- Braak H, Braak E (1997) Diagnostic criteria for neuropathologic assessment of Alzheimer's disease. *Neurobiol Aging* 18(4 Suppl):S85–S88
- Braak E, Braak H, Mandelkow EM (1994) A sequence of cytoskeleton changes related to the formation of neurofibrillary tangles and neuropil threads. *Acta Neuropathol* 87:554–567
- Braak H, Alafuzoff I, Arzberger T, Kretschmar H, Del Tredici K (2006) Staging of Alzheimer disease-associated neurofibrillary pathology using paraffin sections and immunocytochemistry. *Acta Neuropathol* 112:389–404
- Buee L, Bussire T, Bue-Scherrer V, Delacourte A, Hof PR (2000) Tau protein isoforms, phosphorylation and role in neurodegenerative disorders. *Brain Res Rev* 33:95–130
- Cataldo AM, Hamilton DJ, Nixon RA (1994) Lysosomal abnormalities in degenerating neurons link neuronal compromise to senile plaque development in Alzheimer disease. *Brain Res* 640:68–80
- Chen Y, Liang Z, Blanchard J, Dai CL, Sun S, Lee MH, Grundke-Iqbal I, Iqbal K, Liu F, Gong CX (2013) A non-transgenic mouse model (icv-STZ mouse) of Alzheimer's disease: similarities to and differences from the transgenic model (3xTg-AD mouse). *Mol Neurobiol* 47:711–725
- Cole GM, Huynh TV, Saitoh T (1989) Evidence for lysosomal processing of amyloid β -protein precursor in cultured cells. *Neurochem Res* 14:933–939
- Correia SC, Santos RX, Perry G, Zhu X, Moreira PI, Smith MA (2011) Insulin-resistant brain state: the culprit in sporadic Alzheimer's disease? *Ageing Res Rev* 10:264–273
- Correia SC, Santos RX, Santos MS, Casadesus G, Lamanna JC, Perry G, Smith MA, Moreira PI (2013) Mitochondrial abnormalities in a streptozotocin-induced rat model of sporadic Alzheimer's disease. *Curr Alzheimer Res* 10:406–419
- De Felice FG, Lourenco MV, Ferreira ST (2014) How does brain insulin resistance develop in Alzheimer's disease? *Alzheimers Dement* 10(1 Suppl):S26–S32
- de la Monte SM, Tong M (2014) Brain metabolic dysfunction at the core of Alzheimer's disease. *Biochem Pharmacol* 88:548–559
- de la Monte SM, Wands JR (2005) Review of insulin and insulin-like growth factor expression, signaling, and malfunction in the central nervous system: relevance to Alzheimer's disease. *J Alzheimer's Dis* 7:45–61
- Delacourte A, David JP, Sergeant N, Buée L, Watez A, Vermersch P, Ghozali F, Fallet-Bianco C, Pasquier F, Lebert F, Petit H, Di Menza C (1999) The biochemical pathway of neurofibrillary degeneration in aging and Alzheimer's disease. *Neurology* 52:1158–1165
- Deng Y, Li B, Liu Y, Iqbal K, Grundke-Iqbal I, Gong CX (2009) Dysregulation of insulin signaling, glucose transporters, O-GlcNAcylation, and phosphorylation of tau and neurofilaments in the brain: implication for Alzheimer's disease. *Am J Pathol* 175:2089–2098
- Diana A, Simic G, Sinforiani E, Orrù N, Pichiri G, Bono G (2008) Mitochondria morphology and DNA content upon sublethal exposure to beta-amyloid1–42 peptide. *Coll Antropol* 32(Suppl. 1):51–58
- Frölich L, Blum-Degen D, Riederer P, Hoyer S (1999) A disturbance in the neuronal insulin receptor signal transduction in sporadic Alzheimer's disease. *Ann N Y Acad Sci* 893:290–293
- Giorgino F, Chen JH, Smith RJ (1992) Changes in tyrosine phosphorylation of insulin receptors and a 170,000 molecular weight nonreceptor protein in vivo in skeletal muscle of streptozotocin-induced diabetic rats: effects of insulin and glucose. *Endocrinology* 130:1433–1444
- Grieb P, Kryczka T, Fiedorowicz M, Frontczak-Baniewicz M, Walski M (2004) Expansion of the Golgi apparatus in rat cerebral cortex following intracerebroventricular injections of streptozotocin. *Acta Neurobiol Exp (Wars)* 64:481–489
- Grober E, Dickson D, Sliwinski MJ, Buschke H, Katz M, Crystal H, Lipton RB (1999) Memory and mental status correlates of modified Braak staging. *Neurobiol Aging* 20:573–579
- Grünblatt E, Salkovic-Petrisic M, Osmanovic J, Riederer P, Hoyer S (2007) Brain insulin system dysfunction in streptozotocin intracerebroventricularly treated rats generates hyperphosphorylated tau protein. *J Neurochem* 101:757–770
- Haass C, Kaether C, Thinakaran G, Sisodia S (2012) Trafficking and proteolytic processing of APP. *Cold Spring Harb Perspect Med* 2:a006270. doi:10.1101/cshperspect.a006270
- Hellweg R, Nitsch R, Hock C, Jaksch M, Hoyer S (1992) Nerve growth factor and choline acetyltransferase activity levels in the rat brain following experimental impairment of cerebral glucose and energy metabolism. *J Neurosci Res* 31:479–486
- Heo JH, Lee SR, Lee ST, Lee KM, Oh JH, Jang DP, Chang KT, Cho ZH (2011) Spatial distribution of glucose hypometabolism

- induced by intracerebroventricular streptozotocin in monkeys. *J Alzheimers Dis* 25:517–523
- Hinrichs MH, Jalal A, Brenner B, Mandelkow E, Kumar S, Scholz T (2012) Tau protein diffuses along the microtubule lattice. *J Biol Chem* 287:38559–38568
- Hoyer S (2004) Glucose metabolism and insulin receptor signal transduction in Alzheimer disease. *Eur J Pharmacol* 490:115–125
- Hoyer S, Lannert H (2007) Long-term abnormalities in brain glucose/energy metabolism after inhibition of the neuronal insulin receptor: implication of tau-protein. *J Neural Transm Suppl* 72:195–202
- Hurtado DE, Molina-Porcel L, Iba M, Aboagye AK, Paul SM, Trojanowski JQ, Lee VM (2010) A β accelerates the spatiotemporal progression of tau pathology and augments tau amyloidosis in an Alzheimer mouse model. *Am J Pathol* 177:1977–1988
- Javed H, Khan MM, Khan A, Vaibhav K, Ahmad A, Khuwaja G, Ahmed ME, Raza SS, Ashafaq M, Tabassum R, Siddiqui MS, El-Agnaf OM, Safhi MM, Islam F (2011) S-allyl cysteine attenuates oxidative stress associated cognitive impairment and neurodegeneration in mouse model of streptozotocin-induced experimental dementia of Alzheimer's type. *Brain Res* 1389:133–142
- Jellinger KA (2013) Pathology and pathogenesis of vascular cognitive impairment—a critical update. *Front Aging Neurosci* 5:17. doi:10.3389/fnagi.2013.00017
- Kadowaki T, Kasuga M, Akanuma Y, Ezaki O, Takaku F (1984) Decreased autophosphorylation of the insulin receptor-kinase in streptozotocin-diabetic rats. *J Biol Chem* 259:14208–14216
- Knobloch M, Konietzko U, Krebs DC, Nitsch RM (2007) Intracellular Abeta and cognitive deficits precede beta-amyloid deposition in transgenic arcAbeta mice. *Neurobiol Aging* 28:1297–1306
- Kosaraju J, Gali CC, Khatwal RB, Dubala A, Chinni S, Holsinger RM, Madhunapantula VS, Muthureddy Nataraj SK, Basavan D (2013) Saxagliptin: a dipeptidyl peptidase-4 inhibitor ameliorates streptozotocin induced Alzheimer's disease. *Neuropharmacology* 72:291–300
- Kraska A, Santin MD, Dorieux O, Joseph-Mathurin N, Bourrin E, Petit F, Jan C, Chaigneau M, Hantraye P, Lestage P, Dhenain M (2012) In vivo cross-sectional characterization of cerebral alterations induced by intracerebroventricular administration of streptozotocin. *PLoS One* 7:e46196. doi:10.1371/journal.pone.0046196
- Lackovic Z, Salkovic M (1990) Streptozotocin and alloxan produce alterations in rat brain monoamines independently of pancreatic beta cells destruction. *Life Sci* 46:49–54
- Lannert H, Hoyer S (1998) Intracerebroventricular administration of streptozotocin causes long-term diminutions in learning and memory abilities and in cerebral energy metabolism in adult rats. *Behav Neurosci* 112:1199–1208
- Lee JH, Olichney JM, Hansen LA, Hofstetter CR, Thal LJ (2000) Small concomitant vascular lesions do not influence rates of cognitive decline in patients with Alzheimer disease. *Arch Neurol* 57:1474–1479
- Lester-Coll N, Rivera EJ, Soscia SJ, Doiron K, Wands JR, de la Monte S (2006) Intracerebral streptozotocin model of type 3 diabetes: relevance to sporadic Alzheimer's disease. *J Alzheimers Dis* 9:13–33
- Leuner K, Müller WE, Reichert AS (2012) From mitochondrial dysfunction to amyloid beta formation: novel insights into the pathogenesis of Alzheimer's disease. *Mol Neurobiol* 46:186–193
- Lithner CU, Hedberg MM, Nordberg A (2011) Transgenic mice as a model for Alzheimer's disease. *Curr Alzheimer Res* 8:818–831
- Lopez EM, Bell KF, Ribeiro-da-Silva A, Cuello AC (2004) Early changes in neurons of the hippocampus and neocortex in transgenic rats expressing intracellular human a-beta. *J Alzheimers Dis* 6:421–431
- Mayer G, Nitsch R, Hoyer S (1990) Effects of changes in peripheral and cerebral glucose metabolism on locomotor activity, learning and memory in adult male rats. *Brain Res* 532:95–100
- McGowan E, Eriksen J, Hutton M (2006) A decade of modeling Alzheimer's disease in transgenic mice. *Trends Genet* 22:281–289
- Mitchell AJ (2009) CSF phosphorylated tau in the diagnosis and prognosis of mild cognitive impairment and Alzheimer's disease: a meta-analysis of 51 studies. *J Neurol Neurosurg Psychiatr* 80:966–975
- Nelson PT, Alafuzoff I, Bigio EH, Bouras C, Braak H, Cairns NJ, Castellani RJ, Crain BJ, Davies P, Del Tredici K, Duyckaerts C, Frosch MP, Haroutunian V, Hof PR, Hulette CM, Hyman BT, Iwatsubo T, Jellinger KA, Jicha GA, Kovari E, Kukull WA, Leverenz JB, Love S, Mackenzie IR, Mann DM, Masliah E, McKee AC, Montine TJ, Morris JC, Schneider JA, Sonnen JA, Thal DR, Trojanowski JQ, Troncoso JC, Wisniewski T, Woltjer RL, Beach TG (2012) Correlation of Alzheimer disease neuropathologic changes with cognitive status: a review of the literature. *J Neuropathol Exp Neurol* 71:362–381
- Nitsch R, Hoyer S (1991) Local action of the diabetogenic drug streptozotocin on glucose and energy metabolism in rat brain cortex. *Neurosci Lett* 128:199–202
- Niwa K, Kazama K, Younkin SG, Carlson GA, Iadecola C (2002) Alterations in cerebral blood flow and glucose utilization in mice overexpressing the amyloid precursor protein. *Neurobiol Dis* 9:61–68
- Nixon RA (2007) Autophagy, amyloidogenesis and Alzheimer disease. *J Cell Sci* 120:4081–4091
- Noble EP, Wurtman RJ, Axelrod J (1967) A simple and rapid method for injecting H3-norepinephrine into the lateral ventricle of the rat brain. *Life Sci* 6:281–291
- Osmanovic Barilar J, Knezovic A, Grünblatt E, Riederer P, Salkovic-Petrisic M (2014) Nine-month follow-up of the insulin receptor signalling cascade in the brain of streptozotocin rat model of sporadic Alzheimer's disease. *J Neural Transm*. doi:10.1007/s00702-014-1323-y [Epub ahead of print]
- Park SJ, Kim YH, Lee Y, Kim KM, Kim HS, Lee SR, Kim SU, Kim SH, Kim JS, Jeong KJ, Lee KM, Huh JW, Chang KT (2013) Selection of appropriate reference genes for RT-qPCR analysis in a streptozotocin-induced Alzheimer's disease model of cynomolgus monkeys (*Macaca fascicularis*). *PLoS One* 8:e56034. doi:10.1371/journal.pone.0056034
- Pedersen WA, McMillan PJ, Klustad JJ, Leverenz JB, Craft S, Haynatzki GR (2006) Rosiglitazone attenuates learning and memory deficits in Tg2576 Alzheimer mice. *Exp Neurol* 199:265–273
- Pedros I, Petrov D, Allgaier M, Sureda F, Barroso E, Beas-Zarate C, Auladell C, Pallàs M, Vázquez-Carrera M, Casadesús G, Folch J, Camins A (2014) Early alterations in energy metabolism in the hippocampus of APP^{swe}/PS1^{dE9} mouse model of Alzheimer's disease. *Biochim Biophys Acta* 1842:1556–1566
- Pimplikar SW, Nixon RA, Robakis NK, Shen J, Tsai LH (2010) Amyloid-independent mechanisms in Alzheimer's disease pathogenesis. *J Neurosci* 30:14946–14954
- Pinton S, da Rocha JT, Gai BM, Nogueira CW (2011) Sporadic dementia of Alzheimer's type induced by streptozotocin promotes angiogenic behavior in mice. *Behav Brain Res* 223:1–6
- Plaschke K, Hoyer S (1993) Action of the diabetogenic drug streptozotocin on glycolytic and glycogenolytic metabolism in adult rat brain cortex and hippocampus. *Int J Dev Neurosci* 11:477–483
- Plaschke K, Kopitz J, Siegelin M, Schliebs R, Salkovic-Petrisic M, Riederer P, Hoyer S (2010) Insulin-resistant brain state after intracerebroventricular streptozotocin injection exacerbates Alzheimer-like changes in Tg2576 AbetaPP-overexpressing mice. *J Alzheimers Dis* 19:691–704

- Prickaerts J, Fahrig T, Blokland A (1999) Cognitive performance and biochemical markers in septum, hippocampus and striatum of rats after an i.c.v. injection of streptozotocin: a correlation analysis. *Behav Brain Res* 102:73–88
- Prickaerts J, De Vente J, Honig W, Steinbusch H, Ittersum MMV, Blokland A, Steinbusch HW (2000) Nitric oxide synthase does not mediate neurotoxicity after an i.c.v. injection of streptozotocin in the rat. *J Neural Transm* 107:745–766
- Rodrigues L, Dutra MF, Ilha J, Biasibetti R, Quincozes-Santos A, Leite MC, Marcuzzo S, Achaval M, Gonçalves CA (2010) Treadmill training restores spatial cognitive deficits and neurochemical alterations in the hippocampus of rats submitted to an intracerebroventricular administration of streptozotocin. *J Neural Transm* 117:1295–1305
- Sabbagh MN, Cooper K, DeLange J, Stoehr JD, Thind K, Lahti T, Reisberg B, Sue L, Vedders L, Fleming SR, Beach TG (2010) Functional, global and cognitive decline correlates to accumulation of Alzheimer's pathology in MCI and AD. *Curr Alzheimer Res* 7:280–286
- Salkovic M, Sabolic I, Lackovic Z (1995) Striatal dopaminergic D1 and D2 receptors after intracerebroventricular application of alloxan and streptozotocin in rat. *J Neural Transm Gen Sect* 100:137–145
- Salkovic-Petrisic M, Hoyer S (2007) Central insulin resistance as a trigger for sporadic Alzheimer-like pathology: an experimental approach. *J Neural Transm Suppl* 72:217–233
- Salkovic-Petrisic M, Tribl F, Schmidt M, Hoyer S, Riederer P (2006) Alzheimer-like changes in protein kinase B and glycogen synthase kinase-3 in rat frontal cortex and hippocampus after damage to the insulin signalling pathway. *J Neurochem* 96:1005–1015
- Salkovic-Petrisic M, Osmanovic J, Grünblatt E, Riederer P, Hoyer S (2009) Modeling sporadic Alzheimer's disease: the insulin resistant brain state generates multiple Long-term morphological abnormalities inclusive hyperphosphorylated tau protein and amyloid- β a synthesis. *J Alzheimer's Dis* 18:729–750
- Salkovic-Petrisic M, Osmanovic-Barilar J, Brückner MK, Hoyer S, Arendt T, Riederer P (2011) Cerebral amyloid angiopathy in streptozotocin rat model of sporadic Alzheimer's disease: a long-term follow up study. *J Neural Transm* 118:765–772
- Salkovic-Petrisic M, Knezovic A, Hoyer S, Riederer P (2013) What have we learned from the streptozotocin-induced animal model of sporadic Alzheimer's disease, about the therapeutic strategies in Alzheimer's research. *J Neural Transm* 120:233–252
- Santos TO, Mazucanti CH, Xavier GF, Torão AS (2012) Early and late neurodegeneration and memory disruption after intracerebroventricular streptozotocin. *Physiol Behav* 107:401–413
- Selkoe DJ (2001) Alzheimer's disease results from the cerebral accumulation and cytotoxicity of amyloid beta-protein. *J Alzheimers Dis* 3:75–80
- Sharma M, Gupta YK (2001) Intracerebroventricular injection of streptozotocin in rats produces both oxidative stress in the brain and cognitive impairment. *Life Sci* 68:1021–1029
- Shaw CA, Höglinger GU (2008) Neurodegenerative diseases: neurotoxins as sufficient etiologic agents? *Neuromolecular Med* 10:1–9
- Shingo AS, Kanabayashi T, Murase T, Kito S (2012) Cognitive decline in STZ-3 V rats is largely due to dysfunctional insulin signalling through the dentate gyrus. *Behav Brain Res* 229:378–383
- Shingo AS, Kanabayashi T, Kito S, Murase T (2013) Intracerebroventricular administration of an insulin analogue recovers STZ-induced cognitive decline in rats. *Behav Brain Res* 241:105–111
- Shoham S, Bejar C, Kovalev E, Weinstock M (2003) Intracerebroventricular injection of streptozotocin causes neurotoxicity to myelin that contributes to spatial memory deficits in rats. *Exp Neurol* 84:1043–1052
- Shoham S, Bejar C, Kovalev E, Schorer-Apelbaum D, Weinstock M (2007) Ladostigil prevents gliosis, oxidative-nitrative stress and memory deficits induced by intracerebroventricular injection of streptozotocin in rats. *Neuropharmacology* 52:836–843
- Simic G, Gnjidic M, Kostovic I (1998) Cytoskeletal changes as an alternative view on pathogenesis of Alzheimer's disease. *Period Biol* 100:165–173
- Simic G, Stanic G, Mladinov M, Jovanov-Milosevic N, Kostovic I, Hof PR (2009) Does Alzheimer's disease begin in the brainstem? *Neuropathol Appl Neurobiol* 35:532–554
- Smith MA, Drew KL, Nunomura A, Takeda A, Hirai K, Zhu X, Atwood CS, Raina AK, Rottkamp CA, Sayre LM, Friedland RP, Perry G (2002) Amyloid-beta, tau alterations and mitochondrial dysfunction in Alzheimer disease: the chickens or the eggs? *Neurochem Int* 40:527–531
- Spruston N (2008) Pyramidal neurons: dendritic structure and synaptic integration. *Nat Rev Neurosci* 9:206–221
- Steen E, Terry BM, Rivera EJ, Cannon JL, Neely TR, Tavares R, Xu XJ, Wands JR, de la Monte SM (2005) Impaired insulin and insulin-like growth factor expression and signaling mechanisms in Alzheimer's disease—is this type 3 diabetes? *J Alzheimers Dis* 7:63–80
- Szkudelski T (2001) The mechanism of alloxan and streptozotocin action in B cell of the rat pancreas. *Physiol Res* 50:537–546
- Tam JH, Pasternak SH (2012) Amyloid and Alzheimer's disease: inside and out. *Can J Neurol Sci* 39:286–298
- Thal DR, Ghebremedhin E, Rüb U, Yamaguchi H, Del Tredici K, Braak H (2002a) Two types of sporadic cerebral amyloid angiopathy. *J Neuropathol Exp Neurol* 61:282–293
- Thal DR, Rüb U, Orantes M, Braak H (2002b) Phases of A beta-deposition in the human brain and its relevance for the development of AD. *Neurology* 58:1791–1800
- Thome J, Gsell W, Rösler M, Kornhuber J, Frölich L, Hashimoto E, Zielke B, Wiesbeck GA, Riederer P (1997) Oxidative-stress associated parameters (lactoferrin, superoxide dismutases) in serum of patients with Alzheimer's disease. *Life Sci* 60:13–19
- Uchihara T (2007) Silver diagnosis in neuropathology: principles, practice and revised interpretation. *Acta Neuropathol* 13:483–499
- Völkel W, Sicilia T, Pähler A, Gsell W, Tatschner T, Jellinger K, Leblhuber F, Riederer P, Lutz WK, Götz ME (2006) Increased brain levels of 4-hydroxy-2-nonenal glutathione conjugates in severe Alzheimer's disease. *Neurochem Int* 48:679–686
- Wirhlich O, Multhaup G, Czech C, Blanchard V, Moussaoui S, Tremp G, Pradier L, Beyreuther K, Bayer TA (2001) Intraneuronal A β accumulation precedes plaque formation in beta-amyloid precursor protein and presenilin-1 double-transgenic mice. *Neurosci Lett* 306:116–120
- Zahs KR, Ashe KH (2010) 'Too much good news'—are Alzheimer mouse models trying to tell us how to prevent, not cure, Alzheimer's disease? *Trends Neurosci* 33:381–389