

Usporedba vidnog ishoda i komplikacija nakon operacije katarakte i vađenja silikonskog ulja aktivnom i pasivnom metodom

Lacmanović Lončar, Valentina

Doctoral thesis / Disertacija

2015

Degree Grantor / Ustanova koja je dodijelila akademski / stručni stupanj: **University of Zagreb, School of Medicine / Sveučilište u Zagrebu, Medicinski fakultet**

Permanent link / Trajna poveznica: <https://um.nsk.hr/um:nbn:hr:105:837761>

Rights / Prava: [In copyright](#)/[Zaštićeno autorskim pravom.](#)

Download date / Datum preuzimanja: **2024-11-13**



Repository / Repozitorij:

[Dr Med - University of Zagreb School of Medicine Digital Repository](#)



**SVEUČILIŠTE U ZAGREBU
MEDICINSKI FAKULTET**

Valentina Lacmanović Lončar

**Usporedba vidnog ishoda i komplikacija
nakon operacije katarakte i vađenja
silikonskog ulja
aktivnom i pasivnom metodom**

DISERTACIJA



Zagreb, 2015.

**SVEUČILIŠTE U ZAGREBU
MEDICINSKI FAKULTET**

Valentina Lacmanović Lončar

**Usporedba vidnog ishoda i komplikacija
nakon operacije katarakte i vađenja
silikonskog ulja
aktivnom i pasivnom metodom**

DISERTACIJA

Zagreb, 2015.

**UNIVERSITY OF ZAGREB
SCHOOL OF MEDICINE**

Valentina Lacmanović Lončar

Comparison of visual outcomes and complications after cataract extraction and silicone oil removal with active and passive methods

DOCTORAL THESIS

Zagreb, 2015.

Disertacija je izrađena na Klinici za očne bolesti KBC „Sestre milosrdnice“ , Zagreb

Voditelj rada: prof. dr. sc. Zdravko Mandić

Zahvaljujem prof. dr. sc. Zdravku Mandiću na stručnoj pomoći prilikom izrade ovoga rada te na podršci i strpljenju.

Također, veliko hvala djelatnicima Zavoda za bolesti stražnjeg segmenta oka na nesebičnoj pomoći pri izradi ovoga rada.

POPIS OZNAKA I KRATICA

LOCS III	klasifikacijski sustav zamućenosti leće (<i>The Lens Opacities Classification System III</i>)
IOT	intraokularni tlak
Phaco	fakoemulzifikacija katarakte
IOL	intraokularna leća
SRK/T	Sanders, Retzlaff; Kraff - formula za izračun jakosti intraokularne leće
<i>A-scan</i>	ultrazvučna biometrija oka
AD	aksijalna duljina oka
DPS	dubina prednje očne sobice
DL	debljina leće
DST	duljina staklastog tijela
C	kortikalna zamućenost leće (<i>cortical</i>)
NC	nuklearna zamućenost leće (<i>nuclear color</i>)
P	stražnja supkapsularna zamućenost leće (<i>posterior</i>)
VO	vidna oštrina
PPV	<i>pars plana</i> -vitrektomija

KLJUČNE RIJEČI

katarakta

silikonsko ulje

SADRŽAJ

1. UVOD.....	1 1.1.
Povijesni pregled.....	1
1.2. Kemijska i fizikalna svojstva silikonskog ulja.....	1
1.3. Komplikacije primjene silikonskog ulja.....	2
1.4. Operacija katarakte i uklanjanje silikonskog ulja.....	5
1.5. Biometrija oka ispunjenog silikonskim uljem.....	8
1.5.1. <i>A-scan</i> -biometrija.....	8
1.5.2. Ostale metode biometrije.....	10
2. HIPOTEZA.....	12
3. CILJEVI ISTRAŽIVANJA.....	12
4. BOLESNICI I METODE ISTRAŽIVANJA.....	13
4.1. Kriteriji za uključenje u studiju.....	13
4.2. Kriteriji za isključenje iz studije.....	13
4.3. Anamneza i klinički pregled bolesnika.....	13
4.3.1. Ultrazvučna biometrija oka i izračun jakosti intraokularne leće..	14
4.4. Randomizacija bolesnika.....	14
4.5. Operacijski zahvat.....	14
4.5.1. Prva skupina bolesnika - operacija katarakte i uklanjanje silikonskog ulja pasivnom metodom.....	14
4.5.2. Druga skupina bolesnika - operacija katarakte i uklanjanje silikonskog ulja aktivnom metodom.....	15

4.6.	Kontrolni pregledi	17
4.7.	Statistička analiza.....	17
5.	REZULTATI.....	18
5.1.	Opći podatci.....	18
5.2.	Analiza vidne oštine.....	19
5.2.1.	Analiza preoperativne vidne oštine.....	19
5.2.2.	Analiza postoperativnih vidnih oština među dvjema randomiziranim skupinama	19
5.2.2.1.	Analiza postoperativnih vidnih oština među dvjema randomiziranim skupinama 1. postoperativnog dana.....	19
5.2.2.2.	Analiza postoperativnih vidnih oština među dvjema randomiziranim skupinama 56. postoperativnog dana.....	21
5.3.	Analiza stupnja zamućenosti leće.....	22
5.3.1.	Analiza stupnja zamućenosti leće i trajanja endotamponade.....	24
5.4.	Analiza intraokularnog tlaka.....	24
5.4.1.	Analiza sekundarnoga glaukoma.....	24
5.4.2.	Analiza preoperativnih vrijednosti intraokularnog tlaka u dvjema randomiziranim skupinama.....	25
5.4.3.	Analiza preoperativnih vrijednosti intraokularnog tlaka po kategorijama u dvjema randomiziranim skupinama	26
5.4.4.	Analiza vrijednosti preoperativnog i postoperativnih intraokularnih tlakova.....	27
5.4.5.	Analiza vrijednosti preoperativnog i postoperativnog intraokularnog tlaka 1. postoperativnog dana.....	28

5.4.6.	Analiza vrijednosti preoperativnog i postoperativnih intraokularnih tlakova 7., 14. i 35. postoperativnog dana.....	28
5.4.7.	Analiza vrijednosti preoperativnog i postoperativnog intraokularnog tlaka 56. postoperativnog dana.....	29
5.5.	Analiza trajanja endotamponade silikonskim uljem.....	29
5.6.	Analiza замуćenosti stražnje kapsule leće.....	30
5.7.	Analiza keratopatije 1. postoperativnog dana.....	31
5.8.	Analiza vitrealnih krvarenja	31
5.8.1.	Analiza vitrealnih krvarenja 1. postoperativnog dana.....	31
5.8.2.	Analiza vitrealnih krvarenja 56. postoperativnog dana.....	33
5.9.	Analiza reablacije retine.....	34
5.9.1.	Analiza reablacije retine 1. postoperativnog dana.....	34
5.9.2.	Analiza reablacije retine 7. postoperativnog dana.....	35
5.9.3.	Analiza reablacije retine 14. postoperativnog dana.....	35
5.9.4.	Analiza reablacije retine 35. postoperativnog dana.....	36
5.9.5.	Analiza reablacije retine 56. postoperativnog dana.....	36
5.10.	Multipla logistička regresijska analiza postoperativnih komplikacija kao čimbenika za ponovni operativni zahvat.....	37
5.10.1.	Multipla logistička regresijska analiza reablacije retine.....	37
5.10.2.	Multipla logistička regresijska analiza vitrealnih krvarenja.....	38
6.	RASPRAVA.....	39
7.	ZAKLJUČAK.....	48
8.	SAŽETAK.....	49
9.	SUMMARY.....	51

10.	LITERATURA	53
11.	ŽIVOTOPIS	64

1. UVOD

1.1. POVIJESNI PREGLED

Silikonsko ulje prvi je puta sintetizirano 1945. godine, a u medicini se počelo koristiti u estetskoj kirurgiji sredinom 50-ih godina prošloga stoljeća. Primjena silikonskog ulja u oftalmologiji započela je 1962. godine kada ga je Cibis¹ počeo koristiti kao sredstvo za tamponadu retine u pacijenata s kompliciranom ablacijom retine. Nešto kasnije Scott², a potom Watzke³ i ostali⁴⁻¹², počinju s primjenom silikonskog ulja u vitreoretinalnoj kirurgiji.

Novo poglavlje u primjeni silikonskog ulja započeo je Haut 1979. godine. On je prvi kombinirao operaciju *pars plana*-vitrektomije s instilacijom silikonskog ulja, kao sredstva za tamponadu retine.¹³

1.2. KEMIJSKA I FIZIKALNA SVOJSTVA SILIKONSKOG ULJA

Silikonsko ulje koje se klinički najčešće koristi po svom je sastavu metil-3,3,3 polidimetilsiloksan. Molekula silikonskog ulja tvori zavojnicu, a svaki zavoj sastoji se od šest veza silicija i kisika. Glavne fizikalne osobine silikonskog ulja koje određuju njegovu kliničku primjenu jesu njegova površinska napetost, specifična težina i viskoznost. Dvije najčešće korištene vrste silikonskog ulja klasificirane su na temelju njihove viskoznosti. Ulje manje viskoznosti 1.000 centistoksa češće se koristi u svakodnevnoj praksi; njegova molekula tvori zavojnicu od prosječno 63 zavoja. Molekula silikonskog ulja veće viskoznosti (5.000 centistoksa) prosječno ima više od 100 zavoja. Unatoč razlici u viskoznosti među ovim silikonskim uljima, površinska napetost im je gotovo jednaka. Stoga, obje vrste silikonskog ulja imaju jednaku tendenciju tamponiranja retinalne rupture.¹⁴ Specifična težina obje vrste silikonskog ulja manja je od 1,0, što ih čini lakšim od vode i određuje njihova svojstva i ponašanje unutar oka. Što je silikonsko ulje dulje u oku, njegova se površinska napetost polako smanjuje. Smanjenje površinske napetosti dovodi do pojave emulzifikacije silikonskog ulja, tj. do stvaranja malih mjehurića na granici između silikonskog ulja i očne vodice. Silikonsko ulje viskoznosti 5.000 centistoksa pokazuje manju tendenciju emulzificiranja¹⁵⁻¹⁷, međutim, u odnosu na ulje viskoznosti 1.000 centistoksa, vrijeme njegova apliciranja i uklanjanja iz prostora staklastog tijela znatno je produljeno.

Budući da je indeks refrakcije silikonskog ulja (1,400 do 1,405) veći od indeksa refrakcije staklastog tijela (1,340), to dovodi do postoperativnih promjena u refrakciji oka. U

faknog oka silikonsko ulje tvori konkavnu površinu iza leće, koja onda djeluje poput minus leće unutar samog oka. Posljedica toga je hiperopni pomak, koji je prosječno 6 dioptrija.^{18,19}

Brzina širenja ultrazvučnog vala u silikonskom ulju viskoznosti 1.000 centistoksa je oko 987 m/s. Ultrazvučnom valu potrebno je oko 1,5 puta više vremena za povratak kroz prostor staklastog tijela ispunjenog silikonskim uljem. Osim toga, silikonsko ulje atenuira ultrazvučni val, što je posebice izraženo kod ulja viskoznosti 5.000 centistoksa. Ako je oko djelomično ispunjeno silikonskim uljem, mjesto prijelaza silikonskog ulja u očnu vodicu je visokoreflektivno i lako vidljivo na A- i B-*scanu*. Taj se visokoreflektivni odjek prilikom ultrazvučne biometrije može zamijeniti za odjek retine, što dovodi do pogrešaka u mjerenju aksijalne duljine očne jabučice.

1.3. KOMPLIKACIJE PRIMJENE SILIKONSKOG ULJA

Silikonsko ulje služi kao endotamponada nakon *pars plana*-vitrektomije, ali zbog incidencije i raznovrsnosti komplikacija (katarakta, povišenje intraokularnog tlaka, emulzifikacija silikonskog ulja, keratopatija), preporučuje se njegovo uklanjanje čim učinak endotamponade više nije potreban.²⁰⁻²⁸ Sve te komplikacije nastaju kao posljedica nepotpune biokompatibilnosti silikonskog ulja; opisane su migracije silikonskog ulja u vidni živac^{29,30} pa čak i u mozak.^{31,32}

Usprkos visokopubliciranim i dobro dizajniranim studijama grupe Silicone Oil Study još uvijek ne postoji konsenzus o indikacijama, metodi instilacije, indikacijama, vremenu niti o metodi uklanjanja silikonskog ulja.^{12,43}

Smatra se da katarakta nastaje kao posljedica izravnog dodira silikonskog ulja sa stražnjom kapsulom leće, čime je onemogućen njen normalni metabolizam.⁴ Drugi mogući mehanizam nastanka katarakte jest izravan toksični učinak samog silikonskog ulja. Ipak, histološke studije nisu pokazale postojanje silikonskog ulja unutar same leće, čak ni u slučaju uznapredovalih katarakti.³⁴ Novije studije pokazale su da je oksidacijski stres, vjerojatno, glavni uzrok nastanka nuklearne katarakte.³⁵ Kisik do avaskularne leće dopire difuzijom, što znači da je okolni sadržaj kisika važan za sadržaj kisika u leći i tako za formiranje reaktivnog sadržaja kisika. U zečeva, isto tako i u ljudi, parcijalni tlak kisika povišen je u vitrealnoj šupljini nakon vitrektomije i na stražnjoj kapsuli leće, budući da nedostaje vitreus kao difuzijska barijera za kisik. Parcijalni tlak kisika može biti dodatno povišen ventilacijom kisikom i visokim tlakom kisika u infuzijskoj tekućini tijekom operacije. Taj povišeni

parcijalni tlak kisika može dovesti do povećanja oksidacijskog stresa i tako do zamućenosti leće, zbog oksidacije strukturalnih proteina. Čini se da bi ključ prevencije zamućenosti leće bio izbjegavanje oksidacijskog stresa.

Povišenje očnog tlaka u ranom postoperativnom razdoblju može nastati zbog:

- pupilarnog bloka,
- upale (trabekulitis),
- preegzistentnoga glaukoma,
- migracije silikonskog ulja u prednju očnu sobicu.

Kasnije povišenje očnog tlaka moguće je zbog:

- infiltracije trabekularne mreže silikonskim uljem,
- kronične upale (trabekulitis s posljedičnim stvaranjem ožiljaka na trabekularnoj mreži),
- priraslica ocnog kuta,
- rubeoze šarenice,
- migracije emulzificiranog ili neemulzificiranog ulja u prednju očnu sobicu,
- idiopatski.

Patogeneza pojedinih čimbenika nije u potpunosti jasna. Kao čimbenici rizika nastanka povišenja očnog tlaka navode se: preegzistentni glaukom³⁶, šećerna bolest³⁷, pojava silikonskog ulja u prednjoj očnoj sobici^{38,39}, zatim, kemijska svojstva silikonskog ulja (upalna reakcija na silikonsko ulje, tendencija emulzifikaciji²⁹⁻⁴⁰, vrijeme trajanja tamponade⁴¹, retinitis (citomegalovirus).³⁷

Povišenje očnog tlaka češće je u afaknih očiju.⁴²⁻⁴⁴ Ova vrsta glaukoma nastaje kao posljedica zatvaranja pupilarnog prostora silikonskim uljem. U ovih je bolesnika tijekom operacije potrebno učiniti donju perifernu iridektomiju i tako prevenirati postoperativno povišenje očnog tlaka.⁷ U 11 - 32% slučajeva dolazi do zatvaranja iridektomije.^{40,45-48}

U slučaju takvih nefunkcionalnih kirurških iridektomija u obzir dolazi postoperativna iridotomija Nd:YAG-laserom, koja je, nažalost, uglavnom neuspješna (78 - 100%).^{48,49}

Silikonska optikoneuropatija može nastati kao posljedica povišenog očnog tlaka, ali i izravnim djelovanjem silikonskog ulja na vidni živac.^{4,50-59} Budde i sur.⁵⁷ dokazali su pojavu vakuola silikonskog ulja s granulomatoznom upalnom reakcijom u retrolaminarnom dijelu vidnog živca, što bi moglo uzrokovati njegovo oštećenje.

Studija o silikonskom ulju pokazala je relativno nisku pojavu kronično povišenog očnog tlaka (8%).²⁶ Prema toj studiji, prevencija kasnoga glaukoma trebala bi uključivati ranije uklanjanje silikonskog ulja, budući da u očima iz kojih je uklonjeno silikonsko ulje nisu izmjerene kronično povišene vrijednosti očnog tlaka tijekom 36 mjeseci praćenja.²⁶

Honavar i sur.⁶⁰ analizirali su 150 očiju s tamponadom silikonskim uljem. Pojava glaukoma bila je 40%. U 70% bolesnika s glaukomom glavni uzrok nastanka bilo je silikonsko ulje, što odgovara i drugim objavljenim rezultatima. Isti autori pronašli su silikonsko ulje u prednjoj očnoj sobici u 19 bolesnika, od ukupno 90, u kojih očni tlak nije bio povišen (21%). Watzke³ je upozorio da pojava silikonskog ulja u prednjoj očnoj sobici ne dovodi nužno do povišenja očnog tlaka.

Produljeno trajanje tamponade silikonskim uljem dovodi do promjene strukture trabekularnog endotela, odlaganja kolagena te skleroze i nastajanja ožiljka. U slučaju ovakvog stanja, uklanjanjem silikonskog ulja ne postiže se zadovoljavajuća kontrola očnog tlaka.⁶¹ Stoga je u anatomske stabilnih mrežnica potrebno što prije ukloniti silikonsko ulje.²³

U slučaju produljenih tamponada preporučuje se kombinirani kirurški zahvat operacije glaukoma koji je pokazao bolje rezultate u kontroli očnog tlaka od samog uklanjanja silikonskog ulja. Trabekulektomija nema željene rezultate, jer u ovakvih očiju, zbog prethodnih promjena spojnice i upale, učestalo nastaje fibroza filtracijskog jastučića.⁶² U slučaju ovakvih refrakturnih glaukoma, ugradnja implantata ima bolji postotak uspješnosti.^{45,62}

Postoji tendencija ranijeg uklanjanja silikonskog ulja. Razlog tome je smanjenje komplikacija povezanih s dugotrajnom tamponadom. Iako je u literaturi opisano optimalno vrijeme za uklanjanje silikonskog ulja između 3 i 6 mjeseci^{20,63}, ono je određeno stabilnošću retine pod silikonskim uljem i eventualnim komplikacijama koje ono uzrokuje. Rezultati objavljenih studija nisu pokazali korelaciju između duljine trajanja endotamponade silikonskim uljem i reablacije retine (11-33%).^{20,22,64}

Glaukomska optikoneuropatija danas je jedan od vodećih uzroka sljepoće u svijetu. Sekundarni glaukom, nastao kao posljedica endotamponade silikonskim uljem, tzv. "silikonski glaukom" zasigurno pripada refrakturnim oblicima otpornim na medikamentoznu, lasersku i kiruršku terapiju. Klinička definicija ovog ireverzibilnog stanja temelji se na funkcionalnim i strukturalnim analizama.⁶⁵

Gubitak endotelne stanice nakon operacije katarakte metodom fakoemulzifikacije varira od 4,3% do 18%.^{66,67} Nekoliko parametara poput snage ultrazvuka, aksijalne dužine bulbuse, gustoće nukleusa, iskustva operatera utječe na gubitak stanica, međutim,

kontroverzna je uloga silikonskog ulja. Boscia i sur.⁶⁸ pokazali su, u šestomjesečnoj retrospektivnoj komparativnoj studiji, da gubitak endotelne stanice (8,3%) u bolesnika kojima je operirana katarakta fakoemulzifikacijom nije statistički značajan u usporedbi s bolesnicima u kojih je učinjen kombinirani operativni zahvat katarakte i uklanjanja silikonskog ulja pasivnom metodom (11,2%). Nedostatak promjena endotelne stanice u šest mjeseci govori u prilog tome da se radilo o blagoj traumi kornealnog endotela zbog kirurške procedure. Svi bolesnici u toj studiji imali su gustoću endotelne stanice više od 2.000/mm², vrijednosti koje su adekvatne za prevenciju kornealne dekompenzacije.⁶⁹ Ipak, minimalno oštećenje može dovesti do kornealne dekompenzacije tijekom života u očiju sa slabom endotelnom rezervom. Gustoća endotelne stanice rožnice smanjuje se linearno s godinama.⁷⁰ Prosječan normalan gubitak endotelne stanice približno je 0,6% po jednoj godini života.⁷¹ Avci⁷² u svojoj retrospektivnoj studiji nije našao signifikantnu postoperativnu keratopatiju uzrokovanu prolaskom silikonskog ulja, uz gubitak od 6,7% endotelne stanice nakon šest tjedana od operacije. Cacciatori i sur.⁷³ pokazali su u svojoj prospektivnoj studiji da je operacija katarakte i uklanjanja silikonskog ulja sigurna za endotel rožnice i da ne dovodi do dekompenzacije, međutim, ne isključuju mogući nastanak kornealne dekompenzacije nakon duljeg vremena poslije operacije, zbog zaostalih mjehurića silikonskog ulja, što do današnjeg dana ni jedna dostupna studija nije dokazala. Morikubo i sur.⁷⁴ uspoređivali su gustoću endotelne stanice prvog postoperativnog dana, tjedan dana kasnije i mjesec dana nakon operacije. Analiza je pokazala da je gubitak endotelne stanice između prvog dana i tjedan dana nakon operativnog zahvata signifikantno viši u skupini bolesnika oboljelih od dijabetesa nego u skupini bolesnika koji to nisu.

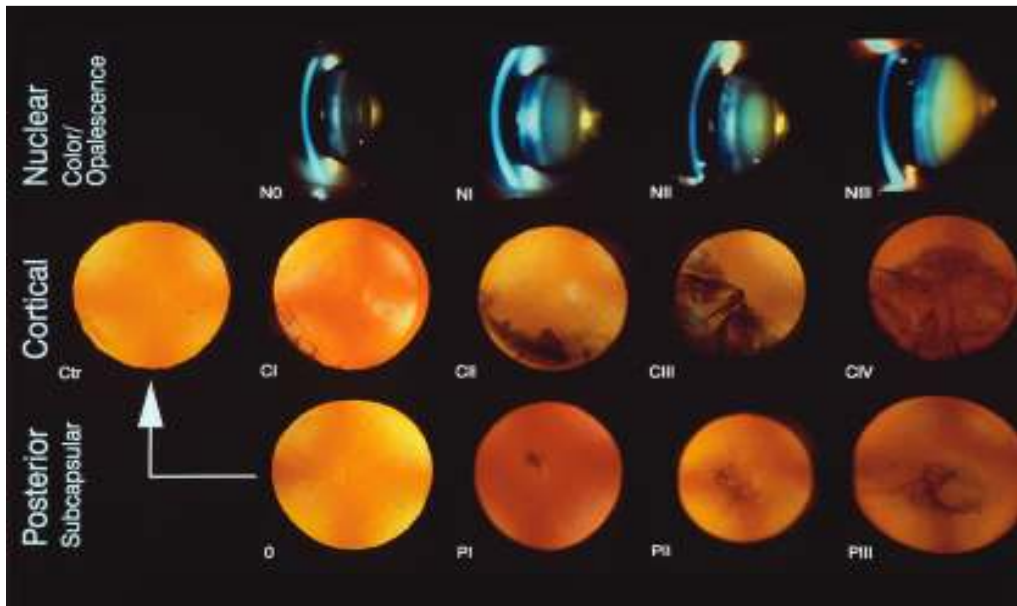
1.4. OPERACIJA KATARAKTE I UKLANJANJE SILIKONSKOG ULJA

Najčešća komplikacija endotamponade silikonskim uljem nakon *pars plana*-vitrektomije svakako je katarakta. Razvoj katarakte u oku ispunjenom silikonskim uljem vrlo je dobro dokumentiran fenomen koji se pojavljuje u gotovo 100% očiju u kojih je endotamponada silikonskim uljem trajala više od 3 mjeseca.^{2-4,40,75-77}

Kada je leća relativno bistra u vrijeme uklanjanja silikonskog ulja, klinički signifikantna katarakta razvit će se tijekom dvije godine u više od 60% očiju s kontinuiranom progresijom, iako je silikonsko ulje uklonjeno.^{20,78}

Usprkos ranom uklanjanju silikonskog ulja (tijekom šest tjedana nakon instilacije) zabilježena je visoka incidencija kasnijeg razvoja katarakte i to osobito leće zamućene

nuklearno i subkapsularno straga, gradirane prema klasifikacijskom sustavu zamućenosti leće LOCS III (*The Lens Opacities Classification System III*).^{5,79-84}



Slika 1.1. Klasifikacijski sustav LOCS III - gradacija zamućenosti leće. (Izvor: Clinical evaluation of cataracts, autori: Datiles MB, Ansari RR, pogl. 73 B)

U posljednje vrijeme vode se mnoge diskusije o tome kada operirati kataraktu oka ispunjenog silikonskim uljem:

- operacija katarakte i uklanjanje silikonskog ulja kao dva odvojena operacijska zahvata?
- operacija katarakte i uklanjanje silikonskog ulja kao jedinstven operacijski zahvat primjenom dviju tehnika (pasivne - hidrodinamičkom ekspresijom kroz planiranu stražnju kapsuloreksu, ili aktivne - sukcijom kroz sklerotomiju)?

Bear i sur.⁸⁵ prvi su prikazali operaciju katarakte i uklanjanje silikonskog ulja kao jedinstven operacijski zahvat.

U posljednje vrijeme prihvaćena je manje invazivna metoda u kojoj se koristi infuzijska tehnika *pars plana*, a bazira se na pasivnoj hidrodinamičkoj tehnici uklanjanja silikonskog ulja kroz planiranu stražnju kapsuloreksu.⁸⁵⁻⁹⁴

Ova jednostavna metoda nudi prednosti manje invazivnog operacijskog zahvata, uz bržu rehabilitaciju vidne oštine. Jonas i sur.³³ bilježili su poluvrijeme vidne rehabilitacije, opisujući ga kao razliku između dviju skupina bolesnika (aktivno i pasivno uklanjanje silikonskog ulja), od samog operativnog zahvata i vremena kada je vidna oština dosegla 50%

završne vidne oštine na kraju studije. Rezultati su pokazali da je potrebno znakovito kraće vrijeme ($p < 0,01$) za već 50%-tno poboljšanje vidne oštine u skupine bolesnika kojima je operirana katarakta, a ulje uklonjeno pasivno kroz planiranu kapsuloreksu. Samo trajanje operacijskog zahvata je kraće. Ona, također, ima još nekoliko prednosti: reduciran je broj kirurških procedura, potrebna je jedna sklerotomija umjesto dvije, a samim tim smanjuje se broj postoperativnih vitrealnih krvarenja.

U literaturi su opisani vrlo različiti postotci postoperativnih reablacija retine koji se kreću od 0 do 32% nakon kombiniranih operacija katarakte i uklanjanja silikonskog ulja.^{33,86,87,90,92,93,95}

Infuzijska kanila omogućuje stabilnost intraokularnog tlaka (IOT) tijekom uklanjanja silikonskog ulja; ona, također, ima važnu ulogu u sigurnosti uklanjanja silikonskog ulja, prevenirajući ablaciju žilnice.⁹³

Primarna fibroza stražnje kapsule leće ukloni se intraoperativno, a stvaranje sekundarne zamućenosti stražnje kapsule se smanjuje, čime se smanjuje i potreba za kapsulotomijom Nd:Yag-laserom.

Teoretski, njene mane su narušavanje integriteta stražnje kapsule, ali to je istovremeno i način prevencije sekundarne katarakte. Ponekad se tijekom uklanjanja silikonskog ulja dogodi neplanirano širenje stražnje kapsulorekse, što može dovesti do nemogućnosti ugradnje intraokularne leće u kapsularnu vreću, međutim, leća se može ugraditi u cilijarni sulkus, a do njene dislokacije može doći i nakon operacije. Male mjehuriće silikonskog ulja katkad je teško u potpunosti ukloniti te oni adheriraju na intraokularnu leću. Zbog toga se preporučuje implantacija intraokularnih leća od polimetilmetakrilata za prevenciju gotovo ireverzibilne adhezije mjehurića silikonskog ulja na površinu umjetne leće.^{33,86,91-95}

Za intraokularne leće od silikona pokazano je da čvrsto adheriraju na intraokularnu leću te se eventualno moraju ukloniti iz oka.⁹⁶

Uklanjanje silikonskog ulja pasivnom metodom kroz planiranu stražnju kapsuloreksu izaziva signifikantni gubitak endotelnih stanica i promjene u morfologiji endotela rožnice, međutim, te se promjene mogu tolerirati i minimalno su različite u usporedbi s traumom izazvanom standardnom fakoemulzifikacijom (Phaco) i ugradnjom intraokularne leće u stražnju sobicu.^{21,25,66-68,97}

Bez obzira na način uklanjanja silikonskog ulja, važan je pravilan odabir jakosti intraokularne leće prije samog operacijskog zahvata. Da bi se izračunala jakost intraokularne leće, potrebno je učiniti biometriju oka, tj. mjerenje aksijalne duljine očne jabučice. Za izračunavanje modernom formulom za jakost intraokularne leće potrebno je, osim aksijalne

duljine očne jabučice, mjerenje lomne jakosti rožnice, koja se dobiva mjerenjem na keratometru, kao i konstanta intraokularne leće, koja predstavlja broj specifičan za svaki tip intraokularne leće.^{98,99} Za neke formule potrebno je i mjerenje dubine prednje očne sobice, debljine leće, kao i dijametra rožnice.⁹⁹ Danas se najčešće koriste sljedeće formule: Holladay 1 i 2, zatim Sanders, Retzlaff; Kraff (SRK/T), Hoffer Q te Haigis, od kojih svaka ima svoje prednosti i nedostatke.

1.5. BIOMETRIJA OKA ISPUNJENOG SILIKONSKIM ULJEM

1.5.1. *A-scan*-biometrija

Zlatni standard u mjerenju aksijalne duljine oka, kao najvažnije komponente u izračunu jakosti intraokularne leće, jest ultrazvučna biometrija (*A-scan*-biometrija).¹⁰⁰⁻¹⁰²

Preciznost mjerenja aksijalne duljine oka *A-scan*-biometrijom kreće se do 0,1 mm.¹⁰³ Mjerenjem na velikom broju ispitanika utvrđene su prosječne vrijednosti aksijalne duljine oka, kao i pojedinih dijelova oka, npr. rožnice, prednje očne sobice i leće. Prosječna vrijednost aksijalne duljine oka tako je 23,6 mm^{98,103-108}, a većina vrijednosti u rasponu je od 22,0 do 24,5 mm.⁹⁸ U većine osoba razlika u aksijalnoj duljini desnog i lijevog oka je do 0,3 mm.^{101, 109,110}

Prosječna debljina rožnice je 0,55 mm, dubina prednje očne sobice fakičnog oka 3,24 +/- 0,44 mm¹⁰⁵, a debljina leće zamućene kataraktom 4,63 mm.¹⁰⁴ Također, dokazano je da se debljina leće zamućene kataraktom povećava starenjem, uz istovremeno smanjenje dubine prednje očne sobice.¹⁰⁴ Izračunate su i brzine zvuka u pojedinim dijelovima oka. Tako je brzina širenja zvučnih valova u rožnici 1.641 m/s, u prednjoj očnoj sobici i u prostoru staklastog tijela brzina širenja zvučnih valova je jednaka - 1.532 m/s, dok je u leći 1.641 m/s.¹¹¹ Silikonsko ulje u prostoru staklastog tijela bitno usporava širenje zvučnog vala. Brzina zvuka u silikonskom ulju je od 987 m/s za silikonsko ulje viskoznosti 1.000 centistoksa i do 1.040 m/s za ulje viskoznosti 5.000 centistoksa.^{112,113}

Zbog toga je *A-scan*-biometrija oka ispunjenog silikonskim uljem otežana: ehografski izmjerena aksijalna duljina takvog oka mnogo je veća od prave aksijalne duljine, a posljedica male brzine širenja zvuka u silikonskom ulju je atenuacija zvučnog vala, što otežava identifikaciju retinalnog zupca.

Silikonsko ulje često ne ispunjava čitav prostor staklastog tijela. Kako je ono lakše od staklovine, silikonski mjehurić pomiče se u oku ovisno o položaju tijela. U ležećem položaju,

u kojem se obično izvodi *A-scan*-biometrija, silikonski mjehurić pomiče se prema leći, ostavljajući prostor ispunjen tekućinom između samog mjehurića i stražnjeg pola mrežnice. U takvom položaju teško je razlikovati odjek sa stražnje površine silikonskog mjehurića od odjeka mrežnice, što rezultira lažno smanjenom aksijalnom duljinom očne jabučice. Zbog toga je svim pacijentima, kojima je prostor staklastog tijela ispunjen silikonskim uljem, potrebno učiniti biometriju u uspravnom položaju glave i tijela, pri čemu će mjehurić silikonskog ulja najčešće ostati u dodiru sa stražnjim polom mrežnice i omogućiti ispravnu lokalizaciju retinalnog odjeka.

Ukoliko je silikonsko ulje emulzificirano, *A-scan*-biometrijom neće biti moguće izmjeriti aksijalnu duljinu očne jabučice. Emulzifikacijom ulja dolazi do stvaranja malenih kapljica koje mogu u potpunosti ispuniti prostor staklovine.¹⁰⁰ Te malene kapljice daju visokoreflektivne eho-odjeke i dodatno atenuiraju zvučni val, tako da je onemogućena identifikacija retinalnog odjeka. Da bi se *A-scan*-biometrijom dobile precizne vrijednosti aksijalne duljine oka, mjerenja je, kao što je već ranije objašnjeno, potrebno učiniti u uspravnom, sjedećem, položaju pacijenta. Aksijalna duljina oka (AD) može se izračunati formulom za koju je potrebno zasebno određivanje duljine prednje očne sobice (DPS), leće (DL) i prostora staklastog tijela (DST). Te se vrijednosti potom zbroje po formuli $AD = DPS + DL + DST$.¹¹⁴

Na starijim modelima ultrazvučnih uređaja to nije bilo moguće učiniti, jer oni ne dopuštaju promjenu brzine širenja zvuka u staklastom tijelu s 1.532 m/s na, primjerice, 987 m/s. U tom slučaju aksijalna duljina oka može se izračunati korištenjem konverzijskih čimbenika. Za silikonsko ulje viskoznosti 1.000 centistoksa taj je čimbenik 0,64, a za ulje viskoznosti 1.300 centistoksa 0,71.^{115,116}

Većina modernih ultrazvučnih uređaja dopušta promjenu brzine širenja ultrazvučnog vala u staklastom tijelu s 1.532 m/s na brzinu širenja u silikonskom ulju određene viskoznosti. Isto tako, većina uređaja automatski će izračunati duljinu prednje očne sobice, leće i prostora staklastog tijela i zatim ih zbrojiti u konačnu aksijalnu duljinu.

S ciljem rješavanja problema biometrije očiju ispunjenih silikonskim uljem predloženo je nekoliko pristupa. Jedan od njih uključuje preoperativno mjerenje aksijalne duljine oka, što će se upotrijebiti za izračun jakosti intraokularne leće u trenutku kada bude bilo potrebno operirati kataraktu i ukloniti silikonsko ulje. Ovaj pristup, međutim, nije moguće primijeniti u bolesnika s ablacijom retine i odignutom makulom, niti u bolesnika u kojih se planira postaviti serklaž.^{115,117,118} Postavljanje serklaža, naime, dovodi do aksijalne elongacije očne

jabučice, čiji stupanj ovisi o jačini stezanja serklaža i elastičnosti sklere.^{117,118} Isto tako, pokazalo se da i sama vitrektomija dovodi do lagane miopizacije oka.¹¹⁹

Drugi pristup uključuje mjerenje aksijalne duljine kontralateralnog oka.⁸⁹ Ovu metodu nije moguće primijeniti u slučaju anizotropije, postavljenog serklaža, ili u monokularnih bolesnika.^{115,117,118}

Neki autori predložili su intraoperativnu biometriju koja se primjenjuje čim je silikonsko ulje uklonjeno iz prostora staklastog tijela.¹²⁰ Za ovu metodu potrebna je velika zaliha intraokularnih leća spremnih za implantaciju, a problem predstavlja i sterilizacija ultrazvučnog uređaja i sonde za biometriju, čime se produljuje vrijeme operacije. Isto tako, emulzificirano silikonsko ulje koje nije moguće u potpunosti ukloniti¹²¹, onemogućit će intraoperativno mjerenje aksijalne duljine.

Poseban problem predstavljaju bolesnici s visokom kratkovidnošću kojima je, zbog stražnjeg stafiloma, nemoguće učiniti ultrazvučnu biometriju, ili, ukoliko se ona uspije učiniti, postoperativno dolazi do velikih odstupanja od ciljane refrakcije.¹²²

Osim toga, poznato je da primjena formule SRK/T može rezultirati velikim greškama u vrlo kratkovidnih očiju¹²³ pa su, stoga, neki autori predložili korištenje specijalne formule u tim slučajevima.^{124,125}

1.5.2. Ostale metode biometrije

U posljednjih nekoliko godina u svijetu se sve češće koristi optička biometrija kao alternativa ultrazvučnoj biometriji.^{126,127} Optička biometrija temelji se na načelu laserske interferometrije i za primjenu te metode, za razliku od ultrazvučne biometrije, nije potreban kontakt mjernog uređaja i oka. Usporedbe između optičke i ultrazvučne biometrije pokazale su podjednaku preciznost obiju metoda¹²⁸, dok su neke studije pokazale povećanu preciznost optičke biometrije.¹²⁹ Optička biometrija uređajem IOL Master također se pokazala korisnom u kompliciranih slučajeva, u koje spadaju i bolesnici sa silikonskim uljem u oku. No, postotak bolesnika kojima nije moguće učiniti optičku biometriju kreće se, prema literaturi, od 4% do 11%¹²⁹⁻¹³¹ i to zbog nesuradnje bolesnika, nemogućnosti fiksacije zbog jake zamućenosti leće, zatim zbog ožiljaka na rožnici ili mrežnici, nistagmusa i slično.

Također, u literaturi je opisano mjerenje aksijalne duljine očne jabučice ispunjene silikonskim uljem kompjutoriziranom tomografijom.¹³² Aksijalna duljina mjerila se korištenjem presjeka skeniranja debljine 3 mm, nakon čega se za potrebe mjerenja uzeo najbolji presjek na kojem se vide polazišta i medijalnog i lateralnog ravnog očnog mišića, zatim leća i vidni

živic. Aksijalna duljina dobila se mjerenjem udaljenost od apeksa rožnice do fovee koja se nalazi približno 4,5 mm temporalno od vidnog živca. Prednost ove metode je što je moguće izmjeriti aksijalnu duljinu očne jabučice i u visokokratkovidnih bolesnika sa stražnjim stafilomom. Kompjutorizirana tomografija omogućuje vizualizaciju stražnjeg stafiloma i precizno mjerenje aksijalne duljine očne jabučice, što ili nije moguće učiniti ultrazvučnom biometrijom, ili posljedično ima velika odstupanja od ciljane refrakcije. Nedostatak kompjutorizirane tomografije jest izlaganje bolesnika zračenju.

2. HIPOTEZA

Iz uvoda je vidljiva složenost postupka operacije katarakte i uklanjanja silikonskog ulja aktivnom ili pasivnom metodom.

Hipoteza postavljena u ovome istraživanju je da operacija katarakte i uklanjanje silikonskog ulja kroz planiranu stražnju kapsuloreksu dovodi do bržeg oporavka vidne oštine i smanjenog broja postoperativnih komplikacija, u usporedbi s operacijom katarakte i uklanjanja silikonskog ulja kroz *pars plana*-sklerotomiju.

3. CILJEVI ISTRAŽIVANJA

Ciljevi ovoga istraživanja bili su:

1. Odrediti učinkovitost operacije katarakte i uklanjanja silikonskog ulja kroz planiranu stražnju kapsuloreksu u rehabilitaciji vidne oštine.
2. Identificirati čimbenike rizika i procijeniti njihovu ulogu u nastanku postoperativnih komplikacija prilikom operacije katarakte i uklanjanja silikonskog ulja kroz planiranu stražnju kapsuloreksu, odnosno *pars plana*-sklerotomiju.

4. BOLESNICI I METODE ISTRAŽIVANJA

Prospektivno randomizirano istraživanje provedeno je na Klinici za očne bolesti Kliničkog bolničkog centra "Sestre milosrdnice", Vinogradska 29, 10.000 Zagreb.

4.1. KRITERIJI ZA UKLJUČENJE U STUDIJU

U studiju su bili uključeni bolesnici kojima je učinjena *pars plana*-vitrektomija s instilacijom silikonskog ulja (viskoznosti 1.000 - 1.300 centistoksa), zbog regmatogene ablacije retine, proliferativne dijabetičke retinopatije i traumatske regmatogene ablacije retine.

Vrijeme trajanja endotamponade silikonskim uljem bilo je od 2 do 8 mjeseci.

U svih bolesnika prisutna je stabilna mrežnica koja ne iziskuje vitreoretinalnu reintervenciju. Prema klasifikaciji LOCS III u svih bolesnika radilo se o:

- kortikalnoj zamućenosti leće (C - *cortical*) 1. - 2. stupnja,
- nuklearnoj zamućenosti leće (NC - *nuclear color*) 1. - 3. stupnja te o
- stražnjoj supkapsularnoj zamućenosti leće (P - *posterior subcapsular*) 1. - 2. stupnja.

4.2. KRITERIJI ZA ISKLJUČENJE IZ STUDIJE

U studiju nisu bili uključeni bolesnici s:

- promjenama na očnoj pozadini koje iziskuju vitreoretinalnu reintervenciju,
- kataraktom prema klasifikaciji LOCS III: NC - 4 - 6, P -3 - 5,
- prethodno operiranom kataraktom.

4.3. ANAMNEZA I KLINIČKI PREGLED BOLESNIKA

Iscrpnom anamnezom od svakog su bolesnika uzeti podatci o prethodnim očnim bolestima i operacijama te o njihovim eventualnim komplikacijama.

Klinički pregled uključivao je:

- određivanje vidne oštine Snellenovim optotipom,

- mjerenje intraokularnog tlaka aplanacijskim tonometrom,
- pregled prednjeg segmenta oka biomikroskopom (stanje rožnice i gradacija katarakte prema klasifikaciji LOCS III),
- binokularni pregled očne pozadine biomikroskopom, koristeći leću 90 D Volk Superfield,
- izračun jakosti intraokularne leće formulom SRK/T, u sjedećoj poziciji.

4.3.1. Ultrazvučna biometrija oka i izračun jakosti intraokularne leće

Svim bolesnicima u sklopu rutinske preoperativne obrade učinjena je ultrazvučna *A-scan*-biometrija uređajem ALCON Ultrascan.

Tijekom *A-scan*-biometrije prosječna aksijalna duljina oka, izvedena iz deset pojedinačnih mjerenja, uvrštena je zajedno s vrijednostima keratometrije i A-konstantama za svaki tip intraokularne leće u formulu za izračun jakosti intraokularne leće. U radu je korištena formula SRK/T, koja pripada trećoj generaciji teorijskih formula za izračun jakosti intraokularne leće.

4.4. RANDOMIZACIJA BOLESNIKA

U istraživanje su susljedno bili uključeni bolesnici dobi starije od 18 godina koji zadovoljavaju kriterije navedene u poglavlju 3.1. i koji su potpisali suglasnost za sudjelovanje u istraživanju, a u kojih je prethodno učinjena *pars plana*-vitrektomija i instilirano silikonsko ulje (vrijeme endotamponade trajalo je minimalno dva mjeseca).


Prvoj skupini bolesnika učinjen je kombiniran operativni zahvat - operacija katarakte i uklanjanje silikonskog ulja pasivnom hidrodinamičkom ekspresijom, kroz planiranu stražnju kapsuloreksu. Drugoj skupini bolesnika učinjena je operacija katarakte, a potom uklonjeno silikonsko ulje - aktivno, sukcijom kroz sklerotomiju.

4.5. OPERACIJSKI ZAHVAT

4.5.1. Prva skupina bolesnika - operacija katarakte i uklanjanje silikonskog ulja pasivnom metodom

Standardna metoda fakoemulzifikacije uređajem ALCON UNIVERSAL II (Alcon, Fort Worth, TX, USA): kornealnom incizijom (*clear corneal incision*), temporarnije od 12 h, učine se paracenteze na 2 i 10 h. Emulzificirano ulje kojeg eventualno ima u prednjoj očnoj

sobici aspirira se automatskom irigacijsko-aspiracijskom sondom. U prednju očnu sobicu injicira se Viscoat (Alcon, Forth Worth, TX, USA) i učini se prednja vitrektomija iglom, kapsulotomom (Erbe Dicapsutom, Tübingen, Germany), ili Utrata-pincetom (Katena Products, Denville, NJ, USA). Potom se učini hidrodisekcija, hidrodelineacija, fakoemulzifikacija te irigacija i aspiracija preostalog lećnog materijala. Zatim slijedi planirana stražnja kapsuloreksa iglom, ili kapsulotomom (Erbe Dicapsutom, Tübingen, Germany), u središnjem području stražnje kapsule leće. Potom se nježno pritisne na stražnju stranu kornealnog reza i otvori se infuzijska kanila smještena u inferotemporalnom kvadrantu s kojom će se nadomjestiti silikonsko ulje fiziološkom ili bazičnom solnom otopinom. Silikonsko ulje tada slobodno izlazi kroz planiranu stražnju kapsuloreksu i iz oka kroz kornealnu inciziju. Postupak traje dok cijelo ulje ne iscure van, a potom se zatvori infuzijska kanila. Nakon toga očna pozadina pregleda se oftalmoskopom da se utvrdi stanje mrežnice, kao i je li sve silikonsko ulje uklonjeno. Potom se ugradi akrilatna intraokularna leća u kapsularnu vreću (AcrySof Natural, Alcon, Forth Worth, TX, USA). Na kraju operacije postavi se šav na otvor sklerotomije resorptivnim koncem 6,0 (Vicryl® Ethicon GmbH Norderstedt, Deutschland), a spojnice se zašije resorptivnim koncem 7,0 (Vicryl® Ethicon GmbH Norderstedt, Deutschland). Zatim se, subkonjunktivalno, aplicira injekcija dexametasona (Krka, Novo Mesto, Slovenija).

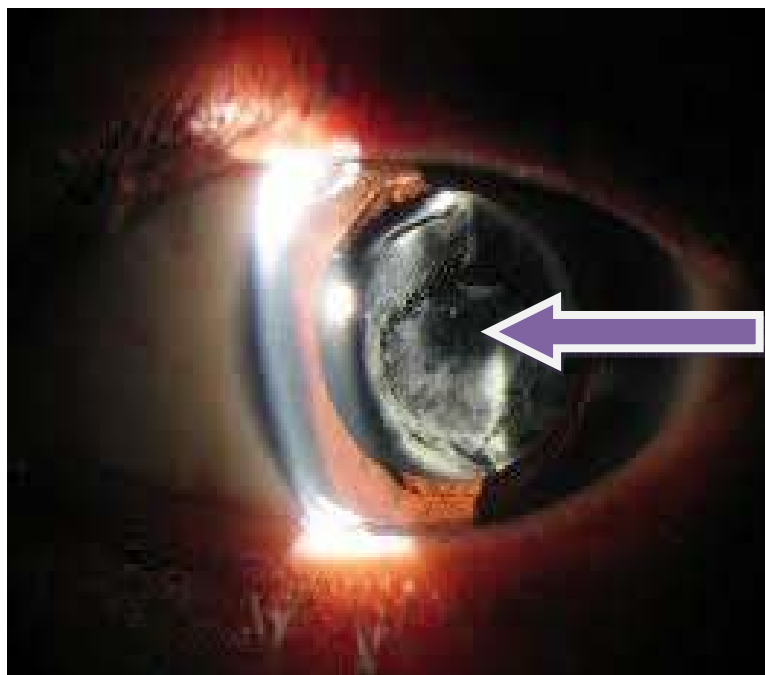


Slika 3.1. Pseudofakija s planiranom stražnjom kapsuloreksom.

4.5.2. Druga skupina bolesnika - operacija katarakte i uklanjanje silikonskog ulja aktivnom metodom

Standardna metoda fakoemulzifikacije uređajem ALCON UNIVERSAL II (Alcon, Fort Worth, TX, USA), kornealnom incizijom temporarnije od 12 h, učine se paracenteze na 2 i 10 h. Emulzificirano ulje kojeg eventualno ima u prednjoj očnoj sobici aspirira se automatskom irigacijsko-aspiracijskom sondom. U prednju očnu sobicu injicira se Viscoat (Alcon, Fort Worth, TX, USA) i učini se prednja kapsuloreksa iglom, kapsulotomom (Erbe Dicaputom, Tübingen, Germany), ili Utrata-pincetom (Katena Products, Denville, NJ, USA). Potom se učini hidrodisekcija, hidrodelineacija, fakoemulzifikacija, a zatim irigacija i aspiracija preostalog lećnog materijala. Slijedi ugradnja akrilatne intraokularne leće (AcrySof Natural, Alcon, Fort Worth, TX, USA) u kapsularnu vreću i uklanjanje preostalog viskoelastika.

Nakon toga učine se sklerotomije, prva 3,5 mm od limbusa u inferotemporalnom kvadrantu gdje se instalira infuzijska kanila od 4 mm kroz koju će se nadomjestiti silikonsko ulje, fiziološkom ili bazičnom solnom otopinom, a druga sklerotomija učini se 3,5 mm od limbusa u superonazalnom ili superotemporalnom kvadrantu, gdje se instalira druga kanila 20 *gauge* spojena na uređaj za vitrektomiju ALCON OCUTOM (Alcon, Fort Worth, TX, USA), kroz koju se aktivnom sukcijskom aspirira silikonsko ulje. Po uklanjanju silikonskog ulja pregleda se očna pozadina, a potom se otvori sklerotomije zatvore resorptivnim koncem 6,0 (Vicryl® Ethicon GmbH, Norderstedt, Deutschland), a spojnica resorptivnim koncem 7,0 (Vicryl® Ethicon GmbH, Norderstedt, Deutschland). Na kraju operacije subkonjunktivalno se aplicira injekcija dexametasona (Krka Novo Mesto, Slovenija).



Slika 3.2. Pseudofakija sa zamućenom stražnjom kapsulom.

4.6. KONTROLNI PREGLEDI

Bolesnici su bili kontrolirani u pet vremenskih intervala nakon operacijskog zahvata:

1. dana, 7. dana, 14. dana, 35. dana i 56. dana.

Svaki kontrolni pregled obuhvatio je:

- određivanje vidne oštine Snellenovim optotipom,
- mjerenje očnog tlaka aplanacijskim tonometrom,
- pregled prednjeg očnog segmenta biomikroskopom,
- pregled očne pozadine lupom 90 D Volk Superfield,
- bilježenje subjektivnih i objektivnih poslijeoperacijskih komplikacija.

4.7. STATISTIČKA ANALIZA

Za sva opažena obilježja koristila se deskriptivna analiza koja je obuhvatila izračun mjera centralne tendencije i varijabilnosti. Postojanje statistički značajne razlike među skupinama testiralo se odgovarajućim parametrijskim i neparametrijskim testovima, uvažavajući pritom osnovne zahtjeve za značajke raspodjele i homogenost varijanci ispitivanih skupina.

Za ispitivanje značajnosti razlike među pojedinim uzorcima u nizu ponovljenih mjerenja koristili su se odgovarajući statistički testovi za zavisne uzorke.

Test ANOVA koristio se za višestruko mjerenje istog uzorka u vremenskom slijedu, za dva niza podataka.

Multipla logistička regresijska analiza koristila se za identifikaciju obilježja koja se mogu smatrati prediktorima nastanka poslijeoperacijskih komplikacija prilikom operacije katarakte i uklanjanja silikonskog ulja kroz planiranu stražnju kapsuloreksu, odnosno *pars plana*-sklerotomiju.

Potreban broj bolesnika za istraživanje, izračunat je s pomoću Altmanovog nomograma, uzimajući snagu 80%, uz 5%-tnu razinu značajnosti.

Svi prikupljeni podatci pohranili su se u programu MS Excel.

Statistička analiza učinjena je u programu MedCalc 8.1.1.0.

5. REZULTATI

5.1. OPĆI PODATCI

Prosječna dob ispitanika izražena je medijanom (min - max), a spolna raspodjela frekvencijama. Razlika između skupina testirana je t-testom.

U prospektivnu randomiziranu studiju uključeno je ukupno 130 bolesnika podijeljenih u dvije skupine. U svakog bolesnika u studiju je bilo uključeno smo jedno operirano oko.

U prvu skupinu uključeni su bolesnici kojima je učinjena operacija katarakte i uklanjanja silikonskog ulja pasivnom hidrodinamikom, ekspresijom kroz planiranu stražnju kapsuloreksu; ukupno 64 bolesnika. Srednja dob bila je 61 godina (28 - 82).

U drugu skupinu uključeni su bolesnici kojima je učinjena operacija katarakte i uklanjanje silikonskog ulja aktivno, sukcijom kroz sklerotomiju; ukupno 66 bolesnika. Srednja dob bila je 63 godine (32 - 80).

Među dvjema skupinama ne postoji statistički značajna razlika u raspodjeli bolesnika prema dobi ($p = 0,185$). Također, među dvjema randomiziranim skupinama ne postoji statistički značajna razlika u raspodjeli operiranog oka ($p = 0,473$).

Tablica 5.1. Epidemiološke osobine bolesnika 1. i 2. skupine.

	1. skupina (n = 64)	2. skupina (n = 66)	p	Statistički test
Srednja dob (godine)	61	63	0,185	t-test
Žene N (%)	35 (54,7%)	26 (39,4%)	0,119	z-test
Desno oko N (%)	37 (57,8%)	33 (50%)	0,473	z-test

5.2. ANALIZA VIDNE OŠTRINE

5.2.1. Analiza preoperativne vidne oštrine

Preoperativne vidne oštrine 1. skupine i 2. skupine bile su od 0,0125 do 0,3, mjerene Snellenovim optotipom.

Tablica 5.2. Analiza preoperativne vidne oštrine.

	1. skupina	2. skupina	p	Statistički test
Preoperativna vidna oštrina	0,0125 - 0,3	0,0125 - 0,3	0,434	Mann-Whitneyjev test
Median	0,075	0,075		

Analiza preoperativne vidne oštine pokazala je da nije bilo statistički značajne razlike u preoperativnoj vidnoj oštini među dvjema randomiziranim skupinama.

5.2.2. Analiza postoperativnih vidnih oština među dvjema randomiziranim skupinama

5.2.2.1. Analiza postoperativnih vidnih oština među dvjema randomiziranim skupinama 1. postoperativnog dana

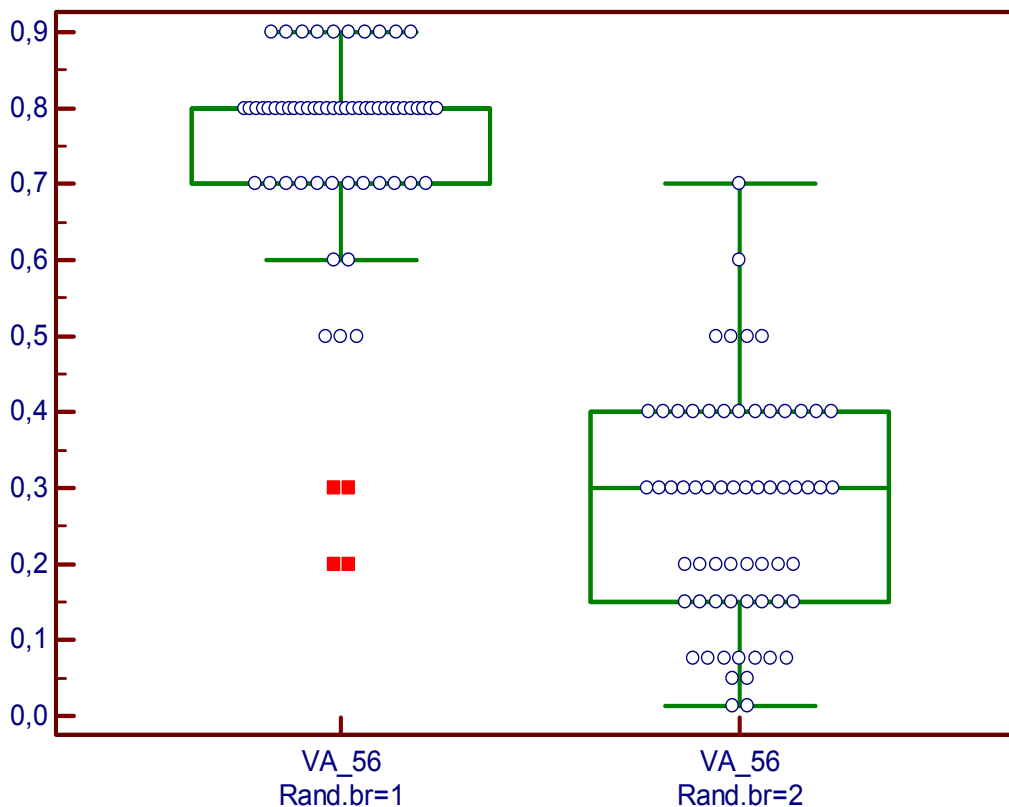
U 1. randomiziranoj skupini prvog postoperativnog dana 43 ispitanika, od ukupno 64, imalo je vidnu oštrinu veću od 0,5, dok je u 2. randomiziranoj skupini 2 ispitanika od ukupno 66 imalo vidnu oštrinu veću od 0,5 mjerenu Snellenovim optotipom.

Tablica 5.3. Usporedbe postoperativnih vidnih oština među randomiziranim skupinama prvog postoperativnog dana.

	1. skupina (n = 64)	2. skupina (n = 66)	p	Statistički test
Vidna oštrina < 0,5	21	64	< 0,001	χ^2 -test
Vidna oštrina > 0,5	43	2		

Tablica 5.4. Usporedbe postoperativnih vidnih oštrina među randomiziranim skupinama 56. postoperativnog dana.

	1. skupina (n = 62)	2. skupina (n = 62)	p	Statistički test
VO < 0,5	4	58	< 0,001	χ^2 -test
VO > 0,5	56	6		



Grafikon 5.2. Prikaz vidnih oštrina među dvjema randomiziranim skupinama 56. postoperativnog dana.

56. postoperativnog dana utvrđena je statistički značajna razlika u postoperativnoj vidnoj oštrini ($p < 0,001$) među dvjema randomiziranim skupinama.

5.3. ANALIZA STUPNJA ZAMUĆENOSTI LEĆE

U svih ispitanika stupanj zamućenosti leće analiziran je po klasifikacijskom sustavu LOCS III i potom kategoriziran, ovisno o stupnju zamućenosti, u 13 kategorija.

Tablica 5.5. Kategorizacija zamućenosti leće po klasifikacijskom sustavu LOCS III.

Klasifikacijski sustav LOCS III	Kategorija
N1 P1	1
N1 P2	2
N2 P2	3
N3 P2	4
N3 P3	5
C1P2	6
C1 P3	7
C2 P3	8
C3 N2	9
C1 N2 P2	10
C1 N1 P3	11
C2 N1 P2	12
C2 N2 P2	13

Analiza stupnja zamućenosti leće pokazala je da nije bilo statistički značajne razlike u stupnju zamućenosti leće među dvjema randomiziranim skupinama - $p = 0,734$ (Mann-Whitneyjev test).

Najučestalija kategorija zamućenosti leće bila je kategorija 3 (nuklearno 2 i zamućenost supkapsularno straga 2), u 25 od 64 bolesnika u 1. randomiziranoj skupini, te u 22 od 66 bolesnika u 2. randomiziranoj skupini. Slijedi kategorija 11 (kortikalna zamućenost 1, nuklearna zamućenost 2 i zamućenosti supkapsularno straga 2) u po 12 ispitanika u svakoj skupini.

Tablica 5.6. Prikaz učestalosti pojedinog tipa zamućenosti leće prema klasifikacijskom sustavu LOCS III unutar skupina.

	1	2	3	4	5	6	7	8	9	10	11	12	13	N
1	0	2	25	4	0	1	0	0	1	3	12	8	8	64
2	1	2	22	2	3	0	1	2	2	8	12	4	7	66
N	1	4	47	6	3	1	1	2	3	11	24	12	15	130
%	0,8	3,1	36,2	4,6	2,3	0,8	0,8	1,5	2,3	8,5	18,5	9,2	11,5	

5.3.1. Analiza stupnja zamućenosti leće i trajanja endotamponade

Analiza stupnja zamućenosti leće pokazala je da nije bilo statistički značajne razlike između stupnja zamućenosti leće i trajanja endotamponade $p = 0,436$ (Mann Whitneyjev test).

5.4. ANALIZA INTRAOKULARNOG TLAKA

5.4.1. Analiza sekundarnoga glaukoma

Preoperativno, dijagnozu sekundarnog glaukoma u 1. randomiziranoj skupini imalo je 7 od ukupno 64 ispitanika, dok je istu dijagnozu u 2. randomiziranoj skupini imalo 8 od ukupno 66 ispitanika.

Tablica 5.7. Prikaz sekundarnoga glaukoma po randomiziranim skupinama.

	1. skupina (n = 64)	2. skupina (n = 66)
Sekundarni glaukom (N)	7	8
(%)	11%	12,1%

Analiza sekundarnoga glaukoma pokazala je da nije bilo statistički značajne razlike u pojavi sekundarnoga glaukoma među dvjema randomiziranim skupinama.

Tablica 5.8. Pojava emulzificiranog silikonskog ulja u prednjoj očnoj sobici u bolesnika sa sekundarnim glaukomom po randomiziranim skupinama.

	1. skupina (n = 7)	2. skupina (n = 8)
Emulzificirano silikonsko ulje (%)	3 43%	3 38%

Analiza pojave emulzificiranog silikonskog ulja u prednjoj očnoj sobici pokazala je da nije bilo statistički značajne razlike u pojavi emulzificiranog silikonskog ulja u prednjoj očnoj sobici u bolesnika sa sekundarnim glaukomom među randomiziranim skupinama.

5.4.2. Analiza preoperativnih vrijednosti intraokularnog tlaka u dvjema randomiziranim skupinama

Preoperativne vrijednosti intraokularnog tlaka u randomiziranim skupinama bile su u 1. skupini od 10 do 28 mm Hg, a u 2. skupini od 10 do 44 mm Hg.

Tablica 5.9. Vrijednosti preoperativnog intraokularnog tlaka u randomiziranim skupinama.

	1. skupina (n = 64)	2. skupina (n = 66)	p	Statistički test
IOT median	10 - 28 mm Hg 17,5 mm Hg	10 - 44 mm Hg 18 mm Hg	0,387	Mann-Whitneyjev test

Analiza preoperativnih vrijednosti intraokularnog tlaka pokazala je da nije bilo statistički značajne razlike u vrijednostima preoperativnog intraokularnog tlaka među dvjema randomiziranim skupinama.

5.4.3. Analiza preoperativnih vrijednosti intraokularnog tlaka po kategorijama u dvjema randomiziranim skupinama

Intraokularni tlak kategoriziran je u dvije skupine. U 1. skupini su vrijednosti intraokularnog tlaka koje su niže od 20 mm Hg, a u 2. skupini su vrijednosti intraokularnog tlaka više od 20 mm Hg.

Tablica 5.10. Vrijednosti intraokularnog tlaka po kategorijama u randomiziranim skupinama.

	1. skupina (n = 64)	2. skupina (n = 66)	p	Statistički test
IOT < 20 mmHg	54	51	0,421	χ^2 -test
IOT > 20 mmHg	10	15		

Analiza preoperativnih vrijednosti intraokularnog tlaka po kategorijama u dvjema randomiziranim skupinama pokazala je da nije bilo statistički značajne razlike u vrijednostima

preoperativnog intraokularnog tlaka po kategorijama među dvjema randomiziranim skupinama.

5.4.4. Analiza vrijednosti preoperativnog i postoperativnih intraokularnih tlakova

Tablica 5.11. Usporedba preoperativnog i postoperativnih intraokularnih tlakova u 1. randomiziranoj skupini.

	n	Minimum	25th Percentile	Median	75th Percentile	Maximum
IOT	64	10,0000	15,000	18,000	19,000	28,000
IOT - 1	64	8,0000	10,000	12,000	15,000	22,000
IOT - 7	64	10,0000	12,000	13,000	15,000	23,000
IOT - 14	64	10,0000	12,000	13,000	15,000	23,000
IOT - 35	64	10,0000	12,000	13,000	15,000	24,000
IOT - 56	64	8,0000	12,000	13,000	15,000	22,000

Analiza preoperativnog i postoperativnih intraokularnih tlakova pokazala je da postoji statistički značajna razlika u vrijednosti preoperativnog i postoperativnih intraokularnih tlakova $p < 0,001$ (Friedmanov test) u prvoj randomiziranoj skupini.

Post Hoc-test pokazuje da se vrijednosti intraokularnih tlakova 1., 7., 14., 35. i 56. dana statistički značajno ($p < 0,05$) razlikuju od vrijednosti preoperativnog intraokularnog tlaka.

Tablica 5.12. Usporedba preoperativnog i postoperativnih intraokularnih tlakova u 2. randomiziranoj skupini.

	n	Minimum	25th Percentile	Median	75th Percentile	Maximum
IOT	64	10,0000	16,000	18,000	19,000	44,000
IOT - 1	64	8,0000	11,000	13,000	16,000	26,000
IOT - 7	64	9,0000	12,000	14,000	18,000	26,000
IOT - 14	64	10,0000	12,000	14,000	18,000	26,000
IOT - 35	64	11,0000	12,000	14,000	18,000	25,000
IOT - 56	64	8,0000	12,000	14,000	18,000	24,000

Analiza je pokazala da postoji statistički značajna razlika u vrijednosti preoperativnog i postoperativnih intraokularnih tlakova $p < 0,001$ (Friedmanov test) u drugoj randomiziranoj skupini.

Post Hoc-test pokazuje da se intraokularni tlak 1., 7., 14., 35. i 56. dana statistički značajno ($p < 0,05$) razlikuje od preoperativnog intraokularnog tlaka.

5.4.5. Analiza vrijednosti preoperativnog i postoperativnog intraokularnog tlaka 1. postoperativnog dana

Tablica 5.13. Analiza vrijednosti preoperativnog i postoperativnog intraokularnog tlaka 1. postoperativnog dana.

	Preoperativne vrijednosti	Postoperativne vrijednosti (1. dan)	p	Statistički test
IOT	15 - 19	11 - 16	0,001	Parni test
Median	18	12,5		

Analiza je pokazala da postoji statistički značajna razlika ($p < 0,001$) u vrijednostima preoperativnog i postoperativnog intraokularnog tlaka prvog postoperativnog dana. Točnije,

došlo je do statistički značajnog sniženja intraokularnog tlaka prvog postoperativnog dana u objema randomiziranim skupinama, u odnosu na preoperativne vrijednosti.

5.4.6. Analiza vrijednosti preoperativnog i postoperativnih intraokularnih tlakova 7., 14. i 35. postoperativnog dana

Analiza je pokazala da nije bilo statistički značajne razlike u vrijednostima intraokularnih tlakova među randomiziranim skupinama 7., 14., i 35. postoperativnog dana.

5.4.7. Analiza vrijednosti preoperativnog i postoperativnog intraokularnog tlaka 56. postoperativnog dana

Tablica 5.14. Vrijednosti intraokularnog tlaka 56. postoperativnog dana po kategorijama.

	1. skupina (n = 62)	2. skupina (n = 62)	p	Statistički test
IOT < 20 mmHg	58	52	0,156	χ^2 -test
IOT > 20 mmHg	4	10		

Analiza je pokazala da nije bilo statistički značajne razlike u vrijednostima intraokularnog tlaka po kategorijama među randomiziranim skupinama 56. postoperativnog dana.

5.5. ANALIZA TRAJANJA ENDOTAMPONADE SILIKONSKIM ULJEM

Trajanje endotamponade silikonskim uljem u objema randomiziranim skupinama bilo je 2 do 8 mjeseci.

Tablica 5.15. Analiza trajanja endotamponade među randomiziranim skupinama.

	Skupina 1	Skupina 2	p	Statistički test
Trajanje endotamponade	2 - 8 mjeseci	2 - 8 mjeseci	0,831	Mann-Whitneyjev test
Median	5 mjeseci	5 mjeseci		

Analiza trajanja endotamponade među randomiziranim skupinama pokazala je da nije bilo statistički značajne razlike u trajanju endotamponade među dvjema randomiziranim skupinama.

5.6. ANALIZA ZAMUĆENOSTI STRAŽNJE KAPSULE LEĆE

Zamućenost stražnje kapsule leće kategorizirana je u četiri kategorije, ovisno o stupnju zamućenosti. Ispitanici u kojih nije bilo zamućenosti kapsule pripadaju 0. kategoriji, oni s blagom zamućenosti kapsule 1. kategoriji, s umjerenom zamućenosti 2. kategoriji te s izrazitom zamućenosti stražnje kapsule leće 3. kategoriji.

Tablica 5.16. Usporedba zamućenosti stražnje kapsule leće po kategorijama u randomiziranim skupinama.

Kategorija	Skupina 1 (n = 64)	Skupina 2 (n = 66)	p	Statistički test
0	63	8	< 0,001	χ^2 -test
1	0	11		
2	1	45		
3	0	2		

Analiza zamućenosti stražnje kapsule leće po kategorijama u randomiziranim skupinama pokazala je da postoji statistički značajna razlika ($p < 0,001$) u stupnju zamućenosti stražnje kapsule leće ispitanika među dvjema randomiziranim skupinama.

5.7. ANALIZA KERATOPATIJE 1. POSTOPERATIVNOG DANA

Tablica 5.17. Usporedba keratopatije prvog postoperativnog dana među randomiziranim skupinama.

	Skupina 1 (n = 64)	Skupina 2 (n = 66)	p	Statistički test
Nema keratopatije	62	58	0,049	χ^2 -test
Keratopatija	2	8		

Analiza keratopatije prvog postoperativnog dana pokazala je da postoji statistički značajna razlika u pojavi keratopatije ($p = 0,049$) među randomiziranim skupinama prvog postoperativnog dana. U ostalim danima postoperativnog praćenja nije zabilježena keratopatija.

5.8. ANALIZA VITREALNIH KRVARENJA

5.8.1. Analiza vitrealnih krvarenja 1. postoperativnog dana

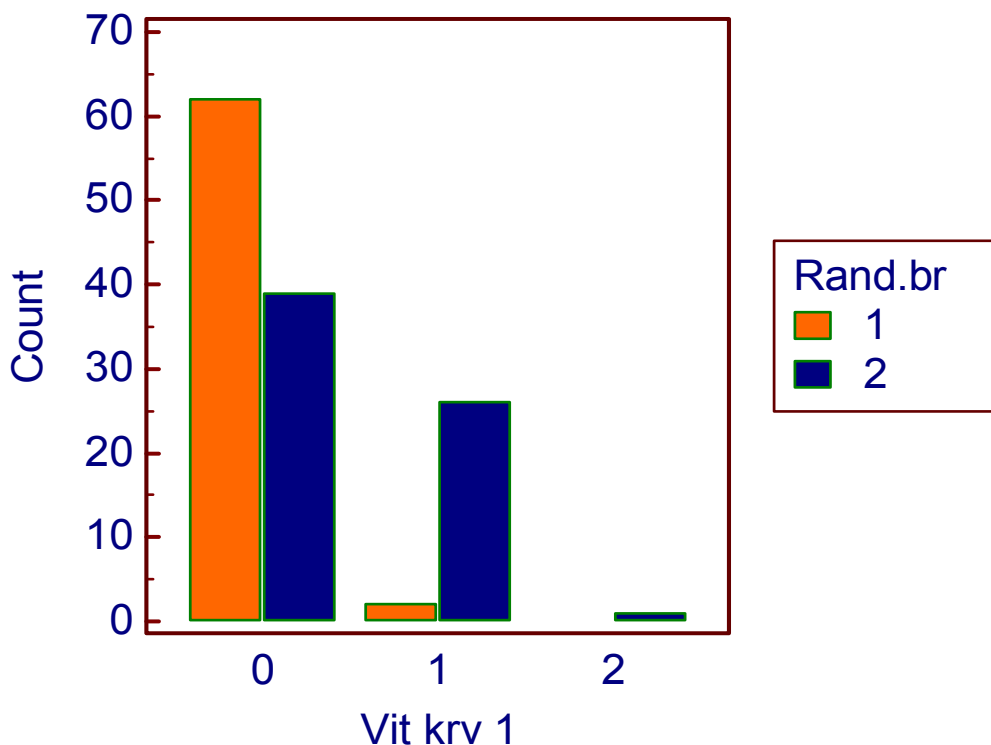
Vitrealna krvarenja kategorizirana su po stupnju krvarenja u tri kategorije:

0. kategorija - pacijenti u kojih nije bilo krvarenja,
1. kategorija - pacijenti u kojih je bilo blagih krvarenja,
2. kategorija - pacijenti u kojih je bilo srednje gustih krvarenja.

Tablica 5.18. Usporedba vitrealnih krvarenja po kategorijama u randomiziranim skupinama prvog postoperativnog dana.

Vitrearno krvarenje	Skupina 1 (n = 64)	Skupina 2 (n = 66)	p	Statistički test
0	62	39	< 0,001	χ^2 -test
1	2	26		
2	0	1		

Analiza vitrealnih krvarenja po kategorijama u randomiziranim skupinama prvog postoperativnog dana pokazala je da postoji statistički značajna razlika ($p < 0,001$) u broju vitrealnih krvarenja u ispitanika među dvjema randomiziranim skupinama prvog postoperativnog dana.



Grafikon 5.3. Raspodjela vitrealnih krvarenja po kategorijama 1. postoperativnog dana.

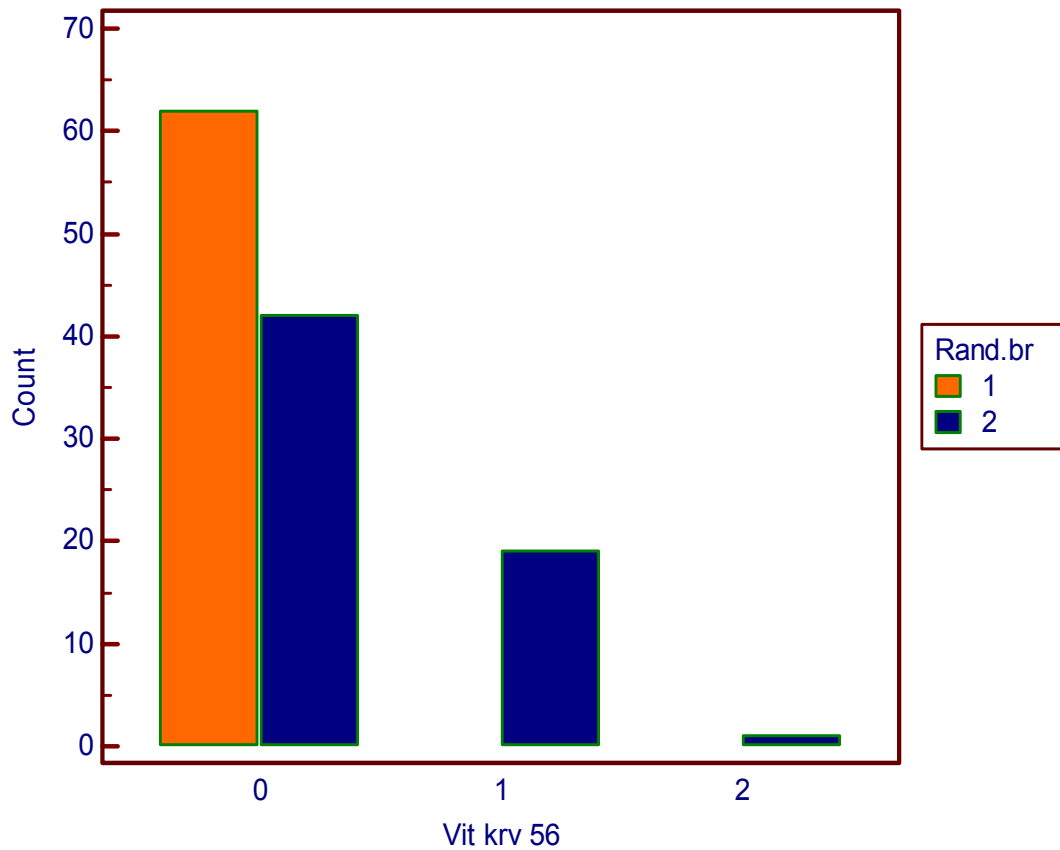
5.8.2. Analiza vitrealnih krvarenja 56. postoperativnog dana

Vitrealna krvarenja 56. postoperativnog dana kategorizirana su na isti način kao i u analizi prvog postoperativnog dana.

Tablica 5.19. Usporedba vitrealnih krvarenja po kategorijama u randomiziranim skupinama 56. postoperativnog dana.

Vitrealno krvarenje	Skupina 1 (n = 64)	Skupina 2 (n = 66)	p	Statistički test
0	62	42	< 0,001	χ^2 -test
1	0	19		
2	0	1		

Analiza vitrealnih krvarenja po kategorijama u randomiziranim skupinama 56. postoperativnog dana pokazala je da postoji statistički značajna razlika ($p < 0,001$) u broju vitrealnih krvarenja u ispitanika među dvjema randomiziranim skupinama.



Grafikon 5.4. Raspodjela vitrealnih krvarenja po kategorijama 56. postoperativnog dana.

5.9. ANALIZA REABLACIJE RETINE

5.9.1. Analiza reablacije retine 1. postoperativnog dana

Reablacija retine nije zabilježena u prvom postoperativnom danu ni u jednoj randomiziranoj skupini.

5.9.2. Analiza reablacije retine 7. postoperativnog dana

Tablica 5.20. Usporedba reablacije retine 7. postoperativnog dana među dvjema randomiziranim skupinama.

	Skupina 1 (n = 64)	Skupina 2 (n = 66)	p	Statistički test
Reablacija retine	0	1	0,975	χ^2 -test

Analiza je pokazala da nije bilo statistički značajne razlike u nastanku reablacije 7. postoperativnog dana među randomiziranim skupinama.

5.9.3. Analiza reablacije retine 14. postoperativnog dana

Tablica 5.21. Usporedba reablacije retine 14. postoperativnog dana među dvjema randomiziranim skupinama.

	Skupina 1 (n = 64)	Skupina 2 (n = 65)	p	Statistički test
Reablacija retine	0	4	0,136	χ^2 -test

Analiza reablacije retine 14. postoperativnog dana među dvjema randomiziranim skupinama pokazala je da nije bilo statistički značajne razlike u nastanku reablacije retine među dvjema randomiziranim skupinama.

5.9.4. Analiza reablacije retine 35. postoperativnog dana

Tablica 5.22. Usporedba reablacije retine 35. postoperativnog dana među dvjema randomiziranim skupinama.

	Skupina 1 (n = 64)	Skupina 2 (n = 61)	p	Statistički test
Reablacija retine	1	2	0,989	χ^2 -test

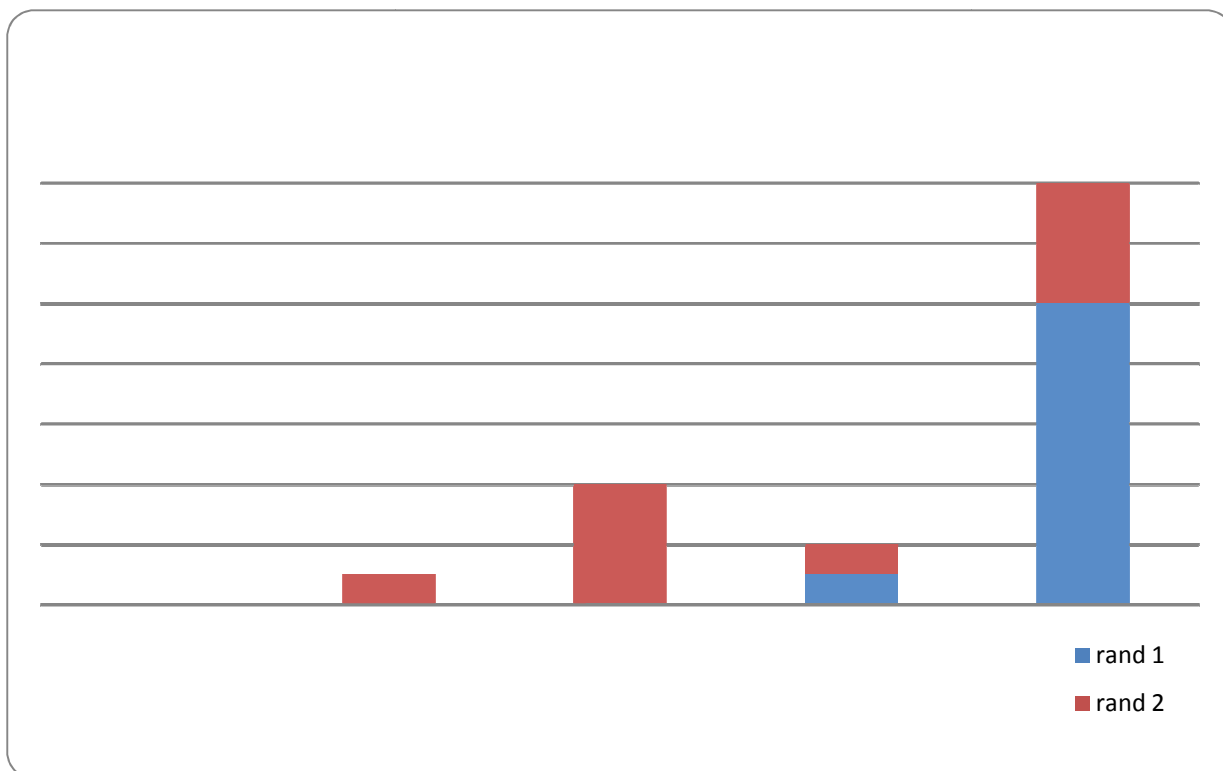
Analiza reablacije retine 35. postoperativnog dana pokazala je da nije bilo statistički značajne razlike u nastanku reablacije retine među dvjema randomiziranim skupinama.

5.9.5. Analiza reablacije retine 56. postoperativnog dana

Tablica 5.23. Usporedba reablacije retine 56. postoperativnog dana među dvjema randomiziranim skupinama.

	Skupina 1 (n = 63)	Skupina 2 (n = 59)	p	Statistički test
Reablacija retine	10	14	0,523	χ^2 -test

Analiza reablacije retine 56. postoperativnog dana među dvjema randomiziranim skupinama pokazala je da nije bilo statistički značajne razlike u nastanku reablacije retine među dvjema randomiziranim skupinama.



Grafikon 5.5. Prikaz pojave reablacije retine među randomiziranim skupinama tijekom praćenja.

Iz grafičkog prikaza vidljivo je da su se reablacije retine pojavljivale svakog dana postoperativnog praćenja, s razlikom učestalije pojave 56. postoperativnog dana bez statistički značajne razlike među dvjema randomiziranim skupinama.

5.10. MULTIPLA LOGISTIČKA REGRESIJSKA ANALIZA POSTOPERATIVNIH KOMPLIKACIJA KAO ČIMBENIKA ZA PONOVI OPERATIVNI ZAHVAT

5.10.1. Multipla logistička regresijska analiza reablacije retine

Analizom je utvrđeno da pojava reablacije retine nije povezana s vrstom operativnog zahvata (tj. randomizacijskim brojem) ni u jednom danu postoperativnog praćenja.

5.10.2. Multipla logistička regresijska analiza vitrealnih krvarenja

Analizom je utvrđeno da su vitrealna krvarenja 1. i 7. postoperativnog dana statistički značajno povezana s vrstom operativnog zahvata (tj. randomizacijskim brojem). U ostalim danima postoperativnog praćenja nije bilo statistički značajne razlike.

1. dan $p = 0,032$

7. dan $p = 0,008$

5. RASPRAVA

Silikonsko ulje služi kao endotamponada nakon *pars plana*-vitrektomije, međutim, zbog incidencije i raznovrsnosti komplikacija (katarakta, povišenje intraokularnog tlaka, emulzifikacija silikonskog ulja, keratopatija), preporučuje se njegovo uklanjanje čim učinak endotamponade više nije potreban.²⁰⁻²⁸ Sve te komplikacije nastaju kao posljedica nepotpune biokompatibilnosti silikonskog ulja, a opisana je i migracija silikonskog ulja u vidni živac,^{29,30} pa čak i u mozak.^{31,32}

Usprkos visokopubliciranim i dobro dizajniranim studijama Silicone Oil Study grupe još uvijek ne postoji konsenzus o indikacijama, metodi instilacije, vremenu ni načinu uklanjanja silikonskog ulja.^{12,33}

Najčešća komplikacija endotamponade silikonskim uljem nakon *pars plana*-vitrektomije svakako je katarakta. Razvoj katarakte u oku ispunjenom silikonskim uljem vrlo je dobro dokumentiran fenomen koji se pojavljuje u gotovo 100% očiju u kojih je endotamponada silikonskim uljem trajala više od tri mjeseca.^{2-4,40,75-77}

Kada je leća relativno bistra u vrijeme uklanjanja silikonskog ulja, klinički signifikantna katarakta razvit će se tijekom dvije godine u više od 60% očiju, s kontinuiranom progresijom, iako je silikonsko ulje uklonjeno.^{20,78}

Usprkos ranom uklanjanju silikonskog ulja (tijekom 6 tjedana nakon instilacije) zabilježena je visoka incidencija razvoja kasnije katarakte i to osobito nuklearne i supkapsularno straga zamućene leće gradirane prema klasifikacijskom sustavu LOCS III.^{5,79-84}

Smatra se da katarakta nastaje kao posljedica izravnog dodira silikonskog ulja sa stražnjom kapsulom leće, čime je onemogućen njen normalni metabolizam.⁴ Drugi mogući mehanizam nastanka katarakte izravni je toksični učinak samog silikonskog ulja.

No, histološke studije nisu pokazale pojavu silikonskog ulja u samoj leći, čak ni u uznapredovalih katarakti.³⁴ Novije studije pokazale su da je vjerojatni uzrok nastanka nuklearne katarakte oksidacijski stres. Ključ prevencije nastanka katarakte nakon vitrektomije bio bi izbjegavanje oksidacijskog stresa. Čimbenici koji bi mogli povećati zaštitu ili popravak sustava do sada nisu dostupni. Novi hidrogel kao zamjena za staklovinu mogao bi imati koristan utjecaj na intraokularni parcijalni tlak kisika.³⁵

Povišenje očnog tlaka nakon *pars plana*-vitrektomije i endotamponade silikonskim uljem može nastati zbog niza razloga kao što su pupilarni blok, upale (trabekulitis), preegzistentni glaukom, migracija silikonskog ulja u prednju očnu sobicu, infiltracije trabekularne mreže silikonskim uljem, priraslice te rubeoze šarenice.

Razvoj keratopatije moguć je u svim slučajevima kada silikonsko ulje ispunjava prednju očnu sobicu i dolazi u izravan dodir s endotelom rožnice.^{24,25} Jedno eksperimentalno istraživanje pokazalo je 40%-tno smanjenje gustoće endotelnih stanica rožnice zečeva koje su bile u dodiru sa silikonskim uljem tijekom šest dana.¹³³

Iz navedenog je vidljivo da je operacija katarakte nužna u svakog bolesnika nakon *pars plana*-vitrektomije i endotamponade silikonskim uljem. Budući da je endotamponada silikonskim uljem privremena, zbog učestalih komplikacija prevladava stav da se silikonsko ulje uklanja iz prostora staklastog tijela čim se procijeni da ono više nije potrebno da bi mrežnica ostala prilegnuta.²¹⁻²³

Operacija katarakte i uklanjanje silikonskog ulja kao jedinstven operacijski zahvat moguće je učiniti primjenom dviju tehnika: pasivnom - hidrodinamičkom ekspresijom kroz planiranu stražnju kapsuloreksu, ili aktivnom - sukcijom kroz sklerotomiju.

Bear⁸⁵ je prvi prikazao operaciju katarakte i uklanjanje silikonskog ulja kao jedinstven operacijski zahvat.

Jonas i sur.³³ u svojoj su studiji prvi pokazali rezultate operacije katarakte i uklanjanja silikonskog ulja dvjema metodama (aktivnom - sukcijom i pasivnom - hidrodinamičkom tehnikom kroz planiranu stražnju kapsuloreksu).

Krepler i sur.⁹⁴ u svojoj prospektivnoj nerandomiziranoj studiji također prikazuju rezultate operacije katarakte i uklanjanja silikonskog ulja na dva načina.

Sukladno rezultatima tih studija kombinirani operativni zahvat operacije katarakte i uklanjanja silikonskog ulja kroz planiranu stražnju kapsuloreksu postaje prihvaćen kao manje invazivna metoda.⁸⁵⁻⁹⁴

Ova studija prva je prospektivna randomizirana u kojoj je učinjena operacija katarakte i uklanjanje silikonskog ulja na dva načina.

Jonas i sur.³³ bilježili su poluvrijeme vidne rehabilitacije, opisujući ga kao razliku među dvjema skupinama bolesnika (aktivno i pasivno uklanjanje silikonskog ulja) od samog operativnog zahvata i vremena kada je vidna oštrina dosegla 50% završne vidne oštrine na kraju studije. Rezultati su pokazali da je signifikantno kraće vrijeme ($p < 0,01$) potrebno za već 50%-tno poboljšanje vidne oštrine u skupine bolesnika kojima je operirana katarakta, a ulje uklanjano pasivno, kroz planiranu kapsuloreksu. Samo trajanje operacijskog zahvata je kraće. Ova metoda, također, ima još nekoliko prednosti kao što su: reduciran broj kirurških procedura, potrebna je jedna sklerotomija umjesto dvije, čime se smanjuje broj postoperativnih vitrealnih krvarenja, što je prikazao Jonas.³³

Krepler i sur.⁹⁴ u svojoj su studiji pokazali da je poboljšanje vidne oštine u skupini kojoj je pasivno uklonjeno silikonsko ulje imalo 42,8% ispitanika, a u skupini aktivnog uklanjanja silikonskog ulja 37,1% ispitanika.

U prospektivnoj nekomparativnoj studiji Larkin i sur.⁸⁶, analizom 34 bolesnika operiranih kombiniranom metodom kojima je silikonsko ulje uklonjeno pasivnom metodom, zabilježili su stabiliziranu i poboljšanu vidnu oštrinu u 74% bolesnika.

U ovu prospektivnu randomiziranu studiju uključeno je ukupno 130 ispitanika kojima je učinjena operacija katarakte i uklanjanje silikonskog ulja (1. skupina uklanjanje silikonskog ulja pasivnom metodom - 64 bolesnika, 2. skupina uklanjanje silikonskog ulja aktivnom metodom - 66 bolesnika). Skupine se nisu međusobno statistički značajno razlikovale po dobi, spolu i raspodjeli operiranog oka.

Rezultati ove studije pokazali su da nije bilo statistički značajne razlike u preoperativnoj vidnoj oštini među dvjema randomiziranim skupinama ($p = 0,434$). Analiza je pokazala statistički značajnu razliku u vidnoj oštini među dvjema randomiziranim skupinama već prvog postoperativnog dana ($p < 0,001$). Također, na kraju praćenja, 56. postoperativnog dana utvrđena je statistički značajna razlika ($p < 0,001$) u vidnoj oštini među dvjema randomiziranim skupinama. Rezultati govore u prilog bržoj rehabilitaciji vidne oštine u bolesnika kojima je operirana katarakta, a silikonsko ulje uklonjeno pasivnom metodom.

Razvoj katarakte već je prije opisan, a mogući uzroci - izravno međudjelovanje silikonskog ulja i stražnje kapsule⁴, toksično djelovanje silikonskog ulja³⁴ te oksidacijski stres - dobro su dokumentirani.³⁵

Analizom stupnja zamućenosti leće, ova je studija pokazala da nije bilo statistički značajne razlike u stupnju zamućenosti leće među dvjema randomiziranim skupinama ($p = 0,734$).

Analizom pojedinih kategorija zamućenosti leće, uočeno je da je kategorija nuklearne zamućenosti, kao i zamućenosti supkapsularno straga, najučestalija. U prvoj skupini 25 od 64 bolesnika (39%) imalo je taj tip zamućenosti, dok je u drugoj skupini 22 od 66 bolesnika (34%) imalo isti tip zamućenosti, što upućuje na snažnu povezanost silikonskog ulja i određenog tipa zamućenosti katarakte (nuklearnog i supkapsularno straga). Rezultati ove studije potvrđuju rezultate Leavera i sur.^{4,34} i Petermeiera i sur.³⁵ o uzroku nastanka katarakte u oku ispunjenom silikonskim uljem.

Studija o silikonskom ulju pokazala je relativno nisku pojavu kronično povišenog očnog tlaka (8%).²⁶ Prema toj studiji, prevencija kasnoga glaukoma trebala bi uključivati

ranije uklanjanje silikonskog ulja, jer u očima iz kojih je uklonjeno silikonsko ulje nisu izmjerene kronično povišene vrijednosti očnog tlaka tijekom 36 mjeseci praćenja.²⁶

Podatci o incidenciji povišenog očnog tlaka nakon endotamponade silikonskim uljem u literaturi vrlo su različiti. Jonas i sur.¹³⁴ u studiji iz 2001. godine analizom 198 očiju zabilježili su incidenciju od 20%. Al-Jazzaf i sur.⁴⁵ četiri godine kasnije analizom 450 očiju bilježe incidenciju od 11%. Iste godine u studiji Tognetta i sur.¹³⁵ na 26 očiju zabilježena je incidencija sekundarnoga glaukoma od 31%.

Analizom preoperativnih vrijednosti intraokularnog tlaka u ovoj je studiji zabilježena incidencija sekundarnoga glaukoma u prvoj randomiziranoj skupini od 11%, dok je u drugoj ona bila 12%. Analiza je pokazala da nije bilo statistički značajne razlike u incidenciji sekundarnoga glaukoma među dvjema skupinama. Pojava emulzificiranog silikonskog ulja u bolesnika sa sekundarnim glaukomom bila je u prvoj randomiziranoj skupini u 3 od 7 bolesnika (43%), a u drugoj skupini 3 od 8 (38%). Analiza je pokazala da, također, nije bilo statistički značajne razlike u pojavi emulzificiranog silikonskog ulja u prednjoj očnoj sobici među dvjema skupinama.

Emulzifikacija silikonskog ulja snažno je povezana s pojavom povišenog očnog tlaka. Wickam i sur.⁵³ dali su u svojoj studiji snažan histopatološki dokaz u prilog tvrdnji opstrukcije trabekularne mreže. Dokazali su pojavu makrofaga s fagocitiranim česticama silikonskog ulja unutar trabekularne mreže.

Zadovoljavajući postotak povišenog očnog tlaka liječi se medikamentozno (30 - 78%).^{45,134} Terapija je usmjerena na snižavanje očnog tlaka i na protuupalno djelovanje. Ukoliko medikamentozna terapija nije dostatna, u obzir dolaze kirurške i/ili laserske metode.

U anatomske stabilne mrežnice preporučuje se uklanjanje silikonskog ulja, a u nestabilnim mrežnicama s lošom vidnom oštrinom u obzir dolazi transskleralna ciklofotokoagulacija.

Analizom preoperativnih vrijednosti intraokularnog tlaka u randomiziranim skupinama zabilježeno je da nema statistički značajne razlike ($p = 0,387$) u vrijednostima intraokularnog tlaka među dvjema randomiziranim skupinama.

Preoperativne vrijednosti intraokularnog tlaka kategorizirane su u dvije kategorije: 1. kategorija - IOT < 20 mmHg i 2. kategorija - IOT > 20 mmHg. Analizom preoperativnih vrijednosti intraokularnog tlaka po kategorijama među randomiziranim skupinama također nije utvrđena statistički značajna razlika ($p = 0,421$).

Postoperativne vrijednosti intraokularnog tlaka također su kategorizirane u dvije skupine. Analizom postoperativnih vrijednosti intraokularnog tlaka po kategorijama 56.

postoperativnog dana među randomiziranim skupinama nije utvrđena statistički značajna razlika ($p = 0,156$). Analizom preoperativnih vrijednosti intraokularnog tlaka i vrijednosti prvog postoperativnog dana utvrđena je statistički značajna razlika ($p < 0,001$), što govori u prilog da u ranom postoperativnom razdoblju nastaje prolazno značajnije sniženje intraokularnog tlaka. U ovoj studiji analizom vrijednosti preoperativnog intraokularnog tlaka i postoperativnih vrijednosti utvrđeno je statistički značajno sniženje ($p < 0,001$) intraokularnog tlaka u objema randomiziranim skupinama.

Post Hoc-testom također je utvrđena statistički značajna razlika ($p < 0,05$) intraokularnog tlaka za sve dane postoperativnog praćenja, u odnosu na one preoperativne vrijednosti u objema randomiziranim skupinama.

Jonas i sur.³³ u svojoj studiji pokazuju da se vrijednosti postoperativnog intraokularnog tlaka među dvjema skupinama signifikantno ne razlikuju.

Silikonsko ulje služi kao endotamponada, ali se zbog incidencije i raznovrsnosti komplikacija predlaže njegovo uklanjanje čim učinak endotamponade više nije potreban. Prema literaturi trajanje endotamponade vrlo je različito, od 6 tjedana pa sve do 24 mjeseca.²⁰⁻⁶³

U ovoj studiji, analizom duljine endotamponade među dvjema randomiziranim skupinama nije bilo statistički značajne razlike ($p = 0,831$), prosječno vrijeme endotamponade bilo je 5 mjeseci u obje skupine.

Primarna zamućenost stražnje kapsule nakon *pars plana*-vitrektomije, endotamponade silikonskog ulja i operacije katarakte naznačena je gotovo u svakog bolesnika, što se dovodi u svezu s djelovanjem silikonskog ulja na stražnju kapsulu leće. U bolesnika kojima je operirana katarakta, a silikonsko ulje uklonjeno pasivnom metodom kroz planiranu stražnju kapsuloreksu, primarna zamućenost stražnje kapsule ukloni se intraoperativno. Stvaranje sekundarne zamućenosti stražnje kapsule se smanjuje, a samim tim i potreba za kapsulotomijom Nd:Yag-laserom.

Roh i sur.¹³⁶ u svojoj su studiji analizirali zamućenost stražnje kapsule u bolesnika kojima je učinjena kombinirana operacija *pars plana*-vitrektomije i katarakte u jednoj skupini te u skupini bolesnika u kojih je *pars plana*-vitrektomija već prethodno učinjena, a u kojih je učinjena samo operacija katarakte u drugoj skupini. Rezultati su pokazali da je 12,5% bolesnika u prvoj skupini imalo zamućenost stražnje kapsule leće, a u drugoj skupini 24,2% bolesnika. To govori u prilog da kombinirana operacija katarakte i *pars plana*-vitrektomije dovodi do posljedične slabije zamućenosti stražnje kapsule leće.

U ovoj studiji stupanj zamućenosti stražnje kapsule leće kategoriziran je u četiri skupine, prva kategorija - nema zamućenosti stražnje kapsule leće, druga kategorija - blaga zamućenost stražnje kapsule leće, treća kategorija - umjerena zamućenost stražnje kapsule leće i četvrta kategorija izrazita zamućenost stražnje kapsule leće. Analiza je pokazala da postoji statistički značajna razlika ($p = 0,001$) u stupnju zamućenosti stražnje kapsule leće među randomiziranim skupinama. Statistički značajna razlika u stupnju zamućenosti stražnje kapsule leće među dvjema skupinama utvrđena je i u studiji Jonasa i sur.³³ U istoj studiji u bolesnika kojima je operirana katarakta i uklonjeno silikonsko ulje aktivnom metodom u čak 27% bolesnika (6 od 22) bilo je potrebno učiniti kapsulotomiju Nd:Yag-laserom. U skupini bolesnika kojima je operirana katarakta i uklonjeno silikonsko ulje pasivnom metodom ni u jednog bolesnika nije bilo potrebno učiniti kapsulotomiju Nd:Yag-laserom.³³

Larkin i sur.⁸⁶ u svojoj su studiji prikazali da je od 34 bolesnika kojima je operirana katarakta i uklonjeno silikonsko ulje pasivnom metodom, u jednog bolesnika bilo potrebno učiniti reotvaranje stražnje kapsule Nd:Yag-laserom, bez obzira na to što je primarno stražnja kapsula već intraoperativno centralno uklonjena.

U ovoj studiji u skupini bolesnika kojima je učinjena operacija katarakte i uklonjeno silikonsko ulje pasivnom metodom kroz planiranu stražnju kapsuloreksu također je u jednog bolesnika, od ukupno 64, bilo potrebno dodatno učiniti kapsulotomiju Nd:Yag-laserom zbog postoperativnog zatvaranja primarnog otvora stražnje kapsule. U drugoj randomiziranoj skupini kapsulotomiju Nd:Yag-laserom bilo je potrebno učiniti u 47 od ukupno 66 bolesnika.

Planirana stražnja kapsuloreksa teoretski ima mane poput narušavanja integriteta stražnje kapsule, ali je istovremeno to i način prevencije sekundarne katarakte. Ponekad se tijekom uklanjanja silikonskog ulja dogodi neplanirano širenje stražnje kapsulorekse, što može dovesti do nemogućnosti ugradnje intraokularne leće u kapsularnu vreću, ali se ista može ugraditi u cilijarni sulkus, međutim, do njene dislokacije može doći i nakon operacije.

U ovoj studiji zabilježene su dvije dislokacije intraokularne leće u prvoj randomiziranoj skupini, međutim, u oba bolesnika bila je potrebna samo repozicija iste intraokularne leće.

Također, moguća mana uklanjanja silikonskog ulja pasivnom metodom kroz planiranu stražnju kapsuloreksu je prolaps šarenice, ili gubitak pigmentnog epitela šarenice kroz limbalni rez. Primjenom kornealnog reza smanjen je rizik nastanka opisanih komplikacija.¹³⁷

U ovoj studiji nije utvrđen ni jedan slučaj gubitka pigmentnog epitela šarenice niti prolapsa iste, u svih bolesnika prilikom operacije katarakte korišten je kornealni rez. Male mjhuriće silikonskog ulja katkad je teško u potpunosti ukloniti pa oni adheriraju na

intraokularnu leću. Zbog toga se preporučuje implantacija intraokularnih leća od polimetilmetakrilata, kako bi se prevenirala gotovo ireverzibilna adhezija mjehurića silikonskog ulja na površinu umjetne leće.^{33,86,91-95}

Implantacija intraokularnih leća od polimetilmetakrilata također je korištena u ovoj studiji.

Za intraokularne leće od silikona pokazano je da čvrsto adheriraju na intraokularnu leću te se eventualno moraju ukloniti iz oka.⁹⁶

Boshra i sur.¹³⁸ pokazali su u svojoj studiji tehniku uklanjanja silikonskog ulja irigacijsko-aspiracijskom sondom kroz planiranu stražnju kapsuloreksu i implantaciju toričnih intraokularnih leća u slučajevima s preegzistentnim kornealnim astigmatizmom. U istoj studiji postoperativno je utvrđena retrolentikularna membrana u bolesnika, čiji su nastanak autori pripisali relativno malom planiranom stražnjom kapsuloreksom (cca 3,5 mm).

U ovoj studiji nije zabilježena postoperativna komplikacija ablacije žilnice ni u jednog bolesnika, bez obzira na metodu uklanjanja silikonskog ulja.

Krepler⁹⁴ i Jonas³³ u svojim studijama također nisu zabilježili postoperativnu komplikaciju ablacije žilnice.

Važnu ulogu u prevenciji ablacije žilnice ima infuzijska kanila koja se koristi prilikom metode uklanjanja silikonskog ulja kroz planiranu stražnju kapsuloreksu. Infuzijska kanila omogućuje stabilan intraokularni tlak tijekom uklanjanja silikonskog ulja i na taj način prevenira moguću ablaciju žilnice.⁹³

Moguća postoperativna komplikacija je vitrealno krvarenje. Učestalost vitrealnih krvarenja u literaturi vrlo je različita. Postoje studije koje nisu zabilježile vitrealna krvarenja u postoperativnom periodu.^{86,94,95,137} Boscia i sur.⁹¹ u svojoj studiji od 34 bolesnika zabilježili su tek jedan slučaj vitrealnog krvarenja u postoperativnom razdoblju. Nasuprot tome, Jonas i sur.³³ u svojoj su studiji zabilježili 1 slučaj od 28 (4%) vitrealnog krvarenja u bolesnika kojima je silikonsko ulje uklonjeno pasivno, hidrodinamičkom ekspresijom kroz planiranu stražnju kapsuloreksu, dok su u skupini u kojoj je silikonsko ulje uklonjeno aktivno, sukcijom kroz sklerotomiju, zabilježili 10 slučajeva od 22 (45%) vitrealnog krvarenja. Učestalost krvarenja povezana je s brojem sklerotomija, uz manji broj sklerotomija manja je incidencija vitrealnih krvarenja.

Analiza vitrealnih krvarenja u ovoj studiji pokazala je već prvog postoperativnog dana statistički značajnu razliku ($p < 0,001$) među randomiziranim skupinama u pojavi vitrealnih krvarenja. Na posljednjem kontrolnom pregledu 56. postoperativnog dana također je zabilježena statistički značajna razlika ($p < 0,001$) među skupinama u broju vitrealnih

krvarenja. Također, zabilježena je spontana resorpcija krvarenja u 2 bolesnika iz prve skupine, te u 7 iz druge skupine.

U literaturi su opisani vrlo različiti postotci postoperativnih reablacija retine koji se kreću od 0 do 32% nakon kombiniranih operacija katarakte i uklanjanja silikonskog ulja.^{33,86,87,90,92,93,95} Teoretski, centralni defekt stražnje kapsule može izazvati povećani rizik za nastanak postoperativne regmatogene ablacije retine i cistoidnog makularnog edema. U očima gdje je vitreus uklonjen, sam vitreus ne može povlačiti retinu pa zbog toga regmatogena ablacija retine više nije moguća. Slijedom toga, defekt stražnje kapsule leće nije povezan s povećanim rizikom postoperativne ablacije retine.

Jonas i sur.³³ u svojoj su studiji zabilježili 14% ablacija retine u skupini u kojoj je silikonsko ulje uklonjeno pasivnom metodom, dok su u skupini u kojoj je silikonsko ulje uklonjeno aktivnom metodom zabilježili 18% ablacija retine, što nije bilo statistički značajno. Krepler i sur.⁹⁴ zabilježili su 14,2% prema 11,4% ablacija retine u svojoj studiji, što isto nije bilo statistički značajno.

Analiza ablacije retine u ovoj studiji pokazala je da prvog postoperativnog dana nije zabilježena ni jedna ablacija retine u objema randomiziranim skupinama. Također, nije bilo statistički značajne razlike u pojavi ablacije retine među randomiziranim skupinama ni u jednoj postoperativnoj kontroli ($p = 0,975$, $p = 0,136$, $p = 0,989$, $p = 0,523$).

Cistoidni makularni edem nije promatran u ovoj studiji.

Uklanjanje silikonskog ulja pasivnom metodom kroz planiranu stražnju kapsuloreksu izaziva signifikantni gubitak endotelnih stanica i promjene u morfologiji endotela rožnice, međutim, te se promjene mogu tolerirati i minimalno su različite u usporedbi s traumom izazvanom standardnom fakoemulzifikacijom i ugradnjom intraokularne leće u stražnju sobicu.^{21,25,66-68,97}

U ovoj studiji utvrđena je statistički značajna razlika ($p = 0,049$) u pojavi keratopatije među dvjema randomiziranim skupinama prvog postoperativnog dana. Ovaj rezultat ne može se dovesti u svezu s vrstom operativnog zahvata, budući da je više keratopatija utvrđeno u skupini u kojoj je silikonsko ulje uklonjeno aktivnom metodom. Stoga, ne možemo govoriti o toksičnom djelovanju silikonskog ulja na endotel rožnice, već se rezultat može dovesti u svezu s traumom izazvanom standardnom fakoemulzifikacijom.

U ostalim danima postoperativnog praćenja nije zabilježena keratopatija unutar randomiziranih skupina.

Gubitak endotelnih stanica nakon operacije katarakte metodom fakoemulzifikacije varira od 4,3% do 18%.^{66,67} Nekoliko parametara poput snage ultrazvuka, aksijalne dužine

bulbusa, gustoće nukleusa, iskustva operatera utječe na gubitak stanica, no, uloga silikonskog ulja je kontroverzna. Boscia i sur.⁹¹ u šestomjesečnoj retrospektivnoj komparativnoj studiji pokazali su da gubitak endotelnih stanica (8,3%) u bolesnika kojima je operirana katarakta fakoemulzifikacijom nije statistički značajna u usporedbi s bolesnicima u kojih je učinjen kombinirani operativni zahvat katarakte i uklanjanje silikonskog ulja pasivnom metodom (11,2%). Avci⁷² u svojoj retrospektivnoj studiji nije našao signifikatnu postoperativnu keratopatiju uzrokovanu prolazom silikonskog ulja, uz gubitak od 6,7% endotelnih stanica, nakon 6 tjedana postoperativno. Cacciatori i sur.⁷³ pokazali su u svojoj prospektivnoj studiji da je operacija katarakte i uklanjanja silikonskog ulja sigurna za endotel rožnice i da ne dovodi do dekompenzacije. Ipak, ne isključuje se mogući nastanak kornealne dekompenzacije nakon duljeg vremena poslije operacije, zbog zaostalih mjehurića silikonskog ulja, što do današnjeg dana nije dokazala ni jedna dostupna studija.

Najnovija istraživanja pokazala su da kapljice silikonskog ulja mogu infiltrirati kapsulu leće, u bolesnika kojima je operirana katarakta i uklonjeno silikonsko ulje, osobito u dijabetičkih bolesnika. Nepravilnosti površine mogu biti povezane sa stražnjom fibroznom pseudometaplazijom izazvanom epitelnim stanicama leće smještenim ispod prednje kapsule.¹³⁹

6. ZAKLJUČAK

Razmatrajući dobivene rezultate ove prospektivne randomizirane studije i uspoređujući ih s podacima iz literature, može se zaključiti da operacija katarakte i uklanjanje silikonskog ulja kroz planiranu stražnju kapsuloreksu dovodi do bržeg oporavka vidne oštine i smanjenog broja postoperativnih komplikacija u usporedbi s operacijom katarakte i uklanjanjem silikonskog ulja kroz *pars plana*-sklerotomiju. Dobiveni rezultati potvrđuju hipotezu ovoga rada.

Glavni čimbenici uspješnosti ovoga zahvata jesu intraoperativno učinjena planirana stražnja kapsuloreksa kojom se uklanja primarna i prevenira sekundarna zamućenost stražnje kapsule, što je jedan od odgovornih čimbenika za brži oporavak vidne oštine. Drugi čimbenik uspješnosti jest jedna sklerotomija, umjesto dvije, zbog koje se smanjuje pojava vitrealnog krvarenja kao postoperativne komplikacije čime se, također, pridonosi bržoj rehabilitaciji vidne oštine.

7. SAŽETAK

Kombinirani operativni zahvat katarakte i uklanjanje silikonskog ulja vrlo je kompleksan postupak. Postoje dva načina uklanjanja silikonskog ulja: pasivno uklanjanje - hidrodinamičkom ekspresijom kroz planiranu stražnju kapsuloreksu i aktivno uklanjanje - sukcijom kroz sklerotomiju.

Ciljevi ovoga istraživanja bili su:

1. odrediti učinkovitost operacije katarakte i uklanjanja silikonskog ulja kroz planiranu stražnju kapsuloreksu u rehabilitaciji vidne oštrine,
2. identificirati čimbenike rizika i procijeniti njihovu ulogu u nastanku postoperativnih komplikacija prilikom operacije katarakte i uklanjanja silikonskog ulja kroz planiranu stražnju kapsuloreksu, odnosno *pars plana*-sklerotomiju.

U istraživanje su bili uključeni bolesnici hospitalizirani u Klinici za očne bolesti KBC-a "Sestre milosrdnice" u Zagrebu zbog operacije katarakte i uklanjanja silikonskog ulja nakon *pars plana*-vitrektomije. U prospektivnu randomiziranu studiju bilo je uključeno 130 bolesnika. Prvoj randomiziranoj skupini, u kojoj je bilo 64 bolesnika, silikonsko ulje uklonjeno je pasivno - hidrodinamičkom ekspresijom kroz planiranu stražnju kapsuloreksu. Drugoj randomiziranoj skupini, u kojoj je bilo 66 bolesnika, silikonsko ulje uklonjeno je aktivno - sukcijom kroz sklerotomiju.

Srednja životna dob u prvoj randomiziranoj skupini bila je 61 godina (28 - 82), dok je u drugoj randomiziranoj skupini bila 63 godine (32 - 80).

Nakon operativnog zahvata svi bolesnici kontrolirani su 1., 7., 14., 35. te 56. dana nakon operacije.

Rezultati istraživanja pokazali su da ne postoji statistički značajna razlika u preoperativnoj vidnoj oštrini među randomiziranim skupinama. Već prvog postoperativnog dana zabilježena je statistički značajna razlika u poboljšanju vidne oštrine među randomiziranim skupinama, kao i 56. postoperativnog dana, u korist prve randomizirane skupine. U istraživanju nije utvrđena statistički značajna razlika u stupnju zamućenosti leće, kao ni u vrijednostima preoperativnog intraokularnog tlaka među skupinama. Utvrđena je

statistički značajna razlika u vrijednostima preoperativnog i postoperativnih intraokularnih tlakova u svim danima praćenja u objema randomiziranim skupinama.

Analizom zamućenosti stražnje kapsule leće također je utvrđena statistički značajna razlika među randomiziranim skupinama, u korist prve skupine.

Rezultati analize vitrealnih krvarenja pokazali su statistički značajnu razliku 1. i 56. dana analize. Pojava vitrealnih krvarenja u prvoj skupini bila je statistički značajno manja.

Razvoj ablacije retine u randomiziranim skupinama nije pokazao statistički značajnu razliku.

Postoperativnom analizom keratopatije utvrđena je statistički značajna razlika u korist prve skupine, prvog postoperativnog dana. Budući da je silikonsko ulje u drugoj skupini uklonjeno aktivnom metodom, rezultati se ne mogu dovesti u svezu s toksičnim djelovanjem silikonskog ulja, već vjerojatno sa samom traumom izazvanom operativnim zahvatom fakoemulzifikacije katarakte.

Podatci dobiveni u ovoj prospektivnoj randomiziranoj studiji potvrđuju hipotezu da operacija katarakte i uklanjanje silikonskog ulja pasivnom hidrodinamičkom ekspresijom kroz planiranu stražnju kapsuloreksu dovodi do bržeg oporavka vidne oštine i manjeg broja postoperativnih komplikacija, u usporedbi s operacijom katarakte i uklanjanja silikonskog ulja kroz *pars plana*-sklerotomiju.

8. SUMMARY

Combined operation of cataract extraction and silicone oil removal is very complex. There are two ways of removing silicone oil passive hydrodynamic expression through the planned posterior capsulorhexis and active suction through scleral incision.

The objectives of this study were: 1 determine efficiency cataract surgery and silicone oil removal through a planned posterior capsulorhexis in the rehabilitation of visual acuity
2. Identify risk factors and asses their role in the occurrence of postoperative complications in cataract surgery and silicone oil removal through a planned posterior capsulorhexis or *pars plana* scleral incisions.

The study included patients hospitalized in the Department of Ophthalmology University Hospital Center "Sestre milosrdnice" in Zagreb because of cataract surgery and silicone oil removal after pars plana vitrectomy. In a prospective randomized study included 130 patients. In group 1 silicone oil is removal by passive hydrodynamic expression through the planned posterior capsulorhexis, included 64 patients. In group 2 silicone oil is removal actively suction through scleral incisions, included 66 patients. The mean age at first group was 61 years (28-82) while in the group 2 was 63 years (32-80). After surgery all patients are controlled 1,7,14,35 and 56 days after surgery. Survey results showed that there was no statisticcally significant difference in preoperative visual acuity between randomized groups. During the first postoperative days was recorded statistically significant difference in improvement of visual acuity between groups, and 56 postoperative days in favor of the first randomized group.

The study found no statistically significant difference in the level opacity of the lens, as well as preoperative values of intraocular pressure between the group.

There was a statistically significant difference in preoperative and postoperative intraocular pressure in all the days of monitoring in both groups.

Analyzing opacification of the posterior capsule was also found statisticcally significant differences between randomized groups, in favor of the first randomized group.

Results of analysis vitreous hemorrhage showed a statisticcally significant diference between randomized groups first nad 56 days after surgery in favor of the first group.

Retinal detachment in randomized group showed no statisticcally significant difference.

Analyzing the postoperative keratopathy we found a statistically significant difference in favor of the first group, the first postoperative day. Because the silicone oil is extracted in the second group with active method results can not be attributed to the toxic effects of silicone oil but with the probable operative trauma caused by the phacoemulsification cataract surgery.

The data obtained in this prospective randomized study confirm the hypothesis that cataract surgery and silicone oil removal with passive hydrodynamic expression through the planned posterior capsulorhexis lead to quicker recovery of visual acuity and less postoperative complications.

Comparison of visual outcomes and complications after cataract extraction and silicone oil removal with active and passive methods.

Valentina Lacmanović Lončar, MD , 2015.

9. LITERATURA

1. Cibis PA, Becker B, Okun E, Canaan S. The use of liquid silicone in retinal detachment surgery. *Arch Ophthalmol* 1962;68:590-99.
2. Scott JD. The treatment of massive vitreous retraction. *Trans Ophthalmol Soc UK* 1973;93:417-23.
3. Watzke RC. Silicone retinopexy for retinal detachment. A long term clinic evaluation. *Arch Ophthalmol* 1967;77:185-96.
4. Leaver PK, Grey RHB, Garner A. Silicone oil injection in the treatment of massive preretinal retraction.II. Late complications in 93 eyes. *Br J Ophthalmol* 1979;63:361-7.
5. Gonvers M. Temporary silicone oil tamponade in the management of retinal detachment with proliferative vitreoretinopathy. *Am J Ophthalmol* 1985;100:239-45.
6. Živojnovic R, Mertens DAE, Pepercamp E. Das flüssige Silikon in der Amiotiochirurgie (II)Bericht über 280 Fälleweitere Entwicklung der Technik. *Klin Monatsbl Augenheilkd* 1982;181:444-52.
7. Ando F. Intraocular hypertension resulting from pupillary block by silicone oil. *Am J Ophthalmol* 1985;99:87-95.
8. Cox MS, Trese MT, Murphy PL. Silicone oil for advanced proliferative vitreoretinopathy. *Ophthalmology* 1986;93:646-50.
9. McCuen BW II, Landers MB III, Machemer R. The use of silicone oil following failed vitrectomy for retinal detachment with advanced proliferative vitreoretinopathy. *Ophthalmology* 1985;92:1029-34.
10. Yeo JH, Glaser BM, Michels RG. Silicone oil in the treatment of complicated retinal detachments. *Ophthalmology* 1987;94:1109-13.
11. Brouman ND, Blumenkranz MS, Cox MS, Trese MT. Silicone oil for the treatment of severe proliferative diabetic retinopathy. *Ophthalmology* 1989;96:759-64.
12. Blumenkranz MS, Azen SP, Aaberg T, et al. Relaxing retinotomy with silicone oil or long-acting gas in eyes with severe proliferative vitreoretinopathy.

- Silicone Study Report 5. The Silicone Study Group. *Am J Ophthalmol* 1993;116:557-64.
13. Haut J, Ullern M, VanEffenterre G, Chermet M. Use of intraocular silicone in 200 cases. *Bull Soc Ophthalmol Fr* 1979;79:797-9.
 14. Zauberman H, de Guillebon H, Holly FJ. Retinal traction in vitro: biophysical aspects. *Invest Ophthalmol* 1972;11:46-55.
 15. Crisp A, de Juan E, Tiedemann J. Effect of silicone-oil viscosity on emulsification. *Arch Ophthalmol* 1987;105:546-50.
 16. Gabel VP, Kampik A, Burkhardt J. Analysis of intraocularly applied silicone oils of various origins. *Graefes arch Clin Exp Ophthalmol* 1987;225:160-2.
 17. Gabel VP, Kampik A, Gabel CH, Spiegel D. Silicone oil with high specific gravity for intraocular use. *Br J Ophthalmol* 1987;71:2622-7.
 18. Stefansson E, Anderson MM, Lander MB III, Tiedemann JS, McCuen BW II. Refractive changes from the use of silicone oil in vitreous surgery. *Retina* 1988;8:20-3.
 19. Stefansson E, Tiedemann JS. Optics of the eye with air or silicone oil. *Retina* 1988;8: 10-11.
 20. Casswell AG, Gregor ZG. Silicone oil removal. I. The effect on the complications of silicone oil. *Br J Ophthalmol* 1987;71:893-7.
 21. Hutton WL, Azen SP, Blumenkranz MS, et al. The effects of silicone oil removal in the Silicone Study Report 6. *Arch Ophthalmol* 1994;112:778-85.
 22. Casswell AG, Gregor ZJ. Silicone oil removal. II. Operative and postoperative complications. *Br J Ophthalmol* 1987;71:898-902.
 23. Zilis JD, McCuen BW II, de Juan E Jr, et al. Results of silicone oil removal in advanced proliferative vitreoretinopathy. *Am J Ophthalmol* 1989;108:15-21.
 24. Sternberg P Jr, Hatchell D, Foulks GN, Landers MB III. The Effect of silicone oil on the cornea. *Arch Ophthalmol* 1985;103:90-4.
 25. Abrams GW, Azen SP, Barr CC, et al. The incidence of corneal abnormalities in the Silicone Study Report 7. *Arch Ophthalmol* 1995;113:764-9.
 26. Barr CC, Lai MY, Lean JS, et al. Postoperative intraocular pressure abnormalities in the Silicone Study. Silicone Study Report 4. *Ophthalmology* 1993;1929-35.
 27. Panozzo G, Parolini B. Cataracts associated with posterior segment surgery. *Ophthalmology Clinics of North America* 2004;17:557-68.

28. Lucke KH, Foerster MH, Laqua H. Long-term results of vitrectomy and silicone oil in 500 cases of complicated retinal detachments. *Am J Ophthalmol* 1987;104:624-33.
29. Papp A, Toth J, Kereny T, Jackel M, Suveges I. Silicone oil in the subarachnoidal space - a possible route to the brain? *Pathol Res Pract* 2004;200:247-52.
30. Eckle D, Kampik A, Hintschich C, Haritoglou C, Tonn JC, Uhl E, Lienemann A. Visual field defect in association with chiasmal migration of intraocular silicone oil. *Br J Ophthalmol* 2005;89:918-20.
31. Eller AW, Friberg TR, Mah F. Migration of the silicone oil into the brain: a complication of intraocular silicone oil for retinal tamponade. *Am J Ophthalmol* 2000;129:685-8.
32. Yu JT, Apte RS. A case of intravitreal silicone oil migration to the central nervous system. *Retina* 2005;25:791-3.
33. Jonas JB, Budde WM, Panda S. Cataract surgery combined with transpupillary silicone oil removal through planned posterior capsulotomy. *Ophthalmology* 1998;105:1234-1237; discussion by MS Blumenkranz,1237-8.
34. Leaver PK, Cooling RJ, Feretis EB, Lean JS, McLeod D. Vitrectomy and fluid/silicone oil exchange for giant retinal tears:results at six months. *Br J Ophthalmol* 1984;68:432-8.
35. Petermeier K, Szurman P, Bartz-Schmidt UK, Gekeler F. Pathophysiology of cataract formation after vitrectomy. *Klin Monbl Augenheilkd* 2010;227:175-180.
36. Fisk MJ, Cairns DJ. Silicone oil insertion. A review o 127 consecutive cases. *Aust N Z Ophthalmol* 1995;23:25-32.
37. Ando F. Usefulness and limit of silicone in management of complicated retinal detachment. *Jpn J Ophthalmol* 1987; 31:138-46.
38. Gao R, Neubauer L, Tang S, Kampik A. Silicone oil in the anterior chamber. *Graefes Arch Clin Exp Ophthalmol* 1989;27:106-9.
39. Avitabile T, Bonfiglio V, Cicero A, Torrisi B, Reibaldi A. Correlation between quantity of silicone oil emulsified in the anterior chamber and high pressure in vitrectomized eyes. *Retina* 2002;22:443-8.
40. Federman JL, Schubert HD. Complications associated with the use of silicone oil in 150 eyes after retina-vitreous surgery. *Ophthalmology* 1988;95:870-6.

41. Gonvers M, Andenmatten R. Temporary silicone oil tamponade and intraocular pressure: an 11-year retrospective study. *Eur J Ophthalmol* 1996;6:74-80.
42. Leaver PK, Billington BM. Vitrectomy and fluid/silicone oil exchange for giant retinal tears: 5-year follow up. *Graefes Arch Clin Exp Ophthalmol* 1989;227:323-7.
43. Silicone Study Group: Silicone Study Report 11. Vitrectomy with silicone oil or long-acting gas in eyes with severe proliferative vitreoretinopathy: results of additional and long-term follow-up. *Arch Ophthalmol* 1997;115:335-44.
44. Riedel KG, Gabel VP, Neubauer L et al. Intravitreal silicone oil injection: Complications and treatment of 415 consecutive patients. *Graefes Arch Clin Exp Ophthalmol* 1990;228:19-23.
45. Al-Jazzaf AM, Netland PA, Charles S. Incidence and management of elevated intraocular pressure after silicone oil injection. *J Glaucoma* 2005;14:40-6.
46. Beekhuis WH, Ando F, Zivojnovic R, Meterne DAE, Peperkamp E. Basal iridectomy at 6 o'clock in the aphakic eye treated with silicone oil: prevention of keratopathy and secondary glaucoma. *Br J Ophthalmol* 1987;71(3):197-200.
47. Madreperla SA, McCuen BW. Inferior peripheral iridectomy in patients receiving silicone oil. Rates of postoperative closure and effect of on oil position. *Retina* 1995;15:87-90.
48. Jackson TL, Thiagarajan M, Murthy R, Snead MP, Wong D, Williamson TH. Pupil block glaucoma in phakic end pseudophakic patients after vitrectomy with silicone oil injection. *Am J Ophthalmol* 2001;132:414-6.
49. Reddy MA, Aylward GW. The efficacy of Nd:YAG laser iridotomy in the treatment of closed peripheral iridotomies in silicon oil-filled aphakic eyes. *Eye* 1995;9 (pt 6):757-9.
50. Ni C, Wang WJ, Albert DM, Schepens CL. Intravitreal silicone injection: histopathologic findings in a human eye after 12 years. *Arch Ophthalmol* 1983;101:1399-401.
51. Knorr HL, Selttam A, Holbach L, Naumann GO. Intraocular oil tamponade. A clinic-pathologic study of enucleated eyes. *Ophthalmologie* 1996;93(2):130-8.

52. Biswas J, Verma A, Davda MD, Ahuja S, Pushparaj V. Intraocular tissue migration of silicone oil after silicon oil tamponade: a histopathological study of enucleated silicone oil-filled eyes. *Indian J Ophthalmol* 2008;56(5):425-8.
53. Wickham L, Asaria RH, Alexander R, Luthert P, Charteris DG. Immunopathology of intraocular silicone oil: enucleated eyes. *Br J Ophthalmol* 2007;91:253-7.
54. Wickham L, Asaria RH, Alexander R, Luthert P, Charteris DG. Immunopathology of intraocular silicone oil: retina and epiretinal membranes. *Br J Ophthalmol* 2007;91:258-62.
55. Wenkel H, Naumann GO. Retrolaminar infiltration of optic nerve with intraoculartamponade following silicone oil instillation. *Klin Monbl Augenheilkd* 1999;14(2):120-2.
56. Papp A, Kiss EB, Timar O, Szabo AB, Tot J, Pali J. Long-term exposure of the rabbit eye to silicone oil causes optic nerve atrophy. *Brain Research Bull* 2007;74:130-3.
57. Budde M, Cursiefen C, Holbach LB, Naumann GO. Silicone oil-associated optic nerve degeneration. *Am J Ophthalmol* 2001;131(3):392-4.
58. Knecht P, Groscurth P, Ziegler U, Laeng HR, Jaggi GP, Killer HE. Is silicone oil optic neuropathy caused by high intraocular pressure alone? A semi-biological model. *Br J Ophthalmol* 2007;91:1293-5.
59. Gedde SJ. Management of glaucoma after retinal detachment surgery. *Curr Opin Ophthalmol* 2002;13:103-9.
60. Honavar SG, Goyal M, Majji AB, Sen PK, Naduvilath, Dandona L. Glaucoma after Pars Plana Vitrectomy and Silicone Oil Injection for Complicated Retinal Detachments. *Ophthalmology* 1999;106:169-77.
61. Ichhpujani P, Jindal A, Katz LJ. Silicone oil induced glaucoma: A review. *Graefes Arch Clin Exp Ophthalmol* 2009;247:1585-93.
62. Nguyen OH, Lloyd Ma, Heuer DK, et al. Incidence and management of glaucoma after intravitreal silicone oil injection for complicated retinal detachments. *Ophthalmology* 1992;99:1520-6.
63. Fan RFT, Chung H, Tolentino FI, Miyamoto K, Refojo MF. Effectiveness of silicone oil removal from rabbit eyes. *Graefes Arch Clin Exp Ophthalmol* 1987;225:338-40.

64. Valone J Jr, Mc Charty M. Emulsified anterior chamber silicone oil and glaucoma. *Ophthalmology* 1994;101:1908-12.
65. European Glaucoma Society. Terminology and Guidelines for Glaucoma. III Edition. 2008, Editrice DOGMA, Savona, Italy.
66. Dick HB, Kohnen T, Jacobi FK, Jacobi KW. Long-term endothelial cell loss following phacoemulsification through a temporal clear incision. *J Cataract Refract Surg* 1996;22:63-71.
67. Diaz-Valle D, Benitez Del Castillo Sanchez JM, Toledano N. Endothelial morphological and functional evaluation after cataract surgery. *Eur J Ophthalmol* 1996;6:242-5.
68. Boscia F, Cardascia N, Sborgia L, Recchimurzo N, Ferrari TM, Sborgia C. Evaluation of corneal damage by combined phacoemulsification and passive efflux of silicone oil in vitrectomized eyes. *J Cataract Refract Surg* 2003;29:1120-6.
69. American Academy of Ophthalmology. Corneal endothelial photography: ophthalmic procedures assessment. *Ophthalmology* 1991;98:1464-8.
70. Abib FC, Barreto J. Behavior of corneal endothelial density over a lifetime. *J Cataract Refract Surg* 2001;27:1574-8.
71. Bourne WM, Nelson LR, Hodge DO. Central corneal endothelial cell changes over a ten-year period. *Invest Ophthalmol Vis Sci* 1997;38:779-82.
72. Avci R. Cataract surgery and transpupillary silicone oil removal through a single scleral tunnel incision under topical anaesthesia; sutureless surgery. *Int Ophthalmol* 2001;24:337-41.
73. Cacciatori M, Aspinall P, Bennett HG. Corneal endothelial evaluation after phacoemulsification and silicone oil removal via anterior approach. *Retina* 2007;27:755-8.
74. Morikubo S, Takamura Y, Kubo E. Corneal changes after small-incision cataract surgery in patients with diabetes mellitus. *Arch Ophthalmol* 2004;122:966-9.
75. Kanski JJ Daniel R. Intravitreal silicone injection in retinal detachment. *Br J Ophthalmol* 1973;57:542-5.
76. Leaver PK, Grey RHB, Garner A. Complications following silicone-oil injection. *Mod Probl Ophthalmol* 1979;20:290-4.

77. Leaver PK. Complications of intraocular silicone oil. In: Ryan SJ, editor in chief. *Retina*. St. Louis. CV Mosby Co. 1989, v.3, chap.129.
78. Franks WA, Learver PK. Removal of silicone oil-rewards and penalties. *Eye* 1991;5:333-7.
79. Chylack LT Jr, Wolfe JK, Singer DM, Leske MC, Bullimore MA, Bailey IL, Friend J, McCharty D, Wu SY. The lens Opacities Classification System III. The longitudinal Study of Cataract Study Group. *Arch Ophthalmol* 1993;111:831-6.
80. Karabassi M, Khu PM, Singer DM, Chylack LT Jr. Evaluation of lens opacities classification system III applied at the slitlamp. *Optom VisSci* 1993;70:923-8.
81. Chylack LT Jr, Wolfe JK, Friend J, Khu PM, Singer DM, Mccarthy D, del carmen J, Rosner B. Quantitating cataract and nuclear brunescense, The Harvard and LOCS systems. *Optom Vis Sci*. 1993;70:886-95.
82. Buratto L, Barboni P, Firrincieli R. Developments in cataract surgery. In: Buratto L, Werner L, Zanini M, Apple D. (Eds): *Phacoemulsification principles and techniques*. (Slac Incorporated, New Jersey, 2003)
83. Davison JA, Chylack LT. Clinical application of the lens opacities classification system III in the performance of phacoemulsification. *J Cataract Refract. Surg.* 2003;29:138-45.
84. Ursell PG, Spalton DJ, Tilling K. Relation between postoperative blood-aqueous barrier damage and LOCS III cataract gradings following routine phacoemulsification surgery. *Br. J Ophthalmol.* 1997;81:544-7.
85. Bear RM, Aylward WG, Leaver PK. Cataract extraction following vitrectomy and silicone oil tamponade. *Eye* 1995;9:309-12.
86. Larkin GB, Flaxel CJ, Leaver PK. Phacoemulsification and silicone oil removal through a single corneal incision. *Ophthalmology* 1998;105:2023-7.
87. Tanner V, Haider A. Rosen P. Phacoemulsification and combined management of intraocular silicone oil. *J Cataract Refract Surg* 1998;24:585-91.
88. Korobelnik JF, Alietta A, Hannouche D, et al. Interret du capsulorhexis posterieur au cour de l'intervention combinee phakoemulsification et ablation de l'huile de silicone. *J Fr Ophthalmol* 1998;21:649-53.
89. Frau E, Lautier-Frau M, Labetouille M, et al. Phacoemulsification combined with silicon oil removal through posterior capsulorrhexis. *Br J Ophthalmol* 1999;83:1406-7.

90. Budde WM, Jonas JB, Papp A. Experiences with cataract extraction and simultaneous transpupillary silicone oil removal. *Klin Monatsbl Augenheilkd* 1999;215:345-8.
91. Boscia F, Recchimirzo N, Cardascia N, Sborgia L, Ferrari TM, Sborgia C. Phacoemulsification with transpupillary silicone oil removal and lens implantation through a corneal incision using topical anesthesia. *J Cataract Refract Surg* 2003;29:1113-9.
92. Frau E, Lautier-Frau M, Labetoulle M, Hutchinson S, Offret H. Phacoemulsification combined with silicone oil removal through the posterior capsulorhexis tear. *Retina* 2002;22:158-62.
93. Dada V, Talwar D, Sharma N, Dada T, Sudan R, Azad RV. Phacoemulsification with silicone oil removal through a posterior capsulorhexis. *J Cataract Refract* 2001;27:1243-7.
94. Krepler K, Mozaffarieh M, Biowski R, Nepp J, Wedrich A. Cataract surgery and Silicone oil removal: visual outcome and complications in a combined vs. two step Surgical approach. *Retina* 2003;23:647-53.
95. Assi A, Woodruff S, Gotzaridis E, et al. Combined phacoemulsification and drainage of silicone oil: results and complications. *Br J Ophthalmol* 2001;85:942-5.
96. Bartz-Schmidt KU, Koenen w, Esser P, et al. Intraoculare Silikonlinsen und Silikonol. *Klin Monatsbl Augenheilkd* 1995;207:162-6.
97. Friberg TR, Guibord NM. Corneal endothelial cell loss after multiple vitreoretinal procedures and use of silicone oil. *Ophthalmic Surg Lasers* 1999;30:528-34.
98. Hoffer KJ. The Hoffer Q formula: A comparison of theoretic and regression formulas. *J Cataract Refract Surg* 1993;19:700-12.
99. Holladay JT, Prager TC. Accurate ultrasonic biometry in pseudophakia (letter). *Am J Ophthalmol* 1989;107:189.
100. Byrne SF: *A-scan Axial Eye Length Measurements - A Handbook for IOL calculations*. Mars Hill, NC, Grove Park Publishers, 1995.
101. Hoffer KJ: Preoperative cataract evaluation. In Caldwell DR (ed.): *Transactions of the New Orleans Academy of Ophthalmology*. New York, Raven Press, 1988.

102. Shammas HJ: IOL Power Calculations - Avoiding the Errors. Glendale, News Circle Publishing, 1996.
103. Binkhorst RD: Intraocular Lens Power Calculation Manual for IBM and Compatible Personal Computers, ed.4, New York, RD Binkhorst, 1987.
104. Hoffer KJ. Axial dimension of the human cataractous lens. Arch Ophthalmol 1993;111:1626.
105. Hoffer KJ. Biometry of 7500 cataractous eyes. Am J Ophthalmol 1980;99:360-8.
106. Olsen T, Nielsen PJ. Immersion versus contact in the measurement of axial length by ultrasound. Acta Ophthalmologica 1989;67:101-2.
107. Schelenz J, Kamman J. Comparison of contact and immersion techniques for axial length measurement and implant power calculation. J Cataract Refract Surg 1989;15:425-8.
108. Shammas HJ. A comparison of immersion and contact techniques for axial length measurements. Am Intraocular Implant Soc J 1984;10:444-7.
109. Holladay JT, Prager TC, Chandler TY, Musgrove KH, Lewis JW, Ruiz RS. A three part system for refining intraocular lens power calculations. J Cataract Refract Surg 1988;14:17-24.
110. Retzlaff JA, Sanders DR, Kraff MC. Lens Power Calculations - a Manual of Ophthalmologists and Biometrists, ed. 3. Thorofare, NJ, Slack, 1990.
111. Jansson F, Kock E. Determination of the velocity of ultrasound in the human lens and vitreous. Acta Ophthalmol 1962;40:420-33.
112. Hoffer KJ. Ultrasound velocities for axial eye length measurement. J Cataract Refract Surg 1994;20:554-62.
113. McLeod D, Hillman J, Restori M. Ultrasound Trans Ophthalmol Soc UK 1981;101:137-45.
114. Meldrum ML, Aaberg TM, Patel A, Davis J. Cataract extraction after silicone oil repair of retinal detachments due to necrotising retinitis. Arch Ophthalmol 1996;114:885-92.
115. Murray DC, Potamitis T, Good P, Kirkby GR, Benson MT. Biometry of the silicone oil-filled eye. Eye 1999;13:319-24.
116. Murray DC, Durrani OM, Good P, Benson MT, Kirkby GR. Biometry of the silicone oil-filled eye: II. Eye 2002;16:727-30.

117. Smiddy WE, Loupe DN, Michels RG, Enger C, Glaser BM, deBustros S. Refractive changes after scleral buckling surgery. *Arch Ophthalmol* 1989;107:1469-71.
118. Malukiewicz A, Wismewska G, Stafiej J. Changes in axial length after retinal detachment surgery. *Eur J Ophthalmol* 1999;9:115-9.
119. Shioya M, Ogino N, Shinjo U. Change in postoperative refractive error when vitrectomy is added to intraocular lens implantation. *J Cataract Refract Surg* 1997;23:1217-20.
120. El-Baha SM, El-Samadoni A, Idris HF, Rashad ILM. Intraoperative biometry for intraocular lens power calculation at silicone oil removal. *Eur J Ophthalmol* 2003;13:622-6.
121. Azzolini C, Pierro L, Codenotti M et al. Ultrasound biomicroscopy following the intraocular use of silicone oil. *Int Ophthalmol* 1995-1996;19:191-5.
122. Ghoraba HH, El-Dorghamy AA, Atia AF, Yassin AAI. The problems of biometry in combined silicone oil removal and cataract extraction. A clinical trial. *Retina* 2002;22:589-96.
123. Zaldivar R, Schultz MC, Davidorf JM, Holladay JT. Intraocular lens power calculations in patients with extreme myopia. *J Cataract Refract Surg* 2000;26:668-74.
124. Kora Y, Totsuka N, Fukado Y et al. Modified SRK formula for axial myopia ($24.5 \text{ mm} \geq \text{axial length} < 27.0 \text{ mm}$) *Ophthalmic Surg* 1992;23:603-7.
125. Kora Y, Kitazato T, Inatomi M et al. An intraocular lens power calculation for high myopia. *Nippon Ganka Gakkai Zasshi* 1995;99:962-5.
126. Haigis W, Lege B, Miller N, Schneider B. Comparison of immersion ultrasound In: *Sonderdruck der Ophthalmo-Chirurgie*. Heidelberg: Kaden-Verlag. 2000;12:75-80.
127. Haigis W, Lege B, Miller N, Schneider B. Comparison of immersion ultrasound biometry and partial coherence interferometry for intraocular lens calculation according to Haigis. *Graefes Arch Clin Exp Ophthalmol* 2000;238:765-73.
128. Gantenbein C, Lang HM, Ruprecht KW, Georg T. First steps with Zeiss IOLMaster®: A comparison between acoustic contact biometry and non contact optical biometry. *Klin Monatsbl Augenheilkd* 2003;220:309-14.

129. Rajan MS, Keilhorn I, Bell JA. Partial coherence laser interferometry vs. conventional biometry in intraocular lens power calculations. *Eye* 2002;16:552-6
130. Findl O, Drexler W, Menapace R, Kiss B, Hitzenberger CK, Fercher AF. Optical in cataract surgery. In: Kohnen T (ed): *Modern Cataract Surgery*. Basel: Karger, 2002;34:131-140.
131. Hitzenberger CK, Drexler W, Dolezal C, Skorpik F, Juchem M, Fercher AF, Gnad HD. Measurement of the axial length of cataract eyes by laser Doppler interferometry. *Invest Ophthalmol Vis Sci* 1993;34:1886-93.
132. Takei K, Sekine Y, Okamoto F, Hommura S. Measurement of axial length of eyes with incomplete filling of silicone oil in the vitreous cavity using x-ray computed tomography. *Br J Ophthalmol* 2002;86:47-50.
133. Norman BC, Oliver J, Cheeks L, Hull DS, Birnbaum D, Green K. Corneal endothelial permeability after anterior chamber silicone oil. *Ophthalmology* 1990;97:1671-7.
134. Jonas JB, Knorr HLJ, Rank RM, Budde WM. Intraocular pressure and silicone oil tamponade. *J Glaucoma* 2001; 10:102-8.
135. Tognetto D, Minutola D, Sanguinetti G, Ravalico G. Anatomical and functional outcomes after heavy silicone oil tamponade in vitreoretinal surgery for complicated retinal detachment: a pilot study. *Ophthalmology* 2005; 112:1574.
136. Roh JH, Sohn HJ, Lee DY, Shyn KH, Nam DH. Comparison of posterior capsular opacification between a combined procedure and a sequential procedure of pars plana vitrectomy and cataract surgery. *Ophthalmologica* 2010;224:42-6.
137. Clark C, Habib MS, Steel DH. Combined phacoemulsification and transpupillary removal of heavy silicone oil. *J Cataract Refract Surg* 2008;34:1640-3.
138. Boshra J, Narveaz J, Gimbel HV. Simplified technique for combined silicone removal during phacoemulsification with standard or toric intraocular lens implantation. *J Cataract Refract Surg* 2009;35:1853-6.
139. Citirik M, Sargon MF, Has S, Bilgins S. Alterations of the anterior capsule in vitrectomized eyes with silicone oil tamponade. *Ophthalmic Surg Lasers Imaging* 2012;7:1-7.

10. ŽIVOTOPIS

Valentina Lacmanović Lončar rođena je 8. travnja 1967. godine u Šibeniku. Nakon završene srednje škole upisala je Medicinski fakultet Sveučilišta u Zagrebu, na kojem je diplomirala 1990. godine. Specijalizaciju iz oftalmologije započela je 1993. godine u Klinici za očne bolesti KBC-a "Sestre milosrdnice" u Zagrebu. Specijalistički ispit položila je 1996. godine i od tada radi kao specijalist oftalmolog u Klinici za očne bolesti KBC-a "Sestre milosrdnice". Naziv primarijus stekla je 2013. godine. Uže područje njenoga rada su bolesti prednjeg segmenta oka.

Boravila je na Moorfields Eye Hospital u Londonu 2005. godine, radi stručnog usavršavanja.

Aktivno je sudjelovala na brojnim znanstvenim i stručnim skupovima u zemlji i inozemstvu. Autorica je i koautorica 10 radova objavljenih u časopisima koje citira Current Contents i 14 radova koje citiraju ostali indeksi.

Članica je Hrvatskog liječničkog zbora, Hrvatskog oftalmološkog društva i Europskog udruženja za kataraktu i refraktivnu kirurgiju.