

Morfološke i angiografske promjene periferne mrežnice u bolesnika sa senilnom makularnom degeneracijom

Andrijević Derk, Biljana

Doctoral thesis / Disertacija

2015

Degree Grantor / Ustanova koja je dodijelila akademski / stručni stupanj: **University of Zagreb, School of Medicine / Sveučilište u Zagrebu, Medicinski fakultet**

Permanent link / Trajna poveznica: <https://um.nsk.hr/um:nbn:hr:105:234167>

Rights / Prava: [In copyright](#)/[Zaštićeno autorskim pravom.](#)

Download date / Datum preuzimanja: **2024-12-01**



Repository / Repozitorij:

[Dr Med - University of Zagreb School of Medicine Digital Repository](#)



**SVEUČILIŠTE U ZAGREBU
MEDICINSKI FAKULTET**

Biljana Andrijević Derk

**Morfološke i angiografske promjene
periferne mrežnice u bolesnika sa
senilnom makularnom degeneracijom**

DISERTACIJA



Zagreb, 2015.

**SVEUČILIŠTE U ZAGREBU
MEDICINSKI FAKULTET**

Biljana Andrijević Derk

**Morfološke i angiografske promjene
periferne mrežnice u bolesnika sa
senilnom makularnom degeneracijom**

DISERTACIJA

Zagreb, 2015.

**UNIVERSITY OF ZAGREB
SCHOOL OF MEDICINE**

Biljana Andrijević Derk

**Morphologic and angiographic peripheral
retinal changes in patients with age
related macular degeneration**

DOCTORAL THESIS

Zagreb, 2015.

Disertacija je provedena u Klinici za očne bolesti KBC „Sestre milosrdnice“ u Zagrebu, u suradnji s prof.dr.sc.Thomasom Fribergom (Univerzitet Pittsburgh), uz tehničku potporu tvrtke OPTOS (Škotska).

Posebna zahvala prof. dr.sc. Thomasu Fribergu na stručnim savjetima i podršci.

Voditelj rada: prof.dr.sc.Zoran Vataavuk

Mojoj obitelji, a posebno sestri Vesni, ženi sa ružičastom vrpcom..

*Možda spava sa očima iznad svakog zla.
Izvan stvari, iluzija, izvan života,
I s njom spava, neviđena, njena lepota;
Možda živi i doći će posle ovog sna.
Možda spava sa očima izvan svakog zla.*

Vladislav Petković Dis

SADRŽAJ

1. UVOD.....	1
1.1. SENILNA MAKULARNA DEGENERACIJA (SMD).....	1
1.1.1. Definicija i klasifikacija.....	1
1.1.2. Prevalencija i incidencija.....	1
1.1.3. Etiopatogeneza.....	2
1.1.4. Klinička slika.....	6
1.1.5. Dijagnostičke metode.....	8
1.1.6. Liječenje.....	8
1.2. METODE VIZUALIZACIJE I DOKUMENTACIJE CENTRALNIH I PERIFERNIH PROMJENA MREŽNICE.....	9
1.2.1. Standardne fundus kamere.....	9
1.2.2. Sistemi širokokutnih fundus kamera.....	10
1.2.3. Fluoresceinska angiografija.....	13
1.2.4. Sistem optičke koherentne tomografije.....	14
2. HIPOTEZA I CILJEVI ISTRAŽIVANJA.....	15
3. BOLESNICI I METODE ISTRAŽIVANJA.....	16
3.1. KRITERIJI ZA UKLJUČENJE U STUDIJU.....	16
3.2. KRITERIJI ZA ISKLJUČENJE IZ STUDIJE.....	17
3.3. ANAMNEZA I KLINIČKI PREGLED BOLESNIKA.....	17
3.4. ANALIZA SLIKA I PODATAKA.....	20
3.5. STATISTIČKA ANALIZA PODATAKA.....	25
4. REZULTATI.....	26
4.1. OPĆI PODACI.....	27
4.2. DESKRIPTIVNA I USPOREDNASTATISTIČKA ANALIZA MORFOLOŠKIH PROMJENA SMD i K SKUPINE ISPITANIKA (a).....	28
4.2.1. Pojavnost morfoloških promjena u SMD i K skupini ispitanika.....	29
4.2.2. Proširenost morfoloških promjena u SMD i K skupini ispitanika.....	31
4.2.3. Preekvatorijalna lokalizacija morfoloških promjena SMD i K skupine ispitanika.....	34

4.3.	DESKRIPTIVNA I USPOREDNA STATISTIČKA ANALIZA ANGIOGRAFSKIH PROMJENA SMD SKUPINE ISPITANIKA (b)	37
4.4.	DESKRIPTIVNA I USPOREDNA STATISTIČKA ANALIZA MORFOLOŠKIH (M) I ANGIOGRAFSKIH PROMJENA (A) SVIH E I S OČI SMD SKUPINE ISPITANIKA (c)	40
4.4.1.	Analiza pojavnosti morfoloških i angiografskih promjena E i S oči.....	41
4.4.2.	Analiza proširenosti morfoloških i angiografskih promjena E i S oči	44
4.4.3.	Analiza preekvatorijalne lokalizacije morfoloških i angiografskih promjena E i S oči	47
4.5.	DESKRIPTIVNA I USPOREDNA STATISTIČKA ANALIZA SKUPINE E I S SMD BOLESNIKA (d)	49
4.5.1.	Analiza pojavnosti morfoloških i angiografskih perifernih promjena u skupini E i S bolesnika	51
4.5.2.	Analiza proširenosti morfoloških i angiografskih perifernih promjena u skupini E i S bolesnika	52
4.5.3.	Analiza preekvatorijalne lokalizacije morfoloških i angiografskih promjena u skupini E i S bolesnika	53
5.	RASPRAVA	55
6.	ZAKLJUČAK	61
7.	SAŽETAK	62
8.	SUMMARY	63
9.	LITERATURA	64
10.	PRILOZI (1,2)	75
11.	ŽIVOTOPIS	77

POPIS OZNAKA I KRATICA

SMD	– senilna makularna degeneracija
S (sicca)	– bolesnici (oči) sa znakovima suhog tipa SMD
E (exudativa)	– bolesnici (oči) sa znakovima vlažnog tipa SMD
PED	– (engl. Pigment Epithelial Detachment) – odignuće retinalnog pigmentnog epitela
BM	– Bruchova membrana
VEGF	– Vascular Endothelial Growth Factor, vaskularni endotelijalni faktor rasta
BlamD	– bazalni laminarni depoziti (između plazme RPE i bazalne membrane)
BlinD	– bazalni linearni depoziti (između bazalne membrane RPE i Bruchove membrane)
D	– druze
LOCS	– engl. Lens Opacities Classification System, klasifikacijski sistem zamućenja prirodne leće
PCO	– engl. Posterior Capsule Opacification, zamućenje stražnje kapsule leće kod pseudofakije
FA	– fluoresceinska angiografija
AF	– autofluorescenca
OVCR	– okluzija centralne vene mrežnice
CNV	– koroidalna neovaskularna membrana

1. UVOD

1.1.SENILNA MAKULARNA DEGENERACIJA

1.1.1.Definicija i klasifikacija

Senilna makularna degeneracija (SMD) ubraja se, uz glaukom i dijabetičku retinopatiju, u vodeće uzroke gubitka centralne vidne oštine populacije starije od 55 g.^{1,2}

Senilna makularna degeneracija javlja se u dva klinička oblik:suhi i vlažni oblik .

Suhi oblik ili „rani” stupanj SMD-a klinički karakterizira prisutnost žućkastih depozita (druza) na razini retinalnog pigmentnog epitela, hipo- ili hiper-pigmentnih promjena retinalnog pigmentnog epitela, koje se javljaju najčešće u području makule i stražnjeg pola.³⁻¹⁰

Vlažni oblik senilne makularne degeneracije ili „kasni” stupanj SMD-a je mnogo ozbilnije stanje i uključuje pojavu koroidalnih neovaskularizacija, retinalnih i subretinalnih krvarenja, subretinalne eksudacije, periretinalnih i retinalnih fibrozno-glioznih promjena, geografske atrofije retinalnog pigmentnog epitela (RPE) kao i lokaliziranih seroznih odignuća retinalnog pigmentnog epitela -PED-a (od engl. **P**igment**E**pithelial **D**etachment).Ukoliko se ne liječi, vlažna senilna makularna degeneracija može dovesti do dramatičnog pada vidne oštine unutar godine dana.¹⁻¹⁰

Prema literaturi,¹¹ 10-20% pacijenata koji imaju suhi oblik SMD-a, progredira u vlažni oblik, pri čemu 40 % pacijenata razvije vlažni oblik na oba oka.¹²

1.1.2. Prevalencija i incidencija

Podaci o incidenciji i prevalenciji senilne makularne degeneracije raznoliki su ovisno o dizajnu studije, ispitivanoj populaciji, geografskom položaju, dobnoj skupini, spolu i tipu SMD-a koji se ispituje u studiji.

Tako prema procjeni EUREYE studije iz 2006.,3,3 % populacije starije od 65 g. ima bar na jednom oku neki od oblika SMD-a.¹³ U populaciji SAD-a prema studijama iz 2007.¹⁴

kumulativna incidencija kasnog oblika SMD-a iznosi 8% u populaciji starijoj od 75 g.,dok je prema novijim istraživanjima istih autora, procjena oboljelih od bilo kojeg oblika SMD-a znatno niža i iznosi 6,5%,a za kasni oblik 0,8%.¹⁵

Prema dobnim skupinama, incidencija SMD-a se mijenja od 0,2%-5,7 % (u dobnj skupini od 50-65g. iznosi 0,2%,u skupini preko 75 g.je 5,7%).¹⁶ Postoji i razlika prema spolu, gdje žene imaju veći postotak obolijevanja u usporedbi sa muškarcima (0,3-6,6% žene,0.0-4,3% muškarci) ali isto tako i razlika ovisno o tipu SMD-a koji se istražuje.Tako podaci o petogodišnjoj incidenciji SMD-a u Australiji¹⁷ za rani oblik iznosi 8,7% , dok za kasni oblik (geografsku atrofiju i neovaskularni oblik) iznosi 1,1%, pri čemu je incidencija za kasni oblik SMD-a u žena dvostruko veća u odnosu na muškarce.

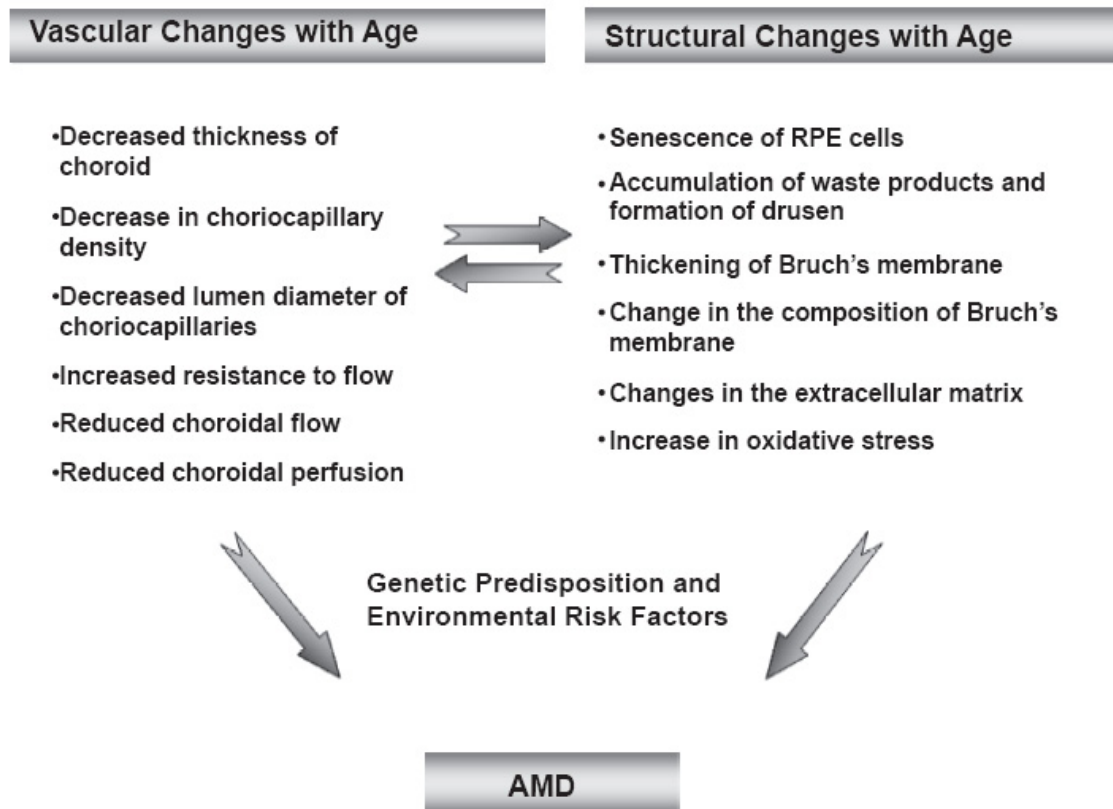
I mnoge druge, manje populacijske studije, koje su istraživale prevalenciju u Norveškoj,¹⁸ Grčkoj,¹⁹ Rotterdamu,^{20,21} UK,²² pa i Pekingu,²³ navode slične rezultate i poteškoće u procjeni sveukupnog rizika obolijevanja od SMD-a.Studija koja je učinila meta-analizu publiciranih istraživanja prevalencije SMD-a u populaciji Europljana, pokazuje velike varijacije prevalencije za pojedine stupnjeve SMD-a, koje su u 20 % studija, posljedica razlike u dobi ispitivane populacije, a u 50 % odraz su različito dizajniranih studija, koje koriste različite metode klasifikacije i analize slika.²⁴

Incidencija sljepoće ili slabovidnosti uzrokovana ovim oblikom bolesti,prema studiji iz Danske²⁵ za razdoblje od 2000-2010., pokazuje trend smanjenja incidencije bolesti u istraživanom periodu zbog rasprostranjenije primjene intravitrealne anti-VEGF terapije. Nasuprot tome studija u Njemačkoj²⁶ daje procjenu incidencije SMD-e do 2030. godine koja je, prema autorima studije, u stalnom porastu i predstavlja vrlo ozbiljan javno-zdravstveni problem s obzirom na veliki broj novih slučajeva godišnje koji su posljedica i sve starije životne dobi populacije.

1.1.3.Etiopatogeneza

Većina spoznaja o prirodnom tijeku bolesti, rizičnim faktorima koji dovode do razvoja SMD-a, kao i o ultrastrukturnim promjenama na nivou RPE-a i Bruchove membrane, zasniva se na studijama serije klinički tretiranih pacijenata, kliničkim studijama kasnijih faza bolesti kao i na podacima studija baziranih na patohistološkim nalazima.²⁷⁻³⁰ Mnogobrojne populacijske studije, poput Beaver Dam,^{1,2} Rotterdam studije⁶ i Blue Mountain studije,¹⁶ u svojim rezultatima potvrđuju od 95,5 do 98,8 % prisutnost druza manjih od 63 mikrona, u svim dobnim grupama populacije starije od 55 g., pri čemu takav nalaz nije nužno povezan i s razvojem senilne makularne degeneracije.

Iz dostupne literature koja se bavi istraživanjem bolesnika sa SMD-om , zna se da je SMD multifaktorijalna bolest, u kojoj su glavni faktori za razvoj bolesti promjene u strukturi i metabolizmu RPE-a, kao posljedici promjena u Bruchovoj membrani (BM) uzrokovanih sa starenjem organizma, genetska predispozicija za razvoj bolesti i utjecaji okolišnih štetnih faktora.^{31,32,33} Sve te promjene počinju već oko četvrtog desetljeća života i izraženije su sa višom životnom dobi, a rezultat su promijenjene metaboličke aktivnosti stanica RPE-a.³⁴



Shema 1. Prikaz etiopatogeneze SMD-a (iz Erlich R, Harris A, Kheradiya NS, Winston DM, Ciulla TA, Wirostko B. Age –related macular degeneration and the aging eye. Clinical Intervention in Aging 2008;3(3);473-82.)³⁴

Prema prethodno navedenim studijama, BM u makuli je više zahvaćena metaboličkim promjenama od BM na periferiji, zbog znatno veće gustoće fotoreceptora u makuli i metaboličke aktivnosti RPE.³⁵⁻³⁷ Metabolička aktivnost RPE-a, podrazumijeva vrlo složen proces odstranjivanja produkata aktivnosti fotoreceptora, koji se pri tome i sami obnavljaju, odstranjenje različitih oštećenih dijelova membrana i citoplazmatskih organela koje se, zbog

promijenjenog transporta kroz Bruchovu membranu, nakupljaju u obliku bazalnih laminarnih (BlamD) i bazalnih linearnih depozita (BlinD), druziformnih promjena (D) u području između citoplazme RPE, bazalne membrane RPE i Bruchove membrane.^{38,39} Te promjene unutar kolagenog i elastičnog sloja Bruchove membrane dovode i do mineralizacije elastičnog sloja kao i do zadebljanja Bruchove membrane od 2 μm tijekom prvih 10 godina života pa sve do 4,7 μm , koliko iznosi u devetoj dekadi života.⁴⁰

Moore and Clover studija⁴¹ pokazuje deseterostruko smanjenje transporta proteina kroz Bruchovu membranu između prve i devete dekade života, pri čemu su sve promjene znatno izraženije u makularnom području u odnosu na periferiju. Predilekcijsko mjesto za nastanak promjena povezanih sa SMD-om, u radu Chong V. i koautora⁴² objašnjava se drukčijom strukturom i debljinom elastičnog sloja Bruchove membrane u makuli i na periferiji. Prema tim spoznajama, elastični sloj BM-a u makuli je 3-6 puta tanji i 2-5 puta porozniji od BM-a na periferiji zdravih pojedinaca neovisno o dobi. Također, ako se isti parametri usporede kod bolesnika sa SMD-om, tada je integritet (poroznost) makularne BM značajno manja u bolesnika sa početnom SMD-om, dok je kod kasnog oblika SMD-a, osim manjeg integriteta BM-a, manja i debljina elastičnog sloja BM-a. U takvim uvjetima povećane poroznosti BM-a, adhezija RPE-a je manja, dok je mogućnost nakupljanja lipoidnog materijala u tim porama velika (pore su obično veće od 5 μm) i dovodi do formiranja bazalnih linearnih depozita, mekih i tvrdih druze te tako i do odvajanja RPE-a (PED-a), što za posljedicu ima i poremećaj funkcije RPE-a.⁴³

Druze se dijele na dva osnovna tipa: tvrde i meke druze, koje se međusobno razlikuju kliničkim izgledom, veličinom i jasnoćom granica te sastavom lipida.

Tvrde druze (kutikularne druze) žućkaste su boje, jasnih granica, trokutastog oblika i vrlo često nisu nužno povezane s razvojem senilne makularne degeneracije. Njihov sastav čine hijalin, većinom esterificirani i neesterificirani kolesterol^{44,45} te lipoproteini-apolipoprotein B, A-I, E, C-I, C-II, C-III.⁴⁶

Meke druze su obično veće, od 125-250 mikrona, nejasnijih granica i u sastavu sadrže također visoki postotak lipida (lipoproteina), vezikule i membranozne otpadne dijelove (debris) metabolizma RPE-a.^{47,48}

Prema studijama^{5,27-29,49} koje su proučavale veličinu druziformnih promjena druze se mogu podijeliti na druze manje od 63 mikrona (pretkliničke druze koje su manje od 25 mikrona vidljive isključivo angiografski, kliničke druze koje su veće od 30 mikrona, a vizualiziraju se oftalmoskopski), zatim na srednje velike druze od 64-125 mikrona, druze od 125-250 mikrona i veće od 250 mikrona.

Stanice RPE-a se u području navedenih nakupljanja mijenjaju, ovisno o veličini druziformnih promjena i promjena u Bruchovoj membrani, pa dolazi osim do metaboličkog poremećaja, i do dislokacije RPE-a radi mehaničkog poremećaja u tijesnim vezama između RPE-a.^{50,51}

Meke druze međusobno se spajaju, stvarajući na taj način sve veću odvojenost stanica RPE-a od Bruchove membrane, izravnavajući ih i često odižući RPE, što se klinički vizualizira kao okruglasto odignuće RPE-a ili PED-a. Takvi pacijenti imaju znatno veći rizik od razvoja neovaskularnog oblika vlažne forme SMD-a ili geografske atrofije.⁵²

Prema istraživanjima^{53,54} koja su rađena u smislu otkrivanja patogenetskog mehanizma koji dovodi do stvaranja koroidalne neovaskularne membrane (CNVM) vlažnog oblika SMD-a, koja ulazi u prostor između RPE i BM-e (CNVM 1), u subretinalni prostor (CNVM 2) ili u područje unutarnjeg sloja mrežnice (CNVM 3) kao retinalna angiomatozna proliferacija, utvrđeno je da druziformne promjene izazivaju čitav niz metaboličkih promjena u smislu oksidativnog stresa RPE-a. Oksidativni stres RPE-a nastaje kao posljedica ishemije i inflamacije, uz lučenje brojnih proinflammatoryh citokina (IL 6, IL 8), faktora rasta (VEGF-engl. od vascular endothelial growth factor) te angiogenih citokina. Za angiogenezu uz citokine, najvažniji su izoformi VEGF A (6 glavnih –VEGF_{121,145,165,183,189,206} i 8 sporednih izoformi) koji se luče iz RPE-a, Mullerovih stanica, pericita, endotelnih, glija i ganglionskih stanica u uvjetima hipoksije i inflamacije.^{55,56,57}

Kaskadni imunološki i inflamatorni procesi dovode do oštećenja RPE-a i do aktivacije koroidalnih dendritičkih stanica koje luče imunomodulatore poput vibronectina i apolipoproteina E koji su odgovorni i za stvaranje antitijela na RPE i retinalne stanice.^{58,59}

Uz ove stanice aktiviraju se i proinflammatorye multinuklearne gigantske stanice koje luče enzime za degradaciju BM-a kao i citokine potrebne za rast CNVM-a.^{60,61}

Sve ove promjene u području Bruchove membrane i RPE-a, događaju se i na periferiji mrežnice^{35,62}, pa se takve promjene mogu očitovati i usporenom, neadekvatnom adaptacijom štapića na promjenu količine svjetlosti. Iako je otkriće novih lijekova, poput blokatora VEGF-a, promijenilo pristup liječenju bolesnika s vlažnom senilnom makularnom degeneracijom,^{63,64} rana dijagnoza bolesnika s vlažnom senilnom makularnom degeneracijom je od ključnog značenja za bolji ishod vidne oštine.

Do sada je praćenje SMD-a i prelazak iz suhog u vlažnu formu bolesti, temeljeno na morfologiji mrežnice, bilo ograničeno na vizualiziranje i dokumentaciju promjena u makularnom području ili stražnjem polu oka pomoću standardne fundus kamere.¹⁻¹⁴ Međutim, novije spoznaje^{65,66} sugeriraju da se ključne morfološke značajke nalaze i na periferiji mrežnice i da njihovo prisustvo može imati važne implikacije za rizik napredovanja bolesti. Prisutnost perifernih druza ili retikularnih pigmentnih promjena mrežnice u području ekvatora je povezana sa težim oblicima senilne makularne degeneracije tj. njihova prisutnost povećava rizik nastanka vlažnog oblika senilne makularne degeneracije 2,5 puta u odnosu na one kod kojih takve promjene nisu izražene.

Prema tim ispitivanjima su morfološke značajke vezane i za genetiku senilne makularne degeneracije, a posebno za dva genotipa: CFHY402H i CFHrs1410996.⁶⁶

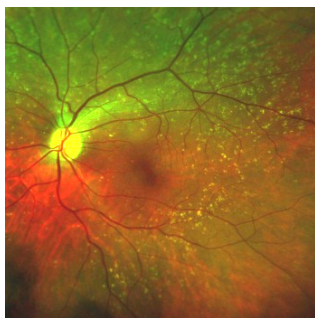
Novije genske studije⁶⁷⁻⁷¹ uvode i druge genske asocijacije, koje također imaju i svoje fenotipske ekvivalente.

1.1.4. Klinička slika SMD-a

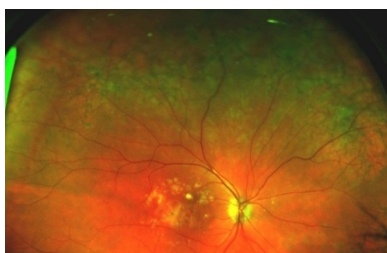Klinička slika SMD-a ovisi o obliku (tipu) SMD-a i obimu zahvaćene mrežnice.

S obzirom da se prema međunarodnoj kliničkoj klasifikaciji,^{3,10} degenerativne promjene javljaju u makularnom području i stražnjem polu, bolesnici imaju poremećaje centralnog vida koji se očituju iskrivljenjem slike, poremećajem u vizualizaciji boja, reduciranom vidnom oštrinom na daljinu te poremećajima u čitanju (otežana, smanjena ili potpuno onemogućena mogućnost čitanja). Subjektivne smetnje kod vlažnog oblika SMD-a nastupaju dosta naglo i u nekoliko mjeseci mogu dovesti do trajnog oštećenja centralnog vida, a time i do poremećaja u kvaliteti vida. Klinički se kod vlažnog oblika SMD-a, u makularnom području ili području stražnjeg pola, vizualiziraju krvarenja i eksudacija, stvaranje novih krvnih žila u području ispod RPE-a i Bruchove membrane, odizanje RPE-a te u kasnijim fazama stvaranje ožiljkastih promjena, nakon resorpcije edema i krvarenja. Bolesnici sa suhim oblikom senilne makularne degeneracije nemaju izražene smetnje čitanja kao ni reduciranu vidnu oštrinu, sve dok promjene nisu opsežnije ili ne progrediraju prema vlažnom obliku bolesti.

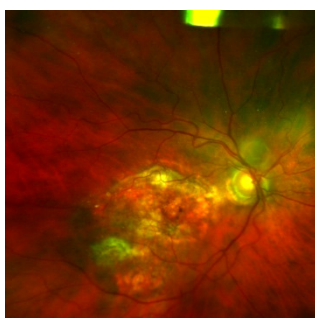
Suhi oblik klinički karakteriziraju brojne družiformne promjene u makuli kao i na periferiji, disrupcija pigmenta, manji defekti RPE-a ili veći areali atrofije korioretine (geografska atrofija). Geografska atrofija izaziva poremećaje centralne vidne oštrine u većem obimu od početnog suhog oblika SMD-a.⁷²



Slika 1.1. Suhi oblik SMD-a



Slika 1.2. Vlažni oblik SMD-a



Slika 1.3. Geografska atrofija SMD-a

(Slike 1.1-1.3. snimljene na fundus kameri -OPTOS, OPTOMAP P 200 MA, KBC" Sestre milosrdnice", Klinika za očne bolesti, Zagreb)

1.1.5. Dijagnostičke metode

Prisustvo senilne makularne degeneracije, na koje upućuju simptomi koje bolesnik navodi, utvrđuju se i dokumentiraju dodatnim kliničkim pretragama i metodama vizualizacije očne pozadine.

Pregled očne pozadine uključuje (uz prethodnu midrijazu-širenje-zjenica):

-pregled biomikroskopom uz pomoć indirektnih nekontaktne lupu (60,78,90 stupnjeva), kontaktne lupu (Goldman trozrcalna lupa, "wide field" lupa, focal-grid lupa) ili direktnim oftalmoskopom

-vizualizacija ili skeniranje očne pozadine metodom OCT-a (Optical Coherent Tomography)

-pregled i fotodokumentacija očne pozadine fundus kamerom (standardna, širokokutna):
nativne snimke (kolorne, uz filtere za autofluorescencu) i snimke uz pomoć kontrasta (fluorescein, indocyanin green).

Na temelju kliničke slike, učinjenih pretraga i snimki očne pozadine utvrđuje se oblik senilne makularne degeneracije te planira daljni terapijski protokol kao i metode praćenja uspješnosti liječenja.

1.1.6. Liječenje SMD-a

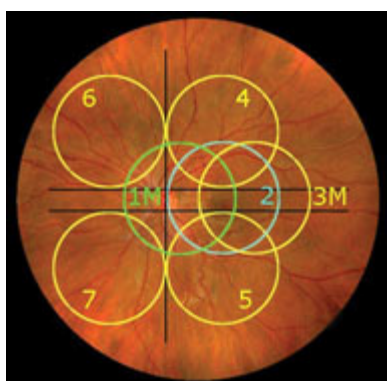
Liječenje SMD-a je prvenstveno usmjereno na vlažni oblik senilne makularne degeneracije s obzirom da suhi oblik nema adekvatnu uzročnu terapiju ali niti izražene subjektivne smetnje vida uz verificiranu kliničku sliku. Liječenje suhog tipa se zasniva na primjeni kombinacije visokih doza vitamina C , E , beta karotena, s luteinom, zeaxantinom i cinkovim oksidom, a koje su primjenjivane u studijama,^{73,74} pokazale da imaju efekta kod razvijenijih stupnjeva suhog oblika SMD-a, na način da smanjuju rizik progresije prema vlažnom obliku SMD-a. Za liječenje vlažnog oblika SMD-a na raspolaganju je široki raspon farmakoloških pripravaka (anti VEGF terapija,⁷⁵⁻⁷⁸ steroidi,⁷⁹ imunomodulatori, inhibitori kemotaksije i promotori autofagne aktivnosti⁸⁰ - pri čemu su neki tek u fazi kliničkih ispitivanja) i postupaka s primjenom lasera u područje nastalih subretinalnih neovaskularnih ploča.

Vrlo često u terapiji vlažnog oblika potrebno je kombinirati više terapijskih modaliteta.⁸¹⁻⁸³ Svi postupci i sredstva koji se koriste u liječenju, usmjerni su prvenstveno zaustavljanju ili odgađanju progresije bolesti prema završnom atrofično-cikatricijalnom stadiju bolesti, a koji za posljedicu ima trajno reduciranu vidnu oštrinu. Kauzalno liječenje bilo kojeg oblika senilne makularne degeneracije za sada još nije izgledno, iako su u tijeku brojne studije koje nastoje dati rješenje za jednu od vodećih bolesti slabovidnosti u populaciji iznad 55 g. života.

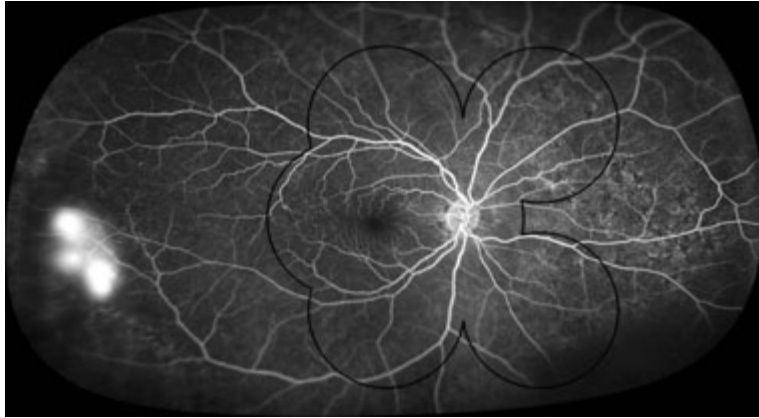
1.2. METODE VIZUALIZACIJE I DOKUMENTACIJE CENTRALNIH I PERIFERNIH PROMJENA MREŽNICE

1.2.1. Standardne fundus kamere

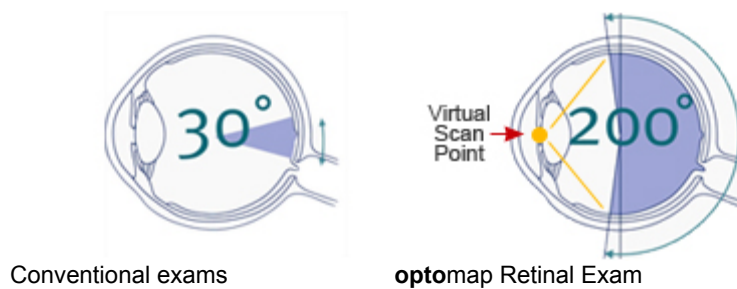
Prve komercijalno dostupne kamere proizvedene su početkom 20 stoljeća od Carl Zeiss kompanije i omogućavale su vizualizaciju 30 stupnjeva retine.⁸⁴ „Standardne“ fundus kamere koriste asferičnu leću koja ima fokus ispred oka, pa samim time i manji kut prikaza očne pozadine, koji se danas kreće između 30-50 stupnjeva i zahtijeva dobru dilataciju zjenice i suradljivost pacijenta.⁸⁵ Tada je moguće postići i kut vizualizacije do 75 stupnjeva, ako se snimi 7 standardnih polja koja obuhvaćaju srednju periferiju (Slika 1.4.a), dok prikaz sistemom širokokutne kamere daje uvid u promjene koje ostaju izvan prikaza standardnim snimkama (Slika 1.4.b). Periferiju mrežnice, standardnim načinom snimanja, moguće je dokumentirati maksimalno do područja ekvatora, dok preekvatorijalno područje ostaje izvan dosega kamere, a time i izvan analize. (Slika 1.4. c)



Slika 1.4.a. Shematski prikaz 7 standardnih polja snimanih s konvencionalnom fundus kamerom (izvorno: Witmer MT, Kiss S. The Clinical Utility of Ultrawide Field Imaging. Review 2012.)



Slika 1.4.b Prikaz 7 standardnih polja snimanih sistemom širokokutne fundus kamere-na periferiji promjene izvan dosega standardnih kamera.(izvorno slika: Witmer MT,Kiss S. The Clinical Utility of Ultrawide Field Imaging. Review 2012.)



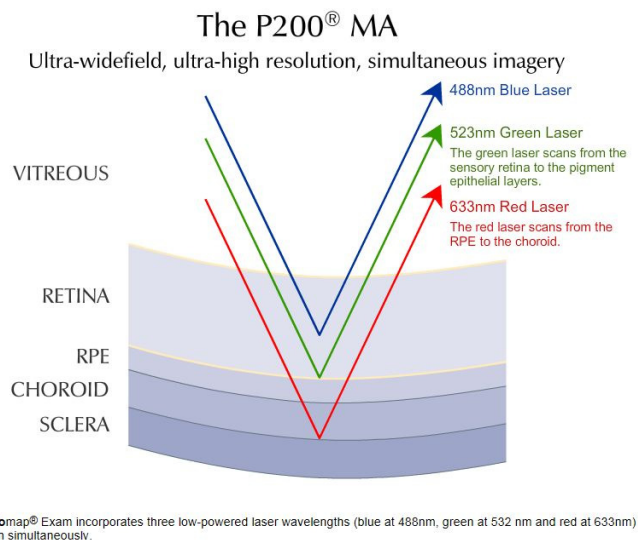
Slika 1.4. c.Prikaz stupnjeva mrežnice vidljive standardnom i širokokutnom fundus kamerom (izvorno: <http://www.optos.com/en-US/>)

1.2.2. Sistem širokokutne fundus kamere

U posljednjih nekoliko godina, došlo je do napretka tehnologije snimanja očne pozadine, te je sada moguće snimati i periferiju mrežnice, pomoću uređaja koji koriste lasersku skenirajuću oftalmoskopiju za dobivanje slika.^{86,87}

Širokokutne fundus kamere (OPTOS, Optomap P 200 MA, Heidelberg, Staurenghi lećni sistem) su već desetak godina komercijalno dostupne i omogućavaju vizualizaciju i dokumentaciju do 200 stupnjeva očne pozadine.⁸⁸⁻⁹⁰ Tako veliki kut snimanja očne pozadine nastaje zbog jedinstvenog optičkog svojstva velikog elipsoidnog ogledala, koje stvara virtualni fokus ili žarište kamere iza zjeničnog otvora oka. (Slika 1.4 c) Na taj način, omogućava da koherentne laserske zrake malih valnih dužina, koje se koriste u okviru ovog sistema, skeniraju očnu pozadinu simultano.

Sistem širokokutne kamere koristi laserske zrake dviju valnih dužina: dužine 532 nm (zeleni laser) kojim se skenira područje od senzorne mrežnice do RPE-a, te 633 nm (crveni laser) kojim se prikazuju dijelovi od RPE-a do žilnice. (Slika 1.5) Rezolucija za programe Optomapa P 200 MA je od 17-20 μm . (Optomap plus 17 μm , Res Max 20 μm)



Slika 1.5. Prikaz koherentnih laserskih zraka koje koristi sistem širokokutne kamere OPTOS, P200 MA (izvorno: <http://www.optos.com/en-US/>)

Osim nativnog snimanja očne pozadine, uređaj može snimati očnu pozadinu i nakon aplikacije kontrasta, omogućavajući još detaljniju analizu promjena.

Aplikacijom 10% fluoresceina intravenskim putem, kontrast cirkulacijom dolazi u retinalne i koroidalne krvne žile i omogućuje još bolju vizualizaciju, a samim time i analizu morfoloških promjena na periferiji ali i u makularnom području. Na taj način dobivaju se podaci koji su istovremeno i dijagnostička potvrda postojanja određenog oblika senilne makularne degeneracije.

Osim retikularnih pigmentnih promjena i druza, za koje u studijama^{51,65-67} postoje podaci koji upućuju na povezanost navedenih promjena na periferiji s težim oblicima senilne makularne degeneracije, ovim načinom snimanja moguće je vizualizirati i dokumentirati pojavnost i učestalost i drugih perifernih promjena, ne samo u okviru senilne makularne degeneracije, već i kod drugih bolesti oka^{91,92} kao i kod zdravih očiju.⁹³

Te promjene čine hiper ili hipo-pigmentne promjene, degenerativne promjene poput mikrocistoidnih degeneracija, „lattice“ ili rešetkastih degenerativnih promjena, „paving stone“ ili kaldrmastih degeneracija, „snail track“ ili degeneracije u obliku puževa traga, „white without pressure“ ili blijedilo bez pritiska degenerativne promjene, neovaskularizacije, mikroaneurizme.

Dosadašnje studije¹⁻⁶⁷ koje su se bavile ovom problematikom, nisu koristile za prikaz i analizu periferne mrežnice širokokutne kamere, tako da je periferni dio mrežnice ostao nedostupan vizualizaciji, a samim time i analizi, te su publicirani rezultati nedostadni za taj dio periferne mrežnice bolesnika sa senilnom makularnom degeneracijom.

Novije studije, koje u svojim istraživanjima koriste širokokutni sistem vizualizacije promjena na periferiji mrežnice u bolesnika sa senilnom makularnom degeneracijom, prikazuju rezultate koji se odnose na svojstvo autofluorescence perifernih promjena bolesnika sa SMD-om^{94,95,96}.

Iako rađene na istoj populaciji bolesnika i s istim sistemom vizualizacije, dizajn navedenih novijih studija međusobno se razlikuju, s obzirom na broj pacijenata i metode prikaza uočenih perifernih promjena u bolesnika sa SMD-om.

1.2.3. Fluorescinska angiografija

Fluorescinska angiografija (FA) je invazivna dijagnostička metoda prikaza mrežničnih promjena pomoću kontrasta fluoresceina (5% ili 10%) koji se injicira u sistemsku cirkulaciju. Putem cirkulacije dolazi u retinalnu cirkulaciju te uz pomoć posebnih filtera koji se nalaze u fundus kameri, prikazu se promjene u cirkulaciji te promjene unutar slojeva mrežnice.

Novotny i Alvis⁹⁷ razvili su principe FAG-a (1959.god.) koji se temelje na principu luminiscencije tj. apsorpcije jedne i reemitiranja druge frekvencije.

Kod fluorescinske angiografije luminiscencija se održava kontinuiranom ekscitacijom tj. apsorpcijom svjetlosti valne dužine 465-490 nm (plave boje) te nakon ekscitacije se emitira svjetlo od 520-530 nm (žuto zeleno) koje filteri u kameri propuštaju.⁹⁸

Najvećim dijelom se fluorescein veže za proteine i ne fluoresceira dok je manji dio (oko 20%) slobodan i fluoresceira. On izlazi iz koriokapilarisa ali ne prolazi hematookularnu barijeru ukoliko su RPE i krvne žile retine intaktne.

Iz organizma eliminira se putem jetre i bubrega, pa je potreban oprez kod bolesnika sa jetrenim i bubrežnim bolestima.

Nuspojave^{99,100} kod FA su **najčešće**:

- **žuta boja kože i mokraće**
- **ekstravazacija kontrasta paravenski** - nekroza tkiva
- **mučnina i povraćanje** - u početku snimanja
- **vazovagalna reakcija** - kolaps
- **alergijske reakcije** - različitog intenziteta:
 - kožne reakcije - urtikarija, pruritus
 - kihanje
 - smetnje disanja, bronhospazam
 - anafilaksija - šok

Angiografski prikaz određene promjene ovisi o vrsti i sastavu promjene, pa one mogu biti hiperfluorescentne ili hipofluorescentne, mogu nakupljati ili propuštati fluorescein, vršiti blokadu kontrasta ili pokazivati naknadnu odgođenu fluorescencu.

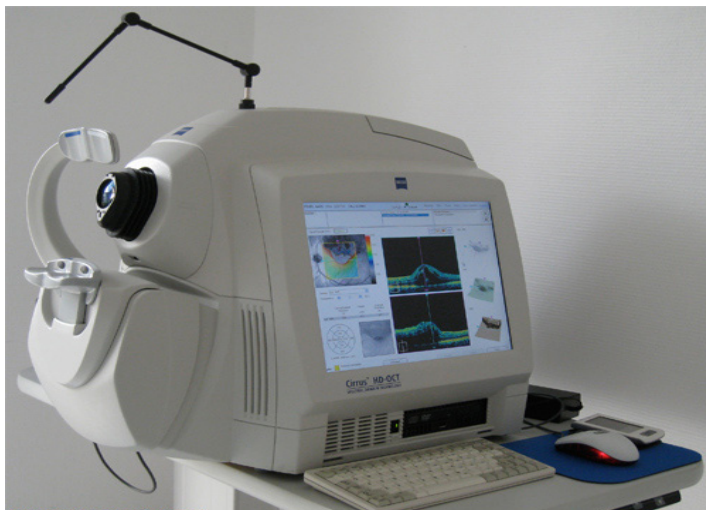Ovim načinom prikaza, osim morfologije, dobiva se uvid i u dinamiku određenih cirkulatornih promjena kao i bolja vizualizacija manjih, diskretnijih promjena, koje na nativnim kolornim snimkama fundusa mogu ostati nezamijećene.

Promjene na mrežnici moguće je prikazati i korištenjem svojstva autofluorescence koju pokazuju određene strukture mrežnice u kojima se nakupljaju supstance poput lipofuscina u sve većim količinama sa godinama života.^{101,102,103} Tako sistem širokokutne fundus kamere može, pomoću posebno ugrađenih filtera, propuštati svjetlost određene valne dužine, koju emitiraju supstance poput lipofuscina i stvarati mape različite svjetline, čineći tako sliku određene promjene. Kako sistem širokokutne fundus kamere (OPTOS, Optomap P 200 MA) koji je korišten u ovom istraživanju nema mogućnost snimanja autofluorescence (AF), korištena je metoda fluoresceinske angiografije za prikaz centralnih i perifernih mrežničnih promjena kod bolesnika sa SMD-om .

1.2.4. OCT- Optička koherentna tomografija

Optička koherentna tomografija je dijagnostička metoda slikovnog prikaza svih slojeva mrežnice, neinvazivnog tipa, vrlo visoke rezolucije (od 5-10 mikrona), koja koristi svjetlosne zrake valne dužine od 850 nm. Po principu rada, OCT je metoda vrlo slična ultrazvučnoj metodi prikaza struktura oka (piezzo Doppler efekt) ali umjesto zvuka koristi svjetlost i niskokoherentnu interferometriju za nastanak prikaza slojeva retine.¹⁰⁴

Od 1991. kada je Huang¹⁰⁵ predstavio prvu generaciju OCT-a, razvojem tehnologije dolazi do razvoja još tri generacije OCT-a sa još boljim performansima, mogućnostima vizualizacije i većim rezolucijama. Danas je u upotrebi 4. generacija OCT-a¹⁰⁶, s rezolucijom od 5 mikrona (SD OCT, HD OCT). U ovoj studiji biti će korišten Cirrus Spectral-domain, High definition OCT, Carl Zeiss. (Slika 1.6)



Slika 1.6. Cirrus Spectral-domain, High definition OCT, Carl Zeiss;

(Carl Zeiss Meditec Inc.: CirrusTM HD-OCT User Manual, 2008.)

Primjena SD OCT-a u ovoj studiji ima za cilj da kao neinvazivna dijagnostička pretraga, slikovno prikaže i dokumentira postojanje strukturalnih promjena u makularnom području (suhi, vlažni oblik) u bolesnika sa senilnom makularnom degeneracijom kao i makularno područje zdravih ispitanika.

2. HIPOTEZA I CILJEVI ISTRAŽIVANJA

Pojavnost morfoloških promjena na periferiji mrežnice u bolesnika sa senilnom makularnom degeneracijom učestalija je u odnosu na zdravu populaciju.

Ciljevi ovog istraživanja bili su:

1. Usporediti učestalost morfoloških karakteristika promjena periferne mrežnice u skupini bolesnika sa senilnom makularnom degeneracijom s morfološkim karakteristikama zdrave kontrolne skupine ispitanika.

2. Usporediti morfološke i angiografske karakteristike promjena periferne mrežnice između bolesnika sa suhim i vlažnim oblikom senilne makularne degeneracije, te utvrditi postoji li razlika u učestalosti ili tipu promjene između navedenih oblika SMD-a.

3. Utvrditi je li distribucija perifernih promjena većim dijelom centralnije ili perifernije od ekvatora mrežnice.

3. BOLESNICI I METODE ISTRAŽIVANJA

Istraživanje pod nazivom “Morfološke i angiografske promjene periferne mrežnice u bolesnika sa senilnom makularnom degeneracijom”, provodi se kao dio OPERA studije (Optos PERipheral retina study), a u okviru projekta pod nazivom “Periferna mrežnica i njene implikacije na senilnu makularnu degeneraciju”.

Projekt je pokrenut u suradnji s prof. dr. sc. Thomasom Fribergom, voditeljem Odjela za bolesti mrežnice i staklastog tijela, Sveučilišne bolnice u Pittsburghu i prof.dr.sc. Zoranom Vataukom, voditeljem Odjela za bolesti mrežnice i staklastog tijela, Klinike za očne bolesti, KBC “Sestre milosrdnice “ u Zagrebu koji je ujedno i mentor ove doktorske disertacije. Profesor Friberg je svjetski poznati stručnjak za bolesti mrežnice i staklastog tijela, koji je vodio nekoliko velikih istraživačkih projekata, od kojih je najznačajnija AREDS studija.

3.1. Kriteriji za uključnje u studiju

U studiju su bili uključeni ispitanici koji su u okviru retinološke ambulante oftalmološki pregledani i koji su dobrovoljno pristali sudjelovati u studiji te potpisali informirani pristanak u kojem su detaljnije objašnjeni ciljevi i plan istraživanja.(Prilog 1 i 2)

U istraživanje su bili uključeni:

1. bolesnici s kliničkom slikom senilne makularne degeneracije suhog i vlažnog tipa, stariji od 50 godina.(SMD skupina ispitanika)

Prisutnost senilne makularne degeneracije definirana je prema internacionalnoj klasifikaciji^{3,10} za SMD.

Bolesnici sa geografskom atrofijom u makularnom području kao i oni sa druziformnim promjenama uključeni su u grupu ispitanika sa suhim oblikom SMD-a, dok su ispitanici sa neovaskularnim promjenama u smislu eksudacije, hemoragije ili odignućem pigmentnog epitela uz eksudaciju, uključeni u grupu ispitanika s vlažnim oblikom SMD-a.

2. zdravi ispitanici -kontrolna skupina - ispitanici bez kliničkih znakova SMD-a stariji od 50 g. (K skupina ispitanika)

3.2. Kriteriji za isključenje iz studije

U **obje** ispitivane skupine iz studije i analize podataka su isključeni:

- ispitanici sa promjenama u makularnom području koje nastaju sekundarno u makuli kao posljedica okluzivnih ili drugih bolesti mrežnice (okluzija centralne mrežnične vene, arterije ili njihovih ogranaka, korioretinitisa bilo koje etiologije, dijabetičke makulopatije i retinopatije, hereditarnih degenerativnih promjena) ili kao posljedica laserskih i drugih mrežničnih operativnih zahavata
- ispitanici sa kratkovidnošću većom od 6 DPT-a
- ispitanici kod kojih stupanj zamućenja leće onemogućava nastanak kvalitetne slike očne pozadine barem na jednom oku
- ispitanici koje zbog nesuradljivosti ili fizionomije lica nije bilo moguće snimiti na širokokutnoj kameri
- ispitanici kod kojih se nakon snimanja ne uspije prikazati i analizirati najmanje 270 stupnjeva periferije mrežnice (3 kvadranta)
- ispitanici koji zbog alergijskih reakcija na kontrast ili lijekove koji se koriste u postupku ispitivanja ne mogu u cjelosti provesti pretrage predviđene ovom studijom.

3.3. Anamneza i klinički pregled bolesnika

Anamnestički podaci bolesnika obuhvaćali su: dob, spol, ovisnost o nikotinu, funkciju bubrega, alergije na lijekove i kontraste.

Prisutnost/odsutnost kliničkih znakova SMD-a, verificirana je:

- pregledom na biomikroskopu uz primjenu nekontaktne lupe 60 D
- snimanjem makularnog područja optičkom koherentnom tomografijom –OCT (Zeiss, HD OCT)
- slikanjem očne pozadine širokokutnom fundus kamerom native snimke te snimke s kontrastom fluoresceinom-FAG (Optomap P 200 MA, Optos).

Klinički pregled bolesnika uključivao je pregled prednjeg i stražnjeg segmenta oka na biomikroskopu nekontaktnom lupom, uz prethodnu pripremu ispitanika midrijatičkim kapima za širenje zjenica (Sol. Mydriacil 2% , Sol. Neosynephrin 10%).

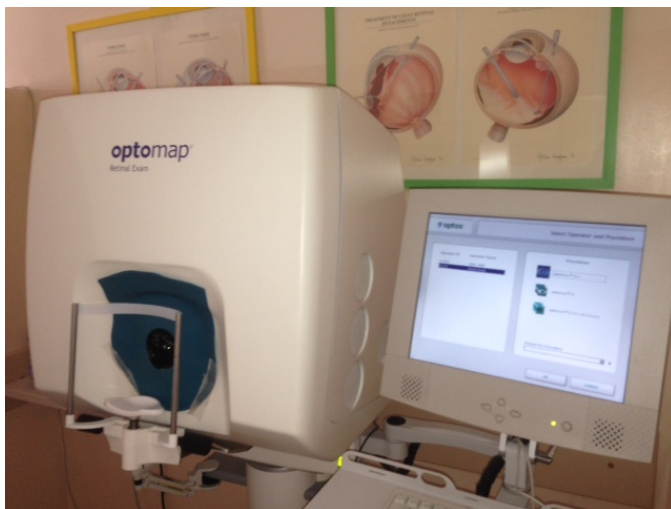Pregledom prednjeg segmenta biomikroskopom utvrđena je prozirnost medija (rožnice, leće, vitreusa) koja je morala biti zadovoljavajuća, radi kvalitetne snimke očne pozadine i adekvatnosti za analizu periferije.

Klasifikacija zamućenosti prirodne leće stupnjevana je prema LOCS III klasifikaciji¹⁰⁷ (engl. **L**ens **O**pacities **C**lassification **S**ystem) dok je zamućenost stražnje kapsule leće- PCO (engl. **P**osterior **C**apsule **O**pacification) kod pseudofaknih očiju-stupnjeva na na 2 stupnja (1 - diskretno zamućenje, 2- jače centralno zamućenje).

Pomoću nekontaktne lupe učinjen je pregled očne pozadine (makularnog područja) te dokumentiranje kliničkog statusa OCT snimkom makularnog područja.

Na temelju kliničkog i OCT nalaza, te nalaza FAG-a (samo kod SMD ispitanika), ispitanici su randomizirani na bolesnike sa SMD-om (suhi i vlažni oblik) i na zdrave ispitanike-kontrolnu skupinu.

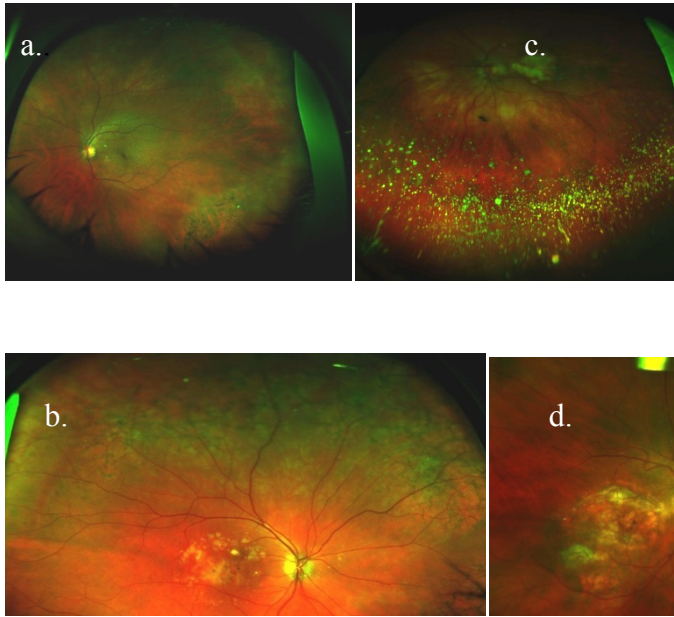
U skupini bolesnika sa SMD-om i u kontrolnoj skupini ispitanika, na svakom oku je učinjeno snimanje čitave očne pozadine (P200), makularnog područja bez kontrasta (program Resmax) sistemom širokokutne fundus kamere Optomap P 200 MA, Optos (Slika 3.1).



Slika 3.1. Optomap P 200 MA.Optos (izvorno: KBC Sestre milosrdnice, Odjel za bolesti mrežnice i staklastog tijela)

Snimanje očne pozadine bez kontrasta podrazumijeva dobivanje najmanje jedne snimke centralnog dijela mrežnice, gornje i donje polovice mrežnice te makularnog područja.

(Slika 3.2. a,b,c,d)



Slika 3.2. Prikaz centralnog dijela očne pozadine (a), gornje polovice (b), donje polovice (c), te makularnog područja-Resmax program (d) sistemom širokokutne fundus kamere Optomap P 200 MA, Optos. (izvorno: KBC Sestre milosrdnice, Odjel za bolesti mrežnice i staklastog tijela)

Prilikom snimanja ispitanici imaju svijetleće markere koje moraju fiksirati da bi se dobile navedene snimke određenog dijela mrežnice, a koje svojom kvalitetom moraju zadovoljiti potrebe analize prema zadanim kriterijima.

Snimanje očne pozadine uz aplikaciju kontrasta - fluoresceinska angiografija (FA), provodi se s ciljem dodatnog otkrivanja promjena na periferiji mrežnice koje nisu uočljive uobičajenom analizom nativnih snimaka.

Ovaj postupak je proveden **samo u skupini bolesnika sa SMD-om.**

Prilikom uvođenja venskog puta za potrebe davanja fluoresceinskog kontrasta (Fluorescein 10 %, 5 ml) bolesnicima sa SMD-om (suhi i vlažni oblik), izvađena je jedna epruveta krvi radi naknadne genske analize. Genska analiza krvi učinjena je i u kontrolnoj skupini ispitanika.

Rizici za ispitanike: Snimanje kolornih slika širokokutnom fundus kamerom (OPTOMAP, P 200 MA, Optos), predstavlja nizak stupanj rizika za ispitanike, budući da je svjetlo koje se koristi za snimanja slabije od komercijalno dostupnih fleš svjetala na fotoaparatom. Snimanje očne pozadine nakon davanja kontrasta (fluoresceinska angiografija) predstavlja određeni rizik za bolesnike, s obzirom da se koristi intravenski kontrast, ali kako se taj invazivni postupak ubraja u uobičajeni protokol dijagnostičke obrade bolesnika sa senilnom makularnom degeneracijom, tom stupnju rizika bi bolesnici bili izloženi i neovisno o sudjelovanju u studiji, radi praćenja progresije bolesti, odluke o daljnjem terapijskom postupku i efekta primjenjenog liječenja.

U moguće nuspojave intravenskog davanja kontrasta, ubrajaju se osjećaj mučnine, nagon za povraćanjem, osip, kašalj, kihanje, dok su ozbiljne nuspojave kao anafilaktički šok, izuzetno rijetke. Prilikom izvođenja fluoresceinske angiografije, u pripremi se uvijek nalazi anti-šok terapija, a snimanje se izvodi isključivo uz prisustvo liječnika koji vrši snimanje i nadzor bolesnika i medicinske sestre koja aplicira kontrast. Snimanje makularnog područja optičkom koherentnom tomografijom ne predstavlja rizik za bolesnike, jer je riječ o neinvazivnoj dijagnostičkoj metodi koja se u oftalmologiji koristi duži niz godina.

3.4 Analiza slika i podataka

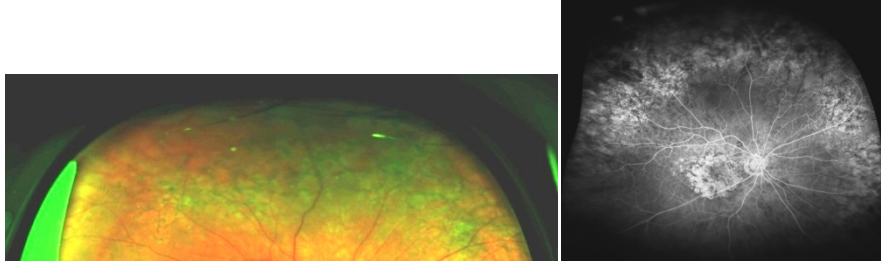
Svaki ispitanik označen je brojem OPERA studije: OP 0001-OP 0152 za skupinu SMD ispitanika i OP 0300- OP 0450 za kontrolnu skupinu.

Analizu učinjenih snimaka očne pozadine učinila su dva oftalmologa (pristupnik i mentor) educirana za analizu mrežničnih promjena.

Snimke svakog oka (kolorne/s kontrastom) analizirane su s obzirom na prisutnost ili odsutnost slijedećih morfoloških karakteristika perifernih promjena mrežnice:

- **druze** bilo kojeg tipa i veličine (tvrde, meke, kalcificirane, retikularne) koje su s obzirom na gustoću podijeljene na guste druze (D)- ako unutar 1 sata ima više od 20 druziformnih promjena i na rijetke (sporadične) druze (DS) ako ih je do 20 unutar 1 sata periferije mrežnice.

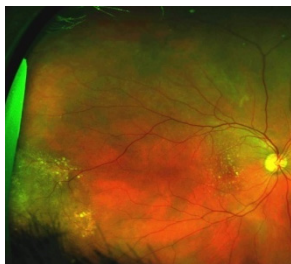- **retikularne pigmentne promjene** – hiperpigmentne linije u obliku razgranatih lanaca koje se ponavljaju i formiraju potpune ili nepotpune geometrijske poligonalne oblike. (Slika 3.3.)



Slika 3.3. Prikaz retikularnih pigmentnih promjena na kolornim i angiografskim snimkama ispitanika studije

- **neovaskularne promjene** - stvaranje novih krvnih žila na mrežnici

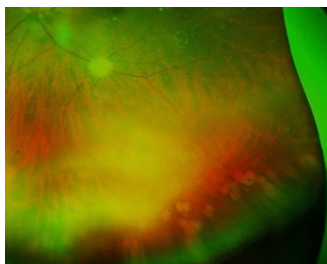
- **hiperpigmentne promjene RPE-a** - nakupine pigmenta, nevusi (Slika 3.4.)



Slika 3.4. Prikaz nevusa korioretine na periferiji (preekvatorijalno)

- **hipopigmentne promjene RPE-a** - atrofični areali, defekti RPE

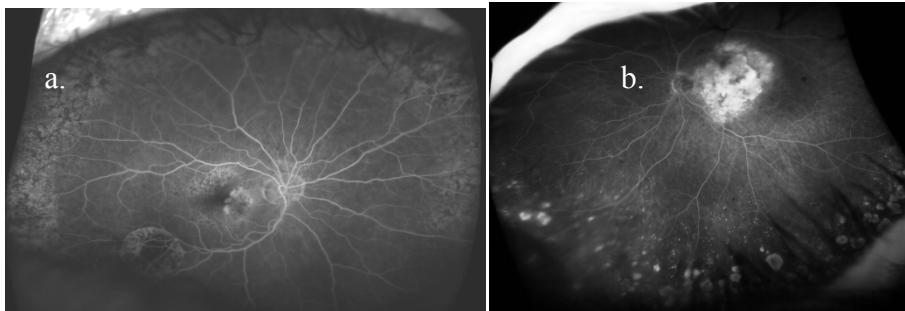
- **druge degenerativne promjene** - rešetkaste („lattice”) degeneracije, kaldrmaste degeneracije („paving stone”), blijedilo bez pritiska („white without pressure”), rupture, retinoshize, promjene poput puževa traga („snail track”), mikrocistoidne degenerativne promjene. (Slika 3.5.)



Slika 3.5. Paving stone degeneracije

Snimke oka s kontrastom analizirane su na prisutnost ili odsutnost slijedećih **angiografskih** karakteristika perifernih promjena mrežnice:

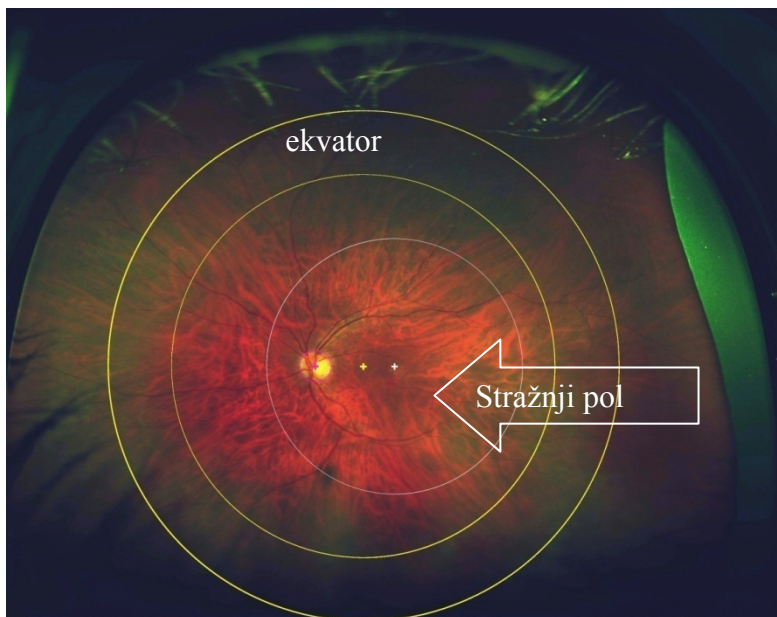
A- hiperfluorescentne promjene: druze, neovaskularizacije, mikroaneurizme, atrofični areali, paving stone, propuštanje kontrasta (leakage), nakupljanje kontrasta (pooling), staining sklere, defekti RPE (window defekti).(Slika 3.6.)



Slika 3.6. a.prikaz retikularnih hipofluorescentnih promjenama s druziformnim hiperfluorescentnim promjenama u gornjoj polovici očne pozadine
b.hiperfluorescentne promjene (paving stone) donje polovice očne pozadine

B-hipofluorescentne promjene: pigmentne nakupine, nevusi, lattice degeneracije, zone kapilarne nonperfuzije

Analiza slika snimljenih širokokutnom kamerom učinjena je pomoću kompjuterskog programa koji omogućuje bolju vizualizaciju i lokalizaciju prisutnih perifernih promjena. Na najbolje snimke svakog oka ispitanika aplicirana je kompjuterska shema koja sadržava oznake za stražnji pol i ekvator.(Slika 3.7.)



Slika 3.7. Prikaz kompjuterski aplicirane sheme sa oznakama za stražnji pol i ekvator

Krug, promjera 6000 mikrona (4 PP) s centrom u foveoli, označava stražnji pol, a periferijom se smatraju svi dijelovi mrežnice koji izlaze izvan tog kruga. Periferija je podijeljena na prekvatorijalni, postekvatorijalni i ekvatorijalni dio. Područje ekvatora označeno je krugovima radiusa 7 i 9 PP, s centrom u optičkoj osi oka koja se nalazi na polovici papilomakularne distance.

U analizu su uključene samo one oči bolesnika ili kontrolne skupine, kod kojih je moguća analiza najmanje 270 stupnjeva periferije (tj. analiza morfoloških karakteristika promjena na kolornim snimkama te angiografskih karakteristika na snimkama s kontrastom). Ukoliko nije bilo moguće napraviti analizu promjena barem na jednom oku ispitanika, taj je ispitanik isključen iz analize i zamijenjen dodavanjem novog ispitanika.

Prisutnost pojedine morfološke i angiografske promjene, izražena je prema tipu promjene, broju sati periferne mrežnice koju zauzima, te distribuciji promjena u odnosu na ekvator mrežnice.

S obzirom da je ispitanicima, jedno ili oba oka uključena u analizu (što ovisi i o mogućnosti vizualizacije i analize promjena prema navedenom kriteriju), rezultati skupine **ispitanika sa SMD-om** podijeljeni su u II podskupine:

I- S (sicca) ispitanici sa suhim oblikom SMD-e podijeljeni na:

S 1 ako je drugo oko bez znakova SMD-a

S 2 ako su oba oka sa znakovima suhe degeneracije

II-E (exudativa) ispitanici s vlažnim oblikom SMD-a podijeljeni na:

E 0 ako drugo oko nema znakova SMD-a

E 1 ako drugo oko ima suhi oblik

E 2 ako su oba oka sa znakovima vlažnog oblika SMD-a

Podjela na navedene skupine uvedena je radi statističke analize i usporedbe podataka koji se odnose na svako oko zasebno, a u biti pripadaju istom ispitaniku.

U kontrolnoj skupini analizirane su samo morfološke karakteristike perifernih promjena mrežnice.

3.5. Statistička analiza podataka

Statističke metode

Učestalost morfoloških i angiografskih promjena unutar svake ispitivane skupine prikazana je kroz apsolutne frekvencije i odgovarajuće udjele, dok su sati lokalizacije prikazani kroz medijane i odgovarajuće interkvartilne raspone (raspon između 25. i 75. percentile).

Razlike u kategorijskim vrijednostima između ispitivanih skupina analizirane su χ^2 testom, dok su razlike u kvantitativnim vrijednostima analizirane Mann-Whitney U testom.

Za procjenu dosljednosti nalaza između dva ispitivača koristio se kappa koeficijent.

Sve P vrijednosti manje od 0,05 su smatrane značajnima. U analizi se koristila programska podrška MedCalc verzija 12.7.8, (MedCalc Statistical Software version 12.7.8 (MedCalc Software bvba, Ostend, Belgium; <http://www.medcalc.org>; 2014).

Statistička analiza podataka obuhvatila je slijedeće :

- a. Deskriptivnu i usporednu statističku analizu morfoloških promjena SMD i K skupine ispitanika
- b. Deskriptivnu statističku analizu angiografskih promjena SMD skupine ispitanika
- c. Deskriptivnu i usporednu statističku analizu morfoloških i angiografskih promjena za sve E i S oči
- d. Deskriptivnu i usporednu statističku analizu morfoloških i angiografskih promjena ispitivanih podskupina SMD-e (S /E bolesnici)

4. REZULTATI

U istraživanje je bilo uključeno 159 ispitanika sa znakovima SMD-e i 150 ispitanika kontrolne skupine stariji od 50 g.

Iz SMD skupine je isključeno 7 ispitanika (3 ispitanika radi obostrane mreene, 4 radi tehnički loših snimaka). Za analizu su ukupno adekvatna 152 ispitanika SMD skupine (304 oka), pri čemu je za analizu morfoloških promjena adekvatno 280 oči, odnosno za analizu angiografskih promjena 279 oči.

Za analizu u kontrolnoj K skupini ukupno je adekvatno 150 ispitanika (285 oči).

Tablica 4.1. Razlozi isključenja iz studije za SMD i K skupinu ispitanika
(broj oči neadekvatnih za analizu)

	SMD	K
Uključeno ispitanika N (oči)	152(304)	150(300)
MRENA	14	6
TEHNIČKI LOŠE SNIMKE	8	3
ZAMUĆENJA ROŽNICE	1	3
PCO	0	1
OKLUZIVNE BOLESTI MREŽNICE.	1	0
SINHIZA	0	1
ANOFTALMUS	0	1
ALERGIJA NA KONTRAST	8	0
UKUPNO ISKLJUČENO	32	15

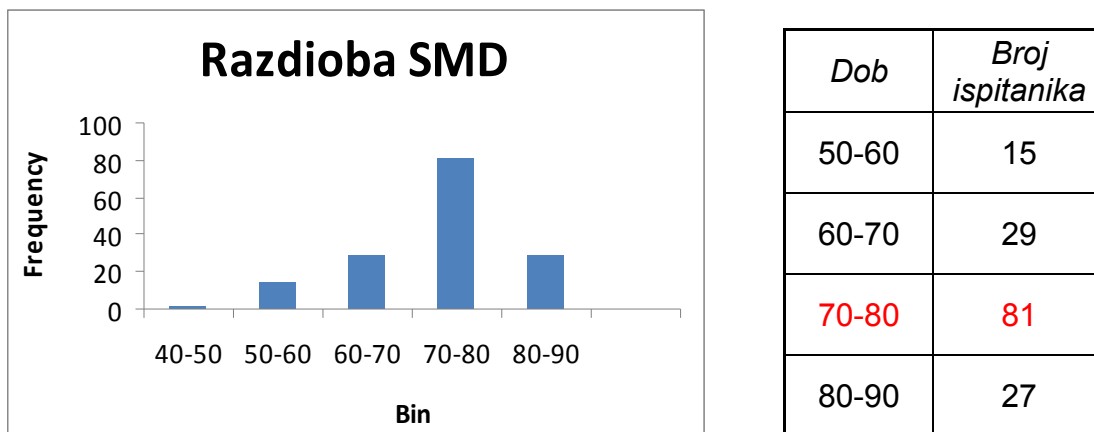
Legenda: PCO-od engl. Posterior capsular opacification-zamućenja stražnje kapsule leće

4.1 Opći podaci

U studiji su kao SMD ispitanici sudjelovali: 100 žena i 52 muškarca pri čemu 23 osobe s navikom pušenja.

Prosječnu dob za SMD skupinu ispitanika iznosi 73,77 g., uz prosječno odstupanje od prosjeka 8,14 g. Medijan je iznosio 76 g. (Tablica 4.2)

Tablica 4.2. Prikaz razdiobe SMD skupine ispitanika prema dobi.



Dob	Broj ispitanika
50-60	15
60-70	29
70-80	81
80-90	27

U SMD skupini sa suhim oblikom analizirano je 78 bolesnika (S bolesnici), a s vlažnim oblikom 74 bolesnika (E bolesnici).

Svih 78 S bolesnika su imali znakove suhog oblika SMD-a na oba oka (S 2 ispitanici).

Od 74 E bolesnika, 3 bolesnika imali su vlažni (eksudativan) oblik SMD-a samo na jednom oku dok je drugo oko zdravo (E0 bolesnici), 42 bolesnika imali su vlažni oblik na jednom oku i suhi oblik SMD-a na drugom oku (E1 bolesnici), te 29 bolesnika sa vlažnim oblikom SMD-a na oba oka (E2 bolesnici). Tablica 4.3.

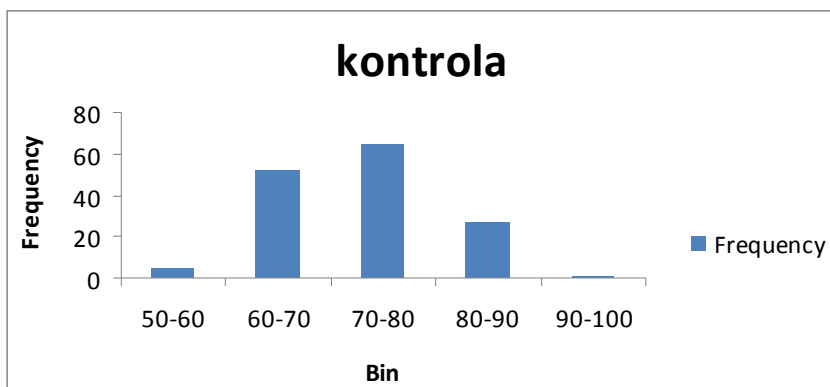
Tablica 4.3. Prikaz bolesnika (oči) SMD skupine s obzirom na oblik SMD-a

SMD podskupine	S1	S2	E0	E1	E2	UKUPNO
N bolesnika (oči)	0	78(156)	3(6)	42(84)	29(58)	152(304)
S oči	0	156	0	42	0	198
E oči	0	0	3	42	58	103
Z oči	0	0	3	0	0	3

U studiji su kao ispitanici **kontrolne skupine K** sudjelovale 94 žene i 56 muškaraca pri čemu 16 osoba s navikom pušenja.

Prosječna dob bila je 72,96 g.uz prosječno odstupanje od prosjeka 7,74 godine.Medijan dobi je iznosio 74 g. (Tablica 4.4.)

Tablica 4.4.Prikaz razdiobe kontrolne skupine ispitanika prema dobi



<i>Dob</i>	<i>Broj ispitanika</i>
50-60	5
60-70	52
70-80	65
80-90	27
90-100	1

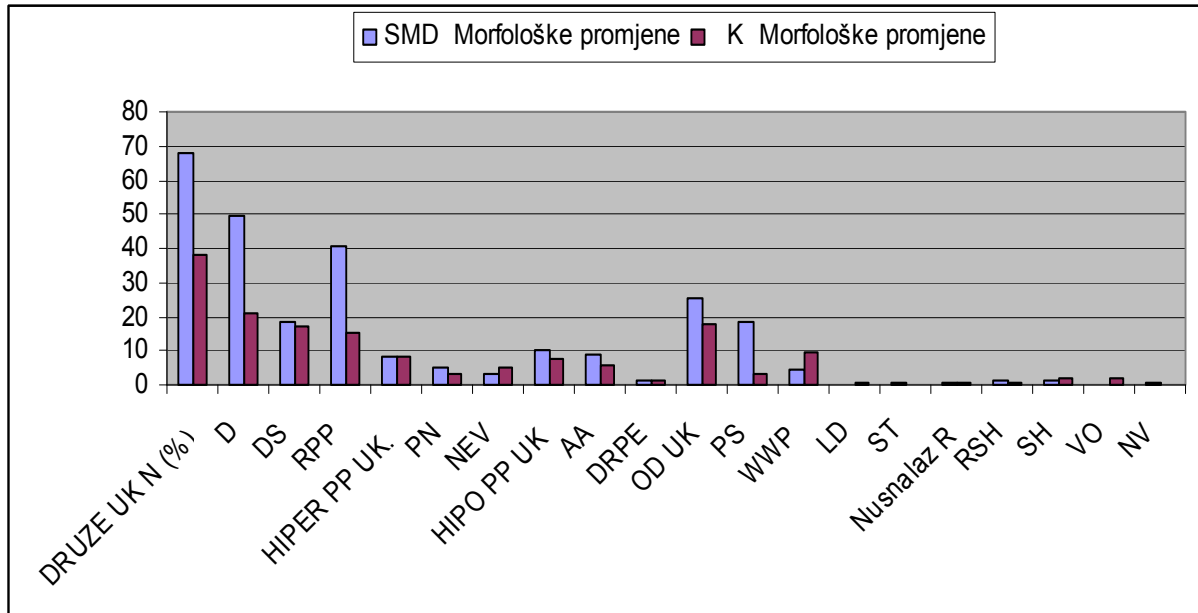
Nije utvrđena statistički značajna razlika s obzirom na dob, spol i naviku pušenja između SMD i K skupine ispitanika.

4.2. Deskriptivna i usporedna statistička analiza morfoloških promjena SMD i K skupine ispitanika (a)

U skupini SMD ispitanika analizirano je ukupno 280 očiju, a u skupini K ispitanika 285 očiju. Broj očiju koje su analizirane, mijenjao se s obzirom na mogućnost vizualizacije, a time i analize pojedine morfološke karakteristike koja je ispitivana u SMD i K skupini ispitanika.

4.2.1. Pojavnost morfoloških promjena u SMD i K skupini ispitanika

Pojavnost morfoloških promjena za ispitivane skupine prikazana je na **Slici 4.1.** i u **Tablici 4.5.**



Slika 4.1. Prikaz postotka (%) očiju sa određenom morfološkom promjenom u odnosu na ukupan broj analiziranih očiju u SMD i K skupini ispitanika

Legenda:

Druze UK – skupina sporadičnih, rijetkih druza (DS) i gustih druza (D) ukupno

D - guste druze (> od 20 druza u 1 satu cirkumferencije periferne mrežnice)

DS – druze sporadično raspoređene (< od 20 druza unutar 1 sata cirkumferencije periferne mrežnice)

RPP-retikularne pigmentne promjene

HIPER PP UK- hiperpigmentne promjene ukupno, PN-pigmentne nakupine, NEV-nevusi

HIPO PP UK- hipopigmentne promjene ukupno, AA-Atrofični areali, DRPE-defekti RPE

OD UK-druge degenerativne promjene ukupno, PS „paving stone“, WWP „white without pressure“, LD „lattice degeneration“, ST „snail track“, R ruptura, RSH retinoshiza, SH sinhiza, VO vitrealni opaciteti, NV neovaskularizacije

U **Tablici 4.5.** je prikaz pojavnosti svih ispitivanih morfoloških promjena, izražena brojem očiju u kojima se javlja određena morfološka promjena, uz prikaz statističke značajnosti rezultata.

Tablica 4.5. Prikaz pojavnosti morfoloških promjena SMD i K skupine ispitanika

	SMD skupina	K skupina	Statistička značajnost $\alpha=0.05$	
	MORFOL. PROMJENE		X ² vrijednost	P
Analizirane oči (N)	280/278*/279**	285/286***		
DRUZE UK N (%)	190 (67,85%)	108 (37,89%)	49,67	<0,001
D	138 (49,46%)	59 (20,70%)	50,12	<0,001
DS	52 (18,64%)	49 (17,19%)	0,01	0,906
RPP*	113 (40,65%)	43 (15,09%)	44,63	<0,001
HIPER PP UK.**	23 (8,24%)	23 (8,07%)	0,01	0,936
PN	15 (5,38%)	9 (3,16%)	1,20	0,272
NEV	8 (2,86%)	14 (4,91%)	1,08	0,298
HIPO PP UK	29 (10,36%)	21 (7,37%)	1,22	0,269
AA	25 (8,93%)	17 (5,86%)	1,53	0,216
DRPE	4 (1,43%)	4 (1,40%)	0,11	0,744
OD UK***	72 (25,71%)	51 (17,83%)	4,71	0,030
PS	51 (18,21%)	9 (3,15%)	32,29	<0,001
WWP	13 (4,64%)	28 (9,79%)	4,84	0,027
LD	0 (0,00%)	1 (0,35%)	0,00	0,992
ST	1 (0,36%)	0 (0,00%)	0,00	0,985
Nusnalaz R	2 (0,70%)	2 (0,70%)	0,25	0,614
RSH	3 (1,07%)	1 (0,35%)	0,27	0,603
SH	3 (1,07%)	5 (1,75%)	0,11	0,742
VO	0 (0,00%)	6 (2,10%)	4,11	0,043
NV	1 (0,35%)	0 (0,00%)	0,00	0,992
MA	0 (0,00%)	0 (0,00%)	NA	NA
L	0 (0,00%)	0 (0,00%)	NA	NA
ZKPN	0 (0,00%)	0 (0,00%)	NA	NA

Legenda: * broj očiju u analizi za RPP promjene, ** broj očiju u analizi za HIPER PP promjene

*** broj očiju u analizi za OD promjene, **crveno označene vrijednosti** -statistički značajna razlika

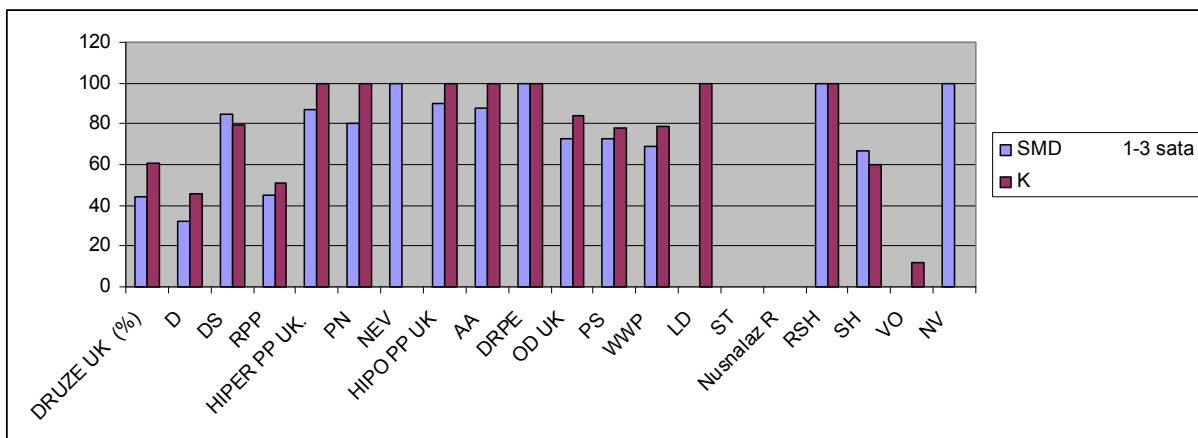
Druze UK – druze ukupno (skupina sporadičnih druza (DS) i gustih druza (D) , D - guste druze (> od 20 druza u 1 satu cirkumferencije periferne mrežnice), DS – druze sporadično raspoređene (< od 20 druza unutar 1 sata cirkumferencije periferne mrežnice), RPP-retikularne pigmentne promjene, HIPER PP UK- hiperpigmentne promjene ukupno, PN-pigmentne nakupine, NEV-nevusi, HIPO PP UK- hipopigmentne promjene ukupno, AA- Atrofični areali, DRPE-defekti RPE, OD UK - druge degenerativne promjene ukupno, PS - „paving stone“, WWP- „white without pressure“, LD - „lattice degeneration“, ST - „snail track“, R- ruptura, RSH- retinoshiza, SH- sinhiza, VO- vitrealni opaciteti, NV- neovaskularizacije, MA- mikroaneurizmatičke promjene, L- „leakage“ kontrasta, ZKPN -zone kapilarne nonperfuzije, NA-eng.od „Not Applicable“- neprimjenjivo

Iz **Tablice 4.5.** je vidljivo da postoji statistički značajna razlika u pojavnosti skupine druza ukupno, gustih druza D, RPP promjena, skupine drugih degenerativnih promjena ukupno OD i PS promjena koje se vizualiziraju češće u skupini SMD bolesnika uz statistički značajnu razliku $p < 0,001$ za sve navedene promjene izuzev za skupinu OD ukupno gdje je $p < 0,030$. Promjene tipa "blijedila bez pritiska" WWP i skupina vitrealnih opaciteta VO značajno se češće vizualiziraju u K skupini ispitanika uz statistički značajnu razliku $p < 0,027$ i $p < 0,043$.

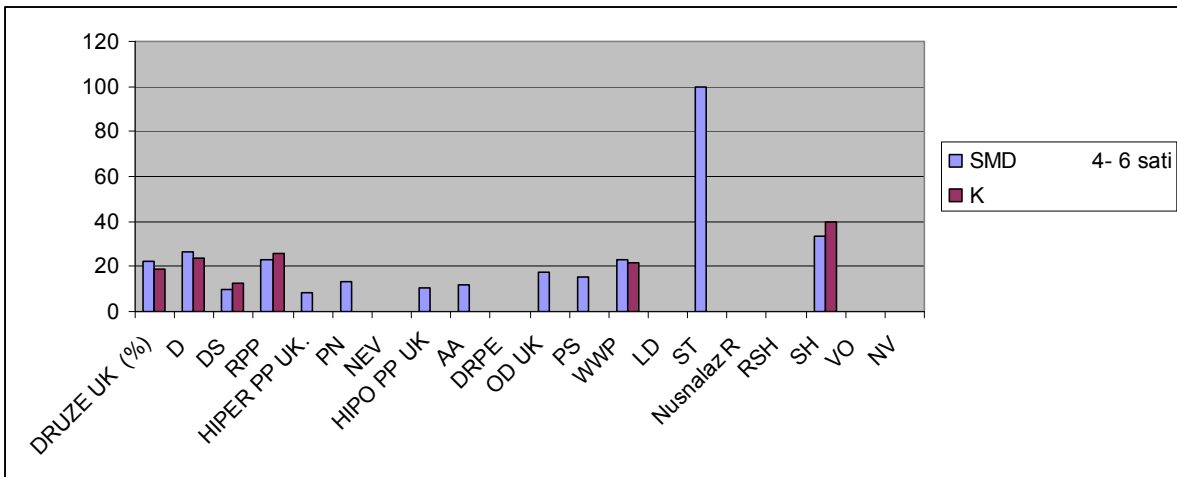
4.2.2. Proširenost morfoloških promjena u SMD i K skupini ispitanika

Proširenost morfoloških perifernih promjena izražena je u satima periferije mrežnice koju određena promjena zauzima.

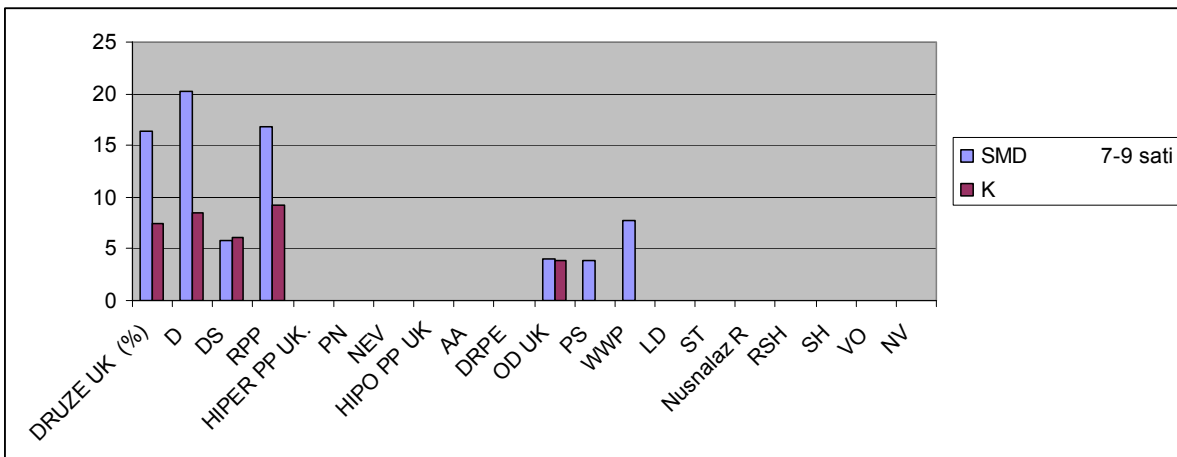
Na sljedećim slikama –**Slika 4.2. a,b,c,d** - prikazana je distribucija uočenih promjena u SMD i K skupini, izražena postotkom očiju u kojima promjene zauzimaju određeni broj sati periferije mrežnice, a postotak je izračunat u odnosu na ukupni broj očiju sa određenom promjenom.



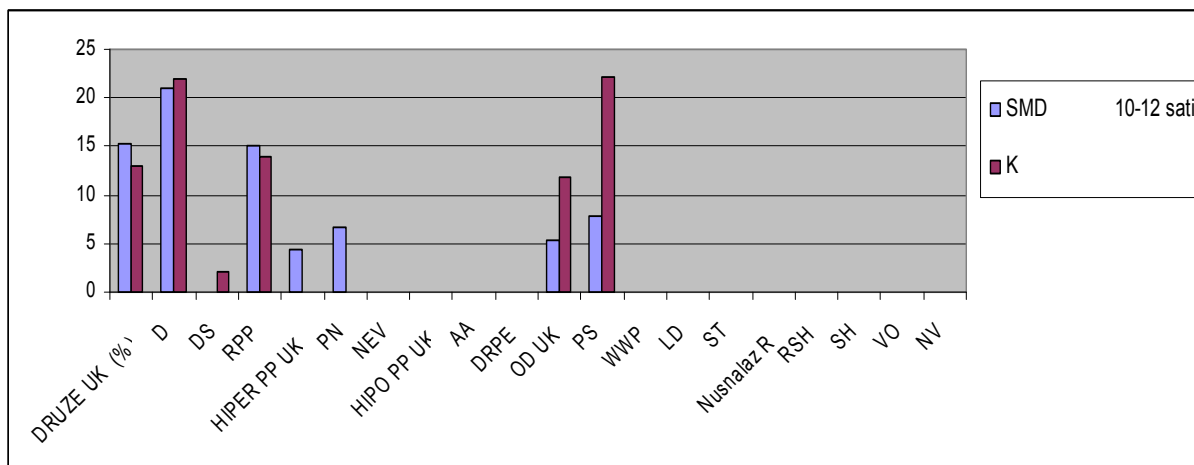
Slika 4.2a. Prikaz postotka očiju SMD i K skupine ispitanika u kojima morfološke promjene zauzimaju 1-3 sata periferije mrežnice



Slika 4.2b. Prikaz postotka očiju SMD i K skupine ispitanika u kojima morfološke promjene zauzimaju 4-6 sati periferije mrežnice



Slika 4.2c. Prikaz postotka očiju SMD i K skupine ispitanika u kojima morfološke promjene zauzimaju 7-9 sati periferije mrežnice



Slika 4.2d. Prikaz postotka očiju u kojima morfološke promjene zauzimaju 10-12 sati periferije mrežnice

Iz prethodnih prikaza, uočljivo je da vizualizirane promjene, ovisno o tipu promjene, zauzimaju 1-3 sata periferije mrežnice u 40-100% očiju u obje ispitivane grupe.

U 10-20% očiju u obje skupine, morfološke promjene su proširene u rasponu od 4-6 sati periferije.

U SMD skupini od 6-20 % očiju s družama i RPP promjenama, ima proširenost na 7-9 sati periferije mrežnice, dok u K skupini, samo 4-9 % očiju s istim promjenama uz očiju s PS promjenama, zauzimaju 7-9 sati periferije .

Druze i RPP promjene, te OD promjene ukupno, uz PS promjene, proširene su na cijelu cirkumferenciju mrežnice raspona od 10-12 sati, u 13-22% očiju u obje ispitivane skupine.

Tablica 4.6. Prikaz proširenosti morfoloških promjena SMD i K skupine izražene u medijanima sati s interkvartilnim rasponom.

SATI	SMD skupina	K skupina	P
Analizirane oči Medijan (interkvartilni raspon)	280/278*/279**	285/286***	
DRUZE UK.**	5,0 (2,0-8,0)	2,5 (1,0-6,0)	0,007
D	6,0 (3,0-9,0)	5,0 (2,0-8,0)	0,117
DS	2,0 (1,0-3,0)	2,0 (1,0-3,5)	0,735
RPP*	4,0 (2,0-8,0)	3,0 (2,0-6,0)	0,499
HIPER PP UK.**	1,0 (1,0-2,0)	1,0 (1,0-2,0)	0,073
HIPO PP UK	1,0 (1,0-2,0)	1,0 (1,0-2,0)	0,694
OD UK***	2,0 (1,0-4,0)	2,0 (1,0-3,0)	0,230

Legenda:

* broj očiju u analizi za RPP promjene,

** broj očiju u analizi za HIPER PP

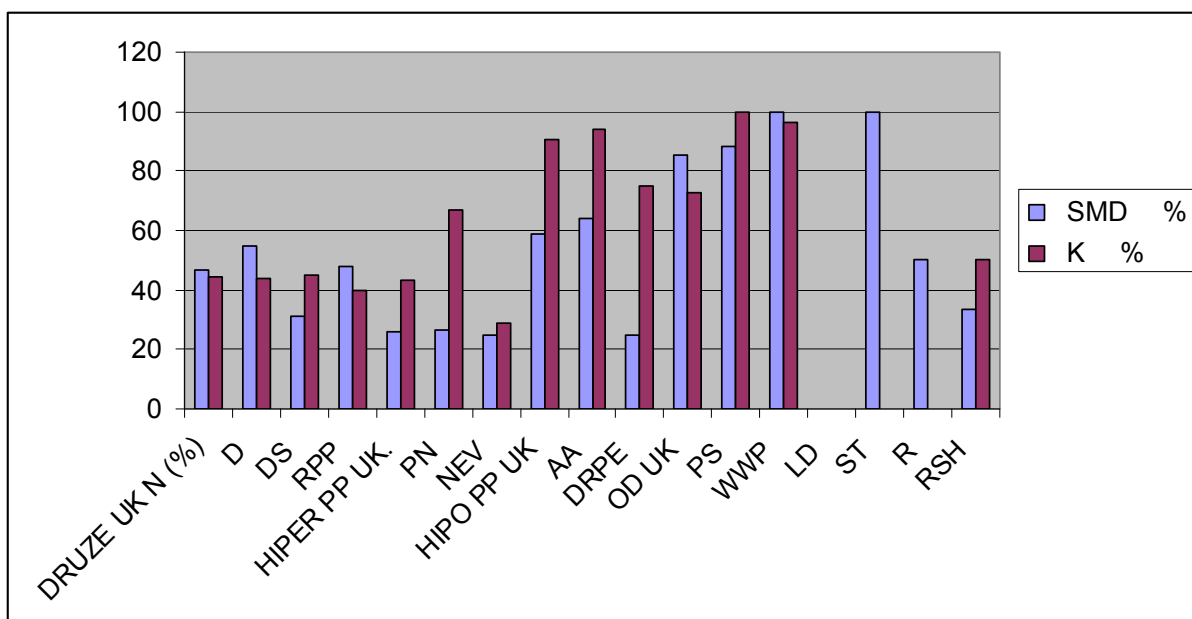
*** broj očiju u analizi za OD promjene

U **Tablici 4.6.** prikazani su rezultati usporedne analize proširenosti morfoloških promjena izraženi u medijanima sati sa interkvartilnim rasponom, pri čemu je statistički značajna razlika dobivena samo za skupinu druza ukupno, u korist SMD skupine ispitanika.

To znači da su druze u skupini bolesnika s kliničkom slikom SMD-a, zauzimale značajno veći dio periferije mrežnice ($p=0,007$). Za ostale morfološke promjene nije dobivena statistički značajna razlika u njihovoj proširenosti između SMD i K skupine ispitanika.

4.2.3. Preekvatorijalna lokalizacija morfoloških promjena SMD i K skupine ispitanika

Analiza lokalizacije pojedinih morfoloških promjena, učinjena je prema kriterijima navedenim u uvodu i pokazuje u kojoj mjeri su ispitivane promjene lokalizirane preekvatorijalno tj. smještene u području od ekvatora prema ori serati. To područje je vizualizirano i dokumentirano upotrebom širokokutne fundus kamere, a rezultati analize prikazani su na **Slici 4.3.**



Slika 4.3. Prikaz postotka očiju SMD i K skupine ispitanika u kojima su morfološke promjene prekvatorijalne lokalizacije

Na prikazanoj slici uočava se, da su sve promjene u SMD skupini ispitanika, izuzev DS, HIPER PP promjena ukupno, PN, NEV, DRPE i RSH promjene, lokalizirane prekvatorijalno u više od 40 % očiju sa navedenim promjenama.

U K skupini ispitanika, postotak očiju za sve ispitivane morfološke promjene, izuzev za NEV promjene, kreće se od minimalno 40% pa do 100% očiju (kao kod PS i WWP promjena) u kojima su te promjene smještene pretežno prekvatorijalno.

Usporednom analizom utvrđeno je da ne postoji statistički značajna razlika između ispitanika SMD i K skupine ispitanika, s obzirom na prekvatorijalnu lokalizaciju ispitivanih morfoloških promjena, ali su u obje skupine promjene u više od 40% očiju smještene prekvatorijalno.

Prikaz navedene usporedne analize je u **Tablici 4.7.**

Tablica 4.7. Prikaz broja i postotka očiju SMD i K skupine ispitanika, u kojima su ispitivane morfološke promjene **preekvatorijalne lokalizacije** uz prikaz statističke značajnosti*

PRE lokalizacija	SMD skupina	K skupina	X ² vrijednost	P
Analizirane oči (N)	280/278*/279**	285/286***		
DRUZE UK N (%)**	89/190 (46,84%)	48/108 (44,44%)	0,49	0,483
D	76/138 (55,07%)	26/59 (44,06%)	1,59	0,207
DS	13/42 (30,95%)	22/49 (44,89%)	1,13	0,252
RPP*	54/113 (47,78%)	17/43 (39,53%)	0,55	0,456
HIPER PP UK.**	6/23 (26,08%)	10/23 (43,48%)	0,86	0,353
PN	4/15 (26,66%)	6/9 (66,66%)	2,24	0,134
NEV	2/8 (25,00%)	4/14 (28,57%)	0,10	0,752
HIPO PP UK	17/29 (58,62%)	19/21 (90,47%)	0,13	0,719
AA	16/25 (64,00%)	16/17 (94,11%)	3,53	0,060
DRPE	1/4 (25,00%)	3/4 (75,00%)	0,50	0,479
OD UK***	63/74 (85,13%)	37/51 (72,54%)	2,25	0,133
PS	45/51 (88,23%)	9/9 (100,00%)	0,23	0,629
WWP	13/13 (100,00%)	27/28 (96,43%)	0,16	0,690
LD	0 (0,00%)	0 (0,00%)	NA	NA
ST	1/1 (100,00%)	0 (0,00%)	NA	NA
Nusnalaz R	1/2 (50,00%)	0 (0,00%)	NA	NA
RSH	1/3 (33,33%)	1/2 (50,00%)	0,31	0,576
SH	1/3 (33,33%)	0 (0,00%)	NA	NA
VO	0 (0,00%)	0 (0,00%)	NA	NA
NV*	0 (0,00%)	0 (0,00%)	NA	NA
MA (mikroaneurizme)	0 (0,00%)		NA	NA
L (Leakage)	1/1 (100,00%)		NA	NA
ZKPN (zone kapilarne nonperfuzije)	0 (0,00%)		NA	NA

*Statistički značajna razlika $\alpha = 0,05$, NA-eng.od „Not Applicable“-neprimjenjivo

4.3. Deskriptivna i usporedna statistička analiza angiografskih promjena SMD skupine ispitanika (b)

Hiperfluorescentne promjene vizualiziraju se u 236/279 (**84,59%**) SMD očiju.

Od 320 uočenih hiperfluorescentnih promjena, u 148 očiju (46,25 %) uočene promjene su u rasponu od 1-3 sata periferije mrežnice, a u relativno velikom postotku od 22,50 % očiju, bile su u obimu od 10-12 sati periferije.

Najveći udio hiperfluorescentnih promjena čine:

- druze D UK–vizualiziraju se u 217 oči (**77,78 %**), smještene pretežno postekvatorijalno i ekvatorijalno
 - „paving stone” PS promjene u 62 oka (**22,2%**), smještene su u 90% očiju preekvatorijalno.
 - atrofični areali AA, u 18 očiju (**6,45%**), također s 83,33 % preekvatorijalnom lokalizacijom.
- Ostale hiperfluorescentne promjene, poput „leakage-a” ili propuštanja kontrasta L, vidljive su u 9 očiju (3,23 %), window defekti WD u 3 oka (1,08%), „white without pressure” WWP u 4 oka (1,43%), mikroaneurizmatске promjene i neovaskularne promjene samo u 1 oku. (Tablica 4.8.)

Hipofluorescentne promjene vizualizirane su u 143/279 oči (**51,25%**).

Uočene promjene u 51,68 % očiju zauzimaju 1-3 sata cirkumferencije mrežnice te u 20,8 % očiju su u rasponu od 4-6 sati periferije.

Najveći udio hiperfluorescentnih promjena čine:

- retikularne pigmentne promjene RPP, koje su vizualizirane u 127 očiju (**45,51%**).
- pigmentne nakupine PN, vizualiziraju se kao hipofluorescentne u 14 očiju (**5,02%**)
- nevusi i zone kapilarne nonperfuzije u 4 oka (**1,43%**), pri čemu su zone kapilarne nonperfuzije u 75% očiju lokalizirane preekvatorijalno. (Tablica 4.8.)

Tablica 4.8. Prikaz rezultata **pojavnosti** morfoloških i angiografskih promjena u SMD skupini ispitanika s prikazom statistički značajne razlike ($p=0,05$) u **pojavnosti morfoloških promjena** u odnosu na **pojavnost angiografski** prikazane određene promjene.

	SMD skupina				
	MORFOLOŠKE	HIPERFLUORESC.	HIPOFLUORESC.	X ² vrijednost	p
Broj oči N (%)	280	*236/279 (84,59)	**143/279 (51,25)		
DRUZE UK	190 (67,85%)	217 (77,78%)	NA	6,47	0,011
D	138 (49,46%)	127 (45,52%)	NA	0,72	0,396
DS	52 (18,64%)	90 (32,26%)	NA	12,96	<0,001
RPP	113 (40,50%)	NA	127 (45,51%)	1,25	0,264
HIPER PP UK.	23 (8,20%)	NA	18 (6,45%)	0,40	0,528
PN	15 (5,37%)	NA	14 (5,02%)	0,00	0,996
NEV	8 (2,86%)	NA	4 (1,43%)	0,76	0,382
HIPO PP UK	29 (10,36%)	25 (8,95%)	NA	0,18	0,674
AA	25 (8,93%)	18 (6,45%)	NA	0,89	0,347
DRPE	4 (1,43%)	7 (2,50%)	NA	0,37	0,545
OD UK	74 (26,42%)	77 (27,59%)	NA	0,05	0,828
PS	51 (18,21%)	62 (22,22%)	NA	1,15	0,282
WWP	13 (4,64%)	4 (1,43%)	NA	3,86	0,050
LD	0 (0,00%)	0 (0,00%)	NA	NA	NA
ST	1 (0,36%)	0 (0,00%)	NA	0,00	0,995
Nusnalaz R	2 (0,70%)	0 (0,00%)	NA	0,47	0,493
RSH	3 (1,07%)	0 (0,00%)	NA	1,33	0,249
SH	3 (1,07%)	0 (0,00%)	NA	1,33	0,249
VO	0 (0,00%)	0 (0,00%)	NA	NA	NA
NV	1 (0,35%)	1 (0,36%)	NA	0,48	0,490
MA	0 (0,00%)	1 (0,36%)	NA	0,00	0,995
L	0 (0,00%)	9 (3,23%)	NA	7,26	0,007
ZKPN***	0 (0,00%)	NA	4 (1,43%)	2,27	0,132

Legenda:

*Na 236 oči/320 hiperfluorescentnih promjena

**Na 143 oka/149 hipofluorescentnih promjena

NA-engl.od „Not Applicable“-neprimjenjivo,

crveno označene brojke- statistički značajne razlike

Iz **Tablice 4.8.** uočava se da postoji statistički značajna razlika u postotku pojavnosti druza koje se u većem postotku uočavaju korištenjem kontrasta ($p=0,011$), a posebno se to uočava za skupinu DS druza kod kojih postoji izrazita statistička značajnost ($p<0,001$).

Ostale morfološke promjene ne pokazuju statistički značajnu razliku u pojavnosti između native i angiografske analize.

Za procjenu dosljednosti u analizi između 2 ispitivača (pristupnika i mentora) , korišten je kapa koeficijent koji za navedeno ispitivanje za SMD skupinu iznosi 0,963, a za kontrolnu skupinu 0,978.

Kapa vrijednost SMD skupina

Weighted Kappa ^a	0,963
Standard error	0,010
95% CI	0,944 to 0,982

Kapa vrijednost kontrolna skupina

Weighted Kappa ^a	0,978
Standard error	0,008
95% CI	0,962 to 0,994

^aLinear weights

Slika 4.4. Prikaz kapa koeficijenta za SMD i K skupinu ispitanika

U ovom istraživanju je učinjena deskriptivna i usporedna analiza oblika SMD-a (između vlažnog i suhog oblika SMD-a) na način da je učinjena usporedba:

- svih E i S oči (poglavlje 4.4.c)
- E i S tipa ispitanika sa SMD–om (poglavlje 4.5.d)

4.4. Deskriptivna i usporedna statistička analiza morfoloških (M) i angiografskih (A) promjena svih E i S oči SMD skupine ispitanika (c)

U analizu su uključene sve E oči (eksudativni oblik SMD) i sve S oči (suhi oblik SMD) bez obzira da li pripadaju E ili S bolesniku. Zdrave oči iz skupine E 0 nisu uključene u analizu (3 zdrava oka).

Tako je u ovu analizu uključeno 103 E oka (3 oka iz E0 podskupine, 42 oka iz E1 i 58 očiju iz E2 podskupine) i 198 S očiju (156 oči iz S2 podskupine i 42 oka iz podskupine E1 ispitanika). Isključenjem oči neadekvatnih za morfološku ili angiografsku analizu, zaključno je adekvatno 183 S oka za morfološku tj. 180 S oči za angiografsku analizu, te 93 E oka za morfološku, a 95 E oči za angiografsku analizu. (Tablica 4.9.)

Tablica 4.9. Prikaz raspodjele svih E i S oči uključenih u morfološku i angiografsku analizu

SMD podskupine	S1	S2	E0	E1	E2	UKUPNO	
N bolesnika (oči)	0	78 (156)	3(6)	42(84)	29(58)	152(304)	
S oči	0	156	0	42	0	198	183 M 180 A
E oči	0	0	3	42	58	103	93 M 95 A
Z oči	0	0	3	0	0	3	0

Legenda: M - broj očiju adekvatan za morfološku analizu

A - broj očiju adekvatan za angiografsku analizu

4.4.1. Analiza pojavnosti morfoloških i angiografskih promjena E i S oči

U **Tablici 4.10.** prikazane su pojavnosti za ispitivane morfološke i angiografske promjene za E i S oči.

Tablica 4.10. Prikaz rezultata deskriptivne i usporedne statističke analize **pojavnosti** morfoloških i angiografskih promjena skupine E i S očiju uz prikaz statističke značajnosti

Broj oči (N)	E oči (103)		S oči (198)					
	M	A	M	A				
Analizirane oči N	93	95	183	180	X ² vrijednost ¹	P ¹	X ² vrijednost ²	P ²
DRUZE UK. N (%)	59 (63,44%)	65 (68,42%)	129 (70,49%)	151 (83,89%)	1,11	0,293	7,94	0,005
D**	39 (41,94%)	33 (34,74%)	98 (53,85%)	93 (51,67%)	3,04	0,081	6,51	0,011
DS**	20 (21,50%)	32 (33,68%)	32 (17,58%)	58 (32,22%)	0,39	0,533	0,01	0,912
RPP*	33 (35,48%)	42 (44,21%)	80 (44,20%)	85 (47,22%)	1,59	0,207	0,12	0,727
HIPER PP UK.	10 (10,75%)	7 (7,37%)	13 (7,14%)	11 (6,11%)	0,63	0,427	0,02	0,884
PN*	6 (6,45%)	4 (4,21%)	9 (4,95%)	10 (5,56%)	0,06	0,812	0,04	0,845
NEV*	4 (4,30%)	3 (3,16%)	4 (2,20%)	1 (0,56%)	0,36	0,547	1,40	0,237
HIPO PP UK.	12 (12,90%)	10 (10,52%)	17 (9,29%)	11 (6,11%)	0,51	0,473	1,15	0,284
AA**	8 (8,60%)	7 (7,37%)	17 (9,29%)	11 (6,11%)	0,00	0,973	0,02	0,884
DRPE**	4 (4,30%)	3 (3,16%)	0 (0,00%)	0 (0,00%)	5,25	0,022	3,20	0,074
OD UK.	24 (25,81%)	NA	49 (26,77%)	NA	0,00	0,978	NA	NA
PS**	21 (22,58%)	25 (26,32%)	30 (16,39%)	37 (20,56%)	1,19	0,276	0,87	0,350
WWP**	3 (3,23%)	1 (1,05%)	10 (5,46%)	3 (1,67%)	0,28	0,599	2,14	0,143
LD	0 (0,00%)	NA	0 (0,00%)	NA	NA	NA	NA	NA
ST	0 (0,00%)	NA	1 (0,55%)	NA	0,12	0,734	NA	NA
R**	0 (0,00%)	NA	2 (1,09%)	NA	0,07	0,795	NA	NA
RSH	0 (0,00%)	NA	3 (1,64%)	NA	0,39	0,530	NA	NA
SH	0 (0,00%)	NA	3 (1,64%)	NA	0,39	0,530	NA	NA
VO	0 (0,00%)	NA	0 (0,00%)	NA	NA	NA	NA	NA
NV**	NA	1 (1,05%)	NA	1 (0,56%)	NA	NA	0,08	0,771
MA**	NA	1 (1,05%)	NA	0 (0,00%)	NA	NA	0,10	0,747
L**	NA	2 (2,11%)	NA	6 (3,33%)	NA	NA	0,04	0,845
ZKPN**	NA	2 (2,11%)	NA	2 (1,11%)	NA	NA	0,02	0,897
WD**	NA	1 (1,06%)	NA	3 (1,67%)	NA	NA	0,16	0,898

Legenda:	* hipofluorescentne promjene	0 nema st. značajne razlike
	** hiperfluorescentne promjene	¹ Razlika u pojavnosti M promjena između E i S skupine
	M-morfološke promjene	² Razlika u pojavnosti A promjena između E i S skupine
	A angiografske promjene	NA-od eng. „Not Applicable“-neprimjenjivo

Najzastupljenije morfološke promjene u oba tipa očiju su druze, RPP i PS degenerativne promjene. Druze su ukupno prisutne u 59/93 E oka (63,44 %) te u 129/183 S oka (70,49 %). RPP vizualiziraju se u 33/93 (35,48 %) E očiju i u 80/183 (44,20%) S očiju.

Najveći udio u OD promjenama, čine PS promjene prisutne u 16,39% S očiju i u 22,58% E očiju, potom WWP u 5,46 % S očiju i 3,23 % E očiju, dok su ostale promjene poput retinoshiza, ruptura, sinhiza i snali track promjena prisutne u manje od 2% S očiju. Lattice degeneracije nisu vizualizirane kao niti mikrocistoidne promjene.

Pigmentne nakupine čine veći dio hiperpigmentnih promjena u obje skupine. (E oči 6,45 %/ S oči 4,95%).

Najveći udio u HIPO PP promjenama čine atrofični areali AA u E skupini očiju, dok se u S skupini ne vizualiziraju DRPE.

Usporedbom rezultata pojavnosti dobivenih **analizom morfoloških** promjena na nativnim kolornim snimkama, ne dobije se X^2 testom statistički značajna razlika u pojavnosti istraživanih promjena između S i E očiju, izuzev za defekte RPE (DRPE) koji se češće vizualiziraju u skupini E očiju.

U prethodno prikazanoj **Tablici 4.10.** prikazani su osim pojavnosti morfoloških i rezultati pojavnosti **angiografskih** promjena E i S očiju koje se vizualiziraju kao hiper-ili hipofluorescentne promjene.

Hiperfluorescentne promjene

U skupini E oči ukupno se u 78/95 oči (82,11%) vizualizira 106 promjena sa hiperfluorescentnim angiografskim karakteristikama.

Od 106 promjena, 51 promjena (48,11 %) zauzima 1-3 sata periferije te ih je 50 % lokalizirano preekvatorijalno.

Najveći udio u hiperfluorescentnim promjenama imaju druze u 68,42% E oči, PS promjene koje su vidljive u 26,32% očiju, te atrofični areali koji se vizualiziraju u 7,37% očiju.

Sve ostale promjene koje imaju hiperfluorescentne karakteristike prisutne su u postotcima između 1% i 3%-MA (mikroaneurizme), WD (window defekti), L (leakage-propuštanje kontrasta), DRPE (defekti RPE), WWP ("white without pressure").

U skupini S oči hiperfluorescentne promjene vizualiziraju se u 157/180 očiju (87,22%).

Uočeno je 212 hiperfluorescentnih promjena na 157 oči, 96 promjena (45,28%) su u rasponu od 1-3 sata. Angiografske promjene preekvatorijalne su lokalizacije u 44,81 % S oči s određenom angiografskom promjenom.

Kao i kod E skupine očiju, najzastupljenije su družice u 151 oku (83,9%), PS u 37 očiju (20,56%), te potom atrofični areali u 11 očiju (6,11%). Ostale pojave koje imaju hiperfluorescentni karakter prisutne u malom broju oči (0,5-3,5%).

Hipofluorescentne promjene

U skupini E oči uočeno je na 48/95 (50,53%) očiju 51 hipofluorescentna promjena. Od 51 promjene, 22 promjene (43,14%) su zauzimala od 1-3 sata periferije mrežnice, 15 promjena (29,41%) su u rasponu od 4 do 6 sati. Najveći udio u hipofluorescentnim promjenama imaju RPP, prisutne u 42 oka (44,21%), PN u 4%, NEV u 3,16% i ZKP u 2,11% očiju.

Lokalizacija navedenih promjena u više od 50% očiju sa određenom promjenom je preekvatorijalna.

U skupini S oči hipofluorescentne promjene vizualiziraju se u 95/180 S očiju (52,78%). Vizualizira se 98 promjena na 95 oči, pri čemu su te promjene u najvećem postotku (56,12%) distribuirane u rasponu od 1-3 sata.

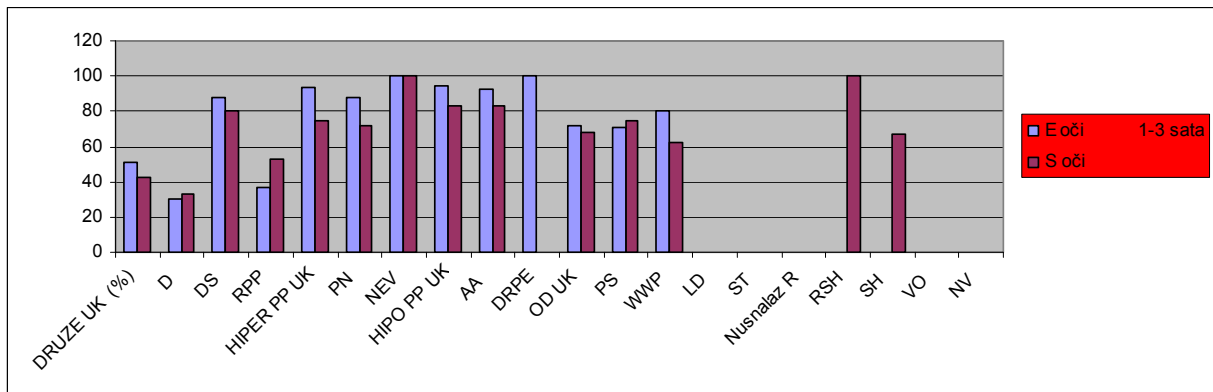
Najveći udio hipofluorescentnih promjena čine RPP, u 85 (47,22%), PN u 10 (5,56%) i NEV u 1 oku (0,5%). Lokalizacija RPP pretežno je ekvatorijalna i postekvatorijalna, za razliku od PN i NEV koji su pretežno preekvatorijalno lokalizirani.

Usporedbom rezultata analize **pojavnosti angiografskih** promjena, dobije se statistički značajna razlika u pojavnosti skupine družica ukupno (D UK), kao i u skupini gustih družica D u korist S oči tj. značajno više družica, a posebno gustih družica, vizualizira se u S očima.

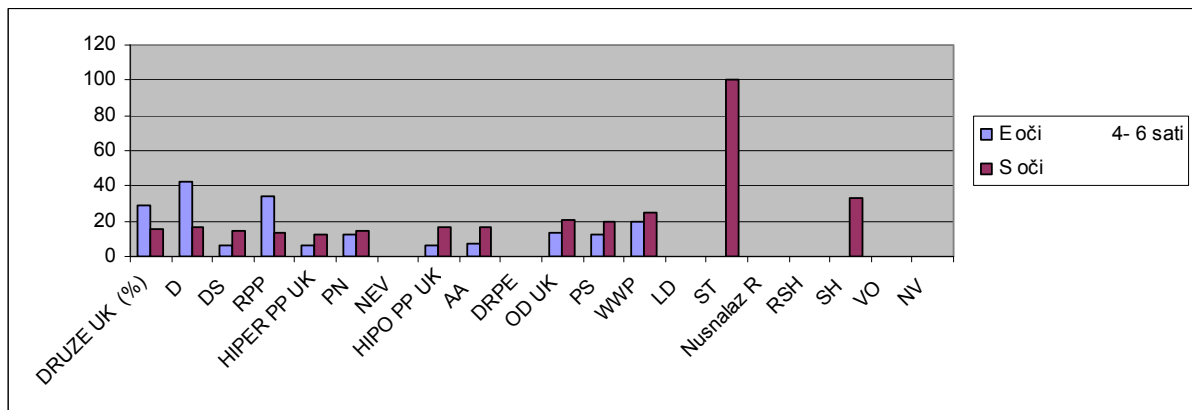
Ostale angiografske hiper-fluorescentne ili hipo-fluorescentne promjene promjene ne pokazuju statistički značajnu razliku u pojavnosti između E i S očiju.

4.4.2. Analiza proširenosti morfoloških i angiografskih promjena E i S očiju

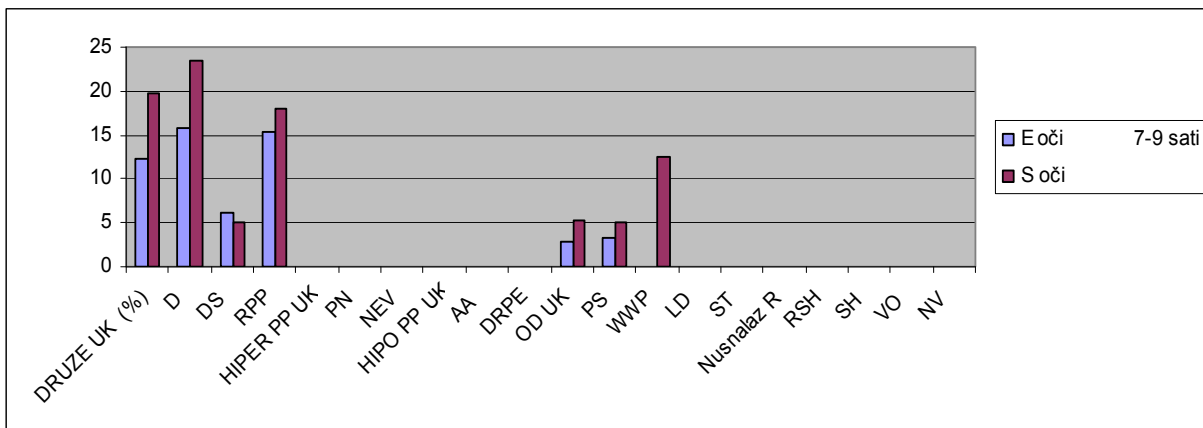
Proširenost istraživanih promjena izražena u satima periferne mrežnice i postotkom E i S očiju sa određenom promjenom, prikazana je na **Slici 4.5. a, b, c, d**.



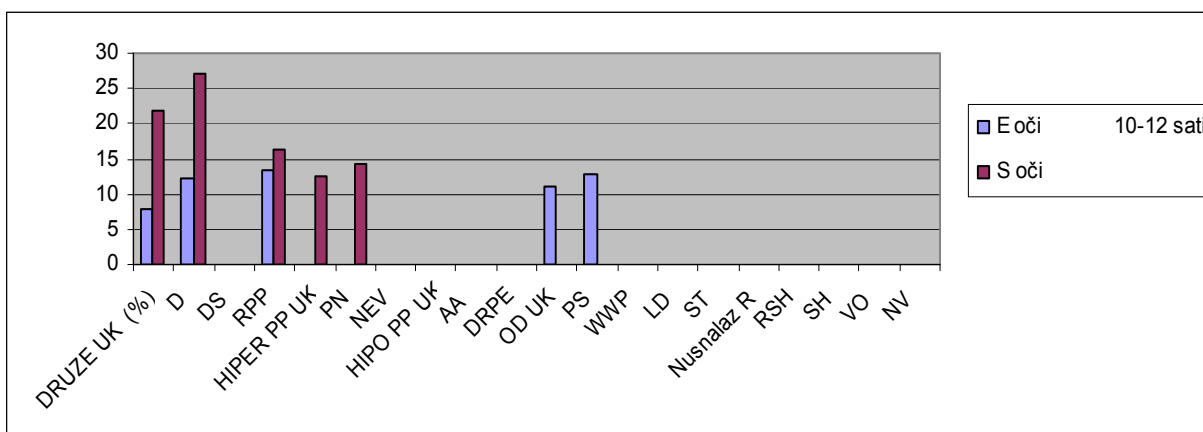
Slika 4.5 a. Prikaz postotka E i S očiju u kojima promjene zauzimaju 1-3 sata periferije mrežnice



Slika 4.5 b. Prikaz postotka E i S očiju u kojima promjene zauzimaju 4-6 sati periferije mrežnice



Slika 4.5 c. Prikaz postotka E i S očiju u kojima promjene zauzimaju 7-9 sati periferije mrežnice



Slika 4.5 d. Prikaz postotka E i S očiju u kojima promjene zauzimaju 10-12 sati periferije mrežnice

Iz prikazane slika 4.5. a uočljivo je da sve promjene, u oba oblika SMD očiju, najvećim postotkom zauzimaju do 3 sata periferije mrežnice, dok se veća proširenost (od 6-12 sati) uočava za skupine druža ukupno, gustih druža te RPP promjena (slike 4.5. c,d) i to u većem postotku u skupini S očiju.

Rezultati usporedne analize **proširenosti** morfoloških i angiografskih promjena u E i S očima, izraženoj u medijanima sati, prikazani su u **Tablici 4.11.** uz prikaz rezultata statističke značajnosti .

Tablica 4.11. Prikaz **medijana sati** morfoloških i angiografskih promjena u S i E očima sa prikazom statistički značajne razlike ($p=0,05$)

SATI Medijan (interkvartilni raspon)	E oči (N=104)		S oči (N=195)		P ¹	P ²
	M	A	M	A		
Analizirane oči N	93	95	182	180		
DRUZE UK.	3,0 (1,0-6,0)	6,0 (3,0-8,0)	5,0 (1,0-8,0)	7,0 (3,0-10,0)	0,006	0,213
D	4,0 (1,0-6,0)	7,0 (4,0-11,0)	6,5 (1,0-9,0)	10,0 (6,0-12,0)	0,039	0,147
DS	2,0 (1,0-3,0)	3,5 (2,0-7,0)	2,0 (1,0-6,0)	3,0 (1,0-6,0)	0,023	0,775
RPP	5,0 (1,0-8,0)	4,0 (1,0-7,0)	3,0 (1,0-6,0)	3,0 (1,0-7,0)	0,534	0,408
HIPER PP UK.	1,0 (1,0-2,0)	NA	1,0 (1,0-2,0)	NA	0,686	NA
HIPO PP UK.	1,5 (1,0-3,0)	NA	1,0 (1,0-3,0)	NA	0,922	NA
OD UK.	1,5 (1,0-5,0)	NA	2,0 (1,0-5,0)	NA	0,335	NA
HIPER RF UK.	NA	4,0 (1,0-8,0)	NA	4,0 (1,0-8,5)	NA	0,114
HIPO OF UK.	NA	4,0 (1,0-8,0)	NA	2,5 (1,0-6,0)	NA	0,898

¹ Razlike između medijana sati morfoloških promjena E i S skupine oči (Mann-Whitney U test)

² Razlike između medijana sati angiografskih promjena E i S skupine oči (Mann-Whitney U test)

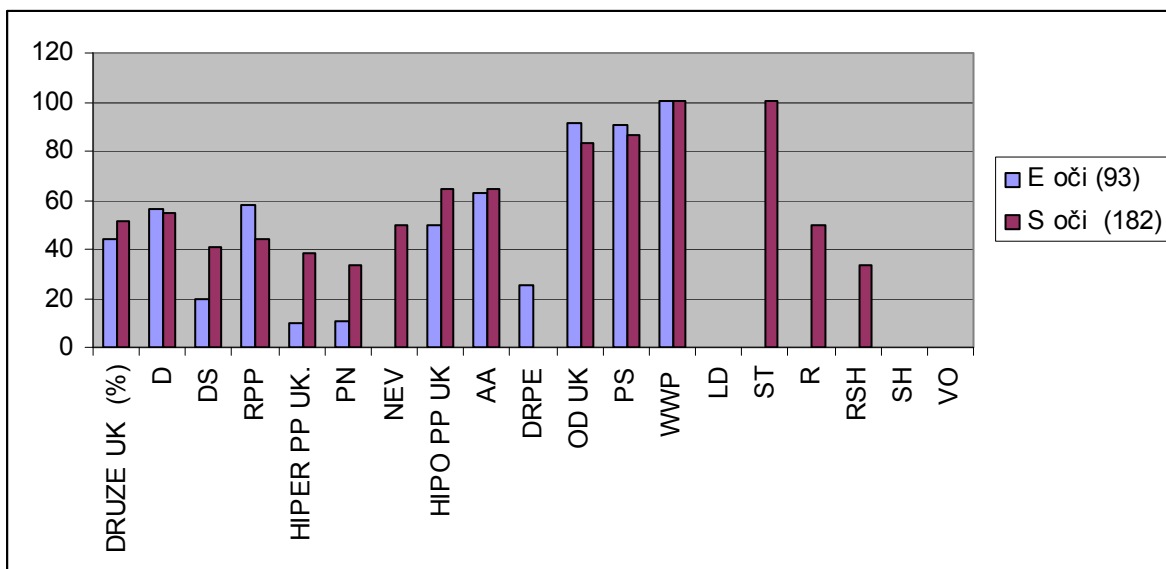
NA-engl.od „Not Applicable“-neprimjenjivo

Iz **Tablice 4.11.** vidljivo je da usporedbom medijana sati proširenosti morfoloških promjena, postoji statistički značajna razlika u medijanima sati skupine druza ukupno, gustih druza i rijetkih druza, koje imaju značajno veću proširenost tj.veći broj sati periferne mrežnice koju zauzimaju u skupini S očiju, kad se analiziraju promjene na snimkama bez kontrasta. Angiografske hiper-fluorescentne ili hipo-fluorescentne promjene ne pokazuju statistički značajnu razliku u medijanu sati između E i S očiju.

4.4.3. Analiza prekvatorijalne lokalizacije morfoloških i angiografskih promjena E i S očiju

Preekvatorijalna lokalizacija vizualiziranih perifernih morfoloških promjena u E i S očima prikazana je na **Slici 4.6**.

U oba oblika SMD-e, promjene su smještene prekvatorijalno u više od 40% očiju, a promjene poput PS, WWP, ST i OD promjene ukupno, smještene su prekvatorijalno, tj. perifernije, u više od 80% očiju s tim promjenama. Iz toga proizlazi da bi samo u 20 % očiju te promjene bile vizualizirane standardnom kamerom, dok bi u 80% očiju s tim promjenama, navedene morfološke promjene bile neuočene standardnim prikazom očne pozadine, a time i izvan analize.



Slika 4.6. Prikaz postotka S i E očiju u kojima su ispitivane promjene prekvatorijalne lokalizacije

Rezultati usporedne analize **preekvatorijalne lokalizacije** morfoloških i angiografskih promjena S i E skupine očiju prikazana je u Tablici 4.12.

Tablica 4.12. Deskriptivna i usporedna statistička analiza **preekvatorijalne lokalizacije** morfoloških i angiografskih promjena skupine E i S očiju

PRE lokalizacija	E oči (N=104)		S oči (N=195)		X ² vrijednost ¹	P ¹	X ² vrijednost ²	P ²
	M	A	M	A				
Analizirane oči N N1/N2	93	95	182	180				
DRUZE UK.	26/59	23/65	67/130	46/151	0,64	0,422	0,13	0,721
D	22/39	14/33	54/98	29/93	0,00	0,959	0,91	0,340
DS	4/20	9/32	13/32	17/58	1,53	0,216	0,01	0,900
RPP	19/33	23/42	35/80	33/85	1,28	0,258	2,27	0,132
HIPER PP UK.	1/10	0/7	5/13	7/11	1,13	0,288	4,85	0,028
PN	1/6	0/4	3/9	6/10	0,01	0,903	2,10	0,147
NEV	0/4	0/3	2/4	1/1	0,67	0,414	0,44	0,505
HIPO PP UK.	6/12	28/32	11/17	9/12	0,17	0,683	0,29	0,584
AA	5/8	6/7	11/17	9/11	0,12	0,734	0,19	0,666
DRPE	1/4	22/25	0/0	0/1	NA	NA	0,96	0,328
OD UK.	22/24	24/31	41/49	42/51	0,34	0,560	0,06	0,798
PS	19/21	22/25	26/30	34/37	0,00	0,978	0,00	0,942
WWP	3/3	1/1	10/10	3/3	NA	NA	NA	NA
LD	0/0	0/0	0/0	0/0	NA	NA	NA	NA
ST	0/0	0/0	1/1	0/0	NA	NA	NA	NA
R	0/0	0/0	1/2	0/0	NA	NA	NA	NA
RSH	0/0	0/0	1/3	0/0	NA	NA	NA	NA
SH	0/0	0/0	1/3	0/0	NA	NA	NA	NA
VO	0/0	0/0	0/0	0/0	NA	NA	NA	NA
NV	NA	0/1	NA	0/1	NA	NA	NA	NA
MA	NA	0/1	NA	0/0	NA	NA	NA	NA
L	NA	1/2	NA	3/6	NA	NA	0,67	0,414
ZKPN	NA	0/0	NA	2/2	NA	NA	NA	NA
WD	NA	0/1	NA	0/2	NA	NA	NA	NA

¹ Morfološke razlike između E i S skupine oči

² Angiografske razlike između E i S skupine oči

N1- broj oči u kojima se ispituju promjene preekvatorijalno smještene

N2- broj oči sa ispitanom promjenom

NA-eng.od „Not Applicable“-neprimjenjivo

Iz **Tablice 4.12.** vidljivo je da HIPER PP promjene ukupno, pokazuju statistički značajniju razliku za preekvatorijalnu lokalizaciju u korist skupine S očiju. U toj skupini su te promjene perifernije lokalizirane u odnosu na skupinu E očiju, gdje su navedene promjene pretežno smještene ekvatorijalno i postekvatorijalno.

4.5. Deskriptivna i usporedna statistička analiza skupine E i S SMD bolesnika (d)

Skupina E bolesnika uključuje 74 bolesnika (148 očiju) i čine ju bolesnici iz podskupine E0 3 bolesnika (3E+3Z oči), E1 42 bolesnika (42 E+42 S oči) i E2 29 bolesnika (58 E oči).

Analizom E bolesnika (oči) uključene su i oči koje su zdrave (3 Z oka) i oči koje imaju suhi oblik SMD-a (42 S oka), pa je broj očiju koje se analiziraju u skupini **E bolesnika (136-138)**, veći od prethodno analiziranih samo **E očiju (93-95)**.

UKUPNO:148 očiju -9 N (neadekvatne oči)=**139 oči**.

Za Morfološku analizu adekvatno: **139 - 3 =136 oči E bolesnika**

Za Angiografsku analizu adekvatno :**139 -1=138 oči E bolesnika**

Skupina S bolesnika uključuje 78 bolesnika (156 očiju) i svi bolesnici su iz podskupine S2. U studiji je bio uključen samo jedan bolesnik iz S1 podskupine(S+Z) ali je zbog neadekvatnih slika za analizu isključen iz studije.

Analizom S bolesnika (oči) uključene su i zdrave oči bolesnika sa suhim oblikom SMD-a ali isključene sve S oči iz E skupine bolesnika, tako da ih je sada manje u analizi (**141-144 oka**) nego kad se analiziraju **sve S oči (180-183)**.

UKUPNO:156 oči-8 N (neadekvatne)=**148 oči S bolesnika**

Za Morfološku analizu adekvatno:148 - 4 N =**144 oka**

Za Angiografsku analizu adekvatno: 148 - 7 N =**141 oko**

Deskriptivnom statističkom analizom **E** (136-138 oči) i **S** (141-144 oči) skupine bolesnika, rezultati za svaku pojedinu morfološku i angiografsku promjenu u postotcima ne odstupaju značajno za pojavnost, medijan sati i lokalizaciju, od podataka dobivenih deskriptivnom analizom svih E i svih S očiju.

Usporednom statističkom analizom E i S skupine bolesnika dobiveni su nešto drugačiji rezultati u odnosu na usporedbu **svih E i svih S očiju**, što će u slijedećim poglavljima biti prikazano.(4.5.1.,4.5.2.,4.5.3.)

4.5.1. Analiza pojavnosti morfoloških i angiografskih promjena skupine E i S bolesnika

Tablica 4.13. Deskriptivna i usporedna statistička analiza **pojavnosti** morfoloških i angiografskih promjena skupine **E i S bolesnika**

	E bolesnici N=74		S bolesnici N=78		X ² vrijednost ¹	P ¹	X ² vrijednost ²	P ²
	M	A	M	A				
Analizirane oči N	136	138	144	141				
DRUZE UK.	89 (65,54%)	98 (71,01%)	101 (69,93%)	119 (84,40%)	0,43	0,511	6,48	0,011
D	57 (41,91%)	49 (35,51%)	81 (56,64%)	78 (55,32%)	5,49	0,019	10,25	0,001
DS	32 (23,53%)	49 (35,51%)	20 (13,99%)	41 (29,08%)	3,59	0,058	1,04	0,307
RPP	52 (38,24%)	58 (42,03%)	61 (42,96%)	69 (48,94%)	0,46	0,495	1,07	0,299
HIPER PP UK.	15 (11,03%)	8 (5,79%)	8 (5,59%)	10 (7,09%)	2,07	0,151	0,03	0,842
PN	7 (5,15%)	5 (3,62%)	7 (4,90%)	9 (6,38%)	0,03	0,858	0,61	0,434
NEV	8 (5,88%)	3 (2,17%)	1 (0,70%)	1 (0,71%)	4,48	0,034	0,27	0,601
HIPO PP UK.	17 (12,50%)	14 (10,14%)	12 (8,33)	7 (4,96%)	0,9	0,343	1,99	0,157
AA	13 (9,56%)	11 (7,97%)	12 (8,33)	7 (4,96%)	0,02	0,88	0,61	0,435
DRPE	4 (2,94%)	3 (2,17%)	0 (0,00%)	0 (0,00%)	2,46	0,117	1,38	0,238
OD UK.	36 (26,47%)	39 (28,26%)	36 (25,00%)	27 (19,14%)	0,02	0,885	2,72	0,098
PS	31 (22,79%)	37 (26,81%)	20 (13,89%)	25 (17,73%)	3,15	0,076	2,82	0,093
WWP	5 (3,68%)	2 (1,45%)	8 (5,56%)	2 (1,42%)	0,21	0,643	0,23	0,629
LD	0 (0,00%)	0 (0,00%)	0 (0,00%)	0 (0,00%)	NA	NA	NA	NA
ST	0 (0,00%)	0 (0,00%)	1 (0,69%)	0 (0,00%)	0	0,972	NA	NA
R	0 (0,00%)	0 (0,00%)	3 (2,08%)	0 (0,00%)	1,23	0,267	NA	NA
RSH	0 (0,00%)	0 (0,00%)	3 (2,08%)	0 (0,00%)	1,23	0,267	NA	NA
SH	0 (0,00%)	0 (0,00%)	3 (2,08%)	0 (0,00%)	1,23	0,267	NA	NA
VO	0 (0,00%)	0 (0,00%)	0 (0,00%)	0 (0,00%)	NA	NA	NA	NA
NV	NA	1 (0,72%)	NA	0 (0,00%)	NA	NA	0	0,996
MA	NA	1 (0,72%)	NA	0 (0,00%)	NA	NA	0	0,996
L	NA	4 (2,90%)	NA	10 (7,09%)	NA	NA	1,76	0,184
ZKPN	NA	3 (2,17%)	NA	1 (0,71%)	NA	NA	0,27	0,601
WD	NA	0 (0,00%)	NA	0 (0,00%)	NA	NA	NA	NA

¹ Morfološke razlike između E i S skupine bolesnika, ² Angiografske razlike između E i S skupine bolesnika
NA=engl not applicable=neprimjenjivo

Iz **Tablice 4.13.** vidljiva je u morfološkoj analizi, statistički značajna razlika u pojavnosti gustih druza, koje se češće vizualiziraju u skupini S bolesnika. Angiografskom analizom uočena je češća pojavnost skupine druza ukupno i gustih druza u skupini S bolesnika. Za sve ostale morfološke i angiografske promjene ne uočava se statistički značajna razlika u pojavnosti između S i E bolesnika.

4.5.2. Analiza proširenosti morfoloških i angiografskih promjena E i S bolesnika

Tablica 4.14. Deskriptivna i usporedna statistička analiza medijana sati morfoloških i angiografskih promjena skupine E i S bolesnika

SATI Medijan (interkvartilni raspon)	E bolesnici (N=74)		S bolesnici (N=78)		P ¹	P ²
	M	A	M	A		
Analizirane oči N	136	138	144	141		
DRUZE UK.	3,0 (1,0-6,0)	6,0 (3,0-8,0)	5,0 (2,0-9,0)	7,0 (3,0-10,0)	0,130	0,488
D	5,0 (2,0-8,0)	8,0 (4,0-11,0)	7,0 (2,0-11,0)	10,0 (6,0-12,0)	0,125	0,766
DS	2,0 (1,0-3,5)	4,0 (2,0-6,0)	2,0 (1,0-4,0)	3,0 (1,0-6,0)	0,250	0,437
RPP	5,0 (2,0-8,0)	4,0 (1,0-7,0)	3,0 (1,0-7,0)	3,0 (1,0-7,0)	0,857	0,099
HIPER PP UK.	1,0 (1,0-2,0)	NA	2,0 (1,0-5,0)	NA	0,013	NA
HIPO PP UK.	2,0 (1,0-3,0)	NA	1,0 (1,0-2,0)	NA	0,503	NA
OD UK.	2,0 (1,0-5,0)	NA	2,0 (1,0-4,0)	NA	0,558	NA
HIPER RF UK.	NA	4,0 (1,0-8,0)	NA	4,0 (1,0-8,0)	NA	0,373
HIPO OF UK.	NA	4,0 (1,0-7,5)	NA	2,5 (1,0-6,0)	NA	0,408

¹ Razlike između medijana sati morfoloških promjena E i S skupine bolesnika
(Mann-Whitney U test)

² Razlike između medijana sati angiografskih promjena E i S skupine bolesnika
(Mann-Whitney U test)

NA-eng.od „Not Applicable“-neprimjenjivo

Usporednom analizom morfoloških promjena utvrđena je statistički značajna razlika u medijanima sati, za skupinu hiperpigmentnih promjena ukupno (nevusi i pigmentne nakupine) koji u skupini S bolesnika, zauzimaju veći broj sati periferne mrežnice u odnosu na iste promjene u E bolesnika.

4.5.3. Analiza prekvatorijalne lokalizacije morfoloških i angiografskih promjena E i S bolesnika

Tablica 4.15. Deskriptivna i usporedna statistička analiza prekvatorijalne lokalizacije morfoloških i angiografskih promjena skupine E i S bolesnika

PRE-lokalizacija	E bolesnici N=74		S bolesnici N=78		X ² vrijednost ¹	P ¹	X ² vrijednost ²	P ²
	M	A	M	A				
Analizirane oči N	136	138	144	141				
DRUZE UK. (N1/N2)	42/89	34/98	51/101	35/119	0,09	0,757	0,47	0,494
D	34/57	18/49	42/81	25/78	0,53	0,464	0,12	0,729
DS	8/32	16/49	9/20	10/41	1,42	0,233	0,39	0,53
RPP	27/52	27/58	27/61	29/69	0,38	0,534	0,11	0,739
HIPER PP UK.	2/15	1/8	4/8	6/10	1,99	0,158	2,46	0,117
PN	1/8	1/5	3/7	5/9	0,55	0,459	0,52	0,47
NEV	1/7	0/3	1/1	1/1	0,38	0,537	0,44	0,505
HIPO PP UK.	9/17	10/14	8/12	6/8	0,13	0,723	0,10	0,752
AA	8/13	9/11	8/12	6/7	0,02	0,879	0,19	0,666
DRPE	1/4	1/3	0/0	0/1	NA	NA	0,44	0,504
OD UK.	34/36	40/49	27/34	28/35	2,29	0,13	0,01	0,924
PS	29/31	34/37	16/20	22/25	1,04	0,307	0,01	0,942
WWP	5/5	2/2	8/8	2/2	NA	NA	NA	NA
LD	0/0	0/0	0/0	0/0	NA	NA	NA	NA
ST	0/0	0/0	1/1	0/0	NA	NA	NA	NA
R	0/0	0/0	1/2	0/0	NA	NA	NA	NA
RSH	0/0	0/0	1/3	0/0	NA	NA	NA	NA
SH	0/0	0/0	0/0	0/0	NA	NA	NA	NA
VO	0/0	0/0	0/0	0/0	NA	NA	NA	NA
NV	NA	0/1	NA	0/0	NA	NA	NA	NA
MA	NA	0/1	NA	0/0	NA	NA	NA	NA
L	NA	2/4	NA	3/5	NA	NA	0,14	0,708
ZKPN	NA	2/3	NA	1/1	NA	NA	0,44	0,506
WD	NA	0/1	NA	0/2	NA	NA	NA	NA

¹ Morfološke razlike između E i S skupine, ² Angiografske razlike između E i S skupine, N1- broj oči u kojima se ispitivane promjene nalaze prekvatorijalno smještene, N2- broj oči sa ispitivanom promjenom, NA-engl.od „Not Applicable“-neprimjenjivo

Usporednom analizom S i E skupine bolesnika nije uočena statistički značajna razlika u preekvatorijalnoj lokalizaciji za ispitivane morfološke i angiografske promjene mrežnice.

5. RASPRAVA

Senilna makularna degeneracija (SMD) je uz glaukom i dijabetičku retinopatiju, vodeći uzrok gubitka centralne vidne oštine populacije starije od 55 g.^{1,2}

Vlažna makularna degeneracija je daleko ozbiljniji oblik ako se ne liječi, jer dovodi do dramatičnog pada vidne oštine u kratkom vremenskom roku.³⁻¹⁰

Prema procijeni EUREYE studije iz 2006., 3,3 % populacije starije od 65 godina ima, bar na jednom oku, neki od oblika SMD-a,¹³ dok u populaciji SAD-a prema studijama iz 2007.¹⁴ kumulativna incidencija kasnog oblika SMD-a iznosi 8% u populaciji starijoj od 75 g. Iz dostupne literature koja se bavi istraživanjem bolesnika sa SMD-om, zna se da je SMD multifaktorijalna bolest, u kojoj su glavni faktori za razvoj bolesti, strukturalne i metaboličke promjene RPE, koje nastaju zbog promjena u Bruchovoj membrani (BM) uzrokovanih sa starenjem organizma, genetska predispozicija za razvoj bolesti i utjecaji okolišnih štetnih faktora.^{31,32,33}

Sve navedene strukturalne i metaboličke promjene događaju se ne samo u području makule, već i na periferiji, iako u manjem obimu^{35-37,62}, ali su te promjene na periferiji teže dostupne vizualizaciji i dokumentaciji standardnim fundus kamerama.

Otkriće novih lijekova, promijenilo je pristup liječenju bolesnika s vlažnom senilnom makularnom degeneracijom,^{63,64} pa je rana dijagnoza i liječenje bolesnika s vlažnom senilnom makularnom degeneracijom od ključnog značenja za bolji ishod vidne oštine.

Iako je do sada je praćenje SMD-a i prelazak iz suhog u vlažni oblik bolesti, bilo ograničeno na vizualiziranje i dokumentaciju promjena u makularnom području ili stražnjem polu oka standardnim fundus kamerama, novije spoznaje^{65,66} sugeriraju da se ključne morfološke značajke nalaze i na periferiji mrežnice te da njihovo prisustvo može imati važne implikacije za rizik napredovanja bolesti.

Periferiju mrežnice, standardnim načinom snimanja, moguće je dokumentirati maksimalno do područja ekvatora, dok preekvatorijalno područje ostaje izvan dosega kamere.^{84,85}

Širokokutne fundus kamere, omogućavaju vizualizaciju i dokumentaciju do 200 stupnjeva očne pozadine.⁸⁸⁻⁹⁰

Osim retikularnih pigmentnih promjena i druza, za koje u studijama^{51, 65-67} postoje podaci koji upućuju na povezanost navedenih promjena na periferiji s težim oblicima senilne makularne degeneracije, moguće je ovim načinom snimanja, vizualizirati i dokumentirati pojavnost i učestalost i drugih degenerativnih perifernih promjena kod različitih bolesti oka^{91,92} kao i kod zdravih očiju.⁹³

Dosadašnje studije¹⁻⁶⁷ koje su se bavile ovom problematikom, nisu koristile za prikaz i analizu periferne mrežnice širokokutne kamere, tako da je periferni dio mrežnice ostao nedostupan vizualizaciji, a samim time i analizi, te su publicirani rezultati nedostadni za taj dio periferne mrežnice bolesnika sa senilnom makularnom degeneracijom.

Cilj ove „cross –sectional occasional study“ bio je prikazati i usporediti učestalost morfoloških promjena periferne mrežnice u skupini bolesnika sa senilnom makularnom degeneracijom (SMD) s morfološkim karakteristikama zdrave kontrolne skupine ispitanika, te prikazati i usporediti morfološke i angiografske promjene periferije mrežnice suhog i vlažnog oblika SMD-a.

U studiju su bila uključena 152 bolesnika sa kliničkom slikom senilne makularne degeneracije i 150 ispitanika kontrolne skupine, starijih od 50 g.

Ispitivane skupine nisu se statistički razlikovale po dobnoj i spolnoj distribuciji u obje skupine omjer ženskog spola prema muškom spolu je 2:1.

Udio ispitanika sa navikom pušenja u SMD skupini iznosi 15,13%, dok je u kontrolnoj skupini 10,67 % ali nije statistički značajna razlika.

Analizom nativnih snimki periferije mrežnice širokokutnom kamerom, dobije se statistički značajna razlika u pojavnosti druza (D UK i D $p < 0,001$), retikularnih pigmentnih promjena, paving stone promjena ($p < 0,001$) i skupine OD promjena ($p = 0,030$), koje se značajno češće vizualiziraju u SMD skupini ispitanika.

Iz skupine OD promjena u kontrolnoj skupini statistički se značajno češće pojavljuju promjene " blijedilo bez pritiska" („white without pressure“, $p = 0,027$)

Dvije recentne studije, autora Colin S Tan⁹⁴ i Witmer MT⁹⁵, koristile su sistem širokokutne fundus kamere u istraživanju autofluorescence periferne mrežnice u bolesnika sa SMD-om.

U njihovim istraživanjima uočena je patološki promjenjena autofluorescenca kod bolesnika sa SMD-om, i to u 72,8%-86 % u SMD bolesnika prema 18,4% u kontrolnoj skupini (Colin i sur.), dok Witmer i sur. navode 63,6% u SMD očima prema 35,7% u kontrolnoj skupini.

Oba istraživanja navode nekoliko različitih tipova patološke autofluorescence koja se javlja na periferiji, poput granularnog, nejednolikog („mottled“) i numularnog tipa. Svaki tip

autofluorescence (AF) na periferiji je povezan s određenom fenotipskom promjenom mrežnice, pa je tako granularni tip autofluorescence povezan s perifernim druzama, nejednoliki tip s hipopigmentnim promjenama, a numularni tip s atrofičnim područjima, često paving stone degenerativnim promjenama. Uspoređujući rezultate koje su Colin S. Tan i sur. publicirali, pojavnost perifernih druzi i retikularnih pigmentnih promjena je manja od vrijednosti dobivenih u ovoj studiji (druze 51,7%:67,8%, RPP 22,7%:40,6%, OD 16,8%:25,7%) ali su one i u ovoj kao i u navedenoj studiji, statistički značajne u odnosu na kontrolnu skupinu, iako publicirana studija uključuje vrlo mali broj kontrolnih očiju (N 38). Istraživanje tima autora iz Poljske iz 2011.g.¹⁰⁸ donosi prikaz studije, koja je rađena na 92 bolesnika sa SMD-om ali je istraživanje provedeno uz pomoć indirektnog oftalmoskopa i Goldmanove trozrcalne lupe. Prema njihovom istraživanju kod bolesnika sa SMD-om nađena je statistički značajno veća učestalost druzi, atrofije i korioretinalnih degenerativnih promjena.

To je jedna od rijetkih studija, koja osim druzi spominje i druge tipove promjena na periferiji koje su učestalije u SMD skupini bolesnika. Uspoređujući rezultate iz ovog istraživanja, statistička značajnost u pojavnosti, osim za druzi i RPP promjene, uočena je i za paving stone promjene, što bi bilo usporedivo s prethodno navedenom studijom autora iz Poljske (autori su u korioretinalne promjene uključili i PS promjene), kao i autora Colin S. Tan i sur. gdje postoji poveznica između određenog AF tipa i PS degenerativnih promjena.

Pri tome, ne pronalazi se u literaturi podataka da li je njihova prisutnost povezana s težim oblicima SMD-a i da li se kod takvih bolesnika javlja i posebni genotipski zapis.

Droz I. i sur.¹⁰⁹ u svom istraživanju povezuju genotipske varijacije komplementnog faktora H Y402 H s određenim fenotipskim značajkama bolesnika sa SMD-om i pri tom uočavaju statistički značajnu povezanost bolesnika homozigota za rizični alel s perifernim i makularnim druzama.

Istraživanja objavljena u American Journal of Ophthalmology 2005., autora Postel EA i sur.¹¹⁰, Traboulsi EI i sur.¹¹¹ kao i istraživanja u IOVS-u 2006. i 2012.^{112,113}, govore u prilog tezi, da se na periferiji mrežnice događaju metaboličke i strukturalne promjene vezane uz senilnu makularnu degeneraciju, iako ne u takvom obimu kao u centralnom dijelu mrežnice.

S obzirom na distribuciju istraživanih perifernih promjena, u ovoj studiji je utvrđena statistički značajna razlika, za skupinu druzi ukupno ($p=0,007$) koje u skupini SMD očiju, imaju veći medijan sati periferije koju zauzimaju u odnosu na medijan sati istih promjena u kontrolnoj skupini.

Medijani sati za druze, RPP, hiperpigmentne i hipopigmentne promjene te OD promjene, kretale su se u rasponu od 1 do 9 sati za SMD i od 1 do 8 sati za kontrolnu skupinu, što govori u prilog tome, da su u najvećem postotku, sve ispitivane promjene bile proširene na maksimalno do 9 sati periferne mrežnice.

Uspoređujući ove rezultate proširenosti istraživanih promjena, s već spomenutim radom Colin S.Tana i sur.⁹⁴, opisane AF promjene u najvećem postotku, od 40,9% bile su unutar jednog kvadranta, dok su proširenosti promjena u 2 ili 3 kvadranta bila zastupljena u podjednakom postotku od 20%.

Statistički značajna razlika za preekvatorijalnu lokalizaciju morfoloških promjena između SMD i K skupine nije uočena u našem istraživanju.

Sve ispitivane promjene u obje ispitivane skupine (SMD/K) javljaju se preekvatorijalno u više od 40% analiziranih očiju s određenom promjenom. Iz toga proizlazi da bi 40% očiju s istraživanim promjenama, ostalo izvan dosega vizualizacije a time i analize, ukoliko bi studija bila učinjena sa standardnom fundus kamerom.

Morfološka usporedna analiza koja je učinjena prema tipu SMD-a, pokazala je da, kada se uspoređuju sve oči s vlažnim oblikom sa svim očima suhog oblika SMD-a, ne postoji statistički značajna razlika za sve ispitivane morfološke promjene, izuzev za skupinu DRPE koja se statistički značajno češće uočava u skupini E očiju ($p=0,022$).

Međutim, kad se učini angiografska usporedna analiza, onda se dobije statistički značajna razlika za skupinu druza ukupno, kao i za skupinu gustih druza, koje se značajno češće vizualiziraju u skupini S očiju ($p=0,005$ za D UK, $p=0,11$ za D). Time se ponovo ukazuje na senzitivnost, superiornost i nužnost angiografske metode u vizualizaciji i analizi perifernih promjena mrežnice.

Osim učestalije pojavnosti skupine druze ukupno i skupine gustih druza u skupini S očiju, te promjene su i raširenije po periferiji mrežnice jer imaju statistički značajno veće medijane sati proširenosti ($p=0,006$ za D UK $p=0,039$ za D, $p=0,023$ za DS). Takovi rezultati se razlikuju od rezultata iz literature^{47-49,51-54} koji navode značajno veću proširenost i pojavnost druza i RPP-a kod ispitanika s vlažnim oblikom SMD-a. Kako se radi o presječnoj studiji, koja pokazuje trenutno stanje bolesnika tj. očiju sa suhim, odnosno vlažnim oblikom SMD-a, nema podataka o daljnjem tijeku bolesti za sve ispitanike sa suhim oblikom bolesti. Međutim, u tijeku samog istraživanja, u 5 očiju sa suhim oblikom, došlo je do prelaska u vlažni oblik SMD-a.

Pri tome su to bile i oči koje su na periferiji imale prisutne druze i RPP-e u vrlo velikom opsegu periferije mrežnice, što može ići u prilog radovima iz literature⁵¹⁻⁵⁴ o vlažnom obliku SMD-a, a koji navode učestaliju pojavnost navedenih perifernih promjena upravo u tom

obliku bolesti, iako nije moguće donositi generalne zaključke s obzirom na mali broj očiju kod kojih je došlo do prelaska u vlažni oblik, kao i s obzirom na relativno kratko vrijeme praćenja bolesnika. Longitudinalna studija, u kojoj bi se dalje nastavile pratiti i analizirati oči sa suhim oblikom i perifernim promjenama mrežnice, bi možda dala osnovu za konkretnije zaključke o razlikama i sličnostima perifernih promjena mrežnice dvaju oblika SMD-a.

Učinjenom usporednom angiografskom analizom bolesnika s vlažnim i suhim oblikom SMD-a, pri čemu je usporedba rađena bez obzira na drugo oko, koje je moglo imati suhi oblik ili biti zdravo u skupini E bolesnika, dobije se ponovo statistički značajna razlika u pojavnosti druzi ukupno ($p=0,011$) i gustih druzi ($p= 0,001$) u korist skupine bolesnika sa suhim oblikom.

Recentne studije autora Pumariega NM i sur.¹¹⁴ i Hogg RE i sur.¹¹⁵, objavljene u Ophthalmology 2011. i 2014., povezuju retikularne pseudodruze u makularnom području kao značajan faktor u razvoju kasnih oblika SMD-a (vlažnog neovaskularnog oblika ili geografske atrofije). Pri tome naglašavaju da je posebno geografska atrofija GA značajno češća kod bolesnika u kojih su prisutne retikularne pseudodruze u makularnom području , što u svom istraživanju navode i autori Marsiglia M i sur.¹¹⁶ i Finger RP i sur.¹¹⁷

Međutim , nijedna od navedenih studija pri tome ne opisuje promjene na periferiji tj da li je takva vrsta druzi prisutna značajno češće i na periferiji mrežnice bolesnika s GA, što bi onda bilo usporedivo sa rezultatima našeg istraživanja, ako se uzme u obzir da je GA prema dizajnu naše studije , uvrštena u suhi oblik SMD-a.

Za skupinu RPP promjena ne uočava se statistički značajna razlika u pojavnosti kao niti u proširenosti na periferiji mrežnice između oblika SMD-a. Ni za ostale ispitivane morfološke i angiografske promjene ne uočava se statistički značajna razlika u pojavnosti, proširenosti ili preekvatorijalnoj lokalizaciji između E i S bolesnika.

Usporednom analizom između suhog i vlažnog oblika SMD-a, bilo da su uspoređivane oči ili bolesnici sa suhim oblikom s očima ili bolesnicima s eksudativnim oblikom, uočava se statistička značajna razlika u pojavnosti druzi u korist suhog oblika, samo ako se analiziraju angiografske snimke, dok se analizom nativnih kolornih snimki ta značajnost gubi za skupinu druzi ukupno, dok je za skupinu rijetkih druzi prisutna granična p vrijednost ($p =0,058$).

Tako se još jednom potvrđuje da je angiografska metoda daleko senzitivnija, u prikazu i znatno sitnijih promjena na periferiji, zbog čega i imamo razlike u rezultatima morfološke i angiografske analize .

U analizi i interpretaciji rezultata, uzeta su u obzir i ograničenja samog sistema vizualizacije tj.širokokutne fundus kamere, a koje se odnose na sfernu aberaciju periferije, koja je

posljedica elipsoidnog zrcala ugrađenog u kameru, kao i zakrivljenosti oka, zbog čega je rezolucija u gornjoj i donjoj polovici periferije manja od zadane sistemskim softverom.

Pored toga, vizualizacija periferije donekle je limitirana i vjeđnim rasporkom ispitanika, zbog čega je prilikom izvođenja same pretrage i snimanja bilo potrebno i forsirano postići širi vjeđni rasporak, radi postizanja što boljeg snimka očne pozadine. Posebna pažnja posvećena je i isključivanju artefakata na slikama koje su bile posljedica manjih nečistoća na optičkom sistemu, neadekvatnog osvjetljenja ili udaljenosti oka pri snimanju.

Slične probleme u izvođenju snimanja sistemom širokokutne fundus kamere, u vizualizaciji i mjerenju perifernih sitnijih mrežničnih promjena, navode i drugi autori studija koji su koristili sistem širokokutne fundus kamere.^{85-88,118}

Rezultati analize SMD i K skupine ispitanika pokazali su visoku stopu dosljednosti između dva ispitivača (mentora i pristupnika), gdje kappa koeficijent za SMD skupinu iznosi 0,963, a za kontrolnu 0,978, što doprinosi vjerodostojnosti izloženih rezultata i zaključaka studije.

6. ZAKLJUČAK

- Analizom podataka ustanovljena je statistički značajna razlika u pojavnosti druza, retikularnih pigmentnih promjena i kaldrmastih degeracija („paving stone“) koje se češće javljaju u skupini bolesnika sa SMD-om u odnosu na kontrolnu skupinu.
- “White without pressure“ ili blijedilo bez pritiska - degenerativna je promjena koja se statistički značajno češće javlja u kontrolnoj skupini.
- Usporednom analizom utvrđeno je da ne postoji statistički značajna razlika između ispitanika SMD i K skupine ispitanika, s obzirom na preekvatorijalnu lokalizaciju ispitivanih morfoloških promjena , ali su u obje skupine, ispitivane promjene, u više od 40% očiju smještene preekvatorijalno.
- Usporednom analizom morfoloških i angiografskih perifernih promjena između suhog i vlažnog oblika SMD-a , uočava se statistički značajna razlika samo u pojavnosti druza koje su češće vizualizirane u suhom obliku SMD-a.
- Za sve ostale ispitivane morfološke i angiografske promjene nije uočena statistički značajna razlika između suhog i vlažnog oblika SMD-a, s obzirom na proširenost ili lokalizaciju prema ekvatoru oka.

7. SAŽETAK:

Senilna makularna degeneracija (SMD), jedna je od vodećih bolesti oka s gubitkom vidne oštine populacije starije od 55 g. Vlažni oblik senilne makularne degeneracije je mnogo ozbiljnije stanje jer, ukoliko se ne liječi, u kratkom vremenskom roku dovodi do gubitka centralne vidne oštine.

Novije spoznaje sugeriraju da se ključne morfološke značajke nalaze i na periferiji mrežnice, a njihovo prisustvo povezano je sa težim oblicima senilne makularne degeneracije ili može imati važne implikacije za rizik napredovanja bolesti.

Dostupnost perifernih promjena vizualizaciji i dokumentaciji do sada bila je ograničena na radove koji su koristili sistem standardnih fundus kamera sa širinom kuta od maksimalno 45-50 stupnjeva.

Sistem širokokutne fundus kamere, koji je korišten u ovom istraživanju, omogućava vizualizaciju i dokumentaciju periferije do 200 stupnjeva.

Cilj ovog rada bio je usporediti pojavnost, proširenost i lokalizaciju morfoloških promjena periferne mrežnice u skupini bolesnika sa senilnom makularnom degeneracijom s morfološkim karakteristikama zdrave kontrolne skupine ispitanika, te ispitati angiografske karakteristike perifernih promjena mrežnice unutar skupine bolesnika sa SMD-om.

U studiju je uključeno 152 ispitanika s kliničkom slikom senilne makularne degeneracije i 150 kontrolnih zdravih ispitanika starijih od 50 godina.

Morfološkom analizom svih očiju sa SMD-om, ustanovljena je statistički značajna razlika u pojavnosti druzi, retikularnih pigmentnih promjena i „paving stone“ promjena koje se češće javljaju u skupini bolesnika sa SMD-om u odnosu na kontrolnu skupinu. „White without pressure“ ili blijedilo bez pritiska - degenerativna je promjena koja se statistički značajno češće javlja u kontrolnoj skupini.

Usporednom analizom morfoloških i angiografskih perifernih promjena uočava se statistički značajna razlika samo u pojavnosti druzi koje su češće vizualizirane u suhom tipu SMD-a. Nije uočena statistički značajna razlika za sve ostale ispitivane morfološke i angiografske promjene između suhog i vlažnog tipa SMD-a, s obzirom na proširenost ili lokalizaciju prema ekvatoru oka.

Ključne riječi: senilna makularna degeneracija, periferne retinalne degenerativne promjene, širokokutna fundus kamera

8. SUMMARY:

Age related macular disease (AMD), are the most prominent cause of central visual acuity loss in population older than 55 y.

Wet form is more serious condition, because in short time, if not treated, central visual acuity can be permanently lost, so the estimation of the progression risk from dry to wet type, becomes important. Recent data suggest, that at retinal periphery, can exists some important morphologic changes like peripheral drusen and reticular pigmentary changes, that usually are connected more frequently with wet AMD form .

Estimation of disease progression has been usually done with standard fundus cameras that can scan only the posterior pole and medial part of the retina which is approximately 45-50 degree of all retina.

The wide field camera which is used in this study, was able to scan almost 200 degree of retina, documented peripheral retinal changes and their angiographic characteristics.

The aim of the study was to compare morphologic characteristics of peripheral retinal changes in patients with AMD with healthy control group, and to compare morphologic and angiographic characteristics of peripheral retinal changes between two types of AMD.

In study was included 152 patients with signs of AMD and 150 healthy controls . Statistically significant difference were observed in frequency of drusen, reticular pigmented degenerations and „paving stone“ degenerations, which are more frequently observed in AMD group.

„White without pressure“ degeneration were more frequently observed in control healthy group. Drusen are statistically significantly occurred and more widely spreaded in dry type of AMD .

There were no statistically significant difference between wet and dry type of AMD, nor in type , frequency or localization of morphologic and angiographic characteristics of peripheral retinal changes.

Key words: age- related macular disease, peripheral retinal degenerations, wide field fundus camera

Morphologic and angiographic peripheral retinal changes in patients with age –related macular degeneration

Biljana Andrijević Derk 2015.

9. LITERATURA:

1. Klein R, Klein BEK, Linton KLP. Prevalence of age related maculopathy, the Beaver Dam Eye Study. *Ophthalmology* 1992;99:933-943.
2. Klein R, Klein BEK, Jensen SC, Meuer S. The Five-year Incidence and Progression of Age-related Maculopathy: The Beaver Dam Eye Study. *Ophthalmology* 1997;104:7-21.
3. Bird AC, Bressler NM, Bressler SB, Chisholm IH, Coscas G, Davis MD, et al. An international classification and grading system for age related maculopathy and age related macular degeneration. The International ARM Epidemiological Study. Group. *Surv Ophthalmol* 1995;39(5):367-74.
4. Klein R, Davis MD, Magli YL, Segal P, Klein BEK, Hubbard LD. The Wisconsin Age - related Maculopathy Grading System. *Ophthalmology* 1991;98:1128-1134.
5. The Age - related Eye Disease Study Research Group. The Age -related Eye Disease Study System for Classifying Age -related Macular Degeneration from Stereoscopic Color Fundus Photographs: The Age -related Eye Disease Study Report Number 6. *Am J Ophthalmol* 2001;132:668-681.
6. Vingerling JR, Dielemans I, Hofman A et al. The prevalence of age-related maculopathy in the Rotterdam study. *Ophthalmol* 1995;102(2):205-10.
7. Bressler NM, Bressler SB, West SK et al. The grading and prevalence of macular degeneration in Chesapeake Bay waterman. *Arch Ophthalmol* 1989;107:847-852.
8. Vinding T: Age-related macular degeneration. Macular changes, prevalence and sex ratio. *Acta ophthalmol* 1989;67:609-616.
9. Goldberg J, Flowerdew G, Smith E et al. Factors associated with age- related macular degeneration. *Am J Epidemiol* 1988;128:700-710.
10. Ferris III FL, Wilkinson CP, Bird A, Chakravarthy U, Chew E, Csaky K, Sarda SR. Clinical Classification of Age-related Macular Degeneration. *Ophthalmology* 2013;120:844-51.
11. Hyman L, Neborsky R. Risk factors for age-related macular degeneration: an update. *Curr Opin Ophthalmol* 2002;13(3):171-5.
12. Topouzis F, Coleman AL, Harris A, Anastasopoulos E, Yu F, Koskosas A et al. Prevalence of age-related macular degeneration in Greece: the Thessaloniki Eye Study. *Am J Ophthalmol*. 2006;142(6):1076-9.

13. Augood CA, Vingerling JR, de Jong PT.V.M, Chakravarthy U, Seland J, Soubrane G, Tomazzoli L, Topouzis F, Bentham G, Rahu M, Vioque J, Young IS, Fletcher AE. Prevalence of Age-related Maculopathy in Older Europeans. The European Eye Study (EUREYE). *Arch Ophthalmol* 2006;124:529-535.
14. Klein R, Klein BE, Knudtson MD, Meuer SM, Swift M, Gangnon RE. Fifteen-year cumulative incidence of age-related macular degeneration: the Beaver Dam Eye Study. *Ophthalmol* 2007;114(2):253-62.
15. Klein R, Chou CF, Klein BE, Zhang X, Meuer SM, Saaddine JB. Prevalence of age-related macular degeneration in the US population. *Arch ophthalmol* 2011;129(1):75-80.
16. Mitchell P, Smith W, Attebo K, Wang JJ. Prevalence of Age related Maculopathy in Australia. The Blue Mountains Eye Study. *Ophthalmology* 1995;102(10):1450-60.
17. Mitchell P, Wang JJ, Foran S, Smith W. Five-year incidence of age-related maculopathy lesions: the Blue Mountains Eye Study. *Ophthalmology* 2002;109(6):1092-97.
18. Erke MG, Bertelsen G, Peto T, Sjølie AK, Lindekleiv H, Njølstad I. Prevalence of age-related macular degeneration in elderly Caucasians: the Tromsø Eye Study. *Ophthalmology* 2012;119(9):1737-43.
19. Topouzis F, Coleman AL, Harris A, Anastasopoulos E, Yu F, Koskosas A, Pappas T, Mavroudis L, Wilson MR. Prevalence of age-related macular degeneration in Greece: the Thessaloniki Eye Study. *Am J Ophthalmol* 2006;142(6):1076-9.
20. Klaver C C. W., Assink JJM, van Leeuwen R, Wolfs R C. W., Vingerling JR, Stijnen T, Hofman A, de Jong P T. V. M. Incidence and Progression Rates of Age-related maculopathy: The Rotterdam study. *Invest Ophthalmol Vis Sci* 2001;42:2237-41.
21. Van Leeuwen R, Klaver CCW, Vingerling, Hofman A, de Jong PT. V. M. The Risk and Natural Course of Age-related Maculopathy. *Arch Ophthalmol*. 2003;121:519-26.
22. Owen CG, Jarrar Z, Wormald R, Cook DG, Fletcher AE, Rudnicka AR. The estimated prevalence and incidence of late stage age-related macular degeneration in the UK. *BR J Ophthalmol*. 2012;96(5):752-6.
23. You QS, Xu L, Yang H, Li YB, Wang S, Wang JD, Zhang JS, Wang YX, Jonas JB. Five-year incidence of age-related macular degeneration: the Beijing Eye Study. *Ophthalmology* 2012;119(12):2519-25.

24. Rudnicka AR, Jarrar Z, Wormald R, Cook DG, Fletcher A, Owen CG. Age and Gender Variations in Age-related Macular Degeneration Prevalence in Population of European Ancestry: A Meta-analysis. *Ophthalmology* 2012;119(3):571-80.
25. Bloch SB, Larsen M, Munch IC. Incidence of legal Blindness From Age-Related Macular Degeneration in Denmark: Year 2000-2010. *Am J Ophthalmol.* 2012;153:209-13.
26. Finger RP, Fimmers R, Holz FG, Scholl HPN. Incidence of Blindness and Severe Impairment in Germany: Projections for 2030. *Invest Ophthalmol Vis Sci.* 2011;52:4381-9.
27. Sarks SH, Arnold JJ, Killingsworth MC, Sarks JP. Early drusen formation in the normal and aging eye and their relation to age related maculopathy: a clinicopathological study. *BR J Ophthalmol.* 1999;83:358-68.
28. Holz FG, Wolfensberger TJ, Piguet B, Gross-Jendroska M, Wells JA, Minassian DC et al. Bilateral Macular Drusen in Age-related Macular Degeneration. *Ophthalmology* 1994;101:1522-1528.
29. L. van der Schaft T, Mooy CM, C. de Bruijn W, Oron FG, Mulder PGH, de Jong P TVM. Histologic Features of the Early Stages of Age-related Macular Degeneration. *Ophthalmology* 1992;99:278-86.
30. Feeney Burns L, Ellersieck MR. Age related changes in the ultrastructure of Bruch's membrane. *Am J Ophthalmol.* 1985;100:686-97.
31. Hussain AA, Starita C, Hodgetts A, Marshall J. Macromolecular diffusion characteristics of aging human Bruch's membrane: Implications for age-related macular degeneration (AMD). *Experimental Eye Research* 2010;90:703-10.
32. Curcio CA, Johnson M, Rudolf M, Huang JD. The oil spill in aging Bruch membrane. *Br J Ophthalmol.* 2011;95 (12):1638-45.
33. Pauleikohoff D, Harper CA, Marshall J et al. Aging changes in Bruch's membrane: a histochemical and morphological study. *Ophthalmology* 1990;97:171-78.
34. Erlich R, Harris A, Kheradiya NS, Winston DM, Ciulla TA, Wirosko B. Age-related macular degeneration and the aging eye. *Clinical Intervention in Aging* 2008;3(3):473-82.
35. Curcio CA, Millican CL, Bailey T, et al. Accumulation of cholesterol with age in human Bruch's membrane. *Invest Ophthalmol Vis Sci.* 2001; 42:265-74.

36. Curcio CA, Johnson M, Huang JD, et al. Aging, age-related macular degeneration, and the Response-to-Retention of apolipoprotein B-containing lipoproteins. *Prog Retin Eye Res.* 2009;28:393–422.
37. Curcio CA, Johnson M, Huang JD, et al. Apolipoprotein B-containing lipoproteins in retinal aging and age-related maculopathy. *J Lipid Res.* 2010; 51:451–467.
38. Huang JD, Presley JB, Chimento MF, et al. Age-related changes in human macular Bruch's membrane as seen by quick-freeze/deep-etch. *Exp Eye Res.* 2007; 85:202–218.
39. Spaide RF, Armstrong D, Browne R. Choroidal neovascularization in age-related macular degeneration-what is the cause?. *Retina* 2003; 23(5):595-614.
40. Ramrattan RS, van der Schaft TL, Moony CM, et al. Morphometric analysis of Bruch's membrane, the choriocapillaris and choroid in aging. *Invest Ophthalmol Vis Sci* 1994; 35: 2857–64.
41. Moore DJ, Clover GM. The effect of age on the macromolecular permeability of human Bruch's membrane. *Invest Ophthalmol Vis Sci* 2001;42:2970-75.
42. Chong V N.H., Keonin J, Luthert P J, Frennesson CI, Weingeist DM, Wolf RL, Mullins RF, Hageman GS. Decreased Thickness and Integrity of the Macular Elastic Layer of Bruch's Membrane Correspond to Distribution of Lesions Associated with Age-Related Macular Degeneration. *American Journal of Pathology* 2005;166(1):241-51.
43. Pauleikhoff D, Wojtki S, Muller D et al. Adhesive properties of basal membranes of Bruch's membrane. Immunohistochemical studies of age-dependent changes in adhesive molecules and lipid deposits. *Ophthalmology* 2000;97:243-50.
44. Beattie JR, Pawlak AM, Boulton ME, Zhang J, Monnier VM, McGarvey JJ, Stitt A W. Multiplex analysis of age-related protein and lipid modifications in human Bruch's membrane. *FASEB J* 2010;24:4816-24.
45. Wang L, Clark ME, Crossman DK, Kojima K, Messinger DJ, Mobley JA, Curcio CA. Abundant lipid and protein components of drusen. *PloS One* 2010;5(4):e10329.
46. Li CM, Clark ME, Chimento MF, et al. Apolipoprotein localization in isolated drusen and retinal apolipoprotein gene expression. *Invest Ophthalmol Vis Sci* 2006;47:3119-3128.
47. Rudolf M, Clark ME, Chimento MF, et al. Prevalence and morphology of druse types in the macula and periphery of eyes with age-related maculopathy. *Invest Ophthalmol Vis Sci* 2008;49:1200-209.

48. Zweifel SA, Spaide RF, Curcio CA, Malek G, Imamura Y. Reticular pseudodrusen are subretinal drusenoid deposits. *Ophthalmology* 2010;117:303-312.
49. Sarks S, Cherepanoff S, Killingsworth M, Sarks J. Relationship of basal laminar deposit and membraneous debris to the clinical presentation of early age –related macular degeneration. *Invest Ophthalmol Vis Sci* 2007;48(3):968-77.
50. Cukras C, Agron E, Klein ML, Ferris FL, Chew EY, Gensler G et al. Natural History of Drusenoid Pigment Epithelial Detachment in Age related Macular Degeneration: AREDS Report No.28. *Ophthalmology* 2010;117(3):489-99.
51. Bressler SB, Maguire MG, Bressler NM, Fine SL. Relationship of drusen and abnormalities of retinal pigment epithelium to the prognosis of neovascular macular degeneration. The Macular Photocoagulation Study Group. *Arch Ophthalmol* 1990;108(10):1442-7.
52. Zweifel SA, Imamura Y, Spaide TC, Fujiwara T, Spaide RF. Prevalence and significance of subretinal drusenoid deposits (reticular pseudodrusen) in age –related macular degeneration. *Ophthalmology* 2010;117 (9):1775-81.
53. Stewart MW. Clinical and differential utility of VEGF inhibitors in wet age-related macular degeneration: focus on aflibercept. *Clinical Ophthalmology* 2012;6:1175-86.
54. Ferris FL, Fine SL, Hyman L. Age-related macular degeneration and blindness due to neovascular maculopathy. *Arch ophthalmolo* 1984;102(11):1640-42.
55. Holtkamp GM, Kijlstra A, Peek R , de Vos AF. Retinal pigment epithelium –immune system interactions: cytokine production and cytokine-induced changes. *Prog Retin Eye Res* 2001;20:29-48.
56. Kumar MV, Nagineni CN, Chin MS, Hooks JJ, Detrick B. Innate immunity in the retina: toll-like receptor (TLR) signaling in human retinal pigment epithelial cells. *J Neuroimmunol*.2004;153:7-15.
57. Yang D, Elner SG, Bian Z, et al. Pro-inflammatory cytokines increase reactive oxygen species through mitochondria and NADPH in cultured RPE cells. *Exp Eye Res*. 2007;85:462-72.
58. Gurne DH, Tso MO, Edward DP, Ripps H. Antiretinal antibodies in serum of patients with age-related macular degeneration. *Ophthalmology* 1991;98:602-7.
59. Penfold PL, Provis JM, Furby JH, Gatenby PA, Billson FA. Autoantibodies to retinal astrocytes associated with age-related macular degeneration. *Graefes Arch Clin Exp Ophthalmol* 1990;228:270-4.

60. Killingsworth MC, Sarks JP, Sarks SH. Macrophages related to Bruch's membrane in age related macular degeneration. *Eye* 1990;4:613-21.
61. Oh H, Takagi H, Takagi C et al. The potential angiogenic role of macrophages in the formation of choroidal neovascular membrane. *Invest Ophthalmol Vis Sci* 1999;40:1891-8.
62. Haimovici R, Gantz DL, Rumelt S, Freddo TF, Small DM. The lipid composition of drusen, Bruch's membrane and sclera by hot stage polarizing microscopy. *Invest Ophthalmol Vis Sci* 2001;42(7):1592-99.
63. Bashshur ZF, Haddad ZA, Schakal AR, Jaafar RF, Saad A, Nouredin BN. Intravitreal bevacizumab for treatment of neovascular age-related macular degeneration: the second year of a prospective study. *Am J Ophthalmol.* 2009;148(1):59-65.
64. El-Mollayess GM, Nouredine BN, Bashshur ZF. Bevacizumab and Neovascular Age Related Macular Degeneration: Pathogenesis and Treatment. *Seminars in Ophthalmology* 2011;26:69-76.
65. Munch IC, Ek J, Kessel L, Sander B, Almind GJ, Brondum-Nielsen K, Linneberg A and Larsen M. Small, Hard Macular Drusen and Peripheral Drusen: Association with AMD Genotypes in the Inter99 Eye Study. *IOVS* 2010;51:2317-21.
66. Seddon JM, Reynolds R, Rosner Bernard. Peripheral Retinal Drusen and Reticular Pigment: Association with CFHY402H and CFHrs1410996 Genotypes in Family and Twin Studies. *Invest Ophthalmol Vis Sci* 2009;50:586-91.
67. Shuler RK, Schmidt S, Gallins P, Hauser MA, Scott WK, Caldwell J, Agarwal A, Haines JL, Pericak-Vance MA, Postel EA. Phenotype Analysis of Patients with the Risk Variant LOC 3877158 A69S) in Age-related Macular Degeneration. *Am J Ophthalmol* 2008;145:303-7.
68. Francis PJ, Klein ML. Update on the role of genetics in the onset of age-related macular degeneration. *Clinical Ophthalmology* 2011;5:1127-133.
69. Neale BM, Fagerness J, Reynolds R, et al. Genome-wide association study of advanced age-related macular degeneration identifies a role of the hepatic lipase gene (LIPC). *Proc Natl Acad Sci U S A.* 2010;107(16):7395-400.
70. Chen W, Stambolian D, Edwards AO, et al. Genetic variants near TIMP3 and high-density lipoprotein-associated loci influence susceptibility to age-related macular degeneration. *Proc Natl Acad Sci U S A.* 2010;107(16):7401-06.

71. Baird PN, Guida E, Chu DT, Vu HT, Guymer RH. The epsilon2 and epsilon4 alleles of the apolipoprotein gene are associated with age-related macular degeneration. *Invest Ophthalmol Vis Sci.* 2004;45(5):1311–15.
72. Chen Y, Zeng J, Zhao C, et al. Assessing susceptibility to age-related macular degeneration with genetic markers and environmental factors. *Arch Ophthalmol.* 2011;129(3):344–51.
73. Chew EY, Lindblad AS, Clemons T. for the AREDS. Summary Results and Recommendations From the Age-Related Eye Disease Study. *Arch Ophthalmol* 2009;127:1678-680.
74. Chiu C-J, Klein R, Milton RC, Gensler G, Taylor A. Does eating particular diets alter the risk of age related macular degeneration in users of the Age-Related Eye Disease Study supplements. *Br J Ophthalmol* 2009;93:1241-46.
75. Brown DM, Kaiser PK, Michels M, Soubrane G, Heier JS, Kim RY, Sy JP & Schneider S for the ANCHOR Study Group . Ranibizumab versus verteporfin for neovascular age-related macular degeneration. *N Engl J Med* 2006;355: 1432–44.
76. D’Amico DJ, Masonson HN, Patel M, Adamis AP, Cunningham ET Jr, Guyer DR & Katz B . VEGF Inhibition Study in Ocular Neovascularization (VISION) clinical trial group. Pegaptanib sodium for neovascular age-related macular degeneration: two year safety results of the two prospective, multicenter, controlled clinical trials. *Ophthalmology* 2006;113: 992–1001.
77. Rosenfeld PJ, Brown DM, Heier JS, Boyer DS, Kaiser PK, Chung CY & Kim RY for the MARINA Study Group . Ranibizumab for neovascular age-related macular degeneration. *N Engl J Med* 2006;355:1419–31.
78. Tao Y, Libondi T, Jonas JB. Long-term follow up after multiple intravitreal bevacizumab injections for exudative age- related macular degeneration. *J Ocul Pharmacol Ther* 2010;26:79-83.
79. Bacerra EM, Morescalchi F, Gandolfo F, Danzl P, Nascimbeni G, Arcidiacono B and Semeraro F. Clinical evidence of intravitreal triamcinolone acetonide in management of age related macular degeneration. *Curr Drug Targets* 2011;12:149-72.
80. Nussenblatt RB, Byrnes G, Sen HN, Yeh S, Faia L, Meyerle C, Wroblewski K, Li Z, Liu B, Chew E et al. A randomized pilot study of systemic immunosuppression in the treatment of age- related macular degeneration with choroidal neovascularization. *Retina* 2010;30:1579-87.

81. Augustin A & Schmidt-Erfurth U .Verteporfintherapy combined with intravitreal triamcinolone in all types of choroidal neovascularization due to age-related macular degeneration. *Ophthalmology* 2006; 113: 14–22.
82. Blinder KJ, Bradley S, Bressler NM et al. Effect of lesion size, visual acuity, and lesion composition on visual acuity change with and without verteporfin therapy for choroidal neovascularization secondary to age-related macular degeneration: TAP and VIP report no. 1. *Am J Ophthalmol* 2003;136: 407–418.
83. Bressler NM . Photodynamic therapy of subfoveal choroidal neovascularization in age-related macular degeneration with verteporfin: two-year results of 2 randomized clinical trials. TAP report 2. *Arch Ophthalmol* 2001;119: 198–207.
84. Ciardella A, Brown D. Wide field imaging. In: Agarwal A, ed. *Fundus Fluorescein and Indocyanine Green Angiography: A Textbook and Atlas*. New York: Slack Inc., 2007:79-83.
85. Witmer MT, Kiss S. Wide field Imaging of the Retina. *Surv Ophthalmol* 2013;58:143-54.
86. Manivannan A, Piskova J, Farrow A, McKay S, Sharp PF, Forrester JV. Ultra-wide-field fluorescein angiography of the ocular fundus. *Am J Ophthalmol* 2005;140(3):525-7.
87. Bonnay G, Nguyen F, Meunier I, Ducasse A, Hamel C, Arndt C. Screening for retinal detachment using wide field retinal imaging. *J Fr Ophthalmol* 2011;34(7):482-5.
88. Friberg TR, Gupta A, Yu J, Huang L, Suner I, Puliafito CA, Schwartz SD. Ultrawide angle fluorescein angiographic imaging: a comparison to conventional digital acquisition systems. *Ophthalmic Surg Lasers Imaging*. 2008;39(4):304-11.
89. Pe'er J, Sancho C, Cantu J et al. Measurement of choroidal melanoma basal diameter by wide –angle digital fundus camera: a comparison with ultrasound measurement. *Ophthalmologica* 2006;220 (3):194-7.
90. Staurenghi G, Viola F, Mainster MA, Graham RD, Harrington PG. Scanning laser ophthalmoscopy and angiography with a wide field contact lens system. *Arch Ophthalmol* 2005;123 (2):244-52.
91. Cho M, Kiss S. Detection and monitoring of sickle cell retinopathy using ultra wide-field color photography and fluorescein angiography. *Retina* 2011;31 (4):738-47.
92. Witmer MT, Cho M, Favarone G, Chan RV, D'Amico DJ, Kiss S. Ultra wide-field autofluorescence imaging in non-traumatic rhegmatogenous retinal detachment. *Eye* 2012;26(9):1209-216.

93. Shields CL, Materin M, Shields JA. Panoramic imaging of the ocular fundus. *Arch Ophthalmol* 2003;121(11):1603-7.
94. Colin ST, Heussen F, Sadda SR. Peripheral Autofluorescence and Clinical Findings in Neovascular and Non-neovascular Age-related Macular Degeneration. *Ophthalmol* 2013 ;120(6) :1271-7.
95. Witmer MT, Kozbial A, Daniel S, Kiss S. Peripheral autofluorescence in age related macular degeneration. *Acta Ophthalmol* 2012 ;90(6) :e428-33.
96. Slotnick S, Sherman J. Panoramic Autofluorescence :Highlighting Retinal Pathology. *Optom Vision Sci* 2012 ;89(5):575-84.
97. Novotny HR, Alvis DL. A method of photographing fluorescence in circulating blood in the human retina. *Circulation* 1961;24:82-86.
98. Alexander A, Sherman J, Horn D. Fundus fluorescein angiography : a summary of theoretical concepts and clinical applications. *J Am Optom. Assoc.* 1979;50(1):53-63.
99. Pacurariu RI. Low incidence of side effects following intravenous fluorescein angiography. *Ann Ophthalmol* 1982;14(1):32-6
100. Moosbrugger KA, Sheidow TG. Evaluation of the side effects and image quality during fluorescein angiography comparing 2 mL and 5 mL sodium fluorescein. *Can J Ophthalmol* 2008 ;43(5):571-5.
101. Boulton M, Rozanowska M, Rozanowska B, Wess T. The photoreactivity of ocular lipofuscin. *PhotochemPhotobiol Sci* 2004 ;3 :759-64.
102. Sparrow JR, Boulton M. RPE lipofuscin and its role in retinal pathobiology. *Exp Eye Res* 2005 ;80 :595-606.
103. Lois N, Owens SL, Coco R, Hopkins J, Fitzke FW, Bird AC. Fundus autofluorescence in patients with age related macular degeneration and high risk of visual loss. *Am J Ophthalmol* 2002 ;133 :341-9.
104. Chen TC, Zeng A, Sun W, Mujat M, de Boer F. Spectral domain optical coherence tomography and glaucoma. *Int Ophthalmol Clin* 2008; 48(4):29-45.
105. Huang D, Swanson EA, Lin CP et al. Optical coherence tomography. *Science* 1991;254: 1178-81.
106. VanVelthoven ME, Faber DJ, Verbraak FD, van Leeuwen TG, de Smet MD. Recent developments in optical coherence tomography for imaging the retina. *Prog Retin Eye Res* 2007; 26: 57-77.

107. Chylack LT, Wolfe JK, Singer DM, Leske CL, Bullimore MA, Bailey IL et al. The Lens Opacities Classification System III. The Longitudinal Study of Cataract Study Group. *Arch Ophthalmol* 1993;111(6):831-36.
108. Ciszewska J, Turczynska M, Switka-Wieclawska I, Kecik D. Peripheral retina in AMD patients. *Klin Oczna* 2011;113;34-7.
109. Droz I, Mantel I, Ambresin A, Faouzi M, Schroderet DF, Munier FL. Genotype-phenotype correlation of age-related macular degeneration: influence of complement factor H polymorphism. *Br J Ophthalmol* 2008;92(4):513-7.
110. Postel EA, Agarwal A, Schmidt S, et al. Comparing age-related macular degeneration phenotype in probands from singleton and multiplex families. *Am J Ophthalmol*. 2005;139:820-5.
111. Traboulsi EI. The challenges and surprises of studying the genetics of age-related macular degeneration. *Am J Ophthalmol*. 2005;139:908-11.
112. Ethen CM, Reilly C, Feng X, Olsen TW, Ferrington DA. The proteome of central and peripheral retina with progression of age related macular degeneration. *Invest Ophthalmol Vis Sci* 2006;47(6):2280-90.
113. Reznicek L, Wasfy T, Stumpf C, Kampik A, Ulbig M, Neubauer AS, Kernt M. Peripheral fundus autofluorescence is increased in age related macular degeneration. *Invest Ophthalmol Vis Sci* 2012;53(4):2193-8.
114. Pumariega NM, Smith RT, Sohrab MA, Letien V, Souied EH. A prospective study of reticular macular disease. *Ophthalmology*. 2011;118(8):1619-25.
115. Hogg RE, Silva R, Staurenghi G, Murphy G, Santos AR, Rosina C, Chakravarthy U. Clinical Characteristics of Reticular Pseudodrusen in the Fellow Eye of Patients with Unilateral Neovascular Age-Related Macular Degeneration. *Ophthalmology* 2014 ;pii: S0161-6420(14)00239-5. doi: 10.1016/j.ophtha.2014.03.015.
116. Marsiglia M, Boddu S, Bearely S, Xu L, Breaux BE Jr, Freund KB, Yannuzzi LA, Smith RT. Association between geographic atrophy progression and reticular pseudodrusen in eyes with dry age-related macular degeneration. *Invest Ophthalmol Vis Sci*. 2013;54(12):7362-9.

117. Finger RP, Wu Z, Luu CD, Kearney F, Ayton LN, Lucci LM, Hubbard WC, Hageman JL, Hageman GS, Guymer RH. Reticularpseudodrusen: a risk factor for geographic atrophy in fellow eyes of individuals with unilateral choroidal neovascularization.

Ophthalmology 2014 ;121(6):1252-6

118. Witmer MT, Parlitsis G, Patel S, Kiss S. Comparison of ultra-widefield fluorescein angiography with the Heidelberg Spectralis noncontact ultra-widefield module versus the Optos Optomap. Clinical Ophthalmology 2013;7:389-394.

10.PRILOG 1. Informirani pristanak za SMD skupinu ispitanika

Poštovani!

Senilna makularna degeneracija predstavlja skup bolesti oka u kojima dolazi do oštećenja žute pjege, što za posljedicu može imati nemogućnost čitanja, prepoznavanja lica i obavljanja svakodnevnih zadataka. Kao takva, senilna makularna degeneracija predstavlja najčešći uzrok slabovidnosti u razvijenim zemljama. Poznate su neke genetske promjene, koje se povezuju s većom učestalosti senilne makularne degeneracije. Cilj ovog istraživanja je ispitati značajnost genskih mutacija (CFHY402H i CFHrs1410996) s pojedinim promjenama na periferiji očne pozadine u bolesnika sa degeneracijom žute pjege, kao i ispitati postojanje razlika između pacijenata sa kliničkim znakovima degeneracije žute pjege i onih koji ne pokazuju te znakove .

PISMENA PRIVOLA

Ja (ime i prezime ispitanika)

Izjavljujem da sam upoznat/a i suglasan/a sa sljedećim:

1. Da mi se izvadi jedna epruveta krvi (za određivanje CFHY402H i CFHrs1410996 genotipa) u svrhu istraživanja, kao i mogućih naknadnih genetskih istraživanja povezanosti promjena na očnoj pozadini sa senilnom makularnom degeneracijom.
2. Da mi se načini kompletna snimka očne pozadine pomoću širokokutne kamere (Optos), kao i snimanje očne pozadine nakon davanja kontrasta (fluoresceinska angiografija).
3. Da mi se načini snimka područja žute pjege pomoću optičke koherentne tomografije (OCT).
4. Da se rezultati analize koriste u znanstvene svrhe kako bi se upotpunilo saznanje o genetskoj, morfološkoj i angiografskoj osnovi senilne makularne degeneracije.
5. Da neću imati izravne koristi od istraživanja.

Svi dobiveni podaci iz Vašeg uzorka krvi povjerljivi su i koristit će se isključivo za ovo istraživanje.

potpis ispitanika	potpis svjedoka	potpis voditelja istraživanja
-------------------	-----------------	-------------------------------

Datum:

PRILOG 2. Informirani pristanak za kontrolnu skupinu ispitanika

Poštovani!

Senilna makularna degeneracija predstavlja skup bolesti oka u kojima dolazi do oštećenja žute pjege, što za posljedicu može imati nemogućnost čitanja, prepoznavanja lica i obavljanja svakodnevnih zadataka. Kao takva, senilna makularna degeneracija predstavlja najčešći uzrok slabovidnosti u razvijenim zemljama. Poznate su neke genetske promjene, koje se povezuju s većom učestalosti senilne makularne degeneracije. Cilj ovog istraživanja je ispitati značajnost genskih mutacija (CFHY402H i CFHrs1410996) s pojedinim promjenama na periferiji očne pozadine u bolesnika sa degeneracijom žute pjege, kao i ispitati postojanje razlika između pacijenata sa kliničkim znakovima degeneracije žute pjege i onih koji ne pokazuju te znakove.

S obzirom na prethodno učinjen klinički pregled, Vi pripadate skupini zdravih kontrolnih ispitanika, molimo Vas da pročitate plan ispitivanja i ukoliko ste sve razumjeli i voljni ste sudjelovati, date i svoj pismeni pristanak.

PISMENA PRIVOLA

Ja (ime i prezime ispitanika)

Izjavljujem da sam upoznat/a i suglasan/a sa sljedećim:

1. Da mi se načini kompletna snimka očne pozadine pomoću neinvazivne širokokutne kamere (Optos)
2. Da mi se izvadi jedna epruveta krvi (za određivanje CFHY402H i CFHrs1410996 genotipa) u svrhu istraživanja povezanosti promjena na očnoj pozadini sa senilnom makularnom degeneracijom.
3. Da mi se načini snimka područja žute pjege pomoću optičke koherentne tomografije (OCT).
4. Da se rezultati analize koriste isključivo u znanstvene svrhe kako bi se upotpunilo saznanje o genetskim, morfološkim i angiografskim perifernim promjenama mrežnice u okviru senilne makularne degeneracije.
5. Da neću imati izravne koristi od istraživanja.

Svi dobiveni podaci iz Vašeg uzorka krvi povjerljivi su i koristit će se isključivo za ovo istraživanje.

potpis ispitanika	potpis svjedoka	potpis voditelja istraživanja
-------------------	-----------------	-------------------------------

Datum

11. ŽIVOTOPIS

Biljana Andrijević Derk rođena je 4.3.1966. u Bihaću. Nakon završene srednje Pedagoške gimnazije 1984. upisala je Medicinski fakultet u Zagrebu na kojem je diplomirala 1990. g. Od 1991-93. radila je kao volonter na GE odjelu, Klinike za unutrašnje bolesti, OB Sveti Duh u Zagrebu, kada je i završila I stupanj stručnog postdiplomskog studija „UZV u kliničkoj medicini“. Od 1993.-1996. radi kao liječnik opće medicine u DZ Seвете, a od 1996.-2000. kao specijalizantica oftalmologije na KBC „Sestre milosrdnice“.

Od 2000.-2006. radi kao specijalist oftalmolog u okviru Poliklinike Ghetaldus.

Razlikovnu godinu doktorskog studija «Biomedicina i zdravstvo» upisala je 2003. godine na Medicinskom fakultetu Sveučilišta u Zagrebu.

Na Klinici za očne bolesti KBC "Sestre milosrdnice" radi od 2007.g. s užim područjem interesa za bolesti mrežnice i staklastog tijela. Zbog daljnjeg stručnog usavršavanja u području medikalne i kirurške retinalne problematike, boravila 2009. na Medical University Graz , te aktivno sudjelovala na brojnim znanstvenim i stručnim skupovima u zemlji i inozemstvu.

Kao autor ili koautor je u 8 radova koje citira Current Contents te jednog rada koje citiraju drugi indeksi.

Član je Hrvatskog liječničkog zbora i Hrvatskog oftalmološkog društva .

Aktivno vlada engleskim i njemačkim jezikom.

Hrbat:

Biljana Andrijević Derk **DISERTACIJA** 2015

--	--	--	--