

Nazočnost i opseg peritumorskih pukotina te izraženost matriksne metaloproteinaze 2 u urotelnim papilarnim karcinomima pTa i pT1 mokraćnog mjehura

Džombeta, Tihana

Doctoral thesis / Disertacija

2015

Degree Grantor / Ustanova koja je dodijelila akademski / stručni stupanj: **University of Zagreb, School of Medicine / Sveučilište u Zagrebu, Medicinski fakultet**

Permanent link / Trajna poveznica: <https://urn.nsk.hr/urn:nbn:hr:105:089955>

Rights / Prava: [In copyright](#)/[Zaštićeno autorskim pravom.](#)

Download date / Datum preuzimanja: **2024-07-23**



Repository / Repozitorij:

[Dr Med - University of Zagreb School of Medicine Digital Repository](#)



SVEUČILIŠTE U ZAGREBU
MEDICINSKI FAKULTET

Tihana Džombeta

**Nazočnost i opseg peritumorskih
pukotina te izraženost matriksne
metaloproteinaze 2 u urotelnim
papilarnim karcinomima pTa i pT1
mokraćnog mjehura**

DISERTACIJA



Zagreb, 2015.

Disertacija je izrađena u Zavodu za patologiju Medicinskog fakulteta Sveučilišta u Zagrebu, a dijelom je financirana programom Potpore doktorandima iz sredstava interventnog fonda Sveučilišta u Zagrebu.

Voditelj rada: prof. dr. sc. Božo Krušlin

Zahvaljujem svom mentoru prof. dr. sc. Boži Krušlinu na poticajnim savjetima i moralnoj podršci u osmišljavanju i izradi disertacije. Također zahvaljujem gospođi Đurđi Poljan na pomoći u izradi preparata te gospođi Željki Pavlović na administrativnoj potpori tijekom studija. Hvala roditeljima i Josipu na strpljenju.

SADRŽAJ

POPIS OZNAKA I KRATICA

1. UVOD.....	1
1.1. Anatomija, histologija i embriologija mokraćnog mjehura	1
1.1.1. Anatomija mokraćnog mjehura	1
1.1.2. Histologija mokraćnog mjehura.....	2
1.1.3. Embriologija mokraćnog mjehura	3
1.2. Urotelni karcinom mokraćnog mjehura	4
1.2.1. Epidemiologija.....	4
1.2.2. Rizični faktori	5
1.2.3. Klinička slika	5
1.2.4. Dijagnostika	6
1.2.5. Multicentričnost urotelnog karcinoma.....	7
1.2.6. Makroskopski izgled.....	8
1.2.7. Histološka klasifikacija.....	8
1.2.7.1. Histološka klasifikacija Svjetske zdravstvene organizacije iz 1973. god.	8
1.2.7.2. Histološka klasifikacija Internacionalnog društva urološke patologije iz 1998. god. i Svjetske zdravstvene organizacije iz 2004. god.	10
1.2.8. Varijante urotelnog papilarnog karcinoma	14
1.2.9. Imunohistokemijski profil urotelnih karcinoma	15
1.2.10. Određivanje anatomske proširenosti karcinoma mokraćnog mjehura	15
1.2.11. Razlikovanje urotelnih papilarnih karcinoma patoloških stadija Ta i T1	17
1.2.12. Onkogeneza karcinoma mokraćnog mjehura	18

1.2.13. Procjena povrata i progresije bolesti za Ta i T1 stadij.....	20
1.2.14. Liječenje karcinoma mokraćnog mjehura.....	20
1.2.14.1. Liječenje karcinoma mokraćnog mjehura patoloških stadija Ta i T1 (karcinomi koji ne invadiraju mišić).....	21
1.2.14.2. Liječenje karcinoma mokraćnog mjehura patoloških stadija T2 i viših (karcinomi koji invadiraju mišić).....	22
1.3. Peritumorske pukotine.....	22
1.4. Ekstracelularni matriks.....	23
1.4.1. Kolagen IV.....	25
1.4.2. Matriksna metaloproteinaza 2.....	25
1.4.3. Interleukin 8.....	26
2. HIPOTEZA.....	27
3. CILJEVI RADA.....	28
4. BOLESNICI I METODE.....	29
4.1. Bolesnici.....	29
4.2. Metode.....	31
4.2.1. Histološka analiza.....	31
4.2.2. Imunohistokemijska analiza.....	32
4.2.3. Statistička analiza.....	34
5. REZULTATI.....	35
6. RASPRAVA.....	60
7. ZAKLJUČCI.....	68
8. SAŽETAK.....	70
9. SUMMARY.....	72
10. LITERATURA.....	73
11. ŽIVOTOPIS.....	87

POPIS OZNAKA I KRATICA

CIS – karcinom *in situ*

CK – citokeratin

CT – od engl. *computed tomography*; kompjuterizirana tomografija

EAU – od engl. *European Association of Urology*; Europsko urološko udruženje

ECM – ekstracelularni matriks

EORTC – od engl. *European Organisation for Research and Treatment of Cancer*;
Europska organizacija za istraživanje i liječenje raka

HE – hemalaun eozin

IL-8 – interleukin 8

ISUP – od engl. *International Society of Urologic Pathology*; Internacionalno društvo
urološke patologije

MMP-2 – matriksna metaloproteinaza 2

MR – magnetska rezonancija

PIN – prostatična intraepitelna neoplazija

PSA – prostata specifični antigen

PUNLMP – od engl. *papillary urothelial neoplasm of low malignant potential*; papilarna
urotelna neoplazma nepoznatog malignog potencijala

TIMP – od engl. *Tissue inhibitor of metalloproteinases*; tkivni inhibitor metaloproteinaza

TNM – od engl. *Tumor, Node, Metastasis*; tumor, čvor, metastaza

TUR – transuretralna resekcija

WHO – od engl. *World Health Organization*; Svjetska zdravstvena organizacija

1. UVOD

1.1. Anatomija, histologija i embriologija mokraćnog mjehura

1.1.1. Anatomija mokraćnog mjehura

Mokraćni mjehur je organ donjeg urinarnog trakta koji služi za pohranu urina, pri čemu bez promjene intraluminalnog tlaka može zaprimiti oko 400 do 500 mL tekućine. U odraslih je prazan mokraćni mjehur smješten u anteroinferiornom dijelu male zdjelice, ispod peritoneuma, a punjenjem se podiže u abdomen sve do razine pupka. U djece je mjehur i u praznom stanju dijelom unutar abdomena (1, 2).

Mjehur ima oblik trostrane piramide kojoj vrh ili apeks gleda prema pubičnoj kosti, dok je baza okrenuta inferoposteriorno. Dvije strane okrenute su inferolateralno, a jedna superiorno. Apeks mjehura je mjesto insercije medijanog umbilikalnog ligamenta koji predstavlja ostatak urahusa, a nastavlja se do pupka. U području baze mjehura nalazi se trigonum, glatko područje sluznice kojem gornje vrhove čine ušća uretera, a donji vrh ishodište uretre (3). Mokraćni mjehur je relativno slobodan unutar vezivnog i masnog tkiva zdjelice, a fiksiran je samo za posteroinferiorni dio pubičnih kosti u području vrata mjehura i to parnim pubovezikalnim ligamentima u žena i puboprostatičnim ligamentima u muškaraca (1, 4). U vratu mjehura nalazi se i ishodište uretre. Stražnja ploha mjehura, odnosno baza, odvojena je od rektuma vratom maternice i proksimalnim dijelom rodnice u žena te sjemenim mjehurićima i ampulama sjemenovoda u muškaraca, što ima važno kliničko značenje. Dvije inferolateralne strane su u kontaktu s fascijama levatora ani, dok je gornja ploha prekrivena parijetalnim peritoneumom (1).

Glavna arterijska opskrba mokraćnog mjehura dolazi od ogranaka prednjih stabala unutarnjih ilijačnih arterija (umbilikalne, gornje i donje vezikalne, obturatorne, i u žena vaginalne i uterine arterije). Vene mokraćnog mjehura tvore vezikalni venski pleksus koji u muškaraca okružuje bazu mjehura, prostatu i sjemene mjehuriće te se spaja s prostatičnim venskim pleksusom, dok u žena prekriva vrat mjehura i uretru te komunicira s vaginalnim pleksusom. Venski pleksus mjehura se ulijeva u unutarnje ilijačne vene. Limfna drenaža se

odvija preko limfnih čvorova smještenih uz unutarnje i vanjske ilijačne arterije, iako se područja oko vrata mjehura mogu drenirati preko čvorova uz sakralnu ili zajedničku ilijačnu arteriju (1, 3).

Mokraćni mjehur je opskrbljen simpatičkim i parasimpatičkim živcima, pri čemu su simpatički živci porijekla T11 do L2 segmenata, a parasimpatički su porijekla S2 do S4 segmenata i dolaze do mjehura putem pelvičnog živca i donjeg hipogastričnog plexusa. Simpatički živci nemaju ulogu u mokrenju, dok su parasimpatički važni u procesu mokrenja jer dovode do kontrakcije mišićnog sloja, a time i do povlačenja vrata mjehura i otvaranja unutarnjeg sfinktera. Osjetni živci koji putuju putem pelvičnih i hipogastričnih živaca prenose osjet boli prilikom prevelike distenzije mjehura (1).

1.1.2. Histologija mokraćnog mjehura

Mikroskopski se mokraćni mjehur, gledajući iznutra prema van, sastoji od tri sloja: sluznice, muskularis proprije i adventicije. Sluznicu čine epitelni pokrov, lamina proprija i ponekad prisutan kontinuirani ili diskontinuirani mišićni sloj sluznice (muskularis mukoza). Obzirom da je gornja površina mjehura prekrivena parijetalnim peritoneumom, taj dio sadrži i serozu (1, 5).

Epitel koji pokriva mokraćni mjehur, uretere i nakapnicu naziva se urotel. Obzirom da urotel histološki izgleda kao prijelaz između nekeratinizirajućeg višeslojnog pločastog epitela i pseudostratificiranog cilindričnog epitela, nekada se koristio naziv prijelazni epitel. Debljina urotela ovisi o anatomskoj lokalizaciji, distenziji tkiva te načinu prereza u odnosu na bazalnu membranu. U kontrahiranom mjehuru urotel obično sadrži šest do sedam slojeva stanica, a u distendiranom dva do tri sloja stanica. Unutar urotela razlikujemo bazalni, intermedijarni i površinski sloj. Bazalni sloj čini jedan red kubičnih stanica koje leže na bazalnoj membrani. Stanice intermedijarnog sloja su kubične ili niske cilindrične, s ovalnim jezgrama i umjereno obilnom citoplazmom. Površinski sloj čini jedan red krupnih, ovalnih stanica s obilnom, eozinofilnom citoplazmom, koje su ponekad binuklearne i obično premoštavaju više intermedijarnih stanica, pa stoga nalikuju na kišobran (engl. *umbrella cells*) (1, 5).

Lamina proprija se nalazi između bazalne membrane urotela i mišićnog sloja (muskularis proprije), a sastoji se od gustog veziva koje sadrži nešto elastičnih vlakana te periferne krvožilne i živčane ogranke. U dubljim slojevima lamine proprije vezivo je rahlije, pa omogućava nastanak debelih sluzničnih nabora kada je mjehur kontrahiran. Debljina lamine proprije ovisi o distenziji mjehura, ali je općenito tanka u području trigonuma i vrata mjehura (1). U središnjem dijelu lamine proprije nalaze se srednje velike arterije i vene te tračci glatkomišićnih stanica koje je u bioptičkom materijalu važno razlikovati od muskularis proprije, kako bi se izbjegle moguće pogreške u određivanju stadija bolesti (1, 5). Također, u lamini propriji se može naći i zrelo masno tkivo koje se u bioptičkom materijalu ne smije zamijeniti za perivezikalno masno tkivo (5, 6).

Muskularis proprija se sastoji od tri sloja, unutarnji i vanjski sloj su longitudinalno orijentirani, dok je središnji sloj cirkularan. Ovi slojevi se jasno razaznaju samo u području vrata mjehura, dok se u ostalim dijelovima longitudinalni i cirkularni snopovi međusobno isprepliću. U kontrahiranom mjehuru su debeli snopovi glatkog mišićja razdvojeni srednje obilnim do obilnim vezivom s perifernim krvožilnim i živčanim ograncima, a ponekad se mogu uočiti i gnijezda paraganglija, koja mogu stvarati diferencijalno dijagnostičke poteškoće prema invazivnom karcinomu (1, 5).

Imunohistokemijski svi slojevi urotela pokazuju pozitivnu reakciju na razne citokeratine (CK), kao što su CK7, CK8, CK18, CK19, CK5 i CK13, dok površinske stanice (*umbrella cells*) pokazuju pozitivnu reakciju na CK20 (7).

1.1.3. Embriologija mokraćnog mjehura

Urogenitalni sustav je porijekla intermedijarnog mezoderma i razvija se duž stražnjeg zida trbušne šupljine, pri čemu u ranim fazama razvoja ekskretorni kanali oba sustava završavaju u zajedničkoj šupljini naziva kloaka. Tijekom 4. do 7. tjedna razvoja kloaka se urorektalnim septumom podijeli u dva dijela, urogenitalni sinus sprijeda te analni kanal straga. Urogenitalni sinus se nadalje dijeli na tri dijela. Gornji i najveći dio čini mokraćni mjehur koji se u početku nastavlja na alantois, a nakon što lumen alantoisa obliterira, ostaje fibrozni tračak urahus koji povezuje apeks mokraćnog mjehura s pupkom. U odraslih ostaje samo ostatak urahusa kao medijalni umbilikalni ligament. Središnji dio urogenitalnog sinusa

se u muškaraca razvija u prostatični i membranozni dio uretre. Distalni dio urogenitalnog sinusa je falusni dio, čiji se daljnji razvoj značajno razlikuje ovisno o spolu. Tijekom razvoja kloake, kaudalni dijelovi mezonefričkih vodova se inkorporiraju u zid mokraćnog mjehura, pa posljedično tome ureteri, koji nastaju iz mezonefričkih vodova, ulaze odvojeno u mjehur (8). Unutrašnjost mokraćnog mjehura prekrivena je epitelom porijekla endoderma, a lamina propria, muskularis propria i adventicija se razvijaju iz splanhičnog mezenhima (1).

1.2. Urotelni karcinom mokraćnog mjehura

1.2.1. Epidemiologija

Karcinom mokraćnog mjehura se nalazi na 7. mjestu po učestalosti u svijetu, ima godišnju incidenciju od 386 na 100.000, čini oko 3,2% svih karcinoma te ima mortalitet od 150 na 100.000 (9, 10). Muškarci obolijevaju znatno češće od žena, u omjeru od otprilike 3,5:1, što se pripisuje razlikama u izloženosti etiološkim faktorima. Za oba spola je incidencija karcinoma mjehura najveća u zemljama zapadne Europe, Sjevernoj Americi i Australiji (9, 11). Prema podacima Registra za rak Republike Hrvatske za 2012. godinu, karcinom mokraćnog mjehura se u muškaraca nalazi na 4. mjestu po incidenciji i čini 7% novootkrivenih karcinoma (788 na 100.000), dok se u žena ne nalazi među prvih pet najčešćih sijela karcinoma, a čini ukupno 3% novootkrivenih karcinoma (265 na 100.000). Mortalitet od karcinoma mokraćnog mjehura je u Hrvatskoj u 2012. godini iznosio 306 na 100.000 za muškarce, dok za žene, obzirom da ne spada niti u 10 najčešćih sijela karcinoma, podataka nema (12). Najčešći histološki tip karcinoma mjehura u razvijenim zemljama je urotelni karcinom, koji čini više od 90% karcinoma mjehura u razvijenim zemljama, dok su ostali tipovi, kao karcinom pločastih stanica ili adenokarcinom, rijetki. Procjenjuje se da oko 70% pacijenata u vrijeme dijagnoze ima neinvazivni ili plitko invazivni karcinom (Ta, Tis, T1), dok se oko 30% pacijenata prezentira karcinomom koji invadira mišić (9). Karcinom mokraćnog mjehura čini značajan financijski teret u zdravstvenom sustavu obzirom da ima najveće cjeloživotne troškove liječenja po pacijentu od svih karcinoma (13).

1.2.2. Rizični faktori

Dob pacijenta je najznačajniji rizični čimbenik u patogenezi karcinoma mokraćnog mjehura, a medijan dobi u vrijeme dijagnoze je 70 godina (14). Učestalost karcinoma mjehura je oko tri puta veća u muškaraca nego u žena, ali je u žena bolest u vrijeme dijagnoze češće uznapredovala, pa one imaju lošiju prognozu (14). Postoje brojni okolišni rizični čimbenici koji se povezuju s nastankom karcinoma mokraćnog mjehura, a najvažniji među njima su pušenje te izloženost aromatskim aminima i policikličkim ugljikovodicima. Od ostalih rizičnih čimbenika važni su konzumacija vode kontaminirane arsenom, kronična infekcija parazitom roda *Schistosoma* (obično se povezuje s planocelularnim karcinomom), izloženost ionizirajućem zračenju te zloraba analgetika koji sadrže fenacetin (9, 15). Pušači imaju dva do četiri puta veći rizik za razvoj urotelnog karcinoma, a u teških pušača taj je rizik pet puta veći (16). Relativni rizik da aktivni pušači razviju karcinom mjehura u odnosu na one koji nikad nisu pušili iznosi 3:1, a u odnosu na bivše pušače iznosi 1,9:1 (15). Također, bolesnici koji nastave pušiti nakon dijagnosticiranog karcinoma mokraćnog mjehura razviju relaps u kraćem vremenu od onih koji prestanu pušiti (17, 18). U visoko industrijaliziranim zemljama, profesionalna izloženost anilinskim bojama i aromatskim aminima može biti uzrokom čak do jedne četvrtine urotelnih karcinoma (15). Povećan rizik razvoja karcinoma mjehura postoji i u pacijenata liječenih radioterapijom radi adenokarcinoma prostate (5). Smatra se da prehrana također ima ulogu u nastanku karcinoma mokraćnog mjehura, pa vitamin A primjerice djeluje protektivno, a pržena hrana i hrana bogata mastima imaju negativan učinak (15).

1.2.3. Klinička slika

Težina simptoma u pacijenata s karcinomom mokraćnog mjehura ovisi o lokalizaciji i stadiju tumora, ali u većine se nalazi barem mikroskopska hematurija (19). Najčešći prezentirajući simptom je bezbolna makroskopska hematurija koja se nalazi u oko 85% pacijenata (20). Od drugih simptoma mogu biti prisutni poremećaji pražnjenja mjehura kao što su nagon za mokrenjem, učestalo mokrenje i/ili dizurija, koji su češći u tumora višeg stadija ili tumora smještenih u vratu mjehura. Općenito, karcinom mjehura će biti

dijagnosticiran u oko 20% pacijenata s makroskopskom i 10% pacijenata s mikroskopskom hematurijom (15). Tumori koji infiltriraju ušća mokraćovoda mogu dovesti do hidronefroze, što se smatra lošim prognostičkim znakom (21). Pacijenti u uznapredovalom stadiju bolesti se rijetko mogu prezentirati gubitkom težine, palpabilnom masom u zdjelici ili edemom donjih udova (9).

1.2.4. Dijagnostika

Dijagnostička obrada pacijenata u kojih se sumnja na postojanje karcinoma mokraćnog mjehura uključuje cistoskopiju mjehura i prostatične uretre te transuretralnu biopsiju ili resekciju suspektnih lezija. Pri tome je važno da urolog opiše lokalizaciju, veličinu, broj i izgled lezija (papilarno, solidno) te izgled okolne sluznice (22). Mali tumori (< 1 cm) se mogu odstraniti u cijelosti, dok se veći tumori odstranjuju fragmentirano i na patohistološku analizu se šalju u odvojenim posudama koje sadrže egzofitični dio tumora, podležeci dio stijenke mjehura s mišićnim slojem, i rubove resekiranog područja (22, 23). Duboka resekcija nije potrebna za male tumore niskog gradusa u pacijenata koji od ranije imaju dijagnozu Ta G1 tumora. Ponovljena (sekundarna) resekcija se mora učiniti ukoliko je inicijalna resekcija bila nepotpuna (multipli ili veliki tumori), ako u patohistološkom nalazu stoji da inicijalni materijal nije sadržavao mišićni sloj (osim kod Ta karcinoma niskog gradusa i primarnog karcinoma *in situ*), u svih T1 tumora, i u svih karcinoma visokog gradusa (osim primarnog karcinoma *in situ*) (22). Na inicijalnoj resekciji tumor može biti dijagnosticiran kao niži stadij nego što zaista jest, osobito ako materijal ne sadrži mišićni dio stijenke, pa tako mogućnost da tumor dijagnosticiran kao Ta/T1 karcinom visokog gradusa zapravo invadira mišić iznosi 10%. Sekundarna resekcija se izvodi 2 do 6 tjedana nakon inicijalne resekcije i obavezno uključuje uzorkovanje primarnog sjela tumora. Kako bi se spriječilo oštećenje tkiva, kauterizacija se mora izbjegavati koliko je god moguće (9, 22). Patohistološki nalaz mora sadržavati podatke o histološkom gradusu tumora, izgledu tumora (papilarno/solidno), dubini invazije, prisutnosti karcinoma *in situ*, prisutnosti mišićnog sloja, postojanju limfovaskularne invazije, postojanju aberantne histologije i postojanju promjena u okolnoj sluznici (5, 22).

Od ostalih pretraga mogu se koristiti slikovne tehnike kao što su intravenska urografija i CT urografija, koje mogu prikazati defekte punjenja mokraćnog mjehura, ali ne mogu prikazati ektramuralno širenje. U pacijenata s potvrđenim karcinomom mjehura koji invadira mišić, preporučuje se radi određivanja konačnog stadija bolesti učiniti CT toraksa, abdomena i zdjelice te ekskretornu CT urografiju za potpuni pregled gornjeg dijela mokraćnog sustava (24). Procjena zahvaćenosti limfnih čvorova CT-om i MR-om temeljem njihove veličine ima nisku osjetljivost i specifičnost (25-27).

Citološki pregled urina ima visoku osjetljivost u karcinoma *in situ* ili karcinoma visokog gradusa, ali nisku u tumora niskog gradusa, što znači da negativan rezultat ne isključuje postojanje karcinoma niskog gradusa (22, 28). Najveću vrijednost citološki pregled urina ima u praćenju bolesnika nakon kirurškog liječenja ili radioterapije (29).

Obzirom na nisku osjetljivost citološkog pregleda urina, razvijeni su brojni molekularni testovi za detekciju karcinoma mokraćnog mjehura analizom urina. Ovi testovi imaju veću osjetljivost, ali manju specifičnost od citološkog pregleda (30-32).

1.2.5. Multicentričnost urotelnog karcinoma

Jedna od karakteristika urotelnih karcinoma je multicentričnost, koja može biti sinkrona i metakrona, pri čemu tumori ne moraju nužno biti histološki jednaki (33-36). Postoje dvije teorije kojima se objašnjava ova karakteristika urotelnih karcinoma. Prema monoklonalnoj teoriji dolazi do genetskih transformacija u jednoj stanici, koja proliferira te se njene stanice kćeri šire urotelom intraluminalnom implantacijom ili intraepitelnom migracijom (37-44). Druga teorija je teorija učinka polja (engl. *field effect*) prema kojoj multicentričnost nastaje pod utjecajem kemijskih kancerogena, koji dovode do međusobno nezavisnih genetskih transformacija na različitim mjestima u urotelu, uzrokujući multiple i genetski nezavisne tumore (43, 45-49). U prilog teoriji polja govori činjenica da se u pacijenata s invazivnim karcinomom mokraćnog mjehura mogu naći premaligne promjene kao što su displazija ili karcinom *in situ* te da se u okolnom urotelu koji je histološki urednog izgleda, može naći genska nestabilnost (15, 50, 51). Neki autori pretpostavljaju da je oligoklonalnost češća u ranim lezijama te da s progresijom tumora dolazi do prevladavanja jednog klona i pseudomonoklonalnosti (46, 52). Pitanje monoklonalnosti ili oligoklonalnosti

urotelnih karcinoma je klinički važno zbog planiranja liječenja i činjenice da može utjecati na rezultate genetičkih testova kojima se iz urina nastoji detektirati ostatni tumor ili povrat bolesti.

1.2.6. Makroskopski izgled

Urotelni tumori se uobičajeno dijele na papilarne (papilomi, papilarna urotelna neoplazma nepoznatog malignog potencijala, karcinomi) i nepapilarne (karcinom *in situ* i invazivni karcinom). Mogu biti solitarni ili multifokalni i mogu nastati bilo gdje unutar mokraćnog mjehura. Najčešće se nalaze na lateralnim stijenkama, nakon čega po učestalosti slijede stražnji zid, trigonum, vrat, ušća mokraćovoda, baza, i prednji zid (53). Rijetko se nalaze unutar divertikula (54). U ostatku sluznice se mogu naći eritematozne promjene koje često histološki odgovaraju žarištima karcinoma *in situ* (5, 9).

1.2.7. Histološka klasifikacija

1.2.7.1. Histološka klasifikacija Svjetske zdravstvene organizacije iz 1973. god.

Histološko stupnjevanje bolesti ili gradus tumora čini jedan od najvažnijih prognostičkih čimbenika karcinoma mokraćnog mjehura. Prema prvom sustavu stupnjevanja koji je široko prihvaćen, onom Svjetske zdravstvene organizacije (WHO, od engl. *World Health Organization*) iz 1973. god., urotelni tumori su podijeljeni u četiri kategorije: benigni papilom te karcinome gradusa 1, 2 ili 3 (55). Histološko stupnjevanje je temeljeno na razini anaplazije stanica koja se definira kao povećana celularnost, zbijanje jezgara, poremećena polarnost stanica, gubitak sazrijevanja stanica prema površini, polimorfizam jezgara, hiperkromazija jezgara, mitoze i postojanje divovskih stanica (55). Pri tome karcinomi gradusa 1 imaju najmanji stupanj anaplazije, oni gradusa 3 najveći, a prognoza i povrat bolesti koreliraju s gradusom tumora. Niže su navedene glavne histološke karakteristike tumora pojedinih gradusa (15).

Papilom

- Pravilne papile prekrivene urotelom građenim od manje od sedam slojeva, bez atipija ili s minimalnim atipijama te s održanim površinskim slojem stanica
- Jezgre pravilne veličine, fino zrnatog kromatina, bez hiperkromazije i bez vidljivih jezgrica
- Ne nalaze se mitoze niti znakovi stromalne invazije

Urotelni karcinom gradusa 1

- Delikatne papile s minimalnim arhitekturnim abnormalnostima uz eventualno žarišno stapanje papila
- Urotel zadebljan, građen od više od sedam slojeva uz održano sazrijevanje i kohezivnost stanica te održan površinski sloj stanica
- Jezgre većinom jednolične, fino zrnatog kromatina, često vidljivih brazdi, bez značajnog povećanja jezgrica
- Mitoze rijetke ili ih nema i ograničene na bazalne slojeve

Urotelni karcinom gradusa 2

- Dijelom zadržana pravilna arhitektura i sazrijevanje kao u gradusu 1 uz barem žarišne i umjerene varijacije u strukturi, izgledu jezgara i teksturi kromatina, što je vidljivo na malom povećanju
- Obično održana kohezivnost i površinski sloj stanica
- Umjereno zbijanje jezgara, gubitak polarnosti, hiperkromazija jezgara, anizonukleoza i povećanje jezgrica
- Mitoze obično ograničene na donju polovinu debljine urotela

Urotelni karcinom gradusa 3

- Izražen poremećaj stratifikacije i gubitak polarnosti na malom povećanju

- Površinski sloj stanica djelomice ili potpuno nedostaje
- Izražena diskohezija stanica
- Povećana celularnost, izraženo zbijanje jezgara, odsutnost diferencijacije stanica, pleomorfizam jezgara, grudasti kromatin, postojanje neoplastičnih divovskih stanica
- Učestale mitoze uključujući atipične u svim slojevima urotela

1.2.7.2. Histološka klasifikacija Internacionalnog društva urološke patologije iz 1998. god. i Svjetske zdravstvene organizacije iz 2004. god.

Internacionalno društvo urološke patologije (ISUP, od engl. *International Society of Urological Pathology*) je 1998. god. predložilo revidirani oblik klasifikacije neinvazivnih papilarnih urotelnih neoplazmi, koji je 2004. god. formalno prihvatila i objavila Svjetska zdravstvena organizacija (Tablica 1) (9, 56). Potreba za drugačijom klasifikacijom se ukazala zbog više uočenih nedostataka u prethodnoj klasifikaciji. Prvenstveno se smatralo neopravdanim imenovati sve papilarne tumore gradusa 1 karcinomima. Pored toga, trebalo je jasnije definirati neinvazivne papilarne tumore visokog gradusa, liječene standardnom intravezikalnom terapijom. Neprecizni kriteriji WHO klasifikacije iz 1973. god. su doveli do stvaranja dodatnih međugradusa (1/2, 2/3), zbog čega se samo oko 9% tumora klasificiralo kao gradus 3 (57, 58). Usporedba dviju klasifikacija je prikazana na Slici 1.

Tablica 1. Histološka klasifikacija urotelnih tumora mokraćnog mjehura (WHO 2004./ISUP 1998.) (9, 57)

Histološka klasifikacija urotelnih tumora mokraćnog mjehura (WHO 2004./ISUP 1998.)

Normalni urotel

Hiperplazija

Ravne lezije s atipijom

Reaktivna (inflamatorna) atipija

Atipija nepoznatog značenja

Displazija (intraurotelna neoplazma niskog gradusa)

Karcinom in situ (intraurotelna neoplazma visokog gradusa)

Neinvazivne papilarne neoplazme

Papilom

Invertirani papilom

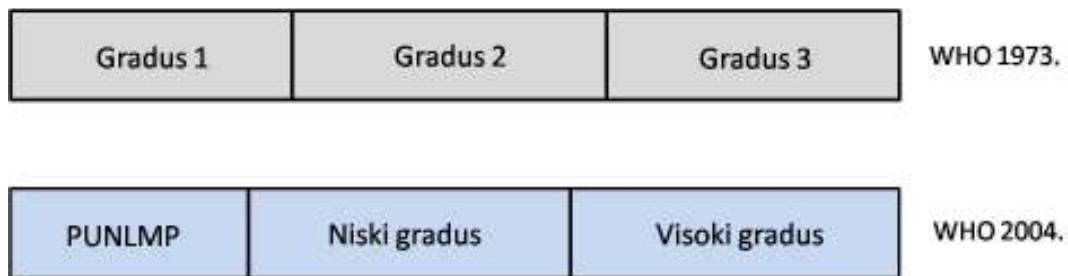
Papilarna urotelna neoplazma niskog malignog potencijala (PUNLMP*)

Neinvazivni papilarni urotelni karcinom niskog gradusa

Neinvazivni papilarni urotelni karcinom visokog gradusa

Invazivne neoplazme

* Papillary urothelial neoplasm of low malignant potential



Slika 1. Usporedba histoloških klasifikacija WHO 1973. i WHO 2004./ISUP 1998. Prilagođeno prema Cheng L i sur (15).

Klasifikacija WHO-a iz 2004. god. je trenutno prihvaćena i najčešće se koristi, iako je kod nas uobičajeno da se u histopatološkom nalazu uz niski/visoki gradus naznači i gradus 1-3 prema klasifikaciji WHO-a iz 1973. god. U međuvremenu su predložene i neke nove klasifikacije, među kojima je i ona koja uzima u obzir heterogenost tumora (59).

Papilarna urotelna neoplazma niskog malignog potencijala

Papilarna urotelna neoplazma niskog malignog potencijala (PUNLMP, od engl. *papillary urothelial neoplasm of low malignant potential*) je karakterizirana niskim stupnjem povrata i/ili progresije bolesti, a histološki se definira kao neoplazma koja nalikuje urotelnom papilomu, ali pokazuje povećanu proliferaciju urotela koji je znatno deblji od normalnog (9). Uobičajeno se nalazi na lateralnim i stražnjim stijenkama mjehura, u blizini ušća mokraćovoda (9). Arhitekturne i citološke abnormalnosti su minimalne ili ih nema, a mitoze su vrlo rijetke i ograničene na bazalni sloj (15). Prema WHO klasifikaciji iz 1973. god., svi ovakvi tumori su bili klasificirani kao urotelni karcinom gradusa 1. Ovaj entitet, za razliku od papiloma, ima visoki rizik recidiva (<50%), dok je rizik progresije nizak (<5%) (60-63).

Obzirom na značajan rizik recidiva, koji se ne razlikuje bitno od Ta karcinoma gradusa 1 (WHO 1973.), preporučuje se dugotrajno praćenje pacijenata (15, 64). Lezije ovakvih citoloških karakteristika, ali arhitekturno ravne, bile bi označene kao hiperplazija (65).

Neinvazivni papilarni urotelni karcinom niskog gradusa

Neinvazivni papilarni urotelni karcinom niskog gradusa je građen od papila lako uočljivih arhitekturnih i citoloških abnormalnosti. Većinom je smješten na stražnjoj ili lateralnim stijenkama mjehura, u blizini ušća mokraćovoda (9). Papile se često granaju i mjestimice stapaju, a prekrivene su urotelom koji pokazuje varijacije u polarnosti jezgara. Općenito su jezgre ujednačeno povećane i blago polimorfne, kromatin vezikularan, a jezgrice diskretne. Mitoze su rijetke i mogu biti prisutne na bilo kojoj razini unutar epitela, iako su češće bazalno smještene (9, 15). Neinvazivni papilarni urotelni karcinom niskog gradusa ima značajno viši rizik recidiva i progresije od PUNLMP-a, a u usporedbi s papilarnim karcinomima visokog gradusa ima podjednak rizik razvoja recidiva, ali značajno niži rizik progresije (66-68). Recidiv se pojavljuje u oko 50-70% pacijenata, dok do progresije dolazi u oko 10% slučajeva (9, 63). Lezija ovakvih citoloških karakteristika, ali arhitekturno ravna, bila bi označena kao urotelna displazija (65).

Neinvazivni papilarni urotelni karcinom visokog gradusa

Neinvazivni papilarni urotelni karcinom visokog gradusa je histološki građen od papila koje se većim dijelom stapaju i obložene su urotelom s izraženom atipijom. Jezgre su polimorfne, prominentnih jezgrica i poremećene polarnosti, a mitoze brojne i mogu biti atipične. Debljina urotela značajno varira, uz čest gubitak kohezivnosti stanica. U okolnoj sluznici se često mogu vidjeti žarišta *in situ* karcinoma (15). Papilarni urotelni karcinom visokog gradusa progredira u invazivni karcinom u 15-40% slučajeva. Lezija ovakvih citoloških karakteristika, ali arhitekturno ravna, bila bi označena kao urotelni karcinom *in situ* (65).

Glavne histološke razlike između neinvazivnih urotelnih papilarnih karcinoma niskog i visokog gradusa su prikazane u Tablici 2.

Tablica 2. Histološke karakteristike neinvazivnih urotelnih papilarnih karcinoma. Preuzeto od Grignon DJ (57).

Neinvazivni urotelni papilarni karcinom		
	Niskog gradusa	Visokog gradusa
Arhitekturne značajke	Delikatne, ponekad fuzionirane papile	Delikatne papile koje su fuzionirane i razgranate
	Pravilna organizacija stanica uz minimalni gubitak polarnosti	Stanice zbijene, pokazuju gubitak polarnosti, preklapaju se
	Varijabilna debljina urotela	Varijabilna debljina urotela
	Kohezivne stanice	Stanice često diskohezivne
Značajke jezgara	Povećane	Povećane
	Blage varijacije u veličini	Izražene varijacije u veličini
	Izduljene-ovalne-okrugle	Pleomorfne
	Kromatin fino raspršen	Kromatin grub
	Nukleoli obično neuočljivi	Prominentni nukleoli
	Mitoze rijetke, većinom bazalno	Česte mitoze, u svim slojevima

Invazivni urotelni karcinom mokraćnog mjehura

Invazivni urotelni karcinom je po definiciji WHO-a onaj koji razara bazalnu membranu i prodire u podležće tkivo. Makroskopski je većina pT1 karcinoma papilarnog izgleda i niskog ili visokog gradusa, dok su karcinomi pT2 do pT4 stadija većinom polipoidni ili solidni i visokog gradusa. Histološki, tumorske stanice infiltriraju stijenkiju mokraćnog mjehura u obliku gnijezda, traka, manjih nakupina ili u obliku pojedinačnih stanica koje su

često odvojene dezmodoplastičnom stromom. Ponekad rastu u difuznim nakupinama, ali čak i tada se pažljivijim pregledom žarišno mogu naći gnijezda tumorskih stanica (15).

1.2.8. Varijante urotelnog papilarnog karcinoma

Poznavanje specifičnih histoloških varijanti urotelnog karcinoma je važno zbog mogućih diferencijalno dijagnostičkih poteškoća, drugačijeg kliničkog tijeka bolesti ili drugačijeg protokola liječenja (69-71). Ukoliko tumor histološki ne pokazuje prepoznatljive elemente urotelne diferencijacije uvijek je nužno isključiti metastatsku bolest. Postojanje netipičnih histoloških značajki urotelnih tumora je nužno navesti u nalazu obzirom da metastaze mogu slijediti isti obrazac rasta. Najčešće se nalaze pločasta i glandularna diferencijacija, sarkomatoidna žarišta i mikropapilarni oblik rasta (69). Od ostalih, rjeđih oblika mogu se naći karcinomi koji oponašaju benigne tvorbe (tzv. *nested*, tubularna i mikrocistična varijanta te karcinomi invertiranog načina rasta), karcinomi netipičnih citoplazmatskih značajki (svijetlostanična, plazmacitoidna, rabdoidna ili lipidima bogata varijanta), urotelni karcinomi s trofoblastičnom diferencijacijom, karcinomi s netipičnom stromalnom reakcijom (pseudosarkomatozna, koštana ili hrskavična metaplazija, divovske stanice nalik na osteoklaste, izražen limfociti infiltrat) i nediferencirani karcinom (69). Detaljnije će biti opisana samo mikropapilarna varijanta.

Mikropapilarna varijanta urotelnog karcinoma

Mikropapilarna varijanta urotelnog karcinoma čini manje od 1% urotelnih karcinoma, i arhitekturno je nalik seroznom papilarnom karcinomu jajnika (72). Ovi karcinomi su uvijek višeg nuklearnog gradusa i obično invadiraju mišić, pa ukoliko se nađu žarišta mikropapilarnog izgleda, a bioptički materijal ne sadrži mišićni sloj, preporučuje se ponoviti biopsiju. Ne postoje preporuke koliko mikropapilarna žarišta trebaju biti velika da bi se tumor nazvao mikropapilarnim, ali se preporučuje navesti postotak komponente u patohistološkom nalazu, obzirom da ista ima negativan prognostički učinak (69). Mikropapilarni rast se na površini očituje stvaranjem delikatnih papila bez fibrovaskularne strome, koje na prerezu

nalikuju glomeruloidnim tjelešcima, dok su invazivna i metastatska žarišta građena od sitnih gnijezda unutar prostranih lakuna, koja nalikuju žarištima vaskularne invazije (72). Žarišta prave vaskularne invazije se nalaze u više od polovine tumora koji invadiraju mišić. Ovi tumori slabo odgovaraju na imunoterapiju i često progrediraju (73, 74).

1.2.9. Imunohistokemijski profil urotelnih karcinoma

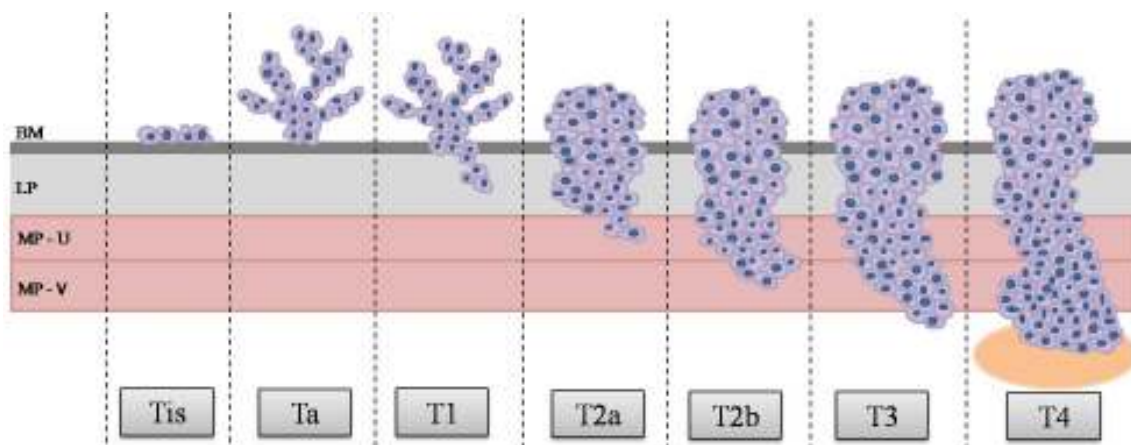
Urotelni karcinomi imunohistokemijski pokazuju pozitivnu reakciju na CK7 u 87-100% slučajeva, na CK20 u 25-67% slučajeva, a istovremena izraženost navedenih markera se nalazi u 50-62% tumora, pa se isti najčešće koriste u rutinskom radu za potvrdu dijagnoze urotelnih karcinoma koji pokazuju netipičnu histološku sliku (75). Međutim, u čak 14% urotelnih karcinoma se ne nalazi reakcija niti na CK7 niti na CK20 (75). Imunohistokemijski pozitivna reakcija na p63 se nalazi u 81-92% urotelnih karcinoma visokog gradusa i primarno se koristi za diferencijaciju urotelnih karcinoma od adenocarcinoma prostate ili za prikaz vretenaste komponente sarkomatoidnih karcinoma.

1.2.10. Određivanje anatomske proširenosti karcinoma mokraćnog mjehura

Stadij bolesti koji se određuje prema TNM klasifikaciji (engl. *Tumor, Node, Metastasis*; tumor, čvor, metastaze) iz 2010. god., ima najveće značenje u određivanju prognoze, pa mora biti naznačen u svakom patohistološkom nalazu (Slika 2 i Tablica 3) (76). Obzirom da se iz kirurškog materijala dobivenog cistektomijom mogu odrediti T i eventualno N sastavnica TNM klasifikacije, ovaj skraćeni oblik se naziva još i patološki stadij (pT ili pTN). Cjeloviti TNM stadij se dobiva združivanjem patoloških, radioloških i kliničkih nalaza.

Diferencijacija Ta i T1 stadija odnosno procjena postojanja invazije lamine proprije često predstavlja izazov, osobito ako se radi o početnoj invaziji, pa je potrebno poznavati i slijediti histološke kriterije koji pomažu u dvojbenim slučajevima (77). Iako se invazija može naći u karcinoma niskog gradusa, mnogo je češća u onih visokog gradusa u kojih se prema nekim serijama nalazi u čak 70-96% slučajeva (77). Histološki gradus u materijalu dobivenom transuretralnom resekcijom korelira s patološkim stadijem bolesti nakon cistektomije (78).

Klinički se karcinomi mokraćnog mjehura tradicionalno dijele u dvije velike skupine, površinske tumore odnosno tumore koji ne invadiraju mišić te invazivne tumore koji se definiraju kao oni koji zahvaćaju mišić. Ova podjela temelji se na razlikama u liječenju i prognozi bolesti. Oko 75-80% pacijenata s karcinomom mokraćnog mjehura u vrijeme dijagnoze ima bolest ograničenu na sluznicu (Ta, karcinom in situ) ili podsluznicu (T1) (22).



Slika 2. Prikaz patološkog T stadija karcinoma mokraćnog mjehura prema TNM klasifikaciji (76) (BM – bazalna membrana; LP – lamina proprija; MP-U – muskularis proprija, unutarnji sloj; MP-V – muskularis proprija, vanjski sloj)

Tablica 3. Anatomske stadije karcinoma mokraćnog mjehura prema TNM klasifikaciji (76)

Primarni tumor (T)	
Tx	Primarni tumor se ne može procijeniti
T0	Nema znakova primarnog tumora
Ta	Neinvazivni papilarni, polipoidni ili verukozni karcinom
Tis	Karcinom in situ
T1	Tumor infiltrira subepitelno vezivno tkivo (laminu propriju)
T2	Tumor invadira muskularis propriju T2a Tumor invadira unutarnju polovinu muskularis proprije T2b Tumor invadira vanjsku polovinu muskularis proprije
T3	Tumor invadira perivezikalno tkivo T3a Mikroskopski T3b Makroskopski
T4	Tumor invadira bilo što od navedenog: prostatičnu stromu, maternicu, rodnicu, zdjelični zid, trbušni zid T4a Tumor invadira prostatičnu stromu ili maternicu ili rodnicu T4b Tumor invadira zdjelični ili trbušni zid
Regionalni limfni čvorovi (N)	
NX	Regionalni limfni čvorovi se ne mogu procijeniti

N0	Nema metastaza u regionalnim limfnim čvorovima
N1	Postojanje metastaza u jednom regionalnom limfnom čvoru u zdjelici (hipogastrični, obturatori, vanjski ilijačni ili presakralni limfni čvor)
N2	Postojanje metastaza u više regionalnih limfnih čvorova u zdjelici (hipogastrični, obturatori, vanjski ilijačni ili presakralni limfni čvorovi)
N3	Postojanje metastaza u zajedničkim ilijačnim limfnim čvorovima
Udaljene metastaze (M)	
M0	Ne nalaze se udaljene metastaze
M1	Postoje udaljene metastaze

1.2.11. Razlikovanje urotelnih papilarnih karcinoma patoloških stadija Ta i T1

Prognoza urotelnih karcinoma najviše ovisi o dubini invazije koja je ujedno i temelj patološke T klasifikacije (pT). Razlikovanje papilarnih karcinoma mokraćnog mjehura patoloških stadija Ta i T1 temelji se na brojnim kriterijima i ponekad je vrlo teško, primjerice zbog tangencijalnih prereza kroz papile tumora, jakog termičkog oštećenja materijala ili izražene upalne reakcije u stromi koja maskira postojanje invazije. Navedeno može predstavljati veliki problem s potencijalnim dijagnostičkim, prognostičkim i eventualno sudskomedicinskim značenjem. U dvojbenim slučajevima se za razlikovanje neinvazivnih od invazivnih karcinoma koriste pomoćni histološki kriteriji koji su sažeti u Tablici 4.

Tablica 4. Pomoćni histološki kriteriji u procjeni postojanja stromalne invazije. Prilagođeno prema Cheng L i sur. (15)

Histološki gradus Invazivne stanice obično imaju viši nuklearni gradus
Karakteristike invazivnog epitela Gnijezda nepravilnog oblika Infiltracija pojedinačnim stanicama Diskontinuirana ili odsutna bazalna membrana Prstolike projekcije Paradoksalna diferencijacija
Angiolimfatična invazija
Reakcija strome Dezmoplastična ili fibrotična stroma Retrakcijske pukotine Upalna reakcija Miksoidna stroma Pseudosarkomatozna stroma

Biopsijski materijal karcinoma mokraćnog mjehura se dobiva transuretralnom resekcijom, zbog čega su primljeni fragmenti tkiva različite veličine i oblika te ih je većinom gotovo nemoguće pravilno orijentirati. Osim toga, obzirom na papilarni izgled, dijelovi tumora su gotovo u pravilu tangencijalno presječeni u različitim ravninama, pa se unutar lamine proprije mogu naći invazivna, kao i neinvazivna gnijezda, koja su zapravo dijelovi papila čija je granica prema okolnoj stromi jasna i pravilna. Kod prave invazije, gnijezda su različite veličine i nepravilna ili se nalaze manje nakupine ili individualne tumorske stanice unutar strome. Također, kod neinvazivnih gnijezda je bazalna membrana očuvana i koninuirana, dok je u invazivnim gnijezdima diskontinuirana ili je uopće nema. Oko neinvazivnih gnijezda se, paralelno s njihovom bazalnom membranom, ponekad mogu vidjeti tankostijene krvne žile kojih nema uz invazivna gnijezda (15). Invazivna gnijezda su često sastavljena od stanica koje su citološki nešto drugačije od stanica bazalnih dijelova papila i mogu imati obilniju, eozinofilniju citoplazmu i pleomorfnije jezgre. Ponekad takve invazivne stanice mogu izgledati bolje diferencirane od nadležne neinvazivne komponente, što se naziva paradoksalna diferencijacija (15).

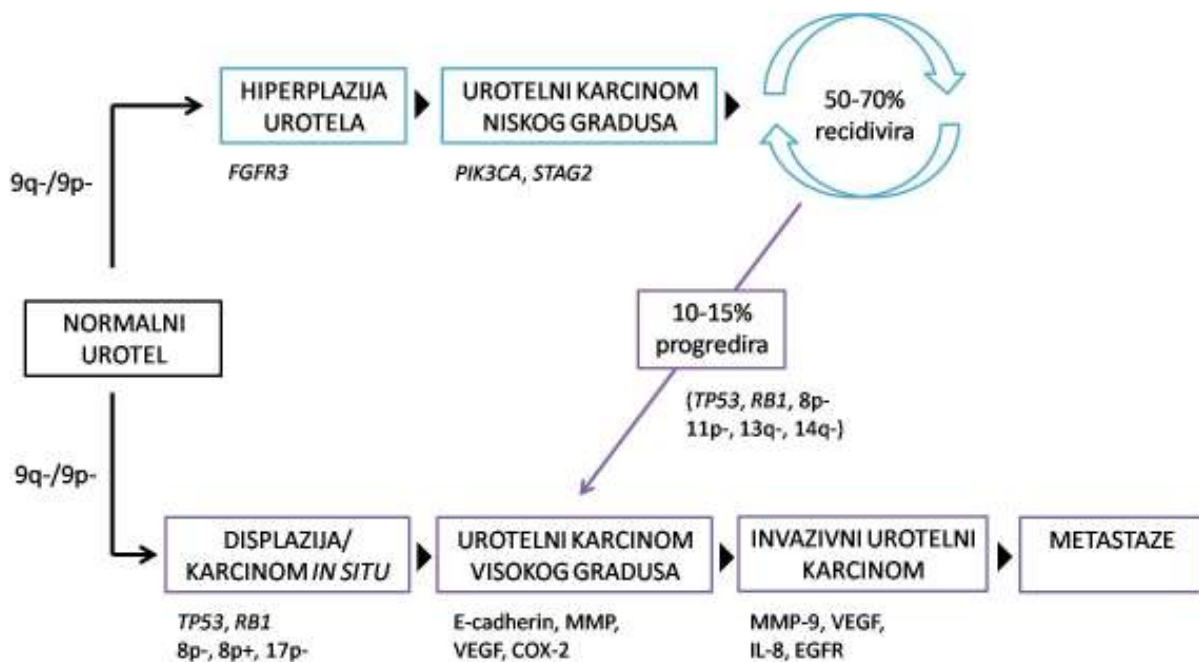
Stromalna reakcija na invaziju nije uvijek jednakomjerno prisutna, ali većina invazivnih karcinoma pokazuje neki oblik reakcije koja može biti upalnog, miksoidnog ili fibroznog tipa (15). Ponekad se oko plitko invazivnih nakupina tumorskih stanica mogu vidjeti retrakcijske pukotine koje se mogu zamijeniti s limfovaskularnom invazijom, a za koje se smatra da su rani znak invazije lamine proprije. Invazija tumora može izazvati jaki upalni odgovor u lamini propriji koji može brisati granicu epitela i strome te učiniti teško prepoznatljivim manje nakupine ili pojedinačne invazivne tumorske stanice. Sastav upalnog infiltrata je također drugačiji, pa se oko invazivnih gnijezda češće nalazi veći broj eozinofila (79). Pored toga, stroma invazivnih karcinoma može biti celularna s vretenastim fibroblastima, kolagenizirana ili hipocelularna i miksoidna.

1.2.12. Onkogeneza karcinoma mokraćnog mjehura

Model razvoja karcinoma mokraćnog mjehura se temelji na postojanju dva patogenetska puta koji rezultiraju nastankom karcinoma različitih fenotipa i biološkog ponašanja. Smatra se da površinski urotelni tumori nastaju iz urotelne hiperplazije, a većina

invazivnih urotelnih karcinoma progresijom displazije u ravni karcinom *in situ* i neinvazivne karcinome visokog gradusa (80). Slika 3 prikazuje različite molekularne puteve u onkogenezi karcinoma mokraćnog mjehura. Karcinomi mokraćnog mjehura koji ne invadiraju mišić su najčešće diploidni i sadrže malo genetskih promjena, dok su karcinomi koji invadiraju mišić često aneuploidni i sadrže razne genetske promjene (14). Promjene 9. kromosoma se smatraju najranijim genetskim promjenama, nastaju u oba patogenetska puta razvoja karcinoma mokraćnog mjehura i vjeruje se da osiguravaju gensku nestabilnost potrebnu za akumulaciju dodatnih mutacija (81). Neke druge genetske promjene su specifičnije za pojedini patogenetski put. Tako primjerice mutacija receptora za fibroblastni čimbenik rasta 3 (FGFR3) nastaje u 80% karcinoma mokraćnog mjehura pTa stadija, što se povezuje s povoljnijim ishodom, dok je ista mutacija znatno rjeđa u karcinoma stadija T1 ili viših stadija (82-87). Suprotno navedenom, gotovo svi karcinomi koji invadiraju mišić posjeduju mutacije gena koji kodiraju proteine G1 kontrolne točke staničnog ciklusa, kao što su *TP53*, *P16* i *RBI*, što je ujedno i loš prognostički znak (81, 88, 89).

Osim što nastaju različitim patogenetskim putevima, karcinomi mokraćnog mjehura prema novijim istraživanjima nastaju i iz različitih subpopulacija urotelnih stanica: neinvazivne urotelne papilarne neoplazme iz intermedijarnih stanica, a karcinom *in situ* iz bazalnih stanica (90).



Slika 3. Prikaz razvoja karcinoma mokraćnog mjehura. Prilagođeno prema Netto GJ (80) te Knowles MA i Hurst CD (14).

1.2.13. Procjena povrata i progresije bolesti za Ta i T1 stadij

Prema preporukama Europskog urološkog udruženja (EAU, od engl. *European Association of Urology*) u procjeni povrata i progresije bolesti se koristi bodovni sustav Europske organizacije za istraživanje i liječenje raka (EORTC, od engl. *European Organisation for Research and Treatment of Cancer*), koji se temelji na šest najvažnijih kliničkih i patoloških čimbenika, a to su broj i veličina tumora, učestalost povrata bolesti, T stadij, pridruženi karcinom *in situ* i gradus tumora (WHO 1973.) (22, 91). Navedena stratifikacija prema riziku je prikazana u Tablici 5.

Tablica 5. Stratifikacija pacijenata s karcinomom mokraćnog mjehura u rizične skupine temeljem EORTC kriterija (22)

Tumori niskog rizika	Primarni, solitarni, Ta, niski gradus/G1, < 3 cm, bez pridruženog CIS-a
Tumori umjerenog rizika	Tumor između susjednih kategorija
Tumori visokog rizika	Bilo koje od navedenog: <ul style="list-style-type: none">• T1 tumor• Visoki gradus/G3 tumor• CIS• Multipli i recidivirajući ili veliki (> 3 cm) Ta, G1, G2 tumori

1.2.14. Liječenje karcinoma mokraćnog mjehura

Obzirom na potrebu cjeloživotnog praćenja pacijenata i ponavljano liječenja recidiva bolesti, karcinom mokraćnog mjehura predstavlja značajan ekonomski teret, pa su ukupni predviđeni troškovi zbrinjavanja pacijenata veći nego za ostale tipove karcinoma (13).

1.2.14.1. Liječenje karcinoma mokraćnog mjehura patoloških stadija Ta i T1 (karcinomi koji ne invadiraju mišić)

Primarna terapija karcinoma mokraćnog mjehura stadija Ta i T1 je transuretralna resekcija (TUR). Obzirom na česte recidive i povremenu progresiju u karcinom koji invadira mišić, nužno je u svih pacijenata, ovisno o rizičnoj skupini kojoj pripadaju, razmotriti primjenu adjuvantne terapije (22).

Jednokratna intravezikalna instilacija kemoterapeutika neposredno nakon zahvata se primjenjuje u pacijenata koji imaju nizak rizik recidiva i/ili progresije tumora. Ovime se uništavaju cirkulirajuće tumorske stanice zaostale nakon TUR-a, rezidualne tumorske stanice na mjestu odstranjenog tumora, kao i stanice malih tumora koji nisu uočeni cistoskopski (92). U pacijenata s umjerenim rizikom se preporučuju dodatne intravezikalne instilacije kemoterapeutika. Iako nije postignut konsenzus o trajanju i učestalosti ovakvog liječenja, smatra se da bi ono trebalo biti kraće od godinu dana (22). U pacijenata s umjerenim rizikom, adjuvantna imunoterapija bacilom Calmette-Guérin (BCG) u trajanju od godinu dana pokazuje bolji učinak u sprječavanju povrata bolesti nego kemoterapija, iako ima više nuspojava od kemoterapije. Ovaj oblik terapije se ne preporučuje u pacijenata s tumorom niskog rizika. U pacijenata s tumorom visokog rizika, u kojih nije učinjena cistektomija, preporučuje se terapija BCG-om kroz 1 do 3 godine (22).

Karcinom *in situ* ne može biti izliječen samo TUR-om, međutim nije postignut konsenzus da li je za daljnje liječenje dovoljna konzervativna terapija (BCG) ili je nužna i radikalna cistektomija (22).

U skupini pacijenata s karcinomom visokog gradusa i strogo definiranim kriterijima, koji ne odgovaraju na terapiju BCG-om, indicirana je radikalna cistektomija. U spomenute kriterije ubrajamo multiple ili velike (>3 cm) T1 karcinome visokog gradusa s ili bez pridruženog karcinoma *in situ*, ponavljajuće T1 karcinome visokog gradusa, T1 karcinom visokog gradusa ili karcinom *in situ* prostatične uretre i mikropapilarnu varijantu urotelnog karcinoma (22, 91, 93).

Praćenje pacijenata s karcinomom mokraćnog mjehura koji ne invadira mišić se provodi ovisno o riziku recidiva i progresije tumora.

1.2.14.2. Liječenje karcinoma mokraćnog mjehura patoloških stadija T2 i viših (karcinomi koji invadiraju mišić)

Standardno liječenje pacijenata s karcinomom mokraćnog mjehura koji invadira mišić uključuje radikalnu cistektomiju koja u muškaraca obuhvaća odstranjenje mjehura, prostate, sjemenih mjehurića, distalnih mokraćovoda i regionalnih limfnih čvorova, a u žena odstranjenje mjehura, mokraćne cijevi, rodnice, maternice, distalnih mokraćovoda i regionalnih limfnih čvorova.

Obzirom da radikalna cistektomija omogućuje 5-godišnje preživljenje za samo 50% pacijenata, u pacijenata s tumorom stadija T2 do T4a, bez znakova zahvaćenosti limfnih čvorova ili udaljenih metastaza, u obzir dolazi i primjena neoadjuvantne kombinirane kemoterapije koja uključuje cisplatinu (24, 94).

U pacijenata s lokalno uznapredovalim tumorom (T4b) može se primjeniti palijativna radioterapija.

1.3. Peritumorske pukotine

Peritumorske pukotine predstavljaju procjepe između tumorskih nakupina i okolne strome koji se lako uočavaju na standardno bojenim histološkim preparatima. Pukotine mogu zauzimati samo dio cirkumferencije tumorskih nakupina ili ih mogu okruživati u cijelosti. U

literaturi su opisivane pod raznim nazivima kao što su retrakcijski atrefakti, retrakcijske pukotine, periglandularne pukotine, peritumorske lakune ili periacinarni halo, a uočene su u raznim tumorima i netumorskim stanjima, primjerice u bazocelularnom karcinomu, adenokarcinomu prostate, karcinomu dojke, planocelularnom karcinomu jednjaka i fibrozoj displaziji (95-99). U malobrojnim dosadašnjim istraživanjima pukotine su uočene i u *in situ* karcinomima, ali sa značajnije manjom učestalošću i u manjem opsegu nego u invazivnim karcinomima te u pravilu zauzimaju manje od 50% cirkumferencije žlijezda s intraepitelnim karcinomom (97, 100). Obzirom da se ne uočavaju na histološkim preparatima smrznutih rezova, peritumorske pukotine su dugo smatrane artefaktom nastalim u procesu obrade materijala, prvenstveno tijekom fiksacije i dehidracije, a zatim je pretpostavljeno da predstavljaju područja limfovaskularne invazije (97). U kasnijim istraživanjima se kao uzrok nastanka navodi gubitak epitelnih bazalnih stanica, smanjenje izraženosti adhezijskih molekula i povećanje izraženosti proteina uključenih u razgradnju ekstracelularnog matriksa (101, 102). Novija istraživanja sve više naglašavaju njihovu dijagnostičku i prognostičku vrijednost, pa je tako prisutnost peritumorskih pukotina u adenokarcinomu prostate povezana s agresivnijim ponašanjem i većom vjerojatnošću ranijeg biokemijskog relapsa bolesti, dok u ranih karcinoma dojke s izraženim pukotinama postoji povezanost s postojanjem metastaza u limfnim čvorovima (103, 104). Istraživanja koja uključuju analizu peritumorskih pukotina u karcinomu mokraćnog mjehura su rijetka, veći dio se odnosi na razlikovanje peritumorskih pukotina kao artefakta i prave limfovaskularne invazije, dok je u jednom istraživanju razmatrana mogućnost razlikovanja mikropapilarne varijante urotelnog karcinoma i invazivnog urotelnog karcinoma s izraženim peritumorskim pukotinama pomoću seta imunohistokemijskih markera (105-107). Dosadašnja istraživanja nisu proučavala peritumorske pukotine u karcinomu mokraćnog mjehura kao posljedicu promijenjenih molekularnih odnosa u tumorskom tkivu niti ih razmatrala kao potencijalni pomoćni dijagnostički kriterij.

1.4. Ekstracelularni matriks

Ekstracelularni matriks (ECM) je nestanični dio tkiva kojemu je glavna funkcija fizička potpora i održavanje homeostaze, a čini ga više od 300 različitih proteina, primjerice kolageni, proteoglikani ili glikoproteini, koji se još zbirno nazivaju matrisom (108). Osim

proteina matrisoma, u ECM-u se nalaze i drugi proteini, među ostalima i hormoni rasta, citokini, mucini, galektini i drugi. Ekstracelularni matriks podliježe kontinuiranoj pregradnji u sklopu normalnih i patoloških tkivnih procesa kao što su upala, cijeljenje ili karcinogeneza, a interakcijom s epitelnim stanicama regulira procese proliferacije, diferencijacije i migracije. U svakom organu ECM je specifičnog sastava, što je određeno još u ranim fazama embrionalnog života (109).

Dva su glavna tipa ECM-a, intersticijski vezivnotkivni matriks i bazalne membrane. Intersticijski matriks koji okružuje stanice i čini strukturalni kostur tkiva je pretežno sastavljen od kolagena I i fibronektina. Bazalne membrane su kompaktnije od intersticijskog matriksa, odvajaju epitelnu, mezotelnu ili endotelnu komponentu tkiva od okolne strome te reguliraju organizaciju i diferencijaciju stanica interakcijom sa staničnim receptorima i proteinima ECM-a. Građene su pretežno od kolagena IV, laminina, heparan-sulfat proteoglikana i proteina koje sintetiziraju i izlučuju epitelne stanice, endotelne stanice i miofibroblasti (109).

Pregradnja tkiva se sastoji od barem dva događaja; sinteze i odlaganja komponenti ECM-a te proteolitičke razgradnje. Glavnu ulogu u remodelaciji ECM-a imaju razne obitelji proteaza, osobito matriksne metaloproteinaze (MMP), adamalizini i meprini, koje razgrađuju komponente ECM-a. Proteolitička aktivnost je regulirana endogenim inhibitorima proteaza koji održavaju integritet tkiva i sprečavaju njegovu pretjeranu razgradnju. Obitelj tkivnih inhibitora metaloproteinaza (TIMP od engl. *Tissue inhibitor of metalloproteinases*) čine četiri proteina, TIMP1- TIMP4, koji reverzibilno inhibiraju aktivnost MMP-a i adamalizina, ali ne i meprina (109). Omjer MMP-a i TIMP-a određuje ukupnu proteolitičku aktivnost, a svaki TIMP pokazuje afinitet za određene pripadnike obitelji MMP-a (110).

Ekstracelularni matriks osigurava signale za održavanje arhitekture tkiva i regulaciju staničnog rasta i apoptoze te je u normalnim okolnostima sposoban ograničiti progresiju tumora, iako također može promovirati tumorski rast i progresiju. Prema tzv. *Seed and Soil* hipotezi koju je još 1898. god. predložio Paget, da bi tumorske stanice mogle metastazirati nužno je postojanje suportivnog mikrookoliša, dok je do tada smatrano da je sposobnost diseminacije tumora ovisna jedino o odlaganju tumorskih embolusa u krvnim žilama (111). Pregradnja ECM-a u suportivni mikrookoliš se događa rano u procesu razvoja metastatske bolesti. Prema nekim studijama, tumori koji pojačano izražavaju inhibitore proteaza imaju bolju prognozu, dok tumori koji pojačano izražavaju MMP imaju lošiju prognozu i povećan

rizik povrata bolesti (112, 113). Međutim, neke studije su pokazale povezanost povećane izraženosti određenih MMP-a s boljom prognozom ili TIMP-a s lošijom prognozom, dok prema nekim studijama navedeni markeri nemaju prognostičko značenje (114-118). Osim lokalnog mikrookoliša koji povoljno djeluje na tumorski rast, nužan je i povoljan mikrookoliš na udaljenim mjestima, koji će omogućiti preživljavanje, rast i kolonizaciju tumorskih stanica na sekundarnim lokalizacijama (119). Primjeri kojima ECM djeluje povoljno na tumorski rast su povećana čvrstoća ECM-a inducirana pojačanim odlaganjem kolagena, koja dovodi do poremećaja organizacije tkiva i pomaže progresiji tumora, ili promocija angiogeneze kojom se omogućuje preživljavanje tumorskih stanica (120, 121).

1.4.1. Kolagen IV

Kolageni su glavni strukturalni proteini ekstracelularnog matriksa koji u ljudi čine jednu trećinu svih proteina i tri četvrtine suhe tvari kože (122). Građeni su od trostruke proteinske uzvojnice, pri čemu u kralježaka razlikujemo 28 različitih tipova kolagena sastavljenih od najmanje 46 specifičnih polipeptidnih lanaca (122). Kolagen tipa IV, uz laminin, kolagen tipa VII, nidogene i proteoglikane, čini glavnu komponentu bazalnih membrana koje imaju strukturalnu ulogu u definiranju arhitekture i kompartmentalizaciji tkiva, ali također osiguravaju regulatorne signale tijekom progresije tumora (123, 124). Razgradnjom komponenti ECM-a djelovanjem matriksnih metaloproteinaza nastaju proteolitički fragmenti koji pospješuju migraciju tumorskih stanica. Tako primjerice razgradnja kolagena IV dovodi do otkrivanja skrivenih lokusa koje prepoznaju integrini, što pozitivno utječe na angiogenezu i rast tumora (125). Kolagen IV se uobičajeno koristi za potvrdu održanosti i kontinuiranosti bazalne membrane u normalnom tkivu, benignim promjenama ili *in situ* karcinomima, odnosno za potvrdu prekida kontinuiteta bazalne membrane u invazivnim karcinomima (126). Obzirom da matriksne metaloproteinaze 2 i 9 specifično djeluju na razgradnju kolagena IV, dokazana je povezanost gubitka kolagena IV u pojedinim tumorima s povećanom izraženošću ovih proteaza (127).

1.4.2. Matriksna metaloproteinaza 2

Matriksne metaloproteinaze (MMP) predstavljaju skupinu od 24 ekstracelularne endopeptidaze koje uzrokuju degradaciju ECM-a i time igraju važnu ulogu u pregradnji tkiva. Njihova aktivnost je niska u normalnim uvjetima, a povećava se u procesima kao što su upala ili cijeljenje. Također, brojni citokini i hormoni rasta, kao i interakcije među stanicama, osiguravaju stimulse koji mogu brzo potaknuti izraženost MMP-a (128). Većina MMP-a se izlučuje u obliku zimogena koji se aktiviraju u ekstracelularnom prostoru, najčešće proteolitičkim cijepanjem ili modifikacijom tiolske skupine oksidacijom (109). Temeljem njihove specifičnosti za određene proteine ECM-a, MMP su se nekad dijelile na kolagenaze, gelatinaze, stromelizine i matrilizine, međutim obzirom da je pokazano da između pojedinih podskupina postoji veliko preklapanje, danas se ova podjela sve manje koristi. Broj dodijeljen pojedinoj MMP odgovara kronologiji njihove identifikacije (114).

Pojedine MMP su specifične za određena tkiva, pa je tako u urotelnom karcinomu mokraćnog mjehura pronađena vrlo visoka izraženost MMP-2, MTI-MMP i MMP-28 (129). U brojnim istraživanjima je uočeno da MMP promoviraju rast tumora, invaziju i nastanak metastaza, dok prirodni i sintetski inhibitori MMP-a koče njihov razvoj (114). Unatoč navedenom, izraženost pojedinih MMP-a, primjerice MMP-9 u kolorektalnom karcinomu, povezuje se s manjom učestalošću metastaza (116). U samom procesu stjecanja sposobnosti invazije i metastaziranja, MMP su uključene u gotovo sve korake, a to su: smanjenje kohezivnosti među tumorskim stanicama, razgradnja bazalne membrane, degradacija i migracija kroz ECM te penetracija u vaskularne prostore i udaljena tkiva. Do sada je raznim metodama pokazana povećana izraženost MMP-2 u karcinomu mokraćnog mjehura u odnosu na normalno tkivo mjehura (129).

1.4.3. Interleukin 8

Kemokini predstavljaju veliku obitelj kemotaktičnih citokina koji kontroliraju usmjerenu migraciju leukocita. Strukturalno su to mali proteini veličine oko 8 kDa podijeljeni u četiri podskupine prema položaju cisteinskih ostataka: CXC, CC, CX3C i XC (130).

Interleukin 8 (IL-8), drugog imena CXCL8, je proinflamatorni kemokin čija je izraženost regulirana raznim stimulusima, uključujući upalne signale (TNF- α , IL-1 β), kemijske ili okolišne stresne faktore (kemoterapeutici, hipoksija) ili steroidne hormone (131). Djelovanje IL-8 je posredovano vezanjem za dva membranska receptora, CXCR1 i CXCR2, koji su povezani s G proteinima. Nakon aktivacije G proteina, signalni putevi IL-8 aktiviraju protein kinaze B i C, dovode do mobilizacije kalcija ili aktiviraju MAPK signalne kaskade, a u konačnici potiču translaciju proteina te reguliraju aktivnost brojnih transkripcijskih faktora (131). Činjenica da tumorske i endotelne stanice te neutrofili i s tumorom povezani makrofagi izražavaju receptore za IL-8, navodi da lučenje IL-8 iz tumorskih stanica vjerojatno ima značajan utjecaj na tumorsku stromu. Interleukin 8 porijekla tumorskih stanica može pospješiti rast i preživljavanje tumorskih stanica putem autokrinih signalnih puteva te potaknuti endotelne stanice unutar tumora na razvoj krvožilne mreže (132, 133). Novija istraživanja navode potencijalnu ulogu interleukina 8 kao urinarnog biomarkera u otkrivanju karcinoma mokraćnog mjehura, kao i detekciji povrata navedene bolesti (134, 135).

2. HIPOTEZA

Peritumorske pukotine, kao i matriksna metaloproteinaza 2, jače su izraženi u invazivnim (pT1) nego u neinvazivnim (pTa) urotelnim papilarnim karcinomima mokraćnog mjehura.

3. CILJEVI RADA

Na temelju postavljene hipoteze ciljevi ovog istraživanja su:

1. Analizirati i usporediti nazočnost i opseg peritumorskih pukotina u pTa i pT1 urotelnim papilarnim karcinomima mokraćnog mjehura.
2. Analizirati i usporediti izraženost matriksne metaloproteinaze 2 u pTa i pT1 urotelnim papilarnim karcinomima mokraćnog mjehura.
3. Usporediti nazočnost i opseg peritumorskih pukotina s izraženošću matriksne metaloproteinaze 2.
4. Usporediti nazočnost i opseg peritumorskih pukotina s histološkim gradusom tumora.
5. Usporediti izraženost matriksne metaloproteinaze 2 s histološkim gradusom tumora.

Obzirom na moguću prognostičku vrijednost izraženosti matriksnih metaloproteinaza u urotelnim karcinomima mokraćnog mjehura, kao i potencijalnu ulogu interleukina 8 kao urinarnog biomarkera za otkrivanje pacijenata s karcinomom mokraćnog mjehura te detekciju povrata bolesti, tijekom istraživanja su postavljeni i sljedeći dodatni ciljevi:

1. Analizirati i usporediti izraženost interleukina 8 u pTa i pT1 urotelnim papilarnim karcinomima mokraćnog mjehura.
2. Usporediti nazočnost i opseg peritumorskih pukotina s izraženošću interleukina 8
3. Usporediti izraženost matriksne metaloproteinaze 2 s izraženošću interleukina 8
4. Usporediti nazočnost i opseg peritumorskih pukotina s pojavom recidiva i progresije tumora
5. Usporediti izraženost matriksne metaloproteinaze 2 s pojavom recidiva i progresije tumora

4. BOLESNICI I METODE

4.1. Bolesnici

U retrospektivnom istraživanju je korišten arhivski materijal Kliničkog zavoda za patologiju „Ljudevit Jurak“ Kliničkog bolničkog centra „Sestre milosrdnice“, dobiven nakon transuretralne resekcije tumora i patohistološki potvrđene dijagnoze neinvazivnog (Ta) ili invazivnog (T1) urotelnog papilarnog karcinoma. Analizirano je ukupno 100 uzastopnih uzoraka papilarnih urotelnih karcinoma, od čega 50 neinvazivnih (Ta) i 50 invazivnih (T1), dijagnosticiranih u razdoblju između 1. siječnja 2005. i 28. veljače 2014. god. Iz istraživanja je isključen manji broj karcinoma u kojih količina lamine proprije i/ili broj invazivnih ili neinvazivnih gnijezda u lamini propriji nisu bili dovoljni za zadovoljavajuću analizu. Za sve karcinome je histološki stadij određen prema WHO klasifikaciji iz 1973. i 2004. god. Kliničke i histopatološke značajke analiziranih slučajeva prikazane su u tablici 6.

Tablica 6. Kliničke i histopatološke značajke analiziranih uzoraka urotelnih papilarnih karcinoma mokraćnog mjehura

	NEINVAZIVNI KARCINOMI (Ta)	INVAZIVNI KARCINOMI (T1)
DOB BOLESNIKA <ul style="list-style-type: none">• Prosječna• Raspon	64,6 god. 33 - 86 god.	70,9 god. 35 - 92 god.
SPOL BOLESNIKA <ul style="list-style-type: none">• Muški• Ženski	34 (68%) 16 (32%)	41 (82%) 9 (18%)
GRADUS TUMORA (WHO 1973.) <ul style="list-style-type: none">• G1• G2• G3	5 (10%) 44 (88%) 1 (5%)	0 (0) 23 (46%) 27 (54%)
GRADUS TUMORA (WHO 2004.) <ul style="list-style-type: none">• Niski• Visoki	37 (74%) 13 (26%)	7 (14%) 43 (86%)

Patohistološki nalaz analiziranih primarnih tumora, kao i kasniji patohistološki nalazi recidiva bolesti od istih pacijenata su preuzeti iz kompjuterizirane baze podataka „Thanatos“ Kliničkog zavoda za patologiju „Ljudevit Jurak“. Prema dostupnim podacima o liječenju i praćenju bolesnika u KBC „Sestre milosrdnice“, recidivi bolesti su pronađeni u ukupno 44 slučaja, pri čemu je do progresije došlo u 22 slučaja. Podaci o recidivima bolesti prema patološkom stadiju su prikazani u tablici 7.

Tablica 7. Prikaz praćenja bolesnika tijekom razdoblja od 1 do 124 mjeseca

	NEINVAZIVNI KARCINOMI (Ta)	INVAZIVNI KARCINOMI (T1)
UDIO RECIDIVA	20 (40%)	24 (48%)
• S PROGRESIJOM	11 (55%)	11 (45,8%)
• BEZ PROGRESIJE	9 (45%)	13 (54,2%)
BROJ RECIDIVA PO PACIJENTU	1,9 (raspon 1-5)	1,5 (raspon 1-4)
RASPON PRAĆENJA (mjeseci)	107	124
RASPODJELA PROGRESIJE		
• TaNxMx/N → TaNxMx/V*	3	-
• TaNxMx → T1NxMx	6	-
• TaNxMx → T2NxMx	1	-
• TaNxMx → T4N2Mx	1	-
• T1NxMx/N → T1NxMx/V	-	2
• T1NxMx → T2NxMx	-	8
• T1NxMx → T4N1Mx	-	1

*N – niski gradus, V – visoki gradus (prema WHO 2004.)

4.2. Metode

Za potrebe histološke analize materijal je obrađen standardnom metodom koja uključuje fiksaciju tkiva u 10% puferiranom formalinu i uklapanje u parafinske blokove, rezanje na debljinu 5 μm , deparafiniranje i bojenje standardnom metodom hemalaun-eozin (HE). U imunohistokemijskoj analizi su korišteni dodatni prerezi tkiva.

4.2.1. Histološka analiza

Postojanje peritumorskih pukotina u uzorcima je utvrđeno na standardnim HE preparatima na malom povećanju svjetlosnog mikroskopa (x40), a zatim su uočena žarišta analizirana pod srednjim (x100) i velikim (x400) povećanjem mikroskopa. Peritumorskim pukotinama su smatrani slobodni prostori koji djelomice ili u potpunosti okružuju tumorske nakupine i odvajaju ih od okolne strome. Na temelju zastupljenosti peritumorskih pukotina formirane su tri skupine:

1. bez vidljivih peritumorskih pukotina
2. pukotine izražene u manje od 50% cirkumferencije tumorskih nakupina
3. pukotine izražene u više od 50% cirkumferencije tumorskih nakupina

U skupine 2 i 3 uvršten je svaki uzorak u kojem je uočena prisutnost peritumorskih pukotina, a isključene su artefaktualne pukotine nastale kao posljedica termičkog oštećenja materijala te područja limfovaskularne invazije. Područja limfovaskularne invazije razlikovana su od peritumorskih pukotina po prisutnosti endotelnih stanica oko tumorskih nakupina, a dodatno su potvrđena imunohistokemijskim prikazom bazalne membrane krvnih žila pomoću protutijela na kolagen IV.

4.2.2. Imunohistokemijska analiza

Imunohistokemijsko bojenje je provedeno standardnim postupkom na Dako TechMate Horizon automatiziranom stroju za imunohistokemijsko bojenje (Dako, Copenhagen, Danska). Pretretman tkivnih rezova je obavljen pomoću Dako PT link sustava koji uključuje deparafinizaciju, rehidraciju i razotkrivanje epitopa na pH 9 (kolagen IV) odnosno pH 6 (MMP-2 i IL-8). Nakon blokiranja endogene peroksidazne aktivnosti petominutnom inkubacijom s 3%-tnom otopinom vodikovog peroksida, tkivni rezovi su inkubirani na sobnoj temperaturi s primarnim monoklonalnim mišjim protutijelom protiv kolagena IV tijekom 60 minuta (kod M078501, klon CIV 22; Dako, Danska; razrjeđenje 1:25), primarnim monoklonalnim mišjim protutijelom protiv matriksne metaloproteinaze 2 tijekom 30 minuta (kod ab3158; Abcam, Cambridge, UK; razrjeđenje 1:20) ili primarnim monoklonalnim mišjim protutijelom protiv interleukina 8 tijekom 60 min (kod ab18672, Abcam, Cambridge, UK, razrjeđenje 1:100). Rezovi su nakon toga inkubirani s kompleksom dekstran-peroksidaza hrena-sekundarna protutijela (EnVision HRP; Dako, Danska). Kao kromogen je korišten 3,3'-diaminobenzidin tetrahidroklorid (DAB), a kontrastno bojenje pozadine postignuto je hematoksilinom.

Kao pozitivne kontrole korišteni su: normalno tkivo pluća za kolagen IV, tkivo posteljice za MMP-2 i adenokarcinom pluća za IL-8.

Prisutnost bazalne membrane oko tumorskih gnijezda je određena imunohistokemijski pomoću protutijela na kolagen IV, pregledavanjem čitavog odabranog prereza tumora pod srednjim (x100) i velikim (x400) povećanjem mikroskopa.

Rezultati imunohistokemijske analize za MMP-2 i IL-8 su prikazani semikvantitativno pomoću imunohistokemijskog indeksa bojenja (IIB), koji je dobiven umnoškom postotka pozitivnih stanica i intenziteta reakcije.

Postotak pozitivnih stanica (PPS) je označavan kao:

- 0 bez vidljive reakcije
- 1 1 – 10% pozitivnih stanica
- 2 > 10 – 50% pozitivnih stanica
- 3 > 50% pozitivnih stanica

Intenzitet reakcije u stanicama (IR) je označavan kao:

- 0 bez vidljive reakcije
- 1 slab intenzitet reakcije
- 2 umjereno jak intenzitet reakcije
- 3 jak intenzitet reakcije

Prema imunohistokemijskom indeksu bojenja formirane su sljedeće skupine
(IIB = PPS x IR):

0	Nema reakcije
1 - 3	Slabo izražen indeks bojenja
4 - 6	Umjereno izražen indeks bojenja
9	Jako izražen indeks bojenja

4.2.3. Statistička analiza

Podaci su prikazani tablično i grafički. Kategorijske i nominalne vrijednosti su prikazane kroz odgovarajuće frekvencije i udjele, dok su kvantitativne vrijednosti prikazane kroz medijane i interkvartilne raspone. Kolmogorov-Smirnovljev testom analizirana je raspodjela kvantitativnih podataka te su se shodno dobivenim podacima primijenili odgovarajući neparametrijski testovi. Usporedbe između kvantitativnih vrijednosti analizirane su Kruskal-Wallisovim testom. Razlike u kategorijskim varijablama analizirane su X^2 testom. Povezanost pojedinih parametara (izraženost MMP-2, IL-8 i peritumorskih pukotina) s gradusom tumora analizirana je Spearmanovim koeficijentima korelacije. Kaplan-Meierova krivulja i log rank test korišteni su u analizi preživljenja (pojave recidiva) obzirom na izraženost MMP-2 i prisutnost i opseg peritumorskih pukotina). Sve P vrijednosti manje od 0,05 su smatrane značajnima. U analizi je korištena statistička podrška IBM SPSS Statistics, verzija 21.0 (www.spss.com).

5. REZULTATI

U Tablici 8 su prikazane razlike između skupina pTa i pT1 urotelnih papilarnih karcinoma mokraćnog mjehura u odnosu na pojedine kvantitativne vrijednosti. Vidljivo je da su ispitanici s pT1 karcinomom značajno stariji od ispitanika s pTa karcinomom, dok nije nađena statistički značajna razlika između ispitanika s pTa i pT1 karcinomom u odnosu na MMP-2 i IL-8 indeks bojenja te vrijeme prvog recidiva.

Tablica 8. Razlike između skupina pTa i pT1 urotelnih papilarnih karcinoma mokraćnog mjehura u odnosu na pojedine kvantitativne vrijednosti: Kruskal-Wallisov test.

		N	Aritmetička sredina	SD	Min	Max	Medijan	25. centila	75. centila
Dob	Ta	50	64,64	12,40	33,00	86,00	65,00	57,00	76,00
	T1	50	70,86	12,50	35,00	92,00	74,00	63,00	79,00
MMP-2 indeks bojenja - skupine	Ta	50	1,10	0,68	0,00	3,00	1,00	1,00	1,00
	T1	50	0,86	0,61	0,00	2,00	1,00	0,00	1,00
IL-8 indeks bojenja - skupine	Ta	50	0,32	0,47	0,00	1,00	0,00	0,00	1,00
	T1	50	0,30	0,46	0,00	1,00	0,00	0,00	1,00
Vrijeme prvog recidiva	Ta	50	15,55	18,97	1,00	66,00	8,00	6,00	15,50
	T1	50	11,42	14,03	1,00	56,00	7,00	4,00	10,00

	Kruskal-Wallis	df	P
Dob	6,342	1	0,012
MMP-2 indeks bojenja - skupine	3,142	1	0,076
IL-8 indeks bojenja - skupine	0,046	1	0,830
Vrijeme prvog recidiva	0,895	1	0,344

U Tablici 9 su prikazane razlike u nazočnosti i opsegu peritumorskih pukotina u pTa i pT1 urotelnim papilarnim karcinomima mokraćnog mjehura u odnosu na pojedine kvantitativne vrijednosti. Iako su prisutne razlike u svim navedenim parametrima (npr. medijan dobi u ispitanika s pukotinama koje zahvaćaju >50% cirkumferencije je 67 godina, dok je u ispitanika koji nemaju pukotine 57,5 godina) te razlike nisu statistički značajne.

Tablica 9. Razlike u nazočnosti i opsegu peritumorskih pukotina u pTa i pT1 urotelnim papilarnim karcinomima mokraćnog mjehura u odnosu na pojedine kvantitativne vrijednosti: Kruskal-Wallisov test.

		N	Aritmetička sredina	SD	Min	Max	Medijan	25. centila	75. centila
Dob	Nema	84	66,98	13,00	33,00	89,00	68,50	57,50	77,50
	<50% cirkumferencije	7	72,86	14,22	54,00	92,00	79,00	58,00	83,00
	>50% cirkumferencije	9	71,00	8,53	56,00	86,00	71,00	67,00	75,00
MMP-2 indeks bojenja	Nema	84	1,87	1,88	0,00	9,00	1,00	1,00	2,00
	<50% cirkumferencije	7	2,14	1,07	1,00	4,00	2,00	1,00	3,00
	>50% cirkumferencije	9	1,56	1,42	0,00	4,00	2,00	0,00	2,00
IL-8 indeks bojenja	Nema	84	0,45	0,75	0,00	3,00	0,00	0,00	1,00
	<50% cirkumferencije	7	0,57	0,53	0,00	1,00	1,00	0,00	1,00
	>50% cirkumferencije	9	0,11	0,33	0,00	1,00	0,00	0,00	0,00
Vrijeme prvog recidiva	Nema	35	13,57	17,05	1,00	66,00	7,00	5,00	13,00
	<50% cirkumferencije	4	8,00	3,37	3,00	10,00	9,50	6,00	10,00
	>50% cirkumferencije	5	15,60	19,37	1,00	48,00	6,00	4,00	19,00

	Kruskal-Wallis	df	P
Dob	1,70	2	0,428
MMP-2 indeks bojenja	1,42	2	0,491
IL-8 indeks bojenja	3,05	2	0,218
Vrijeme prvog recidiva	0,12	2	0,940

U Tablicama 10 i 11 prikazane su razlike između skupina pTa i pT1 urotelnih papilarnih karcinoma mokraćnog mjehura u odnosu na pojedine kategorijske vrijednosti. Utvrđeno je da se peritumorske pukotine statistički značajno češće pojavljuju u urotelnim papilarnim karcinomima pT1 stadija nego onih pTa stadija (χ^2 -test, $p < 0,001$). Također je nađena statistički značajna razlika u nazočnosti i opsegu peritumorskih pukotina u odnosu na histološki gradus tumora prema WHO klasifikaciji iz 1973. god. (χ^2 -test, $p = 0,002$), kao i WHO klasifikaciji iz 2004. god. (χ^2 -test, $p = 0,001$). Nije nađena statistički značajna razlika u broju recidiva i progresiji tumora između papilarnih urotelnih karcinoma mokraćnog mjehura pTa i pT1 stadija.

Tablica 10. Razlike između skupina pTa i pT1 urotelnih papilarnih karcinoma mokraćnog mjehura u odnosu na pojedine kategorijske vrijednosti: X^2 test.

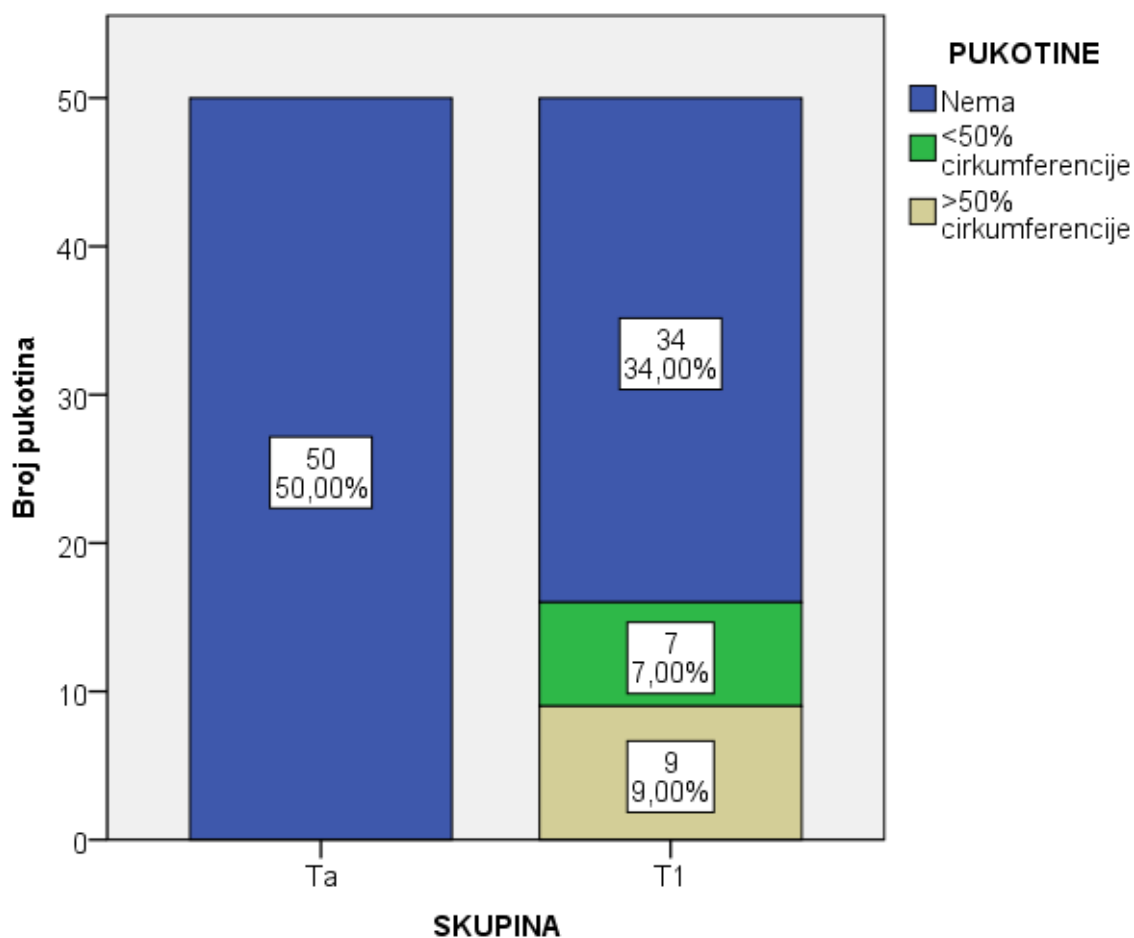
		SKUPINA			
		Ta		T1	
		N	%	N	%
PUKOTINE**	Nema	50	100,0%	34	68,0%
	<50% cirkumferencije	0	0,0%	7	14,0%
	>50% cirkumferencije	0	0,0%	9	18,0%
GRADUS (WHO 1973.)**	1	5	10,0%	0	0,0%
	2	44	88,0%	23	46,0%
	3	1	2,0%	27	54,0%
GRADUS (WHO 2004.)**	Low	37	74,0%	7	14,0%
	High	13	26,0%	43	86,0%
Spol	Muški	34	68,0%	41	82,0%
	Ženski	16	32,0%	9	18,0%
Progresija	Ne	9	45,0%	13	54,2%
	Da	11	55,0%	11	45,8%
Recidiv	Ne	30	60,0%	26	52,0%
	Da	20	40,0%	24	48,0%

* $P < 0,05$ ** $P < 0,001$

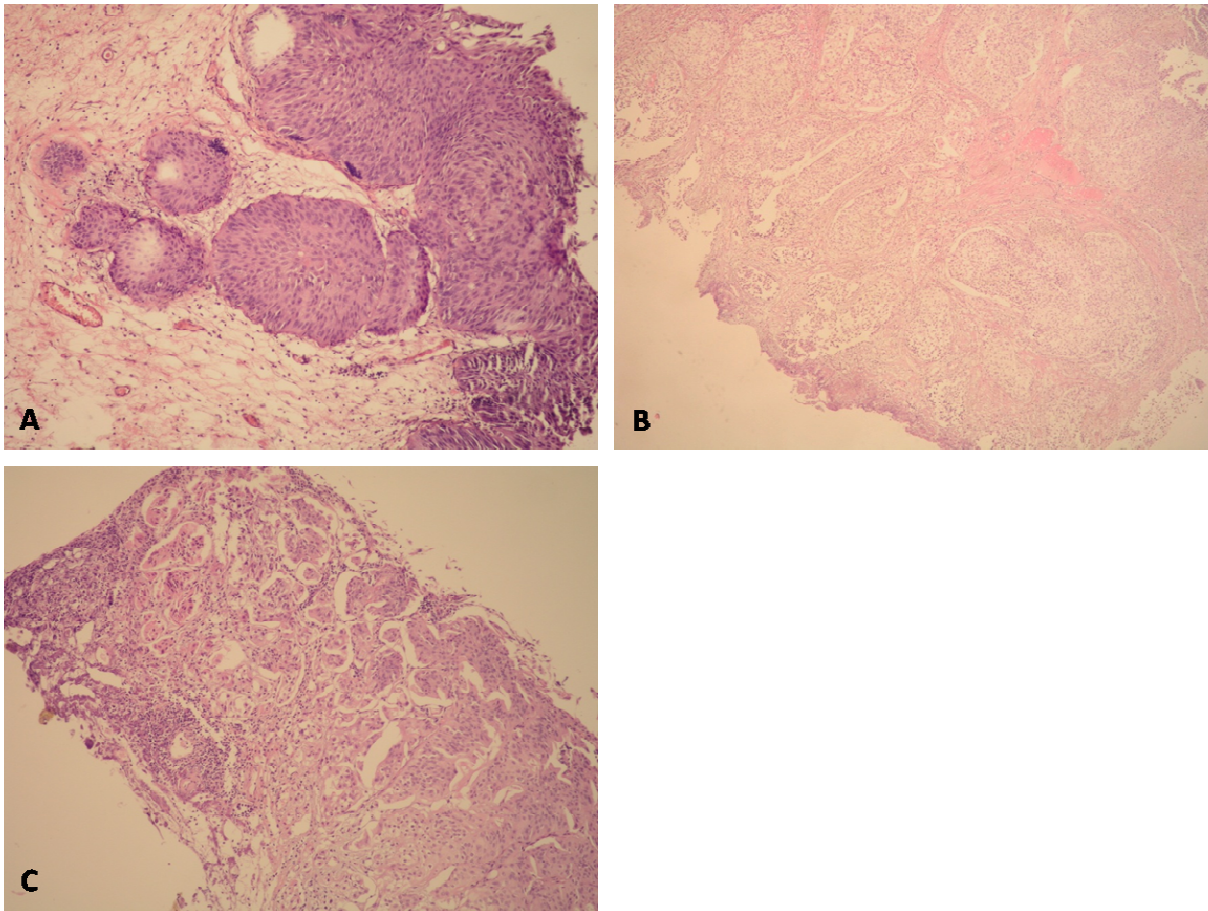
Tablica 11. Rezultati X^2 testa iz Tablice 10 (Razlike između skupina pTa i pT1 urotelnih papilarnih karcinoma mokraćnog mjehura u odnosu na pojedine kategorijske vrijednosti).

		SKUPINA
PUKOTINE**	X2 test	19,048
	df	2
	P	<0,001
GRADUS (WHO 1973.)**	X2 test	35,725
	df	2
	P	<0,001
GRADUS (WHO 2004.)**	X2 test	36,526
	df	1
	P	<0,001
Spol	X2 test	2,613
	df	1
	P	0,106
Progresija	X2 test	0,367
	df	1
	P	0,545
Recidiv	X2 test	0,649
	df	1
	P	0,420

Na slici 4 prikazane su razlike u nazočnosti i opsegu peritumorskih pukotina u pTa i pT1 urotelnim papilarnim karcinomima mokraćnog mjehura prema definiranim skupinama. Peritumorske pukotine su nađene u 16 uzoraka, od kojih su svi bili pT1 stadija. U 7 uzoraka su peritumorske pukotine obuhvaćale manje od 50% cirkumferencije žlijezda, a u 9 slučajeva više od 50% cirkumferencije. Histološki prikaz prisutnosti i opsega peritumorskih pukotina prema definiranim skupinama papilarnih urotelnih karcinoma vidljiv je na Slici 5.

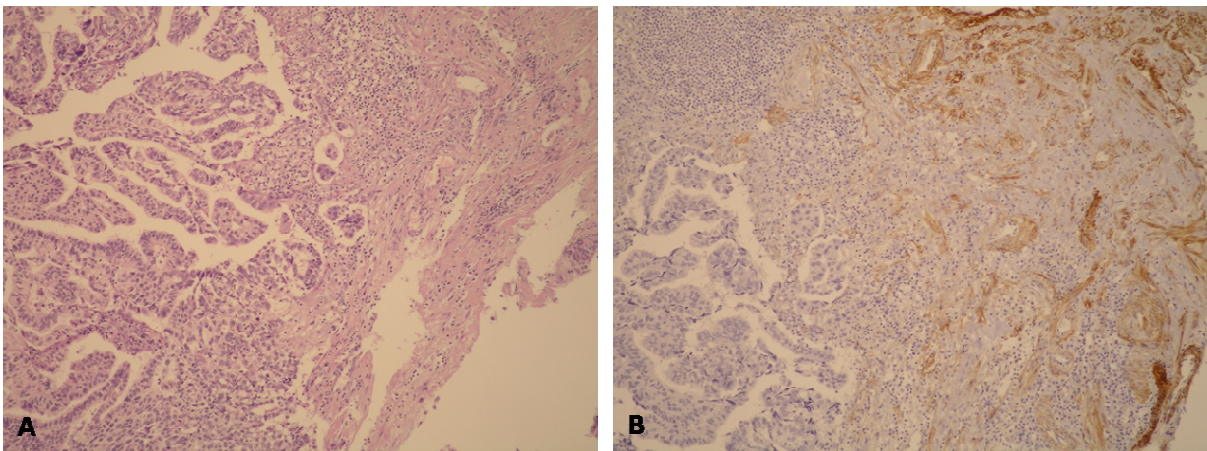


Slika 4. Razlike u nazočnosti i opsegu peritumorskih pukotina u pTa i pT1 urotelnim papilarnim karcinomima mokraćnog mjehura.

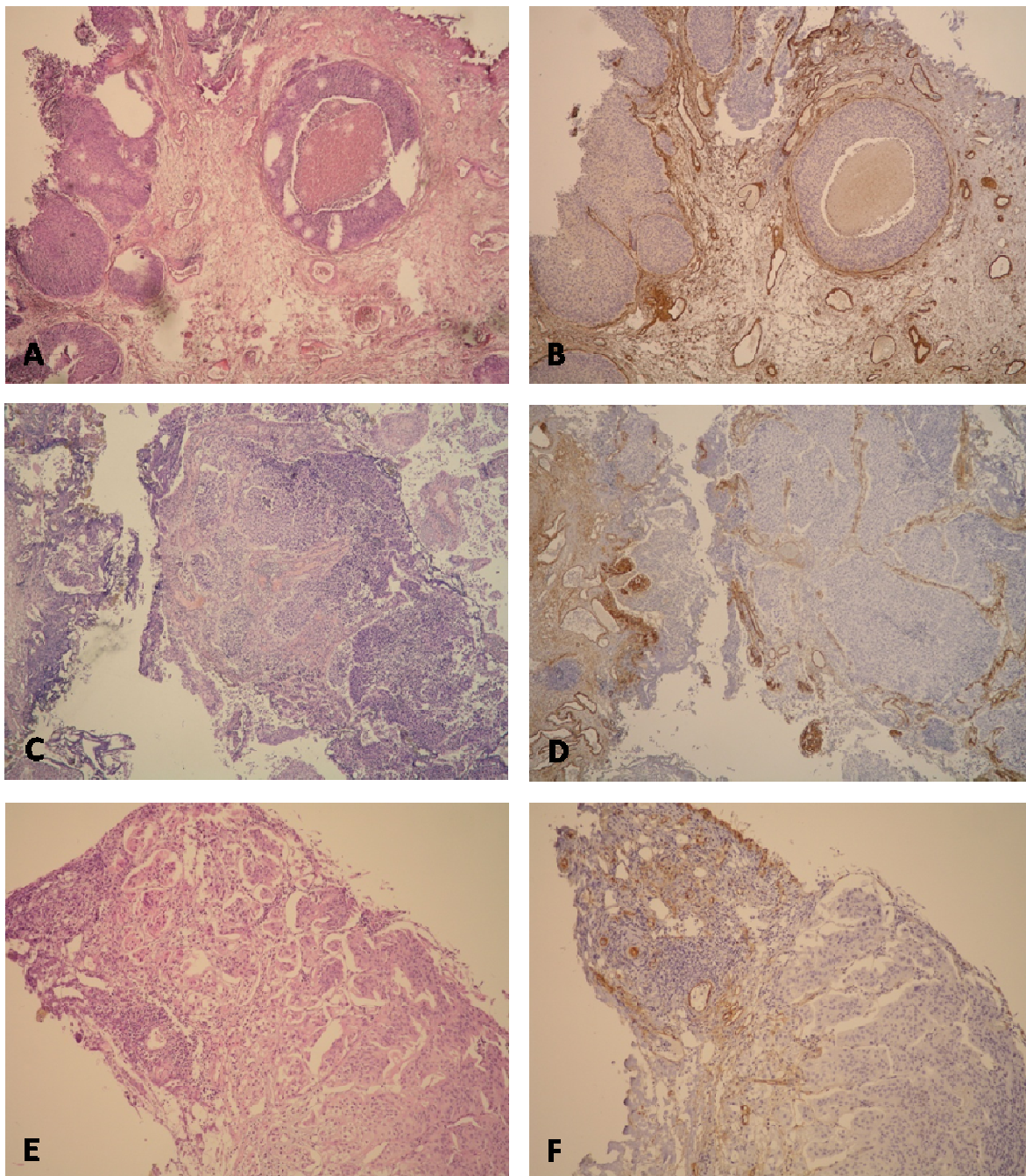


Slika 5. Prisutnost i opseg peritumorskih pukotina oko gnijezda u lamini propriji. A) pTa urotelni papilarni karcinom s neinvazivnim gnijezdima u lamini propriji oko kojih nema pukotina (HE x40); B) pT1 urotelni papilarni karcinom s invazivnim gnijezdima u lamini propriji oko kojih se vide pukotine u manje od 50% cirkumferencije (HE x40); C) pT1 urotelni papilarni karcinom s invazivnim gnijezdima u lamini propriji oko kojih se vide pukotine u više od 50% cirkumferencije (HE x40).

Kako bismo dokazali da su gnijezda u lamini propriji oko kojih se nalaze pukotine zaista invazivna, koristili smo imunohistokemijsko bojenje na kolagen IV koji je sastavni dio bazalnih membrana. Time smo također isključili i limfovaskularnu invaziju, obzirom da se kolagen IV nalazi i u bazalnoj membrani limfovaskularnih prostora (Slika 6). U dva uzorka pTa karcinoma oko nekoliko gnijezda su bile vidljive pukotine, ali obzirom da je imunohistokemijskim bojenjem na kolagen IV dokazana očuvanost bazalne membrane, te su pukotine smatrane artefaktom (Slika 7).



Slika 6. Imunohistokemijsko bojenje na kolagen IV u urotelnom papilarnom karcinomu mokraćnog mjehura stadija pT1. Oko peritumorskih pukotina nema bazalne membrane, dok se u okolnom tkivu vide krvne žile čija su bazalne membrane i mišićni sloj pozitivni na kolagen IV. Ovim bojenjem je ujedno isključeno postojanje limfovaskularne invazije (A – HE x 100, B – kolagen 4 x 100).



Slika 7. Dokaz invazivne odnosno neinvazivne naravi gnijezda u lamini propriji prikazom bazalne membrane imunohistokemijskim bojenjem na kolagen IV. Na prikazima se uočava i bazalna membrana limfovaskularnih prostora. A&B) pTa urotelni papilarni karcinom s neinvazivnim gnijezdom u lamini propriji; C&D) pTa urotelni papilarni karcinom s neinvazivnim gnijezdima u lamini propriji oko kojih se mjestimice vide artefaktualne pukotine; E&F) pT1 urotelni papilarni karcinom s invazivnim gnijezdima u lamini propriji oko kojih se vide retrakcijske pukotine. Izostanak bojenja na kolagen IV potvrdili smo

invazivnost tumorskih gnijezda te isključili limfokapilarnu invaziju. (A, C, E – HE x40; B, D, F – kolagen IV x 40).

U Tablicama 12 i 13 su prikazane razlike u nazočnosti i opsegu peritumorskih pukotina u pTa i pT1 urotelnim papilarnim karcinomima mokraćnog mjehura u odnosu na pojedine kategorijske kliničke vrijednosti. Vidljivo je da ispitanici koji imaju veći opseg peritumorskih pukotina u pravilu imaju i veći gradus tumora prema staroj (WHO 1973) i novoj klasifikaciji (WHO 2004). Svih 16 bolesnika (100%) koji su imali peritumorske pukotine (bez obzira na opseg) bili su visokog histološkog gradusa prema WHO klasifikaciji iz 2004. godine, što je dodatno prikazano na Slici 8. Nije nađena statistički značajna razlika između pojedinih podskupina temeljenih na postojanju peritumorskih pukotina i spola te pojave recidiva i progresije tumora

Tablica 12. Razlike u nazočnosti i opsegu peritumorskih pukotina u pTa i pT1 urotelnim papilarnim karcinomima mokraćnog mjehura u odnosu na pojedine kategorijske kliničke vrijednosti: X² test.

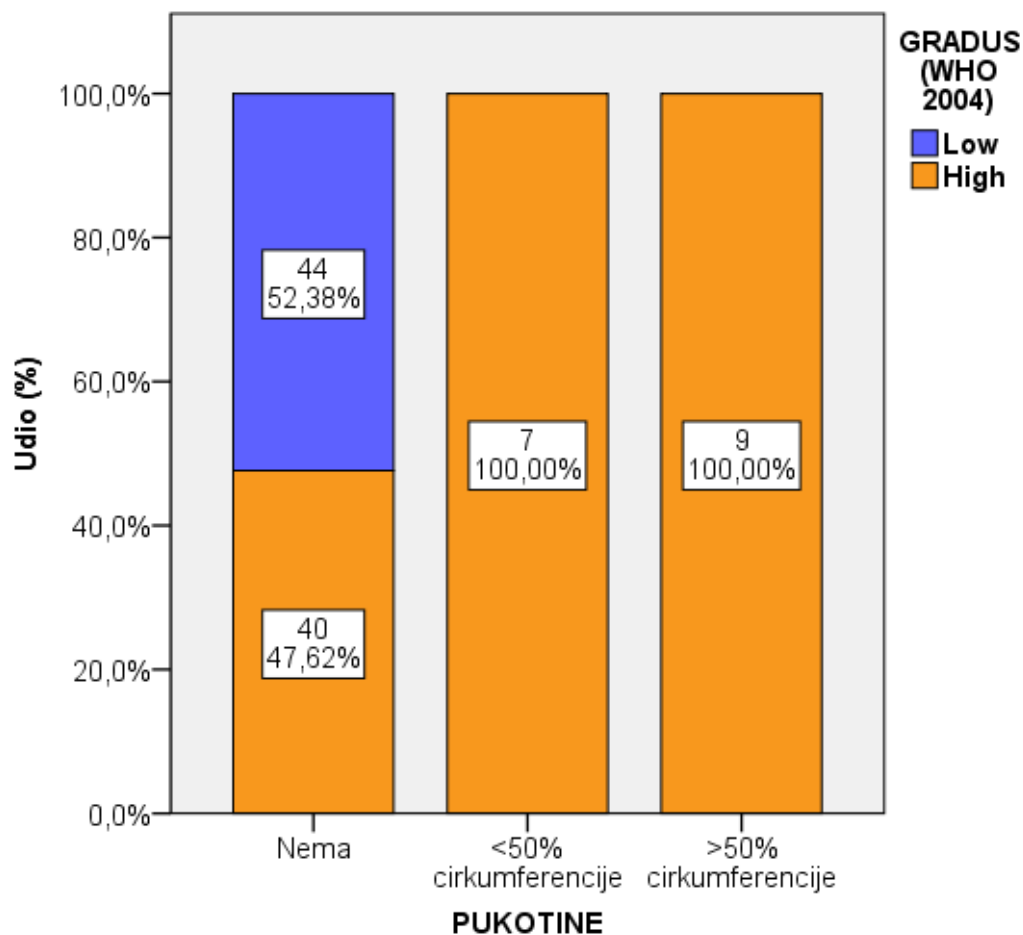
		PUKOTINE					
		Nema		<50% cirkumferencije		>50% cirkumferencije	
		N	%	N	%	N	%
GRADUS (WHO 1973.)*	1	5	6,0%	0	0,0%	0	0,0%
	2	62	73,8%	3	42,9%	2	22,2%
	3	17	20,2%	4	57,1%	7	77,8%
GRADUS (WHO 2004.)*	Low	44	52,4%	0	0,0%	0	0,0%
	High	40	47,6%	7	100,0%	9	100,0%
Spol	Muški	61	72,6%	6	85,7%	8	88,9%
	Ženski	23	27,4%	1	14,3%	1	11,1%
Recidiv	Ne	49	58,3%	3	42,9%	4	44,4%
	Da	35	41,7%	4	57,1%	5	55,6%
Progresija	Ne	17	48,6%	3	75,0%	2	40,0%
	Da	18	51,4%	1	25,0%	3	60,0%

*X² test; P<0,05

Tablica 13. Rezultati X^2 testiranja iz Tablice 12 (Razlike u nazočnosti i opsegu peritumorskih pukotina u pTa i pT1 urotelnim papilarnim karcinomima mokraćnog mjehura u odnosu na pojedine kategorijske kliničke vrijednosti).

		PUKOTINE
GRADUS (WHO 1973.)*	X2 test	16,731
	df	4
	P	0,002
GRADUS (WHO 2004.)*	X2 test	14,966
	df	2
	P	0,001
Spol	X2 test	1,608
	df	2
	P	0,447
Recidiv	X2 test	1,164
	df	2
	P	0,559
Progresija	X2 test	1,229
	df	2
	P	0,541

Slika 8. Razlike u nazočnosti i opsegu peritumorskih pukotina u pTa i pT1 urotelnim papilarnim karcinomima mokraćnog mjehura u odnosu na gradus tumora prema WHO klasifikaciji iz 2004. godine.



U tablicama 14 i 15 prikazana je razlika izraženosti MMP-2 u navedenim skupinama pacijenata u odnosu na promatrane kliničke varijable. Pozitivna imunohistokemijska reakcija na MMP-2 nađena je u ukupno 42 slučaja pTa karcinoma i 37 slučajeva pT1 karcinoma, pri čemu je najveći broj karcinoma pTa stadija imao umjereni imunohistokemijski indeks bojenja, a najveći broj karcinoma pT1 stadija slab imunohistokemijski indeks bojenja. Nije utvrđena statistički značajna razlika u izraženosti MMP-2 između karcinoma mokraćnog mjehura pTa i pT1 stadija, kao niti karcinoma različitih gradusa, spola, izraženosti IL-8 ili broja recidiva i progresije.

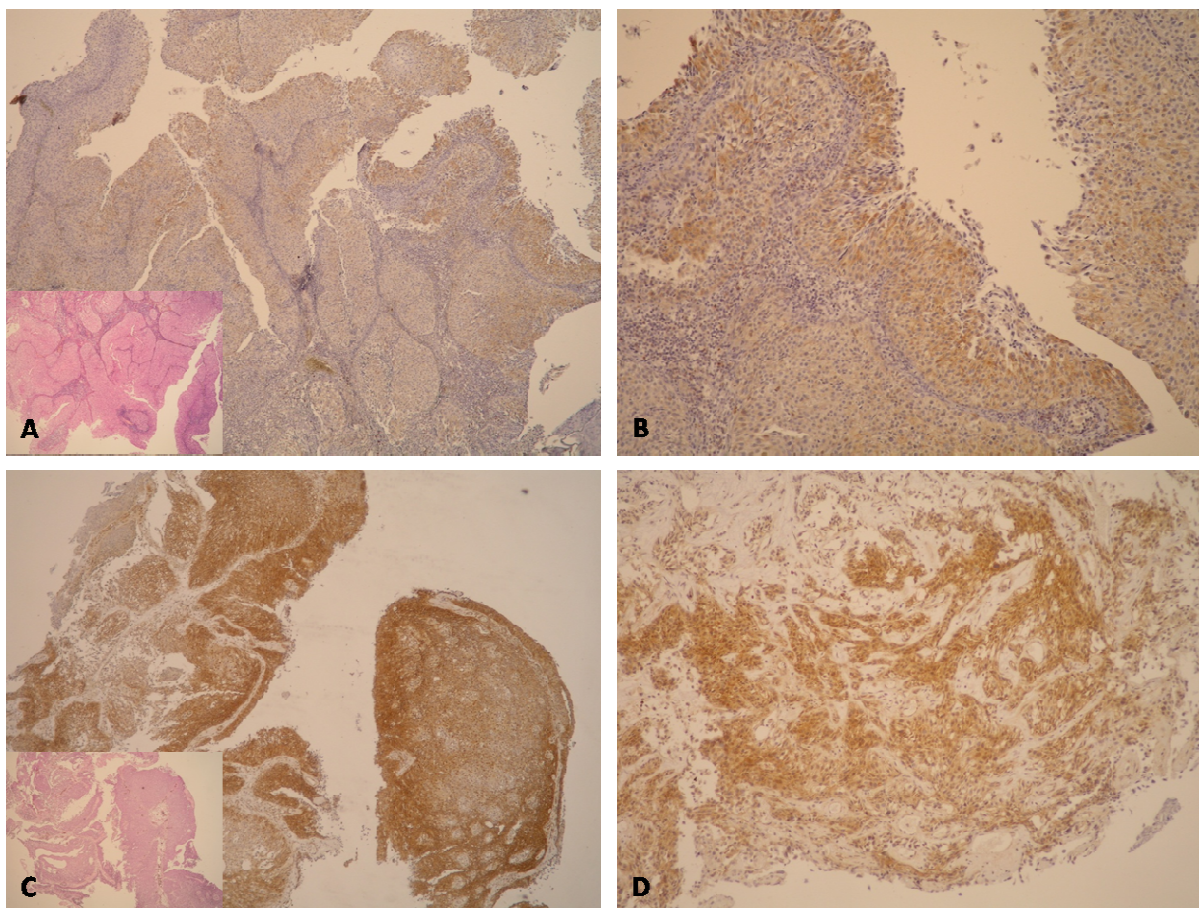
Tablica 14. Razlike u izraženosti matriksne metaloproteinaze 2 u pTa i pT1 urotelnim papilarnim karcinomima mokraćnog mjehura u odnosu na promatrane kliničke varijable: X^2 test.

		MMP-2 indeks bojenja - skupine							
		Nema reakcije		Slaba reakcija		Umjerena reakcija		Jaka reakcija	
		N	%	N	%	N	%	N	%
SKUPINA	Ta	8	38,1%	30	49,2%	11	64,7%	1	100,0%
	T1	13	61,9%	31	50,8%	6	35,3%	0	0,0%
GRADUS (WHO 1973.)	1	1	4,8%	4	6,6%	0	0,0%	0	0,0%
	2	10	47,6%	40	65,6%	16	94,1%	1	100,0%
	3	10	47,6%	17	27,9%	1	5,9%	0	0,0%
GRADUS (WHO 2004.)	Low	9	42,9%	26	42,6%	8	47,1%	1	100,0%
	High	12	57,1%	35	57,4%	9	52,9%	0	0,0%
Spol	Muški	19	90,5%	43	70,5%	13	76,5%	0	0,0%
	Ženski	2	9,5%	18	29,5%	4	23,5%	1	100,0%
IL-8 indeks bojenja - skupine	Nema reakcije	20	95,2%	38	62,3%	11	64,7%	0	0,0%
	Slaba reakcija	1	4,8%	23	37,7%	6	35,3%	1	100,0%
Recidiv	Ne	15	71,4%	31	50,8%	10	58,8%	0	0,0%
	Da	6	28,6%	30	49,2%	7	41,2%	1	100,0%
Progresija	Ne	3	50,0%	16	53,3%	3	42,9%	0	0,0%
	Da	3	50,0%	14	46,7%	4	57,1%	1	100,0%

Tablica 15. Rezultati χ^2 testiranja iz Tablice 14 (Razlike u izraženosti MMP-2 u pTa i pT1 urotelnim papilarnim karcinomima mokraćnog mjehura u odnosu na promatrane kliničke varijable).

		MMP-2 indeks bojenja - skupine
SKUPINA	X2 test	3,677
	df	3
	P	0,298
GRADUS (WHO 1973.)	X2 test	10,560
	df	6
	P	0,103
GRADUS (WHO 2004.)	X2 test	1,395
	df	3
	P	0,707
Spol	X2 test	6,363
	df	3
	P	0,095
IL-8 indeks bojenja – skupine	X2 test	10,413
	df	3
	P	0,015
Recidiv	X2 test	4,021
	df	3
	P	0,259
Progresija	X2 test	1,276
	df	3
	P	0,735

Na slici 9 nalazi se histološki prikaz izraženosti MMP-2 u tumorskim stanicama urotelnih papilarnih karcinoma pTa i pT1 stadija, koja je uočena kao granularno citoplazmatsko bojenje.



Slika 9. Imunohistokemijski prikaz izraženosti matriksne metaloproteinaze 2. U oba slučaja prikazan je jak intenzitet reakcije, ali je postotak pozitivnih stanica na cijelom prerezu bio različit. A&B) jak intenzitet reakcije na MMP-2 u pTa urotelnom papilarnom karcinomu, uz >50% pozitivnih tumorskih stanica (A – MMP-2 x40, umetak: HEx40; B – MMP-2 x100). C&D) jak intenzitet reakcije na MMP-2 u pT1 urotelnom papilarnom karcinomu, uz >10-50% pozitivnih stanica na cijelom prerezu (nije prikazano) (C - MMP-2 x40, umetak: HEx40; D – MMP-2 x100).

U Tablicama 16 i 17 prikazana je usporedba nazočnosti i opsega peritumorskih pukotina s izraženošću MMP-2. Nije utvrđena statistički značajna razlika između tumora s ili bez peritumorskih pukotina i izraženosti MMP-2, prikazane kao postotak pozitivnih stanica, intenzitet bojenja ili zbirno kao imunohistokemijski indeks bojenja.

Tablica 16. Usporedba nazočnosti i opsega peritumorskih pukotina s izraženošću matriksne metaloproteinaze 2: X^2 test

		PUKOTINE					
		Nema		<50% cirkumferencije		>50% cirkumferencije	
		N	%	N	%	N	%
MMP-2 %	Bez pozitivnih stanica	18	21,4%	0	0,0%	3	33,3%
	<10%	34	40,5%	2	28,6%	2	22,2%
	10-50%	24	28,6%	4	57,1%	4	44,4%
	>50%	8	9,5%	1	14,3%	0	0,0%
MMP-2 intenzitet	Nema reakcije	18	21,4%	0	0,0%	3	33,3%
	Slaba reakcija	44	52,4%	6	85,7%	4	44,4%
	Umjerena reakcija	19	22,6%	1	14,3%	1	11,1%
	Jaka reakcija	3	3,6%	0	0,0%	1	11,1%
MMP-2 indeks bojenja	0	18	21,4%	0	0,0%	3	33,3%
	1	28	33,3%	2	28,6%	1	11,1%
	2	20	23,8%	3	42,9%	3	33,3%
	3	2	2,4%	1	14,3%	1	11,1%
	4	8	9,5%	1	14,3%	1	11,1%
	6	7	8,3%	0	0,0%	0	0,0%
	9	1	1,2%	0	0,0%	0	0,0%
MMP-2 indeks bojenja - skupine	Nema reakcije	18	21,4%	0	0,0%	3	33,3%
	Slaba reakcija	50	59,5%	6	85,7%	5	55,6%
	Umjerena reakcija	15	17,9%	1	14,3%	1	11,1%
	Jaka reakcija	1	1,2%	0	0,0%	0	0,0%

Tablica 17. Rezultati X^2 testiranja iz Tablice 16 (Usporedba nazočnosti i opsega peritumorskih pukotina s izraženošću matriksne metaloproteinaze 2).

		PUKOTINE
MMP-2 %	X2 test	6,198
	df	6
	P	0,401
MMP-2 intenzitet	X2 test	5,757
	df	6
	P	0,451
MMP-2 indeks bojenja	X2 test	9,767
	df	12
	P	0,636
MMP-2 indeks bojenja - skupine	X2 test	3,345
	df	6
	P	0,765

Pozitivna imunohistokemijska reakcija na IL-8 nađena je u ukupno 16 slučajeva pTa karcinoma i 15 slučajeva pT1 karcinoma, međutim u svim slučajevima je imunohistokemijski indeks bojenja bio od 1 do 3, odnosno slab. U Tablicama 18 i 19 prikazana je usporedba nazočnosti i opsega peritumorskih pukotina s izraženošću IL-8. Nije utvrđena statistički značajna razlika između tumora s ili bez peritumorskih pukotina i izraženosti IL-8, prikazane kao postotak pozitivnih stanica, intenzitet bojenja ili zbirno kao imunohistokemijski indeks bojenja.

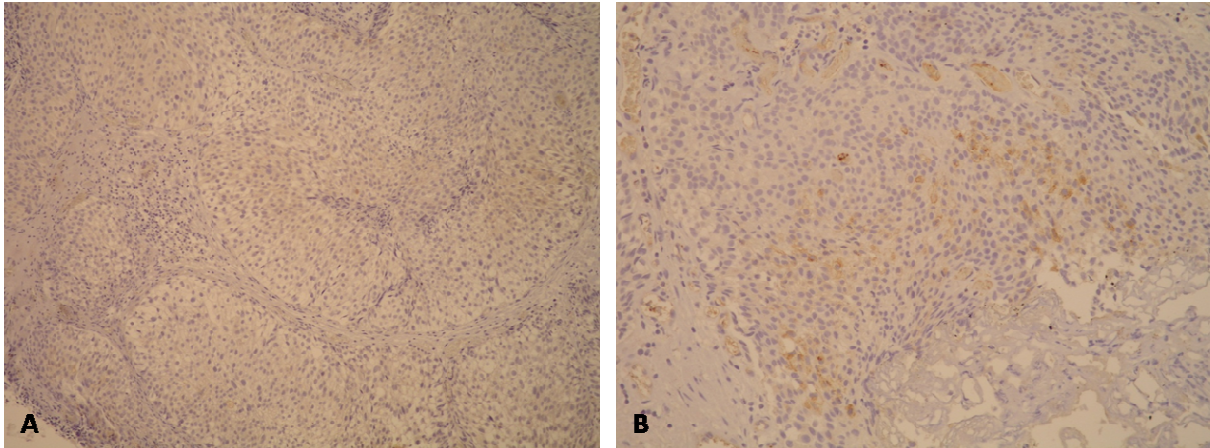
Tablica 18. Usporedba nazočnosti i opsega peritumorskih pukotina s izraženošću interleukina 8: χ^2 test

		PUKOTINE					
		Nema		<50% cirkumferencije		>50% cirkumferencije	
		N	%	N	%	N	%
IL-8 %	Bez pozitivnih stanica	58	69,0%	3	42,9%	8	88,9%
	<10%	20	23,8%	4	57,1%	1	11,1%
	10-50%	5	6,0%	0	0,0%	0	0,0%
	>50%	1	1,2%	0	0,0%	0	0,0%
IL-8 intenzitet	Nema reakcije	58	69,0%	3	42,9%	8	88,9%
	Slaba reakcija	21	25,0%	4	57,1%	1	11,1%
	Umjerena reakcija	5	6,0%	0	0,0%	0	0,0%
	Jaka reakcija	0	0,0%	0	0,0%	0	0,0%
IL-8 indeks bojenja	0	58	69,0%	3	42,9%	8	88,9%
	1	15	17,9%	4	57,1%	1	11,1%
	2	10	11,9%	0	0,0%	0	0,0%
	3	1	1,2%	0	0,0%	0	0,0%
IL-8 indeks bojenja - skupine	Nema reakcije	58	69,0%	3	42,9%	8	88,9%
	Slaba reakcija	26	31,0%	4	57,1%	1	11,1%
	Umjerena reakcija	0	0,0%	0	0,0%	0	0,0%
	Jaka reakcija	0	0,0%	0	0,0%	0	0,0%

Tablica 19. Rezultati X^2 testiranja iz Tablice 18 (Usporedba nazočnosti i opsega peritumorskih pukotina s izraženošću interleukina 8).

		PUKOTINE
IL-8 %	X2 test	5,987
	df	6
	P	0,425
IL-8 intenzitet	X2 test	5,573
	df	4
	P	0,233
IL-8 indeks bojenja	X2 test	8,682
	df	6
	P	0,192
IL-8 indeks bojenja - skupine	X2 test	3,901
	df	2
	P	0,142

Na slici 10 nalazi se histološki prikaz izraženosti IL-8 u tumorskim stanicama urotelnih papilarnih karcinoma pTa i pT1 stadija, koja je uočena kao granularno citoplazmatsko bojenje.



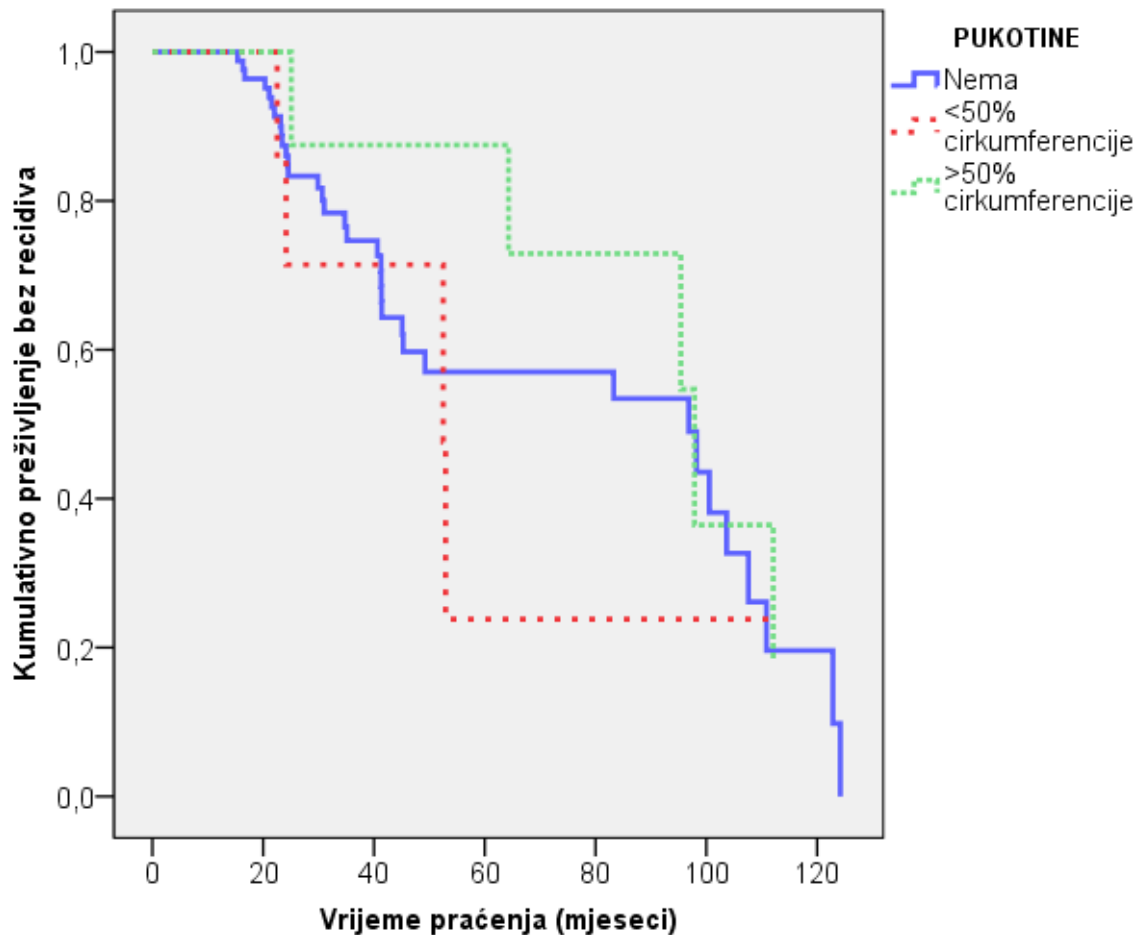
Slika 10. Prikaz imunohistokemijske izraženosti interleukina 8. A) pTa urotelni papilarni karcinom sa slabom izraženošću IL-8 u >50% tumorskih stanica (IL8 x 100). B) pT1 urotelni papilarni karcinom s umjereno jakom izraženošću IL-8 u < 10% tumorskih stanica (IL-8 x 100).

U Tablici 20 prikazana je korelacija histološkog gradusa tumora prema WHO klasifikacijama iz 1973. i 2004. god. s peritumorskim pukotinama, izraženošću MMP-2 i izraženošću IL-8. Značajna pozitivna korelacija nađena je između opsega pukotina i gradusa tumora ($\rho=0,385$, $P<0,001$, odnosno $\rho=0,394$, $P<0,001$), što znači da su veće pukotine značajno povezane s većim gradusom (kao i na Slici 8). Također, zabilježena je značajna negativna korelacija između MMP-2 indeksa bojenja ($\rho=-0,241$, $P<0,001$), ali samo s gradusom prema WHO klasifikaciji iz 1973. god.

Tablica 20. Povezanost histološkog gradusa tumora s peritumorskim pukotinama, izraženošću MMP-2 i IL-8: Spearmanov koeficijent korelacije

		GRADUS (WHO 1973.)	GRADUS (WHO 2004.)
MMP-2 indeks bojenja	rho	-0,241	-0,045
	P	0,016	0,660
	N	100	100
IL-8 indeks bojenja	rho	-0,077	-0,082
	P	0,447	0,416
	N	100	100
Pukotine	rho	0,394	0,385
	P	<0,001	<0,001
	N	100	100

Na Slici 11 prikazana je analiza pojave recidiva obzirom na prisutnost i opseg peritumorskih pukotina. Kaplan-Meierova krivulja nije bila značajna (log-rank test, $P=0,796$) te se opseg peritumorskih pukotina ne može značajno povezati s pojavom recidiva. U Tablici 21 prikazani su medijani vremena preživljenja u mjesecima obzirom na pojavnost i opseg peritumorskih pukotina, pri čemu nema značajnih razlika između pacijenata s karcinomima s ili bez peritumorskih pukotina.



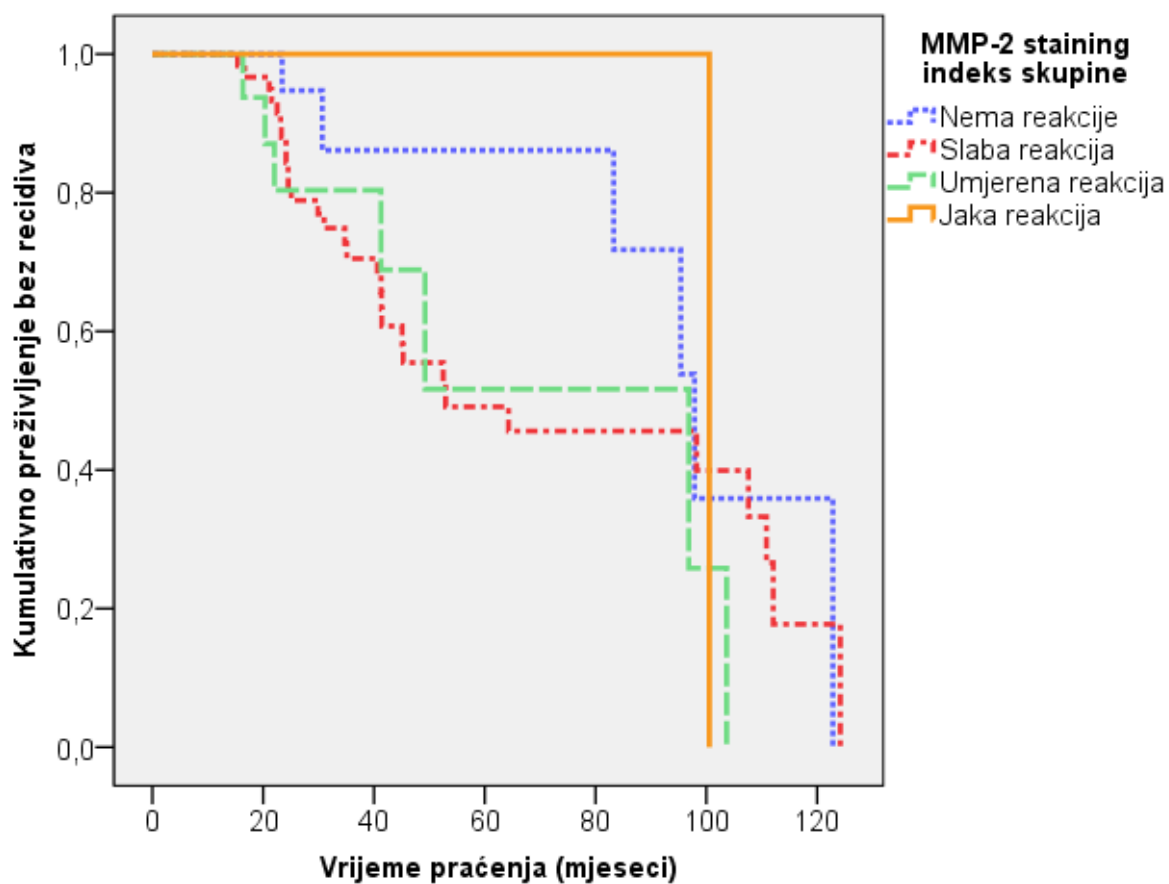
	X2 test	df	P
Log Rank (Mantel-Cox)	0,457	2	0,796

Slika 11. Analiza pojave recidiva obzirom na peritumorske pukotine: Kaplan-Meierova krivulja preživljenja i log rank test.

Tablica 21. Medijani vremena preživljenja u mjesecima (do pojave recidiva ili do kraja praćenja) obzirom na pojavnost i opseg peritumorskih pukotina.

Peritumorske pukotine	Medijan			
	Predviđanje	Standardna greška	95% CI	
			Donji	Gornji
Nema	96,83	28,82	40,34	153,32
<50% cirkumferencije	52,50	13,62	25,80	79,20
>50% cirkumferencije	97,87	18,42	61,76	133,97
Ukupno	95,40	21,22	53,81	136,99

Na Slici 12 je prikazana analiza pojave recidiva obzirom na izraženost matriksne metaloproteinaze 2. Kaplan-Meierova krivulja nije bila značajna (log-rank test, $P=0,478$) te se izraženost MMP-2 ne može značajno povezati s pojavom recidiva. U Tablici 22 prikazani su medijani vremena preživljenja u mjesecima obzirom na izraženost MMP-2, pri čemu nema značajnih razlika između pacijenata s karcinomima koji pokazuju i ne pokazuju izraženost MMP-2.



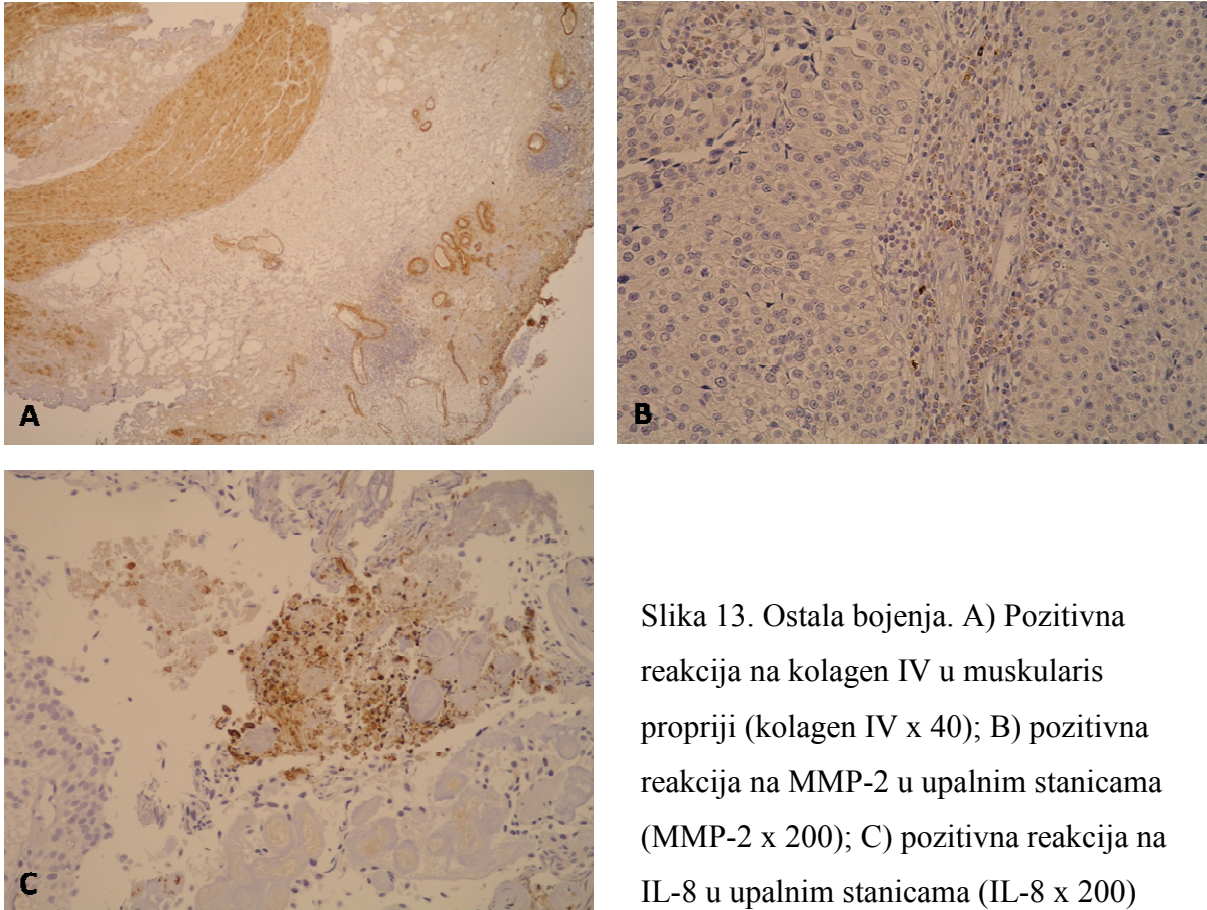
	X2 test	df	P
Log Rank (Mantel-Cox)	2,484	3	0,478

Slika 12. Analiza pojave recidiva obzirom na izraženost matriksne metaloproteinaze 2: Kaplan-Meierova krivulja preživljenja i log rank test.

Tablica 22. Medijani vremena preživljenja u mjesecima (do pojave recidiva ili do kraja praćenja) obzirom na izraženost matriksne metaloproteinaze 2.

MMP-2 staining indeks skupine	Medijan mjeseci			
	Predviđanje	Standardna greška	95% CI	
			Donji	Gornji
Nema reakcije	97,87	7,93	82,32	113,42
Slaba reakcija	52,93	26,44	1,12	104,75
Umjerena reakcija	96,83	26,32	45,25	148,42
Jaka reakcija	100,53	.	.	.
Ukupno	95,40	21,22	53,81	136,99

Osim opisanih i analiziranih reakcija na kolagen IV u bazalnim membranama te MMP-2 i IL-8 u tumorskim stanicama, uočene su i reakcije na kolagen IV u muskularis propriji te na MMP-2 i IL-8 u upalnim stanicama, što je prikazano na Slici 13.



Slika 13. Ostala bojenja. A) Pozitivna reakcija na kolagen IV u muskularis propriji (kolagen IV x 40); B) pozitivna reakcija na MMP-2 u upalnim stanicama (MMP-2 x 200); C) pozitivna reakcija na IL-8 u upalnim stanicama (IL-8 x 200)

6. RASPRAVA

Karcinom mokraćnog mjehura se s udjelom od 3% nalazi na sedmom mjestu po učestalosti među karcinomima, ali ima najveće ukupne troškove liječenja po pacijentu od svih karcinoma (9, 13). Ovisno o zemlji, troškovi liječenja karcinoma mokraćnog mjehura od dijagnoze do smrti iznose između 89.287 i 202.203 dolara po pacijentu (136). Većinu karcinoma mokraćnog mjehura čine neinvazivni ili plitko invazivni urotelni papilarni karcinomi niskog gradusa, koji recidiviraju u čak do 80% slučajeva, pa ta skupina čini i najveći udio troškova liječenja (9).

Obzirom na često termičko oštećenje i nepravilnu orijentaciju uzoraka dobivenih transuretralnom resekcijom te ponekad jaku upalnu reakciju u stromi tumora, razlikovanje neinvazivnih (pTa) i plitko invazivnih (pT1) urotelnih papilarnih karcinoma može predstavljati značajne poteškoće. U ovom istraživanju željelo se utvrditi da li peritumorske pukotine mogu poslužiti kao pomoćni dijagnostički kriterij u navedenim dvojbjenim slučajevima, odnosno da li njihova prisutnost može govoriti u prilog postojanja invazije. Peritumorske pukotine opisane su u brojnim tumorima, imunohistokemijski se jasno mogu razlikovati od limfovaskularne invazije, a njihova dijagnostička i prognostička vrijednost detaljnije je analizirana u karcinomima dojke i prostate (97, 103, 137-139).

Prisutnost peritumorskih pukotina u karcinomu mokraćnog mjehura je slabo istražena i uglavnom analizirana u smislu artefakta koji se može pogrešno interpretirati kao vaskularna invazija (105, 106). U radovima Larsena i sur. (105) te Ramanija i sur. (106) za vizualizaciju endotelnih stanica i potvrdu limfovaskularne invazije korišteni su imunohistokemijski markeri (von Willebrandov faktor, *Ulex europaeus* aglutinin, QBEND/10), čime je pokazano da se limfovaskularna invazija nalazi u vrlo malom broju T1 karcinoma te da se na HE rezovima fibroblasti koji okružuju tumorska gnijezda retrahirana od lamine proprije često krivo interpretiraju kao endotelne stanice.

Peritumorske pukotine su također jedno od karakterističnih obilježja posebne histološke varijante urotelnog karcinoma mokraćnog mjehura, mikropapilarnog karcinoma. Ovi karcinomi su najčešće visokog gradusa i invadiraju mišić, a karakteristična invazivna komponenta građena od sitnih nakupina tumorskih stanica koje se nalaze unutar lakunarnih prostora obično čini više od 10% tumora (69, 140). Važnost razlikovanja konvencionalnog

urotelnog papilarnog karcinoma s izraženim peritumorskim pukotinama od mikropapilarne varijante urotelnog karcinoma leži u različitim prognostičkim pokazateljima, a time i razlikama u liječenju (141). Mikropapilarna varijanta urotelnog karcinoma smatra se znatno agresivnijim oblikom, pa urolozi preporučuju ranu cistektomiju u pacijenata u kojih se nalazi invazija tumora u laminu propriju (142). Sangoi i sur. (107) istražili su mogućnost razlikovanja ova dva tipa urotelnih karcinoma koristeći imunohistokemijske markere MUC1, Ca125 i Her2/neu, koji su ranije identificirani u mikropapilarnim karcinomima raznih lokalizacija (107, 143, 144). Ovi markeri su bili češće izraženi u mikropapilarnoj varijanti urotelnog karcinoma nego u konvencionalnom karcinomu s izraženim peritumorskim pukotinama, međutim ta razlika nije bila statistički značajna.

U ovom istraživanju su peritumorske pukotine kao znak invazije nađene jedino u pT1 karcinomima, u ukupno 16 od 50 slučajeva (32%), a invazivnost gnijezda s pukotinama je potvrđena izostankom reakcije na kolagen IV. U dva uzorka pTa karcinoma te u jednom uzorku pT1 karcinoma, oko nekoliko gnijezda su bile vidljive pukotine koje su, obzirom na dokazano postojanje bazalne membrane pozitivnom reakcijom na kolagen IV, smatrane artefaktom. Osim toga, navedena neinvazivna gnijezda u pTa i pT1 karcinomima s artefaktualnim pukotinama su bila i morfološki drugačija, veća i pravilnija od invazivnih gnijezda u pT1 karcinomima, što također govori u prilog njihovoj benignoj naravi. Kao jedan od pomoćnih dijagnostičkih kriterija u diferencijaciji pTa i pT1 karcinoma u literaturi se navodi i prisutnost kapilarnih prostora oko neinvazivnih gnijezda (15). Navedeni vaskularni prostori su uočeni oko neinvazivnih gnijezda u lamini propriji i u ovom istraživanju, a ponekad se mogu vidjeti toliko blizu tumorskih gnijezda da se na malom povećanju doima kako se radi o pukotinama. Međutim, imunohistokemijskim bojenjem s kolagenom IV kapilarni prostori postaju jasno vidljivi.

U manjem broju istraživanja peritumorske pukotine su promatrane i u *in situ* lezijama, gdje se pojavljuju sa značajnije manjom učestalošću i u manjem opsegu nego u invazivnim karcinomima te u pravilu zauzimaju manje od 50% cirkumferencije žlijezda (100). U radu Krušlina i sur. (100) peritumorske pukotine su uočene u tek 18% uzoraka prostatične intraepitelne neoplazije (PIN), u usporedbi s čak 90% uzoraka adenokarcinoma prostate, pri čemu su u svim slučajevima pukotine u PIN-u zauzimale manje od 50% cirkumferencije žlijezda. Obzirom da je u navedenom istraživanju bazalni sloj stanica u žlijezdama s PIN-om prikazan imunohistokemijski pomoću p63 bio kontinuiran ili diskontinuiran, dok je potpuno

odsutan bio samo u uzorcima adenokarcinoma prostate, potvrđeno je da pukotine oko tih žlijezda zaista nisu znak invazivnosti tumora. Jednako tome, i u ovom istraživanju u tri uzorka su uočene peritumorske pukotine oko neinvazivnih gnijezda, međutim u dva uzorka su zauzimala više od 50% cirkumferencije žlijezda, a u jednom manje od 50% cirkumferencije.

Retrakcijske pukotine kao karakteristika invazivnosti tumora su opisane i u *in situ* karcinomu mokraćnog mjehura s mikroinvazijom, odnosno invazijom u laminu propriju manjom od 2 mm. U radu McKenneyja i sur. (145) oko 80% mikroinvazivnih *in situ* karcinoma je sadržavalo pukotine oko invazivnih žarišta (pojedinačne ili manje nakupine atipičnih stanica), koja su nalikovala žarištima limfovaskularne invazije, što je isključeno izostankom imunohistokemijske reakcije na CD34, marker endotelih stanica.

U adenokarcinomu prostate su peritumorske pukotine najjače izražene u Gleason gradusu 3, dok je u karcinomu dojke nađena pozitivna korelacija između opsega peritumorskih pukotina i gradusa tumora (104, 137). U ovom istraživanju je nađena pozitivna korelacija između nazočnosti i opsega peritumorskih pukotina i histološkog gradusa tumora prema WHO klasifikacijama iz 1973. i 2004. god., što znači da su karcinomi višeg gradusa imali opsežnije pukotine oko tumorskih gnijezda. Općenito karcinomi višeg gradusa imaju veći rizik recidiva i progresije u invazivni karcinom, za što je nužna razgradnja bazalne membrane i pregradnja ekstracelularnog matriksa. Stoga je moguće da stvaranje peritumorskih pukotina čini jedan od koraka u ovom procesu.

Veliki broj karcinoma ostaje na razini intraepitelne lezije i nikada ne progredira u invazivni oblik, iako je većina genetskih promjena koje se nalaze u invazivnim i metastatskim karcinomima već prisutna u premalignim lezijama (146, 147). Jedno od ekstremnih objašnjenja ovog fenomena jest da niti jedna od prisutnih mutacija nije sama po sebi sposobna potaknuti progresiju karcinoma, nego su promjene u okruženju tumora odgovorne za njegov daljnji rast (148, 149). Iako se prethodno smatralo da promjene unutar tumorske strome nastaju sekundarno promjenama u epitelu, novija istraživanja ukazuju da bi upravo promjene u stromi mogle imati glavnu ulogu u regulaciji ponašanja tumora, uključujući epitelno-mezenhimalnu pretvorbu, proces kojim nepokretne epitelne stanice dobivaju obilježja pokretnih mezenhimalnih stanica (146, 150). Za uspješnu diseminaciju, epitelne tumorske stanice često preuzimaju mezenhimalni fenotip, obzirom na potrebnu sposobnost kretanja i invazije (151). Međutim, na udaljenim mjestima epitelni fenotip ponovo dobiva prednost, zbog sposobnosti prijanjanja epitelnih stanica na okolne strukture. Ova mezenhimalno-

epitelna pretvorba vjerojatno nastaje pod djelovanjem mikrookoliša na udaljenim mjestima, međutim mehanizam ovih promjena je još uvijek nepoznat (150). Mezenhimalno-epitelna pretvorba se smatra odgovornom za ponekad bolju diferenciranost tumora na mjestima udaljenih metastaza (152, 153). Tumorske stanice mogu utjecati na svoj mikrookoliš kako bi on postao prijemčiv za njihov rast i progresiju, a to se postiže aktivacijom lokalnih stromalnih stanica, kao što su fibroblasti ili glatkomišićne stanice te privlačenjem endotelnih i mezenhimalnih progenitora i upalnih stanica (154).

Upravo se promjene unutar tumorske strome smatraju odgovornim i za nastanak peritumorskih pukotina. U prilog tome govori činjenica da se iste pojavljuju statistički značajno češće i u većem opsegu u karcinomima nego u normalnim tkivima ili benignim promjenama kao što su glandularna ili postatrofična hiperplazija prostate (102, 137). Stroma karcinoma je pretežno sastavljena od fibroblasta, miofibroblasta, endotelnih i upalnih stanica. Analize karcinoma različitih sijela su pokazale promjene u fenotipu stromalnih stanica, sadržaju ekstracelularnog matriksa te povećanu gustoću malih krvnih žila (155). Stanice karcinoma su sposobne potaknuti pretvorbu fibroblasta u miofibroblaste koji mogu sintetizirati različite komponente ECM-a i faktore rasta te mogu stimulirati rast i migraciju tumorskih stanica (156). Odnos peritumorskih pukotina i promjena u stromi je najviše analiziran u karcinomu prostate, gdje su peritumorske pukotine najjače izražene u Gleason gradus 3, u kojem se također mogu naći i najizraženije promjene u stromi (101). Promjene u stromi tumora u adenokarcinomu prostate najčešće uključuju povećanu izraženost tenascina-C, sindekana-2 i pojedinih MMP-a te smanjenu izraženost galektina-3 i koneksina (155). U istraživanju Favara i sur. (102) nađena je povećana izraženost MMP-2 u stromi oko tumorskih žlijezda, od kojih je većina pokazivala retrakcijske pukotine. U našem istraživanju nije nađena povezanost između peritumorskih pukotina i izraženosti MMP-2, kao niti IL-8, pa možemo pretpostaviti da oni nemaju direktan utjecaj na njihov nastanak.

Prisutnost i opseg peritumorskih pukotina u adenokarcinomu prostate pokazuje statistički značajnu pozitivnu povezanost s prijeoperativnom vrijednosti PSA te s biokemijskim relapsom bolesti (103). Slični rezultati su pokazani i za karcinom dojke, pa pacijentice s karcinomima koji pokazuju opsežne peritumorske pukotine imaju kraći period bez bolesti i kraće ukupno preživljenje (138). Do sada nisu objavljena istraživanja koja bi se bavila prediktivnom vrijednošću peritumorskih pukotina u karcinomu mokraćnog mjehura.

Naši rezultati nisu pokazali povezanost prisutnosti peritumorskih pukotina i pojave recidiva ili progresije urotelnih papilarnih karcinoma mokraćnog mjehura.

Matriksne metaloproteinaze su enzimi s brojnim funkcijama koji imaju složene i ponekad oprečne uloge u razvoju raznih bolesti (157). Izraženost brojnih MMP-a se u tumorskom tkivu može naći i u epitelnoj i u stromalnoj komponenti, gdje mogu imati važnu ulogu u raznim koracima nastanka i progresije tumora, kao što su rast, preživljavanje, angiogeneza, invazija ili regulacija imunološkog odgovora. Međutim, iste MMP koje djeluju na ovakav način, mogu imati potpuno suprotan učinak ukoliko djeluju na neke druge supstrate (158). Primjer za to je MMP-9, koja može aktivirati proangiogene čimbenike kao što je vaskularni endotelni čimbenik rasta ili poticati migraciju endotelnih stanica i pericita nužnih za stabilizaciju krvnih žila, ali također može poticati stvaranje antiangiogenih čimbenika koji su često fragmenti većih molekula nastalih proteolizom ECM-a ili bazalnih membrana krvnih žila (159, 160). Iako je zbog prethodno navedenog teško predvidjeti stvarnu ulogu pojedinih MMP-a u karcinomima, istraživanja na transgeničnim miševima nude neke odgovore. Tako miševi u kojih je izbačen gen (engl. *knockout*) za MMP-2, MMP-7 ili MMP-9 imaju manji rizik za razvoj tumora, dok miševi u kojih je izbačen gen za MMP-3, MMP-8 ili MMP-12 imaju povećan rizik za razvoj tumora i metastaza (158,161,162). Brojni pripadnici obitelji MMP-a su razmatrani kao potencijalni biomarkeri za otkrivanje karcinoma različitih sijela, izolacijom iz krvi, urina ili sline. Pojedine studije su pokazale da prisutnost MMP-2 i MMP-9 u urinu može poslužiti kao marker karcinoma mokraćnog mjehura i prostate. Veća dijagnostička vrijednost je dokazana u slučaju karcinoma mokraćnog mjehura, a u oba slučaja su se testom bolje mogli razlikovati pacijenti s malignim tumorima i zdravi pojedinci, nego pacijenti s malignim od onih s benignim tumorima (163, 164). Slično tome, analizirana je dijagnostička vrijednost prisutnosti MMP-2, MMP-7, MMP-9 i/ili TIMP-1 ili TIMP-2 u krvi, urinu ili slini, u brojnim drugim karcinomima kao što su karcinom dojke, želuca, jednjaka, usne šupljine ili bubrega (158, 165, 166). U svim navedenim tumorima je nađena povišena razina markera u pacijenata s karcinomom u odnosu na zdravu populaciju, međutim jednako kao u prethodnim primjerima, razlikovanje malignih tumora od benignih ili upalnih stanja je u pravilu nemoguće. Mogući uzrok tome jest da su povećane razine MMP-a u pacijenata s karcinomom vjerojatnije odraz upalnog odgovora na tumor, a ne proizvod samog tumora. Napokon, obzirom da se izraženost MMP-a povećava u raznim tumorskim i upalnim stanjima, ovakvi testovi ne mogu dati definitivnu dijagnozu, već samo mogu poslužiti za probir pacijenata s rizikom koje valja uputiti na specifičniju dijagnostičku obradu (158).

U ovom istraživanju imunohistokemijski je ispitana izraženost MMP-2 u urotelnim papilarnim karcinomima pTa i pT1 stadija. Pozitivna reakcija je nađena u 84% pTa i 74% pT1 karcinoma, čime je potvrđena njihova povećana izraženost u ovim tumorima, ali nije nađena statistički značajna razlika između neinvazivnog i invazivnog stadija. Također, nije nađena statistički značajna razlika u izraženosti MMP-2 između tumora različitih histoloških gradusa. Općenito, imunohistokemijska analiza izraženosti MMP do sada nije ušla u rutinsku primjenu kao dijagnostički marker niti jednog karcinoma. Iznimka u kojoj postoji dijagnostička primjena jest uporaba MMP-11 za diferencijaciju dermatofibroma i dematofibrosarkoma protuberans (167).

Rezultati istraživanja prognostičke vrijednosti izraženosti raznih MMP-a, kao i TIMP-a u brojnim tumorima su često oprečni, pa je nemoguće donijeti općenite zaključke. Razlog tome leži u činjenici da uloga pojedinih MMP-a ovisi o supstratu na koji djeluje, kao i biološkom okruženju, te da se provedena istraživanja razlikuju u odabranom materijalu (krv, urin, tumorsko tkivo različitih histoloških gradusa i stadija), mjerenom parametru (izraženost na transkripcijskoj razini ili razini proteina, mjerenje razine aktivnog proteina ili proenzima), sustavu gradacije rezultata i korištenim protutijelima odnosno protokolima. U karcinomu mokraćnog mjehura ponajviše je istraživana izraženost gelatinaza MMP-2 i MMP-9. Studija Daviesa i sur. (168) je pokazala da aktivnosti MMP-2 i MMP-9 mjerene zimografijom u karcinomima mokraćnog mjehura pozitivno koreliraju s histološkim gradusom tumora i invazijom, pri čemu je *in situ* hibridizacijom utvrđeno da su mRNA oba markera bile lokalizirane pretežno u stromi, na granici s epitelnom komponentom tumora. Slično je pokazano u studiji Papatoma i sur. (169) u kojoj je analiza zimografijom pokazala porast aktivnosti MMP-2 i MMP-9 u tumorima višeg gradusa i invazivnih tumora, ali nije nađena povezanost s recidivom bolesti u tumora koji ne invadiraju mišić. U studiji Vasale i sur. (170) izraženost MMP-2 je mjerena imunohistokemijski u karcinomima mokraćnog mjehura različitih kliničkih stadija (I-IV). Tumori su svrstani u pozitivnu skupinu ukoliko je više od 1% tumorskih stanica pokazivalo reakciju na MMP-2, dok je pozitivna reakcija u više od 25% tumorskih stanica smatrana jakom (bez obzira na intenzitet reakcije). Prema njihovim rezultatima, postoji statistički značajna ali slaba korelacija između izraženosti MMP-2 i stadija tumora, ali ne i histološkog gradusa tumora. Također, pacijenti čiji su tumori bili MMP-2 pozitivni su imali raniji relaps bolesti (170). U našem istraživanju nije nađena povezanost između izraženosti MMP-2 i stadija tumora, međutim rezultate ovih studija je teško uspoređivati obzirom na primjenu različitih sustava kvantifikacije rezultata. Tako su

primjerice u našem istraživanju pozitivnim tumorima smatrani oni s više od 10% pozitivnih stanica, dok je jaka reakcija nađena samo u jednom tumoru, u kojem je postotak pozitivnih stanica bio veći od 50% uz prisutan jak intenzitet reakcije. Nadalje, studija Vasale i sur. (170) je obuhvatila tumore različitih kliničkih stadija (I-IV), odnosno samo invazivne karcinome, dok je naša studija razmatrala i neinvazivne karcinome (klinički stadij 0a). Također, u našem je istraživanju nađena negativna povezanost izraženosti MMP-2 i histološkog gradusa tumora prema WHO klasifikaciji iz 1973. god., što znači da su tumori nižeg gradusa pokazivali jaču izraženost promatranog markera, te nije nađena povezanost između ekspresije MMP-2 i pojave recidiva ili progresije tumora. Seiler i sur. (171) su analizirali imunohistokemijsku izraženost MMP-2 i MMP-9 u urotelnim karcinomima mokraćnog mjehura s pozitivnim limfnim čvorovima te su utvrdili značajan porast izraženosti MMP-9 u rasponu od normalnog urotela preko primarnih tumora do metastaza, dok takav porast nije nađen u izraženosti MMP-2. Usporedba izraženosti navedenih markera u središnjem dijelu tumora i u rubnim, invazivnim područjima nije pokazala značajnu različitost te nije pronađena povezanost izraženosti markera s histopatološkim karakteristikama tumora (171). Međutim, za razliku od nekih prethodnih istraživanja na urotelnim karcinomima mokraćnog mjehura, ishod pacijenata s većom izraženosti MMP-2 u tumorima je bio bolji, iako je ta razlika nije bila statistički značajna (171).

Osim u tkivu karcinoma mokraćnog mjehura, prognostička vrijednost MMP je istraživana i u krvi i urinu, čija je prednost minimalna invazivnost i laka dostupnost. Ispitivanja razine MMP u krvi su pokazala učinkovitost MMP-9 u diferencijaciji metastatske bolesti te MMP-2 u razlikovanju razine invazije (172). Rezultati analize izraženosti pojedinih MMP u urinu pokazuju da je ova metoda korisnija za detekciju progresije i invazivnosti bolesti, dok se u primarnoj detekciji karcinoma osjetljivost povećava kombinacijom navedenih testova s citološkim pregledom urina (163).

Razaranje ukriženo povezanih kolagenih i elastičnih vlakana čini jedan od početnih koraka u razgradnji ECM-a, u čemu važnu ulogu imaju MMP-2 i MMP-9, koje specifično djeluju na kolagen IV, sastavni dio bazalnih membrana (173). U studijama provedenim na uzorcima kolorektalnog karcinoma, nađena je pojačana imunohistokemijska izraženost MMP-9 u područjima karcinoma gdje nije bilo reakcije na kolagen IV te s druge strane jak pozitivitet na kolagen IV u područjima u kojima nije nađena izraženost MMP-9. Povećana razina MMP-9 mRNA i samog proteina, te u manjoj mjeri i MMP-2, nađena je u tumorskoj

stromi, a ne u epitelnoj komponenti (127). Favaro i sur. (102) su u svojoj studiji pokazali oslabljenu i diskontinuiranu kolagenu i retikulinsku mrežu u adenokarcinomu prostate s peritumorskim pukotinama, u odnosu na normalno tkivo prostate. Obzirom da u našem istraživanju nije provedeno dvostruko imunohistokemijsko bojenje na MMP-2 i kolagen IV, nije bilo moguće procijeniti da li povezanost među navedenim markerima postoji i u karcinomu mokraćnog mjehura.

Interleukin 8 je proučavan u melanomu, glioblastomu, nesitnostaničnim karcinomima pluća te kolorektalnom karcinomu, i u svima je nađena njegova pojačana izraženost (174). Smatra se da interleukin 8 povećava razinu MMP-2 i MMP-9 u tumorskim stanicama, što se smatra odgovornim za njihovu angiogenu aktivnost (175). U kolorektalnom karcinomu se povišene razine IL-8 povezuju s povišenim rizikom mortaliteta. Također postoji povezanost između izraženosti IL-8 u kolorektalnom karcinomu i stadija tumora te prisutnosti nodalnih i jetrenih metastaza (174). U karcinomu mokraćnog mjehura interleukin 8 je pretežno razmatran kao urinarni marker te je u jednom istraživanju njegova osjetljivost u otkrivanju karcinoma procijenjena na 59%, a specifičnost na 97% (134). U ovim studijama su kao metode pretežno korištene reakcija lančanom polimerazom (PCR) i enzimski vezan imunosorbent test (ELISA). Zhang i sur. (176) su proveli imunohistokemijsko istraživanje na karcinomima mokraćnog mjehura, kojim su željeli potvrditi izraženost pojedinih markera detektiranih u urinu. Nađena je povezanost tkivne izraženosti i detekcije u urinu za 9 od 10 promatranih markera, uključujući MMP-9 i IL-8. U našem istraživanju je izraženost interleukina 8 nađena u 32% pTa karcinoma i 30% pT1 karcinoma, pri čemu su svi uzorci imali slab imunohistokemijski indeks bojenja. Iz navedenog je jasno vidljivo da između promatranih skupina (pTa i pT1) nema statistički značajne razlike u izraženosti IL-8. Međutim nađena je značajna, ali slaba povezanost između izraženosti IL-8 s izraženošću MMP-2. Također, izraženost IL-8 se nije značajno razlikovala među uzorcima s ili bez peritumorskih pukotina, kao niti među uzorcima različitih histoloških gradusa.

7. ZAKLJUČCI

Na temelju rezultata ovog istraživanja može se zaključiti sljedeće:

1. Peritumorske pukotine se statistički značajno češće pojavljuju u urotelnim papilarnim karcinomima pT1 stadija, nego onih pTa stadija (χ^2 -test, $p < 0,001$).
2. Utvrđena je statistički značajna razlika u nazočnosti i opsegu peritumorskih pukotina u odnosu na histološki gradus tumora prema WHO klasifikaciji iz 1973. god. (χ^2 -test, $p = 0,002$), kao i WHO klasifikaciji iz 2004. god. (χ^2 -test, $p = 0,001$). Značajna pozitivna korelacija nađena je između opsega pukotina i gradusa tumora (Spearmanov koeficijent korelacije; WHO 1973., $\rho = 0,394$, $P < 0,001$, odnosno WHO 2004., $\rho = 0,385$, $P < 0,001$) što znači da su veće pukotine značajno povezane s višim gradusom.
3. Nije utvrđena statistički značajna razlika nazočnosti i opsega peritumorskih pukotina u odnosu na pojavu recidiva tumora (χ^2 -test, $p = 0,559$) ili progresiju tumora (χ^2 -test, $p = 0,541$). Opseg peritumorskih pukotina ne može se značajno povezati s pojavom recidiva tumora (log-rank test, $P = 0,796$).
4. Nije utvrđena statistički značajna razlika nazočnosti i opsega peritumorskih pukotina u odnosu na izraženost MMP-2 (χ^2 -test, $p = 0,765$), kao niti na izraženost IL-8 (χ^2 -test, $p = 0,142$).
5. Nije utvrđena statistički značajna razlika u izraženosti MMP-2 u urotelnim papilarnim karcinomima pTa i pT1 stadija (χ^2 -test, $p = 0,298$).
6. Nije utvrđena statistički značajna razlika u izraženosti MMP-2 u odnosu na histološki gradus tumora bilo prema WHO klasifikaciji iz 1973. god. (χ^2 -test, $p = 0,103$) ili WHO klasifikaciji iz 2004. god. (χ^2 -test, $p = 0,707$). Međutim, postoji statistički značajna negativna korelacija između MMP-2 indeksa bojenja i histološkog gradusa tumora (Spearmanov koeficijent korelacije, $\rho = -0,241$, $P < 0,001$), ali samo prema WHO klasifikaciji iz 1973. god., dok korelacije nema u odnosu na WHO klasifikaciju iz 2004. god. (Spearmanov koeficijent korelacije, $\rho = -0,045$, $P = 0,660$). Ovime je pokazano da je izraženost MMP-2 to veća što je gradus tumora manji.

7. Nije utvrđena statistički značajna razlika u izraženosti MMP-2 u odnosu na pojavu recidiva tumora (χ^2 -test, $p=0,259$) ili progresiju tumora (χ^2 -test, $p=0,735$). Izraženost MMP-2 se ne može značajno povezati s pojavom recidiva (log-rank test, $P=0,478$).
8. Utvrđena je statistički značajna, ali slaba povezanost u izraženosti MMP-2 u odnosu na izraženost IL-8 (χ^2 -test, $p=0,015$).
9. Nije utvrđena statistički značajna razlika u izraženosti IL-8 u urotelnim papilarnim karcinomima pTa i pT1 stadija (χ^2 -test, $p=0,830$).
10. Nije utvrđena statistički značajna korelacija između izraženosti IL-8 i histološkog gradusa tumora, bilo prema WHO klasifikaciji iz 1973. god. ili WHO klasifikaciji iz 2004. god. (Spearmanov koeficijent korelacije; WHO 1973., $\rho=-0,077$, $P=0,447$, odnosno WHO 2004., $\rho=-0,082$, $P=0,416$).

Dobiveni rezultati pokazuju da su peritumorske pukotine prisutne u urotelnim papilarnim karcinomima pT1 stadija, dok ih u karcinomima pTa stadija nema. Imunohistokemijskim bojenjem na kolagen IV potvrdili smo da su gnijezda okružena pukotinama zaista invazivna, te smo isključili da se radi o limfokapilarnoj invaziji. Također, pozitivna reakcija na kolagen IV u dva slučaja karcinoma pTa stadija i jednom slučaju karcinoma pT1 stadija u kojima su oko nekoliko gnijezda uočene pukotine, govori u prilog da se u tim slučajevima radilo o artefaktima. Također, nađena je statistički značajna pozitivna korelacija između opsega pukotina i gradusa tumora, što znači da su veće pukotine značajno povezane s višim gradusom tumora. Izraženost matriksne metaloproteinaze 2 je veća u tumorima nižeg gradusa. Obzirom da imunohistokemijske izraženosti matriksne metaloproteinaze 2 i interleukina 8 nisu bile značajno različite između neinvazivnih i invazivnih karcinoma, kao niti karcinoma s ili bez peritumorskih pukotina, čini se da ovi markeri nemaju izravan ili samostalan utjecaj na nastanak pukotina. Nije nađena statistički značajna povezanost između prisutnosti peritumorskih pukotina ili izraženosti matriksne metaloproteinaze 2 i pojave recidiva odnosno progresije tumora.

8. SAŽETAK

Razlikovanje neinvazivnog od invazivnog papilarnog urotelnog karcinoma mokraćnog mjehura temelji se na brojnim kriterijima i ponekad je vrlo teško, osobito zbog nemogućnosti pravilne orijentacije materijala i čestih termičkih oštećenja. Peritumorske pukotine predstavljaju procjepe između tumorskih nakupina i okolne strome, a češće se uočavaju u malignim tumorima. Dugo su smatrane artefaktom, a novija istraživanja navode da je njihov nastanak odraz promijenjenih odnosa u ekstracelularnom matriksu, kao što je povećanje izraženosti proteina koji dovode do njegove degradacije. Dosadašnja istraživanja nisu proučavala peritumorske pukotine u karcinomu mokraćnog mjehura kao posljedicu promijenjenih odnosa u ekstracelularnom matriksu, niti ih razmatrala kao potencijalni pomoćni dijagnostički kriterij.

Hipoteza ovog istraživanja je da su peritumorske pukotine, kao matriksna metaloproteinaza 2, jače izraženi u invazivnim (pT1) nego u neinvazivnim (pTa) urotelnim papilarnim karcinomima mokraćnog mjehura.

U istraživanju je korišten arhivski materijal Kliničkog zavoda za patologiju „Ljudevit Jurak“, Kliničkog bolničkog centra „Sestre milosrdnice“, dobiven nakon transuretralne resekcije tumora i patohistološki potvrđene dijagnoze neinvazivnog (Ta) ili invazivnog (T1) urotelnog papilarnog karcinoma. Analizirano je ukupno 100 uzastopnih uzoraka papilarnih urotelnih karcinoma, od čega 50 neinvazivnih (Ta) i 50 invazivnih (T1). Materijal je obrađen standardnom histološkom metodom te je na HE rezovima određena nazočnost i opseg peritumorskih pukotina. Dodatni rezovi tkiva analizirani su imunohistokemijski koristeći monoklonska protutijela na kolagen IV, matriksnu metaloproteinazu 2 i interleukin 8. Bojenje na kolagen IV je izraženo kao pozitivno ili negativno, a njime smo potvrdili ili isključili invazivnost gnijezda u lamini propriji te limfovaskularnu invaziju. Reakcija na matriksnu metaloproteinazu 2 i interleukin 8 očitavana je unutar tumorskih stanica i izražena je kao imunohistokemijski indeks bojenja, koji je dobiven umnoškom intenziteta bojenja i postotka pozitivnih stanica.

Istraživanjem je utvrđeno da se peritumorske pukotine statistički značajno češće pojavljuju u urotelnim papilarnim karcinomima pT1 stadija, nego onih pTa stadija (χ^2 -test, $p < 0,001$). Također, nađena je statistički značajna pozitivna korelacija između opsega pukotina

i gradusa tumora (Spearmanov koeficijent korelacije; WHO 1973., $\rho=0,394$, $P<0,001$, odnosno WHO 2004, $\rho=0,385$, $P<0,001$), što znači da su veće pukotine značajno povezane s višim gradusom tumora. Statistički značajna negativna korelacija je utvrđena između MMP-2 indeksa bojenja i histološkog gradusa tumora ($P<0,001$), ali samo prema WHO klasifikaciji iz 1973. god., dok korelacije nema u odnosu na WHO klasifikaciju iz 2004. god. ($P=0,660$), u kojoj je trostruki sustav gradacije zamijenjen dvostrukim. Ovime je pokazano da je izraženost MMP-2 to veća što je gradus tumora manji. Osim toga, nađena je statistički značajna, ali slaba povezanost u izraženosti MMP-2 u odnosu na izraženost IL-8 (χ^2 -test, $p=0,015$). Nije nađena statistički značajna povezanost između prisutnosti peritumorskih pukotina ili izraženosti matriksne metaloproteinaze 2 i pojave recidiva odnosno progresije tumora.

Dobiveni rezultati pokazuju da se peritumorske pukotine značajno češće pojavljuju u invazivnim nego u neinvazivnim urotelnim papilarnim karcinomima te da je opseg pukotina veći u tumorima višeg gradusa. Obzirom na kompleksnu pregradnju ekstracelularnog matriksa tijekom rasta i progresije tumora te činjenice da su gnijezda s peritumorskim pukotinama invazivnog tipa, može se pretpostaviti da pukotine također nastaju uslijed promjena unutar strome. Međutim, obzirom da izraženosti matriksne metaloproteinaze 2 i interleukina 8 nisu bile značajno različite između neinvazivnih i invazivnih karcinoma, kao niti karcinoma s ili bez peritumorskih pukotina, čini se da ovi markeri nemaju izravan ili samostalan utjecaj na nastanak pukotina.

9. SUMMARY

The presence and extent of peritumoral retraction clefting and expression of matrix metalloproteinase 2 in pTa and pT1 papillary urothelial carcinoma of the bladder

Differentiation of noninvasive from invasive papillary urothelial carcinoma can often be challenging due to inability of proper orientation and thermal damage of transurethrally obtained material. Peritumoral retractions, representing empty spaces that completely or partially encircle tumor nests isolating them from the surrounding stroma, were considered a fixation artifact for a long time. However, recent studies suggest they result from altered expression profiles of extracellular matrix proteins. The hypothesis of this study was that peritumoral retractions are more pronounced and matrix metalloproteinase 2 is overexpressed in pT1 compared to pTa papillary urothelial carcinoma. The study was performed on archival material comprising 100 consecutive cases of papillary urothelial carcinomas, 50 noninvasive (pTa) and 50 invasive (pT1), obtained after transurethral resection. The presence and extent of peritumoral retractions was analyzed on HE slides and additional tissue slides were analyzed immunohistochemically using primary monoclonal antibodies against collagen IV, MMP-2 and IL-8. The collagen IV staining was expressed as positive/negative while MMP-2 and IL-8 staining was evaluated semiquantitatively by multiplying the percentage of positive cells and staining intensity. Peritumoral retractions were found statistically more often in pT1 than pTa carcinomas (χ^2 -test, $p < 0,001$) and showed significant correlation with the tumor grade according to both WHO 1973 and 2004 classifications (Spearman correlation coefficient, $\rho = 0,394$, $P < 0,001$ and $\rho = 0,385$, $P < 0,001$). Significant negative correlation was found between MMP-2 expression and the tumor grade ($\rho = -0,241$, $P < 0,001$), but only according to the three-tier 1973 WHO classification. Also, a statistically significant but weak correlation was found between MMP-2 and IL-8 expressions (χ^2 -test, $p = 0,015$). Statistically significant correlation was not found between the presence of peritumoral retractions or MMP-2 expression and tumor recurrence and progression. The results show a possible link between the presence of peritumoral retractions and stromal changes in bladder cancer, but the analyzed markers do not seem to have a direct or independent influence on their formation.

Tihana Džombeta, Zagreb 2015.

10. LITERATURA

1. Reuter VE. Urinary bladder, Ureter, and Renal Pelvis. U: Mills SE, ur. *Histology for Pathologists*. 3. izd. Philadelphia: Lippincott Williams & Wilkins; 2007.
2. Moore KL. The pelvis and perineum. U: Moore KL, ur. *Clinically Oriented Anatomy*. 2. izd. Baltimore: Williams & Wilkins; 1985.
3. Pelvis and perineum. U: Drake RL, Vogl W and Mitchell AW, ur. *Gray's Anatomy for Students*. Philadelphia: Elsevier; 2005.
4. Tanagho E. Anatomy of the lower urinary tract. U: Campbell MF, Walsh PC, ur. *Campbell's Urology*. 6. izd. Philadelphia: WB Saunders; 1992.
5. Ordoñez NG, Rosai J. Urinary tract. U: Rosai J. Rosai and Ackerman's *Surgical Pathology*. 9. izd. St Louis: Mosby; 2004.
6. Philip AT, Amin MB, Tamboli P, Lee TJ, Hill CE, Ro JY. Intravesical adipose tissue: a quantitative study of its presence and location with implications for therapy and prognosis. *Am J Surg Pathol* 2000;24:1286-90.
7. Wilkerson M. Urinary Blader. U: Lin F, Prichard J. *Handbook of Practical Immunohistochemistry*. New York: Springer; 2011.
8. Urogenital System. U: Sadler TW, ur. *Langman's Medical Embriology*. 12. izd. Baltimore: Lippincott Williams & Wilkins; 2012.
9. Tumours of the Urinary System. U: Ebele JN, Sauter G, Epstein JI, Sesterhenn IA, ur. *World Health Organization Classification of Tumours: Pathology and Genetics of Tumours of the Urinary System and Male Genital Organs*. Lyon: IARC Press; 2004.
10. Ferlay J, Shin HR, Bray F, Forman D, Mathers C, Parkin DM. Estimates of worldwide burden of cancer in 2008: GLOBOCAN 2008. *Int J Cancer* 2010;127:2893-917.
11. Parkin DM, Whelan SL, Ferlay J, Teppo L, Thomas DB. *Cancer Incidence in Five Continents*. IARC Scientific Publications No155. Lyon: IARC Press; 2003.
12. Šekerija M, ur. *Incidencija raka u Hrvatskoj 2012*. Zagreb: Hrvatski zavod za javno zdravstvo, Registar za rak; 2014.
13. Sievert KD, Amend B, Nagele U, i sur. Economic aspects of bladder cancer: what are the benefits and costs? *World J Urol* 2009;27:295-300.
14. Knowles MA, Hurst CD. Molecular biology of bladder cancer: new insights into pathogenesis and clinical diversity. *Nat Rev Cancer* 2015;15:25-41.

15. Cheng L, Lopez-Beltran A, MacLennan GT, Montironi R, Bostwick DG. Neoplasms of the urinary bladder. U: Bostwick DG, Cheng, ur. *Urologic Surgical Pathology*. 3. izd. Philadelphia: Elsevier Saunders; 2014.
16. Zeegers MP, Kellen E, Buntinx F, van den Brandt PA. The association between smoking, beverage consumption, diet and bladder cancer: a systematic literature review. *World J Urol* 2004;21:392-401.
17. Kirkali Z, Chan T, Manoharan M, i sur. Bladder cancer: epidemiology, staging and grading, and diagnosis. *Urology* 2005;66:4-34.
18. Droller MJ. Bladder cancer. *J Urol* 1997;157:1266-7.
19. Messing EM, Vaillancourt A. Hematuria screening for bladder cancer. *J Occup Med* 1990;32:838-45.
20. Varkarakis MR, Gaeta J, Moore RH, Murphy GP. Superficial bladder tumor. Aspects of clinical progression. *Urology* 1974;4:414-20.
21. Haleblan GE, Skinner EC, Dickinson MG, Lieskovsky G, Boyd SD, Skinner DG. Hydronephrosis as a prognostic indicator in bladder cancer patients. *J Urol* 1998;160:2011-4.
22. Babjuk M , Burger M, Zigeuner R, i sur. EAU Guidelines on Non–Muscle-invasive Urothelial Carcinoma of the Bladder: Update 2013. *Eur Urol* 2013;64:639-53.
23. Richterstetter M, Wullich B, Amann K, i sur. The value of extended transurethral resection of bladder tumour (TURBT) in the treatment of bladder cancer. *BJU Int* 2012;110:E76-9.
24. Witjes JA, Compérat E, Cowan NC, i sur. EAU guidelines on muscle-invasive and metastatic bladder cancer: summary of the 2013 guidelines. *Eur Urol* 2014;65:778-92.
25. Buszello H, Müller-Mattheis V, Ackermann R. [Value of computerized tomography in detection of lymph node metastases in bladder cancer]. *Urologe A* 1994;33:243-6.
26. Vock P, Haertel M, Fuchs WA, Karrer P, Bishop MC, Zingg EJ. Computed tomography in staging of carcinoma of the urinary bladder. *Br J Urol* 1982;54:158-63.
27. Voges GE, Tauschke E, Stöckle M, Alken P, Hohenfellner R. Computerized tomography: an unreliable method for accurate staging of bladder tumors in patients who are candidates for radical cystectomy. *J Urol* 1989;142:972-4.
28. Têtu B. Diagnosis of urothelial carcinoma from urine. *Mod Pathol* 2009;22:S53–9.
29. Murphy WM. Current status of urinary cytology in the evaluation of bladder neoplasms. *Hum Pathol* 1990;21:886-96.

30. Lokeshwar VB, Habuchi T, Grossman HB, i sur. Bladder tumour markers beyond cytology: international consensus panel on bladder tumour markers. *Urology* 2005;66:35-63.
31. Vrooman OPJ, Witjes JA. Urinary markers in bladder cancer. *Eur Urol* 2008;53:909-16.
32. Van Rhijn BWG, van der Poel HG, van der Kwast HG. Cytology and urinary markers for the diagnosis of bladder cancer. *Eur Urol Suppl* 2009;8:536-41.
33. Koss LG, Tiamson EM, Robbins MA. Mapping cancerous and precancerous bladder changes. A study of the urothelium in ten surgically removed bladders. *JAMA* 1974;227:281-86.
34. Weinstein RS. Origin and dissemination of human urinary bladder carcinoma. *Semin Oncol* 1979;6:149-56.
35. Lutzeyer W, Rubben H, Dahm H. Prognostic parameters in superficial bladder cancer: an analysis of 315 cases. *J Urol* 1982;127:250-52.
36. Kiemeny LA, Witjes JA, Heijbroek RP, Verbeek AL, Debruyne FM. Predictability of recurrent and progressive disease in individual patients with primary superficial bladder cancer. *J Urol* 1993;150:60-4.
37. Sidransky D, Frost P, Von Eschenbach A, Oyasu R, Preisinger AC, Vogelstein B. Clonal origin of bladder cancer. *N Engl J Med* 1992;326:737-40.
38. Habuchi T, Takahashi R, Yamada H, Kakehi Y, Sugiyama T, Yoshida O. Metachronous multifocal development of urothelial cancers by intraluminal seeding. *Lancet* 1993;342:1087-88.
39. Chern HD, Becich MJ, Persad RA, i sur. Clonal analysis of human recurrent superficial bladder cancer by immunohistochemistry of P53 and retinoblastoma proteins. *J Urol* 1996;156:1846-49.
40. Takahashi T, Habuchi T, Kakehi Y, i sur. Clonal and chronological genetic analysis of multifocal cancers of the bladder and upper urinary tract. *Cancer Res* 1998;58:5835-41.
41. Li M, Cannizzaro LA. Identical clonal origin of synchronous and metachronous low-grade, non-invasive papillary transitional cell carcinomas of the urinary tract. *Hum Pathol* 1999;30:1197-200.

42. Fadl-Elmula I, Gorunova L, Mandahl N, i sur. Cytogenetic monoclonality in multifocal uroepithelial carcinomas: evidence of intraluminal tumour seeding. *Br J Cancer* 1999;81:6-12.
43. Hartmann A, Rösner U, Schlake G, i sur. Clonality and genetic divergence in multifocal low-grade superficial urothelial carcinoma as determined by chromosome 9 and p53 deletion analysis. *Lab Invest* 2000;80:709-18.
44. Simon R, Eltze E, Schäfer KL, i sur. Cytogenetic analysis of multifocal bladder cancer supports a monoclonal origin and intraepithelial spread of tumor cells. *Cancer Res* 2001;61:355-62.
45. Takahashi T, Kakehi Y, Mitsumori K, i sur. Distinct microsatellite alterations in upper urinary tract tumors and subsequent bladder tumors. *J Urol* 2001;165:672-77.
46. Hafner C, Knuechel R, Zanardo L, i sur. Evidence for oligoclonality and tumor spread by intraluminal seeding in multifocal urothelial carcinomas of the upper and lower urinary tract. *Oncogene* 2001;20:4910-15.
47. Goto K, Konomoto T, Hayashi K, i sur. p53 mutations in multiple urothelial carcinomas: a molecular analysis of the development of multiple carcinomas. *Mod Pathol* 1997;10:428-37.
48. Spruck CH 3rd, Ohneseit PF, Gonzalez-Zulueta M, i sur. Two molecular pathways to transitional cell carcinoma of the bladder. *Cancer Res* 1994;54:784-8.
49. Stoehr R, Hartmann A, Hiendlmeyer E, Mürle K, Wieland W, Knuechel R. Oligoclonality of early lesions of the urothelium as determined by microdissection-supported genetic analysis. *Pathobiology* 2000;68:165-72.
50. Junker K, Boerner D, Schulze W, Utting M, Schubert J, Werner W. Analysis of genetic alterations in normal bladder urothelium. *Urology* 2003;62:1134-8.
51. Cianciulli AM, Leonardo C, Guadagni F, i sur. Genetic instability in superficial bladder cancer and adjacent mucosa: an interphase cytogenetic study. *Hum Pathol* 2003;34:214-21.
52. Hafner C, Knuechel R, Stoehr R, Hartmann A. Clonality of multifocal urothelial carcinomas: 10 years of molecular genetic studies. *Int J Cancer* 2002;101:1-6.
53. Stephenson WT, Holmes FF, Noble MJ, Gerald KB. Analysis of bladder carcinoma by subsite. Cystoscopic location may have prognostic value. *Cancer* 1990;66:1630-5.
54. Golijanin D, Yossepowitch O, Beck SD, Sogani P, Dalbagni G. Carcinoma in a bladder diverticulum: presentation and treatment outcome. *J Urol* 2003;170:1761-4.

55. Mostofi FK, Sobin LH, Torloni H, ur. Histological typing of urinary bladder tumours. Geneva: World Health Organization; 1973.
56. Epstein JI, Amin MB, Reuter VR, Mostofi FK. The World Health Organization/ International Society of Urological Pathology consensus classification of urothelial (transitional cell) neoplasms of the urinary bladder. Bladder Consensus Conference Committee. *Am J Surg Pathol* 1998;22:1435-48.
57. Grignon DJ. The current classification of urothelial neoplasms. *Mod Pathol*. 2009;22:S60-9.
58. Witjes JA, Moonen PM, van der Heijden AG. Review pathology in a diagnostic bladder cancer trial: effect of patient risk category. *Urology* 2006;67:751-5.
59. Cheng L, Neumann RM, Nehra A, Spotts BE, Weaver AL, Bostwick DG. Cancer heterogeneity and its biologic implications in the grading of urothelial carcinoma. *Cancer* 2000;88:1663-70.
60. Cheng L, Neumann RM, Bostwick DG. Papillary urothelial neoplasms of low malignant potential. Clinical and biologic implications. *Cancer* 1999;86:2102-08.
61. Fujii Y, Kawakami S, Koga F, Nemoto T, Kihara K. Long-term outcome of bladder papillary urothelial neoplasms of low malignant potential. *BJU Int* 2003;92:559-62.
62. Pich A, Chiusa L, Formiconi A, Galliano D, Bortolin P, Navone R. Biologic differences between noninvasive papillary urothelial neoplasms of low malignant potential and lowgrade (grade 1) papillary carcinomas of the bladder. *Am J Surg Pathol* 2001;25:1528-33.
63. Holmäng S, Andius P, Hedelin H, Wester K, Busch C, Johansson SL. Stage progression in Ta papillary urothelial tumors: relationship to grade, immunohistochemical expression of tumor markers, mitotic frequency and DNA ploidy. *J Urol* 2001;165:1124-30.
64. Jones TD, Cheng L. Papillary urothelial neoplasm of low malignant potential: evolving terminology and concepts. *J Urol* 2006;175:1995-2003.
65. Amin MB, Smith SC, Reuter VE, i sur. Update for the practicing pathologist: The International Consultation On Urologic Disease-European association of urology consultation on bladder cancer. *Mod Pathol* 2015;28:612-30.
66. Malmström PU, Busch C, Norlén BJ. Recurrence, progression and survival in bladder cancer. A retrospective analysis of 232 patients with greater than or equal to 5-year follow-up. *Scand J Urol Nephrol* 1987;21:185-95.

67. Reuter VE. The pathology of bladder cancer. *Urology* 2006;67:11-8.
68. Herr HW, Donat SM, Reuter VE. Management of low grade papillary bladder tumors. *J Urol* 2007;178:1201-5.
69. Amin MB. Histological variants of urothelial carcinoma: diagnostic, therapeutic and prognostic implications. *Mod Pathol* 2009;22:S96-S118.
70. Džombeta T, Krajačić-Jagarčec G, Tomas D, Kraus O, Ružić B, Krušlin B. [Urothelial carcinoma with an inverted growth pattern: a report of 4 cases]. *Acta Med Croatica* 2010;64:47-50.
71. Nigwekar P, Amin MB. The many faces of urothelial carcinoma: an update with an emphasis on recently described variants. *Adv Anat Pathol* 2008;15:218-33.
72. Amin MB, Ro JY, el-Sharkawy T, i sur. Micropapillary variant of transitional cell carcinoma of the urinary bladder. Histologic pattern resembling ovarian papillary serous carcinoma. *Am J Surg Pathol* 1994;18:1224-32.
73. Black PC, Brown GA, Dinney CP. The impact of variant histology on the outcome of bladder cancer treated with curative intent. *Urol Oncol* 2009;27:3-7.
74. Kamat AM, Gee JR, Dinney CP, i sur. The case for early cystectomy in the treatment of nonmuscle invasive micropapillary bladder carcinoma. *J Urol* 2006;175:881-5.
75. Amin MB, Trpkov K, Lopez-Beltran A, Grignon D; Members of the ISUP Immunohistochemistry in Diagnostic Urologic Pathology Group. Best practices recommendations in the application of immunohistochemistry in the bladder lesions: report from the International Society of Urologic Pathology consensus conference. *Am J Surg Pathol* 2014;38:e20-34.
76. Sobin LH, Gospodarowicz MK, Wittekind C, ur. International Union against Cancer. TNM classification of malignant tumours. 7. izd., 2009. Chichester: Wiley-Blackwell; 2010.
77. Lopez-Beltran A, Cheng L. Stage pT1 bladder carcinoma: diagnostic criteria, pitfalls and prognostic significance. *Pathology* 2003;35:484-91.
78. Cheng L, Neumann RM, Weaver AL, i sur. Grading and staging of bladder carcinoma in transurethral resection specimens. Correlation with 105 matched cystectomy specimens. *Am J Clin Pathol* 2000;113:275-9.
79. Marušić Z, Čupić H, Krušlin B, Tomas D, Milošević M, Mikuz G. Tumor-associated tissue eosinophilia and inflammation in pTa and pT1 papillary urothelial carcinoma of the bladder. *Anal Quant Cytol Histol* 2009;31:239-41.

80. Netto GJ. Molecular biomarkers in urothelial carcinoma of the bladder: are we there yet? *Nat Rev Urol* 2012;9:41-51.
81. Wu XR. Urothelial tumorigenesis: a tale of divergent pathways. *Nat Rev Cancer* 2005;5:713-25.
82. Cappellen D, De Oliveira C, Ricol D, i sur. Frequent activating mutations of FGFR3 in human bladder and cervix carcinomas. *Nat Genet* 1999;23:18-20.
83. Zieger K, Dyrskjøt L, Wiuf C, i sur. Role of activating fibroblast growth factor receptor 3 mutations in the development of bladder tumors. *Clin Cancer Res* 2005;11:7709-19.
84. Hernández S, López-Knowles E, Lloreta J, i sur. Prospective study of FGFR3 mutations as a prognostic factor in nonmuscle invasive urothelial bladder carcinomas. *J Clin Oncol* 2006;24:3664-71.
85. van Rhijn BW, van der Kwast TH, Liu L, i sur. The FGFR3 mutation is related to favorable pT1 bladder cancer. *J Urol* 2012;187:310-4.
86. Tomlinson DC, Baldo O, Harnden P, Knowles MA. FGFR3 protein expression and its relationship to mutation status and prognostic variables in bladder cancer. *J Pathol* 2007;213:91-8.
87. Burger M, van der Aa MN, van Oers JM, i sur. Prediction of progression of non-muscle-invasive bladder cancer by WHO 1973 and 2004 grading and by FGFR3 mutation status: a prospective study. *Eur Urol* 2008;54:835-43.
88. Mitra AP, Datar RH, Cote RJ. Molecular pathways in invasive bladder cancer: new insights into mechanisms, progression, and target identification. *J Clin Oncol* 2006;24:5552-64.
89. Mitra AP, Hansel DE, Cote RJ. Prognostic value of cell-cycle regulation biomarkers in bladder cancer. *Semin Oncol* 2012;39:524-33.
90. Batavia JV, Yamany T, Molotkov A, i sur. Bladder cancers arise from distinct urothelial sub-populations. *Nat Cell Biol* 2014;16:982-91.
91. Sylvester RJ, van der Meijden AP, Oosterlinck W, i sur. Predicting recurrence and progression in individual patients with stage Ta T1 bladder cancer using EORTC risk tables: a combined analysis of 2596 patients from seven EORTC trials. *Eur Urol* 2006;49:466-75.
92. Brocks CP, Büttner H, Böhle A. Inhibition of tumor implantation by intravesical gemcitabine in a murine model of superficial bladder cancer. *J Urol* 2005;174:1115-8.

93. Palou J, Rodríguez-Rubio F, Millán F, i sur. Recurrence at three months and high-grade recurrence as prognostic factor of progression in multivariate analysis of T1G2 bladder tumors. *Urology* 2009;73:1313-7.
94. Stenzl A, Nagele U, Kuczyk M, i sur. Cystectomy: technical considerations in male and female patients. *EAU Update Series* 2005;3:138-46.
95. Ulrich M, Roewert-Huber J, González S, Rius-Diaz F, Stockfleth E, Kanitakis J. Peritumoral clefting in basal cell carcinoma: correlation of in vivo reflectance confocal microscopy and routine histology. *J Cutan Pathol* 2011;38:190-5.
96. Halpert B, Sheehan EA, Schmalhorst WR, Scott R Jr. Carcinoma of the prostate: a survey of 5000 autopsies. *Cancer* 1963;16:736-42.
97. Irie J, Manucha V, Ioffe OB, Silverberg SG. Artefact as the pathologist's friend: peritumoral retraction in in situ and infiltrating duct carcinoma of the breast. *Int J Surg Pathol* 2007;15:53-9.
98. Bujas T, Pavić I, Leniček T, Mijić A, Krušlin B, Tomas D. Peritumoral retraction clefting correlates with advanced stage squamous cell carcinoma of the esophagus. *Pathol Oncol Res* 2008;14:443-7.
99. Prado Ribeiro AC, Carlos R, Speight PM, i sur. Peritrabecular clefting in fibrous dysplasia of the jaws: an important histopathologic feature for differentiating fibrous dysplasia from central ossifying fibroma. *Oral Surg Oral Med Oral Pathol Oral Radiol* 2012;114:503-8.
100. Krušlin B, Tomas D, Cviko A, Čupić H, Odak L, Belicza M. Periacinar Clefting and p63 Immunostaining in Prostatic Intraepithelial Neoplasia and Prostatic Carcinoma. *Pathol Oncol Res* 2006;12:205-9.
101. Tomas D, Ulamec M, Hudolin T, Bulimbašić S, Belicza M, Krušlin B. Myofibroblastic stromal reaction and expression of tenascin-C and laminin in prostate cancer. *Prostate Cancer Prostatic Dis* 2006;9:414-9.
102. Fávaro WJ, Hetzl AC, Reis LO, Ferreira U, Billis A, Cagnon VH. Periacinar retraction clefting in nonneoplastic and neoplastic prostatic glands: artifact or molecular involvement. *Pathol Oncol Res* 2012;18:285-92.
103. Tomas D, Spajić B, Milošević M, Demirović A, Marušić Z, Krušlin B. Extensive retraction artifacts predict biochemical recurrence-free survival in prostatic carcinoma. *Histopathology* 2011;58:447-54.

104. Acs G, Dumoff KL, Solin LJ, Pasha T, Xu X, Zhang PJ. Extensive retraction artifact correlates with lymphatic invasion and nodal metastasis and predicts poor outcome in early stage breast carcinoma. *Am J Surg Pathol* 2007;31:129-40.
105. Larsen MP, Steinberg GD, Brendler CB, Epstein JI. Use of Ulex europaeus agglutinin I (UEAI) to distinguish vascular and "pseudovascular" invasion in transitional cell carcinoma of bladder with lamina propria invasion. *Mod Pathol* 1990;3:83-8.
106. Ramani P, Birch BR, Harland SJ, Parkinson MC. Evaluation of endothelial markers in detecting blood and lymphatic channel invasion in pT1 transitional carcinoma of bladder. *Histopathology* 1991;19:551-4.
107. Sangoi AR, Higgins JP, Rouse RV, Schneider AG, McKenney JK. Immunohistochemical comparison of MUC1, CA125, and Her2Neu in invasive micropapillary carcinoma of the urinary tract and typical invasive urothelial carcinoma with retraction artifact. *Mod Pathol* 2009;22:660-7.
108. Hynes RO, Naba A. Overview of the matrisome - an inventory of extracellular matrix constituents and functions. *Cold Spring Harb Perspect Biol* 2012;4:a004903.
109. Bonnans C, Chou J, Werb Z. Remodelling the extracellular matrix in development and disease. *Nat Rev Mol Cell Biol* 2014;15:786-801.
110. Khokha R, Murthy A, Weiss A. Metalloproteinases and their natural inhibitors in inflammation and immunity. *Nat Rev Immunol* 2013;13:649-65.
111. Paget S. The distribution of secondary growths in cancer of the breast. 1889. *Cancer Metastasis Rev* 1989;8:98-101.
112. Bergamaschi A, Tagliabue E, Sørlie T, et al. Extracellular matrix signature identifies breast cancer subgroups with different clinical outcome. *J Pathol* 2008;214:357-67.
113. Hałoń A, Nowak-Markwitz E, Donizy P, et al. Enhanced immunoreactivity of TIMP-2 in the stromal compartment of tumor as a marker of favorable prognosis in ovarian cancer patients. *J Histochem Cytochem* 2012;60:491-501.
114. Stamenkovic I. Extracellular matrix remodelling: the role of matrix metalloproteinases. *J Pathol* 2003;200:448-64.
115. Yang W, Arai S, Gorrin-Rivas MJ, Mori A, Onodera H, Imamura M. Human macrophage metalloelastase gene expression in colorectal carcinoma and its clinicopathologic significance. *Cancer* 2001;91:1277-83.
116. Takeha S, Fujiyama Y, Bamba T, Sorsa T, Nagura H, Ohtani H. Stromal expression of MMP-9 and urokinase receptor is inversely associated with liver metastasis and

- with infiltrating growth in human colorectal cancer: a novel approach from immune/inflammatory aspect. *Jpn J Cancer Res* 1997;88:72-81.
117. Gomez DE, Alonso DF, Yoshiji H, Thorgeirsson UP. Tissue inhibitors of metalloproteinases: structure, regulation and biological functions. *Eur J Cell Biol* 1997;74:111-22.
118. Brun JL, Cortez A, Lesieur B, Uzan S, Rouzier R, Daraï E. Expression of MMP-2, -7, -9, MT1-MMP and TIMP-1 and -2 has no prognostic relevance in patients with advanced epithelial ovarian cancer. *Oncol Rep* 2012;27:1049-57.
119. Psaila B, Lyden D. The metastatic niche: adapting the foreign soil. *Nat Rev Cancer* 2009;9:285-93.
120. Paszek MJ, Zahir N, Johnson KR, et al. Tensional homeostasis and the malignant phenotype. *Cancer Cell* 2005;8:241-54.
121. Cheresh DA, Stupack DG. Regulation of angiogenesis: apoptotic cues from the ECM. *Oncogene* 2008;27:6285-98.
122. Shoulders MD, Raines RT. Collagen structure and stability. *Annu Rev Biochem* 2009;78:929-58.
123. Tanjore H, Kalluri R. The Role of Type IV Collagen and Basement Membranes in Cancer Progression and Metastasis. *Am J Pathol* 2006;168:715-7.
124. Merker HJ. Morphology of the basement membrane. *Microsc Res Tech* 1994;28:95-124.
125. Xu J, Rodriguez D, Petitclerc E, et al. Proteolytic exposure of a cryptic site within collagen type IV is required for angiogenesis and tumor growth in vivo. *J Cell Biol* 2001;154:1069-79.
126. Daher N, Abourachid H, Bove N, Petit J, Burtin P. Collagen IV staining pattern in bladder carcinomas: relationship to prognosis. *Br J Cancer* 1987;55:665-71.
127. Zeng ZS, Cohen AM, Guillem JG. Loss of basement membrane type IV collagen is associated with increased expression of metalloproteinases 2 and 9 (MMP-2 and MMP-9) during human colorectal tumorigenesis. *Carcinogenesis* 1999;20:749-55.
128. Stamenkovic I. Matrix metalloproteinases in tumor invasion and metastasis. *Semin Cancer Biol* 2000;10:415-33.
129. Wallard MJ, Pennington CJ, Veerakumarasivam A, et al. Comprehensive profiling and localisation of the matrix metalloproteinases in urothelial carcinoma. *Br J Cancer* 2006;94:569-77.

130. Proudfoot AE, Severin I, Hamel D, Handel TM. Structural Aspects of Chemokines and their Interactions with Receptors and Glycosaminoglycans. U: Smith MJ, Lira SA, Leurs R, ur. Chemokine Receptors as Drug Targets. Weinheim:Wiley-VCH Verlag GmbH&Co; 2010.
131. Waugh DJ, Wilson C. The interleukin-8 pathway in cancer. *Clin Cancer Res* 2008;14:6735-41.
132. Brew R, Erikson JS, West DC, Kinsella AR, Slavin J, Christmas SE. Interleukin-8 as an autocrine growth factor for human colon carcinoma cells in vitro. *Cytokine* 2000;12:78-85.
133. Li A, Dubey S, Varney ML, Dave BJ, Singh RK. IL-8 directly enhanced endothelial cell survival, proliferation, and matrix metalloproteinases production and regulated angiogenesis. *J Immunol* 2003;170:3369-76.
134. Urquidi V, Chang M, Dai Y, i sur. IL-8 as a urinary biomarker for the detection of bladder cancer. *BMC Urology* 2012;12:12.
135. Rosser CJ, Chang M, Dai Y, i sur. Urinary protein biomarker panel for the detection of recurrent bladder cancer. *Cancer Epidemiol Biomarkers Prev* 2014;23:1340-5.
136. Botteman MF, Pashos CL, Redaelli A, Laskin B, Hauser R. The health economics of bladder cancer: a comprehensive review of the published literature. *Pharmacoeconomics* 2003;21:1315-30.
137. Ulamec M, Tomas D, Ensinger C, i sur. Periacinar retraction clefting in proliferative prostatic atrophy and prostatic adenocarcinoma. *J Clin Pathol* 2007;60:1098-101.
138. Acs G, Khakpour N, Kiluk J, Lee MC, Laronga C. The presence of extensive retraction clefts in invasive breast carcinomas correlates with lymphatic invasion and nodal metastasis and predicts poor outcome: a prospective validation study of 2742 consecutive cases. *Am J Surg Pathol* 2015;39:325-37.
139. Ulamec M, Džombeta T, Čupić H, Leniček T, Tomas D, Krušlin B. Periacinar retraction clefting and d2-40 expression in prostatic adenocarcinoma. *Pathol Oncol Res* 2012;18:365-70.
140. Edgerton N, Sirintrapun SJ, Munoz M, Chen Z, Osunkoya AO. Micropapillary urothelial carcinoma of the urinary bladder: a clinicopathological analysis of 24 cases. *Int J Urol* 2011;18:49-54.

141. Alvarado-Cabrero I, Sierra-Santiesteban FI, Mantilla-Morales A, Hernández-Hernandez DM. Micropapillary carcinoma of the urothelial tract. A clinicopathologic study of 38 cases. *Ann Diagn Pathol* 2005;9:1-5.
142. Willis DL, Fernandez MI, Dickstein RJ, i sur. Clinical Outcomes of cT1 Micropapillary Bladder Cancer. *J Urol* 2015;193:1129-34.
143. Kuroda N, Tamura M, Ohara M, Hirouchi T, Mizuno K, Miyazaki E. Invasive micropapillary carcinoma of the urinary bladder: an immunohistochemical study of neoplastic and stromal cells. *Int J Urol* 2006;13:1015-8.
144. Nassar H, Pansare V, Zhang H, i sur. Pathogenesis of invasive micropapillary carcinoma: role of MUC1 glycoprotein. *Mod Pathol* 2004;17:1045-50.
145. McKenney JK, Gomez JA, Desai S, Lee MW, Amin MB. Morphologic expressions of urothelial carcinoma in situ: a detailed evaluation of its histologic patterns with emphasis on carcinoma in situ with microinvasion. *Am J Surg Pathol* 2001;25:356-62.
146. Dotto GP. Multifocal epithelial tumors and field cancerization: stroma as a primary determinant. *J Clin Invest* 2014;124:1446-53.
147. Cardiff RD, Borowsky AD. Precancer: sequentially acquired or predetermined? *Toxicol Pathol* 2010;38:171-9.
148. Eifert C, Powers RS. From cancer genomes to oncogenic drivers, tumour dependencies and therapeutic targets. *Nat Rev Cancer* 2012;12:572-78.
149. Merlo LM, Pepper JW, Reid BJ, Maley CC. Cancer as an evolutionary and ecological process. *Nat Rev Cancer* 2006;6:924-35.
150. van der Horst G, Bos L, van der Pluijm G. Epithelial plasticity, cancer stem cells, and the tumor-supportive stroma in bladder carcinoma. *Mol Cancer Res* 2012;10:995-1009.
151. Liotta LA, Kohn E. Anoikis: cancer and the homeless cell. *Nature* 2004;430:973-4.
152. Polyak K, Weinberg RA. Transitions between epithelial and mesenchymal states: acquisition of malignant and stem cell traits. *Nat Rev Cancer* 2009;9:265-73.
153. Tsuji T, Ibaragi S, Hu GF. Epithelial-mesenchymal transition and cell cooperativity in metastasis. *Cancer Res* 2009;69:7135-9.
154. Chaffer CL, Brennan JP, Slavin JL, Blick T, Thompson EW, Williams ED. Mesenchymal-to-epithelial transition facilitates bladder cancer metastasis: role of fibroblast growth factor receptor-2. *Cancer Res* 2006;66:11271-8.

155. Krušlin B, Ulamec M, Tomas D. Prostate cancer stroma: an important factor in cancer growth and progression. *Bosn J Basic Med Sci* 2015;15:1-7.
156. Rowe RG, Weiss SJ. Navigating ECM barriers at the invasive front: the cancer cell-stroma interface. *Annu Rev Cell Dev Biol* 2009;25:567-95.
157. Cawston TE, Wilson AJ. Understanding the role of tissue degrading enzymes and their inhibitors in development and disease. *Best Pract Res Clin Rheumatol* 2006;20:983-1002.
158. Hadler-Olsen E, Winberg JO, Uhlin-Hansen L. Matrix metalloproteinases in cancer: their value as diagnostic and prognostic markers and therapeutic targets. *Tumour Biol* 2013;34:2041-51.
159. Belotti D, Paganoni P, Manenti L, i sur. Matrix metalloproteinases (MMP9 and MMP2) induce the release of vascular endothelial growth factor (VEGF) by ovarian carcinoma cells: implications for ascites formation. *Cancer Res* 2003;63:5224-9.
160. van Hinsbergh VW, Engelse MA, Quax PH. Pericellular proteases in angiogenesis and vasculogenesis. *Arterioscler Thromb Vasc Biol* 2006;26:716-28.
161. Itoh T, Tanioka M, Matsuda H, i sur. Experimental metastasis is suppressed in MMP-9-deficient mice. *Clin Exp Metastasis* 1999;17:177-81.
162. Balbin M, Fueyo A, Tester AM, i sur. Loss of collagenase-2 confers increased skin tumor susceptibility to male mice. *Nat Genet* 2003;35:252-7.
163. Eissa S, Ali-Labib R, Swellam M, Bassiony M, Tash F, El-Zayat TM. Noninvasive diagnosis of bladder cancer by detection of matrix metalloproteinases (MMP-2 and MMP-9) and their inhibitor (TIMP-2) in urine. *Eur Urol* 2007;52:1388-96.
164. Roy R, Louis G, Loughlin KR, i sur. Tumor-specific urinary matrix metalloproteinase fingerprinting: identification of high molecular weight urinary matrix metalloproteinase species. *Clin Cancer Res* 2008;14:6610-7.
165. Incorvaia L, Badalamenti G, Rini G, i sur. MMP-2, MMP-9 and activin A blood levels in patients with breast cancer or prostate cancer metastatic to the bone. *Anticancer Res* 2007;27:1519-25.
166. Ramankulov A, Lein M, Johannsen M, Schrader M, Miller K, Jung K. Plasma matrix metalloproteinase-7 as a metastatic marker and survival predictor in patients with renal cell carcinomas. *Cancer Sci* 2008;99:1188-94.

167. Kim HJ, Lee JY, Kim SH, i sur. Stromelysin-3 expression in the differential diagnosis of dermatofibroma and dermatofibrosarcoma protuberans: comparison with factor XIIIa and CD34. *Br J Dermatol* 2007;157:319-24.
168. Davies B, Waxman J, Wasan H, i sur. Levels of matrix metalloproteases in bladder cancer correlate with tumor grade and invasion. *Cancer Res* 1993;53:5365-9.
169. Papathoma AS, Petraki C, Grigorakis A, i sur. Prognostic significance of matrix metalloproteinases 2 and 9 in bladder cancer. *Anticancer Res* 2000;20:2009-13.
170. Vasala K, Pääkkö P, Turpeenniemi-Hujanen T. Matrix metalloproteinase-2 immunoreactive protein as a prognostic marker in bladder cancer. *Urology* 2003;62:952-7.
171. Seiler R, Thalmann GN, Fleischmann A. MMP-2 and MMP-9 in lymph-node-positive bladder cancer. *J Clin Pathol* 2011;64:1078-82.
172. Angulo JC, Ferruelo A, Rodríguez-Barbero JM, Núñez C, de Fata FR, González J. [Detection and molecular staging of bladder cancer using real-time RT-PCR for gelatinases (MMP-2, MMP-9) and TIMP-2 in peripheral blood]. *Actas Urol Esp* 2011;35:127-36.
173. Matrisian LM. The matrix-degrading metalloproteinases. *Bioessays* 1992;14:455-63.
174. Xia W, Chen W, Zhang Z, i sur. Prognostic value, clinicopathologic features and diagnostic accuracy of interleukin-8 in colorectal cancer: a meta-analysis. *PLoS One* 2015;10:e0123484.
175. Reis ST, Leite KR, Piovesan LF, i sur. Increased expression of MMP-9 and IL-8 are correlated with poor prognosis of Bladder Cancer. *BMC Urol* 2012;12:18.
176. Zhang G, Gomes-Giacoia E, Dai Y, i sur. Validation and clinicopathologic associations of a urine-based bladder cancer biomarker signature. *Diagn Pathol* 2014;9:200.

11. ŽIVOTOPIS

Rođena je 1. rujna 1984. godine u Zagrebu. Osnovnu školu završila je u Bregani, a opću gimnaziju u Samoboru. Medicinski fakultet Sveučilišta u Zagrebu upisala je 2003. godine i na istom je diplomirala 2009. godine. Dobitnica je Dekanove nagrade za uspjeh u akademskoj godini 2008./09. Nakon odrađenog liječničkog staža za PB Ugljan, u prosincu 2010. godine položila je državni ispit te stekla odobrenje za samostalan rad.

Od 1. prosinca 2010. godine zaposlena je kao znanstveni novak na Katedri za patologiju Medicinskog fakulteta Sveučilišta u Zagrebu, gdje aktivno sudjeluje u izvođenju dodiplomske nastave. Od 2007. do 2013. god. je bila zaposlena na projektu prof. dr. sc. Bože Krušlina "Razvojna neuropatologija genetskih malformacija moždane kore čovjeka" (MZOS 108-1081870-1884). Specijalizaciju iz patološke anatomije dobila je kao znanstveni novak za Medicinski fakultet Sveučilišta u Zagrebu 18. ožujka 2013. god., a specijalizantski staž od tada obavlja u Kliničkom bolničkom centru Sestre milosrdnice. U listopadu 2011. godine upisuje poslijediplomski doktorski studij "Neuroznanost" na Medicinskom fakultetu u Zagrebu. Dobitnica je godišnje nagrade "Sergej Saltykow" za znanstveni rad iz područja patologije za 2014. godinu.

Prvi je autor ili koautor više znanstvenih članaka, od kojih je 6 indeksirano u Current Contentsu, te više kongresnih priopćenja.

Članica je Hrvatskog društva patologa i sudskih medicinara i European Society of Pathology.