

Povezanost morfoloških i kinetičkih osobitosti duktalnoga invazivnoga karcinoma dojke dobivenih magnetnom rezonancijom s patohistološkim prognostičkim pokazateljima

Alduk, Ana Marija

Doctoral thesis / Disertacija

2015

Degree Grantor / Ustanova koja je dodijelila akademski / stručni stupanj: **University of Zagreb, School of Medicine / Sveučilište u Zagrebu, Medicinski fakultet**

Permanent link / Trajna poveznica: <https://urn.nsk.hr/urn:nbn:hr:105:062346>

Rights / Prava: [In copyright](#)/[Zaštićeno autorskim pravom.](#)

Download date / Datum preuzimanja: **2024-07-23**



Repository / Repozitorij:

[Dr Med - University of Zagreb School of Medicine Digital Repository](#)



SVEUČILIŠTE U ZAGREBU

MEDICINSKI FAKULTET

Ana Marija Alduk

**Povezanost morfoloških i kinetičkih osobitosti
duktalnoga invazivnoga karcinoma dojke
dobivenih magnetnom rezonancijom s
patohistološkim prognostičkim pokazateljima**

DISERTACIJA

Zagreb, 2015.

Disertacija je izrađena u Kliničkom zavodu za dijagnostičku i intervencijsku radiologiju
Kliničkog bolničkog centra Zagreb

Voditelj rada: doc. dr. sc. Maja Prutki

Zahvaljujem prvenstveno svojoj mentorici i prijateljici Maji Prutki na nesebičnoj pomoći i stručnim savjetima, bez čijeg poticaja ovaj rad ne bi bio niti započet.

Zahvaljujem svim zaposlenicima Kliničkog zavoda za dijagnostičku i intervencijsku radiologiju koji su mi bili podrška tijekom izrade ovog rada.

Zahvaljujem Tiboru i Evi na podršci i bezgraničnom strpljenju tijekom izrade disertacije.

Ovaj rad posvećujem svojim roditeljima koji su mi oduvijek bili najveća potpora.

SADRŽAJ

Popis oznaka i kratica.....	III
1. UVOD I SVRHA RADA.....	1
1.1. Epidemiologija i čimbenici rizika karcinoma dojke.....	1
1.2. Histološka klasifikacija tumora dojke.....	2
1.2.1. Duktalni invazivni karcinom	2
1.3. Stupnjevanje karcinoma dojke.....	3
1.4. Prognostički pokazatelji karcinoma dojke.....	6
1.4.1. Veličina tumora	6
1.4.2. Status aksilarnih limfnih čvorova	6
1.4.3. Histološki tip tumora.....	7
1.4.4. Histološki gradus.....	8
1.4.5. Limfovaskularna invazija.....	9
1.4.6. Status hormonskih receptora.....	10
1.4.7. Ki-67.....	10
1.4.8. HER2.....	11
1.4.9. Dob.....	11
1.4.10. Molekularni podtipovi karcinoma dojke.....	12
1.5. Liječenje karcinoma dojke.....	13
1.6. Magnetna rezonancija dojki.....	16
1.6.1. Sustav bodovanja prema Göttingenu.....	21
1.7. SVRHA RADA.....	22
2. HIPOTEZA.....	23
3. CILJEVI ISTRAŽIVANJA.....	24
3.1. Opći cilj.....	24
3.2. Specifični ciljevi.....	24
4. MATERIJALI I METODE.....	23
4.1. Ispitanici.....	25
4.2. Metode.....	25
4.2.1. MR snimanje.....	25
4.2.2. Procjena i obrada snimaka.....	26

4.2.3. Patohistološka analiza.....	30
4.2.4. Statističke metode.....	32
4.2.5. Etička načela.....	33
5. REZULTATI.....	34
5.1. Morfološke i kinetičke osobitosti duktalnoga invazivnoga karcinoma dojke pri MR-u	34
5.2. Analiza patohistoloških prognostičkih pokazatelja.....	36
5.3. Razlike u morfološkim i kinetičkim osobitostima karcinoma dojke dobivenih MR-om ovisno o patohistološkim prognostičkim pokazateljima.....	38
5.4. Multivarijatna analiza prediktivnog učinka osobitosti duktalnoga invazivnoga karcinoma dojke dobivenih MR-om na patohistološke prognostičke pokazatelje.....	64
6. RASPRAVA.....	66
7. ZAKLJUČAK.....	75
8. SAŽETAK.....	76
9. SUMMARY.....	77
10. POPIS LITERATURE.....	78
11. ŽIVOTOPIS.....	91

Popis oznaka i kratica

BIRADS	Breast Imaging and Reporting Data System (Postupci oslikavanja dojki i sustav tumačenja i kategorizacije nalaza)
BRCA-1	Breast Cancer 1 (Gen povezan s karcinomom dojke 1)
BRCA-2	Breast Cancer 2 (Gen povezan s karcinomom dojke 2)
DCIS	Ductal Carcinoma In Situ (Duktalni karcinom in situ)
ER	Estrogenski receptori
FA	Flip Angle (Kut okreta)
FOV	Field Of View (Veličina vidnoga polja)
GS	Göttingen score (Sustav bodovanja prema Göttingenu)
HE	Hemalaun-eozin
HER2	Human Epidermal Growth Factor Receptor 2 (Receptor za humani epidermalni čimbenik rasta)
HPF	High Power Field (Vidno polje velikog povećanja mikroskopa)
IDC	Invasive Ductal Carcinoma (Duktalni invazivni karcinom)
IDC NOS	Invasive Ductal Carcinoma Not Otherwise Specified (Duktalni invazivni karcinom bez karakteristika određenog tipa)
IHC	Immunohistochemistry (Imunohistokemijski)
ISH	In situ hibridizacija
LCIS	Lobular Carcinoma In Situ (Lobularni karcinom in situ)
LVI	Limfovaskularna invazija
MIP	Maximum Intensity Projection (Projekcija maksimalnog intenziteta)
MR	Magnetna rezonancija
NOS	Not Otherwise Specified (Koji nije drugačije oodređen)
NST	No Special Type (Bez karakteristika određenog tipa)
PR	Progesteronski receptori
PT	Peak Time (Vrijeme maksimalnog nakupljanja kontrastnoga sredstva)
pTNM	Patološka TNM klasifikacija

ROI	Region Of Interest (Područje interesa)
SISH	Silver In Situ Hybridisation (In situ hibridizacija srebrom)
SLN	Sentinel Lymph Node (Limfni čvor čuvar)
SNSM	Skin and Nipple-areola Sparring Mastectomy (Mastektomija s poštedom kože i bradavica-areola kompleksa)
SSM	Skin Sparring Mastectomy (Mastektomija s poštedom kože)
TE	Echo Time (Vrijeme odjeka)
TIRM	Turbo Inversion Recovery Magnitude
TR	Repetition Time (Vrijeme ponavljanja)
VEGF	Vascular Endothelial Growth Factor (Vaskularni endotelijalni čimbenik rasta)
VEGF-C	Vascular Endothelial Growth Factor C (Vaskularni endotelijalni čimbenik rasta C)
VEGFR	Vascular Endothelial Growth Factor Receptor (Receptor za vaskularni endotelijalni čimbenik rasta)

1. UVOD I SVRHA RADA

1.1. Epidemiologija i čimbenici rizika karcinoma dojke

Karcinom dojke je najčešći karcinom u žena s oko 1,38 milijuna novooboljelih u svijetu 2008. godine i oko 458400 smrtnih slučajeva godišnje (1). Prema podacima Registra za rak Hrvatske u Hrvatskoj je 2012. godine od karcinoma dojke oboljelo 2227 žena, a umrlo 1018 žena (2). Smanjenje smrtnosti žena od ove bolesti moguće je ranim otkrivanjem karcinoma dojke kroz metode probira, odgovarajućom dijagnostičkom obradom i terapijskim pristupom (3).

Etiologija karcinoma dojke još uvijek nije razjašnjena. Ženski spol je najveći faktor rizika budući da je karcinom dojke 100 puta češći u žena nego u muškaraca. U važnije faktore rizika se ubraja i starija životna dob iako se karcinom dojke može javiti i u mlađoj populaciji. Incidencija karcinoma dojke raste sa životnom dobi do 50. godine, nakon čega je porast incidencije značajno sporiji, vjerojatno zbog utjecaja hormonskih promjena, odnosno menopauze. Duža izloženost estrogenima je također faktor rizika za ovu bolest. Duža izloženost estrogenima je prisutna kod nastupa prve menstruacije (menarhe) prije 12. godine života, menopauze nakon 50. godine života, žena koje nisu rađale ili starijih prvorođki, kao i uzimanja hormonske nadomjesne terapije. Povećan rizik od razvoja karcinoma dojke imaju žene s pozitivnom obiteljskom anamnezom (osobito u prvom koljenu- majka, sestra ili kćer) te pozitivnom osobnom anamnezom (žene koje su preboljele karcinom dojke ili žene s lezijama dojke kao što je atipična duktalna hiperplazija). Genetika ima važnu, ali ograničenu ulogu u razvoju karcinoma dojke budući da se samo 5-6% karcinoma dojke smatra nasljednim. Mutacija gena povezanog s karcinomom dojke 1 (BRCA-1, prema engl. Breast Cancer 1) i gena povezanog s karcinomom dojke 2 (BRCA-2, prema engl. Breast Cancer 2) gena čine 80% nasljednih karcinoma dojke. Žene nositeljice ovih gena imaju rizik do 85% za razvoj karcinoma dojke te povećan rizik za razvoj karcinoma jajnika. Povećani rizik od razvoja karcinoma dojke imaju i žene koje su bile izložene visokim dozama zračenja u području prsnog koša, osobito ako je izloženost bila prije 20. godine života. Ostali faktori rizika uključuju konzumaciju alkohola, pušenje i pretilost (4).

1.2. Histološka klasifikacija tumora dojke

Tumori dojke se dijele na dobroćudne i zloćudne tumore. Najčešći dobroćudni tumor dojke je fibroadenom. Zloćudni tumori dojke mogu nastati iz duktalnog epitela ili iz lobularnog epitela. I duktalni i lobularni karcinomi se dijele na one koji nisu probili bazalnu membranu (neinvazivni, „in situ“) te na one koji to jesu (invazivni). Tako su glavni oblici karcinoma dojke duktalni karcinom in situ (DCIS, prema engl. Ductal Carcinoma In Situ), lobularni karcinom in situ (LCIS, prema engl. Lobular Carcinoma In Situ), duktalni invazivni karcinom bez karakteristika određenog tipa (IDC NOS, prema engl. Invasive Ductal Carcinoma Not Otherwise Specified), lobularni invazivni karcinom, medularni karcinom, koloidni karcinom, Pagetova bolest i tubularni karcinom.

Svjetska zdravstvena organizacija je 2012. godine predložila klasifikaciju tumora dojke obzirom na histološki tip tumora (5).

1.2.1. Duktalni invazivni karcinom

Duktalni invazivni karcinom (IDC, prema engl. Invasive Ductal Carcinoma) čini najveću grupu malignih tumora dojke obuhvaćajući oko 75% svih karcinoma dojke. Neki mu autori dodaju oznaku NST (prema engl. No Special Type- bez karakteristika određenog tipa), a neki NOS (prema engl. Not Otherwise Specified- koji nije drugačije određen). Ove oznake su korisne budući da naglašavaju razliku između većine duktalnih invazivnih karcinoma i nekoliko rijetkih „posebnih“ tipova duktalnog karcinoma kao što su tubularni, medularni, metaplastični, mucinozni i adenoidno-cistični.

Da bi se tumor klasificirao kao IDC najmanje 90% ukupne mase mora imati histološke osobine ovog tipa tumora. Sam naziv duktalni karcinom nije potpuno precizan i ne označava sasvim podrijetlo stanica budući da se danas smatra da većina ovih karcinoma nastaje iz epitela terminalne duktulo-lobularne jedinice, a ne iz duktalnog epitela. Ovi tumori su makroskopski najčešće sivobijele boje, heterogenog izgleda, neoštro ograničeni od okolnog tkiva, zvjezdoliki, a mogu sadržavati i žarišta nekroze i ovapnjenja. Zbog velike količine vezivnog tkiva su na opip čvrste konzistencije, zbog čega se nazivaju još i sciroznim karcinomima (prema grč. skirrhos – tvrd poput kamena). Širenje tumora može uzrokovati uvlačenje kože, retrakciju bradavice ili fiksaciju za prsnu stijenku. Patohistološki je tumor sastavljen od čvrste vezivne strome u kojoj se nalaze žarišta ili tračci tumorskih stanica. Na

rubovima tumora se uočavaju tumorske stanice kako infiltriraju okolno tkivo, često invadirajući perivaskularne i perineuralne prostore, kao i krvne i limfne žile. Formiranje tubula je izraženo u dobro diferenciranim tumorima, dok je odsutno u slabo diferenciranim tumorima (6).

Općenito, prognoza IDC-a dojke je najlošija od svih invazivnih karcinoma dojke. Međutim, radi se o heterogenoj skupini tumora unutar koje se nalazi čitav spektar od prognostički povoljnih do izuzetno nepovoljnih karcinoma te se prognoza procjenjuje individualno prema prognostičkim čimbenicima (7).

1.3. Stupnjevanje karcinoma dojke

TNM sustav stupnjevanja karcinoma dojke je međunarodno prihvaćeni sustav za utvrđivanje stadija bolesti. Stadij bolesti je mjera proširenosti bolesti koja se koristi za procjenu prognoze i donošenje odluke o terapijskom pristupu. Ovaj sustav koristi tri parametra za opis stadija bolesti. Pri tome T označava lokalni rast primarnog tumora, N označava zahvaćenost limfnih čvorova, a M udaljene metastaze.

Iako se na temelju TNM sustava ne može sa sigurnošću odrediti tijek i ishod bolesti kod pojedine bolesnice, ovaj sustav omogućava procjenu prognoze i ishoda bolesti, evaluaciju rezultata liječenja te usporedbu rezultata. Općenito, tumori većih dimenzija, sa zahvaćenim limfnim čvorovima i udaljenim metastazama pripadaju u viši stadij te imaju lošiju prognozu.

TNM klasifikacija uključuje kliničku i patološku klasifikaciju. Klinička klasifikacija služi za odabir lokoregionalne terapije, a temelji se na saznanjima dostupnima prije inicijalnog liječenja primarnog tumora: fizikalnom pregledu, slikovnoj dijagnostici i patološkom pregledu tkiva dojke ili drugih tkiva dobivenih biopsijom širokom iglom. Patološka klasifikacija omogućava procjenu prognoze i donošenje odluke o adjuvantnoj terapiji. Ona uključuje i rezultate kliničkog stupnjevanja te saznanja dobivena nakon kirurškog zahvata i detaljnog patološkog pregleda primarnog tumora, limfnih čvorova i udaljenih metastaza. Tablica 1. prikazuje TNM klasifikaciju karcinoma dojke (8).

Tablica 1. Patološka klasifikacija karcinoma dojke (pTNM) (8).

Primarni tumor (T)	
Tx	Primarni tumor se ne može odrediti
T0	Primarni tumor se ne može dokazati
Tis	Karcinom in situ
Tis (DCIS)	Duktalni karcinom in situ
Tis (LCIS)	Lobularni karcinom in situ
Tis (Paget)	Pagetova bolest bradavice bez tumora
T1	Tumor najvećeg promjera ≤ 2 cm
T1a	0,1-0,5 cm
T1b	0,5-1 cm
T1c	1-2 cm
T2	Tumor veličine 2-5 cm
T3	Tumor >5 cm
T4	Tumor bilo koje veličine sa zahvaćanjem a) torakalne stijenke ili b) kože
T4a	Širenje na torakalnu stijenku (s izuzetkom pektoralnog mišića)
T4b	Edem ili ulceracija kože dojke ili satelitski kožni nodusi iste dojke
T4c	T4a i T4b
T4d	Upalni karcinom
Regionalni limfni čvorovi (N)	
Nx	Postojanje metastaza u regionalnim limfnim čvorovima nije moguće dokazati
N0	Histološki se ne nalaze metastaze, bez dodatnog pregleda za izolirane tumorske stanice
N0(i-)	Histološki se ne nalaze metastaze, negativan IHC
N0(i+)	Izolirane tumorske stanice identificirane histološki ili pomoću IHC, bez nakupina >0,2mm
N0(mol-)	Histološki se ne nalaze metastaze, negativan molekularni nalaz (RT-PCR)
N0(mol+)	Histološki se ne nalaze metastaze, pozitivan molekularni nalaz
N1	Metastaza u 1-3 aksilarna limfna čvora i/ili unutarnjim mamarnim čvorovima s mikroskopskom bolesti detektiranom SLN
N1mi	Mikrometastaza (>0,2mm, nijedna >2mm)
N1a	Metastaze u 1-3 aksilarna limfna čvora
N1b	Metastaze u unutarnjim mamarnim čvorovima s mikroskopskom bolesti detektiranoj SLNB
N1c	pN1a+pN1b
N2	Metastaze u 4-9 aksilarnih limfnih čvorova ili u klinički evidentnim unutarnjim mamarnim limfnim čvorovima u odsutnosti aksilarnih limfnih čvorova
N2a	Metastaze u 4-9 aksilarnih limfnih čvorova (bar jedan tumorski depozit >2,0mm)
N2b	Metastaze u klinički evidentnim unutarnjim mamarnim limfnim čvorovima u odsutnosti metastaza u aksilarnim limfnim čvorovima
N3	Metastaze u 10 ili više aksilarnih limfnih čvorova ili u infraklavikularnim limfnim čvorovima
N3a	Metastaze u klinički evidentnim ipsilateralnim unutarnjim mamarnim limfnim čvorovima u prisutnosti jednog ili više pozitivnog aksilarnog limfnog čvora ili u više od 3 aksilarna limfna čvora s klinički negativnim mikroskopskim metastazama u unutarnjim mamarnim limfnim čvorovima
N3b	
N3c	Metastaze u ipsilateralnim supraklavikularnim limfnim čvorovima
Udaljene metastaze (M)	
Mx	Postojanje udaljenih metastaza nije moguće dokazati
M0	Ne postoje udaljene metastaze
M1	Postoje udaljene metastaze

Nakon određivanja lokalnog rasta primarnog tumora, zahvaćenosti limfnih čvorova i prisutnosti ili odsutnosti udaljenih metastaza, karcinom dojke se svrstava u anatomske-prognostičke stadije (Tablica 2).

Tablica 2. Anatomske-prognostički stadiji karcinoma dojke (8).

Stadij	T	N	M
0	TIS	N0	M0
IA	T1	N0	M0
IB	T0	N1mi*	M0
	T1	N1mi*	M0
IIA	T0	N1	M0
	T1	N1	M0
	T2	N0	M0
IIB	T2	N1	M0
	T3	N0	M0
IIIA	T0	N2	M0
	T1	N2	M0
	T2	N2	M0
	T3	N1	M0
	T3	N2	M0
IIIB	T4	N0	M0
	T4	N1	M0
	T4	N2	M0
IIIC	Bilo koji T	N3	M0
IV	Bilo koji T	Bilo koji N	M1

*mi- mikrometastaza (0,2-2,0 mm)

1.4. Prognostički pokazatelji karcinoma dojke

Prognostički pokazatelji se univerzalno koriste u izboru terapije za bolesnice s karcinomom dojke zbog tri razloga: identifikacije bolesnica s dobrom prognozom kod kojih rizik adjuvantne terapije nadmašuje potencijalnu korist, identifikacije bolesnica s lošom prognozom što opravdava agresivniji terapijski pristup te odabira bolesnica s karcinomima koje će imati veću ili manju korist od određenih oblika terapije.

Prognostički pokazatelji su mjere dostupne u vrijeme operativnog zahvata povezane s preživljenjem u odsutnosti adjuvantne terapije, odnosno mjere povezane s prirodnim tijekom bolesti. Neki prognostički čimbenici imaju i prediktivnu ulogu što znači da su povezani s odgovorom na primjenjenu terapiju te omogućuju odabir odgovarajuće terapije za pojedinu bolesnicu. U prognostičke čimbenike se ubrajaju veličina tumora, status aksilarnih limfnih čvorova, histološki tip tumora, histološki gradus, prisutnost limfovaskularne invazije, status hormonskih receptora, proliferacijski indeks, ekspresija gena za receptor humanog epidermalnog faktora rasta (HER2, prema engl. Human Epidermal Growth Factor Receptor 2) te dob bolesnice.

1.4.1. Veličina tumora

Veličina tumora, definirana kao najveći promjer tumora, rano je prepoznata kao važan prognostički čimbenik karcinoma dojke. Veličina tumora je povezana s prisutnošću i brojem zahvaćenih limfnih čvorova, no predstavlja i neovisan prognostički čimbenik. Stope petogodišnjeg preživljenja su 99% za tumore manje od 1 cm, 91% za tumore 1-2 cm i 80% za tumore veličine 2-5 cm i 63% za tumore veće od 5 cm (9). Kod bolesnica s negativnim aksilarnim limfnim čvorovima, veličina tumora je najsnažniji prognostički faktor i rutinski se koristi za donošenje odluka o adjuvantnoj terapiji.

1.4.2. Status aksilarnih limfnih čvorova

Najznačajniji prognostički faktor za karcinom dojke je status aksilarnih limfnih čvorova koji se obično utvrđuje prilikom kirurškog zahvata, disekcijom aksile ili biopsijom limfnog čvora čuvara (SLN, prema engl. Sentinel Lymph Node). Bolesnice sa zahvaćenim

aksilarnim limfnim čvorovima imaju 4-8 puta veću smrtnost od onih s negativnim aksilarnim limfnim čvorovima (10, 11, 12).

Nadalje, postoji izravna povezanost između broja zahvaćenih aksilarnih limfnih čvorova i rizika od razvoja metastatske bolesti (13). Petogodišnje preživljenje bolesnica bez zahvaćenih limfnih čvorova je 82,8% u usporedbi sa 73% za bolesnice s 1-3 zahvaćena čvora, 45,7% za bolesnice s 4-12 zahvaćenih limfnih čvorova te 28,4% za bolesnice s više od 12 zahvaćenih limfnih čvorova (14). Obzirom na značajan rizik od povrata bolesti, kod bolesnica sa zahvaćenim aksilarnim limfnim čvorovima se primjenjuje adjuvantna sistemna terapija, dok se u bolesnica s negativnim aksilarnim limfnim čvorovima odluka o adjuvantnoj sistemnoj terapiji donosi na temelju procjene ostalih prognostičkih čimbenika.

Dok je dokazano da makrometastaze u limfnim čvorovima (>2 mm) imaju prognostički značaj, još je uvijek kontroverzan značaj mikrometastaza i izoliranih tumorskih stanica. Mikrometastaze su nakupine tumorskih stanica veće od 0.2 mm i/ili nakupine više od 200 stanica u jednom histološkom presjeku, ali ne veće od 2 mm. Izolirane tumorske stanice su prema definiciji nakupine tumorskih stanica manje od 0,2 mm ili manje od 200 stanica u jednom histološkom presjeku. Neke studije su pokazale da je prognoza pacijenata s mikrometastazama u aksilarnim limfnim čvorovima jednaka kao prognoza pacijenata s negativnim limfnim čvorovima (15), no u posljednje vrijeme sve je više studija koje sugeriraju da takvi pacijenti imaju lošiju prognozu (16, 17, 18, 19). Mikrometastaze se nalaze u 7% slučajeva pri bojenju hemalaun-eozinom, a u čak do 20% slučajeva kada se koriste imunohistokemijske metode (IHC prema engl. Immunohistochemistry) (20). Budući da nema razlike u preživljenu između bolesnica s negativnim limfnim čvorovima i bolesnica s mikrometastazama u limfnim čvorovima dokazanima samo IHC metodama (21), autori sugeriraju da odluke o liječenju ne treba donositi na temelju IHC pozitivnosti.

1.4.3. Histološki tip tumora

Patohistološke karakteristike tumora imaju prognostički značaj te su različiti histološki tipovi karcinoma dojke povezani s različitim tijekom i ishodima bolesti. IDC općenito ima najlošiju prognozu s desetogodišnjim preživljenjem od 47%. S druge strane mucinozni, tubularni i kribriformni karcinomi su manje agresivni te se rjeđe otkrivaju u kasnom stadiju, uglavnom su nižeg histološkog gradusa, s pozitivnim hormonskim receptorima i negativnim

aksilarnim limfnim čvorovima. Sukladno tomu, desetogodišnje preživljenje bolesnica s ovim tipovima karcinoma dojki se kreće od 80% do 90% (22).

1.4.4. Histološki gradus

Histološki gradus predstavlja morfološku procjenu bioloških karakteristika tumora te daje značajan doprinos važnim prognostičkim čimbenicima kao što su veličina tumora i status aksilarnih limfnih čvorova (23, 24). Histološki gradus tumora predstavlja biološki potencijal tumora te su tumori višeg gradusa „agresivniji“ od tumora nižeg gradusa. Ipak, unatoč preporukama Američkog društva patologa (College of American Pathologists) da se histološki gradus koristi kao prognostički čimbenik (25), isti nije uvršten u kriterije za stupnjevanje karcinoma dojke zbog varijabilnosti u svrstavanju tumora u histološke graduse između različitih ustanova (8). Istraživanja su pokazala da se podudarnost histološkog gradusa među različitim patolozima kreće od 50% do 85% (26, 27, 28).

Nottinghamski sustav stupnjevanja karcinoma dojke (modifikacija Scarff-Bloom-Richardson sustava prema Elston-Ellisu) (23) je unaprijedio reproducibilnost određivanja histološkog gradusa. Ovaj sustav koristi kombinaciju nuklearnog pleomorfizma, formiranja tubula i broja mitozna na periferiji tumora pri čemu se svaki navedeni element boduje s 1-3 boda (Tablica 3).

Tablica 3. Nottinghamski sustav stupnjevanja karcinoma dojke.

Bodovi	1	2	3
Nuklearni pleomorfizam	minimalna varijacija veličine i oblika jezgara	umjerena varijacija veličine i oblika jezgara	naglašena varijacija veličine i oblika jezgara
Formiranje tubula	>75% tumora	10-75% tumora	<10% tumora
Broj mitozna	0-9/10 HPF*	10-19/10 HPF	=>20/10 HPF

*HPF- vidno polje velikog povećanja (prema engl. High Power Field)

Prema ukupnom broju bodova, tumori se svrstavaju u histološke graduse: gradus 1 (dobro diferencirani, 3-5 bodova), gradus 2 (umjereno diferencirani, 6-7 bodova) ili gradus 3 (slabo diferencirani, 8-9 bodova). Tumori nižeg gradusa imaju bolju prognozu te je tako,

neovisno o ostalim prognostičkim čimbenicima kao što su stanje limfnih čvorova i veličina tumora, 10-godišnje preživljenje 90-94% za bolesnice s najnižim brojem bodova, a 30-78% s najvišim brojem bodova (29, 30, 31). Dakle, histološki gradus tumora ima prognostičko značenje i primarno se koristi za donošenje odluka kod bolesnica s negativnim aksilarnim limfnim čvorovima i granično velikim tumorom. Tako bolesnice s tumorima veličine 0,6 do 1,0 cm, s negativnim aksilarnim limfnim čvorovima i histološkim gradusom 3 imaju nepovoljniju prognozu od onih s histološkim gradusom 1 te je prema smjernicama National Comprehensive Cancer Network u toj skupini bolesnica opravdana primjena adjuvantne kemoterapije (32). Ipak, oko 30-60% karcinoma dojke se svrstava u histološki gradus 2 koji označava intermedijarni rizik od povrata bolesti te nije informativan u kliničkoj praksi. Zbog toga u posljednje vrijeme postoje nastojanja da se histološki gradus 2 redefinira kako bi se povećala njegova prognostička uloga (33).

1.4.5. Limfovaskularna invazija

Limfovaskularna invazija (LVI) označava prisutnost tumorskog tkiva unutar limfnih žila, a prisutna je u oko 15% IDC te u oko 5% do 10% bolesnica s negativnim limfnim čvorovima (34). LVI je preduvjet za diseminaciju tumorskih stanica kroz limfni sustav te povećava 5-godišnji rizik od recidiva bolesti za 15%, neovisno o primjeni adjuvantne terapije. Limfne žile se ne nalaze unutar tumora, nego gotovo isključivo uz rubove tumora (35). Preduvjet za LVI je peritumorska limfangiogeneza. Naime, veći broj limfnih žila u okolini tumora povećava vjerojatnost prodora tumorskih stanica u limfne žile, no u nastanku LVI su uključeni i drugi biološki procesi na molekularnoj razini (36, 37). Tumorske stanice aktivno induciraju limfangiogenezu ekspresijom limfangiogenog vaskularnog endotelijalnog faktora rasta C (VEGF-C, prema engl. Vascular Endothelial Growth Factor C) koji istovremeno promovira limfangiogenezu povećavajući broj krvnih žila u okolini tumora i uzrokujući njihovu dilataciju (38).

Prisutnost LVI omogućava identifikaciju bolesnica s povećanim rizikom za zahvaćenost aksilarnih limfnih čvorova i udaljene metastaze. 2005. godine je LVI uvrštena u prognostičke čimbenike za bolesnice s negativnim aksilarnim limfnim čvorovima (39). Tako je LVI u bolesnica s negativnim limfnim čvorovima povezana s kraćim razdobljem do povrata bolesti, povećanim rizikom za razvoj metastatske bolesti i manjim preživljenjem (40). Nije sasvim razjašnjen prognostički značaj LVI u bolesnica s pozitivnim aksilarnim limfnim

čvorovima. Neki istraživači su objavili da LVI ne utječe značajno na prognozu takvih bolesnica (41), dok su drugi utvrdili da je prisutnost LVI značajan nepovoljan prognostički pokazatelj, neovisan o veličini tumora, histološkom gradusu ili zahvaćenosti limfnih čvorova (42, 43). LVI je značajno povezana i s većim rizikom za prisutnost metastatskog karcinoma u preostalim aksilarnim limfnim čvorovima kod bolesnica s pozitivnim SLN (44, 45).

1.4.6. Status hormonskih receptora

Estrogenski receptori (ER) i progesteronski receptori (PR) su intracelularni polipeptidi koji vežu estrogen, odnosno progesteron, i prenose ga u jezgru gdje induciraju specifičnu ekspresiju gena. Prisutnost ER i PR je ujedno i prognostički i prediktivni čimbenik karcinoma dojke. Bolesnice s ER- pozitivnim karcinomima imaju bolje petogodišnje preživljenje od bolesnica s ER- negativnim karcinomima (92% u odnosu na 66%). Neke studije sugeriraju da je prognostički značaj hormonskih receptora ograničen (46), te je moguće da njihova prisutnost samo predviđa indolentniji tijek s duljim vremenom do povrata bolesti.

Mnogo češće se ER i PR koriste kao prediktivni čimbenici za procjenu potencijalne koristi od adjuvantne terapije tamoksifenom. Primjena tamoksifena u trajanju od pet godina smanjuje rizik od povrata bolesti za 47% i mortalitet za 26% u bolesnica s pozitivnim ER. Smanjenje smrtnosti je slično za bolesnice s pozitivnim i bolesnice s negativnim aksilarnim limfnim čvorovima, dok nema učinka u bolesnica s negativnim ER (47).

1.4.7. Ki-67

Ki-67 je nuklearni protein opisan početkom osamdesetih godina prošlog stoljeća (48), a smatra se najpouzdanijim biljekom stanične proliferacije. Zbog toga se primjenjuje kao prognostički čimbenik u bolesnica s karcinomom dojke. Ki-67 antigen se javlja u određenim fazama staničnog ciklusa (S, G1, G2 i M faza), no ne postoji u G0 fazi. Zastupljenost Ki-67 u određenim fazama staničnog ciklusa regulira osjetljiv molekularno-genetički kompleks različitih proteina koji su uključeni u njegovu sintezu i razgradnju. Ki-67 ima poluvijek od 60 do 90 minuta. Funkcija Ki-67 nije potpuno razjašnjena, no nesumnjivo je da je Ki-67 presudan u procesu stanične proliferacije, što je dokazano inhibicijom proliferacije nakon uklanjanja proteina Ki-67. Stoga se u dijagnostičkoj histopatologiji i staničnoj biologiji ovaj

biljeg koristi za određivanje i praćenje rasta i dijeljenja zdravih i tumorskih stanica. Danas se smatra da je protein Ki-67 pouzdaniji biljeg proliferacije od mitotskog indeksa, jer se uz pomoć Ki-67 bilježe stanice u svim fazama staničnog ciklusa, osim u G0 fazi, dok se mitotskim indeksom otkrivaju stanice samo u M-fazi staničnog ciklusa. Ekspresija Ki-67 se obično procjenjuje imunohistokemijskim metodama, a izražava se kao postotak pozitivnih, odnosno obojenih, jezgara tumorskih stanica.

Viša razina ekspresije Ki-67 povezana je s lošijom prognozom karcinoma dojke neovisno o zahvaćenosti limfnih čvorova (49). Srednja vrijednost Ki-67 pozitivnih stanica u normalnom tkivu dojke (3-4 %) je značajno niža od srednje vrijednosti u karcinomima dojke (16-17%) (50). Općenito, proliferacijski indeks mjeren pomoću Ki-67 manji od 10% se smatra „niskim“, a veći od 10% se smatra „visokim“ (51). Ipak, prema St Gallenskom konsenzusu iz 2013. godine granična vrijednost za visoki proliferacijski indeks mjeren pomoću Ki-67 je 20% što se ujedno smatra i relativnom indikacijom za kemoterapiju (52).

1.4.8. HER2

HER2 je protoonkogen lociran na kromosomu 17q21 i kodira transmembranski glikoprotein koji je član obitelji receptora epidermalnih faktora rasta. Amplifikacija ili prekomjerna ekspresija ovog onkogen se nalazi u oko 30% karcinoma dojke i povezana je s agresivnijim kliničkim tijekom, bržim rastom tumora, većim rizikom za razvoj metastaza i lošijom prognozom kod bolesnica s pozitivnim limfnim čvorovima, dok je njegov prognostički utjecaj u bolesnica s negativnim limfnim čvorovima varijabilniji (53, 54, 55, 56).

HER2 je i značajan prediktivni čimbenik, osobito u procjeni odgovora na trastuzumab (Herceptin) kod metastatskog karcinoma dojke.

Procjena statusa proteina HER2 se najčešće provodi imunohistokemijski ili metodama in situ hibridizacije (ISH). (47)

1.4.9. Dob

Mlađe bolesnice (< 35 godina) imaju značajno lošiju prognozu. Karcinomi dojke u ovoj populaciji su češće većih dimenzija, visokog gradusa, negativnih ER i pozitivnih limfnih čvorova. Neke studije pokazuju da bolesnice mlađe od 35 godina imaju lošiju prognozu, čak i nakon korekcije za ove važne prognostičke faktore (57, 58).

1.4.10. Molekularni podtipovi karcinoma dojke

Tradicionalno se status hormonskih receptora, HER2 i proliferacijski indeks (najčešće mjeren pomoću Ki-67) koristi u kombinaciji s veličinom tumora i statusom aksilarnih limfnih čvorova kako bi se procijenila prognoza bolesnica s karcinomom dojke i donijela odluka o primjeni adjuvantne terapije. U posljednje vrijeme se koriste različite molekularne metode u svrhu redefiniranja klasifikacije karcinoma dojke kako bi se bolje opisala stanična i molekularna heterogenost ove bolesti, a što bi omogućilo bolju procjenu prognoze i odgovora na terapiju. Iako se još uvijek istražuje uloga ovih novih metoda u svakodnevnoj kliničkoj praksi, genske analize omogućavaju istovremeno određivanje aktivnosti velikog broja gena u stanici karcinoma dojke te je jasna njihova prednost u odnosu na tradicionalne kliničke i patohistološke prognostičke čimbenike.

Na temelju profila ekspresije gena, identificirano je nekoliko različitih podtipova karcinoma dojke koji se značajno razlikuju u prognozi (59, 60, 61). Različiti podtipovi su povezani s različitim ishodima bolesti što upućuje na biološku osnovu u pozadini kliničke heterogenosti karcinoma dojke. Pojedini podtipovi se razlikuju po intrinzičkoj listi gena koja se sastoji od nekoliko skupina gena povezanih s ekspresijom ER (luminalna skupina), ekspresijom HER2, proliferacijom i jedinstvenom skupinom gena koja se zove bazalna skupina.

Luminalni podtipovi (A i B) su karakterizirani ekspresijom gena povezanih s luminalnim epitelnim stanicama normalnog tkiva dojke i podudaraju se s karcinomima dojke koji imaju pozitivne ER. Unatoč tome što obuhvaćaju većinu karcinoma s pozitivnim ER, Luminal A i Luminal B podtipovi se značajno razlikuju. Luminal A tumori čine oko 40% svih karcinoma dojke i u pravilu su prognostički najpovoljniji (62). Obilježeni su visokom ekspresijom ER skupine gena te niskom ekspresijom gena HER2 skupine i skupine povezane s proliferacijom (63). Luminal B tumori čine oko 20% tumora dojke, povezani su s nešto nižom ekspresijom ER skupine gena, varijabilnom ekspresijom HER2 skupine i višom ekspresijom proliferacijske skupine. Ovi tumori imaju lošiju prognozu od Luminal A tumora (64).

HER2 podtip obuhvaća oko 10% do 15% karcinoma dojke. Značajke ovog tipa su visoka ekspresija HER2 i proliferacijske skupine gena te niska ekspresija luminalne i bazalne skupine. Ovi tumori najčešće imaju negativne ER i PR te prekomjernu ekspresiju HER2. Ipak HER2 podtip nije sinonim za klinički HER2 pozitivan karcinom dojke. Naime, polovina

HER2 pozitivnih karcinoma dojke pripada u HER2 podtip, a druga polovina u Luminal B2 podtip. Tumori HER2 podtipa su osjetljivi na liječenje trastuzumabom, no generalno imaju lošu prognozu.

„Basal-like“ podtip je dobio ime zbog sličnosti u ekspresiji gena s bazalnim epitelnim stanicama normalnog tkiva dojke. Ovaj podtip obuhvaća oko 15% do 20% karcinoma dojke. Karakteriziran je niskom ekspresijom luminalne i HER2 skupine gena. Zbog toga ovi karcinomi najčešće imaju negativne ER, PR i HER2 te se nazivaju još i „trostruko negativni“ tumori (63). Ovo su tumori s nepovoljnom prognozom, no istraživanja pokazuju da im prognoza nije uniformno nepovoljna, a pokazalo se i da su osjetljivi na kemoterapiju temeljenu na spojevima platine (65).

Budući da je genetsko testiranje nedostupno većini bolesnica s karcinomom dojke zbog visoke cijene, St. Gallenski konsenzus iz 2013. godine predložio je upotrebu nadomjesne klasifikacije u molekularne podtipove na temelju receptorskog statusa, ekspresije HER2 onkogeni i proliferacijskog indeksa Ki-67: Luminal A (ER+, PR+, HER2-, Ki67<20%), Luminal B1 (ER+, HER2-, jedno od: PR<20%, Ki67>=20%), Luminal B2 (ER+, HER2+), HER2 tip (HER2+, ER-, PR-) i „Basal-like“ (ER-, PR-, HER2-). Bolesnice s Luminal A tumorima imaju najbolju, a bolesnice s HER2 tipom i „Basal-like“ tipom najlošiju prognozu.

1.5. Liječenje karcinoma dojke

Kirurško liječenje se smatra terapijom izbora za rani stadij karcinoma dojke. Ciljevi kirurškog liječenja uključuju kompletnu resekciju primarnog tumora s negativnim resekcijским rubom kako bi se smanjio rizik za lokalni recidiv, te patološku analizu tumora i aksilarnih limfnih čvorova u svrhu procjene prognostičkih i prediktivnih čimbenika. Nekoliko je standardnih modaliteta kirurškog liječenja. U poštudne operativne zahvate ubrajaju se tumorektomija, segmetektomija i kvadrantektomija, a u radikalne modificirana radikalna mastektomija, mastektomija s poštedom kože (SSM, prema engl. Skin Sparing Mastectomy) te mastektomija s poštedom kože i bradavica-areola kompleksa (SNSM, prema engl. Skin and Nipple-areola Sparing Mastectomy). Nakon kirurškog liječenja karcinoma dojke može se učiniti neki od rekonstruktivnih zahvata dojke. Danas se prednost daje poštednim operativnim zahvatima, pri čemu su jedine apsolutne kontraindikacije zahvaćeni rubovi nakon multiplih resekcija te nemogućnost primjene postoperativne radioterapije (ukoliko je indicirana).

Relativne kontraindikacije uključuju mlađu životnu dob (<35 godina), ekstenzivne ili difuzne mikrokalcifikacije, multicentričnu bolest, tumor smješten uz bradavicu i mutacije BRCA1 i BRCA2 gena (66, 67).

U bolesnica s klinički negativnim limfnim čvorovima u pravilu se koristi biopsija SLN za procjenu statusa aksilarnih limfnih čvorova. Novija istraživanja pokazuju da disekcija aksile nije potrebna u bolesnica s jednim ili dva pozitivna SLN nakon poštednog operativnog zahvata ukoliko se planira radioterapija (68) kao i u bolesnica s mikrometastazama u SLN (69). Disekcija aksile je potrebna u bolesnica s klinički pozitivnim limfnim čvorovima prije operativnog zahvata (uz potvrdu citološkom punkcijom ili biopsijom), u bolesnica sa zahvaćena tri ili više SLN ili bolesnica u kojih se ne planira radioterapija (32).

Adjuvantna terapija se primjenjuje nakon kirurškog zahvata s ciljem liječenja mikrometastatske bolesti (maligne stanice izvan dojke i aksilarnih limfnih čvorova koje još nisu formirale detektibilne metastaze). Adjuvantna terapija karcinoma dojke obuhvaća radioterapiju i sistemnu terapiju (kemoterapiju, hormonsku te biološku terapiju).

Radioterapija se koristi nakon poštednih operativnih zahvata (izuzetak su starije bolesnice ili bolesnice sa značajnim komorbiditetom) te nakon mastektomije (kod bolesnica s 4 ili više pozitivna limfna čvora, bolesnice s pozitivnim SLN kod kojih nije učinjena disekcija aksile, tumori veći od 5 cm). Zračenje se primjenjuje na ležište tumora i regionalne limfne čvorove s ciljem uništavanja tumorskih stanica koje eventualno nisu odstranjene kirurškim zahvatom (52).

Izbor adjuvantne sistemne terapije ovisi o procijenjenoj koristi u odnosu na procijenjenu štetu od liječenja, mora biti individualno određena i mora se provoditi unutar multidisciplinarnog tima. U Tablici 4 prikazane su preporuke St. Gallenskog konsenzusa za adjuvantno sistemno liječenje ovisno o molekularnom podtipu tumora.

Tablica 4. Preporuke za adjuvantno sistemno liječenje ovisno o molekularnom podtipu tumora (52).

Podtip	Kliničko-patološka definicija	Preporuka za liječenje
Luminal A	ER i/ili PR pozitivan HER2 negativan Ki-67<20%	Samo endokrina terapija Moguća citotoksična terapija u bolesnica s visokim rizikom (gradus 3, > 3 pozitivna limfna čvora, dob < 35 godina)
Luminal B1	ER pozitivan HER2 negativan i jedno od: Ki-67 => 20 PR <= 20%	Endokrina +/- citotoksična terapija
Luminal B2	ER pozitivan HER2 pozitivan	Citotoksična + anti-HER2 + endokrina terapija
HER2	HER2 prekomjerno izražen ili amplificiran ER i PR negativni	Citotoksična + anti-HER2 terapija
Tip nalik bazalnim stanicama	ER i PR negativni HER2 negativan	Citotoksična terapija

Hormonska terapija je indicirana u liječenju karcinoma dojke s pozitivnim hormonskim receptorima, a obuhvaća blokiranje učinka estrogena (selektivnim modulatorima estrogenskih receptora- tamoksifen), blokiranje proizvodnje estrogena (inhibitorima aromataze-anastrozol, uglavnom u postmenopausalnih žena) ili blokiranje funkcije jajnika (ooforektomijom ili agonistima hormona koji oslobađaju gonadotropine).

Indikacije za adjuvantnu kemoterapiju prema St Gallenskom konsenzusu uključuju tumore histološkog gradusa 3, visoke vrijednosti Ki-67, negativne hormonske receptore, prekomjernu ekspresiju HER2, tumore nalik bazalnim stanicama te zahvaćenost više od tri aksilarna limfna čvora. Molekularni podtipovi (uključujući i njihove kliničko-patološke surogate) utječu na odluku o primjeni ili izostavljanju kemoterapije, ali ne bi trebali utjecati na sam izbor kemoterapeutika.

Biološka terapija predstavlja upotrebu monoklalnog protutijela (anti-HER2, trastuzumab), a koristi se u bolesnica čiji tumori pokazuju amplifikaciju ili prekomjernu ekspresiju HER2 proteina.

Neoadjuvantna terapija se koristi preoperativno kod velikih ili lokalno uznapredovalih karcinoma dojke kako bi se omogućio pošten kirurški zahvat, a u svrhu neoadjuvantne terapije se može koristiti kemoterapija, hormonska ili biološka terapija ovisno o

karakteristikama tumora. Prije početka terapije potrebno je učiniti biopsiju širokom iglom zbog dobivanja patohistološkog nalaza, statusa hormonskih receptora i HER2 statusa. Vrsta kemoterapije se određuje prema prediktivnim čimbenicima, kao i u slučaju adjuvantne terapije (52).

1.6. Magnetna rezonancija dojki

Slikovna dijagnostika je neophodna za ranu detekciju karcinoma dojke. Dijagnostičke slikovne metode koje se rutinski koriste u ranom otkrivanju karcinoma dojke uključuju mamografiju, ultrazvuk i magnetnu rezonanciju (MR) dojki. Mamografija je široko dostupna metoda koja je prihvaćena kao metoda probira kod asimptomatskih žena starijih od 40 godina u cijelom svijetu. Uz pregled dojki mamografijom, često se radi komplementarni ultrazvučni pregled dojki koji se koristi kao nadopuna mamografiji kod dojki s gustim žljezdanim parenhimom bez mamografski uočljivih lezija. Indikacija za komplementarni ultrazvučni pregled je i evaluacija patoloških mamografskih nalaza bez obzira na gustoću žljezdanog parenhima, kao i evaluacija palpabilnih promjena u dojka čak i ukoliko je mamografski nalaz negativan (70, 71). Ultrazvučni pregled je također i inicijalna dijagnostička metoda za pregled mladih žena, kod kojih zbog osjetljivosti žljezdanog parenhima dojki na ionizirajuće zračenje, nije uputno raditi mamografsko snimanje kao prvu dijagnostičku pretragu.

MR dojki je komplementarna metoda mamografiji i ultrazvuku čija je velika vrijednost visoka osjetljivost za patološke promjene u dojka. MR omogućuje detaljan slojevni prikaz mekotičnih struktura unutar dojke omogućavajući izvrsnu kontrastnost različitih tkiva, a temelji se na pobudi jezgri atoma vodika u tkivima elektromagnetnim valovima, uz primjenu jakog osnovnog magnetnog polja (72, 73, 74, 75, 76). Prikaz različitih tkiva unutar dojke ovisan je o mobilnosti i magnetskom okruženju atoma vodika unutar molekula vode i masti koji određuju jačinu signala. U kliničkoj primjeni danas je najraširenija upotreba uređaja jakosti polja 1,5 T. Osamdesetih godina prošloga stoljeća zabilježeni su prvi pokušaji snimanja dojki MR-om, no tek su kasnih 1990-tih godina ostvareni tehnološki preduvjeti za kvalitetno obavljanje pregleda koji uključuju posebne zavojnice za dojke te dovoljno dobru prostornu i vremensku rezoluciju aparata.

Bolesnice se snimaju u potrbušnom položaju s dojka unutar zavojnice. Za snimanje je neophodna intravenska aplikacija paramagnetskog kontrastnog sredstva budući da je preuzimanje kontrastnog sredstva osnova detekcije i karakterizacije lezija dojke. Kontrastno

sredstvo bazirano na gadoliniju skraćuje T1 vrijeme relaksacije te tako povećava intenzitet signala tkiva u kojemu se nakuplja. Snimke učinjene nakon intravenske primjene kontrastnoga sredstva omogućavaju analizu morfologije lezije te dinamiku nakupljanja kontrastnoga sredstva unutar lezije. Dinamičke karakteristike obuhvaćaju prvenstveno brzinu nakupljanja i brzinu ispiranja kontrastnog sredstva. Na taj način rani porast intenziteta signala (unutar 2 minute) ukazuje na veću gustoću malih krvnih žila, odnosno upućuje na tumorsku angiogenezu.

Budući da lezije dojke koje nakupljaju kontrastno sredstvo na T1 mjerenim snimkama pokazuju približno jednako visok intenzitet signala kao i mast, neophodna je supresija signala masti koja može biti aktivna ili pasivna. Aktivna supresija masti se postiže uporabom spektralno selektivnih pulsniha sekvencija za supresiju signala masti, dok pasivna supresija uključuje subtrakciju prekontrastnih od postkontrastnih snimaka. Subtrakcija omogućuje brže snimanje s dobrom prostornom i vremenskom rezolucijom, no ne smije biti pomicanja bolesnice između dva snimanja. Nove metode supresije masti, kao što je paralelno oslikavanje, omogućuju kraće vrijeme snimanja uz zadržavanje dobre prostorne i vremenske rezolucije.

Brze 3D sekvencije omogućuju optimalnu metodu prikaza malih lezija. Vremenska rezolucija je važna budući da se najbolji kontrast između tumora i normalnog tkiva dojke postiže u prve dvije minute nakon aplikacije kontrastnog sredstva. Nakon toga, normalno tkivo dojke također može početi nakupljati kontrastno sredstvo i na taj način maskirati prisutnost tumora. Vremenska rezolucija je neophodna i za prikaz brzog ispiranja kontrastnog sredstva. Povećanje vremenske rezolucije omogućuje brzo dinamičko snimanje, no dovodi do smanjenja prostorne rezolucije. Moderni uređaji omogućavaju snimanje obje dojke uz debljinu sloja od 1 mm i vremensku rezoluciju od 60-90s (77).

Osnova za dijagnosticiranje i karakterizaciju lezija dojke na MR-u su morfološki izgled lezije i njene kinetičke karakteristike. Kako bi se nalazi MR-a dojki ujednačili i kako bi se olakšala komunikacija između stručnjaka uključenih u dijagnosticiranje i liječenje bolesti dojke u široku je praksu uveden standardizirani sustav tumačenja i kategorizacije nalaza (BIRADS, prema engl. Breast Imaging and Reporting Data System) (78). Ovaj sustav je donešen od strane Američkog društva radiologa (American College of Radiology) 1992. godine. Od svojeg prvog izdanja 1992. godine klasifikacija je doživjela pet obnovljenih izdanja i ušla u rutinsku uporabu širom svijeta. BIRADS za MR se temelji na detekciji i analizi područja fokalnog nakupljanja kontrastnog sredstva. Područja nakupljanja kontrastnog

sredstva dijele se u fokuse, tvorbe i područja nakupljanja kontrasta koja ne zadovoljavaju značajke tvorbi („non-mass“ lezije). „Non-mass“ lezije se ne mogu izdvojiti od okolnog parenhima dojke na prekontrastnim snimkama, ne okupiraju volumen tkiva, već samo postoji područje patološkog nakupljanja kontrastnog sredstva (79). Fokusi su sitna područja nakupljanja kontrastnog sredstva promjera do 5 mm, zbog čega adekvatna morfološka i kinetička analiza nisu moguće. Tvorbe su lezije koje zauzimaju volumen tkiva, a karakterizirane su oblikom, rubovima i značajkama preuzimanja kontrastnog sredstva.

Morfološke karakteristike tvorbi koje se koriste u razlikovanju benignih od malignih lezija su slične onima koje se koriste kod mamografije i ultrazvuka pri čemu su karcinomi obično nepravilne lezije spikuliranih rubova. Dakle, zloćudne tvorbe su najčešće karakterizirane nepravilnim ili spikuliranim rubovima te heterogenim ili rubnim nakupljanjem kontrastnog sredstva, dok su značajke dobroćudnih promjena glatki rubovi, odsutno, oskudno ili homogeno nakupljanje kontrastnog sredstva te tamne unutarnje septacije. Analiza rubova tvorbe je ovisna o prostornoj rezoluciji uređaja te tako nepravilne granice mogu, na snimci manje rezolucije, imponirati kao glatke. Neke benigne lezije, kao što su inflamirane ciste ili područja nekroze masti, mogu pokazivati rubno nakupljanje kontrastnog sredstva koje je karakteristično za maligne lezije te tada predstavljaju lažno pozitivne nalaze.

Dinamičko snimanje MR-om omogućuje analizu kinetičkih krivulja. Postoje tri tipa krivulja koje se razlikuju na temelju kasne faze krivulje, odnosno vremenu nakon dvije minute od primjene kontrastnog sredstva. Tip I krivulje („perzistentni“) je obilježen kontinuiranim nakupljanjem kontrastnog sredstva i obično je povezan s dobroćudnim lezijama. Tip II krivulje („plato“) pokazuje stabilan intenzitet signala nakon dosezanja maksimuma, a može se naći i kod zloćudnih i kod dobroćudnih lezija. Tip III krivulje se nalazi kod zloćudnih tumora, a karakterizira ga brzo ispiranje kontrastnog sredstva (80). Unatoč ovim tipičnim karakteristikama, postoji određeno preklapanje u kinetičkim karakteristikama benignih i malignih lezija. Naime, patofiziološka osnova nakupljanja kontrastnog sredstva u lezijama pri MR-u još uvijek nije sasvim razjašnjena, no poznate su neke osnovne činjenice koje omogućuju razumijevanje prednosti i mana ove slikovne metode u detekciji i diferencijalnoj dijagnozi lezija. Poznato je da zloćudne lezije oslobađaju čimbenike angiogeneze, kao što je vaskularni endotelni faktor rasta (VEGF, od engl. vascular endothelial growth factor) koji potiče rast postojećih kapilara i stvaranje neovaskulature (81). Stijenke takvih krvnih žila imaju patološki promijenjenu strukturu s propusnim endotelnim slojem. Stoga je utjecaj angiogeneze dvojak. S jedne strane postoji povećana gustoća krvnih

žila koja uzrokuje pojačan utok kontrastnog sredstva, a s druge povećana propusnost stijenke krvnih žila koja dovodi do ubrzane ekstravazacije kontrastnog sredstva u tumoru. Rezultati istraživanja o povezanosti gustoće krvnih žila i nakupljanju kontrastnog sredstva su kontradiktorni te je zaključak da gustoća krvnih žila nije jedini čimbenik (82). Mogući razlog je činjenica da porast intenziteta signala na T1 mjerenim snimkama nije proporcionalan koncentraciji kontrastnog sredstva nakupljenog u leziji, za razliku od kompjutorizirane tomografije gdje postoji izravna povezanost koncentracije jodnog kontrastnog sredstva i Hounsfieldovih jedinica. Kod MR-a, nakupljanje kontrastnog sredstva ovisi o brojnim faktorima kao što su propusnost krvnih žila, stopa difuzije kontrastnog sredstva, količina i sastav izvanstaničnog matriksa te vremena relaksacije tkiva (75). Dodatni problem predstavlja činjenica da povećana gustoća krvnih žila i kapilarna propusnost nisu specifične za maligna tkiva. Čak i normalno tkivo dojke može nakupljati kontrastno sredstvo, osobito u sredini menstrualnog ciklusa (83). Ipak, normalan fibrožljezdani parenhim dojke u pravilu pokazuje sporije preuzimanje kontrastnog sredstva od malignih tumora dojke. Isto tako, fibrožljezdani parenhim u pravilu sporije otpušta kontrastno sredstvo od tumora. Brojne benigne lezije također pokazuju znakove hipervaskularnosti ili hiperemije (82). Interpretacija nalaza može biti otežana i promjenama nakon operativnog zahvata ili radioterapije. Dakle, nakupljanje kontrastnog sredstva, pa čak i brzo, nije rezervirano samo za maligne lezije. S druge strane, neke maligne lezije ne pokazuju znakove hipervaskularnosti. Zloćudni tumori sa samo blagim nakupljanjem kontrastnog sredstva se javljaju u do 10% slučajeva. Najčešće su to lobularni invazivni karcinomi (84) i scirozni ili dezmoplastični tip dukalnog invazivnog karcinoma. U novije vrijeme se smatra da ovi tipovi karcinoma imaju različit proces angiogeneze. Tako postoje dokazi da angiogenezu kod lobularnog invazivnog karcinoma ne posreduje VEGF, već neki drugi čimbenici (85). Iz navedenog proizlazi zaključak da je varijabilnost vaskularnosti lezija prevelika da bi se moglo na temelju nakupljanja kontrastnog sredstva razlikovati pojedine lezije na MR-u. Ipak, mogućnost razlikovanja lezija na temelju dinamike postkontrastne imbibicije je bolja nego što bi se moglo očekivati obzirom na nespecifičnu distribuciju gustoće krvnih žila između malignih i benignih lezija. Ovaj fenomen je objašnjiv činjenicom da nakupljanje kontrastnog sredstva ne ovisi samo o broju krvnih žila, nego o cjelokupnoj arhitekturi krvnih žila, njihovoj propusnosti, količini i sastavu izvanstaničnog matriksa te vremenima relaksacije tkiva (86, 87, 88).

Stvaranje novih krvnih žila proces je koji je neophodan za rast i metastaziranje tumora. Tumorima većima od 1 do 2 mm je za daljnji rast potrebna vaskularizacija. Iznad ovih

dimenzija kisik i hranjive tvari ne mogu difundirati iz krvnih žila te hipoksija inducira apoptozu aktivacijom tumorskog proteina p53. Neovaskularizacija ima dvojak učinak na rast tumora: opskrbljuje tumor hranjivim tvarima i kisikom, a endotelne stanice stimuliraju rast okolnih tumorskih stanica izlučujući polipeptide kao što su inzulinu slični faktori rasta i interleukin 1 (89). Angiogeneza je kao preduvjet za metastaziranje tumora biološki korelat zloćudnosti (90) koji koristi MR uz primjenu kontrastnog sredstva za prikaz tumora. Prema tome, informacije o morfološkim i kinetičkim karakteristikama tumora dobivene MR-om omogućavaju uvid u biološku aktivnost tumora. Upravo zato se smatra da bi karakteristike karcinoma dojke na MR-u mogle biti povezane s patohistološkim prognostičkim čimbenicima te se uloga MR-a dojki u procjeni tih čimbenika u posljednje vrijeme intenzivno istražuje.

MR dojki je iznimno osjetljiva metoda za otkrivanje IDC-a s osjetljivošću koja se približava 100%, no problem je niska specifičnost (37-97%) budući da mnoge benigne lezije pa i normalni žljezdani parenhim pokazuju preuzimanje kontrastnog sredstva (91). Danas se MR rutinski koristi u detekciji i karakterizaciji lezija dojki, no uvijek se mora interpretirati u korelaciji s anamnezom, fizikalnim pregledom te nalazima konvencionalnih pretraga mamografije i ultrazvuka.

Prema smjernicama Europskog društva za oslikavanje dojki iz 2008. godine indikacije za MR pregled dojki uključuju nejasne nalaze konvencionalnih dijagnostičkih pretraga (mamografije i ultrazvuka), preoperativnu procjenu proširenosti karcinoma, metastatsku bolest nepoznatog primarnog sijela, procjenu terapijskog odgovora kod preoperativne primjene neoadjuvantne terapije, oslikavanje dojki nakon pošteđenih operativnih zahvata, probir bolesnica s vrlo visokim rizikom za karcinom dojke (20-25% prema modelima koji se temelje na obiteljskoj anamnezi), procjenu komplikacija implantata dojke te biopsiju i lokalizaciju lezija dojki pod kontrolom MR-a (92).

Kod bolesnica s nejasnim nalazima, visoka osjetljivost MR-a omogućuje rješavanje dvojbi budući da u pravilu negativan nalaz na MR-u isključuje malignitet. Jedino u slučaju prikaza mikrokalcifikata na mamografiji, MR nije u mogućnosti isključiti karcinom te se odluka o biopsiji donosi na temelju mamografije budući da se mikrokalcifikati na MR-u ne mogu prikazati (93).

MR je najpouzdanija metoda oslikavanja dojki za mjerenje veličine tumora (94, 95) i otkrivanje multiplih žarišta tumora u preoperativnoj obradi bolesnica (96, 97, 98, 99, 100, 101, 102). Oko 25% tumora je multifokalno (više žarišta unutar istog kvadranta), oko 20% tumora je multicentrično (više žarišta koji su udaljeni više od 4 cm od primarnog tumora), a u

oko 2-3% bolesnica MR otkriva sinhroni kontralateralni tumor (103, 104, 105). Zbog svega navedenog, preoperativni MR dojki dovodi do korekcije terapijskog i kirurškog plana liječenja u oko 20-30% bolesnica (97, 106, 107, 108). Promjene u pristupu su najveće kod bolesnica s tumorima većim od 4 cm (109), lobularnim karcinomom (108) ili gustim dojkama (107).

U slučaju metastatske bolesti nepoznatog primarnog sjela MR otkriva primarni tumor dojke u oko 50% bolesnica s negativnim mamografskim nalazom (110), dok se taj postotak penje na 75-85% u bolesnica s metastatskim aksilarnim limfnim čvorovima (111, 112). Na taj način MR omogućuje planiranje odgovarajućeg terapijskog pristupa bilo da se radi o izbjegavanju nepotrebnih mastektomija ili usmjeravanju bolesnica s velikim tumorima na neoadjuvantno liječenje.

MR je najbolja metoda za evaluaciju odgovora na primjenu neoadjuvantne kemoterapije. U pravilu se procjenjuje terapijski odgovor na temelju RECIST kriterija i to usporedbom snimaka prije početka terapije sa snimkama nakon provedene polovine terapije (113).

MR dojki nakon poštednih operativnih zahvata može se koristiti za procjenu rezidualne bolesti (pozitivni rubovi na patohistološkom nalazu), procjenu suspektne rekurentne bolesti (na temelju kliničkog pregleda, mamografije ili ultrazvuka) te kao metoda probira u bolesnica koje su imale poštedni zahvat zbog tumora dojke budući da je kod njih povećan rizik za razvoj novog karcinoma dojke.

Prema sadašnjim preporukama, MR se koristi za probir asimptomatskih bolesnica s vrlo visokim rizikom za karcinom dojke (višim od 20% na temelju modela koji se baziraju na obiteljskoj anamnezi), nositeljica mutacija BRCA gena i njihovih netestiranih rođaka u prvom koljenu, bolesnica koje su bile izložene zračenju prsnog koša u drugom i trećem desetljeću života (92).

Kod bolesnica s implantatima dojke, MR je superioran konvencionalnim metodama u dijagnosticiranju recidiva karcinoma dojke, ali i komplikacija vezanima za implantat (ruptura) (114).

1.6.1. Sustav bodovanja prema Göttingenu

Sustav bodovanja prema Göttingenu (GS, prema engl. Göttingen score) je multifaktorijski protokol za evaluaciju lezija otkrivenih na MR pregledu dojki koje nakupljaju kontrastno

sredstvo, a prvi put je predstavljen 1993. godine (115). Navedeni sustav bodovanja koristi integriranu analizu morfoloških i kinetičkih karakteristika za razlikovanje benignih od malignih lezija dojke. Pri tome se analiziraju tri morfološke i dvije kinetičke karakteristike. Bodovi se dodjeljuju za svaki od pet parametara po leziji: oblik, rubove, način nakupljanja kontrastnog sredstva, porast intenziteta signala i tip kinetičke krivulje. Svakom parametru se dodjeljuje 0, 1 ili 2 boda pri čemu se više bodova dodjeljuje za značajke koje su vjerojatnije povezane sa zloćudnim lezijama. Zbroj bodova definira stupanj vjerojatnosti za malignitet. Osjetljivost ove metode u identifikaciji invazivnih karcinoma dojke je 92% (116). Prednost primjene GS je mogućnost standardizacije te unificiranog dijagnostičkog i terapijskog pristupa. Na temelju ukupnog broja bodova (0-8) lezije se svrstavaju u jednu od pet kategorija temeljenih na BIRADS sustavu koje opisuju vjerojatnost za malignitet u pojedinoj leziji. Praćenje nije potrebno za kategorije I i II, dok je za lezije u kategorijama IV i V neophodna histološka verifikacija. Kod lezija svrstanih u kategoriju III, potrebna je korelacija s ostalim dijagnostičkim modalitetima (mamografija, ultrazvuk), a uobičajeni pristup je biopsija širokom iglom.

1.7. Svrha rada

Ovo istraživanje bi trebalo poboljšati postojeći način dijagnostike karcinoma dojke. MR ima značajnu ulogu u otkrivanju karcinoma dojke, odnosno razlikovanju malignih od benignih lezija, no literaturni podaci o ulozi MR-a u procjeni patohistoloških prognostičkih čimbenika su proturječni te ovaj rad čini nadopunu dosadašnjih istraživanja.

Podaci o povezanosti morfoloških i kinetičkih karakteristika dobivenih MR-om s patohistološkim prognostičkim čimbenicima bi mogli imati značajne kliničke implikacije. Takva povezanost bi potencijalno mogla omogućiti ranu identifikaciju biološki agresivnijih karcinoma dojke te ubrzati započinjanje njihovog liječenja.

2. HIPOTEZA

Temeljem morfoloških i kinetičkih karakteristika na magnetnoj rezonanciji moguće je procijeniti patohistološke prognostičke čimbenike dukalnoga invazivnoga karcinoma dojke, odnosno kod karcinoma s nepovoljnijim prognostičkim čimbenicima očekuje se veći broj bodova prema Göttingenskom sustavu bodovanja.

3. CILJEVI ISTRAŽIVANJA

3.1. Opći cilj

Utvrđiti pouzdanost morfoloških i kinetičkih značajki na MR-u u karakterizaciji karcinoma dojke.

3.2. Specifični ciljevi

- Ustanoviti vrijednost Göttingenskog sustava bodovanja u procjeni prognostičkih čimbenika karcinoma dojke.
- Analizirati morfološke i kinetičke karakteristike dukalnoga invazivnoga karcinoma dojke na MR-u.
- Analizirati povezanost morfoloških i kinetičkih karakteristika dukalnoga invazivnoga karcinoma dojke na MR-u s patohistološkim pokazateljima.
- Ustanoviti postoji li povezanost morfoloških i kinetičkih karakteristika na MR-u s molekularnim podtipovima karcinoma dojke (prema surogatnoj IHC klasifikaciji).

4. MATERIJALI I METODE

4.1. Ispitanici

U ovo retrospektivno istraživanje je uključeno 114 uzastopnih bolesnica s duktalnim invazivnim karcinomom dojke kod kojih je učinjen preoperativni MR dojki u razdoblju od srpnja 2012.g. do ožujka 2014.g. na Zavodu za dijagnostičku i intervencijsku radiologiju Kliničkog bolničkog centra Zagreb.

Izračunom snage testa, prema podacima dobivenima iz pilot istraživanja, predviđen najmanji broj bolesnica je iznosio 112 (koeficijent korelacije $r = 0,300$, α razina značajnosti 0,05, snaga testa od 90%).

U istraživanje su uključene bolesnice kod kojih je MR učinjen unutar mjesec dana prije operativnog zahvata, a patohistološkom analizom tkiva dobivenog operativnim zahvatom postavljena je konačna dijagnoza invazivnog duktalnog karcinoma. U istraživanje nisu uključene bolesnice u kojih preoperativni MR dojki nije učinjen ili nije upotrebljiv (artefakti micanja), bolesnice u kojih nije učinjen operativni zahvat te bolesnice s posebnim tipovima karcinoma dojke.

4.2. Metode

4.2.1. MR snimanje

Svi pregledi su učinjeni na MR uređaju jakosti 1,5 T (Avanto, Siemens, Erlangen, Njemačka) s primjenom zavojnice za dojke. Korišten je standardni protokol za snimanje dojki pri čemu bolesnica leži na trbuhu, a dojke su fiksirane u zavojnici. Za analizu promjena u dojci korištene su slijedeće sekvencije:

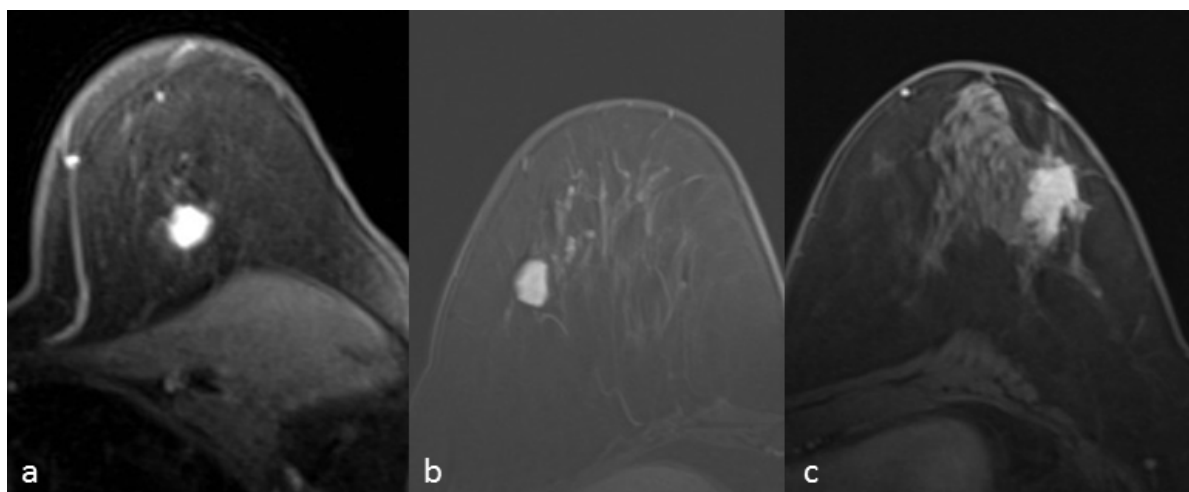
- Transverzalna TIRM (prema engl. Turbo Inversion Recovery Magnitude) mjerena snimka (Repetition Time (TR) = 5600,0, Echo Time (TE) = 59,0, pojasna širina 252,0, matriks= 1,0x0.7x1,0, debljina sloja= 4,0, interval= 0,8 mm, veličina vidnog polja (FOV, prema engl. Field Of View) = 340 mm, broj ekscitacija (NEX, prema engl. Number of Excitations) = 2.

- Transverzalna 3D T1 mjerena snimka bez saturacije masti (TR= 8,6, TE= 4,70, Flip-Angle (FA) = 20,0, NEX= 1, debljina sloja= 1,0, interval= 0, matriks= 1,0x0,7x1,0, FOV= 320 mm),
- Transverzalne 3D T1 mjerene snimke uz saturaciju masti (TR= 4,06, TE= 1,65, FA= 10,0, matriks= 1,0x0,8x1,5, debljina sloja= 1,0, interval= 0, FOV= 320 mm, NEX= 1) s jednom prekontrastnom i pet dinamičkih postkontrastnih snimaka.

Paramagnetsko kontrastno sredstvo (Magnevist®, Bayer Schering Pharma) je aplicirano intravenski automatskim injektorom u dozi od 0,1 mmol/kg tjelesne mase brzinom od 2 mL/s te s postkontrastnom aplikacijom 20 mL fiziološke otopine. Dodatne aplikacije su uključivale MIP (Maximum Intensity Projection), suptrakciju postkontrastnih od prekontrastnih snimaka te analizu kinetičkih krivulja u područjima nakupljanja kontrastnog sredstva.

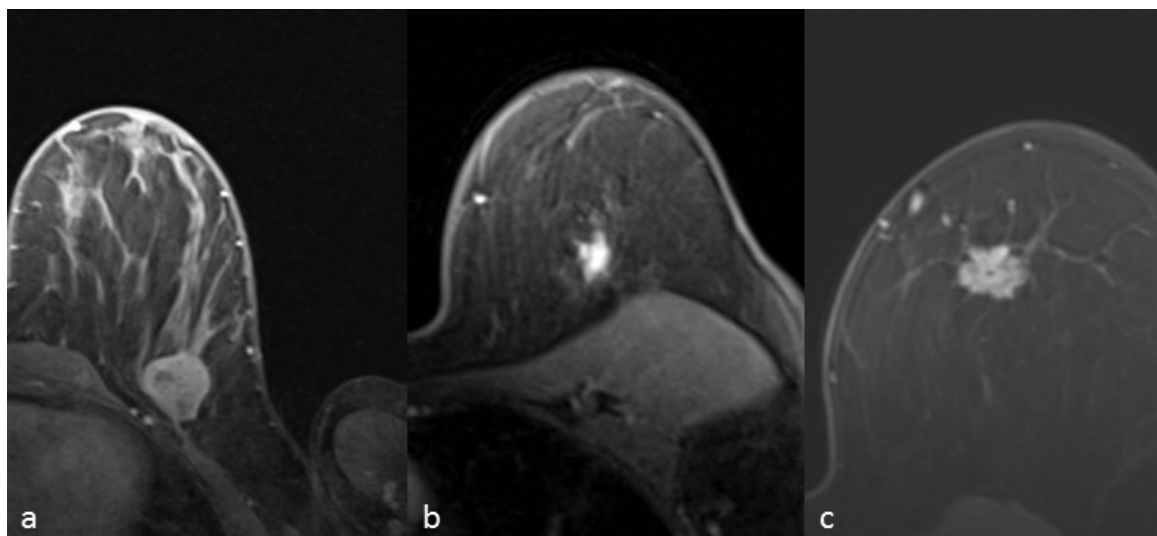
4.2.2. Procjena i obrada snimaka

IDC na MR-u su podijeljeni na tvorbe te na zone patološke imbibicije. Veličina tumora je određena mjerenjem najveće dimenzije. Kod svake tvorbe je analiziran oblik, rubovi te način nakupljanja kontrastnog sredstva. Prema obliku, tvorbe su podijeljene u okrugle, ovalne ili nepravilne (Slika 1).



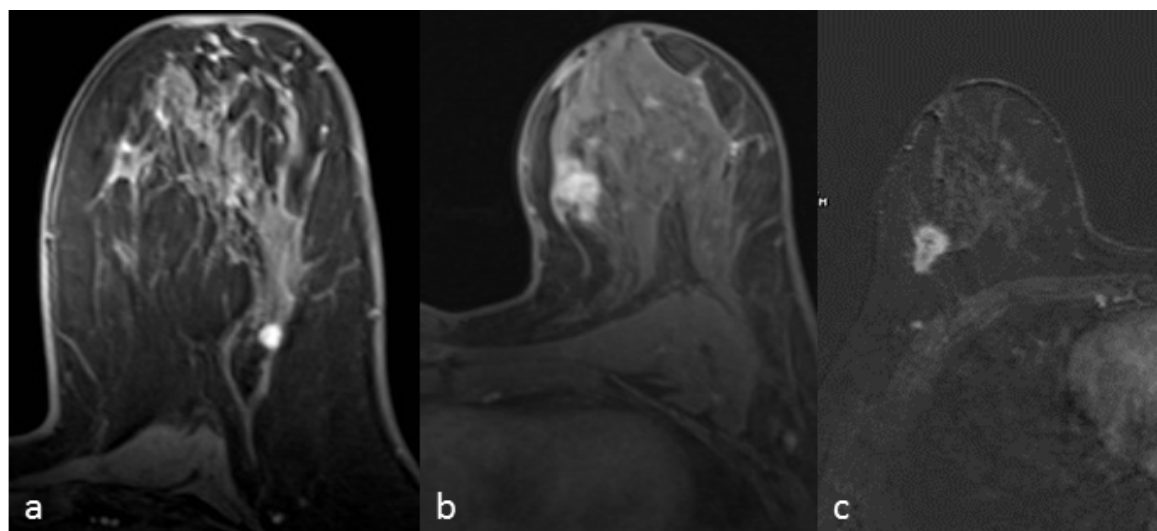
Slika 1. Tvorba okruglog (a), ovalnog (b) i nepravilnog (c) oblika.

Tvorbe su ovisno o rubovima podijeljene u skupine s glatkim, nepravilnim ili spikuliranim rubovima (Slika 2).



Slika 2. Tvorba s glatkim (a), nepravilnim (b) i spikuliranim (c) rubovima.

Ovisno o načinu nakupljanja kontrastnog sredstva, karcinomi su podijeljeni u skupine s homogenim, inhomogenim ili rubnim nakupljanjem kontrastnog sredstva (Slika 3).



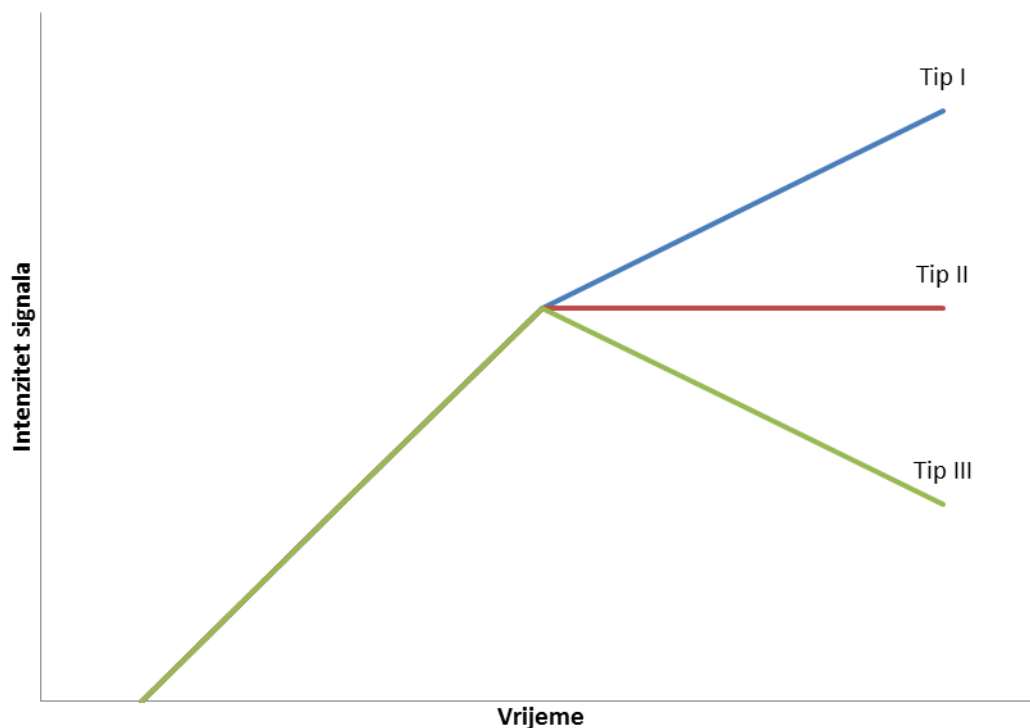
Slika 3. Tvorba s homogenim (a), inhomogenim (b) i rubnim (c) nakupljanjem kontrastnog sredstva.

Intenziteti signala su mjereni na prekontrastnoj seriji te svakoj postkontrastnoj seriji. Intenziteti signala su mjereni postavljanjem regije interesa (ROI, prema engl. „Region Of Interest“) na minimalno tri mjesta unutar lezije, a za analizu je odabrana regija interesa koja je pokazivala najjače nakupljanje kontrastnog sredstva. Korišten je ROI veličine 5 piksela. Kod svake promjene analizirani su slijedeći kinetički parametri:

- Porast intenziteta signala označava relativni porast intenziteta signala u tumoru nakon primjene kontrastnog sredstva, a izračunat je prema formuli:

$(\text{Signal}_{\text{postkontrastno}} - \text{Signal}_{\text{prekontrastno}}) / \text{Signal}_{\text{prekontrastno}} \times 100\%$), a izražen je u postotku. Na temelju porasta intenziteta signala, promjene su razvrstane u tri skupine: <50%, 51-100% i >100%.

- Vrijeme maksimalnog nakupljanja kontrastnog sredstva (PT, prema engl. Peak Time), izraženo u sekundama.
- Inicijalna imbibicija je određena kao omjer porasta intenziteta signala i PT, a izražena je u postotku u sekundi (%/s).
- Tip kinetičke krivulje (I- perzistentni, II- plato, III- wash-out). Prema kasnoj fazi krivulje (vrijeme nakon dvije minute od primjene kontrastnog sredstva) razlikuju se tri tipa krivulja. Tip I („perzistentni“) je obilježen kontinuiranim nakupljanjem kontrastnog sredstva. Tip II krivulje („plato“) pokazuje stabilan intenzitet signala nakon dosezanja maksimuma, a tip III krivulje karakterizira brzo ispiranje kontrastnog sredstva (Slika 4).



Slika 4. Tri tipa kinetičkih krivulja razlikuju se na temelju kasne faze (nakon dvije minute od primjene kontrastnog sredstva).

Prema Göttingenskom sustavu bodovanja, dodijeljeno je 0-2 boda za svaki od pet kriterija po leziji. Bodovi su dodijeljeni prema slijedećim kriterijima: oblik (okrugao ili ovalan- 0 bodova, nepravilan- 1 bod), rubovi (glatki- 0 bodova, nepravilni ili spikulirani- 1 bod), način nakupljanja kontrastnog sredstva (homogeno- 0 bodova, inhomogeno- 1 bod, rubno- 2 boda), porast intenziteta signala (<50%- 0 bodova, 51%-100% - 1 bod, >100%- 2 boda) i tip kinetičke krivulje (tip I- 0 bodova, tip II- 1 bod, tip III- 2 boda) (Tablica 5).

Tablica 5. Göttingenski sustav bodovanja lezija na MR (116).

Bodovi	0	1	2
Oblik	okrugao, ovalan	nepravilan	-
Rubovi	glatki	nepravilni/ spikulirani	-
Način nakupljanja kontrastnog sredstva	homogeno	inhomogeno	rubno
Porast intenziteta signala	<50%	51-100%	>100%
Tip kinetičke krivulje	I	II	III

4.2.3. Patohistološka analiza

U istraživanju su korišteni patohistološki nalazi pohranjeni u bolničkom informacijskom sustavu. Uvidom u patohistološki nalaz utvrđena je veličina tumora, status aksilarnih limfnih čvorova, histološki gradus, LVI, status hormonskih receptora (ER i PR), ekspresija HER2 te proliferacijski indeks Ki-67.

Uzorci dobiveni operativnim zahvatom obrađeni su prema standardnom protokolu: tkivo je fiksirano u 10% puferiranom formalinu, uklopljeno u parafinske blokove koji su potom rezani na debljinu do 5 µm, deparafinizirani i bojani hemalaun-eozininom (H-E).

Histološki tip tumora je određen prema histološkoj klasifikaciji tumora dojke Svjetske zdravstvene organizacije iz 2012. godine (5).

Prema veličini i statusu aksilarnih limfnih čvorova, tumori su podijeljeni u skupine temeljene na TNM klasifikaciji dojke (8). Tumori su svrstani u skupine veličine do 0,5 cm (T1a), 0,5-1 cm (T1b), 1-2 cm (T1c), 2-5 cm (T2) i veće od 5 cm (T3). Prema statusu aksilarnih limfnih čvorova tumori su podijeljeni u skupine s negativnim (pN0) i pozitivnim limfnim čvorovima. Tumori s pozitivnim limfnim čvorovima su dodatno podijeljeni prema broju zahvaćenih limfnih čvorova u skupinu s 1-3 limfna čvora (pN1), 4-9 (pN2) i 10 ili više zahvaćenih limfnih čvorova (pN3). Sukladno TNM klasifikaciji u pN1 skupinu su uključene mikrometastaze u limfnim čvorovima utvrđene na temelju H-E bojenja, dok su izolirane tumorske stanice uključene u pN0 skupinu.

Histološki gradus je određen na temelju modifikacije Scarff-Bloom-Richardson metode po Elstonu i Ellisu kojom se tri osobine tumora (formiranje tubula, nuklearni pleomorfizam i broj mitozu) boduju s 1-3 boda. Na temelju ukupnog broja bodova se određuje histološki gradus pri čemu su tumori s 3-5 bodova svrstani u gradus 1, 6-7 bodova u gradus 2, a 8-9 bodova u gradus 3.

Imunohistokemijskim bojenjem pomoću komercijalno dostupnih protutijela određeni su ER, PR, HER2 i Ki-67 (svi Ventana, Tucson, AZ, USA). Granična vrijednost za pozitivnu ekspresiju ER i PR je postavljena na 1% (117).

Pozitivna ekspresija HER2 je određena semikvantitativno prema intenzitetu bojenja i postotku obojenih tumorskih stanicu slijedeći način: 0 - nema membranskog bojanja, 1+ - slabo i djelomično membransko bojanje prisutno u >10% tumorskih stanica, 2+ - slabo do umjereno membransko bojanje u >10% tumorskih stanica, 3+ - jako bojanje cijele membrane koje se nalazi u >10% tumorskih stanica (118). Nalazi 0 i 1+ su kategorizirani kao negativni,

nalaz 2+ kao dvosmislen, a samo nalaz 3+ kao pozitivan, odnosno kao prekomjerna ekspresija HER2 proteina. Kod uzoraka s dvosmislenim nalazom (2+) je dodatno primjenjena metoda in situ hibridizacije (u našoj ustanovi SISH, prema engl. Silver In Situ Hybridisation) kako bi se identificirali tumori koji pokazuju amplifikaciju HER2 gena.

Također u skladu s preporukama St. Gallenske konferencije iz 2013. godine, na temelju receptorskog statusa, proliferacijskog indeksa Ki-67 i ekspresije HER 2 tumori su kategorizirani u surogatne molekularne podtipove: Luminal A (ER+, PR+, HER2-, Ki67<20%), Luminal B1 (ER+, HER2-, jedno od: PR<20%, Ki67>=20%), Luminal B2 (ER+, HER2+), HER2 tip (HER2+, ER-, PR-) i „Basal-like“ (ER-, PR-, HER2-) (Tablica 6). Iz navedenog se može primijetiti da su kao vrijednost razgraničenja tumora unutar Luminalnog podtipa uzete vrijednosti Ki-67 i/ili status PR (sukladno St. Gallenskom konsenzusu iz 2013. godine granična vrijednost za Ki-67 iznosi 20%) (52).

Tablica 6. Klasifikacija karcinoma dojke u surogatne molekularne podtipove (52).

Podtip	Kliničko-patološka definicija
Luminal A	ER i/ili PR pozitivan HER2 negativan Ki-67<20%
Luminal B1	ER pozitivan HER2 negativan i jedno od: Ki-67=> 20 PR <= 20%
Luminal B2	ER pozitivan HER2 pozitivan bilo koji Ki-67
HER2	HER2 pozitivan ER i PR negativni bilo koji Ki-67
Basal-like	ER i PR negativni HER2 negativan bilo koji Ki-67

4.2.4. Statističke metode

Podaci su prikazani tablično i grafički. Kategorijske i nominalne vrijednosti su prikazane kroz odgovarajuće frekvencije i udjele, dok su kvantitativne vrijednosti prikazane kroz medijane i interkvartilne raspone. Kolmogorov-Smirnovljevim testom analizirana je raspodjela kvantitativnih podataka te su se shodno dobivenim podacima primijenili odgovarajući neparametrijski testovi. Usporedbe između kvantitativnih vrijednosti načinjene su Kruskal-Wallisovim testom. Razlike u kategorijskim varijablama analizirane su X^2 testom. Povezanost veličine tumora dobivene MR s veličinom tumora dobivenom patohistološkom analizom analizirana je Spearmanovim koeficijentom korelacije. Binarnom logističkom

regresijom analiziran je prediktivni učinak pojedinih univarijatno značajnih varijabli na patohistološke odrednice tumora.

Sve P vrijednosti manje od 0,05 su smatrane značajnima. U analizi se koristila statistička podrška STATISTICA verzija 10.0 (www.statsoft.com).

4.2.5. Etička načela

Istraživanje je provedeno u skladu s etičkim načelima, nakon odobrenja etičkih povjerenstava Kliničkog bolničkog centra Zagreb i Medicinskog fakulteta Sveučilišta u Zagrebu.

5. REZULTATI

U istraživanje je bilo uključeno ukupno 114 uzastopnih bolesnica s IDC-om dojke koje su u razdoblju od 4. srpnja 2012. do 26. ožujka 2014. godine učinile preoperativni MR pregled dojki na Kliničkom zavodu za dijagnostičku i intervencijsku radiologiju Kliničkog bolničkog centra Zagreb. Srednja vrijednost vremenskog intervala od MR pregleda do operativnog zahvata je bila 16 dana (raspon 6-30 dana).

Srednja vrijednost dobi bolesnica bila je 62 godine (raspon 29-83 godine).

5.1. Morfološke i kinetičke osobitosti dukalnoga invazivnoga karcinoma dojke pri MR-u

Od ukupno 114 tumora, svi su imale karakteristike tvorbi, dok nisu bile zabilježene zone patološke imbibicije.

Srednja vrijednost veličine tumora na MR pregledu je bila 1,5 cm (raspon 0,5-6,6 cm). Najveći broj tumora je imao nepravilne ili spikulirane rubove (94,7%). Većina tumora je pokazala inhomogeno (49,1%) ili rubno (45,6%) nakupljanje kontrastnog sredstva, dok je kod malog broja tumora nakupljanje kontrastnog sredstva bilo homogeno (5,3%).

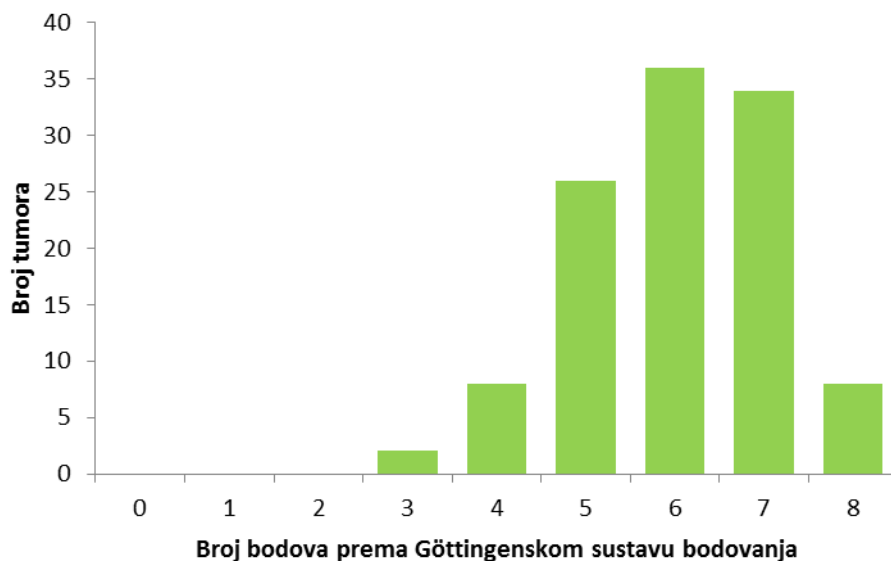Porast intenziteta signala je bio veći od 100% u 65 (57,0%) tumora, a manji od 50% u samo jednom tumoru (0,9%). Srednja vrijednost vremena maksimalnog nakupljanja kontrastnog sredstva je bila 185,5 sekundi (raspon 80-400 s), dok je srednja vrijednost inicijalne imbibicije bila 0,58 %/s (raspon 0,1-2,62 %/s). Tip III kinetičke krivulje je zabilježen kod 72 (63,2%) tumora, dok je tip I krivulje zabilježen u samo četiri (3,5%) tumora. Srednja vrijednost GS-a je bila 6 (raspon 3-8). Tablica 7 prikazuje MR karakteristike karcinoma dojki.

Tablica 7. Morfološke i kinetičke osobitosti IDC-a dobivene MR-om.

Oblik; n (%)	Okrugao/ovalan	56 (49,1)
	Nepravilan	58 (50,9)
Rubovi; n (%)	Glatki	6 (5,3)
	Nepravilni/ spikulirani	108 (94,7)
Način nakupljanja kontrastnog sredstva; n (%)	Homogeno	6 (5,3)
	Inhomogeno	56 (49,1)
	Rubno	52 (45,6)
Porast intenziteta signala; n (%)	<50%	1 (0,9)
	50-100%	48 (42,1)
	>100%	65 (57,0)
Tip kinetičke krivulje; n (%)	Tip I	4 (3,5)
	Tip II	38 (33,3)
	Tip III	72 (63,2)
PT (s); medijan (raspon)		185,5 (80,0-400,0)
Inicijalna imbibicija (%/s); medijan (raspon)		0,58 (0,10-2,62)
GS; medijan (raspon)		6 (3-8)

PT- vrijeme maksimalnog nakupljanja kontrastnog sredstva, GS- ukupan broj bodova prema Göttingenskom sustavu bodovanja

Najveći broj tumora je imao 5 ili više bodova (91,2%), odnosno 26 (22,8%) tumora je imalo 5 bodova, 36 (31,6%) tumora je imalo 6 bodova, 34 (29,8%) tumora su imala 7 bodova, a osam (7,0%) tumora je imalo 8 bodova. Niti jedan tumor nije imao 0-2 boda, dok su 3 boda imala dva (1,8%) tumora, a 4 boda je imalo osam (7,0%) tumora (Slika 5).



Slika 5. Raspodjela tumora ovisno o broju bodova prema Göttingenskom sustavu bodovanja.

5.2. Analiza patohistoloških prognostičkih pokazatelja

Uvidom u konačni patohistološki nalaz tkiva dobivenog operativnim zahvatom utvrđeno je da su svi tumori bili IDC.

Srednja vrijednost veličine tumora na patohistološkoj analizi je bila 1,5 cm (raspon 0,5-4,5 cm). Većina tumora (71,9%) su bili T1 tumori (manji od 2 cm). Nije bilo tumora T1a (manjih od 0,5 cm) niti T3 skupine (većih od 5 cm).

Positivni aksilarni limfni čvorovi su zabilježeni u 30 (26,3%), a negativni u 84 (73,7%) bolesnice. Od tumora s pozitivnim limfnim čvorovima 66,6% (20/30) je bilo N1 skupine, 16,7% (5/30) N2 i 16,7% (5/30) N3 skupine.

Zabilježena su 24 (21,1%) karcinoma niskog gradusa, 65 (57,0%) intermedijarnog i 25 (21,9%) visokog gradusa. Većina tumora (86,8%) nije pokazivala znakove LVI.

98 (86,0%) tumora je imalo pozitivne ER, dok je 85 (74,6%) tumora je imalo pozitivne PR. Prekomjerna ekspresija HER2 je zabilježena u 14 (12,3%) tumora, a povišen indeks proliferacije mjeren pomoću Ki-67 u 61 (53,5%) tumoru.

Prema surogatnoj IHC klasifikaciji najveći broj tumora je svrstan u Luminal A (36,8%) i Luminal B1 podtip (36,8%), a najmanje u HER2 podtip (3,5%). Tablica 8 detaljno prikazuje patohistološke prognostičke pokazatelje.

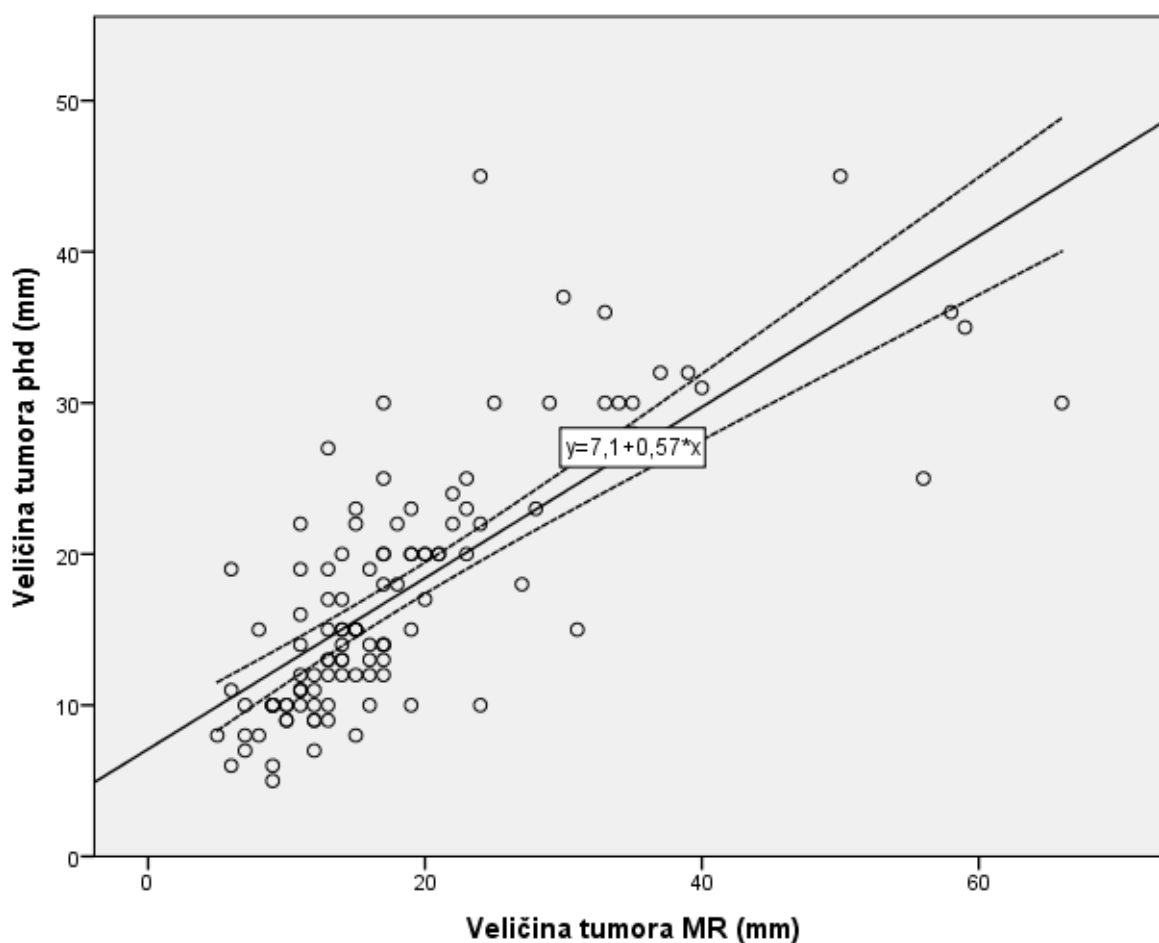
Tablica 8. Patohistološki prognostički pokazatelji duktalnih invazivnih karcinoma dojki.

Veličina tumora (mm); n (%)	T1a	< 5	0 (0)
	T1b	5-10	27 (23,7)
	T1c	11-20	55 (48,2)
	T2	21-50	32 (28,1)
	T3	> 50	0 (0)
Broj zahvaćenih limfnih čvorova; n (%)	N0	0	84 (73,7)
	N1	1-3	20 (17,5)
	N2	4-9	5 (4,4)
	N3	>=10	5 (4,4)
Histološki gradus; n (%)	1		24 (21,1)
	2		65 (57,0)
	3		25 (21,9)
Limfovaskularna invazija; n (%)	Ne		99 (86,8)
	Da		15 (13,2)
Estrogenski receptori; n (%)	Negativni		16 (14,0)
	Pozitivni		98 (86,0)
Progesteronski receptori; n (%)	Negativni		29 (25,4)
	Pozitivni		85 (74,6)
Ki-67; n (%)	<20%		53 (46,5)
	>=20%		61 (53,5)
HER2; n (%)	Negativan		100 (87,7)
	Pozitivan		14 (12,3)
Molekularni podtip; n (%)	Luminalni A		42 (36,8)
	Luminalni B1		42 (36,8)
	Luminalni B2		14 (12,3)
	HER 2		4 (3,5)
	Basal-like		12 (10,5)

5.3. Razlike u morfološkim i kinetičkim osobitostima karcinoma dojke dobivenih MR-om ovisno o patohistološkim prognostičkim pokazateljima

Veličina tumora

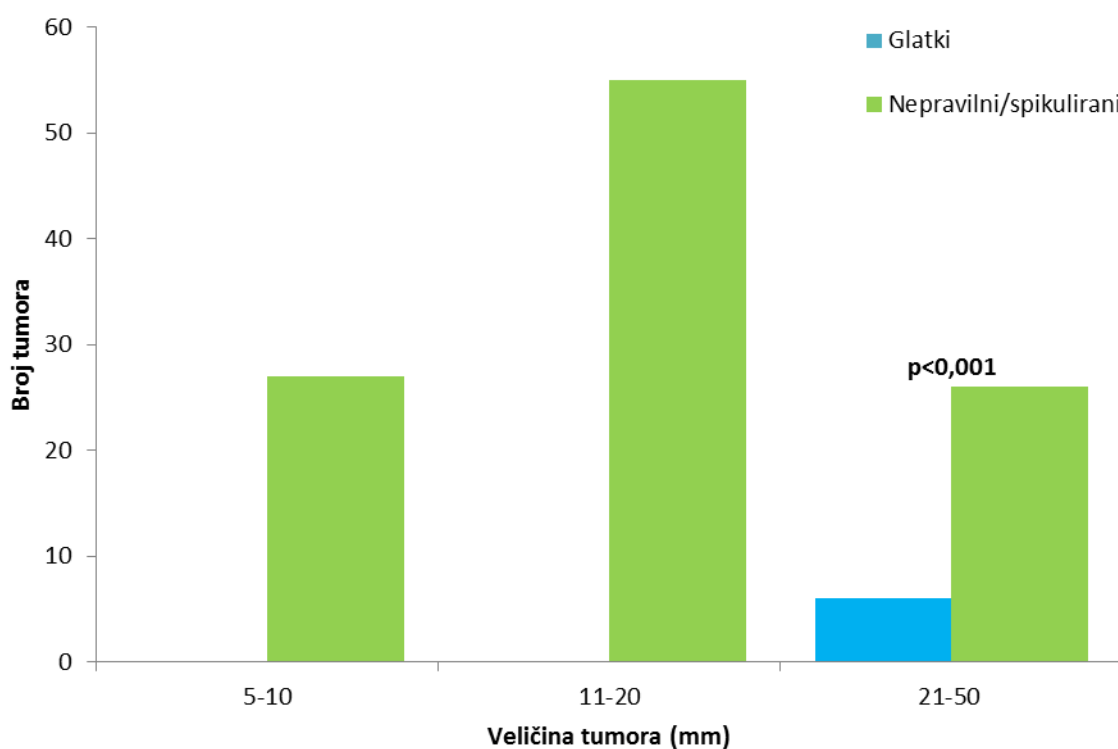
Veličina tumora dobivena MR-om visoko je pozitivno korelirala s veličinom tumora dobivenom patohistološkom analizom ($p < 0,001$) (Slika 6).



Slika 6. Raspršeni prikaz veličine tumora dobivene patohistološkom analizom ovisno o veličini tumora pri MR-u. Puna linija predstavlja regresijski pravac, a isprekidane linije označavaju 95%-tni interval pouzdanosti.

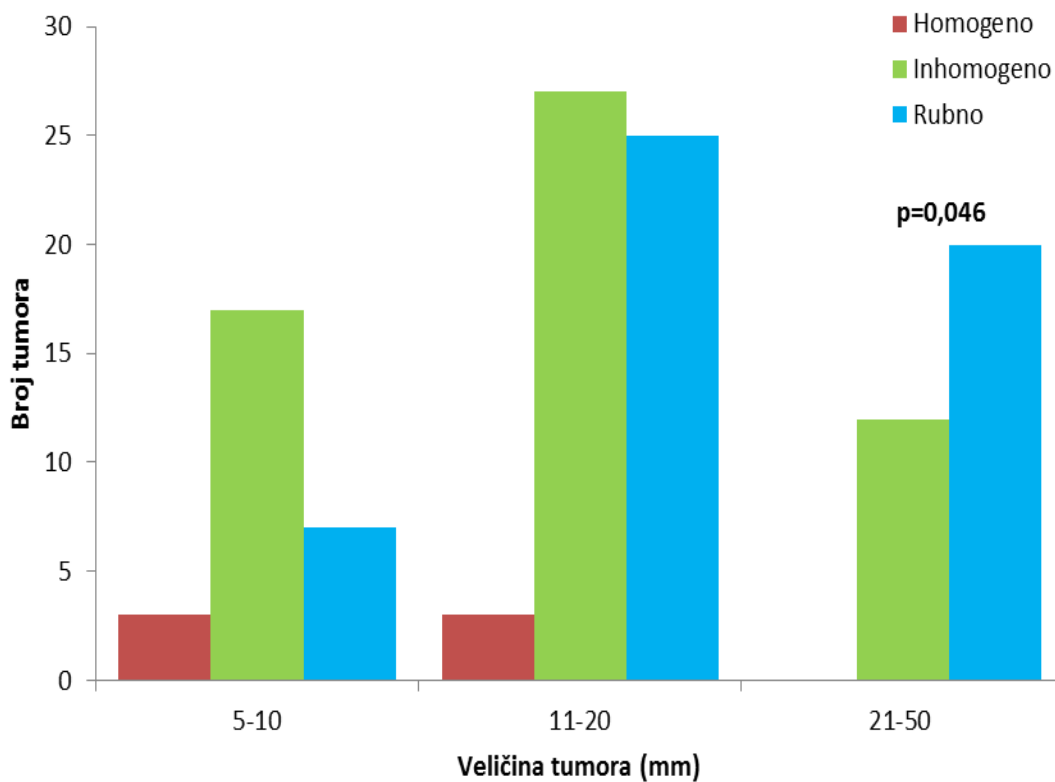
Analiza razlika u veličini tumora i pojedinih morfoloških i dinamičkih karakteristika na MR-u provedena je na skupinama temeljenima na TNM klasifikaciji dojke (8). Tako su tumori bili podijeljeni u skupinu 0,5-1 cm (T1b), skupinu 1-2 cm (T1c) i skupinu 2-5 cm (T2).

Statistički značajne razlike su zabilježene u rubovima ($p < 0,001$), načinu nakupljanja kontrastnog sredstva ($p = 0,046$) i broju bodova prema Göttingenu ($p = 0,048$), usporedbom tumora veličine 0,5-1 cm, 1-2 cm i većih od 2 cm. Glatki rubovi su zabilježeni isključivo u skupini tumora većih od 2 cm, dok su svi tumori veličine 0,5-1 cm i 1-2 cm imali nepravilne ili spikulirane rubove (Slika 7.).



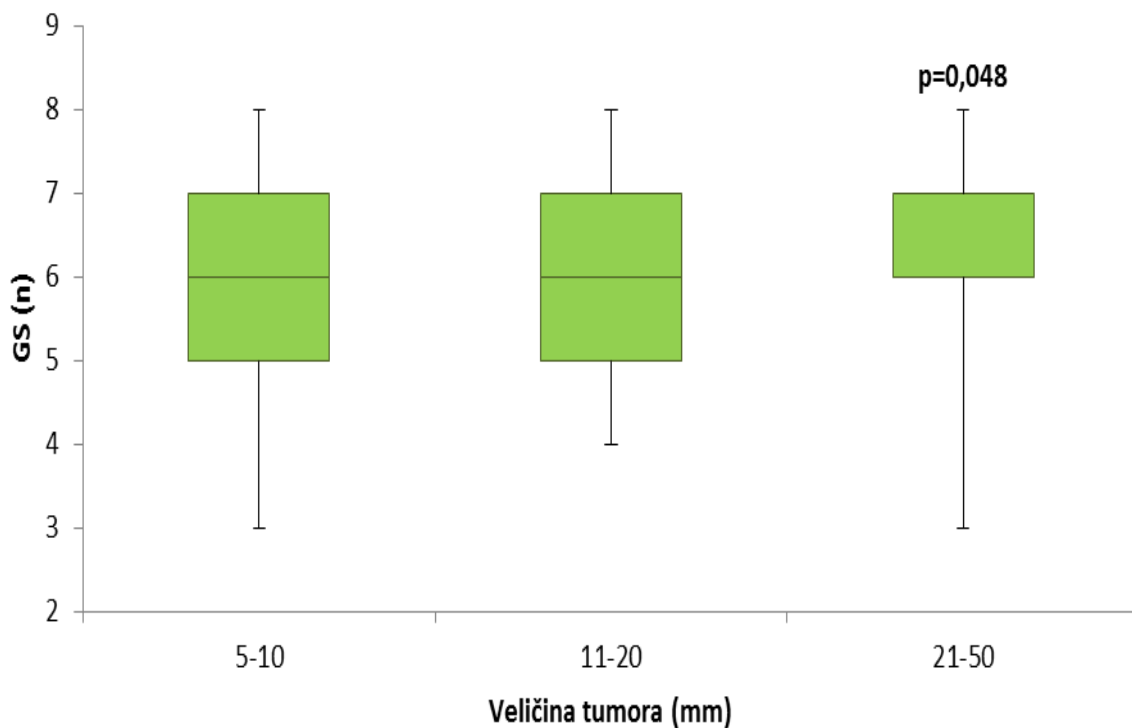
Slika 7. Učestalost glatkih i nepravilnih ili spikuliranih rubova IDC-a pri MR-u ovisno o veličini tumora.

Tumori veličine 2-5 cm su značajno češće pokazivali rubno nakupljanje kontrastnog sredstva (62,5%) u usporedbi s tumorima veličine 1-2 cm (45,5%) i s tumorima manjima od 1 cm (25,9%). Homogeno nakupljanje kontrastnog sredstva nije zabilježeno kod tumora većih od 2 cm (Slika 8).



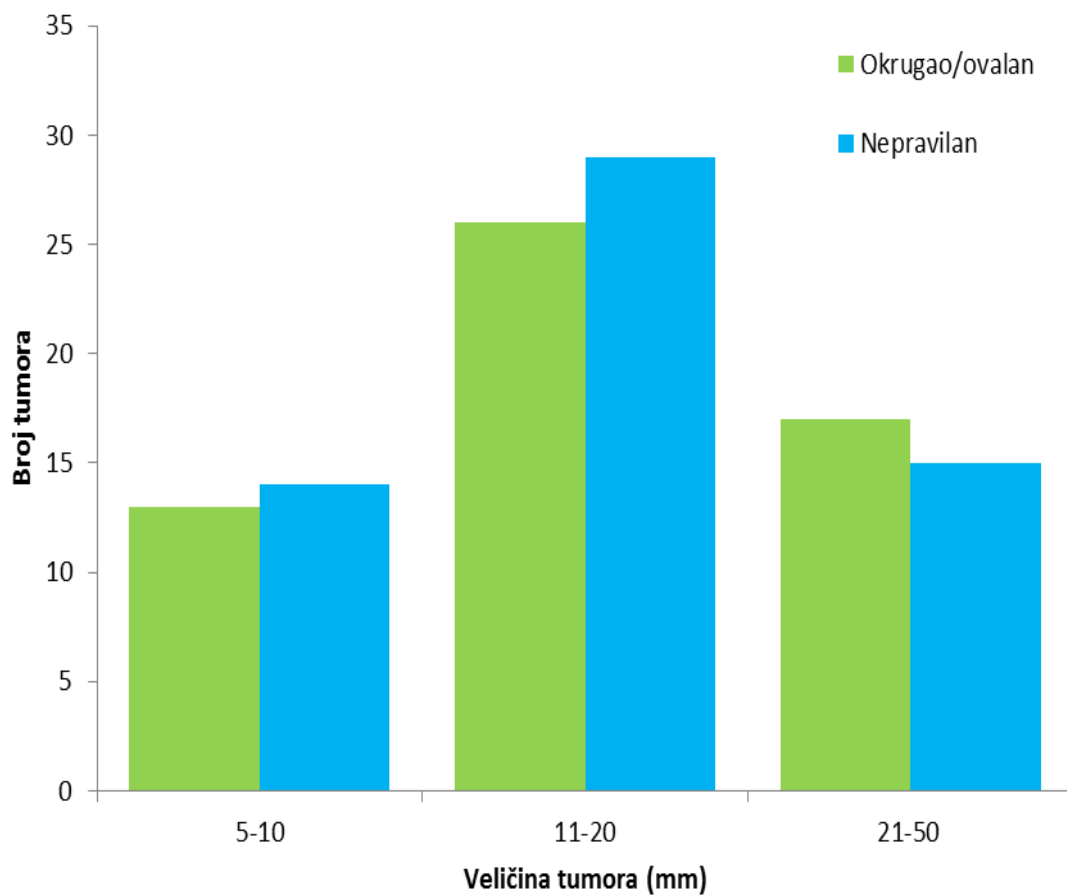
Slika 8. Učestalost homogenog, inhomogenog i rubnog nakupljanja kontrastnog sredstva IDC-a pri MR-u ovisno o veličini tumora.

Veličina tumora je pozitivno korelirala s GS bodovima ($p=0,048$). Tako je srednja vrijednost GS u tumora većih od 2 cm bila 7 (raspon 3-8), dok je u tumora veličine 0,5-1 cm i tumora veličine 1-2 cm srednja vrijednost bila 6 (raspon 3-8) (Slika 9).



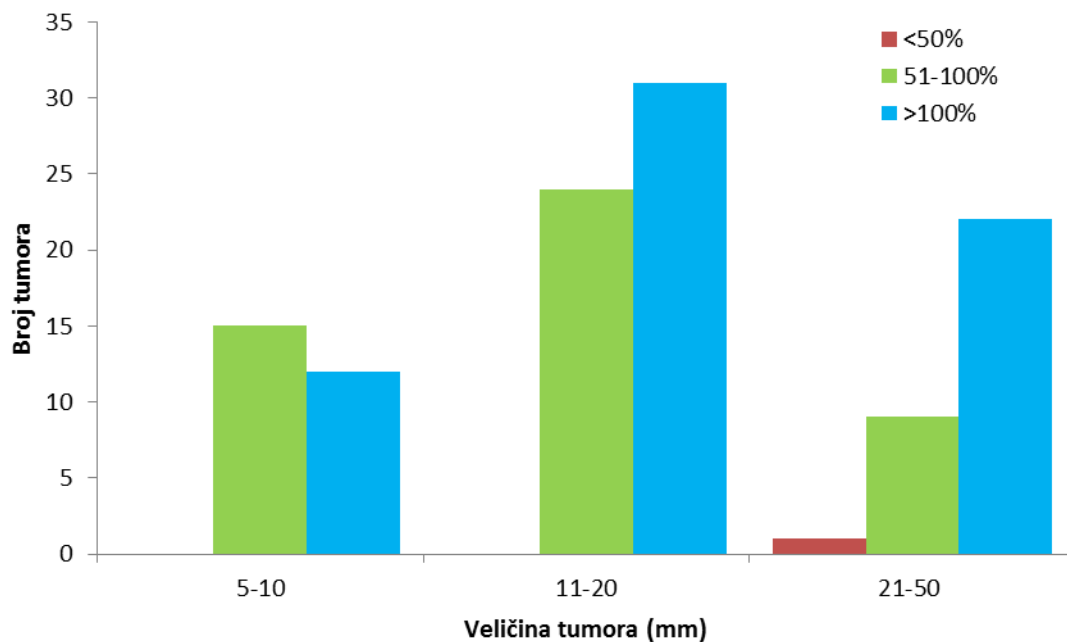
Slika 9. Broj bodova prema Göttingenskom sustavu bodovanja (GS) ovisno o veličini tumora.

Nije zabilježena značajna razlika u obliku tvorbe ($p=0,865$) ovisno o veličini tumora (Slika 10).



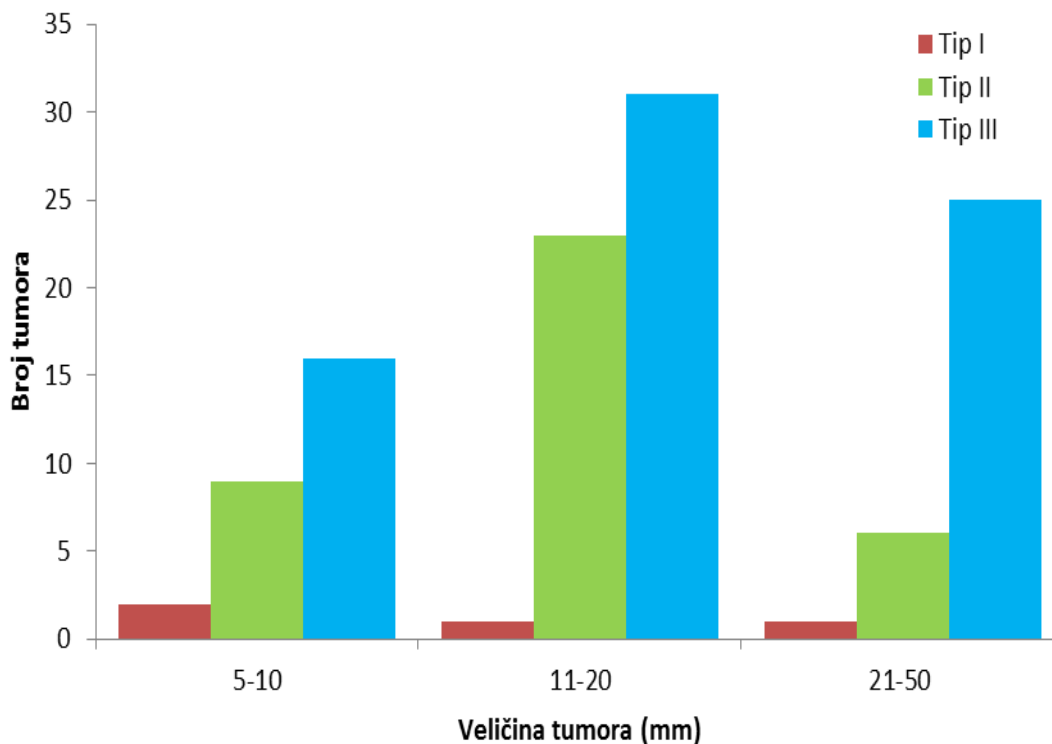
Slika 10. Učestalost okruglog ili ovalnog i nepravilnog oblika IDC-a pri MR-u ovisno o veličini tumora.

Porast intenziteta signala veći od 100% je zabilježen u 22 (68,8%) tumora veličine 2-5 cm, u 31 (56,4%) tumoru veličine 1-2 cm i u 12 (44,4%) tumora veličine manje od 1 cm. Iz navedenog proizlazi da su tumori većih dimenzija češće pokazivali porast intenziteta signala veći od 100%, no ta razlika nije bila statistički značajna ($p=0,149$) (Slika 11).



Slika 11. Učestalost porasta intenziteta signala manjeg od 50%, 51-100% i većeg od 100% kod IDC-a pri MR-u ovisno o veličini tumora.

Tumori veličine 2-5 cm su češće imali tip III kinetičke krivulje (78,1%) u usporedbi s tumorima veličine 1-2 cm (56,4%) i tumorima veličine 0,5-1cm (59,3%), no ta razlika nije bila statistički značajna ($p=0,167$) (Slika 12).

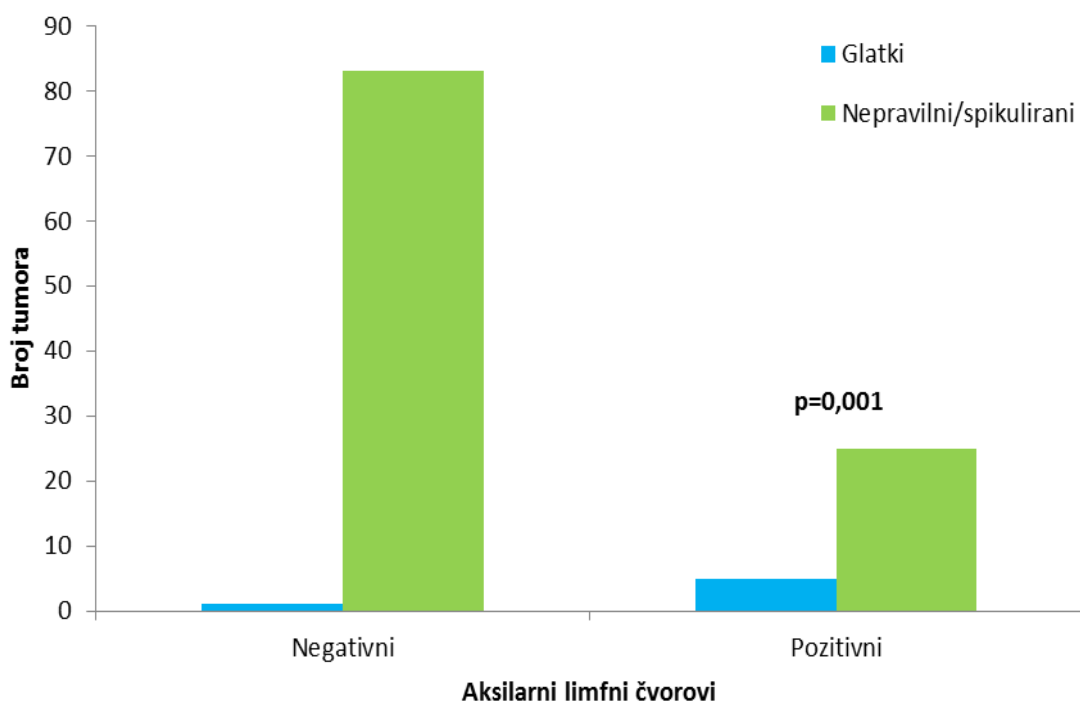


Slika 12. Učestalost pojedinih tipova kinetičkih krivulja IDC-a pri MR-u ovisno o veličini tumora.

Nije zabilježena statistički značajna razlika u vremenu maksimalnog nakupljanja kontrastnog sredstva ($p=0,481$) i inicijalnoj imbibiciji ($p=0,249$) ovisno o veličini tumora. Srednja vrijednost PT-a kod tumora veličine 0,5-1 cm je bila 190 s (raspon 85-400 s), kod tumora veličine 1-2 cm 182 s (raspon 80-400 s), a kod tumora veličine 2-5 cm 189 s (raspon 89-400 s). Srednja vrijednost inicijalne imbibicije kod tumora veličine 0,5-1 cm je bila 0,49 %/s (raspon 0,16-2,62 %/s), kod tumora veličine 1-2 cm 0,58 %/s (raspon 0,20-1,98 %/s), a kod tumora veličine 2-5 cm 0,64 %/s (raspon 0,10-1,98).

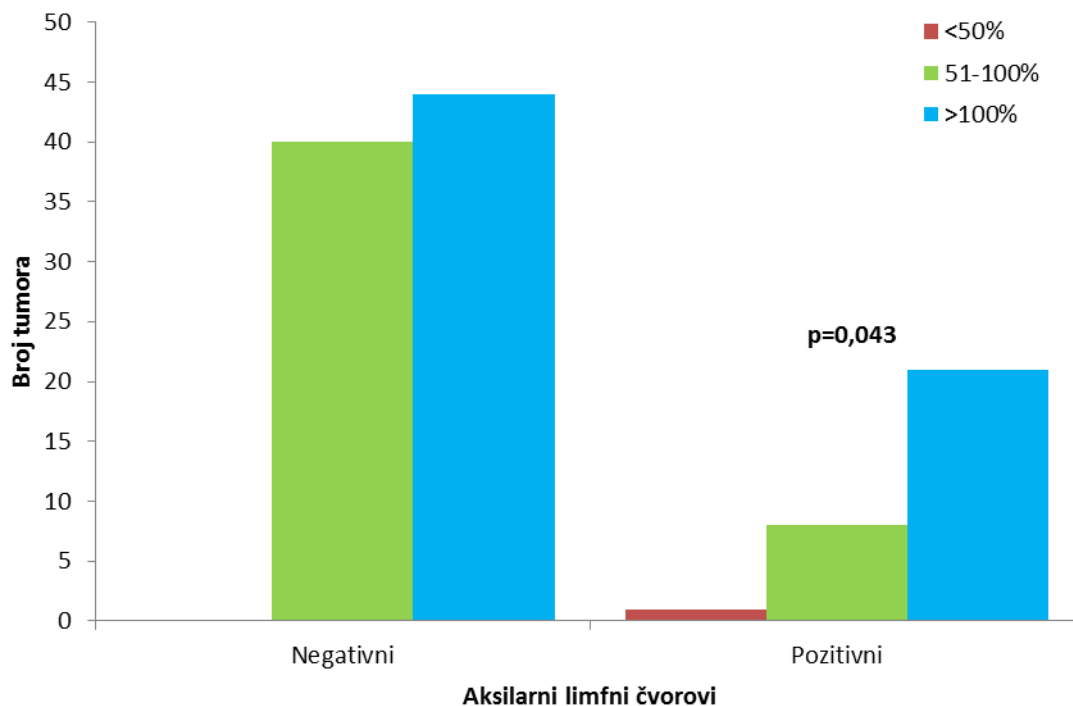
Status aksilarnih limfnih čvorova

Analiza razlika u pojedinim morfološkim i kinetičkim MR karakteristikama tumora između bolesnica s pozitivnim i bolesnica s negativnim aksilarnim limfnim čvorovima pokazala je statistički značajnu razliku u rubovima, porastu intenziteta signala i inicijalnoj imbibiciji. Tako su pozitivni aksilarni limfni čvorovi bili značajno češći u bolesnica s tumorima glatkih rubova ($p=0,001$). Glatki rubovi tumora su zabilježeni u 5 (16,7%) bolesnica s pozitivnim aksilarnim limfnim čvorovima, dok je samo kod 1 (1,2%) bolesnice s negativnim aksilarnim limfnim čvorovima tumor imao glatke rubove (Slika 13).



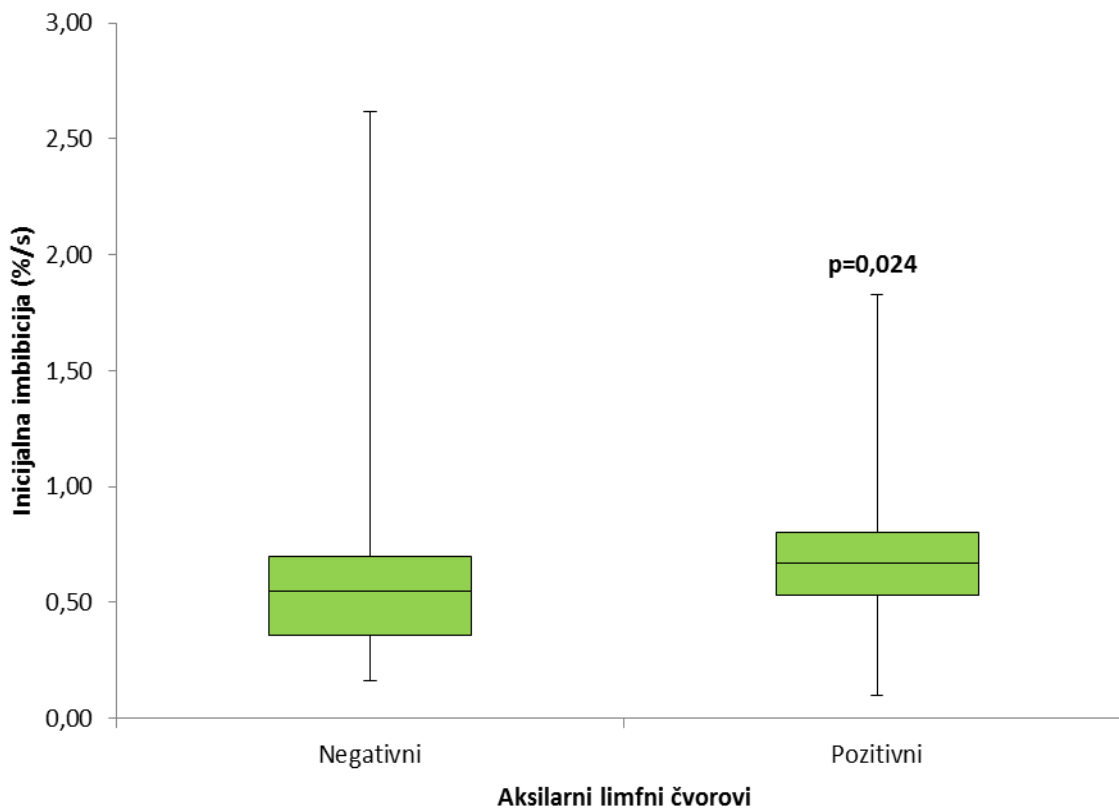
Slika 13. Učestalost glatkih i nepravilnih ili spikuliranih rubova IDC-a pri MR-u ovisno statusu aksilarnih limfnih čvorova.

Tumori kod bolesnica s pozitivnim aksilarnim limfnim čvorovima su značajno češće pokazivali porast intenziteta signala veći od 100% ($p=0,043$). Tako je 21 (70%) tumor kod bolesnica s pozitivnim limfnim čvorovima imao porast intenziteta signala veći od 100%, dok je ista osobitost zabilježena kod 44 (52,4%) tumora u bolesnica s negativnim limfnim čvorovima (Slika 14).



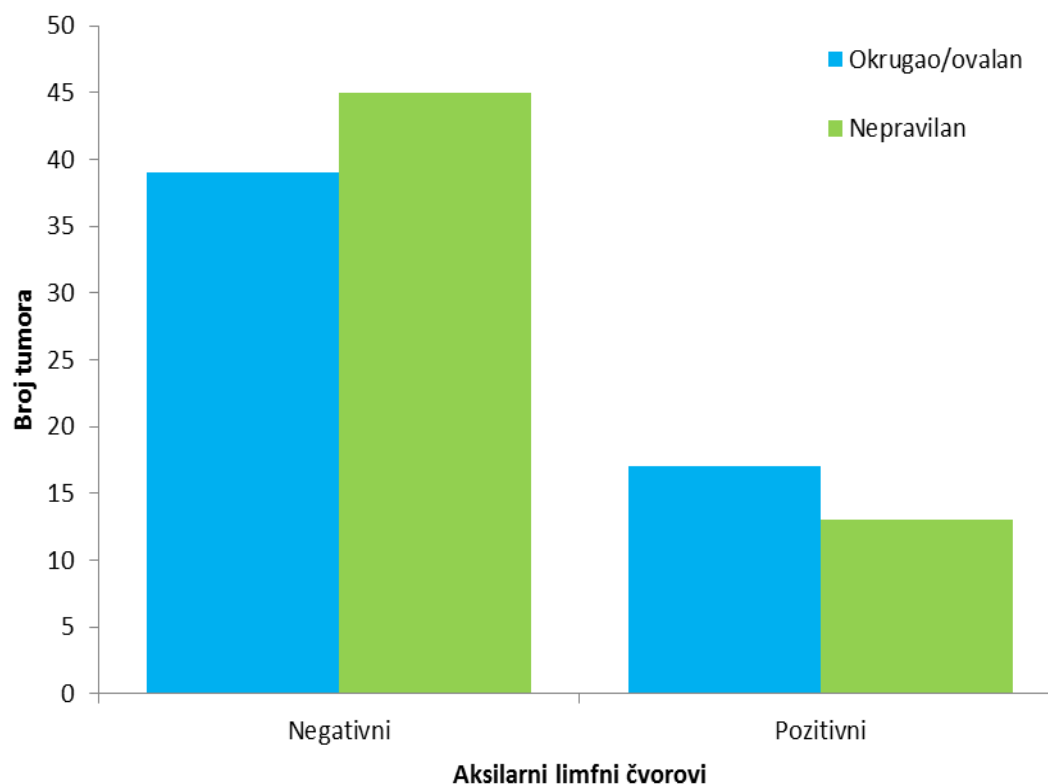
Slika 14. Učestalost porasta intenziteta signala manjeg od 50%, 51-100% i većeg od 100% kod IDC-a pri MR-u ovisno o statusu aksilarnih limfnih čvorova.

Tumori s većim stupnjem inicijalne imbibicije su značajno češće bili povezani s pozitivnim aksilarnim limfnim čvorovima ($p=0,024$) (Slika 15).



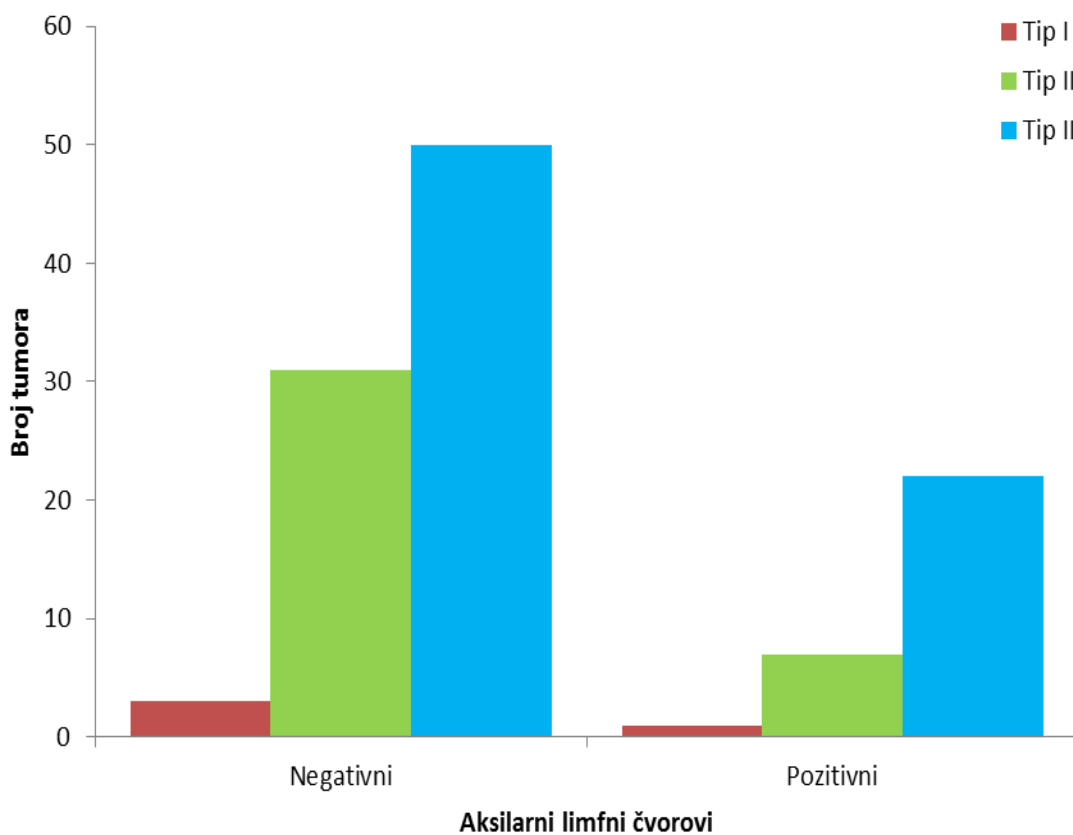
Slika 15. Stupanj inicijalne imbibicije IDC-a pri MR-u ovisno o statusu aksilarnih limfnih čvorova.

Nije bilo statistički značajne razlike u obliku između karcinoma dojke ovisno o zahvaćenosti limfnih čvorova ($p=0,336$). U skupini bolesnica s negativnim aksilarnim limfnim čvorovima, 39 (46,4%) je imalo tumore okruglog ili ovalnog oblika, dok je 45 (53,6%) bolesnica imalo tumore nepravilnog oblika. U skupini bolesnica s pozitivnim aksilarnim limfnim čvorovima, 17 (56,7%) je imalo tumore koji su bili okruglog ili ovalnog oblika, a 13 (43,3%) bolesnica je imalo tumore koji su bili nepravilnog oblika (Slika 16).



Slika 16. Učestalost okruglog ili ovalnog te nepravilnog oblika IDC-a pri MR-u ovisno o statusu aksilarnih limfnih čvorova.

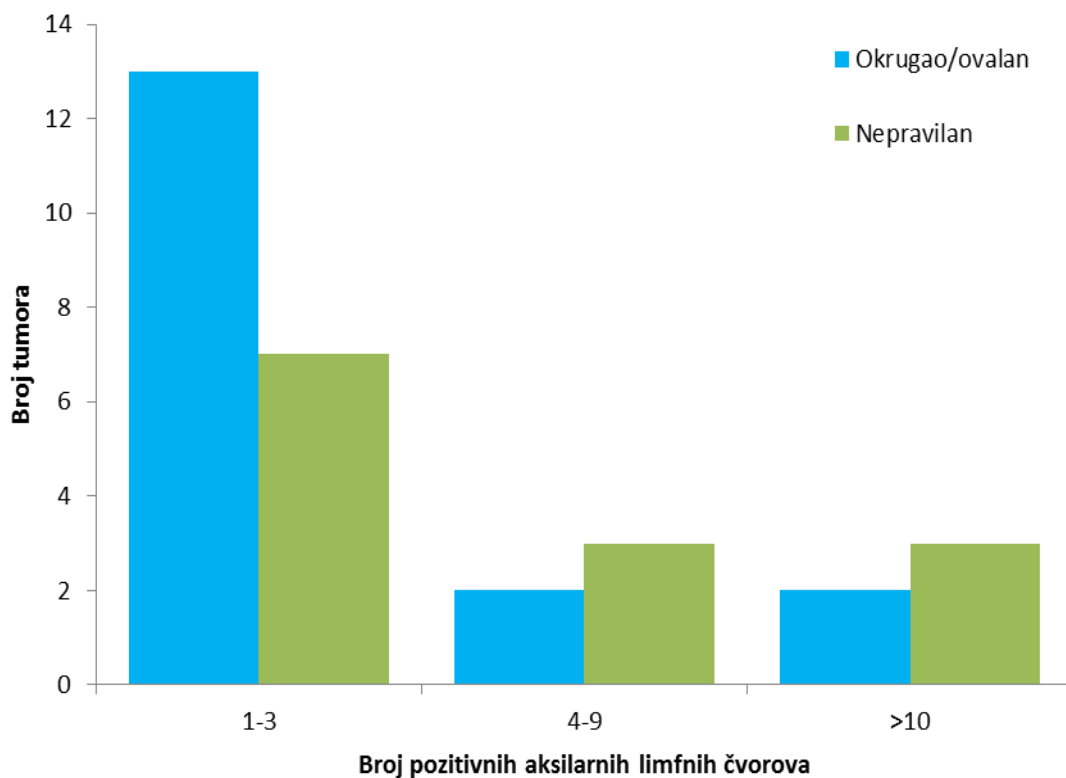
Analizom tipa kinetičkih krivulja IDC-a kod bolesnica s pozitivnim i bolesnica s negativnim aksilarnim limfnim čvorovima nije zabilježena statistički značajna razlika u tipu krivulja ovisno o statusu aksilarnih limfnih čvorova ($p=0,338$). U skupini bolesnica s negativnim aksilarnim limfnim čvorovima su zabilježena tri (3,6%) tumora s tipom I krivulje, 31 (36,9%) tumor s tipom II i 50 (59,5%) tumora s tipom III krivulje. U skupini bolesnica s pozitivnim aksilarnim limfnim čvorovima zabilježen je jedan (3,3%) tumor s tipom I krivulje, sedam (23,3%) tumora s tipom II krivulje i 22 (73,3%) tumora s tipom III krivulje (Slika 17).



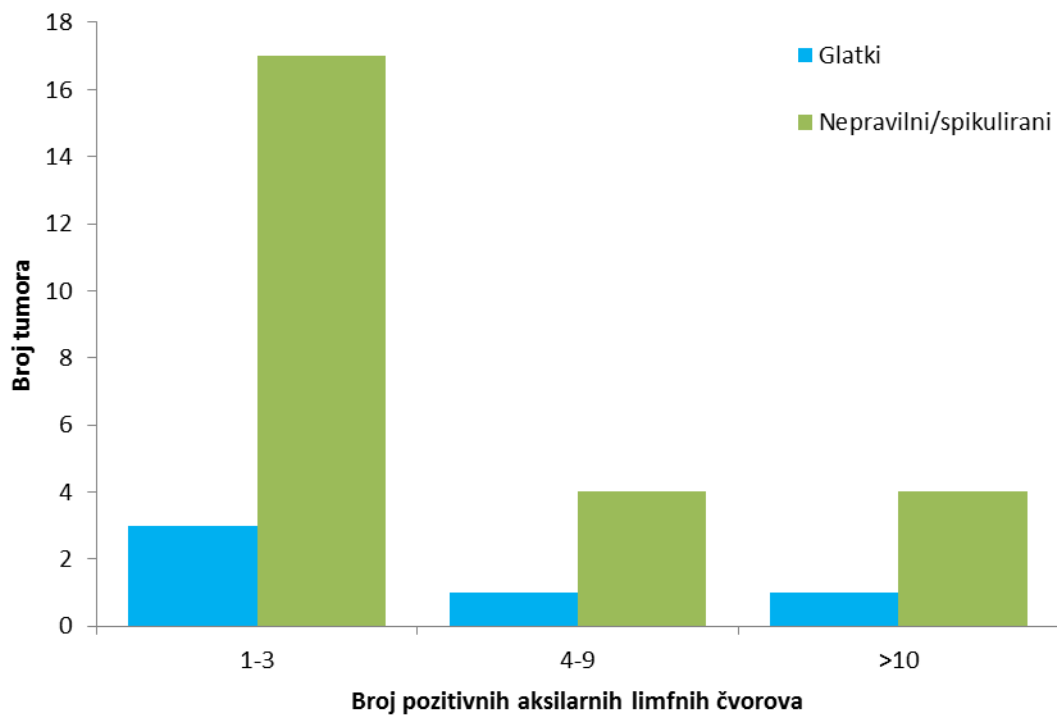
Slika 17. Razlike u tipu kinetičkih krivulja ovisno o stanju aksilarnih limfnih čvorova.

Nije zabilježena značajna razlika u vremenu maksimalnog nakupljanja kontrastnog sredstva ($p=0,448$) i GS ($p=0,385$) između tumora ovisno o statusu aksilarnih limfnih čvorova. Srednja vrijednost PT-a u tumorima kod bolesnica s pozitivnim aksilarnim limfnim čvorovima je bila 185,5 s (raspon 85-400 s), a u tumorima kod bolesnica s negativnim limfnim čvorovima 186,0 s (raspon 85-400 s). Srednja vrijednost GS-a u obje skupine je bila 6 (raspon 3-8).

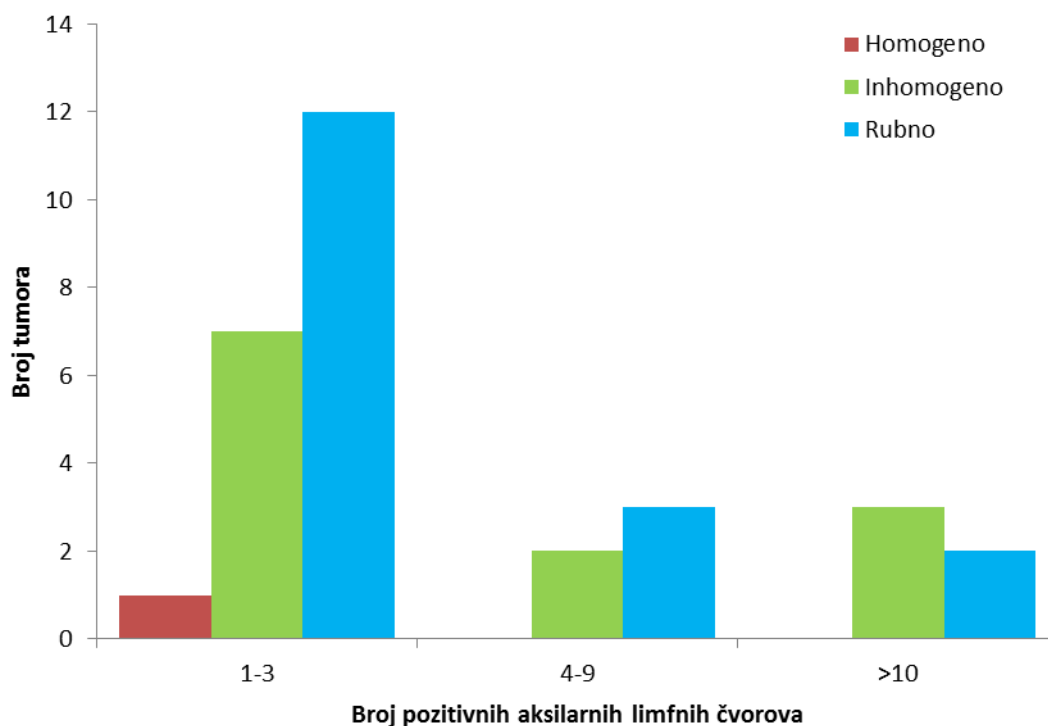
Nisu zabilježene statistički značajne razlike u obliku ($p=0,428$) (Slika 18), rubovima ($p=0,942$) (Slika 19), načinu nakupljanja kontrastnog sredstva ($p=0,841$) (Slika 20), porastu intenziteta signala ($p=0,227$) (Slika 21) niti tipu kinetičke krivulje ($p=0,264$) (Slika 22) ovisno o broju zahvaćenih aksilarnih limfnih čvorova.



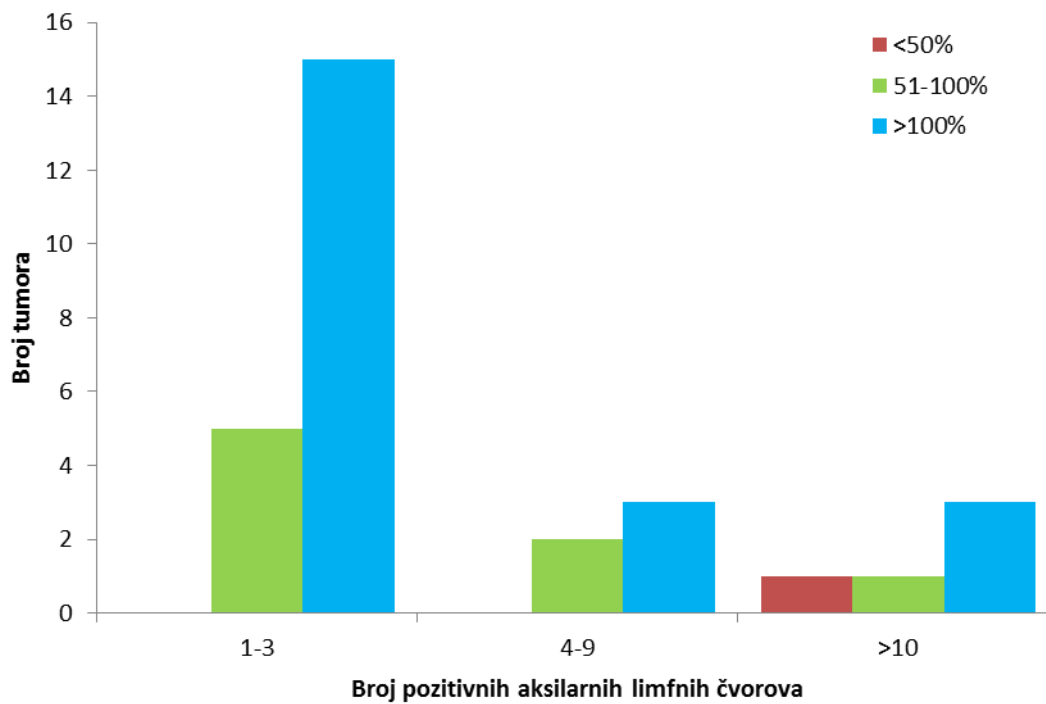
Slika 18. Oblik tumora ovisno o broju zahvaćenih aksilarnih limfnih čvorova.



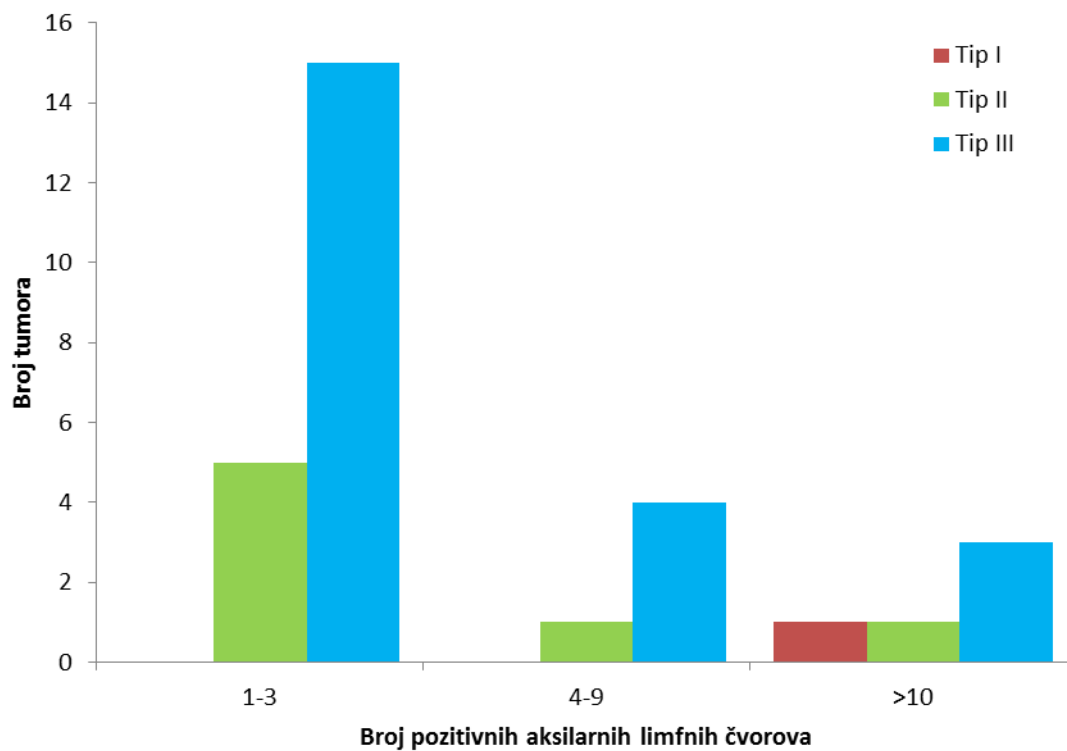
Slika 19. Rubovi tumora ovisno o broju zahvaćenih aksilarnih limfnih čvorova.



Slika 20. Način nakupljanja kontrastnog sredstva ovisno o broju zahvaćenih aksilarnih limfnih čvorova.



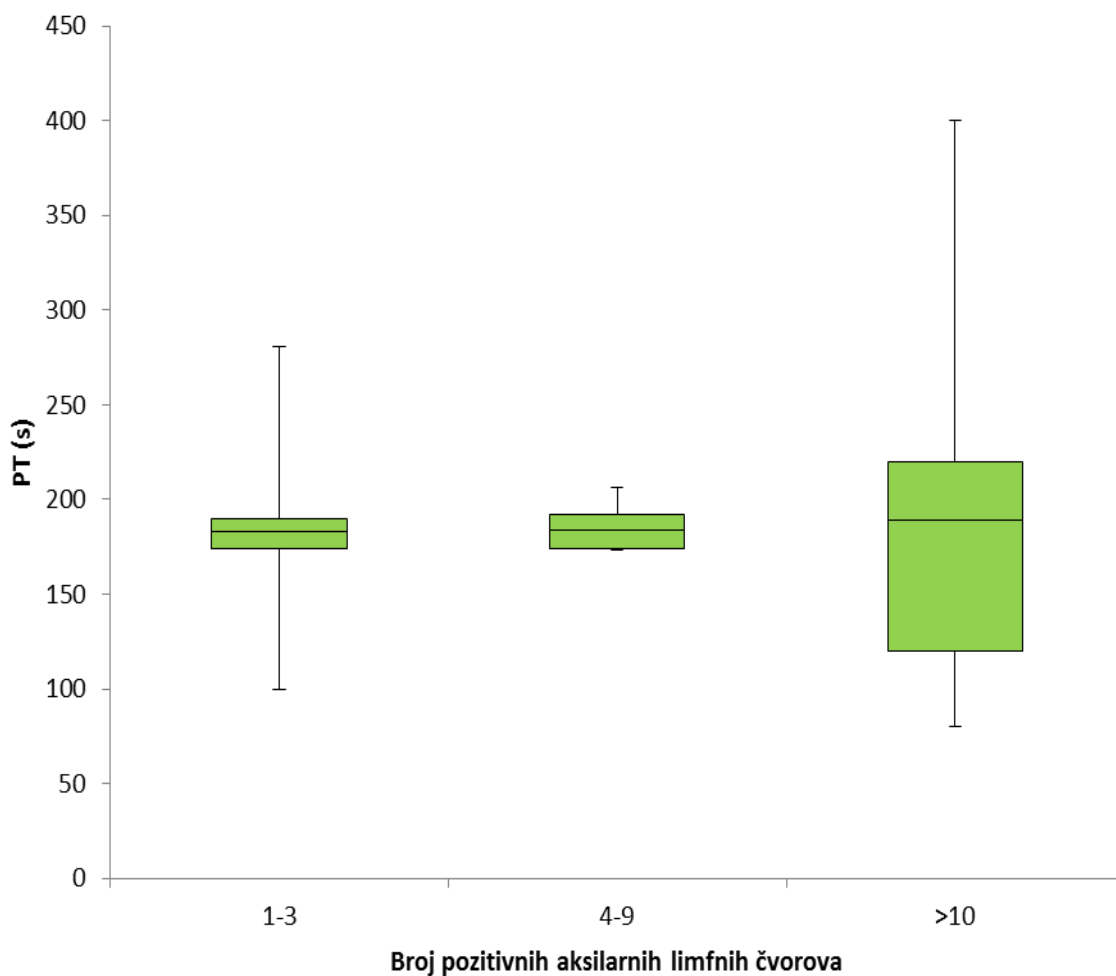
Slika 21. Porast intenziteta signala ovisno o broju zahvaćenih aksilarnih limfnih čvorova.



Slika 22. Tipovi kinetičkih krivulja ovisno o broju zahvaćenih aksilarnih limfnih čvorova.

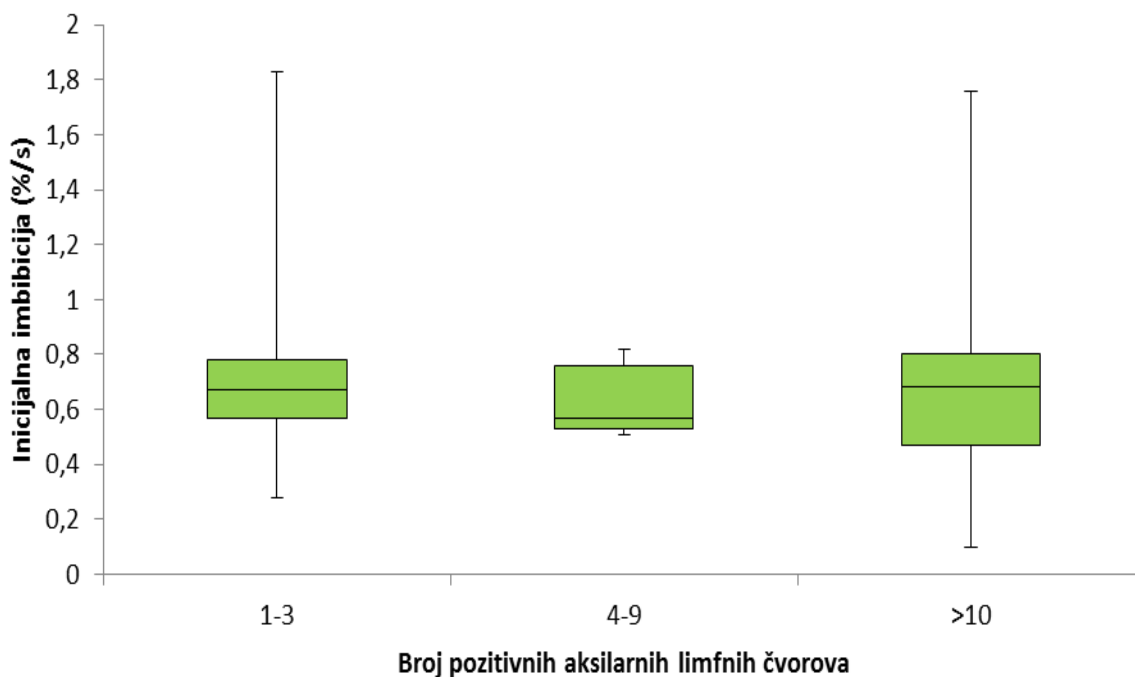
Nije zabilježena značajna razlika u PT-u ($p=0,905$), inicijalnoj imbibiciji ($p=0,925$) i GS-u ($p=0,791$) između tumora ovisno o broju zahvaćenih aksilarnih limfnih čvorova.

Srednja vrijednost PT-a kod tumora s 1-3 pozitivna limfna čvorova je bila 183 s (raspon 100-281 s), kod tumora s pozitivna 4-9 limfnih čvorova 183 s (raspon 173-206 s), a kod tumora s 10 ili više pozitivnih limfnih čvorova 189 s (raspon 80-400 s) (Slika 23).



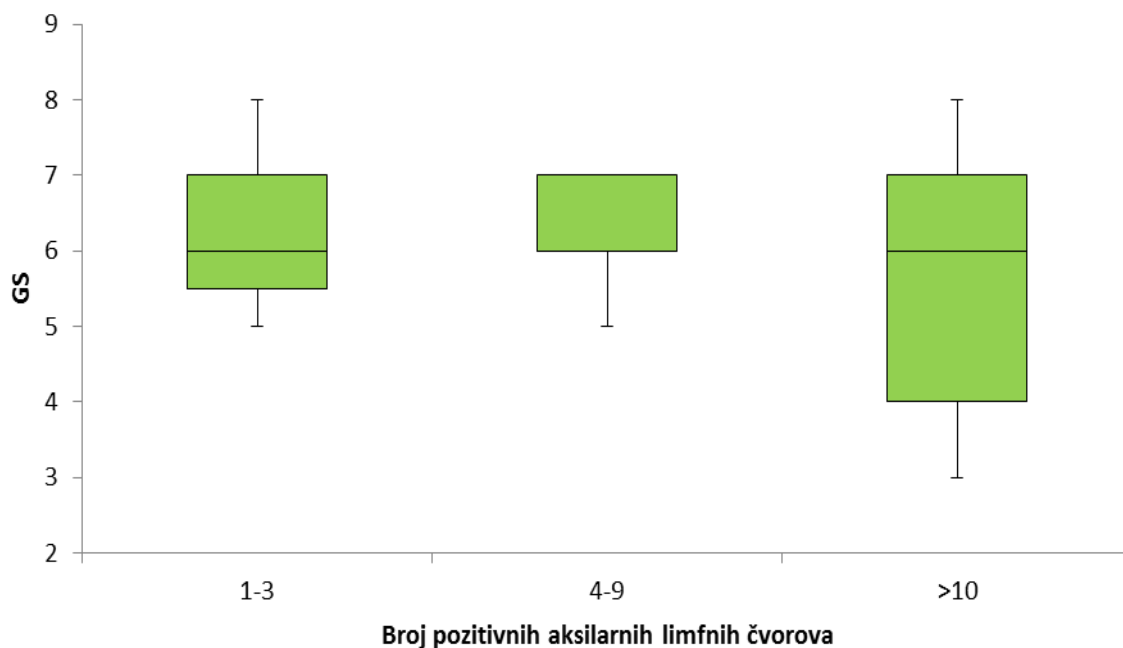
Slika 23. Razlike u vremenu maksimalnog nakupljanja kontrastnog sredstva ovisno o broju zahvaćenih aksilarnih limfnih čvorova; PT- vrijeme maksimalnog nakupljanja kontrastnog sredstva.

Srednja vrijednost inicijalne imbibicije kod tumora s 1-3 pozitivna limfna čvorova je bila 0,67 %/s (raspon 0,28-1,83 %/s), kod tumora s pozitivna 4-9 limfnih čvorova 0,57 %/s (raspon 0,51-0,82 %/s), a kod tumora s 10 ili više pozitivnih limfnih čvorova 0,68 %/s (raspon 0,10-1,76 %/s) (Slika 24).



Slika 24. Razlike u inicijalnoj imbibiciji između tumora ovisno o broju zahvaćenih aksilarnih limfnih čvorova.

U tumorima s 1-3 zahvaćena limfna čvora je zabilježena srednja vrijednost GS-a 6 (raspon 5-8), u tumorima s 4-9 zahvaćenih limfnih čvorova 7 (raspon 5-7), a u tumorima sa zahvaćenih 10 ili više aksilarnih limfnih čvorova zabilježena je srednja vrijednost GS-a 6 (raspon 3-8) (Slika 25).



Slika 25. Razlike u broju bodova prema Göttingenu ovisno o broju zahvaćenih aksilarnih limfnih čvorova; GS- broj bodova prema Göttingenskom sustavu bodovanja.

Histološki gradus

Tumori višeg histološkog gradusa su imali statistički značajno veći ukupni broj bodova prema Göttingenskom sustavu bodovanja ($p=0,047$). Srednja vrijednost GS u skupini tumora histološkog gradusa 3 je bio 7 (raspon 4-8), dok su i tumori gradusa 1 i tumori gradusa 2 imali srednju vrijednost GS 6 (raspon 3-8).

Rubno nakupljanje kontrastnog sredstva i tip 3 kinetičke krivulje su češće zabilježeni u tumorima histološkog gradusa 3, no te razlike nisu bile statistički značajne ($p=0,094$, odnosno $p=0,065$). Tako je 68,0% tumora gradusa 3 pokazivalo rubno nakupljanje kontrastnog sredstva, dok je isto zabilježeno u 45,8% tumora gradusa 1 i 36,9% tumora gradusa 2. Tip III kinetičke krivulje je zabilježen u 45,8% tumora gradusa 1, 61,5% gradusa 2 i 84,0% gradusa

III. Nije bilo značajnih razlika u ostalim morfološkim i kinetičkim karakteristikama tumora različitog histološkog gradusa (Tablica 9).

Tablica 9. Morfološke i kinetičke osobitosti IDC-a pri MR-u ovisno o histološkom gradusu.

	Histološki gradus			p
	1	2	3	
Oblik; n (%)				
Okrugao/ovalan	10 (41,7)	32 (49,2)	14 (56,0)	0,604
Nepravilan	14 (58,3)	33 (50,8)	11 (44,0)	
Rubovi; n (%)				
Glatki	0 (0)	3 (4,6)	3 (12,0)	0,16
Nepravilni/spikulirani	24 (100)	62 (95,4)	22 (88,0)	
Način nakupljanja kontrastnog sredstva; n (%)				
Homogeno	1 (4,2)	5 (7,7)	0 (0)	0,094
Inhomogeno	12 (50,0)	36 (55,4)	8 (32,0)	
Rubno	11 (45,8)	24 (36,9)	17 (68,0)	
Porast intenziteta signala; n (%)				
<50%	1 (4,2)	0 (0)	0 (0)	0,278
51-100%	12 (50,0)	27 (41,5)	9 (36,0)	
>100%	11 (45,8)	38 (58,5)	16 (64,0)	
Tip kinetičke krivulje; n (%)				
Tip I	2 (8,3)	2 (3,1)	0 (0)	0,065
Tip II	11 (45,8)	23 (35,4)	4 (16,0)	
Tip III	11 (45,8)	40 (61,5)	21 (84,0)	
PT (s); medijan (raspon)	186,5 (99-400)	183 (80-400)	189 (89-277)	0,309**
Inicijalna imbibicija (%/s); medijan (raspon)	0,48 (0,1-1,08)	0,59 (0,16-2,62)	0,58 (0,18-1,84)	0,244**
GS; medijan (raspon)	6 (3-8)	6 (3-8)	7 (4-8)	0,009**

*statistička analiza je provedena X^2 testom, osim u slučajevima analize kvantitativnih varijabli kada je korišten (**) Kruskal-Wallis test; PT- vrijeme maksimalnog nakupljanja kontrastnog sredstva, GS- broj bodova prema Göttingenskom sustavu bodovanja.

Limfovaskularna invazija

Tumori s LVI su značajno češće pokazivali porast intenziteta signala veći od 100% ($p=0,009$). Tako je 73,3% tumora s LVI imalo porast intenziteta signala veći od 100% u odnosu na 54,5 % tumora bez znakova LVI. Veći stupanj inicijalne imbibicije je češće bio zabilježen u tumora s LVI, no ta razlika nije bila statistički značajna ($p=0,057$).

Nije bilo statistički značajne razlike u ostalim morfološkim i kinetičkim MR karakteristikama između tumora ovisno o prisutnosti LVI (Tablica 10.).

Tablica 10. Morfološke i kinetičke osobitosti IDC-a pri MR-u ovisno o prisutnosti limfovaskularne invazije.

	Limfovaskularna invazija		p
	Ne	Da	
Oblik; n (%)			
Okrugao/ovalan	49 (49,5)	7 (46,7)	0,838
Nepravilan	50 (50,5)	8 (53,3)	
Rubovi; n (%)			
Glatki	5 (5,1)	1 (6,7)	0,794
Nepravilni/spikulirani	94 (94,9)	14 (93,3)	
Način nakupljanja kontrastnog sredstva; n (%)			
Homogeno	5 (5,1)	1 (6,7)	0,286
Inhomogeno	46 (46,5)	10 (66,7)	
Rubno	48 (48,5)	4 (26,7)	
Porast intenziteta signala; n (%)			
<50%	0 (0)	1 (6,7)	0,009
51-100%	45 (45,5)	3 (20,0)	
>100%	54 (54,5)	11 (73,3)	
Tip kinetičke krivulje; n (%)			
Tip I	3 (3,0)	1 (6,7)	0,188
Tip II	36 (36,4)	2 (13,3)	
Tip III	60 (60,6)	12 (80,0)	
PT (s); medijan (raspon)	187 (85-400)	184 (80-400)	0,461**
Inicijalna imbibicija (%/s); medijan (raspon)	0,57 (0,16-2,62)	0,68 (0,10-1,83)	0,057**
GS; medijan (raspon)	6 (3-8)	6 (3-8)	0,726**

*statistička analiza je provedena X^2 testom, osim u slučajevima analize kvantitativnih varijabli kada je korišten (**) Kruskal-Wallis test; PT- vrijeme maksimalnog nakupljanja kontrastnog sredstva, GS- broj bodova prema Göttingenskom sustavu bodovanja.

Estrogenski receptori

U skupini tumora s negativnim ER zabilježeni su značajno češće glatki rubovi ($p=0,009$). Nije bilo statistički značajne razlike u ostalim morfološkim i kinetičkim karakteristikama karcinoma dojke ovisno o ER. Ipak, karcinomi s negativnim ER su u odnosu na one s pozitivnim ER imali češće nepravilan oblik (68,8% u odnosu na 48,0%) i rubno nakupljanje kontrastnog sredstva (62,5% u odnosu na 42,9%) (Tablica 11).

Tablica 11. Morfološke i kinetičke osobitosti IDC-a pri MR-u ovisno o statusu ER.

	Estrogenski receptori		p
	Negativni	Pozitivni	
Oblik; n (%)			
Okrugao/ovalan	5 (31,3)	51 (52,0)	0,123
Nepravilan	11 (68,8)	47 (48,0)	
Rubovi; n (%)			
Glatki	3 (18,8)	3 (3,1)	0,009
Nepravilni/spikulirani	13 (81,3)	95 (96,9)	
Način nakupljanja kontrastnog sredstva; n (%)			
Homogeno	0 (0)	6 (6,1)	0,265
Inhomogeno	6 (37,5)	50 (51,0)	
Rubno	10 (62,5)	42 (42,9)	
Porast intenziteta signala; n (%)			
<50%	0 (0)	1 (1,0)	0,197
51-100%	10 (62,5)	38 (38,8)	
>100%	6 (37,5)	59 (60,2)	
Tip kinetičke krivulje; n (%)			
Tip I	0 (0)	4 (4,1)	0,681
Tip II	5 (31,3)	33 (33,7)	
Tip III	11 (68,8)	61 (62,2)	
PT (s); medijan (raspon)	189 (120-277)	184 (80-400)	0,655**
Inicijalna imbibicija (%/s); medijan (raspon)	0,50 (0,22-1,07)	0,58 (0,10-2,62)	0,468**
GS; medijan (raspon)	6 (4-8)	6 (3-8)	0,594**

*statistička analiza je provedena X^2 testom, osim u slučajevima analize kvantitativnih varijabli kada je korišten (**) Kruskal-Wallis test; PT- vrijeme maksimalnog nakupljanja kontrastnog sredstva, GS- broj bodova prema Göttingenskom sustavu bodovanja.

Progesteronski receptori

Analiza razlika između tumora s pozitivnim i tumora s negativnim PR pokazala je statistički značajnu razliku u obliku pri MR-u ($p=0,024$). Nepravilan oblik je zabilježen u 69,0% tumora s negativnim PR, dok je samo 44,7% tumora s pozitivnim PR bilo nepravilnog oblika. Nije bilo statistički značajne razlike u rubovima ($p=0,156$), načinu nakupljanja kontrastnog sredstva ($p=0,702$), porastu intenziteta signala ($p=0,424$), vremenu maksimalnog nakupljanja kontrastnog sredstva ($p=0,794$), inicijalnoj imbibiciji ($p=0,977$), tipu kinetičke krivulje ($p=0,325$) niti ukupnom broju bodova prema GS ($p=0,530$) ovisno o statusu PR (Tablica 12).

Tablica 12. Morfološke i kinetičke osobitosti IDC-a pri MR-u ovisno o statusu PR.

	Progesteronski receptori		p
	Negativni	Pozitivni	
Oblik; n (%)			
Okrugao/ovalan	9 (31,0)	47 (55,3)	0,024
Nepravilan	20 (69,0)	38 (44,7)	
Rubovi; n (%)			
Glatki	3 (10,3)	3 (3,5)	0,156
Nepravilni/spikulirani	26 (89,7)	82 (96,5)	
Način nakupljanja kontrastnog sredstva; n (%)			
Homogeno	1 (3,4)	5 (5,9)	0,702
Inhomogeno	13 (44,8)	43 (50,6)	
Rubno	15 (51,7)	37 (43,5)	
Porast intenziteta signala; n (%)			
<50%	0 (0)	1 (1,2)	0,424
51-100%	15 (51,7)	33 (38,8)	
>100%	14 (48,3)	51 (60,0)	
Tip kinetičke krivulje; n (%)			
Tip I	0 (0)	4 (4,7)	0,325
Tip II	12 (41,4)	26 (30,6)	
Tip III	17 (58,6)	55 (64,7)	
PT (s); medijan (raspon)	189 (85-277)	184 (80-400)	0,794**
Inicijalna imbibicija (%/s); medijan (raspon)	0,55 (0,18-2,62)	0,58 (0,10-2,55)	0,977**
GS; medijan (raspon)	6 (4-8)	6 (3-8)	0,530**

*statistička analiza je provedena X^2 testom, osim u slučajevima analize kvantitativnih varijabli kada je korišten (**) Kruskal-Wallis test; PT- vrijeme maksimalnog nakupljanja kontrastnog sredstva, GS- broj bodova prema Göttingenskom sustavu bodovanja.

HER2

Nije zabilježena statistički značajna razlika u pojedinim morfološkim i kinetičkim karakteristikama karcinoma dojke dobivenima MR-om ovisno o ekspresiji HER2 (Tablica 13).

Tablica 13. Morfološke i kinetičke osobitosti IDC-a pri MR-u ovisno o statusu HER2.

	HER2		p
	Negativan	Pozitivan	
Oblik; n (%)			
Okrugao/ovalan	48 (48,0)	8 (57,1)	0,522
Nepravilan	52 (52,0)	6 (42,9)	
Rubovi; n (%)			
Glatki	5 (5,0)	1 (7,1)	0,737
Nepravilni/spikulirani	95 (95,0)	13 (92,9)	
Način nakupljanja kontrastnog sredstva; n (%)			
Homogeno	6 (6,0)	0 (0)	0,489
Inhomogeno	50 (50,0)	6 (42,9)	
Rubno	44 (44,0)	8 (57,1)	
Porast intenziteta signala; n (%)			
<50%	1 (1,0)	0 (0)	0,216
51-100%	45 (45,0)	3 (21,4)	
>100%	54 (54,0)	11 (78,6)	
Tip kinetičke krivulje; n (%)			
Tip I	4 (4,0)	0 (0)	0,657
Tip II	34 (34,0)	4 (28,6)	
Tip III	62 (62,0)	10 (71,4)	
PT (s); medijan (raspon)	188,5 (85-400)	181,5 (80-274)	0,262**
Inicijalna imbibicija (%/s); medijan (raspon)	0,57 (0,10-2,62)	0,64 (0,22-1,76)	0,175**
GS; medijan (raspon)	6 (3-8)	6 (5-8)	0,157**

*statistička analiza je provedena X^2 testom, osim u slučajevima analize kvantitativnih varijabli kada je korišten (**) Kruskal-Wallis test; PT- vrijeme maksimalnog nakupljanja kontrastnog sredstva, GS- broj bodova prema Göttingenskom sustavu bodovanja.

Ki-67

Nije bilo statistički značajne razlike u pojedinim morfološkim i kinetičkim karakteristikama karcinoma dojke dobivenima MR-om ovisno o proliferacijskom indeksu mjerenom pomoću Ki-67 (Tablica 14).

Tablica 14. Morfološke i kinetičke osobitosti IDC-a pri MR-u ovisno o indeksu proliferacije.

	Ki-67		p
	<20%	=>20%	
Oblik; n (%)			
Okrugao/ovalan	26 (49,1)	30 (49,2)	0,989
Nepravilan	27 (50,9)	31 (50,8)	
Rubovi; n (%)			
Glatki	3 (5,7)	3 (4,9)	0,859
Nepravilni/spikulirani	50 (94,3)	58 (95,1)	
Način nakupljanja kontrastnog sredstva; n (%)			
Homogeno	4 (7,5)	2 (3,3)	0,361
Inhomogeno	28 (52,8)	28 (45,9)	
Rubno	21 (39,6)	31 (50,8)	
Porast intenziteta signala; n (%)			
<50%	1 (1,9)	0 (0)	0,513
51-100%	21 (39,6)	27 (44,3)	
>100%	31 (58,5)	34 (55,7)	
Tip kinetičke krivulje; n (%)			
Tip I	3 (5,7)	1 (1,6)	0,399
Tip II	19 (35,8)	19 (31,1)	
Tip III	31 (58,5)	41 (67,2)	
PT (s); medijan (raspon)	183 (89-400)	189 (80-400)	0,650**
Inicijalna imbibicija (%/s); medijan (raspon)	0,58 (0,10-2,55)	0,57 (0,18-2,62)	0,975**
GS; medijan (raspon)	6 (3-8)	6 (4-8)	0,268**

*statistička analiza je provedena X^2 testom, osim u slučajevima analize kvantitativnih varijabli kada je korišten (**) Kruskal-Wallis test; PT- vrijeme maksimalnog nakupljanja kontrastnog sredstva, GS- broj bodova prema Göttingenskom sustavu bodovanja.

Molekularni podtipovi duktalnoga invazivnoga karcinoma dojke

Postojala je statistički značajna razlika u rubovima lezija pri MR-u za različite surogatne molekularne podtipove karcinoma dojke ($p=0,046$). Glatki rubovi su češće bili zabilježeni u HER2 (25%) i „Basal-like“ podtipu (16,7%) u odnosu na luminalne podtipove.

Svi karcinomi HER2 podtipa su pokazivali rubno nakupljanje kontrastnog sredstva. Porast intenziteta signala manji od 50% je zabilježen isključivo u tumorima Luminal A podtipa (1/42). Tumori s tipom I kinetičke krivulje su pripadali Luminal A (3/42) i Luminal B1 podtipu (1/42). Ove razlike ipak nisu bile statistički značajne. Tablica 15 prikazuje morfološke i kinetičke karakteristike pri MR-u pojedinih surogatnih molekularnih podtipova karcinoma dojke.

Tablica 15. Morfološke i kinetičke osobitosti IDC-a pri MR-u ovisno o surogatnom molekularnom podtipu karcinoma dojke.

	Surogatni molekularni podtip					p
	Luminal A	Luminal B1	Luminal B2	HER2	Bazalni	
Oblik; n (%)						
Okrugao/ovalan	23 (54,8)	20 (47,6)	8 (57,1)	2 (50)	3 (25,0)	0,444
Nepravilan	19 (45,2)	22 (52,4)	6 (42,9)	2 (50)	9 (75,0)	
Rubovi; n (%)						
Glatki	3 (7,1)	0 (0)	0 (0)	1 (25)	2 (16,7)	0,046
Nepravilni/spikulirani	39 (92,9)	42 (100)	14 (100)	3 (75)	10 (83,3)	
Način nakupljanja kontrastnog sredstva; n (%)						
Homogeno	4 (9,5)	1 (2,4)	1 (7,1)	0 (0)	0 (0)	0,338
Inhomogeno	23 (54,8)	20 (47,6)	7 (50,0)	0 (0)	6 (50,0)	
Rubno	15 (35,7)	21 (50,0)	6 (42,9)	4 (100)	6 (50,0)	
Porast intenziteta signala; n (%)						
<50%	1 (2,4)	0 (0)	0 (0)	0 (0)	0 (0)	0,305
51-100%	17 (40,5)	19 (45,2)	2 (14,3)	3 (75)	7 (58,3)	
>100%	24 (57,1)	23 (54,8)	12 (85,7)	1 (25)	5 (41,7)	
Tip kinetičke krivulje; n (%)						
Tip I	3 (7,1)	1 (2,4)	0 (0)	0 (0)	0 (0)	0,884
Tip II	13 (31,0)	16 (38,1)	4 (28,6)	1 (25)	4 (33,3)	
Tip III	26 (61,9)	25 (59,5)	10 (71,4)	3 (75)	8 (66,7)	
PT (s); medijan (raspon)	182,5 (99-400)	189 (85-400)	181,5 (80-400)	184 (173-274)	189 (120-277)	0,743**
Inicijalna imbibicija (%/s); medijan (raspon)	0,57 (0,1-2,55)	0,57 (0,18-2,62)	0,64 (0,37-1,83)	0,49 (0,22-1,0)	0,52 (0,22-0,84)	0,540**
GS; medijan (raspon)	6 (3-8)	6 (4-8)	6 (5-8)	6 (6-7)	6 (4-8)	0,465**

*statistička analiza je provedena X^2 testom, osim u slučajevima analize kvantitativnih varijabli kada je korišten (**) Kruskal-Wallis test; PT- vrijeme maksimalnog nakupljanja kontrastnog sredstva, GS- broj bodova prema Göttingenskom sustavu bodovanja.

5.4. Multivarijatna analiza prediktivnog učinka osobitosti dukalnoga invazivnoga karcinoma dojke dobivenih MR-om na patohistološke prognostičke pokazatelje

Tablica 16 prikazuje rezultate binarnih logističkih regresijskih modela u predikciji pojedinih patohistoloških prognostičkih čimbenika karcinoma dojke. Kao prediktorske varijable korištene su univarijatno značajne vrijednosti iz prijašnjih analiza. Tako su u binarni logistički regresijski model za predikciju tumora većih od 2 cm uključeni glatki rubovi, način nakupljanja kontrastnog sredstva i GS. Za predikciju histološkog gradusa 3 analiziran je GS, za pozitivne limfne čvorove glatki rubovi, porast intenziteta signala i inicijalna imbibicija, a za prisutnost LVI porast intenziteta signala. Glatki rubovi su uključeni u binarne logističke regresijske modele za predikciju pozitivnih ER kao i HER2 podtipa karcinoma dojke, a okrugli oblik za predikciju pozitivnih PR.

Glatki rubovi značajno prediktiraju pripadnost skupini tumora većih od 2 cm ($p=0,041$, $OR= 2,13$). Glatki rubovi su jedini značajan prediktor za pozitivne limfne čvorove ($p=0,013$, $OR=16,10$), dok su značajan negativan prediktor pozitivne ekspresije ER ($p=0,022$, $OR=0,13$). Bolesnice koje imaju tumore glatkih rubova imaju 16,10 puta veću šansu da će aksilarni limfni čvorovi biti zahvaćeni tumorom i 7,7 puta veću šansu da će ekspresija ER biti negativna.

Veći GS značajno prediktira tumore histološkog gradusa 3 ($p=0,022$, $OR=1,70$). Jedinično povećanje broja bodova prema Göttingenskom sustavu bodovanja povećava vjerojatnost histološkog gradusa 3 za 70%.

Binarna logistička regresija je pokazala značajnu povezanost između oblika tumora pri MR-u i ekspresije PR. Tako tumori okruglog ili ovalnog oblika, u odnosu na nepravilni oblik imaju 2,75 puta veću šansu za pozitivne PR ($p=0,027$).

Tablica 16. MR karakteristike IDC-a u predikciji patohistoloških prognostičkih pokazatelja karcinoma dojke*

	S.E.	OR	95% CI		P
			Donji	Gornji	
Za veličinu tumora (>20 mm)					
Glatki rubovi	0,37	2,13	1,03	4,34	0,041
Način nakupljanja kontrastnog sredstva	0,47	2,09	0,83	5,27	0,118
Göttingen score	0,25	1,25	0,77	2,03	0,365
Za histološki gradus (3)					
Göttingen score	0,23	1,70	1,08	2,67	0,022
Za pozitivnu LVI					
Porast intenziteta signala	0,57	1,62	0,53	4,98	0,397
Za pozitivne ER					
Glatki rubovi	0,87	0,13	0,02	0,75	0,022
Za pozitivne PR					
Okrugli ili ovalni oblik	0,46	2,75	1,12	6,73	0,027
Za molekularni podtip HER2					
Glatki rubovi	0,59	7,00	0,61	79,87	0,117
Za pozitivne limfne čvorove					
Glatki rubovi	1,12	16,10	1,78	144,9	0,013
Porast intenziteta signala	0,01	1,00	0,98	1,01	0,937
Inicijalna imbibicija	0,94	1,41	0,22	8,96	0,711

* kao prediktorske varijable korištene su univarijatno značajne vrijednosti iz prethodnih analiza; S.E.- standardna pogreška, OR- omjer šanse, CI- interval pouzdanosti.

6. RASPRAVA

Karcinom dojke je heterogena bolest s različitim patohistološkim karakteristikama, odgovorom na terapiju i ishodom bolesti. Angiogeneza je kao preduvjet za metastaziranje tumora biološki korelat zloćudnosti (90) koji koristi MR uz primjenu kontrastnog sredstva za prikaz tumora. Prema tome, informacije o morfološkim i kinetičkim karakteristikama tumora dobivene MR-om omogućavaju uvid u biološku aktivnost tumora. Upravo zato se smatra da bi karakteristike karcinoma dojke na MR-u mogle biti povezane s patohistološkim prognostičkim čimbenicima te se uloga MR-a dojki u procjeni tih čimbenika u posljednje vrijeme intenzivno istražuje.

U istraživanje su bile uključene samo bolesnice s duktalnim invazivnim karcinomom dojke kojima je preoperativni MR pregled dojki učinjen unutar mjesec dana prije operativnog zahvata kako bi se smanjila mogućnost značajne promjene veličine i drugih karakteristika tumora između MR-a i postoperativne patohistološke analize. Tako je srednja vrijednost vremenskog intervala od MR pregleda do operativnog zahvata bila 16 dana (raspon 6-30 dana).

Ovo istraživanje je pokazalo da određene morfološke i kinetičke osobitosti dobivene MR-om mogu predvidjeti najznačajniji patohistološki prognostički čimbenik karcinoma dojke, a to je prisutnost ili odsutnost metastaza u aksilarne limfne čvorove (25).

U univarijantnoj analizi su pozitivni aksilarni limfni čvorovi bili značajno češći u bolesnica s tumorima glatkih rubova ($p=0,001$), porastom intenziteta signala većim od 100% ($p=0,043$) te većom inicijalnom imbibicijom ($p=0,024$). U multivarijantnoj analizi glatki rubovi su bili jedini značajan neovisni prediktor za pozitivne limfne čvorove ($p=0,013$) pri čemu su 16,10 puta povećavali šansu za pozitivne limfne čvorove u odnosu na tumore s nepravilnim rubovima. Iz navedenog proizlazi da su glatki rubovi bitna odrednica prognoze dukalnog invazivnog karcinoma dojke, obzirom da bolesnice sa zahvaćenim aksilarnim limfnim čvorovima imaju 4-8 puta veću smrtnost od onih s negativnim aksilarnim limfnim čvorovima (10, 11, 12). Status aksilarnih limfnih čvorova ima i značajne implikacije na izbor liječenja budući da se kod bolesnica s pozitivnim aksilarnim limfnim čvorovima primjenjuje adjuvantna sistemna terapija, dok se u bolesnica s negativnim aksilarnim limfnim čvorovima odluka o adjuvantnoj sistemnoj terapiji donosi na temelju procjene ostalih prognostičkih čimbenika. S druge strane, nije bilo povezanosti između morfoloških i kinetičkih

karakteristika dobivenih MR-om i broja zahvaćenih aksilarnih limfnih čvorova u skupini bolesnica sa zahvaćenim aksilarnim limfnim čvorovima.

Ovi rezultati su u skladu s ranije objavljenim radovima koji su također pokazali povezanost inicijalne imbibicije s pozitivnim aksilarnim limfnim čvorovima. Tako su Mussurakis i suradnici opisali povezanost inicijalne imbibicije i statusa aksilarnih limfnih čvorova pri čemu je manje preklapanja između tumora s pozitivnim i tumora s negativnim limfnim čvorovima bilo kada je korišten manji ROI (119). Autori su ovaj fenomen objasnili heterogenošću karcinoma dojke čiji je stupanj neovaskularizacije varijabilan u različitim dijelovima tumora.

Tuncbilek i suradnici su objavili statistički značajne razlike u nakupljanju kontrastnog sredstva u prvoj minuti, ali i razlike u rubovima između karcinoma s pozitivnim i negativnim limfnim čvorovima (120). U njihovom istraživanju je zabilježen veći broj karcinoma glatkih rubova u bolesnica bez zahvaćenih limfnih čvorova. S druge strane i ukupni broj tumora s glatkim rubovima je bio veći (15%), dok je u ovom istraživanju samo 5,3% tumora imalo glatke rubove. Mogući uzrok ove razlike u rezultatima je činjenica da su Tuncbilek i suradnici koristili MR uređaj manje prostorne rezolucije (debljina sloja 2,5 mm, veličina piksela 2,25 mm²) od uređaja korištenog u ovom istraživanju (debljina sloja 1mm, veličina piksela 0,36mm²). Osim razlike u prostornoj rezoluciji koja je mogla utjecati na analizu rubova tumora, u navedeno istraživanje je bio uključen i ukupno manji broj bolesnica (55) što je također moglo utjecati na rezultate.

Neki istraživači su našli povezanost statusa aksilarnih limfnih čvorova s porastom intenziteta signala većim od 100% (121) što je u suglasnosti s ovim istraživanjem, dok su drugi utvrdili povezanost pozitivnih limfnih čvorova s rubnim nakupljanjem kontrastnog sredstva (122, 123). Rubno nakupljanje kontrastnog sredstva može biti uvjetovano visokom gustoćom krvnih žila u perifernoj zoni vitalnog tumora te niskom gustoćom krvnih žila u centralnom dijelu što je povezano s nekrozom ili fibrozom (124). Teifke i autori su pokazali da je rubno nakupljanje kontrastnog sredstva povezano s gubitkom krvnih žila u centru slabo diferenciranih tumora (125). U ovom istraživanju nije zabilježena povezanost statusa aksilarnih limfnih čvorova s rubnim nakupljanjem kontrastnog sredstva, vjerojatno zbog činjenice da je relativno mali broj tumora bio veći od 2 cm (28,1%). Naime, u literaturi postoje podaci o značajno češćem rubnom nakupljanju kontrastnog sredstva kod karcinoma dojke većih od 2 cm (122, 123, 126) što je potvrdilo i ovo istraživanje u kojem je 62,5% tumora većih od 2 cm pokazivalo rubno nakupljanje kontrastnog sredstva, dok je istu

osobitost pokazivalo samo 39% tumora manjih od 2 cm. S druge strane, Jinguji i autori (122) koji su opisali povezanost pozitivnih limfnih čvorova s rubnim nakupljanjem kontrastnog sredstva su istraživanje proveli na uzorku s velikim udjelom tumora većih od 2 cm (61,3%).

Veličina tumora je jedan od najsnažnijih prognostičkih čimbenika. Veći tumori su povezani s pozitivnim aksilarnim limfnim čvorovima, no veličina tumora je i neovisan prognostički čimbenik. Bolesnice s tumorima veličine 2 do 5 cm imaju manje 10-godišnje preživljenje (66%) u usporedbi s bolesnicama koje imaju tumore manje od 1 cm (79%) (127). Veličina tumora dobivena MR-om visoko je pozitivno korelirala s veličinom tumora na PHD analizi ($p < 0,001$). Točna preoperativna procjena veličine tumora ima važnu ulogu u terapijskom pristupu. Odluka o vrsti lokoregionalnog liječenja te o primjeni sistemske terapije se donosi, između ostaloga, na temelju veličine tumora. Tako mogućnost poštenog kirurškog zahvata ovisi o odnosu veličine tumora i veličine dojke. Nadalje, odluka o primjeni neoadjuvantne sistemske terapije se donosi, između ostaloga, na temelju veličine tumora te se preporučuje primjena neoadjuvantne sistemske terapije kod bolesnica s tumorima većima od 2 cm (128). U bolesnica s negativnim aksilarnim limfnim čvorovima, IDC-om manjim od 5 cm i resekcijskim rubom većim od 0,1 cm, nakon kirurškog zahvata nije potrebna radioterapija. U bolesnica s IDC-om manjim od 1 cm i negativnim aksilarnim limfnim čvorovima nije neophodna primjena adjuvantne sistemske kemoterapije, dok se odluka o primjeni adjuvantne hormonske terapije donosi na temelju statusa hormonskih receptora (32). Gruber i suradnici su pokazali da MR omogućava najprecizniju procjenu veličine tumora, dok ultrazvučni pregled, zbog nejasnih rubova tumora s ekstenzivnom „in situ“ komponentom, veličinu tumora podcjenjuje. Podcjenjivanje veličine tumora je prisutno i kod mamografskog pregleda, vjerojatno zbog kompresije dojke, a dodatni negativan utjecaj ima i gustoća parenhima (129). Veličina tumora je, osim s načinom nakupljanja kontrastnog sredstva ($p = 0,046$), bila značajno povezana s rubovima ($p < 0,001$) i brojem bodova prema Göttingenu ($p = 0,048$). Tumori glatkih rubova su bili zabilježeni isključivo u skupini tumora veličine iznad 2 cm. U multivarijantnoj analizi su jedino glatki rubovi pokazali neovisan značajan prediktivni učinak za veličinu tumora ($p = 0,041$, $OR = 2,13$). Dosadašnja istraživanja nisu pokazala povezanost rubova lezija na MR s veličinom tumora iako je zabilježeno da su karcinomi glatkih rubova češće povezani s nepovoljnim prognostičkim pokazateljima (123, 126).

Samo su dva istraživanja analizirala povezanost GS-a s patohistološkim prognostičkim pokazateljima (121,130). Oba istraživanja su obuhvatila manji broj bolesnica, a uključeni su bili svi tipovi karcinoma dojke. Montemurro i suradnici su povezanost broja bodova prema

Göttingenu s patohistološkim karakteristikama karcinoma dojke istraživali na uzorcima tkiva dobivenima biopsijom širokom iglom te nije bilo moguće analizirati eventualni utjecaj veličine tumora (130). S druge strane, Vassiou i suradnici nisu dokazali povezanost ukupnog broja bodova prema Göttingenu s veličinom tumora na patohistološkoj analizi, moguće zbog toga što su tumore kategorizirali u dvije skupine prema veličini, s graničnom vrijednosti od 5 cm pri čemu su u skupini tumora većih od 5 cm bila uvrštena samo 2 karcinoma (121).

Tumori veći od 2 cm su češće imali porast intenziteta signala veći od 100%, no ta razlika nije bila statistički značajna ($p=0,058$).

Histološki gradus predstavlja morfološku procjenu bioloških karakteristika tumora te daje značajan doprinos važnim prognostičkim čimbenicima kao što su veličina tumora i status aksilarnih limfnih čvorova koji su, za razliku od histološkog gradusa, ipak ovisni o vremenu. Tumori veličine 0,6 do 1,0 cm, u bolesnica s negativnim aksilarnim limfnim čvorovima i histološkim gradusom 3 imaju nepovoljniju prognozu od tumora nižeg gradusa te je prema smjernicama u tom slučaju opravdana primjena adjuvantne kemoterapije (32). Nottinghamski sustav histološkog stupnjevanja karcinoma dojke koristi kombinaciju nuklearnog pleomorfizma, formiranja tubula i broja mitoza (23).

Rubno nakupljanje kontrastnog sredstva i tip III kinetičke krivulje su češće zabilježeni u tumorima histološkog gradusa 3, no te razlike nisu bile statistički značajne ($p=0,094$ i $p=0,065$) za razliku od nekih dosad objavljenih istraživanja (119, 120, 122, 123, 124, 126, 131). Jinguji i suradnici su opisali povezanost rubnog nakupljanja kontrastnog sredstva s višim histološkim gradusom pri čemu u tumorima s rubnim nakupljanjem kontrastnog sredstva nije zabilježen niti jedan karcinom gradusa I (122). Ovakve rezultate o povezanosti rubnog nakupljanja kontrastnog sredstva i višeg histološkog gradusa su objavili i neki drugi istraživači (123, 131). Lee i suradnici su povezanost rubnog nakupljanja kontrastnog sredstva i višeg histološkog gradusa objasnili većim stupnjem angiogeneze na periferiji tumora (126), no drugi istraživači koji su proučavali povezanost rubne imbibicije s gustoćom malih krvnih žila su pokazali da rubna imbibicija nije uvjetovana povećanom gustoćom krvnih žila na periferiji tumora već manjom gustoćom krvnih žila u centralnom dijelu slabo diferenciranih tumora (125). Szabo i suradnici te Mussurakis i suradnici su pronašli povezanost između tipa III kinetičke krivulje i višeg histološkog gradusa, a navedeno su pokušali objasniti povećanom propusnošću i fragilnošću mikrožilja karcinoma dojke (119, 131).

Iako pojedine morfološke i kinetičke karakteristike dobivene MR-om u ovom istraživanju nisu pokazale statistički značajnu povezanost s histološkim gradusom, njihova

integracija kroz bodovanje prema Göttingenu je dala statistički značajan rezultat. Tako jedinično povećanje broja bodova prema Göttingenskom sustavu bodovanja povećava vjerojatnost histološkog gradusa 3 za 70% ($p=0,022$, $OR=1,70$).

Prethodna istraživanja nisu pokazala povezanost ukupnog broja bodova prema Göttingenu s histološkim gradusom, vjerojatno zbog ograničenja uzrokovanih dizajnom istraživanja. Naime, Vassiou i suradnici su istraživanje proveli na manjem uzorku (57 tumora kod 51 bolesnice), pri čemu je samo 13 tumora bilo gradusa 3 (121). Montemurro i suradnici su imali nešto veći uzorak (75 tumora u 75 bolesnica), no patohistološka analiza je provedena na uzorcima tkiva dobivenima biopsijom širokom iglom (130). U literaturi je opisana zadovoljavajuća, ali ne i potpuna podudarnost rezultata patohistološke analize uzoraka dobivenih biopsijom širokom iglom i kirurškim zahvatom (132, 133). Tako je objavljena podudarnost ove dvije metode za procjenu histološkog gradusa do 77%, te je potencijalna pogrešna klasifikacija tumora u histološke graduse mogla utjecati na rezultate.

Limfovaskularna invazija označava prisutnost tumorskog tkiva unutar limfnih i krvnih žila te omogućava identifikaciju bolesnica s povećanim rizikom za zahvaćenost aksilarnih limfnih čvorova i udaljene metastaze. Prisutnost LVI povećava 5-godišnji rizik od recidiva bolesti za 15%, neovisno o primjeni adjuvantne terapije.

LVI je bila zabilježena u 15 (13,2%) bolesnica u ovom istraživanju, a tumori s LVI su značajno češće pokazivali porast intenziteta signala veći od 100% ($p=0,009$). Veći stupanj inicijalne imbibicije je češće bio zabilježen u tumorima s LVI, no ta razlika nije bila statistički značajna ($p=0,057$).

Dosadašnja istraživanja o povezanosti morfoloških i kinetičkih karakteristika na MR-u s patohistološkim prognostičkim čimbenicima nisu analizirala razlike ovisno o LVI.

Preduvjet za LVI je limfangiogeneza, odnosno dovoljan broj peritumorskih limfnih žila. Tako tumori s većom gustoćom peritumorskih limfnih žila značajno češće pokazuju znakove LVI. Limfangiogeneza povećava „limfatički prozor“ i pruža tumorskim stanicama više mogućnosti za ulazak u limfne žile (134). Limfangiogeneza je aktivno inducirana od strane tumorskih stanica pomoću VEGF-C. VEGF-C je protein koji primarno preko receptora VEGFR-3 inducira limfangiogenezu potičući preživljenje, rast i migraciju limfatičkih endotelijalnih stanica (135, 163). Preko istog receptora te preko sekundarnog receptora (VEGFR-2), VEGF-C inducira rast krvnih žila i njihovu propusnost (137). Povećana gustoća krvnih žila uzrokuje pojačan utok kontrastnog sredstva, a povećana propusnost njihove

stijenke dovodi do ubrzane ekstravazacije kontrastnog sredstva u tumoru čime je moguće objasniti izraziti porast intenziteta signala u ovoj skupini tumora.

Prisutnost ER i PR u invazivnom duktalnom karcinomu dojke ima prognostičku i prediktivnu ulogu. Procjena prognostičke uloge je zahtjevna budući da bi ju trebalo analizirati u odsutnosti adjuvantne terapije tamoksifenom. Jedna takva studija je pokazala da bolesnice s pozitivnim ER imaju bolje 5-godišnje preživljenje od onih s negativnim ER (138), no istraživanja s duljim praćenjem sugeriraju da prognostički značaj hormonskih receptora nije dugoročan. Hilsenbeck i suradnici su pokazali da bolesnice s pozitivnim ER imaju bolju prognozu u prve tri godine od postavljanja dijagnoze, ali ne i nakon tog perioda (46). Moguće je da prisutnost ER ili PR samo predviđa indolentniji rast tumora s duljim vremenom do povrata bolesti.

ER i PR su ipak snažni prediktivni čimbenici za odgovor na terapiju tamoksifenom. Pet godina adjuvantne terapije tamoksifenom smanjuje rizik od povrata bolesti za 47% i mortalitet za 26% u bolesnica s pozitivnim ER (139). Različite ustanove koriste različit postotak imunohistokemijski pozitivnih tumorskih stanica na temelju kojeg svrstavaju tumore u skupine s pozitivnim ili negativnim ER i PR receptorima. Istraživanja pokazuju da bolesnice s karcinomima koji imaju pozitivne ER u više od 1% stanica imaju bolje stope preživljenja (140, 141).

U prognostički i prediktivno nepovoljnijoj skupini tumora s negativnim ER zabilježeni su značajno češće glatki rubovi tumora ($p=0,009$). Tumori glatkih rubova imaju 7,7 puta veće šanse za negativne ER od skupine tumora s nepravilnim rubovima.

Chang i autori (123) su pokazali slične rezultate. U njihovom istraživanju je značajna bila povezanost spikuliranih rubova tumora s pozitivnom ekspresijom hormonskih receptora. Drugi istraživači su objavili podatke o povezanosti statusa hormonskih receptora s rubnim nakupljanjem kontrastnog sredstva (121, 122, 125, 126, 131) koje nije zabilježeno u ovom istraživanju, moguće zbog većeg broja tumora manjih od 2 cm.

Multivarijatna analiza je pokazala da je okrugao ili ovalan oblik statistički značajan neovisan prediktor pozitivne ekspresije PR ($p=0,027$) te pravilan (okrugao ili ovalan) oblik povećava vjerojatnost pozitivnih PR za 2,75 puta.

Nije zabilježena značajna razlika u pojedinim morfološkim i kinetičkim MR karakteristikama tumora ovisno o ekspresiji Ki-67 i HER2. Lee i suradnici su opisali povezanost glatkih rubova i tipa III kinetičke krivulje s većim proliferacijskim indeksom Ki-67 (126). Drugi istraživači su pronašli veću učestalost rubnog nakupljanja kontrastnog

sredstva u karcinomima s većim proliferacijskim indeksom (123, 131). Inverznu povezanost GS-a s prekomjernom ekspresijom HER2 su opisali Montemurro i suradnici (130) pri čemu je jedinično povećanje GS-a smanjivalo vjerojatnost prekomjerne ekspresije HER2 za 40%. Ovaj rezultat nije potvrđen u drugim istraživanjima.

Raspodjela karcinoma dojke u molekularne podtipove u ovom istraživanju odgovara podacima o učestalosti pojedinih podtipova iz literature (142). Tako je zabilježeno najviše tumora luminalnog podtipa (36,8% Luminal A, 36,8% Luminal B1 i 12,3% Luminal B2), zatim tumora Basal-like podtipa (10,5%), a najmanje HER2 podtipa (3,5%). Univarijatna analiza je pokazala statistički značajnu razliku u rubovima tvorbi na MR-u za različite surogatne molekularne podtipove karcinoma dojke ($p=0,046$). Tumori Basal-like i HER2 podtipa su imali češće glatke rubove. U multivarijatnoj analizi glatki rubovi se nisu pokazali značajnim prediktorima za HER2 podtip karcinoma dojke ($p=0,117$, $OR=7,00$). Budući da je OR relativno visok, moguće je da bi veći uzorak pokazao statistički značajne razlike (u ovom istraživanju su bile samo 4 bolesnice s HER2 podtipom karcinoma dojke).

Dosadašnja istraživanja su uglavnom analizirala karakteristike dobivene MR-om za karcinome Basal-like podtipa. Navedeni podtip je povezan s glatkim rubovima i rubnom imbibicijom (143, 144, 145). Ovo istraživanje pokazuje trend u povezanosti glatkih rubova s HER2 podtipom i Basal-like podtipom koji obuhvaćaju biološki najagresivnije karcinome dojke. Ako se uzme u obzir da su glatki rubovi značajan neovisan prediktor i za pozitivne limfne čvorove ($p=0,013$, $OR=16,10$), veličinu tumora ($p=0,041$, $OR=2,13$) i negativne ER ($p=0,022$, $OR=7,69$), onda se može zaključiti da je otkrivanje glatkih rubova klinički bitna odrednica nepovoljne prognoze karcinoma dojke, unatoč činjenici da su glatki rubovi karakteristika dobroćudnih lezija, a nepravilni i spikulirani rubovi zloćudnih lezija (131, 146). Karakteristika invazivnih karcinoma je migracija tumorskih stanica kroz bazalnu membranu u okolnu stromu. Ovaj proces, koji se naziva dez-moplastična reakcija, rezultat je kompleksne interakcije domaćina i tumora, a uključuje fibroblaste, različite upalne stanice, proliferativne vaskularne strukture te normalne parenhimske stanice. Dez-moplastična reakcija onemogućava jednakomjeran rast tumora i dovodi do razvoja spikuliranih ili nepravilnih rubova koji su najčešća značajka dukalnoga invazivnoga karcinoma dojke. Lezije spikuliranih rubova su rijetko dobroćudne te otkrivanje spikuliranih rubova na mamografiji zahtijeva daljnju dijagnostičku obradu. S druge strane, kod malignih tumora dojke, glatki rubovi su češće prisutni u agresivnijih karcinoma dojke zbog visokog stupnja celularnosti i sadržaja hijaluronske kiseline u izvanstaničnom matriksu, okolne upalne reakcije i izostanka

dezmoplastične reakcije domaćina (147). Unatoč tome, glatki rubovi nisu univerzalno prepoznati kao nepovoljan prognostički čimbenik karcinoma dojke. Montemurro i suradnici te Szabo i suradnici nisu pronašli povezanost rubova karcinoma dojke s prognostičkim čimbenicima (130, 131). Ova razlika je vjerojatno uvjetovana različitom rezolucijom MR-a. Prostorna rezolucija uređaja korištenog u ovom istraživanju (veličina piksela $0,36 \text{ mm}^2$, debljina sloja 1mm) je bila veća od one koju su koristili Szabo i suradnici (veličina piksela $3,6 \text{ mm}^2$, debljina sloja 2,2 mm) te Montemurro i suradnici (veličina piksela $2,25 \text{ mm}^2$, debljina sloja 2,6 mm). S druge strane, Lee i suradnici (126) su opisali povezanost glatkih rubova na MR-u s višim histološkim gradusom i većim stupnjem proliferacije mjerene pomoću Ki-67, no uz prostornu rezoluciju koja je bila približna rezoluciji korištenoj u ovom istraživanju (veličina piksela $0,29 \text{ mm}^2$, debljina sloja 1 mm). Obzirom na navedeno, može se zaključiti da su snimke visoke prostorne rezolucije neophodne za preciznu analizu rubova tumora.

MR dojki je vrlo osjetljiva metoda koja za otkrivanje karcinoma dojke koristi tipičnu morfologiju malignih tumora (nepravilan oblik, spikulirane rubove) te hipervaskularizaciju koja je posljedica neoangiogeneze. Osjetljivost ove metode u detekciji karcinoma dojke je 94-100% (148, 149, 150), no specifičnost je značajno niža te se kreće od 37% do 99% (80, 106, 151, 152, 153, 154). Fischer i suradnici su 1999. godine predložili multifaktorijalni sustav za procjenu lezija dojke na MR-u (107) koji su zatim implementirali mnogi centri za razlikovanje malignih od benignih lezija, a naziva se Göttingenski sustav bodovanja. Svrha GS je standardizacija interpretacije nalaza dobivenih MR-om. Navedeni sustav koristi integraciju tri morfološke karakteristike (oblik, rubove i način nakupljanja kontrastnog sredstva) te dvije kinetičke karakteristike (porast intenziteta signala i tip kinetičke krivulje) koje obuhvaćaju ukupno 14 parametara. Dvije kinetičke karakteristike obuhvaćaju cjelokupnu dinamiku postkontrastnog nakupljanja kontrastnog sredstva budući da porast intenziteta signala opisuje promjene nakupljanja kontrastnog sredstva u početnoj fazi, a tri tipa kinetičkih krivulja opisuju promjene u kasnoj fazi. Svakom parametru se dodjeljuje 0, 1 ili 2 boda pri čemu se više bodova dodjeljuje za značajke koje su vjerojatnije povezane sa zloćudnim lezijama. Zbroj bodova definira stupanj vjerojatnosti za malignitet. Brojna istraživanja su dokazala vrijednost ovog protokola u razlikovanju malignih od benignih lezija (116, 155, 156, 157), no samo su dva rada objavljena o mogućoj povezanosti GS i patohistoloških prognostičkih čimbenika (121, 130). Vassiou i suradnici (121) su opisali povezanost višeg GS s pozitivnim aksilarnim limfnim čvorovima, dok su Montemurro i suradnici (130) pokazali značajnu inverznu povezanost GS s prekomjernom ekspresijom HER2 ($p=0,002$). Osim toga

primjetili su da postoji trend većeg GS kod prognostički povoljnijih tumora (npr. s pozitivnim hormonskim receptorima).

U ovom istraživanju je GS bio neovisan značajan prediktor višeg histološkog gradusa ($p=0,022$, $OR=1,70$), ali nije bio značajno povezan s ostalim patohistološkim prognostičkim čimbenicima. Glavni uzrok izostanka značajne povezanosti vjerojatno leži u činjenici da su glatki rubovi bili značajan neovisan prediktor za više nepovoljnih prognostičkih čimbenika (veličinu tumora, pozitivne limfne čvorove, negativne ER). Uz to, zabilježen je i trend povezanosti glatkih rubova s Basal-like podtipom i HER2 podtipom karcinoma dojke koji predstavljaju biološki najagresivnije karcinome dojke. Glatkim rubovima se u GS, koji primarno služi za razlikovanje benignih od malignih lezija, dodjeljuje 0 bodova budući da su u literaturi lezije s glatkim rubovima u 97% do 100% slučajeva dobroćudne (131, 146). Na taj način biološki agresivniji tumori koji češće imaju glatke rubove ne postižu visok GS. Ipak, GS se pokazao kao značajan neovisni prediktor višeg histološkog gradusa iako njegove pojedine komponente nisu pokazale značajnu povezanost. To ukazuje na sinergistički učinak komponenti GS te na prednosti integracije morfoloških i kinetičkih karakteristika u analizi karcinoma dojke. Obzirom na ove rezultate, u budućim istraživanjima bi bilo zanimljivo modificirati GS u pokušaju procjene patohistoloških prognostičkih pokazatelja karcinoma dojke, pri čemu bi se glatkim rubovima kao najznačajnijim prediktorima biološki agresivnijih tumora dodijelio veći broj bodova.

7. ZAKLJUČAK

Glatki rubovi su značajan neovisan prediktor pozitivnih aksilarnih limfnih čvorova, veličine tumora i negativnih ER, a postoji i trend u povezanosti glatkih rubova s biološki najagresivnijim molekularnim podtipovima karcinoma dojke (Basal-like i HER2 podtip). Iz navedenog proizlazi zaključak da je otkrivanje glatkih rubova klinički bitna odrednica prognoze karcinoma dojke.

Osim rubova, parametri početne faze nakupljanja kontrastnog sredstva su također povezani s nekim prognostičkim čimbenicima. Tako su veći porast intenziteta signala i veći stupanj inicijalne imbibicije povezani s pozitivnim aksilarnim limfnim čvorovima i limfovaskularnom invazijom.

Parametri kasne faze nakupljanja kontrastnog sredstva se nisu pokazali značajnima u procjeni patohistoloških prognostičkih čimbenika.

Veći broj bodova prema Göttingenskom sustavu bodovanja je značajan neovisan prediktor višeg histološkog gradusa iako njegove pojedine komponente ne pokazuju značajnu povezanost što ukazuje na prednosti integracije morfoloških i kinetičkih karakteristika dobivenih MR-om u analizi karcinoma dojke.

8. SAŽETAK

Povezanost morfoloških i kinetičkih osobitosti duktalnoga invazivnoga karcinoma dojke dobivenih magnetnom rezonancijom s patohistološkim prognostičkim pokazateljima

Svrha rada. Svrha istraživanja je analizirati povezanost karakteristika duktalnoga invazivnoga karcinoma (IDC) dojke dobivenih magnetnom rezonancijom (MR) s patohistološkim prognostičkim pokazateljima te s molekularnim podtipovima karcinoma dojke.

Metode. U ovo retrospektivno istraživanje je bilo uključeno 114 bolesnica s IDC-om dojke kod kojih je učinjen preoperativni MR pregled. Analizirane su morfološke i kinetičke karakteristike IDC-a, koje su potom interpretirane pomoću Göttingenskog sustava bodovanja (GS). Uvidom u konačni patohistološki nalaz utvrđena je veličina tumora, status aksilarnih limfnih čvorova, histološki gradus, limfovaskularna invazija, estrogenski receptori (ER), progesteronski receptori (PR), ekspresija HER2 i proliferacijski indeks (Ki-67).

Rezultati. Multivarijatna analiza je pokazala da su glatki rubovi značajan neovisan prediktor većeg tumora ($p=0.041$), pozitivnih aksilarnih limfnih čvorova ($p=0,013$) i negativnih ER ($p=0.022$). Veći GS je bio značajan neovisni prediktor višeg histološkog gradusa ($p=0.022$), dok je okrugli ili ovalni oblik bio neovisan prediktor pozitivnih PR ($p=0,027$).

Zaključak. Otkrivanje glatkih rubova pri MR-u je klinički bitna odrednica prognoze karcinoma dojke budući da su glatki rubovi značajan neovisan prediktor više nepovoljnih prognostičkih pokazatelja, i to veličine tumora, pozitivnih aksilarnih limfnih čvorova te negativnih ER. Osim s višim histološkim gradusom, GS nije bio značajno povezan s ostalim nepovoljnim prognostičkim pokazateljima, vjerojatno zbog činjenice da se prema ovom sustavu bodovanja glatkim rubovima dodjeljuje manje bodova nego spikuliranim rubovima.

9. SUMMARY

Correlation of morphological and kinetic features at magnetic resonance imaging and pathohistological prognostic factors in invasive ductal breast cancer

Objective. The aim of this study was to correlate magnetic resonance imaging (MRI) features of invasive ductal carcinomas (IDC) with pathohistological prognostic factors, as well as with molecular subtypes of breast cancer. Such an association, if present, could have significant translational implications for early identification of aggressive types of breast cancer, where rapid identification can expedite tumor treatment.

Methods. 114 women with IDC who underwent breast MRI within one month prior to surgery were included in this retrospective study. MRI features were analyzed and then interpreted with a Göttingen score (GS) that included morphological (shape, margins and pattern of enhancement) and kinetic characteristics (initial signal increase and post-initial behaviour of the time-signal intensity curve). Histological specimens were analyzed for tumor size, axillary lymph node status, histological grade, estrogen receptors (ER), progesterone receptors (PR), HER2, and Ki-67.

Results. By multivariate analysis, a smooth margin was a significant, independent predictor of a larger tumor size ($p=0.041$), lymph node invasion ($p=0,013$), and lower expression of ER ($p=0.022$). High GS was significant, independent predictor of a higher histological grade ($p=0.022$) while round or oval shape of lesion was independent predictor of a higher PR expression ($p=0,027$).

Conclusion. A smooth margin of breast cancer on breast MRI was able to predict positive axillary lymph nodes, larger tumor size and lower expression of ER. Except for a higher histological grade, GS was not able to predict other unfavourable prognostic factors, mainly due to the fact that smooth margins were assigned less points than spiculated margins.

Ana Marija Alduk, 2015

10. POPIS LITERATURE

1. Jemal A, Bray F, Center MM, Ferlay J, Ward E, Forman D. Global cancer statistics. *CA Cancer J Clin* 2011;61:69–90.
2. Hrvatski zavod za javno zdravstvo. Registar za rak. Incidencija raka u Hrvatskoj, Bilteni 37. Zagreb: Hrvatski zavod za javno zdravstvo; 2014.
3. Perry N, Broeders M, de Wolf C, Törnberg S, Holland R, von Karsa L. European guidelines for quality assurance in breast cancer screening and diagnosis. Fourth edition--summary document. *Ann Oncol* 2008;19:614-22.
4. McPherson K, Steel CM, Dixon JM. Breast cancer- epidemiology, risk factors, and genetics. *BMJ* 2000; 321:624–28.
5. Lakhani SR, Ellis IO, Schnitt SJ, Tan PH, van de Vijver MJ, ur. WHO Classification of Tumours of the Breast, 4. izd. Lyon: IARC Press; 2012.
6. Hoda SA, Brogi E, Koerner FC, Rosen PP, ur. Rosen's Breast Pathology. 4. izd. Philadelphia: Lippincott Williams and Wilkins; 2014: str. 413-69
7. Tavassoli FA, Devilee P, ur. World Health Organization Classification of Tumours. Pathology and Genetics of Tumours of the Breast and Female Genital Organs. Lyon: IARC Press; 2003.
8. Singletary SE, Allred C, Ashley P, et al. Revision of the American Joint Committee on Cancer staging system for breast cancer. *J Clin Oncol* 2002;20(17):3628-36.
9. Carter CL, Allen C, Henson DE. Relation of tumor size, lymph node status and survival in 24,740 breast cancer cases. *Cancer* 1989;63:181-7.
10. Arriagada R, Le MG, Dunant A et al. Twenty-five years of follow-up in patients with operable breast carcinoma: correlation between clinicopathologic factors and the risk of death in each 5-year period. *Cancer* 2006;106:743–50.
11. Fisher ER, Anderson S, Tan-Chiu E et al. Fifteen-year prognostic discriminants for invasive breast carcinoma: National Surgical Adjuvant Breast and Bowel Project Protocol-06. *Cancer* 2001;91:1679–87.
12. D'Eredita G, Giardina C, Martellotta M et al. Prognostic factors in breast cancer: the predictive value of the Nottingham Prognostic Index in patients with a long-term follow-up that were treated in a single institution. *Eur J Cancer* 2001;37:591–6.

13. Saez RA, McGuire WL, Clark GM. Prognostic factors in breast cancer. *Semin Surg Oncol* 1989;5:102-10.
14. Fisher B, Bauer M, Wickerham DL et al. Relation of the number of positive axillary nodes to the prognosis of patients with primary breast cancer. An NSABP update. *Cancer* 1983;52:1551-7.
15. Kahn HJ, Hanna WM, Chapman JA, et al. Biological significance of occult micrometastases in histologically negative axillary lymph nodes in breast cancer patients using the recent American Joint Committee on Cancer breast cancer staging system. *Breast J* 2006;12(4):294-301.
16. Reed J, Rosman M, Verbanac KM, Mannie A, Cheng Z, Tafra L. Prognostic implications of isolated tumor cells and micrometastases in sentinel nodes of patients with invasive breast cancer: 10-year analysis of patients enrolled in the prospective East Carolina University/Anne Arundel Medical Center Sentinel Node Multicenter Study. *J Am Coll Surg* 2009;208(3):333-40.
17. Gloyeske NC, Goreal W, O'Neil M, Connor C, Tawfik OW, Fan F. Outcomes of breast cancer patients with micrometastases and isolated tumor cells in sentinel lymph nodes. *In Vivo* 2011;25(6):997-1001.
18. De Boer M, van Dijck JA, Bult P, Borm GF, Tjan-Heijnen VC. Breast cancer prognosis and occult lymph node metastases, isolated tumor cells, and micrometastases. *J Natl Cancer Inst* 2010;102(6):410-25.
19. Tjan-Heijnen VC, Pepels MJ, de Boer M. Prognostic impact of isolated tumor cells and micrometastases in axillary lymph nodes of breast cancer patients. *Breast Dis.* 2010;31(2):107-13.
20. Cote RJ, Peterson HF, Chaiwun B et al. Role of immunohistochemical detection of lymph-node metastases in management of breast cancer. International Breast Cancer Study Group. *Lancet* 1999;354:896-900.
21. Hansen NM, Grube BJ, Te W et al. Clinical significance of axillary micrometastases in breast cancer: how small is too small? *Proc Am Soc Clin Oncol* 2001;20:24-9.
22. Ellis IO, Galeat M, Broughton N, Lockert A, Blamey RW, Elston CW. Pathological prognostic factors in breast cancer. II. Histological type. Relationship with survival in a large study with long-term follow-up. *Histopathology* 1992;20:479-89.

23. Elston CW, Ellis IO. Pathological prognostic factors in breast cancer. I. The value of histological grade in breast cancer: experience from a large study with long-term follow up. *Histopathology* 1991;19:403–10.
24. Galea MH, Blamey RW, Elston CE, Ellis IO. The Nottingham Prognostic Index in primary breast cancer. *Breast Cancer Res Treat* 1992;22:207–19.
25. Fitzgibbons PL, Page DL, Weaver D, et al. Prognostic factors in breast cancer. College of American Pathologists Consensus Statement 1999. *Arch Pathol Lab Med* 2000;124:966–78.
26. Robbins P, Pinder S, de Klerk N, et al. Histological grading of breast carcinomas: a study of interobserver agreement. *Hum Pathol* 1995;26:873–9.
27. Hopton DS, Thorogood J, Clayden AD, MacKinnon D. Observer variation in histological grading of breast cancer. *Eur J Surg Oncol* 1989;15:21–3.
28. Theissig F, Kunze KD, Haroske G, Meyer W. Histological grading of breast cancer. Interobserver, reproducibility and prognostic significance. *Pathol Res Pract* 1990;186:732–6.
29. Kollias J, Murphy CA, Elston CW et al. The prognosis of small primary breast cancers. *Eur J Cancer* 1999;35:908–912.
30. Pinder SE, Murray S, Ellis IO et al. The importance of the histologic grade of invasive breast carcinoma and response to chemotherapy. *Cancer* 1998; 83:1529–39.
31. Frkovic-Grazio S, Bracko M. Long term prognostic value of Nottingham histological grade and its components in early (pT1N0M0) breast carcinoma. *J Clin Pathol* 2002;55:88–92.
32. NCCN - National Comprehensive Cancer Network: Clinical Practice Guidelines in Oncology (NCCN Guidelines) Breast Cancer. V.2; 2012.
33. Sotiriou C, Wirapati P, Loi S, et al. Gene expression profiling in breast cancer: understanding the molecular basis of histologic grade to improve prognosis. *J Natl Cancer Inst* 2006;98(4):262-72.
34. Hoda SA, Brogi E, Koerner FC, Rosen PP, ur. *Rosen's Breast Pathology*. 4. izd. Philadelphia: Lippincott Williams and Wilkins; 2014: str. 437.
35. Schoppmann SF, Birner P, Studer P, et al. Lymphatic microvessel density and lymphovascular invasion assessed by anti-podoplanin immunostaining in human breast cancer. *Anticancer Res* 2001;21:2351–5.

36. Auvinen P, Tammi R, Parkkinen J, et al. Hyaluronan in peritumoral stroma and malignant cells associates with breast cancer spreading and predicts survival. *Am J Pathol*. 2000;156:529–36.
37. Ohtani H. Stromal reaction in cancer tissue: pathophysiologic significance of the expression of matrix-degrading enzymes in relation to matrix turnover and immune/inflammatory reactions. *Pathol Int*. 1998;48:1–9.
38. Alitalo K, Carmeliet P. Molecular mechanisms of lymphangiogenesis in health and disease. *Cancer Cell*. 2002;1:219–27.
39. Goldrisc A, Glick JH, Gelber RD et al. Meeting highlights: international expert consensus on the primary therapy of early breast cancer 2005. *Ann Oncol* 2005;16:1569-83.
40. Mohammed RA, Martin SG, Mahmmud AM, et al. Objective assessment of lymphatic and blood vascular invasion in lymph node-negative breast carcinoma: findings from a large case series with longterm follow-up. *J Pathol* 2011;223:358–65.
41. Fisher ER, Sass R, Fisher B. Pathologic findings from the National Surgical Adjuvant Project for breast cancers (Protocol No. 4). X. Discriminants of tenth year treatment failure. *Cancer* 1984;53:712–23.
42. Lauria R, Perrone F, Carlomagno C, et al. The prognostic value of lymphatic and blood vessel invasion in operable breast cancer. *Cancer* 1995;76:1772–8.
43. Davis BW, Gelber R, Goldhirsch A, et al. Prognostic significance of peri-tumoral vessel invasion in clinical trials of adjuvant therapy for breast cancer with axillary lymph node metastases. *Hum Pathol* 1985;16:1212–8.
44. Weiser MR, Montgomery LL, Tan LK, et al. Lymphovascular invasion enhances the prediction of non-sentinel node metastases in breast cancer patients with positive sentinel nodes. *Ann Surg Oncol* 2001;8:145–9.
45. Turner RR, Chu U, Qi K, et al. Pathologic features associated with nonsentinel lymph node metastases in patients with metastatic breast carcinoma in a sentinel lymph node. *Cancer* 2000;89:574–81.
46. Hilsenbeck SG, Ravdin PM, de Moor CA, et al. Time-dependence of hazard ratios for prognostic factors in primary breast cancer. *Breast Cancer Res Treat* 1998;52:227-37.
47. Cianfrocca M, Goldstein LJ. Prognostic and predictive factors in early-stage breast cancer. *Oncologist* 2004;9:606-16.

48. Gerdes J, Schwab U, Lemke H, Stein H. Production of a mouse monoclonal antibody reactive with a human nuclear antigen associated with cell proliferation. *Int J Cancer* 1983;31(1):13–20.
49. De Azambuja E, Cardoso F, de Castro G, et al. Ki-67 as prognostic marker in early breast cancer: a meta-analysis of published studies involving 12,155 patients. *Br J Cancer* 2007;96(10):1504–13.
50. Kamel OW, Franklin WA, Ringus JC, et al. Thymidine labeling index and Ki-67 growth fraction in lesions of the breast. *Am J Pathol* 1989;134:107–13.
51. Aleskandarany MA, Rakha EA, Macmillan RD, et al. MIB1/Ki-67 labeling index can classify grade 2 breast cancer into two clinically distinct subgroups. *Breast Cancer Res Treat* 2011;127:591–9.
52. Goldhirsch A, Winer EP, Coates AS, et al. Personalizing the treatment of women with early breast cancer: highlights of the St Gallen International Expert Consensus on the Primary Therapy of Early Breast Cancer 2013. *Ann Onc* 2013;24:2206–23.
53. Borg A, Tandon AK, Sigurdsson H, et al. HER-2/neu amplification predicts poor survival in node-positive breast cancer. *Cancer Res* 1990;50:4322-7.
54. Winstanley J, Cooke T, Murray GD, et al. The long term prognostic significance of c-erb-2 in primary breast cancer. *Br J Cancer* 1991;63:447-50.
55. Paterson MC, Dietrich KD, Danyluk J, et al. Correlation between c-erb-2 amplification and risk of recurrent disease in node-negative breast cancer. *Cancer Res* 1991;51:566-7.
56. Clark GM, McGuire WL. Follow-up study of HER-2/neu amplification in primary breast cancer. *Cancer Res* 1991;51:944-8.
57. Nixon AJ, Neuberg D, Hayes DF, et al. Relationship of patient age to pathologic features of the tumor and prognosis for patients with stage I or II breast cancer. *J Clin Oncol* 1994;12:888-94.
58. Albain KS, Allred DC, Clark GM. Breast cancer outcome and predictors of outcome: are there age differentials? *J Natl Cancer Inst Mongr* 1994;16:35-42.
59. Chia S, Norris B, Speers C, et al. Human epidermal growth factor receptor 2 overexpression as a prognostic factor in a large tissue microarray series of node-negative breast cancers. *J Clin Oncol* 2008;26:5697-704.
60. Prat A, Parker JS, Karginova O, et al. Phenotypic and molecular characterization of the claudin-low intrinsic subtype of breast cancer. *Breast Cancer Res* 2010;12:R68.

61. Perou CM, Sorlie T, Eisen MB et al. Molecular portraits of human breast tumours. *Nature* 2000;406(6797):747–52.
62. Perreard L, Fan C, Quackenbush JF, et al. Classification and risk stratification of invasive breast carcinomas using a real-time quantitative RT-PCR assay. *Breast Cancer Res* 2006;8:R23.
63. Cancer Genome Atlas Network. Comprehensive molecular portraits of human breast tumours. *Nature* 2012;490(7418):61-70.
64. Voduc KD, Cheang MC, Tyldesley S, et al. Breast cancer subtypes and the risk of local and regional relapse. *J Clin Oncol* 2010;28:1684-91.
65. Schnitt SJ. Classification and prognosis of invasive breast cancer: from morphology to molecular taxonomy. *Modern Pathology* 2010;23:60–4.
66. Winchester DP, Cox JD. Standards for diagnosis and management of invasive breast carcinoma. *CA Cancer J Clin.* 1998;48:83–107.
67. Meric-Bernstam F. Breast conservation in breast cancer: surgical and adjuvant considerations. *Curr Opin Obstet Gynecol.* 2004;16(1):31-6.
68. Giuliano AE, Hunt KK, Ballman KV, et al. Axillary dissection versus no axillary dissection in women with invasive breast cancer and sentinel node metastasis. *JAMA* 2011;305:569–75.
69. Galimberti V, Cole BF, Zurrada S, et al. Axillary dissection versus no axillary dissection in patients with sentinel-node micrometastases (IBCSG 23–01): a phase 3 randomised controlled trial. *Lancet Oncol* 2013;14:297–305.
70. Crystal P, Strano SD, Shcharynski S, Koretz MJ. Using Sonography to Screen Women with Mammographically Dense Breasts. *AJR* 2003;181:177-82.
71. Sickles EA, Filly RA, Callen PW. Breast Cancer Detection with Sonography and Mammography: Comparison Using State-of-the-Art Equipment. *AJR* 1983;140: 843-5.
72. Purcell EM, Torrey HC, Pound RV. Resonance absorption by nuclear magnetic moments in a solid. *Phys Rev* 1946;69:37-38.
73. Lauterbur PC. Image formation by induced local interactions: examples employing nuclear magnetic resonance. *Nature* 1973;242:190-1.
74. Mansfield P, Grannell PK. NMR ‘diffraction’ in solids? *J Phys* 1973;6:422-6.
75. Atlas SW, urednik. *MRI of the Brain and Spine*. Baltimore, USA: Lippincott, Williams & Wilkins, 2003.

76. Vlaardingerbroek MT, den Boer JA, ur. Magnetic resonance imaging: Theory and practice. 3rd edition. Berlin, Heidelberg, New York: Springer Verlag, 2003.
77. Morris EA, Liberman L., ur. Breast MRI: diagnosis and intervention. New York: Springer; 2005, str. 173.
78. ACR Breast Imaging Reporting and Data System, Breast Imaging Atlas. 5th ed. Reston, VA: American College of Radiology; 2013.
79. Thomassin-Naggara I, Salem C, Darai E, et al. Non-masslike enhancement in the breast MRI: the pearls of interpretation?. *J Radiol* 2009;90:269-75.
80. Kuhl CK, Mielcareck P, Klaschik S, et al: Dynamic breast MR imaging: are signal intensity time course data useful for differential diagnosis of an enhancing lesion? *Radiolog* 1999;211:101-10.
81. Lewin M, Bredow S, Sergejev N, et al. In vivo assessment of vascular endothelial growth factor-induced angiogenesis. *Int J Cancer*. 1999;83:798–802.
82. Heywang K, Brunner SH, Viehweg P, Heinig A, Kuchler C. Contrast enhanced MRI of the breast: accuracy, value, controversies, solutions. *Eur J Radiol* 1997;24:94–108.
83. Kuhl CK, Bieling HB, Gieske J, et al: Healthy premenopausal breast parenchyma in dynamic contrast enhanced MR imaging of the breast: normal contrast medium enhancement and cyclical phase dependency. *Radiolog* 1997;203:137-144.
84. Yeh ED, Slanetz PJ, Edmister WB, et al. Invasive lobular carcinoma: spectrum of enhancement and morphology on magnetic resonance imaging. *Breast J* 2003;9:13–8.
85. McCart Reed AE, Kutasovic JR, Lakhani SR, Simpson PT. Invasive lobular carcinoma of the breast: morphology, biomarkers and 'omics. *Breast Cancer Research* 2015;17:12
86. Buadu LD, Murakami J, Murayama S, et al. Breast lesions: correlation of contrast medium enhancement patterns on MR images with histopathologic findings and tumor angiogenesis. *Radiology* 1996;200:639–49.
87. Buckley DL, Drew PJ, Mussurakis S, et al. Microvessel density of invasive breast cancer assessed by dynamic Gd- DPTA enhanced MRI. *J Magn Reson Imaging* 1997;7:461–464.
88. Carriero A, Ambrossini R, Mattei PA, et al. Magnetic resonance of the breast: correlation between enhancement patterns and microvessel density in malignant tumors. *J Exp Clin Cancer Res* 2002;21(3):83–7.
89. Rak J, Filmus J, Kerbel RS. Reciprocal paracrine interaction between tumour cells and endothelial cells: the “angiogenesis progression” hypothesis. *Eur J Cancer* 1996;32:2438–50.

90. Folkman J. What is the evidence that tumors are angiogenesis dependent? *J Natl Cancer Inst* 1990;82:4–6.
91. Beran L, Liang W, Nims T, et al. Correlation of targeted ultrasound with magnetic resonance imaging abnormalities of the breast. *The Am J of Surg* 2005;190:592-4.
92. Mann RM, Kuhl CK, Kinkel K, Boetes C. Breast MRI: Guidelines from the European Society of Breast Imaging. *Eur Radiol* 2008;18:1307-18.
93. Schnall M, Orel S. Breast MR imaging in the diagnostic setting. *MagnReson Imaging Clin N Am* 2006;14:329–37.
94. Boetes C, Mus RD, Holland R, et al. Breast tumors: comparative accuracy of MR imaging relative to mammography and US for demonstrating extent. *Radiology* 1995;197:743–7.
95. Mumtaz H, Hall-Craggs MA, Davidson T, et al. Staging of symptomatic primary breast cancer with MR imaging. *AJR Am J Roentgenol* 1997;169:417–24.
96. Bilimoria KY, Cambic A, Hansen NM, Bethke KP. Evaluating the impact of preoperative breast magnetic resonance imaging on the surgical management of newly diagnosed breast cancers. *Arch Surg* 2007;142:441–5.
97. Del Frate C, Borghese L, Cedolini C, et al. Role of pre-surgical breast MRI in the management of invasive breast carcinoma. *Breast* 2007;16(5):469–81.
98. Deurloo EE, Klein Zeggelink WF, Teertstra HJ, et al. Contrast-enhanced MRI in breast cancer patients eligible for breast-conserving therapy: complementary value for subgroups of patients. *Eur Radiol* 2006;16:692–701.
99. Deurloo EE, Peterse JL, Rutgers EJ, Besnard AP, Muller SH, Gilhuijs KG. Additional breast lesions in patients eligible for breast-conserving therapy by MRI: impact on preoperative management and potential benefit of computerised analysis. *Eur J Cancer* 2005;41:1393–401.
100. Liberman L, Morris EA, Dershaw DD, Abramson AF, Tan LK. MR imaging of the ipsilateral breast in women with percutaneously proven breast cancer. *AJR Am J Roentgenol* 2003;180:901–10.
101. Schelfout K, Van Goethem M, Kersschot E, et al. Contrast-enhanced MR imaging of breast lesions and effect on treatment. *Eur J Surg Oncol* 2004;30:501–7.
102. Van Goethem M, Schelfout K, Dijckmans L, et al. MR mammography in the pre-operative staging of breast cancer in patients with dense breast tissue: comparison with mammography and ultrasound. *Eur Radiol* 2004;14:809–16.

103. Schwartz GF, Mansfield CM. Bilateral breast carcinoma: risk factor sand outcomes for patients with synchronous and metachronous disease. *Cancer* 2000;12(88):2739–50.
104. Hungness ES, Safa M, Shaughnessy EA, et al. Bilateral synchronous breast cancer: mode of detection and comparison of histologic features between the two breasts. *Surgery* 2000;128:702–7.
105. Singletary SE, Taylor SH, Guinee VF, Whitworth PW. Occurrence and prognosis of contralateral carcinoma of the breast. *J Am Coll Surg* 1994;178:390–6.
106. Berg WA, Gutierrez L, Ness Aiver MS, et al. Diagnostic accuracy of mammography, clinical examination, US, and MR imaging in preoperative assessment of breast cancer. *Radiology* 2004;233:830–49.
107. Fischer U, Kopka L, Grabbe E. Breast carcinoma: effect of preoperative contrast-enhanced MR imaging on the therapeutic approach. *Radiology* 1999;213:881–8.
108. Bedrosian I, Mick R, Orel SG, et al. Changes in the surgical management of patients with breast carcinoma based on preoperative magnetic resonance imaging. *Cancer* 2003;98:468–73.
109. Tillman GF, Orel SG, Schnall MD, Schultz DJ, Tan JE, Solin LJ. Effect of breast magnetic resonance imaging on the clinical management of women with early-stage breast carcinoma. *J Clin Oncol* 2002;20(16):3413–23.
110. Schorn C, Fischer U, Luftner-Nagel S, Westerhof JP, Grabbe E. MRI of the breast in patients with metastatic disease of unknown primary. *Eur Radiol* 1999;9:470–3.
111. Morris EA, Schwartz LH, Dershaw DD, Van Zee KJ, Abramson AF, Liberman L. MR imaging of the breast inpatients with occult primary breast carcinoma. *Radiology* 1997;205:437–40.
112. Orel SG, Weinstein SP, Schnall MD, et al. Breast MR imaging in patients with axillary node metastases and unknown primary malignancy. *Radiology* 1999;212:543–9.
113. Lobbes M, Prevos R and Smidt M. Response monitoring of breast cancer patientsreceiving neoadjuvant chemotherapy using breast MRI – a review of current knowledge. *Journal of Cancer Therapeutics and Research* 2012;1:34.
114. Herborn CU, Marincek B, Erfmann D, et al. Breast augmentation and reconstructive surgery: MR imaging of implant rupture and malignancy. *Eur Radiol* 2002;12:2198-206.
115. Fischer U, Heyden D, Vossenrich R, Grabbe E. Signalverhalten maligner und benigner Läsionen in der dynamischen 2D-MRT der Mamma. *Rofo Fortschr Geb Röntgenstr Neuen Bildgeb Verfahr* 1993;158:287–92.

116. Baum F, Fischer U, Vosshenrich R, Grabbe E. Classification of hypervascularized lesions in CE MR imaging of the breast. *Eur Radiol* 2002;12:1087-92.
117. Hammond et al. American Society of Clinical Oncology/College of American Pathologists Guideline Recommendations for Immunohistochemical Testing of Estrogen and Progesterone Receptors in Breast Cancer. *Arch Pathol Lab Med.* 2010;134(6):907–22.
118. Wolff AC, Elizabeth M, Hammond H, et al. Recommendations for Human Epidermal Growth Factor Receptor 2 Testing in Breast Cancer: American Society of Clinical Oncology/College of American Pathologists Clinical Practice Guideline Update. *JCO* 2013;31:3997-4013.
119. Mussurakis S, Buckley DL, Horsman A. Dynamic MR imaging of invasive breast cancer: correlation with tumour grade and other histological factors. *Br J Radiol* 1997;70:446-51.
120. Tuncbilek N, Karakas HM, Okten OO. Dynamic magnetic resonance imaging in determining histopathological prognostic factors of invasive breast cancers. *Eur J Radiol* 2005;53:199-205
121. Vassiou K, Kanavou K, Vlychou M, et al. Morphological and kinetic characteristics of dynamic contrast-enhanced MRI (DCE-MRI) correlated with histopathological factors of breast cancer: A potential prognostic role of breast MRI? *Eur J Rad* 2009;1:124–32.
122. Jinguji M, Kajiya Y, Kamimura K, et al. Rim enhancement of breast cancers on contrast-enhanced MR imaging: relationship with prognostic factors. *Breast Cancer* 2006;13:64-73.
123. Chang YW, Kwon KH, Choi DL, et al. Magnetic resonance imaging of breast cancer and correlation with prognostic factors. , *Acta Radiol* 2009;50(9):990-8.
124. Buadu LD, Murakami J, Murayama S, et al. Patterns of peripheral enhancement in breast masses: correlation of findings on contrast medium enhanced MRI with histologic features and tumor angiogenesis. *J Comput Assist Tomogr* 1997;21:421-30.
125. Teifke A, Behr O, Schmidt M, et al. Dynamic MR imaging of breast lesions: correlation with microvessel distribution pattern and histologic characteristics of prognosis. *Radiology* 2006;239:351-60.
126. Lee SH, Cho N, Kim SJ, et al. Correlation between high resolution dynamic MR features and prognostic factors in breast cancer. *Korean J Radiol* 2008;9:10-8.
127. Chia SK, Speers CH, Bryce CJ, et al. Ten-year outcomes in a population-based cohort of node-negative, lymphatic, and vascular invasion-negative early breast cancers without adjuvant systemic therapies. *J Clin Oncol* 2004;22:1630–7.

128. Gampenrieder SP, Rinnerthaler G, Greil R. Neoadjuvant Chemotherapy and Targeted Therapy in Breast Cancer: Past, Present, and Future. *J Oncol* 2013;2013:732047.
129. Gruber IV, Rueckert M, Kagan KO, et al. Measurement of tumour size with mammography, sonography and magnetic resonance imaging as compared to histological tumour size in primary breast cancer. *BMC Cancer* 2013;13:328.
130. Montemurro F, Martincich L, Sarotto I, et al. Relationship between DCE-MRI morphological and functional features and histopathological characteristics of breast cancer. *Eur Radiol* 2007;17:1490-7.
131. Szabo BK, Aspelin P, Wiberg MK, Bone B. Dynamic MR imaging of the breast. Analysis of kinetic and morphologic diagnostic criteria. *Acta Radiol* 2003;44:379-86.
132. Cahill RA, Walsh D, Landers RJ, Watson RG. Preoperative profiling of symptomatic breast cancer by diagnostic core biopsy. *Ann Surg Oncol* 2006;13:45–51.
133. Burge CN, Chang HR, Apple SK. Do the histologic features and results of breast cancer biomarker studies differ between core biopsy and surgical excision specimens? *Breast* 2006;15:167–72
134. Schoppmann SF, Bayer G, Aumayr K, et al. Prognostic Value of Lymphangiogenesis and Lymphovascular Invasion in Invasive Breast Cancer. *Ann Surg* 2004;240:306–12.
135. Oh SJ, Jeltsch MM, Birkenhäger R, et al. VEGF and VEGF-C: specific induction of angiogenesis and lymphangiogenesis in the differentiated avian chorioallantoic membrane. *Developmental Biology* 1997;188(1): 96–109.
136. Jeltsch M, Kaipainen A, Joukov V, et al. Hyperplasia of lymphatic vessels in VEGF-C transgenic mice. *Science* 1997;276(5317):1423–25.
137. Tammela T, Zarkada G, Wallgard E, et al. Blocking VEGFR-3 suppresses angiogenic sprouting and vascular network formation". *Nature* 2008;454(7204):656–60.
138. Fisher B, Redmond C, Fisher ER et al. Relative worth of estrogen or progesterone receptor and pathologic characteristics of differentiation as indicators of prognosis in node-negative breast cancer patients. Findings from National Surgical Adjuvant Breast and Bowel Project Protocol B-06. *J Clin Oncol* 1988;6:1076–87.
139. Tamoxifen for early breast cancer: an overview of the randomised trials. Early Breast Cancer Trialists' Collaborative Group. *Lancet* 1998;351:1451–67.
140. Cheang MC, Treaba DO, Speers CH, et al. Immunohistochemical detection using the new rabbit monoclonal antibody SP1 of estrogen receptor in breast cancer is superior to mouse monoclonal antibody 1D5 in predicting survival. *J Clin Oncol* 2006;24(36):5626–8.

141. Harvey JM, Clark GM, Osborne CK, Allred DC. Estrogen receptor status by immunohistochemistry is superior to the ligand-binding assay for predicting response to adjuvant endocrine therapy in breast cancer. *J Clin Oncol* 1999;17(5):1474–81.
142. Sørlie T, Perou CM, Tibshirani R, et al. Gene expression patterns of breast carcinomas distinguish tumor subclasses with clinical implications. *Proc Natl Acad Sci USA* 2001;98:10869.
143. Costantini M, Belli P, Distefano D, et al. Magnetic resonance imaging features in triple-negative breast cancer: comparison with luminal and HER2-overexpressing tumors. *Clin Breast Cancer* 2012;12:331–9.
144. Youk JH, Son EJ, Chung J, Kim JA, Kim EK. Triple-negative invasive breast cancer on dynamic contrast-enhanced and diffusion-weighted MRI imaging: comparison with other breast cancer subtypes. *Eur Radiol* 2012;22:1724–34.
145. Noh JM, Han BK, Choi DH, et al. Association between BRCA mutation status, pathological findings, and magnetic resonance imaging features in patients with breast cancer at risk for the mutation. *J Breast Cancer* 2013;16:308-14.
146. Nunes LW, Schnall MD, Siegelman ES, et al. Diagnostic performance characteristics of architectural features revealed by high spatial-resolution MR imaging of the breast. *AJR Am J Roentgenol* 1997;169:409–15.
147. Iacobuzio-Donahue CA, Argani P, Hempen PM, Jones J, Kern SE. The desmoplastic response to infiltrating breast carcinoma: gene expression at the site of primary invasion and implications for comparisons between tumor types. *Cancer Res* 2002;62:5351–7.
148. Vassiou K, Kanavou T, Vlychou M, et al. Characterization of breast lesions with CEMR multimodal morphological and kinetic analysis: comparison with conventional mammography and high-resolution ultrasound. *Eur J Radiol* 2009;70(1):69-76.
149. Orel SG, Schnall MD. MR imaging of the breast for the detection, diagnosis, and staging of breast cancer. *Radiology* 2001;220:13-30.
150. Tozaki M, Igarashi T, Fukuda K. Positive and negative predictive values of BI-RADS MRI descriptors for focal breast masses. *Magn Reson Med Sci* 2006;5:7-15.
151. Orel SG. MR imaging of the breast. *Radiol Clin North Am* 2000; 38:899-913.
152. Benndorf M, Baltzer PA, Vag T, Gajda M, Runnebaum IB, Kaiser WA. Breast MRI as an adjunct to mammography: Does it really suffer from low specificity? A retrospective analysis stratified by mammographic BI-RADS classes. *Acta Radiol* 2010;51(7):715-21.

153. Nunes LW, Schnall MD, Orel SG. Update of breast MR imaging architectural interpretation model. *Radiology* 2001;219:484-94.
154. Peters NH, Borel Rinkes IH, Zuithoff NP, Mali WP, Moons KG, Peeters PH. Meta-analysis of MR imaging in the diagnosis of breast lesions. *Radiology* 2008;246:116-24.
155. Al-Khawari H, Athyal R, Kovacs A, Al-Saleh M, Madda JP. Accuracy of the Fischer scoring system and the Breast Imaging Reporting and Data System in identification of malignant breast lesions. *Ann Saudi Med* 2009;29(4):280-7.
156. Preda L, Villa G, Rizzo S, Bazzi L, Origgi D, Cassano E, Bellomi M. Magnetic resonance mammography in the evaluation of recurrence at the prior lumpectomy site after conservative surgery and radiotherapy. *Breast Canc Res* 2006;8(5):R53.
157. Malich A, Fischer DR, Wurdinger S, et al. Potential MRI interpretation model: differentiation of benign from malignant breast masses. *AJR Am J Roentgenol* 2005;185:964–70.

11. ŽIVOTOPIS

Ana Marija Alduk je rođena 29. studenog 1980. godine u Sisku, Republika Hrvatska. U Sisku je završila osnovnu školu i opću gimnaziju. 1999. godine je upisala Medicinski fakultet Sveučilišta u Zagrebu, a diplomirala je 2005. godine.

Pripravnički staž u trajanju od jedne godine obavila je u Domu zdravlja Sisak. Od rujna 2006. godine do veljače 2007. godine radila je kao liječnik u Zavodu za hitnu medicinu Sisačko-moslavačke županije. 2007. godine je započela specijalizaciju radiologije na Odjelu za radiologiju Opće bolnice „Dr. Ivo Pedišić“ u Sisku, a nakon završetka specijalizacije 2011. godine zaposlena je na istom odjelu na radnom mjestu specijalista radiologije. Od 2012. godine je zaposlena na Odjelu za dijagnostičku i intervencijsku radiologiju Kliničkog bolničkog centra Zagreb.

Poslijediplomski stručni studij Radiologija pri Medicinskom fakultetu Sveučilišta u Zagrebu završila je 2010. godine, a doktorski studij Biomedicina i zdravstvo pri istom Fakultetu upisala je akademske godine 2013/2014.

Članica je Hrvatskog društva radiologa, Sekcije za intervencijsku radiologiju Hrvatskog društva radiologa, European Society of Radiology i Cardiovascular and Interventional Radiological Society of Europe.

Aktivno je sudjelovala na domaćim i stranim radiološkim kongresima. Autor je ili koautor nekoliko znanstvenih radova indeksiranih u različitim bazama podataka znanstvene literature i citata.