

# Imunohistokemijska izraženost NEDD9, gamma-katenina i e-kadherina u adenokarcinomu gušterače

---

**Radulović, Petra**

**Doctoral thesis / Disertacija**

**2015**

*Degree Grantor / Ustanova koja je dodijelila akademski / stručni stupanj:* **University of Zagreb, School of Medicine / Sveučilište u Zagrebu, Medicinski fakultet**

*Permanent link / Trajna poveznica:* <https://um.nsk.hr/um:nbn:hr:105:696716>

*Rights / Prava:* [In copyright](#)/[Zaštićeno autorskim pravom.](#)

*Download date / Datum preuzimanja:* **2024-11-25**



*Repository / Repozitorij:*

[Dr Med - University of Zagreb School of Medicine Digital Repository](#)



**SVEUČILIŠTE U ZAGREBU  
MEDICINSKI FAKULTET**

**Petra Radulović**

**Imunohistokemijska izraženost  
NEDD9, gamma-katenina i e-kadherina  
u adenokarcinomu gušterače**

**DISERTACIJA**

Zagreb, 2015.

Disertacija je izrađena u Kliničkom Zavodu za patologiju „Ljudevit Jurak” Kliničkog bolničkog centra Sestre milosrdnice u Zagrebu.

Voditelj rada: Prof. dr. sc. Božo Krušlin

Zahvaljujem se Prof. dr.sc. Boži Krušlinu na korisnim savjetima i stručnoj pomoći u provedbi istraživanja. Također se zahvaljujem svim djelatnicima Kliničkog zavoda za patologiju „Ljudevit Jurak“ koji su sudjelovali u provedbi ovog istraživanja, posebno Maji Horvat, bacc.med.lab.diagn.

Ovaj rad posvećujem svojim roditeljima koji su moja vječna podrška i mojim kćerima Eli i Evi koje su moja neiscrpna inspiracija.

# SADRŽAJ

## POPIS OZNAKA I KRATICA

<b>1. UVOD.....</b>	<b>1</b>
1.1. ANATOMIJA GUŠTERAČE.....	1
1.2. EMBRIOLOGIJA I RAZVOJNE ANOMALIJE.....	2
1.3. HISTOLOGIJA.....	4
1.4. UPALE GUŠTERAČE.....	6
1.4.1. AKUTNI PANKREATITIS.....	6
1.4.2. KRONIČNI PANKREATITIS.....	6
1.5. DUKTALNI ADENOKARCINOM GUŠTERAČE.....	8
1.5.1. EPIDEMIOLOGIJA I ETIOLOGIJA.....	9
1.5.2. KLINIČKA SLIKA I DIJAGNOSTIKA.....	10
1.5.3. PATOHISTOLOŠKA SLIKA I CITOPATOLOGIJA.....	11
1.5.4. TNM STUPNJEVANJE TUMORA.....	13
1.5.5. ŠIRENJE I METASTAZE.....	15
1.5.6. HISTOKEMIJSKE I IMUNOHISTOKEMIJSKE OSOBINE.....	16
1.5.7. DIFERENCIJALNA DIJAGNOZA.....	17
1.5.8. MOLEKULARNO GENETSKE OSOBINE.....	18
1.5.9. LIJEČENJE I PROGNOZA.....	19
1.7. E-KADHERIN.....	20
1.8. GAMMA-KATENIN.....	21
1.9. NEDD9.....	22
<b>2. HIPOTEZA.....</b>	<b>24</b>
<b>3. CILJEVI ISTRAŽIVANJA.....</b>	<b>25</b>
<b>4. BOLESNICI I METODE.....</b>	<b>26</b>
4.1. BOLESNICI.....	26
4.2. METODE.....	26
4.2.1. IMUNOHISTOKEMIJSKA ANALIZA.....	27
4.3. STATISTIČKA OBRADA PODATAKA.....	29
<b>5. REZULTATI.....</b>	<b>30</b>
<b>6. RASPRAVA.....</b>	<b>47</b>
<b>7. ZAKLJUČCI.....</b>	<b>53</b>
<b>8. SAŽETAK.....</b>	<b>55</b>
<b>9. SUMMARY.....</b>	<b>57</b>
<b>10. LITERATURA.....</b>	<b>58</b>
<b>11. ŽIVOTOPIS.....</b>	<b>69</b>

# POPIS OZNAKA I KRATICA

ADAM – od engl. „a disintegrin and metalloproteinase domain-containing protein“

AE1/AE3 – anti-pan citokeratin protutijelo

BCR-ABL – od engl. „break point cluster-Abelson tyrosine kinase gene“

BRAF – od engl. „murine sarcoma viral oncogene homolog B“

BRCA – od engl. „breast cancer gene“

Ca – od engl. „cancer antigen“

CDH1 – od engl. „cadherin 1“

DNA – deoksiribonukleinska kiselina

CEA – od engl. „carcinoembryonic antigen“

CK - citokeratin

DPC – od engl. „deleted in pancreatic carcinoma“

EGFR – od engl. „epithelial growth factor receptor“

EMA – od engl. „epithelial membrane antigen“

5-FU – 5-fluorouracil

GNAS – od engl. „guanine nucleotide-binding protein G subunit“

HTLV – humani t-limfocitni virus

IgG – imunoglobulin G

Kras – od engl. „kirsten rat sarcoma viral oncogene homolog“

MUC – od engl. „mucin“

NEDD9 – od engl. „neural precursor cell expressed developmentally down-regulated protein 9“

PanIn – pankreatična intraepitelna neoplazija

PAS – od engl. „periodic acid Schiff“

PCR – lančana reakcija polimeraze (od engl. „polymerase chain reaction“)

PDAC- pankreatični dukatalni adenokarcinom

PET – pozitronska emisijska tomografija

Pyk – od engl. „pyruvate kinase“

SMAD – od engl. „small body size and mothers against decapentaplegic“

Src – protoonkogen, od engl. „sarcoma“

TGF  $\beta$  – transformirajući faktor rasta beta (od engl. „transforming growth factor beta“)

TNF – faktor nekroze tumora (engl. „tumor necrosis factor“)

# 1. UVOD

## 1.1. ANATOMIJA GUŠTERAČE

Gušterača je neparan organ smješten u lijevom gornjem retroperitoneumu u razini drugog i trećeg lumbalnog kralješka. U odraslih, gušterača je duga 15 do 20 cm i teži 85 do 120 g u prosjeku, a težina joj se postupno smanjuje nakon 40 godina starosti i doseže oko 70 g u devetom desetljeću života. Načelno, gušterača se može podijeliti u četiri regije: glavu, vrat, tijelo i rep. Uz glavu gušterače je uncinatni nastavak koji u embrionalnom razvoju nastaje odvojeno od ostatka gušterače i u nekih osoba može biti anatomski odvojen. Uncinatni nastavak je smješten inferioposteriorno od glave žlijezde i gornje mezenterične arterije i pripadajućih žila koje se u njega utiskuju čineći sulkus koji može biti od pomoći pri orijentaciji tkiva nakon pankreatikoduodenektomije. Gušterača polazi od duodenuma i proteže se u lijevo kroz stražnji abdominalni zid prema hilusu slezene. Glava je smještena uz krivinu dvanaesnika u koji se otvara glavni Wirsung-ov kanal. Distalni dio zajedničkog žučnog kanala prolazi kroz posteriosuperiorni dio glave gušterače i otvara se u dvanaesnik na papili Vateri. Ispred glave gušterače nalazi se lijevi režanj jetre, a ispred tijela leži antrum želuca. Stražnji dio tijela gušterače približava se lijevoj nadbubrežnoj žlijezdi i bubregu. Rep gušterače proteže se od lijeve strane aorte i dopire do hilusa slezene. Prednja i gornja strana vrata, tijela i repa gušterače prekrivene su peritoneumom. Lokalizacija gušterače i susjednih organa te anatomske strukture otežava radiološku identifikaciju tumora u ovom području. Brojne krvne žile usko su povezane s gušteračom, pa tako tijelo gušterače leži na aorti, a trunkus celijakus se nalazi neposredno iznad vrata dok glava gušterače leži na donjoj šupljoj veni, krvnim žilama desnog bubrega i lijevoj bubrežnoj veni. Sve velike krvne žile nalaze se sa stražnje strane gušterače što omogućuje slobodan kirurški pristup organu s prednje strane. Arterije koje opskrbljuju gušteraču su primarno ogranci trunkusa celijakusa i gornje mezenterične arterije uz brojne anastomoze i anatomske varijacije. Glavne limfne žile slijede tijek krvnih žila. Dva su glavna sustava limfnih čvorova kroz koje se drenira limfa iz gušterače: jedan okružuje gušteraču, a drugi aortu. Limfni čvorovi mogu se naći uz samu površinu žlijezde te čak uklopljeni u parenhim. Gušterača je parasimpatički inervirana živcem vagusom, a simpatički preko celijačnog i gornjeg mezenteričnog plexusa. Živci također prate tijek vaskulature. Normalno tkivo gušterače je tamno ružičasto do žućkasto i jednolično lobulirano, bez čahure, a ovisno o količini masnog tkiva unutar parenhima ponekad bez jasne granice prema retroperitonealnom masnom tkivu. Na prerezu gušterače vidi se glavni Wirsungov kanal koji se grana u manje kanaliće, prosječni promjer mu je 3 mm, a u području papille

Vateri 4,5 mm. Glavni kanal širi od 10 mm smatra se patološki proširenim. Tijek Wirsungovog kanala i njegovo spajanje s glavnim žučnim kanalom je anatomski varijabilno. Viliformne projekcije sluznice, tzv. Santorinijeve valvule, nalaze se u distalnim kanalima i sprečavaju refluks duodenalnog sekreta. Intraduodenalni dijelovi gušteračnog i žučnog kanala okruženi su slojem glatkog mišića, Oddijevog sfinktera, koji je u kontinuitetu s mišićnim slojem sluznice i glatkomišićnom stijenkom duodenuma (1).

## 1.2. EMBRIOLOGIJA I RAZVOJNE ANOMALIJE

Gušterača nastaje iz endoderma probavne cijevi u obliku dorzalnog i ventralnog pupoljka tijekom četvrtog i petog tjedna gestacije. Rotacijom duodenuma u šestom tjednu ventralni pupoljak, sa zajedničkim žučnim kanalom, migrira cirkumferencijalno stražnjom stranom duodenuma da bi se posteroinferiorno spojio s dorzalnim pupoljkom gušterače. U sedmom tjednu gestacije opisani fuzionirani pupoljci tvore konačnu strukturu gušterače gdje dorzalna osnova tvori rep, tijelo, vrat i gornji dio glave adultne gušterače, a od ventralne osnove nastaje ostatak glave i uncinatni nastavak gušterače. Slično, proksimalna trećina kanalnog sustava nastaje iz ventralne osnove dok distalne dvije trećine nastaju iz dorzalne osnove embrionalne gušterače (2).

Normalan stanični razvoj gušterače ima tri komponente. Prvo, endoderm probavne cijevi u specifičnom dijelu predodređen je za nastanak ventralnog i dorzalnog pupoljka gušterače. Drugo, stanice u opisanim pupoljcima diferenciraju se u endokrinu ili egzokrinu staničnu liniju i treće, morfogeneza se nastavlja daljnjim ekstenzivnim grananjem i rastom gušterače. Acinarne i endokrine stanice nastaju iz primitivnih kanalića. Iz terminalnih stanica granajućih kanalića, u trećem mjesecu gestacije, diferenciraju se acinarne stanice. Lobuli se formiraju akumulacijom acinarnih jedinica oko terminalnih kanalića i odvojeni su slojevima mezenhima. U četvrtom mjesecu acinarne stanice sadrže zimogene granule koje su izdužene i angulirane te sadrže fibrilarni matriks, a iza 20-og tjedna umjesto njih se vide granule koje slične zimogenim granulama adultne gušterače. Zanimljivo je da se slične „iregularne fibrilarne granule” mogu naći u neoplazmama gušterače s acinarnom diferencijacijom (3,4).

Kompletna ili parcijalna ageneza gušterače je rijetka, a češća je hipoplazija, tzv. kongenitalna kratka gušterača. Anularna ili prstenasta gušterača je iznimno rijetka razvojna anomalija u kojoj ona u cijelosti okružuje duodenum te uzrokuje opstrukciju, a može biti povezana i s razvojnom atrezijom duodenuma. Postoje brojne varijacije u tijeku kanala

gušterače i u njihovom odnosu s žučnim kanaloom. U 40% osoba ne nastaje obliteracija između dorzalnog kanala i duodenuma što rezultira akcesornim kanalom (Santorinijev kanal) koji se otvara na maloj papili, proksimalno od otvora glavnog kanala te preuzima veći dio funkcije. U 5-10% osoba kanalni sustavi glavnog i akcesornog kanala su u potpunosti odvojeni iako je parenhim oba lobusa spojen. Osobe s tom anomalijom imaju veću incidenciju pankreatitisa, osobito ako je otvor na maloj papili sužen.

Heterotopija gušterače definira se kao tkivo gušterače koje je smješteno izvan normalne anatomske lokacije žlijezde. Heterotopično tkivo može se naći u gornjem dijelu probavnog sustava u oko 15% osoba na obdukciji, odnosno 0,2% pri kirurškom zahvatu, a 25-50% detektiranih slučajeva tijekom života su simptomatski (5). Najčešća lokalizacija je duodenum i želudac, a može se naći i u jejunumu, Meckel-ovom divertikulu, debelom crijevu i jetri, obično oko žučnih kanala. Heterotopično tkivo je najčešće smješteno u submukozi u obliku lobuliranih žućkastih do bijelih nodula veličine nekoliko milimetara do par centimetara, a rijede se nalazi na seroznim površinama. Histološki se najčešće sastoji od kanala s isprepletenim glatkim mišićnim stanicama dajući sliku adenomioma, no u mnogima se nalaze acinarni i endokrini elementi, a neki nalikuju i normalnom tkivu gušterače. Važno je prepoznati heterotopično tkivo gušterače da bi se izbjegla zamjena s karcinomom, iako su u njemu opisani karcinomi kao i pseudociste (1,6).



### 1.3. HISTOLOGIJA

Mikroskopski, gušterača je građena od lobula koji su odijeljeni vezivnim tkivom s krvnim žilama i živcima. Tkivo unutar lobula građeno je gotovo u potpunosti od epitelnih elemenata koji uključuju acinuse, duktuse i Langerhansove otočiće uz oskudno intralobularno vezivno tkivo.

Acinarne stanice čine oko 85% mase gušterače. To su poligonalne stanice, bazalno smještenih okruglih jezgara s apikalnom eozinofilnom granularnom citoplazmom, koje formiraju tubularne strukture. Citoplazma sadrži brojne zimogene granule koje su dinamski aktivne, ovisno o sekretornom stanju gušterače reguliranom probavnim hormonima. Bazalna citoplazma je bazofilnija zbog visoke koncentracije ribonukleoproteina u obilnom hrapavom endoplazmatskom retikulumu. Svaka zimogena granula sadrži različite probavne enzime u obliku proenzima koji se histokemijski boje pozitivno s PAS (periodic acid-Schiff) bojenjem i pokazuju rezistenciju na digestiju dijastazom. Imunohistokemijsko bojenje na enzime gušterače kao što je tripsin, kimotripsin, lipaza, amilaza i elastaza je pozitivno te, osim amilaze, može služiti kao osjetljiv marker za acinarnu diferencijaciju kod raka gušterače. Acinarne stanice su također pozitivne na CK 8 i 18, a negativne na AE1/AE3, CK 7, 20 i 19. Nezrele, elektronski guste zimogene granule nalaze se uz Golgi aparat, a veće zrele granule nalaze se u apikalnoj citoplazmi te se, na specifičnu stimulaciju, spajaju s citoplazmatskom membranom što dovodi do ispuštanja sadržaja u lumen acinusa dok se višak membrana reciklira u Golgi aparatu. Svaki acinus je okružen kontinuiranom bazalnom membranom, ali za razliku od slinovnica, oko njega nema mioepitelnih stanica.

Kanalni sustav gušterače služi za transport acinarnog sekreta u dvanaesnik. Duktalne epitelne stanice luče vodu, kloride i bikarbonate te tako puferiraju kiselost gušteračnog sekreta i stabiliziraju proenzime do njihove aktivacije u dvanaesniku. Kanalni sustav se može podijeliti u pet razina: centroacinarni, interkalirani, intralobularni, interlobularni i glavni kanali. Centroacinarne stanice se nalaze unutar acinusa, histološki su spljoštene do kubične, svijetloeozinofilne citoplazme s okruglom jezgrom. Najmanji kanalići izvan acinusa su interkalirani, građeni od kubičnih stanica koje nalikuju centroacinarnim. Spajanjem interkaliranih nastaju intralobularni kanali, također građeni od kubičnih stanica koje leže direktno na bazalnoj membrani. Ni interkalirani ni intralobularni kanali nemaju bazalnih ni mioepitelnih stanica kao što se može naći u nekim drugim organima i nisu okruženi nikakvim specifičnim kolagenim matriksom dok se oko interlobularnih kanala nalazi različito debeli sloj kolagena. Veći interlobularni kanali obloženi su niskim cilindričnim epitelnim stanicama

i ulijevaju se u velike kanale obložene istim tipom epitela čija citoplazma apikalno može mjestimice imati prosvijetljenja zbog prisutnosti manje količine mucina koji se histokemijski boji Alcijan bojom. Glavni pankreatični kanal okružen je debelim slojem veziva i tračcima glatkomišićnih stanica. Duktalne stanice su pozitivne na citokeratine 7, 8, 18, a negativne na citokeratin 20 i enzimske markere.

Endokrina komponenta gušterače čini 1-2% njenog volumena u odraslih i 10% u djece, a većina endokrinih stanica koncentrirana je u više od milion struktura pod nazivom Langerhansovi otočići, histološki građeni od cilindričnih stanica bazofilne citoplazme koje formiraju trabekule. Svaka endokrina stanica proizvodi samo jedan specifičan peptidni hormon. Četiri glavna su inzulin, glukagon, somatostatin i pankreatični polipeptid. Stanice otičića su imunohistokemijski pozitivne na neuron specifičnu enolazu, kromogranin i sinaptofizin. Endokrine stanice nalaze se i unutar kanalića i acinusa, a većina ih luči serotonin i pankreatični polipeptid. Patološko stanje karakterizirano endokrinim otočićima u neposrednoj vezi s kanalićima (duktulo-inzularni kompleksi) naziva se nesidioblastoza i klinički se očituje hiperinzulinemijom i hipoglikemijom.

Normalna gušterača odrasle osobe sadrži malo interlobularnog vezivnog tkiva kojeg gotovo nema unutar lobula dok se u neonatalnoj gušterači nađe oko 30% mezenhimalnog tkiva koje se postepeno smanjuje tijekom djetinjstva (7). Acinuse okružuje kapilarna mreža i pridruženi nemijelinizirani ogranci živaca koji ponekad mogu biti u direktnom kontaktu s bazalnom membranom acinusa (8). Arterije okružene mišićnim slojem nalaze se u interlobularnom vezivu, udaljene od centralno smještenih kanala gušterače. Spomenuta udaljenost arterija od kanala je održana i u kroničnim pankreatitisu, dok histološka prisutnost žlijezda u blizini arterije govori u prilog karcinomu (9).

## **1.4. UPALE GUŠTERAČE**

### **1.4.1. AKUTNI PANKREATITIS**

Još prije 100 godina predložena je teza da je akutni pankreatitis bolest koja nastaje autodigestijom gušterače vlastitim proteazama što se potvrdilo na životinjskim sekretogognim modelima. U prilog tome dodatno govore istraživanja koja povezuju akutni pankreatitis s mutacijama gena koje su do sada nađene isključivo na genima koji kodiraju glavne proteaze gušterače ili njihove inhibitore kao npr. gen za kationski tripsinogen i serin peptidazni inhibitor (10,11). U inicijalnoj fazi akutnog pankreatitisa blokirana je apikalna sekrecija zimogenih granula, proteaze se aktiviraju unutar acinarnih stanica, a probavni enzimi izlaze u intersticijski prostor kroz oštećene bazolateralne membrane (12).

Makroskopske promjene variraju od blage otekline (edema) do nekrotično krvave mase. U gušterači i okolnom mezenteriju nađu se prljavožuti plakovi i nakupine nastale zbog nekroze masnog tkiva.

Mikroskopski, u ranoj fazi se nađe homogenizacija acinusa, proširenje kanalića s degeneracijom epitela, intersticijski edem, infiltracija leukocita i proliferacija fibroblasta. Nekrotično masno tkivo okruženo je leukocitima, a kasnije limfocitima i pjenušavim makrofagima, uz nastanak kalcifikacija. Inicijalna ozljeda koja uzrokuje akutni pankreatitis rezultira nekrozom acinarnih stanica i upalnim odgovorom koji je obično sterilan (13). Nekrotična mjesta mogu se sekundarno inficirati. U većine bolesnika akutna upala i oštećenje gušterače završava rezolucijom, no bolest može prijeći i u kronični oblik iako većina kroničnih pankreatitisa nema znakova prethodne upale.

### **1.4.2. KRONIČNI PANKREATITIS**

Kronični pankreatitis nastaje zbog opstrukcije odvodnih kanala u sklopu karcinoma, kamenaca, alkoholizma, hiperparatiroidizma i posljedične hiperkalcemije, genske predispozicije, nodoznog poliarteritisa, sarkoidoze, tuberkuloze i primarnog sklerozirajućeg kolangitisa (16). U rijetkim slučajevima je kronična upala posljedica akutnog pankreatitisa. Potpuno razvijeni pankreatitis dovodi do znatnog gubitka funkcije, egzokrinog i endokrinog dijela. Predložena su dva glavna mehanizma za nastanak kroničnog pankreatitisa: prvi je ponavljane epizode subkliničkog ili kliničkog akutnog pankreatitisa, a drugi je neka

inicijacijska teška i trajna ozljeda koja rezultira kroničnim upalom. Studije na animalnim modelima pokazuju da oba mehanizma mogu uzrokovati kronični pankreatitis (12).

Morfološki postoje dva glavna oblika kroničnog pankreatitisa. Prvi je povezan s opstrukcijom odvodnih kanala gušterače i obično je ograničen na manji dio organa. Drugi je kronični pankreatitis s kalcifikacijama koji čini čak 95% svih slučajeva, makroskopski je karakteriziran čvorastom, tvrdom gušteračom koja može biti povećana ili smanjena.

Mikroskopski se nalazi dilatacija odvodnih kanalića i acinusa, pločasta metaplazija, nakupljanje eozinofilnog čepa u lumenu koji kasnije kalcificira te perilobularna i intralobularna skleroza (14). Langerhansovi otočići su različito zahvaćeni, najčešće atrofirani sa smanjenim brojem  $\beta$ -stanica, no neki slučajevi su karakterizirani proliferacijom stanica što mogu stvarati male grupice ili trabekule koje mogu ponekad izazivati sumnju na neoplastični proces (15). Postoji dobra korelacija između težine histoloških promjena i funkcije egzokrine gušterače (16). Komplikacije kroničnog pankreatitisa obuhvaćaju pseudociste i pseudoaneurizme koje mogu dovesti do akutnog krvarenja (17). Jedna od rijetkih komplikacija i akutnog i kroničnog pankreatitisa je diseminirana nekroza masnog tkiva zbog otpuštanja lipaze iz stanica acinusa. Nekroza zahvaća potkožno tkivo, medijastinum, pleuru, perikard, koštanu srž i jetru. Promjene u koži nalikuju na nodozni eritem, a može nastati i poliartropatija i avaskularna nekroza kostiju (18).

## 1.5. DUKTALNI ADENOKARCINOM GUŠTERAČE

Pankreatični duktalni adenokarcinom (PDAC) je infiltrativni tumor s glandularnom (duktalnom) diferencijacijom koji često stvara intracelularni mucin uz obilnu dezmodoplastičnu reakciju strome. To je najčešći tip karcinoma gušterače i čini oko 85% svih malignih tumora tog organa (19).

Određene histološke varijante duktalnog adenokarcinoma gušterače koje pokazuju drugačija klinička i prognostička obilježja opisane su kao zasebne skupine u klasifikaciji tumora gušterače Svjetske zdravstvene organizacije (20).

Tablica 1. Varijante duktalnog adenokarcinoma prema klasifikaciji Svjetske zdravstvene organizacije (20).

<b>Duktalni adenokarcinom</b>
Adenoskvamozni karcinom
Koloidni karcinom
Hepatoidni karcinom
Medularni karcinom
Karcinom sa stanicama tipa prstena pečatnjaka
Nediferencirani karcinom
Nediferencirani karcinom s multinuklearnim stanicama tipa osteoklasta

### 1.5.1. EPIDEMIOLOGIJA I ETIOLOGIJA

Duktalni adenokarcinom gušterače se češće pojavljuje u muškaraca (1,6:1) nego u žena, a većina bolesnika je starije dobi, između 60 i 80 godina. Preživljenje tih bolesnika je nisko pa je mortalitet sličan incidenciji (20). Meta analize su pokazale da je glavni rizični faktor za nastanak karcinoma gušterače pušenje duhana koje povećava rizik od obolijevanja dva do tri puta, dok prestanak pušenja smanjuje taj rizik u brojnim populacijama (21). Predložena je povezanost nastanka karcinoma gušterače s pretilošću i niskom fizičkom aktivnošću uključujući konzumiranje velikih količina zasićenih masti i oskudnu prehranu povrćem i voćem (22). Kronični pankreatitis u anamnezi povećava rizik za nastanak karcinoma deset puta, osobito u osoba s nasljednim pankreatitisom (23). Glavni protektivni faktori su postojanje alergije u anamnezi i prehrana s puno voća i folata (24). Nasljedna sklonost u obliku povećane incidencije unutar obitelji primjećena je u oko 10 % karcinoma. Pet takvih nasljednih sindroma koje karakterizira povećana učestalost karcinoma gušterače su obiteljski karcinom dojke s BRCA 2 mutacijom, obiteljski melanom, Peutz-Jegers sindrom, nepolipozni hereditarni karcinom debelog crijeva i nasljedni pankreatitis s mutacijom u genu za kationski tripsinogen (25). Čini se da je kronični pankreatitis povezan s povećanim rizikom od karcinoma gušterače (26). Također se smatra da određena anatomska varijacija pankreatičnog-bilijarnog trakta može pridonijeti razvoju karcinoma što je opaženo na obdukcijama (27). Opažena povećana učestalost dijabetes melitusa u osoba s karcinom gušterače smatra se sekundarnom promjenom.

Dva tipa upale doprinose inicijaciji duktalnog karcinoma i njegovoj progresiji. Jedan je kronična upala uzrokovana pankreatitisom, pretilošću i drugim genetskim i okolišnim čimbenicima, a druga je upala povezana s karcinomom. Stanice imunološkog sustava čine oko 50% tumorske stanične mase i uključuju neutrofile, makrofage, dendritičke stanice te T i B limfocite. One se regrutiraju u odgovoru na signale iz tumorskih stanica koje izražavaju onkogeni Kras, komuniciraju s tumorskim stanicama međusobno stvarajući citokine i kemokine koji kontroliraju rast karcinoma (28). Onkogen Kras potiče upalni mikrookoliš u tumoru kao i dezmoplastični odgovor strome (29).

## 1.5.2. KLINIČKA SLIKA I DIJAGNOSTIKA

Karcinom glave gušterače, zbog svog smještaja, izaziva opstruktivnu progredirajuću žuticu s boli kod oko 50% bolesnika i obično se otkriva kad je tumor već znatno uznapredovao u rastu. Karcinomi trupa i repa se još teže otkrivaju i često su opširno metastazirali u trenutku dijagnoze. Karcinom gušterače udružen je s perifernom venskom trombozom u oko 25 % slučajeva za koju se smatra da je uzrokovana lučenjem prokoagulacijskih faktora iz tumorskih stanica kao i interleukinom 1 i 6 te faktorom nekroze tumora (TNF) koje proizvode makrofagi u stromi tumora (30).

Dijagnostika pomoću metoda slikovnih prikaza važna je za evaluaciju premalignih i malignih lezija gušterače i otkrivanje uzroka gastrointestinalnih simptoma koji se javljaju u kliničkoj slici bolesnika s bolestima gušterače. Idealna metoda slikovnog prikaza omogućila bi otkrivanje lezija gušterače u ranoj fazi bolesti. No, dijagnoza karcinoma gušterače se još uvijek postavlja tek u uznapredovalom stadiju, iako su slikovne metode dijagnostike napredovale od radiografske snimke abdomena i endoskopske retrogradne pankreatografije prema kompjuteriziranoj tomografiji, magnetskoj rezonanci, kolangiopankreatografiji, endoskopskom ultrazvuku i pankreatoskopiji. Ove novije tehnologije su unaprijedile dijagnozu i liječenje benignih bolesti gušterače, ali nisu značajno povećale mogućnost ranog otkrivanja karcinoma niti su utjecale na ishod bolesti u bolesnika s karcinomom gušterače i kroničnim pankreatitisom. U posljednje vrijeme pojavljuju se endoskopski slikovni prikazi i molekularno zasnovani radiografski testovi koji bi mogli omogućiti ranije otkrivanje karcinoma gušterače i njegovih prekursorskih lezija (31). Neke metode molekularnih slikovnih prikaza pomoću ciljanih markera su u već u pripremi za kliničke faze istraživanja kao npr. peptidi koji se vežu za specifične faktore membrana tumorskih stanica gušterače, konjugirani su izotopima i detektiraju se metodom PET (positron emission tomography) (32,33).

### 1.5.3. PATOHISTOLOŠKA SLIKA I CITOPATOLOGIJA

Duktalni karcinomi gušterače histološki se stupnjuju u tri kategorije: dobro, umjereno i slabo diferencirani, a stupanj se određuje na temelju proširenosti žljezdane diferencijacije (34). Za duktalni karcinom, histološki gradus je pokazao prognostičko značenje te je visoki gradus nepovoljni prognostički faktor (35,36).

Mikroskopska dijagnoza dobro diferenciranog karcinoma je ponekad vrlo teška. Pod malim povećanjem tubuli su obično dobro oblikovani i obloženi s jednim ili više redova kubičnih do cilindričnih stanica. Kanalići mogu biti nepravilna oblika i okruženi specifičnom dezmozoplastičnom reakcijom vezivnog tkiva. Pod većim povećanjem epitel kanalića pokazuje atipije: varijabilnost u veličini i obliku jezgara (pleomorfizam) gubitak orijentacije, lako uočljive jezgrice i česte mitoze. Raskorak između visokog stupnja citoloških promjena i jedva vidljivih arhitekturnih promjena karakteristika je tumora pankreatičko-bilijarnog trakta (37).

Umjereno diferencirani karcinomi su vrlo slični dobro diferenciranim karcinomima. Građeni su od mješavine srednje velikih i malih žljezdolikih struktura obloženih atipičnim cilindričnim stanicama nešto polimorfnijih jezgara i prominentnih nukleola te s više mitozama nego u dobro diferenciranim karcinomima. Citoplazma stanica je obično eozinofilnija, a produkcija sluzi smanjena. Nepravilnije žlijezde se obično nađu u području koje invadira tkivo uz gušteraču.

Slabo diferencirani duktalni karcinomi gušterače građeni su od mješavine gusto poredanih malih, nepravilnih žljezdolikih tvorbi, gnijezda i solidnih nakupina te pojedinačnih tumorskih stanica okruženih dezmozoplastičnom stromom koja može biti i vrlo oskudna uz žarišta nekroze i krvarenja. Tumorske stanice pokazuju izraženu polimorfiju jezgara, ponekad s pločastom ili vretenastom diferencijacijom stanica. Produkcija sluzi je mala ili je nema, a mitotska aktivnost je visoka (20).

Perineuralna invazija se pokazala kao nepovoljan prognostički faktor i nalazi se u oko 90% slučajeva (38). Međutim, ponekad se i normalne žlijezde mogu naći unutar živaca gušterače, kao i gušteračni otočići, osobito u slučajevima kroničnog pankreatitisa (39). Invazija malignih stanica u perineuralne prostore može se proširiti do izvangušteračnih plexusa, što može utjecati na opseg i ishod kirurških procedura (40). Invazija u krvne žile, osobito vene, viđa se u oko 50% slučajeva i pokazala se kao nepovoljan prognostički faktor (38). Lobularno žljezdano tkivo može potpuno atrofirati zbog začepjenja odvodnih kanala



izazvanog prisutnošću karcinoma, a nasuprot tome otočići ostanu dobro očuvani. U 10 % bolesnika s duktalnim karcinomom gušterače može se naći pankreatitis koji često otežava dijagnozu karcinoma (41).

Neinvazivne displastične lezije duktalnog epitela nađu se često u parenhimu gušterače koji se nalazi uz duktalni adenokarcinom. Ove lezije su poznate pod nazivom pankreatična intraepitelna neoplazija (PanIN). National Cancer Institute klasificira PanIN na slijedeći način (45).

A) Normalni nemucinozni niski ili kubični epitel bez displazije

**B) PanIN-1A** Niski mucinozni epitel bez displazije

**C) PanIN-1B** Papilarni mucinozni epitel bez displazije

**D) PanIN-2** Niski ili papilarni mucinozni epitel s blagom do umjerenom displazijom (blaga do umjerena nepravilnost jezgara, hiperkromazija i gubitak polarnosti)

**E) PanIN-3** Niski ili papilarni mucinozni epitel s teškom displazijom (izražena nepravilnost jezgara, hiperkromazija i gubitak polarnosti), često s kribriformnim i intraluminalnim vakuoliziranjem (bujanje nekohezivnih stanica).

Za intraepitelnu neoplaziju gušterače smatra se da progredira od ravnih do papilarnih lezija s rastućim stupnjem displazije i povećanim brojem genetskih promjena povezanih s karcinomom te da predstavlja prekursor duktalnog adenokarcinoma.

Citopatološka dijagnoza postavlja se najčešće na temelju uzoraka dobivenih aspiracijom tankom iglom pomoću endoskopskog ultrazvuka, a uzorke je moguće dobiti i pomoću četkice („brushing cytology”) iako ta tehnika ima nižu osjetljivost (oko 50%) od aspiracije iglom (oko 80%) (43). Uzorak koji se vidi kada je riječ o umjereno do slabo diferenciranom adenokarcinomu su raštrkane celularne nakupine žljezdanog tipa stanica, povećanih, hiperkromatskih jezgara te oskudne do obilne i mucinozne citoplazme. Za razliku od adenokarcinoma, acinarni i neuroendokrini karcinomi pokazuju difuzni, uniformni, celularni uzorak u citološkom razmazu koji je karakterističan za neoplazme oskudne strome (44). Citološko prepoznavanje dobro diferenciranog adenokarcinoma gušterače je zahtjevnije zbog manjih razlika između reaktivnih i neoplastičnih duktalnih stanica te kontaminacije epitelnim stanicama gastrointestinalnog trakta tijekom uzimanja biopsije. Kriteriji za citološku dijagnozu dobro diferenciranog duktalnog adenokarcinoma gušterače su nepravilni

razmaci između stanica u kohezivnim grupama stanica, anizonukleoza s razlikom u veličini od 4 puta u jednoj grupi, neravnomjerno raspoređen kromatin te nepravilne membrane jezgara (45).

#### **1.5.4. TNM STUPNJEVANJE TUMORA**

TNM kategorije karcinoma egzokrine gušterače određuju se prema klasifikaciji izdanoj od strane Međunarodne organizacije za borbu protiv raka (UICC). Tijek i ishod za bolesnike nakon resekcije karcinoma primarno su određeni anatomskom proširenošću bolesti definiranom prema TNM stadiju. (38) Prema UICC konvenciji „T“ se odnosi na primarni tumor koji nije bio prethodno tretiran. Simbol „p“ se odnosi na patološku TNM klasifikaciju, za razliku od kliničke klasifikacije i temelji se na makroskopskom i mikroskopskom pregledu. pT zahtjeva resekciju primarnog tumora ili biopsiju adekvatnog uzorka da se evaluiira najveća pT kategorija, pN zahtjeva uklanjanje dovoljno limfnih čvorova da se ustanovi metastaza, a pM pretpostavlja mikroskopski pregled udaljenih lezija. Kliničku klasifikaciju (cTNM) obično postavlja kliničar tijekom inicijalnog pregleda bolesnika prije tretmana ili kad patološka klasifikacija nije moguća.

Patološki stadij se obično postavlja nakon kirurškog odstranjenja primarnog tumora i ovisi o patološkoj dokumentaciji anatomske proširenosti bolesti bez obzira da li je primarni tumor kompletno odstranjen ili nije.

Primarni tumor

**TX** Primarni tumor se ne može odrediti

**T0** Nema znakova primarnog tumora

**Tis** Karcinom in situ

**T1** Tumor ograničen na gušteraču, 2 cm ili manje u najvećem promjeru

**T2** Tumor ograničen na gušteraču, veći od 2 cm u najvećem promjeru

**T3** Tumor se širi izvan gušterače, u bilo koju od sljedećih struktura: dvanaesnik, žučni vod, perigušteračno tkivo

**T4** Tumor se direktno širi u bilo koju od sljedećih struktura: želudac, slezena, debelo crijevo i okolne velike krvne žile (neresektabilni primarni tumor)

Ukoliko se u gušterači nalazi više od jednog tumora, tumor s najvećom T kategorijom treba klasificirati prema pT definiciji, a multiplost („m“) ili ukupan broj simultanih multiplih tumora navodi se u zagradi nakon T kategorije primarnog tumora te se to odnosi samo na makroskopski prepoznatljive, sinhrono primarne karcinome, a ne na pojedinačni, makroskopski detektiran tumor s više odvojenih mikroskopskih žarišta (46).

Multipli sinhroni karcinomi gušterače mogu biti:

- Multipli neinvazivni tumori
- Multipli invazivni tumori
- Multipli invazivni tumori s karcinomom in situ

Veličina tumora ima neovisno prognostičko značenje (47). Za T3, širenje izvan gušterače može uključivati invaziju mekih tkiva uz gušteraču, bilijarni sustav izvan gušterače i/ili duodenum (uključujući Vaterovu ampulu). Perigušteračno tkivo uključuje okolno retroperitonealno masno tkivo, (retroperitonealno meko tkivo), mezenterij (masno tkivo mezenterija), mezokolon, veliki i mali omentum i peritoneum. Invazija portalne vene je neovisan prognostički čimbenik u smislu nepovoljnog kliničkog tijeka (48).

Regionalni limfni čvorovi (N)

**NX** Regionalni limfni čvorovi se ne mogu odrediti

**N0** Nema metastaza u regionalnim limfnim čvorovima

**N1** Metastaze u regionalnim limfnim čvorovima

Nalaz metastaza u limfnim čvorovima ima nezavisno prognostičko značenje i predstavlja nepovoljan prognostički faktor (38,49).

### **1.5.5. ŠIRENJE I METASTAZE**

Duktalni karcinom gušterače metastastazira u regionalne limfne čvorove. Karcinomi glave gušterače najčešće metastaziraju u limfne čvorove oko zajedničke hepatične arterije, hepatoduodenalnog ligamenta, gornje mezenterične arterije, paraaortalne i prednje pankreatikoduodenalne limfne čvorove (50). Cubilla i sur. su opisali da se u trećine bolesnika s karcinomom gušterače nađu metastaze u limfnim čvorovima koji se ne odstranjuju Whippleovom operacijom. Neke od tih metastaza nađu se već rano u tijeku bolesti (51). Mikroskopske metastaze mogu se dokazati u 75% lokaliziranih karcinoma gušterače (T1 ili T2 tumori) (52). Metastaze se često nađu i u jetri, po peritoneumu, plućima, nadbubrežnoj žlijezdi, udaljenim limfnim čvorovima, koži i centralnom živčanom sustavu (53).

### 1.5.6. HISTOKEMIJSKE I IMUNOHISTOKEMIJSKE OSOBINE

Do sada nije pronađen niti jedan imunohistokemijski biljeg kojim bi se sa sigurnošću mogao razlikovati duktalni adenokarcinom gušterače od reaktivno promijenjenih žlijezda niti od ekstrapankreatičnih adenokarcinoma koji stvaraju mucin kao što je karcinom žučnih kanala, no određeni imunohistokemijski biljezi mogu biti korisni (54). Duktalni adenokarcinomi gušterače imunohistokemijski su pozitivni na iste tipove keratina kao i normalni epitel gušteračnih kanalića. Pozitivni su keratini jednostavnog epitela, npr 7, 8, 18, 19 (slično normalnom epitelu kanalića) te 15/16, 17 i 20 koji se također mogu dokazati, dok se rjeđe nađe pozitivitet na keratin 5/6, 10 i 13 (55). Reaktivnost na EMA (epithelial membrane antigen) je uvijek prisutna. Keratin 20 se rjeđe nađe u karcinomima gušterače nego u adenokarcinomima ampule, ali razlika nije dijagnostički vrijedna (56).

Većina duktalnih karcinoma gušterače pozitivna je na mucine želučanog ili intestinalnog tipa, MUC1, MUC3, MUC4, MUC5AC, dok je MUC 2 negativan (60,61). Glikoproteinski tumorski markeri kao CEA, B72.3, CA125 i Ca19-9 su također pozitivni, a neki od njih reagiraju i s normalnim epitelom kanalića gušterače, osobito u kroničnom pankreatitisu (59,60). Duktalni karcinomi su negativni na vimentin i neuroendokrine markere kao što su kromogranin A i sinaptofizin, iako mogu sadržavati raštrkane ne-neoplastične neuroendokrine stanice koje su u bliskom kontaktu s tumorskim stanicama, osobito u dobro diferenciranim adenokarcinomima (61,62). Također su negativni na egzokrine enzime gušterače kao tripsin, kimotripsin i lipaza, dok je p53 pozitivan u većini slučajeva (63).

Među faktorima rasta i adhezijskim molekulama koje su pojačano izražene u adenokarcinomima gušterače treba spomenuti epidermalni faktor rasta i njegov receptor, transformirajući faktor rasta  $\alpha$  i  $\beta$  te vaskularni endotelni faktor rasta i njegove receptore, a od novijih biljega pozitivni su mezotelin, klaudin 4 i 18, annexin A8, ADAM9 i drugi (64,65).

### 1.5.7. DIFERENCIJALNA DIJAGNOZA

Najznačajnija diferencijalna dijagnoza duktalnog adenokarcinoma gušterače je kronični pankreatitis (66,67). Makroskopski, kronični pankreatitis etilične ili opstruktivne etiologije obično zahvaća gušteraču u većem opsegu i ravnomjernije nego karcinom. Kanalići mogu biti prošireni uz nalaz litijaze, a tekstura žlijezde je više gumasta nego u karcinomu (20).

Autoimuni pankreatitis je iznimka tim pravilima te može klinički i makroskopski oponašati karcinom. Mikroskopski ga karakterizira gusta upala s brojnim plazma stanicama oko kanalića gušterače, celularna vezivna stroma storiformnog izgleda i obliterativni venulitis. Povećan broj plazma stanica koje izražavaju IgG4 (>10-50 stanica na jednom vidnom polju velikog povećanja) je tipičan za autoimuni pankreatitis kao i povišen IgG4 u serumu (68,69).

Adenokarcinom gušterače se mikroskopski razlikuje od reaktivnih promjena prema smještaju i arhitekturi žlijezda te prema citološkim karakteristikama. Kanalni sustav normalne gušterače ima lobularnu arhitekturu koja ostaje održana i u kroničnom pankreatitisu u kojem se mikroskopski vide nakupine manjih kanalića i atrofičnih acinusa koji okružuju centralni dilatirani kanalić. Nasuprot tome, mikroskopska slika adenokarcinoma pokazuje nepravilno razmještene žlijezde i gubitak lobularnosti koja je prethodno spomenuta. Vrlo sugestivni znak koji upućuje na karcinom je smještaj žljezdolikih struktura u mišićnom sloju ili podsluznici duodenuma ili uz mišićni sloj krvne žile (70). Jaka atrofija tkiva gušterače može dovesti do mikroskopski prisutnog bliskog odnosa normalnih kanalića i krvnih žila, ali to se vidi samo u ekstremnim slučajevima atrofije žlijezde (71). Perineuralna invazija je gotovo siguran znak karcinoma jer se izuzetno rijetko benigne žlijezde nalaze unutar perineuriuma (54). Također, u prilog karcinoma govore i pojedinačne žljezdolike strukture koje su u direktnom kontaktu s adipocitima okolnog masnog tkiva bez bliske smještene vezivne strome te žljezdolike strukture nepravilnih obrisa, necjelovite strukture kojima nedostaje epitel te one s luminalnom nekrozom (66). Varijacija u veličini jezgara, omjer najmanje i najveće minimalno 1:4, unutar epitela jedne žlijezde govori u prilog atipiji, kao i prominentne jezgrice te mitoze, osobito atipične (54). Adenokarcinom je okružen dezmoplastičnom vezivnom stromom za razliku od obično guste i hijalinizirane vezivne strome koja se nalazi u kroničnom pankreatitisu (20).

### 1.5.8. MOLEKULARNO GENETSKE OSOBINE

Kras je najčešće mutirani onkogen u duktalnom adenokarcinomu gušterače s mutacijom u specifičnoj hot spot regiji u više od 90% karcinoma (72). Kras kodira malu GTP-azu koja sudjeluje u staničnoj signalizaciji nakon reakcija receptora za faktore rasta. Rijetke somatske mutacije nađene su i u drugim signalnim putevima kao što je BRAF (73). U karcinomu gušterače je promijenjeno i nekoliko tumor supresorskih gena, od kojih najčešće p16/CDKN2A koji kodira protein s važnom funkcijom u staničnom ciklusu, a mutacija se očituje gubitkom funkcije u više od 90% karcinoma gušterače (74,75). Somatske mutacije u p53 genu nađu se u oko 75% duktalnih adenokarcinoma (76). Pankreatične intraepitelne lezije postepeno dobivaju iste molekularne alteracije kao i duktalni karcinom. Neke alteracije pojavljuju se ranije u procesu nastanka karcinoma dok su druge ograničene na lezije s displazijom visokog gradusa i invazivne lezije (77). Gotovo sve intraepitelne lezije visokog gradusa posjeduju Kras, p16/CDKN2A, GNAS ili BRAF mutaciju dok se mutacije p53 i SMAD4/DPC4 pojavljuju kasnije tijekom tumorigeneze, u displaziji visokog gradusa i u invazivnom karcinomu (78-80). SMAD4/DPC4 („deleted in pancreatic carcinoma”) tumor supresorski gen je inaktiviran u oko 50% adenokarcinoma gušterače, a ima važnu ulogu u signalnom putu transformirajućeg faktora rasta beta (TGF $\beta$ ) gdje zaustavlja proliferaciju epitela (81,82). Mutacija SMAD4 gena često se nalazi još i u kolorektalnom karcinomu, dok je u tumorima drugih organa rijetka. Schwarte-Waldhoff i sur. su pokazali da reekspresija SMAD4 u humanim tumorskim stanicama kolorektalnog karcinoma i karcinoma gušterače učinkovito suprimira rast tumora in vivo u miševa bez dotičnog gena („nude mice”) (83).

### 1.5.9. LIJEČENJE I PROGNOZA

Kirurški zahvat je primarni pristup liječenju karcinoma gušterače, a opseg zahvata ovisi o veličini i smještaju tumora. Anatomska podjela smještaja karcinoma gušterače je slijedeća (34) :

1. Tumori glave gušterače su oni koji se nalaze desno od lijevog ruba gornje mezenterične vene. Uncinatni nastavak je dio glave.
2. Tumori tijela gušterače su oni koji se nalaze između lijevog ruba gornje mezenterične vene i lijevog ruba aorte.
3. Tumori repa gušterače su oni koji se nalaze između lijevog ruba aorte i hilusa slezene.

Zadnjih 5 do 10 godina usvojeni su slikovni protokoli koji omogućuju objektivniju procjenu kriterija resektabilnosti karcinoma. To je dovelo do definicije tzv. „borderline” resektabilnog tumora gušterače što je nova klinička kategorija koja je utjecala na dizajn kliničkih studija (84). Velika promjena u kirurškom pristupu bila je pojava minimalno invazivne pankreatektomije koja se sve više primjenjuje (85). Tumori tijela i repa odstranjuju se distalnom pankreatektomijom, a tumori glave i ampularne regije operacijom po Whippleu ili totalnom pankreatektomijom (86). Najčešće, većina karcinoma je već proširena izvan gušterače u vrijeme operacije te se takvi karcinomi bolje tretiraju palijativnim zahvatima. Neoperabilni karcinomi mogu se tretirati zračenjem i u kombinaciji s kemoterapijom. Adjuvantna terapija uključuje 5-FU (5-fluorouracil) ili gemcitabin (87). Uz kemoterapiju može se dati i adjuvantna kemoradijacija koja je u nekim istraživanjima pokazala dulje preživljenje bolesnika nakon kirurškog odstranjenja karcinoma gušterače (88). U posljednje vrijeme, liječenju uznapredovale bolesti pristupa se davanjem kombinacije kemoterapeutika, a traže se citotoksični lijekovi na osnovi tumorskih biomarkera i strategije kojima bi liječenje karcinoma gušterače postalo personalizirano uz produženo preživljenje i smanjenu toksičnost (84). Razlozi za neoadjuvantnu terapiju su pokušaji ranog suzbijanja mikrometastaza i okultne bolesti, a u primjeni su terapije koje obuhvaćaju 5-FU, paclitaxel i gemcitabin (89-90). Kod bolesnika s lokalno uznapredovalom bolešću koji nisu kandidati za kiruršku resekciju, kemoradijacijska terapija ima važnu ulogu (91).



## 1.7. E-KADHERIN

Kadherini čine veliku skupinu transmembranskih ili s membranom povezanih glikoproteina koji sudjeluju u međustaničnoj adheziji u procesima ovisnim o ionima kalcija. Imaju važnu ulogu u procesu morfogeneze raznih organa (92). Skupina kadherinskih molekula može se podijeliti u pet glavnih podskupina: klasični kadherini koji čine podskupinu I, blisko povezani kadherini skupine II, dezmosomalni kadherini (dezmosolini i dezogleini), protokadherini i razne kadherin povezane molekule. a e-kadherin (93). E-kadherin, tip I kadherina, je transmembranski protein kodiran genom CDH1, važan za međustaničnu adheziju, prepoznavanje i polarnost stanice (94). Ekstracelularna domena e-kadherina može stvarati homofilne veze (s e-kadherinom susjedne stanice) i heterofilne veze (npr. s limfocitima ili specifičnim molekulama bakterija i gljivica) dok se na intracelularnu domenu vežu beta i gamma katenin (95,96). Alfa katenin stvara komplekse s beta ili gamma kateninom i preko sebe ih veže se s aktinskim filamentima te tako zajedno sudjeluju u motilitetu stanica. Potpuni ili djelomični gubitak izraženosti e-kadherina pojavljuje se tijekom progresije brojnih epitelnih tumora prema malignitetu. Različiti mehanizmi njegove inaktivacije u malignim tumorima uključuju mutacije, epigenetsko utišavanje hipermetilacijom promotora i endocitozu. Do endocitoze i degradacije e-kadherina može doći aktivacijom protoonkogeno kao što su Src i EGFR što su pokazali Nagathihalli i sur. u svojoj studiji u kojoj navode da je pojačana aktivnost Src tirozin kinaze česta u adenokarcinomima gušterače gdje regulira funkciju e-kadherina i tako sudjeluje u epitelijalno mezenhimalnoj tranziciji tumorskih stanica, progresiji tumora i invaziji (97). Do degradacije e-kadherina dolazi i djelovanjem matriks metaloproteinaza na njegovu ekstracelularnu domenu (98). Johnson i sur. zaključili su da adenokarcinomi gušterače često imaju pojačano izražen kalikrein 7 koji stvara solubilne fragmente e-kadherina, a oni onda djeluju kao pseudoligandi i interferiraju s veznim mjestima ekstracelularne domene e-kadherina te na taj način sudjeluju u invazivnosti tumora (99). Imunohistokemijske studije su pokazale povezanost smanjene ekspresije e-kadherina sa smanjenom ekspresijom alfa, beta i gamma katenina, te pozitivnim učinkom na razvoj i progresiju tumora (100-102). In vitro istraživanjem nađeno je da smanjena ekspresija e-kadherina ima ulogu u probijanju bazalne membrane i invaziji tumora, a in vivo je pokazano da genetska inaktivacija e-kadherina inducira epitelno-mezenhimalnu tranziciju, pa time i nastanak metastaza (103,104). Pojedine studije pokazuju da potpuni ili djelomični gubitak izraženosti e-kadherina u stanicama karcinoma gušterače statistički značajno smanjuje preživljenje bolesnika (94,105).

## 1.8. GAMMA-KATENIN

Gamma-katenin (plakoglobin) je citoplazmatski protein koji se nalazi u submembranskim plakovima dezmosoma kao i intermedijarnih spojeva. Taj protein stvara kompleks s citoplazmatskom komponentom e-kadherina, homolog je beta-katenina i član obitelji katenina jer sadrži specifično ponavljanje aminokiselina nazvano „armadillo repeat”. Dvije glavne funkcije su mu međustanična adhezija i unutarstanična signalizacija, a povezuje se sa supresivnim djelovanjem na nastanak tumora i metastaza. Mehanizam kojim taj protein obavlja supresivnu ulogu nije u potpunosti poznat. Plakoglobin stvara komplekse s dezmoглеinom u dezmosomima i e-kadherinom u intermedijarnim vezama, dok se dio nalazi u obliku solubilnih molekula u citoplazmi i sudjeluje u staničnoj signalizaciji (106). Iako je homolog beta-katenina ne može u potpunosti zamijeniti njegovu funkciju. Wnt signalni put je glavni mehanizam kojim je regulirana razina gamma-katenina u citoplazmi uz mogućnost njegove dislokacije u jezgru stanice. Kao strukturna molekula intermedijarnih spojeva i dezmosoma pretpostavlja se da ima važnu ulogu u održavanju integriteta epitelnog tkiva. Dvije studije opisuju da bi smanjena ekspresija gamma-katenina mogla biti uključena u progresiju tumora i razvoj metastaza (100,107). Većina studija govori u prilog tumor supresorskog učinka gamma-katenina kao u radu Charpentier i sur. gdje je ekspresija plakoglobina u bazalnim stanicama epidermisa transgeničnih miševa rezultirala smanjenom proliferacijom epidermalnih stanica i stanica dlačnih folikula te prijevremenom apoptozom (108). Nekoliko studija govori i u prilog onkogene aktivnosti gamma-katenina iako dokazi ukazuju na moguću indirektnu onkogenu aktivnost preko modulacije razine beta-katenina kao u studiji Pan i sur. koji su pokazali da ekspresija gamma-katenina u karcinomskim stanicama kolona, koje imaju izražen i mutirani beta-katenin koji se ne može razgraditi, rezultiraju invazijom i migracijom tumorskih stanica (109). Ipak, uz brojnije dokaze o tumor supresorskoj aktivnosti gamma-katenina pojavile su se i studije koje ukazuju na njegovu ulogu u supresiji nastanka tumorskih metastaza kao npr. u kulturi stanica karcinoma mokraćnog mjehura gdje je ekspresija gamma-katenina smanjila formiranje kolonija i rast tumorskih stanica (110). Također, gamma-katenin negativna kultura keratinocita pokazivala je manju adherenciju stanica i njihovu veću migratornu aktivnost (111).

## 1.9. NEDD9

NEDD9/HEF-1/CAS-L protein je produkt istoimenog gena koji je prvi puta parcijalno sekvencioniran 1992. godine u istraživanju Kumara i suradnika koji su istraživali cDNA za gene predominantno izražene u ranom embrionalnom stadiju razvoja mozga. NEDD9 je pretežno bio izražen u embrionalnom mozgu, ali ne i u adultnom. Tek 1996. godine, nepovezano s parcijalnim sekvencioniranjem prije četiri godine, istovremeno su ga u cijelosti sekvencionirali Law i suradnici istražujući gene koji potiču filamentozno pupanje kvasca i nazvali ga HEF-1 te Minegishi i suradnici istražujući gen prisutan u T limfocitima pa su ga sukladno svom istraživanju nazvali Cas-L. Sva tri imena su sada u službenoj uporabi (112,113).

NEDD9 je centralni regulatorni protein koji ima domene za interakcije s brojnim drugim proteinima s kojima sudjeluje u adheziji i migraciji stanica. Molekularna težina mu iznosi 105 odnosno 115 kDa, ovisno o fosforilacijskom statusu. Kontrola fosforilacije je ključna komponenta u regulaciji NEDD9 proteina. Inače, on je izrazito fosforilirani protein čiji je fosforilacijski status pod utjecajem aktinskog citoskeleta. Naime, lijekovi koji narušavaju staničnu strukturu aktinskih filamenata uzrokuju defosforilaciju p115 NEDD9 u p105 NEDD9 (114). U kulturi stanica koje su u fazi mirovanja razine endogenog NEDD9 su niske, no ulaskom stanice u stanični ciklus razine NEDD9 proteina brzo rastu te su najveće u G2/M fazi ciklusa (115). Smatra se da NEDD9 ima značajnu ulogu u proliferaciji i pokretljivosti stanica te invaziji (promovira rast i nastanak metastaza). Nedavno je identificiran kao prometastatska molekula u nekim solidnim tumorima. Pojačana ekspresija tog proteina povezuje se s invazivnim adenokarcinomom dojke, a čini se da ima ulogu i u migraciji i invaziji stanica glioblastoma (116). Najnovija velika studija na modelu miša ukazuje na povezanost pojačane ekspresije NEDD-9 proteina i metastatske aktivnosti melanoma (117). U tom smislu, nađeno je da njegova pojačana ekspresija negativno djeluje na ekspresiju e-kadherina i tako pozitivno utječe na epitelno-mezehimalnu tranziciju tumorskih stanica (118). Međutim, agresivni tumori koji pokazuju pojačanu ekspresiju NEDD9, također pokazuju već prethodno stečene mutacije poput Ras aktivacije, inhibicije p16, translokacije BCR-ABL ili transformacije s HTLV-1 (116,117,119). Takve inicijalne promjene djeluju kao supresori aktivacije apoptoze i inaktivatori kontrolnih točaka u procesu dijeljenja stanica te tako omogućavaju tumorima da nesmetano koriste svoje proinvazivne potencijale koji su također povezani s pojačanom ekspresijom NEDD9. Tang i suradnici su u svom istraživanju na kulturi vaskularnih endotelih stanica pluća pokazali da je NEDD9 jedna

od efektivnih molekula koja sudjeluje u Pyk2 reguliranoj angiogenezi. Budući da je učinkovita angiogeneza ključna za napredovanje tumora, ova studija pokazuje kako je regulacija NEDD9 putem Pyk2 tirozin kinaznog puta važna za migraciju i morfogenezu pulmonarnih vaskularnih endotelih stanica, tj. za pulmonarnu vensku i arterijsku angiogenezu (120).

Mahendra KS. i sur, u svom preglednom članku, predlažu NEDD9 kao molekulu koja ima centralnu ulogu u koordinaciji stanične migracije, apoptoze, staničnog ciklusa i drugih signalnih procesa (121).

## **2. HIPOTEZA**

Hipoteza ovog istraživanja je da adenokarcinomi gušterače pokazuju pojačanu izraženost NEDD9 u odnosu na normalne stanice duktusa gušterače, dok je izraženost gamma-ksenina i e-kadherina smanjena u stanicama karcinoma u odnosu na normalno tkivo.

### **3. CILJEVI ISTRAŽIVANJA**

Na temelju postavljene hipoteze ciljevi istraživanja su:

1. Analizirati i usporediti povezanost izraženosti NEDD9 i gamma-ksenina u adenokarcinomima gušterače.
2. Analizirati i usporediti povezanost izraženosti e-kadherina i gamma-ksenina u adenokarcinomima gušterače.
3. Analizirati i usporediti povezanost izraženosti NEDD9 i e-kadherina u adenokarcinomima gušterače.
4. Analizirati i usporediti ostale prognostički značajne faktore karcinoma gušterače (spol, dob, gradus i stupanj tumora, status limfnih čvorova) s izraženošću NEDD-9, gamma-ksenina i e-kadherina.

## **4. BOLESNICI I METODE**

### **4.1. BOLESNICI**

Ovo istraživanje je retrospektivnog karaktera. Uzorci gušterače s karcinomom predstavljaju arhivski materijal dobiven nakon totalne ili parcijalne pankreatektomije i histološki potvrđene dijagnoze dukalnog adenokarcinoma gušterače na Kliničkom zavodu za patologiju „Ljudevit Jurak” KBC „Sestre milosrdnice” u Zagrebu.

Analizirano je:

- 61 uzorak dukalnog adenokarcinoma gušterače
- 61 uzorak normalnog tkiva gušterače

Korišteni su uzorci bolesnika s dijagnozom dukalnog adenokarcinoma gušterače kod kojih je napravljena parcijalna ili totalna pankreatektomija između 1. siječnja 2000. i 31. prosinca 2012.

Podaci o preživljenju bolesnika dobiveni su od Odsjeka za zloćudne bolesti s registrom za rak Hrvatskog zavoda za javno zdravstvo.

### **4.2. METODE**

Materijal je obrađen standardnom histološkom metodom koja uključuje fiksaciju tkiva u 10% puferiranom formalinu i uklapanje u parafinske blokove, rezanje na debljinu 5  $\mu\text{m}$ , deparafiniziranje i bojenje standardnom metodom hemalaun eozin (HE).

#### 4.2.1. IMUNOHISTOKEMIJSKA ANALIZA

Za imunohistokemijsku analizu korištena su primarna monoklonalna protutijela NEDD9 (sab 4200376, razrjeđenje 1:200, R Sigma), gamma-katenin (ab 15153, razrjeđenje 1:100, R Sigma) te e-kadherin (Clone NCH-38, razrjeđenje 1:50, Dako).

Imunohistokemijska analiza za navedena protutijela učinjena je EnVision FLEX-PTL metodom kao vizualizacijskim sistemom na Dako Autostainer automatiziranom stroju za imunohistokemijsko bojenje.

Kao pozitivne kontrole korišteni su: za NEDD9 – tkivo duktalnog karcinoma dojke (citoplazmatska reakcija), za e-kadherin – tkivo duktalnog karcinoma dojke (membranska reakcija), za gamma-katenin – tkivo duktalnog karcinoma dojke (membranska reakcija).

Imunohistokemijska reakcija na NEDD9 i gamma-katenin određena je semikvantitativno (prema Kim i sur.) kako slijedi: (117)

**0** - bez pozitivne reakcije ili slaba citoplazmatska reakcija u manje od 25% stanica.

**1+** - slaba citoplazmatska reakcija u više od 25% stanica ili umjerena reakcija u manje od 25% stanica

**2+** - umjereno jaka citoplazmatska reakcija u više od 25% stanica, ali bez intenzivnog bojenja u pojedinačnim stanicama

**3+** - jaka citoplazmatska reakcija u više od 25% stanica

Imunohistokemijska reakcija na e-kadherin određena je semikvantitativno (prema Hong i sur.) kako slijedi: (94)

**0** - nema reakcije ili membranska reakcija u manje od 5% tumorskih stanica

**1+** - slaba membranska reakcija u 5% ili više tumorskih stanica (reakcija je slabija nego u normalnim duktalnim i acinarnim stanicama)

**2+** - jaka membranska reakcija u 5% ili više tumorskih stanica (reakcija je podjednako intenziteta kao i u normalnim duktalnim i acinarnim stanicama).



U tumorima s pozitivnom membranskom reakcijom ekspresija e-kadherina smatrana je:

**Očuvanom** - ako je membranska reakcija prisutna u 100% tumorskih stanica pregledanog uzorka

**Fokalno izgubljenom** - ako je membranska reakcija prisutna u 51-99% tumorskih stanica pregledanog uzorka.

**Difuzno izgubljenom** - ako je membranska reakcija prisutna u 6-50% tumorskih stanica pregledanog uzorka.

**Nema ekspresije** – ako je membranska reakcija prisutna u manje od 5% pozitivnih tumorskih stanica pregledanog uzorka.

Područje najjače reakcije određeno je pregledavanjem cijelog uzorka na malom povećanju (x40). Ekspresija protutijela analizirana je na cijeloj površini uzorka pod velikim povećanjem (x400).

### 4.3. STATISTIČKA OBRADA PODATAKA

Podaci su prikazani tablično i grafički. Kategorijske i nominalne vrijednosti su prikazane kroz odgovarajuće frekvencije i udjele, dok su se kvantitativne vrijednosti prikazale kroz medijane i interkvartilne raspone. Kolmogorov-Smirnovljevim testom analizirana je raspodjela kvantitativnih podataka te su se shodno dobivenim podacima primijenili odgovarajući neparametrijski testovi. Usporedbe između pojedinih kategorijskih i nominalnih vrijednosti u odnosu na ekspresiju NEDD-9, gamma-katenina i e-kadherina analizirane su hi kvadrat testom. Povezanost prognostički značajnih faktora karcinoma gušterače s ekspresijom NEDD-9, gamma-katenina i e-kadherina analizirana je Spearmanovim koeficijentima korelacije. Log rank test i Kaplan-Meierove krivulje preživljenja korištene su u analizi preživljenja obzirom na ekspresiju NEDD-9, gamma-katenina i e-kadherina. Sve P vrijednosti manje od 0,05 su smatrane značajnima. U analizi se koristila statistička podrška IBM SPSS Statistics, verzija 21.0 ([www.spss.com](http://www.spss.com)).

## 5. REZULTATI

U istraživanju je analiziran 61 uzorak tkiva adenokarcinoma gušterače i 61 uzorak normalnog tkiva gušterače. U ispitivanje je uključena 31 žena (50,8%) te 30 muškaraca (49,2%). Medijan dobi (interkvartilni raspon) bio je 62,0 (56,0-67,8) godina, a za jednog bolesnika dob nije bila poznata. Bolesnici su praćeni u razdoblju od 1 do 139 mjeseci. Medijan dužine praćenja bio je 12,4 (4,6-19,3) mjeseca. Najveći broj bolesnika (70,5%) dijagnosticiran je u stadiju kada je tumor već bio proširen izvan gušterače, njih 17 (27,8%) dijagnosticirano je i operirano dok je tumor još bio ograničen na gušteraču, 6 (9,8%) bolesnika imalo je tumor manji od 2 cm (T1) i 11 (18%) bolesnika imalo je tumor veći od 2 cm (T2). Samo jedan bolesnik (1,6%) dijagnosticiran je u stadiju proširene bolesti tj. neresektabilnog tumora (T4). Od ukupnog broja bolesnika u ovoj studiji, 56 je imalo resecirane regionalne limfne čvorove. Broj reseciranih limfnih čvorova bio je od 1 do 34 s medijanom 7 (4,25-12). Od bolesnika s reseciranim limfnim čvorovima njih 29 (51,8%) imalo je pozitivne limfne čvorove. Maksimalan broj pozitivnih limfnih čvorova kod jednog bolesnika bio je 6, a udio pozitivnih limfnih čvorova po bolesniku kretao se od 30,23% do 100%. Diferenciranost primarnog tumora je najčešće bila umjerena u 36 (59%) uzoraka, a slaba i dobra u 13 (21,3%) i 12 (19,7%) uzoraka.

Opisna statistika pojedinih kliničkih kategorijskih i kvantitativnih varijabli na cjelokupnom uzorku prikazana je u tablici 2 i 3.

Tablica 2. Opisna statistika pojedinih kliničkih kategorijskih varijabli.

		N	%
Spol	Muški	30	49,2%
	Ženski	31	50,8%
Smrt	Ne	7	11,9%
	Da	52	88,1%
T	1	6	9,8%
	2	11	18,0%
	3	43	70,5%
	4	1	1,6%
N	0	27	48,2%
	1	29	51,8%
M	1	3	100,0%
Gradus	1	12	19,7%
	2	36	59,0%
	3	13	21,3%

Tablica 3. Opisna statistika pojedinih kliničkih kvantitativnih varijabli.

	N	Aritmetička sredina	SD	Min	Max	Centile		
						25.	Medijan	75.
Dob (godine)	60	61,78	9,05	32	78	56,00	62,00	67,75
Dužina praćenja (mjeseci)	61	20,07	27,69	1	139	4,63	12,40	19,29
Veličina Tm (cm)	61	4,34	2,23	1,5	10,0	2,75	3,50	5,75
Broj limfnih čvorova (uk)	56	9,04	7,13	1	34	4,25	7,00	12,00
Broj pozitivnih limfnih čvorova	29	1,32	1,73	1	6	0,00	1,00	2,00
Udio pozitivnih limfnih čvorova (%)	29	20,95%	30,23%	0,00%	100,00%	0,00%	7,20%	27,08%

Analizom imunohistokemijske izraženosti e-kadherina, kod koje je u obzir uzet intenzitet i očuvanost reakcije, u gušterači je nađena potpuna očuvanost i jaki intenzitet reakcije u svim analiziranim uzorcima dok je u tumoru većina uzoraka pokazivala slabu (45 uzoraka, 73,8%) i fokalno izgubljenju (28 uzoraka, 45,9%) reakciju. Slabi intenzitet izraženosti e-kadherina češće je nađen u muškaraca (27 uzoraka, 60,0%), a jaki intenzitet je češće nađen kod žena (13 uzoraka, 81,3%).

Imunohistokemijska izraženost e-kadherina u tumoru i gušterači prikazana je u tablici 4.

Tablica 4. Izraženost e-kadherina u karcinomu i gušterači.

E-KADHERIN		Karcinom	Gušterača
Intenzitet	1	(45) 73,8%	(0) 0,0%
	2	(16) 26,2%	(61) 100,0%
Očuvanost reakcije	1	(12) 19,7%	(0) 0,0%
	2	(28) 45,9%	(0) 0,0%
	3	(21) 34,4%	(61) 100,0%

Intenzitet: 1 <5% slabi

2 <5% jaki

Očuvanost reakcije: 1 difuzno izgubljena

2 fokalno izgubljena

3 očuvana

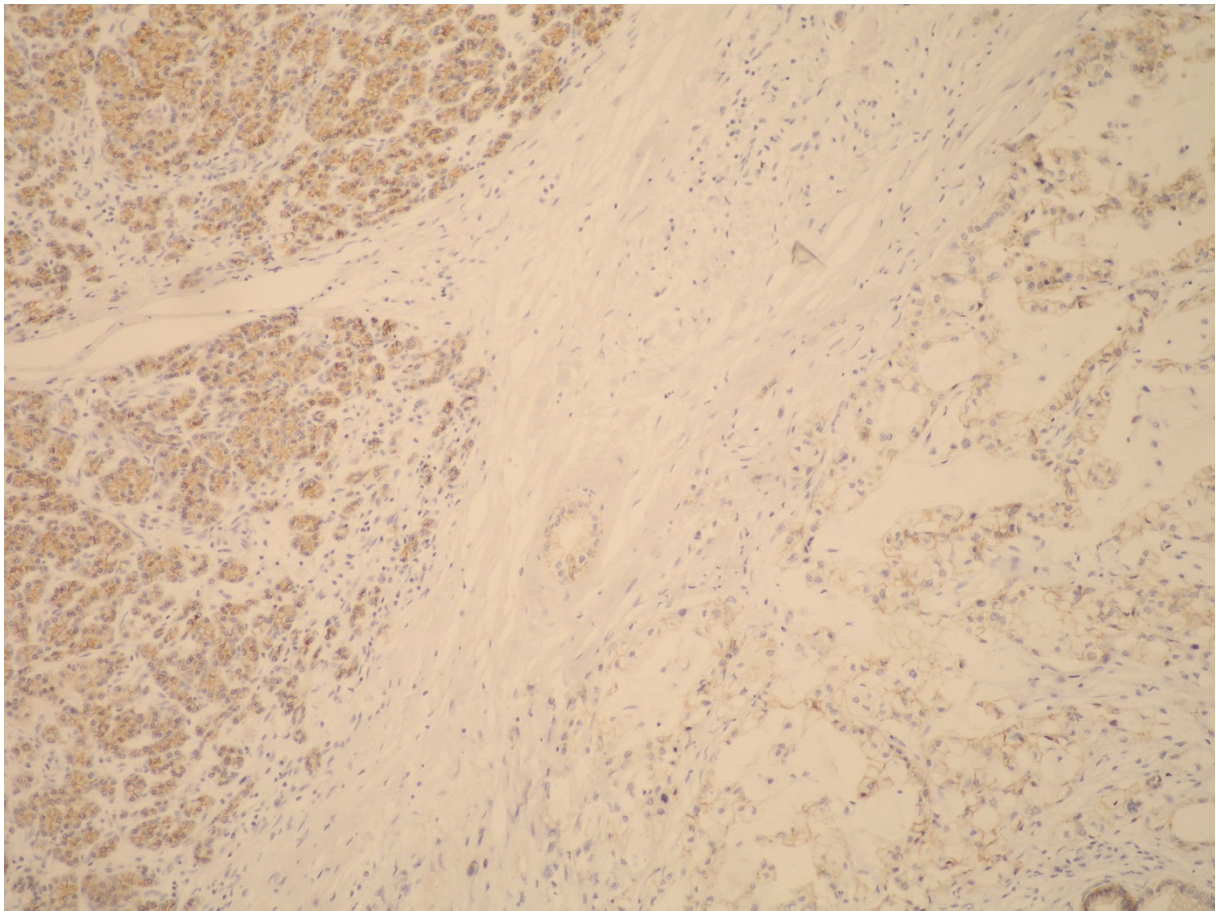
U uzorcima sa slabim intenzitetom izraženosti e-kadherina, statistički je značajno češći bio umjereni i visoki gradus karcinoma u 28 (62,2%) i 12 uzoraka (26,7%), dok je u uzorcima s jakim intenzitetom izraženosti statistički značajno češći bio niski i umjereni gradus karcinoma u 7 (43,8%) i 8 uzoraka (50,0%). Kod uzoraka koji su pokazivali slabiju reakciju na e-kadherin, ona je statistički značajno češće ( $p < 0,001$ ) bila difuzno (11 uzoraka, 24,4%) i fokalno izgubljena (26 uzoraka, 57,8%), a u uzorcima koji su pokazivali jaku reakciju ona je istovremeno češće bila očuvana (13 uzoraka, 81,3%).

Analizom uzoraka karcinoma gušterače nađena je statistički značajna povezanost intenziteta imunohistokemijske izraženosti e-kadherina s gamma-kateninom ( $p < 0,05$ ) gdje je u uzorcima s jakim intenzitetom bojenja na e-kadherin, gamma-katenin pokazivao jaku reakciju u 16 uzoraka (100,0%), a u uzorcima sa slabim intenzitetom reakcije na e-kadherin, gamma-katenin je pokazivao umjereno jaku (16 uzoraka, 35,6%) i jaku reakciju (28 uzoraka, 62,2%).

Izraženost NEDD9 u karcinomu gušterače je bila umjereno jaka i jaka u podjednakom omjeru, neovisno da li je izraženost e-kadherina u karcinomu bila slaba (11 uzoraka, 24,4% i 34 uzorka, 75,6%) ili jaka (2 uzorka, 12,5% i 14 uzoraka, 87,5%).

Usporedba prognostičkih faktora karcinoma gušterače s ekspresijom e-kadherina u tumoru prikazana je u tablici 5.

Na slici 1 prikazana je imunohistokemijska izraženost e-kadherina u normalnom tkivu gušterače i adenokarcinomu.



Slika 1. Imunohistokemijska izraženost e-kadherina u normalnom tkivu gušterače (lijevo) i adenokarcinomu (desno) gdje se vidi manji intenzitet bojenja (mikroskopska slika snimljena pod vidnim povećanjem 100X).

Tablica 5. Usporedba prognostičkih faktora karcinoma gušterače s ekspresijom e-kadherina u tumoru.

		E-kadherin u karcinomu			
		<5% (slab intenzitet)		>5% (jak intenzitet)	
		N	%	N	%
Spol*	Muški	27	60,0%	3	18,8%
	Ženski	18	40,0%	13	81,3%
Smrt*	Ne	3	6,8%	4	26,7%
	Da	41	93,2%	11	73,3%
T	1	4	8,9%	2	12,5%
	2	8	17,8%	3	18,8%
	3	32	71,1%	11	68,8%
	4	1	2,2%	0	0,0%
N	0	19	47,5%	8	50,0%
	1	21	52,5%	8	50,0%
M	1	3	100,0%	0	0,0%
Gradus*	1	5	11,1%	7	43,8%
	2	28	62,2%	8	50,0%
	3	12	26,7%	1	6,3%
Očuvanost reakcije e-kadherina u karcinomu**	Difuzno izgubljena reakcija	11	24,4%	1	6,3%
	Fokalno izgubljena reakcija	26	57,8%	2	12,5%
	Očuvana reakcija	8	17,8%	13	81,3%
gamma-katenin u karcinomu*	Slaba citoplazmatska reakcija	1	2,2%	0	0,0%
	Umjereno jaka citoplazmatska reakcija	16	35,6%	0	0,0%
	Jaka citoplazmatska reakcija	28	62,2%	16	100,0%
NEDD9 u karcinomu	Slaba citoplazmatska reakcija	0	0,0%	0	0,0%
	Umjereno jaka citoplazmatska reakcija	11	24,4%	2	12,5%
	Jaka citoplazmatska reakcija	34	75,6%	14	87,5%

\*X<sup>2</sup> test; P<0,05; \*\*X<sup>2</sup> test; P<0,001



Analizom imunohistokemijske izraženosti gamma-katenina u gušterači je nađena jaka reakcija u 98,4% (60) uzoraka, a umjereno jaka u 1,6%(1), dok je u karcinomu jaku citoplazmatsku reakciju pokazivalo 72,1% (44), umjereno jaku 26,2% (16), a slabu 1,6% (1) uzoraka.

Imunohistokemijska izraženost gamma-katenina u karcinomu i parenhimu gušterače prikazana je u tablici 6.

Tablica 6. Izraženost gamma-katenina u karcinomu i parenhimu gušterače.

GAMMA-KATENIN	Karcinom	Gušterača
Slaba reakcija	(1) 1,6%	0,0%
Umjerena reakcija	(16) 26,2%	(1) 1,6%
Jaka reakcija	(44) 72,1%	(60) 98,4%

Uzorci karcinoma gušterače s jakom imunohistokemijskom reakcijom na gamma-katenin ujedno su pokazivali statistički značajno češće očuvanu reakciju na e-kadherin u 45,5% (20) uzoraka te fokalno izgublenu reakciju u 36,4% (16) uzoraka, dok su uzorci karcinoma s umjereno jakom reakcijom na gamma-katenin češće pokazivali fokalno izgublenu (12 uzoraka, 75,0%) i difuzno izgublenu reakciju (3 uzorka, 18,8%) na e-kadherin. Stupanj izraženosti gamma-katenina u karcinomu nije pokazivao statistički značajnu povezanost sa spolom, stupnjem i gradusom karcinoma kao ni s preživljenjem bolesnika.

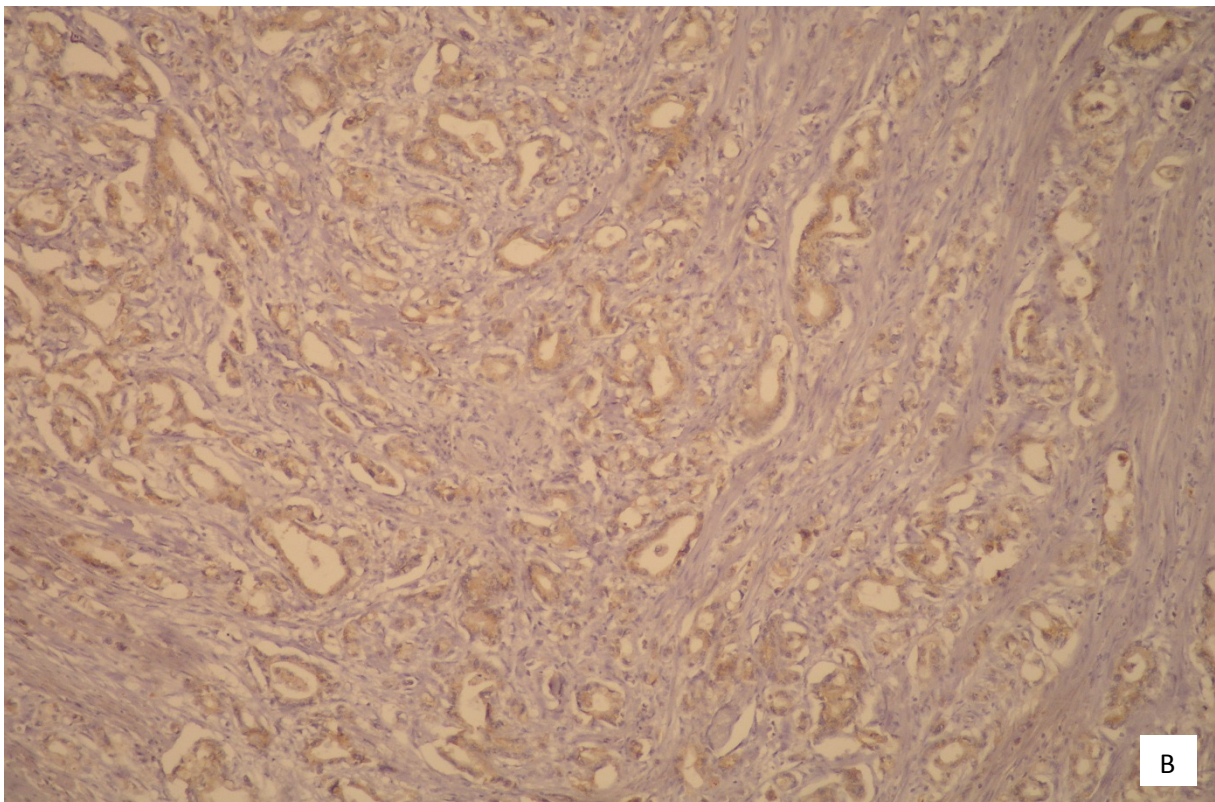
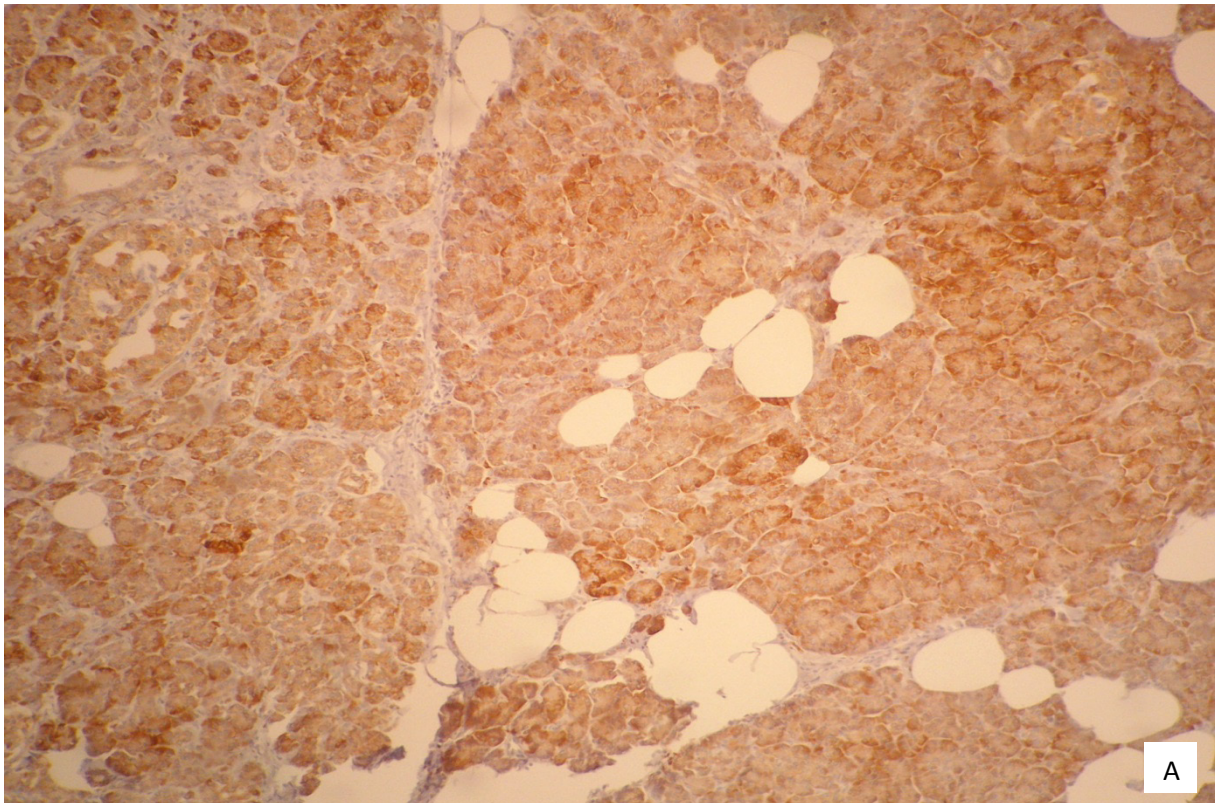
Usporedba prognostičkih faktora karcinoma gušterače s ekspresijom gamma-katenina u tumoru prikazana je u tablici 7.

Na slici 2 prikazana je imunohistokemijska izraženost gamma-katenina u normalnom tkivu gušterače i u adenokarcinomu.

Tablica 7. Usporedba prognostičkih faktora karcinoma gušterače s ekspresijom gamma-katenina u karcinomu.

		gamma-katenin u karcinomu					
		Slaba citoplazmatska reakcija		Umjereno jaka citoplazmatska reakcija		Jaka citoplazmatska reakcija	
		N	%	N	%	N	%
Spol	Muški	1	100,0%	10	62,5%	19	43,2%
	Ženski	0	0,0%	6	37,5%	25	56,8%
Smrt	Ne	0	0,0%	3	18,8%	4	9,5%
	Da	1	100,0%	13	81,3%	38	90,5%
T	1	0	0,0%	2	12,5%	4	9,1%
	2	0	0,0%	3	18,8%	8	18,2%
	3	1	100,0%	11	68,8%	31	70,5%
	4	0	0,0%	0	0,0%	1	2,3%
N	0	1	100,0%	6	42,9%	19	48,8%
	1	0	0,0%	8	57,1%	21	51,2%
M	1	0	0,0%	2	100,0%	1	100,0%
Gradus	1	0	0,0%	2	12,5%	10	22,7%
	2	1	100,0%	11	68,8%	24	54,5%
	3	0	0,0%	3	18,8%	10	22,7%
Očuvanost reakcije e-kadherina u karcinomu*	Difuzno izgubljena reakcija	1	100,0%	3	18,8%	8	18,2%
	Fokalno izgubljena reakcija	0	0,0%	12	75,0%	16	36,4%
	Očuvana reakcija	0	0,0%	1	6,3%	20	45,5%

\*X<sup>2</sup> test; P<0,05; Nije bilo uzoraka bez pozitivne reakcije.



Slika 2. Imunohistokemijska izraženost gamma-katenina u normalnom tkivu gušterače (A) gdje je bojenje u svim uzorcima bilo jako i u adenokarcinomu (B) gdje je bojenje većinom bilo reducirano (slika A i B snimljene pod vidnim povećanjem 100X).

Analizom imunohistokemijske izraženosti NEDD9 u gušterači je nađena slaba reakcija u 23,0% (14) uzoraka, umjereno jaka u 31,1% (19), a jaka u 45,9% (28) uzoraka. U karcinomu ni jedan uzorak nije pokazivao slabu reakciju na NEDD9, a njih 21,3% (13) pokazivalo je umjerenu reakciju dok je 78,7% (48) uzoraka pokazivalo jaku imunohistokemijsku reakciju na NEDD9.

Imunohistokemijska izraženost NEDD9 u karcinomu i parenhimu gušterače prikazana je u tablici 8.

Tablica 8. Izraženost NEDD9 u karcinomu i parenhimu gušterače.

NEDD9	Karcinom	Gušterača
Slaba reakcija	0,0%	(14) 23,0%
Umjerena reakcija	(13) 21,3%	(19) 31,1%
Jaka reakcija	(48) 78,7%	(28) 45,9%

Stupanj izraženosti NEDD9 u karcinomu gušterače nije pokazivao statistički značajnu povezanost sa spolom, stupnjem i gradusom karcinoma kao ni s preživljenjem bolesnika niti s izraženošću e-kadherina i gamma-katenina u karcinomu.

Usporedba prognostičkih faktora karcinoma gušterače s ekspresijom NEDD9 u karcinomu prikazana je u tablici 9.

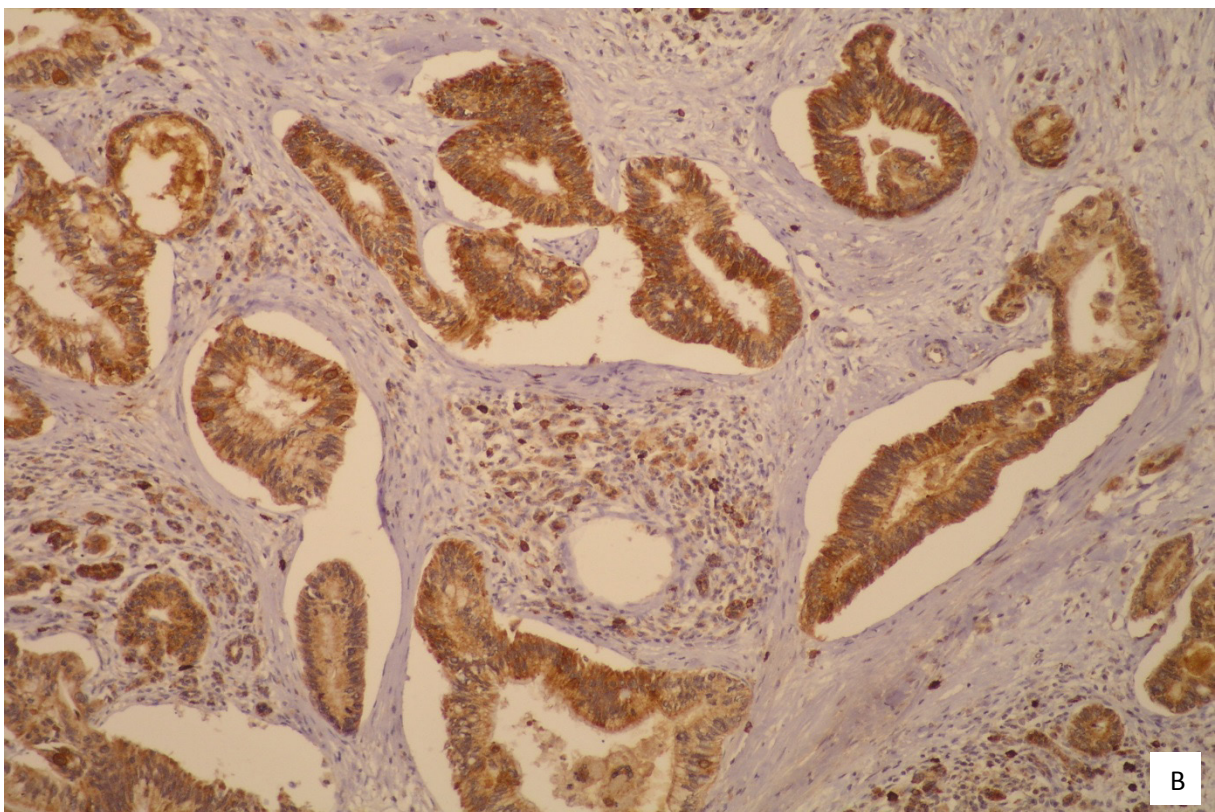
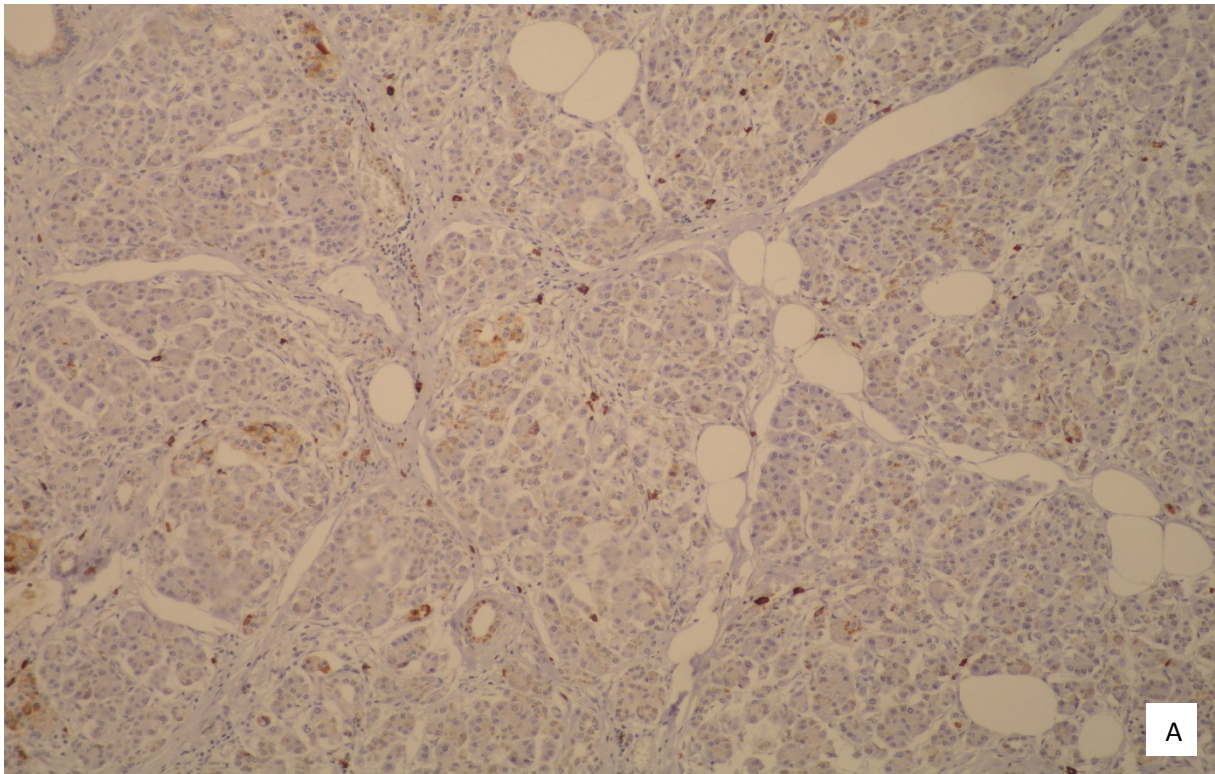
Na slici 3 prikazana je imunohistokemijska izraženost NEDD9 u normalnom tkivu gušterače i u adenokarcinomu.

Tablica 9. Usporedba prognostičkih faktora karcinoma gušterače s ekspresijom NEDD9 u karcinomu.

		NEDD9 u karcinomu			
		Umjereno jaka citoplazmatska reakcija		Jaka citoplazmatska reakcija	
		N	%	N	%
Spol	Muški	6	46,2%	24	50,0%
	Ženski	7	53,8%	24	50,0%
Smrt	Ne	1	7,7%	6	13,0%
	Da	12	92,3%	40	87,0%
T	1	1	7,7%	5	10,4%
	2	4	30,8%	7	14,6%
	3	8	61,5%	35	72,9%
	4	0	0,0%	1	2,1%
N	0	5	45,5%	21	48,9%
	1	6	54,5%	23	51,1%
M	1	0	0,0%	3	100,0%
Gradus	1	1	7,7%	11	22,9%
	2	9	69,2%	27	56,3%
	3	3	23,1%	10	20,8%
gamma-katenin u karcinomu	Slaba citoplazmatska reakcija	0	0,0%	1	2,1%
	Umjereno jaka citoplazmatska reakcija	6	46,2%	10	20,8%
	Jaka citoplazmatska reakcija	7	53,8%	37	77,1%

Nije bilo uzoraka sa slabom reakcijom kao niti uzoraka bez pozitivne reakcije.





Slika 3. Imunohistokemijska izraženost NEDD9 u normalnom tkivu gušterače (A), gdje je češće nađeno slabije bojenje i u adenokarcinomu (B) gdje je obojenje češće bilo intenzivnije (slika A snimljena pod vidnim povećanjem 100X, a slika B pod povećanjem 200X).

Spearmanovim testom značajne pozitivne korelacije zabilježene su između ekspresije gamma-katenina i e-kadherina u karcinomu ( $\rho=0,370$ ,  $P<0,001$ ) što znači da su uzorci adenokarcinoma gušterače sa slabijom izraženošću e-kadherina pokazivali i slabiju izraženost gamma-katenina. Pozitivna korelacija zabilježena je i u dužini praćenja i ekspresiji e-kadherina u karcinomu ( $\rho=0,267$ ,  $P=0,038$ ) čime je utvrđeno da su duže preživljenje imali bolesnici s karcinomom koji je imunohistokemijski pokazivao jaču izraženost na e-kadherin. Značajna negativna korelacija pronađena je između gradusa karcinoma i izraženosti e-kadherina u karcinomu ( $\rho=-0,364$ ,  $P=0,004$ ) što upućuje da je veći gradus povezan s nižim intenzitetom reakcije na e-kadherin u karcinomu.

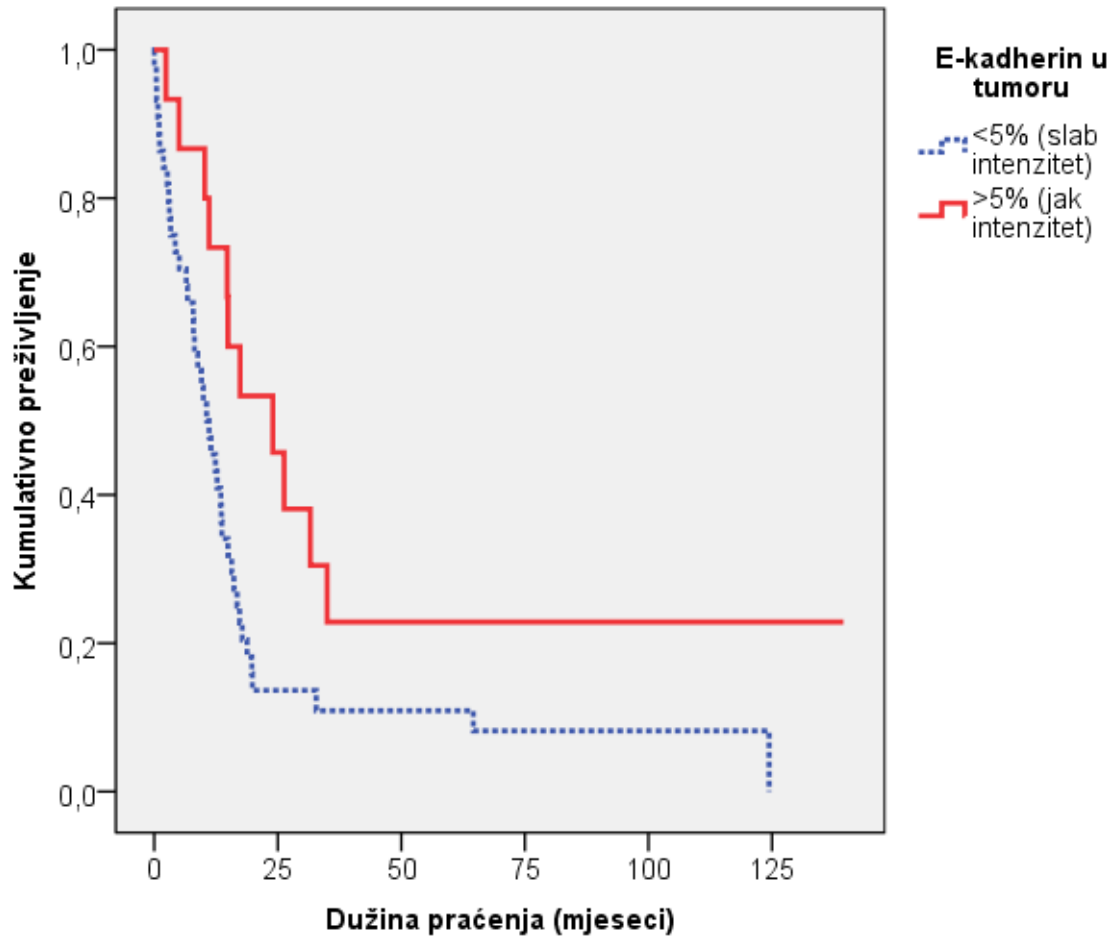
Rezultati Spearmanovog koeficijenta korelacije za odabrane parametre u adenokarcinomu gušterače prikazani su u tablici 10.

Tablica 10. Korelacijski koeficijenti pojedinih prognostičkih čimbenika s ekspresijom NEDD9, e-kadherina i gamma-katenina u karcinomu.

Spearmanov koeficijent korelacije rho		NEDD9 u karcinomu	e-kadherin u karcinomu	gamma-katenin u karcinomu
e-kadherin u karcinomu	rho	0,128	1,000	0,370
	P	0,324		0,003
	N	61	61	61
NEDD9 u karcinomu	rho	1,000	0,128	0,203
	P		0,324	0,117
	N	61	61	61
gamma-katenin u karcinomu	rho	0,203	0,370	1,000
	P	0,117	0,003	
	N	61	61	61
Dob (godine)	rho	0,019	-0,009	0,138
	P	0,887	0,946	0,294
	N	60	60	60
Dužina praćenja (mjeseci)	rho	-0,016	0,267	-0,087
	P	0,903	0,038	0,504
	N	61	61	61
Udio pozitivnih LČ (%)	rho	0,102	0,025	-0,014
	P	0,455	0,857	0,916
	N	56	56	56
T	rho	0,112	-0,063	0,035
	P	0,390	0,628	0,790
	N	61	61	61
N	rho	-0,091	-0,015	-0,053
	P	0,507	0,914	0,698
	N	55	55	55
Gradus	rho	-0,111	-0,364	-0,039
	P	0,395	0,004	0,766
	N	61	61	61



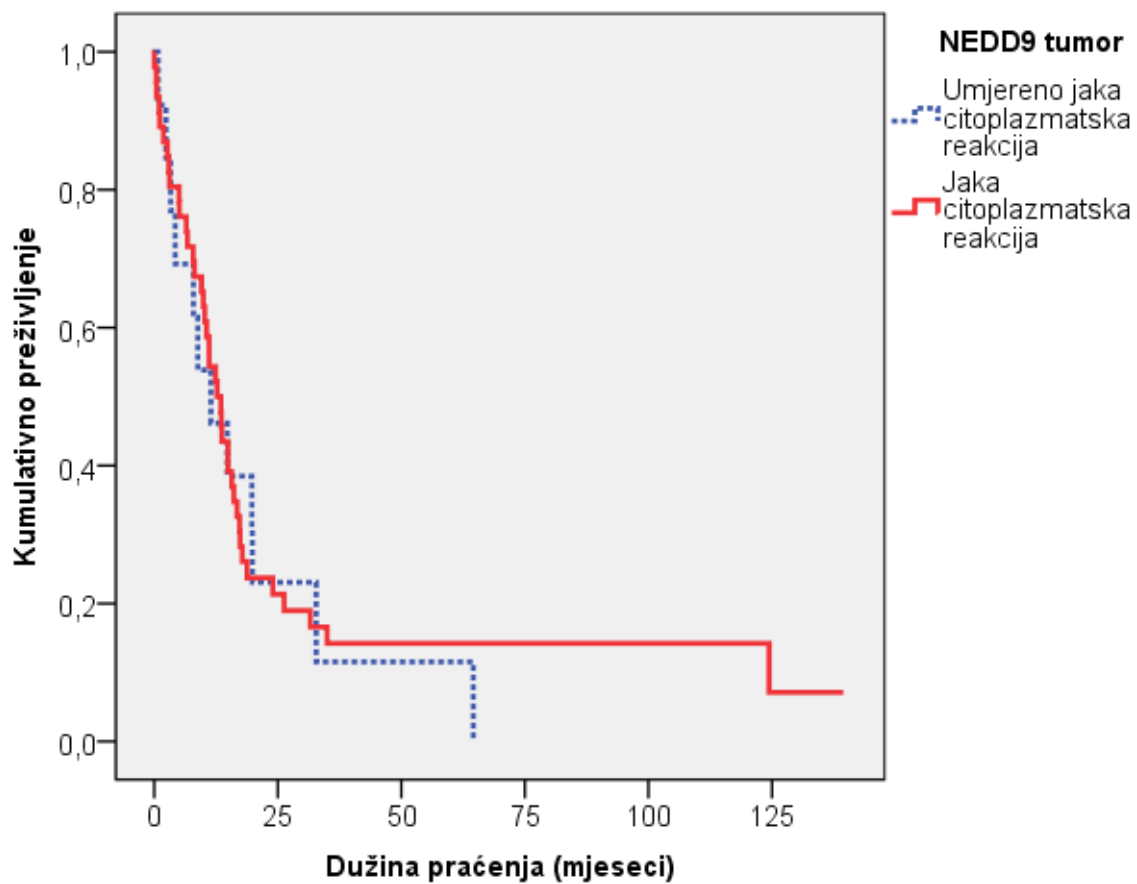
Kaplan-Meierova krivulja preživljenja u odnosu na ekspresiju e-kadherina u adenokarcinomu gušterače prikazana je na slici 4.



	X2 test	df	P
Log Rank (Mantel-Cox)	5,42	1	0,020

Slika 4. Kaplan-Meierova krivulja preživljenja u odnosu na ekspresiju e-kadherina u adenokarcinomu gušterače: log rank test

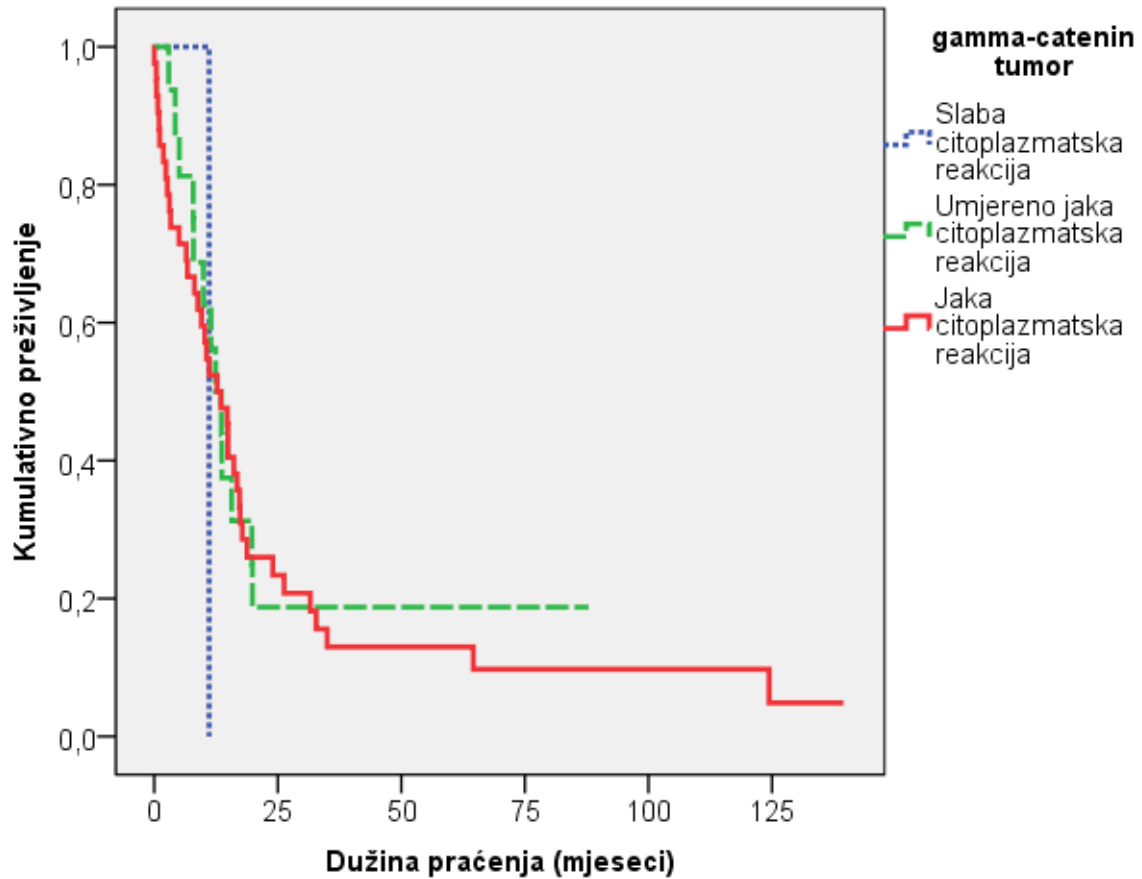
Kaplan-Meierova krivulja preživljenja u odnosu na ekspresiju NEDD-9 u adenokarcinomu gušterače prikazana je na slici 5.



	X2 test	df	P
Log Rank (Mantel-Cox)	0,07	1	0,791

Slika 5. Kaplan-Meierova krivulja preživljenja u odnosu na ekspresiju NEDD-9 u adenokarcinomu gušterače: log rank test

Kaplan-Meierova krivulja preživljenja u odnosu na ekspresiju gamma-katenina u adenokarcinomu gušterače prikazana je na slici 6.



	X2 test	df	P
Log Rank (Mantel-Cox)	0,41	2	0,814

Slika 6. Kaplan-Meierova krivulja preživljenja u odnosu na ekspresiju gamma-katenina u adenokarcinomu gušterače: log rank test

## 6. RASPRAVA

S obzirom na anatomske smještaj, a u sklopu prevencije i liječenja bolesti, gušterača je teško dostupna neinvazivnoj analizi, a s obzirom na bliske anatomske odnose sa susjednim organima i prirodu njene građe kao parenhimnog organa bez čahure, pogodno je sijelo za neprimjetno napredovanje tumora do trenutka pojave prvih simptoma kada je samo kod 20 % bolesnika moguće kurativno odstranjenje tumora operacijom. Međutim i većina operiranih bolesnika nakon nekog vremena razvije rekurentnu bolest (84). Stoga tumori gušterače predstavljaju izazov u pogledu ranijeg otkrivanja i načina liječenja. Međutim, dokumentirana je kohorta bolesnika s dokazanim metastazama adenokarcinom gušterače kojima je učinjena pankreatektomija zbog kroničnog pankreatitisa, a histološkom analizom su nađene samo preinvazivne lezije gušterače (122). Rhim AD i sur. su, koristeći in vivo praćenje označenih stanica na animalnom modelu, pronašli da se epitelijalno-mezenhimalna tranzicija, migracija epitelnih stanica u stromu, krvotok i njihovo udaljeno širenje, pojavljuje možda već u stadiju preinvazivnog adenokarcinoma gušterače ili u vrlo ranim stadijima početnog adenokarcinoma gušterače (123). Nalaz koji govori u prilog već tako ranom širenju tog tumora je da više od 75% bolesnika kojima je učinjena resekcija adenokarcinoma, s negativnim resekcijskim rubovima i bez dokaza metastaza u tom trenutku umire od metastatske bolesti unutar 5 godina (124).

Epitelne stanice organa povezane su u mikroskopske strukture putem adhezijskih molekula poput kadherina i katenina koji su sastavni dijelovi dezmosoma i intermedijarnih spojeva. Adhezijske molekule odgovorne su za međustanične interakcije kao i za regulaciju unutarstanične arhitekture preko veza s aktinskim citoskeletom (125). Znanstveni radovi ukazuju na to da poremećaj adhezijskih molekula tumorskim stanicama pruža sposobnost invazije putem gubitka kontakata s okolnim epitelnim stanicama i mogućnost migriranja izvan mjesta primarnog nastanka tumora uz razvoj metastaza (126,127). Gubitak ekspresije adhezijskih molekula opisan je u raznim tumorima poput lobularnog karcinoma dojke i tumora želuca (128,129). Kafka A. i sur. analizirali su moždane metastaze adenokarcinoma pluća gdje su u 80% analiziranih uzoraka pronašli smanjenu izraženost e-kadherina. Genetska analiza pokazala je gubitak heterozigotnosti CDH1 gena u 36% slučajeva (130).

Ovo istraživanje pokazalo je smanjenu ekspresiju e-kadherina u karcinomima gušterače u odnosu na normalno tkivo gušterače u kojem je e-kadherin bio uvijek jako izražen. Različiti mehanizmi njegove inaktivacije u malignim tumorima uključuju mutacije,

epigenetsko utišavanje hipermetilacijom promotora i endocitozu. Do endocitoze i degradacije e-kadherina može doći aktivacijom protoonkogeni kao što su Src i EGFR što su pokazali Nagathihalli i sur. u svojoj studiji u kojoj navode da je pojačana aktivnost Src tirozin kinaze česta u adenokarcinomima gušterače gdje regulira funkciju e-kadherina i tako sudjeluje u epitelijalno mezenhimalnoj tranziciji tumorskih stanica, progresiji tumora i invaziji (97). Degradacija ekstracelularne domene e-kadherina putem enzima kalikreina 7 također je jedan od puteva kojim stanice gube svojstvo kohezije. Kalikrein 7 je inicijalno opisan kao enzim koji degradira intercelularne kohezivne strukture u kornealnom sloju kože što prethodi njegovoj deskvamaciji, a njegova pojačana izraženost nađena je i u adenokarcinomima gušterače. Johnson SK i sur. proveli su istraživanje gdje su in vitro analizom dokazali da kalikrein 7 može uspješno degradirati e-kadherin te katalizirati aktivaciju interleukina 1 beta, inflamatornog citokina koji podržava rast stanica i inducira rezistenciju na kemoterapiju čija je povišena razina nađena u nekim staničnim linijama adenokarcinoma gušterače (131).

Smanjena ekspresija e-kadherina bila je prisutna u tumorima s većim gradusom, u ovom radu, što pokazuje da progresija tumora dovodi do gubitka međustanične adhezije i epitelijalno mezenhimalne tranzicije s posljedičnom mogućnošću metastaziranja što također opisuju Beuran M i sur. (132). Kompletni ili parcijalni gubitak ekspresije e-kadherina pojavljuje se tijekom progresije brojnih epitelnih tumora prema malignitetu. Tako su Pećina-Šlaus N. i sur. opisali rezultate svog istraživanja u kojem meningeomi s porastom gradusa pokazuju sve veći gubitak izraženosti e-kadherina (133). Hong SM i sur. također su našli da je gubitak ekspresije e-kadherina bio češći u slabije diferenciranim adenokarcinomima gušterače dok Pryczynicz A i sur. nisu našli povezanost e-kadherina sa gradusom tumora i prisutnošću metastaza u limfne čvorove (94,100). Međutim Pignatelli i sur. su, analizirajući tumore gušterače sa i bez metastaza u limfne čvorove, pronašli da je gubitak ekspresije e-kadherina češće bio prisutan u adenokarcinomima gušterače s metastazama u limfne čvorove i udaljenim metastazama nego u tumorima bez metastaza u limfne čvorove (134). In vitro istraživanja pokazuju da smanjena ekspresija e-kadherina ima ulogu u probijanju bazalne membrane i invaziji tumora, a in vivo je pokazano da genetska inaktivacija e-kadherina inducira epitelno-mezenhimalnu tranziciju pa time i nastanak metastaza (103,104).

Smanjena ekspresija e-kadherina u tumorima analiziranim u ovom radu bila je ujedno najčešće fokalno izgubljena te povezana s umjereno jakom ekspresijom gamma-katenina koji inače u normalnoj stanici stvara komplekse s e-kadherinom na istom mjesti kao i beta-katenin. Pryczynicz A i sur. su u analiziranim uzorcima adenokarcinoma gušterače također našli

smanjenu ekspresiju e-kadherina, alfa, beta i gamma-*katena* te njihovu značajnu pozitivnu korelaciju (100). Smanjena ekspresija e-kadherina mogla bi biti posljedica gubitka citoplazmatske domene koja se povezuje s *kateninima*, gubitka ekstracelularne domene s nemogućnošću vezivanja za kadherine susjednih stanica, mutacije i delecije gena, hipermetilacije promotora ili gubitka transkripcijskih faktora (135). Brojni radovi opisuju različite faktore koji na neki način utječu na ekspresiju e-kadherina i progresiju adenokarcinoma gušterače. Jedna od njih je djelovanje histonskih deacetilaza na promotorsku regiju CDH1 gena koji kodira protein E-kadherin. Aghadassi i sur. smatraju da histonske deacetilaze smanjuju transkripciju CDH1, a time i stvaranje e-kadherina te da bi inhibitori histonskih deacetilaza mogli imati neku ulogu u budućoj antitumorskoj terapiji (136). Lupu-Meiri M i sur. spominju visoke razine inhibitora plazminogen aktivatora 1, koje su proučavali na in vitro modelu, a koje prema njihovom istraživanju suprimiraju ekspresiju e-kadherina i diferencijaciju stanica karcinoma gušterače te doprinose razvoju tumora (137). Brojne objavljene studije pokazuju da potpuni ili djelomični gubitak ekspresije e-kadherina u stanicama tumora gušterače statistički značajno smanjuje preživljenje bolesnika (94,105).

Ovo istraživanje pokazalo je da su tumori sa smanjenom ekspresijom e-kadherina bili češći u muškaraca, a oni s jačom ekspresijom bili su češći u žena što bi govorilo u prilog dužeg preživljenja bolesnika, no statistički značajna razlika u preživljenju između muškaraca i žena nije dobivena. Za razliku od ovog istraživanja Pryczynicz A i sur. nisu našli povezanost e-kadherina sa spolom pacijenata (100). Međutim, nedvojbeno postoji razlika u incidenciji adenokarcinoma gušterače kod muškaraca i žena, 1.25-1.75:1, iako se približava omjeru 1:1 u starijoj dobi (138). U tom smislu postoje brojni radovi koji istražuju uključenost androgena i androgenih receptora u patogenezu ovog karcinoma. Neki stariji, a i noviji radovi, prikazuju rezultate koji potvrđuju pojačanu ekspresiju androgenih receptora u adenokarcinomima gušterače u usporedbi s normalnim tkivom gušterače (139,140). Flutamide, kao blokator androgenih receptora koji se koristi u liječenju karcinoma prostate, u dvostruko slijepoj studiji pokazao je pozitivne rezultate u smislu dvostruko duljeg preživljenja bolesnika s adenokarcinomom gušterače koji su primili lijek u odnosu na one koji nisu (141). Međutim, kasnije studije nisu potvrdile taj rezultat niti kada se flutamide koristio kao monoterapija niti u kombinaciji s gemcitabinom (145,146).

Preživljenje pacijenata je, za praćeno razdoblje, bilo značajno povezano s očuvanom jakom ekspresijom e-kadherina u tumoru što se objašnjava očuvanjem kohezije među tumorskim stanicama u tim uzorcima i manjom sposobnošću njihove migracije kao i

posljedičnih metastaza. Hong SM i sur. našli su da je parcijalni ili potpuni gubitak ekspresije e-kadherina nezavisni prognostički faktor i prediktor lošeg ishoda bolesti (94).

Ovo istraživanje pokazalo je smanjenu ekspresiju gamma-katenina u stanicama adenokarcinoma gušterače u odnosu na normalno tkivo gušterače gdje je izraženost bila jaka. Kao strukturna molekula intermedijarnih spojeva i dezmosoma, gamma-katenin ima važnu ulogu u održavanju integriteta epitelnog tkiva. Iako je homolog beta-katenina što znači da se oba proteina vežu na e-kadherin na istom mjestu, razlikuju se u svojoj onkogenoj aktivnosti. Dobro je proučena regulacija beta-katenina koja se odvija preko Wnt signalnog puta (144). Regulacija gamma-katenina je manje proučavana, a rad Kolligs F.T. i sur. navodi njegovu regulaciju putem c-Myc gena što su spomenuti autori analizirali u tkivu adenokarcinoma kolona (145). Dvije studije opisuju da je smanjena ekspresija gamma-katenina uključena u progresiju tumora i razvoj metastaza (100,107). Većina studija govori u prilog tumor supresorskog učinka gamma-katenina kao u radu Charpentier i sur. gdje je ekspresija gamma-katenina u bazalnim stanicama epidermisa transgeničnih miševa rezultirala smanjenom proliferacijom epidermalnih stanica i stanica dlačnih folikula te prijevremenom apoptozom (108). Njegova značajna tumor supresorska aktivnost dokazana je u studijama koje opisuju njegovu ulogu u supresiji nastanka tumorskih metastaza, npr. u kulturi stanica karcinoma mokraćnog mjehura gdje je ekspresija gamma-katenina smanjila formiranje kolonija i rast tumorskih stanica (111). Također, in vitro rad pokazuje kako je gamma-katenin negativna kultura keratinocita pokazivala manju adherenciju stanica i njihovu veću migratornu aktivnost (112). Neke studije pokazuju da je smanjena izraženost gamma-katenina povezana s invazivnijim rastom karcinoma dojke (145). Mukhina i sur. pokazali su kako autokrino stvaranje hormona rasta u stanicama humanog karcinoma dojke smanjuje izraženost gamma-katenina s premještanjem e-kadherina u citoplazmu stanice oštećujući tako intercelularne veze. Opisana zbivanja dovode do promjene stanične morfologije i njene pojačane pokretljivosti. Obrnutim pokusom namjerne pojačane ekspresije gamma-katenina u staničnoj kulturi karcinoma dojke primjećena je smanjena invazivna sposobnost tih stanica (146). Također, Štajduhar i sur. koji su analizirali izraženost gamma-katenina, hormona rasta i NEDD9 u tumorima dojke sa i bez metastaza u aksilarne limfne čvorove pronašli su da se, in vitro, stanice humanog karcinoma dojke tretirane s hormonom rasta brže šire u kulturi, odnosno da se povećava njihova pokretljivost. Ipak, rezultati imunohistokemijske analize pokazali su pojačanu izraženost gamma-katenina u karcinomima dojke s metastazama u usporedbi s karcinomima dojke bez metastaza (147). Suprotne rezultate, koji su sličniji ovom radu s karcinomima gušterače, dobili su Hoken i sur. u čijem je radu gamma-katenin bio najjače

izražen u primarnom karcinomu dojke bez tumora, a najmanje u karcinomu dojke s metastazama (152). Rezultati prethodno spomenutih studija prikazuju moguću dvojak, tumor supresivnu i onkogenu ulogu gamma-katenina. U ovom radu nije pronađena povezanost smanjene izraženosti gamma-katenina s preživljenjem bolesnika.

Ovo istraživanje pokazuje statistički značajnu međusobnu povezanost smanjene ekspresije e-kadherina i gamma-katenina, gdje je e-kadherin većinom bio slabo izražen u uzorcima adenokarcinoma gušterače, a gamma-katenin je bio umjereno jako izražen u adenokarcinomima gušterače, što se objašnjava njihovom bliskom povezanošću u strukturi stanice obzirom da se gamma-katenin veže na intracelularnu domenu e-kadherina kao homolog beta-katenina. Pryczynicz A. i sur. su u analiziranim uzorcima adenokarcinoma gušterače također našli smanjenu ekspresiju e-kadherina, alfa-, beta- i gamma-katenina te njihovu značajnu pozitivnu korelaciju (100). Isto tako i druge imunohistokemijske studije pokazale su povezanost smanjene ekspresije e-kadherina sa smanjenom ekspresijom alfa, beta i gamma-katenina, te pozitivnim učinkom na razvoj i progresiju karcinoma (101,102).

NEDD9 je centralni regulatorni protein koji ima domene za interakcije s brojnim drugim proteinima s kojima sudjeluje u adheziji i migraciji stanica. Smatra se da NEDD9 ima značajnu ulogu u proliferaciji i pokretljivosti stanica te invaziji što znači da promovira rast i nastanak metastaza. Nedavno je identificiran kao prometastatska molekula u nekim solidnim tumorima, a pojačana ekspresija tog proteina povezuje se s invazivnim adenokarcinomom dojke te je pokazano da ima ulogu i u migraciji i invaziji stanica glioblastoma (117). Štajduhar i sur. koji su analizirali izraženost NEDD9 u karcinomima dojke bez metastaza i karcinomima dojke s metastazama u aksilarne limfne čvorove pronašli su značajno pojačanu ekspresiju razine NEDD9 proteina u epitelnoj i stromalnoj komponenti metastaza karcinoma dojke u aksilarnim limfnim čvorovima u usporedbi sa nemetastatskim tumorima dojke (149).

Najnovija velika studija na modelu miša ukazuje na povezanost pojačane ekspresije NEDD-9 proteina i metastatske aktivnosti melanoma (117). U tom smislu, nađeno je da njegova pojačana ekspresija negativno djeluje na ekspresiju e-kadherina i tako pozitivno utječe na epitelno-mezenhimalnu tranziciju tumorskih stanica (118). Međutim u ovom radu, na adenokarcinomima gušterače, nije nađena međusobna povezanost izraženosti NEDD9 i e-kadherina.

Agresivni tumori koji pokazuju pojačanu ekspresiju NEDD9 također pokazuju već prethodno stečene mutacije poput Ras aktivacije, inhibicije p16, translokacije BCR-ABL ili



transformacije s HTLV-1 (116,117,119). Takve inicijalne promjene djeluju kao supresori aktivacije apoptoze i inaktivatori kontrolnih točaka u procesu dijeljenja stanica te tako omogućavaju tumorima da nesmetano koriste svoje proinvazivne potencijale koji su također povezani s pojačanom ekspresijom NEDD9. Tang i suradnici su u svom istraživanju na kulturi vaskularnih endotelih stanica pluća pokazali da je NEDD9 jedna od efektivnih molekula koja sudjeluje u Pyk2 reguliranoj angiogenezi. Budući da efektivna angiogeneza ključna za progresiju tumora, ova studija pokazuje kako je regulacija NEDD9 putem Pyk2 tirozin kinaznog puta važna za migraciju i morfogenezu pulmonarnih vaskularnih endotelih stanica, tj. za pulmonarnu vensku i arterijsku angiogenezu (120). Mahendra K.S. i sur., u svom preglednom članku, predlažu NEDD9 kao molekulu koja ima centralnu ulogu u koordinaciji stanične migracije, apoptoze, staničnog ciklusa i drugih signalnih procesa (121).

Xue i sur. analizirali su izraženost i prognostičko značenje NEDD9 u duktalnom adenokarcinomu gušterače mjereći razine glasničke ribonukleinske kiseline (mRNA) i proteina pomoću metoda PCR u stvarnom vremenu i Western blott te su analizirali imunohistokemijsku izraženost NEDD9 u 106 uzoraka. Rezultati su pokazivali povišene razine NEDD9 proteina i mRNA u adenokarcinomima gušterače u odnosu na normalno tkivo gušterače. Pojačana izraženost NEDD9 je bila statistički značajno povezana s višim stadijem bolesti, metastazama u limfne čvorove i slabijom histološkom diferencijacijom tumora. Također, njihovi podaci pokazali su kraće preživljenje bolesnika s tumorom koji je pokazivao jaču izraženost NEDD9 te smatraju da bi NEDD9 mogao biti nezavisni čimbenik lošije prognoze bolesti (150). Ovo istraživanje pokazalo je statistički značajnu pojačanu izraženost NEDD9 u adenokarcinomima gušterače u odnosu na normalno tkivo gušterače, međutim nije nađena povezanost s histološkim gradusom tumora kao ni s preživljenjem bolesnika.

Imunohistokemijski nalaz smanjene izraženosti e-kadherina i njegove povezanosti sa smanjenom izraženošću gamma-katenina te višim gradusom tumora mogao bi poslužiti kao prognostički pokazatelj slabijeg preživljenja bolesnika s duktalnim adenokarcinomom gušterače.

## 7. ZAKLJUČCI

Na temelju rezultata ovog istraživanja može se zaključiti:

1. Nije utvrđena statistički značajna povezanost intenziteta imunohistokemijske izraženosti NEDD9 s imunohistokemijskom izraženošću gamma-katenina u adenokarcinomu gušterače ( $\rho=0,203$ ,  $P<0,117$ ).

2. Utvrđena je statistički značajna povezanost intenziteta imunohistokemijske izraženosti e-kadherina s imunohistokemijskom izraženošću gamma-katenina u adenokarcinomu gušterače ( $\rho=0,370$ ,  $P<0,003$ ) što znači da su uzorci adenokarcinoma gušterače sa slabijom izraženošću e-kadherina pokazivali i slabiju izraženost gamma-katenina.

3. Nije utvrđena statistički značajna povezanost intenziteta imunohistokemijske izraženosti NEDD9 s imunohistokemijskom izraženošću e-kadherina ( $\rho=0,128$ ,  $P<0,324$ ).

4. Utvrđena je statistički značajna povezanost imunohistokemijske izraženosti e-kadherina sa spolom bolesnika ( $X^2=0,036$ ,  $P=0,005$ ). Slabi intenzitet imunohistokemijske izraženosti e-kadherina u kaarcinomu češće je nađen u muškaraca (27 uzoraka, 60,0%), a jaki intenzitet je češće nađen kod žena (13 uzoraka, 81,3%). Nije utvrđena statistički značajna povezanost izraženosti e-kadherina s dobi bolesnika ( $\rho=-0,009$ ,  $P=0,946$ ). Nije utvrđena statistički značajna povezanost izraženosti gamma-katenina i NEDD9 sa spolom ( $X^2=2,803$ ,  $P=0,246$  i  $X^2=0,061$ ,  $P=0,806$ ) i dobi ( $\rho=0,138$ ,  $P=0,294$  i  $\rho=0,019$ ,  $P=0,887$ ) bolesnika. Nije utvrđena statistički značajna povezanost izraženosti analiziranih biljega sa stupnjem bolesti ni udjelom zahvaćenih limfnih čvorova. Utvrđena je statistički značajna povezanost između izraženosti e-kadherina u adenokarcinomu gušterače i većeg gradusa ( $\rho=-0,364$ ,  $P=0,004$ ) što upućuje da je veći gradus karcinoma povezan s nižim intenzitetom reakcije na e-kadherin. U uzorcima sa slabim intenzitetom izraženosti e-kadherina, statistički se značajno češće radilo o karcinomima s umjerenim i visokim gradusom u 28 (62,2%) i 12 uzoraka (26,7%), dok se u uzorcima karcinoma s jakim intenzitetom izraženosti e-kadherina statistički značajno češće radilo o niskom i umjerenom gradusu u 7 (43,8%) i 8 uzoraka (50,0%). Utvrđena je statistički značajna povezanost u dužini praćenja i ekspresiji e-kadherina u

karcinomu ( $\rho=0,267$ ,  $P=0,038$ ) čime je pokazano da su duže preživljenje imali bolesnici s karcinomom koji je imunohistokemijski pokazivao jaču izraženost na e-kadherin.

Utvrđena je statistički značajna razlika između imunohistokemijske izraženosti e-kadherina u gušterači, gdje je nađena potpuna očuvanost i jaki intenzitet reakcije u svim analiziranim uzorcima te imunohistokemijske izraženosti e-kadherina u karcinomu gdje je većina uzoraka pokazivala slabu (45 uzoraka, 73,8%) i fokalno izgublenu (28 uzoraka, 45,9%) reakciju.

Utvrđena je statistički značajna razlika između imunohistokemijske izraženosti gamma-kenina u normalnom tkivu gušterače i u karcinomu. Analizom imunohistokemijske izraženosti gamma-kenina u gušterači je nađena jaka reakcija u 98,4% (60) uzoraka, a umjereno jaka u 1,6%(1), dok je u karcinomu jaku citoplazmatsku reakciju pokazivalo 72,1% (44), umjereno jaku 26,2% (16), a slabu 1,6% (1) uzoraka.

Utvrđena je statistički značajna razlika između imunohistokemijske izraženosti NEDD9 u normalnom tkivu gušterače gdje je nađena slaba reakcija u 23,0% (14) uzoraka, umjereno jaka u 31,1% (19), a jaka u 45,9% (28) uzoraka te imunohistokemijske izraženosti NEDD9 u karcinomu gdje ni jedan uzorak nije pokazivao slabu reakciju, a njih 21,3% (13) pokazivalo je umjerenu reakciju dok je 78,7% (48) uzoraka pokazivalo jaku imunohistokemijsku reakciju na NEDD9.

Dobiveni rezultati ovog istraživanja ukazuju na statistički značajnu povezanost slabije imunohistokemijske izraženosti e-kadherina u adenokarcinomima gušterače s višim gradusom. Također, ukazuju na povezanost gubitka adhezijskih molekula e-kadherina i gamma-kenina te njihovu ulogu u progresiji adenokarcinoma gušterače. Iako postoji pojačana izraženost molekule NEDD9 u karcinomu u odnosu na normalno tkivo, u ovom istraživanju nije dokazana njena povezanost s drugim analiziranim molekulama niti s prognostički važnim pokazateljima kao što su stupanj i gradus karcinoma te zahvaćenost limfnih čvorova. Za razliku od NEDD9, gubitak izraženosti e-kadherina pokazao se kao samostalan prognostički pokazatelj preživljenja bolesnika.

## 8. SAŽETAK

Pankreatični duktalni adenokarcinom je najčešći tip karcinoma gušterače i čini oko 85% svih malignih tumora tog organa. Glavno obilježje mu je rana pojava metastaza. Duktalni adenokarcinom gušterače se češće pojavljuje u muškaraca (1,6:1), a većina bolesnika je starije dobi, između 60 i 80 godina. Preživljenje tih bolesnika je nisko. U potrazi za biljezima koji bi mogli biti bolji prognostički markeri ili nuditi eventualnu mogućnost razvoja specifičnog lijeka, analizirali smo imunohistokemijsku izraženost E-kadherina, gamma-katenina i NEDD9 na uzorcima adenokarcinoma gušterače.

Hipoteza ovog istraživanja je da adenokarcinomi gušterače pokazuju pojačanu izraženost NEDD9 u odnosu na normalne stanice duktusa gušterače, dok je izraženost gamma-katenina i e-kadherina smanjena u stanicama karcinoma u odnosu na normalno tkivo.

Analizirani uzorci gušterače s karcinomom predstavljaju arhivski materijal dobiven nakon totalne ili parcijalne pankreatektomije i histološki potvrđene dijagnoze duktalnog adenokarcinoma gušterače na Kliničkom zavodu za patologiju „Ljudevit Jurak” KBC „Sestre milosrdnice” u Zagrebu. Analizirano je 61 uzorak normalnog tkiva gušterače te 61 uzorak duktalnog adenokarcinoma gušterače bolesnika kod kojih je napravljena parcijalna ili totalna pankreatektomija između 1. siječnja 2000. i 31. prosinca 2012.

Statističkom analizom rezultata je nađena fokalno izgubljena reakcija i slabiji intenzitet reakcije na e-kadherin u svim analiziranim uzorcima adenokarcinoma gušterače, kao i slabiji intenzitet reakcije na gamma-katenin u većini uzoraka adenokarcinoma gušterače te jača imunohistokemijska izraženost NEDD9 u odnosu na normalno tkivo gušterače ( $X^2$  test;  $P < 0,05$ ). Spearmanovim testom statistički značajne pozitivne korelacije zabilježene su između ekspresije gamma-katenina i e-kadherina u karcinomu ( $\rho = 0,370$ ,  $P < 0,001$ ) što znači da su uzorci adenokarcinoma gušterače sa slabijom izraženošću e-kadherina pokazivali i slabiju izraženost gamma-katenina. Pozitivna korelacija zabilježena je u dužini praćenja i ekspresiji e-kadherina u karcinomu ( $\rho = 0,267$ ,  $P = 0,038$ ) čime je utvrđeno da su duže preživljenje imali bolesnici s karcinomom koji je imunohistokemijski pokazivao jaču izraženost e-kadherina. Statistički značajna negativna korelacija pronađena je između gradusa karcinoma i izraženosti e-kadherina u karcinomu ( $\rho = -0,364$ ,  $P = 0,004$ ) što upućuje da je veći градус karcinoma povezan s nižim intenzitetom reakcije na e-kadherin.

Dobiveni rezultati ovog istraživanja ukazuju na statistički značajnu povezanost slabije imunohistokemijske izraženosti e-kadherina u adenokarcinomima gušterače s višim gradusom. Također, ukazuju na povezanost gubitka adhezijskih molekula e-kadherina i gamma-katenina te njihovu ulogu u progresiji adenokarcinoma gušterače. Iako postoji pojačana izraženost molekule NEDD9 u karcinomu u odnosu na normalno tkivo, u ovom istraživanju nije dokazana njena povezanost s drugim analiziranim molekulama niti s prognostički važnim pokazateljima kao što su stupanj i gradus karcinoma te zahvaćenost limfnih čvorova. Za razliku od NEDD9, gubitak izraženosti e-kadherina pokazao se kao samostalan progostički pokazatelj preživljenja bolesnika.

## 9. SUMMARY

Immunohistochemical expression of NEDD9, gamma catenin and e-cadherin in pancreatic adenocarcinoma.

Early metastasis is a hallmark of pancreatic ductal adenocarcinoma and is responsible for more than 90% of pancreatic cancer deaths. Since patient outcome is not reliably predicted using pathological factors (tumor stage, differentiation, resection margin status) alone, markers of tumor behaviour are needed. A few candidates are NEDD 9 (HEF-1/CAS-L), recently identified as a key protein in tumor cell proliferation and migration as well as e-cadherin and gamma-catenin known as important adhesion molecules responsible for maintaining cell-cell adhesion. Changes in their functioning reflect invasive properties of cancer cells.

The study objective was to assess changes in the expression of e-cadherin, gamma-catenin and NEDD9 proteins in pancreatic ductal adenocarcinoma in correlation with clinicopathological parameters. Sixty-one patients with pancreatic ductal adenocarcinoma were analyzed in relation to gender, histological malignancy grade and stage and lymph node involvement. Intensity of immunohistochemical staining as well as the percent of positive tumor cells were analyzed in tissue samples.

Reduced expression of e-cadherin and gamma-catenin were observed in pancreatic ductal adenocarcinoma, while expression of NEDD9 was increased in pancreatic adenocarcinoma samples. The statistical analysis showed positive correlations of reduced e-cadherin and gamma-catenin expression in tumor ( $\rho=0,370$ ,  $P<0,001$ ) as well as positive correlations between e-cadherin expression and patient survival ( $\rho=0,267$ ,  $P=0,038$ ) meaning that patients with tumors that had preserved e-cadherin expression had longer survival time. The statistical analysis showed negative correlation of e-cadherin expression and tumor grade ( $\rho=-0,364$ ,  $P=0,004$ ) meaning that high grade tumors more often had reduced expression of e-cadherin.

Our study indicates strong correlation of reduced e-cadherin expression with gamma-catenin expression, tumor grade and patient survival.

## 10. LITERATURA

1. Mills S. Histology for Pathologists. Baltimore : Lippincott Williams & Wilkins, 2007.
2. Lebenthal E, Lev R, Lee PC. Prenatal and postnatal development of the human exocrine pancreas. The Exocrine Pancreas: Biology, Pathobiology, and Diseases. New York : Raven Press, 1986.
3. Hassan MO, Gogate PA. Malignant mixed exocrine-endocrine tumor of the pancreas with unusual intracytoplasmic inclusions. *Ultrastruct Pathol* 1993;17:483-93.
4. Tucker JA, Shelburne JD, Benning TL. Filamentous inclusions in acinar cell carcinoma of the pancreas., *Ultrastruct Pathol* 1994;18:279-86.
5. Pang LC. Pancreatic heterotopia: a reappraisal and clinicopathologic analysis of 32 cases. *South Med J* 1998;81:1264-75.
6. Krušlin B, Zovak M, Doko M i sur. Serous oligocystic and ill-demarcated adenoma of the pancreas. *Virchows Arch* 2002;440:441–2.
7. Rahier J, Wallon J, Henquin JC. Cell populations in the endocrine pancreas of human neonates and infants. *Diabetologia* 1981;20:540-6.
8. Kodama T. A light and electron microscopic study on the pancreatic ductal system. *Acta Pathol Jpn* 1983;33:297-321.
9. Sharma S, Green KB. The pancreatic duct and its arteriovenous relationship: an underutilized aid in the diagnosis and distinction of pancreatic adenocarcinoma from pancreatic intraepithelial neoplasia. A study of 126 pancreatectomy specimens. *Am J Surg Pathol* 2004;28:613-20.
10. Ellis I, Lerch MM, Whitcomb DC. Genetic testing for hereditary pancreatitis: guidelines for indications, counselling, consent and privacy issues. *Pancreatology* 2001;1:405– 15.
11. Witt H, Luck W, Hennies HC. Mutations in the gene encoding the serine protease inhibitor, Kazal type 1 are associated with chronic pancreatitis. *Nat Genet* 2000;25:213-6.
12. Lerch MM, Gorelick FS. Models of Acute and Chronic Pancreatitis. *Gastroent* 2013;144:1180-93.

13. Gukovsky I, Li N, Todoric J i sur. Inflammation, Autophagy, and Obesity: Common Features in the Pathogenesis of Pancreatitis and Pancreatic Cancer. *Gastroent* 2013;144:1199-209.
14. Rosai J. *Rosai and Ackerman's Surgical Pathology*. Philadelphia: Elsevier Inc., 2004.
15. Barlow S, Mukai K, Rosai J. Pseudoneoplastic proliferation of endocrine cells in pancreatic fibrosis. *Cancer* 1981;47:2627-33.
16. Hayakawa T, Kondo T, Shibata T i sur. Relationship between pancreatic exocrine function and histological changes in chronic pancreatitis. *Am J Gastroenterol* 1992;87:1170-4.
17. Bresler L, Boissel P, Grosdidier J. Major hemorrhage from pseudocysts and pseudoaneurysms caused by chronic pancreatitis. *World J Surg* 1991;15:649-52.
18. Mullin GT, Caperton EM, Crespín SR i sur. Arthritis and skin lesions resembling erythema nodosum in pancreatic disease. *Ann Intern Med* 1968;68:75-87.
19. Adsay NV, Basturk O, Cheng JD i sur. Ductal neoplasia of the pancreas: nosologic, clinicopathologic, and biologic aspects. *Semin Radiat Oncol* 2005;15:254-64.
20. Hruban RH, Boffetta P, Hiraoka N i sur. Tumours of the pancreas. WHO Classification of tumours of the digestive system. Lyon: IARC, 2010.
21. Iodice S, Gandini S, Maisonneuve P i sur. Tobacco and the risk of pancreatic cancer: a review and meta analysis. *Langenbecks Arch Surg* 2008;393:535-45.
22. Arslan AA, Helzlsouer KJ, Kooperberg C i sur. Anthropometric Measures, body mass index and pancreatic cancer: a pooled analysis from the Pancreatic cancer cohort consortium (PanScan). *Arch Intern Med* 2010;170:791-802.
23. Anderson KE, Mack TM, Silverman DT i sur. *Cancer epidemiology and prevention. Cancer of the pancreas*. Oxford: Oxford university press, 2006.
24. Maisonneuve P, Lowenfels AB. Risk factors for pancreatic cancer: a summary review of meta-analytical studies. *Int J Epidemiol* 2014;44:186-98.
25. MacMahon B. Risk factors for cancer of the pancreas. *Cancer* 1982;50:2676-80.
26. Yamaguchi K. Pancreatic carcinoma associated with chronic calcifying pancreatitis. *Int J Pancreatol* 1992;12:297-303.
27. DiMagno EP, Shorter RG, Taylor WF i sur. Relationship between pancreaticobiliary ductal anatomy and pancreatic ductal and parenchymal histology. *Cancer* 1982;49:361-8.
28. Grivennikov SI, Greten FR, Karin M. Immunity, inflammation, and cancer. *Cell* 2010;140:883-99.



29. Feig C, Gopinathan A, Neesse A. The pancreas cancer microenvironment. *Clin Cancer* 2012;18:4266-76.
30. Bick RL. Cancer-associated thrombosis. *N Engl J Med* 2003;349:109-11.
31. Coté GA, Smith J, Sherman S i sur. Technologies for imaging the normal and diseased pancreas. *Gastroenterology* 2013;144:1262–71.
32. Kelly KA, Bardeesy N, Anbazhagan R i sur. Targeted nanoparticles for imaging incipient pancreatic ductal adenocarcinoma. *PloS Med* 2008;5:e85.
33. Bausch D, Thomas S, Mino-Kenudson M i sur. Plectin-1 as a novel biomarker for pancreatic cancer. *Clin Cancer Res* 2011;17:302-9.
34. Edge SB, Byrd DR, Carducci MA i sur. *AJCC Cancer Staging Manual*. 7th ed. New York, NY: Springer; 2009.
35. Giulianotti PC, Boggi U, Fornaciari G i sur. Prognostic value of histological grading in ductal adenocarcinoma of the pancreas: Kloppel vs TNM grading. *Int J Pancreatol* 1995;17:279-89.
36. Adsay NV, Basturk O, Bonnett M i sur. A proposal for a new and more practical grading scheme for pancreatic ductal adenocarcinoma. *Am J Surg Pathol* 2005;29:724-33.
37. Longnecker DS, Terhune PG. The case for parallel classification of biliary tract and pancreatic neoplasms. *Mod Pathol* 1996;9:828-37.
38. Garcea G, Dennison AR, Ong SL i sur. Tumour characteristics predictive of survival following resection for ductal adenocarcinoma of the head of pancreas. *Eur J Surg Onco* 2007;33:892-7.
39. Bartow S, Mukai K, Rosai J. Pseudoneoplastic proliferation of endocrine cells in pancreatic fibrosis. *Cancer* 1981;47:2627-33.
40. Nagakawa T, Kayahara M, Ueno K i sur. A clinicopathologic study on neural invasion in cancer of the pancreatic head. *Cancer* 1992;69:930-5.
41. Gambil EE. Pancreatitis associated with pancreatic carcinoma. A study of 26 cases., *Mayo Clin Proc* 1971;46:173-7.
42. Hruban RH, Adsay NV, Albores-Saavedra J i sur. Pancreatic intraepithelial neoplasia: a new nomenclature and classification system for pancreatic duct lesions. *Am J Surg Pathol* 2001;25:579-86.
43. Turner BG, Cizginer S, Agarwal D i sur. Diagnosis of pancreatic neoplasia with EUS and FNA: a report of accuracy. *Gastrointest Endosc* 2009;71:91-8.

44. Pitman MB, Deshpande V. Endoscopic ultrasound-guided fine needle aspiration cytology of the pancreas: a morphological and multimodal approach to the diagnosis of solid and cystic mass lesions. *Cytopathology* 2007;18:331-47.
45. Deshpande V, Mino-Kenudson M, Brugge WR i sur. Endoscopic ultrasound guided fine needle aspiration biopsy of autoimmune pancreatitis: diagnostic criteria and pitfalls. *Am J Surg Pathol* 2005;29:1464-71.
46. Wittekind C, Greene FL, Hutter RVP i sur. *TNM Supplement: A Commentary on Uniform Use*. 3rd ed. New York: Wiley-Liss, 2003.
47. Lim JE, Chien MW, Earle CC. Prognostic factors following curative resection for pancreatic adenocarcinoma: a population-based, linked database analysis of 396 patients. *Ann Surg* 2003;237:74-85.
48. Nakagohri T, Kinoshita T, Konishi M i sur. Survival benefits of portal vein resection for pancreatic cancer. *Am J Surg* 2003;186:149-53.
49. House MG, Gonen M, Jarnagin WR i sur. Prognostic significance of pathologic nodal status in patients with resected pancreatic cancer. *J Gastrointest Surg* 2007;11:1549-55.
50. Kayahara M, Nagakawa T, Kobayashi H i sur. Lymphatic flow in carcinoma of the head of the pancreas. *Cancer* 1992;70:2061-6.
51. Nagai H, Kuroda J, Marioka Y. Lymphatic and local spread of T1 and T2 pancreatic cancer. A study of autopsy material. *Ann Surg* 1986;204:65-71.
52. Cubilla AL, Fortner J, Fitzgerald PJ. Lymph node involvement in carcinoma of the head of the pancreas area. *Cancer* 1978;41:880-7.
53. Lee YT, Tatter D. Carcinoma of the pancreas and the periampullary structures. Pattern of metastasis at autopsy. *Arch Pathol Lab* 1984;108:584-7.
54. Hruban RH, Pitman MB, Klimstra DS. *Tumors of the pancreas*. Washington DC: Armed Forces Institute of Pathology, 2007.
55. Real FX, Vila MR, Skoudy A i sur. Intermediate filaments as differentiation markers of exocrine pancreas. II. Expression of cytokeratins of complex and stratified epithelia in normal pancreas and in pancreas cancer. *Int J Cancer* 1993;54:720-7.
56. Goldstein NS, Bassi D. Cytokeratins 7, 17 and 20 in pancreatic and ampulla of Vater adenocarcinomas. Percentage of positivity and distribution is affected by cut-point threshold. *Am J Clin* 2001;115:695-702.
57. Yonezawa S, Sato E. Expression of mucin antigens in human cancers and its relationship with malignancy potential. *Pathol Int* 1998;47:813-30.

58. Nagata K, Horinouchi M, Saitou M i sur. Mucin expression profile in pancreatic cancer and the precursor lesions. *J Hepatobiliary Pancreat Surg* 2007;14:243-54.
59. Sessa F, Bonato M, Frigerio B i sur. Ductal cancers of pancreas frequently express markers of gastrointestinal epithelial cells. *Gastroenterology* 1990;98:1655-65.
60. Takeda S, Nakao A, Ichihara T i sur. Serum concentration and immunohistochemical localization of SPan-a antigen in pancreatic cancer. A comparison with CA 19-9 antigen. *Hepatogastroenterology* 1991;38:143-8.
61. Schussler MH, Skoudy A, Ramaekers F i sur. Intermediate filaments as differentiation markers of normal pancreas and pancreatic cancer. *Am J Pathol.* 1992;140:559-68.
62. Ohike N, Kosmahl M, Kloppel G. Mixed acinar-endocrine carcinoma of the pancreas. A clinicopathological study and comparison with acinar-cell carcinoma. *Virchow Arch* 2004;445:231-5.
63. Hoorens A, Lemoine NR, McLellan E i sur. Pancreatic acinar cell carcinoma. An analysis of cell lineage markers, P53 expression and Ki-ras mutation. *Am J Pathol* 1993;143:685-98.
64. Cao D, Maitra A, Saavedra JA i sur. Expression of novel markers of pancreatic ductal adenocarcinoma in pancreatic nonductal neoplasms: additional evidence of different genetic pathways. *Mod Pathol* 2005;18:752-61.
65. Karajanawala ZE, Illei PB, Ashfaq R i sur. New markers of pancreatic cancer identified through differential gene expression analyses: claudin 18 and annexin A8. *Am J Surg Pathol* 2008;32:188-96.
66. Adsay NV, Bandyopadhyay S, Basturk O i sur. Chronic pancreatitis or pancreatic ductal adenocarcinoma? *Semin Diagn Pathol* 2004;21:268-76.
67. Krishna NB, Mehra M, Reddy AV i sur. EUS/EUS-FNA for suspected pancreatic cancer: influence of chronic pancreatitis and clinical presentation with or without obstructive jaundice on performance characteristics. *Gastrointest Endosc* 2009;70:70-9.
68. Chari ST, Takahashi N, Levy MJ i sur. A diagnostic strategy to distinguish autoimmune pancreatitis from pancreatic cancer. *Clin Gastroenterol Hepatol* 2009;7:1097-103.
69. Detlefsen S, Mohr DA, Vyberg M i sur. Diagnosis of autoimmune pancreatitis by core needle biopsy: application of six microscopic criteria. *Virchow Arch* 2009;545:531-9.
70. Adsay NV, Bandyopadhyay S, Basturk O. Duct adjacent to a thick-walled medium-sized muscular vessel in pancreas is often indicative of invasive adenocarcinoma. *Am J Surg Pathol* 2006;30:1203-5.

71. Wachtel MS, Miller EJ. Focal changes of chronic pancreatitis and duct-arteriovenous relationships: avoiding a diagnostic pitfall. *Am J Surg Pathol* 2006;29:1521-3.
72. Lohr M, Klöppel G, Maisonneuve P i sur. Frequency of K-ras mutations in pancreatic intraductal neoplasias associated with pancreatic ductal adenocarcinoma and chronic pancreatitis: a meta-analysis. *Neoplasia* 2005;7:17-23.
73. Vakiani E, Solit DB. KRAS and BRAF: drug targets and predictive biomarkers. *J Pathol* 2011;223:219–29.
74. Li J, Poi MJ, Tsai MD. Regulatory mechanisms of tumor suppressor P16(INK4A) and their relevance to cancer. *Biochemistry* 2011;50:5566–82.
75. Attri J, Srinivasan R, Majumdar S i sur. Alterations of tumor suppressor gene p16INK4a in pancreatic ductal carcinoma. *BMC Gastroenterol* 2005;5:22.
76. Scarpa A, Capelli P, Mukai K i sur. Pancreatic adenocarcinomas frequently show p53 gene mutations. *Am J Pathol* 1993;142:1534–43.
77. Kanda M, Matthaei H, Wu J i sur. Presence of somatic mutations in most early-stage pancreatic intraepithelial neoplasia. *Gastroenterology* 2012;142:730–3.
78. Jones S, Zhang X, Parsons DW i sur. Core signaling pathways in human pancreatic cancers revealed by global genomic analyses. *Science* 2008;321:1801–6.
79. Wood LD, Hruban RH. Pathology and Molecular Genetics of Pancreatic Neoplasms. *Cancer J* 2012;18:492-501.
80. Wilentz RE, Iacobuzio-Donahue CA, Argani P i sur. Loss of expression of Dpc4 in pancreatic intraepithelial neoplasia: evidence that DPC4 inactivation occurs late in neoplastic progression. *Cancer Res* 2000;60:2002-6.
81. Sohn TA, Su GH, Ryu B i sur. High-throughput drug screening of the DPC4 tumor-suppressor pathway in human pancreatic cancer cells. *Ann Surg* 2001;233:696-703.
82. Miyaki M, Kuroki T. Role of Smad4 (DPC4) inactivation in human cancer. *Biochem Biophys Res Commun* 2003;306:799-804.
83. Schwarte-Waldhoff I, Schmiegel W. Smad4 transcriptional pathways and angiogenesis. *Int J Gastrointest Cancer* 2002;31:47-59.
84. Paulson AS, Tran Caolow HS, Tempero MA i sur. Therapeutic Advances in Pancreatic Cancer. *Gastroent* 2013;144:1316 –26.
85. Daouadi M, Zureikat AH, Zenati MS i sur. Robot-assisted minimally invasive distal pancreatectomy is superior to the laparoscopic technique. *Ann Surg* 2013;257:128-32.
86. Johnson CD, Schwall G, Fletchenmacher J i sur. Resection for adenocarcinoma of the body and tail of the pancreas. *Br J Surg* 1993;80:1177-9.

87. Neoptolemos JP, Moore MJ, Cox TF i sur. Adjuvant chemotherapy with fluorouracil plus folinic acid vs gemcitabine following pancreatic resection: a randomized controlled trial. *JAMA* 2010;304:1073-8.
88. Regine WF, Winter KA, Abrams RA i sur. Fluorouracil vs gemcitabine chemotherapy before and after fluorouracil-based chemoradiation following resection of pancreatic adenocarcinoma: a randomized controlled trial. *JAMA* 2008;299:1019-26.
89. Pisters PW, Wolff RA, Janjan NA i sur. Preoperative paclitaxel and concurrent rapid-fractionation radiation for resectable pancreatic adenocarcinoma: toxicities, histologic response rates, and event free outcome. *J Clin Oncol* 2002;20:2537-44.
90. Evans DB, Varadhachary GR, Crane CH i sur. Preoperative gemcitabine-based chemoradiation for patients with resectable adenocarcinoma of the pancreatic head. *J Clin Oncol* 2008;26:3496-502.
91. Rich T, Harris J, Abrams R i sur. Phase II study of external irradiation and weekly paclitaxel for nonmetastatic, unresectable pancreatic cancer: RTOG-98-12. *Am J Clin Oncol* 2004;27:51-6.
92. Halbleib JM, Nelson W. Cadherins in development: Cell adhesion, sorting, and tissue morphogenesis. *Genes Dev* 2006;20:3199-214.
93. Hulpiau P, van Roy F. Molecular evolution of the cadherin superfamily. *Int J Biochem Cell Biol* 2009;41:349-69.
94. Hong SM, Li A, Olino K i sur. Loss of E-cadherin expression and outcome among patients with resectable pancreatic adenocarcinoma. *Mod Pathol* 2011;24:1237-47.
95. Cepek KL, Shaw SK, Parker C i sur. Adhesion between epithelial cells and T-lymphocytes mediated by E-cadherin and the alpha(E)beta(7) integrin. *Nature* 1994;372:190-3.
96. Sahu SC, Gaines DW, Williams KM i sur. A synthetic polypeptide based on human E-cadherin inhibits invasion of human intestinal and liver cell lines by *Listeria monocytogenes*. *J Med Microbiol* 2007;56:1011-6.
97. Nagathihalli NS, Mershan NB. Src-mediated regulation of E-cadherin and EMT in pancreatic cancer. *Front Biosci* 2012;17:2059-69.
98. Najy AJ, Day KC, Day ML. The ectodomain shedding of E-cadherin by ADAM15 supports ErbB receptor activation. *J Biol Chem* 2008;283:18393-401.
99. Johnson SK, Ramani VC, Hennings L i sur. Kallikrein 7 enhances pancreatic cancer cell invasion by shedding E-cadherin. *Cancer* 2007;109:1811-20.

100. Pryczynicz A, Guzińska-Ustymowicz K, Kemon A i sur. Expression of the E-cadherin-catenin complex in patients with pancreatic ductal adenocarcinoma. *Folia Histochem Cytobiol* 2010;48:128-33.
101. Joo YE, Rew JS, Park CS i sur. Expression of E-cadherin, alpha- and beta-catenins in patients with pancreatic adenocarcinoma. *Pancreatology* 2002;2:129-37.
102. Li YJ, Ji XR. Relationship between expression of E-cadherin-catenin complex and clinicopathologic characteristics of pancreatic cancer. *World J Gastroenterol* 2003;9:368-72.
103. Takao S, Che X, Fukudome T i sur. Down-regulation of E-cadherin by antisense oligonucleotide enhances basement membrane invasion of pancreatic carcinoma cells. *Hum Cell* 2000;13:15-20.
104. Von Burstin J, Eser S, Paul MC i sur. E-cadherin regulates metastasis of pancreatic cancer in vivo and is suppressed by SNAIL/HDAC1/HDAC2 repressor complex. *Gastroenterology* 2009;37:361-71.
105. Hsu HP, Shan, YS, Jin YT i sur. Loss of E-cadherin and beta-catenin is correlated with poor prognosis of ampullary neoplasms. *J Surg Oncol* 2010;101:356-62.
106. Aktary Z, Pasdar M. Plakoglobin: role in tumorigenesis and metastasis. *Int J Cell Biol* 2012;2012:ID189521.
107. Toyoda E, Doi R, Koizumi M i sur. Analysis of E-, N-cadherin, alpha-, beta-, and gamma-catenin expression in human pancreatic carcinoma cell lines. *Pancreas* 2005;30:168-73.
108. Charpentier E, Lavker RM, Acquista E i sur. Plakoglobin supresses epithelial proliferation and hair growth in vivo. *J Cell Biol* 2000;149:503-19.
109. Pan H, Gao F, Papageorgis P i sur. Aberrant activation of gamma-catenin promotes genomic instability and oncogenic effects during tumor progression. *Cancer Biol Ther* 2007;6:1638-43.
110. Rieger-Christ KM, Ng L, Hanley RS i sur. Restoration of plakoglobin expression in bladder carcinoma cell lines suppresses cell migration and tumorigenic potential. *Brit J Cancer* 2005;92:2153-9.
111. Yin T, Getsios S, Caldelari R i sur. Plakoglobin supresses keratinocyte mitility through both cell-cell adhesion-dependant and -independant mechanisms. *Proceedings of the national academy of the united states of America* 2005;102:5420-5.

112. Law SF, Estojak J, Wang B i sur. Human Enhancer of Filamentation 1 (HEF1/NEDD9/CAS-L), a novel p130Cas-Like docking protein, associates with FAK, and induces pseudohyphal growth in yeast. *Mol Cell Biol* 1996;16:3327.
113. Minegishi M, Tachibana K, Sato T. Structure and function of Cas-L, a 105-kD Crk-associated substrate-related protein that is involved in beta-1 integrin-mediated signaling in lymphocytes. *J Exp Med* 1996;184:1365.
114. Zheng M, McKeown-Longo PJ. Cell adhesion regulates Ser/Thr phosphorylation and proteasomal degradation of HEF1/NEDD9/CAS-L. *J Cell Sci* 2006;119:96–103.
115. Law SF, Zhang Y-Z, Klein-Szanto A i sur. Cell-cycle regulated processing of HEF1/NEDD9/CAS-L to multiple protein forms differentially targeted to multiple compartments. *Mol Cell Biol* 1998;18:3540.
116. Minn AJ, Gupta GP, Siegel PM i sur. Genes that mediate breast cancer metastasis to lung. *Nature* 2005;436:518-24.
117. Kim M, Gans JD, Nogueira C i sur. Comparative oncogenomics identifies NEDD9 as a melanoma metastasis gene. *Cell* 2006;125:1269-81.
118. Tikhmyanova N, Golemis EA. NEDD9 and BCAR1 negatively regulate E-cadherin membrane localization, and promote E-cadherin degradation. *PLoS One* 2011;6:e22102.
119. Iwata S, Souta-Kuribara A, Yamakawa A i sur. HTLV-I Tax induces and associates with Crk-associated substrate lymphocyte type (Cas-L). *Oncogene* 2005;24:1262–71.
120. Tang H, Hao Q, Fitzgerald T i sur. Pyk2/CAKbeta tyrosine kinase activity-mediated angiogenesis of pulmonary vascular endothelial cells. *J Biol Chem* 2002;277:5441–7.
121. Mahendra KS, Lauren C, Sachiko S i sur. Molecular basis for HEF1/NEDD9/Cas-L action as a multifunctional coordinator of invasion, apoptosis and cell cycle. *Cell Biochem Biophys* 2007;48:54–72.
122. Sakorafas GH, Sarr MG. Pancreatic cancer after surgery for chronic pancreatitis. *Dig Liver Dis* 2003;35:482–485.
123. Rhim AD, Mirek ET, Aiello NM. EMT and dissemination precede pancreatic tumor formation. *Cell* 2012;148:349–361.
124. Neoptolemos JP, Stocken DD, Friess H. A randomized trial of chemoradiotherapy and chemotherapy after resection of pancreatic cancer. *N Engl J Med* 2004;350:1200-10.
125. Nelson WJ. Regulation of cell–cell adhesion by the cadherin–catenin complex. *Biochem Soc Trans* 2008;36:149-55.

126. Beavon I. The E-cadherin-catenin complex in tumor metastasis, structure, function and regulation. *Eur J Cancer* 2000;36:1607-20.
127. Bracke ME, van Roy FM, Mareel MM. The E-cadherin/catenin complex in invasion and metastasis. *Curr Top Microbiol Immunol* 1996;2013:123-61.
128. Dabbs DJ, Schnitt SJ, Geyer FC i sur. Lobular neoplasia of the breast revisited with emphasis on the role of E-cadherin immunohistochemistry. *Am J Surg Pathol* 2013;37:1-11.
129. Liu X, Chu KM. E-Cadherin and Gastric Cancer: Cause, Consequence, and Applications. *BioMed Research International* 2014;2014:1-9.
130. Kafka A, Tomas D, Beroš V i sur. Brain Metastases from Lung Cancer Show Increased Expression of DVL1, DVL3 and Beta-Catenin and Down-Regulation of E-Cadherin. *Int J Mol Sci* 2015;15:10635–51.
131. Johnson SK, Ramani VC, Hennings L i sur. Kalikrein 7 enhances pancreatic cancer cell invasion by shedding e-cadherin. *Cancer* 2007;109:1811-20.
132. Beuran M, Negoii I, Paun S i sur. The epithelial to mesenchymal transition in pancreatic cancer: A systematic review. *Pancreatology* 2015;15:217-25.
133. Pećina-Šlaus N, Nikuševa Martić T, Deak AJ i sur. Genetic and protein changes of E-cadherin in meningiomas. *J Cancer Res Clin Oncol* 2010;136:695-702.
134. Pignatelli M, Ansari TW, Gunter P i sur. Loss of membranous E cadherin expression in pancreatic cancer: correlation with lymph node metastasis, high grade and advanced stage. *J Pathol* 1994;174:243-8.
135. Yoshiura K, Kanai Y, Karja V i sur. Silencing of the E-cadherin invasion suppressor gene by CpG methylation in human carcinomas. *Proc Natl Acad Sci USA* 1995;92:7416-9.
136. Aghadassi A, Sandler M, Guenther A i sur. Recruitment of histone deacetylases HDAC1 and HDAC2 by the transcriptional repressor ZEB1 downregulates E-cadherin expression in pancreatic cancer. *Gut* 2012;61:439-48.
137. Lupu-Meiri M, Geras-Raaka E, Lupu R i sur. Knock-down of plasminogen-activator inhibitor-1 enhances expression of E-cadherin and promotes epithelial differentiation of human pancreatic adenocarcinoma cells. *J Cell Physiol* 2012;227:3621-8.
138. Imamura Y, Mizuno S. Comparison of pancreatic cancer mortality in five countries: France, Italy, Japan, UK and USA from WHO mortality database (1960-2000). *Jpn J Clin Oncol* 2005;35:283-6.



139. Corbishley TP, Iqbal MJ, Wilkinson ML i sur. Androgen receptor in human normal and malignant pancreatic tissue and cell lines. *Cancer* 1985;10:1992-5.
140. Okitsu K, Kanda T, Imazeki F i sur. Involvement of interleukin-6 and androgen receptor signaling in pancreatic cancer. *Genes Cancer* 2010;1:859-67.
141. Greenway BA. Androgen receptor-blocking agents: potential role in pancreatic cancer. *Drugs Aging* 2000;17:161-3.
142. Polvani S, Tarocchi M, Tempesti S i sur. Nuclear receptors and pathogenesis of pancreatic cancer. *World J Gastroenterol* 2014;14:12062-81.
143. Negi SS, Agarwal A, Chaudhary A. Flutamide in unresectable pancreatic adenocarcinoma: a randomized, doubleblind placebo-controlled trial. *Invest New Drugs* 2006;24:189-94.
144. Salic A, Lee E, Mayer L i sur. Control of beta-catenin stability: reconstitution of the cytoplasmic steps of the wnt pathway in *Xenopus* egg extracts. *Mol Cell* 2000;5:523-32.
145. Kolligs FT, Barbara Kolligs B, Hajra KM i sur. G-catenin is regulated by the APC tumor suppressor and its oncogenic activity is distinct from that of b-catenin. *Genes Dev* 2000;14:1319-31.
146. Park D, Karsen R, Axcrone U i sur. Expression pattern of adhesion molecules (E-cadherin, alpha-, beta-, gamma-catenin and claudin-7), their influence on survival in primary breast carcinoma, and their corresponding axillary lymph node metastasis. *APMIS* 2007;115:52–65.
147. Mukhina S, Mertani HC, Guo K i sur. Phenotypic conversion of human mammary carcinoma cells by autocrine human growth hormone. *Proc Natl Acad Sci U S A* 2004;101:15166–71.
148. Holen I, Whitworth J, Nutter F i sur. Loss of plakoglobin promotes decreased cell-cell contact, increased invasion and breast cancer cell dissemination in vivo. *Breast Cancer Res* 2012;14:86.
149. Štajduhar E, Sedić M, Leniček T i sur. Expression of growth hormone receptor, plakoglobin and NEDD9 protein in association with tumour progression and metastasis in human breast cancer. *Tumour Biol* 2014;35: 6425-34.
150. Xue YZ1, Sheng YY, Liu ZL i sur. Expression of NEDD9 in pancreatic ductal adenocarcinoma and its clinical significance. *Tumour Biol* 2013;34:895-9.

## 11. ŽIVOTOPIS

Petra Radulović rođena je 22. travnja 1981. godine u Zagrebu gdje je završila osnovnu školu i IV. jezičnu gimnaziju, a Medicinski fakultet Sveučilišta u Zagrebu upisala je 1999. godine te diplomirala 2005. godine.

Nakon obavljenog pripravničkog staža u KBC „Zagreb“ u Zagrebu, 2006. godine položila je državni ispit te šest mjeseci radila u ambulanti Centra „Stančić“, Doma zdravlja Zagrebačke županije.

U veljači 2007. godine započela je specijalizaciju iz patološke anatomije na Kliničkom zavodu za patologiju „Ljudevit Jurak“, KBC „Sestre milosrdnice“ gdje je u travnju 2013. godine položila specijalistički ispit te i danas tamo radi kao patolog s užitim stručnim i znanstvenim interesom u području patologije probavnog sustava i ginekološke te perinatalne patologije.

U rujnu 2010. godine upisala je Znanstveni poslijediplomski studij iz područja biomedicine i zdravstva na Medicinskom fakultetu Sveučilišta u Zagrebu koji je završila u lipnju 2014. godine.

Autorica je više članaka i kongresnih priopćenja koji su objavljeni u indeksiranim časopisima. Član je Hrvatskog društva za patologiju i sudsku medicinu Hrvatskog liječničkog zbora, Hrvatske udruge bolničkih liječnika te Europskog društva patologa (ESP).

Majka je blizanki.