

Reinkeovi kristali u muškaraca s kriptorhizmom

Kozina, Viviana

Doctoral thesis / Disertacija

2013

Degree Grantor / Ustanova koja je dodijelila akademski / stručni stupanj: **University of Zagreb, School of Medicine / Sveučilište u Zagrebu, Medicinski fakultet**

Permanent link / Trajna poveznica: <https://um.nsk.hr/um:nbn:hr:105:937757>

Rights / Prava: [In copyright](#)/[Zaštićeno autorskim pravom.](#)

Download date / Datum preuzimanja: **2024-07-23**



Repository / Repozitorij:

[Dr Med - University of Zagreb School of Medicine
Digital Repository](#)



**SVEUČILIŠTE U ZAGREBU
MEDICINSKI FAKULTET**

Viviana Kozina

**Reinkeovi kristali u muškaraca s
kriptorhizmom**

DISERTACIJA

Zagreb, 2013.

**SVEUČILIŠTE U ZAGREBU
MEDICINSKI FAKULTET**

Viviana Kozina

**Reinkeovi kristali u muškaraca s
kriptorhizmom**

DISERTACIJA

Zagreb, 2013.

Doktorska disertacija je izrađena na Zavodu za histologiju i embriologiju Medicinskog fakulteta Sveučilišta u Zagrebu.

Mentor rada je Prof.dr.sc.Davor Ježek.

Najljepše se zahvaljujem mentoru prof.dr.sc. Davoru Ježeku na predloženoj temi, zanimljivim idejama i savjetima.

Zahvaljujem se Prof.dr.sc. Đurđici Grbeši na uloženom vremenu, pomoći i potpori tijekom pisanja ovog rada.

Također velika hvala Prof.dr.sc. Ljerki Banek koja me uvela u svijet histologije i embriologije.

Veliko hvala svim mojim kolegama sa Zavoda za histologiju i embriologiju, pogotovo Mireli i Željki, na značajnoj tehničkoj i prijateljskoj podršci.

Mariju i Toti, za svu ljubav koju su nesebično pružili tijekom zadnjih godina.

Najveće hvala mojim roditeljima i bratu čiji su bezuvjetna ljubav i podrška uvijek došli do izražaja kad je bilo najpotrebnije. Jer „uspjeh je rezultat mnogo malih pobjeda za koje većina ljudi nikad neće saznati“. Oni znaju...

SADRŽAJ

1. UVOD	1
1.1. Razvoj muškog spolnog sustava	1
1.1.1. Razvoj vanjskih spolnih organa	4
1.2. Uzroci poremećaja spuštanja sjemenika	5
1.3. Učestalost i terminologija poremećaja spuštanja sjemenika	7
1.4. Komplikacije kriptorhizma	8
1.5. Liječenje kriptorhizma	10
1.6. Histološka diferencijacija normalnog i promjene kriptorhičnog sjemenika	11
1.6.1. Normalni sjemenik	11
1.6.2. Kriptorhični sjemenik	14
1.7. Leydigove stanice	17
1.7.1. Leydigove stanice u kontrolnih sjemenika	17
1.7.2. Leydigove stanice u kriptorhizmu	17
1.7.3. Perivaskularne i peritubularne Leydigove stanice	18
1.8. Reinkeovi kristali	19
1.8.1. Kristali u sjemeniku	19
1.8.2. Reinkeovi kristali	19
1.8.2.1. Građa Reinkeovih kristala	20
1.8.2.2. Ultrastruktura Reinkeovih kristala	21
2. HIPOTEZA	22
3. CILJEVI RADA	23
3.1. Opći cilj	23
3.2. Specifični ciljevi	23

4. UZORCI I POSTUPCI	24
4.1. Uzorci	24
4.2. Postupci	24
4.2.1. Obrada tkiva	24
4.2.1.1. Parafinski blokovi	24
4.2.1.2. Durcopanski blokovi	25
4.2.2. Svjetlosna mikroskopija	25
4.2.3. Konfokalna mikroskopija i obrada slika	26
4.2.4. Elektronska mikroskopija i kristalografska analiza	26
4.2.5. Stereološka analiza	27
4.2.6. Statistička analiza	29
5. REZULTATI	30
5.1. Kvalitativna analiza Reinkeovih kristala	30
5.1.1. Svjetlosna mikroskopija	30
5.1.2. Konfokalna mikroskopija i analiza slika	43
5.1.3. Transmisijska elektronska mikroskopija Reinkeovih kristala	47
5.1.3.1 Kristalografska analiza kristala upotrebom brze Fourierove transformacije	55
5.2. Kvantitativna analiza stereološkim metodama	61
5.2.1. Kvantitativna analiza Reinkeovih kristala	61
5.2.1.1. Broj Reinkeovih kristala u jedinici volumena sjemenika	62
5.2.1.2. Volumen sjemenika	68
5.2.1.3. Koncentracija testosterona u serumu	69
5.2.1.4. Broj Reinkeovih kristala u cijelom sjemeniku	69
5.2.2. Kvantitativna analiza Leydigovih stanica	75
5.2.2.1. Broj Leydigovih stanica u jedinici volumena sjemenika	75
5.2.2.2. Broj Leydigovih stanica u cijelom sjemeniku	78

6. RASPRAVA	86
7. ZAKLJUČCI	96
8. SAŽETAK	98
9. SUMMARY	100
10. POPIS LITERATURE	102
11. ŽIVOTOPIS	111

POPIS KRATICA

BMP4 – engl. *Bone morphogenetic protein 4*, koštana morfogenetska bjelančevina 4

SCF – engl. *Stem cell factor*, čimbenik matičnih stanica

SDF-1 - engl. *Stromal cell-derived factor 1*, čimbenik 1 deriviran iz stromalne stanice

CXCR4 – engl. *C-X-C chemokine receptor type 4*, CXC kemokin receptor 4

SRY - engl. *Sex-determining region Y*, regija determinacije spola

INSL-3 – engl. *Insulin-like factor 3*, inzulinu sličan čimbenik 3

SOX9 – engl. *Sex determining region Y-box 9*, regija determinacije spola Y-slog 9

LGR8 - engl. *Leucine-rich repeat-containing G protein-coupled receptor 8*, receptori udruženi s G proteinima koji sadrže ponavljajuće slijedove bogate leucinima

HOXa10 – engl. *Homeobox A10*, Homeoslog A10

ZNF214 – engl. *Zinc finger 214*, Cinkov prst 214

ZBF215 – engl. *Zinc finger 215*. Cinkov prst 215

DEHP - engl. *di(2-ethylhexyl)phthalate*, di 2 etil heksilftalat

HCG - engl. Human chorionic gonadotropin, humani korionski gonadotropin

LHRH – engl. *Luteinizing hormone-releasing hormone*, hormon koji potiče otpuštanje luteinizirajućeg hormona

LH – luteinizirajući hormon

FSH – folikulostimulirajući hormon

QMLE – engl. *quick maximum likelihood estimation*, brza procjena maksimalne vjerojatnosti

FFT – engl. *Fast Fourier transformation*, brza Furierova transformacija

SCO – engl. Sertoly cells only, samo Sertolijeve stanice

RK- Reinkeovi kristali

PT - peritubularno

PV - perivaskularno

1. UVOD

1.1. Razvoj muškog spolnog sustava

Razvoj spolnog sustava u čovjeka započinje vrlo rano. Ključnu ulogu u tom kompleksnom procesu igraju primordijalne spolne stanice. Primordijalne spolne stanice ili spolne prastanice pojavljuju se u epiblastu u drugom tjednu razvoja. Pretpostavlja se da se u sisavaca sve stanice morule mogu diferencirati u primordijalne spolne stanice, dok se tijekom razvoja u blastocistu potencijal diferencijacije smanjuje. Kako bi do diferencijacije došlo, potreban je utjecaj skupine gena koji održavaju pluripotentnost (1,2). Tijekom gastrulacije spolne prastanice migriraju iz epiblasta duž kaudalnog dijela primitivne pruge u izvanembrionalni endoderm žumanjčane vreće. Daljnji razvoj spolnih prastanica je pod utjecajem koštane morfogenetske bjelančevine 4 (engl. BMP4, *bone morphogenetic protein*) koju izlučuje okolni trofoblast.

Muške i ženske spolne žlijezde razvijaju se od indiferentne osnove u obliku parnih nabora koji se pojave već u 5. tjednu embrionalnog razvoja. Ti nabori nazivaju se spolni nabori (*plicae genitales*) i protežu se duž ventromedijalne strane obaju mezonefrosa. Nastaju umnažanjem epitela celoma i zgušnjavanjem mezenhima koji se nalazi ispod njega. U 6. tjednu razvoja spolne prastanice započinju „naseljavanje“ spolnih nabora (3,4).

Dolaskom spolnih prastanica, mezodermalni celomski epitel spolnog nabora prolifera i urasta u mezenhim ispod njega tvoreći spolne tračke. Novonastali trački i dalje su povezani s površinskim epitelom te je fenotipski nemoguće odrediti radi li se o muškom ili ženskom embriju. Za proliferaciju i održanje spolnih prastanica važni su trofički čimbenici koje izlučuju same prastanice ili stanice koje ih neposredno okružuju (5). Stanice koje se nalaze na putu migracije i dolaze u dodir sa spolnim prastanicama izlučuju čimbenike koji stimuliraju preživljavanje, a to su čimbenik matičnih stanica (engl. SCF – *Stem cell factor*) i interleukini. SCF i interleukini potiskuju proces apoptoze (6). Ukoliko se neke spolne prastanice nasele u područje koje ne pripada spolnim naborima, uključuje se programirana smrt stanice. U slučaju da ne dođe do aktivacije apoptoze u spolnim prastanicama koje su zastale na putu do spolnog nabora, mogu se razviti teratomi i teratokarcinomi. Ostali čimbenici koji pomažu migraciji spolnih prastanica i naseljavanju u spolni nabor su molekule izvanstaničnog matriksa tenascin, laminin i beta2 integrin. Spolni nabori izlučuju čimbenike koji „privlače“ spolne

prastanice i inhibiraju programiranu smrt stanice. Primjer takvih čimbenika su SDF-1 (engl. *Stromal cell-derived factor 1*) i njegov receptor CXCR4. Eksperimenti na miševima kojima manjkaju navedeni čimbenici pokazali su da je migracija spolnih prastanica u spolne nabore poremećena (5).

Procesom diferencijacije spola upravljaju brojni geni od kojih nisu svi vezani na spolne kromosome. Glavni gen u određivanju spola je gen determinacije spola SRY (engl. *sex-determining region Y*) koji se nalazi na kratkom kraku Y kromosoma i nosi kodirajuću sekvencu za čimbenik determinacije testisa. Ovaj čimbenik uvjetuje razvitak muškog spola potičući niz gena koji svojim ekspresijskim produktima određuju sudbinu indiferentnih osnova spolnih organa, osobito stvaranjem hormona za čiju su ekspresiju velikim dijelom odgovorni geni smješteni na autosomima. Ekspresija transkripcijskog čimbenika SOX9 također je osnova za determinaciju testisa. Nakon aktivacije čimbenika determinacije testisa koji uzrokuje diferencijaciju somatskih potpornih stanica testisa u Sertolijeve stanice taj čimbenik prelazi iz citoplazme u jezgru Sertolijevih stanica. U jezgri služi kao okidač aktivnosti ostalih gena koji sudjeluju u diferencijaciji muškog spola (7,8).

Spolni tračci pod utjecajem čimbenika determinacije testisa proliferiraju te prodiru dublje u mezenhim tvoreći medularne tračke ili tračke testisa. Tračci sjemenika granaju se i anastomoziraju u području hilusa tvoreći mrežu tankih tračaka stanica, preteču *rete testis*. Kad se razvije *tunica albuginea testis*, ovojnica građena od gustog vezivnog tkiva, gubi se veza između tračaka testisa s površinskim epitelom (4,8).

Između sjemenskih tračaka nalazi se mezenhim u kojem leže intersticijske/Leydigove stanice. U 8. tjednu intersticijske stanice započinju s izlučivanjem androgena. Testosteron i androstendion induciraju maskulinizaciju Wolfovih cijevi i osnova spolnih organa. Stvaranje testosterona stimulira humani korionski gonadotropin iz placente, a njegova je razina najviša između 8. i 12. tjedna embrionalnog i fetalnog razvoja. Sertolijeve stanice u embrionalnim testisima u 8. tjednu razvoja proizvode i antiMüllerov hormon koji inhibira razvitak Müllerovih cijevi iz kojih se u ženskog spola razvijaju jajovodi, maternica i gornja trećina rodnice.

U četvrtom mjesecu sjemenski tračci saviju se u obliku potkove s krajevima koji se nastavljaju u *rete testis*. Sjemenski tračci neprohodni su do puberteta. Tada dobivaju lumen te se diferenciraju u sjemenske kanaliće. Stijenke tračaka sastoje se od dvije vrste stanica:

Sertolijevih stanica, diferenciranih iz površinskog epitela testisa i spermatogonija, diferenciranih iz primordijalnih spolnih stanica.

Rete testis nastavljaju se na 15 do 20 sekretnih kanalića mezonefrosa koji se razvijaju u eferentne kanaliće epididimisa. Sekretne kanaliće mezonefrosa, smješteni uz donji dio testisa – paragenitalni kanalići, ne spajaju se u *rete testis* već čine rudimentarni organ – *paradidymis*. Sekretne kanaliće mezonefrosa ulijevaju se u Wolfov kanal koji se razvije u *ductus epididymidis*, sjemenovod, sjemenski mjehurić i *ductus ejaculatorius*.

Krajem 8. tjedna sjemenik i mezonefros pričvršćeni su urogenitalnim mezenterijem za stražnju trbušnu stijenku. Propadanjem mezonefrosa urogenitalni mezenterij postaje mezenterij sjemenika na čijem se donjem dijelu razvija tračak gustog vezivnog tkiva – *gubernaculum testis*.

Gubernakul je valjkastog oblika i građen je od mezenhima. Ima jednak promjer kao sjemenik, a dužina mu je dvaput veća. Gubernakul prolazi kroz prednji trbušni zid na mjestu budućeg ingvinalnog kanala. Proteže se između donjeg dijela testisa i abdominalnih kosih mišića. Potrbušnica se izbočuje u prednju trbušnu stijenku tvoreći *processus vaginalis peritonei*. Nastavlja se u skrotalne izbočine uz slojeve mišića i fascije trbušne stijenke tvoreći ingvinalni kanal.

Sjemenik i epididimis u 26. tjednu fetalnog razvoja započinju spuštanje kroz ingvinalni kanal u skrotum (vanjsko spuštanje) koje obično traje oko 3 dana. Nakon što sjemenik prođe ingvinalni kanal, donji dio gubernakula spoji se sa skrotumom. Sjemenik pokriva *tunica vaginalis testis*, nabor procesusa vaginalisa. Tuniku vaginalis testisa čine dva lista: list uz testis naziva se visceralni list tunike vaginalis ili *epiorchium*, a vanjski parijetalni list tunice vaginalis ili *periorchium*.

U početku se smatralo da gubernakul pokazuje put sjemeniku tijekom spuštanja no istraživanja na miševima su pokazala da je taj proces pod utjecajem gonadotropnih hormona hipofize. Ovi hormoni utječu na bubrenje i skraćivanje gubernakula, njegovu prokrvljenost te diferencijaciju stanica u mioblaste. Pod utjecajem gonadotropina gubernakul se skraćuje i povlači sjemenik u skrotum, potom degenerira te od njega ostaje samo *lig. genitoinguinale* (9).

Na svom putu sjemenik i epididimis su okruženi tunikom vaginalis testis, povlače neke slojeve trbušnog zida, a prate ih krvne i limfne žile te živci. Od transverzalne fascije nastaje

fascia spermatica interna, vezivna ovojnica koja se nalazi oko sjemenog snopa i sjemenika. Mišićna ovojnica, *musculus cremaster*, građena je od mišićnih vlakana unutarnjeg kosog trbušnog mišića. Pokriven je fascijom koja potječe od vanjskog kosog trbušnog mišića—*fascia spermatica externa*.

U trenutku rođenja sjemenik i epididimis se nalaze u skrotumu, a sjemeni snop—*funiculus spermaticus*, ostaje u ingvinalnom kanalu.

1.1.1. Razvoj vanjskih spolnih organa

Od četvrtog do sedmog tjedna embrionalnog razvoja ne postoje razlike između osnova vanjskih spolnih organa u muškog i ženskog spola. U trećem tjednu razvoja mezenhimske stanice iz primitivne pruge okruže kloakalnu membranu pa nastaju kloakalni nabori. Oni se spajaju ispred kloakalne membrane tvoreći spolnu kvržicu. Podjelom kloakalne membrane na urogenitalnu membranu sprijeda i analnu membranu straga, kloakalni nabori se podijele na uretralne nabore sprijeda i analne nabore sa stražnje strane. Ubrzo se od mezenhima s obje strane urogenitalne membrane razvijaju spolne izbočine koje se kasnije razvijaju u skrotum u muškog i u velike usne u ženskog spola.

Maskulinizaciju osnova vanjskih spolnih organa inducira testosteron kojeg proizvode fetalni sjemenici. Spolna kvržica se produžuje pa nastaje primordijalni falus. Rastom falusa uretralni nabori formiraju lateralne stijenke uretralne brazde na ventralnoj strani penisa, ali ne dosežu kraj, tj. glans. U trenutku puknuća urogenitalne membrane, dno uretralne brazde oblaže endoderm urogenitalnog sinusa i čini uretralnu ploču. Uretralni nabori srastu iznad uretralne ploče na ventralnoj strani penisa tvoreći spongiozni dio mokraćne cijevi. Urastanjem ektodermalnih stanica s vrha glansa tijekom 12. tjedna nastaje završni dio mokraćne cijevi u obliku epitelnog tračka gdje se kasnije otvara vanjski otvor mokraćne cijevi. Kavernoza tijela i spongiozno tijelo penisa razvijaju se iz mezenhima falusa. Skrotalne izbočine se tijekom razvoja spuštaju, međusobno se spoje i nastaje skrotum ili mošnjak. Linija spajanja spolnih izbočina jasno je vidljiva i naziva se *raphe scroti* (4,10).

1.2. Uzroci poremećaja spuštanja sjemenika

Tijekom embrionalnog i fetalnog razvoja sjemenici se spuštaju u dvije faze. Prva faza između 7. i 12. tjedna naziva se intraabdominalna faza. U njoj se sjemenik spušta skraćivanjem gubernakula do razine dubokog ingvinalnog prstena. Druga faza događa se u 7. mjesecu zbog daljnjeg skraćivanja i pomicanja gubernakula i naziva se ingvinalno-skrotalna faza. Sjemenik ostaje unutar subserozne fascije u ingvinalnom kanalu. Samo spuštanje potpomognuto je povišenim abdominalnim tlakom nastalim uslijed rasta abdominalne viscere. Neposredno prije rođenja sjemenici se u potpunosti nalaze u skrotumu, a gubernakul je reduciran u obliku malog ligamenta koji povezuje kaudalni pol sjemenika i skrotum (11,12).

Iako spuštanje sjemenika nije u potpunosti razjašnjeno, dokazano je da androgeni i hormoni hipofize igraju ključnu ulogu u ingvinalno-skrotalnoj fazi spuštanja. U nedostatku testosterona kojeg proizvode Leydigove stanice i u slučaju izostanka i/ili poremećene funkcije androgenih receptora sjemenik zaostaje u ingvinalnom kanalu.

Spuštanje u intraabdominalnoj fazi manje je razjašnjeno. Istraživanjima na miševima došlo se do spoznaje kako nedostatak inzulinu sličnog čimbenika 3 (engl. INSL-3, *Insulin-like factor 3*) izaziva obostrani kriptorhizam pa sjemenici ostaju prilegnuti uz bubreg. U ženskog miša jajnici se spuštaju bez obzira na poremećenu ekspresiju INSL-3. Steroidni hormoni estradiol i dietilstilbestrol mogu smanjiti ekspresiju INSL3 u Leydigovim stanicama. Dokazano je to u istraživanju iz 1942. godine kad je Raynaud dajući estrogen trudnim mišicama izazivao kriptorhizam u muških embrija (13).

Jedna od ciljnih molekula INSL3 je LGR8 (*Leucine-rich repeat-containing G protein-coupled receptor 8*). Mutacija LGR8 receptora uzrokuje kriptorhizam u miša. Mutacija tog gena kao i *homeobox A10* (HOXA10), *zincfinger 214* (ZNF214) i ZBF215 su nađeni u muškaraca s kriptorhizmom, ali ne toliko često da bi im se pridavala ključna uloga u etiologiji (14).

Osim mutacije gena, ulogu u nastanku kriptorhizma ima i inervacija genitalne regije. Genitofemoralni živac odgovoran je za inervaciju regije u kojoj se nalazi sjemeni snop pa prekinuće tog živca uzrokuje kriptorhizam. Glavni neurotransmiter kojeg otpušta genitofemoralni živac je *Calcitonin gene-related-peptide* (CGRP). CGRP može povratiti normalno spuštanje kod životinja koje imaju oštećen genitofemoralni živac jer ovaj neurostimulator može stimulirati kontrakciju glatkog mišićja gubernakula, upravljati smjerom spuštanja te na taj način pomoći pravilnom spuštanju samih sjemenika (15,16,17).

Nasljedni faktor treba također uzeti u obzir jer 4% očeva i 6.2 - 9.8% braće dječaka s nespuštenim sjemenicima također imaju kriptorhizam (18,19). Kriptorhizam u obitelji navodi 22.7% bolesnika s nespuštenim sjemenicima u odnosu na 7.5% u kontrola (20).

Kombinacija genetičkih i okolišnih faktora te zdravlja majke mogu poremetiti razinu hormona i fizičke promjene koje utječu na razvoj sjemenika, npr. smanjena težina novorođenčeta, različiti sindromi (Downov sindrom, Prader-Willijev, Klinefelterov i Noonanov sindrom), dijabetes, debljina majke, redovito uživanje alkohola (5 i više pića tjedno trostruko povećava mogućnost da će dijete imati nespuštene sjemenike), pušenje, pesticidi (21,22).

Istraživanje povezanosti između kriptorhizma i izloženosti trudne majke DEHP-u napravljeno je 2008. godine. DEHP (di 2 etil heksilftalat) pripada skupini ftalata (estri ftalatne kiseline i alifatskih alkohola) koji se koriste za omekšavanje plastike i u materijalima za zamatanje hrane. U ljudi igraju ulogu hormonskih disruptora i tvari koje uzrokuju karcinome. Nađena je uska povezanost između viših razina DEHP-a u trudnica i malformacija u razvoju spolnog sustava, uključujući kriptorhizam (23).

U Danskoj je provedeno istraživanje kod žena koje su tijekom trudnoće koristile blage analgetike. Otkriveno je kako korištenje analgetika, prvenstveno paracetamola, povećava šansu za razvoj kongenitalnog kriptorhizma, posebice između 14 i 22. tjedna (24).

1.3. Učestalost i terminologija poremećaja spuštanja sjemenika

Kriptorhizam je najčešći poremećaj u razvitku muškog spolnog sustava (25). Podaci o njegovoj učestalosti razlikuju se od autora do autora. Navodi se da je učestalost kriptorhizma od 2.7% do 10% u novorođenčadi, te 21% do 31 % u nedonoščadi. Kod dječaka u pubertetu učestalost kriptorhizma je od 1% do 4%, a u odraslih od 0.2% do 1%. Kriptorhizam je najčešće jednostran, a u 20 % slučajeva je obostran (26,27,28).

Naziv kriptorhizam dolazi od grčkog κρυπτός – skriven i ορχις – jaje, mudo (29). Prema anglosaksonskoj terminologiji naziv kriptorhizam upotrebljava se općenito za nepotpuno spušten sjemenik.

Nespušteni sjemenik može biti smješten u ingvinalnom kanalu (distopični ili retinirani sjemenik) ili intraabdominalno (kriptorhični sjemenik).

Naziv kriptorhizam prema Hellingi obuhvaća pet različitih mogućnosti nespuštanja sjemenika u skrotum: pseudoretencija, nepotpuno funkcionalno spuštanje sjemenika, nepotpuno spuštanje sjemenika zbog anatomskih razloga, ektopija i pravi kriptorhizam:

1. Pseudoretencija je poremećaj kod kojeg je nabor peritoneuma ostao otvoren, a sjemenik nije fiksiran u skrotumu. Najčešće nastaje samo na jednoj strani i to desnoj. Refleks mišića (musculus cremaster) uzrokuje vraćanje sjemenika kroz vanjski ingvinalni prsten. Laganim potisnućem prema dolje moguće je vratiti ga u skrotum.
2. Nepotpuno funkcionalno spuštanje sjemenika je pojava kod koje se sjemenik nije spustio u skrotum, a da pri tom ne postoje za to anatomski razlozi. Takav sjemenik se može palpirati. Ako ga se potisne prema dolje, on se vrati u početni položaj čim pritisak ruke popusti.
3. Nepotpuno spuštanje sjemenika zbog anatomskih razloga najčešće nastaje zbog prekratkog funikulusa spermatikusa ili kad ingvinalna hernija ili adhezije blokiraju sjemeniku put kroz ingvinalni kanal.
4. *Ectopia* je naziv za sjemenik koji se nalazi izvan normalnog puta spuštanja. Najčešće se nalazi između kože i vanjskog kosog trbušnog mišića, rjeđe uz bazu penisa ili na perineumu. Nije ga moguće potisnuti u abdomen ili ingvinalni kanal.
5. Pravi kriptorhizam naziv je za potpuno zaostajanje jednog ili oba sjemenika unutar abdomena te ih nije moguće palpirati (30)

Sjemenik koji se ne nalazi u skrotumu može biti:

1. nađen bilo gdje na uobičajenom putu spuštanja od abdomena do ingvinalnog prstena;
2. u ingvinalnom kanalu;
3. visokoskrotalno;
4. ektopičan-obično izvan ingvinalnog kanala, perinealno ili oko bubrega;
5. nerazvijen (hipoplastični sjemenik) ili izraženo nepravilan (disgenetični sjemenik);
6. "nestali" sjemenik – anorhija

1.4. Komplikacije kriptorhizma

Što se dulje odgađa s terapijom, oštećenja sjemenika u kriptorhizma su sve veća i uzrokuju neplodnost. Utjecaj na plodnost ovisi o vremenu kirurškog postupka spuštanja sjemenika (orhidopeksiji) te o vrsti kriptorhizma. Lee je 1996. godine ustanovio da je očeva u skupini bolesnika s rano liječenim bilateralnim kriptorhizmom 65,3%, a u unilateralnog kriptorhizma 89.7% očeva u usporedbi s kontrolnom skupinom sa 93.2% očeva. Podaci se odnose na parove s isključenim ženskim faktorom, a nezaštićeni odnos je trajao duže od 12 mjeseci (31). Rezultati plodnosti ovise o rezultatima analize sjemena, razini inhibina B, veličini sjemenika, životnoj dobi u kojoj je urađena orhidopeksija, o položaju kriptorhičnog sjemenika i o operativnoj tehnici. Okuyama i suradnici 1989. usporedili su rezultate analize sjemena u dječaka podvrgnutih orhidopeksiji između 2. i 5. godine života sa skupinom između 9. i 12. godine života. U svih je dječaka dijagnosticiran obostrani kriptorhizam. Nitko od njih nakon puberteta nije imao normalni broj spermija. U 25% dječaka nađena je oligozoospermija dok je 75% bilo azoospermično (32). Novije istraživanje pokazuje bolje rezultate. Retrospektivna studija provedena je na 251 bolesniku u kojih je prosječna dob u kojoj su podvrgnuti orhidopeksiji bila 6.4 godine. Kvaliteta i broj spermija unutar normalnih vrijednosti pronađena je u 4% bolesnika s obostranim kriptorhizmom i 23% sa unilateralnim kriptorhizmom (33).

Osim neplodnosti višestruko se povećava i mogućnost razvoja malignih tumora. Vjerojatnost da će se u muškaraca razviti karcinom sjemenika je oko 0.4% (34). Noviji podaci pokazuju da pacijenti s kriptorhizmom imaju 2.75 do 8 puta veću vjerojatnost od zdravih da će oboljeti

od karcinoma. Ako je orhidopeksija izvršena između 10. i 12. godine života vjerojatnost razvoja karcinoma se smanji 2 do 3 puta.

U jednostranog kriptorhizma postoje neslaganja za kontralateralan, normalno spušten testis. Neki autori tvrde da nema većeg rizika za razvoj karcinoma nego u zdravog muškarca (34), a drugi smatraju da vjerojatnost i dalje postoji (35).

U 74% slučajeva karcinoma u pacijenata s netretiranim kriptorhizmom razviti će se seminom. U muškaraca podvrgnutih orhidopeksiji, u kojih se razvije maligni tumor, biti će u 63% slučajeva neseminozan.

Razlog velikog postotka seminoma u neliječenog kriptorhizma je temperatura koja je u abdomenu 3 do 5 stupnjeva viša od skrotalne. Povišena temperatura smanjuje broj zrelih spermatogonija A sposobnih za spermatogenezu i potiče razvoj spolnih stanica u maligne stanice. Dokazano je da se vjerojatnost razvoja karcinoma višestruko povećava kad se kirurško spuštanje odgađa nakon 15. mjeseca života (3,36).

Preponska kila vrlo često prati kriptorhizam jer *processus vaginalis peritonei* ostaje otvoren te se lijevak potrbušnice pretvara u kilnu vreću koja se ispuni sadržajem iz trbušne šupljine. Zbog otvorenosti procesusa vaginalisa može nastati i torzija sjemenskog snopa *funiculus spermaticusa* pa se prekida dotok krvi u sjemenike.

Također, sjemenik smješten u ingvinalnom kanalu može biti prigriječen između sveza i kostiju.

Osim tjelesnih komplikacija nastaju i psihičke smetnje u djece kada shvate da su drugačija od svojih vršnjaka, a u odraslih zabrinutost zbog moguće neplodnosti (30).

1.5. Liječenje kriptorhizma

U većine novorođenčadi sjemenici će se spustiti u mošnje u prva 3 mjeseca života zahvaljujući valu luteinizirajućeg i folikulostimulirajućeg hormona koji se obično pojavljuje između 60-tog i 90-tog dana života. U 1% slučajeva to se ne dogodi pa su potrebne intervencije (37,38).

Kirurško liječenje kriptorhizma započinje u XIX. stoljeću, ali bez nekog većeg uspjeha (39). U početku su bolesnici operirani jer morfološke promjene sjemenika ranije nisu bile vidljive svjetlosnim mikroskopom. Također, postojala je mogućnost da se sjemenik spusti spontano u skrotum (30).

Napredovanjem histoloških istraživanja operativni zahvati vršeni su sve ranije. Elektronski mikroskop uvelike je promijenio stajalište o dobi najprikladnijoj za operaciju. Numanoglu već 1969. opisuje prve promjene Leydigovih stanica u 5. godini života i tada predlaže operativni zahvat (40).

Razvitkom elektronske mikroskopije i učestalim istraživanjima uočene su morfološke promjene već u 1. godini života te se većina autora slaže da je operativni zahvat potrebno učiniti što ranije, najkasnije do 2. godine života (41).

U postavljanju dijagnoze bitno je ustanoviti je li sjemenik palpabilan, a kriptorhizam izoliran ili je dio sindroma jer o tim saznanjima ovisi planirani tijek liječenja. U 80% slučajeva kriptorhični sjemenik je palpabilan (42). Važno je usporedno dokumentirati i herniju, hidrokelu, veličinu penisa i položaj vanjskog ušća mokraćne cijevi.

Kod pravovremenog operativnog zahvata mogućnost nastanka neplodnosti smanji se na 10%. Odgadanje operacije značajno povećava taj postotak pa je samo 50% dječaka operiranih u 3. ili 4. godini života plodno nakon puberteta. U operiranih 13-godišnjaka vjerojatnost za dobivanje potomaka je tek 10% (43).

Na uspjeh operativnog zahvata utječe i uzrok kriptorhizma. Prognoza je loša ako je uzrok nespuštanja sjemenika primarni kongenitalni poremećaj, no i u tom se slučaju izvrši zahvat zbog mogućnosti maligne promjene ili torzije (44).

Operativnim zahvatom oslobađaju se sjemenik i sjemeni snop od mogućih priraslica te se prebacuju u skrotum i učvršćuju. Taj operativni postupak naziva se orhidopeksija. Ponekad je nužno obaviti orhidopeksiju u dvije faze zbog previsoko smještenog sjemenika, tj. zbog

prekratkim krvnih žila i sjemenovoda (45,46). Druga faza obično slijedi 6 do 12 mjeseci nakon prve faze.

Do nedavno se, prije podvrgavanja zahvatu, bolesnika s kriptorhizmom najprije pokušalo izliječiti hormonskom terapijom. Nju je prvi uveo Shapiro 1931. godine. Postoje dva tipa hormonske terapije. Prva je s humanim korionskim gonadotropinom (HCG), a druga s hormonima koji oslobađaju gonadotropine (GnRH i LHRH). Humani korionski gonadotropin koristi se pod pretpostavkom da će se stimuliranjem Leydigovih stanica povećati koncentracija testosterona i potaknuti migracija sjemenika. Hormon oslobađanja gonadotropina stimulirati će endogenu sekreciju LH i FSH (47). O hormonskoj terapiji kriptorhizma postoje različita mišljenja. Neki autori smatraju da je hormonska terapija opravdana samo kod pseudoretencije, dok drugi smatraju da povećane količine hCG-a mogu imati štetne posljedice, kao što su pojava intersticijskog edema i oštećenje zametnog epitela (48). Nekoliko novijih meta-analiza pokazale su da je uspješnost hormonske terapije kod kriptorhizma manja od 20% (49,50,51) pa se sve rjeđe primjenjuje takav način liječenja prije kirurškog zahvata. Međutim, orhidopeksija izvršena u dobi do 12 mjeseci i naknadna terapija hormonom oslobađanja gonadotropina daju bolju kvalitetu sjemeni u odrasloj dobi (52).

1.6. Histološka diferencijacija normalnog i promjene kriptorhičnog sjemenika

1.6.1. Normalni sjemenik

Sjemenici su parne žlijezde muškog spolnog sustava smještene u skrotumu, izvan abdominalne šupljine, na temperaturi nekoliko stupnjeva nižoj od tjelesne. Temperatura u intervalu od 34°C do 35°C nužna je za odvijanje normalne spermatogeneze. Na stražnjoj strani sjemenika nalazi se epididimis koji je zajedno sa sjemenikom u skrotalnoj vreći. Oko sjemenika je vezivna debela ovojnica *tunica albuginea*, zadebljana na jednom kraju gdje tvori medijastinum, u kojem su *rete testis*. Vezivne pregrade od medijastinuma dijele testis na 250 do 300 piramidalnih reznjica, a svaki se sastoji od 1 do 4 zavijena sjemenska kanalića. Između sjemenskih kanalića je intersticij, prostor građen od rahlog vezivnog tkiva bogat fibroblastima, imunostimuliranim stanicama, krvnim i limfnim žilama, živcima i Leydigovim stanicama (53,54). Intersticij zauzima 12 do 15% ukupnog testikularnog volumena, od čega 10 do 20 % pripada Leydigovim stanicama (10).

Svaki sjemenski kanalić širok je oko 150 μm i dug 80cm. Započinje i završava u mreži kanalića koji skupljaju produkte sjemenskog epitela – *rete testis*.

Stijenku sjemenskog kanalića izgrađuje sjemenski epitel koji sadrži dvije vrste stanica: somatske Sertolijeve stanice i spolne stanice u različitim fazama spermatogeneze (spermatogonije, spermatociti, spermatide i spermiji). Granica između sjemenskog epitela i intersticija je bazalna membrana, a ispod nje nalaze se kolagena vlakna, fibroblasti i mioidne stanice. Mioidne stanice odgovorne su za ritmičke kontrakcije koje „izbacuju“ spermije prema *rete testis*. Spermiji dozrijevaju u epididimisu oko 18 sati i postaju pokretni.

Premda sjemenik morfološki i funkcionalno dozrijeva tek nakon puberteta, u njemu se već nakon rođenja zbivaju kontinuirane promjene. Postnatalni razvoj sjemenika dijeli se u četiri faze: statička faza, faza rasta, razvojna faza i faza dozrijevanja (55).

1. Statička faza

Prva faza postnatalnog razvoja traje od rođenja do 3. godine života. Sjemenik je građen od uskih, blago zavijenih kanalića, prosječnog promjera od 50 do 70 μm , obavijenih tunikom proprijom koju čini sloj fibroblasta. Svjetlosnim mikroskopom jasno su vidljivi kanalići izgrađeni od primitivnih Sertolijevih stanica između kojih se nalaze spolne prastanice sa svijetlom, vakuoliziranom citoplazmom i velikom, svijetlom jezgrom. Leydigove stanice, smještene u rahlom intersticiju, još nisu vidljive (55).

Elektronskomikroskopskom analizom kanalića testisa do 3. mjeseca života mogu se naći fetalne Sertolijeve stanice, koje imaju eliptičnu jezgru s nekoliko udubljenja. Od ovih se stanica do 3. godine razvijaju Sertolijeve stanice Sa-tipa s velikom, okruglom jezgrom. Od Sa-tipa se razvijaju Sertolijeve stanice Sb-tipa koje postepeno poprimaju oblik zrelih stanica (56).

U djeteta do 3 mjeseca starosti mogu se od spolnih stanica uočiti spolne prastanice (gonociti) koje se nalaze u sredini kanalića. Ove stanice, ameboidnim gibanjem i dugačkim pseudopodijima, dolaze do bazalne lamine i postaju fetalne spermatogonije. To su najveće stanice u zavijenim kanalićima. Od njih se razvijaju prijelazne spermatogonije te spermatogonije Ap i Ad.

Lamina proprija građena je od bazalne lamine, sloja kolagenih vlakana i fibroblasta (10).

2. Faza rasta

U fazi rasta kanalićima se povećavaju promjer i zavijenost. Ova faza traje od 4. do 9. godine života. Stanice stijenke kanalića još su uvijek nediferencirane, osim spermatogonija.

U dobi od 4 godine u testisu se elektronskomikroskopski opaža završetak transformacije Sertolijevih stanica te se prvi put pojavljuju spermatogonije B i spermatoците I. reda. Leydigove stanice pokazuju zastoj u rastu i smanjenu aktivnost, te reduciran broj masnih kapljica i glikogena. U intersticiju su još vidljive stanice slične fibroblastima za koje se smatra da su preteče Leydigovih stanica (57).

3. Faza razvoja

U ovoj fazi, od 10. do 12. godine života, volumen sjemenika raste zbog povećanja promjera kanalića (80 μm) te porastom količine vezivnog tkiva. Svjetlosnim mikroskopom su uočljive spermatoците, rast spermatogonija s velikom citoplazmom i mitozama, povećanje promjera jezgara Sertolijevih stanica i količine lipida u njihovoj citoplazmi, te proliferacija stanica sličnih fibroblastima.

Pomoću elektronskog mikroskopa vide se i ranije spomenute stanice: malo Sa, a puno Sb Sertolijevih stanica, Ap i Ad spermatogonije, spermatoците I. reda te Leydigove stanice.

4. Faza dozrijevanja

Trajanje ove faze je individualno, ovisi o početku i trajanju puberteta, a obuhvaća razdoblje od 13. do 16. godine. Promjer kanalića značajno raste i iznosi od 150 do 250 μm . Između stanica spermatogeneze vidljive su potpuno diferencirane Sertolijeve stanice s razvučenom i vakuoliziranom citoplazmom, te spermatoците i spermiji. Leydigove stanice su jasno vidljive svjetlosnim mikroskopom. Zrelog su izgleda s okruglom jezgrom i oštro ograničenim nukleolom (55).

Pomoću elektronskog mikroskopa vide se potpuno diferencirane Sertolijeve stanice (tzv. Sc – tip), s jezgrom koja sadrži uvrnuće te nukleolarni kompleks (nukleol sa dva kuglasta komadića kromatina). U citoplazmi se nalaze dobro razvijena glatka i hrapava endoplazmatska mrežica i lamelarno tjelešće, sastavljeno od više koncentričnih krugova glatke endoplazmatske mrežice s kapljicom masti u sredini.

Pod utjecajem gonadotropina, bazalna lamina tunike proprije postaje višeslojna, kolagena vlakna se usmjeravaju u vertikalnom i horizontalnom smjeru prema kanaliću, a uz fibroblaste su i mioidne stanice.

Leydigove stanice poprimaju poligonalni izgled, veće su i brojnije, s velikom jezgrom i istaknutim nukleolom. U citoplazmi su vidljive nakupine masti, glikogena, mitohondriji, a kasnije i Reinkeovi kristali (58).

1.6.2. Kriptorhični sjemenik

Uzroci oštećenja sjemenika

1. Temperatura u abdomenu ili ingvinalnom kanalu koja je viša nego u skrotumu,
2. Nedostatna opskrba tkiva sjemenika hranjivim tvarima,
3. Oštećenja tkiva sjemenika autoimune prirode (59).

Oštećenje sjemenika u odnosu na položaj sjemenika i dob bolesnika

U odnosu na smještaj kriptorhičnog sjemenika, sjemenik u abdomenu jače je oštećen od onog u ingvinalnom kanalu. Sjemenik u ingvinalnom kanalu jače je oštećen od sjemenika smještenog visoko u skrotumu (60).

Intezitet promjena na kriptorhičnim sjemenicima ovisi i o dobi bolesnika pa se ove promjene mogu podijeliti na:

- a) promjene prije puberteta,
- b) promjene u pubertetu,
- c) promjene u odraslih.

a) Promjene prije puberteta

Najranije promjene tkiva sjemenika zahvaćaju tuniku propriju sjemenskih kanalića. Već u prvoj godini života povećava se u ovom sloju količina kolagena. U početku taj porast ne utječe na širinu sloja, a kasnije kolagena vlakna postaju sve zbijenija i šira. U 6. godini ove promjene postaju intenzivnije te dolazi do fibroze unutar intersticija.

Leydigove stanice također se mijenjaju već u prvoj godini. Jezgra im je nepravilnog oblika, a citoplazma tamnija. Glatka endoplazmatska mrežica se samo sporadično pojavljuje u njihovoj citoplazmi (61).

U 3. godini promjene sjemenskog epitela promjene vidljive su na spermatogonijama koje izgledaju tamnije. Broj binuklearnih spermatogonija je povećan. Sadrže manje mitohondrija, a više masnih kapljica u citoplazmi. Golgijev kompleks i endoplazmatska mrežica slabo su razvijeni (55).

Dok se u zdravih sjemenika u 4. godini života pojavljuju spermatogonije B i spermatoците I. reda, kod kriptorhičnih sjemenika prisutne su samo fetalne, prijelazne, spermatogonije Ap i ponekad Ad, a zrelije spolne stanice poput spermatogonija B i spermatoцита I. reda nedostaju (62).

Opisana je i prisutnost spermatogonija s izrazito velikom jezgrom u kojoj je uočena nepravilnost u građi DNA. Te stanice predstavljaju oblik degeneriranih stanica i od njih se kasnije može razviti karcinom (63).

Smanjenje broja sjemenskih stanica u sjemenskom epitelu počinje u 3. godini. U 5. godini broj spermatogonija manji je 60% u odnosu na zdravi sjemenik (61).

Do puberteta su u kanalićima najzastupljenije Sertolijeve stanice Sa i Sb. Međutim, i na njima su vidljive promjene: endoplazmatska mrežica je nepotpuno razvijena, a unutar stanica prisutne su vakuole te proširenje prostora između dviju susjednih Sertolijevih stanica (64).

Promjer kanalića i njihova dužina je smanjena.

b) Promjene u pubertetu

U pubertetu se može već makroskopski primjetiti da je sjemenik smanjen i čvršće konzistencije. U tunici propriji povećano je nakupljanje kolagena. Kolagena vlakna su poredana u svim smjerovima. Hijalino zadebljanje polako zahvaća i bazalnu laminu. Organizirana arhitektura peritubularnih stanica i vlakana potpuno se gubi (65). Kanalići i dalje zaostaju u rastu, a fibroza intersticija je intenzivnija (39).

Stanice spermatogeneze rijetko su prisutne, a mogu se vidjeti svi degenerativni prijelazni oblici. Sertolijeve stanice se ne razvijaju u odrasli Sc – tip.

Citoplazma Leydigovih stanica je skvrčena, ispunjena masnim kapljicama i propalim mitohondrijima. Endoplazmatska mrežica je oskudna i proširena (57).

c) Promjene u odraslih

U odrasloj dobi najuočljivija su zadebljanja svih slojeva tunike proprije. Kanalići imaju smanjen lumen ili je on u potpunosti fibroziran, kao i intersticij u kojem se može naći i dosta krvi. Rijetko se mogu vidjeti zadebljane stijenke krvnih žila.

Spermatogonije su izrazito rijetke i znatno su promijenjene. Dok su neke abnormalno velike, druge imaju piknotične jezgre, a neke su i multinuklearne. Kod kriptorhičnih sjemenika u sjemenskom epitelu nema spermija.

Prostor unutar kanalića uglavnom zauzimaju nezrele Sertolijeve stanice koje mogu imati vakuoliziranu citoplazmu i/ili piknotične jezgre. Mjestimično su poredane u dva sloja, jedan uz bazalnu laminu, a drugi bliže lumenu.

Leydigove stanice različitog su izgleda. Neke imaju uobičajene morfološke karakteristike, dok su druge slične fibrocitima. Citoplazma im može biti izrazito vakuolizirana te također sadržavati Reinkeove kristale (26).

1.7. Leydigove stanice

1.7.1. Leydigove stanice u kontrolnih sjemenika

Franz Leydig je 1850. godine prvi put opisao stanice karakteristične za intersticij sjemenika. Leydigove stanice okrugle su ili višekutne stanice promjera od 15 do 25 μ m. Razvijaju se od mezenhimskih stanica. Njihova je diferencijacija pod utjecajem luteinizirajućeg hormona (LH) te čimbenika rasta i diferencijacije koje izlučuju Sertolijeve stanice (10). Smještene su pojedinačno ili u nakupinama u intersticijskom tkivu sjemenika između manjih krvnih žila. Leydigove stanice povezane su međusobno tijesnim spojevima (engl. *gap junctions, nexus*). Citoplazma je eozinofilna. Karakterizira ju dobro razvijen Golgijev aparat, velika količina glatke endoplazmatske mrežice, mitohondriji s tubularnim pretincima i obilje zrnaca glikogena. U citoplazmi se još nalaze kapljice masti, pokoji fagolizosom te primarni i sekundarni lizosomi. Leydigove stanice obično imaju jedna jezgru koja leži ekscentrično. Okruglog je oblika s istaknutom jezgricom. U stanicama su ponekad vidljiva zrnca lipofuscina, konačnog produkta endocitoze i lizosomske razgradnje. Morfološki sve karakteristike stanice odgovaraju stanicama koje proizvode steroide.

Ove stanice izlučuju testosteron i INSL3 (66). U mitohondrijima Leydigovih stanica smješteni su enzimi koji cijepaju postranične lance kolesterola pohranjenog u kapljicama lipida ili sintetiziranog iz acetata. Nastaje pregnenolon, iz kojeg se djelovanjem enzima u glatkoj endoplazmatskoj mrežici u nizu reakcija sintetizira testosteron (67).

Na Leydigove stanice utječu makrofazi u intersticiju i obrnuto. Makrofazi izlučuju citokine koji djeluju na proliferaciju, diferencijaciju i na izlučivanje produkata Leydigovih stanica. S druge strane Leydigove stanice izlučuju tvari (inhibin, beta endorfin) koje utječu na funkciju makrofaga. Broj makrofaga povećava se početkom spermatogeneze, nakon što na intersticijske stanice djeluje LH (68). U stanju upale makrofazi izlučuju dušikov monoksid i prostaglandine koji inhibiraju funkciju Leydigovih stanica (69).

1.7.2. Leydigove stanice u kriptorhizmu

Broj Leydigovih stanica u pravilu je povećan u bolesnika s kriptorhizmom. Uz normalno razvijene Leydigove stanice pojavljuju se i Leydigove stanice s okruglom ili blago

razvedenom jezgrom i velikim brojem kapljica masti u citoplazmi. U takvim stanicama slabije je razvijena glatka endoplazmatska mrežica.

U nekim slučajevima kriptorhizma nađene su Leydigove stanice u zadebljaloj lamini propriji. Ove stanice imaju okruglu jezgru te dobro razvijenu glatku endoplazmatsku mrežicu. Često sadrže Reinkeove kristale, što omogućuje njihovu identifikaciju bez obzira na neuobičajen položaj. U pravilu uvijek se nalaze u nakupinama, strogo odvojene od Sertolijevih stanica jednim do dva sloja miofibroblasta (70).

1.7.3. Perivaskularne i peritubularne Leydigove stanice

Obzirom na položaj unutar intersticija Leydigove stanice podijeljene su u dvije skupine. Peritubularne Leydigove stanice nalaze se uz sjemenske kanaliće, a udaljenost između jezgre Leydigove stanice i citoplazme najbliže Sertolijeve stanice nije veća od 15 μ m. Perivaskularne, intersticijske Leydigove stanice udaljene su od sjemenskih kanalića i okružuju krvne žile i kapilare (71). Morfološki se ove dvije skupine stanica bitno ne razlikuju, ali postoji razlika u njihovoj funkciji. Istraživanje pokazuje da peritubularne Leydigove stanice proizvode više testosterona te da je njihov broj povećan tijekom 1. i 2. faze ciklusa sjemenskog epitela. Ti rezultati navode na zaključak da dio perivaskularnih Leydigovih stanica migrira u područje oko sjemenskog kanalića budući da je zbroj stanica ovih dviju skupina uvijek isti. Proces „migracije“ perivaskularnih Leydigovih stanica uvjetovan je sekrecijom stanica sjemenskih kanalića (72). Intersticijske stanice smještene oko krvnih žila izlučuju različite čimbenike kojima reguliraju propusnost krvnih žila intersticija i količinu intersticijske tekućine. Ova tekućina okružuje stanice oko krvnih žila te sadrži veliku količinu testosterona kojim opskrbljuje sistemski krvotok (73,74)

1.8. Reinkeovi kristali

1.8.1. Kristali u sjemeniku

Charcot-Böttcherovi kristali u Sertolijevim stanicama i Reinkeovi kristali u Leydigovim stanicama smatrani su jedinstvenim strukturama ljudskog sjemenika unatoč njihovoj rijetkoj pojavnosti. Studije prije 30 i više godina pokazale su da je slične kristale moguće naći i u sjemenicima životinja (75,76,77,78). Kristali nalik Charcot-Böttcherovim nađeni su i u citoplazmi spermatogonija ljudskih sjemenika. Snopovi mikrofilamenata koje je Fawcett 1960. nazvao Spangaro kristalima izgledaju kao da se spajaju (79). Gdje god su nađeni takvi snopovi mikrofilamenata, pojedinačno ili u snopovima, bile su prisutne raširene cisterne glatke endoplazmatske mrežice, brojni mitohondriji i kapljice masti. Kaya 1985 predlaže mikrofilamente kao osnovne strukturne jedinice kristala kod kojih zbog nepoznatog razloga dolazi do spajanja snopova mikrofilamenata u kristale u stanicama (80).

1.8.2. Reinkeovi kristali

Reinkeovi kristali uobičajeni su nalaz u Leydigovim stanicama ljudskih sjemenika nakon puberteta. Otkrio ih je Friedrich Reinke, njemački anatom 1896. godine (81). Bez obzira na njihovu pojavnost i često zapažanje, do danas se o njihovoj građi i funkciji jako malo zna. Osim u čovjeka, slični kristali nađeni su u nekih primata i u novozelandskog bijelog zeca (82). Budući da su nađeni unutar Leydigovih stanica, za pretpostaviti je da je njihov broj u vezi s proizvodnjom testosterona. Tome u prilog idu i nalazi Reinkeovih kristala u hilusnim stanicama jajnika i u sve tri zone kore nadbubrežne žlijezde, tj. na mjestima u tijelu gdje se odvija proizvodnja testosterona (83). Istraživanje koje su proveli Mori i suradnici 1978. pokazuje povećanje broja kristala s godinama pa se mogu smatrati degenerativnim produktima. U istom istraživanju autori uspoređuju dvije grupe pacijenata tj. stariju skupinu (od 57. do 82. godina) s rakom prostate i mlađu skupinu (od 26. do 38. godina) s neplodnošću. Obje skupine imaju slične vrijednosti testosterona u serumu dok se broj kristala u Leydigovim stanicama značajno razlikuje u korist starijih pacijenata. Usporedba pacijenata s većim i manjim razinama testosterona bez obzira na dob pokazuje nešto veći broj kristala u skupini s nižim razinama testosterona. Iz toga se može zaključiti da broj Reinkeovih kristala raste s dobi pacijenata, a ne ovisi značajno o razini testostosterone (84).

U ranijim istraživanjima na sjemenicima s oštećenom funkcijom sjemenskog epitela nisu nađene razlike u pojavnosti kristalau usporedbi s kontrolama (85,86). Novija istraživanja pokazuju da razlika u broju ipak postoji pa se zato identifikacija Reinkeovih kristala koristi u dijagnostici tumora Leydigovih stanica jer su patognomonični za ovu vrstu neoplazija (82,87,88,89,90). Nažalost, prisutni su u manje od 40% slučajeva (88). U kromosomskim poremećajima kao što su Downov sindrom i XX muškarac Reinkeovih kristala nema. U muškaraca sa idiopatskom neplodnošću broj Reinkeovih kristala je manji (91).

Reinkeovi kristali nađeni su pojedinačno, u paru i u grupi. Ne pojavljuju se u svakoj Leydigovoj stanici. Dokumentirani su većinom u citoplazmi, ali i u jezgri. Često su položeni paralelno u odnosu jedan na drugog, a rijetko je zamjećeno da kristali leže okomito jedan na drugog (92).

1.8.2.1. Građa Reinkeovih kristala

Kristali nalikuju heksagonalnim prizmama različite veličine. Njihova dužina iznosi u prosjeku 10 do 20 μm dok su u hilusnim stanicama jajnika nađeni kristali dužine 35 μm (92,93). U poprečnom presjeku su najčešće promjera od 2 do 3 μm . Sastoje se od 5nm tankih proteinskih filamenata i nemaju jediničnu membranu.

Janko i suradnici su 1970. histokemijskim metodama dokazali da su Reinkeovi kristali proteinskog podrijetla. Istraživanje je pokazalo da su kristali građeni od globularnih proteina organiziranih u kristalnu rešetku. Do takvog zaključka došlo se primjenom različitih metoda bojanja parafinskih rezova koji sadrže Reinkeove kristale. Fosfolipidi, glikolipidi i neutralne masti otopili bi se tijekom izloženosti materijala formalinu i različitim otapalima korištenim u dehidraciji. Negativno bojanje za dokazivanje mucina, kiselih mukopolisaharida (*periodic acid-Schiff*) i alcianskim modrilom za dokazivanje kiselih polisaharida potvrđuje da se kristali ne sastoje u potpunosti od monosaharida, jednostavnih polisaharida, kiselih ili neutralnih mukopolisaharida, fosfoliranih šećera ili glikosfingolipida. Pozitivna reakcija kod bojanja s bromfenolplavim ukazuje na to da se Reinkeovi kristali djelomično ili u potpunosti sastoje od jednostavnih proteina. Pozitivna reakcija na Bakerovu modifikaciju Millonovog bojanja i p-dimetil-amino-benzaldehidom-nitritom dokazuje da kristali sadrže tirozin i triptofan (92).

Istraživanje španjolske skupine sugerira nestin kao glavni protein Reinkeovih kristala (94). Nestin je intermedijarni filament tipa IV koji je izražen u neuronima kod radijalnog rasta

aksona te u stanicama koje proliferiraju i migriraju. Nakon diferencijacije, nestin zamjenjuju intermedijarni filamenti specifični za tkivo. U posljednjim istraživanjima nestin je predložen kao marker angiogeneze jer se eksprimira u novonastalim endotelnim stanicama u karcinomu dojke, prostate, štitnjače i drugih organa (95,96,97).

1.8.2.2. Ultrastruktura Reinkeovih kristala

Istraživanja Reinkeovih kristala elektronskim mikroskopom započela su 1956.godine (98,99). Već 1960. objavljeno je da se Reinkeovi kristali sastoje od globularnih makromolekula promjera 150Å (79). Nekoliko godina kasnije Yamada je opisao ultrastrukturu kristala koji se sastoji od heksagona promjera 200Å (1965) (100). Sisson i Fahrenbach 1967. opisuju Reinkeove kristale kao grupirane filament debele 50Å (101).

Reinkeovi kristali variraju u obliku, a rubovi su im često nepravilni. U većim primjercima kristali su poligonalni, a rubovi oštri na svakom kutu. Svaka stranica kristala je paralelna s odgovarajućom suprotnom stranicom. Na poprečnom presjeku imaju oblik heksagonalne prizme, dok u uzdužnom presjeku kristal ima oblik pravokutnika. Na poprečnom presjeku kristali imaju građu nalik pčelinjem saću. Sastoje se od heksagona promjera 200Å, građenih od filamenata debelih 50Å. Kristali na okomitom presjeku pokazuju dva različita uzorka. Prvi uzorak je predstavljen periodičnim ponavljanjem grupe triju paralelnih linija okomitih na dužu os. Prve dvije linije su ravne i svijetlije dok je treća linija red gustih točaka udaljenih 300Å. Udaljenost između svake od triju linija je 150Å. Drugi uzorak pokazuje paralelne linije udaljene 150Å i okomite na dugu os promjera 50Å. Dva različita uzorka izmjenjuju se tijekom nagiba materijala duž duge osi na 20° (99).

2. HIPOTEZA

U pacijenata s kriptorhizmom u visokoskrotalnom i ingvinalnom položaju očekuje se veći broj Reinkeovih kristala u jediničnom volumenu tkiva sjemenika (numerička gustoća) kao i u cjelokupnom organu (apsolutni broj kristala u sjemeniku) u odnosu na kontrolnu skupinu. Pretpostavka je da će i broj Leydigovih stanica biti povećan u jedinici volumena jer ove stanice poremećenu endokrinu funkciju nastoje nadoknaditi različitim kompenzatornim mehanizmima, kao što su hipertrofija i hiperplazija.

3. CILJEVI RADA

3.1. Opći cilj

Opći cilj istraživanja je proučiti morfologiju Reinkeovih kristala (RK) i odrediti njihov broj u Leydigovim stanicama sjemenika pacijenata s kriptorhizmom te usporediti s kontrolnim uzorcima sjemenika.

3.2. Specifični ciljevi

1. Odabrati i unaprijediti odgovarajuću metodu bojanja Reinkeovih kristala;
2. Prikazati morfološka obilježja Reinkeovih kristala na razini svjetlosne, konfokalne i transmisijske elektronske mikroskopije;
3. Analizirati kristalnu rešetku Reinkeovih kristala koristeći brzu Fourierovu transformaciju;
4. Načiniti 3D rekonstrukciju kristala (koristeći Ellipse program);
5. Odrediti broj pozitivnih jezgara u kojima se nalaze kristali, broj Reinkeovih kristala u citoplazmi perivaskularnih i peritubularnih Leydigovih stanica te u ostatku intersticijskog odjeljka;
6. Usporediti broj kristala u pacijenata s kriptorhizmom ovisno o položaju sjemenika (visokoskrotalno/ingvinalno) i razini testosterona;
7. Prikazati promjene u broju peritubularnih i perivaskularnih Leydigovih stanica u kriptorhičnih pacijenata te ih usporediti s istim podacima u kontroli.

4. UZORCI I POSTUPCI

4.1. Uzorci

Blokovi biopsija sjemenika korištenih u ovoj doktorskoj disertaciji potječu iz arhive Zavoda za histologiju i embriologiju Medicinskog fakulteta Sveučilišta u Zagrebu. Materijal koji se sastoji od 55 blokova skupljan je između 1982. i 1986. godine

Obzirom na dostupnost podataka i količinu bioptičkog materijala izabrana su 24 bloka kriptorhičnih testisa. Cjelokupni materijal uzet je od muškaraca nakon puberteta, od 20. do 30. godine starosti. Od dvadesetčetiri pacijenata, u njih devet je sjemenik bio ingvinalno smješten, dok je u preostalih petnaest sjemenik pozicioniran visokoskrotalno. Kao kontrola poslužili su uzorci biopsija šestorice muškaraca (u dobi od 20 do 30 godina), dobivenih obdukcijom nakon prometne nesreće. Bioptički komadići sjemenika su ekscizijom podijeljeni na dva dijela i fiksirani u Gendreovom fiksativu i 5,5% glutaraldehidu.

4.2. Postupci

4.2.1. Obrada tkiva

4.2.1.1. Parafinski blokovi

Biopsije su fiksirane u Gendreovom fiksativu koji se sastoji od 85% zasićene pikrinske kiseline, 10% zasićene otopine formalina i 5% glacijalne octene kiseline. Nakon fiksiranja u trajanju od 3 sata, biopsije su 24 sata ispirane pod slabim mlazom tekuće vode. Nakon faze ispiranja tkivo je dehidrirano. Postupak se provodi uzlaznim nizom alkohola počevši od 96%. Nakon dvije izmjene u 96% alkoholu slijede dvije izmjene u 99% i 100% alkoholu. Kao intermedij korišten je ksilol u dvije izmjene, a zatim je tkivo inkubirano u ksilol-parafin. Uobičajenim histološkim postupcima tkivo je iz ksilol-parafina uklopljeno u parafin.

Parafinski blokovi rezani su rotacionim mikrotomom Leitz 1512 (Austria) na rezove debljine 4 i 7 μm . Histološki rezovi provedeni su kroz HistoClear, rehidrirani u silaznom nizu alkohola, te bojani sa hemalaun-eozinom (HE) i Massonovom metodom.

4.2.1.2. Durcopanski blokovi

Nakon fiksiranja uzoraka tijekom 3 sata u 5,5% glutaraldehidu, uzorci su isprani u fosfatnom puferu te postfiksirani u otopini 1% osmijevog tetroksida. Nakon dvosatne postfiksacije, tkivo je isprano u puferu te dehidrirano u uzlaznom nizu alkohola. Nakon dehidracije, uslijedilo je uklapanje u smolu Durcopan (Sigma, Njemačka). Tijekom 3 dana smola je polimerizirana u termostatu na temperaturi od 60°C tijekom 3 dana. Nakon polimerizacije formirani su blokovi.

Odabrani blokovi sjemenika izdvojeni su iz zbirke Zavoda za histologiju i embriologiju te rezani na ultramikrotomu (Reichert, Austrija). Serijski polutanki rezovi debljine od 0,7 do 0,9 µm postavljeni su na predmetna stakalca i osušeni pomoću toplog stolića za ravnanje rezova (Agar, Engleska). Polutanki rezovi obojani su 1% toluidinskim modrilom.

Ultratanki rezovi (debljine 70 nm) narezani su dijamantnim nožem (Diatom, Švicarska), postavljeni na bakrene mrežice (Christine Gröpl, Austrija) i kontrastirani olovnim citratom i uranil acetatom. Analiza na ultrastrukturnoj razini načinjena je na transmisijskim elektronskim mikroskopima Carl Zeiss 902A (Centar za elektronsku mikroskopiju, Sveučilište u Zagrebu, Medicinski fakultet) i Philips CM 200 (Institut za fiziku materijala, Sveučilište u Beču, Austrija).

4.2.2. Svjetlosna mikroskopija

Nakon bojanja hemalaun-eozinom i Massonovom metodom, načinjena je pregledna analiza rezova pomoću svjetlosnog binokularnog mikroskopa Nikon YS100 (Japan). Od dviju apliciranih metoda bojanja rezova, Massonova metoda pokazala se boljom u prikazu kristala. Originalna metoda po Massonu promjenjena je kako bi vizualizacija kristala bila što jasnija.

Massonova metoda sastoji se od 23 koraka. Korak broj 11 (inkubacija u kiselom fuksinu) produžen je sa 4 sekunde na 23, a korak broj 16 (inkubacija sa svijetlo zelenom) skraćen je sa 30 na 3 sekunde. Originalni i modificirani protokol bojanja Massonovom metodom prikazan je u tablici br.1.

4.2.3. Konfokalna mikroskopija i obrada slika

Slike ispitnih uzoraka dobivene su pomoću konfokalnog laserskog pretražnog mikroskopa Leica SP2 AOSB (Akademija znanosti Češke Republike, Institut za fiziologiju, Zavod za biomatematiku, Prag) pomoću pobudne valne duljine od 488 nm argonskog lasera (20 mW). Slike (dimenzije vokseli 37 nm x 37 nm x 81 nm) dobivene su imerzijskim objektivom HCX PL APO CS 100x (NA = 1,40) koristeći emisiju valne duljine od 512 nm do 583 nm. Trodimenzionalna rekonstrukcija Reinkeovih kristala napravljena je na temelju niza konfokalnih mikroskopskih slika koje su dekonvoluirane pomoću Huygens Professional programskog paketa (*Scientific Volume Imaging*, Hilversum, Nizozemska) i algoritma „brza procjena maksimalne vjerojatnosti“ (engl. QMLE) pomoću eksperimentalne funkcije razmazivanja točaka (*point spread function*). Nakon toga 3D slike su izgladene pomoću Gaussova filtera te je primijenjeno određivanje praga inteziteta uz ručne ispravke po potrebi.

Triangulirani izoprizmatični segmentirani kristali su generirani i u programu je konstruirana površina. Algoritmi korišteni za obradu slike i 3D vizualizacije su izvedeni u Elipse softveru (ViDiTo, Slovačka, www.ellipse.sk) pomoću po mjeri izrađenih dodatnih numeričkih rutina (plug-in modula) komercijalnog softvera (Smooth3D, Tresh, Surface).


4.2.4. Elektronska mikroskopija i kristalografska analiza

Kristalografska analiza kristala napravljena je u Beču na transmisijskom mikroskopu koji koristi pogonski napon od 80 do 150 kV. Instrument je opremljen rotacijskim nagibnim držačem za sinkronizirano pomicanje uzorka dopuštajući nagib od 60° u svim smjerovima. Kako bi analizirali strukturu kristala, slike su snimljene u rezoluciji rešetke i obrađene pomoću brze Fourierove transformacije (engl. FFT), algoritma koji se koristi u obradi nepravilnih signala. Ovaj algoritam daje prosječnu informaciju o cijeloj rešetki jer ispunjava dva uvjeta: 1. Točke u FFT obrađenoj slici leže okomito na odgovarajuće ravnine rešetke u realnoj slici. To znači da su odnosi kuteva ravnina rešetke sačuvane nakon primjene algoritma. 2. Udaljenosti dFFT od središta prema točkama u slici nakon primjene FFT algoritma u recipročnoj su vezi s udaljenostima d_{real} od susjednih ravnina kristalne rešetke (parametra rešetke) u realnoj slici ($d_{real} = \frac{1}{d_{FFT}}$).

4.2.5. Stereološka analiza

Stereološka analiza izvedena je na parafinskim rezovima debljine 7 μm . Od svakog bloka načinjeno je 60 rezova, od 4 do 16 rezova na svakom predmetnom stakalcu ovisno o veličini bloka. Iz niza serijskih rezova odabrani su rezovi na prvom i zadnjem predmetnom stakalcu primjenom metode fizikalnog disektora. Referentni prostor su predstavljali sjemenski kanalići i intersticijsko tkivo testisa.

Za brojanje je korišten mrežni testni sistem po Weibelu sa 42 testne točke (slika 1) ugrađen u okular CF WE 10x/18 binokularnog mikroskopa Nikon YS100 s ukupnim povećanjem 1000x (objektiv 160/0,17 WD0.14).



Slika 1. Testni sustav po Weibel-u sa 42 točke.

Površina testnog polja (A_t) iznosi 0,0144mm².

Izračunata je prema formuli $A_t = P_t \times \frac{\sqrt{3}}{2} \times d^2 \text{ mm}^2$ gdje je:

A_t – testna ravnina poznate površine

P_t – broj svih točaka testnog sistema

d – dužina jedne linije testnog sistema.

Za svakog pacijenta brojano je 300 vidnih polja određenih orijentacijskim brojanjem.

Tijekom stereološke analize određene su slijedeće varijable (relativna varijabla je broj analizirane strukture u 1mm^3 tkiva testisa dok je apsolutna varijabla broj analiziranih struktura u cijeloj spolnoj žlijezdi):

1. Broj Reinkeovih kristala u citoplazmi Leydigovih stanica: relativne vrijednosti - N_{VRKc} ; apsolutne vrijednosti - N_{RKc} ;
2. Broj Reinkeovih kristala u intersticiju izvan Leydigovih stanica : relativne vrijednosti - N_{VRKi} ; apsolutne vrijednosti - N_{RKi} ;
3. Broj Reinkeovih kristala u citoplazmi peritubularnih Leydigovih stanica i u intersticiju u neposrednoj blizini sjemenskih kanalića: relativne vrijednosti – N_{VRKt} ; apsolutne vrijednosti - N_{RKt} ;
4. Broj Reinkeovih kristala u citoplazmi perivaskularnih Leydigovih stanica i intersticiju u neposrednoj blizini krvnih žila : relativne vrijednosti - N_{VRKv} ; apsolutne vrijednosti - N_{RKv} ;
5. Ukupan broj Reinkeovih kristala u sjemeniku: relativne vrijednosti – N_{VRK} ; apsolutne vrijednosti - N_{RK} ;
6. Broj pozitivnih jezgri Leydigovih stanica: relativne vrijednosti – $N_{V_{Ls+}}$; apsolutne vrijednosti – N_{Lc+} ;
7. Broj negativnih jezgri Leydigovih stanica: relativne vrijednosti – $N_{V_{Ls-}}$; apsolutne vrijednosti – N_{Lc-} ;
8. Ukupan broj Leydigovih stanica unutar sjemenika: relativne vrijednosti – $N_{V_{Ls}}$; apsolutne vrijednosti – N_{Lc}

Volumen cijelog organa za sve je pacijente bio je poznat, a određen je ultrazvučno kod pregleda.

4.2.6. Statistička analiza

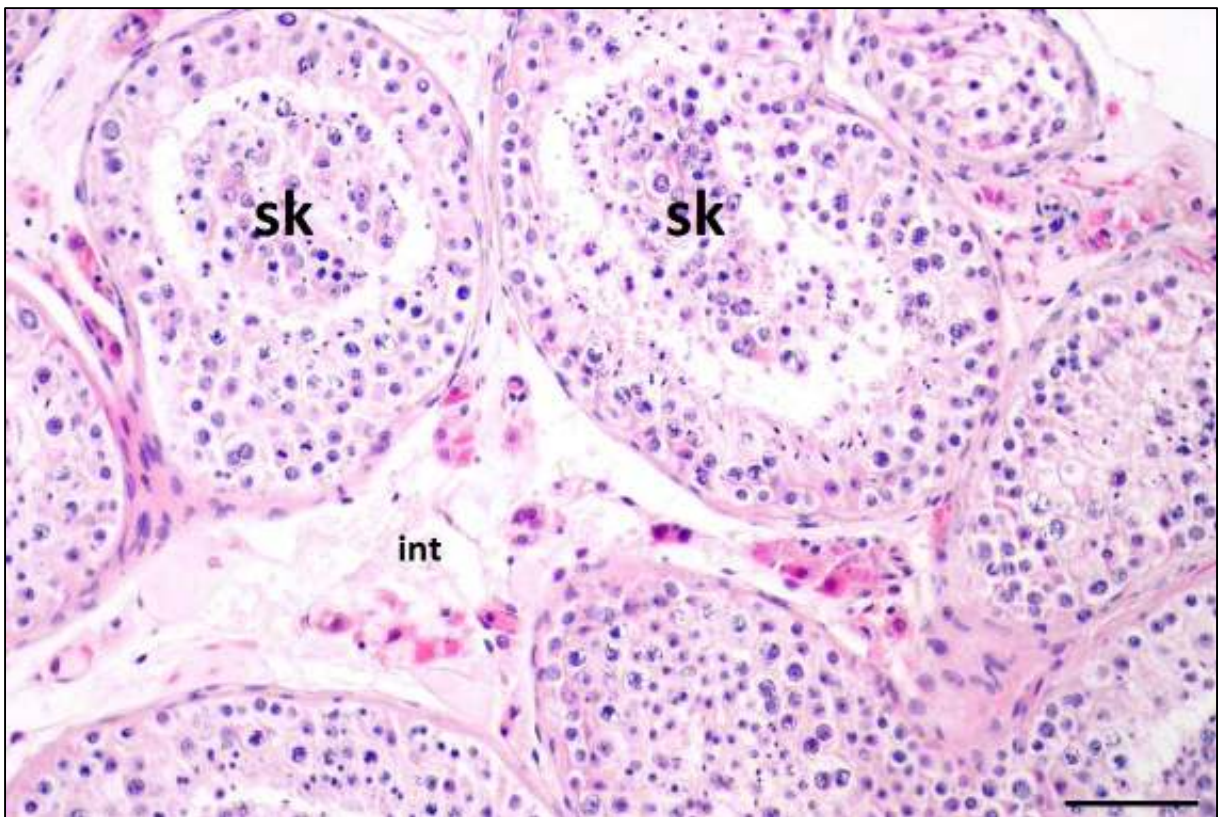
Razlika između dvije ispitivane skupine (kriptorhični i kontrola) testirana je Studentovim t-testom. $P < 0.05$ označava statistički značajnu razliku. Rezultati su statistički analizirani pomoću Statistica 10.0 programa razvijenog od strane StatSoft-a.

5. REZULTATI

5.1. Kvalitativna analiza Reinkeovih kristala

5.1.1. Svjetlosna mikroskopija

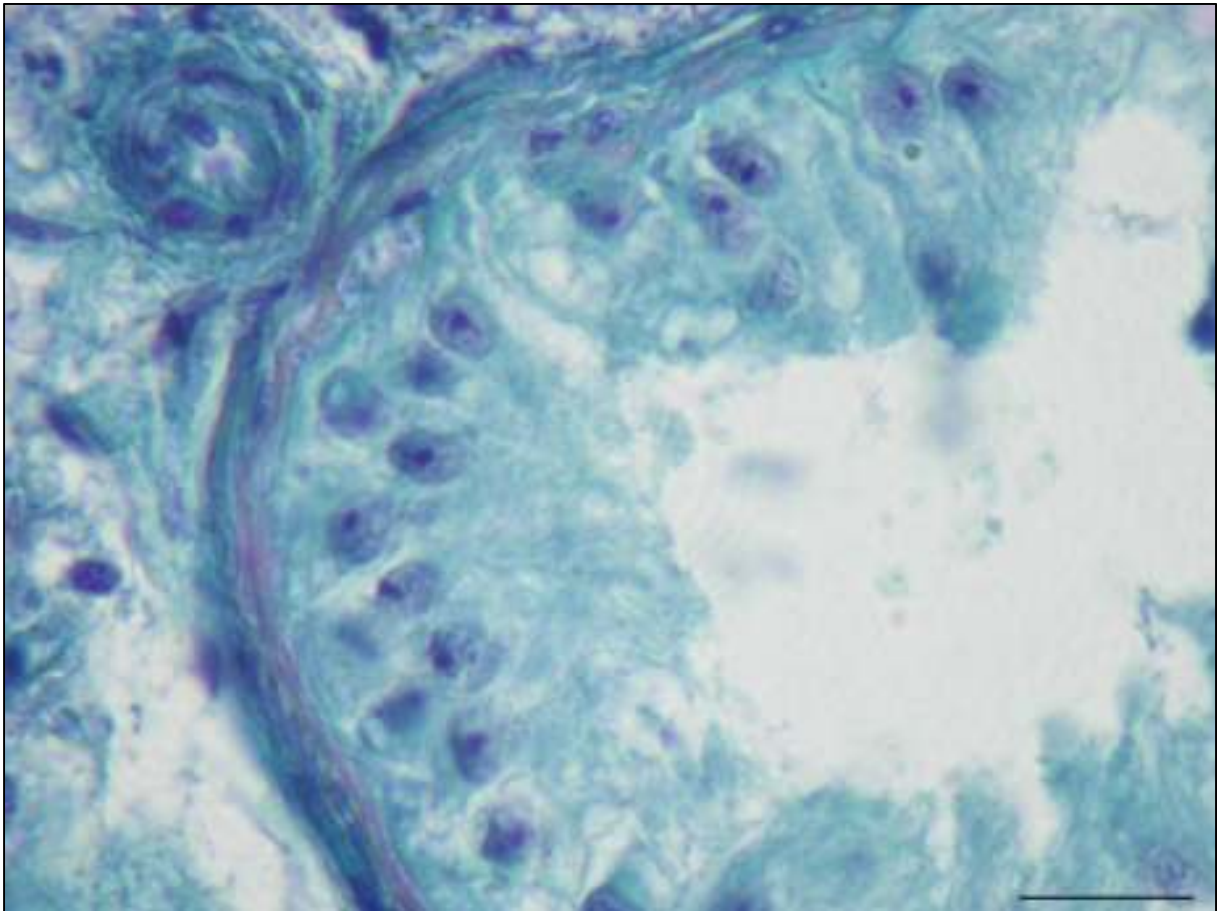
Tkivo sjemenika kontrolne skupine histološki je pokazalo normalnu spermatogenezu i spermioenezu, regularnu strukturu i debljinu tunike proprije sjemenskih kanalića te uobičajenu morfologiju intersticijskog dijela (slika 2.)



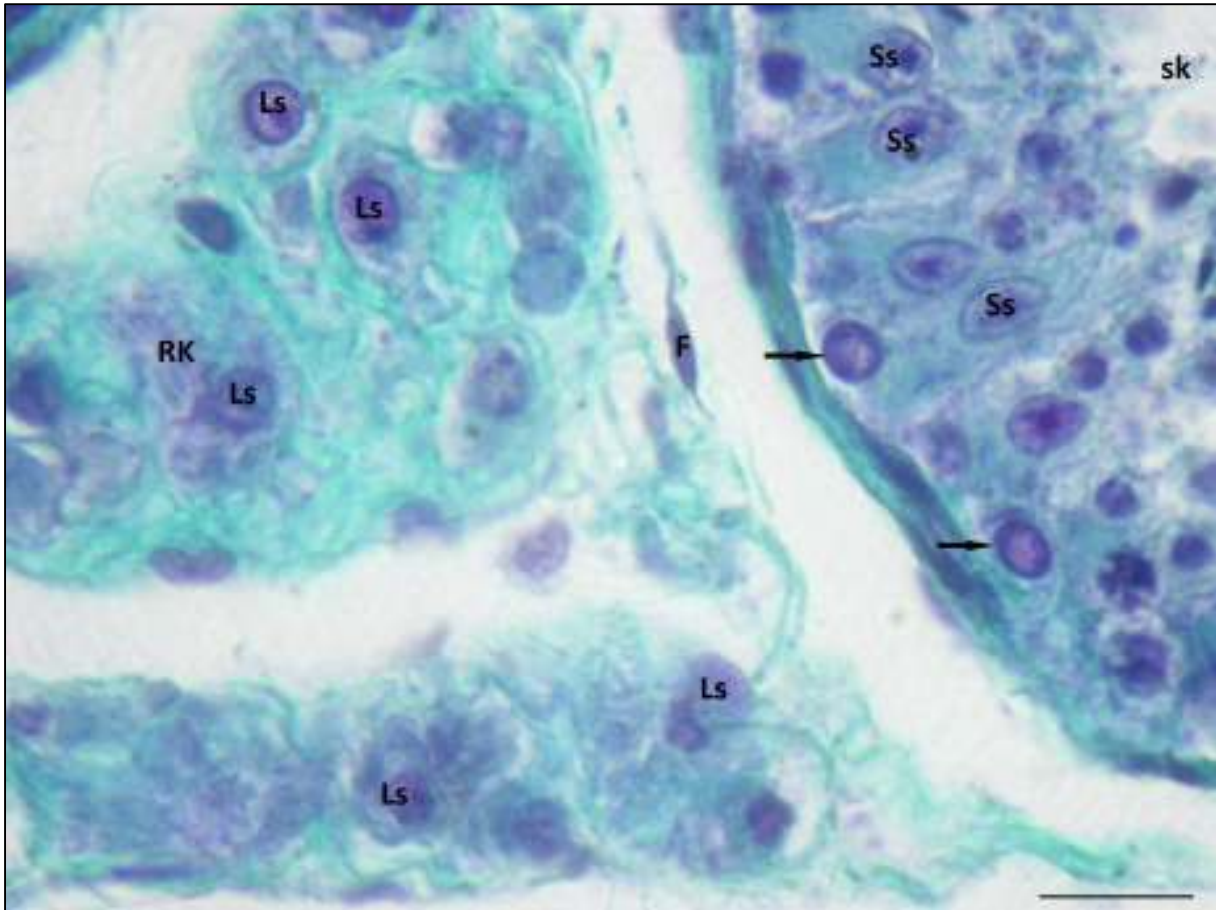
Slika 2. Histološki prikaz tkiva sjemenika kontrolnog uzorka. Na slici se vide presjeci kroz nekoliko sjemenskih kanalića (**sk**) između kojih se nalazi intersticij (**int**), vezivno tkivo u koje su uložene Leydigove intersticijske stanice i krvne žile. Bojenje: hemalaun – eozin. Mjerilo: 75 μm.

U tkivu sjemenika kriptorhičnih pacijenata mogu se naći različiti stupnjevi degenerativnih promjena sjemenskih kanalića. Histološki nalaz biopsije sjemenika svih uzoraka pokazuje depopulaciju sjemenskog epitela. Budući da su sjemenici u visokoskrotalnom ili ingvinalnom položaju bili 20 i više godina, za očekivati je da će većina sjemenskih kanalića sadržavati

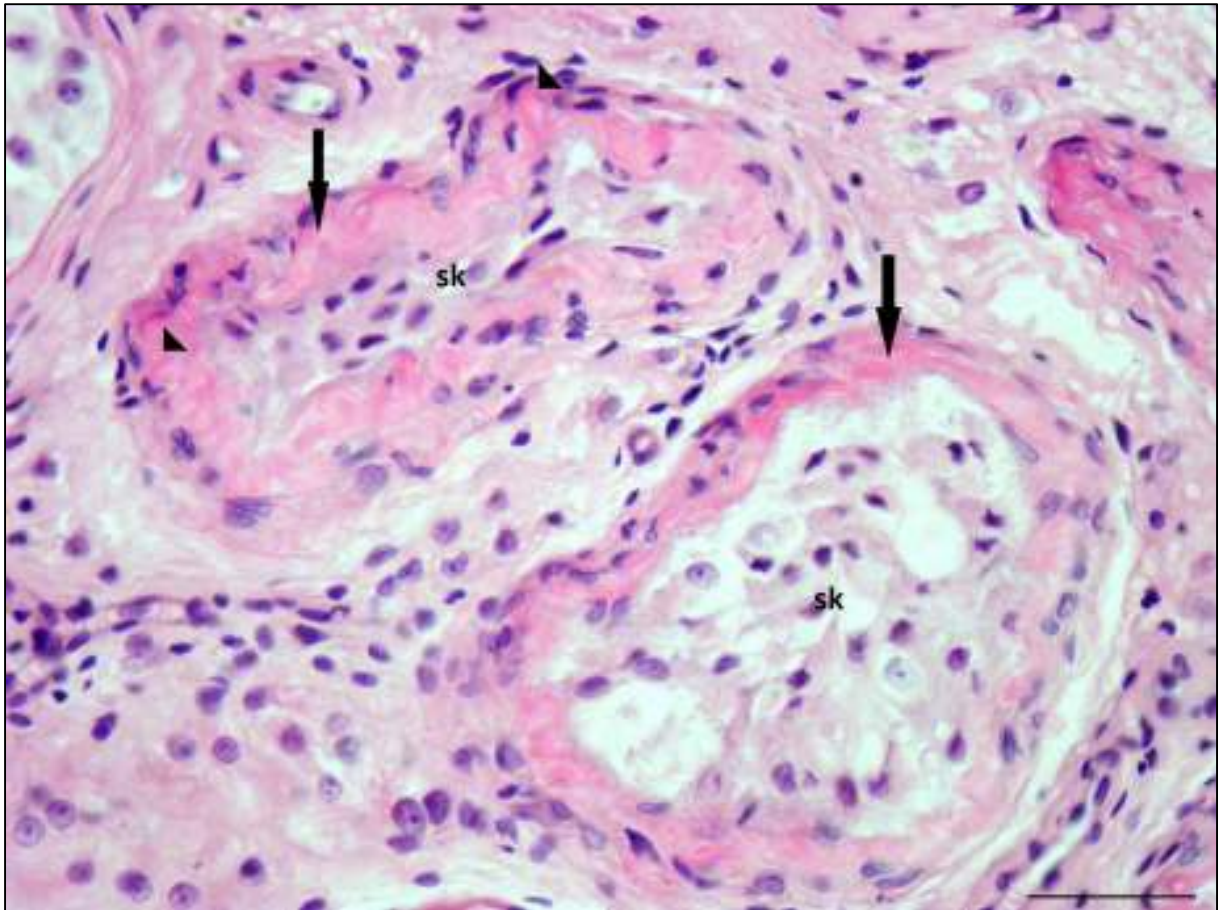
samo Sertolijeve stanice (engl. *SCO-syndrome*) (slika 3). Osim promjena na sjemenskom epitelu primjećena je i značajna suženost sjemenskih kanalića (slika 4). Neki od kanalića uz Sertolijeve stanice u sjemenskom epitelu imali su malobrojne spermatogonije (slika 4). Tunika proprija sjemenskih kanalića bila je često značajno zadebljana, kao i bazalna membrana (slika 5).



Slika 3. Histološki prikaz sjemenika pacijenta s visokoskrotalnim kriptorhizmom. Na slici se vidi poprečni presjek kroz sjemenski kanalić u čijem su sjemenskom epitelu prisutne samo Sertolijeve stanice (engl. *SCO syndrom*). Bojenje: Massonova metoda. Mjerilo: 20 μ m.



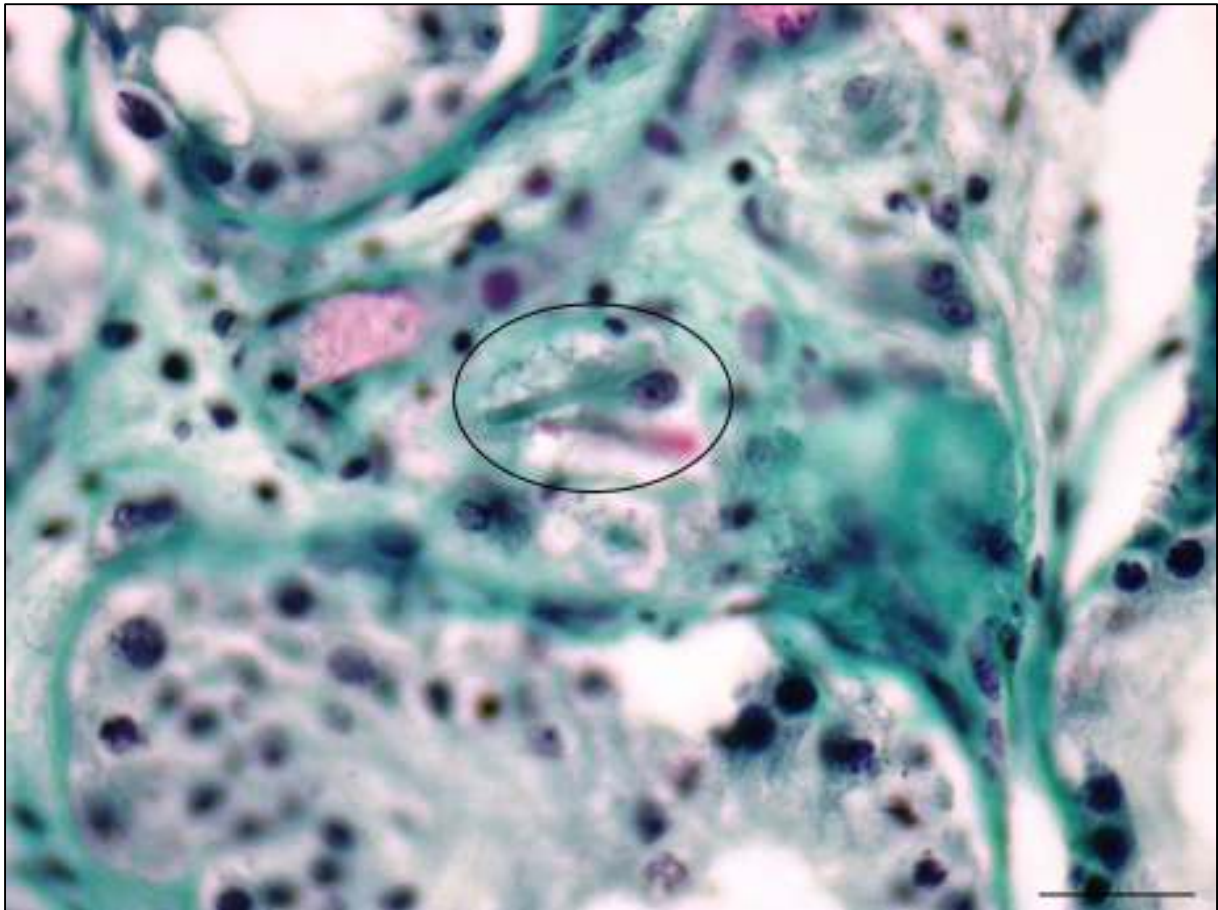
Slika 4. Sjemenik pacijenta s visokoskrotalnim kriptorhizmom. Tunika proprija sjemenskog kanalića (**sk**) normalne je debljine. U kanaliću se uz Sertolijeve stanice (**Ss**) nalaze spermatogonije (strelice) i druge stanice spermatogeneze. U intersticiju su vidljive Leydigove stanice (**Ls**) u kojima je moguće naći Reinkeove kristale (**RK**). Bojenje: Massonova metoda. Mjerilo: 20 μm .



Slika 5. Histološki prikaz kriptorhičnog sjemenika smještenog ingvinalno. Vidljiva su dva poprečna presjeka kroz sjemenske kanaliće (**sk**). Kanalići su suženog promjera sa zadebljanom tunikom proprijom (strelice) i bazalnom membranom (vršci strelica). Bojenje: hemalaun – eozin Mjerilo: 50 μ m.

U slučajevima kad je orhidopeksija izvršena ranije, sjemenski epitel sadržavao je uz spermatogonije i spermatocite i rane spermatide dok su zrele spermatide vrlo rijetko nađene. U citoplazmi Leydigovih stanica bilo je mnogo vakuola i kapljica masti.

U rezovima obojanim hemalaun-eozinom Reinkeovi kristali su prilično vidljivi u obje grupe pacijenata kao eozinofilne strukture različite veličine i položaja u citoplazmi Leydigovih stanica. Rezani su u različitim smjerovima pa se mogu naći uzdužni, poprečni i kosi presjeci kroz Reinkeove kristale. Uzdužni rezovi pokazuju cijelu dužinu kristala koji su ponekad impresivnih veličina (preko 10 μ m). Najveći primjerak nađen u našim uzorcima dug je 38 μ m (slika 6).



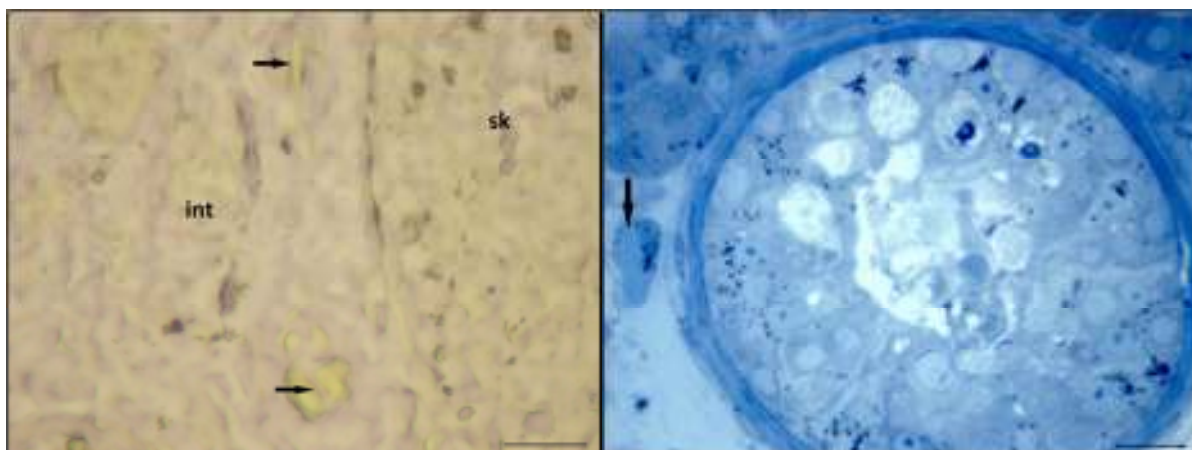
Slika 6. Uzorak sjemenika smještenog visokoskotalno. U intersticiju se u citoplazmi Leydigove stanice nalazi kristal dužine 38 μm koji leži uz samu jezgru. Bojenje: Massonova metoda Mjerilo: 30 μm .

Kako bi prikaz Reinkeovih kristala, a zatim i ostalih struktura bio što jasniji testirali smo nekoliko različitih protokola (slika 7). Metoda koju smo odabrali provodi se u 23 koraka. Modificirana metoda bojenja Massonovom metodom koju smo primjenili uključuje produženo vrijeme inkubacije u kiselom fuksinu (korak br.11) dok je inkubacija u svijetlo zelenoj boji (*licht grün*) skraćena (tablica 1). Ovakvom modificiranom metodom dobio se jasan prikaz Reinkeovih kristala u obje ispitivane skupine.

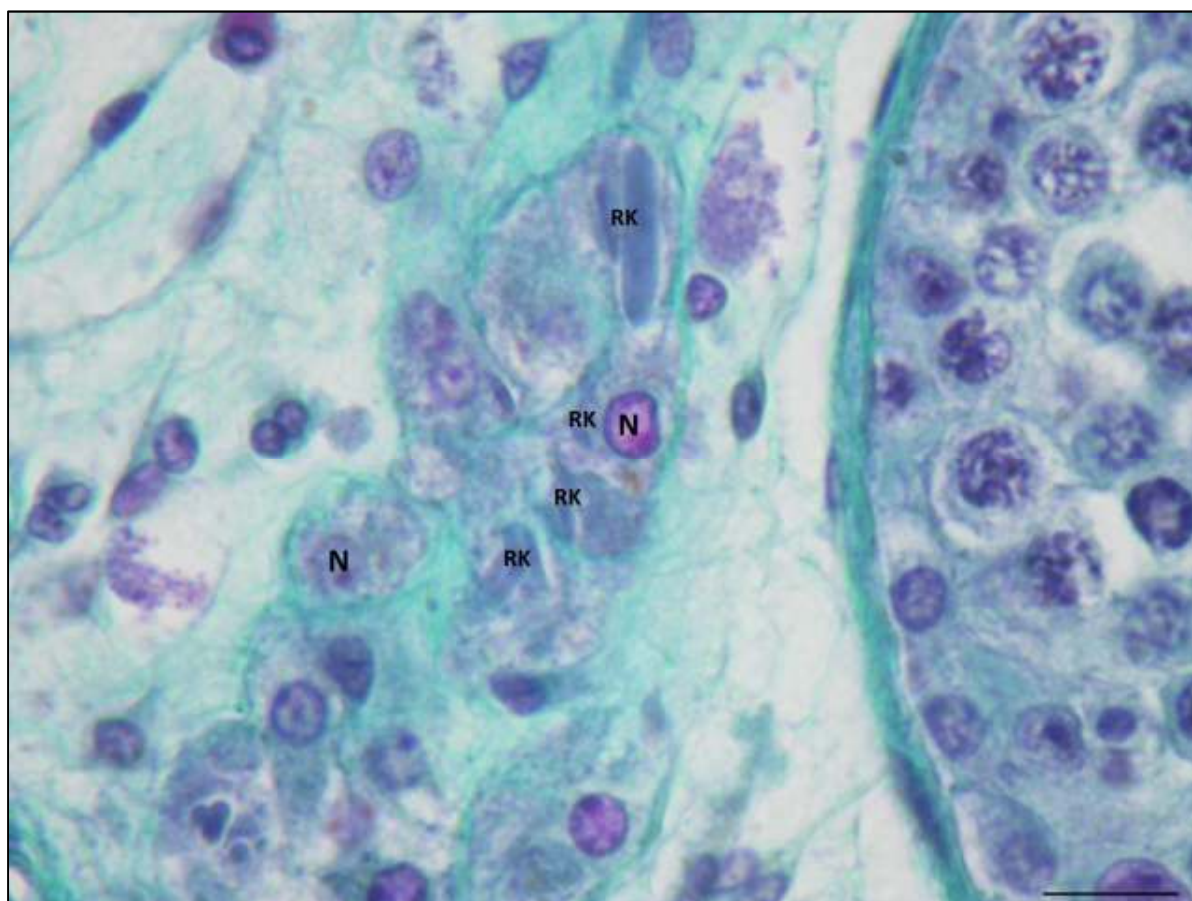
Kristali koji se nalaze u jezgri Leydigove stanice ne mogu se jasno razaznati u rezovima bojanim hemalaun-eozinom, ali je veliki dio njih moguće detektirati pregledavajući rezove bojane modificiranom Massonovom metodom koristeći imerziju (slika 8).

Tablica 1. Usporedni prikaz standardnog i modificiranog bojenja Massonovom metodom. Koraci 11 i 16 su promijenjeni kako bi prikaz kristala bio što jasniji.

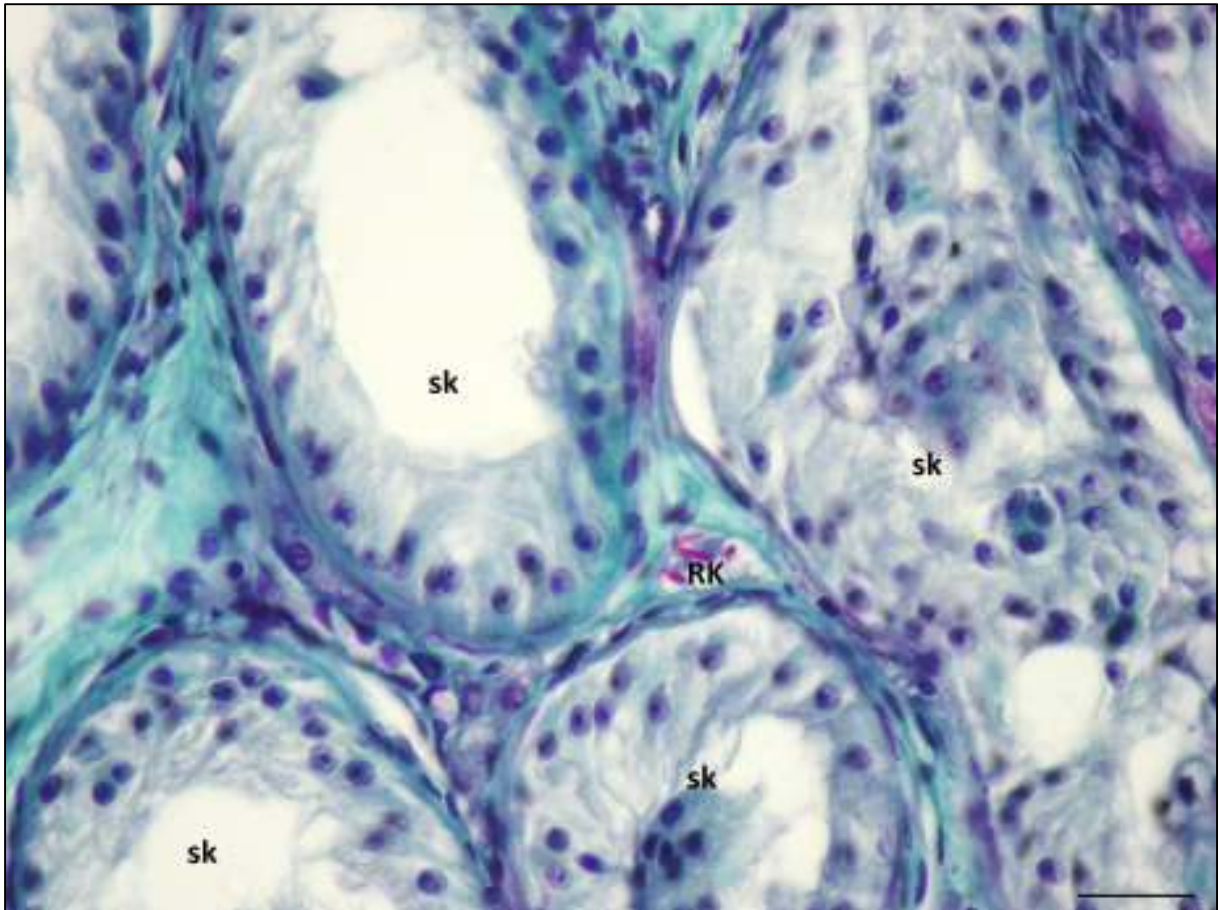
Korak	STANDARDNA METODA	MODIFICIRANA METODA
1	Ksilol (5 min)	Ksilol (5 min)
2	Ksilol (5 min)	Ksilol (5 min)
3	100% alkohol (5 min)	100% alkohol (5 min)
4	96% alkohol (5 min)	96% alkohol (5 min)
5	70% alkohol (5 min)	70% alkohol (5 min)
6	Ispiranje (dH ₂ O)	Ispiranje (dH ₂ O)
7	Weigertov željezni hematoksilin (30 s)	Weigertov željezni hematoksilin (30 s)
8	Ispiranje (dH ₂ O)	Ispiranje (dH ₂ O)
9	Obična voda	Obična voda
10	Ispiranje (dH ₂ O)	Ispiranje (dH ₂ O)
11	Kiseli fuksin (4 s)	Kiseli fuksin (23 s)
12	Ispiranje (dH ₂ O)	Ispiranje (dH ₂ O)
13	1% Fosfomolibdenska kiselina (1 min)	1% Fosfomolibdenska kiselina (1 min)
14	Ispiranje (dH ₂ O)	Ispiranje (dH ₂ O)
15	70% alkohol (5 min)	70% alkohol (5 min)
16	Svijetlo zelena (30 s)	Svijetlo zelena (3 s)
17	Ispiranje(1% acetilna kiselina)	Ispiranje(1% acetilna kiselina)
18	Kiseli apsolutni alkohol	Kiseli apsolutni alkohol
19	100% alkohol (5 min)	100% alkohol (5 min)
20	100% alkohol+ksilol (5 min)	100% alkohol+ksilol (5 min)
21	Ksilol (5 min)	Ksilol (5 min)
22	Ksilol (5 min)	Ksilol (5 min)
23	Kanada balzam	Kanada balzam



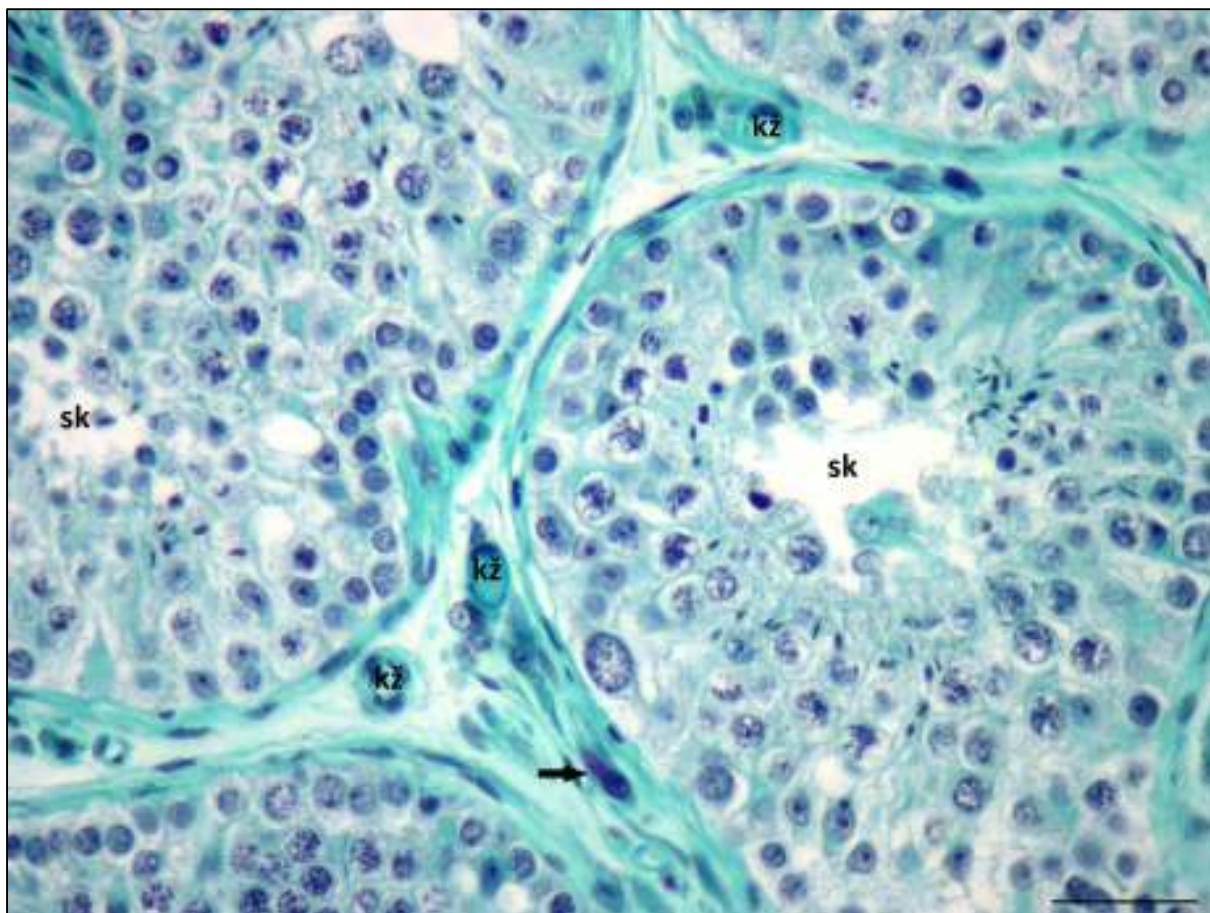
Slika 7. Prikaz Reinkeovih kristala (strelice) drugim metodama. Identifikacija je moguća, ali uz mnoga ograničenja. Lijeva slika: neobojeni parafinski rez, mjerilo: 30 μ m; Desna slika: polutanki rez obojan toluidinskim modrilom, mjerilo: 25 μ m.



Slika 8. Sjemenik kontrolnog uzorka. U sjemenskom kanaliću vidljive su spermatogonije i spermatocyte I. reda. U intersticiju se nalaze Leydigove stanice (jezgre označene s N) u čijoj su citoplazmi vidljivi Reinkeovi kristali (RK). Preparat je bojan originalnom Massonovom metodom pa se kristali ne ističu ružičastim obojenjem. Mjerilo: 20 μ m.



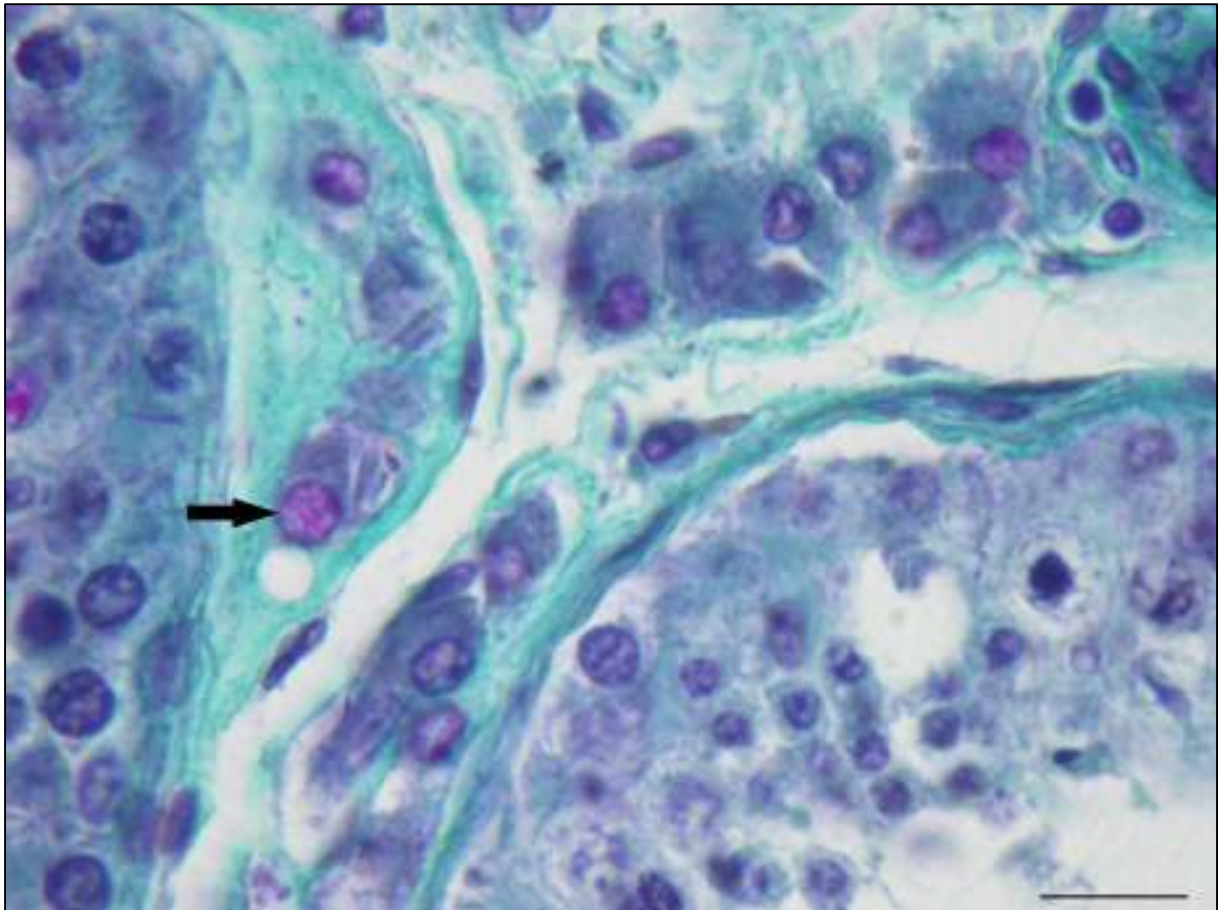
Slika 9. Histološki prikaz sjemenika pacijenta s visokoskrotalnim kriptorhizmom. Između nekoliko presjeka kroz sjemenske kanaliće (**sk**) vidljiv je intersticij. Vezivna vlakna obojana su zeleno, u njih je uložena Leydigova stanica u čijoj se citoplazmi nalazi skupina od nekoliko ružičasto obojanih Reinkeovih kristala, većinom na uzdužnom presjeku (**RK**). Bojenje: Massonova metoda. Mjerilo: 30 μ m.



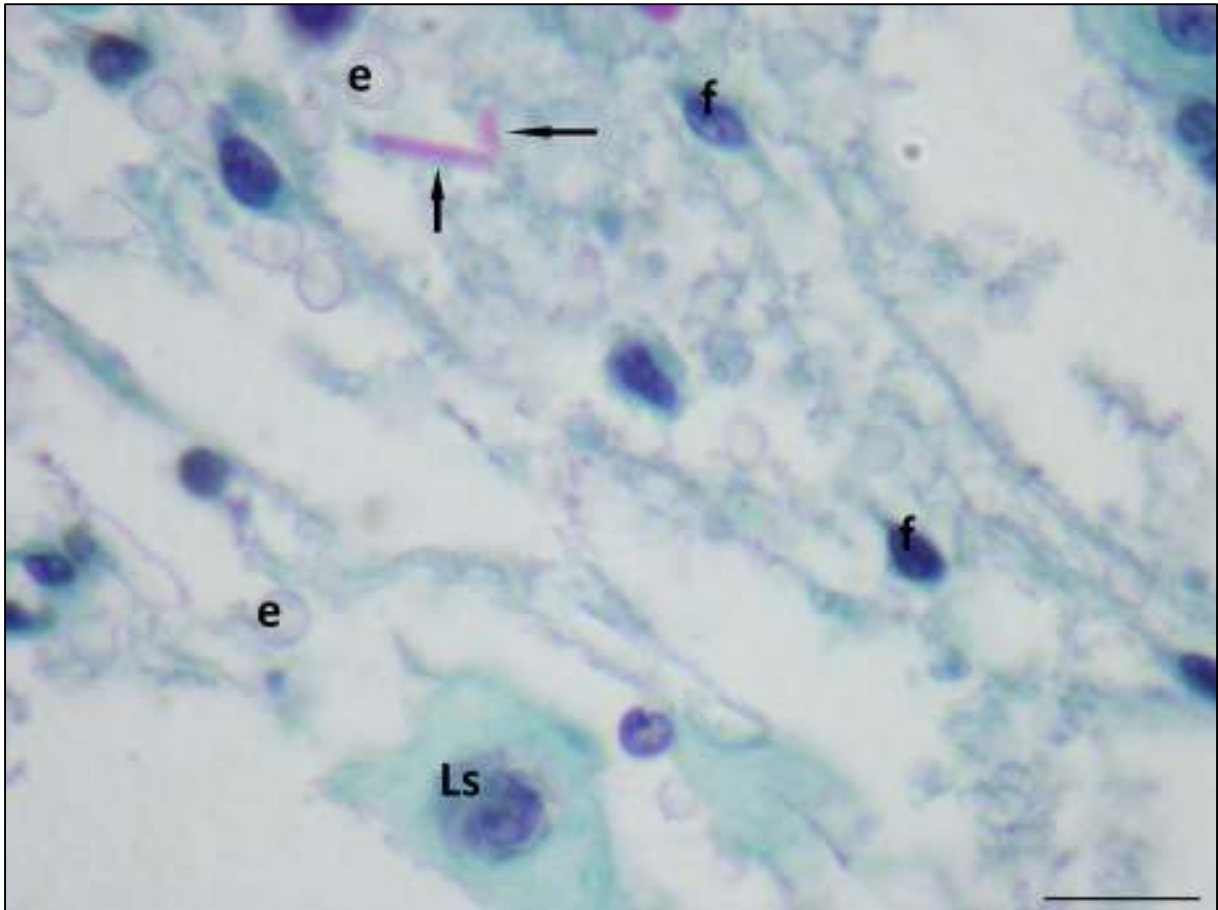
Slika 10. Sjemenik, kontrolni uzorak. U sjemenskim kanalićima (**sk**) prisutne su sve stanice spermatogeneze. Tunika proprija normalne je debljine. U intersticiju se nalaze manje krvne žile (**kž**) između kojih su uložene intersticijske, Leydigove stanice. U jednoj Leydigovoj stanici koja se nalazi uz tuniku propriju sjemenskog kanalića vidljiva su paralelno položena dva Reinkeova kristala (strelica). Bojenje: Massonova metoda. Mjerilo: 40um.

Takvim načinom bojanja Leydigovih stanica uz kristale u citoplazmi, mogu se prikazati i oni u jezgri (slika 11). Ponekad smo našli primjerke koji leže slobodno u vezivnom intersticiju testisa (slika 12).

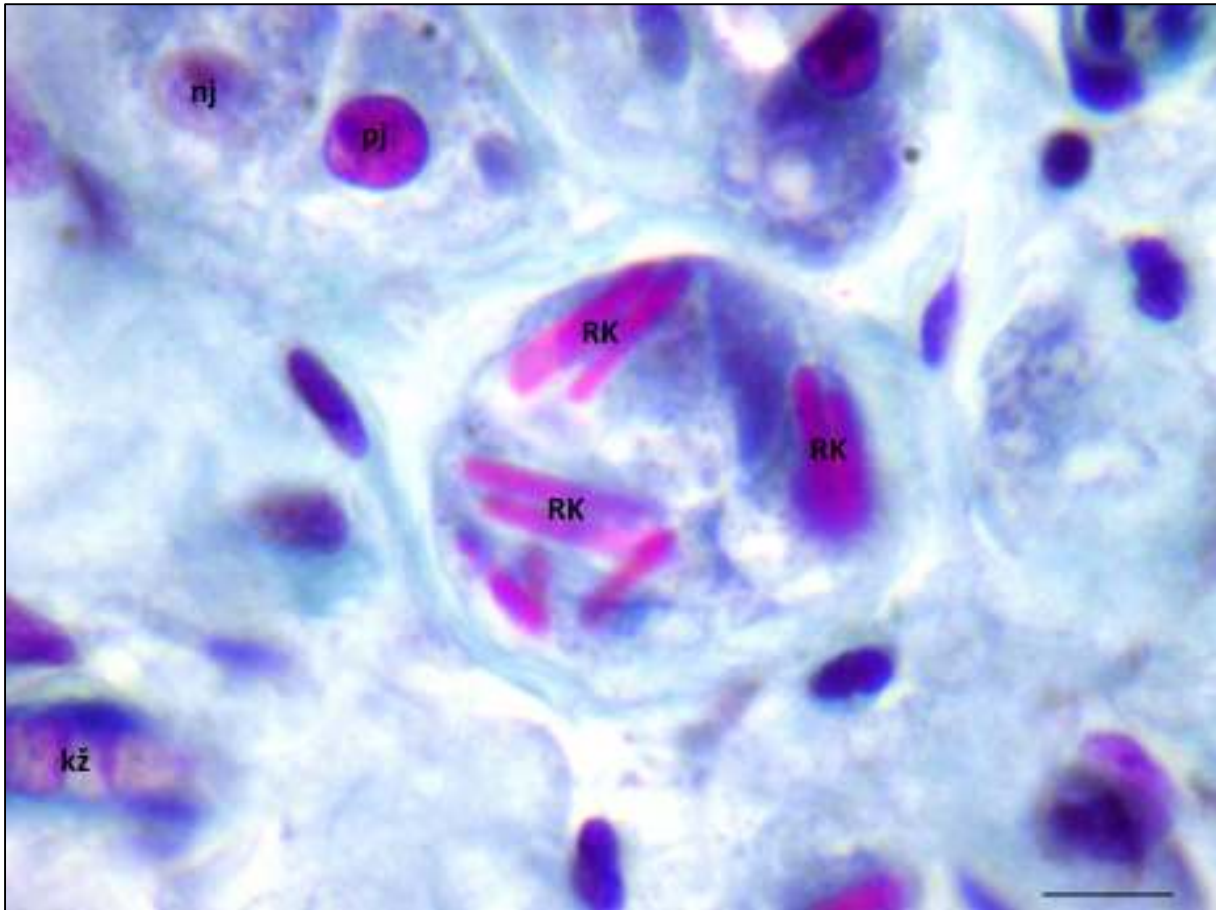
U usporedbi s kontrolama, sjemenici pacijenata s kriptorhizmom sadrže znatno veći broj kristala. Nalaz kristala u jezgri smatrali smo pozitivnom jezgrom, u kojoj se ponekad pažljivim promatranjem pod najvećim povećanjem mogu primijetiti mali kristali koji su veličinom manji od primjeraka u citoplazmi ili intersticiju. Budući da je na razini svjetlosnog mikroskopa teško razlučiti strukture unutar jezgre, kristali koji se tamo nalaze češće izgledaju spojeni, tvoreći gušće područje unutar jezgre (slika 11 i 13).



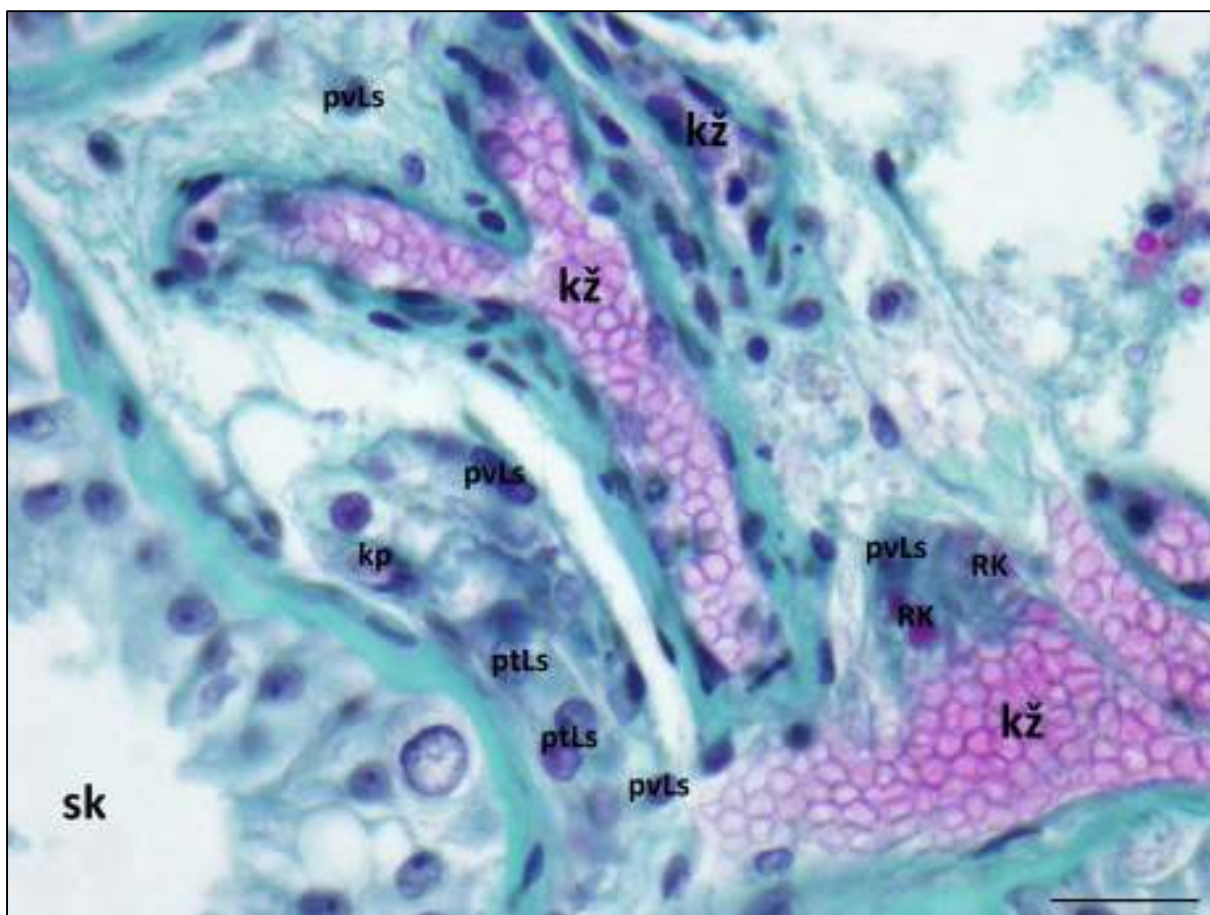
Slika 11. Presjeci kroz dva sjemenska kanalića između kojih se nalazi intersticij. Strelica pokazuje pozitivnu jezgru Leydigove stanice u intersticiju sjemenika pacijenta s kriptorhizmom. Zbog male rezolucije svjetlosnog mikroskopa broj kristala nije moguće jasno razlučiti. Bojenje: Massonova metoda Mjerilo: 20 μm .



Slika 12. Intersticij sjemenika u kontrolnom uzorku. Dva Reinkeova kristala leže slobodno u intersticiju (strelice). U intersticiju se uz Leydigove stanice (**Ls**) nalaze fibroblasti (**f**) i eritrociti izvan krvnih žila (**e**). Bojenje: Massonova metoda. Mjerilo: 20 μ m.



Slika 13. Intersticij visokoskrotalnog kriptorhičnog sjemenika. Označene su negativne Leydigove jezgre (**nj**) i pozitivne Leydigove jezgre (**pj**). U citoplazmi Leydigovih stanica na nekim mjestima se nalaze skupine velikih Reinkeovih kristala (**RK**). Bojenje: Massonova metoda. Mjerilo: 10 μ m.

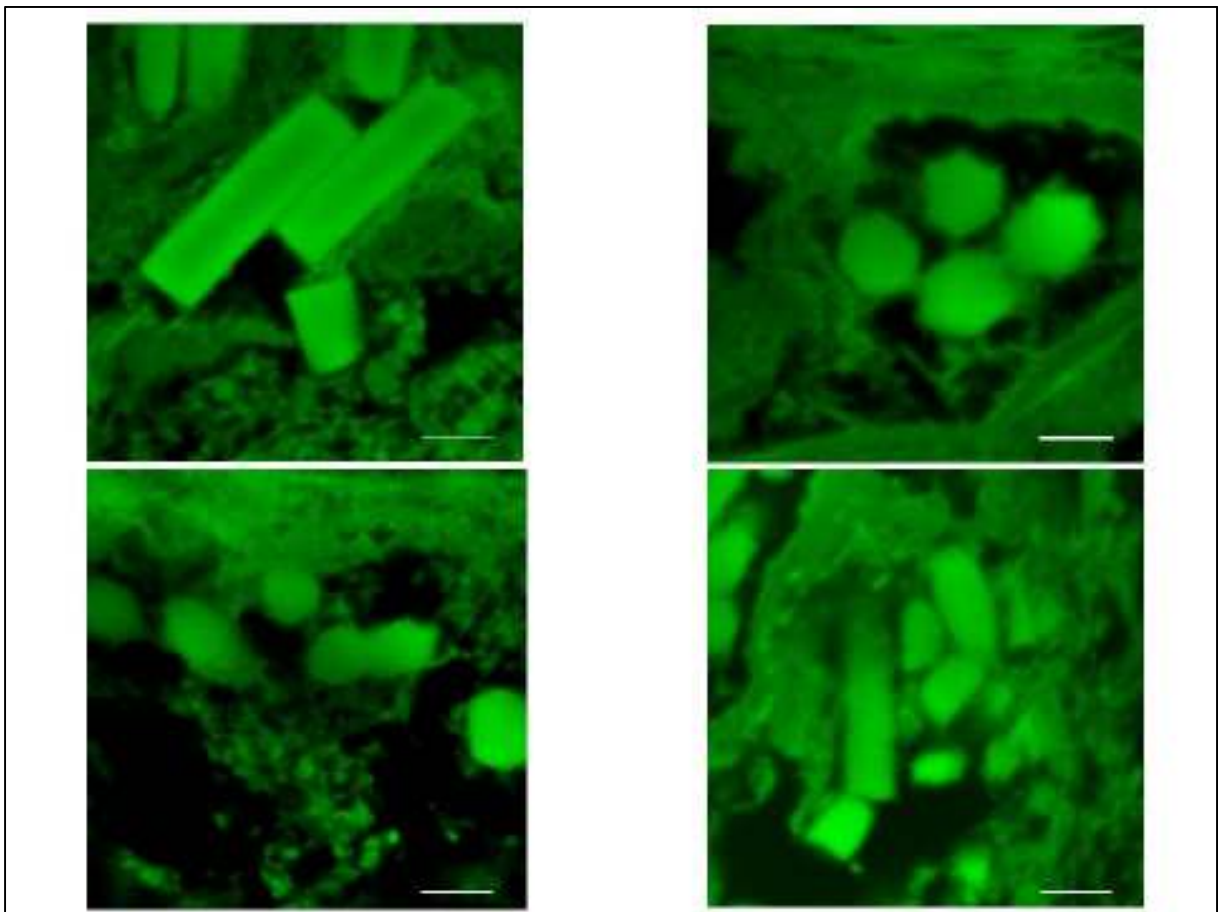


Slika 14. Histološki prikaz sjemenika pacijenta sa visokskrotalnim kriptorhizmom. U intersticiju se nalaze ogranci testikularne arterije (**kž**). Označene su jezgre Leydigovih stanica uz sjemenski kanalić (**sk**) – **ptLs** i jezgre Leydigovih stanica u ostalom intersticiju – **pvLs**. Bojenje: Massonova metoda. Mjerilo:30 μ m.

Stereološkom analizom, osim Reinkeovih kristala, obuhvaćene su i Leydigove stanice. Posebno su bile brojane Leydigove stanice koje se nalaze uz sjemenski kanalić (peritubulne – **ptLs**) i one u ostalom intersticiju, oko krvnih žila (perivaskularne – **pvLs**) (slika 14).

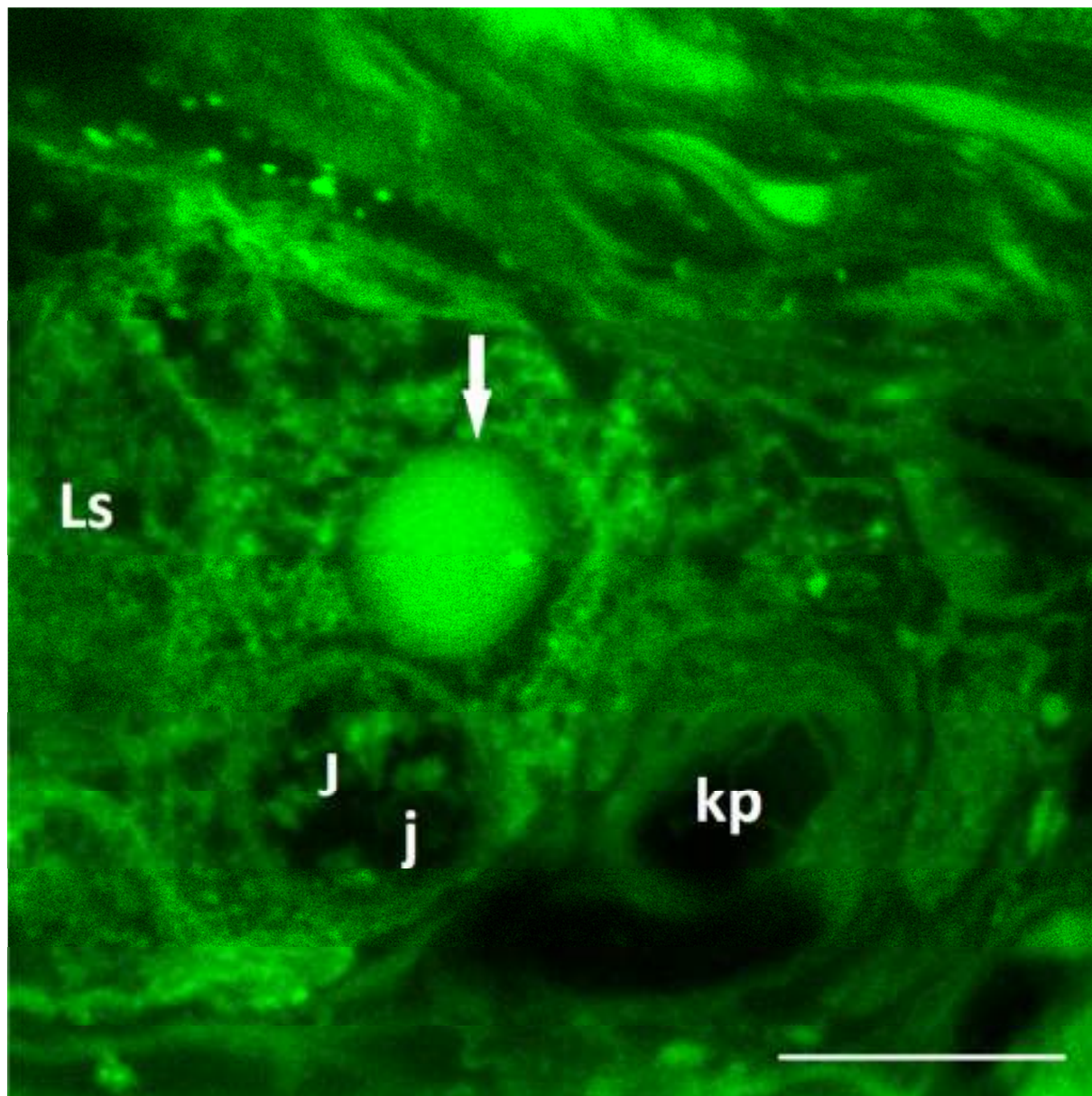
5.1.2. Konfokalna mikroskopija i analiza slika

Reinkeovi kristali obojani hemalaun-eozinom poslužili su za analizu konfokalnim mikroskopom jer eozin inducira fluorescenciju kristala. Hemalaun-eozinski preparati debljine 7 μm pokazali su se zadovoljavajućim za analizu. Slike dobivene konfokalnim mikroskopom pokazale su različite oblike kristala: neki su bili mali, veličine od 0.2 do 1 μm dok su veći primjerci bili dugi 10 do 12 μm (slika 15 i 16).



Slika 15. Prikaz Reinkeovih kristala konfokalnim mikroskopom. Kristali su snimljeni u kriptorhičnim sjemenicima zaostalim u ingvinalnom kanalu. Vidljivi su poprečni i uzdužni presjeci gdje je primjetan poligonalni oblik samih kristala. Konfokalne slike korisne su u prikazu međusobnog odnosa kristala. Bojenje: hemalaun – eozin. Mjerilo: 2 μm .

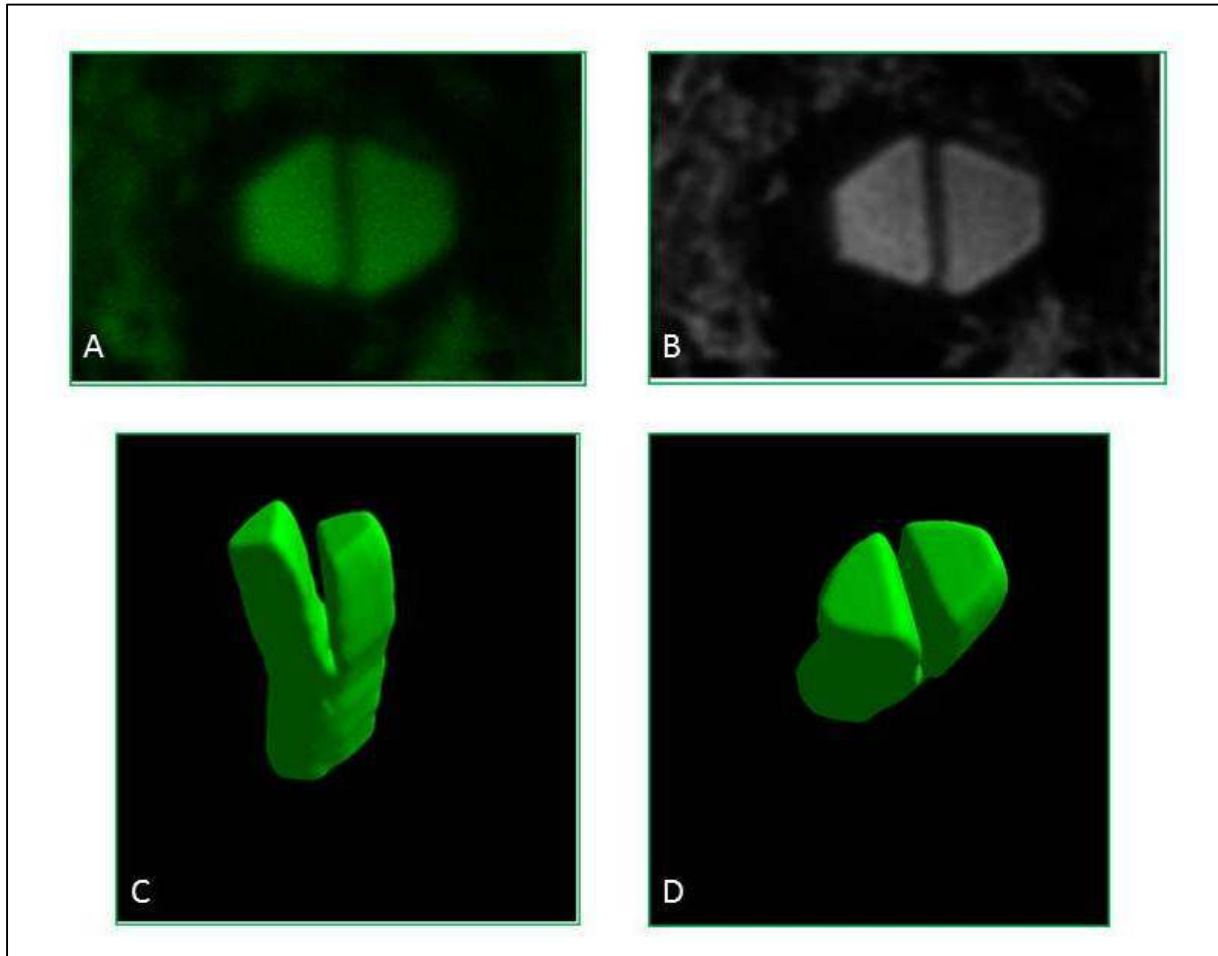
Dok je rezolucija svjetlosnog mikroskopa nedovoljna za jasan prikaz rubova Reinkeovih kristala, slike s konfokalnog mikroskopa pokazuju poligonalnu strukturu kristala i njihove paralelne stranice. Štoviše, nakon dekonvolucije kako bi se podigla rezolucija konfokalnih slika, poligonalni oblik kristala postao je puno jasniji nalikujući na oblik snimljen transmisijskim elektronskim mikroskopom (slika 17).




Slika 16. Intersticij sjemenika kontrolnog uzorka. U Leydigovoj (**Ls**) stanici jasno je vidljiva jezgra (**J**) s istaknutom jezgričicom (**j**). Uz jezgru je prislonjen Reinkeov kristal (strelica). Uz Leydigovu stanicu nalazi se kapilara (**kp**). Bojenje: hemalaun-eozin. Mjerilo: 20 μm .

Na temelju optičkih rezova moguće je napraviti 3D rekonstrukciju kristala (slika 17, 18 i 19).


Vrlo često se kristali nalaze u skupinama od 20, čak i 30. Često se oko jednog velikog nalazi mnoštvo malih kristala (slika 18). Takve skupine nalazimo i kod kriptorhičnih sjemenika i kod kontrola. Oblici kristala jednaki su u obje skupine. Ono po čemu se razlikuju je brojnost kristala kojih kod kriptorhičnih sjemenika ima značajno više.



Slika 17. Reinkeovi kristali snimljeni konfokalnim mikroskopom nakon bojanja hemalaun-eozinom. Slika A prikazuje originalnu sliku optičkog presjeka kroz Reinkeov kristal, dok slika B prikazuje isti taj kristal nakon denkonvolucije. Metoda nam omogućuje prikaz puno oštrijih rubova kristala, sličnijih onim dobivenim elektronskim mikroskopom. C i D slika prikazuju 3D rekonstrukciju istog kristala sačinjenu od 133 optičkih rezova korištenjem modula „3D surface“ Ellipse softvera.



Slika 18. 3D rekonstrukcija grupe kristala označenih različitim bojama. Vidi se međusobno paralelan položaj gdje kraći i tanji primjerci kristala prate veći kristal.



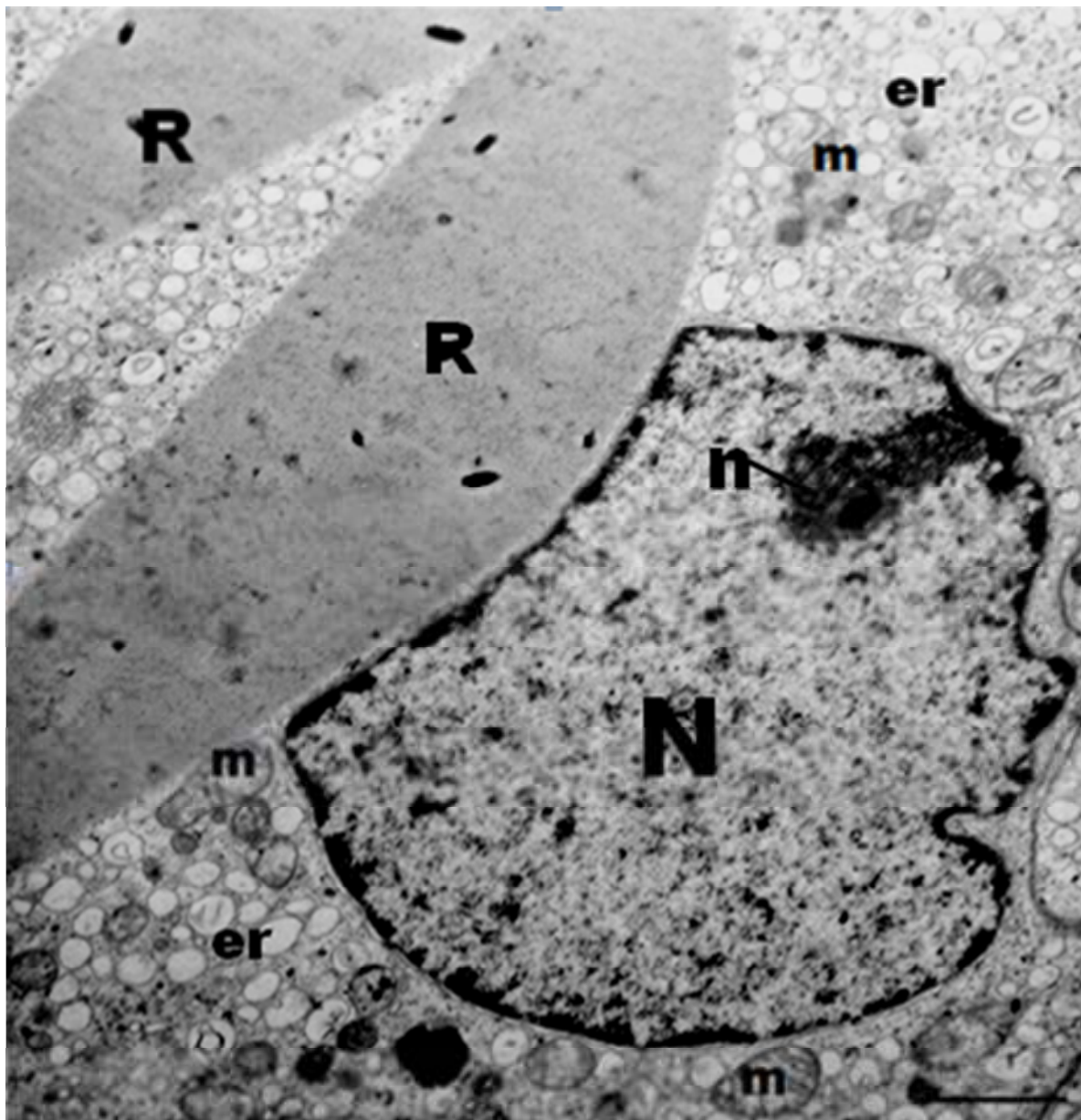
Slika 19. 3D prikaz triju paralelno položenih kristala gdje su vidljivi neravni, stepenasti rubovi.

5.1.3. Transmisijska elektronska mikroskopija Reinkeovih kristala

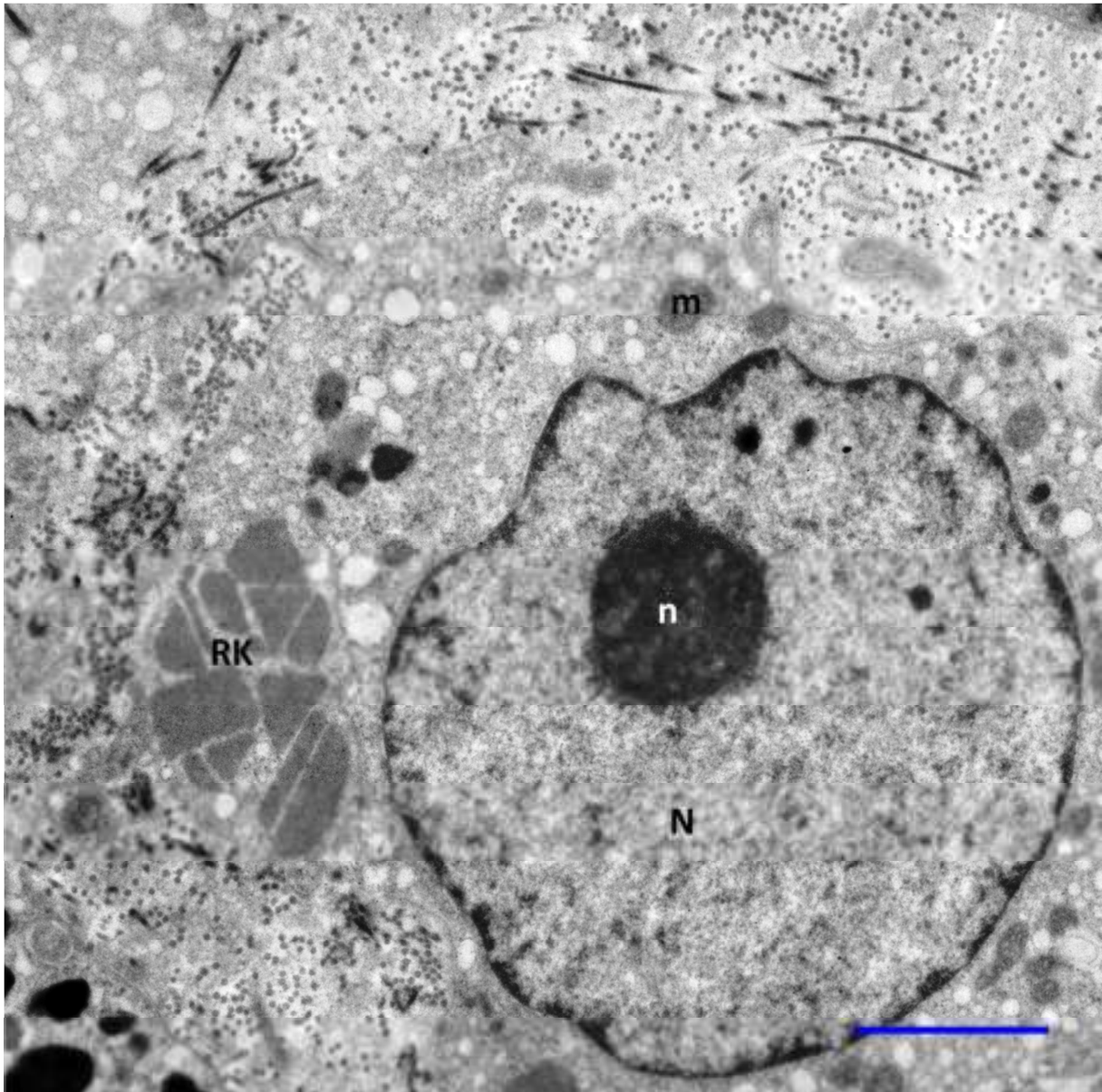
Na razini transmisijskog elektronskog mikroskopa Leydigove stanice kontrolne skupine sjemenika imaju jednake karakteristike: pravilna, okrugla ili ovalna, obično eukromatska jezgra. Membrana jezgre pokazuje blaga udubljenja. Male količine heterokromatina povezane su s jezgrinom membranom. Jezgra je položena centralno ili pericentrično i okružena je bogatom citoplazmom. Unutar jezgre često je jasno vidljiva jezgrica. Citoplazma je bogata cisternama glatke endoplazmatske mrežice između kojih su često vidljiva zrnca glikogena. Ponekad je vidljivo nekoliko cisterni hrapave endoplazmatske mrežice. Mitohondriji s tubularnim kristama i lizosomima nalaze se u cijeloj citoplazmi (slika 20). Leydigove stanice kontrolnih biopsija sadrže obično i 2 do 3 manje kapljice masti.

U kriptorhičnim sjemenicima, neke Leydigove stanice imale su strukturu sličnu onoj u kontrolnim sjemenicima. Međutim, u većini slučajeva pokazuju znakove hiperplazije i hiperplastičnosti. Jezgra je nepravilna s mnogim udubljenjima. U nekim stanicama nalaze se velike kapi masti koje su ponekad povezane s heterolizosomima. Neke Leydigove stanice unutar citoplazme sadrže velike vakuole sa sadržajem niske elektronske gustoće. Reinkeovi kristali su u pojedinim stanicama bili brojni i prerezani u različitim smjerovima (slika 21). Između kristala nalaze se cisterne glatke endoplazmatske mrežice i glikogen.

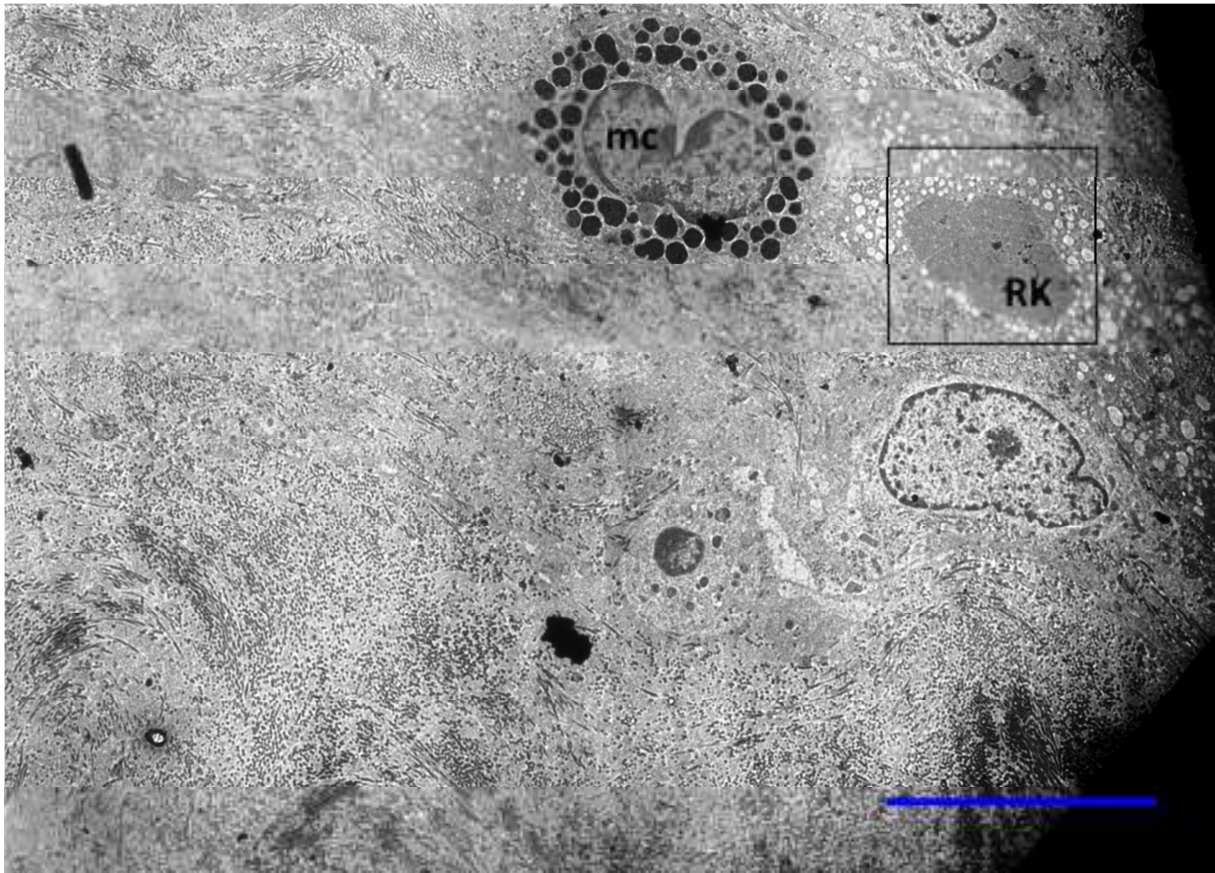
Na razini elektronskog mikroskopa, Reinkeovi kristali se u obje istraživane skupine pojavljuju u vrlo sličnim oblicima. Unutar Leydigovih stanica kristali su većinom poligonalni (slika 21 i 22). Budući da su pukotine unutar Reinkeovog kristala pravilne i oštre, pretpostavlja se da dolazi do loma unutar kristala tijekom rezanja durcopanskog bloka na 90 nm. Slični lomovi nisu primjećeni tijekom svjetlosnomikroskopske analize rezova debljine 7 μm (slika 22, 23 i 24). "Najzreliji", tj. najveći oblici, su heksagonalni. Veliki broj kristala ima 5 do 6 pravilnih rubova. Česta pojava su dva ili više kristala koji se nalaze paralelno jedan uz drugog, što potvrđuju i slike s konfokalnog mikroskopa (slika 25). Raspored proteinskih filamenata unutar Reinkeovih kristala je pravilan s periodičnim ponavljanjima (slika 26).



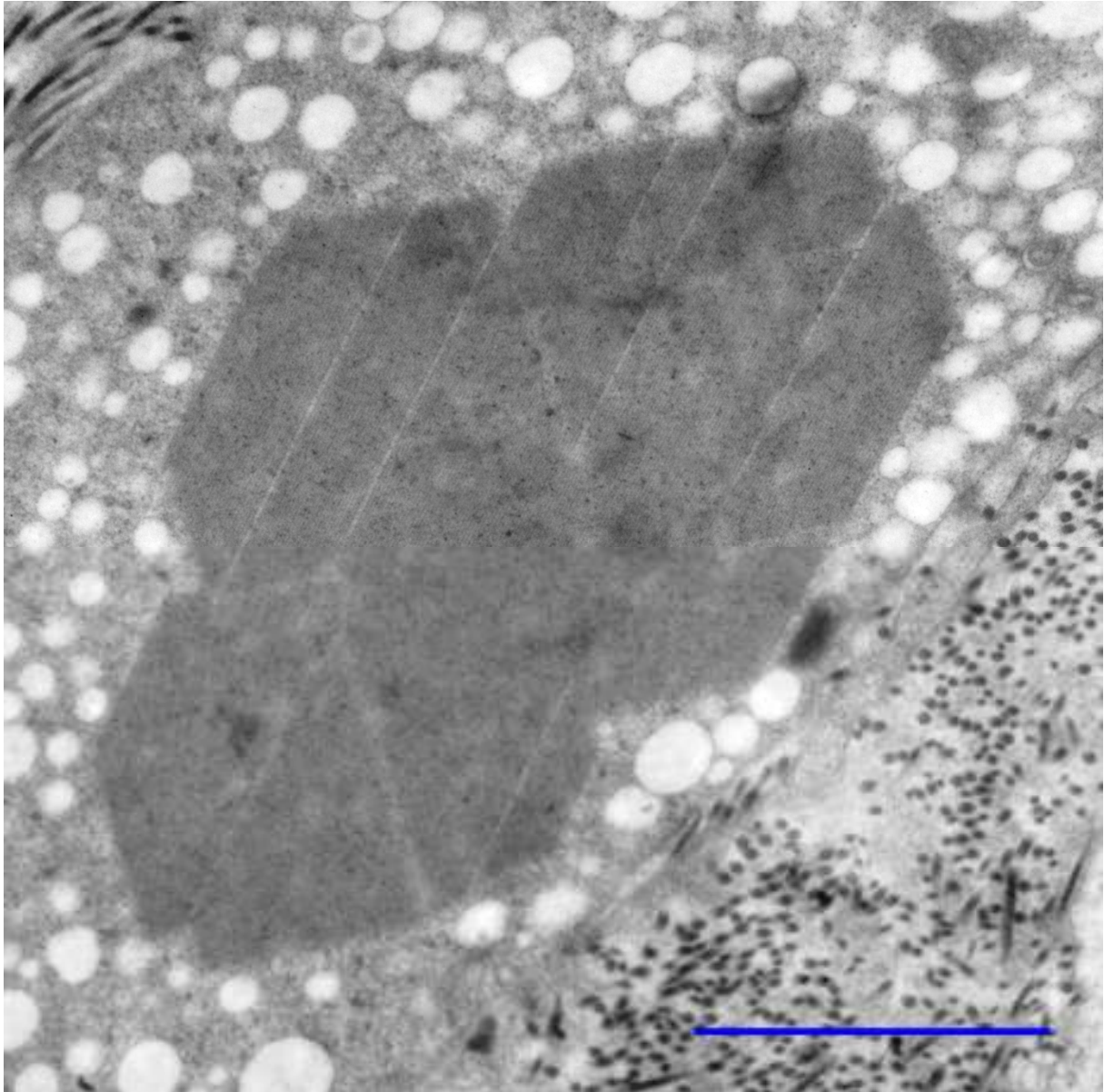
Slika 20. Biopsija kontrolnog sjemenika. Reinkeov kristal prislonjen uz jezgru Leydigove stanice (N) uzrokuje izobličenje jezgrene membrane. Na slici vidljivi organi unutar citoplazme: mitohondriji (m) i endoplazmatska mrežica (er). U jezgri (N) vidljiv presjek kroz jezgricu (n). TEM. Mjerilo: 1 μ m.




Slika 21. Biopsija sjemenika pacijenta s visokokrotalnim kriptorhizmom. Jezgra (N) pravilne je građe s izraženom jezgrićom (n). Citoplazma koja okružuje jezgru vrlo je dobro razvijena i sadrži niz staničnih organela (mitohondrij – m). U citoplazmi se nalazi grupa s više od 10 Reinkeovih kristala (RK). TEM. Mjerilo: 2 μ m.




Slika 22. Elektronska mikrografija biopsije sjemenika u pacijenta s ingvinalnim kriptorhizmom. Leydigova stanica, u neposrednoj blizini mastocita (**mc**), sadži u citoplazmi agregat Reinkeovih kristala (**RK**). TEM. Mjerilo: 10 μ m.




Slika 23. Detalj sa slike 22. Agregat Reinkeovih kristala..TEM. Mjerilo: 2 μm .



Slika 24. Ultrastruktura Reinkeovih kristala. Skupina kristala snimljena je u citoplazmi Leydigove stanice kod pacijenta s visokoskrotalnim kriptorhizmom. TEM. Mjerilo: 1 μ m.



Slika 25. Reinkeovi kristali u citoplazmi Leydigovih stanica u kriptorhičnom sjemeniku. **A** Brojni Reinkeovi kristali (**Rc**) unutar citoplazme Leydigovih stanica (**Lc**) grupiranih u nakupinu (klaster). Intersticijske stanice okružene su mrežom vezivnih vlakana (**c**). Kristali su različitih oblika sa često paralelnim stranicama dok su neki heksagonalnog oblika. **B** Detalj sa prethodne slike. Kristali su često okrenuti jedan drugom, odijeljeni uskim pukotinama (**g**). TEM. Mjerilo: A 2 μm ; B 1 μm .

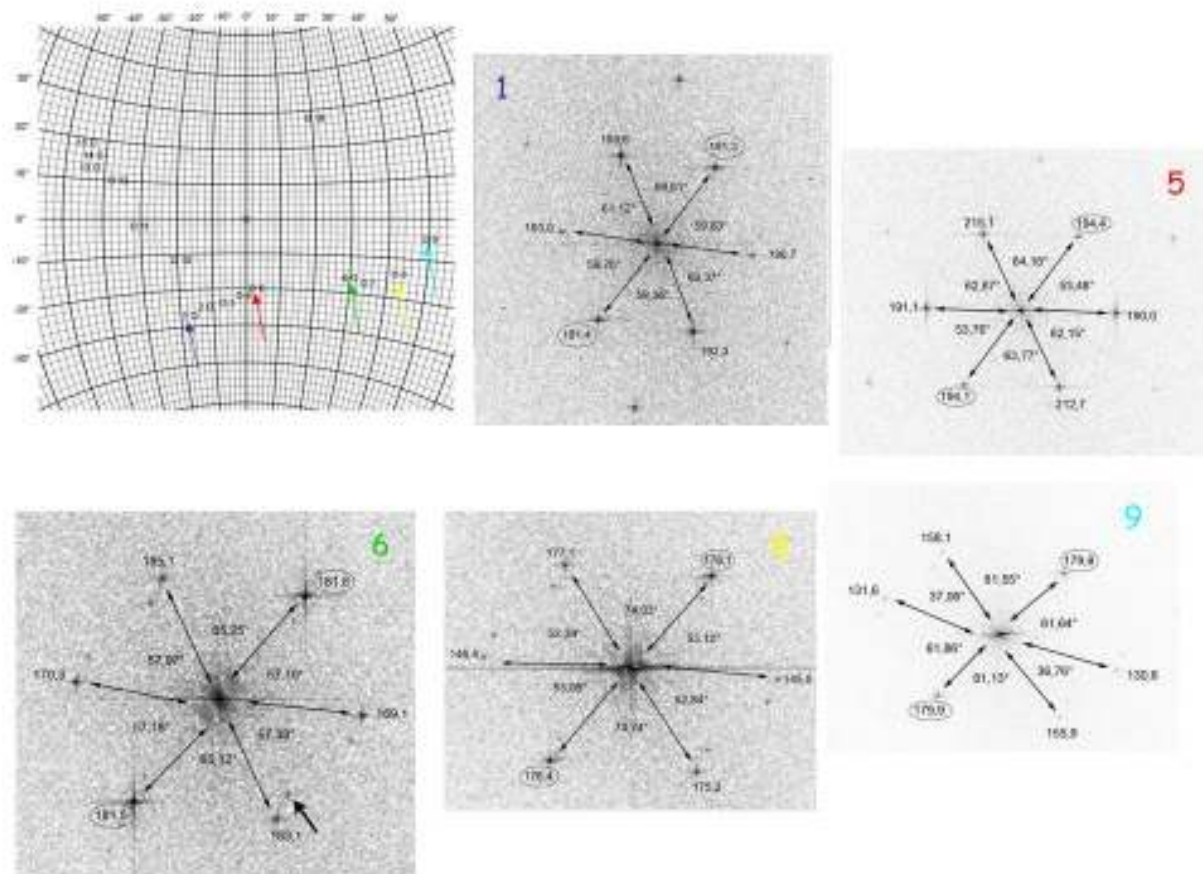


Slika 26. Ultrastruktura Reinkeovog kristala. Vidljiv je uniformni raspored proteinskih filamenata unutar Reinkeovog kristala. TEM. Mjerilo: 200nm


5.1.3.1. Kristalografska analiza kristala upotrebom brze Fourierove transformacije

Kristalna rešetka nalikuje pčelinjem saću te pokazuje male heksagonalne filamente gusto pakirane jedne uz druge. U analizi kristalne rešetke utvrđeno je da rutinski ultratanki rezovi, koji se uobičajeno koriste za biomedicinska istraživanja debljine 70nm, ne daju dovoljno jasne podatke nakon primjene brze Fourierove transformacije. Naime, neki parametri rešetke varirali su do 57% što se može pripisati karakteristikama biokristala i limitiranosti zbog debljine rezova. S druge strane, debljina rezova iznad 300nm pogoršala je transmisiju elektrona budući da napon ubrzanja iznad 150kV za deblje rezove uzrokuje oštećenje uzorka. Za analizu su se na kraju najboljim pokazali rezovi debljine od 70 do 300nm te su isti i korišteni.

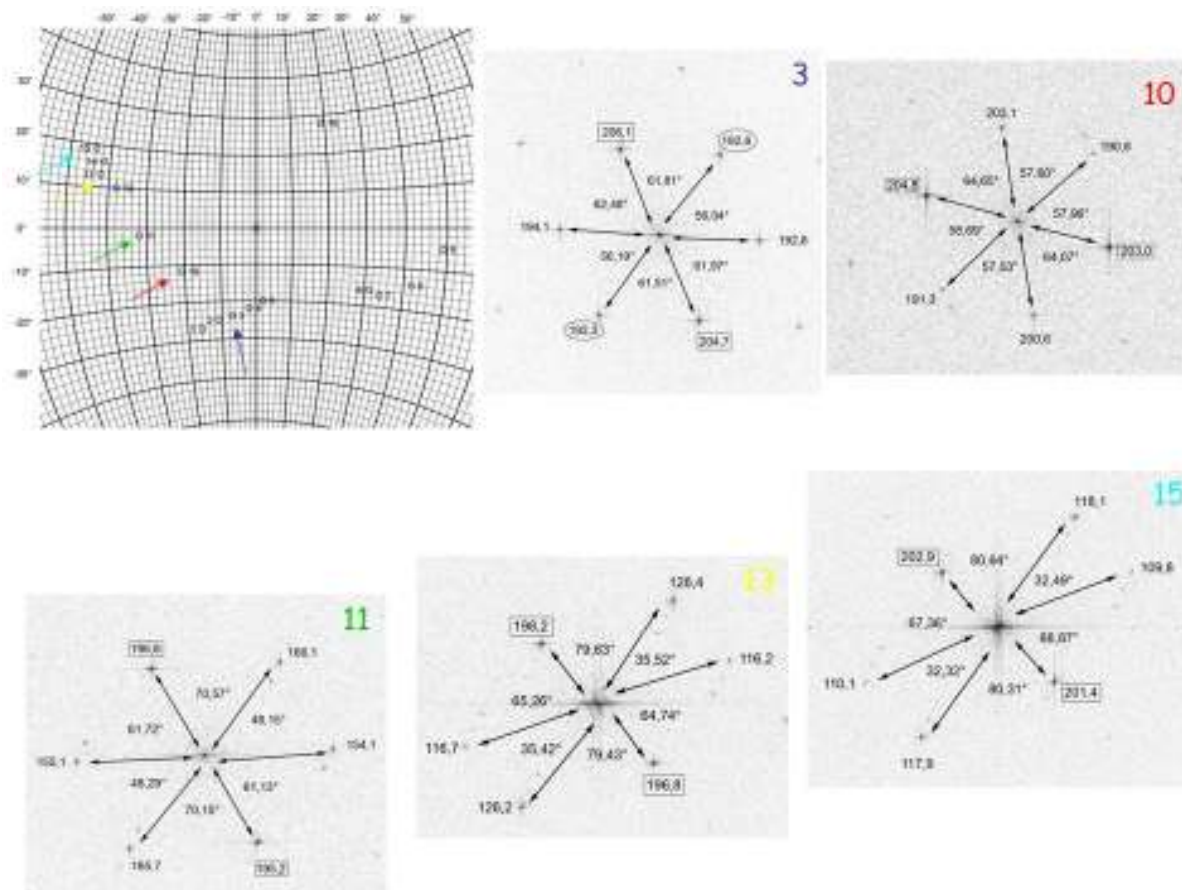
Brza Fourierova transformacija jasno je pokazala izrazito pravilnu kristalnu rešetku. Nakon primjene brze Fourierove transformacije dobivene vrijednosti predstavljaju frekvenciju pojave kristalne rešetke. Istaknuti brojevi ukazuju na vrlo često ponavljanje proteinskih elemenata u Reinkeovom kristalu. Kutovi između ravnina odgovaraju kutovima u realnom svijetu, dok su vrijednosti kod udaljenosti recipročne (slika 28). Usporedbom Wulffove mreže kod kontrolnog sjemenika (slika 27) i kriptrohičnog sjemenika (slika 29) dokazano je da se radi o istom tipu kristala sa jednakim odnosom između strukturnih elemenata što potvrđuje prijašnju opservaciju da nema razlike u građi Reinkeovih kristala između patološke i kontrolne skupine.



Slika 27. Prikaz Wulffove mreže koja prezentira rotaciju uzorka oko A i B osi na dvodimenzionalnoj slici. Strelice različitih boja označavaju pozicije sa kojih su izvršena mjerenja.




Slika 28. Slika Reinkeovog kristala u kontrolnom uzorku sjemenika. Nagib uzorka odgovara poziciji 1 Wulffove mreže sa prethodne slike. Os A je nagnuta -16° dok je okomita B os nagnuta -27° .




Slika 29. Kristalografska analiza Reinkeovog kristala u kriptorhičnog sjemenika. Prikazana je Wulffova mreža.

Brza Fourierova transformacija

Brza Fourierova transformacija (FFT) je algoritam za analizu periodičnosti. FFT pretvara stvarni prostor u Fourierov prostor. U stvarnom (realnom) prostoru veći razmak od točke na slici do centra slike (izvora) predstavlja stvarnu (realnu) udaljenost točaka. Fourierov prostor još se naziva recipročan prostor ili prostor frekvencije. U Fourierovom prostoru točke na slici ne prikazuju udaljenost od centra već pokazuju učestalost frekvencije stvarnog svijeta. To se odnosi i na npr. udaljenost ravnina rešetki u kristalu. Ako je udaljenost od točke do centra velika znači da je učestalost pojave proteina velika u kristalu. U realnom svijetu znači da je udaljenost između proteina u kristalu jako mala. Prikaz realnog i Fourierovog prostora Reinkeovog kristala nalaze se na slikama 30 i 31.



Slika 30. Realne slike i slike Fourierovog prostora Reinkeovog kristala na različitim stupnjevima nagiba. Rešetka ravnine u kristalu vidljiva je i kod velikog nagiba od preko 10 stupnjeva. TEM.



Slika 31. Prikaz rezolucije rešetke i odnosa unutar kristala nakon primjene FFT algoritma. Specifikacija dužine FFT-a (A: $a = 19,9$ nm, $b = 18,0$ nm i $c = 18,4$ nm; B: $a = 18,7$ nm, $b = 18,4$ nm i $c = 19,6$ nm) pretvorene su i predstavljaju udaljenost odgovarajućih ravnina rešetke na slikama u nanometrima. Kutovi (A: $\alpha = 54,8^\circ$, $\beta = 64,4^\circ$ i $\gamma = 61,4^\circ$; B: $\alpha = 61,4^\circ$, $\beta = 62,7^\circ$ i $\gamma = 56,4^\circ$) isti su u FFT prikazu i realnoj slici. Oštre točke u FFT prikazu indiciraju su za vrlo pravilnu periodičnost unutar kristala. TEM. Mjerilo: 200 nm.

5.2. Kvantitativna analiza stereološkim metodama

5.2.1. Kvantitativna analiza Reinkeovih kristala

Pacijenti s kriptorhizmom podijeljeni su, obzirom na položaj sjemenika, na visokoskrotalnu podskupinu i ingvinalnu podskupinu te su prikazane vrijednosti za svaku od njih. Cilj razdvajanja kriptorhične skupine bio je otkriti eventualnu razliku niže navedenih 9 varijabli i njezin opseg budući da su ingvinalni sjemenici izloženi višoj temperaturi od visokoskrotalnih. Za svaku varijablu izmjerene su vrijednosti u kontrolnoj grupi i u grupi pacijenata s kriptorhizmom.

Reinkeovi kristali brojani su ovisno o položaju:

1. U odnosu na Leydigove stanice (u citoplazmi / izvan stanice)
2. U odnosu na sjemenski kanalić (uz kanalić / u ostalom intersticiju).

Samo Reinkeovi kristali unutar citoplazme Leydigovih stanica i intersticija su brojani stereološki budući da unutar jezgre nije moguće odrediti točan broj kristala.

Slijedom toga izdvojeno je 9 različitih varijabli:

1. Broj Reinkeovih kristala u citoplazmi Leydigovih stanica koje se nalaze uz sjemenski kanalić (peritubularno);
2. Broj Reinkeovih kristala u citoplazmi Leydigovih stanica koje se nalaze dalje od sjemenskih kanalića, tj. u blizini krvnih žila (perivaskularno);
3. Broj Reinkeovih kristala Leydigovih stanica u intersticiju oko sjemenskih kanalića (peritubularno);
4. Broj Reinkeovih kristala u intersticiju oko krvnih žila;
5. Ukupni broj Reinkeovih kristala u citoplazmi Leydigovih stanica (peritubularne i perivaskularne) (1+2);
6. Ukupni broj Reinkeovih kristala u intersticiju (izvan Leydigovih stanica) po jedinici volumena sjemenika (peritubularne i perivaskularne) (3+4);
7. Ukupan broj Reinkeovih kristala u jedinici volumena sjemenika (1+2+3+4);
8. Broj Reinkeovih kristala koji se nalaze uz sjemenske kanaliće (peritubularno) neovisno o tome jesu li nađeni u citoplazmi Leydigovih stanica ili leže slobodno u intersticiju (1+3);

9. Broj Reinkeovih kristala koji se nalaze dalje od sjemenskih kanalića, oko krvnih žila, neovisno o tome jesu li nađeni u citoplazmi Leydigovih stanica ili kako leže slobodno u intersticiju (2+4).

5.2.1.1. Broj Reinkeovih kristala u jedinici volumena sjemenika

Ukupan broj Reinkeovih kristala bio je višestruko veći u kriptorhičnoj skupini pacijenata u odnosu na kontrolu. Razlika je bila statistički značajna ($P < 0,001$). Razlika u broju kristala u visokoskrotalnoj podskupini u usporedbi s kontrolom bila je statistički značajna ($P < 0,05$), kao i u ingvinalnoj podskupini. Ingvinalna podskupina kriptorhičnih pacijenata ima nešto veći broj kristala u mm^3 tkiva sjemenika od visokoskrotalnih, ali navedena razlika nije bila statistički značajna ($P > 0,05$).

Kako bi razlika u broju bila što točnije opisana, kristali su brojani u više varijabli, ovisno o položaju Leydigove stanice te odnosu kristala i same stanice, da se ustanovi postoji li značajno odstupanje koje bi pomoglo točnijoj interpretaciji velike razlike u broju kristala između kriptorhičnih i kontrolnih sjemenika.

Reinkeovi kristali brojani su u citoplazmi Leydigovih stanica koje se nalaze u neposrednoj blizini sjemenskih kanalića. Njihov broj višestruko je uvećan u kriptorhičnih sjemenika u odnosu na kontrolu što je bilo statistički značajno ($P < 0,001$). Slična razlika nađena je i u obje podskupine ($P < 0,01$) visokoskrotalnih i ($P < 0,001$) ingvinalnih. Razlika između dvije podskupine pacijenata s kriptorhizmom nije bila statistički značajna ($P > 0,05$).

Slično je pronađeno i za Reinkeove kristale u citoplazmi Leydigovih stanica koje se nalaze oko krvnih žila (perivaskularno). Razlika je bila statistički značajna između kontrole i kriptorhične skupine ($P < 0,001$) između kontrole i visokoskrotalne ($P < 0,005$), te kontrole i ingvinalne podskupine ($P < 0,005$). Nešto veći broj kristala u ingvinalnoj podskupini u odnosu na visokoskrotalnu nije bio statistički značajnu.

Jedan dio Reinkeovih kristala nalazi se izvan Leydigovih stanica. Oni su brojani ovisno o položaju tog dijela intersticija, peritubularno i perivaskularno. Broj intersticijskih kristala koji se nalaze uz sjemenske kanaliće deseterostruko je bio povećan u kriptorhičnoj skupini ($P < 0,001$). Razlika je bila statistički značajna i u dvije podskupine u odnosu na kontrolu ($P < 0,005$ – visokoskrotalni i $P < 0,05$ ingvinalni). Kod ove varijable broj Reinkeovih kristala

bio je veći u visokoskotalnoj podskupini u odnosu na ingvinalnu, ali to nije bilo značajno. Jednaki omjeri broja i statističke značajnosti nalazio se kod Reinkeovih kristala koji se nalaze oko krvnih žila u usporedbi svih skupina i podskupina.

Ovisno o položaju kristala u odnosu na Leydigovu stanicu, rezultati govore u prilog većem broju kristala u citoplazmi u odnosu na intersticij, i to najmanje tri puta.

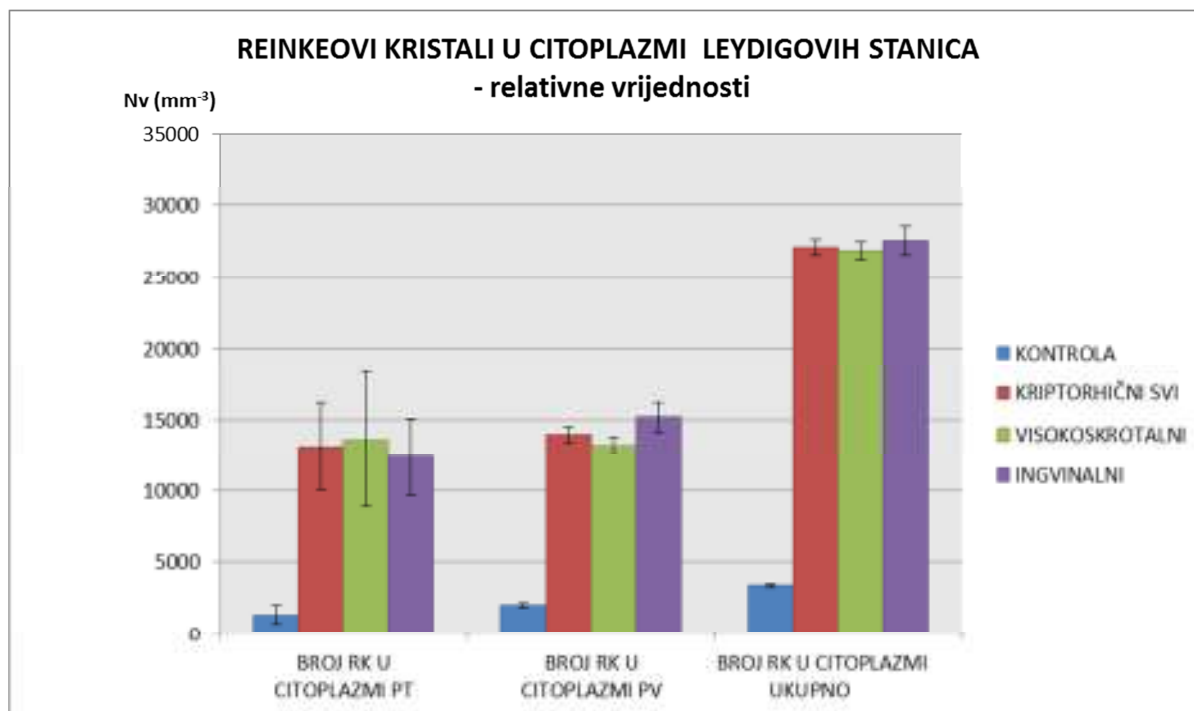
Što se tiče brojnosti ovisno o položaju kristala u odnosu na sjemenski kanalić, veći broj kristala nađen je perivaskularno, to jest udaljeno od sjemenskih kanalića (tablica 2 i 2a; slike 32-34).

Tablica 2. Stereološka analiza broja Reinkeovih kristala u jedinici volumena. U tablici su prikazane relativne vrijednosti (u 1 mm³ tkiva) za kontrolu i pacijente s kriptorhizmom. Skupina kriptorhičnih sjemenika podijeljena je obzirom na položaj sjemenika na visokoskrotalne i ingvinalne. U tablici je prikazana aritmetička sredina (X), standardna devijacija (s) i standardna pogreška (SE). PT-peritubularno, PV – perivaskularno.

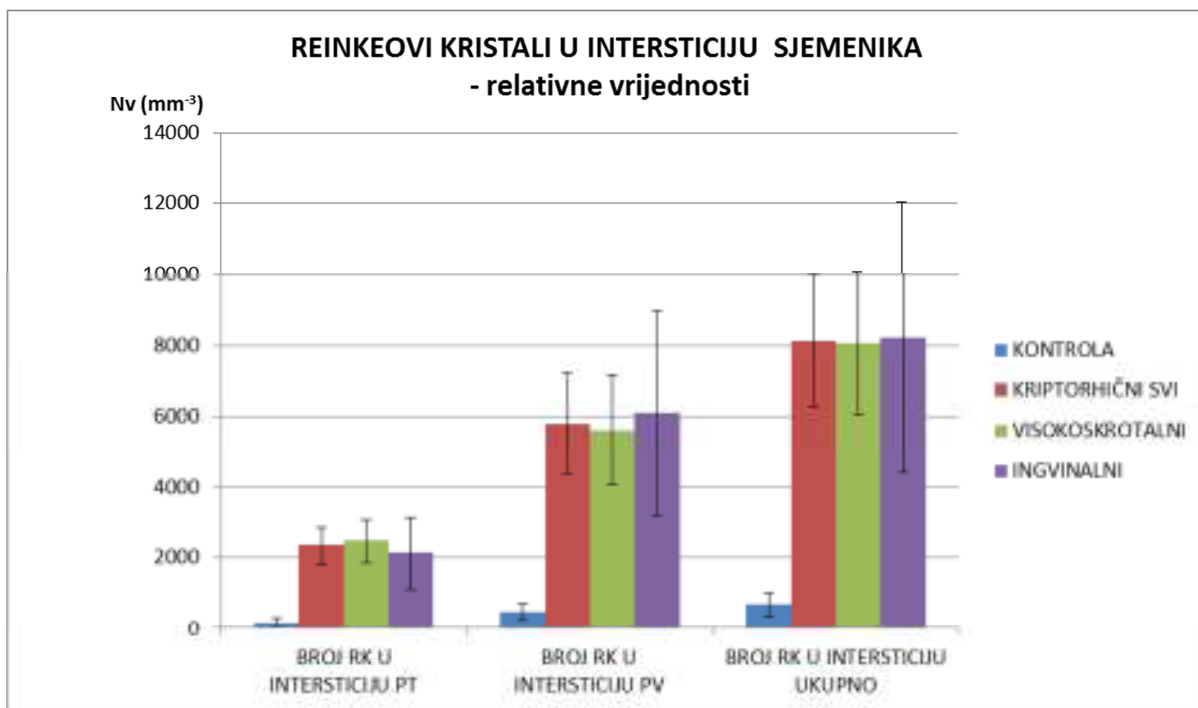
		BROJ RK U CITOPLAZMI PT 1	BROJ RK U CITOPLAZMI PV 2	BROJ RK U INTERSTICIJU PT 3	BROJ RK U INTERSTICIJU PV 4	BROJ RK U CITOPLAZMI 1+2	BROJ RK U INTERSTICIJU 3+4	UKUPAN BROJ RK 1+2+3+4	BROJ RK PT 1+3	BROJ RK PV 2+4
KONTROLA n=6	X	1359,565	2018,658	197,748	494,387	3378,223	692,134	4070,357	1557,313	2513,044
	s	1609,864	2204,363	288,279	567,150	3288,336	822,549	3573,522	1812,927	2308,547
	SE	657,224	899,928	117,690	231,538	1342,458	335,804	1458,884	740,125	942,460
KRIPTORHIČNI-SVI n=24	X	13174,659	13964,004	2334,884	5797,013	27138,663	8131,897	35270,560	15509,543	19761,017
	s	14918,655	11659,965	2615,440	6898,213	24809,107	9100,282	31970,573	17049,557	17552,533
	SE	3045,258	2380,080	533,874	1408,092	5064,138	1857,587	6525,966	3480,226	3582,896
VISOKOSKROTALNI n=15	X	13643,377	13235,268	2458,792	5616,379	26878,645	8075,171	34953,815	16102,168	18851,647
	s	18113,743	11958,923	2417,977	5956,127	28384,211	7808,431	34563,366	20321,351	16990,801
	SE	4676,948	3087,781	624,319	1537,865	7328,772	2016,128	8924,223	5246,950	4387,006
INGVINALNI n=9	X	12393,463	15178,565	2128,372	6098,069	27572,027	8226,441	35798,467	14521,834	21276,634
	s	8036,860	11744,659	3059,113	8634,969	18954,943	11461,985	29111,685	10549,640	19401,682
	SE	2678,953	3914,886	1019,704	2878,323	6318,314	3820,661	9703,895	3516,547	6467,227

Tablica 2a. Statistička analiza rezultata stereološke analize relativnih vrijednosti Reinkeovih kristala u kontrole i obje podskupine kriptorhičnih sjemenika (t-test, P < 0.05 – označava statističku značajnost).

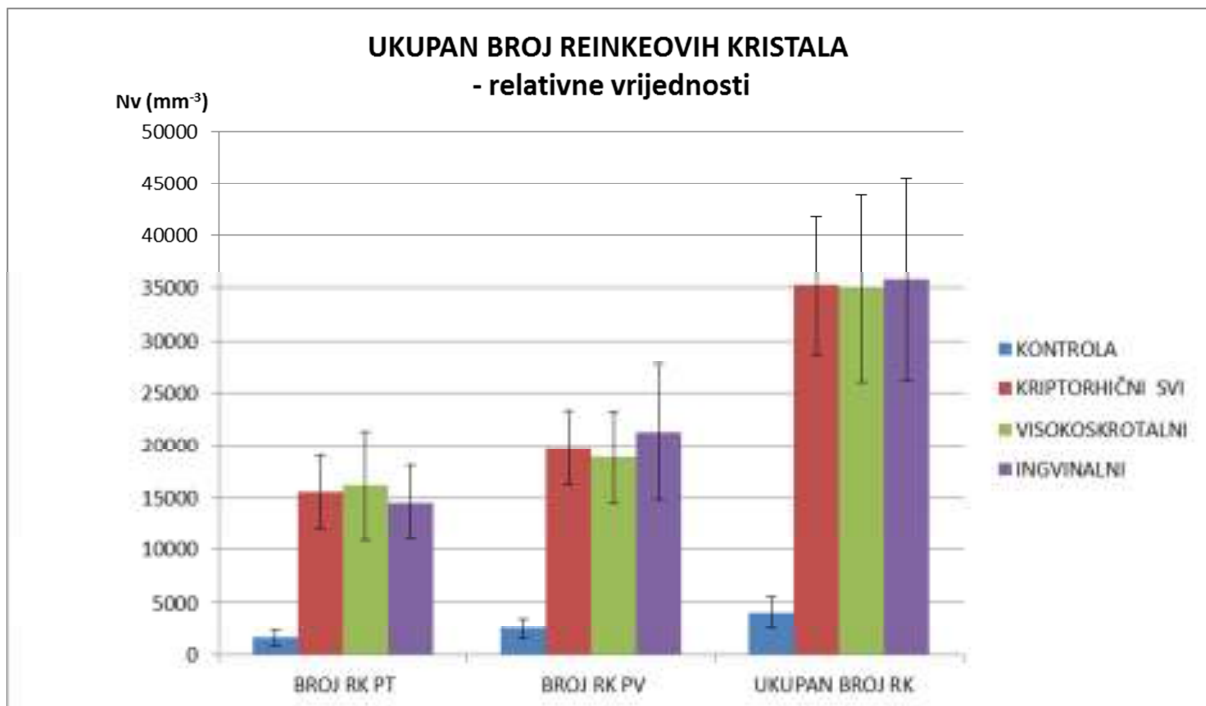
RELATIVNE VRIJEDNOSTI (t-test)	BROJ RK U CITOPLAZMI PT	BROJ RK U CITOPLAZMI PV	BROJ RK U INTERSTICIJU PT	BROJ RK U INTERSTICIJU PV	BROJ RK U CITOPLAZMI	BROJ RK U INTERSTICIJU	UKUPAN BROJ RK	BROJ RK PT	BROJ RK PV
KONTROLA / KRIPTORHIČNI-SVI	t = 3,793 P < 0,001 ***	t = 4,695 P < 0,001 ***	t = 3,9092 P < 0,001 ***	t = 3,716 P < 0,001 ***	t = 4,535 P < 0,001 ***	t = 3,941 P < 0,001 ***	t = 4,666 P > 0,001 ***	t = 3,921 P < 0,001 ***	t = 4,656 P < 0,001 ***
KONTROLA / VISOKOSKROTALNI	t = 2,6 P < 0,01 **	t = 3,488 P < 0,005 **	t = 3,559 P < 0,005 **	t = 3,293 P < 0,005 **	t = 3,154 P < 0,005 **	t = 3,612 P < 0,001 ***	t = 3,415 P < 0,005 **	t = 2,745 P < 0,01 **	t = 3,6412 P < 0,001 ***
KONTROLA / INGVINALNI	t = 4 P < 0,001 ***	t = 3,276 P < 0,005 **	t = 1,881 P < 0,05 *	t = 1,941 P < 0,05 *	t = 3,746 P < 0,005 **	t = 1,9644 P < 0,05 *	t = 3,233 P < 0,005 **	t = 3,608 P < 0,005 **	t = 2,871 P < 0,01 **
VISOKOSKROTALNI / INGVINALNI	t = 0,232 P > 0,05	t = 0,3897 P > 0,05	t = 0,276 P > 0,05	t = 0,148 P > 0,05	t = 0,072 P > 0,05	t = 0,012 P > 0,05	t = 0,064 P > 0,05	t = 0,25 P > 0,05	t = 0,31 P > 0,05



Slika 32. Reinkeovi kristali u citoplazmi Leydigovih stanica u jedinici volumena. Broj Reinkeovih kristala u citoplazmi peritubularnih (PT) Leydigovih stanica, citoplazmi perivaskularnih (PV) Leydigovih stanica i u citoplazmi Leydigovih stanica ukupno u mm^3 tkiva. Prikazane su vrijednosti za kontrolu (plavi stupac) i kriptorhične sjemenike (crveni stupac). Zeleni stupac prikazuje vrijednosti za visokoskrotalno smještene sjemenike dok ljubičasti prikazuje vrijednosti za ingvinalno smještene sjemenike. Zbroj vrijednosti visokoskrotalnih i ingvinalnih predstavlja kriptorhičnu skupinu ($\bar{x} \pm \text{SE}$).



Slika 33. Reinkeovi kristali u intersticiju sjemenika u jedinici volumena tkiva. Broj Reinkeovih kristala u intersticiju sjemenika u neposrednoj blizini sjemenskih kanalića (PT), intersticiju sjemeniku oko krvnih žila (PV) i u intersticiju ukupno u 1 mm³ tkiva. Prikazane su vrijednosti za kontrolu (plavi stupac) i kriptorhične sjemenike (crveni stupac). Zeleni stupac prikazuje vrijednosti za visokoskrotalno smještene sjemenike dok ljubičasti prikazuje vrijednosti za ingvinalno smještene sjemenike. Zbroj vrijednosti visokoskrotalnih i ingvinalnih podskupina predstavlja kriptorhičnu skupinu ($\bar{x} \pm SE$).



Slika 34. Ukupan broj Reinkeovih kristala u jedinici volumena (relativne vrijednosti). Broj Reinkeovih kristala sjemenika u neposrednoj blizini sjemenskih kanalića (PT), oko krvnih žila (PV) i ukupno u 1 mm³ tkiva. Prikazane su vrijednosti za kontrolu (plavi stupac) i kriptorhične sjemenike (crveni stupac). Zeleni stupac prikazuje vrijednosti za visokoskrotalno smještene sjemenike dok ljubičasti prikazuje vrijednosti za ingvinalno smještene sjemenike. Zbroj vrijednosti visokoskrotalnih i ingvinalnih predstavlja kriptorhičnu skupinu (crveni stupac) ($\bar{x} \pm SE$).

5.1.2.2. Volumen sjemenika

Vrijednosti volumena sjemenika dobivene su ultrazvukom. Podaci su uzeti iz arhive. Prosječna vrijednost volumena sjemenika u kontrolnoj skupini pacijenata bila je 21,063 cm³, dok je u neplodnih pacijenata s kriptorhizmom bila 10,29 cm³. Volumen sjemenika neplodnih pacijenata bio je statistički značajno niži od kontrole (P<0,001).

Pacijenti s visokoskrotalnim kriptorhizmom imali su prosječni volumen sjemenika od 11,811 cm³, dok je volumen sjemenika pacijenata sa ingvinalnim kriptorhizmom iznosio 7,756 cm³. Razlika između tih dviju skupina bila je statistički značajna (P<0,01).

Tablica 3. Koncentracija testosterona u serumu i volumen sjemenika. Kontrola (zdravi) i skupina kriptorhičnih pacijenata podijeljena na visokoskrotalne i ingvinalne.

		TESTOSTERON (nmol/L)	Vo (mm ³)
ZDRAVI	X	17,927	21063,333
n=6	s	5,713	1201,577
	SE	2,332	490,542
KRIPTORHIČNI -SVI	X	16,953	10290,417
n=24	s	4,373	3871,077
	SE	0,893	790,180
VISOKOSKROTALNI	X	17,694	11811,333
n=15	s	3,479	3191,074
	SE	0,898	823,932
INGVINALNI	X	15,717	7755,556
n=9	s	5,571	3700,872
	SE	1,857	1233,624

Tablica 3a. Koncentracija testosterona u serumu i volumen sjemenika (statistička analiza) kontrola i u obje podskupine kriptorhičnih sjemenika (t-test, $P < 0.05$ – statistički značajno).

	TESTOSTERON (nmol/L)	Vo (mm³)
KONTROLA / KRIPTORHIČNI-SVI	t = 0,39 P > 0,05	t = 11,583 P < 0,001 ***
KONTROLA / VISOKOSKROTALNI	t = 0,093 P > 0,05	t = 9,649 P < 0,001 ***
KONTROLA / INGVINALNI	t = 0,741 P > 0,05	t = 10,02 P < 0,001 ***
VISOKOSKROTALNI / INGVINALNI	t = 0,958 P > 0,05	t = 2,734 P < 0,01 **

5.2.1.3. Koncentracija testosterona u serumu

Prosječna koncentracija testosterona u serumu u kontrolnoj grupi je iznosila 17,927 nmol/L i nije se statistički značajno razlikovala od one u pacijenata s kriptorhizmom u kojih je razina testosterona iznosila 16,953 nmol/L. Podaci u visokoskrotalnoj podskupini kriptorhičnih pacijenata nisu se statistički značajno razlikovali od ingvinalne podskupine pacijenata (17,694 nmol/L : 15,717 nmol/L; $P > 0.05$) (tablica 3 i 3a).

5.1.2.4. Broj Reinkeovih kristala u cijelom sjemeniku

Broj Reinkeovih kristala u cijelom sjemeniku bio je više od četiri puta veći u kriptorhičnoj skupini u odnosu na kontrolu ($P < 0,001$). Razlika je još veća u usporedbi kontrole s visokoskrotalnim kriptorhizmima, ali je zbog veće varijabilnosti u broju unutar skupine razina značajnosti nešto manja ($P < 0,005$). U ingvinalnoj podskupini sjemenika broj kristala manji je u odnosu na visokoskrotalnu podskupinu, ali i dalje statistički značajno u usporedbi s kontrolom ($P < 0,025$). Razlika u broju Reinkeovih kristala u cijelom sjemeniku između ingvinalne i visokoskrotalne podskupine nije statistički značajna ($P > 0,05$).

Ukupan broj kristala u citoplazmi Leydigovih stanica statistički je značajno veći u kriporhičnih sjemenika u odnosu na kontrolu ($P < 0,001$). Visokokrotalna podskupina u odnosu na kontrolu ima četiri puta veći broj kristala ($P < 0,01$), dok je u ingvinalnih sjemenika broj kristala tri puta veći nego u kontroli ($P < 0,025$). Visokokrotalna podskupina ima veći broj kristala od ingvinalne, ali razlika nije bila statistički značajna ($P > 0,05$).

Kod broja Reinkovih kristala u intersticiju nalazimo jednu iznimku u odnosu na druge varijable. Razlika u broju kristala postoji između kontrola i kriporhičnih sjemenika, te između kontrole i visokokrotalne podskupine ($P < 0,005$). Ingvinalna podskupina odstupa te razlika između nje i kontrole nije statistički značajna, kao ni između visokokrotalne i ingvinalne podskupine.

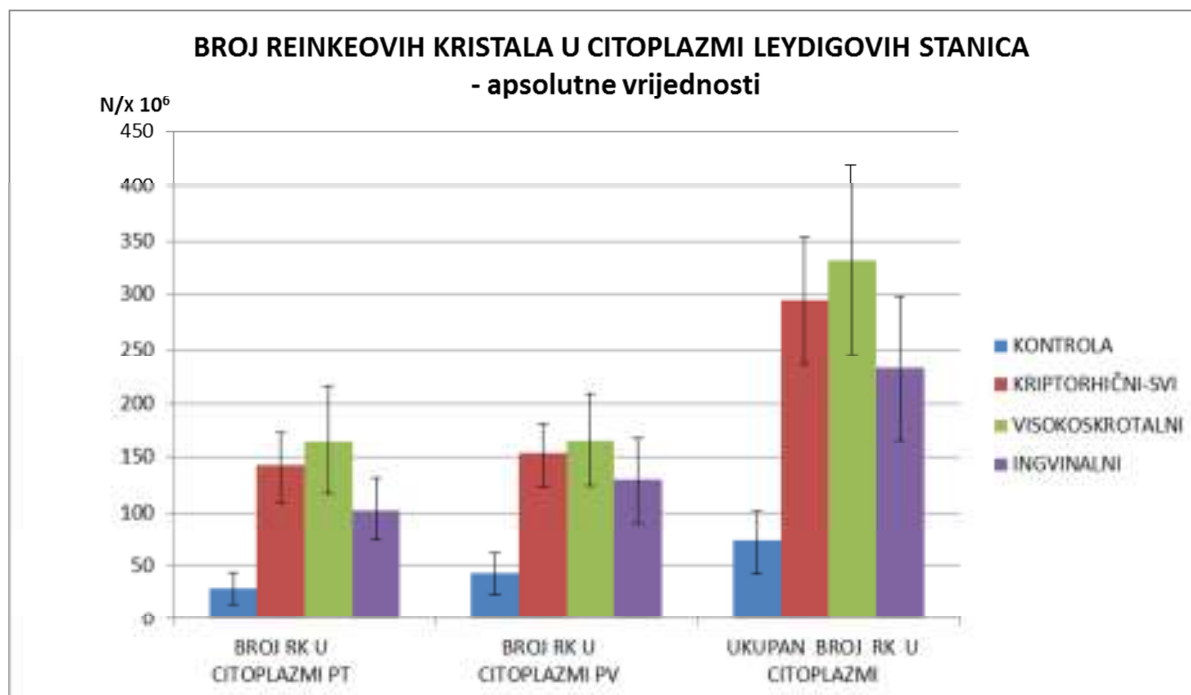
Kristali koji se nalaze peritubularno, neovisno nalaze li se u citoplazmi Leydigovih stanica ili u okolnom intersticiju, značajno su brojniji u kriporhičnim sjemenicima u odnosu na kontrolu ($P < 0,005$). Broj kristala peritubularno povećan je šesterostruko kod visokokrotalne podskupine ($P < 0,025$) i trostruko kod ingvinalnih ($P < 0,025$) u odnosu na kontrole. U perivaskularno smještenih kristala, razlika između kriporhičnih sjemenika i kontrole također je statistički značajna ($P < 0,001$). U perivaskularno smještenih kristala odnos je sličan te čini statistički značajnu razliku između visokokrotalnih i kontrola ($P < 0,005$) i ingvinalnih i kontrola ($P < 0,05$). Ni u peritubularnoj niti u perivaskularnoj podskupini nema statistički značajne razlike između visokokrotalne i ingvinalne podskupine (tablica 4 i 4a; slike 35-37).

Tablica 4. Stereološka analiza Reinkeovih kristala. U tablici su prikazane apsolutne vrijednosti (cijeli sjemenik) za kontrolu i pacijente s kriptorhizmom. Skupina kriptorhičnih pacijenata podjeljena je obzirom na položaj sjemenika na visokoskrotalne i ingvinalne (RK – Reinkeovi kristali, PT –peritubularno, PV – perivaskularno).

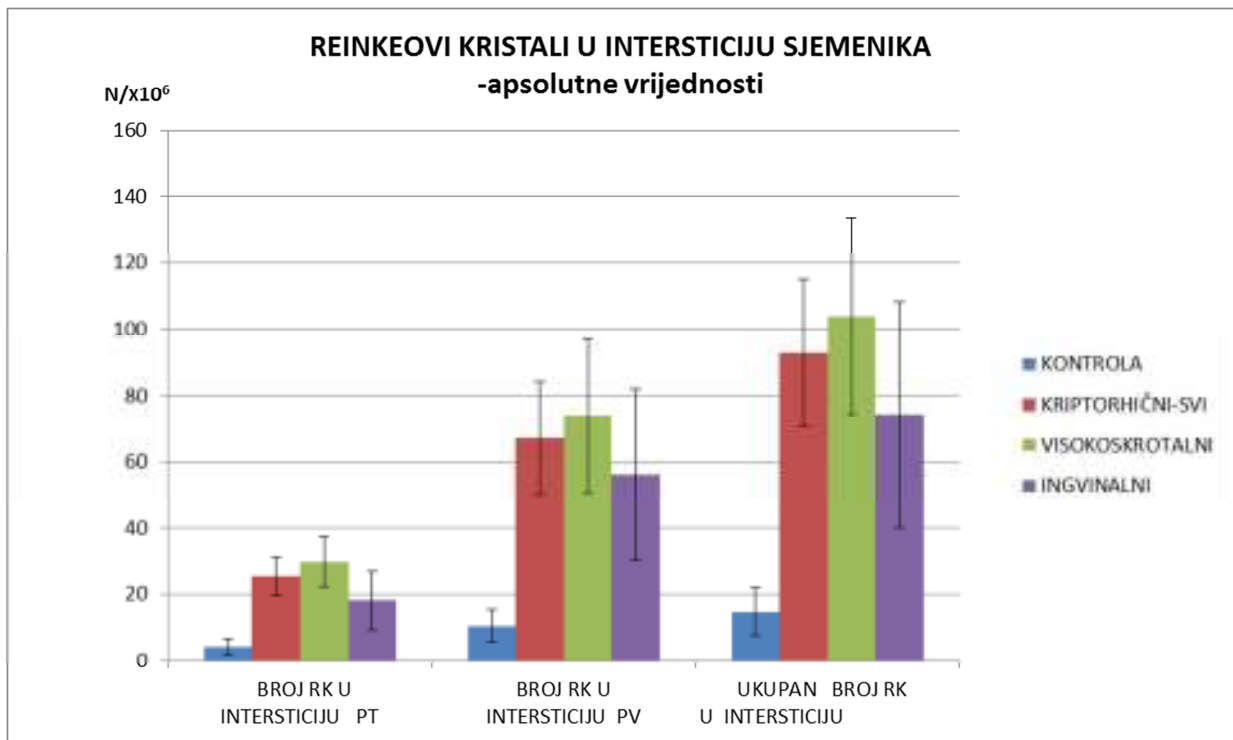
APSOLUTNE VRIJEDNOSTI		BROJ RK U CITOPLAZMI PT $\times 10^6$ 1	BROJ RK U CITOPLAZMI PV $\times 10^6$ 2	BROJ RK U INTERSTICIJU PT $\times 10^6$ 3	BROJ RK U INTERSTICIJU PV $\times 10^6$ 4	BROJ RK U CITOPLAZMI $\times 10^6$ 1+2	BROJ RK U INTERSTICIJU $\times 10^6$ 3+4	UKUPAN BROJ RK $\times 10^6$ 1+2+3+4	BROJ RK PT $\times 10^6$ 1+3	BROJ RK PV $\times 10^6$ 2+4
ZDRAVI n=6	X	29,314	42,765	4,252	10,487	72,079	14,738	86,817	33,566	53,251
	s	35,649	46,370	6,225	11,988	71,404	17,505	77,901	40,137	48,714
	SE	14,554	18,930	2,542	4,894	29,151	7,146	31,803	16,386	19,887
KRIPTORHIČNI -SVI n=24	X	141,900	152,609	25,521	67,232	294,509	92,753	387,262	167,422	219,841
	s	159,800	145,522	28,548	83,862	290,496	109,154	380,534	183,442	219,172
	SE	32,619	29,705	5,827	17,118	59,297	22,281	77,676	37,445	44,738
VISOKOSKROTALNI n=15	X	165,962	166,251	29,938	73,880	332,214	103,819	436,032	195,901	240,131
	s	189,686	162,361	29,530	89,392	334,997	115,085	428,731	215,201	240,181
	SE	48,977	41,921	7,625	23,081	86,496	29,715	110,698	55,565	62,015
INGVINALNI n=9	X	101,795	129,873	18,160	56,151	231,668	74,310	305,978	119,957	186,024
	s	86,916	117,560	26,823	77,552	197,780	102,296	287,674	107,916	187,333
	SE	28,972	39,187	8,941	25,851	65,927	34,099	95,892	35,972	62,445

Tablica 4a. Statistička analiza rezultata stereološke analize apsolutnog broja Reinkeovih kristala (u cijelom sjemeniku) kod kontrola i obje podskupine kriptorhičnih sjemenika (t-test, $P < 0.05$ označava statističku značajnost)

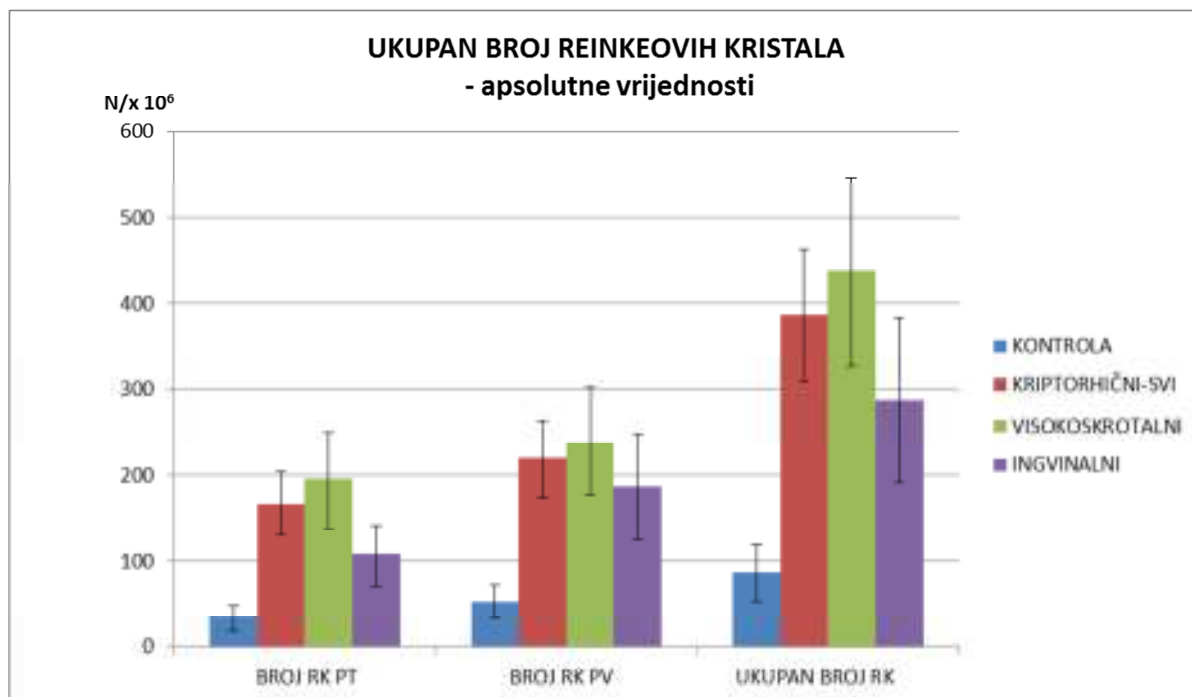
APSOLUTNE VRIJEDNOSTI (t-test)	BROJ RK U CITOPLAZMI PT	BROJ RK U CITOPLAZMI PV	BROJ RK U INTERSTICIJU PT	BROJ RK U INTERSTICIJU PV	BROJ RK U CITOPLAZMI	BROJ RK U INTERSTICIJU	UKUPAN BROJ RK	BROJ RK PT	BROJ RK PV
KONTROLA / KRIPTORHIČNI-SVI	t = 3,152 P < 0,005 **	t = 3,12 P < 0,005 **	t = 3,346 P < 0,005 **	t = 3,188 P < 0,005 **	t = 3,366 P < 0,001 ***	t = 3,334 P < 0,005 **	t = 3,58 P < 0,001 ***	t = 3,275 P < 0,005 **	t = 3,4 P < 0,001 ***
KONTROLA / VISOKOSKROTALNI	t = 2,674 P < 0,01 **	t = 2,685 P < 0,01 **	t = 3,196 P < 0,005 **	t = 2,687 P < 0,01 **	t = 2,85 P < 0,01 **	t = 2,915 P < 0,005 **	t = 3,032 P < 0,005 **	t = 2,802 P < 0,01 **	t = 2,87 P < 0,005 **
KONTROLA / INGVINALNI	t = 2,236 P < 0,025 *	t = 2 P < 0,05 *	t = 1,496 P > 0,05	t = 1,736 P > 0,05	t = 2,214 P < 0,025 *	t = 1,71 P > 0,05	t = 2,169 P < 0,025 *	t = 2,186 P < 0,025 *	t = 2,023 P < 0,05 *
VISOKOSKROTALNI / INGVINALNI	t = 1,128 P > 0,05	t = 0,634 P > 0,05	t = 1,002 P > 0,05	t = 0,512 P > 0,05	t = 0,925 P > 0,05	t = 0,652 P > 0,05	t = 0,888 P > 0,05	t = 1,147 P > 0,05	t = 0,615 P > 0,05



Slika 35. Broj Reinkeovih kristala u citoplazmi Leydigovih stanica u cijelom sjemeniku. Broj Reinkeovih kristala u citoplazmi peritubularnih Leydigovih stanica (PT), perivaskularnih Leydigovih stanica (PV) i u citoplazmi Leydigovih stanica u cijelom sjemeniku. Prikazane su vrijednosti za kontrolu (plavi stupac) i kriptorhične sjemenike (crveni stupac). Zeleni stupac prikazuje vrijednosti za visokoskrotalno smještene sjemenike dok ljubičasti prikazuje vrijednosti za ingvinalno smještene sjemenike. Zbroj vrijednosti visokoskrotalnih i ingvinalnih predstavlja kriptorhičnu skupinu (crveni stupac) ($\bar{x} \pm SE$).



Slika 36. Reinkeovi kristali u intersticiju sjemenika u cijelom organu. Broj Reinkeovih kristala u intersticiju sjemenika u neposrednoj blizini sjemenskih kanalića (PT), intersticiju sjemenika oko krvnih žila (PV) i u cijelom intersticiju sjemenika. Prikazane su vrijednosti za kontrolu (plavi stupac) i kriptorhične sjemenike (crveni stupac). Zeleni stupac prikazuje vrijednosti za visokoskrotalno smještene sjemenike dok ljubičasti prikazuje vrijednosti za ingvinalno smještene sjemenike. Zbroj vrijednosti visokoskrotalnih i ingvinalnih predstavlja kriptorhičnu skupinu (crveni stupac) ($\bar{x} \pm SE$).



Slika 37. Ukupan broj Reinkeovih kristala (RK) u cijelom sjemeniku. Broj Reinkeovih kristala sjemenika u neposrednoj blizini sjemenskih kanalića –peritubularno (PT), oko krvnih žila – perivaskularno (PV) i ukupno u cijelom sjemeniku. Prikazane su vrijednosti za kontrolu (plavi stupac) i kriptorhične sjemenike (crveni stupac). Zeleni stupac prikazuje vrijednosti za visokoskrotalno smještene sjemenike dok ljubičasti prikazuje vrijednosti za ingvinalno smještene sjemenike. Zbroj vrijednosti visokoskrotalnih i ingvinalnih predstavlja kriptorhičnu skupinu (crveni stupac) ($\bar{x} \pm SE$).

5.2.2. Kvantitativna analiza Leydigovih stanica

5.2.2.1. Broj Leydigovih stanica u jedinici volumena sjemenika

Posebno su brojane Leydigove stanice koje se nalaze uz sjemenski kanalić ili peritubularno i stanice udaljene od kanalića, koje se nalaze oko manjih i većih krvnih žila tj. perivaskularno. Osim na taj način, stanice su brojane i ovisno o tome nalaze li se kristali unutar jezgara. Stanice s jezgrama u kojima se nalaze Reinkeovi kristali označene su kao pozitivne za razliku od negativnih u kojima se ne nalaze (tablica 5 i 5a; slike 38-40).

Jezgre Leydigovih stanica koje ne sadrže Reinkeove kristale, a nalaze se uz sjemenske kanaliće, značajno su brojnije u pacijenata sa kriptorhizmom ($P < 0,001$). Broj jezgara bio je veći u ingvinalne podskupine u odnosu na visokoskrotalnu, ali to nije bilo značajno. U usporedbi sa kontrolom razlika između visokoskrotalne podskupine bila je značajna ($P < 0,001$). Isto tako je bila značajna i razlika ingvinalne podskupine u odnosu na kontrolu ($P < 0,01$).

Slični odnosi između skupina bili su prisutni i u negativnih jezgara koje se nalaze perivaskularno. U kriptorhičnoj skupini bio je dvostruko veći broj negativnih jezgara ($P < 0,001$). Kod usporedbe kontrole s visokoskrotalnom podskupinom pronađena je statistički značajna razlika ($P < 0,001$) dok je kod usporedbe kontrole s ingvinalnom podskupinom razlika bila nešto manja ($P < 0,005$). Razlika između visokoskrotalnih i ingvinalnih kriptorhizama nije bila statistički značajna ($P > 0,05$) (tablica 5 i 5a, slika 38).

Jezgre Leydigovih stanica u kojima se nalaze kristali bile su brojnije perivaskularno u kontrola, kao i kod kriptorhizama. Razlika između kontrole i kriptorhičnih sjemenika nije bila statistički značajna, što se odnosi i na usporedbu kontrola s pojedinim podskupinama kriptorhizama tj. perivaskularno i peritubularno smještene pozitivne jezgre. Statistički značajna razlika nađena je između visokoskrotalne i ingvinalne skupine u broju pozitivnih jezgri koje se nalaze peritubularno ($P < 0,05$). Visokoskrotalna podskupina imala je nešto veći broj pozitivnih jezgara perivaskularno od ingvinalne, ali razlika statistički nije bila značajna (tablica 5 i 5a; slika 39).

Ukupan broj Leydigovih jezgara, i pozitivnih i negativnih, perivaskularno i peritubularno, bio je skoro dvostruko veći u jedinici volumena tkiva u kriptorhičnoj skupini ($P < 0,001$). Usporedba podskupina s kontrolom pokazuje značajnu razliku kod visokoskrotalnih

sjemenika ($P < 0,001$) i kod ingvinalnih ($P < 0,005$). Između te dvije kriptorhične podskupine nije bilo statistički značajne razlike.

Razliku između ukupnog broja Leydigovih jezgara čine većinom negativno obojene jezgre jer kod pozitivnih jezgara peritubularnih i perivaskularnih Leydigovih stanica nije bilo značajne razlike između skupina i podskupina.

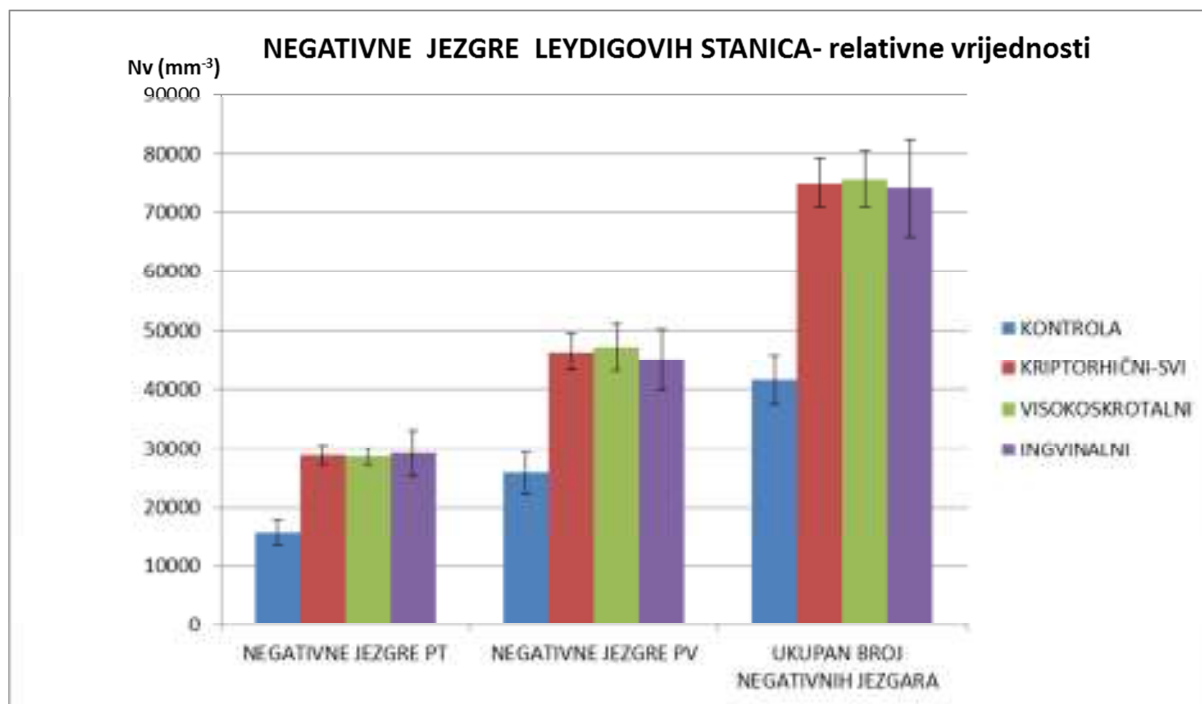
Usporedbom svih jezgara peritubularnih i perivaskularnih Leydigovih stanica u jedinici tkiva sjemenika, pronađeno je da se veći broj Leydigovih stanica nalazi oko krvnih žila. U kriptorhizama statistički je značajno veći bio broj jezgara u odnosu na kontrolu, za peritubularne ($P < 0,001$) i perivaskularne ($P < 0,005$). Jednaki odnos nalazimo u usporedbi kontrole s visokoskrotalnim sjemenicima u obje varijable. U ingvinalnim kriptorhičnim sjemenicima bio je značajno veći broj jezgara peritubularnih Leydigovih stanica ($P < 0,001$) i perivaskularnih Leydigovih stanica od onih u kontrolnoj skupini ($P < 0,025$). Između visokoskrotalnih i ingvinalnih kriptorhičnih sjemenika nije bilo značajne razlike u broju jezgara peritubularnih i perivaskularnih Leydigovih stanica.

Tablica 5. Stereološka analiza Leydigovih stanica pozitivnih i negativnih na Reinkeove kristale u jezgri.. U tablici su prikazane relativne vrijednosti (u 1 mm³ tkiva) za kontrolu i pacijente s kriptorhizmom. Skupina kriptorhičnih pacijenata podjeljena je obzirom na položaj sjemenika na visokokrotalnu i ingvinalnu podskupinu. PT – peritubularno, PV – perivaskularno.

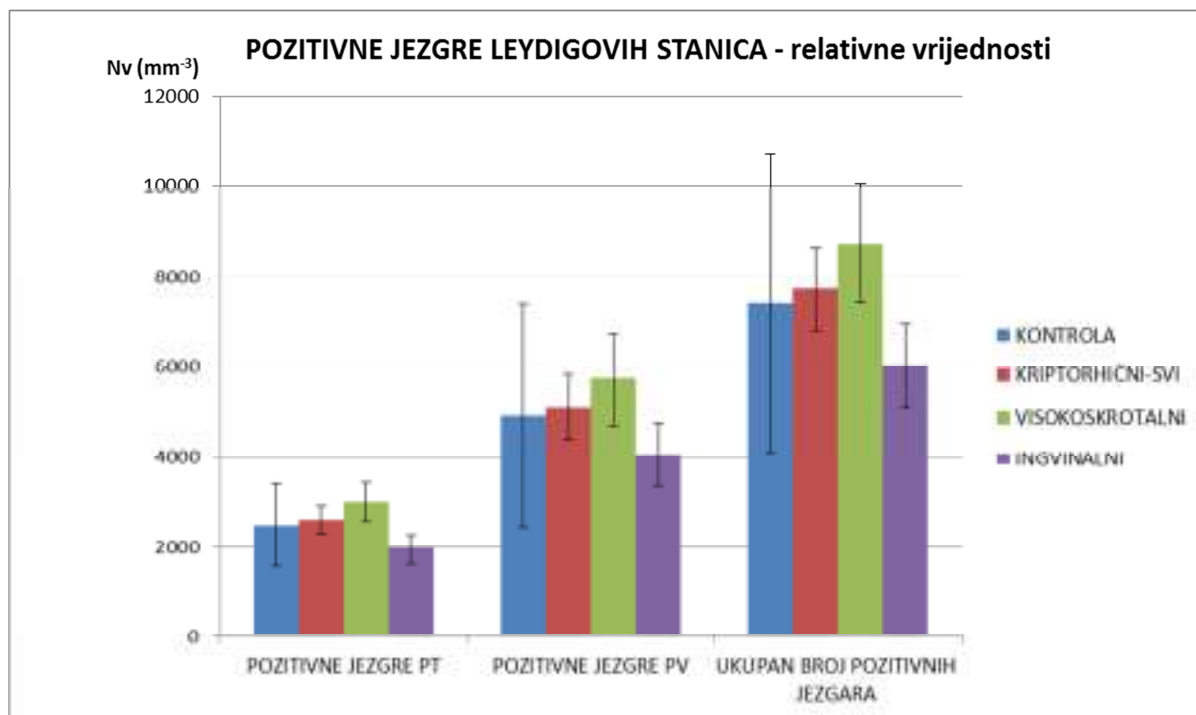
Relativne vrijednosti		NEGATIVNE JEZGRE PT 1	NEGATIVNE JEZGRE PV 2	POZITIVNE JEZGRE PT 3	POZITIVNE JEZGRE PV 4	UKUPAN BROJ NEGATIVNIH JEZGARA 1+2	UKUPAN BROJ POZITIVNIH JEZGARA 3+4	UKUPAN BROJ LEYDIGOVIH JEZGARA 1+2+3+4	BROJ JEZGARA PT (POZ+NEG) 1+3	BROJ JEZGARA PV (POZ+NEG) 2+4
KONTROLA n=6	X	15803,123	25776,759	2487,554	4922,753	41579,885	7410,320	48990,205	18290,677	30699,524
	s	5411,036	8439,325	2257,474	6016,566	10192,025	8083,501	13694,472	4884,853	12511,439
	SE	2209,037	3445,326	921,606	2456,242	4160,859	3300,062	5590,721	1994,225	5107,752
KRIPTORHIČNI-SVI n=24	X	28807,790	46255,719	2619,598	5101,263	75063,509	7720,871	82784,381	31427,388	51355,772
	s	8072,990	15167,192	1521,763	3438,943	20690,495	4513,870	21627,666	8075,099	16764,533
	SE	1647,892	3095,990	310,629	701,971	4223,430	921,390	4414,729	1648,323	3422,046
VISOKOKROTALNI n=15	X	28616,085	47079,066	3015,603	5717,248	75695,151	8732,851	84428,003	31631,689	52794,360
	s	5150,054	15435,947	1656,816	3973,620	18641,146	5122,024	20465,429	5132,479	17767,408
	SE	1329,738	3985,544	427,788	1025,984	4813,123	1322,500	5284,151	1325,200	4587,525
INGVINALNI n=9	X	29127,297	44883,476	1959,588	4074,621	74010,773	6034,238	80045,010	31086,885	48958,125
	s	11864,812	15524,702	1034,358	2114,616	24913,275	2747,034	24460,821	11881,203	15659,774
	SE	3954,937	5174,901	344,786	704,872	8304,425	915,678	8153,607	3960,401	5219,925

Tablica 5a. Statistička analiza stereološke analize relativnih vrijednosti Leydigovih stanica kod kontrola i obje podskupine kriptorhičnih sjemenika (t-test, P < 0.05 označava statističku značajnost).

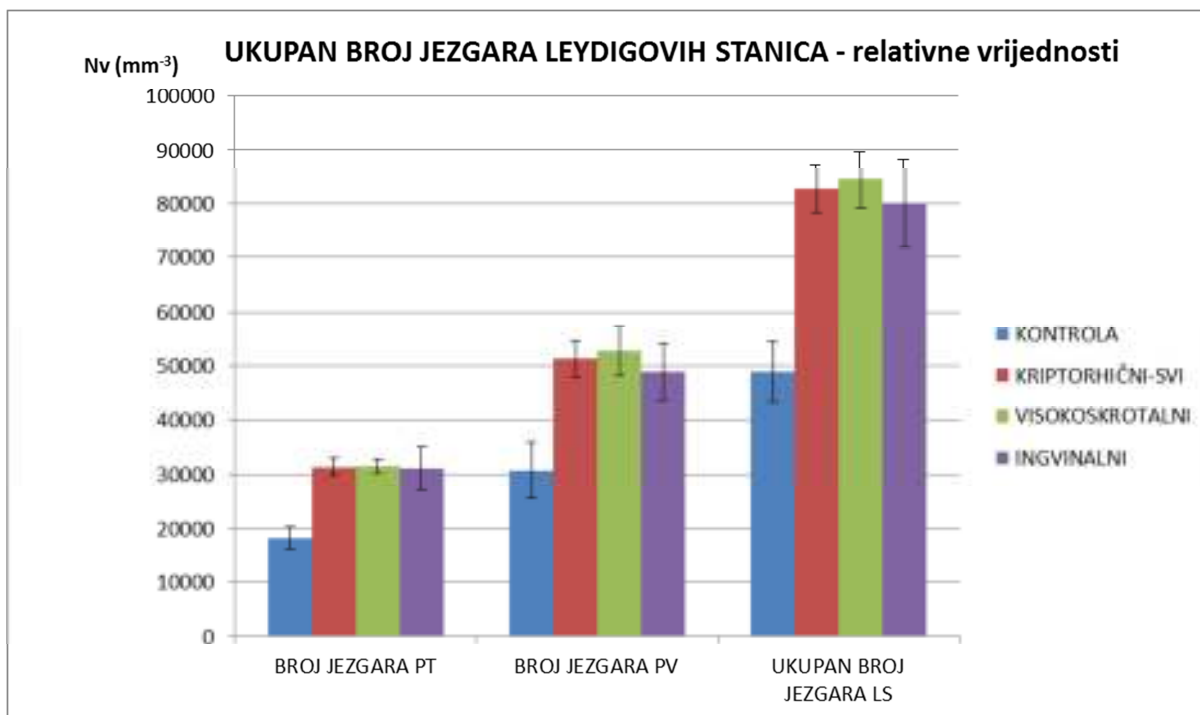
RELATIVNE VRIJEDNOSTI (t-test)	NEGATIVNE JEZGRE PT	NEGATIVNE JEZGRE PV	POZITIVNE JEZGRE PT	POZITIVNE JEZGRE PV	UKUPAN BROJ NEGATIVNIH JEZGARA	UKUPAN BROJ POZITIVNIH JEZGARA	UKUPAN BROJ LEYDIGOVIH JEZGARA	BROJ JEZGARA PT	BROJ JEZGARA PV
KONTROLA / KRIPTORHIČNI-SVI	t = 4,719 P < 0,001 ***	t = 4,421 P < 0,001 ***	t = 0,136 P > 0,05	t = 0,0699 P > 0,05	t = 5,65 P < 0,001 ***	t = 0,091 P > 0,05	t = 4,744 P < 0,001 ***	t = 5,077 P < 0,001 ***	t = 3,36 P < 0,005 **
KONTROLA / VISOKOKROTALNI	t = 4,969 P < 0,001 ***	t = 4,043 P < 0,001 ***	t = 0,52 P > 0,05	t = 0,298 P > 0,05	t = 5,362 P < 0,001 ***	t = 0,372 P > 0,05	t = 4,611 P < 0,001 ***	t = 5,572 P < 0,001 ***	t = 3,218 P < 0,005 **
KONTROLA / INGVINALNI	t = 2,941 P < 0,01 **	t = 3,073 P < 0,005 **	t = 0,537 P > 0,05	t = 0,332 P > 0,05	t = 3,492 P < 0,005 **	t = 0,402 P > 0,05	t = 3,141 P < 0,005 **	t = 2,886 P < 0,01 **	t = 2,5 P < 0,025 *
VISOKOKROTALNI / INGVINALNI	t = 0,123 P > 0,05	t = 0,336 P > 0,05	t = 1,922 P < 0,05 *	t = 1,32 P > 0,05	t = 0,175 P > 0,05	t = 1,678 P > 0,05	t = 0,451 P > 0,05	t = 0,13 P > 0,05	t = 0,552 P > 0,05



Slika 38. Negativne jezgre Leydigovih stanica u jedinici volumena sjemenika. Broj negativnih jezgara Leydigovih stanica smještenih peritubularno (PT), broj negativnih jezgri Leydigovih stanica smještenih perivaskularno (PV) i ukupan broj negativnih Leydigovih stanica u 1 mm^3 tkiva. Prikazane su vrijednosti za kontrolu (plavi stupac) i kriptorhične sjemenike (crveni stupac). Zeleni stupac prikazuje vrijednosti za visokoskrotalno smještene sjemenike dok ljubičasti prikazuje vrijednosti za ingvinalno smještene sjemenike. Zbroj vrijednosti visokoskrotalnih i ingvinalnih predstavlja kriptorhičnu skupinu (crveni stupac) ($\bar{x} \pm \text{SE}$).



Slika 39. Pozitivne jezgre Leydigovih stanica u jedinici volumena sjemenika. Broj pozitivnih jezgara Leydigovih stanica smještenih uz sjemenski kanalić (PT), broj pozitivnih jezgri Leydigovih stanica oko krvnih žila (PV) i ukupan broj pozitivnih Leydigovih stanica u 1 mm³ tkiva. Prikazane su vrijednosti za kontrolu (plavi stupac) i kriptorhične sjemenike (crveni stupac). Zeleni stupac prikazuje vrijednosti za visokoskrotalno smještene sjemenike dok ljubičasti prikazuje vrijednosti za ingvinalno smještene sjemenike. Zbroj vrijednosti visokoskrotalnih i ingvinalnih predstavlja kriptorhičnu skupinu (crveni stupac) ($\bar{x} \pm SE$).



Slika 40. Ukupan broj jezgara Leydigovih stanica u jedinici volumena sjemenika. Ukupan broj jezgara (pozitivne + negativne) Leydigovih stanica smještenih peritubularno i onih smještenih perivaskularno te ukupan broj Leydigovih stanica u 1 mm³ tkiva. Prikazane su vrijednosti za kontrolu (plavi stupac) i kriptorhične sjemenike (crveni stupac). Zeleni stupac prikazuje vrijednosti za visokoskrotalno smještene sjemenike dok ljubičasti prikazuje vrijednosti za ingvinalno smještene sjemenike. Zbroj vrijednosti visokoskrotalnih i ingvinalnih predstavlja kriptorhičnu skupinu (crveni stupac) ($\bar{x} \pm SE$).

5.2.2.2. Broj Leydigovih stanica u cijelom sjemeniku

Broj jezgara Leydigovih stanica u cijelom sjemeniku bio je prosječno veći u kontrolnim sjemenicima u usporedbi s kriptorhičnim sjemenicima. Razlika u broju nije bila značajna uspoređujući kontrolu s kriptorhizmima, ili kontrolu s visokskrotalnom podskupinom ($P > 0,05$). Međutim, u ingvinalnoj skupini broj Leydigovih stanica značajno je smanjen u usporedbi s kontrolom ($P < 0,025$) i prosječno je iznosio 400 000 stanica manje po organu. Uspoređujući visokskrotalnu i ingvinalnu skupinu pronašli smo također značajnu razliku ($P < 0,025$). Naime, visokskrotalna podskupina imala je oko 350 000 Leydigovih stanica više u cijelom sjemeniku. Značajno više Leydigovih stanica imala je visokskrotalna podskupina u odnosu na ingvinalnu i kod peritubularnih i perivaskularnih podskupina Leydigovih stanica. Statistički značajnu razliku pronašli smo između kontrole i ingvinalne podskupine ($P < 0,025$ – peritubularno i $P < 0,05$ – perivaskularno), kao i između visokskrotalne i ingvinalne podskupine u obje varijable ($P < 0,025$).

U ukupnom broju negativnih i pozitivnih jezgara Leydigovih stanica kontrole i kriptorhičnih sjemenika i podskupina – visokskrotalnih i ingvinalnih sjemenika, značajnu razliku pronašli smo u ukupnom broju negativnih jezgara između kontrole i ingvinalne podskupine kriptorhičnih sjemenika gdje kontrola sadrži 300 000 stanica više ($P < 0,05$). Između kontrole i kriptorhičnih sjemenika te kontrole i visokskrotalnih sjemenika nije bilo značajne razlike. Visokskrotalna podskupina kriptorhičnih sjemenika imala je veći broj i ukupno negativnih i ukupno pozitivnih jezgara Leydigovih stanica u odnosu na ingvinalnu podskupinu ($P < 0,025$).

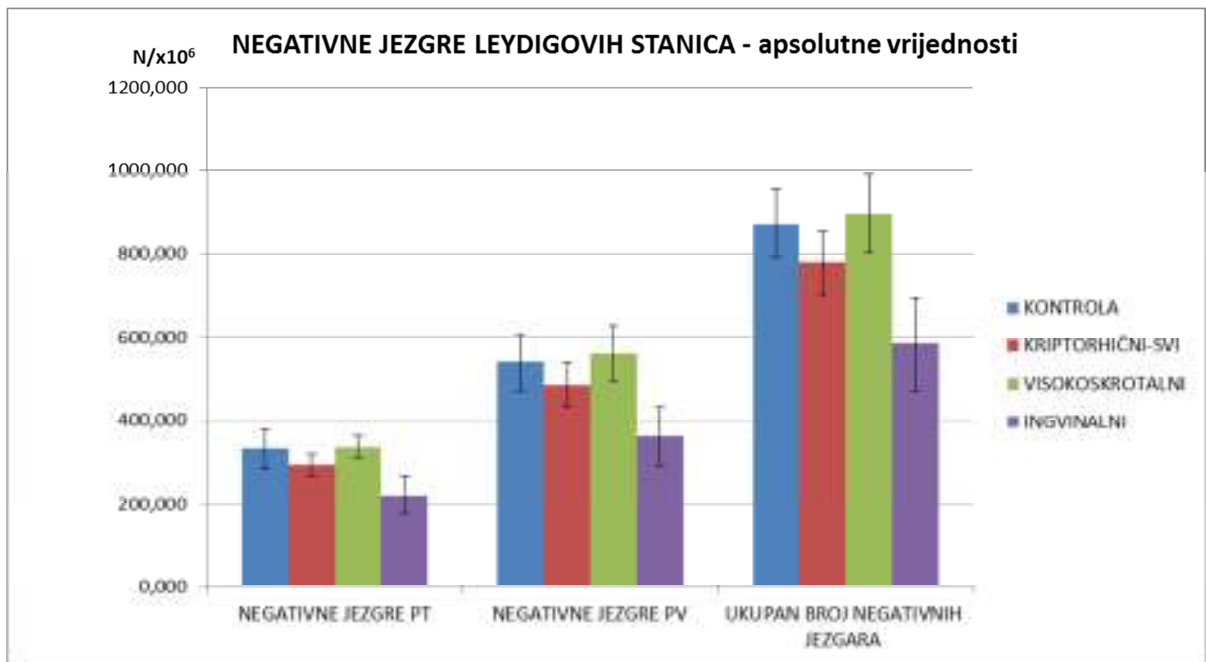
Jedinu statistički značajnu razliku u broju nalazimo kod negativno obojenih jezgara Leydigovih stanica smještenih perivaskularno, između kontrole i ingvinalne podskupine kriptorhizama. Sve ostale varijable: broj negativnih jezgara peritubularnih, negativnih jezgara perivaskularnih, pozitivnih jezgara peritubularnih i pozitivnih jezgara perivaskularnih Leydigovih stanica ne razlikuju se značajno između kontrola i kriptorhičnih sjemenika, kontrola i visokskrotalnih kriptorhičnih sjemenika, te kontrola i ingvinalnih kriptorhičnih sjemenika, uz prethodno navedenu iznimku. Unutar kriptorhične skupine, razlike između dviju podskupina za sve četiri varijable statistički su bile značajne ($P < 0,05$). Opisani rezultati prikazani su u tablici 6 i 6a i na slikama od 41 do 43.

Tablica 6. Stereološka analiza broja Leydigovih stanica u cijelom sjemeniku. U tablici su prikazane apsolutne vrijednosti (u cijelom sjemeniku) za kontrolu i pacijente s kriptorhizmom. Skupina kriptorhičnih pacijenata podjeljena je obzirom na položaj sjemenika na visokoskrotalne i ingvinalne. PT – peritubularno, PV – perivaskularno.

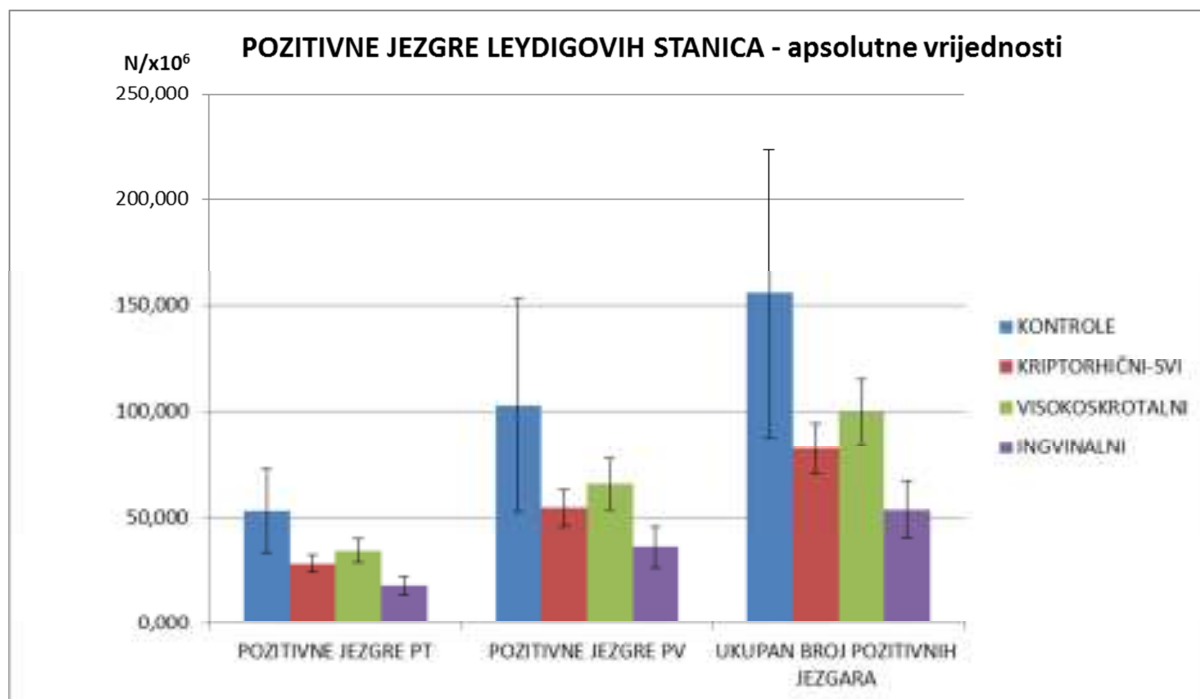
APSOLUTNE vrijednosti		NEGATIVNE	NEGATIVNE	POZITIVNE	POZITIVNE	UKUPAN BROJ	UKUPAN BROJ	UKUPAN BROJ	BROJ JEZGARA	BROJ JEZGARA
		JEZGRE PT x10 ⁶ 1	JEZGRE PV x10 ⁶ 2	JEZGRE PT x10 ⁶ 3	JEZGRE PV x10 ⁶ 4	NEGATIVNIH JEZGARA x10 ⁶ 1+2	POZITIVNIH JEZGARA x10 ⁶ 3+4	LEYDIGOVIH JEZGARA x10 ⁶ 1+2+3+4	PT (POZ+NEG) x10 ⁶ 1+3	PV (POZ+NEG) x10 ⁶ 2+4
KONTROLA n=6	X	331,560	540,030	52,830	102,868	871,590	155,698	1027,288	384,390	642,899
	s	111,677	167,004	48,601	122,365	202,546	166,299	265,885	100,427	245,838
	SE	45,592	68,179	19,841	49,955	82,689	67,891	108,547	40,999	100,360
KRIPTORHIČNI-SVI n=24	X	293,084	486,375	27,913	54,442	779,458	82,355	861,813	320,997	540,804
	s	127,852	259,440	19,980	42,291	372,663	57,305	398,316	133,732	283,854
	SE	26,098	52,958	4,078	8,633	76,070	11,697	81,306	27,298	57,941
VISOKOSKROTALNI n=15	X	335,796	560,764	33,987	65,617	896,560	99,604	996,165	369,783	626,361
	s	104,423	262,552	21,353	45,588	352,817	59,950	369,079	104,009	285,048
	SE	26,962	67,791	5,513	11,771	91,097	15,479	95,296	26,855	73,599
INGVINALNI n=9	X	221,897	362,392	17,788	35,817	584,289	53,605	637,894	239,685	398,209
	s	137,082	212,627	12,853	29,677	335,960	40,792	357,072	143,476	229,903
	SE	45,694	70,876	4,284	9,892	111,987	13,597	119,024	47,825	76,634

Tablica 6a. Statistička analiza stereološke analize Leydigovih stanica u cijelom sjemeniku u kontroli i u obje podskupine kriptorhičnih sjemenika (t-test, P < 0.05 označava statističku značajnost).

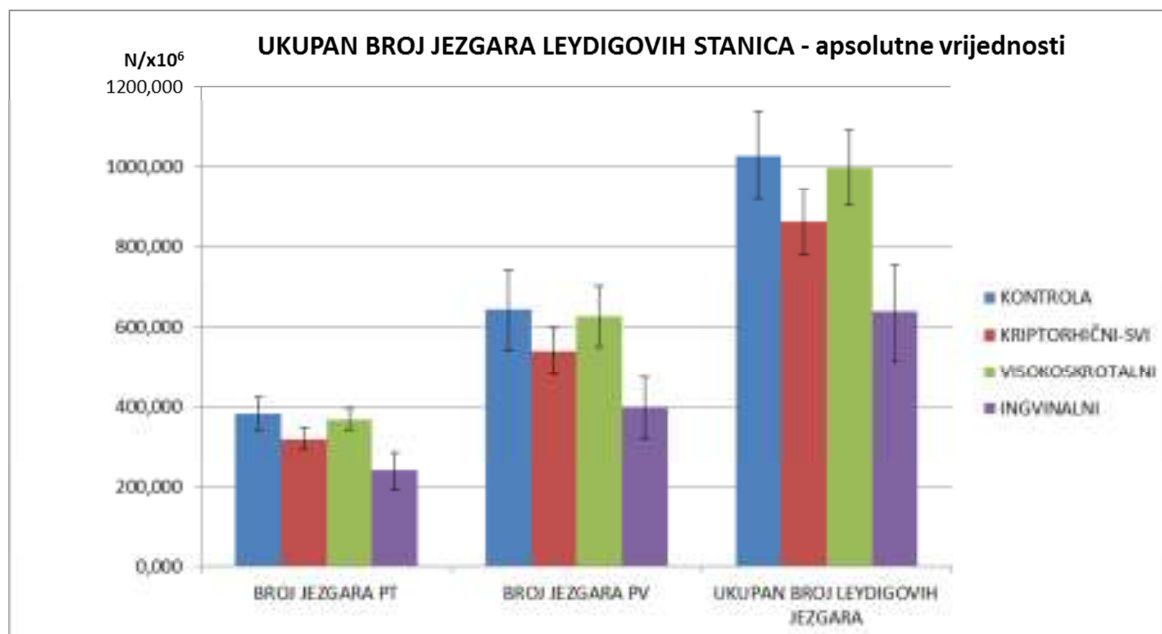
APSOLUTNE VRIJEDNOSTI (t-test)	NEGATIVNE JEZGRE PT	NEGATIVNE JEZGRE PV	POZITIVNE JEZGRE PT	POZITIVNE JEZGRE PV	UKUPAN BROJ NEGATIVNIH JEZGARA	UKUPAN BROJ POZITIVNIH JEZGARA	UKUPAN BROJ LEYDIGOVIH JEZGARA	BROJ JEZGARA PT	BROJ JEZGARA PV
KONTROLA / KRIPTORHIČNI-SVI	t = 0,732 P > 0,05	t = 0,621 P > 0,05	t = 1,23 P > 0,05	t = 0,955 P > 0,05	t = 0,82 P > 0,05	t = 1,065 P > 0,05	t = 1,22 P > 0,05	t = 1,287 P > 0,05	t = 0,881 P > 0,05
KONTROLA / VISOKOSKROTALNI	t = 0,08 P > 0,05	t = 0,216 P > 0,05	t = 0,915 P > 0,05	t = 0,726 P > 0,05	t = 0,203 P > 0,05	t = 0,806 P > 0,05	t = 0,215 P > 0,05	t = 0,298 P > 0,05	t = 0,133 P > 0,05
KONTROLA / INGVINALNI	t = 1,699 P > 0,05	t = 1,81 P < 0,05 *	t = 1,727 P > 0,05	t = 1,317 P > 0,05	t = 2,064 P < 0,05 *	t = 1,475 P > 0,05	t = 2,417 P < 0,025 *	t = 2,297 P < 0,025 *	t = 1,966 P < 0,05 *
VISOKOSKROTALNI / INGVINALNI	t = 2,147 P < 0,025 *	t = 2,022 P < 0,05 *	t = 2,32 P < 0,025 *	t = 1,938 P < 0,05 *	t = 2,163 P < 0,025 *	t = 2,233 P < 0,025 *	t = 2,35 P < 0,025 *	t = 2,372 P < 0,025 *	t = 2,303 P < 0,025 *



Slika 41. Negativne jezgre Leydigovih stanica u cijelom sjemeniku (apsolutne vrijednosti). Broj negativnih jezgara Leydigovih stanica smještenih peritubularno i onih smještenih perivaskularno te ukupan broj negativnih Leydigovih stanica u cijelom sjemeniku. Prikazane su vrijednosti za kontrolu (plavi stupac) i kriptorhične sjemenike (crveni stupac). Zeleni stupac prikazuje vrijednosti za visokoskrotalno smještene sjemenike dok ljubičasti prikazuje vrijednosti za ingvinalno smještene sjemenike. Zbroj vrijednosti visokoskrotalnih i ingvinalnih podskupina predstavlja kriptorhičnu skupinu (crveni stupac) ($\bar{x} \pm SE$).



Slika 42. Negativne jezgre Leydigovih stanica u cijelom sjemeniku. Broj pozitivnih jezgara Leydigovih stanica smještenih peritubularno i onih smještenih perivaskularno te ukupan broj pozitivnih Leydigovih stanica u cijelom sjemeniku. Prikazane su vrijednosti za kontrolu (plavi stupac) i kriptorhične sjemenike (crveni stupac). Zeleni stupac prikazuje vrijednosti za visokoskrotalno smještene sjemenike dok ljubičasti prikazuje vrijednosti za ingvinalno smještene sjemenike. Zbroj vrijednosti visokoskrotalnih i ingvinalnih predstavlja kriptorhičnu skupinu (crveni stupac) ($\bar{x} \pm SE$).



Slika 43. Ukupan broj jezgara Leydigovih stanica u cijelom sjemeniku. Ukupan broj jezgara (pozitivne + negativne) Leydigovih stanica smještenih peritubularno, onih smještenih perivaskularno i ukupan broj Leydigovih stanica u cijelom sjemeniku. Prikazane su vrijednosti za kontrolu (plavi stupac) i kriptorhične sjemenike (crveni stupac). Zeleni stupac prikazuje vrijednosti za visokoskrotalno smještene sjemenike dok ljubičasti prikazuje vrijednosti za ingvinalno smještene sjemenike. Zbroj vrijednosti visokoskrotalnih i ingvinalnih predstavlja kriptorhičnu skupinu (crveni stupac) ($\bar{x} \pm SE$).

6. RASPRAVA

Reinkeovi kristali jedinstvene su strukture u ljudskom sjemeniku. Proizvode ih Leydigove stanice koje se nalaze u intersticiju, između sjemenskih kanalića. Iako su otkriveni prije više od stoljeća, o njima se do danas zna jako malo (80). Ne postoji sveobuhvatno istraživanje o Reinkeovim kristalima. U ovom istraživanju pokušali smo objediniti sva dosadašnja saznanja o njima te napraviti detaljnu analizu u broju, položaju i morfologiji jedne patološke skupine sjemenika. Skupina kriptorhičnih pacijenata do sada je spominjana u literaturi samo kao primjer jedne od patoloških skupina u kojima nije nađena razlika u broju Reinkeovih kristala u odnosu na kontrolu (86). Ova skupina odabrana je iz razloga većeg broja Reinkeovih kristala čime je omogućena kvalitetnija kvantitativna i kvantitativna analiza.

Od testiranih protokola bojanja korištena je modifikacija metode po Massonu. Naime, tom modifikacijom dobiveni su ružičasto obojeni Reinkeovi kristali što omogućuje jasnu identifikaciju u odnosu na zeleno obojano tuniku propriju i intersticij te plavo obojane jezgre. Unutar svake biopsije nalaze se eritrociti izvan krvnih žila što je normalna pojava kod biopsija testisa. Po orijentaciji, boji, položaju i obliku ovi eritrociti nalikuju Reinkeovim kristalima te se modificirana Massonova metoda pokazala zahvalnija u točnoj identifikaciji struktura.

Točan broj kristala utvrđen je stereološkom analizom. Budući da ih proizvode Leydigove stanice, moguće ih je naći i u jezgri i u citoplazmi samih stanica. Osim kristala vezanih uz stanicu, nađeni su i neovisni primjerci u rahlom vezivu intersticija. Zbog navedenog, kristali su brojani u tri varijable ovisno o položaju. Usporedbom broja Reinkeovih kristala u citoplazmi Leydigovih stanica kriptorhičnih sjemenika i kontrola, dolazimo do zaključka kako je broj kristala bio devet puta veći u sjemenicima pacijenata s kriptorhizmom. Još veću razliku pronašli smo brojeći referentni prostor intersticija. Naime, za razliku od prosječno 692 kristala po jedinici volumena sjemenika kontrola, u kriptorhičnim sjemenicima prosječni broj kristala iznosi 8132.

Prve morfološke promjene kriptorhičnih sjemenika vidljive su već tijekom prve godine života (39). Na svim uzorcima kriptorhičnih sjemenika muškaraca nakon puberteta, korištenim u ovoj studiji, vidljive su promjene: nepotpuna spermatogeneza ili, mnogo češće, prisutne samo Sertolijeve stanice unutar sjemenskih kanalića. Iako neki radovi spominju nalaz potpune

spermatogeneze u kriptorhičnim sjemenicima, u ovom istraživanju kriptorhičnih sjemenika nema takvog nalaza (60).

Volumen kriptorhičnih sjemenika značajno je smanjen u odnosu na kontrolu. On iznosi prosječno 21,06 cm³ u kontroli, a u kriptorhičnih sjemenika je dvostruko manji – 10,29 cm³. Naime, u ljudskih odraslih kriptorhičnih sjemenika nađeno je smanjenje makroskopske dužine organa. Ono u prosjeku iznosi 2.9 cm u odnosu na 5 cm u zdravih sjemenika (102). Ovo smanjenje dužine posljedica je smanjena volumena sjemenika. Spomenuto smanjenje dužine i volumena kriptorhičnih odnosno nespuštenih sjemenika najvjerojatnije je posljedica štetnog djelovanja više temperature (u odnosu na nižu temperaturu u skrotumu) na stanice spermatogeneze i sjemenski epitel. Pri višoj temperaturi ne može se odvijati spermatogeneza pa sjemenski epitel sadrži samo spermatogonije. Posljedica toga je smanjeni promjer sjemenskih kanalića pa i manji volumen kanalića unutar spolne žlijezde.

Ranije se smatralo da Leydigove stanice kriptorhičnih testisa nisu morfološki i funkcionalno promijenjene. Kasnija istraživanja su, međutim, pokazala da su u kriptorhičnim testisima i Leydigove stanice morfološki promijenjene (102,103). Također, semikvantitativne studije pokazale su da je broj ovih stanica u kriptorhičnim testisima povećan te se navodi njihova hiperplazija (104). Naše istraživanje potvrdilo je navedeno. Kod usporedbe broja jezgara Leydigovih stanica, dvostruko veći broj nađen je u kriptorhičnih uzoraka u 1mm³ sjemenika. Usporedbom volumenske jedinice tkiva sjemenika kod kontrolne skupine nalazimo prosječno oko 49 000 Leydigovih stanica dok kod kriptorhičnih sjemenika broj iznosi oko 83 000 Leydigovih stanica po mm³ tkiva što čini značajnu razliku (P<0,001).

Leydigove stanice potječu od mezenhimskih stanica spolnog nabora ili primitivne spolne žlijezde. Spolni nabor razvija se uz mezonefros i osnovu nadbubrežne žlijezde. U trećem tjednu embrionalnog razvoja mezenhimske stanice spolnog nabora proliferiraju. U petom tjednu razvoja, spolne prastanice iz žumanjčane vreće smještaju se unutar spolnog nabora i induciraju daljnju diferencijaciju mezenhimskih u Leydigove stanice (105,106,107).

Većina Leydigovih stanica mezodermalnog je porijekla. Međutim, istraživanja nekoliko godina unazad pokazuju da se manja populacija Leydigovih stanica razvija iz stanica neuralnog grebena (108,109). Istraživanja su pokazala pozitivnu reakciju Leydigovih stanica na mnoge neuronske markere. Uz dobro uspostavljenu aktivnost vezanu uz proizvodnju steroida, pretpostavlja se su Leydigove stanice i dio difuznog neuroendokrinog sustava.

Vremenom, Leydigove stanice poprimaju ovalni ili elipsoidni oblik te započinju s izlučivanjem fetalnog testosterona. Fetalne Leydigove stanice važan su izvor testosterona koji inducira razvoj drugih dijelova muškog spolnog sustava. Aktivnost fetalnih Leydigovih stanica pod utjecajem je fetalne hipofize. Unatoč sličnosti s odraslim tipom Leydigovih stanica, fetalne Leydigove stanice ne sadrže Reinkeove kristale (107,108,109).

Pretpostavci da se osnova za razvoj kristala nalazi već u embrionalnoj osnovi testisa govore u prilog kristali nađeni u hilusnim stanicama ovarija i u periendotelnim prostorima kore nadbubrežne žlijezde (83,116). Ranije je spomenuto da se spolni nabor razvija u blizini mezonefrosa i nadbubrežne žlijezde. Može se pretpostaviti da se, tijekom kompleksnih migracijska stanica u abdominalnu regiju ljudskog fetusa, neke preteče Leydigovih stanica smještaju unutar tkiva izvan spolnog nabora i završavaju u prije spomenutim ektopičnim mjestima, kao što su jajnik i nadbubrežna žlijezda.

Poznato je i dokazano histokemijskim metodama da se Reinkeovi kristali sastoje od proteinskih filamenata. Smatra se da ih proizvode Leydigove stanice jer su nađeni u citoplazmi i jezgri ovih stanica. Mehanizam kojim ih stanica stvara ostaje nepoznanica.

Spolni sustav u različitim životinjskih vrsta prolazi kroz različite promjene nakon reproduktivne sezone. Jedan od primjera je kopulatorni organ morskog vitičara *Balanus balanoidesa*, koji svake godine prolazi kroz ekstenzivnu degeneraciju. Tijekom ovog proces dolazi do stvaranja kristala unutar mišića (114). Drugi primjer je sjemenik australskog štakora *Rattus fuscipes*. Tijekom obustave spermatogeneze u zimskom periodu zamijećena je intenzivna regresija Leydigovih stanica. Uz regresiju ovih stanica prisutno je i formiranje jezgrinih mjehurića koji sadrže male kristaloide. Jezgra izbacuje mjehuriće u citoplazmu stanice. Nakon određenog vremena, mjehurići koji sadrže kristaloide ispuštaju svoj sadržaj u citoplazmu. Mali kristaloidi spajaju se u veće primjerke s pravilnom rešetkastom strukturom (78). Prema svemu navedenom, za pretpostaviti je da bi Reinkeovi kristali mogli predstavljati rezultat neke vrste reproduktivnog ciklusa koji se događa u čovjeka. Iako je pristup uzorku ljudskog sjemenika limitiran, nema podataka o sezonskom ciklusu sjemenskog epitela čime bi stvaranje kristala bilo implicirano u „pasivnoj“ sezoni (npr. u zimskom periodu) (115). Tijekom spermatogeneze postoji ciklus sjemenskog epitela, ali se odnosi na diferencijaciju istih razvojnih stadija spolnih stanica unutar sjemenskog kanalića u različito vrijeme. Sam ciklus prekratak je da bi značajno utjecao na promjene u intersticiju i ne ovisi o dobu godine.

Brojne studije smatraju kristale nusproduktom steroidogeneze i metabolizma testosterona. Štoviše, pretpostavka je da bi sinteza i izlučivanje testosterona (zajedno s izlučivanjem hormona hipofize) mogla igrati odlučujuću ulogu u porijeklu i proizvodnji Reinkeovih kristala. U šišmiša *Myotis schreibersi* u intersticijskoj stanici sjemenika nađeni su citoplazmatski kristaloidi koji održavaju kontinuitet s glatkom endoplazmatskom mrežicom i smatra se da imaju ulogu u steroidogenezi (117). Iako su kristali nađeni u pubertetu i nakon njega (kada započinje izlučivanje velikih količina gonadotropina i testosterona) (118,119) čini se da je steroidogeneza samo jedan od čimbenika stvaranja kristala. Pretpostavci da testosteron ima vezu s pojavnosti Reinkeovih kristala idu u prilog mjesta gdje su kristali nađeni: u jajniku i nadbubrežnoj žlijezdi, organima gdje se također odvija proizvodnja testosterona, iako u manjoj mjeri u odnosu na sjemenik. U kontrolnoj skupini koncentracija testosterona u serumu iznosila je 17,927 nmol/L prosječno, dok je kod kriptorhične skupine bila nešto manja te iznosila 16,953 nmol/L. Za razliku od visokoskrotalne skupine gdje je koncentracija iznosila 17,694 nmol/L, u ingvinalnoj podskupini koncentracija testosterona u serumu bila je nešto manja te iznosila 15,717 nmol/L. U obje istraživane skupine sjemenika nalazi su bili unutar referentnih vrijednosti i značajno se ne razlikuju. Zato se može pretpostaviti da je testosteron neka vrsta okidača ili ko-faktora u stvaranju kristala, ali nije direktno povezan s brojem kristala.

Sam proces spermatogeneze uvelike ovisi o androgenima i malim količinama estrogena. Za pretpostaviti je da su glavni izvori testosterona za sjemenske kanaliće peritubularne Leydigove stanice. U ljudi, tunika proprija sjemenskih kanalića sastoji se od 5-7 slojeva mioidnih stanica. Te stanice imaju svojstva glatkih mišićnih stanica. Peritubularne Leydigove stanice nalaze se u neposrednoj blizini tunike proprije te nisu udaljene više od 15 μm od citoplazme najbliže Sertolijeve stanice (71). Štoviše, u nekim slučajevima, peritubularne Leydigove stanice moguće je naći unutar tunike proprije, između redova mioidnih stanica. Zato se može pretpostaviti da se ove stanice razvijaju usporedno sa stanicama tunike proprije iz zajedničkog prethodnika. Embrionalni razvoj peritubularnih Leydigovih stanica mogao bi biti potaknut brojnim parakrinim čimbenicima iz spolnih tračaka, budućih sjemenskih kanalića. Peritubularne Leydigove stanice u odraslih djeluju lokalno na epitel sjemenskog kanalića opskrbljujući ga velikim količinama testosterona.

S druge strane, perivaskularne Leydigove stanice imaju ulogu opskrbljivača sistemskog krvotoka testosteronom. Brojni organi i tkiva pod utjecajem su testosterona: mozak, hipofiza, koža, kosti, mišići, jetra, bubreg i drugi. Štoviše, s evolucijske točke gledišta može se

pretpostaviti da se peritubularna skupina Leydigovih stanica razvija kao odgovor na potrebu sjemenskih kanalića (sjemenski kanalići) dok je razvoj perivaskularnih Leydigovih stanica posljedica potrebe sistemskog krvotoka tj udaljenih organa i tkiva za opskrbu androgenima. Perivaskularna skupina Leydigovih stanica kontrolira okosnicu hipotalamus-hipofiza-sjemenik i aktivnost glavnih dijelova sjemenika: sjemenske kanaliće i intersticij.

U studiji je prikazan numerički odnos između peritubularnih i perivaskularnih Leydigovih stanica. U kontrola je izbrojano prosječno 18 291 peritubularna i 30 700 perivaskularnih Leydigovih stanica u jedinici volumena tkiva sjemenika. Broj peritubularnih Leydigovih jezgri kod kriptorhičnih sjemenika veći je za 13 000, a perivaskularnih za 21 000 u odnosu na kontrolu.

Obje skupine Leydigovih stanica sadrže Reinkeove kristale. Sitne parakristalne inkluzije zamijećene su kako u citoplazmi, tako i u jezgri Leydigovih stanica. (79,98,99). Ove inkluzije imaju različite oblike: filamentozne, u obliku potkove, polukružne ili valovite (70). Pretpostavka je da one sudjeluju u stvaranju kristala. Činjenica da su nađene u jezgri Leydigovih stanica govori u prilog pretpostavci da su Reinkeovi kristali, slično kristaloidnim strukturama u australskog štakora, stvoreni u jezgri te nekim mehanizmom prolaze jezgrinu membranu i smjeste se unutar citoplazme. Broj Reinkeovih kristala koji se nalaze peritubularno, neovisno o tome nalaze li se u intersticiju ili unutar Leydigove stanice, u kontrola iznosio 1 557 stanica po 1mm³ tkiva sjemenika dok je kod kriptorhičnih sjemenika broj višestruko uvećan te je izbrojano 15 510 kristala. Kod perivaskularne skupine Leydigovih stanica odnos je sličan: dok je kod kontrola iznosio 2 513 kristala prosječno, u kriptorhizama je taj broj višestruko uvećan te je izbrojano 19 761 stanica.

Istraživanje je pokazalo da su u značajnom broju Leydigovih stanica kristali nađeni blizu jezgre ili čak uz nju, uzrokujući deformiranje jezgrine membrane (91). Usprkos tome, nije zabilježen nijedan oblik transporta vezikula kao u sjemeniku štakora ili povezanost sa staničnim organelima kao u šišmiša. Stoga, pitanje na koji se način formiraju Reinkeovi kristali ostaje otvoreno. Nije jasno ni jesu li kristali unutar jezgre i oni izvan nje povezani tijekom stvaranja ili su nezavisne nakupine mikrofilamenata. Uloga manjih inkluzija također nije poznata. Mogle bi služiti kao primarno mjesto kristalizacije, tj. osnova na koju se nadograđuju mikrofilamenti, jer su slične inkluzije nađene unutar „zrelog“ oblika kristala (70). Budući da je bilo nemoguće pomoću svjetlosnog mikroskopa odrediti točan broj kristala unutar jezgre. takve jezgre u kojima se nalaze Reinkeovi kristali brojane su kao pozitivne, a

one bez kao negativne Leydigove jezgre. Stereološka analiza pokazala je puno veći broj negativnih jezgara (prosječno 41 580) od pozitivnih (prosječno 7 410) u kontrola. Još veću razliku našli smo kod kriptorhičnih sjemenika. Kod te skupine ukupan broj pozitivnih jezgara bio je sličan kontroli (7 720) dok je broj negativnih jezgara prosječno iznosio 75 063 u 1mm^3 . Taj podatak govori da je razlika u ukupnom broju Leydigovih stanica između kontrolne i kriptorhične skupine rezultat većeg broja negativnih Leydigovih jezgri kod kriptorhičnih sjemenika.

Konačnom obliku kristala heksagonalnog oblika u poprečnom presjeku i pravokutnog oblika u uzdužnom presjeku, vrlo vjerojatno prethode manji oblici nepravilnog oblika. Naše slike s konfokalnog i transmisijskog elektronskog mikroskopa daju naslutiti da se zaista radi o jednom obliku „sazrijevanja“ kristala, tj. agregaciji proteinskih filamenata do konačnog, pravilnog, heksagonalnog oblika. Mnogi manji kristali imali su nepravilan oblik s manje od 6 bridova i neravnim stranicama. Manji oblici često se nalaze u skupinama, orijentirani jedni prema drugima te odvojeni uskim prostorom. Sami kristali, bez obzira na oblik, često na elektronskim mikrografijama TEM-a imaju pravilne, vrlo uske pukotine koje su najvjerojatnije posljedica rezanja dijamantnim nožem tijekom pripreme ultratankih rezova.

U stereološkoj studiji Mori et al 1978 smatraju da su Reinkeovi kristali degenerativni produkti starenja. Uspoređujući odnos volumena kristala u odnosu na Leydigovu stanicu u različitim starosnim skupinama pacijenata nađeno je da je volumen kristala po jedinici volumena stanica mnogo veći u starijih skupina u odnosu na mlađe. S druge strane, nije nađena veza između razine testosterona u serumu u odnosu na broj kristala, pa se može pretpostaviti da Reinkeovi kristali nemaju direktnu vezu sa steroidogenezom (84). Druge kliničke studije indiciraju da je pojavnost Reinkeovih kristala vezana uz spermatogenezu. U dostupnoj literaturi postoji neslaganje - dok neka istraživanja pokazuju da postoji pozitivna veza između poremećene spermatogeneze i pojavnosti kristala (79,80,98), druga to opovrgavaju (85,86). Izgleda da postoji povezanost između određenih subpopulacija neplodnih pacijenata i pojavnosti Reinkeovih kristala. U slučajevima opstruktivne i neopstruktivne azoospermije (nevezano za kriptorhizam) prethodno objavljeni podaci (79,80,98) slazu se s podacima objavljenim u kasnijim radovima (120,121). Rezultati pokazuju da se u muškaraca s idiopatskom neplodnošću smanjuje broj Reinkeovih kristala. (91).

Budući da su Reinkeovi kristali važni u dijagnostici tumora Leydigovih stanica (87,89,90,116) u radu smo htjeli unaprijediti identifikaciju Reinkeovih kristala u rutinskim

parafinskim rezovima. Modificirana Massonova metoda bojenja pokazala se najboljim bojenjem za točnu identifikaciju kristala i kvalitetniju stereološku analizu. Unatoč tome, kristali koji se nalaze u jezgri premali su za brojanje svjetlosnim mikroskopom tj. rezolucija svjetlosnog mikroskopa nije dostatna za određivanje točnog broja kristala. Jezgre Leydigovih stanica brojane su kao pozitivne, ako su sadržavale kristale, ali broj kristala nije bilo moguće točno odrediti.

U našem istraživanju zamijećeni su kristali i u jezgri i u citoplazmi Leydigovih stanica. Neki kristali nalazili su se slobodno u intersticiju, nevezani za neku od struktura sjemenskog intersticijskog odjeljka (npr. stanice rahlog vezivnog tkiva, krvne žile, izvanstanični matriks, itd). Postoji mogućnost da su takvi kristali posljedica operacije, manipulacije tkivom i /ili histološke procedure. S druge strane, moguće je da su Leydigove stanice izbacile kristale u intersticijski prostor nakon postizanja određene veličine. Ista opservacija objavljena je u radu Posinovec (86). Ako je to točno, za nagađati je koji bi bio fiziološki značaj takvog nalaza. Treća mogućnost je da su Reinkeovi kristali koji leže slobodno u intersticiju ostali nakon apoptoze i fagocitoze Leydigovih stanica koje su ih proizvele.

Rezultati stereološke analize pokazali su višestruko povećanje broja Reinkeovih kristala u kriptorhičnoj skupini pacijenata. U suprotnosti s prethodno objavljenim studijama koje govore o nepovezanosti između različitih patoloških stanja sjemenika i broja Reinkeovih kristala (86), rezultati prikazani u ovoj disertaciji govore o značajnoj vezi između poremećaja u spuštanju sjemenika i porasta broja Reinkeovih kristala. Naime, za pravilno spuštanje muške spolne žlijezde u skrotum potrebno je skraćivanje ligamenta na donjem polu sjemenika, gubernakula. Ako dođe do poremećaja u tom procesu, sjemenik ili sjemenici mogu ostati u abdominalnoj šupljini, ingvinalnom kanalu ili zauzimati razne položaje u ingvinalnoj regiji (122,123). Poznato je da skrotalna vreća ima specifični mikrookoliš potreban za pravilno odvijanje spermatogeneze. Najvažniji čimbenik je temperatura koja je u skrotalnoj vreći nekoliko stupnjeva niža od tjelesne. Za pretpostaviti je da, osim što povišena temperatura uzrokuje oštećenje sjemenskog epitela, inducira i stvaranje većeg broja kristala. Dobro je poznato da je većina enzima u ljudskom tijelu optimalno aktivna pri temperaturi od 37°C . Niža temperatura u skrotalnoj vreći mogla bi usporiti proces sinteze Reinkeovih kristala. Međutim, u slučaju kriptorhizma, dugi period izloženosti normalnoj temperaturi u abdominalnoj šupljini mogao bi uzrokovati hiperprodukciju kristala zbog stimulacije enzima. Postoji mogućnost da je veći broj kristala uzrokovan nekim oblikom kompenzatornog

mehanizma zbog nepravilne spermatogeneze, tj. gubitka funkcije sjemenskog epitela, što je manje vjerojatno zbog smanjenog broja kristala u azoospermičnih pacijenata.

U uzorcima kontrolnih biopsija nađena je razlika u broju Reinkeovih kristala kod peritubularnih i perivaskularnih Leydigovih stanica. Iako razlika nije statistički značajna, stereološko istraživanje pokazalo je manji broj kristala u peritubularnim stanicama. Ipak, drugi razlog za takav rezultat mogao bi biti oblik peritubularnih stanica i njihova organizacija: peritubularne Leydigove stanice uveliko nalikuju svojim pretečama mezenhimskim stanicama te su često izdužene i vretenaste te slijede zavijenost sjemenskog kanalića, posebno u slučajevima kad se nalaze neposredno uz samu tuniku propriju. Suprotno peritubularnim stanicama, perivaskularne Leydigove stanice su okrugle ili elipsoidne te sadrže dovoljno veliku citoplazmu za stvaranje velikih kristala. Još jedan razlog mogao bi biti u drugačijem metabolizmu i dinamici testosterona. Ako su Reinkeovi kristali i steroidogeneza, tj. produkcija testosterona povezane, za pretpostaviti je da peritubularne stanice ne nakupljaju steroidne metabolite već ih odmah šalju u sjemenski kanalić kako bi se održala spermatogeneza. Perivaskularne stanice skladište steroide u citoplazmi duže vrijeme, inducirajući stvaranje većeg broja kristala različitih veličina.

Stereološki podaci pokazali su statistički značajno povećanje broja Reinkeovih kristala u kriptorhičnih sjemenika. Broj Reinkeovih kristala u perivaskularnim Leydigovim stanicama značajno je veći je od broja kristala u peritubularnim Leydigovim stanicama. Budući da smo istraživali pacijente koji su orhidopeksiju imali nakon puberteta, tj. nespušteni sjemenik je dugi niz godina proveo na povišenoj temperaturi, za pretpostaviti je da je toplina razlog povećanom broju kristala. Naime, temperatura u mošnji je 3 do 5 stupnjeva niža od normalne tjelesne temperature. Moguće je da dugotrajna izloženost sjemenika višoj temperaturi stimulira enzime uključene u agregaciju mikrofilamenata i stvaranju kristala. Skupina pacijenata s kriptorhizmom podijeljena je u dvije podskupine: visokoskrotalnu i ingvinalnu, ovisno o položaju sjemenika prije orhidopeksije. Za pretpostaviti je da će, ako je viša temperatura uzrok većem broju Reinkeovih kristala, njihov broj biti povećan u ingvinalnoj skupini u odnosu na visokoskrotalnu. Naši rezultati pokazuju da je uistinu tako: u ingvinalnoj podskupini broj Reinkeovih kristala veći je za 850 u jedinici volumena sjemenika (mm³). Razlika je još evidentnija gledajući apsolutne brojke budući da prosječni volumen ingvinalnog sjemenika čini samo 65% prosječnog volumena visokoskrotalnog sjemenika.

Kontrolna skupina imala je sjemenike unutar skrotalne vreće pri temperaturi nižoj od tjelesne. Niža temperatura je mogući čimbenik usporavanja aktivnosti enzima uključenih u stvaranje kristala. O kojim se enzimima točno radi ostaje nepoznato.

Rezultati analize transmisijским elektronskim mikroskopom pokazuju prisutnost poliedarskih kristala sa rešetkom u obliku pčelinjeg saća koja se sastoji od 10-5nm debelih mikrofilamenata, što je u skladu s rezultatima ranijih radova (70,79,98,99). Unatoč vrlo detaljnim studijama, detalji o točnom sastavu kristala ostaju nepoznati. Novije istraživanje pokazuje pozitivnu reakciju Reinkeovih kristala na nestin (94). Moguće je da su Reinkeovi kristali zapravo depoziti citoskeletnih elemenata.

Zanimljiva razlika nađena je u parametrima rešetke u Reinkeovih kristala u usporedbi sa anorganskim kristalima. Dok parametri rešetke anorganskih kristala obično ne prelaze 0.5 nm, kod proteinskih kristala ta je granica 100 puta veća. Takve dimenzije rezultiraju sa samo nekoliko (jedna do četiri) ravnina rešetke u ultratankom rezu (70nm) u smjeru elektronskog snopa. Suprotno od proteinskih uzoraka, uzorci metala imaju oko 50 ravnina rešetke i u vrlo tankim rezovima (20nm). Zbog fizičkih karakteristika difrakcijskih procesa, vrlo mali broj ravnina rešetke vodi izraženom gubitku točnosti u određivanju parametara kristalne rešetke. Stoga, u ovom slučaju, sa 70nm debelim rezovima varijacije parametara kristalne rešetke iznosile su 57%. Isti efekt prikazan je u obliku simulacije i detaljno je objašnjen u radu iz 1997. godine (124) te prikazan eksperimentalno u radu 2003.(125). Isti efekt dogodio se u analizi Reinkeovih kristala, debljim rezom dobivamo preciznije rezultate. Rezovi uzorka deblji od 300nm pogoršavaju transmisiju elektrona jer se za tu debljinu reza treba koristiti napon ubrzanja veći od 150kV, koji bi, u ovom slučaju, ošteti uzorak. Zbog svega navedenog, za kristalografsku analizu rešetke kod Reinkeovih kristala korišteni su rezovi debljine između 70 i 300nm.

Koristeći brzu Fourierovu transformaciju (FFT) analizirana je rešetka kristala. Rezovi debljine 300nm pokazali su se korisnim u analizi. Rezultati kristalografske analize poklapaju se s rezultatima Nagano i Ohtsuki 1971. (99) koji su predlagali trigonalnu kristalnu strukturu Reinkeovih kristala. Trigonalna kristalna struktura jedini je kristalni sistem koji se pojavljuje s dva različita oblika kristalne rešetke: heksagonalnim i romboedralnim. Reinkeovi kristali pojavljivali su se kao trigonalni kristalni sustavi s heksagonalnom rešetkom koja je bila vidljiva na slikama transmisijskog elektronskog mikroskopa u našem istraživanju.

Iako je histokemijskim metodama dokazano da se kristali sastoje od proteina ili glikoliziranih proteina, što je dokazano histokemijski (92) njihov točan sastav još uvijek nije poznat. U radu Lobo i sur. iz 2004 autori navode pozitivan imunohistokemijski nalaz nestina u Reinkeovim kristalima u starijih muškaraca bez patoloških promjena sjemenika (94). Nestin je intermedijarni filament tipa IV nađen uglavnom u živčanim stanicama, uključen u radijalni rast aksona. Izražen je u mnogim stanicama tijekom razvoja ,ali je izražaj kratkotrajan i ne perzistira u odrasloj dobi. Nakon diferencijacije nestin postaje slabo izražen i zamjenjuje se s intermedijarnim filamentima specifičnim za tkivo, kao što su neurofilamenti u neuronima i desmin u mišićnim stanicama (126,127). Ekspresija nestina u odrasloj dobi izražena je tijekom regeneracije nakon ozlijede mišića i živčanog tkiva te u tumorima. Nestin kolokalizira s vimentinom i L- interneksinom budući da sam ne može stvarati filament (128). Prema svemu navedenom, malo je vjerojatno da kristale tvori isključivo nestin. Sami autori se ograđuju od rezultata navodeći da je možda došlo do lažno-pozitivnog rezultata jer kristali i slične strukture često se nespecifično bojaju (94). S druge strane, prije spomenut izražaj neuronskih markera u Leydigovim stanicama daje im neke karakteristike zajedničke sa živčanim stanicama. Moguća veza leži upravo u onim Leydigovim stanicama koje su porijeklom iz neuralnog grebena čemu ide u prilog činjenica da se Reinkeovi kristali pojavljuju u manjem broju Leydigovih stanica.

Disertacija je pružila nova saznanja o Reinkeovim kristalima. Stereološka analiza pokazala je značajno povećan broj ovih kristala u kriptrohičnim sjemenicima. Budući da se Reinkeovi kristali patognomični za tumor Leydigovih stanica, potrebna su daljnja istraživanja, osobito u smjeru otkrivanja točnog sastava ovih biokristala i mehanizma njihovog nastanka.

7. ZAKLJUČCI

1. Za kvalitetan prikaz Reinkeovih kristala modificirana je Massonova metoda budući da su se neobojani rezovi, tkivo obojano hemalaun-eozinom i polutanki rezovi bojani toluidinskim modrilom pokazali nedostatnim za dobar prikaz kristala unutar sjemenika.

2. Reinkeovi kristali prikazani su u jezgri, citoplazmi Leydigovih stanica i intersticiju. Svjetlosnim mikroskopom prikazani su kristali različitih veličina, samostalno i u skupini, na poprečnom, kosom i uzdužnom presjeku. Slike s konfokalnog mikroskopa obrađene računalnim programom za analizu slika dali su precizniji prikaz morfologije kristala, tj. oštrije rubove te pružili detaljniji uvid u međusoban odnos kristala u parafinskom rezu debljine 7 μm . Transmisijski elektronski mikroskop poslužio je za prikaz ultrastrukture Reinkeovih kristala, njihov precizan oblik i međusoban odnos u skupini.

Reinkeovi kristali pojavljuju se u obliku heksagona u poprečnom presjeku dok na uzdužnom presjeku imaju oblik pravokutnika. Osim takvog „pravilnog“ oblika pojavljuju se u nizu nezrelih formi s različitim brojem bridova, nejednakim i nepravilnim stranicama. Elektronsko-mikroskopska analiza otkriva uniformnu ultrastrukturu kristala u obliku pčelinjeg saća.

3. Kristalna rešetka Reinkeovih kristala analizirana je pomoću brze Fourierove transformacije. Korišten je transmisijski elektronski mikroskop opremljen stolićem za nagib uzorka. Analiza je pokazala periodičnost unutar kristala, tj. ponavljanje ravnine kristalne rešetke u pravilnim intervalima tijekom nagibanja uzorka duž vertikalne i horizontalne osi.

4. Učinjena je 3D rekonstrukcija Reinkeovih kristala pomoću Ellipse računalnog programa (VidiTo, Slovakia). U računalnom programu je korišten modul „3D-surface“. Rekonstrukcija otkriva položaj kristala u skupini, tj. njihov paralelan odnos.

5. Broj pozitivnih jezgri Leydigovih stanica u 1 mm^3 tkiva ne razlikuje se značajno između kontrole i kriporhičnih sjemenika, neovisno o tome gledaju li se rezultati ukupno za sve kriporhične sjemenike ili odvojeno po podskupinama (ingvinalna i visokoskrotalna). Statistički značajna razlika nađena je u broju pozitivnih jezgara peritubularnih Leydigovih stanica između visokoskrotalne i ingvinalne skupine (visokoskrotalna skupina imala je značajno veći broj pozitivnih jezgara).

Rezultati istraživanja u cijelom sjemeniku pokazali su također da nema razlike u broju pozitivnih jezgara Leydigovih stanica između kontrole i pacijenata s kriptorhizmom. Visokoskotalna skupina ima veći broj i perivaskularnih i peritubularnih pozitivnih Leydigovih stanica.

Broj Reinkeovih kristala u 1 mm^3 tkiva značajno je povećan u kriptorhičnim pacijenata u odnosu na kontrole, neovisno o tome gleda li se kriptorhična skupina u cijelosti ili odvojena na dvije podskupine. Kristali su brojeni ovisno o tome nalazi li se citoplazma Leydigove stanice peritubularno ili perivaskularno, kao i gdje se nalazi intersticij u kojem su kristali brojeni. U svim navedenim varijablama višestruko je veći broj kristala kod kriptorhizama.

Rezultati apsolutnih vrijednosti su slični, s iznimkom da nema značajne razlike u broju kristala u intersticiju između kontrolne i ingvinalne skupine, neovisno o peritubularnom ili perivaskularnom položaju.

6. Ukupan broj Reinkeovih kristala u 1 mm^3 sjemenika devet je puta veći u pacijenata s kriptorhizmom ($P < 0.001$) u usporedbi s kontrolom. Razlika u broju kristala između ingvinalne i visokoskotalne podskupine zanemariva je.

Broj Reinkeovih kristala višestruko je povećan i u cijelom sjemeniku. Razine značajnosti iste su kao kod relativnih rezultata s iznimkom kod usporedbe kontrole sa ingvinalnom skupinom ($P < 0.025$). Koncentracija testosterona u serumu u svim skupinama su unutar referentnih vrijednosti te nema značajnijih odstupanja. Zaključak je da broj Reinkeovih kristala ne ovisi o koncentraciji testosterona u serumu.

7. Razlika u broju negativnih Leydigovih stanica u 1 mm^3 sjemenika statistički je značajna i za peritubularne i za perivaskularne stanice uspoređujući kontrolu s cijelom kriptorhičnom skupinom ili odgovarajućim podskupinama. Razlika između visokoskotalne i ingvinalne podskupine nije značajna.

Apsolutne vrijednosti ne pokazuju značajnu razliku u broju negativnih perivaskularnih i peritubularnih jezgara Leydigovih stanica između kontrola i svih kriptorhičnih uzoraka. Jednak rezultat je i kod usporedbe kontrole s visokoskotalnom podskupinom kriptorhizma. Uspoređujući kontrolnu i ingvinalnu skupinu statistički značajna razlika se pojavljuje kod negativnih jezgara Leydigovih stanica koje se nalaze oko krvnih žila. Broj negativnih jezgara i peritubularnih i perivaskularnih Leydigovih stanica značajno je veći kod visokoskotalne skupine u odnosu na ingvinalnu.

8. SAŽETAK

Reinkeovi kristali prvi put su opisani 1896. godine od strane njemačkog anatoma Friedrich Reinkea. Nalaze se unutar tkiva humanog sjemenika, u intersticijskom dijelu koji okružuje sjemenske kanaliće. Leydigove stanice koje su jedinstvene strukture specifične za intersticij sjemenika odgovorne su za proizvodnju testosterona, ali i stvaranje Reinkeovih kristala. Ovisno o položaju Leydigovih stanica u odnosu na sjemenske kanaliće, dijelimo ih na peritubularne i perivaskularne.

Hipoteza istraživanja jest da pacijenti s kriptorhizmom imaju veći broj Reinkeovih kristala u jediničnom volumenu tkiva i u cijelom organu. Pretpostavka je da je i broj Leydigovih stanica uvećan u jedinici volumena budući da te stanice oštećenu endokrinu funkciju nastoje nadoknaditi mehanizmima kao što su hiperplazija i hipertrofija.

Cilj disertacije bio je istražiti morfološke karakteristike Reinkeovih kristala na razini svjetlosne, konfokalne i elektronske mikroskopije te odrediti njihov broj u kontroli i kriptorhičnim sjemenicima. Kriptorhična skupina pacijenata podijeljena je, obzirom na položaj sjemenika, na visokoskrotalnu i ingvinalnu podskupinu.

U istraživanju su korištene biopsije sjemenika 24 pacijenta s unilateralnim kriptorhizmom, 15 biopsija visokoskrotalnih i 9 ingvinalnih sjemenika. Dobiveni rezultati uspoređivani su sa 6 uzoraka zdravih sjemenika. Sve biopsije uzete su od pacijenata starosti između 18 i 30 godina. Parafinski rezovi sjemenika bojani su hemalaun-eozinom i modificiranom Massonovom metodom. U obje skupine Reinkeovi kristali zamijećeni su u jezgri i citoplazmi Leydigovih stanica. Nerijetko su kristali nađeni slobodni u intersticiju. Snimke dobivene konfokalnim mikroskopom poslužile su za analizu međusobnog odnosa između kristala u cijelom rezu i 3D rekonstrukciju kristala koristeći softver za obradu slika (Ellipse, VidiTo, Slovakia). Elektronsko-transmisijska mikroskopija potvrdila je heksagonalni oblik kristala. Uz pravilne oblike kristala nađeni su i mnogi manji, „nezreli“ oblici s 5 ili manje bridova, nepravilnih stranica za koje se pretpostavlja da su preteče finalnih, heksagonalnih oblika. Analiza kristalne rešetke napravljena je pomoću brze Fourierove transformacije na rezovima debljine između 70 i 300nm. Nije nađena razlika u morfologiji Reinkeovih kristala između kriptorhičnih i kontrolnih uzoraka.

Volumen sjemenika pacijenata s kriptorhizmom iznosio je 10,29 cm³ dok je u kontrola iznosio prosječno dvostruko više, 21,06 cm³. Visokoskrotalna skupina imala je prosječni volumen sjemenika 11,81 cm³, dok je u ingvinalnih bio statistički značajno manji (7,76 cm³). Koncentracija testosterona u serumu su u referentnim vrijednostima i ne razlikuju se značajno između skupina.

Stereološki dio studije pokazao je višestruko povećan broj Reinkeovih kristala u obje podskupine kriptorhizma u odnosu na kontrolu. Povećan broj kristala vjerojatno je rezultat poremećene funkcije enzima na višoj temperaturi od uobičajene. U svim promatranim grupama perivaskularno je nađen veći broj kristala, ali i veći broj Leydigovih stanica za razliku od peritubularnog smještaja stanica, u odnosu na kontrolu.

Ovo istraživanje dalo je novi uvid u brojnost, morfologiju i položaj Reinkeovih kristala u tkivu kriptorhičnih sjemenika što može biti od kliničke važnosti u dijagnostici patoloških procesa kao što su tumori Leydigovih stanica.

9. SUMMARY

Reinke's crystals were for the first time described in 1896th by the German anatomist Friedrich Reinke. They are found within the tissue of human testis, in the interstitial compartment adjacent to the seminiferous tubules. Leydig cells, which are unique features of the interstitium of testis, are responsible for the production of testosterone but also for the production of Reinke's crystals. Depending on the position in relation to the seminiferous tubules, Leydig cells can be divided into peritubular and perivascular group.

The hypothesis of this research is that in patients with cryptorchidism number of Reinke's crystals is increased in unit volumen as well as in whole organ. Since Leydig cells with damaged endocrine function tend to offset with mechanisms such as hyperplasia and hypertrophy our hypothesis was that their number in unit volume will be increased, too.

The aim of this thesis was to investigate morphological characteristics of Reinke's crystals on the level of light, confocal and electron microscopy and to determine their number in normal, healthy testes and cryptorchid testes. Cryptorchid group of patients is divided, depending on the position of testis, highscrotal and inguinal group.

From testis biopsies of 24 patients with unilateral cryptorchidism, 15 were highscrotal and 9 inguinal. The results obtained were compared with 6 control samples. All biopsies were taken from patients age 18 to 30 years old. Paraffin sections of testes were stained with hemalaun-eosin and modified Masson's method. In both groups Reinke's crystals were found inside the nucleus and cytoplasm of Leydig cells. Crystals were often found lying freely inside the interstitium. Pictures taken with confocal microscope were used for analysis of correlation between crystals in the whole section and for the 3D reconstruction of crystal using softver for image analysis (Ellipse, VidiTo, slovakia). Transmission electron microscopy confirmed the hexagonal shape of the Reinke crystal. Besides regular shape of the crystals, many smaller, „irregular“ shapes with 5 or less edges were found with irregular planes for which is presumed that they are precursors of final, hexagonal shapes. The analysis of the crystal lattice is made by using fast Fourier transformation on the sections wuth thickness between 70 and 300 nm. The difference in morphology of Reinke's crystals between cryptorchid and control samples was not found.

Average volume of the testis in the group of patients with cryptorchidism was 10,29 cm³, while the controls averaged double that volume, 21,06 cm³. Highscrotal group had an average testicular volume 11,81 cm³, whereas in inguinal group was significantly smaller (7,76cm³ in average). Concentrations of testosterone in serum were within referant values and did not differ significantly between the groups.

Stereological part of the study showed multiple increase in number of Reinke's crystals in both subgroups of patients with cryptorchidism in comparison to controls. Increase in number of crystals is likely due to disturbed function of enzyme at higher temperatures than usual. In all groups, higher number of crystals was found perivascularly, as well as number of Leydig cells.

This research provides a new insight into the number, morphology, and position of Reinke's crystals in the tissue of cryptorchid testes which may be of clinical importance in the diagnosis of pathological processes such as tumors of Leydig cells.

10. POPIS LITERATURE

1. McLaren A. Primordial germ cells in the mouse. *Dev Biol* 2003;262:1-15.
2. Raz E. Primordial germ-cell development: the zebra-fish perspective. *Nat Rev Genet* 2003;4:690-700.
3. Schoenwolf GC, Bleyl SB, Brauer PR, Francis – West PH. Larsen's human embryology. 4th ed. Philadelphia: Churchill Livingstone Elsevier; 2009.
4. Sadler TW. Langman's medical embryology. 10th ed. Philadelphia: Lippincott Williams & Wilkins; 2006.
5. Saitou M, Barton SC, Surani MA. A molecular programme for the specification of germ cell fate in mice. *Nature* 2002;418:293-300.
6. Raz E. Guidance of primordial germ cell migration. *Curr Opin Cell Biol* 2004;16:169-173.
7. Knowler KC, Kelly S, Harley VR. Turning on the male--SRY, SOX9 and sex determination in mammals. *Cytogenet Genome Res* 2003;101:185-98.
8. Moore KL, Persaud TVN. Before we are born. 7th ed. Philadelphia. Saunders Elsevier; 2008.
9. Radhakrishnan J, Morikawa Y, Donahoe PK, Hedren WH. Observations on the gubernaculum during descent of the testis. *Invest Urol* 1979;16:365-8.
10. Nieschlag E, Behre HM, Nieschlag S. Andrology. 3rd ed. Berlin. Springer 2010.
11. Hutson JM, Hasthorpe S. Testicular descent and cryptorchidism: the state of the art in 2004. *J Pediatr Surg* 2005;40:297-302.
12. Virtanen HE, Toppari J. Epidemiology and pathogenesis of cryptorchidism. *Hum Reprod Update* 2008;14:49-58.
13. Burrows H. Biological Actions of Sex Hormones. 2nd ed. Cambridge. The Syndics of the Cambridge University press. 1949.
14. Massart F, Saggese G. Morphogenetic targets and genetics of undescended testis. *Sex Dev* 2010;4:326-35.
15. Fallat ME, Williams MPL, Farmer PJ, et al. Histologic evaluation of inguinoscrotal migration of the gubernaculum in rodents during testicular descent and its relationship to the genitofemoral nerve. *Pediatr Surg Int* 1992;7:265-70.

16. Yamanaka J, Metcalfe SA, Hutson JM, et al. Testicular descent: II. Ontogeny and response to denervation of calcitonin gene-related peptide receptors in neonatal rat gubernaculum. *Endocrinology* 1993;132:1-5.
17. Hutson JM, Sasaki Y, Huynh J, Yong E, Ting A. The gubernaculum in testicular descent and cryptorchidism. *Turk J Pediatr* 2004; 46:3-6.
18. Czeizel A, Erödi E, Tóth J. Genetics of undescended testis. *J Urol* 1981;126:528-9.
19. Carragher AM, McLean RD. Familial bilateral cryptorchidism. *Br J Clin Pract* 1990;44:688-9.
20. Elert A, Jahn K, Heidenreich A, Hofmann R. The familial undescended testis. *Klin Padiatr* 2003;215:40-5.
21. Bartone FF, Schmidt MA. Cryptorchidism: incidence of chromosomal anomalies in 50 cases. *J Urol* 1982;127:1105-6.
22. Gill B, Kogan S. Cryptorchidism. Current concepts. *Pediatr Clin North Am* 1997;44:1211-27.
23. Swan SH. Environmental phthalate exposure in relation to reproductive outcomes and other health endpoints in humans. *Environmental Research* 2008;108:177-184.
24. Kristensen DM, Hass U, Lesné L, Lottrup G, Jacobsen PR, Desdoits-Lethimonier C, Boberg J, Petersen JH, Toppari J, Jensen TK, Brunak S, Skakkebaek NE, Nellesmann C, Main KM, Jégou B, Leffers H. Intrauterine exposure to mild analgesics is a risk factor for development of male reproductive disorders in human and rat. *Hum Reprod* 2011;26:235-44.
25. Ferguson L, Agoulnik AI. Testicular cancer and cryptorchidism. *Front Endocrinol (Lausanne)* 2013;4:32.
26. Posinovec J, Banek Lj, Vučković I, Lulić Ž, Matulić S, Kejla Z. Kriptorhizam u mladih ljudi. *Radovi Medicinskog fakulteta* 1984;1: 27.
27. Berkowitz GS, Lapinski RH, Dolgin SE, Gazella JG, Bodian CA, Holzman IR. Prevalence and natural history of cryptorchidism. *Pediatrics* 1993;92:44-9.
28. Sijstermans K, Hack WW, Meijer RW, van der Voort-Doedens LM. The frequency of undescended testis from birth to adulthood: a review. *Int J Androl* 2008;31:1-11.
29. Krivec O. Kriptorhizam. *Medicinska enciklopedija*, 4. svezak, Jugoslavenski leksikografski zavod, Zagreb, 1970.
30. Helinga G. *Clinical andrology*. William Heineman Medical Books LTD: London; 1976.
31. Lee PA, O'Leary LA, Songer NJ, Coughlin MT, Bellingier MF, LaPorte RE. Paternity after unilateral cryptorchidism: a controlled study. *Pediatrics* 1996;98:676-9.

32. Okuyama A, Nonomura N, Nakamura M, Namiki M, Fujioka H, Kiyohara H, Matsumoto K, Sonoda T. Surgical management of undescended testis: retrospective study of potential fertility in 274 cases. *J Urol* 1989;142:749-51.
33. Gracia J, Sánchez Zalabardo J, Sánchez García J, García C, Ferrández A. Clinical, physical, sperm and hormonal data in 251 adults operated on for cryptorchidism in childhood. *BJU Int* 2000;85:1100-3.
34. Wood HM, Elder JS. Cryptorchidism and testicular cancer: separating fact from fiction. *J Urol* 2009;181:452.
35. Foresta C, Ferlin A, Garolla A, Milani C, Oliva G, Rossato M. Functional and cytologic features of the contralateral testis in cryptorchidism. *Fertil Steril* 1996;66:624-9.
36. Huff DS, Hadziselimović F, Snyder HM 3rd, Blyth B, Duckett JW. Early postnatal testicular maldevelopment in cryptorchidism. *J Urol* 1991;146:624-6.
37. Hadziselimovic F. Hormonal treatment of cryptorchidism. *N Engl J Med* 1986;31;315:322.
38. Job JC, Toublanc JE, Chaussain JL, Gendrel D, Roger M, Canlorbe P. The pituitary-gonadal axis in cryptorchid infants and children. *Eur J Pediatr* 1987;146:S2-5.
39. Hadziselimovic F, Girard J, Herzog B. Treatment of cryptorchidism by synthetic luteinising-hormone-releasing hormone. *Lancet* 1977;26:1125.
40. Numanoglu I, Köktürk I, Mutaf O. Light and electron microscopic examinations of undescended testicles. *J Pediatr Surg.* 1969;4:614-9.
41. Taran I, Elder JS. Results of orchiopexy for the undescended testis. *World J Urol* 2006;24:231-9.
42. Cendron M, Huff DS, Keating MA, Snyder HM 3rd, Duckett JW. Anatomical, morphological and volumetric analysis: a review of 759 cases of testicular maldescent. *J Urol* 1993;149:570-3.
43. Oberiter V. Cryptorchidism--an important biological and psychosocial problem. *Lijec Vjesn* 1980;102:37-9.
44. Pujol A., Rodriguez J., Bernat – Landoni R., Serrallach N. The value of bilateral biopsy in unilateral cryptorchidism. *Eur Urology* 1978;4:85-9.
45. Bradić I. Kirurgija. Zagreb: Jumena; 1982.
46. Dessanti A, Falchetti D, Iannuccelli M, Milianti S, Altana C, Tanca AR, Ubertazzi M, Strusi GP, Fusillo M. Cryptorchidism with short spermatic vessels: staged orchiopexy preserving spermatic vessels. *J Urol* 2009;182:1163-7.

47. Favorito LA, Hidalgo A, Pazos HMF, Costa WS, Sampaio FJB: Stereological and morphometric analysis of collagen and seminiferous tubules in testes of patients with cryptorchidism submitted or not to treatment with human chorionic gonadotrophin. *International Braz J Urol* 2005;31:562-568.
48. Nishimune Y, Aizawa S, Komatsu T. Testicular germ cell differentiation in vivo. *Fertil Steril* 1978;29:95-102.
49. Henna MR, Del Nero RG, Sampaio CZ, Atallah AN, Schettini ST, Castro AA, Soares BG. Hormonal cryptorchidism therapy: systematic review with metanalysis of randomized clinical trials. *Pediatr Surg Int* 2004;20:357-9.
50. Thorsson AV, Christiansen P, Ritzén M. Efficacy and safety of hormonal treatment of cryptorchidism: current state of the art. *Acta Paediatr* 2007;96:628-30.
51. Ritzén EM, Bergh A, Bjercknes R, Christiansen P, Cortes D, Haugen SE, Jörgensen N, Kollin C, Lindahl S, Läckgren G, Main KM, Nordenskjöld A, Rajpert-De Meyts E, Söder O, Taskinen S, Thorsson A, Thorup J, Toppari J, Virtanen H. Nordic consensus on treatment of undescended testes. *Acta Paediatr* 2007;96:638-43
52. Hadziselimović F, Herzog B. Treatment with a luteinizing hormone-releasing hormone analogue after successful orchiopexy markedly improves the chance of fertility later in life. *J Urol* 1997;158:1193-5.
53. Trainer TD. Histology of the normal testis. *Am J Surg Pathol* 1987;11:797-809.
54. McLachlan RI, Rajpert-De Meyts E, Hoei-Hansen CE, de Kretser DM, Skakkebaek NE. Histological evaluation of the human testis--approaches to optimizing the clinical value of the assessment: mini review. *Hum Reprod* 2007;22:2-16.
55. Crnojević – Ivanušić R, Kalafatić Z, Bunarević A, Bradić I, Pasini M, Šantel – Jadro D, Dumić M, Batinica S, Radica A. Komparativna citološka, histološka i ultrastruktorna analiza retiniranog testisa. Zbornik radova XI. Kongresa pedijatara Jugoslavije, Sarajevo, 1979;219.
56. Hadziselimović F. Cryptorchidism. Ultrastructure of normal and cryptorchid testis development. *Adv Anat Embryol Cell Biol* 1977;53:3-71.
57. Bigliardi E, Vegni-Talluri M. Electron microscopic study of interstitial cells in cryptorchid human testes. I: Interstitial cells in prepubertal age. *Andrologia*. 1982; 14:276-83.
58. Junqueira LC, Carneiro J. Basic histology. 11th ed. USA: The McGraw-Hill Companies; 2005.

59. De Grazia E, Gattuccio F, Fatta G, Cigna RM, Agosta E. Epididymo-testicular anomalies in the undescended testis. How important is their effect on infertility? *Acta Eur Fertil* 1982;13:1-17.
60. Nistal M, Paniagua R, Díez-Pardo JA. Histologic classification of undescended testes. *Hum Pathol* 1980;11:666-74.
61. Hadziselimovic F, Herzog B, Seguchi H. Surgical correction of cryptorchism at 2 years: electron microscopic and morphometric investigations. *J Pediatr Surg* 1975;10:19-26.
62. Mancini RE, Rosemberg E, Cullen M, Lavieri JC, Vilar O, Bergada C, Andrada JA. Cryptorchid and scrotal human testes. Cytological, cytochemical and quantitative studies. *J. Clin. Endocrinology* 1965;25:927-42.
63. Müller J, Skakkebaek NE. Abnormal germ cells in maldescended testes: a study of cell density, nuclear size and deoxyribonucleic acid content in testicular biopsies from 50 boys. *J Urol* 1984;131:730-3.
64. Gaudio E, Paggiarino D, Carpino F. Structural and ultrastructural modifications of cryptorchid human testes. *J Urol* 1984;131:292-6.
65. Mininberg DT, Rodger JC, Bedford JM. Ultrastructural evidence of the onset of testicular pathological conditions in the cryptorchid human testis within the first year of life. *J Urol* 1982;128:782-4.
66. Mendis-Handagama SM, Siril Ariyaratne HB. Leydig cells, thyroid hormones and steroidogenesis. *Indian J Exp Biol* 2005;43:939-62.
67. Lombardo F, Sgrò P, Salacone P, Gilio B, Gandini L, Dondero F, Jannini EA, Lenzi A. Androgens and fertility 2005;28:51-5.
68. Hutson JC. Physiologic interactions between macrophages and Leydig cells. *Exp Biol Med* 2006;231:1-7.
69. Bellows CF, Alder A, Wludyka P, Jaffe BM. Modulation of macrophage nitric oxide production by prostaglandin D2. *J Surg Res* 2006;132:92-7.
70. Schulze C. Sertoli cells and Leydig cells in man. *Adv Anat Embryol Cell Biol* 1984;88:1-104.
71. Paniagua R, Rodríguez MC, Nistal M, Fraile B, Regadera J, Amat P. Changes in surface area and number of Leydig cells in relation to the 6 stages of the cycle of the human seminiferous epithelium. *Anat Embryol* 1988;178:423-7.
72. Skinner MK. Cell-cell interactions in the testis. *Ann N Y Acad Sci* 1987;513:158-71.
73. Sharpe RM. Paracrine control of the testis. *Clin Endocrinol Metab* 1986;15:185-207.

74. Tähkä KM. Current aspects of Leydig cell function and its regulation. *J Reprod Fertil* 1986;78:367-80.
75. Toyama Y. Ultrastructural study of crystalloids in sertoli cells of the normal, intersex and experimental cryptorchid swine. *Cell Tissue Res* 1975;158:205-13.
76. Osman DI. On the ultrastructure of modified Sertoli cells in the terminal segment of seminiferous tubules in the boar. *J Anat* 1978;127:603-13.
77. Toyama Y. Actin-like filaments in the myoid cell of the testis. *Cell Tissue Res* 1977;177:221-6.
78. Kerr JB, Abbenhuys DC, Irby DC. Crystalloid formation in Leydig cells of rats (*Rattus fuscipes*). An ultrastructural and hormonal study. *Cell Tissue Res* 1986;245:91-100.
79. Fawcett DW, Burgos MH. Studies on the fine structure of the mammalian testis. II. The human interstitial tissue. *Am J Anat* 1960;107:245–270.
80. Kaya M, Türkyilmaz R . An ultrastructural study on the presence of various types of crystals in the infertile human testis. *Anat Embryol (Berl)* 1985;172:217–225.
81. Reinke F. Beiträge zur Histologie des Menschen. I. Über Krystalloiddbildungen in den interstitiellen Zellen des menschlichen Hodens. *Arch Mikr Anat* 1896;47:34–44.
82. Marino F, Ferrara G, Rapisarda G, Galofaro V. Reinke's crystals in an interstitial cell tumour of a rabbit (*Oryctolagus cuniculus*). *Reprod Domest Anim* 2003; 38:421–422.
83. Magalhães MC. A new crystal-containing cell in human adrenal cortex. *J Cell Biol* 1972;55:126–133.
84. Mori H, Fukunishi R, Fujii M, Hataji K, Shiraishi T, Matsumoto K. Stereological analysis of Reinke's crystals in human Leydig cells. *Virchows Arch A Pathol Anat Histol* 1978;380:1–9.
85. Hornstein O, Eifel H, Mittmann O. Studies of Reinke's crystalloids of the Leydig cells in parenchymatous lesions of the testis. I. Incidence of various forms of primary and secondary hypogonadism. *Arch Klin Exp Dermatol* 1966;225:1–13.
86. Posinovec J, Durst-Zivković B. Reinke's crystals-1 at damaged germinal epithelium. *Experientia* 1973;29:1378.
87. Gupta SK, Francis IM, Sheikh ZA, al-Rubah NA, Das DK. Intranuclear Reinke's crystals in a testicular Leydig cell tumor diagnosed by aspiration cytology. A case report. *Acta Cytol* 1994;38:252-6.
88. Assi A, Sironi M, Bacchioni AM, Declich P, Cozzi L, Pasquinelli G. Leydig cell tumor of the testis: a cytohistological, immunohistochemical, and ultrastructural case study. *Diagn Cytopathol* 1997;16:262-6.

89. Jain M, Aiyer HM, Bajaj P, Dhar S. Intracytoplasmic and intranuclear Reinke's crystals in a testicular Leydig-cell tumor diagnosed by fine-needle aspiration cytology: a case report with review of the literature. *Diagn Cytopathol* 2001;25:162-4.
90. Hribar KP, Warner NE, Sherrod AE. Cytologic identification of reinke crystalloids in scrapings and imprints of fresh testicular tumors: a simple and rapid technique for intraoperative use. *Arch Pathol Lab Med* 2005;129:e65-6.
91. Jezek D, Knuth UA, Schulze W. Successful testicular sperm extraction (TESE) in spite of high serum follicle stimulating hormone and azoospermia: correlation between testicular morphology, TESE results, semen analysis and serum hormone values in 103 infertile men. *Hum Reprod* 1998;13:1230–1234.
92. Janko AB, Sandberg EC. Histochemical evidence for the protein nature of the Reinke crystalloid. *Obstet Gynecol* 1970;35:493-503.
93. Sternberg WH, Segaloff A, Gaskill CJ. Influence of chorionic gonadotropin on human ovarian hilus cells, Leydig-like cells. *J Clin Endocrinol Metab* 1953;13:139-53.
94. Lobo MV, Arenas MI, Alonso FJ, Gomez G, Bazán E, Paíno CL, Fernández E, Fraile B, Paniagua R, Moyano A, Caso E. Nestin, a neuroectodermal stem cell marker molecule, is expressed in Leydig cells of the human testis and in some specific cell types from human testicular tumours. *Cell Tissue Res* 2004;316:369-76.
95. Mokry J, Cizkova D, Filip S, Ehrmann J, Osterreicher J, Kolár Z, English D. Nestin expression by newly formed human blood vessels. *Stem Cells Dev* 2004;13:658-64.
96. Teranishi N, Naito Z, Ishiwata T, Tanaka N, Furukawa K, Seya T, Shinji S, Tajiri T. Identification of neovasculature using nestin in colorectal cancer. *Int J Oncol* 2007;30:593-603.
97. Ishiwata T, Matsuda Y, Naito Z. Nestin in gastrointestinal and other cancers: effects on cells and tumor angiogenesis. *World J Gastroenterol* 2011;28;17:409-18.
98. De Kretser DM. Crystals of reinke in the nuclei of human testicular interstitial cells. *Experientia* 1968;15;24:587-8.
99. Nagano T, Otsuki I. Reinvestigation of the fine structure of Reinke's crystal in the human testicular interstitial cell. *J Cell Biol* 1971;51:148-61.
100. Yamada E . 1965 . Some observations on the fine structure of the interstitial cell in the human testis as revealed by electron microscopy. *Gunma Symp . Endocrinol.* 2 :1
101. Sisson JK, Fahrenbach WH. Fine structure of steroidogenic cells of a primate cutaneous organ. *Am J Anat* 1967;121:337-67.

102. Paniagua R, Nistal M, Bravo MP. Leydig cell types in primary testicular disorders. *Hum Pathol* 1984;15:181-90.
103. Regadera J, Codesal J, Paniagua R, Gonzalez-Peramato P, Nistal M. Immunohistochemical and quantitative study of interstitial and intratubular Leydig cells in normal men, cryptorchidism, and Klinefelter's syndrome. *J Pathol* 1991;164:299-306.
104. Gotoh M, Miyake K, Mitsuya H. Leydig cell hyperplasia in cryptorchid patients: quantitative evaluation of Leydig cells in undescended and contralateral scrotal testes. *Urol Res* 1984;12:159-64.
105. Klepal W, Rentenberger C, Zheden V, Adam S, Gruber D. Structural peculiarities of the penis of *Semibalanus balanoides* (Linnaeus, 1767) and *Chthamalus stellatus* (Poli, 1791) (Crustacea:Cirripedia: Thoracica). *J Exper Mar Biol Ecol* 2010;392:228-233.
106. Zhang Y, Ge R, Hardy MP. Androgen-forming stem Leydig cells: identification, function and therapeutic potential. *Dis Markers* 2008;24:277–286.
107. Barsoum IB, Yao HH. Fetal Leydig cells: progenitor cell maintenance and differentiation. *J Androl* 2010;31:11–15.
108. Müller D, Davidoff MS, Bargheer O, Paust HJ, Pusch W, Koeva Y, Jezek D, Holstein AF, Middendorff R. The expression of neurotrophins and their receptors in the prenatal and adult human testis: evidence for functions in Leydig cells. *Histochem Cell Biol* 2006;126:199–211.
109. Davidoff MS, Middendorff R, Müller D, Holstein AF. The neuroendocrine Leydig cells and their stem cell progenitors, the pericytes. *Adv Anat Embryol Cell Biol* 2009;205:1-107.
110. Davidoff MS, Middendorff R, Enikolopov G, Riethmacher D, Holstein AF, Müller D. Progenitor cells of the testosterone-producing Leydig cells revealed. *J Cell Biol* 2004;167:935-44.
111. Griswold SL, Behringer RR. Fetal Leydig cell origin and development. *Sex Dev* 2009;3:1-15.
112. Svechnikov K, Landreh L, Weisser J, Izzo G, Colón E, Svechnikova I, Söder O. Origin, development and regulation of human Leydig cells. *Horm Res Paediatr* 2010;73:93-101.
113. Lipshultz LI, Caminos-Torres R, Greenspan CS, Snyder PJ. Testicular function after orchiopexy for unilaterally undescended testis. *N Engl J Med* 1976; 295:15-8.
114. Chen H, Ge RS, Zirkin BR. Leydig cells: from stem cells to aging. *Mol Cell Endocrinol* 2009;306:9–16

115. Holstein AF, Schulze W, Davidoff M. Understanding spermatogenesis is a prerequisite for treatment. *Reprod Biol Endocrinol* 2003;14:1:107.
116. Paraskevas M, Scully RE. Hilus cell tumor of the ovary. A clinicopathological analysis of 12 Reinke crystal-positive and nine crystal-negative cases. *Int J Gynecol Pathol* 1989;8:299-310.
117. Ohata M. Electron microscope study on the bat testicular interstitial cell with special reference to the cytoplasmic crystalloid. *Arch Histol Jpn* 1979;42:103-18.
118. Cool J, Capel B. Mixed signals: development of the testis. *Semin Reprod Med* 2009;27:5-13.
119. Rey RA, Musse M, Venara M, Chemes HE. Ontogeny of the androgen receptor expression in the fetal and postnatal testis: its relevance on Sertoli cell maturation and the onset of adult spermatogenesis. *Microsc Res Tech* 2009;72:787-95.
120. Exaire E, Paniagua R, Arreola F, Herrera J, Pérez A, Díaz S, Mondragón L, Gómez-Orta F, Villalpando S, Bermúdez JA. Testicular function in men with chronic renal failure and transplant recipients under bromocriptine therapy. *Arch Androl* 1982;9:183-7.
121. Söderström KO. Leydig cell hyperplasia. *Arch Androl* 1986;17:57-65.
122. Toppari J, Virtanen H, Skakkebaek NE, Main KM. Environmental effects on hormonal regulation of testicular descent. *J Steroid Biochem Mol Biol* 2006;102:184-6.
123. Soomro S, Mughal SA. Perineal ectopic testis - a rare encounter in paediatric surgical practice. *J Coll Physicians Surg Pak* 2008;18:386-7.
124. Malm J-O, O'Keefe MA. Deceptive "lattice spacings" in high-resolution micrographs of metal nanoparticles. *Ultramicroscopy* 1997;68:13-23.
125. Tsen S-CY, Crozier PA, Liu J. Lattice measurement and alloy compositions in metal and bimetallic nanoparticles. *Ultramicroscopy* 2003;98:63-72.
126. Michalczyk K, Ziman M. Nestin structure and predicted function in cellular cytoskeletal organisation. *Histol Histopathol* 2005;20:665-71.
127. Guérette D, Khan PA, Savard PE, Vincent M. Molecular evolution of type VI intermediate filament proteins. *BMC Evol Biol* 2007;13:7:164.
128. Steinert PM, Chou YH, Prahlad V, Parry DA, Marekov LN, Wu KC, Jang SI, Goldman RD. A high molecular weight intermediate filament-associated protein in BHK-21 cells is nestin, a type VI intermediate filament protein. Limited co-assembly in vitro to form heteropolymers with type III vimentin and type IV alpha-internexin. *J Biol Chem* 1999;274:9881-90.

11. ŽIVOTOPIS

Rođena sam 22.listopada 1981. godine u Puli gdje sam završila osnovnu i srednju školu (Prirodoslovno-matematičku gimnaziju). Studij biologije na Prirodoslovno-matematičkom fakultetu u Zagrebu upisala sam 2000. godine. Diplomirala sam 2007. godine diplomskim radom pod naslovom: „Stereološka analiza kriptorhičnih testisa u mladim muškaraca“. Od 2007. godine zaposlena sam na Zavodu za histologiju i embriologiju Medicinskog fakulteta Sveučilišta u Zagrebu kao znanstveni novak-asistent, gdje sudjelujem na projektu prof.dr.sc.Davora Ježeka „Muški i ženski spolni sustav: razvoj, normalna histofiziologija i neplodnost“ dodijeljenog od Ministarstva znanosti, obrazovanja i športa Republike Hrvatske. Područje mog istraživanja je andrologija. Autorica i ko-autorica sam 4 znanstvena rada, 4 poglavlja u knjizi te 10 kongresnih sažetaka. U više navrata znanstveno sam se usavršavala u inozemnim institucijama (Hamburg, Beč, Prag). Sudjelujem u nastavi iz predmeta „Histologija i embriologija“ za studente dodiplomske nastave Medicinskog fakulteta Sveučilišta u Zagrebu na hrvatskom i engleskom jeziku, te na izbornom predmetu „Trudnoća – zašto je nazivamo drugim stanjem?“. Redovna sam članica Hrvatskog mikroskopijskog društva i Mense.