

Disfagija u bolestima glave i vrata

Kereković, Elvira

Master's thesis / Diplomski rad

2015

Degree Grantor / Ustanova koja je dodijelila akademski / stručni stupanj: **University of Zagreb, School of Medicine / Sveučilište u Zagrebu, Medicinski fakultet**

Permanent link / Trajna poveznica: <https://um.nsk.hr/um:nbn:hr:105:543932>

Rights / Prava: [In copyright](#)/[Zaštićeno autorskim pravom.](#)

Download date / Datum preuzimanja: **2024-08-11**



Repository / Repozitorij:

[Dr Med - University of Zagreb School of Medicine Digital Repository](#)



SVEUČILIŠTE U ZAGREBU
MEDICINSKI FAKULTET

Elvira Kereković

Disfagija u bolestima glave i vrata

DIPLOMSKI RAD



Zagreb, 2015.

Ovaj je diplomski rad izrađen u Kliničkom bolničkom centru Zagreb na Klinici za bolesti uha, nosa i grla i kirurgiju glave i vrata, Odjel za tumore glave i vrata, pod vodstvom docenta dr.sc. Marija Bilića i predan je na ocjenu u akademskoj godini 2014./2015.

SADRŽAJ:

SAŽETAK.....	i
SUMMARY	ii
1. UVOD.....	1
2. EPIDEMIOLOGIJA DISFAGIJE	2
3. KLASIFIKACIJA DISFAGIJE.....	2
4. MEHANIZAM GUTANJA.....	3
4. 1. ANATOMIJA	3
4. 2. CENTRALNI I PERIFERNI ŽIVČANI SUSTAV	5
4. 3. FIZIOLOGIJA.....	6
4.3.1. Oralna faza	6
4.3.2. Faringealna faza	6
4.3.3. Ezofagealna faza	8
5. UZROCI DISFAGIJE	9
6. KLINIČKA SLIKA DISFAGIJE	10
7. STRUKTURNE PROMJENE KAO UZROCI DISFAGIJE	12
7.1. STANJE NAKON LIJEČENJA TUMORA GLAVE I VRATA.....	12
7.1.1. Disfagija nastala zbog kirurškog liječenja tumora glave i vrata.....	12
7.1.2. Disfagija nastala zbog radioterapije.....	14
7.1.3. Disfagija nastala zbog kemoterapije.....	14
7.1.4. Komplikacije disfagije.....	14
7.1.5. Rehabilitacija gutanja.....	15
7.2. ZENKEROV DIVERTIKUL.....	15
7.2.1. Epidemiologija i etiologija Zenkerovog divertikula.....	15
7.2.2. Klinička slika i dijagnostika Zenkerovog divertikula.....	16
7.2.3. Liječenje Zenkerovog divertikula.....	16

8. DIJAGNOSTIKA	17
8.1. ANAMNEZA	17
8.2. KLINIČKI PREGLED	17
8.3. DIFERENCIJALNA DIJAGNOZA	18
8.3.1. Orofaringealna disfagija.....	18
8.3.2. Ezofagealna disfagija.....	19
8.3.3. Neuromuskularni poremećaji	19
8.3.4. Mehanička opstrukcija	19
8.4. VIDEOFLUOROSKOPIJA AKTA GUTANJA	20
8.5. FIBERENDOSKOPIJA ŽDRIJELA I GRKLJANA.....	21
8.6. MANOMETRIJA.....	21
8.7. SCINTIGRAFIJA	21
9. LIJEČENJE DISFAGIJE.....	22
9.1. LIJEČENJE OROFARINGEALNE DISFAGIJE	22
9.1.1. Posturalne strategije	22
9.1.2. Manevri gutanja	22
9.1.3. Promjene veličine i konzistencije bolusa.....	23
9.1.4. Temperaturna i osjetilna stimulacija	23
9.1.5. Vježbe za opseg kretnji.....	24
9.2. LIJEČENJE EZOFAGEALNE DISFAGIJE.....	24
10. ZAKLJUČAK	25
11. ZAHVALA	26
12. LITERATURA	27
13. ŽIVOTOPIS.....	29

SAŽETAK

Disfagija u bolestima glave i vrata

Elvira Kereković

Pojam disfagija odnosi se na osjećaj da postoji zapreka pri prolasku hrane ili tekućine od usta do želuca. Takva poteškoća može biti znak i simptom mnogih bolesti, ali je disfagija češće samostalno stanje koje može biti primarna dijagnoza. Poteškoće pri gutanju često su posljedica poremećaja u jednjaku. U otorinolaringologiji je disfagija podijeljena, ovisno o lokalizaciji, na orofaringealnu i ezofagealnu. Uzroci orofaringealne disfagije mogu biti neuromuskularni poremećaji, kao što su moždani udar ili miastenija gravis, i opstruktivne lezije, npr. razne neoplazme ili upalni procesi. Ezofagealnu disfagiju uzrokuju poremećaji motiliteta jednjaka ili stanja koja opstruiraju protok bolusa hrane kroz jednjak do želuca. Smetnja pri potiskivanju hrane ili tekućine prema dolje je glavni simptom, ali disfagija se može prikazati kao kašljanje, gušenje, pročišćivanje grla, nazalni govor ili regurgitacija neprobavljene hrane. Anamneza i fizikalni pregled su uvijek prvi korak u dijagnosticiranju disfagije. Za otkrivanje uzroka problema gutanja postoji nekoliko dijagnostičkih pretraga: videofluoroskopija akta gutanja, fiberendoskopija ždrijela i grkljana, manometrija jednjaka i scintigrafija tehnecijem. Liječenje disfagije ovisi o uzroku, vrsti i težini kliničke slike. Za orofaringealnu disfagiju najčešće se koriste metode rehabilitacije gutanja, a za liječenje uzroka ezofagealne disfagije pristupa se kirurškim postupcima.

KLJUČNE RIJEČI: disfagija, videofluoroskopija, rehabilitacija gutanja

SUMMARY

Dysphagia in the head and neck diseases

Elvira Kereković

The term dysphagia refers to the feeling of difficult passing of food or liquid from the mouth to the stomach. Such a difficulty can be a sign and a symptom of many diseases but more often dysphagia is a condition by itself and the term is used as a primary diagnose. Difficulty in swallowing is often caused by esophageal disorders. In the ear, nose and throat area, dysphagia is divided into two smaller anatomic regions, the oropharyngeal and the esophageal region. Oropharyngeal dysphagia can be caused by neuromuscular disorders, such as stroke or myasthenia gravis, and by obstructive lesions such as various neoplasms or an inflammatory process. Esophageal dysphagia is caused by disordered peristaltic motility or conditions that obstruct the flow of a food bolus through the esophagus into the stomach. Difficulty in getting food or liquid to go down is the main symptom, but dysphagia can also be manifested in the form of coughing, choking, throat clearing, nasal speech or regurgitation of undigested food. Medical history and physical examination are the first step in diagnosing dysphagia. In order to determine the cause of the swallowing problem several tests are commonly carried out, such as barium x-ray, fiberoptic endoscopic swallowing evaluation, esophageal manometry and scintigraphy. The treatment depends on the cause, type and severity of a patient's problems. Swallowing rehabilitation methods are mostly used in the treatment of oropharyngeal dysphagia, and surgical procedures are applied in the treatment of esophageal swallowing problems.

KEYWORDS: dysphagia, videofluoroscopy, rehabilitation of swallowing

1. UVOD

Gutanje ili degluticija je složena neuromuskularna radnja, u kojoj sudjeluju mišići gornjeg probavnog sustava i dišnog puta, s ciljem da se zalogaj (bolus) transportira iz usne šupljine u želudac. Akt je gutanja podijeljen u tri faze, od kojih je prva, oralna faza, pod nadzorom volje, a druge su dvije, faringealna i ezofagealna faza, rezultat refleksne kontrole. U aktu gutanja sudjeluju usna šupljina, ždrijelo, grkljan i jednjak, stoga bilo koji poremećaj vezan uz te strukture može uzrokovati otežano gutanje, što se naziva disfagija. Osim bolesti mišića i strukturnih promjena u tom području, bolesti središnjeg i perifernog živčanog sustava mogu biti uzrok poremećaja gutanja budući da mozak, produžena moždina te kranijalni živci kontroliraju i sudjeluju u aktu gutanja.

Riječ disfagija potječe iz grčkoga jezika; *δυσ* znači teško ili loše, a *φαγεῖν* znači jesti, pa bi to u slobodnom prijevodu označavalo teško jedenje, odnosno otežano gutanje. Disfagija je poremećaj gutanja koji se odnosi na poteškoće pri započinjanju gutanja (najčešće se radi o orofaringealnoj disfagiji) ili je to osjećaj koji izazivaju zaostala hrana i/ili tekućine u prolazu od usne šupljine do želuca (najčešće se radi o ezofagealnoj disfagiji). Stoga disfagija i daje subjektivni dojam da postoji zapreka pri normalnom prolazu progutane hrane i/ili tekućine (Guyton & Hall 2004, World Gastroenterology Organisation 2007, Bilić 2015).

Simptomi i znaci disfagije mogu se podijeliti ovisno o vrsti disfagije, iako se često preklapaju. Orofaringealna disfagija je otežani prolazak bolusa iz orofarinksa u jednjak, koji nastaje zbog poremećene funkcije proksimalno od jednjaka, a ezofagealna disfagija je otežani prolazak bolusa kroz jednjak koji je najčešće posljedica poremećaja motiliteta ili mehaničke opstrukcije jednjaka. Neki od znakova i simptoma disfagije su: nemogućnost zadržavanja bolusa u usnoj šupljini, nazalna regurgitacija, promjene glasa, kašalj i gušenje, pojačano slinjenje, recidivirajuće upale pluća, osjećaj zaostale hrane iza prsne kosti, oralna regurgitacija te gubitak tjelesne težine.

Klinička dijagnoza disfagije postavlja se nakon adekvatne anamneze, pregleda otorinolaringologa u suradnji s gastroenterologom i neurologom. Kao pretrage se koriste RTG-pasaža jednjaka, videofluoroskopija akta gutanja, koja je zlatni standard za otkrivanje disfagije, fiberendoskopija ždrijela i grkljana te manometrija i scintigrafija.

Liječenje disfagije prvenstveno ovisi o etiologiji, a cilj liječenja je poboljšanje transporta bolusa, zaštita dišnih putova i, u konačnici, poboljšanje kvalitete života. To se postiže odabirom adekvatne hrane, rehabilitacijom gutanja, medikamentoznom terapijom i kirurškim postupcima (Bilić 2015, World Gastroenterology Organisation 2007).

2. EPIDEMIOLOGIJA DISFAGIJE

Poremećaji gutanja mogu se javiti u bilo kojoj dobi, iako se češće javljaju u starijoj životnoj dobi, kada se, zbog procesa starenja, mijenja fiziologija gutanja, što dovodi do toga da disfagične tegobe osjeća 12 - 25 % osoba starijih od 50 godina (Bilić 2015). U SAD-u se disfagija javlja u 300.000-600.000 osoba godišnje i procjenjuje se da zahvaća 15% starije populacije (Sura et al. 2012). Veća incidencija disfagije javlja se kod ljudi koji su imali moždani udar te iznosi 23 - 50% (Singh & Hamdy 2006).

3. KLASIFIKACIJA DISFAGIJE

Disfagija se može klasificirati u pet stupnjeva, kako je prikazano u Tablici 1.

Tablica 1. Podjela disfagije po stadijima. Prema:

<http://www.oncoline.nl/uploaded/docs/Handboek%20voeding%20%28Engels%29/Dysphagia%20score.pdf>

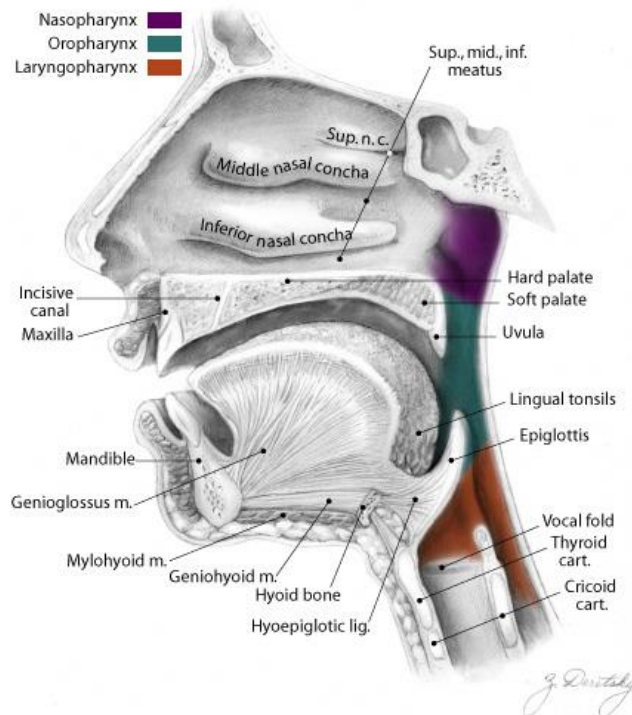
STADIJ DISFAGIJE	OPIS
0	Nema disfagije - mogućnost normalne prehrane
1	Sužen prolaz - mogućnost prehrane samo nekim vrstama krute hrane
2	Slab prolaz - mogućnost prehrane polukrutom hranom
3	Jako slab prolaz - mogućnost gutanja samo tekućine
4	Nema prolaza - nemogućnost gutanja

4. MEHANIZAM GUTANJA

4. 1. ANATOMIJA

Degluticija podrazumijeva prolazak tekućine ili čvrste hrane kroz usnu šupljinu, ždrijelo i jednjak do želuca. Bolus treba proći putem koji ima oblik obrnutoga slova L, dok, istovremeno ne smije doći u nazofaringealni prostor ni dišni put. U tom procesu vrlo važnu ulogu ima i grkljan, čije strukture moraju spriječiti aspiraciju hrane prilikom gutanja (Baredes & Moiser 2011).

Usna šupljina je nepravilna oblika i početni je dio probavnoga sustava. Dijelimo je na predvorje (vestibulum oris) i usnu šupljinu u užem smislu riječi (cavum oris proprium). Sprijeda je omeđena usnama, straga zubnim mesom, prekrivenim alveolarnim nastavcima gornje i donje čeljusti i zubima. Bočno se nalaze obrazi, tj. m. buccinator, a gore tvrdo i meko nepce. U usnu šupljinu se otvaraju kanali submandibularne žlijezde slinovnice, sublingualne žlijezde slinovnice i parotidne žlijezde. Najveći dio usne šupljine pripada mišićnom organu, jeziku (lingua), koji je podijeljen u tri dijela: trup (corpus linguae), korijen (radix linguae) i vršak jezika (apex linguae). Na površini jezika nalaze se okusni pupoljci (papillae circumvallatae, foliatae et fungiformes). Razlikujemo vanjsku muskulaturu jezika (m. genioglossus, m. styloglossus, m. hyoglossus, m. palatoglossus), koja polazi sa skeleta lubanje, i unutarnju muskulaturu jezika (m. longitudinalis superior et inferior, m. transversus linguae, m. verticalis linguae), koja polazi iz samoga jezika. Svi mišići završavaju finim tetivama na aponeurozi jezika i na pregradi jezika. Jezik motorno inervira n. hypoglossus, senzibilno n. lingualis, a senzorički su živci n. glossopharyngeus i n. lingualis (Fanghänel et al. 2009; Bumber et al. 2004).



Slika 1. Anatomska podijela ždrijela i okolne strukture. Preuzeto iz:

<http://www.surgicalnotes.co.uk/node/343>

Ždrijelo je mišićnomembranozna cijev koja se uzdužno proteže od baze lubanje do 6. vratnog kralješka, gdje prelazi u jednjak. Njegova dužina iznosi oko 12 - 15 cm. Dijeli se na tri dijela: epifarinks, mezofarinks i hipofarinks. Epifarinks ili nazofarinks se proteže od baze lubanje i nastavlja prema mezofarinksu, a granica je zamišljena linija koja prolazi mekim nepcem, koje se odigne i nasloni na stražnju stijenku ždrijela pri gutanju. Krov nazofarinksa čini dno sfenoidalnog sinusa, naprijed preko hoana komunicira s nosom, a na lateralnim stijenkama ždrijela u produžetku donje nosne školjke nalaze se ždrijelni otvori Eustachijevih cijevi i tubarne tonzile. Posterosuperiorno je smještena tzv. faringealna tonzila ili adeonidne vegetacije. Epifarinks je većim dijelom prekriven respiratornim cilindričnim epitelom. Mezofarinks ili orofarinks se proteže od mekog nepca do epiglotisa. Sprijeda je preko isthmusa faucium u kontaktu s korijenom jezika i tako komunicira s usnom šupljinom. Lateralno se nalaze nepčani lukovi, u kojima su smještene nepčane tonzile, a stražnju stijenku čine mišići konstriktori ždrijela te trupovi drugog i trećeg vratnog kralješka, prekriveni prevertebralnom fascijom. Hipofarinks se nastavlja na orofarinks, gdje je gornja granica hipofarinksa zamišljena linija koja prolazi kroz epiglotis. Donju granicu čini krikoidna hrskavica, iza koje hipofarinks prelazi u jednjak. Hipofarinks sprijeda graniči s grkljanom, od kojega ga dijele ariepiglotski nabori. Lateralno od njih, tj. između štitne hrskavice i nabora, s obje strane nalaze se piriformni sinusi. Mišiće ždrijela možemo podijeliti na stezače ždrijela (m. constrictor pharyngis superior,

medius et inferior), koji suzuju lumen ždrijela, i na podizače ždrijela (m. stylopharyngeus, m. palatopharyngeus, m. salpingopharyngeus), koji podižu ždrijelo i grkljan, pri čemu se ždrijelo skraćuje. N. glossopharyngeus i n. vagus inerviraju mišiće ždrijela (Fanghänel et al. 2009, Bumber et al. 2004).

Zadnji je dio, važan za mehanizam gutanja, jednjak koji povezuje ždrijelo sa želucem. Jednjak je polupomična mišićna cijev, u odraslih osoba dugačka oko 20 - 26 cm. Započinje ispod hipofarinksa, na razini donje granice krikoidne hrskavice i 6. vratnog kralješka, a završava u kardiji želuca, koja je smještena u visini 11. prsnoga kralješka. Stijenka jednjaka ima sposobnost širenja i kontrakcije. Od unutrašnjosti prema van stijenka je građena od sluznice (tunica mucosa), podsluznice (tunica submucosa), mišićnog sloja (tunica muscularis) i rahlog veziva (tunica adventitia). Tunicu muscularis čine dva sloja: vanjski uzdužni sloj i unutarnji kružni sloj. Karakteristika mišićnoga sloja jednjaka je ta da su u gornjoj trećini mišići poprečnoprugasti, u srednjoj poprečnoprugasti i glatki, a u donjoj samo glatki. Jednjak ima tri fiziološka suženja: u području gornjega ušća suženje potječe od krikofaringealnoga mišića, srednje suženje nastaje na mjestu križanja s lukom aorte i lijevim glavnim bronhom, a donje suženje nastaje na mjestu prolaska kroz ezofagealni hiatus ošita, malo iznad kardije. Prvo, kranijalno suženje je faringoezofagealni spoj kojega čini gornji ezofagealni sfinkter, a sastoji se od m. cricopharygeusa i gornja 3 - 4 cm mišićne stijenke jednjaka. M. cricopharyngeus su, zapravo, vlakna donjeg konstriktora ždrijela i u mirovanju kontrakcijama drže ušće slabije ili čvršće zatvorenim. Jednjak završava donjim ezofagealnim sfinkterom koji je trajno tonički kontrahiran. Somatska inervacija jednjaka dolazi preko ogranaka n. glossopharyngeusa i n. vagusa, koji imaju i vegetativna vlakna. Simpatička vlakna koja blokiraju peristaltiku dolaze iz truncusa sympathicus. U jednjaku se još nalaze dva vegetativna plexusa: plexus submucosus (Meissner) i plexus myentericus (Auerbach) (Fanghänel et al. 2009, Bumber et al. 2004).

4. 2. CENTRALNI I PERIFERNI ŽIVČANI SUSTAV

Živčani sustav nadzire kompleksnu radnju gutanja u kojoj sudjeluju komponente centralnoga i perifernoga živčanog sustava. Kontrola mehanizma gutanja odvija se na više razina: na razini moždane kore (motorna i senzorna područja), bazalnih ganglija, talamusa te produžene moždine. U produženoj moždini smješten je medularni centar gutanja kojega čine dvije jezgre: nucleus tractus solitari i nucleus ambiguus. Nadalje, u aktu gutanja sudjeluju i dijelovi perifernoga živčanog sustava: osjetne i motorne grane kranijalnih živaca i tri cervikalna. Perifernu inervaciju usne šupljine, ždrijela, grkljana i jednjaka čine osjetne grane n. trigeminusa, n. glossopharyngeusa i n. vagusa, motorne grane n. trigeminusa, n. facialisa, n.

glossopharyngeusa, n. vagusa te n. hypoglossusa i tri cervikalna živca (C1-C3) (Baredes & Moiser 2011).

4. 3. FIZIOLOGIJA

Akt se gutanja ili degluticija može podijeliti u tri faze. Počinje oralnom fazom koja je pod utjecajem naše volje, a na nju se nastavljaju faringealna i ezofagealna faza koje su refleksno uvjetovane i na koje ne utječemo voljom (Fanghänel et al. 2009).

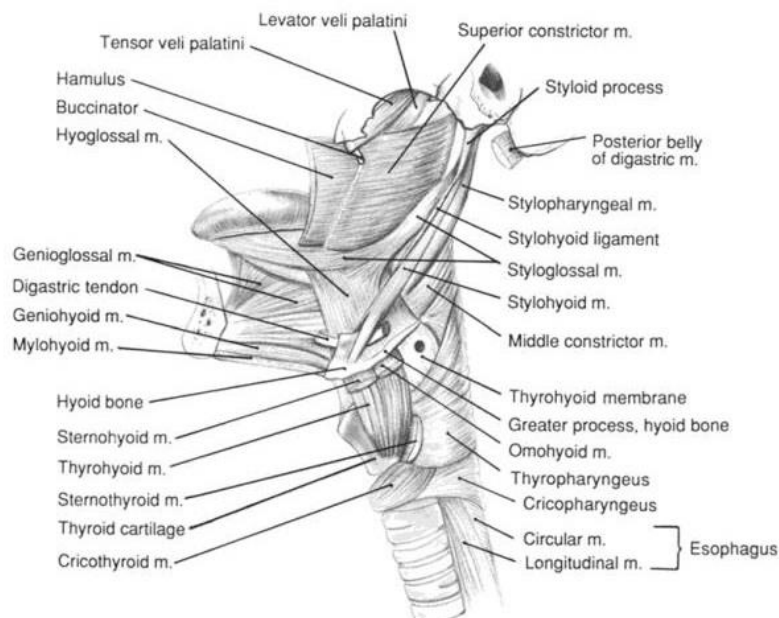
4.3.1. Oralna faza

Oralna se faza može podijeliti na dva dijela: pripremnu fazu i propulzivnu fazu, iako neki autori (Soly Baredes i Kristine Moiser) izdvajaju pripremnu fazu kao zasebnu prvu fazu u aktu gutanja od, sveukupno tada, četiri faze. Oralna faza započinje uzimanjem hrane i stavljanjem u usnu šupljinu u kojoj se žvakanjem formira bolus. Žvakanje zahtjeva mljevenje i usitnjavanje krute mase uz pomoć zubala i istovremeno miješenje te mase sa slinom. Obje radnje obavljaju facijalni mišići (m. orbicularis oris, m. buccinator), žvačni mišići (m. masseter, m. temporalis, m. pterygoideus medialis i lateralis), vanjski jezični mišići (m. genioglossus, m. hyoglossus, m. styloglossus) te unutarnji mišići jezika (mm. longitudinales superior i inferior, m. transversus linguae, m. verticalis linguae) (Baredes & Moiser 2011). Nakon pripremanja bolusa, on se mora prenijeti duž nepca prema ždrijelu. To se događa pritiskom jezika prema gore i natrag prema nepcu. M. genioglossus pokreće jezik prema naprijed i povlači ga prema dnu usne šupljine, m. hypoglossus povlači jezik prema natrag, a m. styloglossus povlači jezik prema natrag i gore (Fritsch & Kühnel 2006).

4.3.2. Faringealna faza

Faringealna ili orofaringealna faza gutanja započinje dolaskom bolusa u stražnji dio usne šupljine i u ždrijelo te podražajem epitelnih područja s receptorima za gutanje koja okružuju ždrijelni otvor, pogotovo nepčane lukove. Zatim impulsi preko živčanih vlakana odlaze u moždano deblo i pokreću niz automatskih kontrakcija ždrijelnih mišića (Guyton & Hall 2004). Meko se nepce podiže i retrahira pomoću mm. tensor i levator veli palatini prema Passavantovom naboru, kojeg tvori m. constrictor pharyngis superior, što uzrokuje zatvaranje nazofarinksa i sprječava dolazak hrane u nosnu šupljinu. Povratak hrane u usnu šupljinu onemogućuje sustav sfinktera u području isthmus faucium (m. palatoglossus) i pomicanje jezika prema straga (m. styloglossus, m. stylohyoideus, venter posterior m. digastrici) (Fanghänel et al. 2009). Nadalje, dolazi do adukcije glasnica kontrakcijom unutarnjih

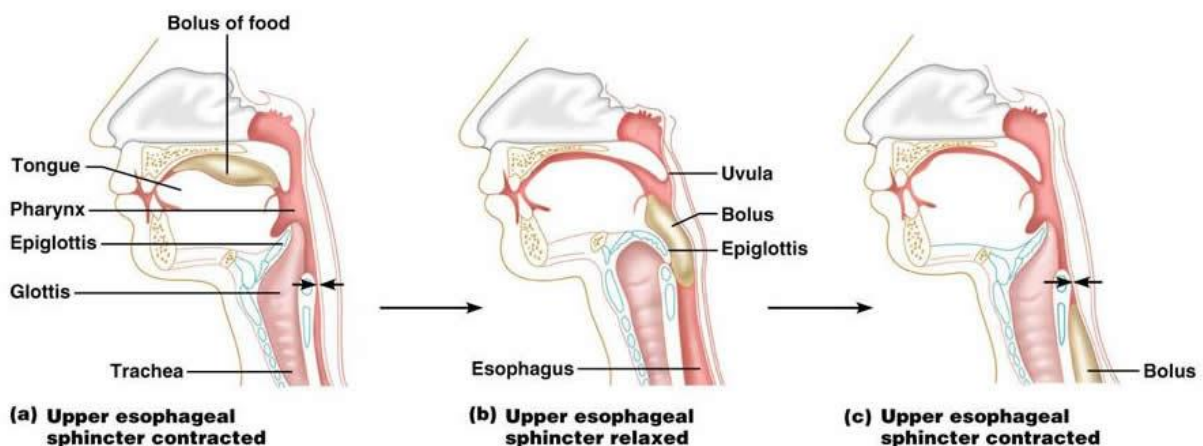
laringealnih mišića, prvenstveno m. thyroarytenoideus internus te m. cricoarytenoidus lateralis. Time se zatvara glotis na razini pravih glasnica. Također dolazi do povlačenja grkljana i jezične kosti prema gore i naprijed pomoću suprahioidne muskulature, što je vrlo važno jer tada dolazi do savijanja epiglotisa prema natrag, preko otvora grkljana, čime se dodatno zatvara ulaz u grkljan te smanjuje mogućnost aspiracije hrane. Povratak larinksa i hioidne kosti u prvobitni položaj nastupa nakon prolaska bolusa uz pomoć kontrakcije srednjega i donjega konstriktora ždrijela. Bolus se spušta ždrijelom kontrakcijama gornjega konstriktora ždrijela uz pomoć levatora ždrijela (m. stylopharyngeus, m. palatopharyngeus, m. salpingopharyngeus), koji svi zajedno dilatiraju i podižu ždrijelo. U donjem dijelu ždrijela nastavlja se peristaltički val kontrakcijom srednjega i donjega konstriktora ždrijela. Osim što je važna za sprječavanje dolaska hrane u donje dišne putove, elevacija grkljana i jezične kosti pomaže u pasivnom otvaranju gornjega ezofagealnog sfinktera. Naime, podizanjem grkljana ujedno se podiže i jednjak te se njegov otvor rasteže. Kako bi se osigurao pravilan transport bolusa i preveniralo dospjeće bolusa u dišne putove, gutanje i disanje moraju biti dobro koordinirani. Stoga se gutanje najčešće događa pri ekspiraciji koja se zbog toga i produžuje. Ako se gutanje dogodi pri inspiraciji onda se inspiracija zbog toga akta skraćuje (Baredes & Moiser 2011). Cijela faringealna faza gutanja obično traje do 6 sekundi, pa prekida disanje samo za djelić normalnoga dišnog ciklusa. Za to vrijeme centar za gutanje specifično inhibira dišni centar u produljenoj moždini i, zaustavljajući disanje bez obzira u kojoj je ono fazi, omogućuje sam čin disanja (Guyton & Hall 2004).



Slika 2. Mišići koji sudjeluju u aktu gutanja. Preuzeto iz: Jones 2003

4.3.3. Ezofagealna faza

Ezofagealna faza gutanja započinje prolaskom bolusa kroz gornji ezofagealni sfinkter. Mali dio vlakana (oko 7 mm) donjega konstriktora ždrijela i gornji dio mišićne stijenke jednjaka tvore m. cricopharyngeus koji je pričvršćen na krikoidnu hrskavicu (Baredes & Moiser 2011). Između gutanja je taj sfinkter jako stegnut, što sprječava ulaženje zraka u jednjak za vrijeme disanja. Tijekom gutanja, prilikom podizanja i pomicanja larinksa te krikoidne hrskavice prema naprijed, sfinkter se opusti, proširi se lumen tako da hrana lako prolazi iz stražnjega ždrijela u gornji dio jednjaka. Jednjak služi za prijenos bolusa do želuca, što se postiže peristaltikom. U ovome području razlikujemo dvije vrste peristaltičkih pokreta koji se šire rostralno prema kaudalno. Primarna je peristaltika nastavak peristaltičkog vala koji započinje u jednjaku, a sekundarna peristaltika nastaje zbog rastezanja jednjaka zaostalom hranom, a traje sve dok se hrana ne otpremi u želudac. Ti sekundarni peristaltički valovi dijelom su izazvani mijenteričkim živčanim spletom, a dijelom su to refleksi koji počinju u ždrijelu te se vagusnim aferentnim vlaknima prenose do produžene moždine, a zatim se glosofaringealnim i vagusnim eferentnim vlaknima vraćaju natrag u jednjak (Guyton & Hall 2004). Na donjem kraju jednjaka nalaze se kružno položeni mišići koji djeluju kao donji ezofagealni sfinkter. Taj je sfinkter normalno tonički kontrahiran jer u terminalnom dijelu jednjaka vlada veći intraluminalni tlak nego u želucu (oko 4kPa). Ispred peristaltičkoga vala nastaje „receptivna relaksacija ezofagealnog sfinktera“ koja omogućuje prolazak bolusa do želuca. Cijela ezofagealna faza gutanja traje 8 - 10 sekundi (Guyton & Hall 2004).



Slika 3. Prikaz kretanja bolusa tijekom gutanja. Preuzeto iz: <http://imgarcade.net/1/pharynx-and-esophagus/>

5. UZROCI DISFAGIJE

Bolesti koje mogu uzrokovati otežano gutanje mogu se podijeliti u četiri skupine: bolesti središnjega živčanog sustava, bolesti perifernoga živčanog sustava, bolesti mišića te novonastale strukturne promjene. Najčešće bolesti središnjega živčanog sustava koje se javljaju kao uzrok disfagije su: moždani udar, Parkinsonova bolest, multipla skleroza, amiotrofična lateralna skleroza, tumori i ozljede glave. Nadalje, neke bolesti perifernoga živčanog sustava također dovode do otežanoga gutanja, npr. bulbarni poliomijelitis, periferne neuropatije (difterija, botulizam, bjesnoća, dijabetes) (Bilić 2015). Neurološke bolesti najčešće zahvaćaju starije osobe i klinički se očituju kao orofaringealna disfagija. Disfagija nastala nakon preboljeloga cerebrovaskularnog infarkta može se naći čak u 23 - 50% slučajeva (Singh & Hamdy 2006). Treću skupinu bolesti koje za posljedicu mogu imati otežano gutanje čine bolesti mišića: mišićna distrofija, primarni miozitis, metabolička miopatija, dermatomiozitis, amiloidoza, miastenija gravis, ahalazija i difuzni spazmi jednjaka. Posljednju etiološku skupinu čine strukturne promjene nastale kao posljedica određenih stanja i bolesti. Promjene se mogu razdijeliti u dvije podskupine, ovisno o tome koji dio aerodigestivnoga sustava zahvaćaju. Strukturne promjene koje zahvaćaju gornji dio aerodigestivnoga sustava, tj. strukture proksimalno od jednjaka, dovode do nastanka orofaringealne disfagije. Te promjene mogu nastati nakon kirurških zahvata u spomenutom području, nakon kirurških zahvata na vratu, zbog ozljeda nastalih nakon zračenja, zbog tumora, kongenitalnih anomalija, postkorizivnih ozljeda, trauma te još nekih bolesti (Zenkerov divertikul, struma, cervikalna osteofitoza). Ezofagealna disfagija nastaje zbog strukturnih promjena koje zahvaćaju jednjak, a mogu se podijeliti na unutarnje i vanjske. Unutarnje promjene jednjaka sužuju lumen jednjaka zbog upale, fibroze ili neoplazme. Neke od unutarnjih strukturnih promjena su: peptičke strikture, ezofagealni ožiljak (postkorozivni), ezofagealni divertikul, benigni tumori, strana tijela, karcinom jednjaka, infektivni ezofagitis. Za razliku od unutarnjih promjena, mehaničku opstrukciju jednjaka mogu izazvati i poremećaji koji izvana kompromitiraju jednjak, npr. tumori prsnog koša, najčešće pluća, osteoartritis kralježnice te vaskularne strukture kao što su prošireni lijevi atrij, aneurizma aorte, aberentna a. supklavija (Bilić 2015, Beers et al. 2010).

6. KLINIČKA SLIKA DISFAGIJE

Ovisno o lokalizaciji poremećaja, disfagija se dijeli na orofaringealnu i ezofagealnu. Prema tome mogu nastati i dvije kliničke slike sa simptomima i znakovima karakterističnima za orofaringealnu, odnosno ezofagealnu disfagiju. Naravno, simptomi i znakovi tih dvaju kliničkih entiteta često se preklapaju.

Orofaringealna disfagija označava otežan prolazak sadržaja iz orofarinksa u jednjak te se može nazvati i „visoka“ disfagija. Pacijenti imaju poteškoće pri započinjanju gutanja te nerijetko lociraju cervikalno područje kao mjesto poremećaja. Česti simptomi i znakovi su: nemogućnost zadržavanja (anteriorno i posteriorno) bolusa u usnoj šupljini, otežan transfer bolusa prema bazi jezika, nazalna regurgitacija, kašalj, gušenje, pojačano slinjenje, promjene glasa, gubitak tjelesne težine te recidivirajuće upale pluća (Bilić 2015).

Ezofagealna disfagija se još naziva i „niska“ disfagija budući da se bolesnici žale na otežan prolazak hrane u donjemu dijelu jednjaka. Bolesnici često ispravno prepoznaju točno mjesto poremećaja. Simptomi i znakovi koji prate nisku disfagiju mogu biti: osjećaj zaostale hrane iza prsne kosti, oralna regurgitacija, pojačano slinjenje, promjene navika u hranjenju, gubitak tjelesne težine i recidivirajuće upale pluća.

Kod poremećaja motiliteta otežano je gutanje krute i tekuće hrane; kod mehaničke opstrukcije otežano je samo gutanje krute hrane. Moguća je opstrukcija jednjaka stenozom do promjera jednjaka < 15 mm. Ako je disfagija progresivna, mogući uzroci su peptičke strikture ili karcinom jednjaka. Za karcinom jednjaka karakterično je da se prva disfagija javlja pri naglom uzimanju hranje, a kasnije može napredovati vrlo brzo tijekom nekoliko mjeseci ili tjedana, te da se javlja kod starijih muškaraca, a pogotovo kod onih koji u anamnezi imaju gubitak tjelesne težine. U bolesnika s peptičkom strikturom disfagiji prethodi duga anamneza gastroezofagealne refluksne bolesti. U Tablici 2 navedeni su simptomi i mogući uzroci disfagije.

Tablica 2. Simptomi i mogući uzroci disfagije. Prema: Spieker 2000

<i>STANJE</i>	<i>MOGUĆA DIJAGNOZA</i>
<i>Progresivna disfagija</i>	Neuromuskularna disfagija
<i>Iznenadna disfagija</i>	Opstruktivna disfagija, ezofagitis
<i>Nemogućnost započinjanja gutanja</i>	Orofaringealna disfagija
<i>Hrana se „lijepi“ nakon gutanja</i>	Ezofagealna disfagija
<i>Kašalj:</i>	
<i>rano pri gutanju</i>	Neuromuskularna disfagija
<i>kasno pri gutanju</i>	Opstruktivna disfagija
<i>Gubitak tjeleste težine:</i>	
<i>starija životna dob</i>	Karcinom
<i>s regurgitacijom</i>	Ahalazija
<i>Progresivni simptomi:</i>	
<i>Žgaravica</i>	Peptička striktura, skleroderma
<i>Povremeni simptomi</i>	Prstenovi i opne jednjaka, difuzni ezofagealni spazmi,
<i>Bol uz disfagiju</i>	Ezofagitis
<i>Bol se pogoršava uz:</i>	
<i>samo krutu hranu</i>	Opstruktivna disfagija
<i>krutu hranu i tekućine</i>	Neuromuskularna disfagija
<i>Regurgitacija stare hrane</i>	Zenkerov divertikul
<i>Slabost uz disfagiju</i>	Cerebrovaskularni inzult, mišićna distrofija, mijastenija gravis, multipla skleroza
<i>Halitoza</i>	Zenkerov divertikul
<i>Smanjenje disfagije ponavljajućim gutanjem</i>	Ahalazija
<i>Pogoršanje disfagije hladnim sadržajem</i>	Poremećaj motiliteta

7. STRUKTURNE PROMJENE KAO UZROCI DISFAGIJE

Strukturne promjene, kao što je već spomenuto, nastale su kao posljedica određenih stanja i bolesti. Ovisno o tome koji dio aerodigestivnoga sustava zahvaćaju, mogu postati uzrokom orofaringealne ili ezofagealne disfagije. Strukturne promjene često nastaju u osoba oboljelih od tumora glave i vrata zbog rasta tumora i njegova djelovanja na okolne strukture, ali i nakon terapijskih zahvata kao što su kirurški zahvati u spomenutom području te zbog ozljeda nastalih nakon zračenja i kemoterapije. Zatim, mogu nastati zbog kongenitalnih anomalija, postkorizivnih ozljeda, trauma te još nekih bolesti (Zenkerov divertikul, struma, cervikalna osteofitoza). Strukturne promjene koje zahvaćaju jednjak uzrok su ezofagealne disfagije, a također su već navedene. Neke od njih su: peptičke strikture, ezofagealni divertikul, benigni tumori, karcinom jednjaka, infektivni ezofagitis itd. Za razliku od ovih unutarnjih promjena, mehaničku opstrukciju jednjaka mogu izazvati i poremećaji koji izvana kompromitiraju jednjak npr. kongenitalne vaskularne anomalije (disfagija lusorija) (Bilić 2015, Beers et al. 2010).

7.1. STANJE NAKON LIJEČENJA TUMORA GLAVE I VRATA

Primarno liječenje malignih tumora glave i vrata je kirurško odstranjenje, radioterapija, kemoterapija ili kombinacija tih postupaka. Sva tri terapijska postupka mogu rezultirati akutnom ili kroničnom disfagijom, iako je ona i jedan od čestih simptoma prije poduzetih terapijskih mjera.

7.1.1. Disfagija nastala zbog kirurškog liječenja tumora glave i vrata

Poremećaj gutanja, koji se javlja nakon kirurškog odstranjenja tumora u području glave i vrata, ovisi o veličini i lokalizaciji tumora, veličini resekcije, i vrsti moguće rekonstrukcije. Poremećaji se mogu javiti u bilo kojoj od tri faze gutanja, oralnoj, orofaringealnoj ili ezofagealnoj fazi. Općenito vrijedi da što je veća resekcija, veći je i poremećaj gutanja. Međutim, resekcija nekih od struktura koje su važne pri formiranju bolusa i njegova transporta te zaštite dišnih putova, kao što su baza jezika i aritenoidne hrskavice, imat će veći učinak na poslijeoperacijsku funkciju mehanizma gutanja. Prilikom operativnih zahvata moguće je oštetiti anatomske strukture, mišiće, živce, kosti te hrskavice, potrebne za održavanje normalne funkcije gutanja, koja je opisana u ranijem poglavlju.

Kirurške resekcije u usnoj šupljini dovode do produljenja oralne pripremne faze, sporijeg prolaska bolusa i povećanja rezidua hrane u usnoj šupljini te ždrijelu. Najveći problemi pri gutanju zabilježeni su kod pacijenata koji su imali resekciju baze jezika. Ako je resekcija baze jezika veća od 25 %, povezana je s nemogućnošću izazivanja faringealne faze gutanja,

s poteškoćama u tjeranju bolusa iz ždrijela te ozbiljnom poslijeoperacijskom aspiracijom. Simptomi se pogoršavaju ako je viskoznost bolusa veća. S druge strane, resekcija ostalih orofaringealnih struktura, koje nisu od vrlo bitnog značenja za normalan akt gutanja, ne dovodi do velikih poremećaja gutanja. Iznimka su resekcije koje zahvaćaju geniohoidni ili miohoidni mišić (Pauloski 2008).

Nadalje, resekcije tumora ždrijela koje uključuju ždrijelni zid, valemule ili piriformni sinus mogu izazvati tešku disfagiju. Disrupcija mišića u tome području dovodi do zaostanja hrane u ždrijelu, a resekcija koja zahvaća lateralni zid može dovesti do fiksacije grkljana tako da se on ne može podići prilikom gutanja. Time je narušena fiziološka zaštita dišnoga puta i posljedično može doći do penetracije ili aspiracije u dišne putove (Gaziano 2002).

Tumori grkljana mogu se kirurški odstraniti totalnom laringektomijom ili vrstama parcijalne laringektomije. Parcijalna laringektomija se izvodi da bi se sačuvala normalna funkcija grkljana uz najveće izliječenje bolesti. Najčešća komplikacija koja se javlja pri resekciji tumora u ovome području je aspiracija. Supraglotička laringektomija, nazvana i horizontalna parcijalna laringektomija, uključuje resekciju epiglotisa, ariepiglotičkih nabora, ventrikularnih nabora, gornji dio štitaste hrkavice, a čuva glasnice i aritenoidne hrskavice. Očuvanje jezične kosti, ako je moguće, pomaže u očuvanju funkcije gutanja. Budući da su strukture koje štite dišni put resecirane, pacijenti nakon učinjene supraglotičke laringektomije imaju velik rizik aspiracije, čak do 74 %. Kompenzatornu ulogu imaju baza jezika i aritenoidne hrskavice koje, ako su očuvane, mogu spriječiti prodor bolusa u dišne putove tijekom gutanja. Druga, često izvođena parcijalna resekcija grkljana, je hemilaringektomija. Naziva se i vertikalna parcijalna laringektomija jer se pri resekciji odstranjuju tumori koji zahvaćaju jednu glasnicu, bez znakova širenja u subglotički prostor ili na suprotnu stranu. Resekcija, dakle, zahvaća odstranjenje jedne glasnice, ventrikularnoga nabora te vokalnoga nastavka i štitaste hrskavice zahvaćene strane. Budući da su jezična kost, epiglotis i aritenoidi netaknuti, pacijent ima očuvanu funkciju zatvaranja dišnoga puta pri gutanju. Totalna se laringektomija izvodi u bolesnika s velikim tumorima zbog kojih nije moguće učiniti parcijalnu laringektomiju. Pritom se odstranjuje grkljan u cijelosti zajedno s jezičnom kosti. Pacijenti kojima je učinjena totalna laringektomija imaju manje poteškoća pri gutanju jer im je dušnik trajno odvojen od jednjaka. Međutim, zbog manjka jezične kosti koja je uporište jeziku, mogu imati poteškoća pri potiskivanju bolusa kroz usnu šupljinu i ždrijelo. Striktore na anastomozama dovode do suženja lumena i smanjenog protoka bolusa kroz ždrijelo (Gaziano 2012).

7.1.2. Disfagija nastala zbog radioterapije

Zračenje uzrokuje rane i kasne učinke koji mogu poremetiti normalno gutanje. U rane učinke zračenja spadaju: kserostomija, eritem, krvarenje, bol i mukozitis. Kserostomija je nuspojava zračenja koja može trajati godinama te može progredirati. Mukozitis je česta i ozbiljna nuspojava radioterapije glave i vrata. Oralni mukozitis je ozljeda mukoze u usnoj šupljini u obliku eritema i ulcerativnih lezija. Mukozitis koji nastaje kao posljedica radioterapije je ograničen na područje zračenja. Skoro svi pacijenti liječeni konvencionalnom radioterapijom (97 %) ili kemoradioterapijom (90 %) imaju mukozitis.

Kasne posljedice zračenja uključuju osteoradionekrozu, trizmus, smanjenu kapilarnu perfuziju, promijenjenu floru usne šupljine, karijese te promijenjeno osjetilo okusa. Smanjena kapilarna perfuzija mišića posljedično dovodi do fibroze, smanjenja mišićnih vlakana i njihove zamjene za kolagena vlakna. Ove promjene jako utječu na fiziologiju gutanja te mogu dovesti do fiksacije hipofaringealnog kompleksa, smanjenja kretnji jezika, smanjenja zatvaranja glotisa i krikofaringealne relaksacije što pogoduje aspiraciji (Gaziano 2002; Pauloski 2008).

7.1.3. Disfagija nastala zbog kemoterapije

Lijekovi koji se primjenjuju u kemoterapiji imaju nuspojave koje također mogu negativno utjecati na gutanje. Česte nuspojave su: mučnina, povraćanje, neutropenija, slabost, umor, gubitak tjelesne težine. Mukozitis je zabilježen u oko 40 % pacijenata koji su primali kemoterapiju. Simptomi mukozitisa su: odinofagija (bolno gutanje), disfagija, dehidracija, žgaravica, hemoptiza, mučnina, povraćanje i osjetljivost na slanu, začinjenu, toplu ili hladnu hranu. Poremećaj gutanja nakon kemoterapije može biti i posljedica nastalog stomatitisa. Najčešći citotoksični lijekovi koji su udruženi s disfagijom su antimetaboliti metotreksat i fluorouracil (Gaziano 2002).

7.1.4. Komplikacije disfagije

Najčešća komplikacija disfagije nakon liječenja tumora glave i vrata je aspiracija, definirana kao prolazak bolusa ispod glasnica do dišnih puteva. Moguća je i penetracija koja označava dolazak bolusa do dišnoga puta, ali do razine glasnica. Aspiracija se manifestira kašljanjem ili pročišćavanjem grla prije, za vrijeme ili poslije gutanja. Posljedica aspiracije je apiracijska pneumonija koja može i ugrožavati život pacijenta, pogotovo pacijenata starije životne dobi. „Tiha“ aspiracija nema manifestacija kao što je kašalj, tako da se često ne prepoznaje, a može se dokazati videofluoroskopski. Ona je, naime, često zabilježena kod pacijenata koji su primali kemoradijaciju. Nadalje, disfagija može pogodovati dehidraciji i tako narušiti funkciju bubrega. Nedovoljan unos hrane i promjene u samoj prehrani mogu dovesti

do malnutricije i pada imuniteta. Poteškoće pri govorenju, jedenju i pijenju, također, utječu na emocionalno stanje bolesnika i njegovu kvalitetu života (Raber-Durlacher 2012).

7.1.5. Rehabilitacija gutanja

Primarni ciljevi rehabilitacije gutanja su prevencija malnutricije i dehidracije te smanjenje rizika aspiracije. Nadalje, važno je omogućiti siguran i dovoljan unos hrane i educirati bolesnika o karakteristikama njegovoga poremećaja. Individualna procjena bolesnikovog stanja će nam pomoći u planiranju daljnjega liječenja koje je opisano u sljedećim poglavljima (Gaziano 2002).

7.2. ZENKEROV DIVERTIKUL

Divertikuli jednjaka su vrećasta izbočenja građena od dijela ili cijele jednjačke stijenke. Mogu se podijeliti na nekoliko načina. Anatomska podjela dijeli divertikule, s obzirom na lokalizaciju, na faringozofagealne, torakalne i epifrenične. Prema načinu nastanka, divertikuli mogu biti urođeni ili stečeni. Urođeni divertikuli nastaju zbog poremećaja u razvoju mišićnoga sloja jednjaka, a stečeni mogu nastati kao posljedica traume ili nakon operativnoga liječenja u tome području. Nadalje, podjela prema patogenezi dijeli divertikule na pulzijske i trakcijske. Pulzijski divertikuli nastaju zbog pritiska iznutra koji onda „progura“ sluznicu i podsluznicu jednjaka kroz oslabljeni mišićni sloj. Suprotno, trakcijski divertikuli su posljedica sile koja izvana povuče dio stijenke jednjaka. I zadnja podjela divertikula, prema građi stijenke, dijeli ih na prave (imaju sve slojeve kao i normalni jednjak) i lažne (sastoje se od sluznice i podsluznice) (Damjanov et al. 2011). Tema ovoga poglavlja je najčešći stečeni divertikul jednjaka, Zenkerov divertikul. Po patogenezi je pulzijski, a po građi lažni. Naziva se i faringozofagealnim ili hipofaringealnim jer nastaje na stražnoj stijenci ždrijela između krikofaringealnog mišića i donjega konstriktora ždrijela. To područje je oslabljene stijenke i naziva se Killianov trokut. Međutim, postoje i neka druga oslabljena područja na kojima može nastati pulzijski divertikul. Killian-Jamiesonovo područje nalazi se između kosih i poprečnih vlakana krikofaringealnoga mišića, a Laimerov trokut između krikofaringealnog mišića i najvišega cirkularnog sloja mišića jednjaka.

7.2.1. Epidemiologija i etiologija Zenkerovog divertikula

Zenkerov divertikul se javlja u starijoj životnoj dobi, najčešće u sedmom i osmom desetljeću života. Češći je u muškaraca. U sjevernoj Europi javlja se češće nego u južnim dijelovima, čest je u Sjedinjenim Američkim Državama, Kanadi i Australiji, ali rijedak u Japanu

i Indoneziji. U Engleskoj je zabilježena incidencija od 2 na 100 000 ljudi na godinu (Siddiq et al. 2001). Divertikul nastaje uslijed povećanoga tlaka u lumenu ždrijela što je rezultat nekoordinacije mišićnih kontrakcija krikofaringeusa tijekom gutanja i/ili nedovoljna relaksacija gornjega ezofagealnog sfinktera. Divertikul dovodi do poremećaja prijenosa bolusa (Damjanov et al. 2011).

7.2.2. Klinička slika i dijagnostika Zenkerovog divertikula

Tipična klinička slika očituje se progresivnom disfagijom, regurgitacijom, kašljem, gušenjem, aspiracijom, halitozom, gubitkom težine, promuklim glasom te se javlja kod bolesnika starijih od 70 godina. Širenjem divertikula simptomi se pogoršavaju i veliki divertikuli dovode do malnutricije. Trajanje simptoma može potrajati i do nekoliko godina. Divertikul najčešće nastaje na lijevoj strani i pregledom bolesnika može se, iako rijetko, palpacijom ili auskultacijom naći Boyceov znak – zvučni fenomen koji proizvodi voda u divertikulu. Na malignu bolest u divertiklu treba posumnjati ako je došlo do naglog pogoršanja simptoma, posebno disfagije ili afagije, ako postoji hemoptiza, bol i gubitak na težini (Siddiq et al. 2001).

Dijagnoza se postavlja radiološkom predragom uz barijev kontrast i divertikul se prikazuje kao nakupina kontrasta što se najbolje vidi u lateralnom prikazu. Zenkerov divertikul moguće je prikazati i direktnom laringoskopijom, a ezofagogastroduodenoskopija se koristi pri preoperativnoj procjeni.

7.2.3. Liječenje Zenkerovog divertikula

Odabir vrste liječenja Zenkerovog divertikula ovisi o njegovoj veličini i kliničkim simptomima. Divertikuli koji imaju duljinu manju od 1 cm su najčešće asimptomatski i ne zahtijevaju liječenje. Konzervativno se mogu liječiti bolesnici koji imaju kontraindikacije za operativno liječenje. Najbolji terapijski učinak konzervativnim metodama postiže se blokatorima kalcijevih kanala i nitratima, a postoji i mogućnost injiciranja botulinum toksina u predio gornjeg ezofagealnog sfinktera. Veći Zenkerovi divertikuli, koji su simptomatski, zahtijevaju kirurško liječenje. Kirurško se liječenje može izvesti vanjskim pristupom ili endoskopski, a odabir postupka obavlja se na individualnoj razini. Vanjskim pristupom preko lateralne strane vrata izvodi se divertikulektomija ili divertikulopeksija, najčešće uz krikofaringealnu miotomiju. U nekim slučajevima, poput malog divertikula, vanjska krikofaringealna miotomija je dovoljna. Pacijent se slijedećih pet do sedam dana nakon operacije hrani preko nazogastrične sonde. Endoskopskim tehnikama se ne uklanja divertikul, nego sluznički most između divertikula i stražnje stijenke cervikalnoga jednjaka. To se može postići laserom ili elektrokoagulacijom. Hrana može nesmetano prolaziti kroz lumen jednjaka i

pacijenti mogu nastaviti s peroralnom prehranom unutar 24 sata (Siddiq et al. 2001; Nehring et al. 2013).

8. DIJAGNOSTIKA

Dijagnostička obrada kao i uvijek započinje anamnezom. Pravilno uzeta anamneza je vrlo važan korak pri dijagnosticiranju poremećaja gutanja jer često govori o lokalizaciji same disfagije te bolestima koje ju uzrokuju. Nadalje, na temelju anamneze liječnik odlučuje o daljnjoj dijagnostičkoj obradi i postupcima. Klinički pregled najčešće obavlja otorinolaringolog u suradnji s gastroenterologom i neurologom. Zlatni standard u otkrivanju poremećaja gutanja je videofluoroskopija akta gutanja. Osim te pretrage, nerijetko se upotrebljava fiberendoskopija ždrijela i grkljana, ovisno o indikacijama. Manometrija i scintigrafija su pretrage kojima se potvrđuje poremećaj motiliteta.

8.1. ANAMNEZA

Ciljana anamneza započinje trajanjem simptoma i brzinom nastanka istih. Važno je saznati postoji li progresija simptoma ili su oni intermitentni. Bolesnika treba pitati ima li poteškoća u gutanju krute ili tekuće hrane ili oboje; izlazi li mu hrana na nos ili ispada iz usta; ima li pojačanu salivaciju te kašlje li za vrijeme obroka. Bolesnik treba opisati gdje ima osjećaj da je poremećaj smješten. Liječnik ne smije zaboraviti upitati je li pacijent gubio na težini u zadnjih 6 mjeseci. Anamnestički podaci ostalih bolesti, npr. moždani udar, gastroezofagealna refluksna bolest, mogu pomoći u otkrivanju tipa disfagije (Beers et al. 2010).

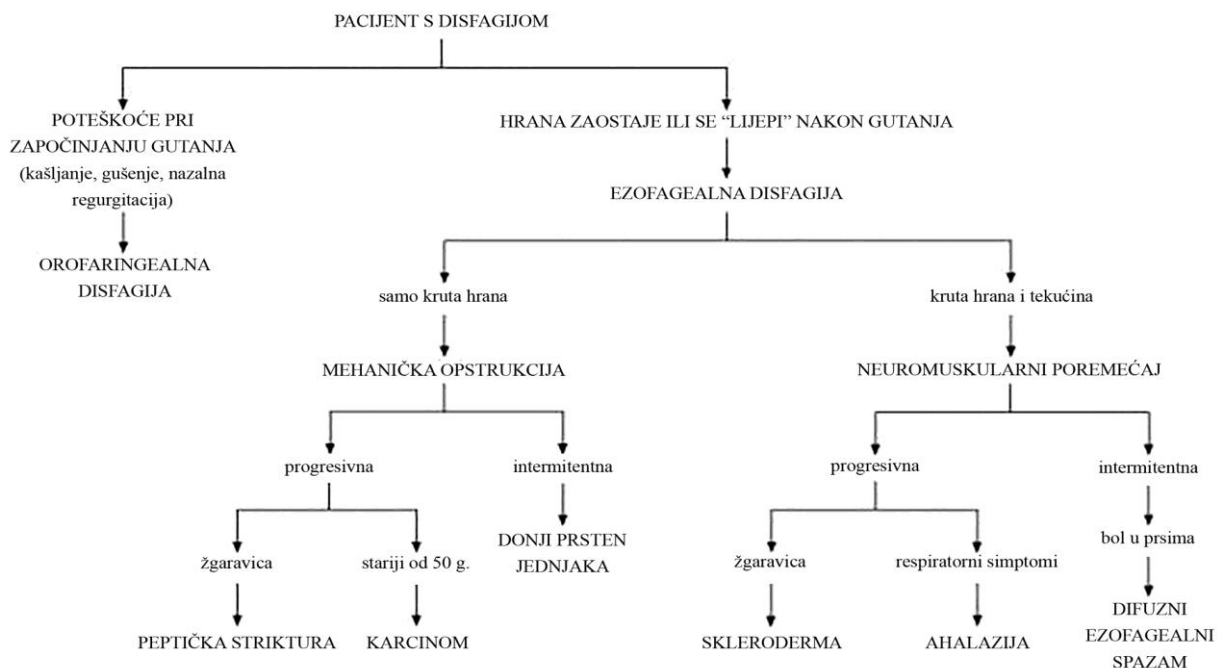
8.2. KLINIČKI PREGLED

Pregled bolesnika obavlja otorinolaringolog, ako je potrebno, u suradnji s liječnicima specijalistima neurologije te gastroenterologije, budući da su bolesti njihove domene proučavanja i liječenja česti uzroci poremećaja gutanja. Pregled se usmjerava na nalaze koji ukazuju na neuromuskularne, probavne i vezivotkivne bolesti te postojanje komplikacija. Općim pregledom treba utvrditi stanje uhranjenosti (uključujući i tjelesnu težinu). Na koži treba tražiti osip, zadebljanje ili promjene teksture kože, pogotovo na vrhovima prstiju. Na mišićima glave i vrata pregledom se uočava postoje li znakovi atrofije, fascikulacije ili osjetljivost. Palpacijom vrata otkrivaju se uvećane mase, npr. limfni čvorovi te moguće tumorske tvorbe, a

konkretno palpacijom štitnjače povećanje same žlijezde. Neurološki pregled trebao bi ocijeniti mentalni status pacijenta, motorne i senzorne funkcije, tetivne reflekse i mišićnu snagu, kranijalne živce te funkciju maloga mozga. Posebnu pažnju treba usmjeriti na pregled kranijalnih živaca koji imaju ulogu u gutanju: motorne grane 5., 7., 9., 10. i 12. moždanog živca te senzorna vlakna 5., 7., 9. i 10. moždanog živca. Treba uočiti bolesnikovo držanje (stav tijela) i ispitati ravnotežu (Beers et al. 2010; Spieker 2000).

8.3. DIFERENCIJALNA DIJAGNOZA

Pravilno uzeta anamneza može odgovoriti na dva pitanja: prvo, je li disfagija orofaringealne ili ezofagealnog prirode i drugo pitanje, je li uzrokovana mehaničkom opstrukcijom ili poremećajem motiliteta.



Slika 4. Simptomi i diferencijalna dijagnoza disfagije. Prema: Spieker 2000

8.3.1. Orofaringealna disfagija

Pacijenti s disfagijom lokaliziranom u orofaringealnom području žale se na poteškoće pri početku gutanja, i kako je ranije spomenuto, javlja se kašalj, gušenje, nazalna regurgitacija s mogućom promjenom glasa u nazalniji ton. Ovakve vrste disfagije najčešće se javljaju u pacijenata nakon pretrpljenoga moždanog udara, uz Parkinsonovu bolest ili ostale

neuromuskularne poremećaje. Mogući uzrok su i strukturne lezije u tome području, ali su one rijetke. Kod glosofaringealne neuralgije, osim disfagije, javlja se i odinofagija.

8.3.2. Ezofagealna disfagija

Karakterističan simptom na koji se žale pacijenti s ezofagealnom disfagijom je osjećaj „zalijepljene“ hrane u grlu. Najčešći uzroci ovoga tipa disfagije su poremećaji motiliteta i mehaničke opstrukcije. Također, neki lijekovi mogu oštetiti sluznicu jednjaka ili oslabiti donji ezofagealni sfinkter i posljedično dovesti do gastroezofagealnog refluksa.

8.3.3. Neuromuskularni poremećaji

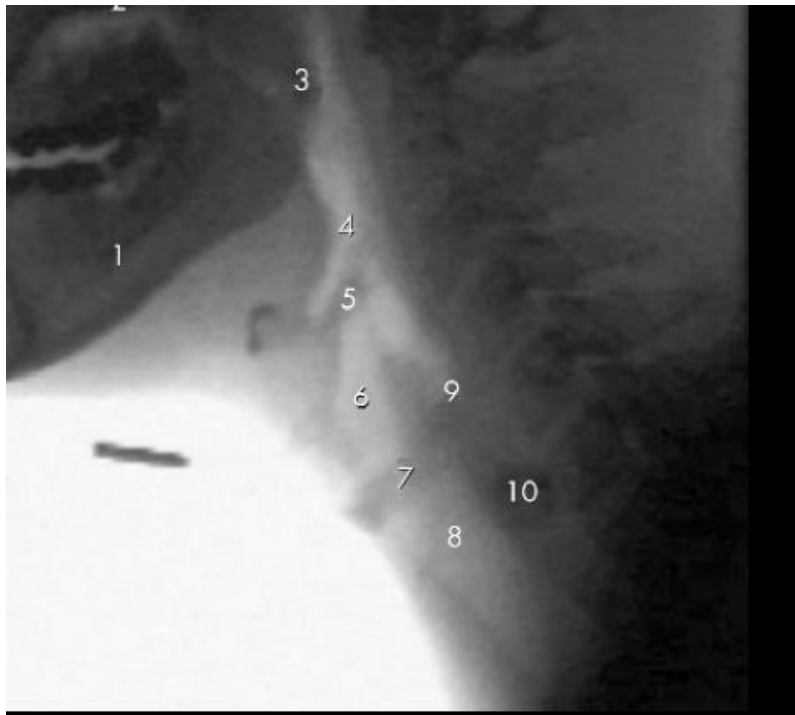
Bolesti koje obuhvaćaju bolesti perifernih živaca, bolesti živčano-mišićnoga spoja te bolesti mišića uzrokuju poremećaje motiliteta. Pacijenti se često žele na progresiju smetnji gutanja i tekućine i krute hrane. Ahalazija, sklerodermija i difuzni ezofagealni spazam najčešći su uzroci neuromuskularnih poremećaja motiliteta.

8.3.4. Mehanička opstrukcija

Karakteristika ove vrste opstrukcije jest da uzrokuje smetnje gutanja krute hrane, ali ne i tekućina. Progresivna disfagija koja traje nekoliko mjeseci ukazuje na karcinom jednjaka, pogotovo ako je bolesnik starije životne dobi i gubi na tjelesnoj težini. Peptičke strikture su također uzrok takvoj disfagiji (Spieker 2000).

8.4. VIDEOFLUOROSKOPIJA AKTA GUTANJA

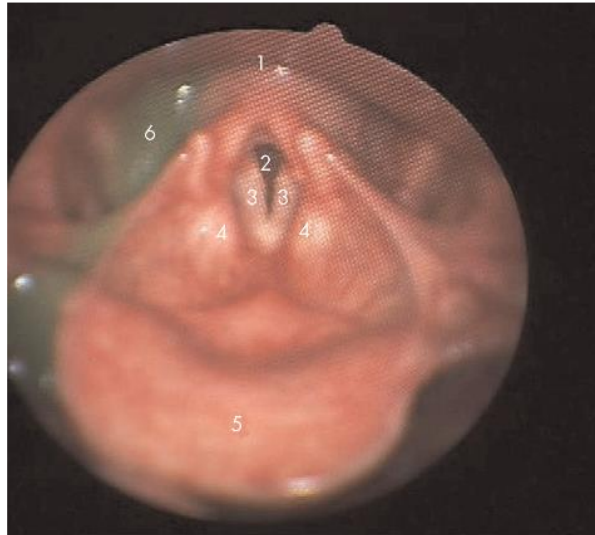Videofluoroskopija je dinamička radiološka metoda pregleda i zlatni standard za dijagnosticiranje poremećaja gutanja. Izvodi se tako da pacijent popije pripremljeno kontrastno sredstvo, barijev sulfat, u uspravnome položaju i ležećemu položaju. Barijev sulfat može biti pomiješan s tekućinom ili hranom različite konzistencije. Videofluoroskopijom se, postraničnom snimkom, prikazuje prolazak kontrastnoga sredstva kroz usnu šupljinu, ždrijelo i jednjak prilikom gutanja. Mogu se vidjeti nepravilnosti lumena ždrijela i jednjaka, npr. divertikuli i opstrukcije. Na slici 5 je prikazana snimka videofluoroskopije s označenim anatomskim strukturama. Prednosti ove pretrage su: dobivanje prikaza anatomskih struktura usne šupljine, ždrijela i jednjaka; mogućnost snimanja te ponovno pregledavanje usporene snimke; dobivanje prikaza aspiracije barija; brzina i sigurnost pretrage te njezina dostupnost. S druge strane, podvrgavanjem pacijenta videofluoroskopiji izlažemo ga zračenju (Singh & Hamdy 2006).



Slika 5. Videofluoroskopski prikaz anatomije orofarinksa. (1) ramus mandibule, (2) tvrdo nepce, (3) meko nepce, (4) ždrijelo, (5) epiglotis, (6) grkljan, (7) glasnice, (8) dušnik, (9) regija gornjeg ezofagealnog sfinktera, (10) jednjak. Slika preuzeta iz: Singh & Hamdy 2006

8.5. FIBERENDOSKOPIJA ŽDRIJELA I GRKLJANA

Fiberendoskopija je pretraga koja se često provodi u otorinolaringologiji jer se lako izvodi, kratko traje i može se ponavljati, iako je potrebna suradnja pacijenta. Tijekom te pretrage, sondom se ulazi kroz nosnu šupljinu bolesnika te se prikazuju strukture u nazofarinksu, orofarinksu te hipofarinksu, zatim ulaz u grkljan i glasnice.



Slika 6. Fiberendoskopski pregled gutanja. (1) prolaz do jednjaka; (2) dušnik; (3) glasnice; (4) ariepiglotički nabori; (5) epiglotis; (6) tekućina. Preuzeto iz: Singh & Hamdy 2006

8.6. MANOMETRIJA

Manometrija je mjerenje tlaka unutar različitih dijelova gastrointestinalnoga trakta. U bolesnika s disfagijom izvodi se manometrija jednjaka tako da se kroz usta do lumena jednjaka postavi kateter koji sadrži čvrste ili tekuće mjerače tlaka. Mjeri se tlak gornjega i donjega sfinktera jednjaka, određuju se učinkovitost i koordinacija propulzivnih kretnji te se otkrivaju abnormalne kontrakcije. Ova pretraga je indicirana onda kada postoji sumnja na poremećaj gutanja smješten u jednjaku, a nalaz videofluoroskopije je nespecifičan, npr. kod ahalazije i difuznoga spazma jednjaka. Također, primjenjuje se i za procjenu funkcije jednjaka prije određenih terapijskih zahvata (Beers et al. 2010).

8.7. SCINTIGRAFIJA

Scintigrafija jednjaka je indicirana kod sumnje na poremećaj motiliteta i izvodi se tako da bolesnik proguta hranu koja je označena radioizotopom, tehnejem, te se onda mjeri radioaktivnost jednjaka. Kod bolesnika s poremećajem motiliteta jednjaka prikazuje se zakašnjelo ispražnjavanje radioizotopa iz jednjaka.

9. LIJEČENJE DISFAGIJE

Budući da je disfagija je uzrokovana mnogim bolestima koje nastaju različitim patofiziološim mehanizmima, liječenje je poremećaja gutanja kompleksno. Osnovni ciljevi liječenja su: poboljšanje transporta bolusa, zaštita dišnih putova te poboljšanje kvalitete života bolesnika. Ti se ciljevi mogu ostvariti odabirom adekvatne hrane, rehabilitacijom gutanja, medikamentoznom terapijom i kirurškim postupcima. Izbor liječenja, dakle, ovisi o uzroku, simptomima te vrsti disfagije (Bilić 2015). Klinički smo disfagiju podijelili na orofaringealnu i ezofagealnu, a na jednak se način može pristupiti i odabiru liječenja disfagije.

9.1. LIJEČENJE OROFARINGEALNE DISFAGIJE

Tijekom videofluoroskopije procijenjuje se patofiziologija gutanja, postojanje i uzrok aspiracije i poremećaja motiliteta, te se na temelju tih nalaza na individualnoj razini odlučuje o sljedećim terapijskim postupcima (Pauloski 2008).

9.1.1. Posturalne strategije

Tokom uzimanja hrane položaj bolesnika s poremećajem gutanja u orofaringealnom području treba biti uspravan i simetričan. Potrebno je usmjeriti pažnju na ispravno disanje i mišićni tonus. Posturalne metode lagano je naučiti, one ne umaraju bolesnika te omogućuju promjenu veličine orofaringealnog puta kojim bolus treba proći. Prednja fleksija vrata štiti dišne puteve, a stražnja fleksija koristi djelovanje gravitacijske sile za prolazak bolusa iz usne šupljine u ždrijelo. Rotacija glave prema slabijoj strani vrata usmjerava hranu na drugu, zdravu stranu i opušta gornji ezofagealni sfinkter. Gutanje pri ležanju na boku ili na leđima smanjuje mogućnost aspiracije hipofaringealnih rezidua (Clave et al. 2004).

9.1.2. Manevri gutanja

Manevri gutanja su pokreti pri gutanju osmišljeni kako bi se neki dijelovi orofaringealne faze gutanja stavili pod voljnu kontrolu. Provjera pravilnoga izvođenja pokreta i njihov utjecaj na aspiraciju i/ili motilitet izvodi se videofluoroskopski. Supraglotičko (super-supraglotičko) gutanje ima za cilj zatvoriti glasnice prije i za vrijeme gutanja te time spriječiti aspiraciju. Izvodi se tako da pacijent uzme i zadrži dah, zatim guta zadržavajući dah i počne kašljati odmah nakon gutanja kako bi izbacio zaostatke hrane iz dišnog puta. Forsirani gutljaj pacijent izvodi tako da jako stisne sve mišiće tijekom gutanja. Tom radnjom povećava se retrakcija baze jezika i tlak u ždrijelu te posljedično dolazi do čišćenja ostataka bolusa iz vlekula epigotisa. Mendelsohnov manevar je prolongacija grkljana u sredini akta gutanja, s

ciljem produženja trajanja laringealne elevacije i opuštanja gornjega ezofagealnog sfinktera. Bolesnik mora gutati normalno, a u trenutku kada osjeti da mu se grkljan diže treba ga voljno zadržati 3 sekunde te zatim opustiti. Radnja se može vježbati i bez hrane, pa se hrana uvodi kada je pokret naučen. Pokretom zadržavanja jezika ojačava se stražnji zid ždrijela, a izvodi se tako da pacijent protrudira jezik i zadrži ih između sjekutića i za to vrijeme guta (Pauloski 2008).

9.1.3. Promjene veličine i konzistencije bolusa

Prehranu je potrebno prilagoditi individualno, što se procjenjuje uz pomoć videofluoroskopije. Hrana se po potrebi treba razrijeđivati ili zgušćivati, a bolusi mogu biti veći ili manji. Tako je, na primjer, u disfagiji neurološke etiologije poželjno da je volumen bolusa smanjen, a njegova viskoznost povećana (Clave et al. 2004). Veći bolus može kod nekih pacijenata izazvati jači senzorni podražaj i tako pojačati refleks faringealne faze gutanja. S druge strane, pacijenti kojima je potrebno više gutljaja za prolazak bolusa imat će veće koristi od bolusa manje veličine. Nadalje, pacijenti s poteškoćama u oralnoj fazi gutanja kao i oni kod kojih dolazi do zadržavanja bolusa u ždrijelu teže će gutati gušću hranu, a bolesnici kojima kasni faringealna faza gutanja ili se dišni put teže zatvara trebaju eliminirati unos tekućina ili tekućine zgusnuti. Mjenjanje konzistencije hrane ili uklanjanje tekućina iz prehrane treba razmotriti tek kada je liječenje posturalnim strategijama i manevrima neuspješno. Naime, eliminacija hrane određene konzistencije iz prehrane, pogotovo tekućine, može dovesti do dehidracije te malnutricije (Pauloski 2008).

9.1.4. Temperaturna i osjetilna stimulacija

Ova vrsta stimulacije korisna je kod pacijenata s oštećenom osjetljivošću usne šupljine jer stimulira dio usne šupljine koji započinje refleks gutanja. Mehanički se stimuliraju nepčani lukovi, a to se najbolje postiže određenom veličinom, temperaturom te okusom bolusa. Tako kiseli okusi poput limuna kao i hladne tvari kao što je led bolje izazivaju refleks gutanja (Clave et al. 2004; Pauloski 2008).

Položajima, manevrima te odabirom odgovarajuće hrane može se smanjiti aspiracija hrane, međutim, bolesnik se mora koristiti tim tehnikama dok se fiziologija gutanja ne poboljša. Postoje također postupci i vježbe koji su osmišljeni kako bi poboljšali oštećenu funkciju gutanja, pogotovo nakon provedenoga liječenja karcinoma glave i vrata (Pauloski 2008).

9.1.5. Vježbe za opseg kretnji

Normalan je opseg kretnji usana, čeljusti, jezika i grkljana smanjen nakon liječenja karcinoma glave i vrata zbog kirurških resekcija i rekonstrukcija struktura ili zbog fibroze nastale nakon zračenja. Vježbe za povećanje opsega kretnji poboljšavaju pokret tako da se željene strukture ekstendiraju, zatim se zadrže u toj poziciji tijekom 1 sekunde te naposljetku opuste. Preporuča se 5 - 10 ponavljanja svake vježbe 5 - 10 puta na dan, a mogu se izvoditi za usne, čeljust, jezik, grkljan i hioidnu muskulaturu (Pauloski 2008).

9.2. LIJEČENJE EZOFAGEALNE DISFAGIJE

Liječenje je etiološko i najčešće medikamentozno ili kirurško. U tablici 4 su navedeni neki od uzroka ezofagealne disfagije te mogućnosti njihova liječenja (World Gastroenterology Organisation 2007).

Tablica 4. Pristupi liječenja nekim od uzroka ezofagealne disfagije. Prema: WGO Practice Guidelines 2007

<i>BOLEST</i>	<i>KONZERVATIVNO LIJEČENJE</i>	<i>INVAZIVNO LIJEČENJE</i>
<i>AHALAZIJA</i>	Meka hrana, antikolinergici, blokatori kalcijskih kanala	Dilatacija, injekcije botulin toksina, Hellerova miotomija
<i>DIFUZNI EZOFAGEALNI SPAZAM</i>	Nitrati, blokatori kalcijskih kanala	Dilatacija, longitudinalna miotomija
<i>ZENKEROV DIVERTIKUL</i>		Krikofaringealna miotomija
<i>PEPTIČKA STRIKTURA</i>	Inhibitori protonske pumpe, blokatori H ₂ kanala	Dilatacija, fundoplikacija
<i>SKLERODERMA</i>	Antirefluksni lijekovi, sistemno liječenje	
<i>INFEKCIOSNI EZOFAGITIS</i>	Antibiotici	

10. ZAKLJUČAK

Disfagija je važan, često neprepoznat, simptom koji u konačnici, ako se ne liječi, može dovesti i do nastanka dugoročnih komplikacija, kao što su ponavljajuće aspiracijske pneumonije, malnutricija i dehidracija. Komplikacije povećavaju mortalitet i smanjuju kvalitetu života bolesnika. Disfagija najčešće zahvaća ljude starije životne dobi, npr. nakon preboljelog moždanog udara, kao i osobe oboljele od tumora glave i vrata. Etiologija je vrlo široka, ali kvalitetno uzetom anamnezom i kliničkim pregledom te ispravnim odabirom dijagnostičke pretrage uzrok se poremećaja gutanja može lako prepoznati. Liječenje, naravno, ovisi o uzroku, vrsti te kliničkoj slici. Za probleme gutanja u orofaringealnoj regiji koriste se metode rehabilitacije bolesnika kojima se može uspješno liječiti disfagija, međutim, za to je potrebna maksimalna angažiranost i liječnika i pacijenta.

11. ZAHVALA

Zahvaljujem svojemu mentoru, doc.dr.sc. Mariju Biliću na savjetima, korekcijama, podršci i pristupačnosti tijekom pisanja ovoga diplomskog rada.

Također zahvaljujem svojoj obitelji i prijateljima na pomoći, strpljenju i podršci tijekom cijeloga studija i izrade ovoga rada.

12. LITERATURA

Baredes S, Moiser K (2006) *The Biology of Swallowing*, Van De Water TR, Staecker H, Otolaryngology, New York, Thieme Medical Publishers

Beers MH, Porter RS, Jones TV, Kaplan JL, Berkwits M (2010) *MSD priručnik dijagnostike i terapije The Merck Manual*, Split, Placebo

Bilić M (2015) *Gutanje*, power point prezentacija/predavanje

Bumber Ž, Katić V, Nikšić-Ivančić M, Pegan B, Petric V, Šprem N i sur. (2004) *Otorinolaringologija*, Zagreb, Naklada Ljevak

Clavé P, Terré R, de Kraa M, Serra M (2004) *Approaching oropharyngeal dysphagia*, *Rev Esp Enferm Dig* 96(2):119-31

Damjanov I, Jukić S, Nola M (2011) *Patologija*, Zagreb, Medicinska naklada

Fanghänel J, Pera F, Anderhuber F, Nitsch R (2009) *Waldeyerova anatomija čovjeka*, Zagreb, Golden marketing-Tehnička knjiga

Fritsch H, Kühnel W (2006) *Priručni anatomski atlas: Unutarnji organi*, Zagreb, Medicinska naklada

Gaziano JE (2002) *Evaluation and Management of Oropharyngeal Dysphagia in Head and Neck Cancer*, *Cancer Control* 9(5):400-409

Guyton AC, Hall JE (2006) *Medicinska fiziologija*, Zagreb, Medicinska naklada

Jones B (2003) *Normal and Abnormal Swallowing*, New York, Springer-Verlag New York

Nehring P, Krasnodębski IW (2013) *Zenker's diverticulum: aetiopathogenesis, symptoms and diagnosis. Comparison of operative methods* *Prz Gastroenterol* 8 (5): 284–289

DOI: 10.5114/pg.2013.38729

Pauloski BR (2008) *Rehabilitation of Dysphagia Following Head and Neck Cancer*, *Phys Med Rehabil Clin N Am*, 19(4): 889–928. doi:10.1016/j.pmr.2008.05.010.

Raber-Durlacher JE, Brennan MT, Verdonck-de Leeuw IM, Gibson RJ, Eilers JG, Waltimo T, Bots CP, Michelet M, Sollecito TP, Rouleau TS, Sewmnaik A, Bensaudoun RJ, Fliedner MC, Silverman Jr S, Spijkervet FKL (2012) *Swallowing dysfunction in cancer patients*, *Support Care Cancer* 20:433–443 DOI 10.1007/s00520-011-1342-2

Siddiq MA, Sood S, Strachan D (2001) Pharyngeal pouch (Zenker's diverticulum) Postgrad Med J 77:506–511

Singh S, Hamdy S (2006) Dysphagia in stroke patientd, Postgrad Med J, 82:383–391. doi: 10.1136/pgmj.2005.043281

Spieker MR (2000) Evaluating Dysphagia, Am Fam Physician 15;61(12):3639-3648

Sura L, Madhavan A, Carnaby G, Crary MA (2012) Dysphagia in the elderly: management and nutritional considerations, Dove Press journal: Clinical Interventions in Aging 7: 287–298

World Gastroenterology Organisation (2007) Practice Guidelines: Dysphagia

<http://www.aafp.org/afp/2000/0615/p3639.html>

<http://imgarcade.net/1/pharynx-and-esophagus/>

<http://www.oncoline.nl/uploaded/docs/Handboek%20voeding%20%28Engels%29/Dysphagia%20score.pdf>

<http://www.surgicalnotes.co.uk/node/343>

13. ŽIVOTOPIS

OSOBNI PODACI

Ime i prezime: Elvira Kereković

Adresa stanovanja: Topolnica 1, Zagreb, Hrvatska

Mobitel: (+385)99 80 666 44

E-mail: elvira.kerekovic@gmail.com

Datum i mjesto rođenja: 27. srpnja 1990., Zagreb

OBRAZOVANJE

2009. – 2015. studij medicine, Medicinski fakultet Sveučilišta u Zagrebu

2005. – 2009. Klasična gimnazija u Zagrebu

2001. – 2005. Osnovna škola Josip Juraj Strossmayer u Zagrebu

1997. – 2001. Osnovna škola Voltino u Zagrebu

PROFESIONALNE AKTIVNOSTI

2014. – 2015.: Demonstrator na Katedri za pedijatriju Medicinskog fakulteta

2013. – 2015.: Član Studentske pedijatrijske sekcije

2013. – 2015.: Član organizacijskog odbora COSS-a (Croatian Student Summit)

2013. – 2015.: Sudjelovanje u promociji javnog zdravstva

2010. – 2014.: Član CroMSIC-a (Croatian Medical Students' International Committee)

2014.: Sudionik na simpoziju „Palijativna medicina“ u Požegi

2014.: Sudionik Štamparovih dana u Velikoj

2014.: jednomjesečna praksa na odjelu opće i pedijatrijske kirurgije u bolnici Ramathibodi, Sveučilište Mahidol u Bangkoku, Tajland

2013.: Sudionik na simpoziju „Vojna i krizna medicina“ u Požegi

2013.: Sudionik Štamparovih dana u Velikoj

2010.: Sudionik na ZIMS-u (International Medical Summit)

PUBLIKACIJE

Ivković J, Antunović R, Njavro L, Mašić M, Puljević M, Kereković E, Baran M, Vukoja I (2014)
Activities of association in stroke prevention, Acta Clin Croat. Vol. 53, (Suppl) No. 1

Ivković J, Njavro L, Mašić M, Kereković E, Baran M, Bagarić Krkan L, Relić D, Vukoja I
(2014) Stroke risk factor prevalence survey at World stroke day in Zagreb, Acta Clin Croat.
Vol. 53, (Suppl) No. 1

Mrak M, Mašić M, Antunović R, Fuštin D, Kereković E, Vočanec D, Tačigin T, Vukoja I (2015)
Projekt udruge narodnog zdravlja Andrija Štampar „Budi cool, ne budi bully“, Gyrus Vol. 3,
(Suppl) No. 1

JEZICI

Hrvatski jezik: materinji

Engleski jezik: B2

Njemački jezik: B2

Francuski jezik: A1