

Utjecaj koštanih morfogenetskih proteina 2 i 7 na volumen kosti u štakora s uklonjenom štitnom i doštitnim žlijezdama

Dumić-Čule, Ivo

Doctoral thesis / Disertacija

2016

Degree Grantor / Ustanova koja je dodijelila akademski / stručni stupanj: **University of Zagreb, School of Medicine / Sveučilište u Zagrebu, Medicinski fakultet**

Permanent link / Trajna poveznica: <https://um.nsk.hr/um:nbn:hr:105:804336>

Rights / Prava: [In copyright](#) / [Zaštićeno autorskim pravom.](#)

Download date / Datum preuzimanja: **2024-07-18**



Repository / Repozitorij:

[Dr Med - University of Zagreb School of Medicine Digital Repository](#)



**SVEUČILIŠTE U ZAGREBU
MEDICINSKI FAKULTET**

Ivo Dumić-Čule

**Utjecaj koštanih morfogenetskih
proteina 2 i 7 na volumen kosti u
štakora s uklonjenom štitnom i
doštitnim žlijezdama**

DISERTACIJA



Zagreb, 2016.

**SVEUČILIŠTE U ZAGREBU
MEDICINSKI FAKULTET**

Ivo Dumić-Čule

**Utjecaj koštanih morfogenetskih
proteina 2 i 7 na volumen kosti u
štakora s uklonjenom štitnom i
doštitnim žlijezdama**

DISERTACIJA

Zagreb, 2016.

Disertacija je izrađena na Zavodu za anatomiju „Drago Perović“

Medicinskog fakulteta, Sveučilišta u Zagrebu

Voditelj: prof.dr.sc. Lovorka Grgurević

Veliku zahvalnost dugujem prof.dr.sc. Lovorki Grgurević, jer bez njezine pomoći i savjeta ne bi bilo niti ove disertacije.

Zahvaljujem akademiku Slobodanu Vukičeviću na iznimnoj potpori u mom dosadašnjem znanstvenom radu. Bez njegove svesrdne podrške ne bih mogao realizirati ovaj rad.

Pomoć oko obrade i interpretacije podataka, a i brojne druge savjete pružio mi je prof.dr.sc. Vladimir Trkulja te mu se na tome zahvaljujem.

Ovu disertaciju posvećujem svojim roditeljima, koji su mi najveća potpora u svim mojim životnim projektima.

SADRŽAJ RADA

1. UVOD	1
1.1. Kost i koštani metabolizam	1
1.1.1. Morfologija i sastav kosti	1
1.1.2. Koštane stanice	2
1.1.3. Principi koštane pregradnje	4
1.2. Cijeljenje kosti.....	7
1.2.1. Fiziologija cijeljenja kosti	7
1.2.2. Postojeće terapije za ubrzanje koštanog cijeljenja	9
1.3. Koštani morfogenetski proteini	10
1.3.1. Otkriće, definicija i podjela.....	10
1.3.2. Stanična komunikacija	12
1.3.3. Antagonisti koštanih morfogenetskih proteina.....	13
1.3.4. Ekspresija komponenata signalnog puta koštanih morfogenetskih proteina u cijeljenju	14
1.4. Pretkliničko testiranje koštanih morfogenetskih proteina u cijeljenju kosti	16
1.5. Klinička upotreba koštanih morfogenetskih proteina 2 i 7	18
1.5.1. Prijelomi i nesrastanja kostiju udova.....	19
1.5.2. Spinalna fuzija.....	24
1.5.3. Primjena u kirurgiji lica, čeljusti i zubi	26
1.6. Nuspojave nakon primjene koštanih morfogenetskih proteina 2 i 7.....	27

2. HIPOTEZA	29
3. CILJEVI RADA	29
3.1. Opći cilj	29
3.2. Specifični ciljevi.....	29
4. MATERIJALI I METODE	30
4.1. Životinjski model tireoparatireoidektomije.....	30
4.2. Uvjeti smještaja laboratorijskih životinja.....	31
4.3. Rekombinantni humani koštani morfogenetski proteini 2 i 7	32
4.4. Biokemijski parametri u serumu	32
4.5. MikroCT	32
4.6. <i>In vitro</i> pokusi	33
4.7. Lančana reakcija polimeraze (PCR).....	33
4.8. Statistička analiza podataka	34
5. REZULTATI.....	35
5.1. Razvoj i validacija životinjskog modela tireoparatireoidektomije.....	35
5.2. Utjecaj koštanih morfogenetskih proteina 2 i 7 na osteoblaste i osteoklaste	37
5.3. Koštani morfogenetski proteini 2 i 7 pozitivno utječu na koštanu pregradnju u TPTx životinja.....	38
5.4. Koštani morfogenetski proteini 2 i 7 nadoknađuju gubitak koštanog volumena u TPTx životinja.....	40
5.5. Mehanizam djelovanja koštanih morfogenetskih proteina 2 i 7.....	42
6. RASPRAVA.....	43

7. ZAKLJUČCI.....	50
8. SAŽETAK.....	51
9. SUMMARY	52
10. POPIS LITERATURE	53
11. BIOGRAFIJA.....	75

POPIS KRATICA

M-CSF – faktor koji stimulira stvaranje kolonija makrofaga

RANKL – ligand receptora aktivatora nuklearnog čimbenika $\kappa\beta$

TRAP – kiselna fosfataza otporna na tartarat

RANK – receptor aktivator nuklearnog čimbenika $\kappa\beta$

OPG – osteoprotegerin

TNF- α – tumor nekrotizirajući faktor- α

IL-1 – interleukin-1

TGF- β – transformirajući faktor rasta- β

VEGFC – vaskularni endotelijalni faktor rasta C

LIF – leukemija inhibitorni faktor

IL1ra – antagonist receptora interleukina 1

CCL9 – kemokin ligand 9

PDGF-BB – faktor rasta porijeklom iz trombocita

IGF-1 – inzulinu sličan faktor rasta-1

PTH – parathormon

FGF-2 – fibroblastni faktor rasta-2

BMP – koštani morfogenetski protein

CDMP – hrskavični morfogenetski protein

GDF – faktor rasta i diferencijacije

BMPR-I – receptor tip I za koštane morfogenetske proteine

BMPR-II – receptor tip II za koštane morfogenetske proteine

EMA – Europska agencija za evaluaciju medicinskih proizvoda

FDA – agencija za hranu i lijekove

RIA – intramedularna aspiracija

TSH – tireotropin

TPTx – tireoparatireoidektomija

1,25-D – aktivni oblik vitamina D

CSF-1 – faktor stimulacije kolonija-1

1. UVOD

1.1. Koštani metabolizam

1.1.1. Morfologija i sastav kosti

Koštano tkivo izrazito je metabolički aktivno te karakterizirano procesima izgradnje i razgradnje, što zajednički nazivamo koštanom pregradnjom (engl. bone remodeling). Uz zaštitnu ulogu za velik broj vitalnih organa (mozak, organi torakalne šupljine i zdjelice) i funkciju u kretanju, koštano tkivo sudjeluje u hematopoezi, metabolizmu kalcija i fosfata, endokrinom regulaciji te regulaciji imunološkog sustava. Koštano tkivo sastoji se od koštanog matriksa i tri vrste stanica: osteocita, osteoblasta i osteoklasta. Koštani matriks sačinjavaju organska i anorganska komponenta koje osiguravaju elastičnost, odnosno čvrstoću kosti. Anorgansku komponentu predstavljaju kristali hidroksiapatita koje tvore većinom kalcij i fosfat, dok organsku tvar čine kolagena vlakna, primarno kolagen tipa I (95%) te amorfna tvar sastavljena od proteoglikanskih agregata i specifičnih glikoproteina.

Morfološki razlikujemo nezrelu, vlaknastu i zrelu, lamelarnu kost. Vlaknasta kost se pojavljuje u embrionalnom razvoju kod procesa stvaranja koštanog tkiva, a karakterizira ju nepravilan raspored kolagenih vlakna te slabija biomehanička svojstva. U odraslih nakon prijeloma prvo nastaje vlaknasta kost, da bi se kasnije pregradnjom stvorila lamelarna kost. Za stvaranje kosti zaslužan je proces intramembranoznog ili endohondralnog okoštavanja. Intramembranozno okoštavanje karakteristično je za embrionalni razvoj gdje se izravnom transformacijom mezenhimalnih stanica u osteoblaste stvara kost, a ograničeno je na kosti lubanje, određene kosti lica, dijelove donje čeljusti i ključne kosti. Ostale kosti u tijelu nastaju endohondralnim okoštavanjem, kod kojeg se mezenhimalne stanice prvo transformiraju u hondrocite koji potom stvaraju hrskavično tkivo. Nakon mineralizacije hrskavice u to područje migriraju osteoblasti koji pretvaraju mineralizirani hrskavični matriks u kost te tako

nastaje sekundarno okoštalo tkivo. Osnovna građevna jedinica lamelarne kosti je osteon, u kojem su vlakna kolagena koncentrično raspoređena oko krvne žile. Po načinu slaganja osteona možemo razlikovati kompaktnu ili kortikalnu, odnosno spužvastu ili trabekularnu kost. Trabekularna kost čini samo oko 20% ukupne koštane mase, no istovremeno i više od 80% ukupne koštane površine. Upravo stoga je trabekularna kost metabolički aktivnija od kortikalne kosti te se godišnje pregradi oko 25% trabekularne i samo 3% kortikalne kosti (1). Kod kortikalne kosti razlikujemo vanjsku periostalnu i unutarnju endostealnu površinu. U zdrave kosti na periostalnoj površini koštana izgradnja nadilazi koštanu razgradnju i kost starenjem raste u promjeru. Na endostealnoj površini starenjem aktivnost osteoklasta nadmašuje onu kod osteoblasta, čime se medularni prostor u kojem je smještena koštana srž širi. Prema dogovoru kortikalnom kosti smatra se ona kojoj je poroznost manja od 25%, dok trabekularna kost ima poroznost veću od te vrijednosti (2). Razlika u morfologiji između ova dva tipa kosti ima uporište u primarnoj funkciji - kortikalna kost služi kao mehanička potpora dok trabekularna ima primarno metaboličku ulogu. Kod poremećaja metabolizma kosti, kao npr. kod osteoporoze, dolazi do narušavanja morfološke strukture kosti posljedično neravnoteži koštane pregradnje što dovodi do veće fragilnosti kosti (3).

1.1.2. Koštane stanice

U koštanom tkivu uz već ranije spomenute osteoblaste i osteoklaste nalazimo također i osteocite i rubne stanice.

Osteoblasti su terminalno diferencirane stanice koje svojom aktivnošću proizvode različite komponente koštanog matriksa. Nastaju diferencijacijom osteoprogenitornih stanica pri čemu mijenjaju oblik iz malih vretenastih u velike kuboidne stanice. Osteoblasti imaju veliku jezgru, dobro razvijen Golgijev aparat i grubu endoplazmatsku mrežicu, što je karakteristika stanica koje sintetiziraju veliku količinu proteina. Proizvode kolagene i

nekolagene proteine izvanstaničnog matriksa kosti te pokreću njegovu mineralizaciju stvaranjem lokalnih uvjeta za nakupljanje iona kalcija i fosfata te lučenjem enzima alkalne fosfataze koja potiče rast mineralnih kristala koji se tada vežu za sastavnice izvanstaničnog matriksa. Pronađeni su različiti tipovi osteoblasta na kojima je utvrđeno da osteoblasti porijeklom iz aksijalnog i perifernog skeleta različito reagiraju na citokine, hormonalne i mehaničke podražaje (4, 5). Prilikom odlaganja mineralnih kristala pojedini osteoblasti zaostaju u mineraliziranom matriksu i čine osteocite.

Osteociti su zreli osteoblasti koji se nalaze u lakunama unutar mineraliziranog matriksa i odgovorni su za njegovu homeostazu. U koštanom tkivu osteociti su i do deset puta brojniji od osteoblasta (6). Uz sposobnost sinteze izvanstaničnog matriksa donekle imaju i kapacitet za resorpciju istog (7, 8). Zbog stacionarnog položaja u mineraliziranom matriksu osteociti su razvili kanalikularni sustav pomoću kojeg komuniciraju sa susjednim osteocitima i okolnim krvnim žilama što im omogućuje opskrbu hranjivim tvarima i razmjenu plinova. Osteociti imaju središnju ulogu u biomehaničkoj regulaciji koštane mase i strukture zbog sposobnosti otkrivanja mikroštećenja i mehaničkih opterećenja u koštanoj strukturi, nakon čega daju signale za početak koštane pregradnje (9, 10).

Koštane rubne stanice su plosnate, izdužene stanice koje prekrivaju koštane površine ispod kojih se nalazi metabolički neaktivna kost s malim brojem organela u citoplazmi stanica. Uloga ovih stanica nije do kraja istražena, no smatra se da komuniciraju s osteocitima, započinju koštanu resorpciju te imaju sposobnost diferencijacije u osteoblaste (11-13).

Osteoklasti su stanice porijeklom iz monocitno-makrofagne loze sa sposobnošću lize mineraliziranog koštanog matriksa (14). Zreli osteoklasti imaju višestruke jezgre unutar stanice, koje nastaju spajanjem više prekursora s jednom jezgrom. Ključnu ulogu u njihovoj diferencijaciji ima čimbenik koji stimulira stvaranje kolonija makrofaga (M-CSF, od eng.

macrophage colony stimulating factor) i ligand receptora aktivatora nuklearnog čimbenika $\kappa\beta$ (RANKL od eng. receptor activator nuclear factor $\kappa\beta$ ligand) (15). Prilikom resorpcije kosti osteoklasti se vežu izravno na njezinu površinu putem molekula integrina (4). Adherencijom na površinu kosti stvara se tzv. resorptivna lakuna, a osteoklasti postaju polarizirani, što se očituje staničnom reorganizacijom: Golgijev aparat, gusti mitohondriji i brojni lizosomi, koji nastaju iz Golgijevog aparata, smještaju se bliže granici resorpcije, a stanične jezgre se udaljavaju na suprotnu stranu (16). U resorptivnu lakunu luče se kiseli H^+ ioni i enzimi ATP-aze koji dalje potiču egzocitozu katepsina K, kisele fosfataze otporne na tartarat (TRAP, od eng. tartarate resistant acid phosphatase) i ostalih proteolitičkih enzima iz lizosoma. Kiseli mikro-okoliš razara mineralni dio kosti dok proteolitički enzimi razlažu izvanstanični matriks na mjestu vezanja osteoklasta (17).

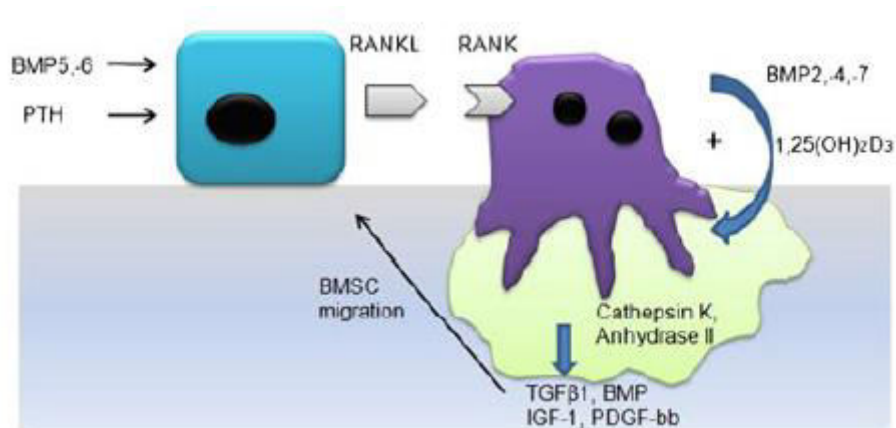
1.1.3. Principi koštane pregradnje

Kost se odlikuje sposobnošću regeneracije nakon prijeloma, što ga čini jedinim tkivom u tijelu koje na ozljedu reagira nizom kontroliranih aktivnosti koje dovode do stvaranja jednakovrijednog novog tkiva. To omogućuje proces koji nazivamo koštana pregradnja (engl. - bone remodeling) kojim se stvara nova kost nakon prijeloma te održava čvrstoća kostiju, a sastoji se od dva međusobno povezana i usklađena procesa (18). Za proces koštane izgradnje zaduženi su osteoblasti, dok koštanu razgradnju obavljaju osteoklasti. Kostur odrasle osobe kontinuirano se pregrađuje tijekom života, tako da se svakih deset godina pregradi čitav skelet (19). Koštana pregradnja ima važnu ulogu u održavanju strukturne stabilnosti kosti, jer uklanja mikro prijelome koji nastaju zbog svakodnevnih trauma i koji mogu potencijalno dovesti do ozbiljnije koštane frakture. Pregradnja kosti u odraslog čovjeka i cijeljenje koštanih fraktura odvija se slijedom događaja koji oponašaju osnovne principe embrionalnog razvoja

kosti. Kontinuirano obnavljanje koštanog tkiva zahtijeva stalnu regrutaciju, proliferaciju i diferencijaciju osteoprogenitornih stanica.

Usklađena i složena interakcija između osteoblasta i osteoklasta događa se svakodnevno na različitim lokacijama unutar koštanog tkiva. Tijekom koštane pregradnje osteoklastogeneza služi kao okidač za stimulaciju procesa koštane izgradnje aktivacijom osteoblasta i taj mehanizam se naziva „coupling“ (20-22). Nezreli osteoblasti su funkcionalno vezani uz osteoklaste preko sustava receptor aktivator nuklearnog čimbenika κ B (RANK od eng. receptor activator nuclear factor κ β) - RANKL - osteoprotegerin (OPG) koji stimulira njihovu diferencijaciju i aktivnost (slika 1) (23-26).

Nedavna istraživanja otkrila su da se sposobnost preosteoblasta da potiču razvoj i maturaciju osteoklasta rapidno gubi kako napreduje njihova diferencijacija prema zrelim osteoblastima i to zbog smanjene produkcije RANKL-a i povećane razine OPG-a (27). To je u skladu s činjenicom da zreli osteoblasti koji su formirali osteoid nemaju sposobnost aktivacije osteoklasta, jer bi to resorbiralo netom stvorenu kost. M-CSF se veže na svoj receptor na preosteoklastima te potiče njihovu diferencijaciju (28). RANKL i dalje ostaje ključan faktor u diferencijaciji osteoklasta, njihovom fuzioniranju u multinuklearne stanice, aktivaciji i preživljavanju. OPG ostvaruje negativnu povratnu spregu blokiranjem signalnog puta između RANKL i RANK na način da se veže na RANKL i sprječava njegovu daljnju interakciju s receptorom. Niz proresorptivnih citokina kao što su tumor nekrotizirajući faktor- α (TNF- α) i interleukin-1 (IL-1) moduliraju ovu komunikaciju stimulirajući proizvodnju M-CSF i izravno povećavajući ekspresiju RANKL-a (29).



Slika 1: Komunikacija osteoblasta i osteoklasta u koštanoj pregradnji. Osnovna interakcija RANKL-RANK sustava podložna je utjecaju hormona kao što su PTH, aktivni oblik vitamina D, komponente Wnt signalnog puta te faktori rasta, točnije BMP, TGF β 1, IGF-1, PDGF-BB. Nakon koštane resorpcije faktori rasta otpušteni iz izvanstaničnog matriksa utječu na diferencijaciju stanica koštane srži prema osteoblastičnom fenotipu. BMP u kombinaciji s aktivnim oblikom vitamina D stimulira katepsin K i anhidrazu II i tako povećavaju koštanu resorpciju. (uz dozvolu preuzeto iz Vukicevic S et al, *Int Orthop* 38:635-647)

Dodatni učinak na osteoklastogenezu imaju brojni drugi citokini i hormoni koji reguliraju proizvodnju RANKL i OPG od strane osteoblasta (slika 1): transformirajući faktor rasta- β (TGF- β) (povećava razinu OPG) (30), PTH (povećava RANKL/snižava OPG) (31), aktivni oblik vitamina D (povećava proizvodnju RANKL-a) (32), glukokortikoidi (povećavaju RANKL/snižavaju OPG) (33) i estrogen (povećava ekspresiju OPG) (34, 35). Kalcitonin za razliku od ostalih faktora i hormona ima izravan pozitivan učinak na osteoklaste, dok estrogen inducira apoptozu osteoklasta (36-38). TGF- β ima sposobnost stimulacije ekspresije RANK-a na pretečama osteoklasta te tako povećava njihovu osjetljivost na RANKL (39).

Zasad nije potpuno jasno da li osteoklasti imaju izravni utjecaj na osteoblaste. Osteoklasti porijeklom iz koštane srži u *in vitro* esaju eksprimiraju mnoge čimbenike rasta, kao što su vaskularni endotelijalni faktor rasta C (VEGFC), leukemija inhibitorni faktor (LIF),

antagonist receptora interleukina 1 (IL1ra), kemokin ligand 9 (CCL9) i faktor rasta BB porijeklom iz trombocita (PDGF-BB). Od navedenih PDGF-BB je pokazao kemotaktički učinak na osteoblaste, koje je bilo onemogućeno utišavanjem RNA (silencing RNA - siRNA) za PDGFR- β u osteoblastima (40, 41). Tijekom koštane resorpcije otpuštaju se TGF β 1 i inzulinski faktor rasta-1 (IGF-1) te stimuliraju diferencijaciju osteoblasta iz mezenhimalnih matičnih stanica koštane srži (42, 43). Zaključno, kaskada orkestriranih događaja kontrolira fetalnu osteogenezu, održavanje koštanog volumena u postnatalnom životu i enhondralnu osifikaciju kod cijeljenja prijeloma.

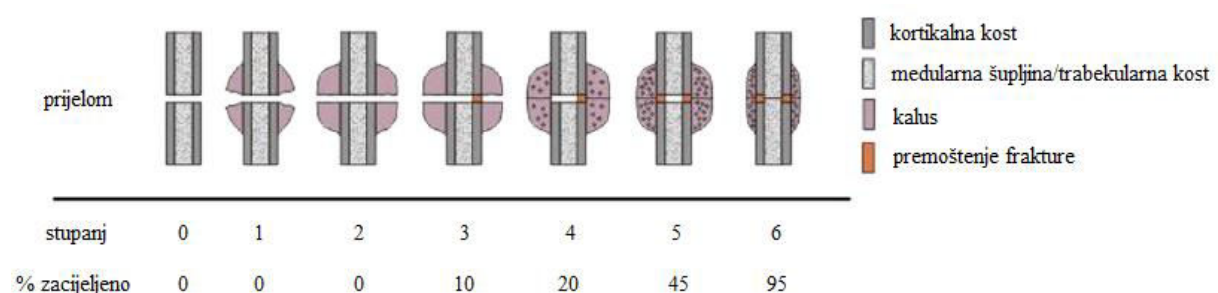
1.2. Cijeljenje kosti

1.2.1. Fiziologija cijeljenja kosti

Cijeljenje prijeloma i regeneracija koštanog tkiva podrazumijeva inicijalnu anaboličku fazu karakteriziranu povećanjem tkivnog volumena posljedično aktivaciji i diferencijaciji matičnih stanica koje formiraju koštano i vaskularno tkivo.

Odmah nakon ozljede formira se hematoma pomoću krvnih stanica iz ozlijeđenog i okolnih područja koje se nakon ekstravazacije zgrušaju. Ove krvne stanice otpuštaju različite citokine, čime dodatno povećavaju vaskularnu propusnost. Ubrzo stanice koje čine hematoma nekrotiziraju, a istovremeno započinje proliferacija fibroblasta koji tvore granulacijsko tkivo. Prijelaz u slijedeću fazu događa se stimulacijom stanica periosta u blizini frakturne pukotine koje se pretvaraju u hondrocite. Nekoliko dana od prijeloma neposredno oko frakturne pukotine stvara se hrskavično tkivo (kalus), dok periferno od pukotine, na krajevima novoformiranog hrskavičnog tkiva dolazi do edema periosta i početka koštane formacije (44). U većini uobičajenih, nekomplikiranih fraktura radi se o tzv. sekundarnom koštanom cijeljenju koje uključuje intramembranozno i enhondralno okoštavanje (45). Paralelno s

procesom stvaranja hrkavičnog tkiva stanice iz periosta i ovojnica okolnog mišićnog tkiva stvaraju mlade krvne žile koje će opskrbljivati novostvorenu kost (46). Daljnjom diferencijacijom hrkavičnog tkiva dolazi do mineralizacije matriksa i apoptoze hondrocita, čime završava anabolička faza cijeljenja (47). Iza toga slijedi dugotrajnija predominantno katabolička aktivnost koju karakterizira redukcija volumena novostvorenog kalusa. Kontrolirana anabolička aktivnost nastavlja se kroz primarnu angiogenezu. Pregradnja novostvorenog koštanog tkiva podrazumijeva stimulaciju osteoklasta koji resorbiraju prve slojeve novog mineralnog matriksa te započinju proces naizmjenične osteoklastične i osteoblastične aktivnosti s ciljem modeliranja kosti prema originalnoj kortiko-trabekularnoj strukturi (48). Tijekom ovog procesa dolazi do stvaranja medularnog prostora koštane srži te dolazi do ponovne aktivacije hematopoetskog tkiva. U završnom stadiju cijeljenja dolazi do smanjenja hipervaskularizacije na razinu prije ozljede (49). Gore navedeni procesi se u fiziološkom tijeku u određenoj mjeri preklapaju te tako dobro usklađenim djelovanjem dovode do potpune regeneracije slomljene kosti (slika 2).



Slika 2: Shematski prikaz faza cijeljenja koji prikazuje i postotak zacijeljene kosti. Rana faza cijeljenja (stupanj 0-3) omogućuje privremenu stabilizaciju prijeloma, na što se nastavlja enhondralna osifikacija i stvaranje mekanog kalusa. U drugoj fazi (stupanj 4-5) dolazi do nakupljanja kolagena i mineralizacije. Posljednja faza (stupanj 6) uključuje koštanu pregradnju koja kosti vraća originalnu strukturu i snagu. (uz dozvolu preuzeto iz Peric M et al, *Bone* 70:73-86)

1.2.2. Postojeće terapije za ubrzanje koštanog cijeljenja

Uspješno cijeljenje kosti zahtijeva usklađenu aktivnost mnogih faktora rasta, mezenhimalnih stanica te odgovarajućih mehaničkih i okolišnih faktora (50). Nedostatak bilo kojeg od ovih faktora (tzv. „koncept dijamanta“) potrebnih za cijeljenje može dovesti do poremećaja cijeljenja kosti. Neuspješno srastanje je česta komplikacija nakon fraktura dugih kostiju, s prevalencijom 2.5 - 46%, ovisno o lokaciji i opsežnosti frakture te stanju okolnih mekih tkiva i krvnih žila (51, 52). Trenutni zlatni standard u liječenju koštanih defekata i koštanog nesrastanja je autologni koštani presadak, prvenstveno porijeklom iz ilijačnog dijela zdjelične kosti, ali i drugih lokacija kao što su distalni femur, proksimalna tibija ili rebra (53). Unatoč dobroj imunokompatibilnosti i izvrsnim osteokonduktivnim svojstvima, osnovni nedostatak autolognog presatka je ograničena dostupnost i značajan morbiditet na mjestu uzimanja grafta. Navedeni problemi pokušali su se premostiti korištenjem alografta sa kadavera i ksenograftima sa pojedinih životinjskih vrsta, no zbog prevelikog rizika od prijenosa bolesti i infekcija prekinuta je njihova upotreba. Moderna medicina probleme u cijeljenju kosti pokušava riješiti uvođenjem novih metoda, koje se ugrubo mogu podijeliti na biofizičke metode i metode molekularne biologije (54). Od biofizičkih metoda najistaknutija i istražena je metoda primjene elektromagnetskog polja i pulsne ultrasonografije niskog intenziteta (55, 56). Koštana biologija predlaže nekoliko molekula koje imaju sposobnost ubrzanja cijeljenja kosti, a njihova primjena može biti sistemska i lokalna. Iako je sistemska primjena privlačnija zbog činjenice da pacijent može primiti terapiju u obliku tablete ili injekcije zasad je takva terapija u kliničkim studijama i nije komercijalno dostupna. Kandidacijske molekule za ovakvu primjenu su parathormon (PTH), anti-sklerostin monoklonsko antitijelo i antitijelo na anti-Dickkopf protein 1 (57-60).

Lokalne terapijske opcije za odgođeno koštano cijeljenje svakodnevno se koriste u kliničkoj praksi, a uključuju osteogene materijale, autolognu koštanu srž i faktore rasta (61,

62). Napredak biotehnologije omogućio je razvoj sigurnijih metoda za perkutano uzimanje presatka iz koštane srži koje se naknadno koncentrira staničnim separatorom (63). Hernigou i suradnici su takav presadak primijenili u 60 pacijenata sa aseptičkim nesrastanjem kosti te su pokazali visoki postotak koštanog zacijeljenih prijeloma (64). Postoje podaci o primjeni tri faktora rasta na pacijentima: fibroblastni faktor rasta-2 (FGF-2), faktor rasta porijeklom iz trombocita (PDGF) i koštani morfogenetski proteini (BMP). Hidrogel koji sadrži FGF-2 testiran je u 70 pacijenata sa kosim frakturama dijafize goljenične kosti. U ovoj studiji bilo je značajno više zacijeljenih fraktura u pacijenata tretiranih sa FGF-2 nego u placebo grupi (65). PDGF-BB u kombinaciji sa β -trikalcij fosfat matriksom pokazao se kao sigurna i efikasna alternativa autolognom koštanom presatku u randomiziranoj prospektivnoj studiji na 434 pacijenta (66).

1.3. Koštani morfogenetski proteini

1.3.1. Otkriće, definicija i podjela

Marshall Urist je 1965. na glodavcima inducirao stvaranje nove kosti s elementima koštane srži nakon implantacije koštanog ekstrakta u potkožno tkivo (67). Tvar za koju je smatrao da dovodi do fenomena osteoindukcije nazvao je koštani morfogenetski protein (bone morphogenetic protein - BMP) (68). Drugi autori su u narednim godinama standardizirali ovaj postupak u štakora potkožnom implantacijom u aksilarnu regiju štakora i tako stvorili reproducibilni test za otkrivanje osteoinduktivnog potencijala mnogih frakcija ne-kolagenih proteina (69, 70).

Uz pomoć tehnika molekularne biologije identificirani su brojni pripadnici BMP obitelji s oznakama BMP1 do BMP16 te su podijeljeni u nekoliko podgrupa s obzirom na strukturne sličnosti (Tablica 1) (71, 72). Sve molekule BMP-a s iznimkom BMP1 pripadaju

superobitelji TGF- β koji predstavljaju čimbenike rasta i diferencijacije sa važnim ulogama u embriogenezi i regeneraciji brojnih tkiva u postnatalnom periodu (73, 74).

BMP se sintetiziraju unutar stanica u obliku prekursora, koji su i do četiri puta veći od zrelog proteina, a sastoje se od hidrofobnog aminoterminalnog kraja, osnovnog propeptidnog područja, te zrelog dijela koji se nalazi na karboksiterminalnom kraju molekule prekursora, na kojem se nalazi i sedam cisteinskih ostataka koji su karakteristični za TGF- β nadobitelj (75). Proteolitičkom obradom prekursora dolazi do stvaranja zrelog, disulfidnom vezom povezanog dimernog oblika molekule. Najčešće se ovom obradom formiraju homodimeri, a u nekim slučajevima nastaju i heterodimerne molekule komponirane od dva različita BMP-a ili jednog BMP-a s drugim članom TGF- β nadobitelji. Za razliku od drugih članova TGF- β nadobitelji BMP su glikozilirani: BMP2 i BMP3 imaju po jedno glikozilacijsko mjesto za asparaginsku kiselinu, BMP4 dva, dok BMP5, BMP6, i BMP7 imaju tri glikozilacijska mjesta na bliskim područjima (75, 76). Prvobitnom purifikacijom osteoinduktivnih sastojaka iz kosti goveda identificirano je sedam molekula BMP-a te su nazvani BMP1 do BMP7. Analizom aminokiselinske strukture uočena je sličnost šest molekula BMP-a i njihova pripadnost TGF- β nadobitelji. Za BMP1 se ispostavilo da nije srodan ostalim koštanim morfogenetskim proteinima te ne pripada TGF- β nadobitelji već odgovara prokolagen-C-proteinazi koja svojom aktivnošću regulira stvaranje zrelog kolagena iz prokolagena (77-79).

Na temelju analize aminokiselinskog slijeda BMP-a možemo ih podijeliti u nekoliko skupina kao što je prikazano na Tablici 1 (80). Prva skupina se sastoji od molekula BMP2 i BMP4 kod kojih je podudarnost aminokiselinskog slijeda u zrelog dijelu molekule 92%. Drugu skupinu čine BMP5, BMP6 i BMP7 čija usporedna područja pokazuju homologiju aminokiselinskog slijeda od oko 89%. BMP3 klasificiran je u zasebnu skupinu te iako ne pokazuje jasnu osteoinduktivnu aktivnost dijeli strukturnu sličnost s BMP7 molekulom u oko 42% aminokiselinskog slijeda. U kasnijim istraživanjima pronađeni su vrlo srodni proteini

opisani pod različitim imenima, uključujući hrskavične morfogenetske proteine (engl. cartilage derived morphogenetic proteins - CDMPs) i faktore rasta i diferencijacije (engl. Growth and differentiation factor - GDF) koji su također svrstani unutar BMP obitelji (81).

Tablica 1: Podjela koštanih morfogenetskih proteina prema aminokiselinskoj strukturi

BMP podobitelj	Pripadne BMP molekule
BMP2/4	BMP2, BMP4
BMP3	BMP3, BMP3B
BMP7	BMP5, BMP6, BMP7, BMP8, BMP8B
CDMP/GDF	BMP12, BMP13, BMP14
ostali	BMP9, BMP10, BMP11, BMP15, BMP16

Geni koji kodiraju BMP široko su rasprostranjeni u ljudskom genomu, što je možda doprinijelo razvoju tkivno-specifičnih učinaka pojedinih članova obitelji (82, 83). Tako je gen za BMP2 i BMP7 smješten na 20. kromosomu, za BMP3 na 4. kromosomu, BMP4 na 14. kromosomu, BMP5 i BMP6 na 6. kromosomu, BMP8 na 1. kromosomu, GDF5 na 22. kromosomu, GDF6 na 8. kromosomu, GDF7 na 2. kromosomu i BMP15 na X kromosomu (84-86).

1.3.2. Stanična komunikacija

Molekule BMP ostvaruju svoje unutarstanične funkcije vezanjem za specifične membranske receptore, analogno principu signaliziranja ostalih članova TGF- β nadobitelji. Radi se o receptorima tipa I (BMPR-1A i BMPR-1B) i tipa II na površini ciljnih stanica, koji su transmembranski polipeptidi sa intracelularnom komponentom koja posjeduje serin/treonin kinaznu aktivnost. Identificirano je 12 podvrsta receptora tipa I i 7 podvrsta tipa II za ligande iz TGF- β nadobitelji (87, 88), među kojima 3 iz prve skupine (AcTR-1, BMPR-1A i BMPR-

IB) i 3 iz druge skupine (AcTR-II, AcTR-IIB i BMPR-II) predstavljaju receptore za koštane morfogogenetske proteine (89). Nakon vezanja liganda BMP receptor tipa II fosforilira receptor tipa I koji se na taj način aktivira te fosforilira pripadnike Smad obitelji unutarstaničnih proteina (90). Heterooligomerni Smad kompleksi odlaze u jezgru, gdje izravno ili u kompleksu s drugim proteinima utječu na transkripciju ciljanih gena (89). Na temelju funkcionalnih značajki Smad molekule mogu se podijeliti u tri skupine: (I) molekule aktivirane receptorom ili R-Smad 1, 2, 3, 5 i 8; (II) zajednički medijator ili Co-Smad 4 i (III) inhibitorne molekule, tj. Smad 6 i 7 (91-94). Aktivacijom receptora tipa I dolazi do fosforilacije molekula iz skupine R-Smad (95). Citoplazmatski homodimeri molekula Smad skupine I nakon fosforilacije disociraju od receptora i stvaraju heterodimere s molekulama Smad 4 nakon čega se signal prenosi u jezgru.

Afinitet Smadova za DNA je ograničen te upravo radi toga Smad kompleksi ulaze u međudjelovanja s nizom koaktivatora što je uvjet za aktivaciju ciljanih gena. Od koaktivirajućih molekula poznati su OAZ nuklearni protein, transkripcijski faktori Cbfa (core binding factor) -1, 2 i 3, CBP/p300, SMIF, Zeb1/Zfhx1a/δEF1 (96, 97).

1.3.3. Antagonisti koštanih morfogogenetskih proteina

Aktivnost signalnog prijenosa BMP-a modulirana je preko njihovih antagonista među kojima je najpoznatiji Chordin. On se velikim afinitetom veže za homodimere BMP4, homodimere BMP2 i heterodimere BMP2 (98). Uz Chordin su od velikog interesa još dva ekstracelularna inhibitora signalnog puta BMP-a: Noggin i Follistatin (99). Nedavna istraživanja na nižim životinjskim vrstama prepoznaju Sizzled protein kao negativni regulator signalnog prijenosa BMP, što postiže inhibicijom proteolize i inaktivacijom Chordina (100). Povećanjem količine Chordina smanjuje se signalni prijenos BMP-a. Brojna istraživanja dolaze do zaključka da Sizzled regulira signalni prijenos BMP, prvenstveno kroz specifičan

utjecaj na Chordin (101). Točnije, funkcija Sizzled-a je stabilizacija molekule Chordina, što objašnjava njegovu funkciju inhibicije BMP-a. Degradacija Chordina zbiva se posredstvom BMP1/Tolloid obitelji metaloproteinaza (102, 103). Najnovije studije sugeriraju model BMP regulacije u kojem protein Sizzled djeluje kao kočnica signalnog puta BMP regulirajući razinu Chordina na ventralnoj strani embrija. Aktivnost BMP molekula modulirana je putem Chordina, ali i putem drugih inhibitora BMP kao što su ranije spomenuti Noggin i Follistatin. Noggin se veže na molekule BMP2 i BMP4 s velikim afinitetom i blokira njihovu interakciju s BMP receptorima (104). Homozigotni Noggin miševi pokazuju deformacije u aksijalnom i perifernom skeletu. Sve to proizlazi iz nedostatka Noggin-a koji uzrokuje pojačanu aktivnost BMP-a nakon početka hondrogeneze. Follistatin se veže za aktivin te sprječava njegovu interakciju s odgovarajućim receptorima, čime neutralizira njegovu aktivnost. Follistatin također veže molekule BMP. Follistatin deficijentni miš ima veliki broj embrionalnih deformacija koje dovode do letalnog ishoda unutar nekoliko sati (105).

1.3.4. Ekspresija komponenata signalnog puta koštanih morfogenetskih proteina u cijeljenju

Zbog važnosti BMP signalnog puta u uspješnom cijeljenju i regeneraciji kosti ekspresija pojedinih komponenata tog puta u različitim primjerima patoloških poremećaja metabolizma od velikog je interesa. Uz veliki broj studija na životinjama postoje i ograničeni podaci ekspresije pojedinih BMP-a, njihovih antagonista ili medijatora i na humanim uzorcima. Kloen i suradnici prvi su objavili podatke dobivene na kalusima 5 pacijenata koji su podvrgnuti operaciji zbog kompliciranih fraktura (106). Imunohistokemijska analiza detektirala je intenzivniju prisutnost BMP2 i BMP4 u području enhondralne osifikacije, posebice u matriksu oko novoformiranog osteoida. Istovremeno su BMP3 i BMP7 izraženi u osteoblastima unutar novog osteoidnog tkiva. Osteoklasti se nisu naročito bojali na BMP

molekule, s iznimkom BMP3, koji je identificiran kao negativni regulator BMP signalnog puta. BMPR-IA i BMPR-IB su prisutni u svim stanicama od interesa za cijeljenje, točnije u fibroblastima, osteoblastima, hondroblastima i osteoklastima, dok je ekspresija BMPR-II bila manje intenzivna u osteoblastima i hrkavičnom tkivu. Daljnje studije fokusirale su se na ekspresiju inhibitora BMP signalnog puta u kalusnom tkivu (107). Eksperimenti su bili fokusirani na Noggin i Chordin, jer je pokazano da njihova blokada povećava osteogeni potencijal murinih i humanih mezenhimalnih matičnih stanica (108, 109). Ekspresija BMP2, BMP4, Noggin i Chordin molekula bila je naglašena u području enhondralne osifikacije, što potvrđuje njihovu centralnu ulogu u ovoj fazi cijeljenja kosti. Naime, njihova ekspresija bila je umjerena u početku cijeljenja i fazi pregradnje. BMP4 ekspresija potvrđena je u humanom kalusu, što je u skladu s činjenicom da njegova inhibicija u miša tijekom cijeljenja kosti dovodi do zakašnjele diferencijacije hondrocita (110).

Analiza genske ekspresije BMP-a i njihovih antagonista u uzorcima dobivenim u različitim danima nakon frakture kosti u štakora omogućila je objašnjenje otežanog cijeljenja i posljedičnog nesrastanja kao rezultata neravnoteže između BMP-a i njihovih antagonista (111). Nedavno je sugerirana obrnuta proporcionalnost ekspresije BMP-a i njihovih inhibitora u normalnom i otežanom cijeljenju kosti (112, 113). Prisutnost BMP2 u hondrocitima bila je značajno snižena, dok je BMP7 potpuno izostao u tkivu ekstrahiranom s mjesta koštanog nesrastanja. Istovremeno je njihova ekspresija bila normalna u susjednim osteoblastima. Inhibitori BMP signalnog puta zadržali su istu razinu i u hondrocitima i osteoblastima. Hipoteza neravnoteže primarno je podržana zbog izostanka ekspresije BMP-a u hrkavičnom tkivu i posljedičnog manjeg utjecaja na diferencijaciju osteoblasta i osifikaciju.

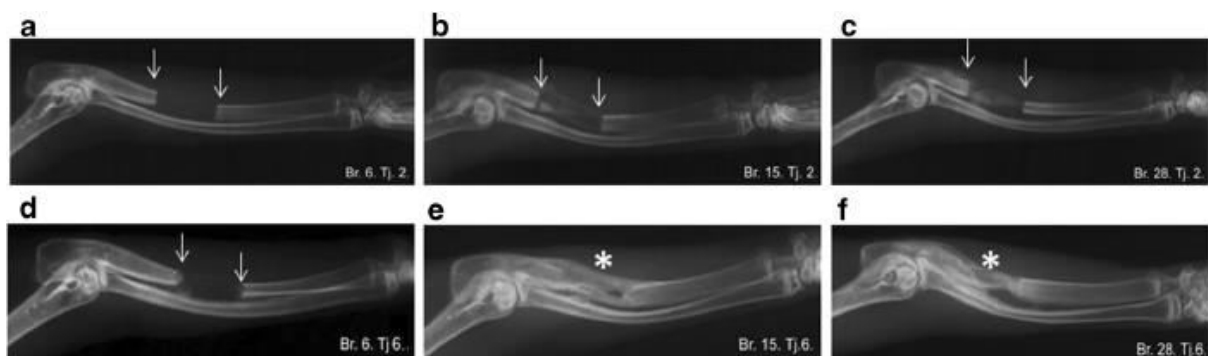Zaključno, dostupni podaci o ekspresiji komponenata BMP signalnog puta u pacijenata s koštanim nesrastanjem i onih kojima prijelomi fiziološki cijele djelomično su rasvijetlili teoriju neravnoteže BMP-a i njihovih antagonista kao uzroka otežanog cijeljenja.

Značajan nedostatak prikazanih studija na kalusima humanog porijekla je mali uzorak i velika heterogenost pacijenata, različite lokacije prijeloma i nesrastanja te različita vremena ekstrakcije kalusa, što je od iznimnog značaja zbog vrlo kratkog perioda aktivnosti pojedinih komponenti BMP signalnog puta. Pažljivo dizajnirane kliničke studije, eksperimenti na životinjama s izbačenim ciljanim genima i dizajn specifičnih inhibitora pojedinih BMP antagonista ključni su za objašnjavanje hipoteze neravnoteže, tj. da li je nesrastanje kosti posljedica povećane koncentracije BMP antagonista, smanjene razine BMP-a ili oboje.

1.4. Pretkliničko testiranje koštanih morfogenetskih proteina u cijeljenju kosti

Nakon otkrića njihova osteoinduktivnog potencijala BMP2 i BMP7 opsežno su testirani u različitim indikacijama cijeljenja kosti u mnogih životinjskih vrsta. Prema podacima dostupnima na PubMed-u u razdoblju između 1988. i 2004. u različitim pretkliničkim istraživanjima uključeno je više od 17.000 životinja (pretraživanje po ključnim riječima bone morphogenetic protein 2 i bone morphogenetic protein 7).

Ključne studije testirale su učinkovitost ovih faktora rasta na modelima segmentalnog koštanog defekta, tj. defekta koji zbog kritične veličine nikad neće spontano zacijeliti (114). Takav koštani defekt smatra se zlatnim standardom u pretkliničkim istraživanjima za procjenu učinkovitosti određene terapije (Slika 3).



Slika 3: Rentgenska snimka kritičnog segmentalnog defekta ulne kunića tretirane sa krvnim ugruškom koji sadrži BMP6. Krv je vadena iz marginalne vene uške kunića u epruvetu bez antikoagulansa, u koju je potom dodan BMP6 kako bi se inkorporirao u ugrušak. Životinje su podijeljene u tri grupe (n=5): samo krvni ugrušak od pune krvi (a,d); krvni ugrušak od pune krvi uz dodatak 50µg BMP6 (b,e); i krvni ugrušak od pune krvi uz dodatak 200µg BMP6 (c,f). Rentgenske snimke učinjene su nakon 2 i 6 tjedana od implantacije. Strelice pokazuju granice koštanog defekta. Zvezdica (*) predstavlja potpuno premoštenje defekta. (uz dozvolu preuzeto iz Dumic-Cule I et al, *Int Orthop* 39:1005-1011)

U ovce je mjesec dana nakon aplikacije BMP2 u femoralni defekt dokazano okoštavanje, dok je premoštenje defekta radiološki potvrđeno nakon 3 mjeseca. Godinu dana od početka liječenja defekta histološkom analizom utvrđena je prisutnost lamelarne kosti (115). Kompletno zarastanje defekta kalvarije u štakora postignuto je nakon implantacije naprave od kravljeg kolagena i BMP2 molekule (116). Kalcifikacija i remineralizacija kolagenog nosača primijećena je za samo tjedan dana, nakon čega je slijedila intenzivnija koštana formacija. Yasko i suradnici prikazali su cijeljenje defekta bedrene kosti uz pomoć BMP2 (117). Defekti donje čeljusti u psa zarasli su tri mjeseca nakon implantacije BMP2 grafta (118). Kvaliteta kosti u vidu biomehaničke čvrstoće, stupnja mineralizacije i debljine kosti značajno se popravila u naredna tri mjeseca.

Brojne studije na životinjama pokazale su efikasnost BMP2 u modelima spinalne fuzije. Kompletna fuzija kralježničnog segmenta u pasa razvila se tri mjeseca nakon ugradnje naprave sa BMP2 (119). BMP2 je testiran i u kombinaciji s drugim polimernim nosačima te je doveo do uspješnog cijeljenja u kunića i štakora (120, 121).

Slični podaci dobiveni su i u prekliničkim studijama sa BMP7. Cook i suradnici pokazali su da BMP7 na kolagenom nosaču uspješno nadomješta kost u segmentalnom defektu u kunića i pasa (122, 123). Potpuno cijeljenje, koje prema radiološkom nalazu obuhvaća četiri korteksa, opisano je nakon dva mjeseca u obje vrste. Histološka analiza

pokazala je formiranu lamelarnu kost sa znakovima pregradnje i elementima koštane srži. Prosječna snaga torzije bila je usporediva sa intaktnom kosti. Ista grupa prezentirala je slične rezultate i nakon implantacije BMP7 sa nosačem u defekte goljenične i lakatne kosti u majmuna (124). BMP7 uspješno je regenerirao defekt kalvarije u majmuna nakon tri mjeseca, s time da je koštana formacija uočena već nakon 15 dana (125).

Prekliničke studije BMP2 i BMP7 provedene su i u maksilofacijalnim indikacijama. Iznimna efikasnost ovih naprava pokazana je kod podizanja dna paranazalnih sinusa i kod ispunjavanja ekstrahirane alveole (126, 127).

Sve navedene studije ukazuju na učinkovitost terapije BMP-om te sigurnost njihove primjene, što je omogućilo dobivanje odobrenja za početak kliničkih studija.

1.5. Klinička upotreba koštanih morfogenetskih proteina 2 i 7

Nakon opsežnih prekliničkih testiranja BMP molekula na različitim životinjskim modelima provedene su kliničke studije kako bi se dokazala njihova učinkovitost u ubrzavanju koštane regeneracije i cijeljenja koštanih fraktura te superiornost u odnosu na trenutno dostupne terapijske opcije. Naprave koje sadrže BMP2 i BMP7 korištene su u randomiziranim kliničkim studijama koje su uključivale pacijente sa frakturama goljenične kosti, spinalnom fuzijom i nesrastanjem skafoidne kosti. Objavljeno je i mnogo nerandomiziranih studija koje su koristile različite oblike BMP implantata. Neke od tih studija, prvenstveno prikazi slučajaja i manje kohorte pokazale su impresivne rezultate koje će biti prikazane u narednim odlomcima, no treba ih promatrati u okviru njihovih ograničenja, tj. malog uzorka i nedostatka kontrolne skupine pacijenata.

1.5.1. Prijelomi i nesrastanja kostiju udova

Najveća klinička studija u kojoj je korišten BMP2 uključivala je 450 pacijenata sa različitim tipovima otvorenih prijeloma tibije (128). Kontrolna skupina pacijenata u ovoj prospektivnoj, randomiziranoj i jednostruko slijepoj studiji liječena je zlatnim standardom (intramedularna fiksacija i reparacija mekih tkiva), dok je kod preostalih uz standardni kirurški tretman ugrađen implantat sa 6 mg ili 12 mg rekombinantnog humanog BMP2. Ishodi ove studije pokazali su smanjenje učestalosti sekundarnih intervencija za 44% u pacijenata s ugrađenom BMP2 napravom u odnosu na kontrolnu skupinu. Ovaj učinak pokazao je ovisnost o dozi primijenjenog BMP2. Pacijenti tretirani višom dozom BMP2 imali su i manje registriranih infekcija te brže cijeljenje rane. Studija je utvrdila sigurnost primjene testirane naprave te superiornost u odnosu na standardni tretman nakon implantacije veće doze BMP2. Kao osnovno metodološko ograničenje ističe se činjenica da BMP2 nije korišten kao zasebni tretman, nego kao dodatak uz standardnu njegu. Rezultati ove studije doveli su do odobrenja naprave sa BMP2 na kolagenom nosaču (InFUSE® i InductOs®) od strane regulatornih agencija European Agency for the Evaluation of Medicinal Products (EMA) i Food and Drug Agency (FDA).

Dokazana učinkovitost BMP2 u prospektivnoj randomiziranoj kliničkoj studiji rezultirala je testiranjem u cijeljenju prijeloma drugih cjevastih kostiju. Jones i suradnici usporedili su efikasnost BMP2 u kombinaciji sa alograftom u odnosu na ilijačni autograft kod pacijenata sa tibijalnim frakturama i značajnim gubitkom kosti (129). U terapijskoj grupi zacijelilo je 13 od 15 fraktura, dok je u kontrolnoj to bio slučaj u 10 pacijenata. Ugradnja BMP2 naprave povećala je učestalost edema mekih tkiva i eritem, no značajno je smanjen gubitak krvi te je izbjegnuto postupak uzimanja koštanog presatka. Retrospektivna studija provedena na 93 pacijenta sa nesrastanjem dugih kostiju bazirala se također na dvije grupe: BMP2 i alograft te autograft iz ilijačne kosti (130). Nije bilo razlike u cijeljenju između ove

dvije grupe, dok je prema očekivanju prvu grupu karakteriziralo smanjeno vrijeme operacije i manji intraoperativni gubitak krvi.

Devet pacijenta s dugotrajnim nesrastanjem tibije te više od 4 neuspješna zahvata sa 100% uspješnošću tretirani su prema protokolu koji sadrži RIA presadak (intramedularna aspiracija – engl. Reamer/Irrigator/Aspirator), intramedularnu fiksaciju i BMP2 (131). Nesrastanje nadlaktične kosti predstavlja još jedan značajan izazov za ortopedsku kirurgiju i često dugotrajnu funkcionalnu nesposobnost za pacijenta. Retrospektivna analiza devet pacijenata s ovom indikacijom tretiranih sa BMP2 napravom i osteosintetskom pločicom pokazala je uspješno cijeljenje u 8 pacijenata, dok je jedan uspješno izliječen nakon ponavljanja istog zahvata (132).

Niz kliničkih studija prethodilo je odobrenjima za upotrebu BMP7 (Osigraft® i OP-1 Putty®) u definiranim kliničkim indikacijama od strane EMEA i FDA. Friedlander i suradnici uključili su 122 pacijenta s ukupno 124 nesrastanja goljenične kosti u randomiziranu kontroliranu i djelomično slijepu kliničku studiju koja je obuhvaćala sedam centara za traumatologiju u US (133). Osnovni kriterij za uključivanje u studiju bilo je nesrastanje goljenične kosti u trajanju od najmanje 9 mjeseci. Pacijenti su bili randomizirani u dvije grupe: standardni tretman bila je redukcija i fiksacija s intramedularnim pinom uz dodatak autologne kosti, dok je u eksperimentalnoj grupi uz redukciju i fiksaciju s intramedularnim pinom ugrađen BMP7 na nosaču od kolagena tipa I. Rezultati nisu pokazali statistički značajnu razliku između ove dvije grupe, pa je tako nakon devet mjeseci od operacije 81% od 63 pacijenta tretiranih sa BMP7 imalo zacijeljen prijelom prema odgovarajućim kliničkim kriterijima, dok je u pacijenata sa standardnom procedurom zacijelilo 85% od 61 operiranog.

Druga randomizirana, prospektivna, dvostruko slijepa studija testirala je učinkovitost rekombinantnog humanog BMP7 na kolagenom nosaču u kritičnom defektu lisne kosti kod 24 pacijenta sa visokom osteotomijom goljenične kosti, učinjenom zbog osteoartritisa (134).

Kritičnim defektom smatra se onaj koji fiziološkim mehanizmima neće zacijeliti ni u jednom vremenskom periodu. Studija je imala dvije faze od kojih se svaka dijelila na dvije grupe s obzirom na tretman. U prvoj fazi je po šest pacijenata bilo raspoređeno u dvije grupe: kod prve je defekt bio ispunjen sa demineraliziranom kosti, dok je drugi defekt ostavljen intaktan. Rezultat je pokazao da će ovakva tehnika nadomještanja koštanog defekta omogućiti njegovo cijeljenje. U drugoj fazi defekt je ispunjen sa BMP7 na kolagenom nosaču ili je ugrađen sam kolageni nosač (također po šest pacijenata u svakoj grupi). Procjena efikasnosti terapije vršena je kliničkim pregledom, radiološkim snimanjem i koštanom denzitometrijom u razdoblju od jedne godine. Nije bilo znakova cijeljenja u grupi sa ugrađenim kolagenim nosačem, dok je uz dodatak BMP7 zacijelilo 5 od 6 defekata. Ugradnja demineralizirane kosti rezultirala je srastanjem u 4 od 6 pacijenata. Denzitometrija je pak pokazala nešto kvalitetniju strukturu kosti u pacijenata tretiranih sa demineraliziranom kosti nego u onih koji su primili BMP7. Demineralizirana kost sadrži brojne koštane proteine uključivši osteokalcin, osteopontin i manje količine BMP-a. Ovom studijom otvorena je diskusija o efikasnijem korištenju nižih doza BMP-a od suprafizioloških koji se nalaze u napravama.

Pregled svih registriranih kliničkih primjena BMP7 u Engleskoj uključivao je 653 slučaja različitih prijeloma, od čega su 60.5% bile nesraštene frakture (135). Tri četvrtine pacijenata primilo je BMP7 uz autologni koštani transplantat, dok je jedna četvrtina bila tretirana isključivo sa BMP7 napravom. Ukupna uspješnost cijeljenja nakon radiološke i kliničke evaluacije bila je 82%, uz naglasak na činjenici da je kod ovakvog pregleda svih slučajeva teško procijeniti stvarni značaj BMP7 za konačno srastanje prijeloma. Dodatni limit predstavlja radiološka evaluacija ovih pacijenata, koju su najčešće provodili njihovi kirurzi te nije uključeno neovisno mišljenje radiologa.

Vanjska fiksacija prijeloma distalne tibije nužna je kad se radi o frakturi u zoni od 5 cm od gležnja (zona 43 prema Orthopaedic Trauma Association) te je često udružena sa

otežanim i kasnijim cijeljenjem. Implantacija BMP7 ubrzala je cijeljenje u 20 ovakvih pacijenata u odnosu na grupu bez dodatnog tretmana (136). U BMP7 grupi značajno više fraktura je zacijelilo nakon 16 i 20 tjedana, a također se smanjio period izostanka s posla te vrijeme do uklanjanja vanjskog fiksatora. Sekundarna intervencija zbog otežanog cijeljenja bila je potrebna u 2 pacijenta tretiranih s BMP7, odnosno u 7 iz kontrolne grupe. Studija nije bila randomizirana, no nepristranost je omogućena tako što je od 67 pacijenata prvih 20 tretirano s BMP7, dok su od ostalih 47 izabrane odgovarajuće kontrole uzimajući u obzir dob, spol, navike, tip i oblik frakture, defekt tibije, fiksacija eventualne fibularne frakture i pomak nakon redukcije.

Do danas je objavljena samo jedna randomizirana studija na pacijentima sa prijelomom kostiju šake. BMP7 je ubrzao cijeljenje nesrastanja skafoidne kosti sa sklerozom proksimalnog kraja (137). Ugradnja koštanog grafta sa ili bez unutarnje fiksacije predstavlja standardni tretman simptomatskog prijeloma skafoidne kosti s prisutnim nesrastanjem. Prema dostupnoj literaturi očekuje se uspješno cijeljenje u samo 47% takvih pacijenata ukoliko je prisutna kompromitirana cirkulacija (138). U ovoj studiji 17 pacijenata sa devetomjesečnim nesrastanjem proksimalnog kraja skafoidne kosti randomizirano je u tri grupe. U prvoj grupi ugrađen je ilijačni koštani presadak, a u preostale dvije je uz autologni, odnosno alogeni graft implantirano 3.5 mg BMP7. Pokazano je da BMP7 ubrzava cijeljenje proksimalnog pola skafoida i nadomješta sklerotično promijenjenu kost nakon inicijalnog povećanja prokrvljenosti oštećenog područja. BMP7 s autolognim presatkom je skratio vrijeme cijeljenja na 4 tjedna, u odnosu na 9 tjedana koliko je u prosjeku bilo potrebno pacijentima liječenima samo autolognim koštanim graftom. Upravo ovo skraćivanje vremena cijeljenja značajno reducira potrebu za imobilizacijom, čime se preveniraju kontrakture, razvoj artritisa ili eventualno Sudekovog sindroma. Cijeljenje kod pacijenata sa implantiranim alogenim

presatkom i BMP7 demonstrirano je nakon 8 tjedana, što je usporedivo sa standardnim tretmanom, ali se izbjegavaju komplikacije vezane uz uzimanje autologne kosti.

Provedeno je niz manjih studija u kojima je korišten BMP7 u tzv. „off-label“ indikacijama, gdje su postignuti iznimni rezultati sa velikom dobrobiti za pacijente i iz kojih smo naučili mnogo o efikasnosti BMP7 naprava i sigurnosti pri njihovoj implantaciji. Većina tih pacijenata bila je prethodno liječena klasičnim kirurškim tehnikama, no nije postignut zadovoljavajući rezultat, tj. kost nije zacijelila. Pokazana je efikasnost primjene BMP7 u 62 pacijenta sa aseptičkim i atrofičnim nesrastanjima dugih cjevastih kostiju, i to 16 tibija, 18 klavikula, 11 humerusa, 10 femura, 4 ulne i 3 radiusa (139). Ovi pacijenti imali su u prosjeku 2.1 operaciju zbog nesrastanja kosti, a u 28 ih je neuspješno ugrađen autologni koštani presadak prije uključivanja u studiju. Svima je učinjena revizijska fiksacija standardnom tehnikom, korišten je lokalni koštani presadak ukoliko je bio dostupan te je apliciran BMP7 na mjesto nesrastanja. Zaključno, kod 54 od 62 pacijenta uključena u studiju prijelom je uspješno zacijelio. Sličnu kohortu pacijenata sa potpunom uspješnošću tretirala je grupa na Medicinskom fakultetu Sveučilišta u Zagrebu (140).

BMP2 i BMP7 u kombinaciji s kolagenim nosačem predstavljaju dobru terapijsku opciju za ubrzavanje cijeljenja problematičnih defekata, a istovremeno eliminiraju morbiditet koji nastaje uzimanjem koštanog presatka. Nedovoljan broj pravilno dizajniranih kliničkih studija te manjak podataka o cijeljenju u određenim drugim indikacijama uvelike ograničava njihovu upotrebu.

1.5.2. Spinalna fuzija

Spinalna fuzija s ciljem fiksnog spajanja dva susjedna kralješka je tretman izbora za različitu spinalnu patologiju kao što su deformiteti, trauma i degenerativne promjene poput degenerativne spondilolisteze. Rekombinantni humani BMP2 je nakon opsežnih pretkliničkih studija uključivši one kod primata uspješno testiran u ljudi te je 2002. odobren od strane FDA kao zamjena za autologni koštani graft kod prednje lumbalne fuzije segmenta kralješnice. Odobrenje je temeljeno na prospektivnoj, randomiziranoj, multicentričnoj studiji na 279 pacijenata sa degenerativnim promjenama intervertebralnog diska gdje je stopa fuzije iznosila 94.5% u grupi sa BMP2 i titanskim kavezom u odnosu na 88.7% u pacijenta koji su primili autograft (141). Studija nije detektirala statistički značajne razlike između dviju grupa u preostalim mjerenim ishodima kao što su bol u leđima i nogama te neurološki status. Burkus je naknadno ponudio integralnu analizu dvije studije na ukupno 679 pacijenata podvrgnutih prednjoj lumbalnoj spinalnoj fuziji (142). Kavez sa BMP2 implantiran je u 277 pacijenata, dok su drugi primili ilijačni presadak. U aspektu trajanja operativnog zahvata, gubitka krvi, dužine bolničkog liječenja, stope sekundarnih intervencija, subjektivno procijenjene boli i potvrđene fuzije nakon 6, 12 i 24 mjeseca grupa tretirana s BMP2 imala je superiorne rezultate.

Uskoro su razvijene operativne tehnike za izvođenje spinalne fuzije posteriornim i transforaminalnim pristupom. U pacijenata sa degeneracijom diska na jednoj razini uspješno je implantirana naprava sa BMP2 posteriornim pristupom te je učinkovitije fuzionirala tretirani segment u odnosu na koštani presadak (143). Kompjuteriziranom tomografijom detektirano je povećano nakupljanje kosti izvan prostora diska u pacijenata tretiranih s BMP2, no to nije koreliralo sa kompresivnim simptomima. Manja klinička studija na 40 pacijenata testirala je efikasnost BMP2 u odnosu na zlatni standard u spinalnoj fuziji transforaminalnim pristupom (144). Rezultati su bili podjednaki, točnije po jedan pacijent u svakoj grupi nije

postigao zadovoljavajuću fuziju. Schwender i suradnici postigli su fuziju u svih 49 pacijenata minimalno invazivnim transforaminalnim pristupom (145).

Uspješno je provedena i multicentrična, prospektivna, randomizirana studija na pacijentima sa cervikalnom spinalnom fuzijom u jednom ili dva segmenta (146). Primijenjena je manja količina BMP2 kako ne bi došlo do prevelikog otpuštanja sa kolagene spužve. Svi pacijenti postigli su solidnu fuziju. Procjena nakon dvije godine od zahvata pokazala je manju nestabilnost vrata i intenzitet bolova u pacijenata s ugrađenom BMP2 napravom u odnosu na one s koštanim presatkom.

Brojne kliničke studije testirale su sigurnost i efikasnost primjene BMP7 u različitim tipovima spinalne fuzije, bilo kao samostalnog grafta, bilo u kombinaciji sa autolognim presatkom (139). FDA je odobrila studiju učinkovitosti i sigurnosti primjene BMP7 kao dodatka presatku s ilijačne kosti u pacijenata s degenerativnom spondilolistezom (147). Premoštenje segmenta potvrđeno je radiološki u 10 od 11 pacijenata, dok nuspojave kao što je sistemska toksičnost, ektopična koštana formacija ili restenoza nisu zamijećene. FDA je ovu kombinaciju odobrio za upotrebu kod revizije posterolateralne spinalne fuzije.

Nakon uspjeha ove kombinirane implantacije započele su kliničke studije s ciljem usporedbe učinkovitosti naprave sa BMP7 u odnosu na koštani presadak. Johnsson i suradnici randomizirali su 20 pacijenata sa degenerativnom spondilolistezom na razini L5-S1 i ugradili im BMP7 napravu ili ilijačni graft, oboje posterolateralnim pristupom (148). Na ovom uzorku se BMP7 naprava nije pokazala superiornom u odnosu na zlatni standard u aspektu jačine fuzije. Druga prospektivna, randomizirana, multicentrična studija uključila je 36 (32 zadržana u studiji) pacijenata sa degenerativnom lumbalnom spondilolistezom i spinalnom stenozom kojima je učinjena laminektomija i posterolateralna fuzija pomoću autografta (11 pacijenata) ili BMP7 implantata (21 pacijent) (149).

1.5.3. Primjena u kirurgiji čeljusti, lica i zubi

Početkom 2007.g., nakon odgovarajućih kliničkih studija, odobrena je upotreba BMP2 (InFUSE®) za dvije maksilofacijalne indikacije: augmentacija sinusa i augmentacija zubne alveole. Boyne i suradnici su randomiziranom studijom testirali učinkovitost različitih doza BMP2 u reparaciji dna maksilarnog sinusa (150). Prvoj grupi pacijenata je implantiran klasični koštani presadak, dok su preostali primili 0.75 mg/cc ili 1.50 mg/cc BMP2. Histološka analiza utvrdila je rast kvalitetne nove kosti, dok je CT pokazao usporedive rezultate sve tri grupe nakon 6 mjeseci. Nakon definiranja učinkovite doze (1.50 mg/cc BMP2) provedena je ključna multicentrična, randomizirana studija koja je potvrdila efikasnost BMP2 naprave u augmentaciji dna sinusa (151). U prvih 6 mjeseci naprava koja sadrži BMP2 povećala je visinu koštanog grebena za 9.46 mm, a u grupi s implantiranim koštanim presatkom to je povećanje iznosilo 7.83 mm. Histološka analiza je potvrdila značajnu formaciju nove trabekularne kosti koja biološki i strukturalno odgovara zdravoj kosti.

Velika klinička studija istražila je efikasnost dvije doze BMP2 u 80 pacijenata sa augmentacijom ekstrakcijske alveole (152). Rezultati su pokazali da se kod defekta tretiranog sa BMP2 stvorilo dvostruko više kosti u odnosu na pacijente liječene zlatnim standardom. Dodatno je koštana histologija pokazala da nema razlike između zdrave kosti i one inducirane pomoću BMP2.

Jedna od važnijih „off-label“ maksilofacijalnih indikacija je rekonstrukcija defekata mandibule. BMP7 uspješno je primijenjen u deset pacijenata s mandibularnim defektima nastalima kao posljedica osteomijelitisa ili uklonjenog ameloblastoma (153). Postoperativni oporavak prošao je bez problema u svih 10 pacijenata, radiološki je potvrđena koštana formacija, a nakon godine dana postignuta je potpuna funkcionalnost mandibule uz zadovoljavajući izgled. Manja retrospektivna studija od šest pacijenata potvrđuje učinkovitost

BMP2 u reparaciji fraktura mandibule (154). Potpuna rekonstrukcija postavljena je u pet pacijenata, dok je kod šestog imunološki komorbiditet uzrokovao infekciju rane i zahtjevao ponovnu rekonstrukciju.

1.6. Nuspojave nakon primjene koštanih morfogogenetskih proteina 2 i 7

U zadnjih 15 godina značajno je porastao broj izvedenih spinalnih fuzija, uglavnom zahvaljujući odobrenjima za korištenje naprava koje sadrže BMP. Lumbalna i cervikalna spinalna fuzija su najčešće operacije kralješnice u SAD kojih se na godišnjoj razini izvede oko 450.000 (155). Kao što je prethodno navedeno, FDA je odobrila upotrebu rekombinantnih humanih BMP2 i BMP7 u humanoj medicini za fuziju segmenata kralješnice. Odobrenje je ograničeno na specifični nosač za BMP, standardiziran kirurški pristup i definiranu razinu spinalnog segmenta, dok se sve ostalo smatra „off-label“ upotrebom. Od 2006. BMP je korišten u 25% svih fuzijskih zahvata te u 40% lumbalnih fuzija (156). Ovaj trend upotrebe BMP-a u brojnim indikacijama unaprijedio je stopu uspješnosti fuzije, ali i uzrokovao brojne nuspojave koje su previđene u inicijalnim studijama. Sve veći broj kliničara prijavljivao je različite nuspojave nakon implantacije ovih naprava s učestalošću 20-70% (157). Najčešće prijavljene komplikacije su retrogradna ejakulacija, stvaranje seroma, prevelika koštana formacija, osteoliza i povećan rizik karcinoma. U lipnju 2008.g. FDA je izdala upozorenje za upotrebu BMP-a u kirurgiji cervikalne kralješnice zbog mogućnosti izrazite postoperativne disfagije.

Kako je većina izvornih studija bila sponzorirana javila se potreba za neovisnim pregledom svih dosad objavljenih studija o upotrebi BMP-a. Tim sa Sveučilišta Yale preuzeo je od proizvođača BMP naprava detaljne podatke o svim do sada provedenim studijama s BMP2 te proveo metaanalizu podataka individualnih sudionika studije (individual-participant

data) (158). Cilj je bio utvrditi stvarni rizik nekontroliranog okoštavanja, stvaranja antitijela protiv BMP-a, koštane resorpcije, imunogenosti, urogenitalnih komplikacija i malignog potencijala. Analiza je uključila ukupno 1.408 pacijenata u 11 randomiziranih kliničkih studija u kojima su pacijenti u prosjeku praćeni tokom 24 mjeseca. Randomizacija sudionika bila je adekvatno provedena, ali sudionici nisu bili slijepi na vrstu tretmana. Ukupno gledano, nije bilo značajnog poboljšanja u fuziji spinalnog segmenta nakon primjene BMP2 u odnosu na standardni postupak presađivanjem ilijačnog koštanog grafta. Registrirana je smanjena bol u leđima i povećana kvaliteta života u pacijenata tretiranih s BMP2 napravom. Smanjivanje intenziteta boli je doduše ostalo u okvirima klinički beznačajnih granica (159). BMP2 i standardni ilijačni transplantat imaju sličnu učestalost nuspojava kao što su retrogradna ejakulacija i neurološke komplikacije. Povećani ukupni rizik za nastanak karcinoma nije dokazan kao statistički značajan. Ova metaanaliza pokazala je da uspješnost nakon kirurškog zahvata s BMP napravama uvelike ovisi o iskustvu kirurga i kvaliteti izvedenog zahvata, jer se mnoge nuspojave javljaju upravo kada BMP negativno utječe na tkivo oko mjesta operativnog zahvata.

Iz dosadašnjih istraživanja postoje podaci o bioraspoloživosti BMP-a nakon lokalne ugradnje, međutim na sistemskom nivou osim potencijalnog stvaranja antitijela nije se obraćala pažnja na druge potencijalne nuspojave. Stoga nedostaje podataka o eventualnim promjenama koštane gustoće nakon lokalne implantacije BMP naprava. Glavni cilj našeg istraživanja je provjeriti postoji li opasnost od sistemskog gubitka koštanog volumena nakon ugradnje BMP-a s nosačem te da li je taj učinak na koštani volumen ovisan o kalcotropnim hormonima.

2. HIPOTEZA

Sistemske otpuštene BMP2 i 7 nakon lokalne primjene djelovati će na koštanu masu.

3. CILJEVI

3.1. Opći cilj

- pokazati sistemski učinak BMP2 i 7 na koštani metabolizam.

3.2. Specifični ciljevi

- dokazati izravni učinak BMP2 i 7 na kost, bez posrednog učinka preko kalcotropnih hormona
- istražiti *in vitro* učinak BMP2 i 7 na osteoblaste i osteoklaste životinja bez štitne i doštitnih žlijezda
- utvrditi izostanak negativnog djelovanja na skelet biorasploživog BMP2 i 7

4. MATERIJALI I METODE

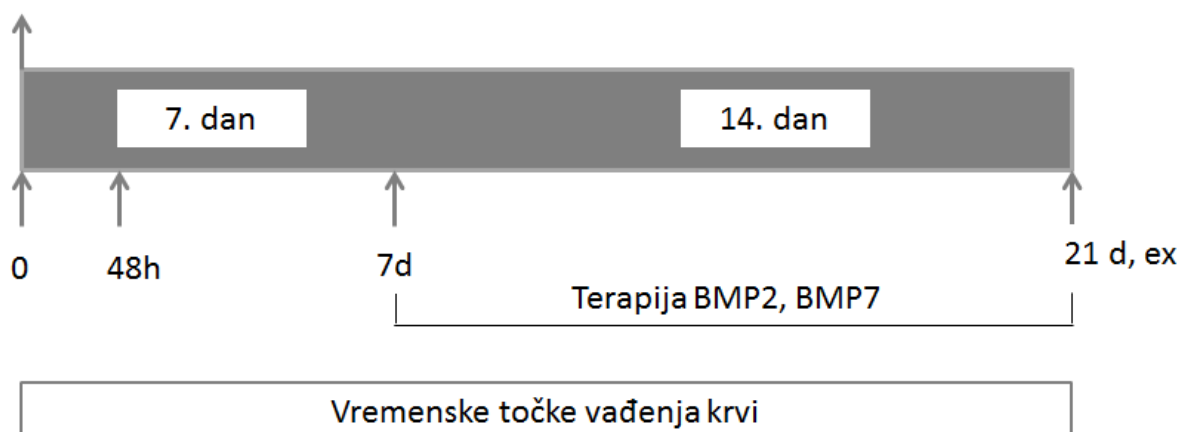
4.1. Životinjski model tireoparatireoidektomije

U pokusu su se koristili muški Sprague-Dawley štakori, starosti 4 mjeseca, prosječne težine 250g. Štakorima su kirurški uklonjene štitna i doštitne žlijezde (tireoparatireoidektomija - TPTx). Incizijom kože i potkožnog tkiva na vratu pristupilo se na pretrahealnu muskulaturu koja se tupo preparirala. Nakon što se prikazao dušnik i oba režnja štitne žlijezde, učinila se ekscizija zajedno sa doštitnim žlijezdama. Hemostaza se postigla kompresijom. Mišići su se spontano vratili u prvobitni položaj, dok se potkožje zatvaralo resorptivnim šavima (Vicryl 4-0). Koža se zatvarala pojedinačnim šavima neresorptivnim monofilamentnim koncem (Ethilon 4-0). U slučaju lažno operiranih (sham) životinja učinio se isti operativni zahvat ali su štitna i doštitne žlijezde ostale intaktne. Za anesteziju je korišten Rompun (Xylapan 0.6 ml/kg i.p.) i Ketamin (Narketan 0.8 ml/kg i.p.). Životinje su postoperativno primile analgeziju ketoprofenom (5mg/kg s.c.). Tijekom anestezije, te nekoliko sati nakon operacije životinje su držane na toplome, kako ne bi razvile hipotermiju. Nakon operacije štakori su imali nesmetan pristup standardnoj hrani, te vodi obogaćenoj 1% kalcij glukonatom, kako bi se izbjegla hipokalcemija.

Nakon tjedan dana oporavka od operacije životinje su raspodijeljene u slijedeće grupe: (1) sham; (2) TPTx; (3) TPTx + BMP2 10 μ g/kg; (4) TPTx + BMP2 70 μ g/kg; (5) TPTx + BMP2 250 μ g/kg; (6) TPTx + BMP7 10 μ g/kg; (7) TPTx + BMP7 70 μ g/kg; (8) (3) TPTx + BMP7 250 μ g/kg. Terapijske grupe primale su BMP2 odnosno BMP7 u zadanim dozama tri puta tjedno i.v. tijekom 2 tjedna do kraja eksperimenta (shema 1). U svakoj od navedenih skupina bilo je 10 životinja.

Životinje su se svakodnevno klinički praćene i pregledavane, što se bilježilo u adekvatnu tablicu kliničkog nadzora životinja.

Tireoparatireoidektomija (TPTx)



Slika 4: Protokol *in vivo* eksperimenta. Pokus traje 21 dan, od čega se prvih 7 životinje oporavljaju od operacije, dok idućih 14 dana primaju odgovarajuću terapiju. Na kraju pokusa (21. dan) životinje se eutanaziraju (ex) zbog daljnje analize kostiju.

4.2. Uvjeti smještaja laboratorijskih životinja

Mikroklimatski parametri u nastambi: temperatura 20-24°C, relativna vlaga zraka u prostorijama 40-70%, ciklusi svjetla i tame 12/12 sati i razina buke do 60 Db. Sve životinje su bile pod veterinarsko zdravstvenim nadzorom sa dnevno vođenom evidencijom mikroklimatskim parametrima. Kontrola hrane, stelje i laboratorijske opreme je bila primjerena vrsti životinja na kojima smo izveli navedeni pokus. Laboratorijske životinje su bile adekvatno smještene i o njima se vodila odgovarajuća skrb u registriranom i odobrenom objektu Medicinskog fakulteta Sveučilišta u Zagrebu, Šalata 3, pod identifikacijskim brojem HR-POK-001.

Eksperiment se izvodio pod nadzorom odgovorne osobe doktora veterinarske medicine, voditelja pokusa koji je planirao i izradio protokol pokusa te osposobljenog i educiranog tehničkog osoba koje radi u nastambi za laboratorijske životinje. Voditelj pokusa ima položen tečaj III kategorije za rad sa laboratorijskim životinjama.

4.3. Rekombinantni humani koštani morfogenetski proteini 2 i 7

Za tretman životinja i kulture stanica koristili su se komercijalno dostupni BMP2 i BMP7 u koncentraciji 1mg/mL (R&D Systems, Minneapolis, MN, USA).

4.4. Biokemijski parametri u serumu

Za serumsku biokemijsku analizu štakorima prethodno sediranima diazepamom (0,25 mg/kg i.p.) vađena je krv (0,5 mL) iz repne vene. Analizom seruma odredila se razina ukupnog kalcija i fosfata. Komercijalno dostupni ELISA kitovi korišteni su za određivanje serumske koncentracije osteokalcina (Biomedical Technologies Inc., Stoughton, MA, USA) i C-telopeptida (Nordic Bioscience Diagnostics, Herlev, Denmark). Serumska razina solubilnog liganda receptora aktivatora nuklearnog faktora kappu B – sRANKL i osteoprotegerina – OPG odredila se također komercijalno dostupnim kitovima (Biomedica, Wien, Austria).

4.5. MikroCT

Zbog potrebe za daljnjom *ex vivo* analizom bedrenih kostiju štakori su eutanazirani. Eutanazija je napravljena sa visokom dozom anestetika, točnije primjenom 80 mg/kg ketamina intraperitonealno. Učinak terapije na stvaranje trabekularne kosti evaluirao se mikrokompjutoriziranom tomografijom uređajem μ CT 1076 (SkyScan, Kontich, Belgija). Kostii su skenirane u 250 rezova, svaki 18 μ m debljine u dorzoventralnom položaju. Trodimenzionalna rekonstrukcija kosti izvedena je pomoću triangulacijskog algoritma (NRecon) i računajući volumen trabekularne kosti (BV, mm³). Ostali parametri trabekularne kosti uključivši broj trabekula (Tb.N, 1/mm), trabekularnu debljinu (Tb.Th, μ m) i trabekularno odvajanje (Tb.Sp, μ m) direktno su mjereni na 3D slikama.

4.6. *In vitro* pokusi

Stanice koštane srži izolirane su ispiranjem medularnog kanala otopinom antibiotika i α -MEM-a. Diferencijacijski medij za osteoklaste sadržavao je α -MEM, 10% FCS, faktor stimulacije kolonije makrofaga (M-CSF, 50ng/mL; Sigma Aldrich) i RANKL (50ng/mL; Sigma Aldrich). Medij i faktori rasta te terapija, dodavani su prvi dan, te mijenjani svaki drugi dan do kraja protokola, tj. šestog dana. Stanice su fiksirane 4% paraformaldehidom. Adherirani osteoklasti identificirani se standardnim bojenjem na kiselu fosfatazu (TRAP; Sigma Aldrich).

Sedam dana nakon izolacije koštane srži dodao se diferencijacijski medij za osteoblaste koji sadrži α -MEM, 10% FCS, 10mM β -glicerofosfat i 50 μ g/mL askorbinske kiseline. Medij se mijenjao svaka dva dana do kraja pokusa, tj. 19-og dana. Kod svake promjene medija stanice su tretirane sa BMP2 ili BMP7. Osteoblasti su identificirani bojenjem na alkalnu fosfatazu komercijalno dostupni kitom (Sigma Aldrich).

4.7. Lančana reakcija polimeraze (PCR)

Ukupna RNA iz osteoklasta izolirana je pomoću TRIreagent-a (Ambition) u skladu s uputama proizvođača. 1 μ g ukupne RNA koristio se za reverznu transkripciju visoko kapacitetnim cDNA kitom za reverznu transkripciju (Applied Biosystems) i oligo-dT početnicama za transkripciju mRNA. Za analizu genske ekspresije katepsina K i TRAP rađen je real-time PCR na aparatu Light Cycler (Roche Applied Science) uz pomoć SYBR Premix Ex Taq TM II (TaKaRa). Komparativna Ct metoda je korištena za relativnu kvantifikaciju genske ekspresije sa β -aktinom kao referentnim genom. Sekvence početnica korištenih u PCR-u su slijedeće: β -aktin FOR: 5'-GCGCAAGTACTCTGTGTGGA-3', REV: 5'-ACATCTGCTGGAAGGTGGAC-3'; katepsin K FOR: 5'-AGACGCTTACCCGTATGTGG-

3', REV: 5'-CACTGCTCTCTTCAGGGCTT-3'; TRAP FOR: 5'-
CGCCAATGACAAGAGGTTC-3', REV: 5'-AGGTGATCATGGTTTCCAGC-3'.

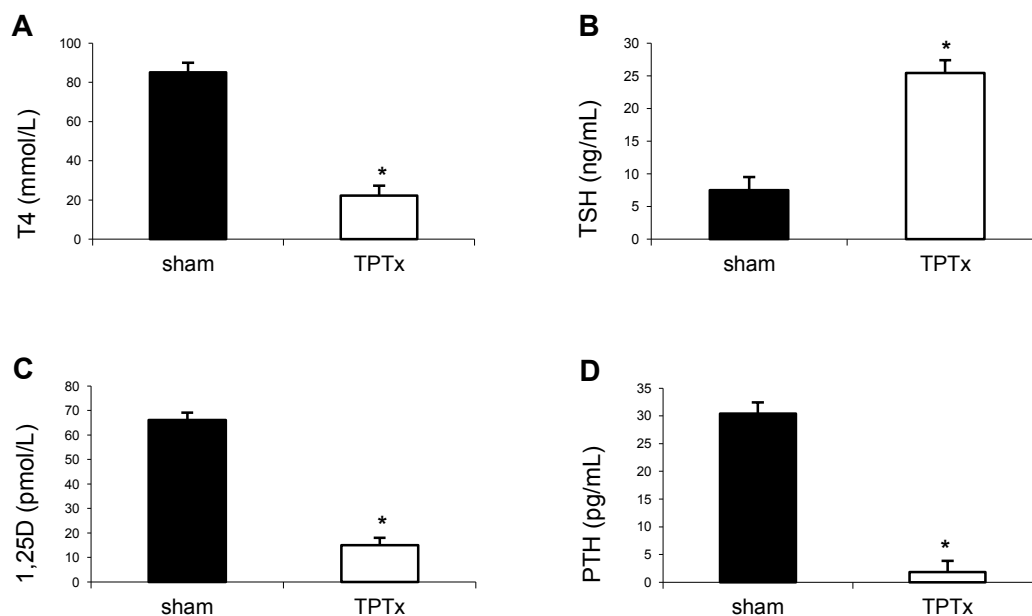
4.8. Statistička analiza podataka

Podaci biokemijskih, mikroCT i *in vitro* analiza prikazani su kao srednja vrijednost + standardna devijacija te su analizirani pomoću jednosmjerne analize varijance (ANOVA) ili multivarijantne analize varijance (MANOVA), ovisno o potrebi. Tukey-Kramer prilagodba je korištena za višestruke usporedbe. Pojedini podaci su transformirani u logaritamsku skalu. Rezultati su smatrani statistički značajnim kad je vjerojatnost pogreške (P) bila manja od 0,05.

5. REZULTATI

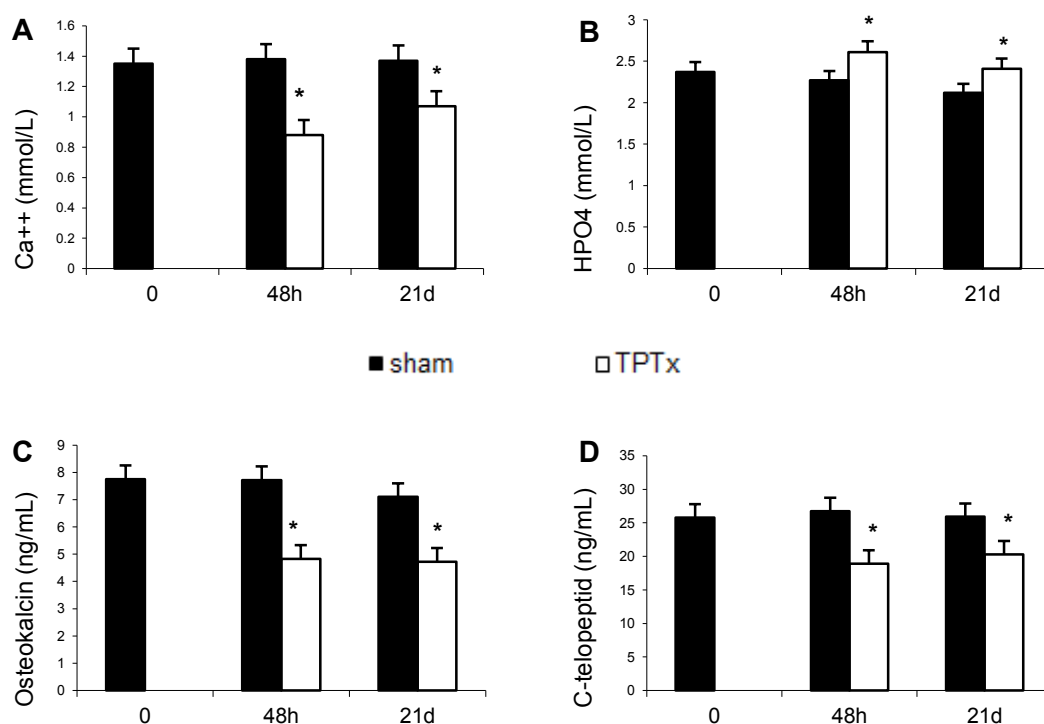
5.1. Razvoj i validacija životinjskog modela tireoparatireoidektomije

U sklopu ove disertacije razvili smo i opisali životinjski model tireoparatireoidektomije koji je prikladan za testiranje izravnog učinka potencijalnih lijekova na koštani volumen. Ovaj model isključuje eventualni neizravni učinak lijeka preko hormona koji u fiziološkom stanju reguliraju koštani metabolizam. Nakon kirurškog uklanjanja štitne i doštitnih žlijezda životinjama se poremeti hormonska homeostaza te dolazi do promjena u koštanom metabolizmu i posljedičnog gubitka kosti. Razina parathormona (PTH), tiroksina (T4), trijodtironina (T3) te kalcitonina značajno se snizila već sedmi dan od operacije, dok se koncentracija tireotropina (TSH) kompenzatorno povisila zahvaljujući mehanizmu negativne povratne sprege (Slika 5 A, B, D). Koncentracija aktivnog oblika vitamina D (1,25-D) također je snižena, što je primarno posljedica nedostatka PTH (Slika 5 C).



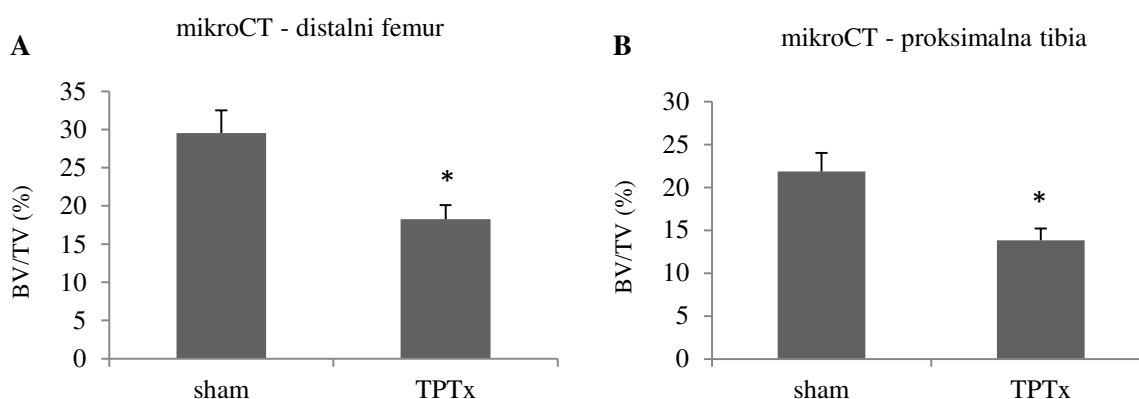
Slika 5: Životinjski model tireoparatireoidektomije (TPTx). Serumska razina tiroksina (T4) (A), tireotropina (TSH) (B), aktivnog oblika vitamina D (1,25D) (C) i parathormona (PTH) (D) mjerene su 7 dana nakon uklanjanja štitne i doštitnih žlijezda i uspoređene su s razinom u zdravih životinja (sham). * $P < 0,05$ vs sham.

Životinje su nakon operacije razvile hipokalcijemiju i hiperfosfatemiju, koje su se zadržale tijekom cijelog perioda praćenja (21 dan). Gubitak hormonske ravnoteže rezultirao je niskom razinom kalcija, što je ukazivalo na reduciranu koštanu resorpciju. Zbog očuvanja umnoška kalcija i fosfata, nivo fosfata u serumu je povišen (Slika 6 A, B). Da bi se utvrdila aktivnost koštanog metabolizma mjereni su markeri koštane pregradnje. Osteokalcin, marker koštane izgradnje značajno je snižen i u ranoj i kasnoj fazi nakon operacije (Slika 6 C). Sličan rezultat dobiven je i za vrijednosti C-telopeptida, markera koštane resorpcije (Slika 6 D). Supresija koštanih markera u TPTx štakora potvrđuje nisku razinu koštane pregradnje.



Slika 6: Životinjski model tireoparatiroidektomije (TPTx). Serumska razina kalcija (A), fosfata (B), osteokalcina (C) i C-telopeptida (D) mjerene 48 sati nakon uklanjanja štitne i doštitnih žlijezda te nakon 21 dan. U tom periodu isti parametri praćeni su i u zdravih životinja (sham). * P<0,05 vs sham.

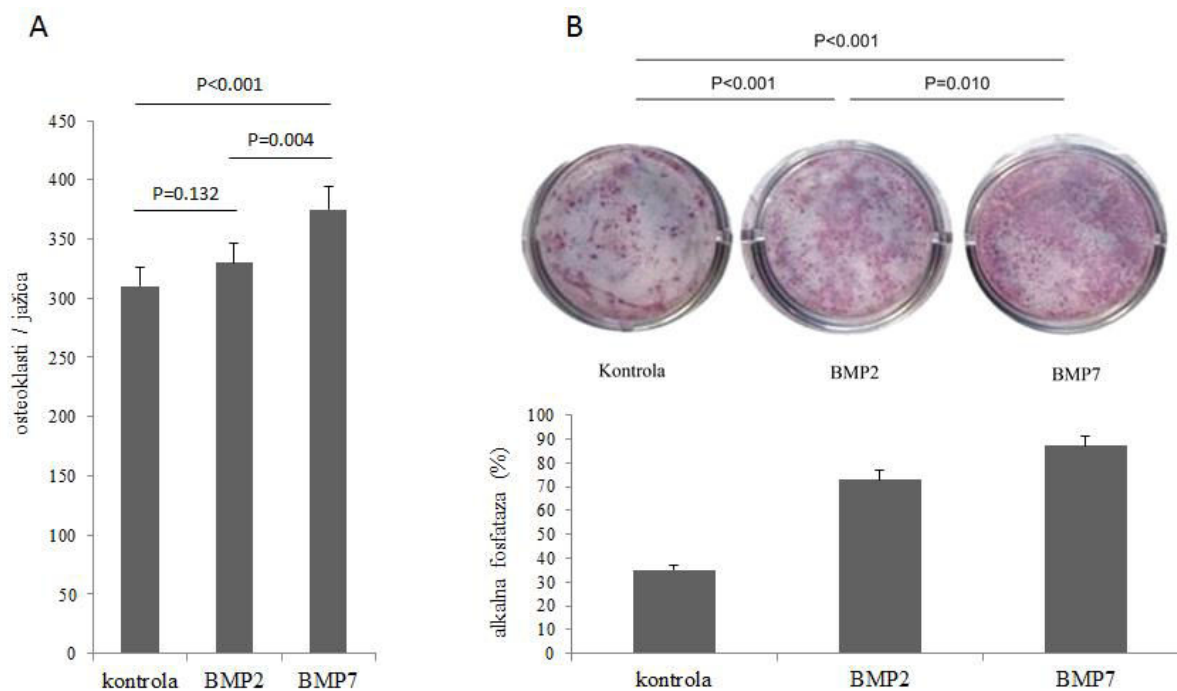
MikroCT se koristio za mjerenje koštanog volumena štakora 21 dan nakon operacije. U tom periodu došlo je do značajnog gubitka koštane mase na području distalnog dijela bedrene kosti i proksimalnog dijela goljenične kosti u odnosu na zdrave štakore (Slika 7 A, B). Razvitak i testiranje ovog životinjskog modela omogućio nam je procjenu učinka BMP2 i BMP7 na koštani metabolizam u odsutnosti kalciotropnih hormona. Kako ovaj model dovodi do osteopenije omogućiti će detekciju povećanja koštanog volumena nakon početka terapije.



Slika 7: Životinjski model tireoparatiroidektomije (TPTx). Koštani volumen na razini distalne bedrene kosti (A) i proksimalne goljenične kosti (B) mjereno 21 dan nakon operativnog zahvata kod štakora s uklonjenom štitnom i doštitnim žlijezdama i u zdravih štakora (sham). * $P < 0,05$ vs sham.

5.2. Utjecaj koštanih morfogenetskih proteina 2 i 7 na osteoblaste i osteoklaste

Šest dana nakon tretmana s BMP2 (100 ng/mL) i BMP7 (100 ng/mL) povećan je broj primarnih štakorskih osteoklasta izoliranih iz TPTx štakora sedmi postoperativni dan (Slika 8 A). Iznenadujuće, niti BMP2 ni BMP7 nisu povećali ekspresiju TRAP i katepsina K (podaci nisu prikazani). BMP2 i BMP7 doveli su do stimulacije koštane srži i povećane proizvodnje osteoblastične stanične linije, što je detektirano mjerenjem površine stanica pozitivnih na alkalnu fosfatazu (Slika 8 B). Navedeni rezultati sugeriraju da BMP2 i BMP7 značajno potiču proliferaciju i diferencijaciju obje stanične linije koštanih stanica nakon izolacije iz TPTx štakora.



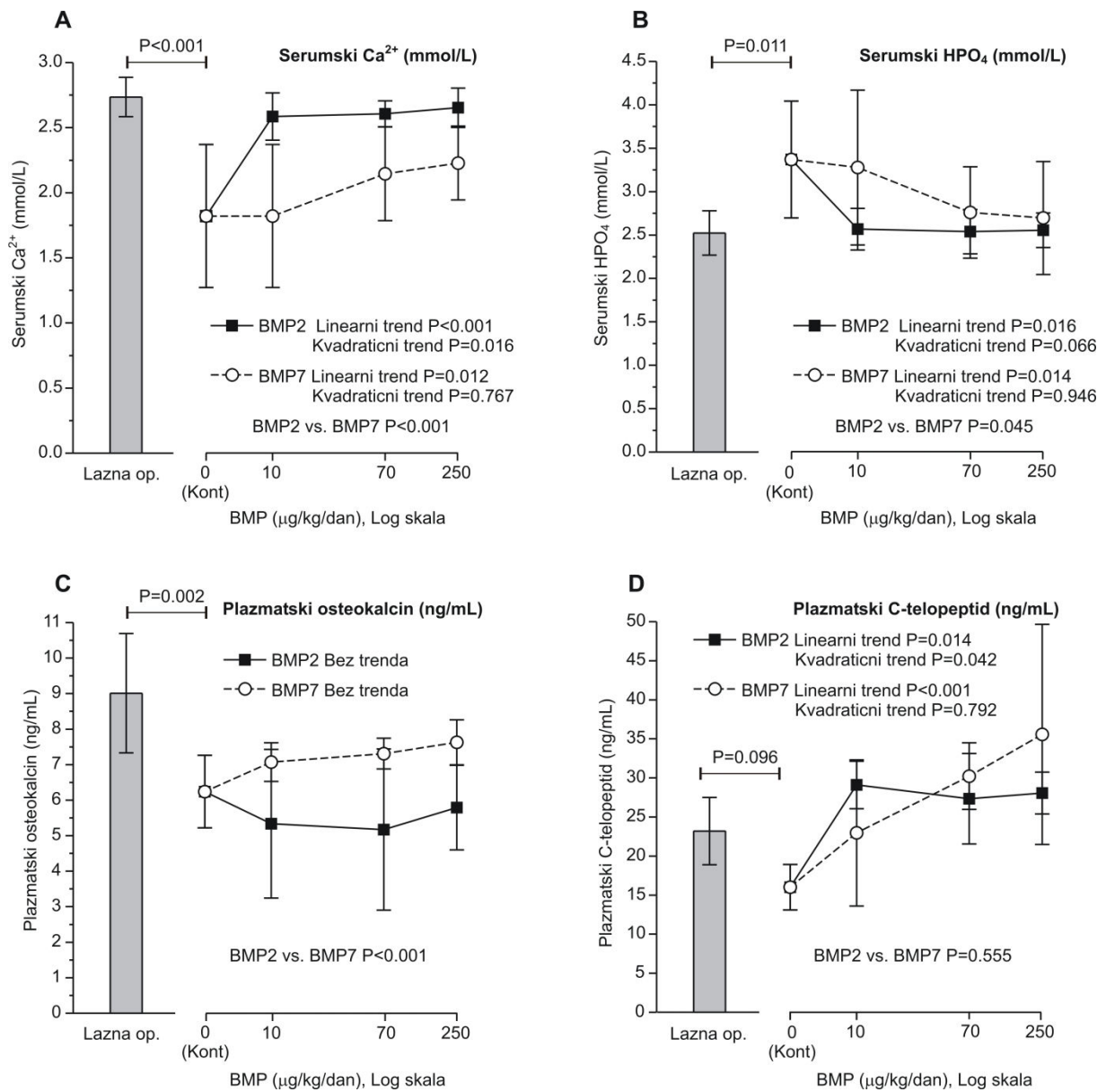
Slika 8: Učinci BMP2 i BMP7 na diferencijaciju osteoklasta i osteoblasta. Određivan je broj TRAP+ osteoklasta (A). Bojenje na alkalnu fosfatazu korišteno je kako bi se procijenio učinak BMP2 i BMP7 na diferencijaciju osteoblasta. Mjerena je površina bojena alkalnom fosfatazom (B).

5.3. Koštani morfogenetски proteini 2 i 7 pozitivno utječu na koštanu pregradnju u TPTx štakora

Terapija sa BMP2 i BMP7 značajno je povećala serumsku koncentraciju kalcija nakon inicijalnog snižavanja uzorkovanog tireoparatiroidektomijom, pri čemu je BMP2 bio učinkovitiji, a efekt je pokazao ovisnost o dozi primijenjenog BMP-a (Slika 9 A). Serumaska razina fosfata nakon terapije je obrnuto proporcionalno pratila razinu kalcija, pa je stoga 250 $\mu\text{g/kg}$ BMP2 i BMP7 značajno snizila koncentraciju fosfata povećanu uklanjanjem štitne i doštitnih žlijezda (Slika 9 B).

Vrijednosti osteokalcina kao i C-telopeptida bile su snižene na početku tretmana sukladno supresiji koštane pregradnje nakon operacije. Niti jedna doza BMP2 i BMP7 nije značajno povećala koncentraciju osteokalcina u plazmi, no BMP7 se pokazao učinkovitiji od

BMP2 u normalizaciji razine osteokalcina u sve tri doze (Slika 9 C). Nasuprot tome, pad koncentracije C-telopektida u plazmi nakon tireoparatiroidektomije normaliziran je na vrijednosti kao u sham životinja nakon primjene BMP2 i BMP7. Učinak je bio statistički značajan nakon sve tri primijenjene doze, uz nešto izraženiji učinak BMP7 molekule (Slika 9 D).

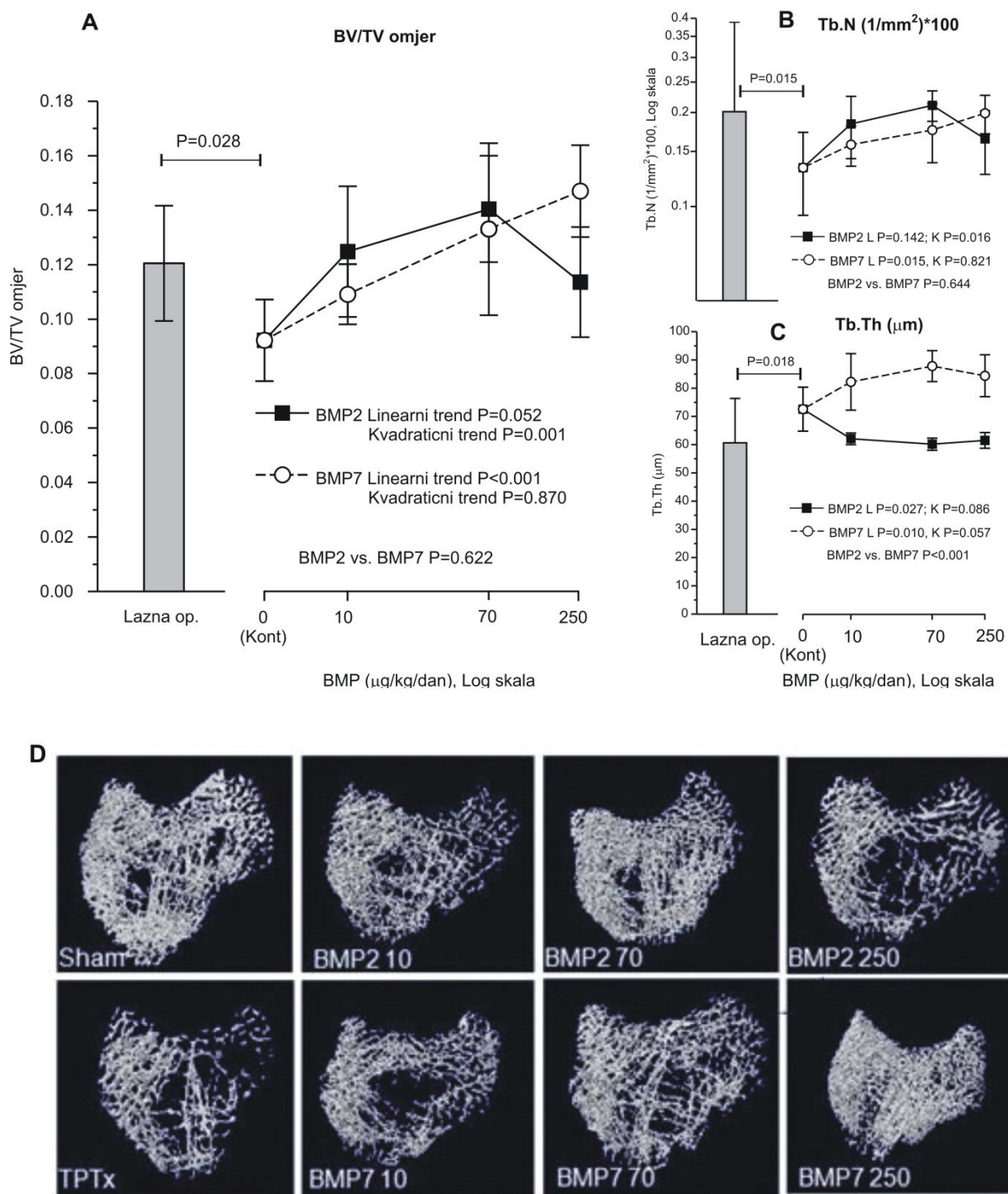


Slika 9: Serumska razina kalcija (A), fosfata (B), te plazmatska razina osteokalcina (C) i C-telopektida (D) markera koštane pregradnje u TPTx štakora nakon primjene BMP2 i BMP7 u tri različite doze (10, 70 i 250 µg/kg).

5.4. Koštani morfogenetski proteini 2 i 7 nadoknađuju gubitak koštanog volumena u TPTx životinja

Značajan gubitak kosti očituje se već 7 dana nakon TPTx, tako da je koštani volumen u tih štakora značajno snižen ($9,66 \pm 2,24$) u odnosu na lažno operirane (sham) štakore ($12,02 \pm 1,77$) (Slika 10 A). Četrnaest dana nakon terapije različitim dozama BMP2 i BMP7 učinjen je mikroCT distalnog dijela bedrene kosti kako bi se odredila i potvrdila njihova sposobnost kompenzacije smanjenja koštanog volumena uzrokovanog TPTx. BMP2 i BMP7 su značajno povećali koštani volumen u TPTx štakora i taj učinak pokazuje ovisnost o dozi (Slika 10 A, D). Najučinkovitiji su bili BMP2 u dozi od $70 \mu\text{g/kg}$ te BMP7 u dozi od $250 \mu\text{g/kg}$ koji su povećali koštani volumen za 35% i 38%.

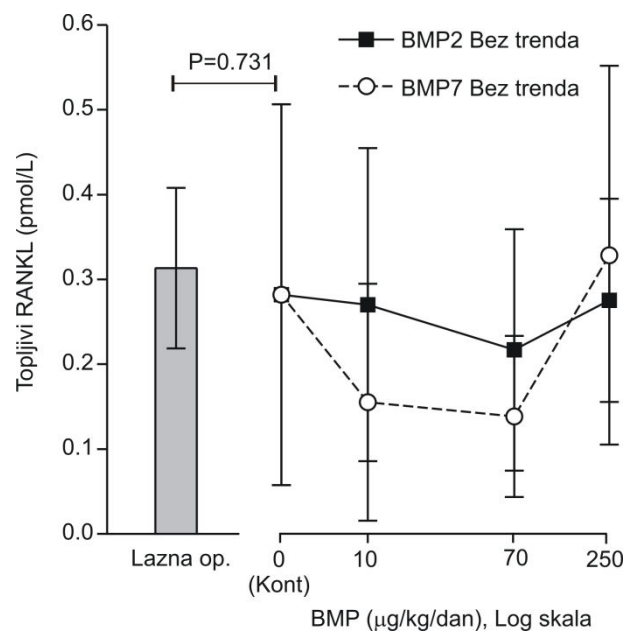
Nakon izmjerenog koštanog volumena korišten je odgovarajući softver kako bi se odredili parametri trabekularne kosti koji određuju njezinu mikroarhitekturu, tj. pokazuju kvalitetu i otpornost kosti: broj trabekula (Tb.N.), debljina trabekula (Tb.Th.) i trabekularno razdvajanje (Tb.Sp.). Broj trabekula je povećan za 37%, odnosno 58% u grupama tretiranim sa $10 \mu\text{g/kg}$ i $70 \mu\text{g/kg}$ BMP2, dok je samo minimalno (19%) povećanje registrirano u grupi koja je primala najveću dozu od $250 \mu\text{g/kg}$ BMP2 (Slika 10 B). TPTx štakori tretirani sa BMP7 također imaju nešto veći broj trabekula u odnosu na kontrolnu skupinu i to za 16%, 22% i 33% po pojedinoj dozi. Debljina trabekula se pak dodatno smanjila u TPTx životinja nakon tretmana sa BMP2, dok je BMP7 bio značajno učinkovitiji, neovisno o primjenjenoj dozi (Slika 10 C).



Slika 10: Koštani volumen (BV) mjereno pomoću mikroCT-a u zdravih i TPTx štakora tretiranih s različitim dozama BMP2 i BMP7 (A). Sistematični grafički prikaz parametara trabekularne kosti distalnog femura: broj trabekula (Tb.N.-1/mm) (B), debljina trabekula (Tb.Th.-µm) (C). MikroCT slika distalnog presjeka kroz bedrenu kost od jednog štakora iz svake grupe (D). L= linearni trend, Q=kvadratični trend.

5.5. Mehanizam djelovanja koštanih morfogenetskih proteina 2 i 7

U uzorcima plazme iz navedenih *in vivo* pokusa analizirana je razina solubilnog RANK liganda (sRANKL) i osteoprotegerina (OPG). Terapija BMP2 i BMP7 proteinima nije imala signifikantan učinak na koncentraciju sRANKL i OPG u plazmi u odnosu na lažno operiranu (sham) životinju u niti jednoj primjenjenoj dozi (Slika 11). Dodatno je uočeno da sam operativni zahvat (TPTx) nije imao ranih učinaka na sRANKL i OPG, čija je varijabilnost u plazmi bila jako izražena.



Slika 11: Koncentracija topljivog RANKL u plazmi lažno operiranih štakora i TPTx nakon tretmana sa različitim dozama BMP2 i BMP7.

6. RASPRAVA

U protekla dva desetljeća proveden je velik broj eksperimentalnih istraživanja s koštanim morfogogenetskim proteinima na različitim životinjskim vrstama, što je rezultiralo odobrenjem njihovog testiranja u randomiziranim kliničkim ispitivanjima te registracijom dvije naprave za koštano cijeljenje koje sadrže BMP2 i BMP7 na kolagenom nosaču (160). Prošlo je 25 godina od prve lokalne primjene BMP2 na kolagenom nosaču i 15 godina od odobrenja FDA za prvu indikaciju.

Nuspojave postojećih naprava u kliničkoj primjeni javljaju se uglavnom zbog nedovoljnog poznavanja uloge BMP-a u mehanizmu koštane pregradnje. U ovom istraživanju pokušali smo objasniti mehanizam nastanka pojedinih nuspojava te smo po prvi put opisali učinak sistemski primijenjenih BMP2 i BMP7 u dozama koje odgovaraju onom dijelu BMP-a koji se otpusti u sistemsku cirkulaciju nakon lokalne ugradnje. Potrebno je naglasiti da je do odobrenja BMP2 i BMP7 za kliničke pokuse iskorišten veliki broj životinja u pretkliničkim istraživanjima, pri čemu je nedovoljno objašnjen temeljni mehanizam djelovanja BMP2 i BMP7. Stoga smo u nedavnoj publikaciji opisali važnost kvalitetnog planiranja studija na životinjama, kako bi se koristio optimalni broj jedinki, tretirao dovoljno dugo i adekvatno evaluirao (161).

Naprava bazirana na BMP2 suočena je s brojnim nuspojavama u postmarketinškom periodu koji su ograničili njezinu primjenu (162, 163). Ljudsko tijelo sadrži ukupno 2 mg endogenog BMP-a, dok se u spinalnoj fuziji uz kombinaciju dvije ili tri naprave koristilo do 40 mg BMP-a. Treba naglasiti da se samo 75 μ g specifično veže na 1g kolagenog nosača dok preostala količina ostaje nevezana na nosaču te posljedično dovodi do edema okolnog tkiva, upale i heterotopičnog okoštavanja na susjednim tkivima (164). BMP2 i BMP7 u tako velikim količinama i primijenjeni na sintetskom nosaču mogu uzrokovati ranu koštanu resorpciju na

mjestu ugradnje te tako dovesti do pomaka ugrađenog implantata, što je iznimno opasno kod spinalne fuzije. U mnogim studijama cijeljenja dugih cjevastih kostiju u kojima se koristi BMP, upala i edem nisu bili vidljivi zbog okolnih mekih tkiva. Ipak, BMP7 je u pacijenata s distalnom frakturom palčane kosti, u području s predominantno metafizealnom kosti uzrokovao koštanu resorpciju i patološke kožne promjene tipa crvenila i otoka (165). Sličan učinak opisan je u pretkliničkoj studiji u kojoj se BMP7 primjenjuje intramedularno (područje bogato mezenhimalnim matičnim stanicama) te uzrokuje naglašenu resorpciju (166). Komplikacije nakon ugradnje u područje specifičnog lumbalnog segmenta uključuju ozljedu autonomnog živčanog plexusa, retrogradnu ejakulaciju i heterotopičnu osifikaciju (157, 167). Neke studije pak pokazuju brzu i predvidivu fuziju s BMP2 bez kasnijih komplikacija (168). Slični ishodi dobiveni su i kod posteriorne cervikalne fuzije, gdje su izbjegnute komplikacije registrirane kod fuzije prednjih vratnih kralježaka, točnije postoperativni edem, disfagija i razvoj hematoma (169).

Mehanizam djelovanja BMP2 i BMP7 na cijeljenje kosti u određenoj indikaciji treba promatrati s obzirom na njihov utjecaj na osteoklaste i osteoblaste, njihovu interakciju te specifični mikrookoliš. Kad se BMP ugradi na ektopičnu lokaciju, npr. supkutano ili unutar mišića inducira koštanu formaciju usmjeravanjem osteogenih progenitora prema osteoblastima koji stvaraju kost bez prisustva osteoklasta (170, 171). Progenitorne stanice oko krvnih žila ili u vezivnom tkivu nemaju sposobnost diferencijacije prema osteogenom fenotipu bez BMP-a.

Iznenadujuće, intramedularna primjena BMP2 na endostealnoj površini kosti dovodi do supresije osteogeneze, vjerojatno zbog inhibicije *Runx2* i *Wnt* signalnog puta (172). *In vivo* učinci BMP-a na endostealnu kost posljedica su produžene stimulacije osteoklasta i njihovih preteča koji na svojoj površini eksprimiraju BMP receptore tip IA i II (173, 174). Navedeno sugerira da u stvarnim uvjetima učinci BMP-a na osteoklaste mogu nadmašiti učinke na

osteoblaste i rezultirati gubitkom kosti (175, 176). Kod upotrebe BMP-a na ortotopičnoj lokaciji ishod ovisi o mikrokolišu, tj. prisutnosti „couplinga“ - interakcije između osteoklasta i osteoblasta. BMP2 ima značajan učinak na „coupling“ te u prisutnosti stromalnih stanica koštane srži podržava sazrijevanje mononukleara i koštanu resorpciju (177, 178). U skladu s tim, antagonist BMP-a Noggin prevenira osteoklastogenezu u kulturi stanica koštane srži (179). Inaktivacija BMP receptora tipa I u mišjih osteoblasta rezultira značajnim povećanjem koštanog volumena, dok povećana ekspresija BMP4 u mišjih osteoblasta rezultira gubitkom kosti (180, 181). Osteoklasti porijeklom iz dugih cjevastih kostiju povećavaju resorptivnu aktivnost nakon stimulacije s BMP2 preko katepsina K, što je u skladu s našim rezultatima (182). BMP2 regulira transkripciju RANKL i faktora stimulacije kolonija-1 (CSF-1) koji su ključni faktori u osteoblastima potaknutoj osteoklastogenezi (183, 184).

Ostalo je nejasno kako su BMP2 i BMP7 pokazali značajnu učinkovitost u testiranim indikacijama cijeljenja, ako BMP načelno u ortotopičnom okolišu stimulira koštanu resorpciju. Brojne pretkliničke studije u različitim vrsta dokumentirale su stvaranje nove kosti enhondralnim okoštavanjem nakon ugradnje BMP-a s adekvatnim nosačem (185-187). U provedenim kliničkim studijama na pacijentima s frakturama dugih kostiju nije bilo znakova gubitka kosti (128, 133). Prvi dokazi izražene koštane razgradnje pojavili su se kod pacijenata s frakturom distalnog radijusa liječenih s BMP7 i pacijenata kojima je učinjena spinalna fuzija BMP2 i BMP7 na kolagenom nosaču u titanskom kavezu, a koji su razvili opsežnu osteolizu i kolaps spinalnog segmenta (165, 188, 189). Kralježak se većinom sastoji od trabekularne kosti i mjesto je intenzivne interakcije osteoblasta i osteoklasta tako da u tom okolišu BMP ima izraženiji efekt na osteoklaste. Retrospektivna analiza kliničkih studija ustvrdila je prisutnost rane osteolize prolaznog karaktera te pojavu kasnije koštane formacije koja je nadomjestila volumen kosti (21, 162, 163).

Za razliku od trabekularne, kortikalna kost je s vanjske strane je prekrivena periostom, koji u sebi sadrži osteoprogenitorne stanice podložne utjecaju BMP-a, a istovremeno neovisne o interakciji s osteoklastima (190, 191). Ranije opisana studija efikasnosti BMP7 i odgovarajućeg nosača u fibularnom defektu pacijenata s izvedenom visokom osteotomijom tibije pokazala je stvaranje nove kosti sa vanjskih rubova frakturne pukotine (134). BMP7 ovdje primarno stimulira diferencijaciju stanica periosta i okolnog mišićnog tkiva koje su premostile frakturnu pukotinu s vanjske strane, dok je do osifikacije u endostealnom prostoru došlo kasnije. BMP7 je u ovih pacijenata pokazao proangiogeni učinak čime je omogućio bolju krvnu opskrbu ranije kompromitiranog područja frakturne pukotine. Otprije je poznato da BMP2 i BMP7 imaju sposobnost pretvaranja mišića u kost preko inhibicije gena diferencijacije (*Id*) i diferencijacije pericita i mioblasta u osteoblaste (192-194). Ove anaboličke aktivnosti omogućavaju formiranje koštanog kalusa. Inicijalna stimulacija osteoklasta u endostealnom prostoru potencijalno je važan korak jer omogućava uklanjanje nefunkcionalnih koštanih fragmenata iz prijelomne pukotine. Navedeno pruža objašnjenje slabe učinkovitosti BMP2 i BMP7 u cijeljenju fraktura distalnog dijela goljenične kosti zbog dva razloga: radi se o području s iznimno malo okolnog mišićnog tkiva, a otvoreni kirurški postupak saniranja prijeloma vjerojatno značajno ošteti periost (195).

Ranije spomenut nedostatak komercijalnih naprava je velika količina BMP2 i BMP7 koji se nakon implantacije ne mogu specifično vezati lokalno, pa se otpuštaju u sistemsku cirkulaciju i potencijalno mogu uzrokovati imunološki odgovor na BMP te utjecati na koštani metabolizam. S obzirom na komplicirani mehanizam „couplinga“ nije jasno da li lokalno primijenjen BMP nakon sistemske ekspozicije može imati negativne posljedice na koštanu masu.

Učinak sistemske primjene BMP2 i BMP7 na koštani volumen evaluirali smo u novom životinjskom modelu tireoparatiroidektomije koji smo nedavno osmislili i validirali

(196). TPTx štakori imaju uklonjenu štitnu i doštitne žlijezde čime je uklonjena svaka mogućnost endokrine aktivnosti koja bi utjecala na koštanu masu. MikroCT analizom smo pokazali da 7 dana od operacije takve životinje razviju osteopeniju. TPTx je stoga prikladan model za procjenu izravnog učinka potencijalne terapijske molekule na koštanu masu iz dva razloga: nije moguć neizravni učinak preko kalciotropnih hormona, jer su uklonjene odgovarajuće žlijezde; životinje nakon operacije izgube određenu količinu koštane mase, pa se svaka bilo pozitivna bilo negativna promjena lako registrira.

Primijenjene doze BMP2 i BMP7 odredili smo prema poznatim podacima bioraspodivnosti iz dosadašnjih kliničkih studija. U farmakokinetičkim i farmakodinamičkim studijama nakon lokalne implantacije BMP2 i BMP7 pokazana su slična svojstva, točnije efikasnost na mjestu primjene uz nisku razinu sistemske ekspozicije od 2-3% i bez toksičnih učinaka nakon sistemske primjene. Procijenjeno je da lokalno ugrađen BMP ostaje aktivan tijekom 2 tjedna i da upravo taj period predstavlja vrijeme potencijalnog sistemskog učinka. Prema tim podacima i prema prosječnoj količini BMP-a u pojedinoj napravi proračunali smo vrijeme trajanja eksperimenta i doze koje smo primijenili intravenski kod štakora (70 µg/kg i 250 µg/kg). U trećoj terapijskoj grupi životinje su primile nisku dozu BMP-a (10 µg/kg), jer se upravo ona pokazala učinkovitom u nadomještanju koštane mase u starih ovarijektomiranih štakora (197).

Dok je niska doza BMP2 značajno povećala koštani volumen, bile su potrebne više koncentracije BMP7 da bi se postigao pozitivni efekt, no niti jedna terapija nije uspjela u potpunosti nadomjestiti koštani volumen izgubljen zaustavljanjem pregradnje nakon TPTx. BMP2 je povećao kvalitetu spužvaste kosti povećanjem broja koštanih gređica, dok je BMP7 povećao njihovu debljinu. BMP2 i BMP7, primijenjeni u kulturi stanica, imaju pojedinačni stimulativni učinak na osteoblaste i osteoklaste. Takav *in vitro* efekt je reproducibilan te smo

potvrdili sposobnost BMP-a za usmjeravanje osteoprogenitora u zrele koštane stanice (198, 199).

Učinci BMP-a nakon sistemske primjene iznimno su slabo istraženi, dok specifično za BMP2 i BMP7 nema raspoloživih rezultata. Nedavno je sugerirano da bi BMP2 mogao imati utjecaj na sistemski skelet nakon što je primijenjen lokalno u umjetno stvoren koštani defekt bedrene kosti štakora, dok je istovremeno životinja primila PTH u cirkulaciju (200). Zbog snažnog osteoinduktivnog potencijala BMP-a razmatrala se i mogućnost njihove sistemske primjene za terapiju osteoporoze, no tako nešto ipak nije vjerojatno, obzirom da se radi o faktoru rasta sa značajnim učinkom na mnoge organske sustave (201). Dodatno ograničenje predstavlja činjenica da per os primjena BMP-a nije još uvijek moguća zbog visoke kiselosti želučanih sokova koji dovode do njegove razgradnje iako je i navedena mogućnost u pretkliničkim pokusima razmatrana. Nedavno smo pokazali sposobnost BMP6 da poveća koštani volumen u osteoporotičnih štakora i u preventivnoj i terapijskoj primjeni (197).

Zaključno, sistemska primjena BMP2 i BMP7 tokom 14 dana u TPTx štakora potvrdila je njihov osteoinduktivni potencijal. S aspekta sistemske ekspozicije nakon lokalne primjene smatramo da su naprave bazirane na BMP2 i BMP7 sigurne za upotrebu. Pojava učinka osteolize nakon ortotopične primjene BMP naprava ovisi o koštanom mikrookolišu i očuvanosti okolnih tkiva, prvenstveno periosta i mišićnog tkiva.

Zbog navedenih lokalnih komplikacija postoji velika potreba za uvođenjem nove BMP naprave koja bi sadržavala nižu koncentraciju BMP-a i imala biokompatibilni nosač. Nedavno je predstavljena nova biokompatibilna naprava OSTEOGROW koja se temelji na BMP6 i krvnom koagulumu kao nosaču (21). Koncentracija BMP6 u ovoj napravi je značajno manja nego u postojećim napravama zbog iznimnih karakteristika BMP6: otpornosti na inhibiciju endogenih BMP antagonista (Noggin), veće sposobnosti diferencijacije mezenhimalnih matičnih stanica u osteoblaste i smanjivanje broja osteoklasta. U modelu kritičnog defekta

ulne u kunića 50µg BMP6 ugrađenog u krvni ugrušak uspješnije je premostilo defekt i stvorilo kortikalnu kost u odnosu na 3.5 mg BMP7 na kolagenom nosaču uz izrazitu akceleraciju koštane regeneracije. BMP6 se u vrlo visokom postotku veže za krvni ugrušak, a naše studije pokazuju da je moguće otpuštanje 1-2% u sistemsku cirkulaciju, što je niže od očekivanog u komercijalnim napravama. Iz našeg istraživanja možemo zaključiti da biorasploživ BMP6 također neće imati negativni utjecaj na koštani metabolizam što smo nedavno i potvrdili mnogobrojnim prekliničkim toksikološkim i farmakokinetičkim istraživanjima.

7. ZAKLJUČCI

- sistemska bioraspoloživost BMP2 i BMP7 nakon lokalne primjene neće imati negativnih posljedica na koštani metabolizam, već će potaknuti stvaranje kosti
- BMP2 i BMP7 u *in vitro* uvjetima povećavaju broj osteoblasta
- BMP2 i BMP7 u *in vitro* uvjetima povećavaju broj osteoklasta, vjerojatno mehanizmom neovisnim o katepsinu K i TRAP
- BMP2 i BMP7 povećali su koštani volumen u *in vivo* uvjetima niske razine kalcotropnih hormona
- BMP2 povećava koštanu masu uglavnom povećavajući broj koštanih gredica u trabekularnoj kosti
- BMP7 povećava koštanu masu uglavnom povećavajući debljinu koštanih gredica u trabekularnoj kosti
- Učinci BMP2 i BMP7 na kost nisu isključivo ograničeni na signalni sustav RANKL – RANK – OPG

8. SAŽETAK

Utjecaj koštanih morfogenetskih proteina 2 i 7 na volumen kosti u štakora s uklonjenom štitnom i doštitnim žlijezdama

Koštani morfogenetski proteini (BMP)2 i 7 nakon niza kliničkih studija odobreni su od strane FDA za liječenje kompliciranih fraktura tibije te za spinalnu fuziju. Nakon lokalne ugradnje naprave s BMP2 ili 7 manja količina oslobađa se u sistemsku cirkulaciju.

Do sada izravni učinak oslobođenih molekula BMP2 i 7 na koštani metabolizam nije istražen. Razvili smo štakorski model tireoparatiroidektomije (TPTx) sa smanjenom razinom kalciotropnih hormona na kojem smo testirali sistemski učinak BMP2 i 7. Primjenjene doze BMP2 i 7 određene su prema objavljenim rezultatima farmakodinamike i otpuštanja s mjesta lokalne primjene.

TPTx operacija rezultirala je gubitkom koštanog volumena, koji je nadoknađen primjenom 10-70 µg/kg BMP2 i 10-250 µg/kg BMP7. BMP2 kvalitetnije je nadoknadio broj trabekula, dok je BMP7 prvenstveno djelovao da debljinu trabekula. *In vitro* eksperimenti pokazali su da BMP2 i 7 povećavaju aktivnost i broj osteoblasta i osteoklasta kad stanice nisu u međusobnoj interakciji.

BMP2 i 7 povećavaju koštani volumen u životinja bez kalciotropnih hormona, što potvrđuje njihov izravan efekt. Zaključno, BMP2 i 7 koji se otpuste u sistemsku cirkulaciju nakon lokalne implantacije neće uzrokovati gubitak koštanog volumena.

9. SUMMARY

Effects of bone morphogenetic protein 2 and 7 on bone volume in rats with removed thyroid and parathyroid glands

Ivo Dumić-Čule, 2016

BMP2 and 7 are used locally in FDA approved indications including complicated long bone fractures, non-unions, and spinal fusions. It is unknown whether their systemic release following a local implantation might impact systemically the bone metabolism. Furthermore, it is unknown whether systemic BMP effects on bone are direct or mediated by calciotropic hormones.

Removal of thyroid and parathyroid glands (TPTx) in rats resulted in the decreased level of calciotropic hormones and afterwards we initiated the treatment with BMP2 or 7. The administered doses have been calculated according to published bioavailability data from pre-clinical BMP2 and 7 studies. Additionally, BMP2 and 7 were tested *in vitro* to estimate their influence on osteoblast and osteoclast activity.

TPTx resulted in bone loss which was restored by systemic administration of 10-70 µg/kg of BMP2 and all doses of BMP7. BMP2 showed a higher capacity for increasing trabecular number, while BMP7 augmented trabecular thickness. *In vitro* experiments revealed that BMP2 and 7, when uncoupled, increased the number and activity of both osteoblasts and osteoclasts.

Collectively, locally administered BMP2 and 7 from bone devices might become partially available in circulation but will not mediate a systemic bone loss.

10. POPIS LITERATURE

- 1) Watts NB. Clinical utility of biochemical markers of bone remodeling. *Clin Chem* 1999;45:1359-68.
- 2) Bayraktar HH, Morgan EF, Niebur GL, Morris GE, Wong EK, Keaveny TM. Comparison of the elastic and yield properties of human femoral trabecular and cortical bone tissue. *J Biomech* 2004;37:27-35.
- 3) Glaser DL, Kaplan FS. Osteoporosis. Definition and clinical presentation. *Spine (Phila Pa 1976)* 1997;22(24 Suppl):12S-16S
- 4) Clarke B. Normal bone anatomy and physiology. *Clin J Am Soc Nephrol* 2008;3:S131-9.
- 5) Wan Q, Schoenmaker T, Jansen ID, Bian Z, de Vries TJ, Everts V. Osteoblasts of calvaria induce higher numbers of osteoclasts than osteoblasts from long bone. *Bone* 2016;86:10-21.
- 6) Parfitt AM. The cellular basis of bone turnover and bone loss: a rebuttal of the osteocytic resorption--bone flow theory. *Clin Orthop Relat Res.* 1977;236-47.
- 7) Goldring SR. The osteocyte: key player in regulating bone turnover. *RMD Open* 2015;1:e000049.
- 8) Chen H, Senda T, Kubo KY. The osteocyte plays multiple roles in bone remodeling and mineral homeostasis. *Med Mol Morphol* 2015;48:61-8.
- 9) Cowin SC, Moss-Salentijn L, Moss ML. Candidates for the mechanosensory system in bone. *J Biomech Eng* 1991;113:191-7.
- 10) Mullender MG, Huiskes R. Proposal for the regulatory mechanism of Wolff's law. *J Orthop Res.* 1995;13:503-12.

- 11) Khosla S, Westendorf JJ, Oursler MJ. Building bone to reverse osteoporosis and repair fractures. *J Clin Invest* 2008;118:421-8.
- 12) Chambers TJ, Fuller K. Bone cells predispose bone surfaces to resorption by exposure of mineral to osteoclastic contact. *J Cell Sci* 1985;76:155-65.
- 13) Everts V, Delaissé JM, Korper W i sur. The bone lining cell: its role in cleaning Howship's lacunae and initiating bone formation. *J Bone Miner Res* 2002;17:77-90.
- 14) Boyle WJ, Simonet WS, Lacey DL. Osteoclast differentiation and activation. *Nature* 2003;423:337-42.
- 15) Teitelbaum SL, Ross FP. Genetic regulation of osteoclast development and function. *Nat Rev Genet* 2003;4:638-49.
- 16) Väänänen HK, Zhao H, Mulari M, Halleen JM. The cell biology of osteoclast function. *J Cell Sci* 2000;113:377-81.
- 17) Teitelbaum SL, Abu-Amer Y, Ross FP. Molecular mechanisms of bone resorption. *J Cell Biochem* 1995;59:1-10.
- 18) Siddiqui JA, Partridge NC. Physiological Bone Remodeling: Systemic Regulation and Growth Factor Involvement. *Physiology (Bethesda)* 2016;31:233-45.
- 19) Watts NB. Understanding the Bone Mass Measurement Act. *J Clin Densitom* 1999;2:211-7.
- 20) Parfitt AM. The coupling of bone formation to bone resorption: a critical analysis of the concept and of its relevance to the pathogenesis of osteoporosis. *Metab Bone Dis Relat Res* 1982;4:1-6.
- 21) Vukicevic S, Oppermann H, Verbanac D I sur. The clinical use of bone morphogenetic proteins revisited: a novel biocompatible carrier device OSTEOGROW for bone healing. *Int Orthop* 2014;38:635-47.

- 22) Sims NA, Martin TJ. Coupling the activities of bone formation and resorption: a multitude of signals within the basic multicellular unit. *Bonekey Rep* 2014;3:481.
- 23) Lacey DL, Timms E, Tan HL i sur. Osteoprotegerin ligand is a cytokine that regulates osteoclast differentiation and activation. *Cell* 1998;93:165-76.
- 24) Burgess TL, Qian Y, Kaufman S, Ring BD i sur. The ligand for osteoprotegerin (OPGL) directly activates mature osteoclasts. *J Cell Biol* 1999;145:527-38.
- 25) Borovecki F, Pecina-Slaus N, Vukicevic S. Biological mechanisms of bone and cartilage remodelling--genomic perspective. *Int Orthop* 2007;31:799-805.
- 26) Martin TJ. Historically significant events in the discovery of RANK/RANKL/OPG. *World J Orthop* 2013;4:186-97.
- 27) Gori F, Hofbauer LC, Dunstan CR, Spelsberg TC, Khosla S, Riggs BL. The expression of osteoprotegerin and RANK ligand and the support of osteoclast formation by stromal-osteoblast lineage cells is developmentally regulated. *Endocrinology* 2000;141:4768-76.
- 28) Udagawa N, Takahashi N, Akatsu T i sur. Origin of osteoclasts: mature monocytes and macrophages are capable of differentiating into osteoclasts under a suitable microenvironment prepared by bone marrow-derived stromal cells. *Proc Natl Acad Sci U S A* 1990;87:7260-4.
- 29) Hofbauer LC, Lacey DL, Dunstan CR, Spelsberg TC, Riggs BL, Khosla S. Interleukin-1beta and tumor necrosis factor-alpha, but not interleukin-6, stimulate osteoprotegerin ligand gene expression in human osteoblastic cells. *Bone* 1999;25:255-9.
- 30) Takai H, Kanematsu M, Yano K i sur. Transforming growth factor-beta stimulates the production of osteoprotegerin/osteoclastogenesis inhibitory factor by bone marrow stromal cells. *J Biol Chem* 1998;273:27091-6.

- 31) Lee SK, Lorenzo JA. Parathyroid hormone stimulates TRANCE and inhibits osteoprotegerin messenger ribonucleic acid expression in murine bone marrow cultures: correlation with osteoclast-like cell formation. *Endocrinology* 1999;140:3552-61.
- 32) Kitazawa R, Kitazawa S, Maeda S. Promoter structure of mouse RANKL/TRANCE/OPGL/ODF gene. *Biochim Biophys Acta* 1999;1445:134-41.
- 33) Hofbauer LC, Gori F, Riggs BL i sur. Stimulation of osteoprotegerin ligand and inhibition of osteoprotegerin production by glucocorticoids in human osteoblastic lineage cells: potential paracrine mechanisms of glucocorticoid-induced osteoporosis. *Endocrinology* 1999;140:4382-9.
- 34) Hofbauer LC, Khosla S, Dunstan CR, Lacey DL, Spelsberg TC, Riggs BL. Estrogen stimulates gene expression and protein production of osteoprotegerin in human osteoblastic cells. *Endocrinology* 1999;140:4367-70.
- 35) Saika M, Inoue D, Kido S, Matsumoto T. 17beta-estradiol stimulates expression of osteoprotegerin by a mouse stromal cell line, ST-2, via estrogen receptor-alpha. *Endocrinology* 2001;142:2205-12.
- 36) Nicholson GC, Moseley JM, Sexton PM, Mendelsohn FA, Martin TJ. Abundant calcitonin receptors in isolated rat osteoclasts. Biochemical and autoradiographic characterization. *J Clin Invest* 1986;78:355-60.
- 37) Hughes DE, Dai A, Tiffée JC, Li HH, Mundy GR, Boyce BF. Estrogen promotes apoptosis of murine osteoclasts mediated by TGF-beta. *Nat Med.* 1996;2:1132-6.
- 38) Shevde NK, Bendixen AC, Dienger KM, Pike JW. Estrogens suppress RANK ligand-induced osteoclast differentiation via a stromal cell independent mechanism involving c-Jun repression. *Proc Natl Acad Sci U S A.* 2000;97:7829-34.

- 39) Khosla S. Minireview: the OPG/RANKL/RANK system. *Endocrinology* 2001;142:5050-5.
- 40) Sanchez-Fernandez MA, Gallois A, Riedl T, Jurdic P, Hoflack B. Osteoclasts control osteoblast chemotaxis via PDGF-BB/PDGF receptor beta signaling. *PLoS One* 2008;3:e3537.
- 41) Xie H, Cui Z, Wang L i sur. PDGF-BB secreted by preosteoclasts induces angiogenesis during coupling with osteogenesis. *Nat Med* 2014;20:1270-8.
- 42) Grasser WA, Orlic I, Borovecki F i sur. BMP-6 exerts its osteoinductive effect through activation of IGF-I and EGF pathways. *Int Orthop* 2007;31:759-65.
- 43) Mundy GR. The effects of TGF-beta on bone. *Ciba Found Symp* 1991;157:137-43
- 44) Phillips AM. Overview of the fracture healing cascade. *Injury* 2005;36:S5-7.
- 45) Einhorn TA. The cell and molecular biology of fracture healing. *Clin Orthop Relat Res* 1998;;S7-21.
- 46) Kurdy NM, Weiss JB, Bate A. Endothelial stimulating angiogenic factor in early fracture healing. *Injury* 1996;27:143-5.
- 47) Augat P, Margevicius K, Simon J, Wolf S, Suger G, Claes L. Local tissue properties in bone healing: influence of size and stability of the osteotomy gap. *J Orthop Res* 1998;16:475-81.
- 48) Schindeler A, McDonald MM, Bokko P, Little DG. Bone remodeling during fracture repair: The cellular picture. *Semin Cell Dev Biol.* 2008;19:459-66.
- 49) Melnyk M, Henke T, Claes L, Augat P. Revascularisation during fracture healing with soft tissue injury. *Arch Orthop Trauma Surg* 2008;128:1159-65.
- 50) Giannoudis PV, Einhorn TA, Marsh D. Fracture healing: the diamond concept. *Injury* 2007;38:S3-6.

- 51) Sen MK, Miclau T. Autologous iliac crest bone graft: should it still be the gold standard for treating nonunions? *Injury* 2007;38:S75-80.
- 52) Borrelli J Jr, Pape C, Hak D i sur. Physiological challenges of bone repair. *J Orthop Trauma* 2012;26:708-11.
- 53) Finkemeier CG. Bone-grafting and bone-graft substitutes. *J Bone Joint Surg Am* 2002;84-A:454-64.
- 54) Einhorn TA, Gerstenfeld LC. Fracture healing: mechanisms and interventions. *Nat Rev Rheumatol* 2015;11:45-54.
- 55) Chalidis B, Sachinis N, Assiotis A, Maccauro G. Stimulation of bone formation and fracture healing with pulsed electromagnetic fields: biologic responses and clinical implications. *Int J Immunopathol Pharmacol* 2011;24:17-20.
- 56) Cook JJ, Summers NJ, Cook EA. Healing in the new millennium: bone stimulators: an overview of where we've been and where we may be heading. *Clin Podiatr Med Surg* 2015;32:45-59.
- 57) Canalis E, Giustina A, Bilezikian JP. Mechanisms of anabolic therapies for osteoporosis. *N Engl J Med* 2007;357:905-16.
- 58) Aspenberg P, Genant HK, Johansson T i sur. Teriparatide for acceleration of fracture repair in humans: a prospective, randomized, double-blind study of 102 postmenopausal women with distal radial fractures. *J Bone Miner Res* 2010;25:404-14.
- 59) McClung MR, Grauer A, Boonen S, i sur. Romosozumab in postmenopausal women with low bone mineral density. *N Engl J Med* 2014;370:412-20.
- 60) Staehling-Hampton K, Proll S, Paeper BW i sur. A 52-kb deletion in the SOST-MEOX1 intergenic region on 17q12-q21 is associated with van Buchem disease in the Dutch population. *Am J Med Genet* 2002;110:144-52.

- 61) Pecina M, Vukicevic S. Biological aspects of bone, cartilage and tendon regeneration. *Int Orthop* 2007;31:719-20.
- 62) Emara KM, Diab RA, Emara AK. Recent biological trends in management of fracture non-union. *World J Orthop* 2015;6:623-8.
- 63) Cox G, Jones E, McGonagle D, Giannoudis PV. Reamer-irrigator-aspirator indications and clinical results: a systematic review. *Int Orthop* 2011;35:951-6.
- 64) Hernigou P, Poignard A, Beaujean F, Rouard H. Percutaneous autologous bone-marrow grafting for nonunions. Influence of the number and concentration of progenitor cells. *J Bone Joint Surg Am* 2005;87:1430-7.
- 65) Kawaguchi H, Oka H, Jingushi S, Izumi T i sur. A local application of recombinant human fibroblast growth factor 2 for tibial shaft fractures: A randomized, placebo-controlled trial. *J Bone Miner Res* 2010;25:2735-43.
- 66) DiGiovanni CW, Lin SS, Baumhauer JF i sur. Recombinant human platelet-derived growth factor-BB and beta-tricalcium phosphate (rhPDGF-BB/ β -TCP): an alternative to autogenous bone graft. *J Bone Joint Surg Am* 2013;95:1184-92.
- 67) Urist MR. Bone: formation by autoinduction. *Science* 1965;150:893-9.
- 68) Urist MR, Strates BS. Bone morphogenetic protein. *J Dent Res* 1971;50:1392-406.
- 69) Sampath TK, Coughlin JE, Whetstone RM i sur. Bovine osteogenic protein is composed of dimers of OP-1 and BMP-2A, two members of the transforming growth factor-beta superfamily. *J Biol Chem* 1990;265:13198-205.
- 70) Sampath TK, Maliakal JC, Hauschka PV i sur. Recombinant human osteogenic protein-1 (hOP-1) induces new bone formation in vivo with a specific activity comparable with natural bovine osteogenic protein and stimulates osteoblast proliferation and differentiation in vitro. *J Biol Chem* 1992;267:20352-62.

- 71) Wozney JM, Rosen V, Celeste AJ i sur. Novel regulators of bone formation: molecular clones and activities. *Science* 1988;242:1528-34.
- 72) Celeste AJ, Iannazzi JA, Taylor RC i sur. Identification of transforming growth factor beta family members present in bone-inductive protein purified from bovine bone. *Proc Natl Acad Sci U S A* 1990;87:9843-7.
- 73) Wozney JM, Rosen V. Bone morphogenetic protein and bone morphogenetic protein gene family in bone formation and repair. *Clin Orthop Relat Res* 1998; 26-37.
- 74) Vukicevic S, Stavljenic A, Pecina M. Discovery and clinical applications of bone morphogenetic proteins. *Eur J Clin Chem Clin Biochem* 1995;33:661-71.
- 75) Demers C and Hamdy R. Bone morphogenic proteins. *Science Medicine* 1999; 6: 8-17.
- 76) Lowery JW, Amich JM, Andonian A, Rosen V. N-linked glycosylation of the bone morphogenetic protein receptor type 2 (BMP2) enhances ligand binding. *Cell Mol Life Sci* 2014;71:3165-72.
- 77) Grgurevic L, Macek B, Healy DR i sur. Circulating bone morphogenetic protein 1-3 isoform increases renal fibrosis. *J Am Soc Nephrol* 2011;22:681-92.
- 78) Grgurevic L, Macek B, Mercep M i sur. Bone morphogenetic protein (BMP)1-3 enhances bone repair. *Biochem Biophys Res Commun* 2011;408:25-31.
- 79) Hopkins DR, Keles S, Greenspan DS. The bone morphogenetic protein 1/Tolloid-like metalloproteinases. *Matrix Biol* 2007;26:508-23.
- 80) Nickel J, Dreyer M, Sebald W. Deciphering the binding code of BMP-receptor interaction. U: Vukicevic S, Sampath TK, ur. *Bone Morphogenetic Proteins: From Laboratory to Clinical Practice*. Birkhauser Verlag, Basel, Boston, Berlin, 2002; str.61-85.

- 81) Martinovic S, Borovecki F, Sampath KT, Vukicevic S. Biology of bone morphogenetic proteins, U: Vukicevic S, Sampath TK, ur. Bone Morphogenetic Proteins: From Laboratory to Clinical Practice. Birkhauser Verlag, Basel, Boston, Berlin, 2002; str. 87-119.
- 82) Ozkaynak E, Schnegelsberg PN, Oppermann H. Murine osteogenic protein (OP-1): high levels of mRNA in kidney. *Biochem Biophys Res Commun* 1991;179:116-23.
- 83) Korchynsky O, van Bezooijen RL, Lowik CWGM, ten Dijke P. Bone morphogenetic protein receptors and their nuclear effectors in bone formation, U: Vukicevic S, Sampath TK ur. Bone Morphogenetic Proteins: Regeneration of Bone and beyond. Birkhauser Verlag, Basel, Boston, Berlin, 2004; str.9-44.
- 84) Dube JL, Wang P, Elvin J, Lyons KM, Celeste AJ, Matzuk MM. The bone morphogenetic protein 15 gene is X-linked and expressed in oocytes. *Mol Endocrinol* 1998;12:1809-17.
- 85) Hogan BL. Bone morphogenetic proteins: multifunctional regulators of vertebrate development. *Genes Dev* 1996;10:1580-94.
- 86) Kingsley DM. The TGF-beta superfamily: new members, new receptors, and new genetic tests of function in different organisms. *Genes Dev* 1994;8:133-46.
- 87) Ehrlich M. Endocytosis and trafficking of BMP receptors: Regulatory mechanisms for fine-tuning the signaling response in different cellular contexts. *Cytokine Growth Factor Rev* 2016;27:35-42.
- 88) Massagué J. TGF-beta signal transduction. *Annu Rev Biochem* 1998;67:753-91.
- 89) Heldin CH, Miyazono K, ten Dijke P. TGF-beta signalling from cell membrane to nucleus through SMAD proteins. *Nature* 1997;390:465-71.
- 90) Graff JM, Bansal A, Melton DA. Xenopus Mad proteins transduce distinct subsets of signals for the TGF beta superfamily. *Cell* 1996;85:479-87.

- 91) Padgett RW, Cho SH, Evangelista C. Smads are the central component in transforming growth factor-beta signaling. *Pharmacol Ther* 1998;78:47-52.
- 92) Hayashi K, Ishidou Y, Yonemori K i sur. Expression and localization of bone morphogenetic proteins (BMPs) and BMP receptors in ossification of the ligamentum flavum. *Bone* 1997;21:23-30.
- 93) Imamura T, Takase M, Nishihara A i sur. Smad6 inhibits signalling by the TGF-beta superfamily. *Nature* 1997;389:622-6.
- 94) Nakao A, Afrakhte M, Morén A i sur. Identification of Smad7, a TGFbeta-inducible antagonist of TGF-beta signalling. *Nature* 1997;389:631-5.
- 95) Nakao A, Imamura T, Souchelnytskyi S i sur. TGF-beta receptor-mediated signalling through Smad2, Smad3 and Smad4. *EMBO J* 1997;16:5353-62.
- 96) Derynck R, Zhang Y, Feng XH. Smads: transcriptional activators of TGF-beta responses. *Cell* 1998;95:737-40.
- 97) Massagué J, Wotton D. Transcriptional control by the TGF-beta/Smad signaling system. *EMBO J* 2000;19:1745-54.
- 98) Saina M, Genikhovich G, Renfer E, Technau U. BMPs and chordin regulate patterning of the directive axis in a sea anemone. *Proc Natl Acad Sci U S A* 2009;106:18592-7.
- 99) Dudaric L, Cvek SZ, Cvijanovic O i sur. Expression of the BMP-2, -4 and -7 and their antagonists gremlin, chordin, noggin and follistatin during ectopic osteogenesis. *Coll Antropol* 2013;37:1291-8.
- 100) Wardle FC, Welch JV, Dale L. Bone morphogenetic protein 1 regulates dorsal-ventral patterning in early *Xenopus* embryos by degrading chordin, a BMP4 antagonist. *Mech Dev* 1999;86:75-85.

- 101) Ploper D, Lee HX, De Robertis EM. Dorsal-ventral patterning: Crescent is a dorsally secreted Frizzled-related protein that competitively inhibits Tolloid proteases. *Dev Biol* 2011;352:317-28.
- 102) Hopkins DR, Keles S, Greenspan DS. The bone morphogenetic protein 1/Tolloid-like metalloproteinases. *Matrix Biol* 2007;26:508-23.
- 103) Lee HX, Ambrosio AL, Reversade B, De Robertis EM. Embryonic dorsal-ventral signaling: secreted frizzled-related proteins as inhibitors of tolloid proteinases. *Cell* 2006;124:147-59.
- 104) Pera MF, Andrade J, Houssami S i sur. Regulation of human embryonic stem cell differentiation by BMP-2 and its antagonist noggin. *J Cell Sci* 2004;117:1269-80.
- 105) Tsuchida K, Arai KY, Kuramoto Y, Yamakawa N, Hasegawa Y, Sugino H. Identification and characterization of a novel follistatin-like protein as a binding protein for the TGF-beta family. *J Biol Chem* 2000;275:40788-96.
- 106) Kloen P, Di Paola M, Borens O i sur. BMP signaling components are expressed in human fracture callus. *Bone* 2003;33:362-71.
- 107) Kwong FN, Hoyland JA, Evans CH, Freemont AJ. Regional and cellular localisation of BMPs and their inhibitors' expression in human fractures. *Int Orthop* 2009;33:281-8.
- 108) Gazzero E, Canalis E. Bone morphogenetic proteins and their antagonists. *Rev Endocr Metab Disord* 2006;7:51-65.
- 109) Rosen V. BMP and BMP inhibitors in bone. *Ann N Y Acad Sci* 2006;1068:19-25.
- 110) Kloen P, Lauzier D, Hamdy RC. Co-expression of BMPs and BMP-inhibitors in human fractures and non-unions. *Bone* 2012;51:59-68.

- 111) Niikura T, Hak DJ, Reddi AH. Global gene profiling reveals a downregulation of BMP gene expression in experimental atrophic nonunions compared to standard healing fractures. *J Orthop Res* 2006;24:1463-71.
- 112) Yu YY, Lieu S, Lu C, Miclau T, Marcucio RS, Colnot C. Immunolocalization of BMPs, BMP antagonists, receptors, and effectors during fracture repair. *Bone* 2010;46:841-51.
- 113) Fajardo M, Liu CJ, Egol K. Levels of expression for BMP-7 and several BMP antagonists may play an integral role in a fracture nonunion: a pilot study. *Clin Orthop Relat Res* 2009;467:3071-8.
- 114) Dunic-Cule I, Pecina M, Jelic M i sur. Biological aspects of segmental bone defects management. *Int Orthop* 2015;39:1005-11.
- 115) Kirker-Head CA, Gerhart TN, Schelling SH, Hennig GE, Wang E, Holtrop ME. Long-term healing of bone using recombinant human bone morphogenetic protein 2. *Clin Orthop Relat Res* 1995;318:222-30.
- 116) Marden LJ, Hollinger JO, Chaudhari A, Turek T, Schaub RG, Ron E. Recombinant human bone morphogenetic protein-2 is superior to demineralized bone matrix in repairing craniotomy defects in rats. *J Biomed Mater Res* 1994;28:1127-38.
- 117) Yasko AW, Lane JM, Fellingner EJ, Rosen V, Wozney JM, Wang EA. The healing of segmental bone defects, induced by recombinant human bone morphogenetic protein (rhBMP-2). A radiographic, histological, and biomechanical study in rats. *J Bone Joint Surg Am* 1992;74:659-70.
- 118) Toriumi DM, Kotler HS, Luxenberg DP, Holtrop ME, Wang EA. Mandibular reconstruction with a recombinant bone-inducing factor. Functional, histologic, and biomechanical evaluation. *Arch Otolaryngol Head Neck Surg* 1991;117:1101-12.

- 119) Sandhu HS1, Kanim LE, Kabo JM i sur. Effective doses of recombinant human bone morphogenetic protein-2 in experimental spinal fusion. Spine (Phila Pa 1976) 1996;21:2115-22.
- 120) Zegzula HD, Buck DC, Brekke J, Wozney JM, Hollinger JO. Bone formation with use of rhBMP-2 (recombinant human bone morphogenetic protein-2). J Bone Joint Surg Am 1997;79:1778-90.
- 121) Lee SC, Shea M, Battle MA i sur. Healing of large segmental defects in rat femurs is aided by RhBMP-2 in PLGA matrix. J Biomed Mater Res 1994;28:1149-56.
- 122) Cook SD, Baffes GC, Wolfe MW, Sampath TK, Rueger DC, Whitecloud TS 3rd. The effect of recombinant human osteogenic protein-1 on healing of large segmental bone defects. J Bone Joint Surg Am 1994;76:827-38.
- 123) Cook SD, Baffes GC, Wolfe MW, Sampath TK, Rueger DC. Recombinant human bone morphogenetic protein-7 induces healing in a canine long-bone segmental defect model. Clin Orthop Relat Res 1994;301:302-12.
- 124) Cook SD, Wolfe MW, Salkeld SL, Rueger DC. Effect of recombinant human osteogenic protein-1 on healing of segmental defects in non-human primates. J Bone Joint Surg Am 1995;77:734-50.
- 125) Ripamonti U, Van Den Heever B, Sampath TK, Tucker MM, Rueger DC, Reddi AH. Complete regeneration of bone in the baboon by recombinant human osteogenic protein-1 (hOP-1, bone morphogenetic protein-7). Growth Factors 1996;13:273-89.
- 126) Cook SD, Salkeld SL, Rueger DC. Evaluation of recombinant human osteogenic protein-1 (rhOP-1) placed with dental implants in fresh extraction sites. J Oral Implantol 1995;21:281-9.

- 127) Margolin MD, Cogan AG, Taylor M i sur. Maxillary sinus augmentation in the non-human primate: a comparative radiographic and histologic study between recombinant human osteogenic protein-1 and natural bone mineral. *J Periodontol* 1998;69:911-9.
- 128) Govender S, Csimma C, Genant HK i sur. Recombinant human bone morphogenetic protein-2 for treatment of open tibial fractures: a prospective, controlled, randomized study of four hundred and fifty patients. *J Bone Joint Surg Am* 2002;84-A:2123-34.
- 129) Jones AL, Bucholz RW, Bosse MJ i sur. Recombinant human BMP-2 and allograft compared with autogenous bone graft for reconstruction of diaphyseal tibial fractures with cortical defects. A randomized, controlled trial. *J Bone Joint Surg Am* 2006;88:1431-41.
- 130) Tressler MA, Richards JE, Sofianos D, Comrie FK, Kregor PJ, Obrebsky WT. Bone morphogenetic protein-2 compared to autologous iliac crest bone graft in the treatment of long bone nonunion. *Orthopedics* 2011;34:e877-84.
- 131) Desai PP, Bell AJ, Suk M. Treatment of recalcitrant, multiply operated tibial nonunions with the RIA graft and rh-BMP2 using intramedullary nails. *Injury* 2010;41:S69-71.
- 132) Crawford CH 3rd, Seligson D. Atrophic nonunion of humeral diaphysis treated with locking plate and recombinant bone morphogenetic protein: nine cases. *Am J Orthop (Belle Mead NJ)* 2009;38:567-70.
- 133) Friedlaender GE, Perry CR, Cole JD i sur. Osteogenic protein-1 (bone morphogenetic protein-7) in the treatment of tibial nonunions. *J Bone Joint Surg Am* 2001;83-A:S151-8.
- 134) Geesink RG, Hoefnagels NH, Bulstra SK. Osteogenic activity of OP-1 bone morphogenetic protein (BMP-7) in a human fibular defect. *J Bone Joint Surg Br* 1999;81:710-8.

- 135) Giannoudis PV, Tzioupis C. Clinical applications of BMP-7: the UK perspective. *Injury* 2005;36:S47-50.
- 136) Ristiniemi J, Flinkkilä T, Hyvönen P, Lakovaara M, Pakarinen H, Jalovaara P. RhBMP-7 accelerates the healing in distal tibial fractures treated by external fixation. *J Bone Joint Surg Br* 2007;89:265-72.
- 137) Bilic R, Simic P, Jelic M i sur. Osteogenic protein-1 (BMP-7) accelerates healing of scaphoid non-union with proximal pole sclerosis. *Int Orthop* 2006;30:128-34.
- 138) Merrell GA, Wolfe SW, Slade JF 3rd. Treatment of scaphoid nonunions: quantitative meta-analysis of the literature. *J Hand Surg Am* 2002;27:685-91.
- 139) White AP, Vaccaro AR, Hall JA, Whang PG, Friel BC, McKee MD. Clinical applications of BMP-7/OP-1 in fractures, nonunions and spinal fusion. *Int Orthop* 2007;31:735-41.
- 140) Pecina M, Giltaij LR, Vukicevic S. Orthopaedic applications of osteogenic protein-1 (BMP-7). *Int Orthop* 2001;25:203-8.
- 141) Burkus JK, Gornet MF, Dickman CA, Zdeblick TA. Gornet MF, Dickman CA, Zdeblick TA. Anterior lumbar interbody fusion using rhBMP-2 with tapered interbody cages. *J Spinal Disord Tech* 2002;15:337-49.
- 142) Burkus JK, Heim SE, Gornet MF, Zdeblick TA. Is INFUSE bone graft superior to autograft bone? An integrated analysis of clinical trials using the LT-CAGE lumbar tapered fusion device. *J Spinal Disord Tech* 2003;16:113-22.
- 143) Haid RW Jr, Branch CL Jr, Alexander JT, Burkus JK. Posterior lumbar interbody fusion using recombinant human bone morphogenetic protein type 2 with cylindrical interbody cages. *Spine J* 2004;4:527-38.
- 144) Mummaneni PV, Pan J, Haid RW, Rodts GE. Contribution of recombinant human bone morphogenetic protein-2 to the rapid creation of interbody fusion when used in

- transforaminal lumbar interbody fusion: a preliminary report. Invited submission from the Joint Section Meeting on Disorders of the Spine and Peripheral Nerves, March 2004. *J Neurosurg Spine* 2004;1:19-23.
- 145) Schwender JD, Holly LT, Rouben DP, Foley KT. Minimally invasive transforaminal lumbar interbody fusion (TLIF): technical feasibility and initial results. *J Spinal Disord Tech* 2005;18:S1-6.
- 146) Baskin DS, Ryan P, Sonntag V, Westmark R, Widmayer MA. A prospective, randomized, controlled cervical fusion study using recombinant human bone morphogenetic protein-2 with the CORNERSTONE-SR allograft ring and the ATLANTIS anterior cervical plate. *Spine (Phila Pa 1976)* 2003;28:1219-24.
- 147) Vaccaro AR, Chiba K, Heller JG i sur. Bone grafting alternatives in spinal surgery. *Spine J* 2002;2:206-15.
- 148) Johnsson R, Strömqvist B, Aspenberg P. Randomized radiostereometric study comparing osteogenic protein-1 (BMP-7) and autograft bone in human noninstrumented posterolateral lumbar fusion: 2002 Volvo Award in clinical studies. *Spine (Phila Pa 1976)* 2002;27:2654-61.
- 149) Vaccaro AR, Patel T, Fischgrund J i sur. A pilot study evaluating the safety and efficacy of OP-1 Putty (rhBMP-7) as a replacement for iliac crest autograft in posterolateral lumbar arthrodesis for degenerative spondylolisthesis. *Spine (Phila Pa 1976)* 2004;29:1885-92.
- 150) Boyne PJ, Lilly LC, Marx RE i sur. De novo bone induction by recombinant human bone morphogenetic protein-2 (rhBMP-2) in maxillary sinus floor augmentation. *J Oral Maxillofac Surg* 2005;63:1693-707.

- 151) McKay WF, Peckham SM, Badura JM. A comprehensive clinical review of recombinant human bone morphogenetic protein-2 (INFUSE Bone Graft). *Int Orthop* 2007;31:729-34.
- 152) Fiorellini JP, Howell TH, Cochran D i sur. Randomized study evaluating recombinant human bone morphogenetic protein-2 for extraction socket augmentation. *J Periodontol* 2005;76:605-13.
- 153) Clokie CM, Sándor GK. Reconstruction of 10 major mandibular defects using bioimplants containing BMP-7. *J Can Dent Assoc* 2008;74:67-72.
- 154) Desai SC, Sclaroff A, Nussenbaum B. Use of recombinant human bone morphogenetic protein 2 for mandible reconstruction. *JAMA Facial Plast Surg* 2013;15:204-9.
- 155) Resnick DK. Evidence-based spine surgery. *Spine (Phila Pa 1976)* 2007;32:S15-9.
- 156) Cahill KS, Chi JH, Day A, Claus EB. Prevalence, complications, and hospital charges associated with use of bone-morphogenetic proteins in spinal fusion procedures. *JAMA* 2009;302:58-66.
- 157) Carragee EJ, Hurwitz EL, Weiner BK. A critical review of recombinant human bone morphogenetic protein-2 trials in spinal surgery: emerging safety concerns and lessons learned. *Spine J* 2011;11:471-91.
- 158) Hustedt JW, Blizzard DJ1. The controversy surrounding bone morphogenetic proteins in the spine: a review of current research. *Yale J Biol Med.* 2014;87:549-61.
- 159) Taylor SJ, Taylor AE, Foy MA, Fogg AJ. Responsiveness of common outcome measures for patients with low back pain. *Spine (Phila Pa 1976)* 1999;24:1805-12.
- 160) Reddi AH. Bone morphogenetic proteins: from basic science to clinical applications. *J Bone Joint Surg Am* 2001;83-A:S1-6.
- 161) Peric M, Dumic-Cule I, Grcevic D i sur. The rational use of animal models in the evaluation of novel bone regenerative therapies. *Bone* 2015;70:73-86.

- 162) Fu R, Selph S, McDonagh M i sur. Effectiveness and harms of recombinant human bone morphogenetic protein-2 in spine fusion: a systematic review and meta-analysis. *Ann Intern Med* 2013;158:890-902.
- 163) Simmonds MC, Brown JV, Heirs MK i sur. Safety and effectiveness of recombinant human bone morphogenetic protein-2 for spinal fusion: a meta-analysis of individual-participant data. *Ann Intern Med* 2013;158:877-89.
- 164) Chatzinikolaidou M, Lichtinger TK, Müller RT, Jennissen HP. Peri-implant reactivity and osteoinductive potential of immobilized rhBMP-2 on titanium carriers. *Acta Biomater* 2010;6:4405-21.
- 165) Ekrol I, Hajducka C, Court-Brown C, McQueen MM. A comparison of RhBMP-7 (OP-1) and autogenous graft for metaphyseal defects after osteotomy of the distal radius. *Injury* 2008;39:S73-82.
- 166) McGee MA, Findlay DM, Howie DW i sur. The use of OP-1 in femoral impaction grafting in a sheep model. *J Orthop Res* 2004;22:1008-15.
- 167) Axelrad TW, Steen B, Lowenberg DW, Creevy WR, Einhorn TA. Heterotopic ossification after the use of commercially available recombinant human bone morphogenetic proteins in four patients. *J Bone Joint Surg Br* 2008;90:1617-22.
- 168) Boden SD, Zdeblick TA, Sandhu HS, Heim SE. The use of rhBMP-2 in interbody fusion cages. Definitive evidence of osteoinduction in humans: a preliminary report. *Spine (Phila Pa 1976)* 2000;25:376-81.
- 169) Hiremath GK, Steinmetz MP, Krishnaney AA. Is it safe to use recombinant human bone morphogenetic protein in posterior cervical fusion? *Spine (Phila Pa 1976)* 2009;34:885-9.
- 170) Reddi AH, Huggins C. Biochemical sequences in the transformation of normal fibroblasts in adolescent rats. *Proc Natl Acad Sci U S A* 1972;69:1601-5.

- 171) Eghbali-Fatourech GZ, Lamsam J, Fraser D, Nagel D, Riggs BL, Khosla S. Circulating osteoblast-lineage cells in humans. *N Engl J Med* 2005;352:1959-66.
- 172) Minear S, Leucht P, Miller S, Helms JA. rBMP represses Wnt signaling and influences skeletal progenitor cell fate specification during bone repair. *J Bone Miner Res* 2010;25:1196-207.
- 173) Otsuka E, Notoya M, Hagiwara H. Treatment of myoblastic C2C12 cells with BMP-2 stimulates vitamin D-induced formation of osteoclasts. *Calcif Tissue Int* 2003;73:72-7.
- 174) Onishi T, Ishidou Y, Nagamine T i sur. Distinct and overlapping patterns of localization of bone morphogenetic protein (BMP) family members and a BMP type II receptor during fracture healing in rats. *Bone* 1998;22:605-12.
- 175) Little DG, McDonald M, Bransford R, Godfrey CB, Amanat N. Manipulation of the anabolic and catabolic responses with OP-1 and zoledronic acid in a rat critical defect model. *J Bone Miner Res* 2005;20:2044-52.
- 176) Cowan CM, Aalami OO, Shi YY i sur. Bone morphogenetic protein 2 and retinoic acid accelerate in vivo bone formation, osteoclast recruitment, and bone turnover. *Tissue Eng* 2005;11:645-58.
- 177) Kanatani M, Sugimoto T, Kaji H i sur. Stimulatory effect of bone morphogenetic protein-2 on osteoclast-like cell formation and bone-resorbing activity. *J Bone Miner Res* 1995;10:1681-90.
- 178) Hofbauer LC, Dunstan CR, Spelsberg TC, Riggs BL, Khosla S. Osteoprotegerin production by human osteoblast lineage cells is stimulated by vitamin D, bone morphogenetic protein-2, and cytokines. *Biochem Biophys Res Commun* 1998;250:776-81.

- 179) Abe E, Yamamoto M, Taguchi Y i sur. Essential requirement of BMPs-2/4 for both osteoblast and osteoclast formation in murine bone marrow cultures from adult mice: antagonism by noggin. *J Bone Miner Res* 2000;15:663-73.
- 180) Kamiya N, Ye L, Kobayashi T i sur. Disruption of BMP signaling in osteoblasts through type IA receptor (BMPRIA) increases bone mass. *J Bone Miner Res* 2008;23:2007-17.
- 181) Okamoto M, Murai J, Yoshikawa H, Tsumaki N. Bone morphogenetic proteins in bone stimulate osteoclasts and osteoblasts during bone development. *J Bone Miner Res* 2006;21:1022-33.
- 182) Kaneko H, Arakawa T, Mano H i sur. Direct stimulation of osteoclastic bone resorption by bone morphogenetic protein (BMP)-2 and expression of BMP receptors in mature osteoclasts. *Bone* 2000;27:479-86.
- 183) Koide M, Murase Y, Yamato K, Noguchi T, Okahashi N, Nishihara T. Bone morphogenetic protein-2 enhances osteoclast formation mediated by interleukin-1alpha through upregulation of osteoclast differentiation factor and cyclooxygenase-2. *Biochem Biophys Res Commun* 1999;259:97-102.
- 184) Ghosh-Choudhury N, Singha PK, Woodruff K i sur. Concerted action of Smad and CREB-binding protein regulates bone morphogenetic protein-2-stimulated osteoblastic colony-stimulating factor-1 expression. *J Biol Chem* 2006;281:20160-70.
- 185) Cook SD. Preclinical and clinical evaluation of osteogenic protein-1 (BMP-7) in bony sites. *Orthopedics* 1999;22:669-71.
- 186) Seeherman H, Wozney JM. Delivery of bone morphogenetic proteins for orthopedic tissue regeneration. *Cytokine Growth Factor Rev* 2005;16:329-45.
- 187) Ripamonti U and Vukicevic S. Bone morphogenetic proteins: from developmental biology to molecular therapeutics. *S Afr J Sci* 1995;91:277-280.

- 188) Hiremath GK, Steinmetz MP, Krishnaney AA. Is it safe to use recombinant human bone morphogenetic protein in posterior cervical fusion? *Spine (Phila Pa 1976)* 2009;34:885-9.
- 189) Mroz TE, Wang JC, Hashimoto R i sur. Complications related to osteobiologics use in spine surgery: a systematic review. *Spine (Phila Pa 1976)* 2010;35:S86-104.
- 190) Roberts SJ, Geris L, Kerckhofs G, Desmet E, Schrooten J, Luyten FP. The combined bone forming capacity of human periosteal derived cells and calcium phosphates. *Biomaterials* 2011;32:4393-405.
- 191) De Bari C, Dell'Accio F, Vanlauwe J i sur. Mesenchymal multipotency of adult human periosteal cells demonstrated by single-cell lineage analysis. *Arthritis Rheum* 2006;54:1209-21.
- 192) Simic P, Vukicevic S. Bone morphogenetic proteins: from developmental signals to tissue regeneration. Conference on bone morphogenetic proteins. *EMBO Rep* 2007;8:327-31.
- 193) Katagiri T, Imada M, Yanai T, Suda T, Takahashi N, Kamijo R. Identification of a BMP-responsive element in Id1, the gene for inhibition of myogenesis. *Genes Cells* 2002;7:949-60.
- 194) Nojima J, Kanomata K, Takada Y i sur. Dual roles of smad proteins in the conversion from myoblasts to osteoblastic cells by bone morphogenetic proteins. *J Biol Chem* 2010;285:15577-86.
- 195) Friedlander C, Nerubay J, Katznelson A, Nebel L. Osteogenesis by periosteal transplant. Experimental study of spinal fusion in rats. *Isr J Med Sci* 1979;15:38-42.
- 196) Domic-Cule I, Draca N1, Luetic AT i sur. TSH prevents bone resorption and with calcitriol synergistically stimulates bone formation in rats with low levels of calciotropic hormones. *Horm Metab Res* 2014;46:305-12.

- 197) Simic P, Culej JB, Orlic I i sur. Systemically administered bone morphogenetic protein-6 restores bone in aged ovariectomized rats by increasing bone formation and suppressing bone resorption. *J Biol Chem* 2006;281:25509-21.
- 198) ten Dijke P. Bone morphogenetic protein signal transduction in bone. *Curr Med Res Opin* 2006;1:S7-11.
- 199) Vukicevic S, Luyten FP, Reddi AH. Osteogenin inhibits proliferation and stimulates differentiation in mouse osteoblast-like cells (MC3T3-E1). *Biochem Biophys Res Commun* 1990;166:750-6.
- 200) Demirkan N, Demirkan F, Aksoy A, Ozdemir M, Akman A2. Local rhBMP-2 injection after drill-hole injury in rats: does it have systemic effects? *Int J Immunopathol Pharmacol* 2014;27:253-60.
- 201) Kanakaris NK, Petsatodis G, Tagil M, Giannoudis PV. Is there a role for bone morphogenetic proteins in osteoporotic fractures? *Injury* 2009;40:S21-6.

11. BIOGRAFIJA

Rođen sam u Zagrebu 13.08.1988. godine. Akademske godine 2006/2007 upisao sam Medicinski fakultet u Zagrebu i diplomirao 2012 sa prosječnom ocjenom 4.51. Za vrijeme studija dobio sam Dekanovu i Rektorovu nagradu za znanstveni rad te stipendiju Grada Zagreba za 100 najboljih studenata Sveučilišta u Zagrebu. Od Europskog društva za kalcificirana tkiva primio sam 2009.g. New Investigator Award za predavanje na godišnjoj konferenciji te postao najmlađi dobitnik u zadnjih 40 godina.

Liječnički staž odradio sam u Kliničkom bolničkom centru Zagreb i u Montreal General Hospital na McGill University.

Po završetku Medicinskog fakulteta radim kao asistent na Zavodu za anatomiju i u Laboratoriju za mineralizirana tkiva. Autor sam ili koautor na 11 radova objavljenih u Current Content-su citiranih preko 80 puta te više od 30 priopćenja na domaćim i međunarodnim kongresima. Rad „TSH prevents bone resorption and with calcitriol synergistically stimulates bone formation in rats with low levels of calcitropic hormones“ objavljen je 2014 na naslovnoj stranici časopisa Hormone and Metabolic Research. Koautor sam jednog međunarodnog patenta i suradnik sam na tri znanstvena projekta. Član sam nekoliko domaćih i internacionalnih znanstvenih i liječničkih društava, među ostalima Collège des médecins du Québec i Roche Alumni. Član sam predsjedništva Hrvatskog kongresa o osteoporozi.