

# Usporedba različitih dijagnostičkih protokola kompjutorizirane tomografije u dijagnostici udruženoga prijeloma lica i baze lubanje

---

Igrec, Jasminka

Doctoral thesis / Disertacija

2016

Degree Grantor / Ustanova koja je dodijelila akademski / stručni stupanj: **University of Zagreb, School of Medicine / Sveučilište u Zagrebu, Medicinski fakultet**

Permanent link / Trajna poveznica: <https://um.nsk.hr/um:nbn:hr:105:888678>

Rights / Prava: [In copyright](#)/[Zaštićeno autorskim pravom.](#)

Download date / Datum preuzimanja: **2025-01-28**



Repository / Repozitorij:

[Dr Med - University of Zagreb School of Medicine Digital Repository](#)



**SVEUČILIŠTE U ZAGREBU  
MEDICINSKI FAKULTET**

**Jasminka Igrec**

**Usporedba različitih  
dijagnostičkih protokola  
kompjutorizirane tomografije u  
dijagnostici udruženoga  
prijeloma lica i baze lubanje**

**DISERTACIJA**



**Zagreb, 2016.**

**SVEUČILIŠTE U ZAGREBU  
MEDICINSKI FAKULTET**

**Jasminka Igrec**

**Usporedba različitih  
dijagnostičkih protokola  
kompjutorizirane tomografije u  
dijagnostici udruženoga  
prijeloma lica i baze lubanje**

**DISERTACIJA**

Zagreb, 2016.

Disertacija je izrađena u Kliničkom zavodu za dijagnostičku i intervencijsku radiologiju Kliničke bolnice Dubrava, u sklopu Doktorskog studija *Biomedicina i zdravstvo* Medicinskog fakulteta Sveučilišta u Zagrebu.

Voditelj rada: doc.dr.sc. Gordana Ivanac, dr.med.

Iskreno zahvaljujem mojoj kolegici i mentorici, doc.dr.sc. **Gordani Ivanac**, dr. med., na uvođenju u znanstveni rad i podršci koju mi je pružila svojim znanjem i iskustvom kroz cijelo vrijeme mog boravka na Zavodu.

Također, zahvaljujem prof.dr.sc. **Narandi Aljinović-Ratković**, dr. med. na sugestijama prilikom izrade ovog rada, bez čije pomoći ovo istraživanje ne bi bilo uspješno provedeno.

Posebna zahvala kolegama sa Kliničkog zavoda za dijagnostičku i intervencijsku radiologiju Kliničke bolnice Dubrava pod vodstvom prof.dr.sc. **Borisa Brkljačića**, dr. med., sa kojima sam ostvarila izvrsnu suradnju i koji su svojim svakodnevnim radom i naporom omogućili ovo istraživanje.

Zahvaljujem doc.dr.sc. **Milanu Miloševiću**, dr.med., prijatelju i kolegi, na dragocjenoj pomoći prilikom rješavanja statističkih problema.

Posveta

Za moje najmilije: Katju, Leona i Renata



<b>1. UVOD</b> .....	1
<b>1.1. Neurokranij i viscerokranij</b> .....	1
1.1.1. Embriološki razvoj i anatomija neurokranija.....	1
1.1.2. Embriološki razvoj i anatomija viscerokranija.....	2
<b>1.2. Kompjutorizirana tomografija</b> .....	5
1.2.1. Povijesni pregled.....	5
1.2.2. Temeljni fizikalni principi kompjutorizirane tomografije.....	6
1.2.3. Optimiziranje doze zračenja prilikom kompjutorizirane tomografije	8
1.2.4. Standardni protokoli kompjutorizirane tomografije u radiološkoj	
dijagnostici ozljeda glave.....	9
1.2.4.1. Kompjutorizirana tomografija viscerokranija.....	9
1.2.4.2. Kompjutorizirana tomografija orbita.....	9
1.2.4.3. Kompjutorizirana tomografija mozga.....	10
1.2.4.4. Kompjutorizirana tomografija baze lubanje.....	10
<b>1.3. Radiološke metode oslikavanja prijeloma kostiju lica i baze lubanje..</b>	10
1.3.1. Kompjutorizirana tomografija u oslikavanju udruženog prijeloma	
kostiju lica i baze lubanje.....	11
1.3.2. Magnetska rezonancija u oslikavanju prijeloma kostiju lica i baze	
lubanje.....	13
<b>1.4. Epidemiologija i etiologija kraniofacijalnih ozljeda</b> .....	14
<b>1.5. Podjela prijeloma kostiju lica</b> .....	15
1.5.1. Prijelomi donje etaže lica.....	15
1.5.2. Prijelomi srednje etaže lica.....	16
1.5.2.1. Centralni prijelomi srednjeg lica.....	19
1.5.2.1.1. Dentoalveolarni prijelomi gornje čeljusti.....	20
1.5.2.1.2. Prijelomi nazomaksilarnoga kompleksa.....	20
1.5.2.2. Centrolateralni prijelomi srednjeg lica.....	21
1.5.2.2.1. Prijelomi nazo-orbito-etmoidne regije.....	21
1.5.2.3. Lateralni prijelomi srednjeg lica.....	22
1.5.2.3.1. Prijelomi orbite.....	23
1.5.2.3.2. Prijelomi zigomatikomaksilarnog kompleksa-lateralni	
prijelomi orbite.....	23
1.5.2.3.3. Kombinirani prijelomi srednjeg lica.....	24
1.5.3. Prijelomi gornje etaže lica.....	25
<b>1.6. Frontobazalni prijelomi</b> .....	26

<b>1.7. Kraniofacijalni prijelomi.....</b>	<b>27</b>
<b>1.8. Prijelomi sljepoočne kosti.....</b>	<b>28</b>
<b>1.9. Rotterdamski bodovni sustav.....</b>	<b>29</b>
<b>2. HIPOTEZA I CILJEVI ISTRAŽIVANJA.....</b>	<b>31</b>
2.1. Hipoteza.....	31
2.2. Ciljevi istraživanja.....	31
<b>3. ISPITANICI I METODE.....</b>	<b>32</b>
3.1. Ispitanici.....	32
3.2. Metode.....	34
3.3. Statistička obrada podataka.....	37
<b>4. REZULTATI.....</b>	<b>39</b>
4.1. Epidemiološke i etiološke karakteristike ispitivanog uzorka.....	39
4.2. Usporedba različitih dijagnostičkih protokola kompjutorizirane tomografije	40
4.3. Frakturni obrasci udruženog prijeloma kostiju lica i baze lubanje.....	41
<b>5. RASPRAVA.....</b>	<b>59</b>
5.1. Epidemiološke i etiološke karakteristike ispitivanog uzorka.....	59
5.2. Usporedba različitih dijagnostičkih protokola kompjutorizirane tomografije	61
5.3. Frakturni obrasci udruženog prijeloma kostiju lica i baze lubanje.....	62
<b>6. ZAKLJUČCI.....</b>	<b>74</b>
<b>7. SAŽETAK.....</b>	<b>75</b>
<b>8. SUMMARY.....</b>	<b>76</b>
<b>9. POPIS LITERATURE.....</b>	<b>77</b>
<b>10. ŽIVOTOPIS.....</b>	<b>88</b>

## POPIS OZNAKA I KRATICA

<b>2D</b>		dvodimenzionalno
<b>3D</b>		trodimenzionalno
<b>ADC</b>	apparent diffusion coefficient	pojavni difuzijski kapacitet; mjera magnitude difuzije (molekula vode) unutar tkiva izračunata prilikom oslikavanja magnetnom rezonancijom
<b>AO Fundacija</b>	Arbeitsgemeinschaft für Osteosynthesefragen (AO Foundation/ (Association for the Study of Internal Fixation)	neprofitna udruga kirurga koja provodi istraživanja, razvoj i edukaciju na području traumatologije i korektivne ortopedije i bavi se problematikom unutarnje fiksacije prijeloma smjer naprijed-straga
<b>AP</b>	antero-posterior	smjer naprijed-straga
<b>C</b>	central	središnje
<b>CBCT</b>	cone beam computed tomography	kompjutorizirana tomografija stožastom zrakom
<b>CBF</b>	cerebral blood flow	moždani krvni protok
<b>CBV</b>	cerebral blood volume	moždani krvni volumen
<b>CCMF</b>	comminutive cranio-maxillo-facial fractures	kominutivni kranio-maksilo-facijalni prijelomi
<b>CMF</b>	comminutive middle face fractures	kominutivni prijelomi srednjeg lica
<b>CPR</b>	curved planar reconstruction	zakrivljene planarne rekonstrukcije
<b>CSF</b>	cerebrospinal fluid	likvor
<b>CT</b>	computed tomography	kompjutorizirana tomografija
<b>CTA</b>	computed tomography angiography	angiografija kompjutoriziranom tomografijom
<b>CTDIvol</b>	computed tomography volume dose index	volumni dozni indeks kompjutorizirane tomografije izražen u mGy
<b>CUMF</b>	comminutive upper middle face fractures	kominutivni prijelomi gornjeg srednjeg lica

<b>DAI</b>	diffuse axonal injury	difuzna aksonalna lezija ili DAL
<b>DICOM</b>	Digital imaging and communications in medicine	skup pravila koji omogućava da se medicinske snimke i informacije razmjenjuju između kompjutera i bolnica
<b>DTI</b>	diffusion tensor imaging	tehnika snimanja difuzije duž vlakana neurona u oslikavanju magnetnom rezonancijom
<b>DWI</b>	diffusion weighted imaging	difuzijski mjereno oslikavanje; slikovna metoda koja koristi Brownovo gibanje molekula vode za stvaranje kontrasta u oslikavanju magnetnom rezonancijom
<b>FOND</b>	fronto-orbito-nasal dislocation	fronto-orbito-nazalna dislokacija
<b>GCS</b>	Glasgow Coma Score	neurološka bodovna ljestvica za procjenu kome
<b>Gd-DTPA</b>	gadolinium-diethylenetriaminepentaacetate	gadolinij - dietilentriaminpentaacetična kiselina; kontrastno sredstvo u oslikavanju magnetnom rezonancijom
<b>GRE</b>	gradient echo	gradijentne sekvence u oslikavanju magnetnom rezonancijom
<b>IVK</b>		intraventrikularno krvarenje
<b>L</b>	lateral	postranično
<b>LL</b>	latero-lateral	bočno, s jedne na drugu stranu
<b>MCL</b>	medial canthal ligament	medijalni kantalni ligament
<b>MIP</b>	maximum intensity projection	maksimalna vrijednost intenziteta projekcije izražena u Hounsfieldovim jedinicama
<b>MPGR</b>	multiplanar gradient recalled	aksijalna, multiplanarna, gradijentna sekvenca u magnetnoj rezonanciji
<b>MPR</b>	multiplanar reconstruction	multiplanarna rekonstrukcija
<b>MR</b>	magnetic resonance	magnetna rezonancija
<b>MRA</b>	magnetic resonance angiography	angiografija magnetnom rezonancijom
<b>MSCT</b>	multislice computed tomography	višeslojna kompjutorizirana tomografija

<b>MTT</b>	mean transit time	srednje vrijeme prolaska
<b>NOE</b>	naso-orbito-ethmoid	nazo-orbito-etmoidni
<b>PACS</b>	Picture Archiving and Communication System	informatički sustav za pohranu, prijenos, ispis i prikaz radioloških slika
<b>PF</b>	panfacial	panfacijalni
<b>RS</b>	Rotterdam Score	radiološki bodovni sustav za predviđanje ishoda u traumatske ozljede mozga pomoću kompjutorizirane tomografije
<b>SAH</b>	subarachnoidal haemorrhage	subarahnoidalno krvarenje
<b>SD</b>	standard deviation	standardna devijacija
<b>SE</b>	spin echo	spin eho sekvence u oslikavanju magnetnom rezonancijom
<b>SSCT</b>	single-slice computed tomography	jednoslojna kompjutorizirana tomografija
<b>SSD</b>	shaded surface display	osjenčani prikaz površine
<b>SVR</b>	solid volume rendering	neprozirno, solidno volumno oduzimanje
<b>t-PEPSI</b>	proton echo planar spectroscopy imaging	u oslikavanju magnetnom rezonancijom vrsta brze sekvence koja se koristi u otkrivanju difuzne aksonalne lezije u ozljede mozga
<b>TVR</b>	transparent volume rendering	prozirno volumno oduzimanje
<b>VR</b>	volume rendering	volumno oduzimanje
<b>WW/WL</b>	window width/window level	raspon sive skale/sredina sive skale
<b>ZMC</b>	zygomaticomaxillary complex	zigomatikomaksilarni kompleks

# 1. UVOD

## 1.1. Neurokranij i viscerokranij

### 1.1.1. Embriološki razvoj i anatomija neurokranija

Neurokranij sačinjavaju baza lubanje i krov lubanje ili kalvarija. Po načinu okoštavanja i prostornom odnosu prema mozgu neurokranij se dijeli na dva dijela: 1. membranski dio koji čine plosnate kosti krova lubanje i 2. hrskavični dio ili hondrokranij koji čini bazu lubanje (1). Generalno govoreći, cjelokupna baza lubanje, s iznimkom orbitalnih ploča čeonke kosti i najlateralnijih dijelova velikih krila klinaste kosti sačinjena je od hrskavice, dok preostali dio krova lubanje nastaje membranoznom osifikacijom (2).

Krov lubanje nastaje od stanica neuralnoga grebena. Izuzetak su zatiljni dio i stražnji dijelovi slušne čahure koji se razvijaju iz paraaksijalnoga mezoderma. Mezenhim iz tih dvaju izvora okružuje mozak i u njemu započne membransko okoštavanje, te se razvijaju kosti krova lubanje (1). Čeona, parne tjemene i zatiljna kost spojene šavovima čine krov lubanje. Debljina kosti varira od dva do pet milimetara, te kosti tvore vanjske i unutarnje kompaktne koštane ploče, a između njih se nalazi spongiozna kost. Kroz spongioznu kost prolaze venski kanali, dok se u medijalnoj liniji na unutarnjoj strani, uzduž cijelog krova lubanje, nalazi žlijeb u koji je uloženi gornji sagitalni sinus, unutar dva lista tvrde moždane ovojnice (3).

Bazu lubanje tvore bazalni dio zatiljne i klinaste kosti, rešetnica i petrozni dio sljepoočne kosti (3). Razvoj hrskavične baze lubanje započinje oko 4. tjedna gestacije pretvaranjem mezenhima u hrskavicu. Ovaj mezenhim okružuje notokord i tvori podlogu za bazu mozga. Notokord završava u tijelu klinaste kosti, neposredno kaudalnije od pituitarne jame i ruba tvrde moždane ovojnice. Širenje baze lubanje je posljedica rasta enhondralnih ostataka, kao i sila koje nastaju pritiskom rastućeg mozga na šavove. Apozicijski rast se odvija adicijom na rubovima šavova i odvajanjem u području sinhondroza. Sfenookcipitalna sinhondroza, posljednja koja se spaja (od 12. do 14. godine u djevojčica i od 13,5. do 15. godine u dječaka), odgovorna je za rast baze lubanje u postnatalnom razdoblju (2). Anatomski se baza lubanje dijeli na prednju, srednju i stražnju lubanjsku jamu. Unutašnjost prednje lubanjske jame sačinjavaju rešetnica, čeona i zatiljna kost. Topografski, prednja lubanjska jama dijeli se na

medijalni dio (rešetnica), lateralni dio (krov orbite/ rešetnica /stražnji zid čeonog sinusa) i stražnji dio (tijelo klinaste kosti/tursko sedlo). Frontoetmoidni i sfenoetmoidni šavovi čine dva najvažnija spoja u području prednje lubanjske jame, dok sfenoetmoidni šav čini granicu sa srednjom lubanjskom jamom. U području sfenoetmoidnog šava leže otvori optičkih kanala, dok sama sfenoidalna ravan pripada prednjoj lubanjskoj jami. Prednja lubanjska jama sadrži frontalne režnjeve te olfaktorne živce i trakte. Srednja lubanjska jama leži posteroinferiorno od sfenoidnoga grebena, s obje strane bazisfenoida, lateralno omeđena ljuskom sljepoočne kosti, a posteroinferiorno petroznim grebenom. Obuhvaća područje velikih krila klinaste kosti i sfenoskvamozalni spoj, područje petroznog dijela sljepoočne kosti te tursko sedlo. Stražnja lubanjska jama seže od petrookcipitalnog šava i sfenookcipitalne sinostoze, uključivši veliki zatiljni otvor zatiljne kosti i ljusku zatiljne kosti, do visine hvatišta tentorija, tj. transverzalnoga sinusa. Sprijeda je omeđena klivusom (bazisfenoid i baziokciput) u središnjoj liniji. Sačinjava cjelokupni prostor ispod tentorija ili centralno smještenog otvora tentorija i iznad velikog zatiljnog otvora. Stražnja lubanjska jama sadrži moždano deblo, mali mozak, 4. moždanu komoru, kranijalne živce i vertebro-bazilarno arterijsko stablo (3,4).

Koštana struktura baze lubanje je, prema konceptu podupirača, podijeljena na uzdužne i poprečne podupirače lubanjske baze koji čine snažan okvir, slično kao i na kostima lica. Uzdužni podupirač počinje centralno od malog krila klinaste kosti, prolazi srednjom i stražnjom lubanjskom jamom, tvori veliki zatiljni otvor i stapa se sa zatiljnom kosti. Dvije osovine poprečnih podupirača prolaze sprijeda područjem malih krila klinaste kosti i straga kroz područje petroznog nastavka sljepoočne kosti tvoreći grebene koji jačaju bazu lubanje. Prijelomi kostiju baze lubanje događaju se u područjima deformiteta lubanje na mjestima slabije otpornosti (5).

### 1.1.2. Embriološki razvoj i anatomija viscerokranija

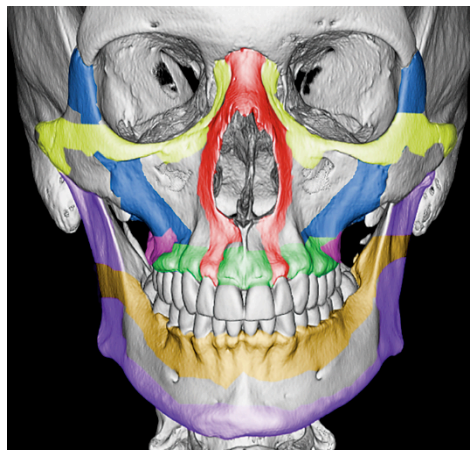
Viscerokranij ili splahnokranij čine kosti lica koje najvećim dijelom nastaju iz hrskavica prvih dvaju ždrijelnih lukova. Prvi luk ima dorzalni i ventralni dio. Od njegova dorzalnoga dijela (maksilarni nastavak) nastaju gornja čeljust i jagodična kost te sljepoočne kosti (ljuska sljepoočne kosti). Ventralni dio prvog luka (mandibularni nastavak) sadržava Meckelovu hrskavicu. Mezenhim oko nje se zgusne te od njega intramembranskim okoštavanjem nastaje donja čeljust. Meckelova hrskavica nestaje tijekom razvoja, osim u sfenomandibularnom ligamentu. Od stražnjih krajeva prvog i drugog ždrijelnoga luka razvijaju se nakovanj, čekić i stremen. Okoštavanje slušnih košćica počinje u 4. mjesecu života. To su prve kosti koje

potpuno okoštavaju. Mezenhim, od kojeg nastaju kosti lica potječe od stanica neuralnoga grebena (1). Viscerokranij je kompleksna struktura sačinjena od kombinacije parnih i nesparenih kostiju: rešetnice, suznih kostiju, parne gornje čeljusti, jagodičnih kostiju i zigomatičnih lukova, nosnih kostiju, nepčanih kostiju, donjih nosnih školjki, raonika, pterigoidnih nastavaka klinaste kosti i donje čeljusti. Donja čeljust se spaja na lubanju preko temporomandibularnih zglobova te čini prstenastu strukturu. Temporomandibularni zglobovi su jedini pokretni dijelovi kostura lica, a u ovim kompleksnim sinovijalnim zglobovima moguće su kretnje translacije i rotacije (3).

Koncept podupirača ličnoga skeleta kojim su pojednostavnjene koštane strukture viscerokranija pojavio se 80-ih godina 20. stoljeća (6-8) (Slika 1.). Skeletalna struktura lica je podijeljena u četiri para poprečnih i okomito usmjerenih podupirača. Okomito usmjereni podupirači direktno ili indirektno povezuju kostur lica za lubanjsku bazu. Ovakva biomehanička struktura rezultira velikom otpornosti koštanih struktura viscerokranija prema silama paralelnim s osima okomitih podupirača (fiziološke sile žvakanja), a slabom otpornošću prema silama koje djeluju pod kutom na osi okomitih podupirača (npr. sile impakcije) (7). Između dvije poprečne platforme, gornje – fronto-sfenoidalne (orbitalne ploče čeone kosti i veliko i malo krilo zatiljne kosti) i donje - palatinalne (palatalni dio gornje čeljusti i nepčane kosti), proteže se sedam podupirača, tri medijalna i četiri lateralna (7,8). Neparni medijalni podupirač odgovara nosnoj pregradi. Medijalni maksilarni parni podupirač (nazomaksilarni) polazi od nazofrontalnog šava kaudalno, duž lateralnog ruba piriformnoga otvora do alveolarnog nastavka gornje čeljusti. Ovaj podupirač straga obuhvaća medijalne zidove orbite i maksilarnog sinusa. Lateralni maksilarni parni podupirač (zigomatikomaksilarni) započinje u visini zigomatikofrontalnog šava, usmjeren inferiorno duž lateralnog ruba orbite preko tijela jagodične kosti, preko zigomatikomaksilarnog šava i završava u alveolarnom nastavku gornje čeljusti, u visini maksilarnog kutnjaka. Prema straga, ovaj podupirač uključuje lateralni zid orbite i lateralni zid maksilarnog sinusa. Stražnji maksilarni parni podupirač (pterigomaksilarni) čine pterigoidni nastavci koji spajaju zatiljnu kost na gornju čeljust, tj. bazu lubanje na srednji dio lica, područje kraniofacijalne disocijacije u Le Fort tipu prijeloma. Stražnji mandibularni parni podupirač čini stražnji rub donje čeljusti i uključuje područje angulusa, ramusa i kondila donje čeljusti (8). Manson navodi da postoje četiri poprečne potporne ravni viscerokranija: čeona, jagodična (koja se preko donjeg ruba orbite i tijela jagodične kosti nastavlja preko zigomatičnog luka na sljepoočnu kost), maksilarna i mandibularna (koja podrazumijeva poprečni dio donje čeljusti) (9). Winegar razlikuje dva poprečna maksilarna i dva poprečna mandibularna podupirača. Gornji poprečni maksilarni



podupirač polazi od visine nazofrontalnog šava i širi se donjim rubom orbite, preko jagodične kosti do zigomatikotemporalnog šava te straga dnom orbite. Donji poprečni maksilarni podupirač je usmjeren poprečno duž alveolarnog nastavka gornje čeljusti i straga duž tvrdoga nepca. Gornji poprečni mandibularni podupirač uključuje alveolarni nastavak donje čeljusti, polazi od njegovog stražnjega ruba te obuhvaća mandibularni ramus do stražnjeg kortikalnog ruba donje čeljusti. Donji poprečni mandibularni podupirač čini donji rub donje čeljusti (8).



**Slika 1.** Sustav podupirača ličnog skeleta. Trodimenzionalna slika lubanje odraslog čovjeka frontalno orijentirana s poprečnim i okomitim podupiračima lica označenim bojama. Poprečni podupirači su: gornji poprečni maksilarni (žuta), donji poprečni maksilarni (zelena), gornji poprečni mandibularni (narančasta) i donji poprečni mandibularni podupirač (ljubičasta). Okomiti podupirači su: medijalni maksilarni (crvena), lateralni maksilarni (plava), stražnji maksilarni (purpurna) i stražnji vertikalni podupirači (ljubičasta) ( preuzeto iz reference 8.)

Kirurška anatomija viscerokranija prepoznaje dvije etaže lica koje se ponašaju kao odvojene biomehaničke jedinice, donje lice koje čini donja čeljust i srednje lice koje obuhvaća koštani sklop viscerokranija između baze lubanje i donje čeljusti. Gornja etaža srednjeg lica naziva se i fronto-nazo-orbitalna regija ili kraniofacijalna regija. Dio viscerokranija koji se nalazi između donje čeljusti i gornje etaže jest donja etaža srednjeg lica (10). Prema Hardtu, kraniofacijalna regija obuhvaća područje prednje lubanjske jame (kribriformna ploča i krista gali, olfaktorna jama i krovovi orbita), paranazalne šupljine koje predstavljaju konveksitete nosne šupljine u okolne kosti (čeoni sinus, etmoidni i sfenoidni sinus), kostur srednjega lica (koji sačinjavaju gornje čeljusti i nazo-orbito-etmoidna regija).

Srednje lice i kosti prednje lubanjske jame čine strukturalnu i biomehaničku jedinicu. Anatomska veza između srednjeg lica i neurokranija su gornje čeljusti, nazo-etmoidalni kompleks, nepčane kosti i raonik te pterigoidni nastavci zatiljne kosti. Premda srednje lice anatomski završava subbazalno, topografsko-anatomski, funkcionalno i biomehanički gledano i nadalje se smatra da frontofacijalna i frontobazalna regija pripadaju srednjem licu (11,12). Ove tvrdnje, Hardt temelji na nekoliko činjenica: a) visokoj incidenciji kombiniranih prijeloma srednjeg lica i frontobazalnog područja nastalih posljedično uskim topografskim i biomehaničkim odnosima koštanih struktura viscerokranija i baze lubanje; b) biomehanički, oba odjeljka, tj. srednje lice i neurokranij usko su povezani preko sjecišta linija poprečnih i horizontalnih podupirača lica. Poprečni i sagitalni podupirači frontofacijalne regije povezani su sa prednjom lubanjskom bazom, stoga u slučajevima kraniofacijalnih prijeloma, frontobazalna i frontofacijalna regija mogu biti uključene u kompleksne ozljede lica (11). Okomite sile duž nazomaksilarnog i zigomatikomaksilarnog podupirača indirektno apsorbira čeona kost, dok stražnje vertikalne sile duž pterigomaksilarnoga stupa mogu direktno biti prenesene na bazu lubanje. Sagitalne sile se prenose do sljepoočne kosti preko zigomatikotemporalne kolumne (5).

## **1.2. Kompjutorizirana tomografija**

### **1.2.1. Povijesni pregled**

Temelje kompjutorizirane tomografije postavili su Allan MacLeod Cormack, američki fizičar i matematičar, rođen u Južnoj Africi, te Sir Humphrey Newbold Hounsfield, britanski elektroinženjer. Početkom 1960-tih godina, koristeći Radonov algoritam, Allan Cormack, pokazao je kako se detalji tankog sloja mekoga tkiva mogu izračunati pomoću mjerenja atenuacije (oslabljenja) X-zraka koje prolaze kroz tkivo pod različitim kutovima. Time je stvorio matematičku osnovu kompjutorizirane aksijalne tomografije (CAT) ili kompjutorizirane tomografije (CT) (13). Nesvjestan Cormackovoga otkrića, Hounsfield stvara prvi kompjuter koji pomoću ulaznih x-zraka iz različitih kutova stvara sliku objekta u slojevima (14). Prvi CT uređaj za snimanje glave postavljen je u bolnici Atkinson Morley u Wimbledonu, London, a prvim pregledom na pacijentu učinjenim 1. listopada 1971., uspješno je prikazana cista mozga. Akvizicija jedne aksijalne snimke glave trajala je nekoliko

minuta, a rekonstrukcija nekoliko dana u „Electronic Music Industries Ltd“ laboratoriju (15). Godine 1975. Hounsfield konstruirao stroj za snimanje cijeloga tijela. Kvantitativna skala za radiogustoću nosi Hounsfieldovo ime (16-18).

Tijekom nekoliko idućih desetljeća, CT uređaji postajali su brži kako se povećavala sposobnost obrade podataka računalom. Tijekom polovice 1980-tih godina razvojem „*slip-ring*“ tehnike omogućeno je kontinuirano zakretanje jedinice x-zračenja što je skratilo vrijeme akvizicije i omogućilo prikupljanje podataka dobivenih spiralnom tehnikom snimanja. Prve dvije generacije uređaja za kompjutoriziranu tomografiju koristile su kombinaciju translacije i rotacije rendgenske cijevi. Kod treće generacije uređaja, cijev i detektori poredani u obliku luka putuju sinkrono oko bolesnika i pokrivaju čitav volumen tijela. U četvrtoj generaciji uređaja, stacionarni detektori pokrivaju čitav otvor skenera (raspoređeni su oko čitave cirkumferencije), a samo cijev rotira oko bolesnika (19). Od kasnih 1990-ih, cilj razvoja CT tehnologije bilo je smanjenje veličine detektora, koje bi omogućilo postavljanje istih u multiple redove u smjeru z-osi uz istovremeno prikupljanje podataka iz većeg volumena tijela (18). Današnji MSCT uređaji koriste tehnologiju uređaja treće generacije gdje je postignuta bolja kontrola raspršenog zračenja i manji broj detektorskih elemenata (20).

### 1.2.2. Temeljni fizikalni principi kompjutorizirane tomografije

Kompjutorizirana tomografija je tehnika slojevnog snimanja koja se temelji na apsorpciji rendgenskih zraka kolimiranog snopa. Posljedično rasapu zraka, koji nastaje prilikom sudaranja elektrona rendgenskih zraka s elektronima u ljudskom tkivu dolazi do gubitka energije. Gubitak energije rendgenskih zraka naziva se atenuacija (slabljenje) i mjeri se koeficijentom apsorpcije koji ovisi o atomskom broju snimanog tkiva, gustoći elektrona u snimanom dijelu tijela te energiji rendgenskih zraka. Rendgenske zrake nakon prolaska kroz snimano tijelo udaraju o detektore u kućištu CT uređaja. Detektori mjere intenzitet oslabljene radijacije nakon prolaska kroz tijelo te se rendgensko zračenje pretvara u električne signale jačine razmjerne atenuaciji zraka prilikom prolaska kroz snimani dio tijela (21).

U većine CT uređaja vokal je anizotropan. Tek su se novi MSCT uređaji svojom uskom kolimacijom približili kockastom obliku (izotropnosti) vokselu kod snimanja većih dijelova tijela što je omogućilo rekonstrukciju slike u bilo kojoj odabranoj ravnini bez gubitka rezolucije (22). Tijekom rekonstrukcije slike svakom se vokselu dodaje numerička vrijednost koja ovisi o stupnju atenuacije rendgenskih zraka kojeg taj mali dio tkiva uzrokuje. Kako bi se

izbjegla ovisnost atenuacijskog broja o energiji rendgenskog snopa, CT broj se izražava u relativnom omjeru prema vodi čiji je radiodenzitet konstantan. Jedinica za CT broj je HU (engl. Hounsfield *unit*) kod čega je vrijednost za zrak -1000, a za vodu 0, dok gornjeg limita skale nema (23, 24).

Podaci dobiveni volumetrijskom akvizicijom podataka osnova su za izradu dvodimenzionalnih (2D), trodimenzionalnih (3D) i multiplanarnih rekonstrukcija te za virtualnu endoskopiju. Postoje četiri tehnike naknadne obrade slike za trodimenzionalan 3D pregled slike: MPR ili multiplanarna rekonstrukcija, MIP ili maksimalna vrijednost intenziteta projekcije u Hounsfieldovim jedinicama, SSD ili osjenčani prikaz površine i VR ili volumsko oduzimanje vrijednosti Hounsfieldovih jedinica. Zakrivljena planarna rekonstrukcija ili CPR i MPR omogućuju prikaz slike u bilo kojoj odabranoj ravnini uključujući i zakrivljeni prikaz koji omogućuje CPR. Vokseli najveće atenuacije signala se prikazuju MIP-om što omogućuje prikaz struktura (uobičajeno krvnih žila) u više ravnina. Trodimenzionalni prikaz anatomije u sivoj skali omogućuje SSD tehnika, međutim sklona je šumu i artefaktima. Prikaz krvnih žila izdvojenih od anatomskih struktura koje ih okružuju omogućuje VR tehnika (23,25).

Konvencionalni CT uređaji snimaju volumen od interesa na sekvencijski način. Prva generacija CT uređaja koji imaju mogućnost volumne akvizicije podataka zbog kontinuiranog pomaka stola na kojem leži bolesnik tijekom snimanja dok rendgenska cijev opisuje spiralu oko bolesnika nazvana je „spiralni“ CT uređaji. Kod „spiralnog“ snimanja koristi se kontinuirana rotacija rendgenske cijevi koja je visokog toplinskog kapaciteta da bi izdržala stotinjak sekundi neprekidnog zračenja. Istovremeno, stol se pomiče konstantnom brzinom. CT slika se može rekonstruirati iz bilo kojeg dijela snimljenog volumena tako da pomak stola nije ovisan o mjestu rekonstrukcije slike. Djelomično preklapanje susjednih slojeva se postiže naknadnom obradom bez povećavanja količine zračenja. Razmak između rekonstruiranih slojeva naziva se rekonstrukcijski interval (RI, engl. *reconstruction interval, increment* ili *index*). Kolimacija rendgenskog snopa (nominalna debljina sloja, engl. *section collimation, SC*) i pomak stola (engl. *table feed, TF*) se mogu neovisno mijenjati kod spiralnog CT-a. „*Pitch*“ je bezjedinčna vrijednost koja se opisuje kao broj širina kolimiranog snopa rentgenskih zraka prijedjenih tijekom jedne rotacije rentgenske cijevi unutar kućišta uređaja. Povećanjem *pitch-a* izdužuje se spirala, tj. dužina snimanog dijela tijela, smanjuje doza zračenja za bolesnika i povećava dužina snimanog dijela tijela što je iznimno važno kod periferne CT angiografije ili politraume (19,26).

Prednosti spiralnog snimanja proizlaze iz kontinuiranog prikupljanja podataka i skraćanja ukupnog vremena snimanja. Kontinuirano prikupljanje eliminira mogućnost preskakanja

malih lezija, dok tanki slojevi smanjuju parcijalni volumni efekt. Brzina snimanja omogućuje efikasniju uporabu kontrastnih sredstava, npr. u CT angiografiji. Spiralni CT je alternativa konvencionalnom CT pregledu ukoliko ga nije moguće učiniti zbog artefakata pomicanja nastalih zbog dužine trajanja pretrage. Međutim, spiralni CT ima niski SNR i stoga stvara slike lošije kvalitete u odnosu na konvencionalni CT. Također, spiralni CT nema dovoljnu mekotkivnu rezoluciju ukoliko abnormalnost nije velika (npr. epiduralni hematom) (27). Kod MSCT uređaja rotacija cijevi traje kraće od 0.5 sekundi. Obično se radi spiralno prikupljanje podataka, premda je moguće snimanje u sekvencijskom modu koje se koristi za snimanje glave i za posebne indikacije (visokorezolucijski CT pluća, intervencijski postupci). Parametri snimanja kod MSCT su: kolimacija rendgenskog snopa (SC), pomak stola po jednoj rotaciji cijevi (TF) i *pitch* (P), dok su rekonstrukcijski parametri: RI (engl. *reconstruction interval*) i SW (engl. *section width* ili efektivna debljina sloja). Današnji MSCT protokoli za rutinsku kliničku primjenu modificirani su protokoli spiralnog CT-a uz tanju kolimaciju. Prednosti MSCT-a su povećanje brzine snimanja što je dovelo do eliminacija artefakata pokreta i omogućilo angiografski prikaz krvnih žila, smanjenje količine i.v. apliciranog kontrasta, te gotovo izotropni voksel s kvalitetnom multiplanarnom rekonstrukcijom u svim ravninama. Nedostatak MSCT-a je velika količina prikupljenih podataka, odnosno višestruko veći broj slika za obradu i analizu (24).

Format digitalne slike u radiologiji nosi naziv DICOM standard i primjenjuje se u PACS sustavima jer sadrži demografske podatke unutar slike kao i parametre dobivanja slike te podatke o izvršiteljima pretrage. Poseban softver omogućuje pregledavanje slika. Radne stanice s kvalitetnim softverima i visokorezolucijskim monitorima omogućuju optimalan način radiološke analize dobivenih slika. Imperativ za informatizaciju bolnice je integracija bolničkog informacijskog sustava (BIS), radiološkog informacijskog sustava (RIS) i PACS-a (28-30).

### 1.2.3. Optimiziranje doze zračenja prilikom kompjutorizirane tomografije

Optimizacija CT protokola postaje sve važnija zbog izloženosti većoj dozi zračenja prilikom snimanja na višeslojnim CT uređajima (26,31). Odgovornost za smanjenje doze zračenja koje pacijent prima tijekom dijagnostičke pretrage imaju nadležni liječnik, radiolog te sami proizvođači CT uređaja. Nadležni liječnik mora radiologu dati kompletnu kliničku informaciju da bi mogao utvrditi opravdanost CT pretrage u dijagnostičkoj obradi pacijenta s patološkim nalazom. Također radiolog mora optimizirati protokol izvođenja CT pretrage kako

bi mogao dati odgovor na specifično kliničko pitanje te slijediti **A L A R A** (engl. *as low as reasonably achievable*) princip što u praksi znači korištenje najmanje doze zračenja za kvalitetan prikaz željenih struktura. Tehnolozi i proizvođači CT uređaja također imaju važnu ulogu kroz kontinuirani razvoj uređaja sa niskom dozom zračenja i instaliranje protokola sa niskom dozom zračenja (32).

#### 1.2.4. Standardni protokoli kompjutorizirane tomografije u radiološkoj dijagnostici ozljeda glave

##### 1.2.4.1. Kompjutorizirana tomografija viscerokranija

Na standardnim aksijalnim CT presjecima viscerokranija dobro se prikazuju pneumatizirane strukture kostiju lica: etmoidni, sfenoidni, čeonni i maksilarni sinusi. Tehnika snimanja se značajno izmijenila nakon uvođenja MSCT tehnologije omogućivši kvalitetne rekonstrukcije aksijalnih presjeka u transverzalnoj i koronalnoj ravnini. Presjeci su paralelni i okomiti na orbitomeatalnu liniju. Aksijalni presjeci se planiraju na AP topogramima od gornjeg ruba čeonog sinusa do dna maksilarnih sinusa. Aksijalne rekonstrukcije su obično debljine 2-3 mm, koronalne i sagitalne 1.5-2 mm. Osim na indicaciju radiologa CT paranazalnih sinusa ne uključuje intravensku aplikaciju kontrastnog sredstva (23,33). Dobar prikaz kostiju i mekih tkiva omogućuje WW/WL 350/50 za mekotkivni prozor i 3500/700 za koštani prozor (34).

##### 1.2.4.2. Kompjutorizirana tomografija orbita

Kompjutorizirana tomografija orbita obuhvaća obje orbite, od krova do dna, uz prikaz svih intraorbitalnih i periorbitalnih struktura. Za planiranje presjeka koristi se profilni topogram. Presjeci su paralelni i okomiti na kantomeatalnu liniju. Koronalni presjeci sežu od rubova orbita do turskog sedla. Na jednoslojnim CT uređajima nužno je izbjeći rotaciju glave zbog simetričnog prikaza dviju orbita. Aksijalni presjeci se planiraju usporedno s očnim živcem. Na MSCT uređajima se upotrebljavaju presjeci debljine 0.625-1.25 mm, ovisno dostupnosti uređaja. Tipična je koronalna rekonstrukcija kroz obje orbite i dvije kose sagitalne rekonstrukcije, posebno za svaku orbitu usporedno s očnim živcem (35). Standardno se koriste prozori koji prikazuju koštane strukture i meka tkiva orbita ( WW/WL 2000/400 i

WW/WL 350/50)(36). Za prikaz kostiju lica u traume osobito je važno 3D površno oduzimanje (3D-VR) (23).

#### 1.2.4.3. Kompjutorizirana tomografija mozga

Kompjutorizirana tomografija mozga je metoda izbora u neurotraumi. Insuficijentan je prikaz kostiju lubanjske baze. Bolesnik kod ove pretrage leži u supinacijskom položaju, ruke su spuštene niz tijelo, a glava je fiksirana u nosaču. Pretraga započinje izradom lateralnog topograma, a presjeci su paralelni i okomiti na orbitomeatalnu liniju. Raspon snimanja je od velikog zatiljnog otvora do verteksa. U svrhu optimizacije kvalitete slike u odnosu na dozu zračenja maksimalno područje snimanja iznosi 300 mm u odnosu na izocentar. Na jednoslojnim uređajima rade se presjeci debljine 5, 7 ili 10 mm, dok se kod MSCT uređaja deblji slojevi najčešće 3 mm dobivaju rekonstrukcijom izvornih tankih slojeva, najčešće 0.625 ili 1.25 mm u sve tri anatomske ravnine. Zbog bolje kvalitete snimaka, CT mozga se radi sekvencionalnim načinom (23). Raspon i centar sive skale su obično 80/35 HU za mozak, dok je za koštanu strukturu raspon vrlo širok, WW/WL obično 3500/700 HU (27).

#### 1.2.4.4. Kompjutorizirana tomografija baze lubanje

U procjeni struktura baze lubanje koriste se tanki presjeci debljine 1.0-3.0 mm u koronalnoj i transverzalnoj ravnini. Aksijalni CT presjeci započinju u visini Reidove bazalne linije paralelni s orbitomeatalnom linijom. Presjeci se učine kroz veliki zatiljni otvor do supraselarnih cisterni. Koronalni presjeci su okomiti na Reidovu bazalnu liniju. Za analizu koštanih detalja koristi se visokorezolucijski koštani algoritam sa širokim prozorom do 4000 HU. Ukoliko je uz prikaz koštanih struktura nužna analiza mekotkivnih struktura, koristi se intravensko kontrastno sredstvo (37).

### 1.3. Radiološke metode oslikavanja prijeloma kostiju lica i baze lubanje

Kompleksna struktura viscerokranija i baze lubanje i njihova relativna vulnerabilnost zahtijevaju od radiologa odlično poznavanje anatomije koštane strukture viscerokranija i mehanizme ozljede. Prvu polovinu 20. st. klasični radiogrami u standardnim projekcijama te

brojne modifikacije bili su temelj dijagnosticiranja prijeloma u području kosti viscerokranija i neurokranija (38,39)(Tablica 1.).

**Tablica 1.** Serija snimaka kostiju neurokranija i viscerokranija

<b>RADIOGRAMI KRANIJUMA</b>	<b>INDIKACIJA</b>
<b>parijetoakantalna projekcija (Waters) i okcipitofrontalna projekcija (Caldwell)</b>	prijelomi kostiju lica
<b>AP aksijalna projekcija (Town)</b>	prijelomi okcipitalne kosti
<b>PA snimka donje čeljusti (Clementschietsch)</b>	prijelomi donje čeljusti
<b>kosa projekcija ramusa i korpusa donje čeljusti</b>	prijelomi ramusa donje čeljusti prijelom vrata i kondila donje čeljusti
<b>panoramska tomografija čeljusti</b>	prijelomi donje čeljusti dentoalveolarni prijelom
<b>tangencijalna projekcija zigomatičnog luka</b>	prijelomi zigomatičnog luka
<b>lateralna projekcija nosnih kostiju</b>	prijelom nosnih kostiju

U današnje vrijeme za suficijentnu analizu kompleksnih prijeloma područja lica i baze lubanje koristi se kompjutorizirana tomografija (5,8,18,33,37). Cilj svakog radiološkog pregleda u pacijenta sa ozljedom glave i lica je dati kliničaru detaljnu informaciju o stupnju prekida kontinuiteta kostura viscerokranija i neurokranija, te prikazati pomak koštanih ulomaka jer se operativna tehnika redukcije i stabilizacije prijeloma temelji upravo na radiološkim informacijama (8,9,39).

### 1.3.1. Kompjutorizirana tomografija u oslikavanju prijeloma kostiju lica i baze lubanje

Visokorezolucijski CT zamijenio je konvencionalnu radiografiju u procjeni ozljeda glave s obzirom na svoju široku dostupnost i sposobnost brzog oslikavanja, mogućnost prikaza koštanih i mekotkivnih struktura te mogućnosti praćenja dinamike posttraumatskih ozljeda. Trenutno je dovedena u pitanje potreba za serijama klasičnih radiograma u inicijalnoj obradi bolesnika sa sumnjom na kraniofacijalnu ozljedu. Brojni autori naglašavaju važnost uporabe kompjutorizirane tomografije u inicijalnoj procjeni opsežnosti ozljeda kod tupe ozljede glave,



dok se podjela prijeloma lica, kirurško planiranje i intraoperativna navigacija temelje na kompjutoriziranoj tomografiji (8,35,40-42).

Velika je učestalost udruženih prijeloma srednjeg lica i baze lubanje (10). Udružena ozljeda baze lubanje je najčešća u prijeloma frontobazalne regije, stoga kod ozljeda srednjeg lica nužno je učiniti kompjutoriziranu tomografiju poradi analize baze lubanje (43,44). Radiološka dijagnostika panfacijalnih prijeloma, kao i kompleksnih nazo-orbito-etmoidnih i nazo-orbito-frontalnih prijeloma temelji se na CT presjecima jer se klasičnim radiološkim tehnikama, uključivo klasičnom tomografijom ne mogu prikazati brojne linije prijeloma, a CT je neophodan i za evaluaciju udružene kranio-cerebralne ozljede (8,35). U svrhu analize struktura lica nužno je uz izvorne aksijalne presjeke načiniti i multiplanarne rekonstrukcije bilo na PACS radnoj stanici ili radnoj stanici CT uređaja (27). U slučajevima prijeloma u anatomski složenim strukturama kao što su orbita, NOE kompleks, periorbitalni i retroorbitalni dio baze lubanje i retromaksilarno područje nužne su CT rekonstrukcije u aksijalnoj i koronalnoj ravnini kako bi se odredio tip i opseg prijeloma. Presjeci u sagitalnoj ravnini su korisni u procjeni pomaka struktura u antero-posteriornom smjeru, dok su kose sagitalne rekonstrukcije u ravnini paralelnoj sa optičkim živcem ili donjim ravnim orbitalnim mišićem korisne u procjeni uklještenja mišića u prijeloma dna orbite (45-49). Trodimenzionalni prikaz željene regije glave se može izračunati i uz pomoć SSD ili VR algoritama. Anatomiju regije vjerno pokazuju VR rekonstrukcije i kodirane su bojom (23,25).

U svom istraživanju na 200 pacijenata s akutnom ozljedom glave, Zacharia i ostali pokazali su da koronarne i sagitalne reformacije u 18.2% slučajeva omogućuju prikaz diskretnih patoloških promjena (50,51). Ringl i suradnici zaključuju da su uporabom zakrivljenih MIP reformata lubanjske baze debljine 3 mm i 50 mm ukupna osjetljivost i specifičnost više, dok je stopa otkrivanja prijeloma porasla sa 43% kod analize poprečnih prijeloma na 80% uporabom zakrivljenih MIP rekonstrukcija (37). Isti autor u svom istraživanju na 130 pacijenata retrospektivno procjenjuje stopu otkrivanja prijeloma lubanjske baze uporabom 3D rekonstrukcija u traumatiziranih bolesnika koristeći SVR tehniku, TVR tehniku i MIP tehniku, te zaključuje da uz standardne MPR tehnikom visoke rezolucije treba koristiti i MIP rekonstrukcije što povećava osjetljivost pretrage ( $P=0.9$ ) za 18% (52). Cavalcanti i suradnici su vodili istraživanje na glavama kadavera koje je pokazalo visoku osjetljivost i specifičnost u otkrivanju klinički važnih prijeloma u ozlijeđenih pacijenata na reformatiranim slikama (53). Kao dodatak visokorezolucijskim tankim CT presjecima, Rhea i suradnici navode da spiralni CT uz 2D i 3D rekonstrukcije u značajnoj mjeri pojednostavljuje interpretaciju snimaka, izrazito je točan u dijagnosticiranju prijeloma i mekotkivnih ozljeda te

je mnogo bolji u utvrđivanju prijeloma nego klasični radiogrami. Trodimenzionalne snimke su se pokazale superiornima u lokalizaciji kompleksnih prijeloma koji uključuju multiple ravnine, u utvrđivanju pomaka koštanih ulomaka, te u procjeni simetrije lica (54-57).

Spiralni CT također daje točne informacije o stabilnosti ili nestabilnosti prijeloma kosti lica u svrhu planiranja korektivnog kirurškog zahvata te u utvrđivanju stupnja pomaka većih koštanih ulomaka ili njihove rotacije (57).

Intraoperativno, aksijalni se CT presjeci mogu koristiti za kiruršku navigaciju, dok se postoperativni CT presjeci učine poradi procjene položaja osteosintetskog materijala i repozicioniranih koštanih ulomaka (58).

Kod neurotraume perfuzijski CT sa svojim parametrima: moždani krvni protok-CBF, moždani krvni volumen (CBV), te srednje vrijeme prolaska (MTT) pruža uvid u stanje cirkulacije u mozgu (59). Novim tehnikama snimanja: 3D CT, CBCT i „*dual-energy*“ CT dobiva se optimalna klinička informacija bez opterećivanja bolesnika velikom dozom zračenja (60-64).

### 1.3.2. Magnetska rezonancija u oslikavanju prijeloma kostiju lica i baze lubanje

Uloga oslikavanja magnetskom rezonancijom ograničena je u slučajevima ozljeda viscerokranija, međutim daje bitnu dijagnostičku informaciju u slučaju sumnje na postojanje intrakranijalnih komplikacija u smislu kontuzije mozgovine, traumatske pseudoaneurizme, karotido-kavernozne fistule, likvoreje te postoperativnih komplikacija (65).

U oslikavanju baze lubanje koristi se zavojnica za glavu. Pregled uključuje oslikavanje u mediosagitalnoj, aksijalnoj i koronalnoj ravnini. Za T1 mjerene presjeke se koristi TR 600-1000 msec i TE 17-20 msec za anatomsku definiciju uz debljinu sloja 3-5 mm. Mediosagitalna snimka služi kao topogram. Aksijalni presjeci sežu od supraselarnih cisterni do nazofarinksa. Rade se nativni i postkontrastni presjeci uz intravensku primjenu gadolinij - dietilentriaminpentaacetične kiseline (Gd-DTPA) osmolalnosti 0.1 mmol/kg. Koronarni presjeci polaze ispred sfenoidnog sinusa do velikoga zatiljnoga otvora. Sekvence u T2 mjerenom vremenu su manje korisne jer se dodatni kontrast mekih tkiva može postići i u većini slučajeva kraćim T1 mjerenjem i postkontrastnom imbibicijom Gd-DTPA. Ukoliko su potrebne sekvence u T2 mjerenom vremenu, tada se koristi TR 2000-30000 msec s dvostrukim TE 20-45 msec i 90 msec (23,66).

Novije MR sekvence: difuzijski mjereno oslikavanje (DWI) i tehnika snimanja difuzije duž vlakana neurona (DTI) korisne su u otkrivanju posttraumatskih sekvela i mogu dati

informacije o poremećaju moždane strukture, kvantificirajući anizotropiju i izotropiju difuzije vode (DTI) ili mjereći pad odnosno porast difuzije u različitim lezijama (DWI/ADC mape). Znatno osjetljivija u otkrivanju hemoragijskih lezija ili starijih hematoma u odnosu na T2-SE sekvence je MPGR sekvenca, dok je DWI najosjetljivija sekvenca u dijagnostici posttraumatskog moždanog edema i ishemijskih lezija. Alternativa GRE-sekvencama u otkrivanju ozljede difuzne aksonalne ozljede može biti t-PEPSI osobito kod teško ozlijeđenih nesuradljivih bolesnika ili klinički nestabilnih bolesnika zbog kratkog vremena snimanja i velike osjetljivosti prilikom otkrivanja žarišta krvarenja. U svih pacijenata s prijelomom baze lubanje uzrokovanim dubokom penetrantnom ozljedom u pravilu je nužno učiniti MR ili MR angiografiju za procjenu velikih vaskularnih struktura. U slučajevima tupe traume glave angiografija je indicirana samo u slučajevima ukoliko postoji dokaz za vaskularnu ozljedu uključujući postojanje novonastalog pulzatilnog tinitusa, šuma ili neuroloških promjena koji mogu biti povezani s intrakranijalnom ishemijom (65). Značajna u dijagnostici vaskularnih ili neuralnih ozljeda te likvoreje je MR cisternografija (67).

#### **1.4. Epidemiologija i etiologija kraniofacijalnih ozljeda**

Prema navodima u literaturi prometne nesreće su glavni uzrok prijeloma lubanje (68-74). U citiranim studijama 25-80% ozlijeđenih u prometnim nesrećama za posljedicu imaju višestruke prijelome u području viscerokranija i neurokranija (68,69,75). Gassner i suradnici u svom prospektivnom 10-godišnjem istraživanju na uzorku od 9,543 ispitanika navode prometne nesreće kao uzrok kraniofacijalnih ozljeda u 12% ispitanika što je značajno manje u odnosu na ranije citirane studije (76).

Kategorizirane Međunarodnom klasifikacijom bolesti i srodnih zdravstvenih problema, nezgode i nesreće na drugom su mjestu uzroka kraniofacijalnih prijeloma (77). Sportske ozljede su uzrok kraniofacijalnih prijeloma u rasponu 2-31% (69,76,78). Nasilje je uzrok kraniofacijalnih ozljeda u rasponu 8-17% (78,79). Pad tijekom aktivnosti u domaćinstvu je uzrok 23-38 % kraniofacijalnih ozljeda, dok su nezgode na poslu uzrok u 5-10% slučajeva (76,78).

Iz ranije citiranih studija možemo zaključiti da postoji varijabilnost u spolnoj distribuciji i prosječnoj dobi ozlijeđenika sa kraniofacijalnim prijelomom. Muškarci češće zadobivaju kraniofacijalne ozljede uz omjer muškarci:žene 2.1-3:1 (76,80,81). Kraniofacijalni prijelomi

su najčešći u dobnim skupinama pacijenata između 20 i 50 godina uz 62% pacijenata u dobi 16-45 godina u vrijeme nesreće te prosječnom dobi 25.8±19.9 godina (76,78).

## 1.5. Podjela prijeloma kostiju lica

### 1.5.1. Prijelomi donje etaže lica

Prometne nesreće i napad su glavni uzroci prijeloma donje čeljusti (82-90). Incidencija prijeloma donje čeljusti je u rasponu od 35% do gotovo 60% (85,88,91-94). Veća učestalost prijeloma donje čeljusti je u muškaraca (89-91,95).

Prijelomi donje čeljusti se mogu podijeliti prema pomaku ulomaka, tipu prijeloma, smjeru lomne linije, stanju zubala, starosti prijeloma i lokalizaciji prijeloma, a najznačajnija je podjela po Dingmanu i Natvigu, prema lokalizaciji lomne pukotine. Prema lokalizaciji prijelomi se dijele na prijelome angulusa u 20-33%, tijelo u 15-25%, kondil ili vrat 15-36%, parasimfizealni prijelom 14-15%, ramus 5%, koronoidni nastavak 1-3% te alveolarni greben u 2% (39,90,96). Gardistički (engl. *guardsman*) prijelom je obostrani kondilarni prijelom sa prijelomom u području simfize (39). „*Flail mandibula*“ je naziv za obostrani prijelom donje čeljusti u području tijela ili parasimfize koji često rezultira opstrukcijom dišnih putova zbog nevoljnog pokreta jezika prema straga (97). Značajna je i podjela prema tipu prijeloma koje opisuje stanje koštanih ulomaka te prisutnost komunikacije s vanjskim okruženjem. U ovoj podjeli prijelomi se dijele na: prijelom po tipu zelene grančice (engl. *greenstick*), jednostavne, kominutivne i složene. Složeni prijelomi su otvoreni prijelomi uz komunikaciju s usnom šupljinom ili kroz kožu (98). Prijelom po tipu zelene grančice je inkompletni prijelom u fleksibilne kosti koji nastaje u djece (99). Najučestaliji su multifokalni prijelomi koji čine oko 60% svih prijeloma donje čeljusti, unifokalni čine udio oko 40%, jednostavni 25%, kominutivni 10% te prijelomi donje čeljusti udruženi sa subluksacijom kondila u 5% ozlijeđenih (96).

Kod prijeloma donje čeljusti klinička prezentacija diplopije važan je pokazatelj udruženog prijeloma baze lubanje (100). Česta je i posttraumatska ozljeda donjeg alveolarnog živca koja se klinički prezentira osjetljivošću zuba smještenih proksimalnije od područja loma (101).

### 1.5.2. Prijelomi srednje etaže lica

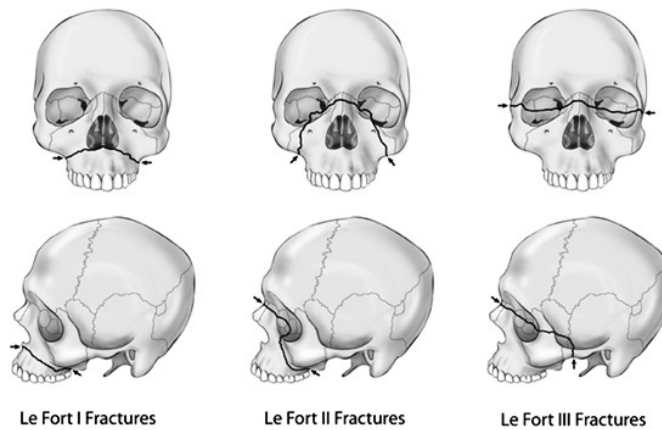
Centar srednjeg lica čine parne gornje čeljusti. Gornje čeljusti čine najснаžни okomiti podupirač srednjeg lica, dok u slučaju poprečnog podupirača pružaju sekundarnu potporu (102). Prijelomi srednjega lica mogu se podijeliti prema: visini loma, topografskoj regiji ili širenju lomne pukotine. Jačina i smjer traumatske sile kao i kut sile udara i područje koje je ozlijeđeno utječu na vrstu nastale ozljede i time dovode do niza različitih tipova prijeloma različitog opsega (9,73,103,104).

Lokalizacija, opseg i eventualna ozljeda viscerokranija ovise o sili udara, smjeru sile udara, mjestu sile udara ili području kontakta i razini u kojoj je nanešena ozljeda. Potencijalno oštećenje je također određeno formom, strukturom površine i veličinom objekta koji izaziva oštećenje, kao i otpornosti struktura kostura i apsorpciji energije te položaju glave prilikom nezgode. Na temelju gore navedenih čimbenika razlikuju se obrasci ozljede kostura srednjeg lica (10).

U dijagnostici prijeloma srednjeg lica kompjutorizirana tomografija se pokazala esencijalnom (59,105,106), dok se sve suvremene podjele prijeloma, kao i princip liječenja temelje na CT snimkama (8,35,59,102,107).

Postoje različite podjele prijeloma srednjega lica, a Le Fort je prvi podijelio prijelome lica 1901. godine. Le Fortova podjela se temelji na kombinaciji karakteristika uglavnom poprečno usmjerenih lomnih linija koje su određene traumatskim udarcem u centar lica u odnosu na anatomske strukture različite visine lica (108)(Slika 2.):

- Le Fort I prijelomi („*low-level*“ prijelom)
- Le Fort II prijelomi (prijelom piramide)
- Le Fort III prijelomi („*high-level*“ prijelom)



**Slika 2.** Le Fort tipovi prijeloma kostiju srednjeg lica

LeFort I tip prijeloma nastaje direktnim udarcem u gornju čeljust rezultirajući malokluzijom i slobodnim lebdećim (engl. *free floating*) tvrdim nepcem. Prijelom nastaje odvajanjem gornje čeljusti od baze lubanje prijelomom u području pterigoidnih nastavaka. Pomak koštanih ulomaka srednjeg lica je dijelom određen smjerom sile udarca, a dijelom vlakom pterigoidnih mišića koji pomiču srednje lice kaudalno i dorzalno što rezultira poremećajem zagriža. Ovaj tip prijeloma zahvaća donji poprečni maksilarni podupirač i dio stražnjeg maksilarnog podupirača, a ukoliko ne dođe do prijeloma pterigoidnih nastavaka gornja se čeljust lomi u visini pterigomaksilarnoga šava. Generalizirano, raonik je zahvaćen lomnom pukotinom, a hrskavični dio nosne pregrade je često dislociran (8,10).

Le Fort II tip prijeloma ili piramidalni prijelom, nastaje direktnim udarcem u srednje lice, a rezultira odvajanjem nosne regije od baze lubanje. Le Fort II je koso usmjeren prijelom nosne piramide koji se obostrano širi zigomatikomaksilarnim šavovima uz lom medijalnog ruba orbite i dna orbite u visini donje orbitalne fisure, preko infraorbitalnog kanala i infraorbitalnog foramena prema prednjem zidu maksilarnog sinusa, uz poštedu jagodičnih kostiju. Prema straga, lomna pukotina se širi do pterigomaksilarnoga šava i pterigoidnih nastavaka koji se najčešće lome u visini srednje trećine. Ovaj prijelom obuhvaća gornji medijalni maksilarni podupirač, donji lateralni maksilarni podupirač, gornji poprečni maksilarni i stražnji maksilarni podupirač (8).

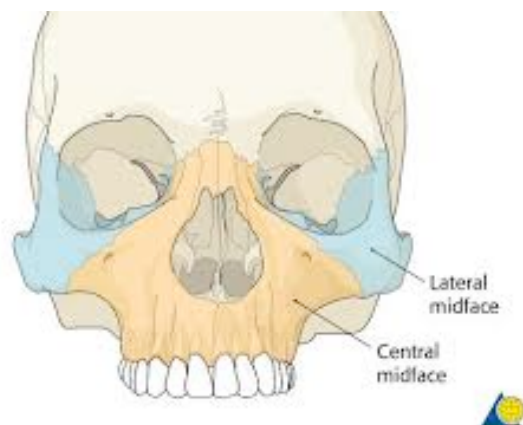
Le Fort III obrazac prijeloma ili kompletna kraniofacijalna disjunktija je lom suprazigomatično koji se poprečno širi preko nazofrontalnog i frontomaksilarnog šava, obuhvaća optičke kanale uz prekid kontinuiteta suznih kostiju i medijalnog zida orbite. Lomna se linija širi donjom orbitalnom fisurom i razdvaja se dorzomedijalno do

ptorigopalatinalne jame i baze pterigoidnih nastavaka te anterolateralno do lateralnog ruba orbite duž zigomatikosfenoidalnog do frontozigomatičnog šava. Time se čeona kost odvaja od jagodične kosti i gornje čeljusti. Prekinut je kontinuitet između zigomatičnog luka i sljepoočne kosti te se koštani dio nosnog septuma lomi neposredno ispod baze lubanje (10).

Mogući udruženi prijelomi srednjeg lica su: Le Fort II prijelom sa prijelomom jagodične kosti, Le Forti I prijelom s dodatnim prijelomom u sagitalnoj ravnini, jednostrani ili obostrani Le Fort II udružen s jednostranim prijelomom jagodične kosti (109).

Wassmund je podijelio prijelome na: tip I prijelom ili piramidalni prijelom (Le Fort II), nosni kostur nije uključen u prijelom; tip II prijelom koji je prema opsegu jednak Fort II; tip III prijelom ili prijelom gornje čeljusti i jagodičnih kostiju (Le Fort III), nosni kostur nije uključen u prijelom; tip IV prijelom koji je podjednak Le Fort III (110).

Kompleksni prijelomi srednjega lica rezultat su djelovanja izrazito jake sile udara velike kinetičke energije uz različite kombinacije linija loma koje se ne mogu svrstati u ranije navedene podjele stoga je načinjena međunarodno prepoznata topografska podjela prijeloma na centralne, centrolateralne i lateralne prijelome srednjeg lica (10,47,111-116)(Tablica 2.) (Slika 3.).



**Slika 3.** Topografska anatomija srednjeg lica (preuzeto iz reference 114.)

**Tablica 2.** Topografska podjela prijeloma srednjeg lica

<b><u>Centralni prijelomi srednjeg lica</u></b>
<b>Le Fort I prijelomi</b>
<b>Le Fort II prijelomi</b>
<b>Prijelomi nazomaksilarnoga kompleksa</b>
<b>Sagitalni prijelomi gornje čeljusti</b>
<b>Prijelomi nosnog kostura</b>
<b>Prijelomi nazo-etmoidnog kompleksa</b>
<b>Prijelomi dento-alveolarnog kompleksa (prijelomi alveolarnog nastavka)</b>
<b><u>Lateralni prijelomi srednjeg lica</u></b>
<b>Prijelomi zigomatiko-orbitalnoga kompleksa (prijelomi jagodične kosti i luka, izolirani prijelomi lateralnog zida sinusa)</b>
<b>Prijelomi orbite</b>
<b><u>Centro-lateralni prijelomi srednjeg lica</u></b>
<b>Nazo-orbito-etmoidni prijelom</b>
<b>Le Fort III prijelom</b>

#### 1.5.2.1. Centralni prijelomi srednjeg lica

Centralni prijelomi srednjega lica uključuju prijelome tipa Le Fort I i II, nazo-etmoidalne prijelome, prijelome nazo-maksilarnog kompleksa (sagitalni prijelomi srednjeg lica, prijelomi nosnog kostura) i prijelome dentoalveolarnog kompleksa. Srednje lice odvojeno je od ostatka ličnog kostura te pomaknuto straga ili klinasto udubljeno. Raonik je uvijek slomljen. Stupanj pomaka ulomka dijelom je rezultat djelovanja vlaka pterigoidnih mišića, a dijelom rezultat djelovanja smjera sile udarca što rezultira poremećajem zagriža. U manjem broja slučajeva linija prijeloma ne zahvaća pterigoidne nastavke klinaste kosti, već dolazi do otkinuća gornje



čeljusti na pterigomaksilarnom šavu. Dodatnom lomnom pukotinom u sagitalnoj ravnini nastaje razmak između sjekutića, dok opsežniji prijelomi mogu rezultirati i traumatskim rascjepom tvrdog nepca (10,104,117).

#### 1.5.2.1.1. Dentoalveolarni prijelomi gornje čeljusti

Prijelomi dentoalveolarnog kompleksa su rijetki, a u prijelomima srednjeg lica javljaju se u 1.2% do 5%. U slučaju izoliranog prijeloma alveolarnoga nastavka gornje čeljusti zahvaćen je donji transverzalni maksilarni podupirač. Ova vrsta ozljede može nastati direktnom silom usmjerenom na alveolarni nastavak ili udarcem u zube čije zubne krune služe kao poluga za prijenos sile udarca na sam alveolarni nastavak (118-120).

#### 1.5.2.1.2. Prijelomi nazomaksilarnog kompleksa

Nos se sastoji od koštanih i hrskavičnih dijelova. Prednji dio nosne pregrade je hrskavičan, dok je preostali koštani dio građen od perpendikularne ploče rešetnice, raonika, nosnog grebena gornje čeljusti i nosnog grebena nepčane kosti. Gornja trećina nosa (građena od nosnih kostiju, frontalnog nastavka gornje čeljusti i nosnog nastavka čeonih kosti) je koštana, dok su srednja i donja trećina (sačinjene od gornjih lateralnih i donjih alarnih hrskavica) hrskavične (3). Nos je najprominentnija struktura lica (121).

Prijelomi nosnih kosti tipično nastaju tupim udarcem usmjerenim anteriorno ili lateralno (122). Nakai i suradnici u svom 20-godišnjem praćenju navode da su 50% svih prijeloma u području lica prijelomi nosnih kostiju i najčešće uključuju distalnu trećinu nosa (123).

U medicinskoj literaturi ne postoji standardizirana podjela prijeloma nosa (124-126). Stranc i Robertson su načinili podjelu prijeloma ovisno o anatomske ravnini i dijele se na: tip I-prijelome ograničene na područje ispod ravnine kaudalnog dijela vrška nosa i prednje nosne spine, a ne uključuje nosnu pregradu; tip II-prijelomi uključuju nosnu pregradu, kao i prednju nosnu spinu, tip III-uključuju kosti orbite, nosne kosti i nosnu pregradu te moguće i intrakranijalne strukture (127). AO Fundacija predlaže jednostavnu podjelu temeljenu na kliničkom nalazu i dijeli prijelome na lateralne prijelome sa pomakom, stražnje depresijske prijelome, dezartikulaciju gornje lateralne hrskavice i prijelom prednjeg nosnog trna (114).

### 1.5.2.2. Centrolateralni prijelomi srednjeg lica

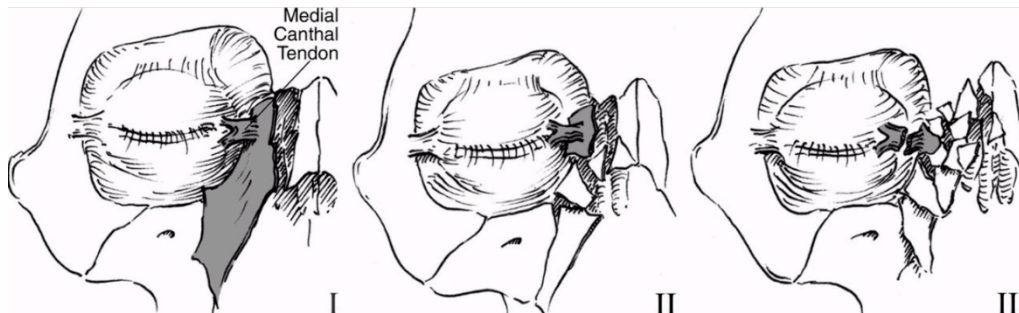
Centrolateralni prijelomi srednjega lica rezultiraju odvajanjem neurokranija od viscerokranija te obuhvaćaju prijelome tipa Le Fort III i NOE. Linija prijeloma počinje u području frontonazalne i frontomaksilarne suture, zaobilazeći optički kanal uz prijelom suzne kosti i medijalnog orbitalnog zida. Linija prijeloma se potom proteže duž donje orbitalne fisure, dijeli se na dva kraka, dorzomedijalni krak koji seže do pterigopalatinalne jame i baze pterigoidnog nastavka te na anterolateralni krak koji seže do lateralnog ruba orbite duž zigomatikosfenoidnog šava sve do frontozigomatičnog šava. Čeona kost je time odvojena od jagodične kosti i gornje čeljusti. Dodatno, prekinut je kontinuitet jagodičnog luka i sljepoočne kosti, a nosni septum se prelama neposredno ispod baze lubanje. U Wassmund IV tipa prijeloma nosni kompartiment nije uključen u obrazac prijeloma, a linija loma širi se duž nazomaksilarnog šava (10,128).

#### 1.5.2.2.1. Prijelomi nazo-orbito-etmoidne regije

Interorbitalni prostor se naziva nazo-orbito-etmoidnim (NOE) kompleksom građenim od snažnijeg prednjeg dijela (nosne kosti, maksilarni nastavci čeone kosti) i krhkijeg stražnjeg dijela (srednji dio baze lubanje, etmoidni sinus s kristom gali, medijalni zidovi orbita – suzne kosti, orbitalna ploča, nosni otvori i nosne školjke) (129). NOE kompleks predstavlja koštani pripoj nosa, orbita, gornjih čeljusti i kranijuma (130).

Najčešće mehanizam nastanka NOE prijeloma je udarac velike energije sprijeda u području nosa dovoljan da uzrokuje prijelom nosnih kosti, a širenjem sila preko stražnjih etmoidnih ćelija koje pružaju malen otpor i lako impaktiraju dolazi do efekta teleskopa (129). Utisnuće nazo-etmoidalnog kompleksa istovremeno uključuje etmoidalni labirint, zidove orbita, bazu lubanje i orbitalna meka tkiva. Uslijed povećanja interkantalne udaljenosti dolazi do posttraumatskog telekantusa (130). Ozljedom u interorbitalnom području tipično nastaje viševrni prijelom sa dislokacijom ulomaka različite veličine (9). Frakturni obrazac NOE prijeloma rezultat je značajne kominucije oba medijalna maksilarna podupirača (7). Markowitz-Mansonov sustav kategorizira NOE prijelome ovisno o zahvaćenosti MCL i stupnja kominucije koštanih ulomaka na koji je ligament vezan na tri tipa (jednostani ili obostrani) : tip I NOE prijelom gdje je MCL intaktan i vezan za jedan veliki koštani ulomak, tip II prijeloma gdje je prijelom kominutivan, a MCL je vezana za jedan koštani ulomak, tip

III prijeloma gdje se kominucija širi na hvatište MCL na prednjem dijelu medijalnog zida orbite u visini suzne jame s rezultirajućim otkinućem MCL (130)(Slika 4.).



**Slika 4.** Markowitz-Mansonova podjela NOE prijeloma (preuzeto iz reference 11.)

NOE prijelomi su često udruženi s prijelomima tipa Le Fort II i III, stoga nužna je detaljna analiza pterigoidnih nastavaka prilikom CT evaluacije (131). Važno je utvrditi prekid kontinuiteta kribriiformne ploče što ukazuje na moguću ozljedu olfaktornih živaca ili još težu ozljedu u smislu rinolikvoreje, pneumocefalusa ili tenzijskog pneumocefalusa nakon pokušaja reanimacije (132). Također, obzirom da NOE prijelomi nastaju kao rezultat traume udarca visoke energije koja uključuje medijalne zidove orbite, potrebno je isključiti ozljede oka kao hifemu, krvarenje u staklovinu, dislokaciju leće i puknuće očne jabučice (133).

#### 1.5.2.3. Lateralni prijelomi srednjeg lica

U lateralnim prijelomima kostiju lica prekidaju se spojevi između jagodične i čeone kosti, kranijalno, velikog krila klinaste kosti medijalno, gornje čeljusti kaudalno i sljepoočne kosti, dorzalno. Lateralni prijelomi kostiju obuhvaćaju prijelom zigomatiko-orbitalnoga kompleksa (prijelomi jagodične kosti i luka, izolirani prijelomi lateralnog zida maksilarnog sinusa), prijelomi orbite. Ovisno o sili udara, snažan udarac može dovesti do zigomatiko-orbitalnog kominutivnog prijeloma sa brojnim koštanim ulomcima i pomakom centralnog zigomatičnog kompleksa. Tijelo zigomatične kosti je dislocirano u maksilarni sinus ili u orbitu. Uvijek se nalazi udružen prijelom facijalnog i dorzolateralnog zida maksilarnog sinusa, dna orbite te medijalnog i rijetko lateralnog zida orbite. Česte su ozljede orbite uz puknuće očne jabučice i ozljedu optičkog živca (10,56,104,129,134).

#### 1.5.2.3.1. Prijelomi orbite

Sedam kostiju čini orbitu: čeona kost, jagodična kost, gornja čeljust, suzna kost, rešetnica, klinasta i palatinalna kost. Optički kanal, gornja i donja orbitalna fisura su tri otvora u stražnjem dijelu orbite. U oslikavanju prijeloma u području orbite govorimo o lokalizaciji u odnosu na četiri zida orbite: dnu i krovu orbite, te medijalnom i lateralnom zidu. Zidove orbita u smislu sustava podupirača lica tvore medijalni i lateralni maksilarni podupirač, gornji poprečni podupirač i koštano dno prednje lubanjske jame (8).

Prijelomi orbite mogu biti izolirani ili u sklopu kompleksnih obrazaca prijeloma. Izolirani prijelomi orbite su rijetki, čine oko 4% prijeloma srednjeg lica. Najčešće su ozljede udružene sa prijelomom u području zigomatikomaksilarnoga kompleksa, Le Fort prijelomima i NOE prijelomom(135,136).

U skupinu prijeloma jednoga podupirača u orbitalnoj regiji spadaju prijelomi tipično nastali direktnom traumatskom silom u očnu jabučicu što rezultira orbitalnim „*blow out*“ prijelomom. „*Blow-out*“ prijelom orbite se tipično događa kada objekt veći nego koštana orbita udari u orbitu sa dovoljnom snagom da poveća intraorbitalni tlak uz posljedični prijelom tankog dna orbite ili medijalnog zida orbite (137). Prijelomi medijalnog zida orbite, koji nemaju odlike „*blow-out*“ prijeloma, rijetko su izolirani i postavljaju sumnju na NOE ili Le Fort II ili III obrazac prijeloma (112).

„*Blow-in*“ obrazac prijeloma nastaje posljedično udaru visoke energije u čeonu kost uz posljedični prijelom i depresiju orbitalnoga krova u orbitu. „*Blow-in*“ prijelomi su često povezani sa intrakranijalnim ozljedama, ozljedom tvrde moždane ovojnice, likvorejom, hernijacijom mozgovine i gubitkom volumena orbite što dovodi do egzoftalmusa. U svom radu Lawrason i suradnici navode da su u 14-29% slučajeva prijelomi udruženi s ozljedom oka (138). Ukoliko se prijelom širi u apeks orbite, moguća je ozljeda optičkog živca nastala slobodnim koštanim ulomkom, krvarenjem u ovojnicu, avulzijom stražnjeg dijela očne jabučice ili ishemijom zbog povećanog intraorbitalnoga tlaka (139). „*Blow-up*“ obrazac prijeloma uključuje kranijalni pomak krova orbite čime se povećava volumen orbite te ukazuje na vjerojatnu intrakranijalnu ozljedu (140).

#### 1.5.2.3.2. Prijelomi zigomatikomaksilarnog kompleksa-lateralni prijelomi orbite

Lateralnim prijelomom srednjeg lica prekida se veza između jagodične kosti i čeone kosti kranijalno, velikog krila klinaste kosti medijalno, gornje čeljusti kaudalno i sljepoočne kosti

(111,141). Zigomatikomaksilarni kompleks ili zigomatikoorbitalni obrazac prijeloma nastaje direktnim udarcem u malarnu eminenciju i posljedičnim odvajanjem jagodične kosti od krova lubanje i ostatka lica u visini četiri šava – zigomatikofrontalnog, zigomatikomaksilarnog, zigomatikotemporalnog i zigomatikosfenoidnog šava. Prijelomom ZMC dolazi do prekida kontinuiteta lateralnog maksilarnog i gornjeg poprečnog maksilarnog podupirača. Izolirani prijelom jagodičnog luka nastaje kod direktne ozljede područja stražnjeg dijela gornjeg poprečnog maksilarnog podupirača (8).

Prijelomi duž zigomatikomaksilarnog šava često se šire duž infraorbitalnoga kanala te mogu dovesti do ozljede infraorbitalnoga živca i malarne parestezije. Ovisno o jačini traumatske sile može doći do zigomatikoorbitalnog kominutivnog prijeloma s multiplim koštanim ulomcima i dislokacijom centralnog zigomatičnog kompleksa, lomom u području prednjeg i dorzolateralnog zida maksilarnog sinusa te dna orbite, medijalnog i lateralnog zida orbite uz udruženu ozljedu očne jabučice i optičkog živca (56,135,141).

U literaturi se navode brojne podjele ZMC prijeloma (106,142,114). Starije podjele su se temeljile na nalazu klasičnih radiograma i intraoperativnom nalazu, a uključuju podjele prema Knight i Northu iz 1961.god., Larsen i Thomsenu iz 1978.god., Kristensen i Tveteråsu iz 1986.god (142). Podjele prema Mansonu iz 1990.god., te Zinggu i suradnicima iz 1992.god. temeljene su na nalazu kompjutorizirane tomografije (106,142). Nova podjela AO grupe se temelji na nalazu kompjutorizirane tomografije, a prijelomi se dijele na kominutivne ili kombinirane i prijelome bez pomaka koštanih ulomaka (114).

#### 1.5.2.3.3. Kombinirani prijelomi srednjeg lica

Kombinirani prijelomi srednjeg lica uključuju orbitomaksilarne prijelome, maksilomandibularne prijelome, zigomatikomandibularne prijelome, zigomatikoorbitomaksilarne prijelome, zigomatiko-orbito-kranijalne prijelome, frontomaksilarne prijelome i panfacijalne prijelome (73,143-146). Porastom kinetičke energije udara u kombiniranim prijelomima srednjeg lica nastaju različite kombinacije tipova prijeloma koji se šire duž različitih odjeljaka srednjeg lica (147). Kod prijeloma sa znatnom kominucijom ulomaka velika je vjerojatnost udruženog prijeloma frontofacijalnog odjeljka, uključujući prednju lubanjsku jamu, čeonu i etmoidni sinus, uz ozljedu intrakranijalnih struktura u smislu posttraumatskog hipertelorizma i rinolikvoreje (10,128). Katzen i suradnici ukazuju da previđeni kompleksni kraniofacijalni prijelomi mogu rezultirati sljepoćom, diplopijom, gluhoćom, facijalnom parezom ili meningitisom (148).

### 1.5.3. Prijelomi gornje etaže lica

U prijelome gornje etaže lica ili kraniofrontalne prijelome ubrajamo, ovisno o opsegu prijeloma, fronto-orbito-nazalne dislokacije (FOND), supraorbitalne i glabelarne prijelome te izolirane prijelome čeonog sinusa (10,136,149-153).

Anatomski i volumenom čeonni sinus je varijabilna struktura: u 10% pojedinaca je jednostran, 5% pojedinaca ima rudimentaran sinus, dok 4% pojedinaca imaju aplaziju sinusa (154). Tvrda moždana ovojnica i frontalni režnjevi priliježu neposredno uz stražnju stijenku, dok su krov orbite i nazofrontalni kanal smješteni ispod. Drenaža čeonoga sinusa odvija se kroz nazofrontalni kanal, koji je smješten u inferomedijalnom dijelu sinusa, a otvara se u srednji nosni hodnik (3, 150,155).

U svom radu Metzinger i suradnici navode da prijelomi u području čeonoga sinusa nastaju posljedično direktnom udarcu u gornji dio lica u čeonu kost i čine 5-12% svih maksilofacijalnih prijeloma (155). Ovaj tip prijeloma je neuobičajen, obzirom da prominencija nosa štiti nazoorbitalnu regiju. Za prijelom čeone kosti potreban je udarac velike sile, stoga su u oko 75% pacijenata ovi prijelomi udruženi sa šokom, komom i prijelomima kostiju lica. Snaga udarca ekstendira glavu i vratnu kralješnicu, što u 38% pacijenata rezultira udruženom intrakranijalnom ozljedom (156). Trećina izoliranih ozljeda ograničena je na prednju stijenku čeonoga sinusa, dok su u 2/3 ozljeda zahvaćene obje stijenke (136,157).

Prema opsegu i dimenzijama lomne pukotine kraniofrontalni prijelomi se mogu podijeliti u tipove prijeloma (10,158):

- izolirani prijelom čeonog sinusa
- prijelom čeonog sinusa i rešetnice
- prijelom čeonog sinusa, orbite, rešetnice i nosnog grebena

Luce dijeli prijelome zida čeonog sinusa na prijelome prednjeg zida, anterobazilarne i prijelome stražnjeg zida (159). Prijelom prednje i stražnje stijenke čeonoga sinusa tvori komunikaciju između čeonog sinusa i prednje lubanjske jame što za posljedicu ima veliku vjerojatnost komplikacija kao rinolikvoreja, hernijacija mozgovine i intrakranijalna infekcija (155,160-164).

## 1.6. Frontobazalni prijelomi

Frontobazalni prijelomi uključuju prijelome baze lubanje u području prednje lubanjske jame uz udruženi prijelom kostiju koje čine paranazalne sinuse, čeone i glabelarne strukture uključivši krov orbita (10). Kao kombinirani prijelomi, frontobazalni prijelomi uključuju prijelome prednje i srednje trećine rešetnice (nazoetmoidni prijelomi) ili srednjeg lica (165,166). Salonen u istraživanju na 155 ispitanika ozlijeđenih prilikom pada sa visine navodi da su prijelomi Le Fort II i Le Fort III, te prijelom čeone kosti često povezani sa udruženim prijelomom baze lubanje, dok prijelom nosa i zigomatičnog luka ukazuje na prisutnost teže ozljede (166).

Escher uvodi anatomsku podjelu frontobazalnih prijeloma, te ih dijeli ovisno o mjestu loma, opsegu prijeloma i smjeru djelovanja traumatske sile (153,167,168). Topografska podjela frontobazalnih prijeloma, modificirana prema Oberascheru 1993. god. primjenjiva je kod kirurškog pristupa, međutim s obzirom da ne kategorizira prema tipu prijeloma, nije našla primjenu u svakodnevnoj praksi (10). Gore navedene podjele temelje se na smjeru frontobazalne lomne pukotine, međutim insuficijentne su u analizi kompleksnih kraniomaksilarnih prijeloma ili panfacijalnih prijeloma gdje su uključene sve tri razine lica kao i opsežne ozljede struktura neurokranija. Podjela koju su načinili Sakas i suradnici analizirajući CT presjeke je temelj za izbor pacijenata za popravak tvrde moždane ovojnice (169). Manson i suradnici u retrospektivnoj studiji na kadaverima dijele frontobazalne prijelome prema obrascu prijeloma, lokalizaciji, zahvaćanju srednjeg lica i komplikacijama (165). Multidisciplinarnim pristupom, Buitrago-Tellez 2010. god. vodi kliničku studiju na ispitanicima s kraniofacijalnim prijelomima i postmortem studiju žrtava sa znacima kraniofacijalnog prijeloma te analizira učinjene CT presjeke prema lokalizacijskim cjelinama. Istraživanje je temeljeno na analizi 2D i 3D rekonstrukcija CT presjeka u korelaciji sa patološko-anatomskim nalazom, te na analizi CT pregleda kadavera prije autopsije. Kostii lica i baze lubanje su podijeljene u tri jedinice: donje i gornje srednje lice, te kraniofacijalno područje, te u četiri vertikalna odjeljka: desni lateralni / desni centralni/lijevi centralni/lijevi lateralni. Cilj istraživanja je bio načiniti podjelu kraniofacijalnih prijeloma prema AO principima te razviti precizan i sveobuhvatan sustav za opisivanje obrazaca prijeloma na temelju analize 2D i 3D CT presjeka (47). AO grupa je 2014.god. načinila novu podjelu kraniofaksilofacijalnih prijeloma temeljenu na AO principima koja daje smjernice za liječenje CMF prijeloma. Podjela se temelji na analizi klasičnih rendgenskih snimaka,

klasičnoj kompjutoriziranoj tomografiji ili kompjutoriziranoj tomografiji stožastom zrakom (115).

## 1.7. Kraniofacijalni prijelomi

Prijelomi kraniofacijalnog skeleta obuhvaćaju različite tipove prijeloma prednje lubanjske baze, frontoglabelarne regije, orbita i maksilarnog kompleksa (9). Prijelomi koji uključuju bazu lubanje su najčešći oblik neurokranijalnih ozljeda, osobito Le Fort II i III, tj. Wassmund III i IV tipovi prijeloma (43,47). Opseg ozljeda neurokranija seže od fakultativnog prijeloma baze lubanje u subkranijalnih prijeloma srednjeg lica sve do opsežnih kraniofacijalnih prijeloma lubanje sa frontobazalnom i frontofacijalnom multifragmentacijom u kombinaciji s ozljedom tvrde moždane ovojnice i intrakranijalnih mekih tkiva (10, 141,144).

Temeljeno na ispitivanjima mehanizama traume Manson uvodi podjelu temeljenu na veličini prijeloma, kako bi se optimalno zabilježio opseg i težina kombiniranih subkranijalnih i kraniofacijalnih prijeloma s podjelom na (10,128):

1. kompleksne kraniofacijalne prijelome (kominutivni kranio-maksilo-facijalni prijelomi (CCMF): kombinacija različitih kranio-maksilarnih prijeloma udruženih sa prijelomima orbitalne, nosne i čeone regije; panfacijalni prijelomi(PF))

2. kompleksne subkraniofacijalne prijelome (kominutivni prijelomi gornjeg srednjeg lica (CUMF): lomna pukotina ispod baze lubanje, zahvaćeni NOE i orbite; kominutivni prijelomi srednjeg lica (CMF); prijelomi donjeg srednjeg lica (IMF): infrazigomatični Le Fort I)

Hardt modificira podjelu kraniofacijalnih prijeloma na prijelome u području tri kompartmenta (prijelomi srednjeg lica visine lomnih pukotina prema Le Fortu i Wassmundu) sa uključenim frontobazalnim područjem na centralne, lateralne i frontofacijalne prijelome. Centralni prijelomi srednjega lica uključuju prijelome tipa Le Fort I i II, gdje je srednje lice u bloku odvojeno od ostatka lica i dislocirano straga ili čak udubljeno. Centrolateralni prijelomi srednjega lica rezultiraju odvajanjem viscerokranija od neurokranija, a uključuju Le Fort III/Wassmund IV tip prijeloma. U lateralne prijelome srednjega lica Hardt ubraja prijelome zigomatičnoga kompleksa, zigomatičnoga luka, te kominutivne zigomatiko-orbitalne prijelome. Autor također razlikuje nekoliko odjeljaka prijeloma kraniofacijalne regije:

- subkranijalni prijelomi srednjeg lica – frontobazalni prijelomi
- kraniofacijalni prijelomi- frontobazalni prijelomi
- frontofacijalni prijelomi – frontobazalni prijelomi (10).



Prednost gore opisane podjele je da frontobazalna cjelina čini središnju referentnu točku za kraniofacijalne prijelome, dok je u starijim podjelama centar činila gornja čeljust (109,170).

### **1.8. Prijelomi sljepoočne kosti**

Oko 5-40% svih prijeloma baze lubanje prijelomi su sljepoočne kosti (171-175). Prometne nesreće motornim vozilima su pojedinačni najčešći uzrok gotovo u 50% prijeloma sljepoočne kosti (176). Muškarci češće stradavaju u odnosu na žene (171,173).

Postoji široki anatomski spektar obrazaca prijeloma sljepoočne kosti. Tradicionalno, prijelomi se dijele na poprečne, uzdužne i miješane (173,177). Ovi termini koriste se ovisno o položaju linije loma prema dugoj osi piramide sljepoočne kosti smještenom pod kutem od 45 stupnjeva u odnosu na mediosagitalnu ravninu lubanje. S razvojem CT tehnologije Kelly i suradnici predlažu podjelu na prijelome koji štete otičku kapsulu i oni koji ju prekidaju (178). Gladwell dijeli prijelome petrozne kosti u odnosu na dugu osovinu piramide na uzdužne i poprečne. Uzdužni prijelom koji je češći nego poprečni, obično polazi od skvamoznoga dijela sljepoočne kosti i nastaje nakon postraničnog udarca u glavu. Lomna pukotina se širi kaudalno i medijalno deformirajući vanjski slušni kanal i bubnjić što rezultira krvarenjem iz uha. Opsežniji uzdužni prijelomi mogu uništiti lanac slušnih košćica. Facijalni živac može biti ozlijeđen bilo u poprečnom tijeku ili unutar srednjeg uha. Linija loma obično završava u dnu srednje lubanjske jame ili se širi medijalno do klinaste kosti. U oko 30% slučajeva, linija loma se širi na nasuprotnu sljepoočnu kost što rezultira obostranim prijelomom. Linija loma također može propagirati sprijeda i prolaziti dnom prednje lubanjske jame u području orbite, foveje etmoidalis ili kribriiformne ploče. Mnogo rjeđi su poprečni prijelomi u odnosu na uzdužne, a rezultiraju udarcem okcipitalno ili okcipitomastoidalno. U ovim slučajevima linija loma je položena okomito na uzdužnu os petroznog dijela sljepoočne kosti. Autor zaključuje da ovakav tip udaraca izaziva opsežne ozljede priležećih mekih česti sa visokom stopom ranog mortaliteta (174). Medijalni poprečni prijelomi rezultiraju prekidom kontinuiteta unutarnjeg slušnoga kanala i pužnice, ozljedom VII. i VIII. kranijalnog živca. Prijelomi kosti položeni lateralnije prekidaju kontinuitet vestibularnih i kohlearnih struktura labirintne kapsule uz mogućnost oštećenja facijalnog živca u poprečnom tijeku u srednjem uhu. Poprečni prijelomi petrozne kosti uzrokuju rinolikvoreju posljedično fistuli sa bubnjištem (175).

Prijelomi sljepoočne kosti u preživjelih se događaju samo u oko 4 % slučajeva tupe ozljede glave što ukazuje na korelaciju između prijeloma sljepoočne kosti i smrtnoga ishoda (177).

Zrak u temporomandibularnom zglobu ponekad može biti jedini pokazatelj okultnog prijeloma temporalne kosti (172).

### **1.9. Rotterdamski bodovni sustav**

Rotterdamski bodovni sustav je nastao u prognostičke svrhe u pacijenata s traumatskom ozljedom glave te se pokazao kao nezavisan prediktor nepovoljnog ishoda pacijenta (179-181). Sustav bodovanja obuhvaća patološke promjene vidljive tijekom analize CT presjeka svrstane u četiri kategorije prediktora. Prediktori obuhvaćaju patološke promjene u području bazalnih cisterni, pomak moždanih masa preko mediosagitalne linije, te prisutnost krvi intraventrikularno ili u subarahnoidalnim prostorima,. Nakon analize CT presjeka za svakog pojedinog ispitanika dobiva se konačna vrijednost izražena kroz sumu pridodanih bodova+1, a toj vrijednosti je potom pridodan mortalitet 6 mjeseci nakon ozljede (182) (Tablica 3.).

**Tablica 3.** Predviđanje ishoda (mortalitet 6 mjeseci nakon ozljede) u traumatske ozljede glave Rotterdamskim bodovnim sustavom („*Rotterdam score*“). 1 bod: 0%, 2 boda: 7%, 3 boda: 16%, 4 boda: 26%, 5 bodova:53%, 6 bodova:61%

<b>ROTTERDAM SKOR</b>	
<b>PREDIKTOR</b>	<b>SKOR</b>
<b>Bazalne cisterne</b>	
Normalne	0
Komprimirane	1
Izostaju	2
<b>Pomak preko medijalne linije</b>	
Bez pomaka ili pomak $\leq 5$ mm	0
Pomak $>5$ mm	1
<b>Epiduralni hematom</b>	
Prisutan	0
Izostaje	1
<b>IVK ili SAH</b>	
Izostaje	0
Prisutno	1
<b>UKUPAN REZULTAT</b>	+ 1

## **2. HIPOTEZA I CILJEVI ISTRAŽIVANJA**

### **2.1. Hipoteza**

**Kod pacijenata s tupom ozljedom glave postoje fraktorni obrasci udružene ozljede kostiju lica i lubanjske baze.**

### **2.2. Ciljevi istraživanja**

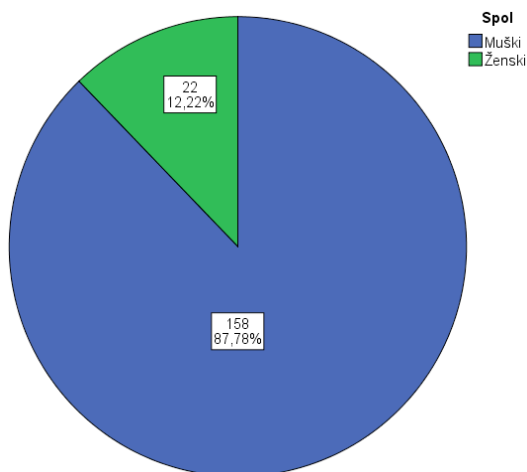
Ciljevi ovog istraživanja bili su:

1. utvrditi vrijednost definiranog radiološkog CT protokola u dijagnostici prijeloma lubanjske baze udruženih s prijelomima kostiju lica uspoređujući učinkovitost 16-slojnog CT uređaja i jednoslojnog CT uređaja u utvrđivanju opsega i lokalizaciji udruženog prijeloma kostiju lica i baze lubanje
2. utvrditi pojavnost radiološki dijagnosticiranih prijeloma baze lubanje udruženih s prijelomom kostiju lica kod punoljetnih osoba kojima je učinjen CT pregled na Kliničkom zavodu za dijagnostičku i intervencijsku radiologiju Kliničke bolnice Dubrava u Zagrebu
3. opisati slikovne karakteristike prijeloma lica sa širenjem na bazu lubanje u akutno traumatiziranih pacijenata sa kraniofacijalnim prijelomom
4. razvrstati pojedine tipove prijeloma u frakturane obrasce
5. prema radiološkom nalazu utvrditi povezanost između udruženog prijeloma kostiju lica i baze lubanje, kontuzijskog biljega, radiološki detektabilnih, posttraumatskih, patoloških promjena neurokranija i viscerokranija i ishoda liječenja

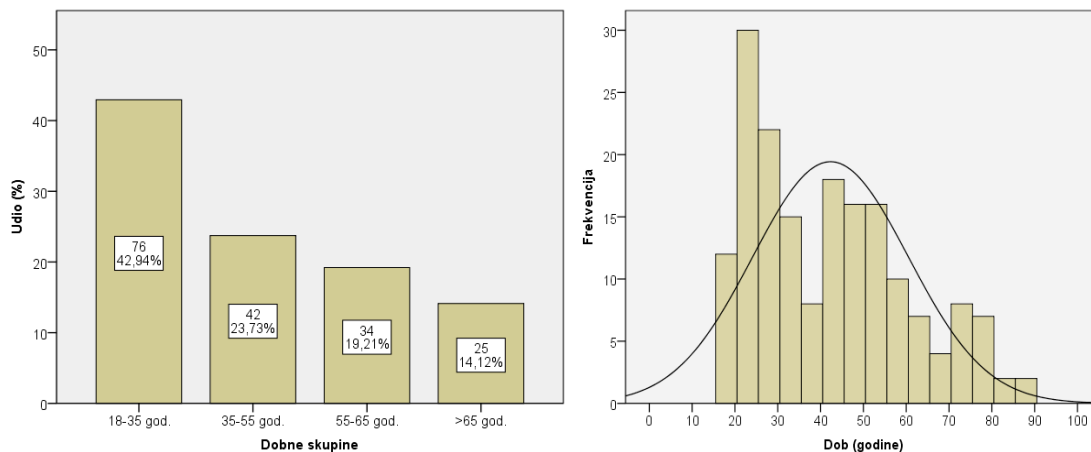
### 3. ISPITANICI I METODE

#### 3.1. Ispitanici

Istraživanje je retrospektivno, provedeno u Kliničkom zavodu za dijagnostičku i intervencijsku radiologiju, Kliničke bolnice Dubrava u Zagrebu. Od ukupno 398 pacijenata koji su obrađivani CT-om zbog tupe ozljede glave, 180 pacijenata (45,2%) je u potpunosti zadovoljavalo kriterije uključivanja u istraživanje. Skupinu ispitanika sačinjavali su 158 muškaraca (87,8%) i 22 žena (12,2%) srednje životne dobi 41 godina, u rasponu 18 do 88 godina (Slika 5.). Ispitanici su podijeljeni prema dobi u dobne skupine 18-35 god., 35-55 god., 55-65 god., te stariji od 65 god. (Slika 6.).



Slika 5. Grafički prikaz spolne raspodjele ispitanika



Slika 6. Grafički prikaz dobne raspodjele prema skupinama i histogram dobne raspodjele

Indikacija za CT pregled je postavljena na temelju anamnestičkog podatka o tupoj traumi glave i kliničkoj slici.

Kriteriji za uključivanje u ispitivanu skupinu su:

- ispitanici sa akutnom kraniofacijalnom traumom
- ispitanici stariji od 18 godina
- udruženi prijelom kostiju lica i lubanjske baze dijagnosticiran kompjutoriziranom tomografijom na 16-slojnom CT uređaju sa proširenim protokolom pretrage
- udruženi prijelom kostiju lica i lubanjske baze dijagnosticiran kompjutoriziranom tomografijom na jednoslojnom CT uređaju

Akutna kraniofacijalna trauma je u istraživanju definirana kao iznenadna, jednokratna primjena sile ili nasilja koja uzrokuje udruženi prijelom kostiju lica i baze lubanje, a liječenje je započeto u prvih 24-48 sati od ozljede.

Kriteriji za isključivanje iz ispitivane skupine:

- ispitanici mlađi od 18. godina starosti
- protokol snimanja kompjutoriziranom tomografijom u koji nisu uključeni koštani i mekotkivni algoritam
- kompjutoriziranom tomografijom utvrđeno postojanje patološkog nalaza nevezano za inicijalnu ozljedu glave

U istraživanju analizirani su slikovni podaci CT pregleda pohranjeni u PACS sustavu Kliničkog zavoda za dijagnostičku i intervencijsku radiologiju Kliničke bolnice Dubrava u Zagrebu. Obradeni su slikovni podaci uneseni u informatički sustav od 1.12.2007.god. do 31.12.2011.god., te je učinjena korelacija sa dostupnom medicinskom dokumentacijom.

Analizom podataka u BIS-u dobiveni su podaci o mehanizmu ozljede, GCS bilježen prilikom inicijalnog pregleda, postojanju i lokalizaciji kontuzijskog biljega i prisutnosti alkohola u krvi ispitanika prilikom inicijalnog pregleda u KB Dubrava. Podaci o mehanizmu ozljede razvrstani su prema kategorijama 10. revizije Međunarodne klasifikacije bolesti i srodnih zdravstvenih problema Svjetske Zdravstvene Organizacije (77). Praćen je ishod liječenja definiran kao smrtni ishod ispitanika ili preživljenje (operativno/konzervativno liječenje).

### 3.2. Metode

Pretražujući PACS reevaluirala sam pohranjene CT preglede ispitanika sa tupom ozljedom glave izvođene na 16-slojnom MSCT uređaju (Somatom 16 Sensation, Siemens, Erlangen, Germany) na kojem je pregledano 180 ispitanika. Od ukupnoga broja ispitanika u istraživanju, 109 ispitanika pregledano je i na jednoslojnom CT uređaju (Shimadzu, SCT-7800-7X).

Pregledi ispitanika na SSCT uređaju izvedeni su sa kondicijama: napon cijevi 120 kV, jakost struje 250 mA, kolimacijom snopa rendgenskih zraka 3 mm i 5 mm.

Pregledi ispitanika na MSCT uređaju izvedeni su sa naponom cijevi 120 kV, jakost struje 176 mA, produktom napona cijevi i vremena ekspozicije 320 mAs, vremenom rotacije 1.0, CTDIvol 67,52 mGy, kolimacijom snopa 16x0.75 mm. Korišten je mekotkivni algoritam kernel H31ms i visokorezolucijski kernel H60 za koštani prozor. Razmatrane su multiplanarne rekonstrukcije izvornih aksijalnih presjeka tehnikom tankih slojeva, u koštanom prozoru debljine 2 mm W:4000 L: 500 i mekotkivnom prozoru debljine 3 mm W: 80 L:30. Raspon snimanja je od kaudalnog ruba donje čeljusti do tjemena.

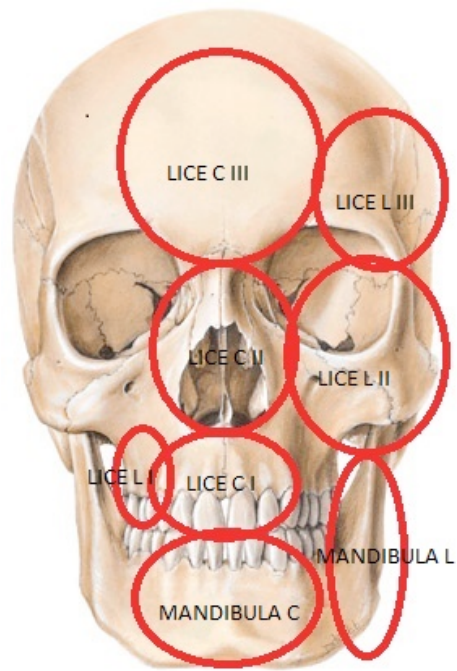
Usporedba dijagnostičkih protokola SSCT i MSCT u istraživanju izvedena je na 109 ispitanika koji su pregledani na oba uređaja. Promatrani su parametri učinkovitosti pravovremenog prepoznavanja i prepoznavanja punog opsega prijeloma dvama CT modalitetima.

Analiza CT pregleda sa ciljem utvrđivanja frakturnih obrazaca izvedena je na 180 ispitanika koji su pregledani na MSCT uređaju opisanim CT protokolom. U svrhu podjele prijeloma lica i baze lubanje na lokalizacijske cjeline i podcjeline korištena je kombinacija standardne topografske podjele prijeloma kostiju lica i podjele predložene u istraživanju Buitrago-Telleza i suradnika (47). Na koronarnim presjecima, načinila sam podjelu kraniofacijalne regije na četiri vertikalna kompartenta. Donja čeljust se u istraživanju razmatra kao zasebna jedinica. Srednje lice i kraniofacijalno područje sam podijelila na tri osnovne topografske jedinice: donje srednje lice (I), gornje srednje lice (II) i kraniobazalno-facijalno područje (Slika 7.). Donje srednje lice obuhvaća sve koštane strukture ispod LeFort I linije. Gornje srednje lice obuhvaća koštane strukture smještene između Le Fort I linije i ravnine koja se proteže iza polazišta zigomatičnog luka, kroz zigomatikomaksilarni spoj, između lateralnog zida orbite i krova orbite, preko gornje orbitalne fisure, kranijalnim dijelom medijalnog zida orbite, te kroz frontonazalni šav. Kraniobazalna-facijalna jedinica uključuje koštane strukture iznad linije gornje granice gornjeg srednjeg lica, a dijeli se na centralni i

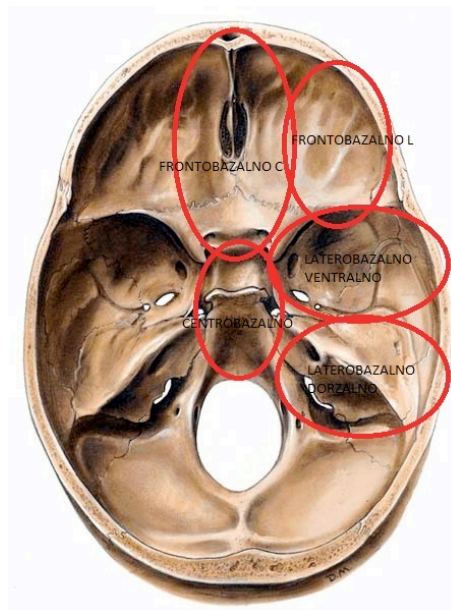
lateralni dio. U istraživanju je kraniofacijalno-bazalno područje razdvojeno na frontofacijalnu cjelinu (III) i frontobazalnu cjelinu. Lateralni dio frontofacijalne podcjeline uključuje strukture kalvarije lateralno od supraorbitalnog otvora orbite kranijalno do koronarnog šava, te sljepoočni dio kalvarije. Centralni dio uključuje prednju stijenkicu čeonog sinusa do supraorbitalnog otvora, kranijalno do koronarnog šava. Frontobazalnu cjelinu tj. lubanjsku bazu sam podijelila na prednju cjelinu i srednju cjelinu, dok se iste još dijele na podcjeline (Slika 8.). Područje stražnje lubanjske jame, koje se proteže od petrookcipitalnog šava i sfenookcipitalne sinostoze prema straga, uključivši veliki otvor zatiljne kosti i ljusku zatiljne kosti, nije obuhvaćeno ovim istraživanjem. Prednja cjelina zauzima područje prednje lubanjske jame. Dijeli se na tri podcjeline: dvije lateralne podcjeline (frontobazalna lateralna podcjelina) koje čine orbitalni dio čeone kosti tj. krov orbita, te centralnu podcjelinu (frontobazalna centralna podcjelina) - područje stražnje stijenke čeonog sinusa, kiribriformne ploče rešetnice i foveja etmoidalis. Srednja cjelina zauzima područje srednje lubanjske jame i dijeli se također na dvije lateralne (laterobazalna podcjelina) i centralnu podcjelinu (centrobazalna podcjelina). Lateralne podcjeline se dodatno dijele: ventralno (laterobazalna ventralna podcjelina) na područje velikog krila klinaste kosti i sfenoskvamozalnoga spoja i dorzalno područje (laterobazalna dorzalna podcjelina) petroznog dijela sljepoočne kosti. Centralna podcjelina obuhvaća tijelo klinaste kosti do velikog zatiljnog otvora, sfenoidni sinus, uključivši tursko sedlo.

Prijelomi su dalje podijeljeni na prijelome tipa A – bez pomaka ulomaka, tip B- pomak ulomaka više od 2 mm, te tip C - viševrni prijelomi sa ili bez defekata kosti. Mjerena je duljina najduže lomne pukotine izražena u milimetrima.





**Slika 7.** Shematski prikaz podcjelina lica



**Slika 8.** Shematski prikaz podcjelina baze lubanje

Ozljede viscerokranija su podijeljene na radiološki vidljivu ozljedu mekih česti, postojanje hematosinusa, intraorbitalnu ozljedu u smislu distopije očne jabučice, radiološki vidljive ozljede očne jabučice, orbitalnog emfizema, prijeloma u području optičkog kanala i gornje orbitalne fisure, te unutarnjeg, vanjskog ili srednjeg uha što indirektno ukazuje na moguću

ozljedu mekotkivnih struktura unutar opisanog područja. Ozljede neurokranija su podijeljene na difuzne i lokalizirane. Difuzne ozljede neurokranija su edem mozgovine sa ili bez hernijacije, a u lokalizirane ozljede neurokranija su ubrojene promjene unutar moždanog parenhima (kontuzijsko žarište, lokalizirani edem, difuzna aksonalna lezija), intrakranijalno ekstraaksijalno krvarenje (subduralni hematoma, epiduralni hematoma i subarahnoidalno krvarenje). Također je analizirano postojanje hidrocefalusa i pneumocefalusa.

Nakon analize CT pregleda za svakog ispitanika računat je skor Rotterdamskog bodovnog sustava.

### 3.3. Statistička obrada podataka

Podaci su prikazani tablično i grafički. Opisna statistika je prikazana kroz odgovarajuće udjele i apsolutne frekvencije za kategorijske varijable, dok su se kontinuirane vrijednosti prikazale kroz pripadajuće medijane i interkvartilne raspone. Korelacije pojedinih kliničkih varijabli s vrijednostima RS prikazane su Kendallovim tau b koeficijentima korelacije obzirom na to da je većina koreliranih varijabli bila ordinalnog i nominalnog karaktera. Pri analizi korelacijskih koeficijenata za jake korelacije uzeta je apsolutna vrijednost koeficijenta  $> 0,600$ , za srednje jake  $0,300 - 0,600$ , a za slabe  $< 0,300$ . Hi-kvadrat testom računata su razlike pojedinih frakturnih obrazaca u odnosu na mjesto kontuzijskog biljega.

Kako bi se odredilo grupiranje određenih varijabli u klaster (nakupine), primijenile su se metode hijerarhijske aglomerativne klaster analize po principu da se svaki objekt, koji je prethodno binariziran ( $0=Ne$  i  $1=Da$ ) tretira na prvom koraku kao zaseban klaster, a zatim se udružuju dva najbliža objekta u prvi klaster. U trećem koraku ili se tom klasteru dodaje neki pojedini objekt ili se dva pojedina objekta povezuju u drugi klaster. Pri svakom sljedećem koraku ili se pojedini objekti kombiniraju u nove klaster ili se već postojeći klasteri međusobno povezuju. Jednom formirani klaster se više ne dijeli, već se samo može povezivati s drugim klasterima. Kao mjera udaljenosti korištena je kvadrirana euklidska udaljenost (engl. *squared euclidean distance*) u kojoj se udaljenost dva objekta određuje kao suma kvadriranih razlika vrijednosti za svaku varijablu.

Kao mjera povezanosti između pojedinih objekata u klaster analizi korištena je metoda najdaljeg susjeda, odnosno potpunog povezivanja (engl. *complete linkage* - "*furthest neighbour*"). Kod ove metode udaljenost između dva klastera računa se na osnovu udaljenosti između dva najudaljenija člana.

U analizi je korištena programska podrška IBM SPSS Statistics verzija 21.0 ([www.spss.com](http://www.spss.com)), a sve P vrijednosti manje od 0,05 su smatrane značajnima.

## 4. REZULTATI

### 4.1. Epidemiološke i etiološke karakteristike ispitivanog uzorka

Pojavnost udruženog prijeloma kostiju lica i lubanjske baze u ispitanika s tupom ozljedom glave u ovom istraživanju iznosi 45,2%. U dobnoj skupini 18-35 god. udio udruženih prijeloma kostiju lica i baze lubanje iznosi 42,9% ispitanika, u dobnoj skupini 35-55 god. udio iznosi 23,7% ispitanika, u dobnoj skupini 55-65 god 19,21% ispitanika te stariji od 65 god 14,12 % ispitanika.

Spolna raspodjela ispitanika pokazuje omjer muški: ženski 7,2:1.

Nezgode i nesreće su prvi uzrok kraniofacijalnih ozljeda s udjelom 48,9% (74/180 ispitanika) (Tablica 4.). Udio ozlijeđenih u prometnim nesrećama iznosi 41.1% (74/180 ispitanika). Prema spolnoj raspodjeli 50% ispitanika ženskoga spola ozlijeđeno je u prometnim nezgodama (11/22 ispitanika), dok su padovi drugi uzrok ozljeda s udjelom 31,8 % (7/22 ispitanika). Pad je najučestaliji uzrok ozljeda ispitanika muškog spola s udjelom 42,4% (67/158 ispitanika), dok su prometne nezgode uzrok ozljeda u 38,6% ispitanika (61/158 ispitanika).

U skupini ozljeda uzrokovanih nezgodama i nesrećama jednako po učestalosti izdvajaju se udarac tupim objektom te pad s visine do 3 m u 24/88 ispitanika (27,3%). Pad u razini ili s visine do 1 m bio je uzrok ozljeda u 15/88 ispitanika (17,0 % ), dok je uzrok ozljeda u 14/88 ispitanika (15,9%) bio pad s visine veće od 3 m. Sportske nezgode bile su zastupljene s udjelom 10,2% (6/88 ispitanika) u ovom istraživanju.

Od ukupnog broja nezgoda u prometu 43/74 (58,1%) ozlijeđeno je prilikom kolizije ili slijetanja motornog vozila na četiri kotača, 15/74 ispitanika (20,3%) ozlijeđeno je u padu ili prilikom kolizije motocikla, 13/74 ispitanika (17,6%) ozlijeđeno je u padu ili prilikom kolizije bicikla, dok je 3/74 (4,1%) ispitanika nastradalo kao pješak prilikom naleta motornog vozila

U ukupnom broju ispitanika 32/180 ispitanika (19,6%) te 12/74 ispitanika (16.3%) stradali u prometnim nesrećama, analizom venske krvi utvrđena je prisutnost alkohola. U dobnoj skupini 18-35 god. u 37,5% ispitanika (12/32) zabilježen je alkohol u krvi, u dobnoj

skupini 35-50 god. u 21,3% ispitanika (7/32), u dobnoj skupini 50-65 god. u 31,3% ispitanika (10/32) te u dobnoj skupini stariji od 65 god. u 9,4% ispitanika (3/23).

**Tablica 4.** Podjela tipova ozljeda prema 10. reviziji Međunarodne klasifikacije bolesti i srodnih zdravstvenih problema i podjela smjera djelovanja sile udara

		N	%
<b>Podaci o ozljedi</b>	napad	9	5,0%
	nema podataka	9	5,0%
	nezgoda i nesreća	88	48,9%
	ozljeda u prometu	74	41,1%
<b>Smjer djelovanja sile udara</b>	AP	54	30,0%
	AP+koso L	2	1,1%
	koso D	48	26,7%
	koso L	46	25,6%
	koso L+D	2	1,1%
	LL	7	3,9%
	LL D	12	6,7%
	LL L	8	4,4%

Analizom ishoda ispitanika u istraživanju 12 ispitanika imalo je smrtni ishod, a od 167 ispitanika 65,3% je operativno liječeno te 34,7% konzervativno.

#### 4.2. Usporedba različitih dijagnostičkih protokola kompjutorizirane tomografije

U istraživanje je uključeno 109 ispitanika s udruženim prijelomom kostiju lica i baze lubanje kojima je učinjen CT pregled na jednoslojnom i višeslojnom CT uređaju.

Inicijalna dijagnoza udruženog prijeloma kostiju lica i lubanjske baze postavljena je na MSCT uređaju u 104 ispitanika (95,4%), dok je u 5 ispitanika (4,6%) dijagnoza udruženog prijeloma postavljena na SSCT-u. Nakon inicijalnog MSCT-a u 103 ispitanika koji su uz udruženi prijelom baze lubanje i kosti lica imali i intrakranijalnu ozljedu učinjen je kontrolni SSCT pregled (97,2%) poradi praćenja intrakranijalnih komplikacija kao standardni terapijski protokol. U 179 ispitanika (99,4%) MSCT je adekvatno prikazao lomne pukotine, dok je u 1 ispitanika (0,6%) neadekvatno prikazana linija prijeloma u području prednje lubanjske jame koja je obuhvaćala krovove orbita i rešetnicu, a razlog neprikazivanja je kut nagiba kućišta paralelan s linijom prijeloma. Prilikom kontrolnog pregleda na SSCT uređaju kut nagiba

kućišta nije paralelan sa smjerom linije prijeloma te se linija prijeloma jasno prikazala. Linije prijeloma su adekvatno prikazane na SSCT uređaju u 11 ispitanika (10,5%)(Tablica 5.).

**Tablica 5.** Rezultati u tablici pokazuju usporedbu učinkovitosti 16-slojnog CT uređaja i jednoslojnog CT uređaja u dijagnosticiranju udruženog prijeloma kostiju lica i baze lubanje

		N	%
<b>Dijagnoza postavljena na MSCT</b>	Ne (SSCT)	5	2,8%
	Da	175	97,2%
<b>SSCT</b>	Ne	70	39,1%
	Da	109	60,9%
<b>SSCT – kontrolni</b>	Ne	3	2,8%
	Da	103	97,2%
<b>SSCT – cjelokupan prikaz prijeloma</b>	Ne	94	89,5%
	Da	11	10,5%
<b>MSCT – cjelokupan prikaz prijeloma</b>	Ne	1	0,6%
	Da	179	99,4%

#### 4.3. Fraktorni obrasci udruženog prijeloma kostiju lica i baze lubanje

Kombinacija centralnih i lateralnih prijeloma lica zabilježena je u 130 (72,6%) ispitanika. Međusobne kombinacije prijeloma na licu centralno i lateralno prikazane su u Tablici 6.

**Tablica 6.** Prikaz međusobnih kombinacija prijeloma na licu centralno i lateralno

		<b>N</b>	<b>%</b>
<b>Lice - C</b>	I+II	7	3,9%
	I+II+III	5	2,8%
	II	59	32,8%
	II+III	57	31,7%
	III	7	3,9%
	mandibula+II+III	2	1,1%
<b>Lice - L</b>	I+II	9	5,0%
	I+II+III	7	3,9%
	I+III	2	1,1%
	II	30	16,7%
	II+III	75	41,7%
	III	25	13,9%
	mandibula+I+II	3	1,7%
	mandibula+I+II+III	6	3,3%
	mandibula+II	2	1,1%
	mandibula+II+III	8	4,4%
		13	7,2 %
<b>Lice - L/C/L i C</b>	Lateralno		
	Centralno	37	20,7%
	Lateralno+centralno	130	72,2%

**Tablica 7.** Prikaz izdvojenih prijeloma na licu i bazi lubanje

		N	%
<b>Lice C I</b>	Ne	163	90,60%
	Da	17	9,40%
<b>Lice C II</b>	Ne	48	26,70%
	Da	132	73,30%
<b>Lice C III</b>	Ne	109	60,60%
	Da	71	39,40%
<b>Lice C mandibula</b>	Ne	173	96,10%
	Da	7	3,90%
<b>Lice L I</b>	Ne	152	84,40%
	Da	28	15,60%
<b>Lice L II</b>	Ne	39	21,70%
	Da	141	78,30%
<b>Lice L III</b>	Ne	57	31,70%
	Da	123	68,30%
<b>Lice L mandibula</b>	Ne	160	88,90%
	Da	20	11,10%
<b>Baza C frontobazalno</b>	Ne	61	33,9%
	Da	119	66,1%
<b>Baza C centrobazalno</b>	Ne	105	58,3%
	Da	75	41,7%
<b>Baza L frontobazalno</b>	Ne	95	52,8%
	Da	85	47,2%
<b>Baza L laterobazalno</b>	Ne	106	58,9%
	Da	74	41,1%
<b>Baza - C/L/C I L</b>	Centralno	53	29,40%
	Lateralno	37	20,60%
	Lateralno+centralno	90	50,00%

Rezultati u Tablici 7. pokazuju da je u udruženog prijeloma kostiju lica i baze lubanje najčešće prijelomom zahvaćena centralna frontobazalna podcjelina baze lubanje (66,1% ispitanika). Rezultati u Tablici 8. pokazuju da je u udruženog prijeloma kostiju lica i baze lubanje najčešća kombinacija vrsta prijeloma tip B i C tj. prijelomi sa pomakom ulomaka za više od 2 mm i multifragmentarni prijelomi sa ili bez defekata kosti. Lomne pukotine su bile višestruke u većine ispitanika.



**Tablica 8.** Podaci o vrsti i broju lomnih pukotina

		N	%
<b>Vrsta frakturne pukotine</b>	A	49	27,2%
	A+B	26	14,4%
	A+B+C	4	2,2%
	A+C	4	2,2%
	B	16	8,9%
	B+C	52	28,9%
	C	26	14,4%
<b>Vrsta frakturne pukotine - TIP A</b>	Ne	97	53,9%
	Da	83	46,1%
<b>Vrsta frakturne pukotine - TIP B</b>	Ne	82	45,6%
	Da	98	54,4%
<b>Vrsta frakturne pukotine - TIP C</b>	Ne	94	52,2%
	Da	86	47,8%
<b>Broj frakturnih pukotina</b>	1	18	10,2%
	2	31	17,5%
	3	34	19,2%
	4	14	7,9%
	5	3	1,7%
	višestruke pukotine	76	42,9%

Više od 90% ispitanika u istraživanju imalo je udružene patološke promjene viscerokranija i krv u pneumatiziranom prostoru, dok je najmanji broj ispitanika imao hidrocefalus (2,8%) i radiološki vidljivu ozljedu očne jabučice (3,9%). U analizi udruženih ozljeda mekotkivnih struktura neurokranija, akutni hidrocefalus je imalo 5/180 (2,8%) ispitanika, posljedično difuznom edemu moždanog parenhima i hernijaciji (Tablica 9.).

**Tablica 9.** Prikaz patoloških promjena neurokranija i viscerokranija

		<b>N</b>	<b>%</b>
<b>Hidrocefalus</b>	Ne	175	97,2%
	Da	5	2,8%
<b>Pneumocefalus</b>	Ne	101	56,1%
	Da	79	43,9%
<b>Udružene difuzne patološke promjene mozgovine</b>	Ne	161	89,4%
	Da	19	10,6%
<b>Hernijacija mozgovine</b>	Ne	162	90,0%
	Da	18	10,0%
<b>Udružene fokalne patološke promjene mozgovine</b>	Ne	86	47,8%
	Da	94	52,2%
<b>Intracerebralne patološke promjene</b>	Ne	82	45,6%
	Da	98	54,4%
<b>DAL</b>	Ne	164	91,1%
	Da	16	8,9%
<b>Ekstracerebralne patološke promjene</b>	Ne	80	44,4%
	Da	100	55,6%
<b>Viscerokranij - udružene patološke promjene</b>	Ne	4	2,3%
	Da	176	97,8%
<b>Krv u pneumatiziranom prostoru</b>	Ne	4	2,2%
	Da	176	97,8%
<b>Intraorbitalna ozljeda</b>	Ne	77	42,8%
	Da	103	57,2%
<b>Distopija oka</b>	Ne	133	73,9%
	Da	47	26,1%
<b>Radiološki vidljiva ozljeda oka</b>	Ne	173	96,1%
	Da	7	3,9%
<b>Orbitalni emfizem</b>	Ne	86	47,8%
	Da	94	52,2%
<b>Ozlijeđen optički kanal</b>	Ne	158	87,8%
	Da	22	12,2%
<b>Ozlijeđena gornja orbitalna fisura</b>	Ne	135	75,0%
	Da	45	25,0%
<b>Ozljeda uha</b>	Ne	141	78,3%
	Da	39	21,7%

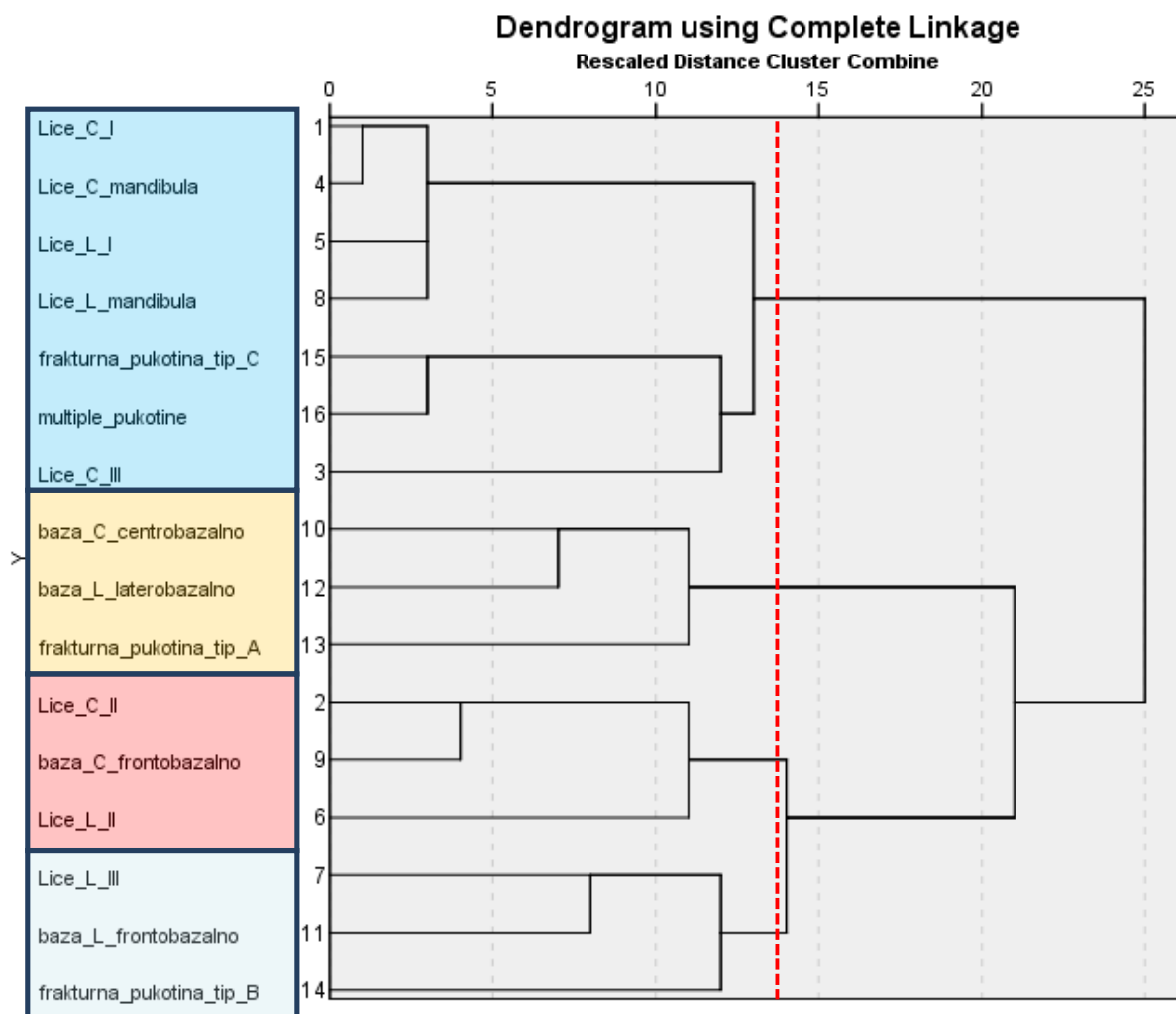
Posljedično prijelomu i postraumatskoj komunikaciji između sinusa i intrakranijalnog prostora 79/180 (43,9%) ispitanika imalo je pneumocefalus. Udružene difuzne patološke promjene mozgovine u smislu edema moždanog parenhima imalo je 19/180 (10,6%) ispitanika uz hernijaciju mozgovine u 18/180 ispitanika (10,0%). Udružene fokalne patološke promjene moždanog parenhima bile su prisutne u 94/180 ispitanika (52,2%). Udružene intracerebralne patološke promjene: kontuzijsko žarište i fokalni edem moždanog parenhima

imalo je 98/180 ispitanika (54,4%), a u 16/180 ispitanika (8,9%) nađena je difuzna aksonalna lezija. Ekstracerebralne patološke promjene ili ekstraaksijalna krvarenja koja su uključivala akutni subduralni hematom, epiduralni hematom i subarahnoidalno krvarenje bili su prisutni u 100/180 ispitanika (55,6%).

Ozljeda uha bila je prisutna u 39/180 ispitanika (21,7%) od čega 5 ispitanika (12,8%) s lomnom pukotinom u području srednjeg uha i mogućom ozljedom struktura bubnjišta, 2 ispitanika (5,1%) s lomnom pukotinom u području unutarnjeg uha i mogućom ozljedom pužnice i polukružnih kanalića, a 26 ispitanika (66,7%) kombinacijom lomnih pukotina u području vanjskog, srednjeg i unutarnjeg uha.

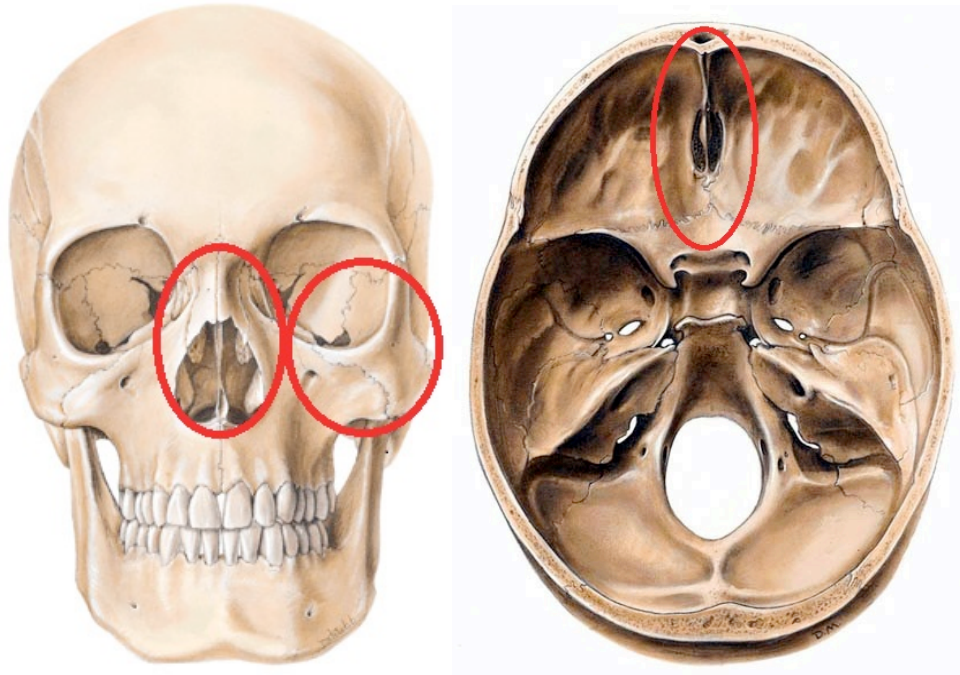
Distopija očne jabučice je bila prisutna u 26,1% (47/180 ) ispitanika posljedično prijelomu u području orbite. Vertikalnu distopiju očne jabučice imalo je 31,9% ispitanika, 12,8% horizontalnu distopiju, 21,3% egzoftalmus, 12,8% endoftalmus, a 19,1% ispitanika distopiju očne jabučice u više anatomske ravnine.

U daljnjoj obradi podataka ispitanika statističkom analizom razvrstani su pojedini tipovi prijeloma u frakturne obrasce (Slika 9.) .



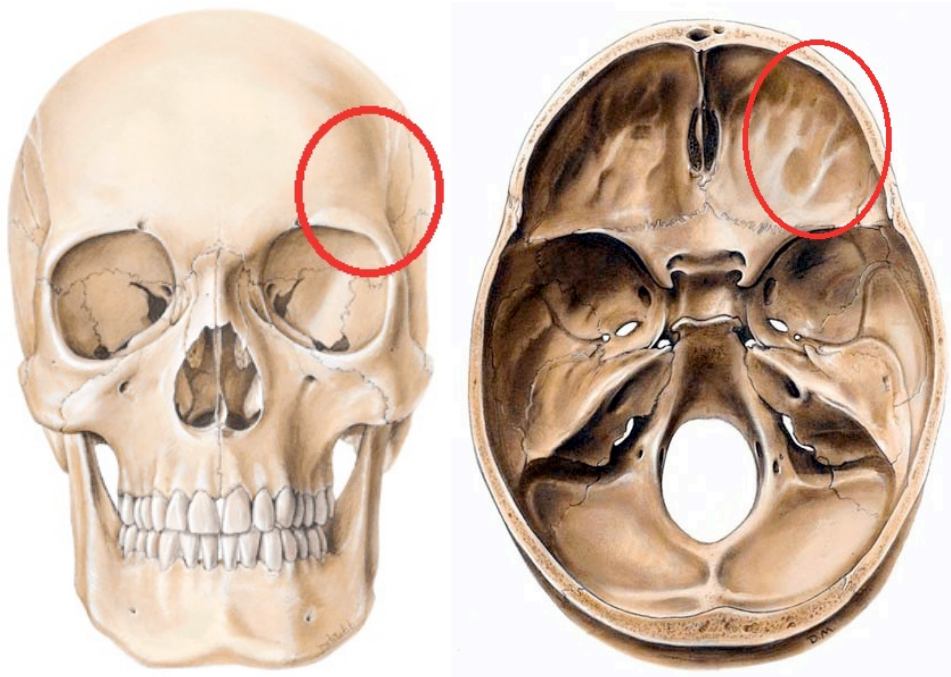
**Slika 9.** Dendrogram: obrasci grupiranja obzirom na lokalizaciju i tipove prijeloma: hijerarhijska klaster analiza

U prvom frakturnom obrascu udruženog prijeloma kostiju lica i baze lubanje grupirali su se centralni i lateralni prijelomi podcjeline II lica i centralna frontobazalna podcjelina baze lubanje (Slika 10.).



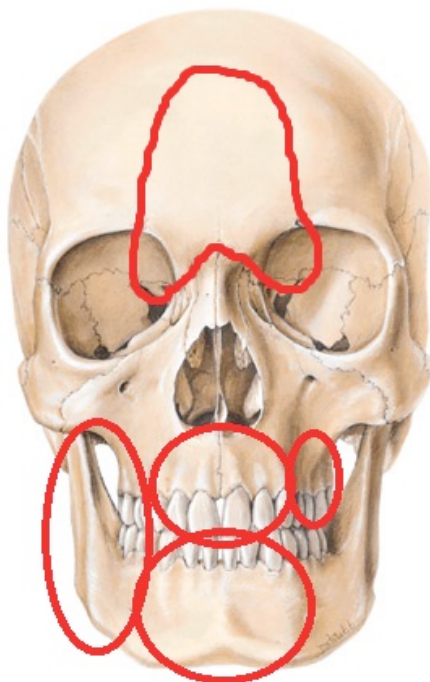
**Slika 10.** Slikovni prikaz prvog frakturnog obrasca udruženog prijeloma kostiju lica i baze lubanje

U drugom frakturnom obrascu udruženog prijeloma kostiju lica i baze lubanje grupirali su se lateralni prijelomi podcjeline III lica uz frontobazalnu lateralnu podcjelinu baze lubanje, te tip B lomne pukotine (Slika 11.).



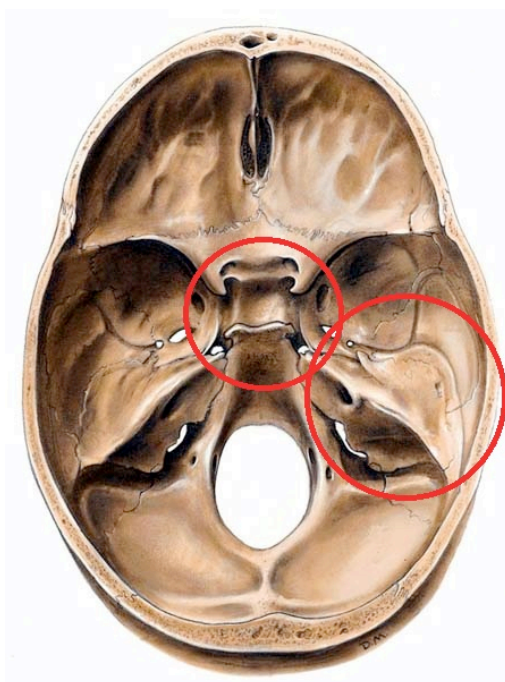
**Slika 11.** Slikovni prikaz drugog frakturnog obrasca udruženog prijeloma kostiju lica i baze lubanje

**Treći fraktorni obrazac** obuhvaća centralne i lateralne prijelome donje čeljusti, prijelome podcjeline I lica, prijelome centralne podcjeline lica III te tip C lomne pukotine i multiple lomne pukotine (Slika 12.).

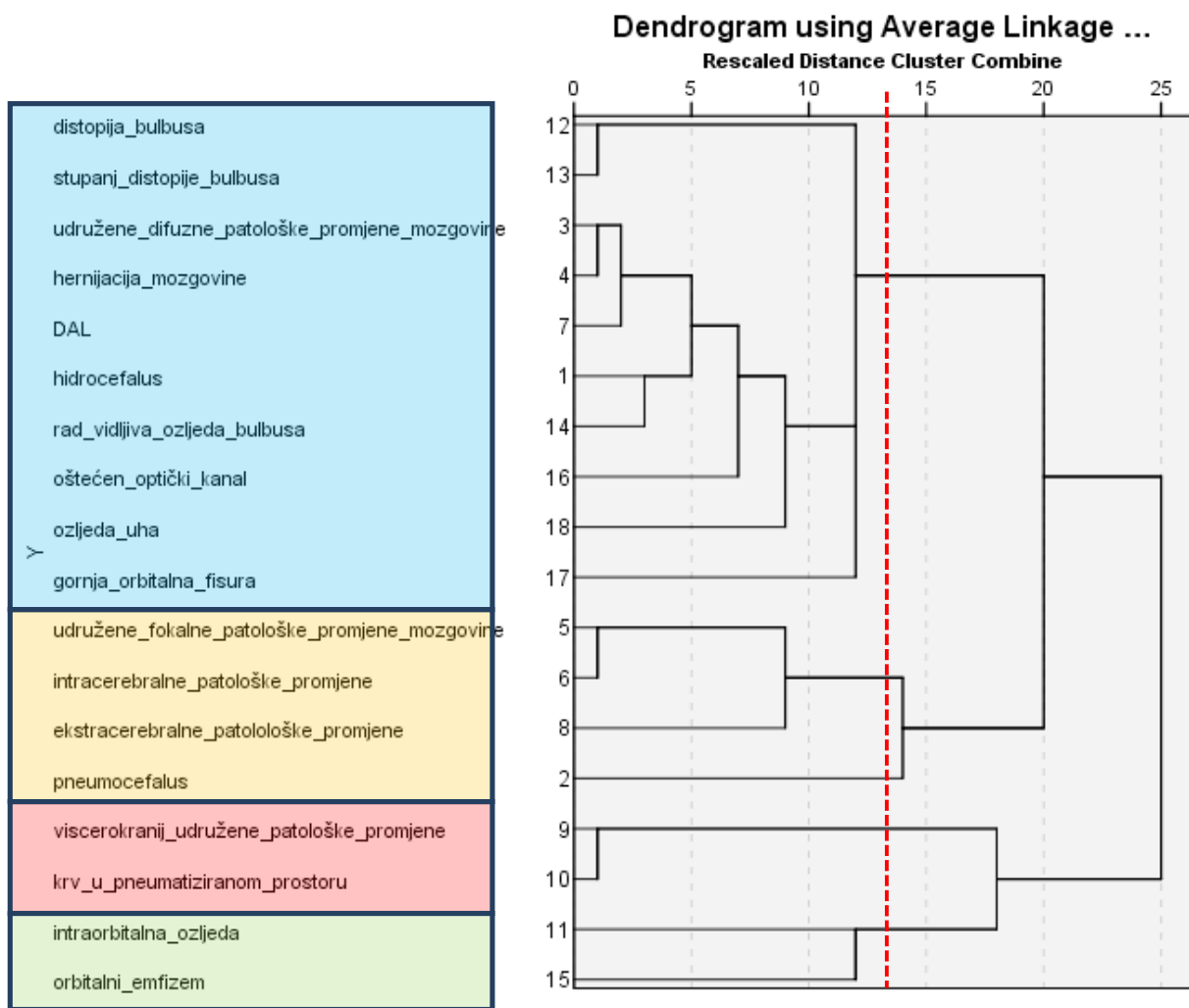


**Slika 12.** Slikovni prikaz trećeg frakturnog obrasca

Centrobazalni i laterobazalni prijelomi baze lubanje te lomna pukotina tip A izdvajaju se kao zaseban **četvrti fraktorni obrazac** (Slika 13.).

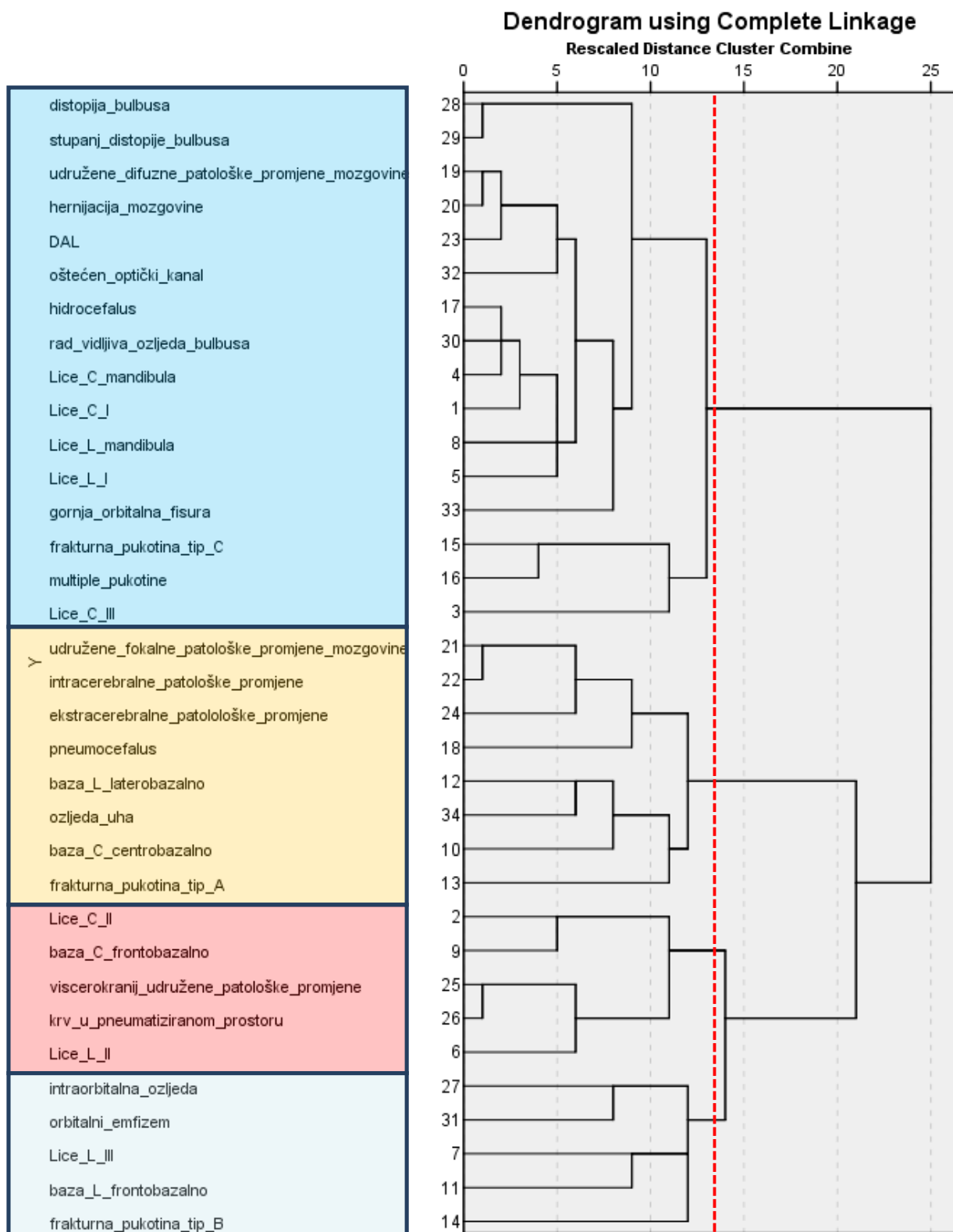


**Slika 13.** Slikovni prikaz četvrtog frakturnog obrasca



**Slika 14.** Dendrogram: obrasci grupiranja s obzirom na promjene neurokranija i viscerokranija: hijerarhijska klaster analiza

Usporedbom ispitivanih skupina s obzirom na udružene ozljede viscerokranija i neurokranija koristeći metode hijerarhijske aglomerativne klaster analize izdvajaju se četiri obrasca grupiranja (Slika 14).



**Slika 15.** Dendrogram: obrasci grupiranja obzirom na promjene neurokranija i viscerokranija te lokalizaciju i tipove prijeloma: hijerarhijska klaster analiza

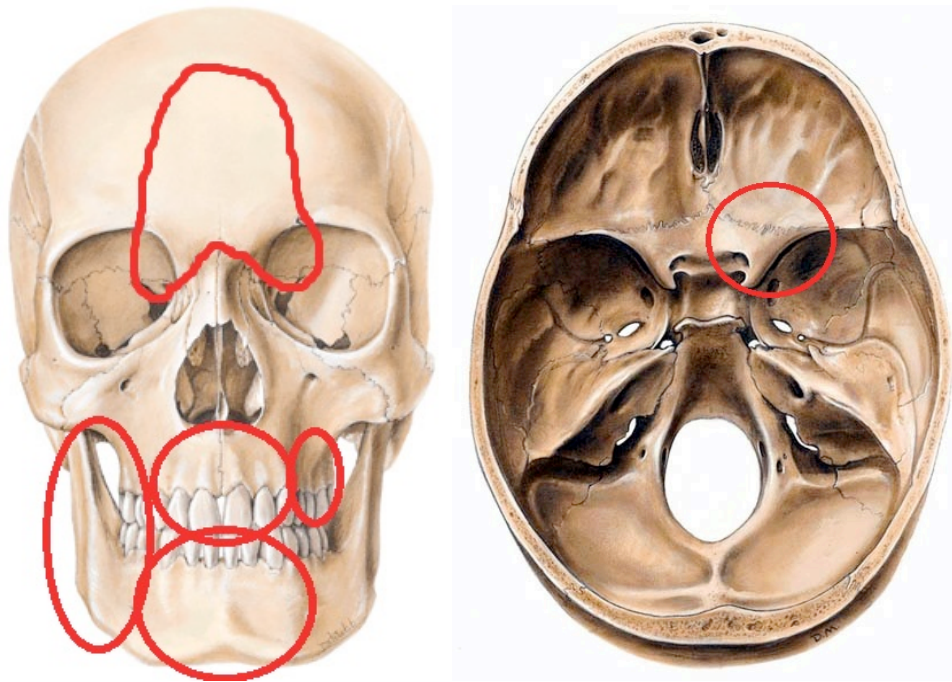


Usporedbom ispitivanih skupina prema pojedinim tipovima prijeloma i udruženim ozljedama viscerokranija i neurokranija koristeći metode hijerarhijske aglomerativne klaster analize izdvajaju se tri frakturna obrasca udruženog prijeloma kostiju lica i baze lubanje (Slika 15.).

U **prvom frakturnom obrascu**, uz obrazac udruženog prijeloma kostiju lica i baze lubanje, koji obuhvaća centralne i lateralne prijelome podcjeline II lica i centralnu frontobazalnu podcjelinu baze lubanje grupiraju se udružene patološke promjene viscerokranija (hematosinus).

U **drugom frakturnom obrascu**, uz obrazac udruženog prijeloma kostiju lica i baze lubanje, koji obuhvaća lateralne prijelome podcjeline III lica uz frontobazalnu lateralnu podcjelinu baze lubanje te tip B lomne pukotine grupira se i ozljeda intraorbitalnih struktura te orbitalni emfizem.

U treći fraktorni obrazac grupiranja koji obuhvaća centralne i lateralne prijelome donje čeljusti, prijelome podcjeline I lica, prijelome centralne podcjeline lica III te tip C lomne pukotine i multiple lomne pukotine grupira se i prijelom u području gornje orbitalne fisure i optičkoga kanala, tj. u ovaj obrazac grupiranja uključeni su i centrobazalna podcjelina baze lubanje te laterobazalna podcjelina baze lubanje. Ovaj obrazac grupiranja predstavlja **treći fraktorni obrazac udruženog prijeloma kostiju lica i baze lubanje** (Slika 16). U treći fraktorni obrazac udruženog prijeloma kostiju lica i baze lubanje grupiraju se radiološki vidljive ozljede očne jabučice i mekotkivnih struktura orbite uz distopiju bulbusa, udružene difuzne patološke promjene mozgovine (npr. edem moždanog parenhima), hernijacija mozgovine, difuzna aksonalna lezija te hidrocefalus.



**Slika 16.** Slikovni prikaz trećeg frakturnog obrasca udruženog prijeloma kostiju lica i baze lubanje

U **četvrti frakturni obrazac**, uz obrazac koji obuhvaća centrobazalne i laterobazalne prijelome baze lubanje te lomnu pukotinu tip A grupiraju se i udružene fokalne patološke promjene mozgovine, intracerebralne i ekstracerebralne patološke promjene, pneumocefalus i ozljede uha. S obzirom na to da se ovom vrstom statističke analize ovaj frakturni obrazac nije uklopio u kraniofacijalne tipove prijeloma, analizirali smo korelaciju mjesta udara s pojedinim lokalizacijskim podcjelinama hi-kvadrat testom. Kao rezultat dobiva se udio prijeloma laterobazalne podcjeline lica koji u 72,4% ispitanika nastaje kao rezultat udara temporalno, međutim u 35,1% ispitanika do prijeloma dolazi poradi udara u lice (Tablica 10.).

**Tablica 10.** Rezultati u tablici prikazuju razlike pojedinih lokalizacijskih cjelina u odnosu na mjesto kontuzijskog biljega

	Kontuzijski biljeg: lokacija				P	
	Lice N=151		Temporalno N=29			
	N	%	N	%		
Lice C I	Ne	135	89,4%	28	96,6%	0,228
	Da	16	10,6%	1	3,4%	
Lice C II	Ne	35	23,2%	13	44,8%	<b>0,016</b>
	Da	116	<b>76,8%</b>	16	<b>55,2%</b>	
Lice C III	Ne	83	55,0%	26	89,7%	<b>&lt;0,001</b>
	Da	68	<b>45,0%</b>	3	<b>10,3%</b>	
Lice C mandibula	Ne	144	95,4%	29	100,0%	0,237
	Da	7	4,6%	0	0,0%	
Lice L I	Ne	124	82,1%	28	96,6%	0,051
	Da	27	17,9%	1	3,4%	
Lice L II	Ne	31	20,5%	8	27,6%	0,398
	Da	120	79,5%	21	72,4%	
Lice L III	Ne	47	31,1%	10	34,5%	0,722
	Da	104	68,9%	19	65,5%	
Lice L mandibula	Ne	133	88,1%	27	93,1%	0,430
	Da	18	11,9%	2	6,9%	
Baza C frontobazalno	Ne	41	27,2%	20	69,0%	<b>&lt;0,001</b>
	Da	110	<b>72,8%</b>	9	<b>31,0%</b>	
Baza C centrobazalno	Ne	93	61,6%	12	41,4%	<b>0,043</b>
	Da	58	<b>38,4%</b>	17	<b>58,6%</b>	
Baza L frontobazalno	Ne	74	49,0%	21	72,4%	<b>0,021</b>
	Da	77	<b>51,0%</b>	8	<b>27,6%</b>	
Baza L laterobazalno	Ne	98	64,9%	8	27,6%	<b>&lt;0,001</b>
	Da	53	<b>35,1%</b>	21	<b>72,4%</b>	
Vrsta frakturane pukotine - tip A	Ne	87	57,6%	10	34,5%	<b>0,022</b>
	Da	64	<b>42,4%</b>	19	<b>65,5%</b>	
Vrsta frakturane pukotine - tip B	Ne	67	44,4%	15	51,7%	0,466
	Da	84	55,6%	14	48,3%	
Vrsta frakturane pukotine - tip C	Ne	74	49,0%	20	69,0%	<b>0,049</b>
	Da	77	<b>51,0%</b>	9	<b>31,0%</b>	

Korelacijski koeficijente između Rotterdamskog skora i pojedinih frakturnih obrazaca prikazani su u Tablici 11. Značajna pozitivna povezanost (veći Rotterdamski skor) zabilježena je u odnosu na prijelom baze centrobazalno i laterobazalno, vrstu lomne pukotine TIP A te veću duljinu najduže frakturane pukotine. Negativna povezanost (niži Rotterdamski skor)

pronađena je u odnosu na prijelom lica C I, vrstu lomne pukotine TIP C, broj lomnih pukotina, te prisutnost multiplih pukotina.

**Tablica 11.** Rezultati pokazuju korelacijske koeficijente Rotterdamskog skora s pojedinim frakturnim obrascima: Kendallovi tau b koeficijenti

		<b>Rotterdam score</b>
<b>Lice C I</b>	Korelacijski koeficijent tau_b	-0,188
	P	<b>0,009</b>
<b>Lice C II</b>	Korelacijski koeficijent tau_b	-0,006
	P	0,932
<b>Lice C III</b>	Korelacijski koeficijent tau_b	0,004
	P	0,957
<b>Lice C mandibula</b>	Korelacijski koeficijent tau_b	-0,041
	P	0,567
<b>Lice L I</b>	Korelacijski koeficijent tau_b	0,028
	P	0,694
<b>Lice L II</b>	Korelacijski koeficijent tau_b	-0,024
	P	0,734
<b>Lice L III</b>	Korelacijski koeficijent tau_b	0,059
	P	0,406
<b>Lice L mandibula</b>	Korelacijski koeficijent tau_b	-0,057
	P	0,425
<b>Baza C frontobazalno</b>	Korelacijski koeficijent tau_b	-0,023
	P	0,744
<b>Baza C centrobazalno</b>	Korelacijski koeficijent tau_b	0,351
	P	<b>&lt;0,001</b>
<b>Baza L frontobazalno</b>	Korelacijski koeficijent tau_b	0,100
	P	0,161
<b>Baza L laterobazalno</b>	Korelacijski koeficijent tau_b	0,307
	P	<b>&lt;0,001</b>
<b>Vrsta frakturne pukotine - tip A</b>	Korelacijski koeficijent tau_b	0,157
	P	<b>0,029</b>
<b>Vrsta frakturne pukotine - tip B</b>	Korelacijski koeficijent tau_b	-0,031
	P	0,666
<b>Vrsta frakturne pukotine - tip C</b>	Korelacijski koeficijent tau_b	-0,145
	P	<b>0,042</b>
<b>Broj frakturnih pukotina</b>	Korelacijski koeficijent tau_b	-0,157
	P	<b>0,016</b>
<b>Multiple pukotine</b>	Korelacijski koeficijent tau_b	-0,159
	P	<b>0,026</b>
<b>Dužina najduže frakturne pukotine (mm)</b>	Korelacijski koeficijent tau_b	0,263
	P	<b>&lt;0,001</b>

Korelacijski koeficijenti Rotterdamskog skora s pojedinim udruženim ozljedama neurokranija i viscerokranija i smrtnim ishodom prikazani su u Tablici 12. Značajna pozitivna povezanost (veći Rotterdamski skor) zabilježena je u odnosu na prisutnost pneumocefalusa, udružene difuzne patološke promjene mozgovine, edem (hernijacija) mozgovine, udružene fokalne patološke promjene mozgovine, intracerebralne patološke promjene, DAL, ekstracerebralne patološke promjene, ozljede uha i smrtnog ishoda od kojih je najjači koeficijent bio u odnosu na ekstracerebralne patološke promjene ( $\tau b=0,694$ ;  $P<0,001$ ). Intraorbitalna ozljeda, distopija očne jabučice i orbitalni emfizem značajno negativno koreliraju s Rotterdamskim skorom.

**Tablica 12.** Rezultati prikazuju korelacijske koeficijente Rotterdamskog skora s pojedinim udruženim ozljedama neurokranija i viscerokranija i smrtnim ishodom: Kendallovi tau b koeficijenti

		Rotterdamski skor
<b>Hidrocefalus</b>	Korelacijski koeficijent tau_b	0,037
	P	0,606
<b>Pneumocefalus</b>	Korelacijski koeficijent tau_b	0,422
	P	<b>&lt;0,001</b>
<b>Udružene difuzne patološke promjene mozgovine</b>	Korelacijski koeficijent tau_b	0,515
	P	<b>&lt;0,001</b>
<b>Edem (hernijacija) mozgovine</b>	Korelacijski koeficijent tau_b	0,512
	P	<b>&lt;0,001</b>
<b>Udružene fokalne patološke promjene mozgovine</b>	Korelacijski koeficijent tau_b	0,458
	P	<b>&lt;0,001</b>
<b>Intracerebralne patološke promjene</b>	Korelacijski koeficijent tau_b	0,462
	P	<b>&lt;0,001</b>
<b>DAL</b>	Korelacijski koeficijent tau_b	0,382
	P	<b>&lt;0,001</b>
<b>Ekstracerebralne patološke promjene</b>	Korelacijski koeficijent tau_b	0,694
	P	<b>&lt;0,001</b>
<b>Viscerokranij - udružene patološke promjene</b>	Korelacijski koeficijent tau_b	0,054
	P	0,457
<b>Krv u pneumatiziranom prostoru</b>	Korelacijski koeficijent tau_b	0,055
	P	0,446
<b>Intraorbitalna ozljeda</b>	Korelacijski koeficijent tau_b	-0,193
	P	<b>0,007</b>
<b>Distopija bulbusa</b>	Korelacijski koeficijent tau_b	-0,181
	P	<b>0,011</b>
<b>Radiološki vidljiva ozljeda bulbusa</b>	Korelacijski koeficijent tau_b	-0,061
	P	0,395
<b>Orbitalni emfizem</b>	Korelacijski koeficijent tau_b	-0,142
	P	<b>0,046</b>
<b>Oštećen optički kanal</b>	Korelacijski koeficijent tau_b	0,097
	P	0,173
<b>Ozlijedena gornja orbitalna fisura</b>	Korelacijski koeficijent tau_b	0,127
	P	0,076
<b>Ozljeda uha</b>	Korelacijski koeficijent tau_b	0,304
	P	<b>&lt;0,001</b>
<b>Smrtni ishod</b>	Korelacijski koeficijent tau_b	0,418
	P	<b>&lt;0,001</b>

**Tablica 13.** Opisna statistika ispitivanih kvantitativnih varijabli

	N	Aritmetička sredina	SD	Min	Max	Centile		
						25.	Medijan	75.
<b>Dob (godine)</b>	177	42,32	18,17	18	88	26,50	41,00	55,00
<b>Glasgowski skor kome</b>	178	12,84	3,58	3	15	13,00	15,00	15,00
<b>Dužina najduže frakturne pukotine (mm)</b>	117	80,60	42,48	10	254	52,50	71,00	99,50
<b>Rotterdamski skor</b>	180	2,58	0,83	2	6	2,00	2,00	3,00

Računanjem RS ispitanika u istraživanju, medijan je iznosio 2 uz raspon 2 do 3. (Tablica 13. i Tablica 14.)

**Tablica 14.** Raspodjela ispitanika u kategorije Rotterdamskog bodovnog sustava

		N	%
<b>Rotterdam skor</b>	2	106	58,9%
	3	52	28,9%
	4	14	7,8%
	5	7	3,9%
	6	1	,6%

## 5. RASPRAVA

### 5.1. Epidemiološke i etiološke karakteristike ispitivanog uzorka

U literaturi učestalost prijeloma kostiju lica i baze lubanje javlja se u rasponu od 4,2%-23,8% (5,43,166). U odnosu na literaturne navode, u ovom istraživanju učestalost udruženog prijeloma kostiju lica i baze lubanje je veća i iznosila je 45,2%, što se može objasniti podatkom da je Odjel za maksilofacijalnu kirurgiju Klinike za kirurgiju lica, čeljusti i usta, Kliničke bolnice Dubrava, Zagreb, Referentni centar Ministarstva zdravstva i socijalne skrbi za maksilofacijalnu traumatologiju od 2003.g. te je određeni dodatni broj pacijenata diljem Republike Hrvatske sa kraniofacijalnom ozljedom upućen u ovu Ustanovu na liječenje.

Spolna distribucija ispitanika pokazuje omjer muški spol : ženski spol = 7,2:1, sukladno istraživanjima dostupnim u literaturi gdje su također muškarci češće ozljeđeni od žena (76,80,81). Zamjetna je varijabilnost i u spolnoj distribuciji i prosječnoj dobi ovisno o mehanizmu ozljede uz 50% ispitanika ženskoga spola ozlijeđenih u prometnim nezgodama, dok je pad najučestaliji uzrok ozljeda ispitanika muškog spola sa udjelom 42,4%. U ovom istraživanju, u muškaraca prometne nezgode su drugi uzrok ozljeda u 38,6% ispitanika. Gassner i suradnici objavili su rezultate 10-godišnjeg prospektivnog istraživanja na 9543 ispitanika s kranio-maksilofacijalnom ozljedom uz spolnu distribuciju ispitanika muškarci:žene = 2.1:1 i prosječnu dob ispitanika 25.8±19.9 godina, međutim, zaključili su da spolna distribucija i dob ispitanika značajno variraju ovisno o mehanizmu ozljede (prijelom kostiju lica je najčešći u dobi 35.4±19.5 godina uz veći rizik za muškarce; ozljede mekih česti najčešće u dobi 28.7±20.5 godina, bez razlike u spolovima; dentoalveolarna ozljeda najčešća u dobi 18±15.6 godina uz povećan rizik u žena) (76). Neidhardt navodi da su kraniofacijalni prijelomi najčešći u dobnim skupinama pacijenata između 20 i 50 godina što je potvrđeno i u ovom istraživanju (78).

Prvi uzrok kraniofacijalnih ozljeda u ovom istraživanju s udjelom 48,9% su nezgode i nesreće, dok je udio ozlijeđenih u prometnim nesrećama iznosio 41.1%. U dostupnoj literaturi kao glavni uzrok udruženog prijeloma lica i baze lubanje izdvojile su se prometne nesreće koje u 25-80% ozlijeđenih u prometnim nesrećama za posljedicu imaju višestruke prijelome u području viscerokranija i neurokranija (75,69,157). Sukladno klaster-randomiziranom istraživanju minimalnih ozljeda glave u Kanadi koje je vodio Stiell, u ovom



istraživanju ozljede u sportu pokazale su se kao jedan od najrjeđih uzroka kraniofacijalnih ozljeda s udjelom 3,3 % (69).

Brojna istraživanja ukazuju na utjecaj konzumacije alkohola prilikom vožnje prvenstveno u smislu smanjenja kongnitivnih funkcija osobe u alkoholiziranom stanju (183-185). Adams i suradnici vodili su prospektivno istraživanje u Aucklandu u Australiji i istraživali razliku u učestalosti teških kraniofacijalnih ozljeda u 8-godišnjem periodu te su našli da je u 42% ispitanika koji su ozlijeđeni u prometnim nezgodama nađen alkohol u krvi (186). U ovom istraživanju prisutnost alkohola u krvi zabilježena je u gotovo 20% ispitanika te u 16% ispitanika koji su ozlijeđeni u prometnoj nesreći. U Republici Hrvatskoj tijekom posljednjih nekoliko godina zamjetan je pad broja prometnih nezgoda zahvaljujući osvješćivanju stanovništva preko medija, propagandnim materijalima, stručnim predavanjima te izmjenama u Zakonu o sigurnosti prometa na cestama (70,71). S obzirom na dobivene rezultate gdje je 32/180 ispitanika (19,6%) u ukupnom broju ispitanika te 12/74 ispitanika (16.3%) stradalih u prometnim nesrećama bilo alkoholizirano, kontrole razine alkohola u krvi u vozača su potencijalno važna preventivna mjera koja dodatno smanjuje stopu prometnih nesreća a time i kraniofacijalnih ozljeda (187).

U ovom istraživanju veći Rotterdam score zabilježen je u odnosu na prijelom centrobazalne i laterobazalne podcjeline baze lubanje, vrstu frakturane pukotine tip A te veću duljinu najduže frakturane pukotine. Niži Rotterdam score pronađen je u odnosu na prijelom lica C I, vrstu frakturane pukotine tip C, ukupan broj frakturnih pukotina te prisutnost multiplih pukotina. Iz navedenog možemo zaključiti da je RS viši u prijeloma koji obuhvaćaju bazu lubanje, tj. u prijeloma koji se u ovom istraživanju ne grupiraju u skupinu kraniofacijalnih prijeloma, dok je niži RS zabilježen u kominutivnih prijeloma kostiju lica. Ovaj zaključak potvrđuju i rezultati korelacije RS s patološkim promjenama viscerokranija i neurokranija gdje je veći RS zabilježen u odnosu na prisutnost pneumocefalusa, udružene fokalne i difuzne patološke promjene mozgovine, edem (hernijacija) mozgovine, DAL, ozljede uha i smrtni ishod, dok je niži RS zabilježen u odnosu na ozljede orbite. U retrospektivnoj studiji Huang i suradnici su istraživali prognostičku sposobnost i predikciju Rotterdamskog bodovnog sustava na 127 ispitanika kojima je učinjena dekompresivna kraniektomija zbog traumatske ozljede mozga. Više vrijednosti RS su bile su povezane s višom stopom lošeg ishoda ispitanika, a mortalitet i nepovoljan ishod su bili 66.7% i 91.7%, u slučajevima RS 6 (182). U našem istraživanju, kao i u citiranim studijama RS se pokazao dobrim prediktorom nepovoljnog ishoda pacijenta predviđajući mortalitet 6 mjeseci nakon ozljede (179-182,188).

Glasgowski skor kome daje uvid u težinu moždane traume i najčešće je korišteni pokazatelj trenutnog općeg stanja traumatiziranog pacijenta (189,190). Vrijednost GCS u istraživanju se kretala u rasponu 3 do 15 s medijanom 15. Niske vrijednosti GCS bile su povezane s opsežnim kraniofacijalnim prijelomima, udruženim ozljedama neurokranija u smislu intraaksijalnog i ekstraaksijalnog krvarenja, DAL, pneumocefalusom te smrtnim ishodom. Ovaj nalaz potvrđuje istraživanje Derdyna koji zaključuje da su prisutnost prijeloma gornje etaže lica, niski GCS, intrakranijalno krvarenje, hernijacija mozgovine i multisistemska trauma povezani sa statistički značajno lošijom prognozom (191).

## **5.2. Usporedba različitih dijagnostičkih protokola kompjutorizirane tomografije**

Razvitak kompjutorizirane tomografije tijekom posljednja tri desetljeća omogućio je optimalan prikaz opsega prijeloma u području lica i baze lubanje, kao i otkrivanje udruženih posttraumatskih promjena mekotkivnih struktura viscerokranija i neurokranija. U dijagnostici kompleksnih prijeloma viscerokranija i neurokranija MSCT se pokazao kvalitetnijim od SSCT (24,29,40-42). Postoji značajna raznolikost u dostupnosti CT uređaja i protokolima koji se koriste za istu kliničku indikaciju, a to rezultira različitim dozama zračenja pacijenata uz vjerojatnost podcjenjivanja opsega prijeloma, različitim terapijskim postupcima i ishodima. Jasno definiranim MSCT protokolom primijenjenim kod svih pacijenata s tupom ozljedom glave i postavljenom sumnjom na kraniofacijalni prijelom postiže se sustavna standardizacija u dijagnostičkoj obradi pacijenata sa takvom indikacijom. Shatzkes navodi da je standardni CT mozga u tupe ozljede glave odlična metoda probira za postojanje kraniofacijalnih prijeloma (192).

Iz ranije citiranih istraživanja može se zaključiti da nije jasno postavljen CT protokol koji bi se uveo u algoritam dijagnostičkih pretraga u obradi pacijenata sa suspektom kraniofacijalnom ozljedom, a koji bi omogućio optimalan prikaz prijeloma kostiju lica i lubanjske baze (24,40-42). U ovom istraživanju protokol CT pregleda na MSCT uređaju jasno je definiran, obuhvaća cjelokupan viscerokranij i neurokranij te je učinjen tehnikom tankih slojeva uz multiplanarne rekonstrukcije u koštanom i mekotkivnom prozoru. Inicijalna dijagnoza udruženog prijeloma kostiju lica i lubanjske baze postavljena je na MSCT uređaju u 104 ispitanika (95,4%), dok je u 5 ispitanika (4,6%) dijagnoza udruženog prijeloma postavljena na SSCT uređaju. U ispitanika kojima je pregled učinjen na MSCT uređaju CT protokol je omogućio prikaz punog opsega prijeloma u 99,4% ispitanika, dok je pregledom na SSCT uređaju puni opseg prijeloma utvrđen tek u 10,5% ispitanika. Iz rezultata istraživanja

proizlazi da je prikaz udruženog prijeloma kostiju lica i baze lubanje jasno definiranim protokol na MSCT uređaju superioran u odnosu na standardne CT pretrage izvođene na SSCT uređaju.

### **5.3. Frakturni obrasci udruženog prijeloma kostiju lica i baze lubanje**

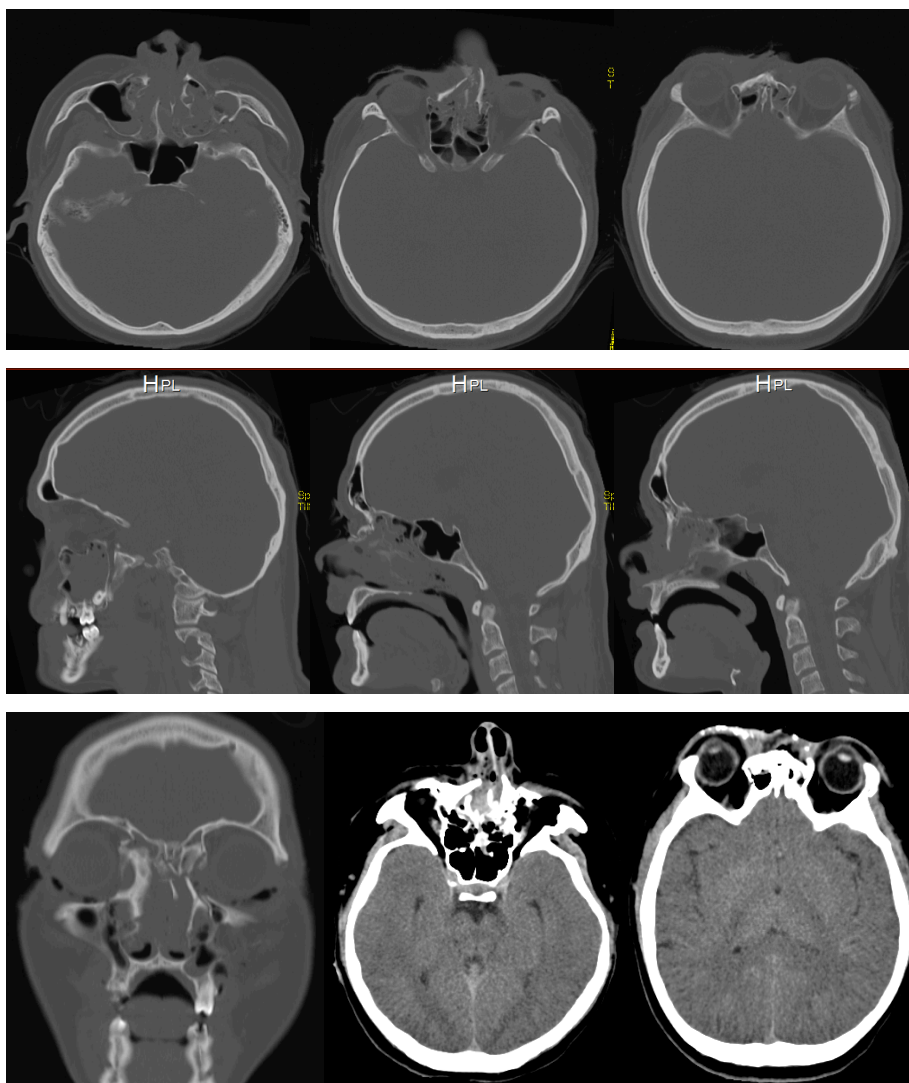
Neizostavna uporaba kompjutorizirane tomografije prilikom planiranja operativnoga zahvata u pacijenta s tupom ozljedom glave rezultirala je potrebom za sistematskom podjelom kompleksnih kraniofacijalnih prijeloma koja bi zamijenila podjelu prijeloma kostiju lica prema klasičnom Le Fort obrascu prijeloma (6,47,107,108). Nadalje, u dijagnostici kompleksnih prijeloma viscerokranija MSCT je kvalitetniji u prikazu opsega prijeloma od SSCT, a time bolji u dijagnostičkom postupku moguće i u odabiru kirurškog pristupa (što treba potvrditi daljnjim istraživanjima) što je važan korak u ishodu liječenja takvih bolesnika. Analizom prijeloma takvih slikovnih prikaza utvrdila se nužnost izrade novih frakturnih obrazaca ili podjela (112-116,142,143).

Krajem 80-tih i 90-tih godina 20. stoljeća u medicinskoj literaturi se pojavio koncept podupirača ličnoga kostura kojim su pojednostavljene koštane strukture viscerokranija. Sustav podupirača je moguće primijeniti i na strukture baze lubanje (6-9). Jedno od istraživanja temeljeno na sustavu podupirača vodili su Donat i suradnici. Autori predlažu podjelu prijeloma kostiju lica temeljenu na potpunim dijelovima skeleta viscerokranija. Ovaj pristup se temeljio na okomitim podupiračima i poprečnim "gredama" opisujući 11 jednostanih i 22 obostrane lokacije prijeloma. Ovaj sustav je predlagao 2047 kombinacije prijeloma što se pokazalo nepraktično u kliničkoj praksi (193). Sakas je 1998. god. predložio podjelu kraniofacijalnih ozljeda sa zahvaćanjem tvrde moždane ovojnice kojom bi se vršio probir pacijenata za operativno liječenje (169). Istraživanja na kadaverima pokazala su se nekonzistentnima zbog otežane analize prijeloma bez pomaka ulomaka, takozvani „*hearline*“ prijelomi (105,106). Korelirajući klinički nalaz i modalitet liječenja (konzervativno nasuprot operativnom) sa ocjenom težine kraniomaksilofacijalne ozljede (*cranio-maxillofacial injury severity score* – CMF ISS) Bachli i suradnici su načinili opsežnu podjelu kraniofacijalnih prijeloma, temeljenu na kompjutoriziranoj tomografiji (170). Međunarodno prepoznata topografska podjela prijeloma kostiju srednjega lica na centralne, centrolateralne i lateralne prijelome srednjeg lica u današnje vrijeme temelj je analize kompleksnih kraniofacijalnih prijeloma (47,111,194). Multidisciplinarnim pristupom Buitrago-Tellez 2010. god. vodi kliničku studiju na ispitanicima s kraniofacijalnim prijelomima i postmortem studiju žrtava sa

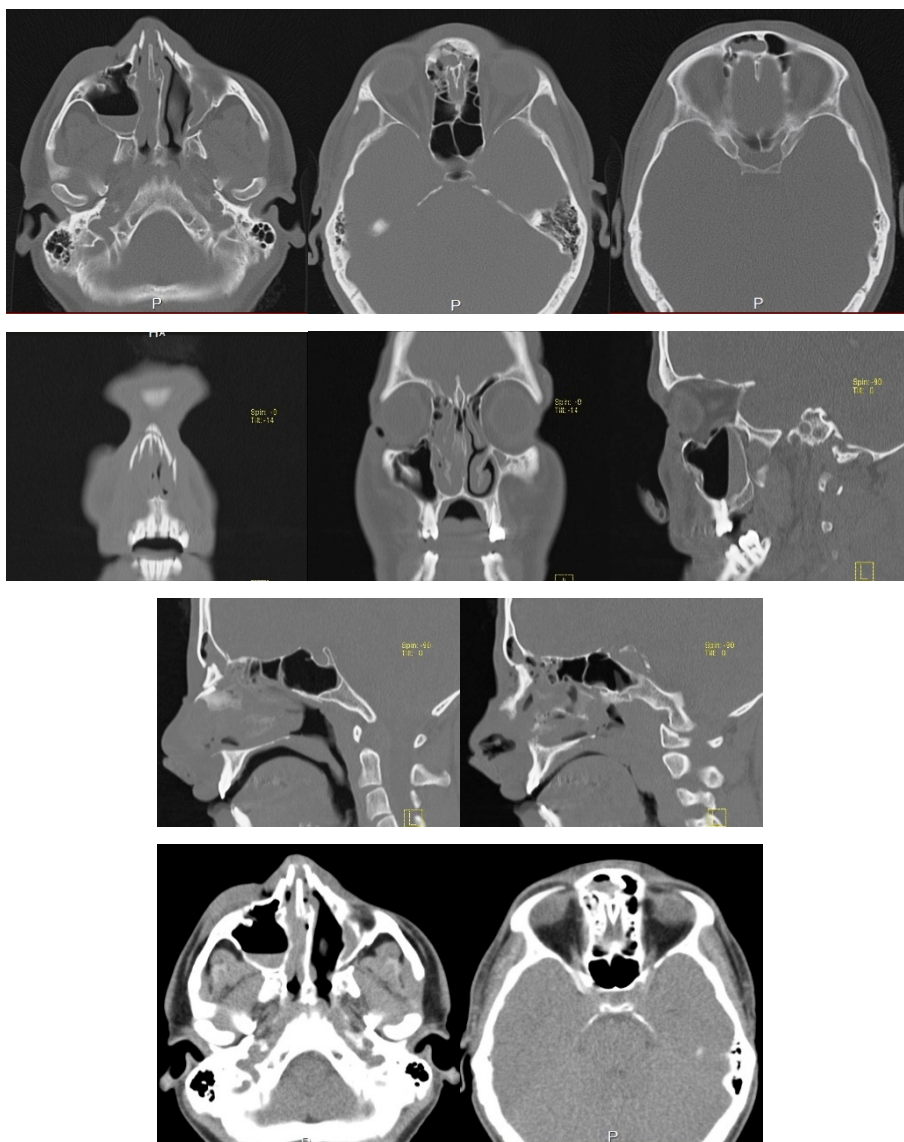
znacima kraniofacijalnog prijeloma te analizira učinjene CT presjeke prema lokalizacijskim cjelinama (47). Sintezom ovih dvaju potonjih studija nastala je podjela kraniofacijalnih prijeloma koja je utkana u modernu AO podjelu. Ova podjela temeljena je na AO principima hijerarhijske organizacije uz dostupan specijaliziran softver koji omogućuje individualizirani pristup svakom pacijentu, olakšava učenje, podjelu i dokumentiranje slučajeva kraniofacijalnih prijeloma (113).

U ovom istraživanju u analizi udruženog prijeloma kostiju lica i baze lubanje korištena je kombinacija standardne topografske podjele prijeloma kostiju lica i podjele predložene u istraživanju Buitrago-Telleza i suradnika (47,111-116). Usporedbom ispitivanih skupina prema pojedinim tipovima prijeloma i udruženim patološkim promjenama viscerokranija i neurokranija potvrdila se hipoteza istraživanja, te su se izdvojili obrasci grupiranja udruženog prijeloma kostiju lica i lubanjske baze - frakturni obrasci (Slika 9.) .

U **prvom frakturnom obrascu udruženog prijeloma kostiju lica i baze lubanje** grupirali su se centralni i lateralni prijelomi podcjeline II lica i centralna frontobazalna podcjelina baze lubanje (Slika 17.,Slika 18.). Podcjelina II lica tj. gornje srednje lice obuhvaća koštane strukture smještene između Le Fort I linije i ravnine koja se proteže iza polazišta zigomatičnog luka, kroz zigomatikomaksilarni spoj, između lateralnog zida orbite i krova orbite, preko gornje orbitalne fisure, kranijalnim dijelom medijalnog zida orbite, te kroz frontonazalnu suturu, stoga su u ovaj frakturni obrazac uključeni centralni, lateralni i centrolateralni prijelomi srednjega lica. Preko sustava podupirača sila udarca širi se na frontobazalnu centralnu podcjelinu baze lubanje uzrokujući prijelome stražnje stijenke čeonog sinusa, područja kiribriformne ploče rešetnice i foveja etmoidalis. Poznavanje anatomskih varijacija u izgledu olfaktorne jame ima veliko praktično značenje u dijagnostici prijeloma prednje lubanjske jame, tako i pri operativnim zahvatima u toj regiji (132,195).



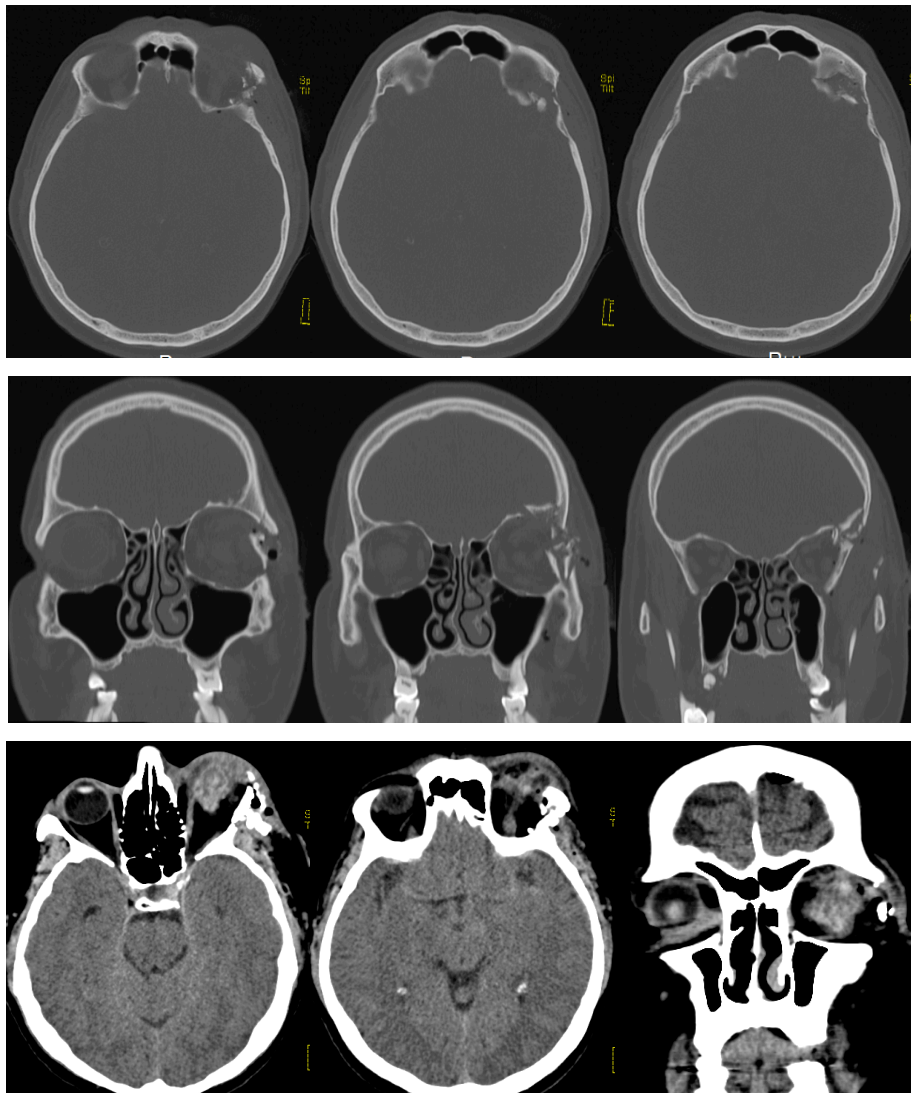
**Slika 17.** Prvi fraktorni obrazac-udruženi prijelom gornjeg srednjeg lica, frontonazalnog šava i prednje lubanjske jame



**Slika 18.** Prvi frakturni obrazac-udruženi prijelom gornjeg srednjeg lica, frontofacijalne podcjeline i centralnog dijela prednje lubanjske jame

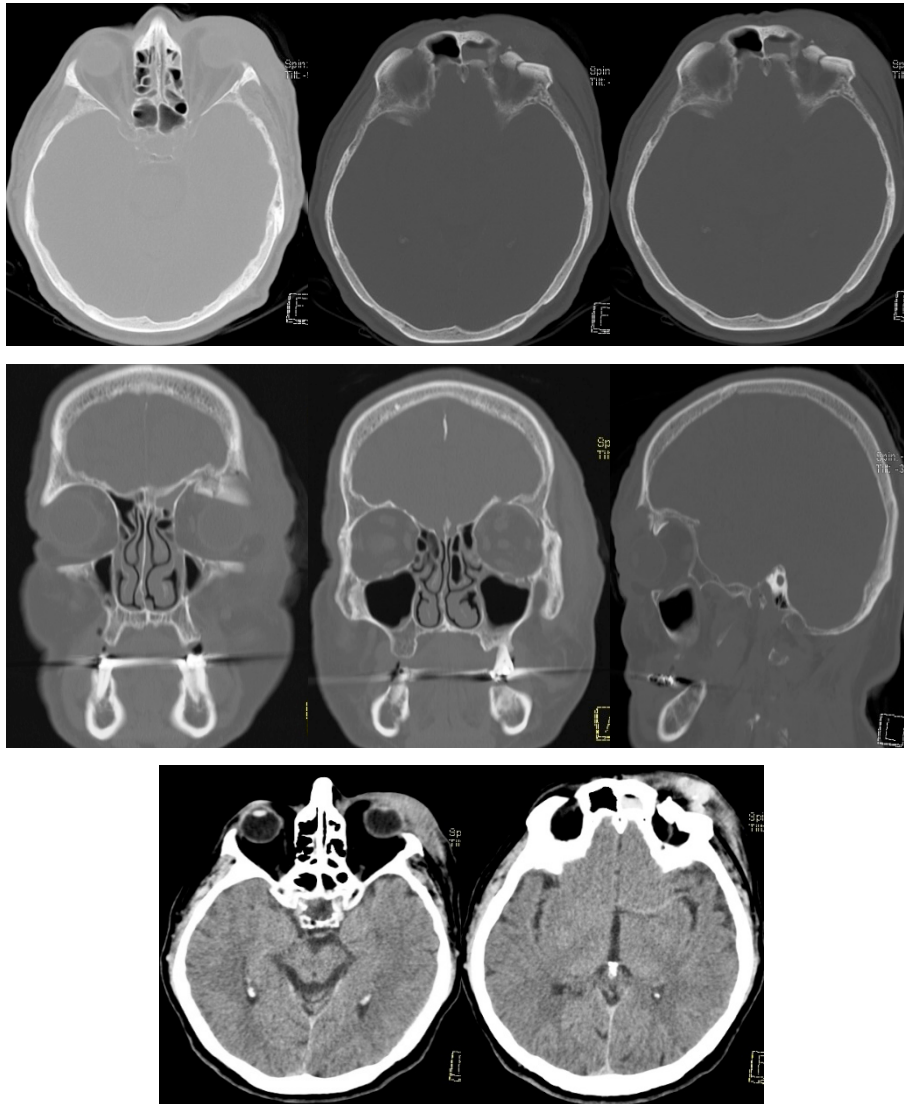
**U drugom frakturinom obrascu udruženog prijeloma kostiju lica i baze lubanje** grupirali su se lateralni prijelomi podcjeline III lica uz frontobazalnu lateralnu podcjelinu baze lubanje, te tip B lomne pukotine (Slika 19., Slika 20.). Lateralni prijelomi podcjeline III lica uključuju prijelome gornjeg ruba orbite lateralno od supraorbitalnog otvora, te ploče frontalne kosti kranijalno do koronarnog šava i ploču sljepoočne kosti. S obzirom na prijenos sila udara, lomna pukotina širi se do orbitalnog dijela čeonu kosti, tj. obuhvaća krov orbite. S obzirom da su ovim obrascem prijeloma obuhvaćeni prijelomi gornjeg ruba orbite lateralno od supraorbitalnog kanala, prijelom lateralnog zida orbite iznad visine zigomatikofrontalne suture, te prijelom krova orbite ozlijeđene su i intraorbitalne strukture. Na CT presjecima

vidljivo je zamućenje masnih jastučića posljedično nagnječenju i slobodnoj tekućini, pritisak ili uklještenje gornjeg ravnog i kosog mišića oka, intraorbitalni ili subperiostalni hematoma, orbitalni emfizem. Za prijelome u drugom frakturnom obrascu karakteristične su lomne pukotine s dijastazom ulomaka do 2 mm.



**Slika 19.** Drugi frakturni obrazac-udruženi prijelom krova i lateralnog zida orbite





**Slika 20.** Drugi fraktorni obrazac-udruženi prijelom krova i lateralnog zida orbite

U **trećem fraktornom obrascu udruženog prijeloma kostiju lica i baze lubanje** grupirali su se (Slika 21.,Slika 22.). centralni i lateralni prijelomi donje čeljusti, prijelomi podcjeline I lica te prijelomi centralne podcjeline lica III, prijelomi u području gornje orbitalne fisure i optičkoga kanala tj. indirektno centrobazalna podcjelina baze lubanje i frontobazalna lateralna podcjelina u području optičkog kanala i gornje orbitalne fisure te laterobazalna ventralna podcjelina baze lubanje. Za prijelome u trećem obrascu karakteristični su kominutivni prijelomi sa ili bez defekata kostiju, te višestruke lomne pukotine. Na CT presjecima vidljiva je ozljeda očne jabučice i mekotkivnih struktura orbite uz distopiju bulbusa, udružene difuzne patološke promjene mozgovine u smislu edema moždanog parenhima, hernijacija mozgovine, DAL, te hidrocefalus. Hardt opisuje mehanizam rijetkog,



životno ugrožavajućeg prijeloma prednje lubanjske baze i klinaste kosti nastalog prilikom udarca u donju čeljust ili donji dio nosa, karakterističan za boks tzv. „upper cut“ (10).

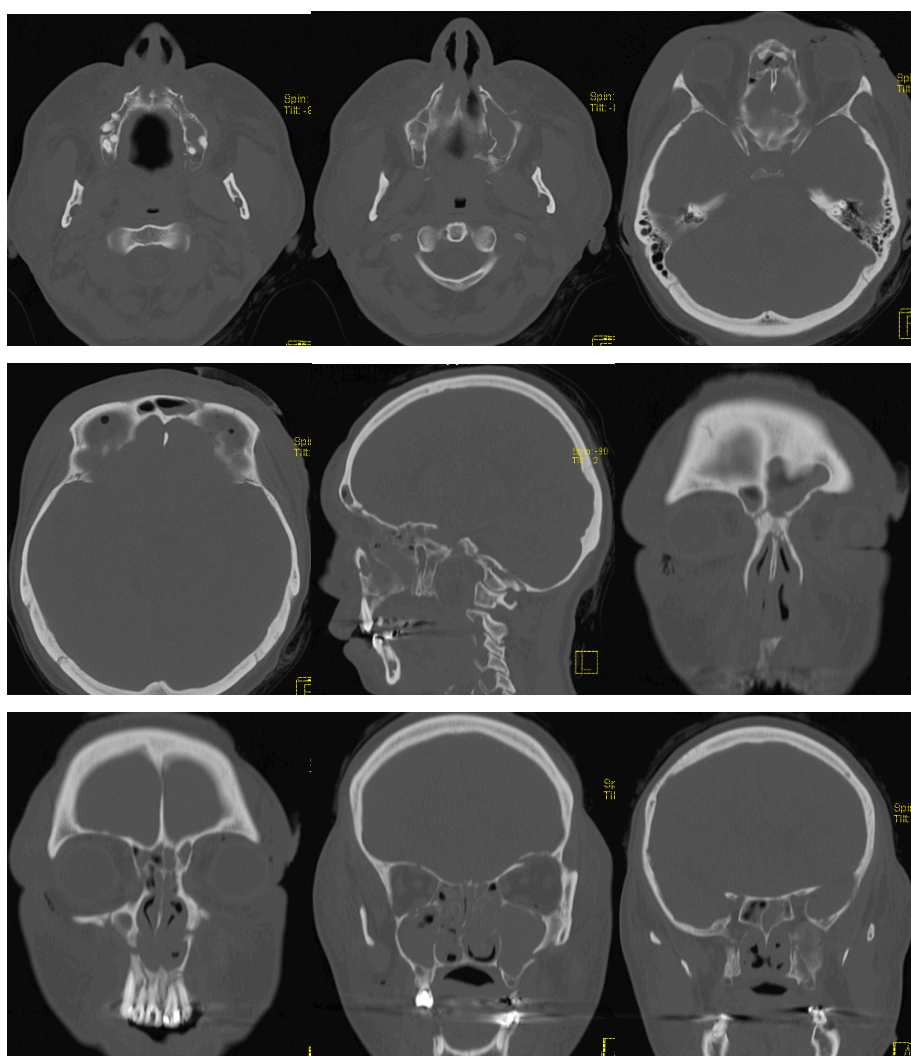
Lomna pukotina u području optičkoga kanala i gornje orbitalne fisure te koštani ulomci mogu dovesti do ozljede mekotkivnih struktura unutar koštanog oklopa. Prijelom optičkog kanala može rezultirati monokularnom sljepoćom posljedično traumatskoj optičkoj neuropatiji. U analizi lokalizacije koštanih ulomka ili asimetrije optičkog kanala mogu pomoći CT rekonstrukcije u ravnini okomitoj na optički kanal (196). Prijelom gornje orbitalne fisure može dovesti do sindroma gornje orbitalne fisure. Kroz gornju orbitalnu fisuru prolaze III., IV. i VI. kranijalni živac (n. oculomotorius, n. trochlearis i n. abducens), prve tri grane trigeminalnog živca frontalni, lakrimalni i nazocilijarni živci, donja i gornja oftalmička vena, simpatičke grane kavernoznog pleksusa. Ozljede ovih struktura dovode do ptoze gornje vjeđe, oftalmoplegije, anestezije čela i gornje vjeđe, dilatacije, fiksacije i gubitka akomodacije ipsilateralne zjenice posljedično paralizi pupilarnog cilijarnog mišića (133,135,136).

Brojne udružene difuzne ozljede mekotkivnih struktura neurokranija grupirane u ovom obrascu govore o jačini sile koja je potrebna da prouzrokuje ovaj obrazac udruženog prijeloma. Edem moždanog parenhima prisutan u 10,6% ispitanika dovodi do hernijacije mozgovine u 10% ispitanika u istraživanju te hidrocefalusa u 2,8% ispitanika. U istraživanju difuzni edem mozga i hernijacija mozgovine povezani su sa smrtnim ishodom, nižim GCS i višim RS.

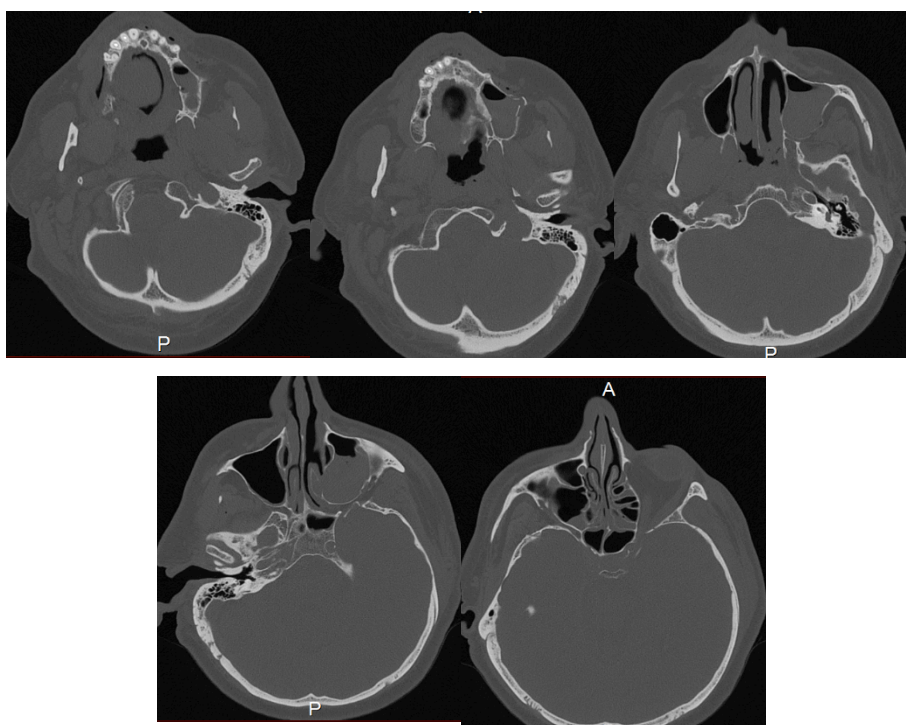
Sile ubrzanja (linearna, rotacijska i angularna) dovode do žarišne deformacije i distorzije tkiva te nastaju mikroskopski vidljive promjene najranjivijeg tkiva moždanog parenhima, aksona, tj. difuzna aksonalna lezija. Naziv difuzna aksonalna lezija je pogrešan naziv s obzirom da su promjene žarišne, lokalizirane u području parasagitalne bijele tvari, žuljevitog tijela, unutarnje kapsule i duboke sive tvari. Stupanj difuzne aksonalne ozljede nije moguće procjenjivati na CT presjecima učinjenim neposredno po traumi, obzirom da izostaje krvarenje. Na DAL se može posumnjati ukoliko GCS ostaje nizak unatoč intenzivnim mjerama liječenja, te se na CT presjecima ne nađe patološkoga supstrata. Stupanj II i III difuzne aksonalne lezije odgovara oštećenju bijele tvari s krvarenjem zbog trganja moždanog parenhima kaloznog korpusa i moždanog debla (65). U istraživanju, u 8,9% ispitanika nađena je difuzna aksonalna lezija.

Distopija očne jabučice i radiološki vidljiva ozljeda očne jabučice su posljednje dvije kategorije koje se grupiraju u ovaj fraktorni obrazac. Detaljnom analizom tabličnog prikaza podataka prije statističke obrade može se zaključiti da radiološki vidljiva ozljeda očne

jabučice nastaje direktnim udarcem, prilikom udarca u područje frontalnog sinusa uz raspodjelu sile udara na mekotkivne strukture orbite te ozljedom stranim tijelom. Radiološki vidljiva ozljeda očne jabučice bila je prisutna u 7,9% ispitanika. Teže je objasniti mehanizam nastanka distopije bulbosa u ovog obrasca prijeloma, s obzirom da se ista uobičajeno javlja u centralnih i lateralnih prijeloma gornjeg srednjeg lica. Jedan od mogućih mehanizama kojim se može objasniti distopija su prijelomi gornjeg ruba orbite do supraorbitalnog kanala sa širokim lomnim pukotinama tip C i širenjem preko krova orbite do optičkog kanala i gornje orbitalne fisure, karakteristične za ovaj obrazac prijeloma (133,135,140). Ovaj tip prijeloma može rezultirati promjenom dimenzija orbite i tako prouzrokovati pomak očne jabučice (197).



**Slika 21.** Treći frakturi obrazac-udruženi prijelom donjeg i gornjeg srednjeg lica, frontofacijalne podcjeline, centralnog dijela prednje lubanjske jame i optičkog kanala



**Slika 22.** Treći fraktorni obrazac-udruženi prijelom donjeg i gornjeg srednjeg lica te srednje lubanjske jame u području gornje orbitalne fisure (laterobazalna ventralna podcjelina)

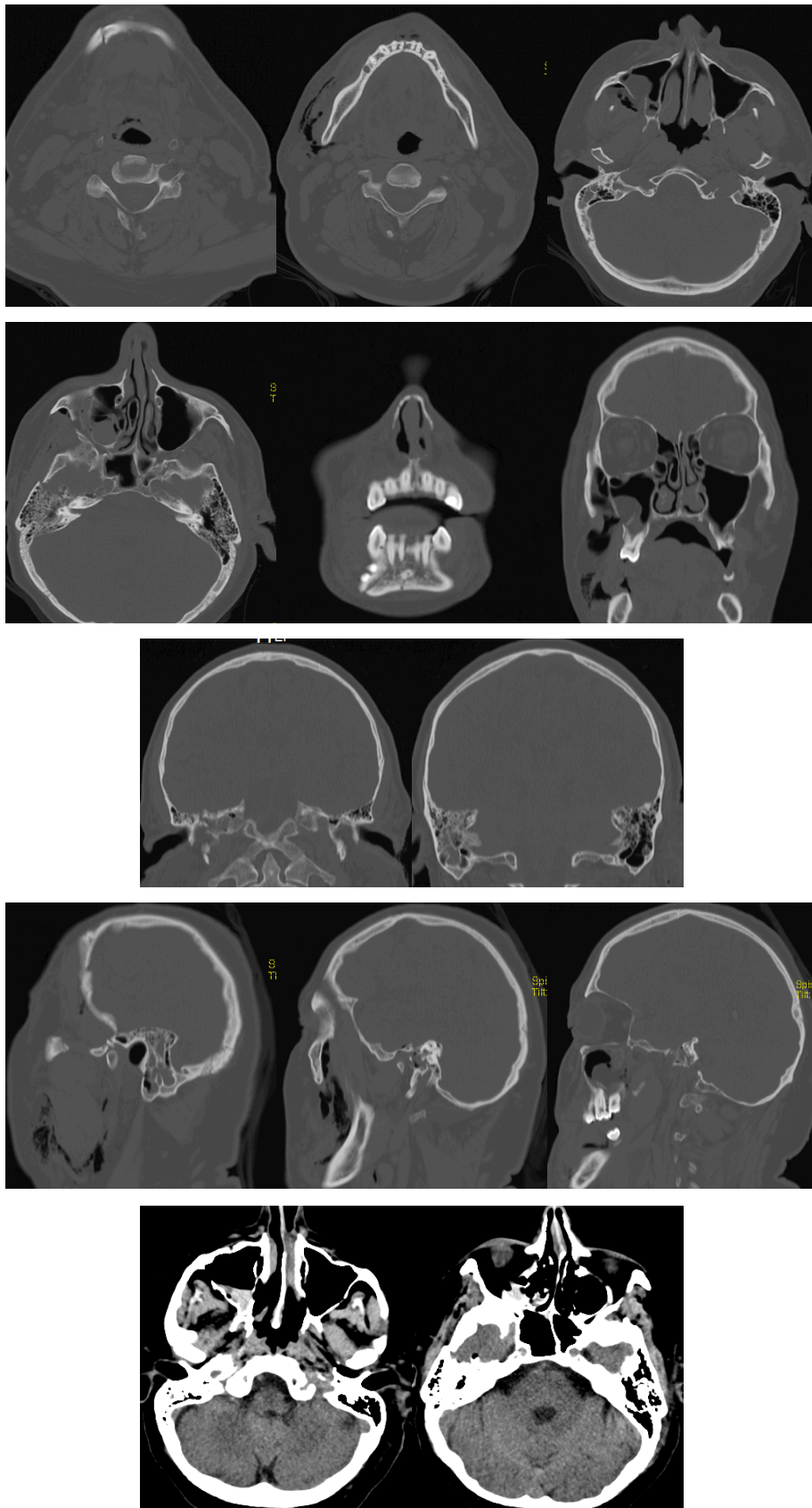
Centrobazalni i laterobazalni (dorzalni) prijelomi baze lubanje, lomna pukotina tip A, udružene fokalne patološke promjene mozgovine i ekstracerebralne patološke promjene, pneumocefalus i ozljede uha izdvajaju se kao zaseban **fraktorni obrazac** (Slika 23., Slika 24.).

U literaturi u približno 30% slučajeva linija loma se širi na nasuprotnu sljepoočnu kost što rezultira obostranim prijelomom. Linija loma također može propagirati sprijeda i prolaziti dnom prednje lubanjske jame u području orbite, foveje etmoidalis ili kribriiformne ploče rešetnice (174). U ovom istraživanju lomna linija se u 24,4% ispitanika propagirala prema tijelu klinaste kosti, centrobazalnoj podcjelini baze lubanje.

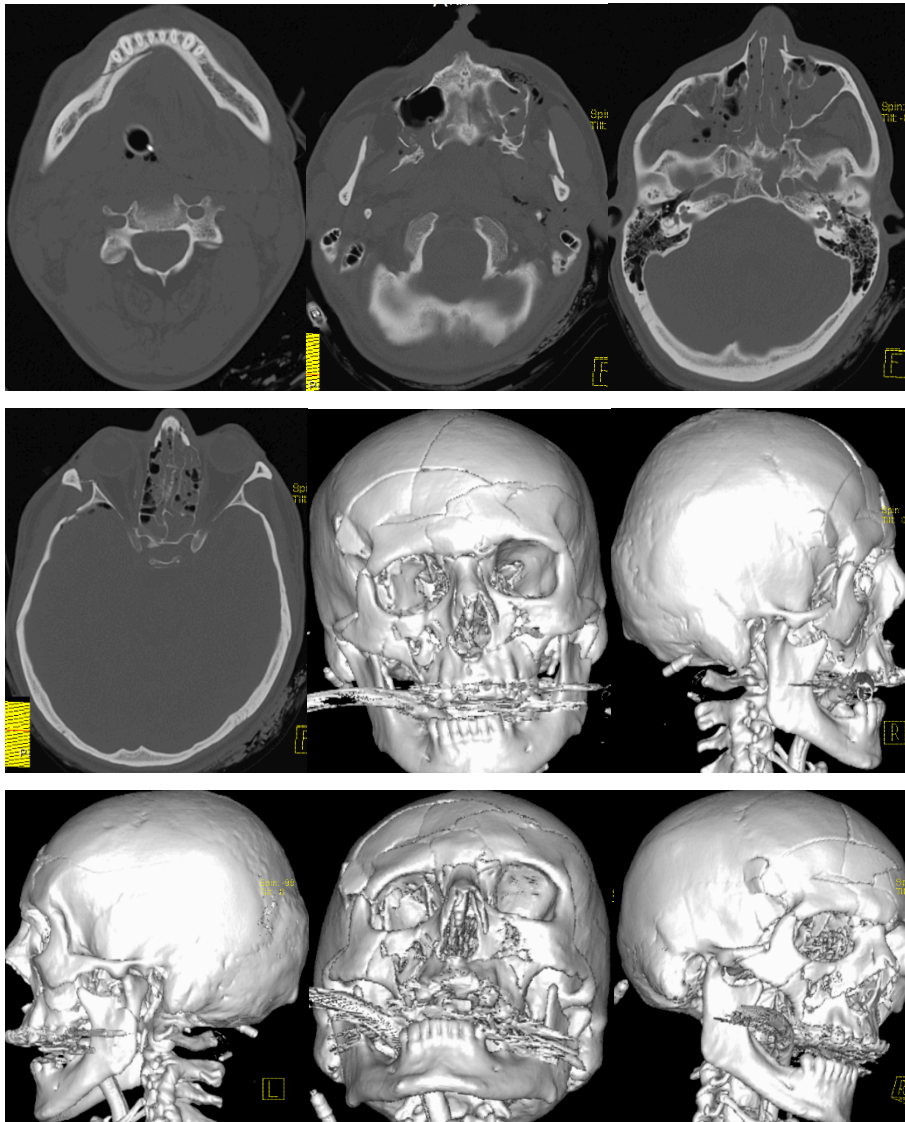
Prikazi slučaja i klinička istraživanja u dostupnoj literaturi pokazuju povezanost prijeloma sljepoočne kosti, srednje lubanjske jame, tijela klinaste kosti sa prijelomima kostiju lica (47,198). Premda se hijerarhijskom klaster analizom ovaj fraktorni obrazac nije grupirao u kraniofacijalne prijelome, analiza hi-kvadrat testom pokazala je da u 35,1% ispitanika prijelom sljepoočne kosti i srednje lubanjske jame nastao udarcem u području lica.

Lokalizacijske podcjeline lica koje su obuhvaćene prijelomom i udružene promjene viscerokranija predmet su daljnjeg istraživanja na većem broju ispitanika.

U istraživanju pneumocefalus je bio prisutan u 43,9% ispitanika, međutim bez znakova postojanja hipertenzivnog pneumocefalusa i izostanak karakterističnog „*Mountain Fuji*“ znaka (199-202).



**Slika 23.** Udruženi prijelom donje čeljusti, gornjeg srednjeg lica, srednje lubanjske jame i piramide temporalne kosti



**Slika 24.** Udruženi prijelom donje čeljusti, gornjeg srednjeg lica, srednje lubanjske jame i piramide temporalne kosti

## 6. ZAKLJUČCI

1. U pacijenata sa tupom ozljedom glave postoje frakturalni obrasci udruženog prijeloma kostiju lica i lubanjske baze.
2. Pregled na 16-slojnom CT uređaju uz korištenje definiranog CT protokola se pokazao statistički značajno boljim u otkrivanju udruženog prijeloma kostiju lica i baze lubanje u odnosu na pregled na jednoslojnom uređaju.
3. Kvalitetan CT prikaz koštanih i mekotkivnih struktura neurokranija i viscerokranija omogućuje izradu frakturalnih obrazaca. Podjela udruženih prijeloma kostiju lica i baze lubanje u frakturalne obrasce pomaže u predviđanju ishoda liječenja.
4. U istraživanju se izdvajaju tri obrasca udruženog prijeloma kostiju lica i baze lubanje. Četvrti frakturalni obrazac se ne grupira u istu skupinu. Potrebna su daljnja istraživanja kako bi se potvrdila pretpostavka da je četvrti frakturalni obrazac u skupini udruženih prijeloma.

## 7. SAŽETAK

UVOD: Predloženi MSCT protokol omogućuje pravovremeno prepoznavanje udruženog prijeloma kostiju lica i baze lubanje, dok podjela u frakturne obrasce može pomoći u odabiru terapijskog postupka.

CILJEVI: utvrditi vrijednost definiranog radiološkog CT protokola i pojavnost radiološki dijagnosticiranih prijeloma baze lubanje udruženih sa prijelomom kostiju lica, opisati slikovne karakteristike udruženog prijeloma i razvrstati pojedine tipove prijeloma u frakturne obrasce

ISPITANICI I METODE: U istraživanje je uključeno 180 ispitanika sa udruženim prijelomom kostiju lica i lubanjske baze dijagnosticiranog CT-om. Skupinu ispitanika sačinjavalo je 158 muškaraca i 22 žene, srednje životne dobi 41 godina, u rasponu 18 godina do 88 godina. U svrhu usporedbe različitih dijagnostičkih protokola kompjutorizirane tomografije u istraživanje je uključeno 109 ispitanika kojima je CT pregled učinjen na jednoslojnom i 16-slojnom CT uređaju. U svrhu podjele prijeloma u frakturne obrasce u istraživanje je uključeno 180 ispitanika s udruženim prijelomom kostiju lica i baze lubanje kojima je učinjen pregled na 16-slojnom CT uređaju.

REZULTATI: Učestalost udruženog prijeloma kostiju lica i lubanjske baze kod ispitanika u istraživanju iznosi 45,2%. Višeslojni CT uređaj u 99,4% ispitanika sa kraniofacijalnim prijelomom adekvatno prikazuje opseg prijeloma. Statističkom obradom podataka izdvojila su se tri frakturna obrasca udruženog prijeloma kostiju lica i lubanjske baze.

ZAKLJUČAK: MSCT je kvalitetniji u prikazu opsega i lokalizaciji prijeloma od SSCT, a time i bolji u dijagnostičkom postupku. Analiza prijeloma takvih slikovnih prikaza omogućuje izradu novih frakturnih obrazaca ili podjela. Jasno definiranim MSCT protokolom primjenjenim kod svih pacijenata s tupom ozljedom glave i postavljenom sumnjom na kraniofacijalni prijelom postiže se sustavna standardizacija u dijagnostičkoj obradi pacijenata sa takvom indikacijom.

KLJUČNE RIJEČI: tupa trauma glave, prijelom kostiju lica, prijelom baze lubanje, kompjutorizirana tomografija, multiplanarne rekonstrukcije, 3D rekonstrukcije.



## **8. SUMMARY**

### **Comparison of different computed tomography diagnostic protocols in the diagnosis of associated fractures of the face and skull base**

Jasminka Igréc, 2016.

**INTRODUCTION:** The proposed MSCT protocol allows early detection of associated facial and skull base fractures, while the classification of the fracture patterns can help in the selection of therapeutic treatment.

**OBJECTIVES:** To determine the value of a defined radiological CT protocols and the incidence of radiologically diagnosed cranial base fractures associated with facial fractures, describe the imaging features of the associated fractures and to classify certain types of fractures in the fracture patterns

**SUBJECTS AND METHODS:** The study included 180 patients with associated fractures of the face and skull base diagnosed by CT. The group of respondents consisted of 158 men and 22 women, median age 41 years, range 18 years to 88 years. For the purpose of comparing different diagnostic computed tomography protocols, the study included 109 patients who have had an examination done on SSCT and 16-slice CT device. For the purpose of the classification of fractures in the fracture patterns, the study included 180 patients with associated face and skull base fractures who have had an examination done on 16-slice CT device.

**RESULTS:** The incidence of associated facial fractures and skull base in patients with blunt head injury in the study is 45.2%. Multislice CT, in 99.4% of patients with craniofacial fractures, adequately shows the extent of the fracture. Statistical analysis singled out three fracture patterns of the associated facial and skull base fractures.

**CONCLUSION:** MSCT is better in depiction and localization of the associated face and skull base fracture than SSCT, and thus better for the diagnostic method. The analysis of this type of imaging display enables development of the new fracture patterns or classifications. Clearly defined MSCT protocol applied in all patients with blunt head injury and a suspicion of craniofacial fracture enables the systematic standardization of the diagnostic treatment of patients with such indication.

**KEY WORDS:** blunt head trauma, facial bones fracture, skull base fracture, computed tomography, multiplanar reconstruction, 3D reconstruction

## 9. POPIS LITERATURE

1. Sadler TW. Langman's medical embryology. Lippincott Williams & Wilkins;2011 Dec 15.
2. Nemzek WR, Brodie HA, Hecht ST, Chong BW, Babcook CJ, Seibert JA. MR, CT, and plain film imaging of the developing skull base in fetal specimens. *AJNR Am J Neuroradiol.* 2000 Oct 1;21(9):1699-706.
3. Krmpotić-Nemanić J, Marušić A. Anatomija čovjeka. Zagreb. Medicinska naklada;2011. p. 23-55.
4. Kerman M, Cirak B, Dagtekin A. Management of skull base fractures. *Neurosurg Q.* 2002 Mar 1;12:23-41.
5. Schuknecht B, Graetz K. Radiologic assessment of maxillofacial, mandibular, and skull base trauma. *European radiology.* 2005 Mar 1;15(3):560-8.
6. Scarfe WC. Imaging of maxillofacial trauma: evolutions and emerging revolutions. *Oral Surgery, Oral Medicine, Oral Pathology, Oral Radiology, and Endodontology.* 2005 Aug 31;100(2):S75-S96.
7. Stanley RB, Jr., Nowak GM. Midfacial fractures: importance of angle of impact to horizontal craniofacial buttresses. *Otolaryngol Head Neck Surg.* 1985 Apr;93(2):186-92.
8. Winegar BA, Murillo H, Tantiwongkosi B. Spectrum of Critical Imaging Findings in Complex Facial Skeletal Trauma. *RadioGraphics.* 2013 Jan 1;33(1):3-19
9. Manson PN, Clark N, Robertson B, Slezak S, Wheatly M, Vander Kolk C, et al. Subunit principles in midface fractures: the importance of sagittal buttresses, soft-tissue reductions, and sequencing treatment of segmental fractures. *Plastic and reconstructive surgery.* 1999 Apr 1;103(4):1287-307.
10. Hardt N, Kuttenger J. Classification of craniofacial fractures. In:*Craniofacial Trauma 2010.* Springer Berlin Heidelberg. p. 31-54.
11. Hardt N, Kuttenger J. Anatomy of the craniofacial region. In:*Craniofacial trauma:* Springer; 2010. Springer Berlin Heidelberg. p. 3-28.
12. Ewers R, Schicho K, Undt G, Wanschitz F, Truppe M, Seemann R, et al. Basic research and 12 years of clinical experience in computer-assisted navigation technology: a review. *International journal of oral and maxillofacial surgery.* 2005 Jan 31;34(1):1-8.
13. Cormack AM. 75 years of Radon transform: *J Comput Assist Tomogr.* 1992 Sep-Oct;16(5):673.
14. Kalender WA. X-ray computed tomography. *Physics in medicine and biology.* 2006 Jun 20;51(13):R29.
15. Beckmann EC. CT scanning the early days. *Br J Radiol.* 2006;79(937):5-8.
16. Hsieh J, editor. *Computed tomography: principles, design, artifacts, and recent advances;* 2009. Bellingham, WA: SPIE.
17. Boas FE, Fleischmann D. CT artifacts: causes and reduction techniques. *Imaging in Medicine.* 2012 Apr;4(2):229-40.
18. Golden C, Mazin SR, Boas FE, Tye G, Ghanouni P, Gold G, et al., editors. A comparison of four algorithms for metal artifact reduction in CT imaging. In:*SPIE*

- Medical Imaging 2011 Mar 3. International Society for Optics and Photonics. p. 79612Y-79612Y.
19. Napel SA. Principles and techniques of 3D spiral CT angiography. *Spiral CT: Principles Techniques and Clinical Applications*. 1995:167-82
  20. Wegener O. *Whole-body computed tomography*. Basel: Karger; 1992.
  21. Janković S i sur.: Rentgenski uređaji i klinički aspekti dijagnostičkih metoda – radiološke metode i uređaji u Janković S. i Eterović D.: *Fizikalne osnove i klinički aspekti medicinske dijagnostike* Medicinska naklada Zagreb 2002. p. 98 -112
  22. Rydberg J, Buckwalter KA, Caldemeyer KS, Phillips MD, Conces Jr DJ, Aisen AM, et al. Multisection CT: Scanning Techniques and Clinical Applications 1. *RadioGraphics*. 2000 Nov;20(6):1787-806.
  23. Adam A, Dixon A. *Adam: Grainger & Allison's Diagnostic Radiology*. London, UK: Churchill Livingstone. 2008.
  24. Prokop M. General principles of MDCT. *European journal of radiology*. 2003 Mar 31;45:S4-S10.
  25. Kalender WA. *Computed tomography: fundamentals, system technology, image quality, applications*: John Wiley & Sons; 2011 Jul 7.
  26. Körner M, Reiser M, Linsenmaier U. [Imaging of trauma with multi-detector computed tomography]. *Der Radiologe*. 2009 Jun;49(6):510-5.
  27. Castillo M. *Neuroradiology companion: methods, guidelines, and imaging fundamentals*: Lippincott Williams & Wilkins; 2006.
  28. Gueld MO, Kohnen M, Keyzers D, Schubert H, Wein BB, Bredno J, et al., editors. Quality of DICOM header information for image categorization. *Medical Imaging 2002* May 16 (pp. 280-287). International Society for Optics and Photonics.
  29. Huang H. *PACS and imaging informatics: basic principles and applications*: John Wiley & Sons; 2011 Sep 20.
  30. Fernández-Bayó J, Barbero O, Rubies C, Sentís M, Donoso L. Distributing Medical Images with Internet Technologies: A DICOM Web Server and a DICOM Java Viewer 1. *RadioGraphics*. 2000 Mar;20(2):581-90.
  31. Brenner DJ, Hall EJ. Computed tomography—an increasing source of radiation exposure. *New England Journal of Medicine*. 2007 Nov 29;357(22):2277-84.
  32. Mahesh M. The AAPM/RSNA Physics Tutorial for Residents. *RadioGraphics*. 2002;22(4):949-62.
  33. Saigal K, Winokur RS, Finden S, Taub D, Pribitkin E. Use of three-dimensional computerized tomography reconstruction in complex facial trauma. *Facial plastic surgery*. 2005 Aug;21(3):214.
  34. Brem MH, Zamani AA, Riva R, Zou KH, Rumboldt Z, Hennig FF, Kikinis R, Norbash AM, Schoepf UJ. Multidetector CT of the Paranasal Sinus: Potential for Radiation Dose Reduction 1. *Radiology*. 2007 Jun;243(3):847-52.
  35. Kubal WS. Imaging of Orbital Trauma 1. *RadioGraphics*. 2008 Oct;28(6):1729-39.
  36. Lakits A, Prokesch R, Scholda C, Nowotny R, Kaider A, Bankier A. Helical and conventional CT in the imaging of metallic foreign bodies in the orbit. *Acta ophthalmologica Scandinavica*. 2000 Feb 1;78(1):79-83.
  37. Ringl H, Schernthaner R, Philipp MO, Metz-Schimmerl S, Czerny C, Weber M, et al. Three-dimensional fracture visualisation of multidetector CT of the skull base in trauma patients: comparison of three reconstruction algorithms. *European radiology*. 2009 Oct 1;19(10):2416-24.
  38. Miletić D. *Skeletna radiografija*. Skeletna radiografija. Rijeka: Gola; 2008. p28-65.
  39. Schwartz D, Reisdorff E. *Emergency radiology*. McGraw-Hill Professional; 2000. p. 350-441.

40. Holmgren EP, Dierks EJ, Homer LD, Potter BE. Facial computed tomography use in trauma patients who require a head computed tomogram. *Journal of oral and maxillofacial surgery*. 2004 Aug 31;62(8):913-8
41. Sodickson A, Okanobo H, Ledbetter S. Spiral head CT in the evaluation of acute intracranial pathology: a pictorial essay. *Emergency radiology*. 2011 Jan 1;18(1):81-91.
42. Connor S, Tan G, Fernando R, Chaudhury N. Computed tomography pseudofractures of the mid face and skull base. *Clinical radiology*. 2005 Dec 31;60(12):1268-79.
43. Joos U, Piffko J, Meyer U. Behandlung von frontobasalen Traumen und Polytraumen. *Mund-, Kiefer- und Gesichtschirurgie*. 2001 Mar 1;5(2):86-93.
44. Bowley NB. *Radiographic Assessment. Maxillofacial trauma and aesthetic facial reconstruction* Churchill Livingstone: Edinburgh. 2003 Dec 1.
45. McIntosh BC, Strugar J, Narayan D. Traumatic frontal bone fracture resulting in intracerebral pneumocephalus. *Journal of Craniofacial Surgery*. 2005 May 1;16(3):461-3.
46. Fox LA, Vannier MW, West OC, Wilson AJ, Baran GA, Pilgram TK. Diagnostic performance of CT, MPR and 3DCT imaging in maxillofacial trauma. *Computerized medical imaging and graphics*. 1995 Oct 31;19(5):385-95.
47. Buitrago-Téllez CH, Schilli W, Bohnert M, Alt K, Kimmig M. A comprehensive classification of craniofacial fractures: postmortem and clinical studies with two- and three-dimensional computed tomography. *Injury*. 2002 Oct 31;33(8):651-68.
48. Miracle A, Mukherji S. Conebeam CT of the head and neck, part 2: clinical applications. *American Journal of Neuroradiology*. 2009 Aug 1;30(7):1285-92.
49. Remmler D, Denny A, Gosain A, Subichin S. Role of three-dimensional computed tomography in the assessment of naso-orbitoethmoidal fractures. *Annals of plastic surgery*. 2000 May 1;44(5):553-63.
50. Zacharia TT, Nguyen DT. Subtle pathology detection with multidetector row coronal and sagittal CT reformations in acute head trauma. *Emergency radiology*. 2010 Mar 1;17(2):97-102.
51. Bor-Seng-Shu E, Figueiredo EG, Amorim RL, Teixeira MJ, Valbuza JS, de Oliveira MM, et al. Decompressive craniectomy: a meta-analysis of influences on intracranial pressure and cerebral perfusion pressure in the treatment of traumatic brain injury: A review. *Journal of neurosurgery*. 2012 Sep;117(3):589-96.
52. Ringl H, Scherthaner RE, Schueller G, Balassy C, Kienzl D, Botosaneanu A, et al. The Skull Unfolded: A Cranial CT Visualization Algorithm for Fast and Easy Detection of Skull Fractures 1. *Radiology*. 2010 Apr 8;255(2):553-62.
53. Cavalcanti MG, Haller JW, Vannier MW. Three-dimensional computed tomography landmark measurement in craniofacial surgical planning: experimental validation in vitro. *Journal of oral and maxillofacial surgery*. 1999 Jun 30;57(6):690-4.
54. Heiland M, Schmelzle R, Hebecker A, Schulze D. Intraoperative 3D imaging of the facial skeleton using the SIREMOBIL Iso-C3D. *Dentomaxillofacial Radiology*. 2014 Feb 13.
55. Heiland M, Schulze D, Rother U, Schmelzle R. Postoperative imaging of zygomaticomaxillary complex fractures using digital volume tomography. *Journal of oral and maxillofacial surgery*. 2004 Nov 30;62(11):1387-91.
56. Hollier LH, Thornton J, Pazmino P, Stal S. The management of orbitozygomatic fractures. *Plastic and reconstructive surgery*. 2003 Jun 1;111(7):2386-93.
57. Rhea JT, Rao PM, Novelline RA. Helical CT and three-dimensional CT of facial and orbital injury. *Radiologic Clinics of North America*. 1999 May 1;37(3):489-513.

58. Hardt N, Kuttenger J. Surgical Strategy for Complex Craniofacial Fractures. In Craniofacial Trauma: Springer; 2010. p. 205-38.
59. Bacelar MT, Rao VM. Facial and other head and neck trauma: Imaging patterns and their significance. Applied Radiology. 2002 Sep 21;31(9):20-7.
60. Ilgüy D, Ilgüy M, Fisekcioglu E, Bayirli G. Detection of jaw and root fractures using cone beam computed tomography: a case report. Dentomaxillofacial Radiology. 2014 Jan 28.
61. Palomo L, Palomo JM. Cone beam CT for diagnosis and treatment planning in trauma cases. Dental clinics of North America. 2009 Oct 31;53(4):717-27.
62. Kaur J, Chopra R. Three dimensional CT reconstruction for the evaluation and surgical planning of mid face fractures: a 100 case study. Journal of maxillofacial and oral surgery. 2010 Dec 1;9(4):323-8.
63. Rodt T, Bartling S, Zajaczek J, Vafa M, Kapapa T, Majdani O, et al. Evaluation of surface and volume rendering in 3D-CT of facial fractures. Dentomaxillofacial Radiology. 2014 Jan 28.
64. Philipp MO, Funovics MA, Mann FA, Herneth AM, Fuchsjaeger MH, Grabenwoeger F, et al. Four-channel multidetector CT in facial fractures: do we need 2× 0.5 mm collimation? American Journal of Roentgenology. 2003 Jun;180(6):1707-13.
65. Bešenski N, Janković S, Buča A: Klinička neuroradiologija mozga, Medicinska naklada 2011. p. 189-228.
66. Yilmazlar S, Arslan E, Kocaeli H, Dogan S, Aksoy K, Korfali E, Doygun M. Cerebrospinal fluid leakage complicating skull base fractures: analysis of 81 cases. Neurosurgical review. 2006 Jan 1;29(1):64-71.
67. Aydin K, Terzibasoglu E, Sencer S, Sencer A, Suoglu Y, Karasu A, et al. Localization of cerebrospinal fluid leaks by Gadolinium-enhanced magnetic resonance cisternography: A 5-year single-center experience. Neurosurgery. 2008 Mar 1;62(3):584-9.
68. Crossman J, Nissen J, Jenkins A. Management of head injury. Maxillofacial trauma and esthetic facial reconstruction Churchill Livingstone: Edinburgh. 2003:63-74.
69. Stiell IG, Clement CM, Rowe BH, Schull MJ, Brison R, Cass D, et al. Comparison of the Canadian CT Head Rule and the New Orleans Criteria in patients with minor head injury. Jama. 2005 Sep 28;294(12):1511-8.
70. Ministarstvo unutarnjih poslova Republike Hrvatske Kabinet ministra Odjel za strateško planiranje, analitiku i razvoj. Bilten o sigurnosti cestovnog prometa 2011. Zagreb, 2012. ISSN 1331-2863. Dostupno online: [http://www.mup.hr/UserDocsImages/statistika/2012/BILTEN\\_promet\\_2011.pdf](http://www.mup.hr/UserDocsImages/statistika/2012/BILTEN_promet_2011.pdf) preuzeto 15.lipnja 2012.g.
71. Ministarstvo unutarnjih poslova Republike Hrvatske, Tajništvo ministarstva, Odjel za analitiku. Bilten o sigurnosti cestovnog prometa 2009. Zagreb, 2010. ISSN 1331-2863. Dostupno online: [http://www.mup.hr/UserDocsImages/promet\\_statistika\\_2010/kolovoz/bilten%202009/Bilten%20o%20sigurnosti%20prometa%202009.pdf](http://www.mup.hr/UserDocsImages/promet_statistika_2010/kolovoz/bilten%202009/Bilten%20o%20sigurnosti%20prometa%202009.pdf) preuzeto 15.lipnja 2012.g.
72. Rajendra P, Mathew T, Agrawal A, Sabharawal G. Characteristics of associated craniofacial trauma in patients with head injuries: An experience with 100 cases. Journal of Emergencies, Trauma, and Shock. 2009 May 1;2(2):89-94.
73. Klenk G, Kovacs A. Etiology and patterns of facial fractures in the United Arab Emirates. Journal of Craniofacial Surgery. 2003 Jan 1;14(1):78-84.

74. Al-Khateeb T, Abdullah FM. Craniomaxillofacial Injuries in the United Arab Emirates: A Retrospective Study. *Journal of oral and maxillofacial surgery*. 2007 Jun 30;65(6):1094-101.
75. Hardt N, Kuttenger J. Epidemiological aspects of craniofacial/skull base fractures. In: *Craniofacial Trauma 2010*. Springer Berlin Heidelberg. p. 63-76.
76. Gassner R, Tuli T, Hächl O, Rudisch A, Ulmer H. Cranio-maxillofacial trauma: a 10 year review of 9543 cases with 21067 injuries. *Journal of cranio-maxillofacial surgery*. 2003 Feb 28;31(1):51-61
77. World Health Organisation. *International Classification of Diseases and Related Health Problems (ICD-10-SE)*. Geneva: WHO; 1997.
78. Neidhardt O. *Kraniofaziale und frontobasale Schädelverletzungen. Retrospektive Nachuntersuchung*. MKG-Klinik-Kantonsspital Luzern. Universität Basel. 2002.
79. Exadaktylos AK, Hauselmann S, Zimmermann H. Are times getting tougher? A six-year survey of urban violence-related injuries in a Swiss university hospital. *Swiss medical weekly*. 2007 Sep 22;137(37-38):525-30.
80. Stewart C, Fiechter J, Wolf S. Maxillofacial trauma: challenges in ED diagnosis and management. *Emerg Med Pract*. 2008;10(2):1-18.
81. Godbersen G, Kügelgen C. Operative Versorgung von Duraverletzungen nach Stirnhöhlenwandfraktur. *Schädelbasischirurgie Al-Budoor: Damaskus*. 1998:187-91.
82. Andreas ZJ, Benoit S, Olivier L, Nikola S, Hanna T, Tateyuki I. Incidence, aetiology and pattern of mandibular fractures in central Switzerland. *Swiss Med Wkly*. 2011;141:132-7.
83. Zachariades N, Mezitis M, Mourouzis C, Papadakis D, Spanou A. Fractures of the mandibular condyle: a review of 466 cases. Literature review, reflections on treatment and proposals. *Journal of cranio-maxillofacial surgery*. 2006 Oct 31;34(7):421-32.
84. Iizuka T, Lindqvist C. Rigid internal fixation of mandibular fractures: an analysis of 270 fractures treated using the AO/ASIF method. *International journal of oral and maxillofacial surgery*. 1992 Apr 30;21(2):65-9.
85. Sojat AJ, Meisami T, Sándor GK, Clokie CM. Epidemiology of Mandibular Fractures Treated at the Toronto General Hospital: A Review of 246 Cases. *Journal-Canadian Dental Association*. 2001 Dec;67(11):640-5.
86. Marinho K, Guevara HAG, Piva FH, Rocha B, Gonzalez D, Leandro LFL. Epidemiological analysis of mandibular fractures treated in Sao Paulo, Brazil. *Revista Española de Cirugía Oral y Maxilofacial (English Edition)*. 2015 Dec 31;37(4):175-81.
87. Bianchini EMG, Mangilli LD, Marzotto SR, Nazário D. Pacientes acometidos por trauma da face: caracterização, aplicabilidade e resultados do tratamento fonoaudiológico específico. *Rev CEFAC*. 2004 Oct;6(4):388-95.
88. Bormann K-H, Wild S, Gellrich N-C, Kokemüller H, Stühmer C, Schmelzeisen R, et al. Five-year retrospective study of mandibular fractures in Freiburg, Germany: incidence, etiology, treatment, and complications. *Journal of oral and maxillofacial surgery*. 2009 Jun 30;67(6):1251-5.
89. Patrocínio LG, Patrocínio JA, Borba BHC, De Santi Bonatti B, Pinto LF, Vieira JV, et al. Mandibular fracture: analysis of 293 patients treated in the Hospital of Clinics, Federal University of Uberlândia. *Brazilian Journal of Otorhinolaryngology*. 2005 Oct 31;71(5):560-5.
90. Lee KH. Epidemiology of mandibular fractures in a tertiary trauma centre. *Emergency Medicine Journal*. 2008 Sep 1;25(9):565-8.

91. Sakr K, Farag IA, Zeitoun IM. Review of 509 mandibular fractures treated at the University Hospital, Alexandria, Egypt. *British Journal of Oral and Maxillofacial Surgery*. 2006 Apr 30;44(2):107-11.
92. Brasileiro BF, Passeri LA. Epidemiological analysis of maxillofacial fractures in Brazil: a 5-year prospective study. *Oral Surgery, Oral Medicine, Oral Pathology, Oral Radiology, and Endodontology*. 2006 Jul 31;102(1):28-34.
93. Salam A. Pattern and management of mandibular fractures: a study conducted on 264 patients. *Pakistan Oral & Dental Journal*. 2007;27(1).
94. Maliska MCdS, Lima Júnior SM, Gil JN. Analysis of 185 maxillofacial fractures in the state of Santa Catarina, Brazil. *Brazilian oral research*. 2009 Sep;23(3):268-74.
95. Dongas P, Hall GM. Mandibular Fracture Patterns in Tasmania, Australia. *Australian Dental Journal*. 2002 Jun 1;47(2):131-7.
96. Escott EJ, Branstetter BF. Incidence and characterization of unifocal mandible fractures on CT. *AJNR Am J Neuroradiol*. 2008 May 1;29 (5): 890-4. doi:10.3174/ajnr.A0973
97. Connor S, Chaudhary N. Imaging of maxillofacial and skull base trauma. *Imaging*. 2013 May;22(1):20100063.
98. Hupp JR, Tucker MR, Ellis III E. *Contemporary oral and maxillofacial surgery: Elsevier Health Sciences*; 2013 Mar 19.
99. Kalia V, Singh A. Greenstick fracture of the mandible: A case report. *Journal of Indian Society of Pedodontics and Preventive Dentistry*. 2008;26(1):32.
100. Curran J, Vogt P. Diplopia as a sign of basal skull fracture accompanying a fractured mandible: report of case. *Journal of oral surgery*. 1972;30(11):845-7.
101. Brajdić D, Virag M, Uglešić V, Aljinović-Ratković N, Zajc I, Macan D. Evaluation of sensitivity of teeth after mandibular fractures. *International journal of oral and maxillofacial surgery*. 2011 Mar 31;40(3):266-70.
102. Mehta N, Butala P, Bernstein MP. The imaging of maxillofacial trauma and its pertinence to surgical intervention. *Radiologic Clinics of North America*. 2012 Jan 31;50(1):43-57.
103. Shankar AN, Shankar VN, Hegde N, Prasad R. The pattern of the maxillofacial fractures—a multicentre retrospective study. *Journal of cranio-maxillofacial surgery*. 2012 Dec 31;40(8):675-9.
104. Hopper RA, Salemy S, Sze RW. Diagnosis of Midface Fractures with CT: What the Surgeon Needs to Know 1. *RadioGraphics*. 2006 May;26(3):783-93.
105. Jacobsen C, Bech BH, Lynnerup N. A comparative study of cranial, blunt trauma fractures as seen at medicolegal autopsy and by Computed Tomography. *BMC medical imaging*. 2009 Oct 16;9(1):18.
106. Jacobsen C, Lynnerup N. Craniocerebral trauma-Congruence between post-mortem computed tomography diagnoses and autopsy results: A 2-year retrospective study. *Forensic science international*. 2010 Jan 30;194(1):9-14
107. Manson PN, Markowitz B, Mirvis S, Dunham M, Yaremchuk M. Toward CT-based facial fracture treatment. *Plastic and reconstructive surgery*. 1990 Feb 1;85(2):202-12.
108. Le Fort R. Etude experimentale sur les fractures de la machoire superieure. *Rev Chir*. 1901;23(208):360.
109. Dempf R, Hausamen J-E. Gesichtsschädelfrakturen. *Der Unfallchirurg*. 2000;103(4):301-13.
110. Wassmund M. Frakturen und Luxationen des Gesichtsschädels unter Berücks. d. Komplikationen d. Hirnschädels: Meusser; 1927.

111. Fonseca RJ, Barber HD, Powers MP, Frost DE. Oral and maxillofacial trauma: Elsevier Health Sciences; 2013 Dec 1.
112. Kunz C, Audigé L, Cornelius C-P, Buitrago-Téllez CH, Frodel J, Rudderman R, et al. The comprehensive AOCMF classification system: midface fractures-level 2 tutorial. *Craniomaxillofacial trauma & reconstruction*. 2014 Dec;7(Suppl 1):S059.
113. Prein J, Audigé L. The First Comprehensive AO Classification System for Fractures of the Craniomaxillofacial Skeleton. *Craniomaxillofacial trauma & reconstruction*. 2014 Dec;7(Suppl 1):S004.
114. Cornelius CP, Audigé L, Kunz C, Buitrago-Téllez CH, Rudderman R, Prein J. The Comprehensive AOCMF Classification System: Midface Fractures-Level 3 Tutorial. *Craniomaxillofacial trauma & reconstruction*. 2014 Dec;7(Suppl 1):S068-91.
115. Audigé L, Cornelius C-P, Kunz C, Buitrago-Téllez CH, Prein J. The comprehensive AOCMF classification system: classification and documentation within AOCOIAC software. *Craniomaxillofacial trauma & reconstruction*. 2014 Dec;7(Suppl 1):S114.
116. Di Ieva A, Audigé L, Kellman RM, Shumrick KA, Ringl H, Prein J, et al. The Comprehensive AOCMF Classification: Skull Base and Cranial Vault Fractures–Level 2 and 3 Tutorial. *Craniomaxillofacial trauma & reconstruction*. 2014 Dec;7(Suppl 1):S103.
117. McRae M, Frodel J. Midface fractures. *Facial plastic surgery: FPS*. 1999 Dec;16(2):107-13.
118. Dölekoğlu S, Fişekçioğlu E, İlgüy D, İlgüy M, Bayirli G. Diagnosis of jaw and dentoalveolar fractures in a traumatized patient with cone beam computed tomography. *Dental traumatology*. 2010 Apr 1;26(2):200-3.
119. Da Silva AC, Passeri LA, Mazzone R, De Moraes M, Moreira RWF. Incidence of dental trauma associated with facial trauma in Brazil: a 1-year evaluation. *Dental traumatology*. 2004 Feb 1;20(1):6-11.
120. Koyuturk AE, Kusgoz A. Multiple dentoalveolar traumatic injury: a case report (3 years follow up). *Dental traumatology*. 2008 Aug 1;24(4):e16-e9.
121. Thiagarajan B, Ulaganathan V. Fracture nasal bones. *Otolaryngology online journal*. 2013;3(1.5):1-16.
122. Ondik MP, Lipinski L, Dezfoli S, Fedok FG. The treatment of nasal fractures: a changing paradigm. *Archives of facial plastic surgery*. 2009 Sep 1;11(5):296-302.
123. Nakai MMY. Twenty years of statistics and observation of facial bone fracture. *Acta Oto-Laryngologica*. 1998 Jan 1;118(538):261-5.
124. Balasubramanian T, Venkatesan U. Fracture nasal bones. *Online Journal of Otolaryngology*. 2013 Jul 10;3:1.
125. Hwang K, You SH, Kim SG, Lee SI. Analysis of nasal bone fractures; a six-year study of 503 patients. *Journal of Craniofacial Surgery*. 2006 Mar 1;17(2):261-4.
126. Mondin V, Rinaldo A, Ferlito A. Management of nasal bone fractures. *American journal of otolaryngology*. 2005 Jun 30;26(3):181-5.
127. Stranc MF, Robertson GA. A classification of injuries of the nasal skeleton. *Annals of plastic surgery*. 1979 Jun 1;2(6):468-74.
128. Manson P, Forrest C, Hammer B, Markowitz B, Phillips J, Prein J, et al. Craniofacial fractures. *Manual of internal fixation in the craniofacial skeleton* Springer: Berlin. 1998 (pp. 95-154). Springer Berlin Heidelberg
129. Nikolaenko VP, Astakhov YS, Karpischenko SA. Naso-Orbito-Ethmoid Fractures. *In: Orbital Fractures 2015*. Springer Berlin Heidelberg. p. 251-270.
130. Markowitz BL, Manson PN, Sargent L, Vander Kolk CA, Yaremchuk M, Glassman D, et al. Management of the medial canthal tendon in nasoethmoid orbital fractures:



- the importance of the central fragment in classification and treatment. *Plastic and reconstructive surgery*. 1991 May;87(5):843-53.
131. Herford AS, Ying T, Brown B. Outcomes of severely comminuted (type III) naso-orbitoethmoid fractures. *Journal of oral and maxillofacial surgery*. 2005 Sep 30;63(9):1266-77.
  132. Papadopoulos H, Salib NK. Management of naso-orbital-ethmoidal fractures. *Oral and maxillofacial surgery clinics of North America*. 2009 May 31;21(2):221-5.
  133. He D, Blomquist PH, Ellis E. Association between ocular injuries and internal orbital fractures. *Journal of oral and maxillofacial surgery*. 2007 Apr 30;65(4):713-20.
  134. Poeschl PW, Baumann A, Dorner G, Russmueller G, Seemann R, Fabian F, Ewers R. Functional outcome after surgical treatment of orbital floor fractures. *Clinical oral investigations*. 2012 Aug 1;16(4):1297-303.
  135. Carinci F, Zollino I, Brunelli G, Cenzi R. Orbital Fractures: A New Classification and Staging of 190 Patients. *Journal of Craniofacial Surgery*. 2006 Nov 1;17(6):1040-4.
  136. Manolidis S, Weeks BH, Kirby M, Scarlett M, Hollier L. Classification and Surgical Management of Orbital Fractures: Experience With 111 Orbital Reconstructions. *Journal of Craniofacial Surgery*. 2002 Nov 1;13(6):726-37.
  137. Nagasao T, Miyamoto J, Nagasao M, Ogata H, Kaneko T, Tamaki T, et al. The Effect of Striking Angle on the Buckling Mechanism in Blowout Fracture. *Plastic and reconstructive surgery*. 2006 Jun 1;117(7):2373-80.
  138. Lawrason JN, Novelline RA. Diagnostic imaging of facial trauma. In: Mirvis SE, Shanmuganathan K. *Imaging in Trauma and Critical Care*: Saunders; 2003.
  139. Nkenke E, Amann K, Maier T, Benz M, Kramer M, Haeusler G, et al. Untreated 'blow-in' fracture of the orbital floor causing a mucocele: Report of an unusual late complication. *Journal of cranio-maxillofacial surgery*. 2005 Aug 31;33(4):255-9.
  140. Matsuzaki K, Enomoto S, Aoki T. Treatment of Orbital Roof Blow-Up Fracture Using a Superior Blepharoplasty Incision. *Orbit*. 2015 May 4;34(3):166-71. doi: 10.3109/01676830.2015.1014503.
  141. Hameed A, Prakash J, Rabiya A. Handling panfacial trauma-should we stick to protocols??? *Guident*. 2012 Dec 1;6(1).
  142. Ogata H, Sakamoto Y, Kishi K. A new classification of zygomatic fracture featuring zygomaticofrontal suture: injury mechanism and a guide to treatment. *Plastic Surgery Int J*. 2013 Mar.
  143. Zingg M, Laedrach K, Chen J, Chowdhury K, Vuillemin T, Sutter F, et al. Classification and treatment of zygomatic fractures: a review of 1,025 cases. *Journal of oral and maxillofacial surgery*. 1992 Aug 1;50(8):778-90.
  144. Maturo S, Lopez MA. Zygomatico-orbital-maxillary complex fractures. *Operative Techniques in Otolaryngology-Head and Neck Surgery*. 2008 Jun 30;19(2):86-9.
  145. Cruz AAV, Eichenberger GC. Epidemiology and management of orbital fractures. *Current opinion in ophthalmology*. 2004;15(5):416-21.
  146. Barry C, Coyle M, Idrees Z, Dwyer MH, Kearns G. Ocular findings in patients with orbitozygomatic complex fractures: a retrospective study. *Journal of oral and maxillofacial surgery*. 2008 May 31;66(5):888-92.
  147. Whitfield PC, Thomas EO. *Head injury: A multidisciplinary approach*: Cambridge University Press; 2009 Apr 9.
  148. Katzen JT, Jarrahy R, Eby JB, Mathiasen RA, Margulies DR, Shahinian HK. Craniofacial and skull base trauma. *Journal of Trauma and Acute Care Surgery*. 2003 May 1;54(5):1026-34.
  149. Banica B, Patricia E, Aurelia D, Razvan E, Cirstoiu C. Rationale for Management of Frontal Sinus Fractures. *Maedica*. 2013 Sep;8(4):398.

150. Zorn J, Agag RL. Frontal sinus fracture. *Open Access Journal of Plastic Surgery*. 2011 Feb 25;11:1-4.
151. Gerbino G, Roccia F, Benech A, Caldarelli C. Analysis of 158 frontal sinus fractures: current surgical management and complications. *Journal of cranio-maxillofacial surgery*. 2000 Jun 30;28(3):133-9.
152. Lakhani RS, Shibuya TY, Mathog RH, Marks SC, Burgio DL, Yoo GH. Titanium mesh repair of the severely comminuted frontal sinus fracture. *Archives of Otolaryngology–Head & Neck Surgery*. 2001 Jun 1;127(6):665-9.
153. Piccolino P, Vetrano S, Mundula P, Di Lella G, Tedaldi M, Poladas G. Frontal bone fractures: new technique of closed reduction. *Journal of Craniofacial Surgery*. 2007 May 1;18(3):695-8.
154. Soto JA. *Emergency Radiology, An Issue of Radiologic Clinics of North America*. Elsevier Health Sciences; 2012 Jan 28.
155. Metzinger SE, Metzinger RC. Complications of Frontal Sinus Fractures. *Craniofacial trauma & reconstruction*. 2009 Mar;2(1):27-34.
156. Brandt KE, Burruss GL, Hickerson WL, White CE, Delozier III JB. The management of mid-face fractures with intracranial injury. *Journal of Trauma and Acute Care Surgery*. 1991 Jan 1;31(1):15-9.
157. Gossman DG, Archer SM, Arosarena O. Management of frontal sinus fractures: a review of 96 cases. *The Laryngoscope*. 2006 Aug 1;116(8):1357-62.
158. Yavuzer R, Sari A, Kelly CP, Tuncer S, Latifoglu O, Celebi MC, et al. Management of frontal sinus fractures. *Plastic and reconstructive surgery*. 2005 May 1;115(6):79e-93e.
159. Luce EA. Frontal sinus fractures: guidelines to management. *Plastic and reconstructive surgery*. 1987 Oct 1;80(4):500-8.
160. Rodriguez ED, Stanwix MG, Nam AJ, Hilaire HS, Simmons OP, Christy MR, et al. Twenty-six-year experience treating frontal sinus fractures: a novel algorithm based on anatomical fracture pattern and failure of conventional techniques. *Plastic and reconstructive surgery*. 2008 Dec 1;122(6):1850-66.
161. Bell RB. Management of frontal sinus fractures. *Oral and maxillofacial surgery clinics of North America*. 2009 May 31;21(2):227-42.
162. Tiwari P, Higuera S, Thornton J, Hollier LH. The management of frontal sinus fractures. *Journal of oral and maxillofacial surgery*. 2005 Sep 30;63(9):1354-60.
163. Tedaldi M, Ramieri V, Foresta E, Cascone P, Iannetti G. Experience in the management of frontal sinus fractures. *Journal of Craniofacial Surgery*. 2010 Jan 1;21(1):208-10.
164. Smith TL, Han JK, Loehrl TA, Rhee JS. Endoscopic management of the frontal recess in frontal sinus fractures: a shift in the paradigm? *The Laryngoscope*. 2002 May 1;112(5):784-90.
165. Manson PN, Stanwix MG, Yaremchuk MJ, Nam AJ, Hui-Chou H, Rodriguez ED. Frontobasal fractures: anatomical classification and clinical significance. *Plastic and reconstructive surgery*. 2009 Dec 1;124(6):2096-106.
166. Salonen E, Koivikko M, Koskinen S. Multidetector computed tomography imaging of facial trauma in accidental falls from heights. *Acta Radiologica*. 2007 Jan 1;48(4):449-55.
167. Escher F. *Clinic, classification and treatment of frontobasal fractures*. Almquist u Wiksell, Stockholm. 1969;10:343-52.
168. Perheentupa U, Mäkitie AA, Kinnunen I. Subcranial craniotomy approach for frontobasal fracture correction. *Journal of cranio-maxillofacial surgery*. 2014 Oct 31;42(7):1371-7.

169. Sakas DE, Beale DJ, Ameen AA, Whitwell HL, Whittaker KW, Krebs AJ, et al. Compound anterior cranial base fractures: classification using computerized tomography scanning as a basis for selection of patients for dural repair. *Journal of neurosurgery*. 1998 Mar;88(3):471-7.
170. Bächli H, Leiggenger C, Gawelin P, Audigé L, Enblad P, Zeilhofer H-F, et al. Skull base and maxillofacial fractures: two centre study with correlation of clinical findings with a comprehensive craniofacial classification system. *Journal of cranio-maxillofacial surgery*. 2009 Sep 30;37(6):305-11.
171. Amin Z, Sayuti R, Kahairi A, Islah W, Ahmad R. Head injury with temporal bone fracture: one year review of case incidence, causes, clinical features and outcome. *Med J Malaysia*. 2008 Dec;63(5):373-6.
172. Saraiya PV, Aygun N. Temporal bone fractures. *Emergency radiology*. 2009 Jul 1;16(4):255-65.
173. Ishman SL, Friedland DR. Temporal bone fractures: traditional classification and clinical relevance. *The Laryngoscope*. 2004 Oct 1;114(10):1734-41.
174. Gladwell M, Viozzi C. Temporal bone fractures: a review for the oral and maxillofacial surgeon. *Journal of oral and maxillofacial surgery*. 2008 Mar 31;66(3):513-22.
175. Johnson F, Semaan MT, Megerian CA. Temporal bone fracture: evaluation and management in the modern era. *Otolaryngologic Clinics of North America*. 2008 Jun 30;41(3):597-618.
176. Little SC, Kesser BW. Radiographic classification of temporal bone fractures: clinical predictability using a new system. *Archives of Otolaryngology–Head & Neck Surgery*. 2006 Dec 1;132(12):1300-4.
177. Wysocki J. Cadaveric dissections based on observations of injuries to the temporal bone structures following head trauma. *Skull Base*. 2005 May;15(2):99.
178. Kelly K, Tami T. Temporal bone and skull base trauma. *Neurotology*. 1994(part IX):1127-47.
179. Deepika A, Prabhuraj A, Saikia A, Shukla D. Comparison of predictability of Marshall and Rotterdam CT scan scoring system in determining early mortality after traumatic brain injury. *Acta neurochirurgica*. 2015 Nov 1;157(11):2033-8.
180. Munakomi S. A comparative study between Marshall and Rotterdam CT scores in predicting early deaths in patients with traumatic brain injury in a major tertiary care hospital in Nepal. *Chinese Journal of Traumatology*. 2015 Dec 23.
181. Flint AC, Manley GT, Gean AD, Hemphill III JC, Rosenthal G. Post-operative expansion of hemorrhagic contusions after unilateral decompressive hemicraniectomy in severe traumatic brain injury. *Journal of neurotrauma*. 2008 May 1;25(5):503-12.
182. Huang YH, Deng YH, Lee TC, Chen WF. Rotterdam computed tomography score as a prognosticator in head-injured patients undergoing decompressive craniectomy. *Neurosurgery*. 2012 Jul 1;71(1):80-5.
183. Sweedler BM, Biecheler MB, Laurell H, Kroj G, Lerner M, Mathijssen MP, Mayhew D, Tunbridge RJ. Worldwide trends in alcohol and drug impaired driving. *Traffic Injury Prevention*. 2004 Sep 1;5(3):175-84.
184. Liu YC, Ho CH. Effects of different blood alcohol concentrations and post-alcohol impairment on driving behavior and task performance. *Traffic injury prevention*. 2010 Aug 26;11(4):334-41.
185. Ogden EJ, Moskowitz H. Effects of alcohol and other drugs on driver performance. *Traffic injury prevention*. 2004 Sep 1;5(3):185-98.

186. Adams CD, Januszkiewicz JS, Judson J. Changing patterns of severe craniomaxillofacial trauma in Auckland over eight years. *Australian and New Zealand Journal of Surgery*. 2000 Jun 7;70(6):401-4.
187. Mura P, Kintz P, Ludes B, Gaulier JM, Marquet P, Martin-Dupont S, et al. Comparison of the prevalence of alcohol, cannabis and other drugs between 900 injured drivers and 900 control subjects: results of a French collaborative study. *Forensic science international*. 2003 Apr 23;133(1-2):79-85.
188. Saatman KE, Duhaime A-C, Bullock R, Maas AI, Valadka A, Manley GT. Classification of traumatic brain injury for targeted therapies. *Journal of neurotrauma*. 2008 Jul 1;25(7):719-38.
189. Balestreri M, Czosnyka M, Chatfield D, Steiner L, Schmidt E, Smielewski P, et al. Predictive value of Glasgow Coma Scale after brain trauma: change in trend over the past ten years. *Journal of Neurology, Neurosurgery & Psychiatry*. 2004 Jan 1;75(1):161-2.
190. Schaefer PW, Huisman TA, Sorensen AG, Gonzalez RG, Schwamm LH. Diffusion-weighted MR Imaging in Closed Head Injury: High Correlation with Initial Glasgow Coma Scale Score and Score on Modified Rankin Scale at Discharge 1. *Radiology*. 2004 Oct;233(1):58-66.
191. Derdyn C, Persing JA, Broaddus WC, Delashaw JB, Jane J, Levine PA, et al. Craniofacial Trauma: An Assessment of Risk Related to Timing of Surgery. *Plastic and reconstructive surgery*. 1990 Aug;86(2):238-45.
192. Shatzkes DR. Craniofacial Trauma, An Issue of Neuroimaging Clinics: Elsevier Health Sciences; 2014 Aug 12.
193. Donat TL, Endress C, Mathog RH. Facial fracture classification according to skeletal support mechanisms. *Arch Otolaryngol Head Neck Surg*, 1998 Dec 1;124:1306-14.
194. Sun JK, LeMay DR. Imaging of facial trauma. *Neuroimaging Clinics of North America*. 2002 May 31;12(2):295-309.
195. Keros P. Über die praktische Bedeutung der Niveauunterschiede der Lamina cribrosa des Ethmoides. *Z Laryngol Rhinol Otol*. 1962;41:808-13.
196. Wohlrab TM, Maas S, De Carpentier J. Surgical decompression in traumatic optic neuropathy. *Acta Ophthalmologica Scandinavica*. 2002 Jun 1;80(3):287-93.
197. Tsai H-H, Jeng S-F, Lin T-S, Kueh N-S, Hsieh C-H. Predictive value of computed tomography in visual outcome in indirect traumatic optic neuropathy complicated with periorbital facial bone fracture. *Clinical neurology and neurosurgery*. 2005 Apr 30;107(3):200-6.
198. Pappachan B, Alexander M. Correlating Facial Fractures and Cranial Injuries. *Journal of oral and maxillofacial surgery*. 2006 Jul 31;64(7):1023-9.
199. Michel SJ. The Mount Fuji Sign 1. *Radiology*. 2004 Aug;232(2):449-50.
200. Heckmann JG, Ganslandt O. The Mount Fuji Sign. *New England Journal of Medicine*. 2004 Apr 29;350(18):1881-.
201. Beiko J, McDonald P. Tension Pneumocephalus-The Mount Fuji Sign. *Canadian Journal of Neurological Sciences/Journal Canadien des Sciences Neurologiques*. 2005 May 1;32(04):538-9.
202. Öge K, Akpınar G, Bertan V. Traumatic subdural pneumocephalus causing rise in intracranial pressure in the early phase of head trauma: report of two cases. *Acta neurochirurgica*. 1998 Aug 1;140(7):655-8.

## 10. ŽIVOTOPIS

Autorica doktorske disertacije je rođena u Vinkovcima, 14.3.1980. godine. Osnovnu (OŠ Josipa Kozarca) i srednju školu (Gimnazija Matije Antuna Reljkovića), te osnovnu glazbenu školu (Osnovna glazbena škola Josipa Runjanina) završava u Vinkovcima sa odličnim uspjehom. Godine 1998/1999 upisuje Medicinski fakultet Sveučilišta u Zagrebu i diplomira 2004. god. sa prosječnom ocjenom 4.36. Tijekom studija obavlja dužnost demonstratora na Katedri za anatomiju dvije godine (1999/2000, 2000/2001). Obavezni pripravnički staž obavlja u Vinkovcima 2004/2005. god. 2005/2006. god. radi na Odjelu pedijatrije i neonatologije Opće bolnice Vinkovci. Državni ispit pred komisijom Ministarstva zdravstva i socijalne skrbi polaže u studenom 2005. god. Specijalizaciju iz radiologije započinje 2007. god. u Županijskoj bolnici Čakovec i u Kliničkoj bolnici Dubrava, te polaže specijalistički ispit u veljači 2012. god. i vraća se u Županijsku bolnicu Čakovec gdje i danas radi. Stručni poslijediplomski studij iz radiologije završava u sklopu specijalizacije 2010./2011.god. 2011./2013. god. pohađa doktorski poslijediplomski studij „Biomedicina i zdravstvo“ Medicinskog fakulteta Sveučilišta u Zagrebu. Europski ispit iz radiologije (EDIR) polaže u Beču, u ožujku 2015. god.

Autorica je objavila 5 radova u stručnim i znanstvenim publikacijama, te bila sudionik brojnih domaćih i međunarodnih kongresa i skupova na kojima je aktivno sudjelovala.

Područja posebnog interesa su joj dijagnostika bolesti dojke i muskuloskeletnog sustava. Član je Hrvatskog liječničkog zbora i Hrvatskog torakalnog društva, Hrvatskog društva radiologa i Europskog društva radiologa, Hrvatskog liječničkog sindikata.