

Mjerenje stabilnosti acetabularne komponente totalne endoproteze kuka ovisno o veličini učinjenoga defekta dna acetabuluma na modelu svinjske zdjelice

Barbarić, Katarina

Doctoral thesis / Disertacija

2017

Degree Grantor / Ustanova koja je dodijelila akademski / stručni stupanj: **University of Zagreb, School of Medicine / Sveučilište u Zagrebu, Medicinski fakultet**

Permanent link / Trajna poveznica: <https://um.nsk.hr/um:nbn:hr:105:922482>

Rights / Prava: [In copyright](#)/[Zaštićeno autorskim pravom.](#)

Download date / Datum preuzimanja: **2025-03-14**



Repository / Repozitorij:

[Dr Med - University of Zagreb School of Medicine Digital Repository](#)



**SVEUČILIŠTE U ZAGREBU
MEDICINSKI FAKULTET**

Katarina Barbarić

**Mjerenje stabilnosti acetabularne
komponente totalne endoproteze kuka
ovisno o veličini učinjenoga defekta
dna acetabuluma na modelu svinjske
zdjelice**

DISERTACIJA



Zagreb, 2017.

**SVEUČILIŠTE U ZAGREBU
MEDICINSKI FAKULTET**

Katarina Barbarić

**Mjerenje stabilnosti acetabularne
komponente totalne endoproteze kuka
ovisno o veličini učinjenoga defekta
dna acetabuluma na modelu svinjske
zdjelice**

DISERTACIJA

Zagreb, 2017.

Disertacija je osmišljena u Klinici za ortopediju Medicinskog fakulteta Sveučilišta u Zagrebu i Kliničkog bolničkog centra Zagreb. Sva ispitivanja i mjerenja su izvršena u Laboratoriju za ispitivanje mehaničkih svojstava Fakulteta strojarstva i brodogradnje u Zagrebu.

Voditelj rada: prof.dr.sc. Domagoj Delimar, dr.med.

Zahvaljujem se:

Prof. dr. sc. Domagoju Delimar, mentoru čiji su poticaj, strpljenje i savjeti omogućili nastanak ove disertacije.

Doc. dr. sc. Željku Alar i njegovim suradnicima na Fakultetu strojarstva i brodogradnje u Zagrebu, koji su mi omogućili provesti planirana mjerenja i doći do traženih rezultata.

Doc. dr. sc. Goranu Bićanić na pomoći u planiranju, istraživanju i razradi podataka. Hvala na uloženom trudu, vremenu i razumijevanju.

Prof. dr. sc. Ivanu Bojanić na savjetima, poticaju i pomoći u izradi disertacije.

Peri Hrabač, dr.med. na pomoći kod statističke obrade podataka.

Svim kolegama i prijateljima koji su na bilo koji način pomogli u izradi ove disertacije.

Ovaj rad posvećujem mojim najmilijima koji su mi velika potpora i snaga.

SADRŽAJ

SADRŽAJ.....	0
1. UVOD.....	1
1.1. Anatomija i biomehanika displastičnog kuka.....	2
1.2. Klasifikacija displastičnog kuka.....	4
1.3. Operacijske tehnike ugradnje totalne endoproteze kuka kod displastičnog acetabuluma.....	9
1.4. Određivanje centra rotacije.....	18
1.5. Kotiloplastika.....	21
2. HIPOTEZA.....	28
3. CILJEVI ISTRAŽIVANJA.....	29
4. MATERIJALI I METODE.....	30
4.1. Materijali.....	30
4.2. Metodologija istraživanja.....	31
4.2.1. Priprema ležišta endoproteze.....	31
4.2.2. Ugradnja acetabularne komponente endoproteze.....	34
4.2.3. Fiksacija zdjelice na držač.....	36
4.2.4. Mjerenje pomaka acetabularne komponente ovisno o veličini sile opterećenja.....	37
4.3. Statistička obrada podataka.....	38
4.4. Etička odobrenja.....	39
5. REZULTATI.....	40
5.1. Deskriptivni podaci.....	40
5.2. Povezanost pomaka s drugim razmatranim varijablama.....	45
5.3. Rezultati u kontekstu postavljenih ciljeva istraživanja.....	62
6. RASPRAVA.....	64
7. ZAKLJUČAK.....	73
8. SAŽETAK.....	74
9. SUMMARY.....	75
10. POPIS LITERATURE.....	76
11. KRATKA BIOGRAFIJA.....	87

1. UVOD

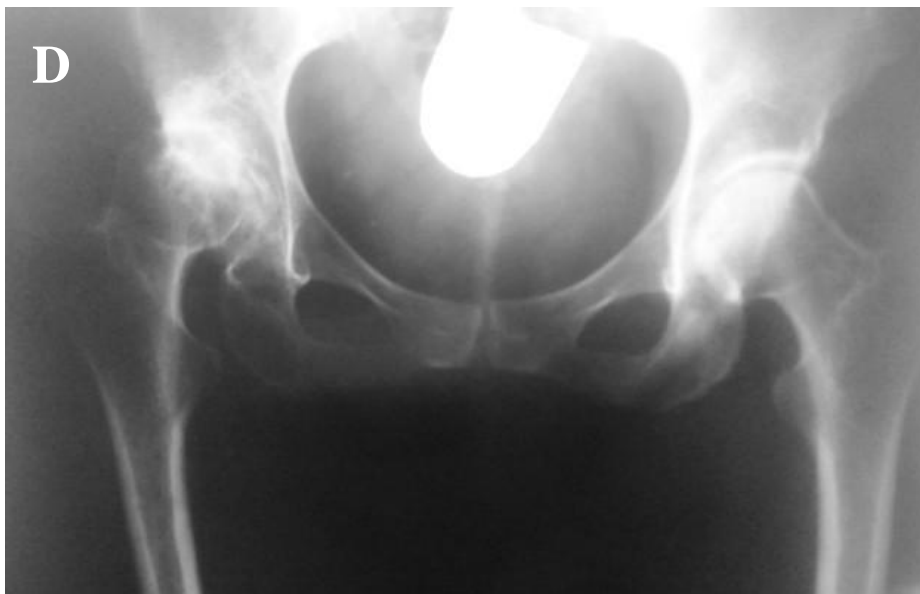Displazija kuka je česti uzrok sekundarne artroze kuka u mlađoj odrasloj dobi (1). Riječ je o razvojnom poremećaju kuka. Još uvijek nisu u potpunosti razjašnjeni uzroci nastanka displazije te se ona povezuje sa genetskim, hormonskim i čimbenicima okoline (2,3). Faktori rizika koji se povezuju sa razvojem displazije su pozitivna obiteljska anamneza, ženski spol, blizanačka trudnoća, veća porođajna težina djeteta, položaj zadkom, oligohidramnion (4). Egzogeni uzroci, kao primjerice način povijanja i nošenja djeteta, također mogu utjecati na razvoj displazije. Displazija se tako češće javljala u populacijama kod kojih su djeca po rođenju zamatana s ispruženim nogama s kukovima u ekstenziji i adukciji, što se vremenom zbog edukacije prestalo raditi (5). S druge strane u populacijama gdje su majke nosile djecu na boku, s kukovima u fleksiji i abdukciji nisu zamijećeni slučajevi displazije kuka (5).

Prevalencija displazije izrazito varira u različitim populacijama pa tako iznosi 5,4 do 12,8% u Danskoj, 1,8% u Koreji, 2,4% u Turskoj te 7,3% u Singapuru (6). Pojavnost displazije u našoj populaciji je 2 do 4 djece na sto živorođenih (2). U Hrvatskoj se od 1989. godine rutinski radi probir sve novorođenčadi u obliku ultrazvučnog pregleda u dobi od 6-8 tjedana života (7). Time se omogućuje rano otkrivanje i liječenje displastičnog kuka.

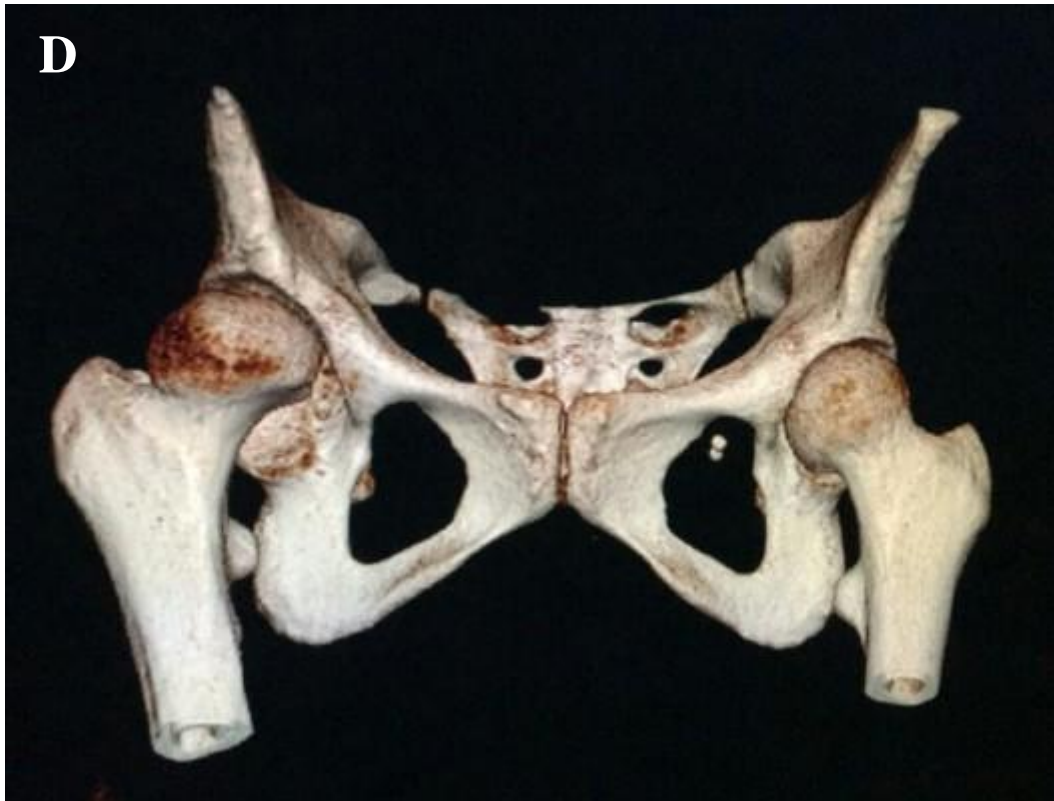Međutim, u određenog broja bolesnika displazija ipak ostaje neprepoznata te zbog promijenjenih anatomskih i biomehaničkih odnosa dolazi do razvoja sekundarne artroze u mlađoj odrasloj dobi. Čak i rano dijagnosticirane i adekvatno liječene displazije često dovode do ranog razvoja degenerativnih promjena. U počecima razvoja artroplastike kuka smatralo se kako ugradnja totalne endoproteze kuka u ovih bolesnika uopće nije moguća (8). Međutim, razvojem operacijskih tehnika danas se u ovih bolesnika može postići dobivanje bezbolnog i funkcionalnog umjetnog kuka s dobrim dugoročnim preživljenjem.

1.1. Anatomija i biomehanika displastičnog kuka

Anatomske odnose displastičnog kuka obično su značajno promijenjeni. Acetabulum i femur su nedovoljno razvijeni i femoralna glava se često ne nalazi u svom prirodnom položaju unutar acetabuluma nego je smještena kranijalnije. Biomehanički odnosi su u ovakvim uvjetima izmjenjeni te ne dolazi do odgovarajuće stimulacije potrebne za normalan razvoj acetabuluma i glave femura. Kao posljedica toga javljaju se različiti morfološki oblici glave femura, acetabuluma i zdjelice u cijelosti (9-11). U najblažim oblicima displazije acetabulum je samo malo plići s nešto manjim acetabularnim kutem, dok u najtežim oblicima displazije acetabulum može biti izrazito nerazvijen, plitak sa značajnim nedostatkom koštanog zida medijalno. U najtežim slučajevima, kada je glava femura dislocirana proksimalno dolazi do formiranja lažnog acetabuluma (neoacetabuluma). Također, kod displastičnog acetabuluma je i koštana masa zdjelice drugačije raspoređena tako da se deblji koštani zid nalazi više prema gore i straga u odnosu na pravi acetabulum (12). Glava displastičnog femura je nepravilnog oblika, vrlo često elipsoidnog izgleda, povećana je anteverzija vrata femura te je on kraći i manji, a medularni kanal je u mediolateralnom smjeru uži i ravniji (11,13-18). Razvojem slikovnih tehnika u radiologiji omogućen je trodimenzionalni prikaz displastičnog kuka pa su navedene promjene zabilježene i izmjerene na većem broju bolesnika (11,14,15,19) (Slika 1. i 2.).



Slika 1. Rendgenska snimka zdjelice s kukovima koja pokazuje razvijenu sekundarnu koksartrozu displastičnog desnog kuka.



Slika 2. Kompjuterizirana tomografija zdjelice s kukovima; trodimenzionalna rekonstrukcija. Vidljiva displazija desnog kuka.

Biomehaničkim testiranjima osoba s displazijom kuka uočene su brojne razlike u odnosu na zdrave osobe. Tijekom hoda se kod normalnog kuka opterećenje na njega povećava četiri puta u odnosu na ukupnu tjelesnu težinu. Takvo opterećenje se ravnomjerno raspoređuje po cijelom zglobu. Kod displastičnog kuka, zbog promijenjenih anatomskih odnosa opterećenje nije ravnomjerno nego je koncentrirano samo na dio acetabuluma.

Pompe i suradnici (20) pokazali su da je maksimalna kontaktna sila na područje opterećenja kuka veća kod displastičnog kuka. Kod displastičnog kuka je povećan kolodijafizarni kut, skraćen je krak sile abduktornih mišića te je povećano opterećenje na lateralni dio acetabuluma. Kako je smanjena površina opterećenja, kumulativno opterećenje dovodi do bržeg oštećenja hrskavice i ranijeg razvoja artroze displastičnog kuka (20-22). Uz slabost abduktornih mišića prisutna je i kontraktura aduktornih mišića što dovodi do razlike u duljini nogu te posljedičnog spuštanja zdjelice i razvoja skolioze kralježnice (23,24).

Sila koja djeluje na kuk je veća ukoliko se glava femura nalazi proksimalnije i lateralnije od idealnog centra rotacije (20-22,25-33). Pomak od idealnog centra rotacije utječe na snagu okolne muskulature, što se osobito manifestira na abduktornim mišićima koji moraju svladati veću silu kako bi stabilizirali zdjelicu (34).

Sve ove anatomske i biomehaničke promjene za posljedicu imaju funkcionalno „slabiji“ kuk koji lošije podnosi opterećenje te dolazi do ubrzanog propadanja hrskavičnog i koštanog tkiva i ranije pojave artroze (10,22,35,36).

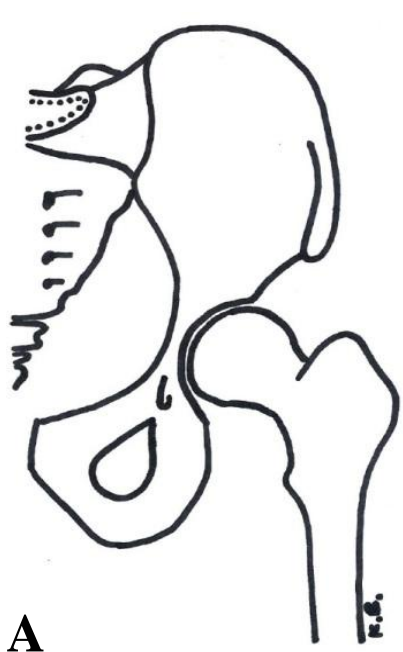
1.2. Klasifikacija displastičnog kuka

Klinička slika u bolesnika sa displazijom kuka može biti vrlo raznolika te o tome ovisi i odabir metode liječenja kao i prognoza. Kontroverze oko indikacija i operacijskih tehnika ugradnje totalne endoproteze kuka u odraslih bolesnika s displazijom dovele su do potrebe za razvojem klasifikacijskog sustava kako bi se standardizirali pristupi i omogućila usporedba kliničke slike bolesnika, stupnja poremećaja a kasnije i ishoda liječenja. Razvijeno je nekoliko takvih klasifikacijskih sustava koji grupiraju bolesnike s obzirom na težinu displazije zgloba. Kako se dijagnoza u odraslih bolesnika postavlja na osnovu kliničke slike i rendgenske snimke, najčešće korištene klasifikacije su one temeljene na rendgenskim snimkama zdjelice s kukovima.

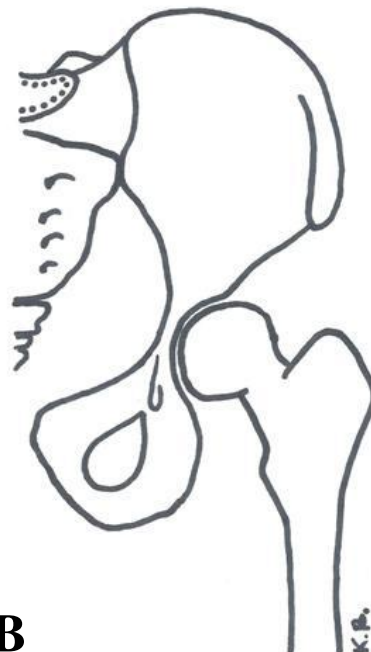
Najčešće korištena klasifikacija je ona koju je opisao Crowe još 1979. godine (37). On je zamijetio poteškoće kod određivanja uobičajenih mjera na rendgenogramima kuka. Naime, kod displastičnih kukova teško je odrediti Wibergov kut zbog nepravilnog oblika glave femura i često nejasnog lateralnog gornjeg ruba acetabuluma. Kao orijentacijsku točku prepoznao je spoj glave i vrata femura koja se kod zdravog kuka nalazi u razini linije koja spaja figure suze a vidljiva je i kod displastičnog kuka. Dakle, ova klasifikacija se zasniva na tri anatomska orijentira: 1. visini zdjelice (mjerene od ilijačne kosti do tuberkuluma sjedne kosti), 2. medijalnom spoju glave i vrata femura, 3. donjem rubu acetabuluma (figura suze). Analizom normalnih rendgenskih slika zdjelice s kukovima našao je da je omjer promjera glave femura i visine zdjelice 1:5. Iz toga proizlazi da je promjer glave femura 20% visine zdjelice te da je kuk subluksiran za 50% ukoliko se spoj glave i vrata femura nalazi iznad

linije koja spaja figure suze za minimalno 10% ukupne visine zdjelice. Tako je nastala klasifikacija displazije u četiri stupnja (Slika 3.):

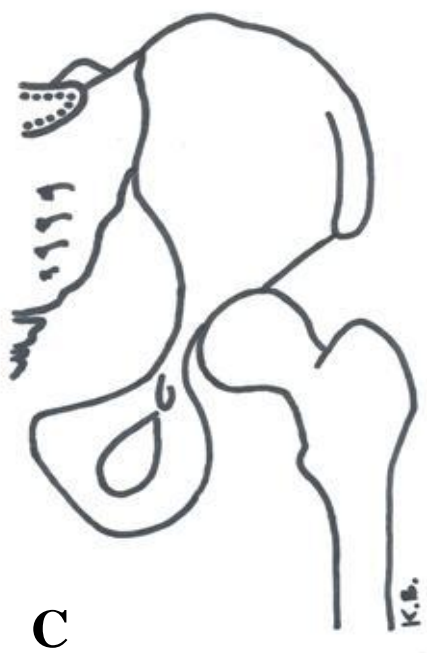1. stupanj - obuhvaća kukove kod kojih je subluksacija glave femura manja od 50 % okomitog promjera glave femura (manje od 10% visine zdjelice)
2. stupanj - subluksacija je između 50 i 75% okomitog promjera glave femura (10-15% visine zdjelice)
3. stupanj - obuhvaća subluksacije 75 do 100% okomitog promjera glave femura (15-20% visine zdjelice)
4. stupanj - glava femura je u potpunosti luksirana, više od 100% okomitog promjera glave femura (više od 20% visine zdjelice).



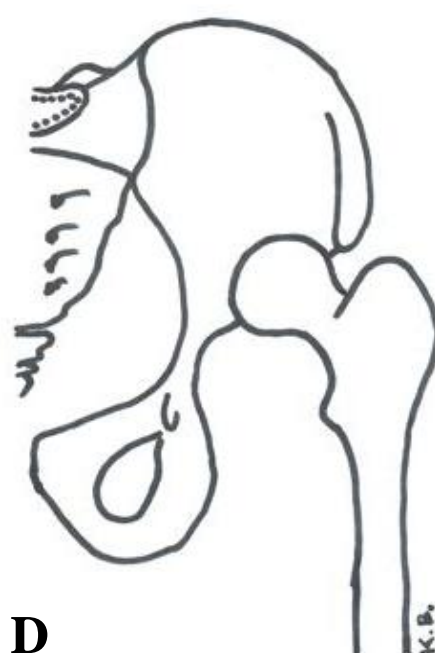A



B



C

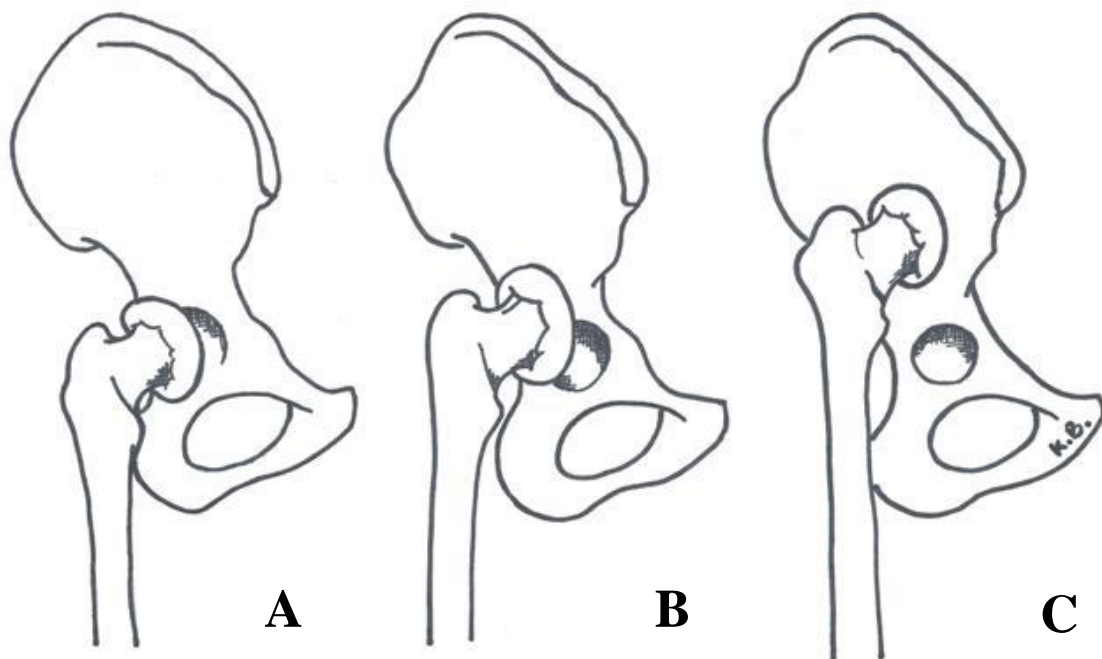


D

Slika 3. Shematski prikaz klasifikacije po Crowe-u. A) 1. stupanj - subluksacija glave femura manja od 50% okomitog promjera glave femura; B) 2. stupanj - subluksacija između 50 i 75%, C) 3. stupanj - subluksacija 75 do 100% ; D) 4. stupanj - glava femura je u potpunosti luksirana.

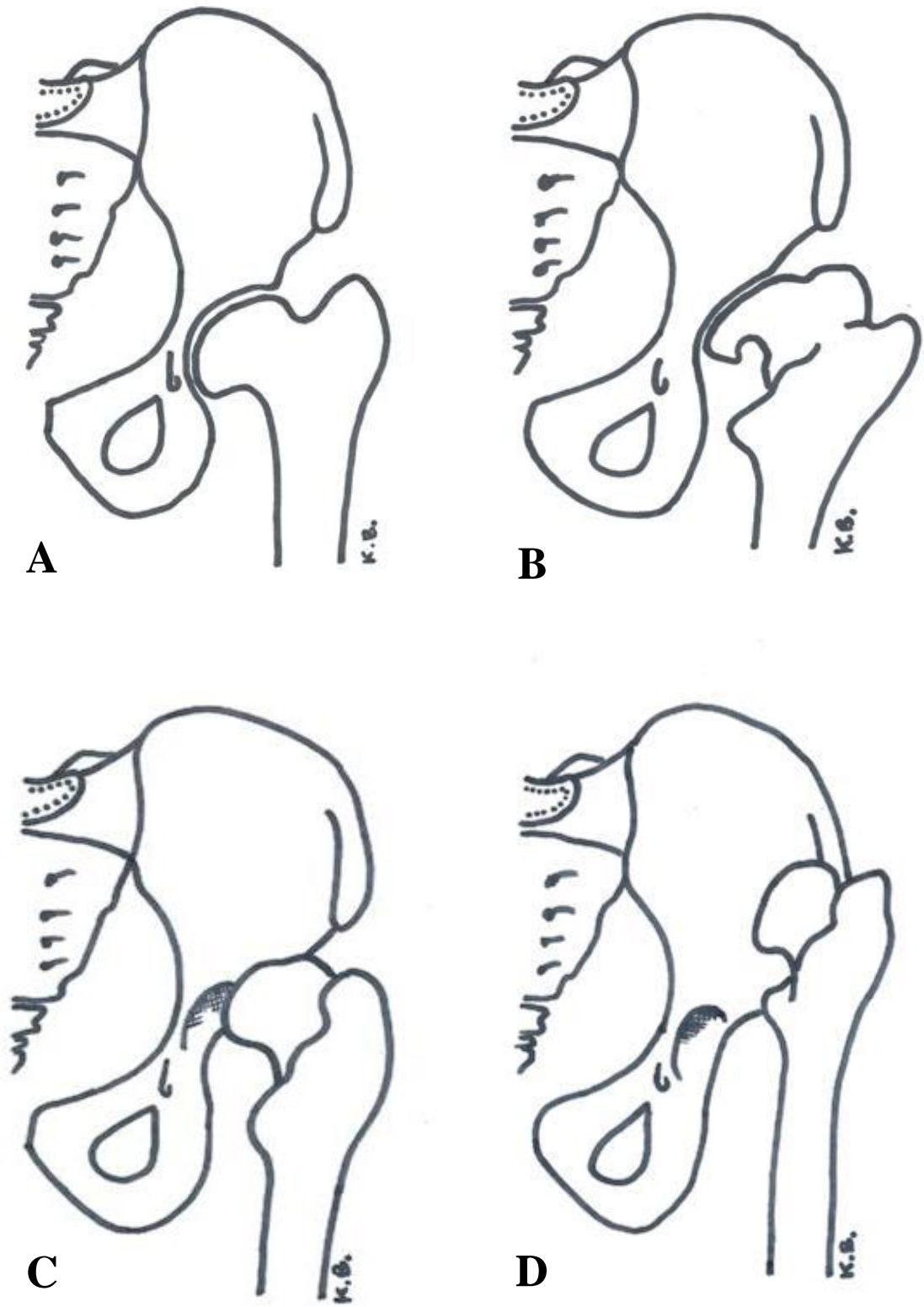
Postoje i druge klasifikacije displazije kuka koje se danas koriste. Najčešće korištene su klasifikacija po Eftekharu (38) te po Hartofilakidisu (39). One u obzir uzimaju i acetabularnu komponentu.

Hartofilakidis je prepoznao značaj razvijenosti acetabuluma za operacijsko liječenje te je 1988. godine bazirao svoju klasifikaciju na odnosu glave femura i acetabuluma razlikujući postojanje pravog i lažnog acetabuluma. On je prvotno napravio podjelu na tri skupine: 1. displazija, 2. niska luksacija, 3. visoka luksacija (Slika 4.). Svoju prvotnu klasifikaciju dodatno je razradio dodajući podtipove s obzirom na oblik acetabuluma (10). Takva klasifikacija daje više informacija operateru no zahtijeva dodatnu edukaciju i veću uvježbanost za upotrebu.



Slika 4. Shematski prikaz klasifikacije po Hartofilakidisu. A) displazija; B) niska luksacija; C) visoka luksacija

Eftekhar razlikuje 4 tipa displazije označujući ih slovima od A do D. A čini lagano elongiran, plići acetabulum sa spljoštenom glavom femura, poput gljive. Tip B je niska, a tip C visoka luksacija, dok tip D čine zastarjele, nereponirane luksacije (Slika 5.).



Slika 5. Shematski prikaz klasifikacije po Eftekharu. A) nešto plići acetabulum sa spljoštenom glavom femura, poput gljive; B) niska luksacija; C) visoka luksacija; D) zastarjela, nereponirana luksacija.

S obzirom na razvoj tehnologije sve češće se prije operacije rade i druge slikovne metode poput kompjuterizirane tomografije i magnetske rezonancije koje daju cijeli niz dodatnih informacija. S vremenom će vjerojatno biti razvijene i nove metode klasificiranja displazija. Iako se klasifikacija po Crowe-u temelji na analizi dvodimenzionalne rendgenske snimke i pomaku glave femura samo u jednom smjeru (prema kranijalno) i dalje je zahvaljujući jednostavnosti i dostupnosti najčešće korištena klasifikacija u literaturi do danas.

1.3. Operacijske tehnike ugradnje potpune endoproteze kuka kod displastičnog acetabuluma

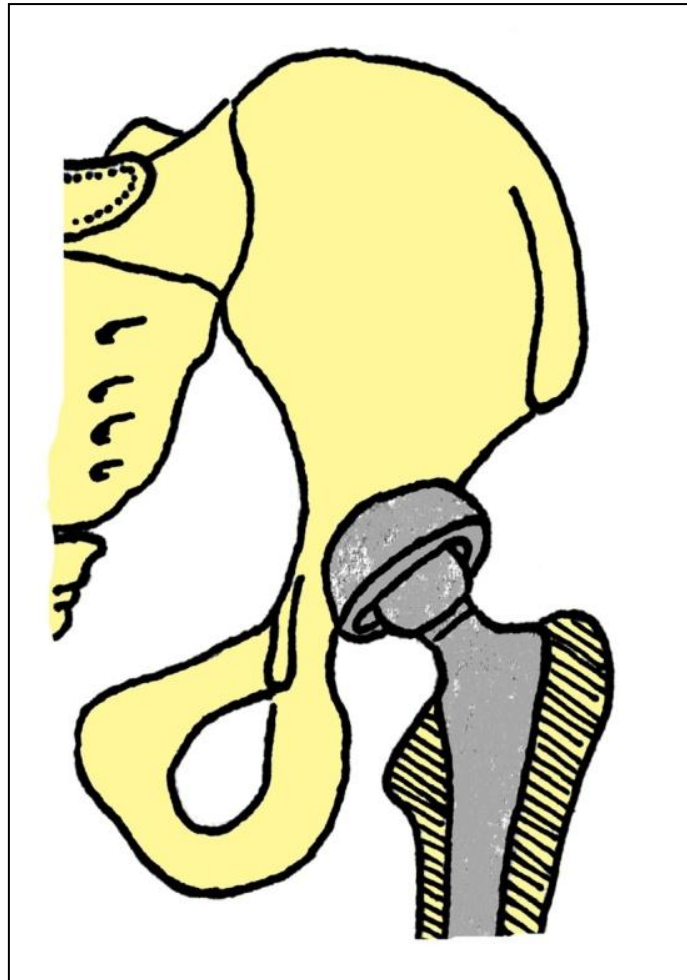
Promijenjeni anatomske i biomehanički odnosi displastičnog kuka dovode do razvoja sekundarne artroze u mlađoj životnoj dobi (u prosjeku u 53. godini života prema Hartofilakidisu) (40). Glavni cilj ugradnje potpune endoproteze kuka u ovih bolesnika je rekonstruirati normalne anatomske odnose te time postići što bolje biomehaničke uvjete koji će osigurati adekvatnu funkciju zgloba kuka te dugoročno preživljenje endoproteze. Navedeno je izuzetno važno, u prvom redu jer je riječ o mladim, radnoaktivnim ljudima.

Operacijski zahvat ugradnje potpune endoproteze kuka u bolesnika s displazijom je tehnički vrlo zahtjevan upravo zbog prisutnog deficita koštanog zida acetabuluma, abnormalne anatomske građe femura s povećanim kolodijafizarnim kutem i kutem anteverzije te prisutne kontrakture kuka i razlike u duljini nogu ovih bolesnika. Iako je ugradnja potpune endoproteze kuka proglašena najuspješnijom operacijom dvadesetog stoljeća (41), dugo vremena se smatralo kako ona nije izvediva u bolesnika sa razvojnim poremećajem kuka (8). Međutim, vremenom su brojni autori pokušali razviti operacijsku tehniku koja će i u ovih bolesnika postići dobre dugoročne rezultate.

Kako je upravo ugradnja acetabularne komponente zbog izrazito plitkog acetabuluma i promijenjenih anatomske odnosa veliki problem, neophodno je izrazito fino balansiranje u određivanju veličine acetabularne komponente endoproteze, stupnju inklinacije, anteverzije kao i postotku natkrivenosti endoproteze.

Kompromis se pokušao postići postavljanjem acetabularne komponente endoproteze dalje od idealnog centra rotacije, ali s obaveznim postizanjem stabilnosti. Russoti i suradnici

(42) predložili su kranijalnije postavljanje acetabularne komponente i objavili dobre dugoročne rezultate (Slika 6.). Kaneuji i suradnici (43) su pokazali kako nema razlike u trošenju polietilenskog umetka ukoliko je acetabularna komponenta postavljena tako da je centar rotacije 20 mm kranijalnije od “linije suze“.

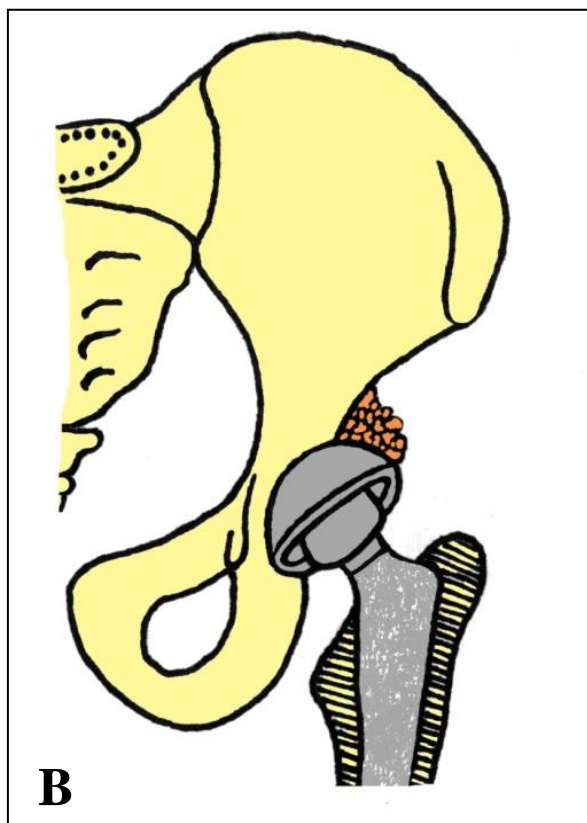



Slika 6. Shematski prikaz kranijalnijeg položaja acetabularne komponente totalne endoproteze kuka.

Međutim, Bićanić i suradnici (25) su 2009. godine dokazali kako se sa svakim milimetrom lateralizacije acetabularne komponente opterećenje na kuk povećava za 0,7%, dok se sa svakim milimetrom kranijalizacije endoproteze opterećenje povećava za 0,1%. Drugim riječima, opterećenje totalne endoproteze kuka se smanjuje sa distalizacijom i medijalizacijom acetabularne komponente endoproteze. Navedeno upućuje na važnost postavljanja acetabulumu u idealan centar rotacije. Također, koštana masa je uobičajeno u

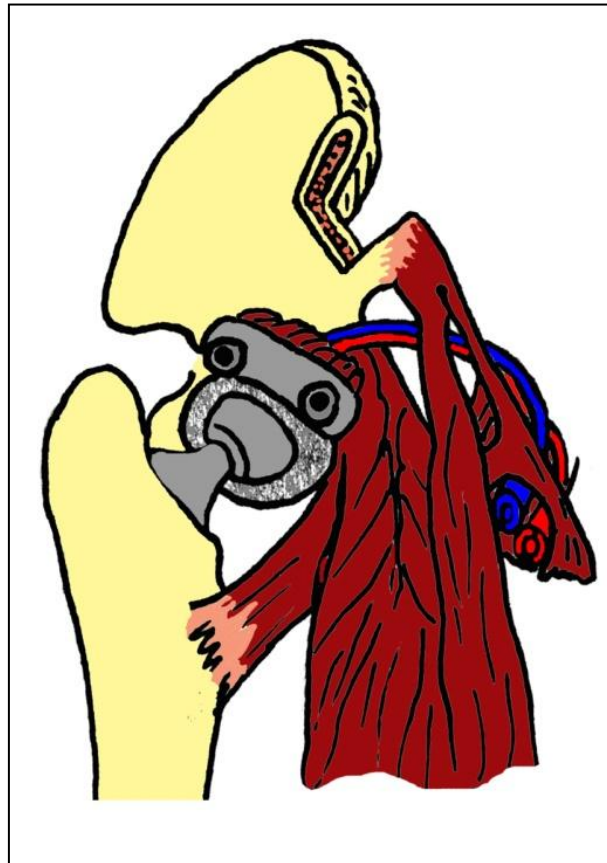
kranijalnijem dijelu zdjelice insuficijentna, što čini dodatnu poteškoću. Osim toga, krak sile opterećenja je puno duži od kraka sile abduktora što dovodi do značajnog opterećenja na kuk i dugoročno rezultira bržim razlabavljenjem, a zbog kranijalnijeg položaja acetabuluma može doći i do razlike u duljini ekstremiteta sa šepanjem kao posljedicom (40,43,44).

Sljedeća preporučena metoda ugradnje potpune endoproteze kuka u bolesnika s displazijom sastoji se u ugradnji acetabuluma u idealan centar rotacije s nadogradnjom koštanog defekta krova acetabuluma strukturalnim autolognim (vlastitim) koštanim presadkom ili heterolognim (presadak druge jedinke iste vrste). Besecementna acetabularna komponenta endoproteze može biti nenatkrivena koštanom masom zdjelice u površini od 30-40% da bi i dalje bila stabilna (45-47). Nedostatak koštanog krova veći od toga mora se na neki način nadoknaditi. Pojedini autori preporučuju učiniti spongioplastiku krova acetabuluma u slučajevima sa manjim nenatkrivenim površinama (48,49) (Slika 7.).



Slika 7. Shematski prikaz rekonstrukcije acetabuluma upotrebom koštanog presađka. A - strukturalni koštani presađak. B - spongiozna kost.

Ukoliko se radi o većoj nenatkrivenoj površini koriste se strukturalni autologni ili heterologni koštani presadci (Slika 7.). Autologni koštani presadci mogu biti slobodni ili vaskularizirani. Vaskularizirani koštani presadci su oni koji imaju vlastitu vaskularnu peteljku što im omogućuje bolju i bržu koštanu pregradnju i urastanje u ilijačnu kost (50). Najčešće se koriste vaskularizirani koštani presadci ilijačne kosti, iako su opisani i dobri rezultati liječenja korištenjem vaskularizirane fibule (51) (Slika 8.).

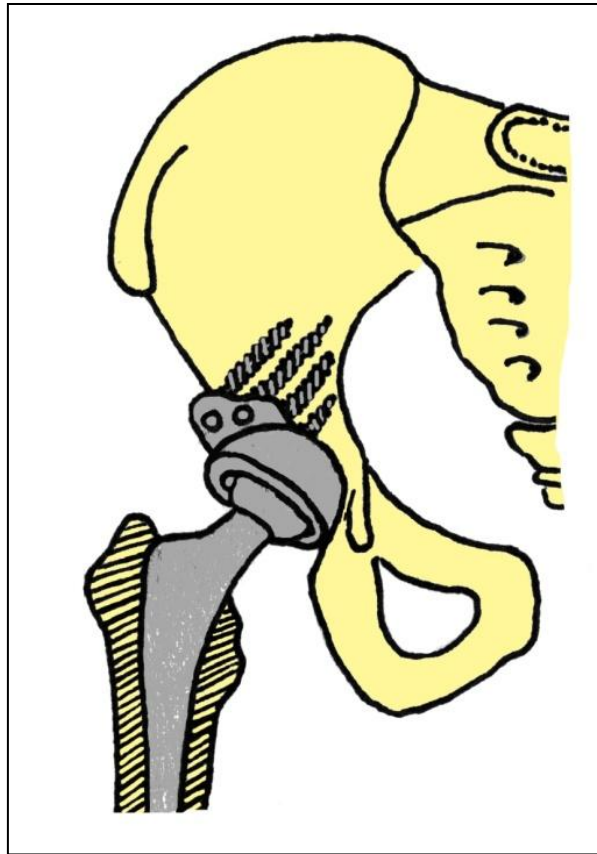


Slika 8. Shematski prikaz korištenja vaskulariziranog koštanog presadka ilijačne kosti za rekonstrukciju krova acetabuluma.

Dugoročno preživljenje koštanih presadaka je različito prema različitim autorima. Pojedini autori navode dobre dugoročne rezultate slobodnih i vaskulariziranih koštanih presadaka (52-57) dok drugi upozoravaju na resorpciju strukturalnih graftova te razvoj nestabilnosti acetabularne komponente endoproteze (58-60).

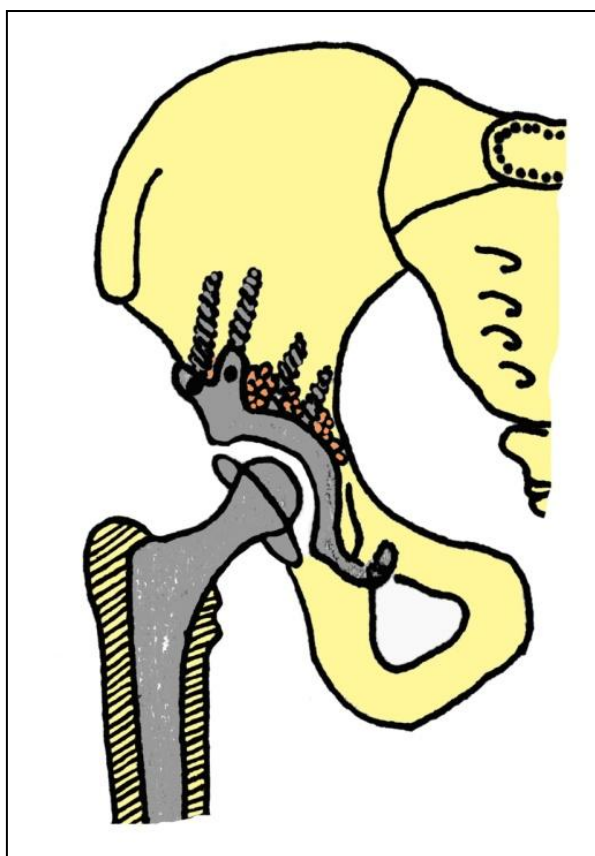
Strukturalni koštani presadci mogu se koristiti u kombinaciji s cementnom ili bescementnom endoprotezom kuka. Rezultati korištenja cementne endoproteze su dosta varijabilni te se one puno rjeđe koriste. Gerber i Harris su objavili 21% razlabavljenja cementne endoproteze korištene u kombinaciji sa strukturalnim koštanim presadkom u seriji od 47 bolesnika nakon sedam godina praćenja (61) te 46% razlabavljenja nakon desetogodišnjeg praćenja (62). Numar i suradnici (63) su imali 12% revizija u desetogodišnjem praćenju serije od 190 bolesnika (230 kukova) kojima je ugrađena cementna Charnley totalna endoproteza kuka. Hinterman i Morscher (64) su pratili 39 bolesnika kojima je ugrađena bescementna endoproteza kuka u kombinaciji sa strukturalnim koštanim presadkom te zamijetili 100%-tno zarastanje presadka nakon 7,6 godina. Kod 22 presadka došlo je do određenog stupnja resorpcije, ali su svi bili čvrsto zarasli. Samo je u jednom slučaju zbog razlabavljenja acetabularne komponente bilo potrebno učiniti reacetabuloplastiku. Saglam i suradnici (65) su pratili 42 bolesnika s displazijom trećeg i četvrtog stupnja po Crowe-u. U toj skupini su imali 17 bolesnika kojima je bio potreban strukturalni koštani presadak uz ugrađenu bescementnu endoprotezu kuka te zamijetili kako su svi koštani presadci u potpunosti prerasli te su svi bolesnici bili dobro tijekom praćenja od 55 mjeseci.

Nedostatak koštanog krova acetabuluma može se nadoknaditi i posebno konstruiranim acetabularnim komponentama endoproteze ili posebnim poroznim trodimenzionalnim materijalima u obliku „augmenata“ (umetaka) (Slika 9.). U tu svrhu koristili su se različiti materijali, primjerice čelik, kobalt–krom–molbiden legura, legura titana, no najbolje karakteristike pokazali su čisti tantal i titan koji se danas i najčešće koriste (66-69). Navedeni materijali oponašaju građu kosti te omogućuju urastanje kosti u njihove pore dovodeći do brze koštane pregradnje i stabilne endoproteze (70-72). Prednost poroznih materijala je u izvrsnoj koštanoj pregradnji na maloj kontaktnoj površini, dok se kao najveći nedostatak navode poteškoće koje se javljaju ukoliko dođe do razvoja infekcije biomaterijala i potrebe za uklanjanjem endoproteze (73).



Slika 9. Shematski prikaz upotrebe metalnog umetka za nadogradnju acetabuluma.

Također, mogu se koristiti dodatni osigurači acetabularne komponente, primjerice pojačavajući prsteni sa kukicom koji se koriste uglavnom kod većih defekata acetabuluma u kombinaciji sa spongioplastikom (74,75) (Slika 10.). Kukica koja se uhvati za donji rub acetabuluma (incisura acetabuli) omogućuje rekonstrukciju idealnog centra rotacije. Ona ne služi kao sredstvo fiksacije nego sprječava kranijalniji ili lateralniji položaj acetabularnog prstena te pomaže adekvatnom natkrovljenju polietilenskog umetka neovisno u stupnju koštanog defekta acetabuluma (76).



Slika 10. Shematski prikaz upotrebe metalne košarice za rekonstrukciju acetabuluma.

Nakon postavljanja acetabuluma u idealan centar rotacije dodatni problem prilikom ugradnje endoproteze kuka u bolesnika s displazijom predstavlja femur koji je duži nego na suprotnoj strani, a glava femura je postavljena proksimalnije. Tijekom operacijskog zahvata i femur moramo vratiti u normalne odnose. U tu svrhu razvijene su različite operacijske tehnike skraćivanja femura. Ovisno o mjestu osteotomije razlikujemo: osteotomije velikog trohantera, subtrohanterne osteotomije, osteotomije dijafize te distalnog femura (77).

Još je Charnley (78) 1972. godine opisao tehniku osteotomije velikog trohantera koja je danas rezervirana uglavnom samo za izrazito kompleksne slučajeve. Unatoč dobroj vizualizaciji, jednostavnosti izvedbe i relativno lakoj rekonstrukciji hvatišta abduktora kuka, zbog dosta velikog postotka nesraštavanja velikog trohantera, prema literaturi do 6%, ova metoda se rijetko koristi (23,79-81).

Paavilainen i suradnici (46) su 1990. godine opisali subtrohanternu osteotomiju skraćenja femura, a dobre rezultate su s vremenom prikazali i drugi autori (82,83).

Godine 2008. Delimar i suradnici (84) su opisali modifikaciju direktnog lateralnog pristupa na kuk koji omogućuje dobar prikaz acetabuluma i femura te jednostavno izvođenje skraćenja femura kako bi se ispravila razlika u duljini nogu, a sve bez osteotomije trohantera i uz očuvanje kontinuiteta abduktornih mišića.

Prema literaturi najčešće se koriste subtrohanterne osteotomije femura no opisane su i različite osteotomije u području dijafize te distalne metafize femura (85-91).

U Klinici za ortopediju, Kliničkog bolničkog centra Zagreb koristimo metodu skraćenja koju su opisali Delimar i suradnici jer omogućuje dobru vizualizaciju, čuvanje kontinuiteta abduktornih mišića i značajno smanjuje rizik od komplikacija jer nije potrebna osteotomija trohantera (92).

Danas se u odraslih osoba s displazijom kuka koriste pretežno bescementne endoproteze kako bi se izbjegao raniji razvoj nestabilnosti i olakšao revizijski zahvat koji se očekuje tijekom života budući da se radi o bolesnicima znatno mlađim u odnosu na bolesnike s primarnom artrozom kuka. Također, rekonstrukcija acetabuluma slobodnim koštanim presatkom se nastoji izbjeći jer nije jasno dokazano kako endoproteze osigurane presadcima imaju dugoročno bolje rezultate, a postoje i studije koje govore o neadekvatnom sraštavanju (93- 95). Endoproteza se nastoji postaviti što je moguće bliže idealnom centru rotacije čime se uspostavljaju povoljni biomehanički odnosi i čuvaju preostali dijelovi zgloba za potrebe ponovne operacije (81,96). Upravo zbog činjenice kako se sila koja djeluje na kuk i potencijalno „troši“ endoprotezu povećava odmakom od idealnog centra rotacije isti se nastoji se što bolje rekonstruirati.

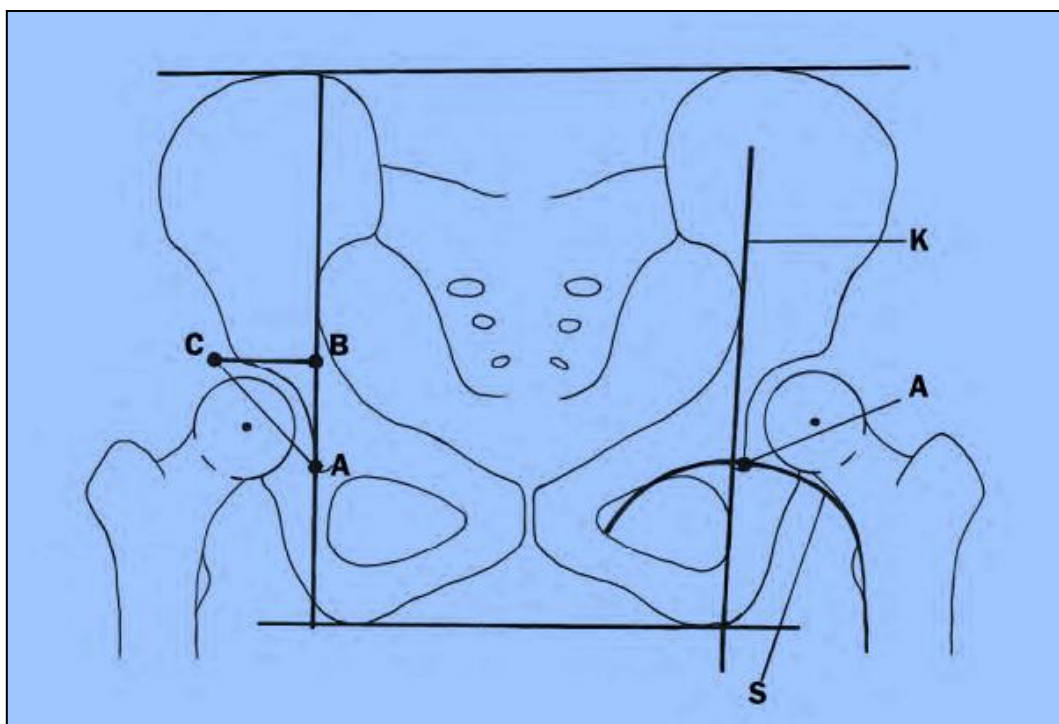
Zbog svega navedenog razvijena je kotiloplastika; operacijska tehnika namjernog, jatrogenog formiranja otvora dna acetabuluma što omogućuje aplikaciju acetabularne komponente medijalnije od Kohlerove ilioishijalne linije. Kotiloplastika je opisana još 1976. godine i do danas su različiti autori opisali nekoliko metoda kako se ona može izvesti, no sve tehnike se svode na činjenje defekta dna acetabuluma koji omogućuje što medijalnije

postavljanje acetabularne komponente endoproteze s ciljem dobivanja superolateralnog natkrovljenja vlastitom kosti te smanjenja opterećenja na kuk kako je ranije spomenuto.

1.4. Određivanje centra rotacije

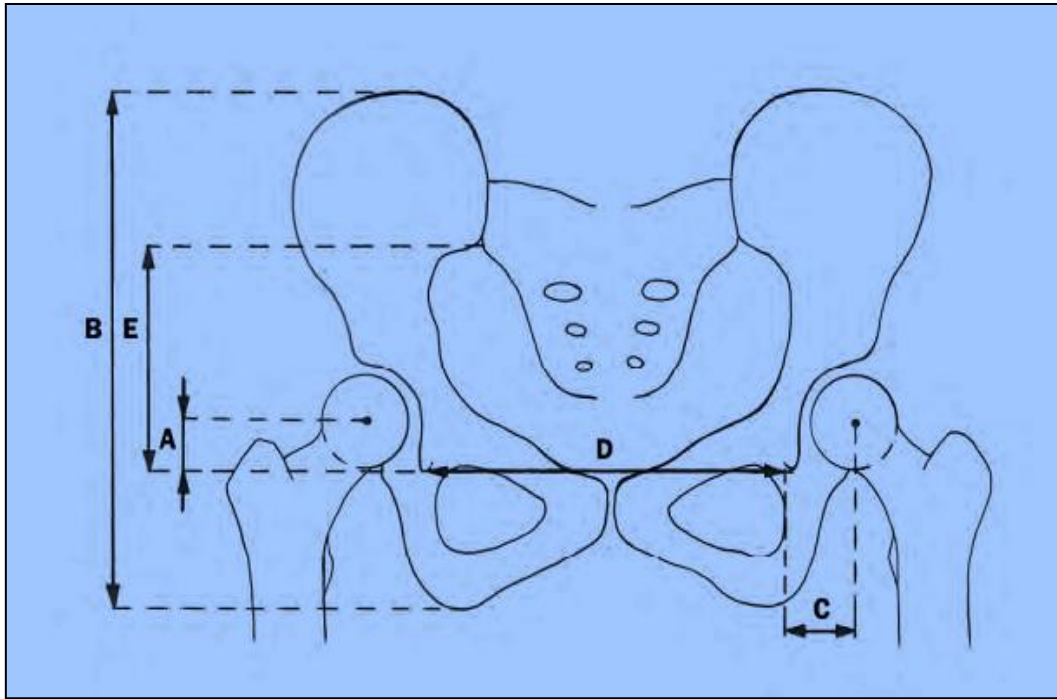
Kako je postavljanje acetabularne komponente u idealan centar rotacije izuzetno važno nekoliko autora opisalo je tehnike kojima možemo relativno jednostavno odrediti centar rotacije na rentgenogramima zdjelice s kukovima tijekom prijeoperacijske pripreme.

Najčešće korištena metoda određivanja idealnog centra rotacije je ona koju je Ranawat objavio još 1980. godine (97). Radi se tako da se prvo pet milimetara lateralno od sjecišta ilioishijalne linije i Shentonove linije odredi se točka A (Slika 11.). Odredi se visina zdjelice između dvije paralelne linije koje spajaju obje izbočine sjedne kosti te oba grebena crijevne kosti. Petina visine zdjelice predstavlja stranicu jednakokračnog trokuta. Kaudalna točka medijalne stranice trokuta je točka A, na gornjoj točki petine visine zdjelice povuče se okomica koja također mjeri petinu visine zdjelice i na taj način se konstruira jednakokračni trokut. Dobiveni trokut predstavlja idealnu poziciju acetabuluma, a točka na polovici hipotenuze mjesto idealnog centra rotacije.



Slika 11. Određivanje centra rotacije metodom po Ranawatu (97). Detaljan prikaz mjerenja i objašnjenje oznaka na shemi je opisan u tekstu iznad slike.

Pierchon (98) definira idealni centar rotacije koristeći vertikalnu udaljenost od centra glave femura do vodoravne linije koja spaja figure suze (A), visinu zdjelice (B), vodoravnu udaljenost centra glave femura i okomice kroz figuru suze (C), vodoravnu udaljenost figura suza (D), vertikalnu udaljenost figure suze i vodoravne linije koja spaja donji rub sakroilijakalnih zglobova (E) te dva indeksa, i to A/E koji iznosi 0.2 za muškarce, 0.18 za žene i C/D koji iznosi 0.3 za muškarce i 0.25 za žene. Iz dobivenih podataka računa se mjesto centra rotacije (Slika 12.).



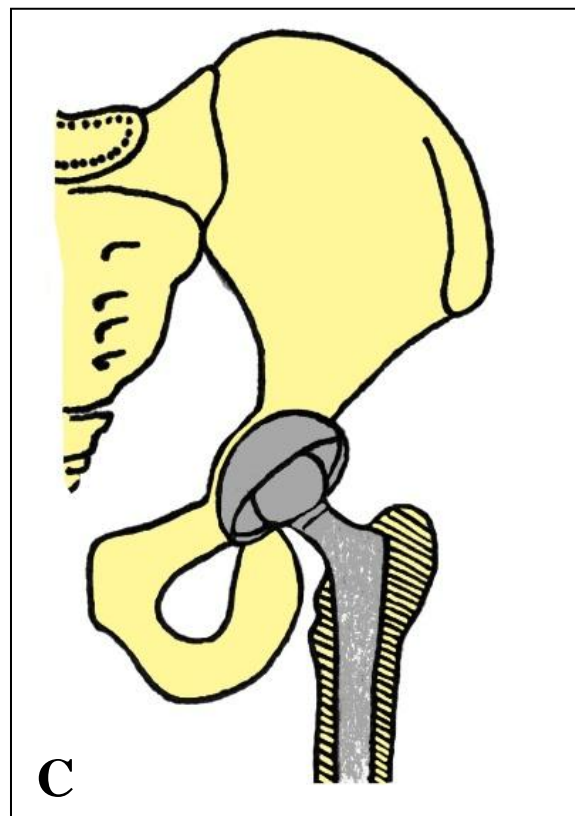
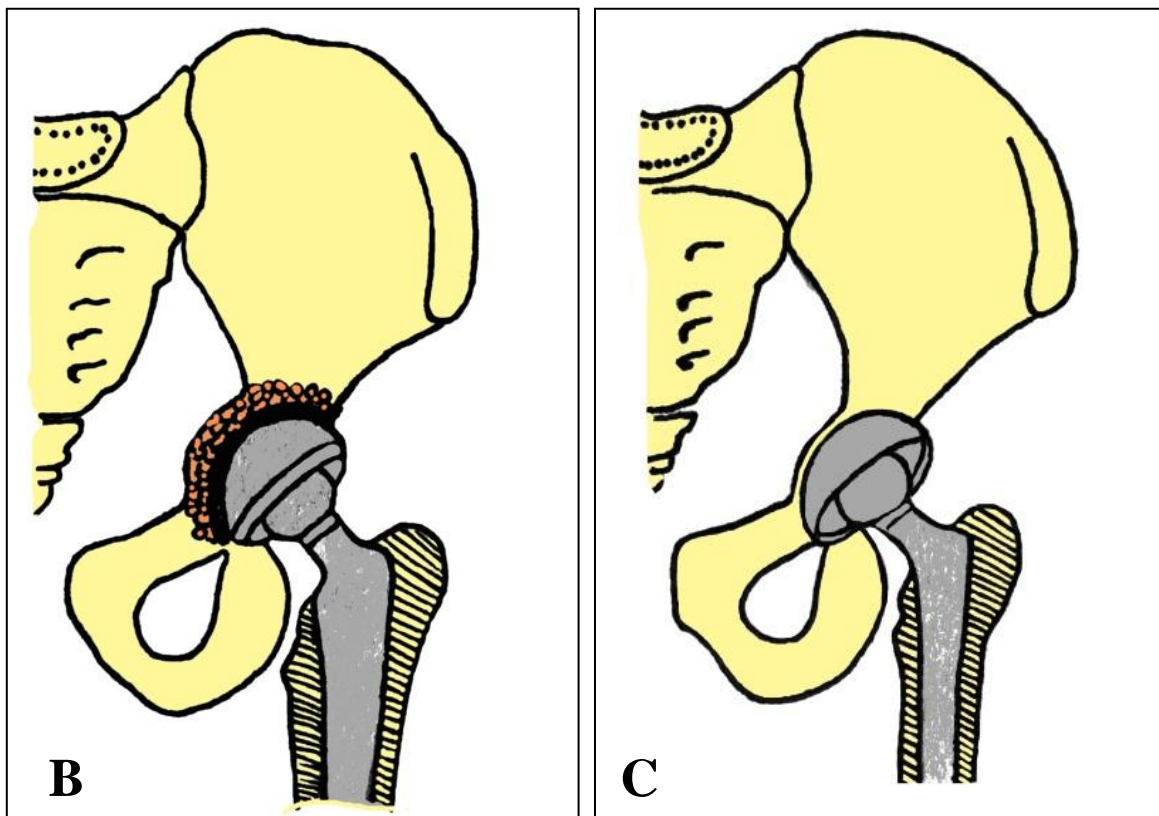
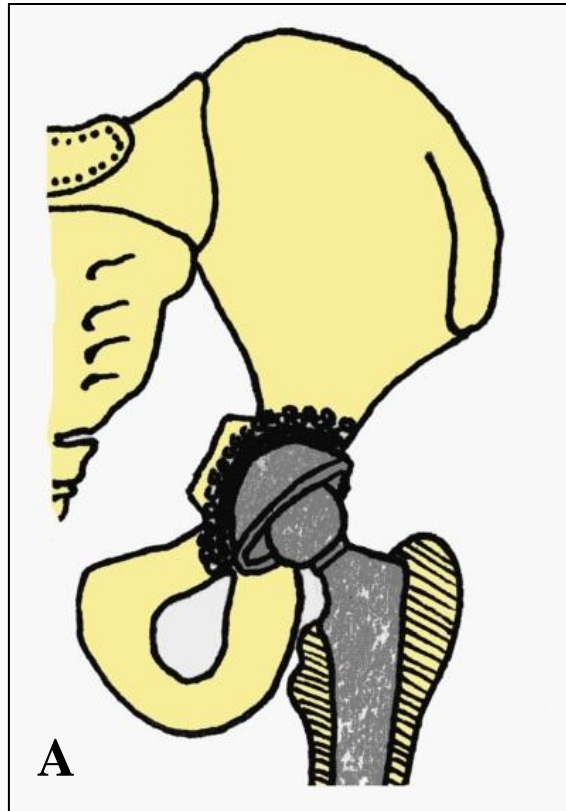
Slika 12. Određivanje centra rotacije metodom po Pierchonu (98). Detaljan prikaz mjerenja i objašnjenje oznaka na shemi je opisan u tekstu iznad slike.

1.5. Kotiloplastika

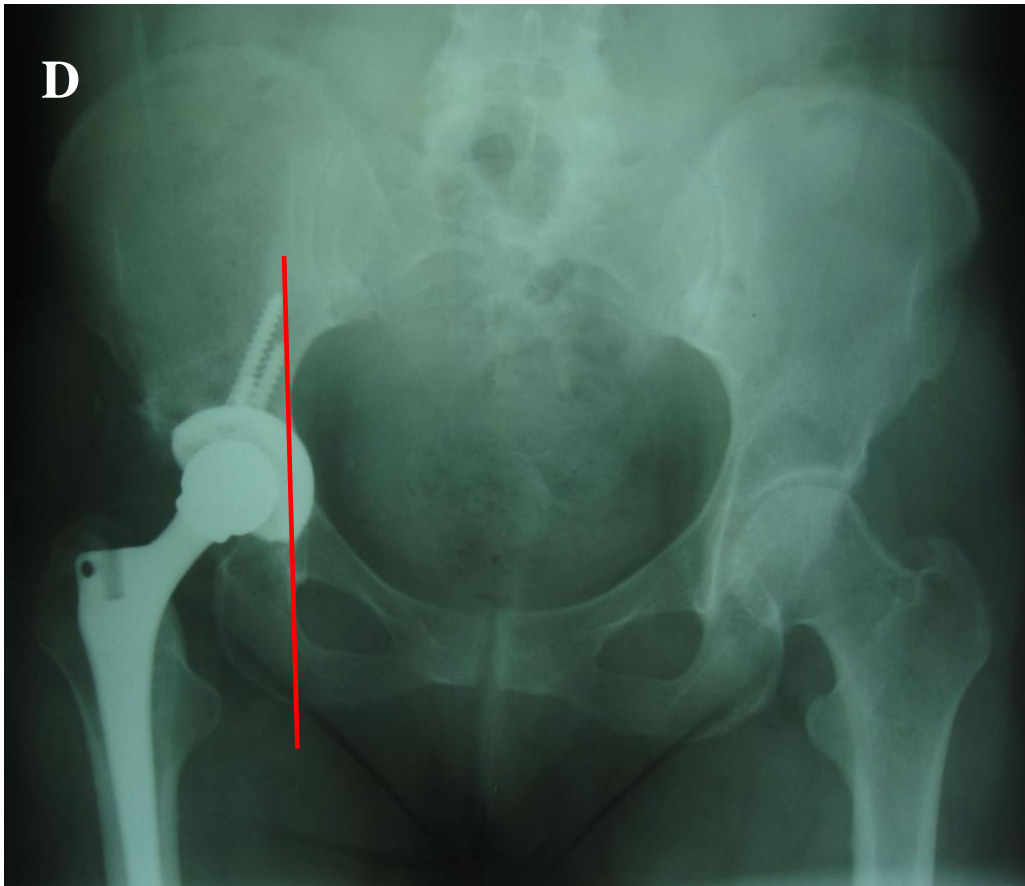
Kotiloplastiku je prvi puta opisao Dunn sa suradnicima još 1976. godine (17). Njihova metoda se sastojala u namjernom probijanju dna acetabuluma dlijetima te ugradnji cementne acetabularne komponente endoproteze medijalnije. On nije radio spongioplastiku jer je smatrao kako se fiksacijom koštanim cementom postiže dovoljna stabilnost.

Već dvije godine kasnije Hess (99) je objavio dobre kratkoročne rezultate korištenjem ove operacijske tehnike u 22 od 24 bolesnika sa displazijom (Crowe tip III i IV), no sugerirao je zahvat ne izvoditi kod osoba sa lošijom strukturom kosti, primjerice reumatoidnog artritisa ili osteoporoze.

Nekoliko godina kasnije, 1984. godine Hartofilakidis i suradnici su prikazali svoju metodu izvođenja kotiloplastike na sastanku Grčkog ortopedskog društva (9). Oni su acetabulum produbili i proširili kiretom, nakon čega je ostao samo poput papira tanak koštani sloj koji je omogućio postavljanje acetabularne komponente medijalnije. Dno acetabuluma su ispunili autolognom spongioznom kosti te postavili cementni acetabulum u odgovarajući položaj bez većeg opterećenja. Kasnije su navedenu metodu modificirali tako da su koristili frezu umjesto kirete i nazvali je kotiloplastikom (10) (Slika 13. i 14.).



Slika 13. Shematski prikazi mogućih načina činjenja kotiloplastike. A - kotiloplastika sa kiretom i spongioplastika. B - kotiloplastika učinjena frezom i spongioplastika te cementni acetabulum. C - kotiloplastika bez spongioplastike s bescementnim acetabulumom.



Slika 14. Rendgenska snimka zdjelice s kukovima sa ugrađenom endoprotezom desnoga kuka koristeći metodu kotiloplastike. Vidljivo je kako acetabularna komponenta prolazi medijalnije od ilioishijalne linije (*crvena linija*).

Kasnije su objavljeni radovi s dobrim dugoročnim rezultatima kotiloplastike. Dorr i suradnici (100) objavljuju dobre rezultate korištenjem kotiloplastike prilikom ugradnje bescementne endoproteze displastičnog kuka. Oni su izmjerili koliko je trošenje polietilenskog umetka ovisno o različitim vrstama femoralnih glava. Prosječno godišnje trošenje polietilenskog umetka je 0,26 milimetara ukoliko se radi o titanskoj femoralnoj glavi te 0,09 milimetara kod glave od kobalta i kroma te keramičke glave. Oni savjetuju izbjegavati strukturalne koštane presadke jer se time skraćuje vrijeme operacije, smanjuje vjerojatnost za pojavu komplikacija te pojednostavljuje i ubrzava proces rehabilitacije.

Zhang i suradnici (101) 2005. godine objavljuju svoja iskustva s korištenjem kotiloplastike u osoba s displazijom kuka. Operirali su 24 bolesnika (30 kukova), koristili su

isključivo bescementnu endoprotezu i u samo dva slučaja su koristili slobodni koštani presadak. Navode dobre funkcionalne rezultate svojih bolesnika, ističu važnost centra rotacije te također smatraju nepotrebnim korištenje koštanih presadaka.

Kako koštane presadke treba izbjegavati pokazao je i Delimar u svojoj doktorskoj disertaciji 2004. godine te navedeno potvrdio u istraživanju čiji su rezultati objavljeni 2014. godine gdje je praćeno 66 bolesnika (72 kuka) s displastičnim acetabulumom kod kojih je prilikom ugradnje endoproteze kuka korišten koštani presadak (102,103). Autori navode slabiju stabilnost endoproteza kod kojih je korišten koštani presadak te su zamijetili i puno lošije rezultate korištenjem homolognih koštanih presadaka, jer se oni dvostruko brže resorbiraju nego autologni.

Dobre rezultate objavljuju i Kim i suradnici (54) u liječenju 16 bolesnika korištenjem kotiloplastike bez spongioplastike prilikom ugradnje bescementne endoproteze kuka. Oni napominju i potrebu određivanja maksimalnog promjera kotiloplastike čime bi se značajno olakšao i učinio sigurnijim ovaj operacijski postupak.

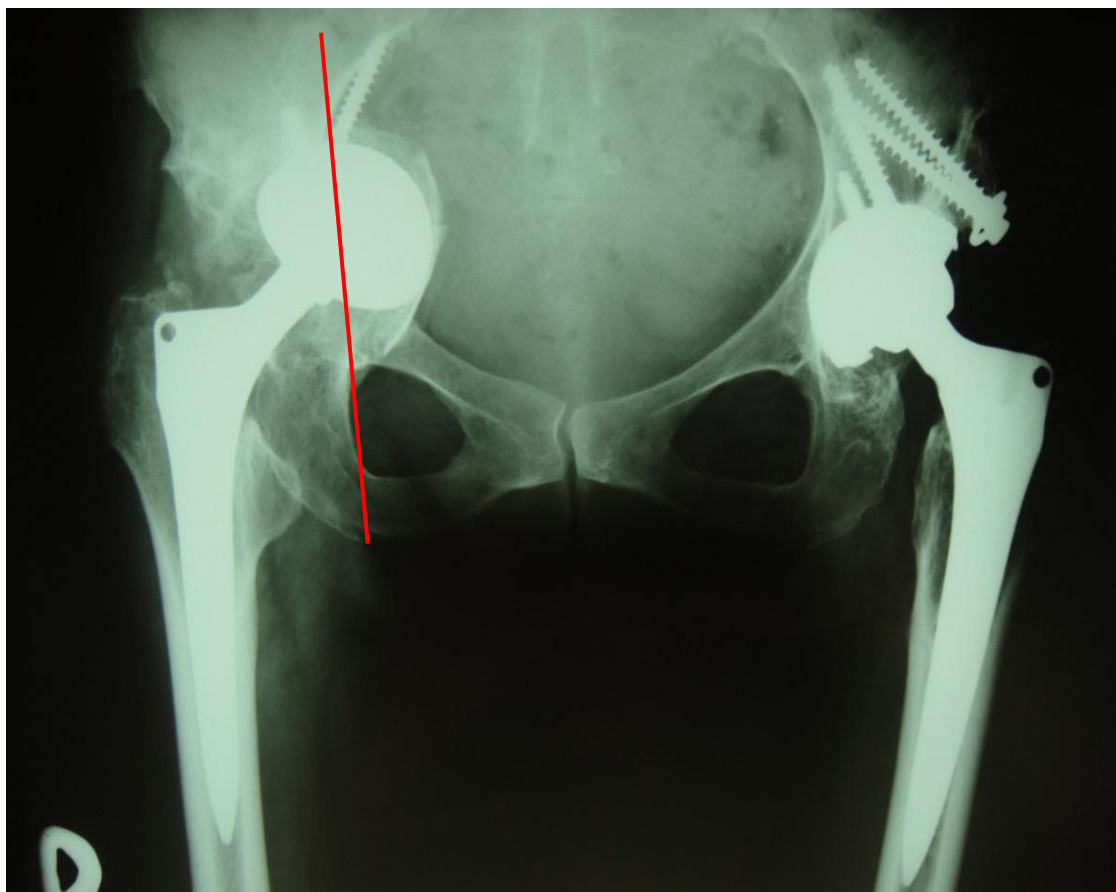
Karachalios i suradnici (104) objavljuju rezultate dugoročnog praćenja 66 bolesnika kojima je učinjena kotiloplastika te navode kako je acetabularna komponenta endoproteze nakon deset godina stabilna u 91.3 % bolesnika, te u 56.1 % nakon 23 godine. Navedeno smatraju zadovoljavajućim rezultatom s obzirom na izraziti nedostatak koštane mase acetabuluma u tih bolesnika.

Hartofilakidis i suradnici (105) 2008. godine objavljuju studiju u kojoj su uspoređivali cementne i bescementne acetabularne komponente korištene u kombinaciji s kotiloplastikom, s minimalnim desetogodišnjim praćenjem. Cementne endoproteze su ugrađivali od 1988. do 1993. godine, a bescementne od 1990. do 1995. godine. Bolje rezultate su dobili korištenjem bescementnih acetabularnih komponenti, što dokazuje činjenica kako je u navedenom razdoblju u skupini s cementnom endoprotezom u 32,5% bolesnika bio potreban revizijski zahvat, dok je to u skupini s bescementnom endoprotezom bilo potrebno učiniti u svega 8,5% bolesnika. Autori ističu kako je izuzetno važno redovito pratiti bolesnike i što ranije zamijeniti polietilenske umetke u slučaju njihovog trošenja jer u protivnom dolazi do osteolize većih razmjera koju je kasnije teško zbrinuti.

U Klinici za ortopediju Kliničkog bolničkog centra Zagreb koristimo kotiloplastiku u liječenju bolesnika s displastičnim acetabulumom. Zahvat radimo bez spongioplastike dna acetabuluma, kod frezanja ostavljamo tanku, nježnu lamelu kortikalne kosti koja prilikom ukucavanja endoproteze omogućuje njezin medijalniji položaj. Također, uvijek koristimo bescementnu endoprotezu.

Osim za bolesnike s displastičnim acetabulumom kotiloplastika je našla primjenu i u drugim stanjima. Fabi i suradnici su opisali korištenje kotiloplastike i u revizijskim zahvatima, u slučajevima većih defekata koštanog zida acetabuluma (106). Godine 2010. objavili su retrospektivnu studiju (prosječno praćenje 6,6 godina) u kojoj navode jako dobre rezultate funkcionalnog statusa svih 25 bolesnika kojima su učinili kotiloplastiku kod revizije endoproteze kuka. Korištenje kotiloplastike opisano je i prilikom ugradnje endoproteze kuka u bolesnika sa sekvelama septičnog artritisa kuka. Yoo sa suradnicima (107) je pratio 38 takvih bolesnika te objavio dobre kratkoročne rezultate funkcionalog statusa. U svim slučajevima su također koristili bescementnu endoprotezu bez koštanog presadka.

Kotiloplastika ima prednost nad drugim tehnikama ugradnje potpune endoproteze kuka u bolesnika sa displazijom. Ona omogućuje postavljanje acetabuluma u idealan centar rotacije, čime se smanjuje razlika u duljini nogu, postižu se bolji biomehanički uvjeti i time bolja funkcija i duže preživljenje endoproteze. Jedini problem vezan uz metodu kotiloplastike je teško kontroliranje koliki će se defekt dna acetabuluma moći učiniti a da acetabularna komponenta endoproteze ostane stabilna, tj. da ne probije u zdjelicu. Naime, najveća komplikacija vezana uz kotiloplastiku je opasnost da se napravi preveliki defekt dna acetabuluma te da pod opterećenjem acetabularna komponenta endoproteze proleti u zdjelicu (Slika 22.).



Slika 22 . Rentgenska snimka zdjelice s kukovima koja pokazuje komplikaciju kotiloplastike učinjene na desnom kuku. Acetabularna komponenta endoproteze je pod opterećenjem u potpunosti probila u zdjelicu te se nalazi duboko preko ilioishijalne linije (*crvena linija*).

Operacijsko zbrinjavanje takve situacije je izuzetno kompleksno i zahtjevno uz povišeni operacijski rizik zbog moguće ozljede neurovaskularnih struktura te organa unutar zdjelice. Takav defekt acetabuluma uglavnom se može pokušati rekonstruirati samo korištenjem acetabularnih košarica i velikih količina koštanog transplantata (108). U pojedinim slučajevima čak niti to nije moguće te je potrebno učiniti resekcijsku artroplastiku kuka. U oba slučaja funkcionalni rezultati su puno lošiji, a kako se uglavnom radi o mladim, aktivnim ljudima to nikako nije dobro rješenje.

Kako do sada nije učinjeno kliničko ispitivanje kojim bi se definiralo koliki defekt dna acetabuluma možemo učiniti da totalna endoproteza kuka ostane stabilna, u Klinici za ortopediju KBC Zagreb, odlučili smo provesti ispitivanje kojim bi odredili točne vrijednosti

promjera koštanog defekta dna acetabuluma koji bio omogućio primarnu stabilnost endoproteze, odnosno definirati promjer defekta koji bi već primarno rezultirao nestabilnom endoprotezom i mogao dovesti do katastrofalne posljedice kao što je proboj acetabularne komponente u unutrašnjost zdjelice.

2. HIPOTEZA

Hipoteza ovog istraživanja je da će acetabularna komponenta bescementne endoproteze kuka imati dovoljnu primarnu stabilnost za osiguravanje sekundarnog uraštanja kosti oko endoproteze, ako namjerno učinjen defekt dna acetabuluma nije veći od polovice promjera acetabularne komponente endoproteze.

3. CILJEVI RADA

Vezano uz hipotezu postavljeni su opći i specifični ciljevi istraživanja.

OPĆI CILJ:

Odrediti maksimalni promjer učinjenog defekta dna acetabuluma koji osigurava stabilnost acetabularne komponente bescementne endoproteze kuka.

SPECIFIČNI CILJEVI:

1. Na modelu svinjske zdjelice na nezavisnim uzorcima učiniti mjerenje opterećenja kod kojeg dolazi do pojave nestabilnosti, tj. pomaka acetabularne komponente u zdjelicu više od 2 mm, ovisno o veličini promjera defekta dna acetabuluma.
2. Odrediti promjer defekta dna acetabuluma kod koje acetabularna komponenta endoproteze probija u zdjelicu uslijed opterećenja od 70 kg.

4. MATERIJALI I METODE

4.1. Materijali

Ispitivanje smo se odlučili provesti na životinjskom modelu, koji se pokazao dobrim izborom u brojnim istraživanjima (109,110). Detaljnim proučavanjem literature odlučili smo se na model svinjske zdjelice, zbog sličnosti građe kuka i samog acetabuluma koji izgledom odgovara displastičnom acetabulumu čovjeka. Također, brojna ortopedska istraživanja iz područja kuka su rađena upravo na ovom modelu (111-116).

Za istraživanje su korištene 24 polovice svinjskih zdjelica, nežive, donirane od istog proizvođača mesa ("IMES" Mesna industrija d.o.o., Katarine Zrinske 9, Samobor), iste genetske linije i iz istog uzgoja, koje su dan prije testiranja žrtvovane u svrhu prehrane ljudi. Svinje su bile iste dobi i prosječne težine 100 kg. Svinjske zdjelice su korištene kao nezavisni uzorci. Veličina uzorka je izračunata na osnovu podataka iz pilot studije na 8 kukova, korištenjem softverskog paketa NCSS PASS, metodom po Hahnu i Meekeru (117).

U istraživanju smo uzorke podijeliti u 4 skupine, ovisno o veličini učinjenog defekta dna acetabuluma (10 mm, 20 mm, 25 mm i 30 mm). Randomizaciju smo proveli tako da smo svaku zdjelicu označili jednim brojem od 1 do 24 te papiriće na koje smo napisali navedene brojeve stavili u jednu staklenku iz koje smo ih izvlačili. Prvih šest izvučenih brojeva zdjelica su stavljeni u prvu skupinu kojoj je kasnije učinjen defekt na dnu acetabuluma veličine 10 mm, sljedećih 6 izvučenih brojeva zdjelica pripalo je drugoj skupini u kojoj je kasnije učinjeni defekt bio 20 mm, zatim je za treću skupinu izvučeno sljedećih šest brojeva zdjelica te je na njima kasnije učinjen defekt dna acetabuluma od 25 mm i zadnju skupinu je činilo preostalih šest brojeva zdjelica kojima smo kasnije učinili defekt na dnu acetabuluma promjera 30 mm. Dakle, u istraživanju smo imali 4 skupine zdjelica, ovisno o veličini učinjenog defekta dna acetabuluma, a u svakoj od navedenih skupina je bilo šest ispitivanih uzoraka odnosno šest zdjelica.

Zdjelice su se prvo očistile od svih mišića i mekih tkiva mehaničkim struganjem. Centimetrom je izmjerena dubina i promjer svakog acetabuluma. Zatim je u tako pripremljene zdjelice tj. acetabulume svinjskih zdjelica ugrađena bescementna acetabularna komponenta

endoproteze marke Lima SPH- contact (Lima Corporate, Udine, Italija), veličine 44. Preko odgovarajućeg polietilenskog umetka i glave endoproteze kuka provedeno je je opterećenje i planirana mjerenja.

4.2. Metodologija istraživanja

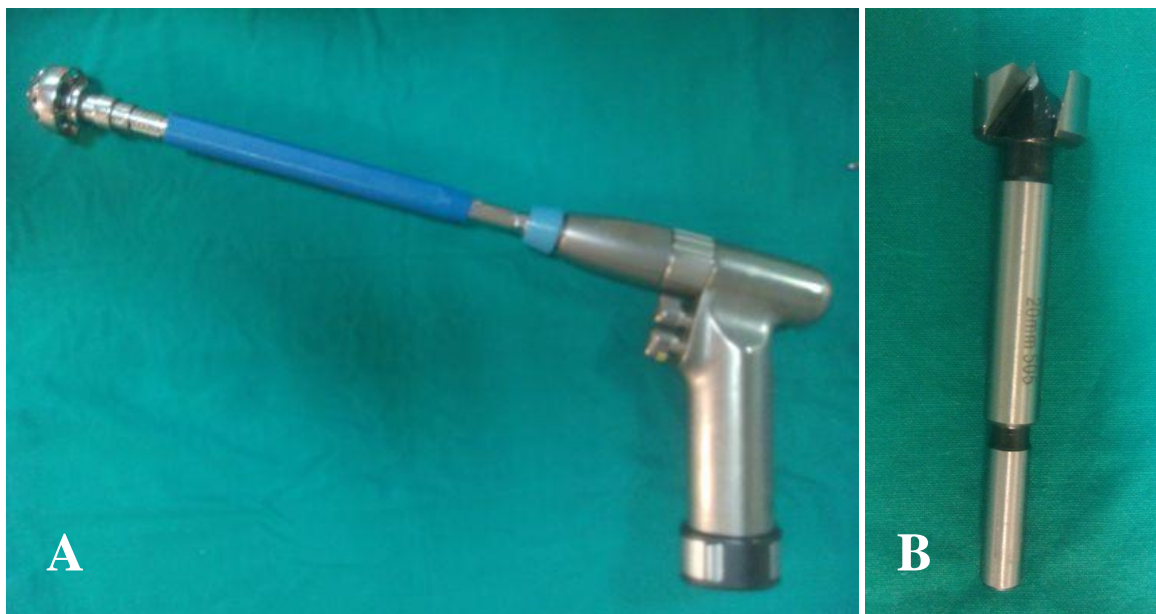U Laboratoriju za ispitivanje mehaničkih svojstava Fakulteta strojarstva i brodogradnje u Zagrebu, provedena su planirana mjerenja. Na randomiziranim, nezavisnim uzorcima svinjskih zdjelica ugrađena je acetabularna komponente endoproteze kuka koristeći pri tome metodu kotiloplastike.

4.2.1. Priprema ležišta endoproteze

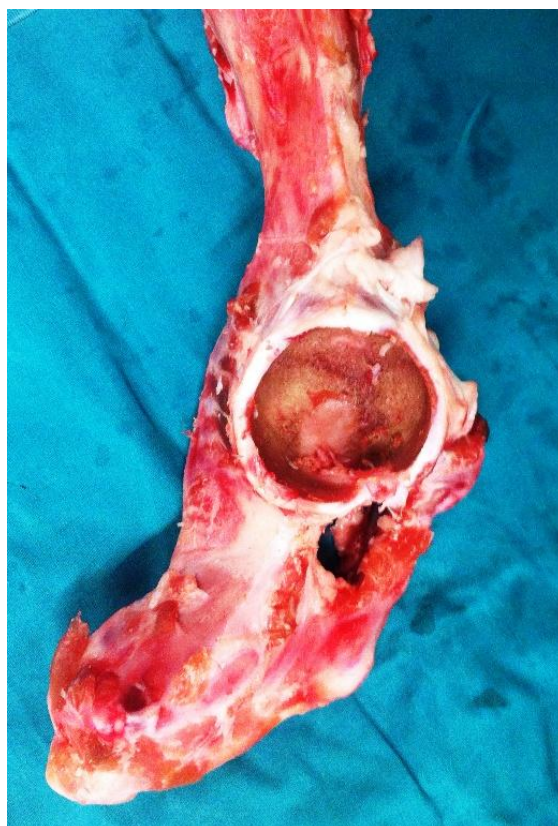Sve zdjelice su u mesnici identično obrađene tako da su od njih odvojena meka tkiva te su skladištene u hladnjaku na 4°C, do sljedećeg dana, kada su provedena testiranja. Priprema zdjelica i ispitivanja su provedena u istom laboratoriju koristeći iste alate i uređaje.

Nakon finog uklanjanja skalpelom preostalih mekih tkiva sa uzoraka zdjelica, frezom (Aesculap, 16000 okretaja) veličine 44 mm, pripremilo se ležište endoproteze na način da se uklonila prva lamela kortikalne kosti (Slika 16. i 17.).

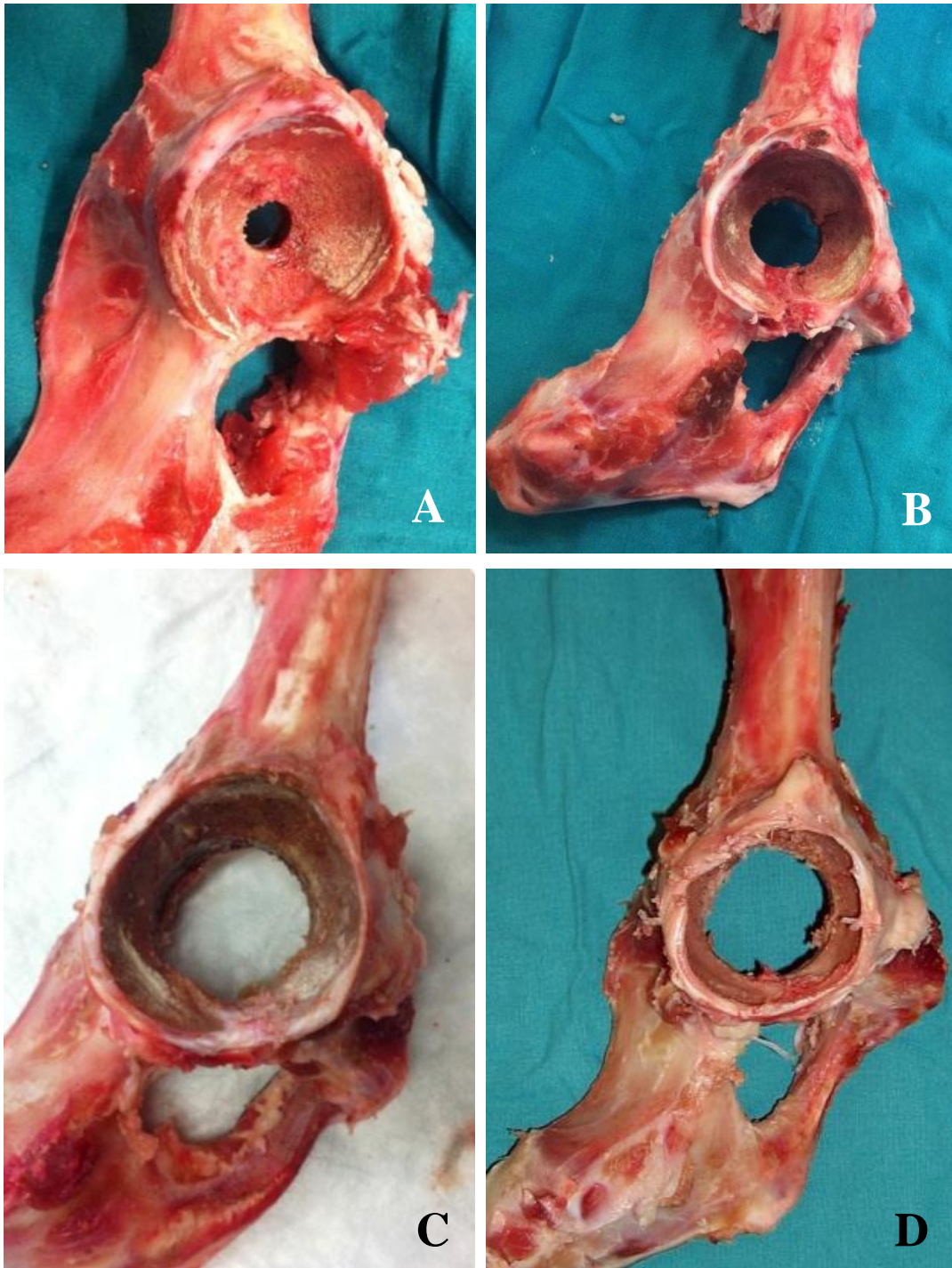
Na tako pripremljenim uzorcima se u sljedećem koraku svrdlima učinio defekt dna acetabuluma, koristeći pri tome istu bušilicu kojom smo frezali. Defekt, odnosno otvor na dnu acetabuluma, različitog promjera, učinio se prema unaprijed određenim skupinama zdjelica. U prvoj skupini od 6 zdjelica učinio se defekt promjera 10 mm, u drugoj skupini 20 mm, u trećoj 25 mm i u četvrtoj skupini 30 mm (Slika 18.).



Slika 16. A) Freza (Aesculap, 16000 okretaja) veličine 44 mm za pripremu ležišta endoproteze. B) svrdlo za činjenje defekta dna acetabuluma.



Slika 17. Frezom veličine 44 mm pripremljeno ležište endoproteze.



Slika 18. Svrdlom učinjen defekt dna acetabuluma odgovarajućih veličina. A) 10 mm, B) 20 mm, C) 25 mm, D) 30 mm.

4.2.2. Ugradnja acetabularne komponente endoproteze

U tako pripremljena ležišta, ugrađena je (čekičem ukucana) acetabularna komponenta endoproteze veličine 44 mm. Navedena veličina endoproteze je izabrana na osnovu iskustva iz svakodnevne prakse. Naime, bolesnicima s displazijom kuka ugrađujemo najčešće upravo ovu veličinu acetabularne komponente endoproteze kuka.

Svaka acetabularna komponenta se postavila u tzv. idealni položaj koji čini 45 stupnjeva inklinacije (nagiba u odnosu na horizontalnu ravninu) te 20 stupnjeva anteverzije (nagib prema naprijed u odnosu na sagitalnu ravninu) (Slika 19.).


Navedeni stupnjevi nagiba određeni su u odnosu na položaj originalnog, koštanog acetabuluma. Učinjeni su tako da se prilikom frezanja ležišta te prilikom ukucavanja acetabularne komponente položaj freze, odnosno položaj acetabularne komponente točno izmjerio koristeći kutomjer (Slika 20.). Na taj način je kod svih uzoraka postignut isti, ranije navedeni položaj.

U ugrađenu acetabularnu komponentu endoproteze veličine 44 mm je postavljen polietilenski umetak odgovarajuće veličine (28 mm).



Slika 19. Komponente endoproteze Lima SPH- contact (Lima Corporate, Udine, Italija).

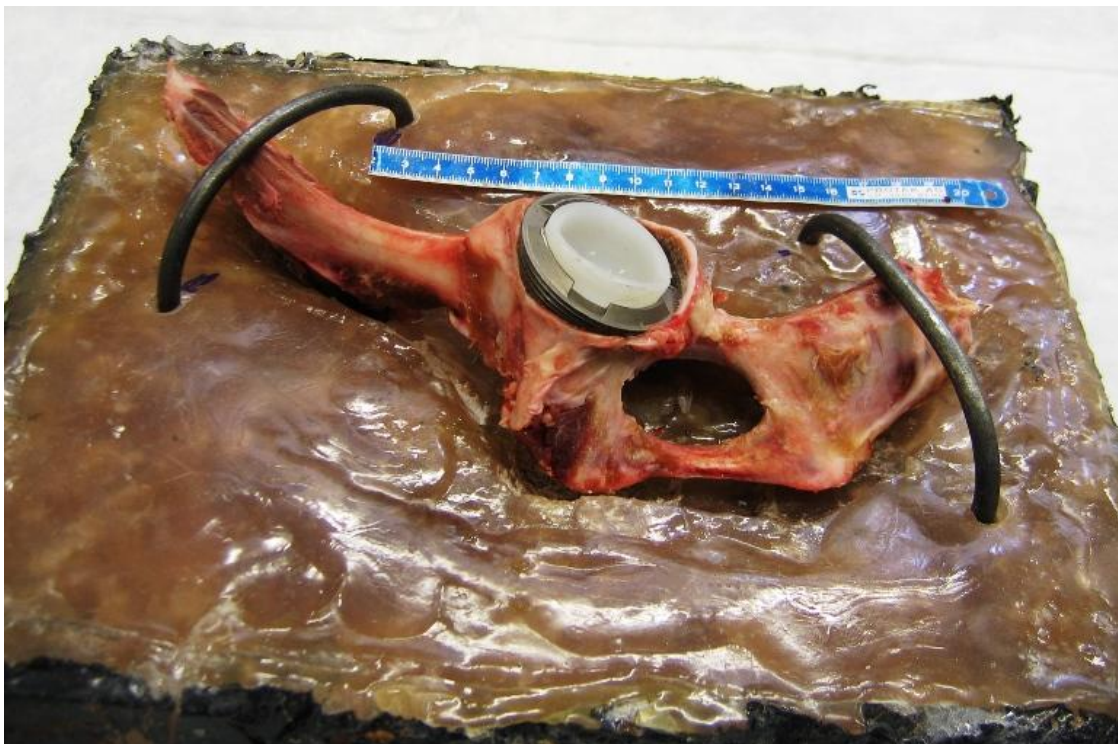- A) femoralni stem s glavom endoproteze, B) bescementna acetabularna komponenta, C) acetabularna komponenta endoproteze s polietilenskim umetkom.



Slika 20. Kutomjer za određivanje točnog položaja acetabularne komponente endoproteze kuka (45 stupnjeva inklinacije i 20 stupnjeva anteverzije).

4.2.3. Fiksacija zdjelice na držač

Pripremljene zdjelice su se učvrstile na poseban, za ovo ispitivanje izrađeni držač, na način da acetabulum ostane slobodan (Slika 21.). Držač je napravljen od poliesterske smole kao matrice i nasumično usmjerenih staklenih vlakana kao pojačala. Dio držača ispod acetabuluma je izdubljen kako bi ostao prostor koji će omogućiti pomak acetabularne komponente endoproteze pod djelovanjem sile te time omogućiti naše mjerenje pomaka acetabuluma. Preostali dio zdjelice je čvrsto legao na držač kako bismo izbjegli pucanje drugih, tanjih segmenata zdjelice pod opterećenjem i time mogli ograničiti naše testiranje na acetabulum. Zdjelice su na držač dodatno pričvršćene sa dvije čelične klanfe, kako bi se izbjegao pomak zdjelice u stranu pod opterećenjem.



Slika 21. Zdjelica fiksirana na posebno izrađeni držač.

Potom se držač sa zdjelicom postavio na univerzalnu kidalicu, na kojoj su provedena planirana mjerenja (Slika 22.).

4.2.3. Mjerenje pomaka acetabularne komponente ovisno o veličini sile opterećenja

Na kidalici smo vršili opterećenje na ugrađenu acetabularnu komponentu. Ono se provodilo tako da je uređaj pritiskao acetabularnu komponentu preko femoralne komponente endoproteze i glave endoproteze odgovarajuće veličine koja za našu ispitivanu veličinu acetabuluma od 44 mm iznosi 28 mm. Smjer djelovanja sile je bio pod kutem od 16 stupnjeva, jer je to smjer vektora sile opterećenja ljudskog kuka. Ispitivanje je krenulo od nule i postupno se povećavala veličina sile. Sila se kontinuirano, ravnomjerno povećavala. Brzina ispitivanja je bila 5 mm u minuti.



Slika 22. Zdjelica postavljena na univerzalnoj kidalici.

Kompjuterski se mjernim uređajem bilježio pomak acetabularne komponente (mjereno u milimetrima) pri točno određenim veličinama sila. Tako se očitavao i bilježio pomak acetabularne komponente pri djelovanju sile od 700 N, 1000 N, 1500 N, 2000 N, 3000 N, 4000 N, 5000 N.

Također, mjerena su još dva parametra: iznos sile kod kojeg je došlo do pomaka acetabularne komponente za 2 mm te iznos sile kod koje je acetabularna komponenta u potpunosti probila u zdjelicu. Pomak od 2 mm je važan parametar u ovom istraživanju, jer on predstavlja nestabilnost acetabularne komponente što je glavni faktor koji želimo odrediti. Potpuni proboj u zdjelicu je mjeren kako bi se vidjelo koju maksimalnu silu kost acetabuluma uopće može podnijeti.

Najvažnija vrijednost sile u ovom istraživanju bila je 700 N zato što ona odgovara tjelesnoj težini prosječne odrasle osobe (70 kg) te nam je važan parametar za interpretaciju rezultata u kliničkoj praksi.

4.3. Statističke metode

Statistička obrada podataka provedena je softverskim paketom Statistica, verzija 12 (Dell Inc. 2015). Dell Statistica (data analysis software system, software.dell.com). Vrijednosti varijabli mjerenih nominalnom ljestvicom prikazane su kontingencijskim tablicama. Vrijednosti preostalih varijabli (mjerenih intervalno ili kontinuiranih) prikazano je deskriptivno. Iako je statistička obrada provedena u cijelosti neparametrijskim metodama zbog relativno malog broja promatranih preparata i veće robusnosti tako dobivenih rezultata, deskriptivno podaci su prikazani i pomoću srednje vrijednosti i standardne devijacije i pomoću medijana i interkvartilnog raspona, gdje god je takav prikaz bio moguć i smislen. Analiza je provedena neparametrijski – statistička značajnost povezanosti među nominalnim varijablama ispitana je hi-kvadrat testom, dok je za ostale varijable korišten Mann Whitneyev U test (usporedba dvaju skupina), Kruskal Wallis ANOVAom (usporedba triju ili više skupina) odnosno Spearmanova korelacija (korelacija dvaju varijabli). Granica statističke značajnosti postavljena je na 0,05.

4.4. Etička odobrenja

Protokol istraživanja odobrila su Etička povjerenstva Fakulteta strojarstva i brodogradnje u Zagrebu i Medicinskog fakulteta Sveučilišta u Zagrebu.

5. REZULTATI

5.1. Deskriptivni podaci

U ovoj disertaciji promatrane su ukupno 24 zdjelice, kako je opisano ranije. Tablica 1. prikazuje broj i udio pojedinih promjera acetabuluma u ukupnom uzorku.

Tablica 1. Udio pojedinih promjera acetabuluma u ukupnom uzorku (mm)		
Promjer acetabuluma	N	%
42	2	8,3
43	4	16,7
44	13	54,2
45	2	8,3
46	3	12,5
Ukupno	24	100,0

Podatke je moguće dodatno kategorizirati kako bi se dobio kompaktniji uzorak s manje kategorija i više opažanja po svakoj kategoriji (Tablica 2).

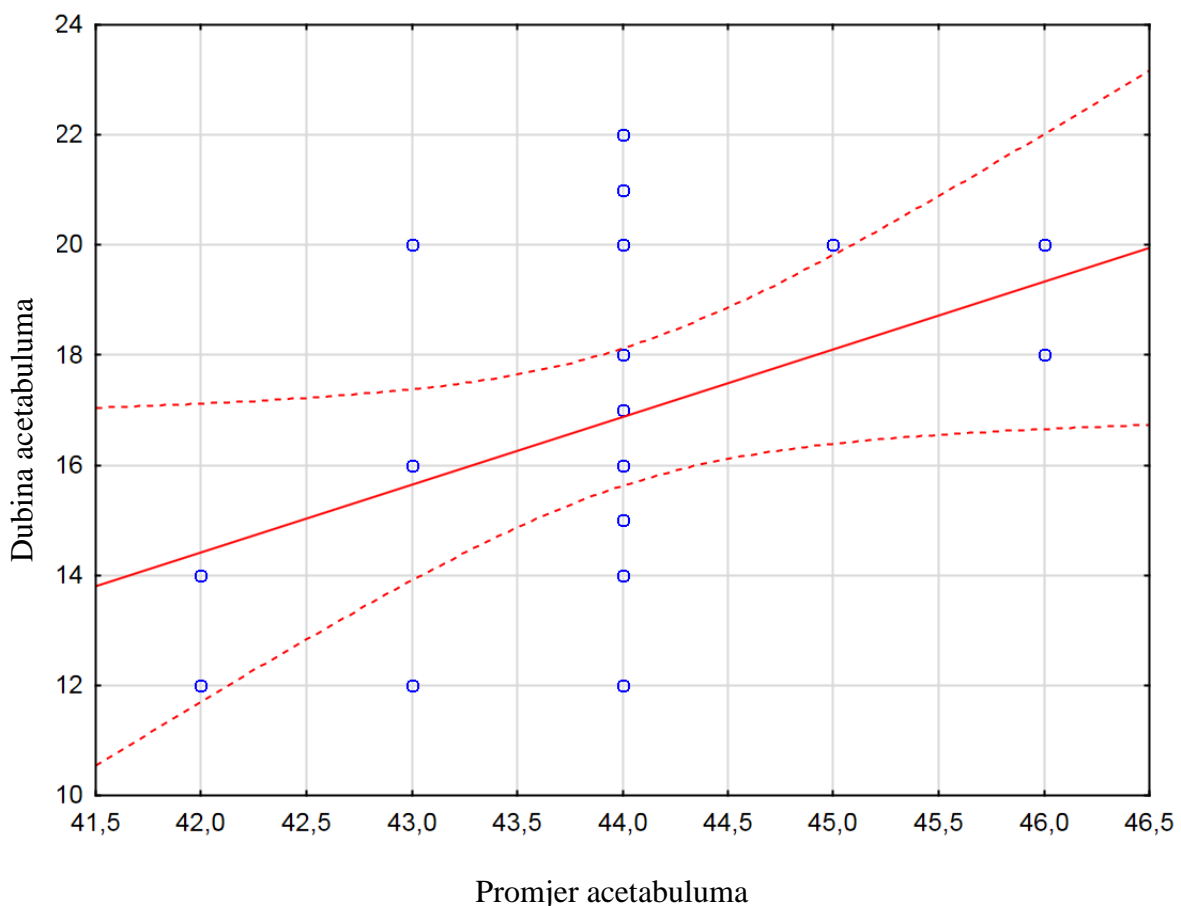
Tablica 2. Udio pojedinih promjera acetabuluma u ukupnom uzorku (mm) <i>Kategorizirani prikaz</i>		
Promjer acetabuluma	N	%
<44	6	25,0
44	13	54,2
>44	5	20,8
Ukupno	24	100,0

Tablica 3. prikazuje deskriptivne podatke za dubinu acetabuluma mjereno u milimetrima. Dubina varira od najmanje 12 do najviše 22 mm, uz srednju vrijednost od 16,9 mm.

Tablica 3. Deskriptivni podaci za dubinu acetabuluma (mm)								
Dubina acetabuluma	M*	N	SD	-95% IP	+95% IP	DK	Med	GK
	16,9	24	3,2	15,5	18,2	14,5	17,5	20,0

* M = srednja vrijednost; N = broj mjerenja; SD = standardna devijacija; -95%/+95% IP = intervali pouzdanosti; DK/GK = donji i gornji kvartil; Med = medijan

Korelacija promjera i dubine acetabuluma pokazuje pozitivnu vrijednost ($R=0,379$), koja dostiže statistički graničnu značajnost ($p=0,067$; Spearmanova korelacija). Moguće je zaključiti da je promjer pozitivno povezan s dubinom acetabuluma, te da bi u većem uzorku ta korelacija vjerojatno bila jasnije izražena (Dijagram 1.).



Dijagram 1. Prikaz korelacije promjera i dubine acetabuluma u milimetrima.

Deskriptivne vrijednosti promjera defekta prikazane su u tablici 4.

Tablica 4. Deskriptivni podaci za promjer defekta (mm)								
Promjer defekta	M	N	SD	-95% IP	+95% IP	DK	Med	GK
	21,3	24	7,6	18,1	24,4	15,0	22,5	27,5

Obzirom da je, slično promjeru acetabuluma, promjer defekta bio kategoriziran u četiri skupine, tablica 5. prikazuje udio pojedinih promjera. Vidljivo je kako je svaka od četiri skupine zastupljena s jednakim brojem uzoraka.

Tablica 5. Udio pojedinih promjera defekta dna acetabuluma (mm)		
Promjer defekta	N	%
10	6	25%
20	6	25%
25	6	25%
30	6	25%

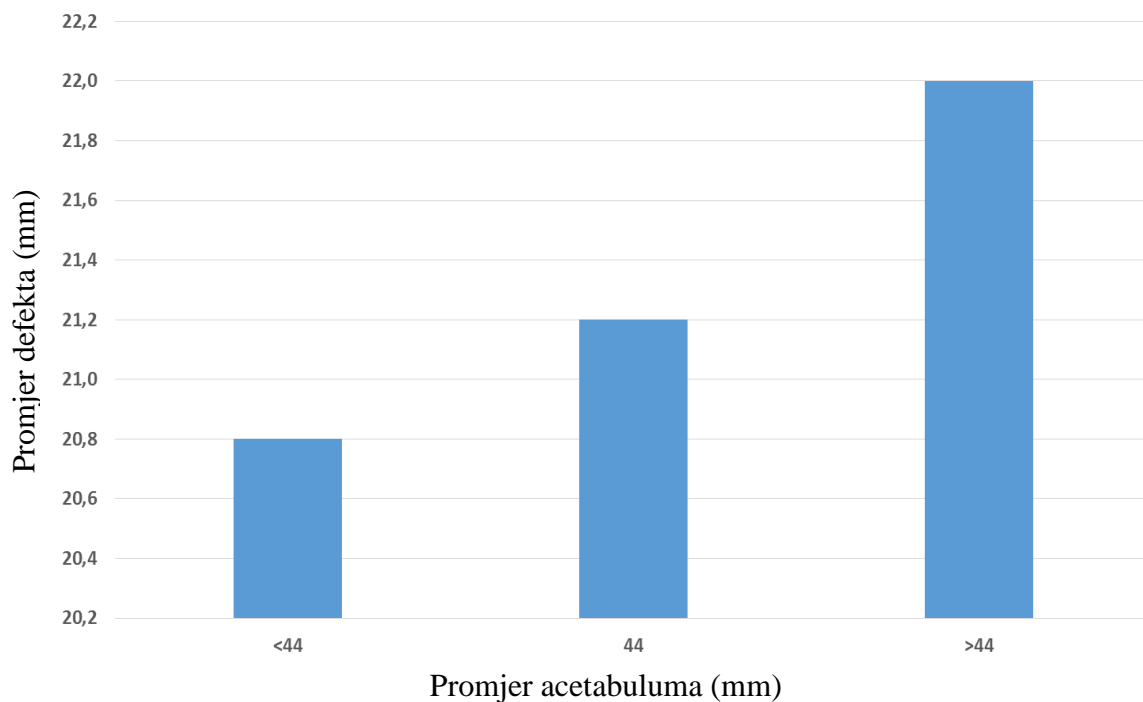
Promatrano prema promjeru defekta, skupine zdjelica prema promjeru acetabuluma bile su međusobno usporedive. Kako je ranije navedeno, promjer acetabuluma u promatranih uzoraka bio *de facto* kategoriziran od samog početka istraživanja. Vrijednosti su iznosile 42, 43, 44, 45 ili 46 mm. Ove vrijednosti su zbog daljnjeg pojednostavljenja analize i prikaza grupirane u tri skupine (Tablica 2.).

Kada se promatra odnos promjera defekta s promjerom acetabuluma, moguće je promatrati svih pet kategorija promjera acetabuluma (Tablica 1.) ili samo tri kategorije (Tablica 2). Promatrajući pet skupina, razlike nisu statistički značajne ($p=0,445$; Tablica 6.), a usporedivi rezultati dobiju se promatrajući samo tri skupine ($p=0,973$; Kruskal-Wallis ANOVA; Tablica 7)

Tablica 6. Odnos promjera defekta prema promjeru acetabuluma (mm) <i>Svih 5 kategorija</i>								
Promjer acetabuluma	M	N	SD	-95% IP	+95% IP	DK	Med	GK
42	17,5	2	10,6	-77,8	112,8	10,0	17,5	25,0
43	22,5	4	8,7	8,7	36,3	17,5	25,0	27,5
44	21,2	13	7,7	16,5	25,8	20,0	20,0	30,0
45	15,0	2	7,1	-48,5	78,5	10,0	15,0	20,0
46	26,7	3	2,9	19,5	33,8	25,0	25,0	30,0

Tablica 7. Odnos promjera defekta prema promjeru acetabuluma (mm) <i>3 kategorije</i>								
Promjer acetabuluma	M	N	SD	-95% IP	+95% IP	DK	Med	GK
<44	20,8	6	8,6	11,8	29,9	10,0	25,0	25,0
44	21,2	13	7,7	16,5	25,8	20,0	20,0	30,0
>44	22,0	5	7,6	12,6	31,4	20,0	25,0	25,0

Zbog većeg broja uzoraka u svakoj od kategorija, pravilnije je promatrati promjer acetabuluma kategoriziran u tri kategorije, kako je prikazano u tablici 7. Dodatno, podaci su prikazani na dijagramu 2.



Dijagram 2. Promjer defekta s obzirom na promjer acetabuluma. Vidljivo je kako su uzorci s većim promjerom acetabuluma imali i veći promjer defekta, ali razlike nisu bile statistički značajne.

Tablica 8. prikazuje omjer promjera defekta prema promjeru acetabuluma. Prikazani su deskriptivni podaci, a srednja vrijednost i medijan kreću se oko 0,5. Od 24 zdjelice, 12 ih je imalo omjer promjera ispod 0,5, a preostalih 12 iznad 0,5.

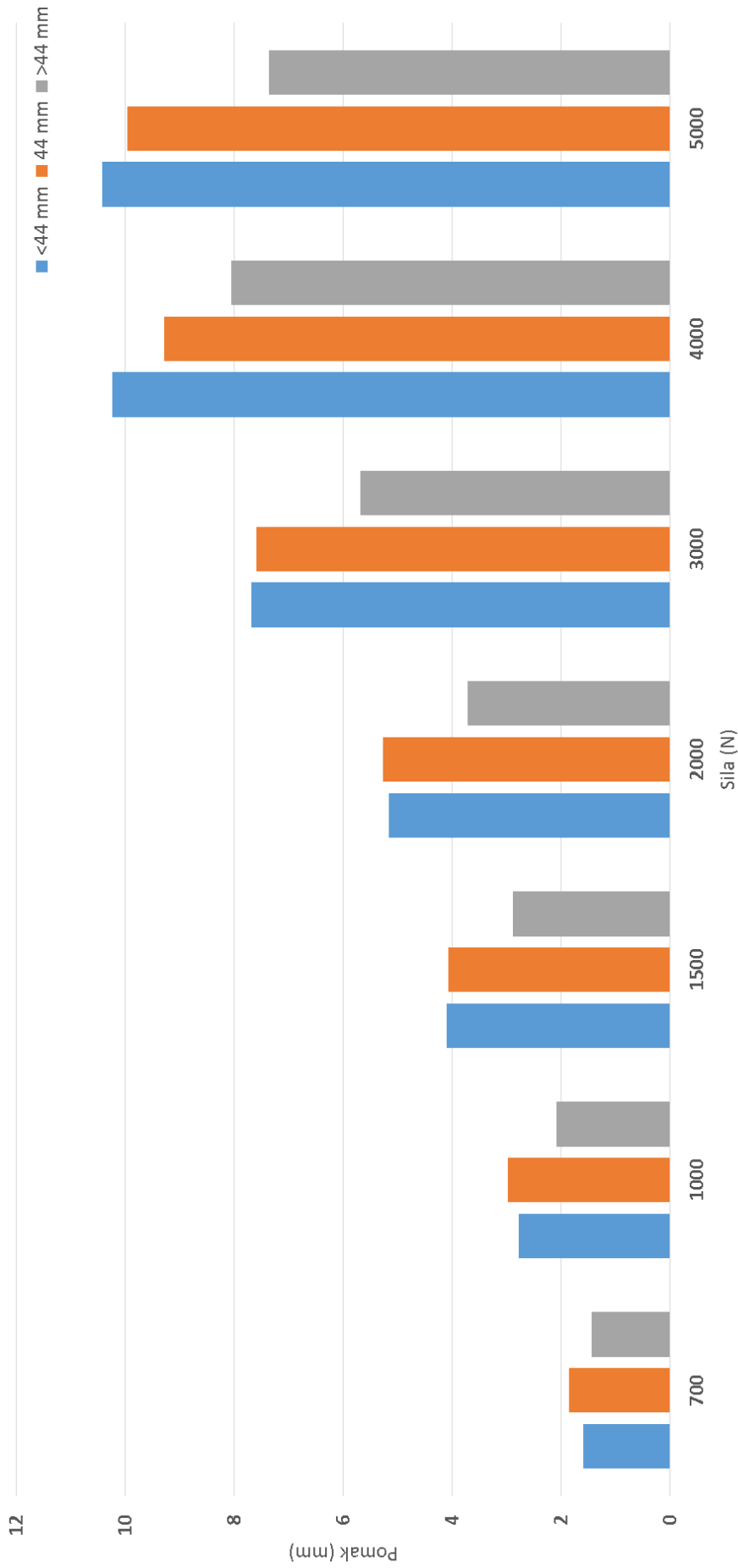
Tablica 8. Omjer promjera defekta prema promjeru acetabuluma							
M	N	SD	-95% IP	+95% IP	DK	Med	GK
0,48	24	0,17	0,41	0,55	0,34	0,50	0,62

5.2. Povezanost pomaka s drugim razmatranim varijablama

U tablici 9. su prikazane vrijednosti pomaka, mjereno u milimetrima, pri različitim silama pritiska. P vrijednost u krajnje desnom stupcu tablice prikazuje statističku značajnost razlike u pomaku između triju promatranih skupina promjera acetabuluma tj. <44 mm, 44 mm i >44 mm. Rezultati prikazani u tablici navode na zaključak da promjer acetabuluma nije statistički značajno povezan s pomakom. Statistička značajnost nije pronađena ni kada je analizirano svih 5 skupina promjera

Tablica 9. Vrijednosti pomaka acetabuluma pri različitim silama pritiska

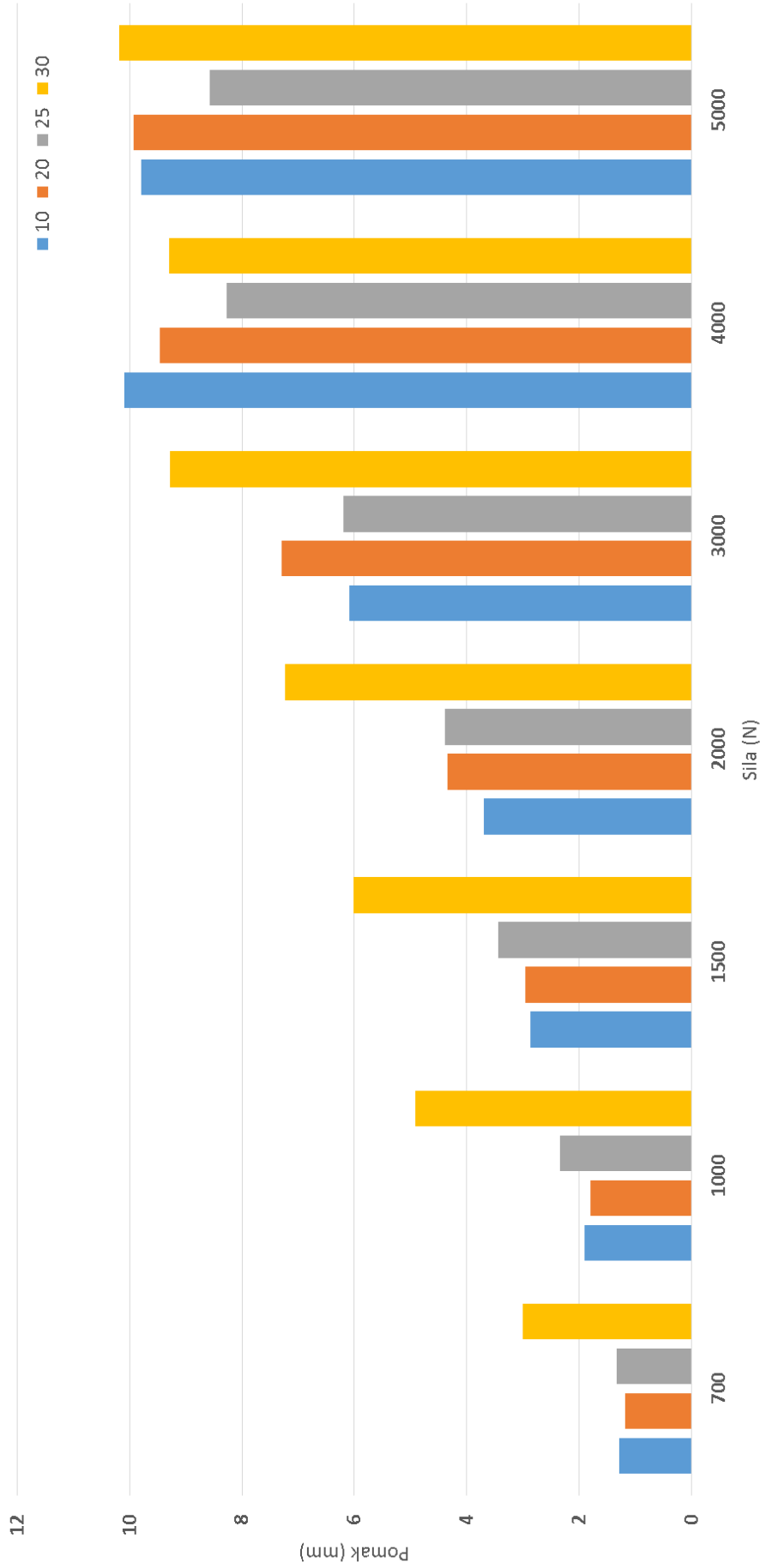
Promjer	M	N	SD	-95% IP	+95% IP	DK	Med	GK	p
F=700 N									
<44	1,59	6	0,58	0,99	2,20	1,20	1,43	1,66	0,1 54
44	1,85	13	0,91	1,30	2,40	1,25	1,36	2,95	
>44	1,43	5	0,75	0,50	2,35	1,12	1,12	1,19	
Ukupno	1,70	24	0,79	1,36	2,03	1,17	1,33	2,18	
F=1000 N									
<44	2,78	6	0,88	1,86	3,71	1,90	2,92	3,12	0,1 29
44	2,97	13	2,04	1,74	4,21	1,84	2,14	3,90	
>44	2,08	5	1,11	0,71	3,46	1,58	1,60	1,68	
Ukupno	2,74	24	1,64	2,05	3,43	1,74	2,07	3,51	
F=1500 N									
<44	4,10	6	1,33	2,70	5,49	3,15	4,02	5,26	0,1 68
44	4,06	13	2,18	2,74	5,37	2,98	3,36	4,22	
>44	2,88	5	1,48	1,04	4,72	2,15	2,19	2,40	
Ukupno	3,82	24	1,87	3,03	4,61	2,47	3,32	4,75	
F=2000 N									
<44	5,16	6	1,68	3,39	6,92	3,98	5,21	6,56	0,1 73
44	5,26	13	2,50	3,75	6,77	3,82	4,37	5,36	
>44	3,71	5	1,82	1,45	5,97	2,79	2,96	3,38	
Ukupno	4,91	24	2,20	3,98	5,84	3,38	4,06	6,38	
F=3000 N									
<44	7,68	6	1,90	5,68	9,67	5,90	7,88	9,01	0,2 78
44	7,59	13	2,73	5,94	9,25	5,57	7,39	8,97	
>44	5,69	5	2,25	2,89	8,48	4,38	5,29	5,60	
Ukupno	7,22	24	2,49	6,16	8,27	5,36	7,18	8,99	
F=4000 N									
<44	10,24	6	1,76	8,39	12,09	8,92	10,19	11,31	0,4 10
44	9,29	12	2,71	7,57	11,01	7,31	9,00	10,97	
>44	8,05	4	3,15	3,04	13,06	5,38	8,34	10,73	
Ukupno	9,32	22	2,56	8,19	10,46	7,65	9,28	11,08	
F=5000 N									
<44	10,43	2	0,58	5,22	15,64	10,02	10,43	10,84	0,2 73
44	9,97	9	2,27	8,23	11,72	8,34	10,18	11,45	
>44	7,36	2	2,28	-13,17	27,88	5,74	7,36	8,97	
Ukupno	9,64	13	2,23	8,30	10,98	8,34	10,02	10,84	



Dijagram 1. Usporedba pomaka (u milimetrima, vertikalna os) i primijenjene sile (u N, horizontalna os), prema promjeru acetabuluma (plavo = <44 mm; narančasto = 44 mm; sivo = >44 mm). Unatoč nepostojanju statistički značajne razlike (vidjeti tablicu na prethodnoj stranici), uočljiv je konstantno manji prosječni pomak pri svim vrijednostima sile za acetabulume promjera većeg od 44 mm (sivi stupac u gornjem grafikonu)

Tablica 10. prikazuje veličinu pomaka u milimetrima prema promjeru defekta. Vidljiva je statistička značajnost razlika u veličini pomaka. Manji promjeri imaju u prosjeku manji pomak za sile od 700 do 1500 N, granično značajna veličina pomaka za silu od 2000 N i odsutnost statističke značajnosti za sile 3000, 4000, i 5000 N.

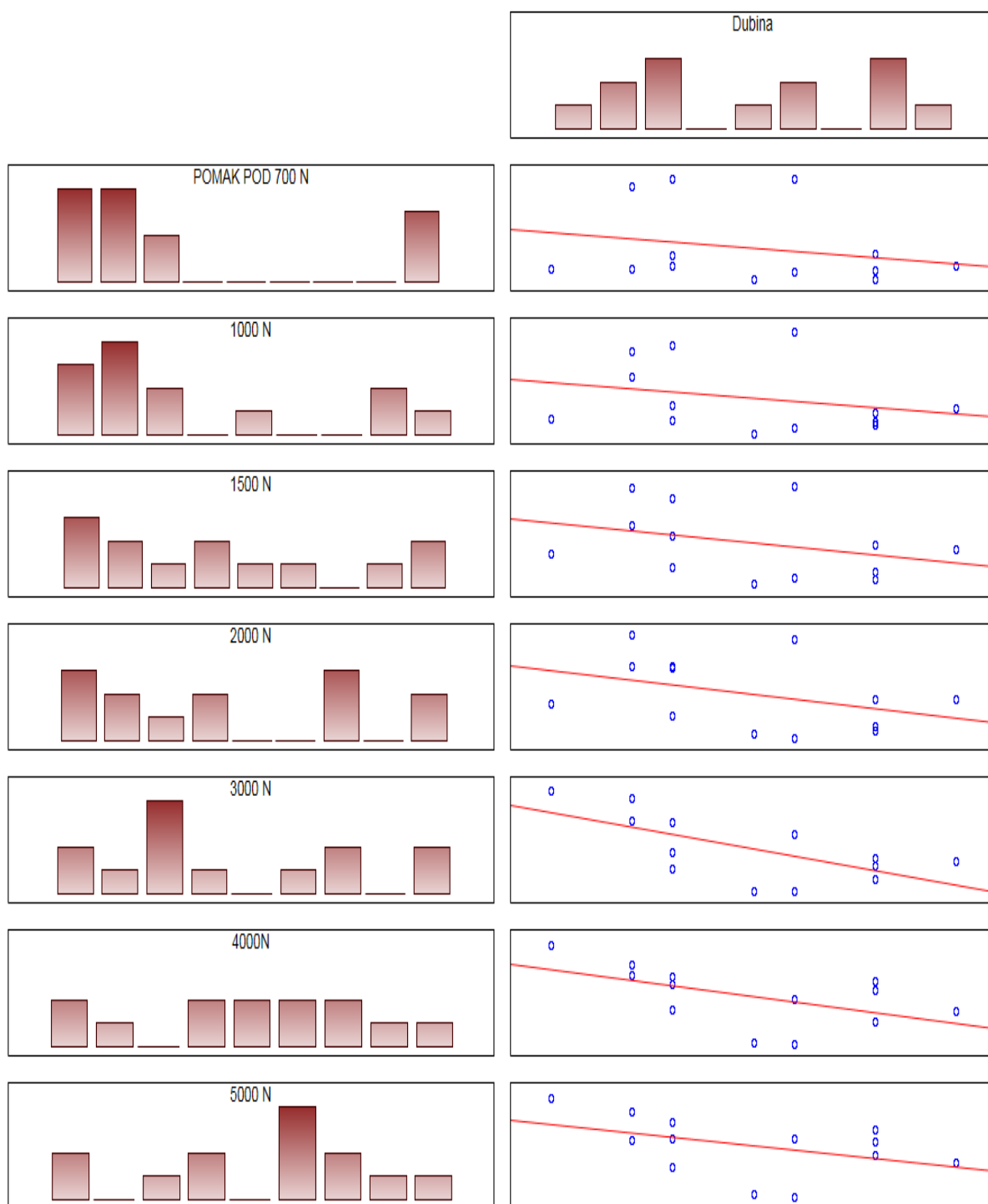
Tablica 10. Vrijednosti pomaka acetabuluma pri različitim silama pritiska ovisno o promjeru defekta.									
Promjer	M	N	SD	-95% IP	+95% IP	DK	Med	GK	p
F=700 N									
10	1,28	6	0,16	1,11	1,45	1,14	1,25	1,36	0,003
20	1,18	6	0,22	0,95	1,41	0,95	1,17	1,36	
25	1,33	6	0,21	1,11	1,55	1,19	1,25	1,50	
30	3,00	6	0,25	2,73	3,26	2,75	3,03	3,12	
Ukupno	1,70	24	0,79	1,36	2,03	1,17	1,33	2,18	
F=1000 N									
10	1,90	6	0,23	1,66	2,14	1,72	1,83	2,14	0,003
20	1,80	6	0,30	1,49	2,11	1,60	1,82	2,00	
25	2,34	6	0,74	1,56	3,12	1,58	2,38	3,08	
30	4,92	6	1,95	2,87	6,97	4,06	4,09	4,50	
Ukupno	2,74	24	1,64	2,05	3,43	1,74	2,07	3,51	
F=1500 N									
10	2,87	6	0,49	2,35	3,39	2,40	2,84	3,36	0,009
20	2,95	6	0,86	2,05	3,86	2,13	2,92	3,58	
25	3,44	6	1,27	2,11	4,77	2,19	3,22	4,61	
30	6,02	6	2,34	3,56	8,47	4,89	5,42	5,78	
Ukupno	3,82	24	1,87	3,03	4,61	2,47	3,32	4,75	
F=2000 N									
10	3,70	6	0,54	3,13	4,27	3,37	3,70	4,10	0,034
20	4,34	6	1,90	2,35	6,34	2,79	3,82	5,25	
25	4,39	6	1,70	2,61	6,17	2,96	3,99	6,32	
30	7,23	6	2,57	4,53	9,93	5,36	6,68	7,03	
Ukupno	4,91	24	2,20	3,98	5,84	3,38	4,06	6,38	
F=3000 N									
10	6,09	6	1,27	4,76	7,43	5,14	5,52	7,39	0,115
20	7,29	6	2,69	4,47	10,12	4,38	8,04	9,43	
25	6,20	6	1,89	4,22	8,19	5,29	5,74	7,76	
30	9,28	6	2,87	6,27	12,30	6,97	9,23	10,25	
Ukupno	7,22	24	2,49	6,16	8,27	5,36	7,18	8,99	
F=4000 N									
10	10,09	6	2,28	7,69	12,48	8,74	9,91	12,30	0,744
20	9,46	6	3,63	5,65	13,27	6,12	9,90	11,40	
25	8,27	5	2,36	5,34	11,20	8,06	8,28	9,30	
30	9,30	5	1,89	6,95	11,64	7,65	10,01	10,55	
Ukupno	9,32	22	2,56	8,19	10,46	7,65	9,28	11,08	
F=5000 N									
10	9,79	3	1,30	6,57	13,01	8,34	10,18	10,84	0,695
20	9,92	4	3,18	4,87	14,98	7,47	10,21	12,38	
25	8,57	3	2,45	2,48	14,67	5,74	9,96	10,02	
30	10,18	3	2,13	4,89	15,47	8,04	10,21	12,30	
Ukupno	9,64	13	2,23	8,30	10,98	8,34	10,02	10,84	



Dijagram 2. Usporedba pomaka (mjereno u milimetrima, vertikalna os) i primijenjene sile (u N, horizontalna os), prema promjeru defekta (plavo = 10 mm; narančasto = 20 mm; sivo = 25 mm; žuto = 30 mm). Uočljivo je odskakanje pomaka u skupini s najvećim promjerom za iznose sile do 3000 N, nakon čega se ovaj uzorak gubi.

Tablica 11. prikazuje korelaciju između dubine acetabuluma i pomaka u milimetrima pri različitim silama. Vidljivo je kako pomak nije bio statistički značajno koreliran s dubinom acetabuluma za bilo koju od promatranih primijenjenih sila.

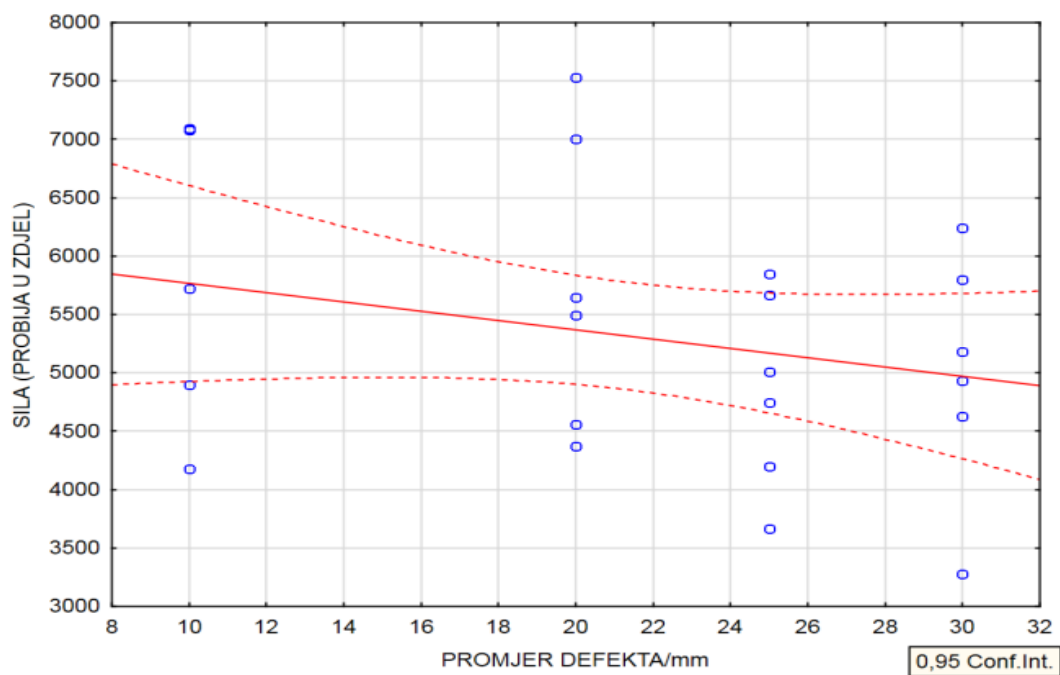
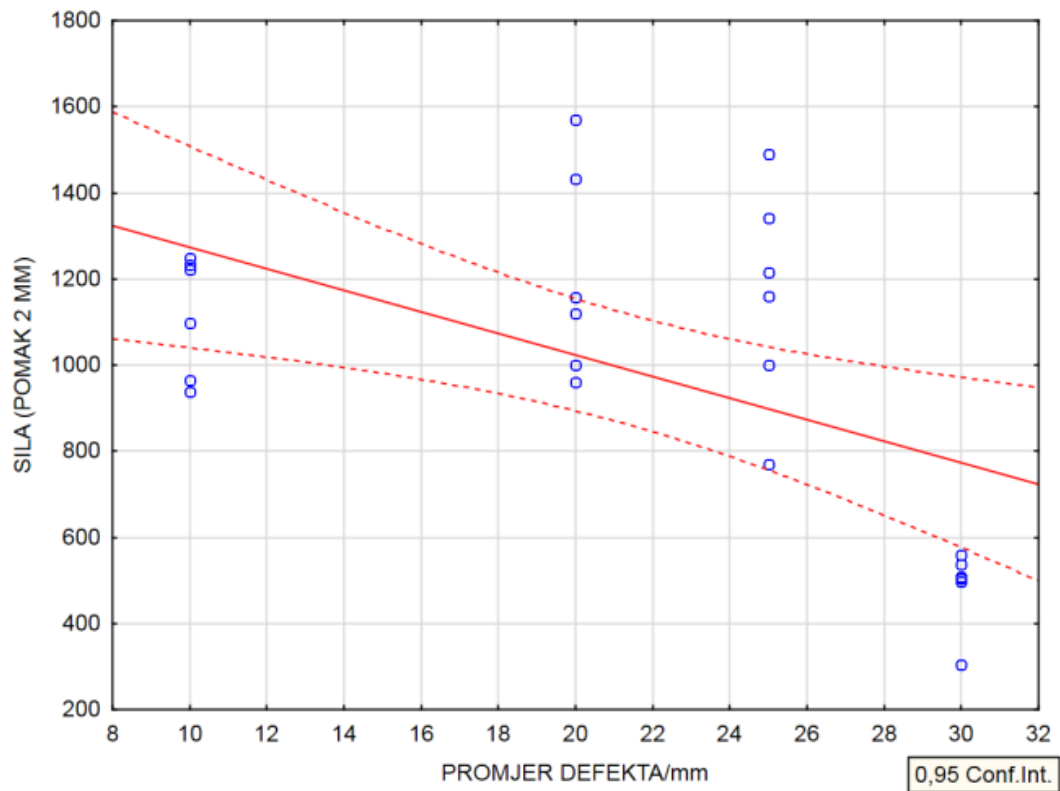
Tablica 11. Korelacija dubine acetabuluma i pomaka pri različitim silama			
Sila	N	R	P
700 N	24	-0,105	0,623
1000 N	24	-0,039	0,853
1500 N	24	-0,059	0,783
2000 N	24	-0,038	0,859
3000 N	24	-0,238	0,262
4000 N	22	-0,279	0,208
5000 N	13	-0,470	0,104



Dijagram 1. Unatoč manjku statističke značajnosti u korelaciji dubine acetabuluma s pomakom pri različitim primijenjenim silama, uočljiva je negativna korelacija (manja dubina rezultirala je prosječno većim pomakom) u svim promatranim kombinacijama.

Tablica 12. prikazuje vrijednosti sile potrebne da bi se postigao pomak, prema promjeru defekta. Veći promjeri defekta zahtijevali su statistički značajno manju silu za pomak od 2 mm, dok je sila probijanja bila statistički usporediva.

Tablica 12. Vrijednost sile potrebne da se postigne pomak od 2 mm ili probijanje u zdjelicu									
Promjer (mm)	M	N	SD	-95% IP	+95% IP	DK	Med	GK	p
Sila (pomak 2 mm; N)									
10	1117,5	6	139,5	971,1	1263,9	964	1160	1233	0,004
20	1206,5	6	243,4	951	1462	1000	1138,5	1432	
25	1163	6	254,1	896,3	1429,7	1000	1188	1342	
30	485,3	6	91,4	389,4	581,2	497	506,5	538	
Ukupno	993,1	24	351,7	844,6	1141,6	664,5	1049	1227,5	
Sila probijanja (N)									
10	5644,5	6	1217,6	4366,8	6922,2	4900	5310	7079	0,719
20	5768,3	6	1276,8	4428,4	7108,3	4556	5571	7006	
25	4855,8	6	839,1	3975,2	5736,4	4200	4877	5666	
30	5010	6	1032,3	3926,6	6093,4	4628	5057,5	5798	
Ukupno	5319,7	24	1105,7	4852,8	5786,6	4592	5095	5823	

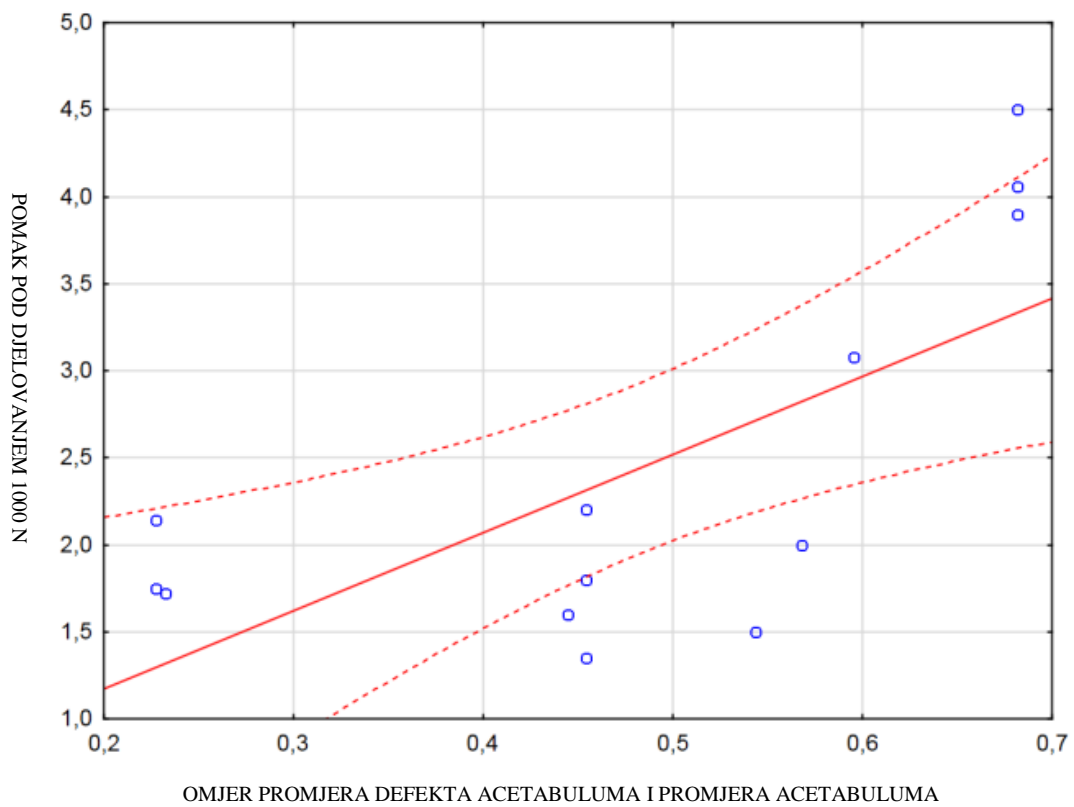
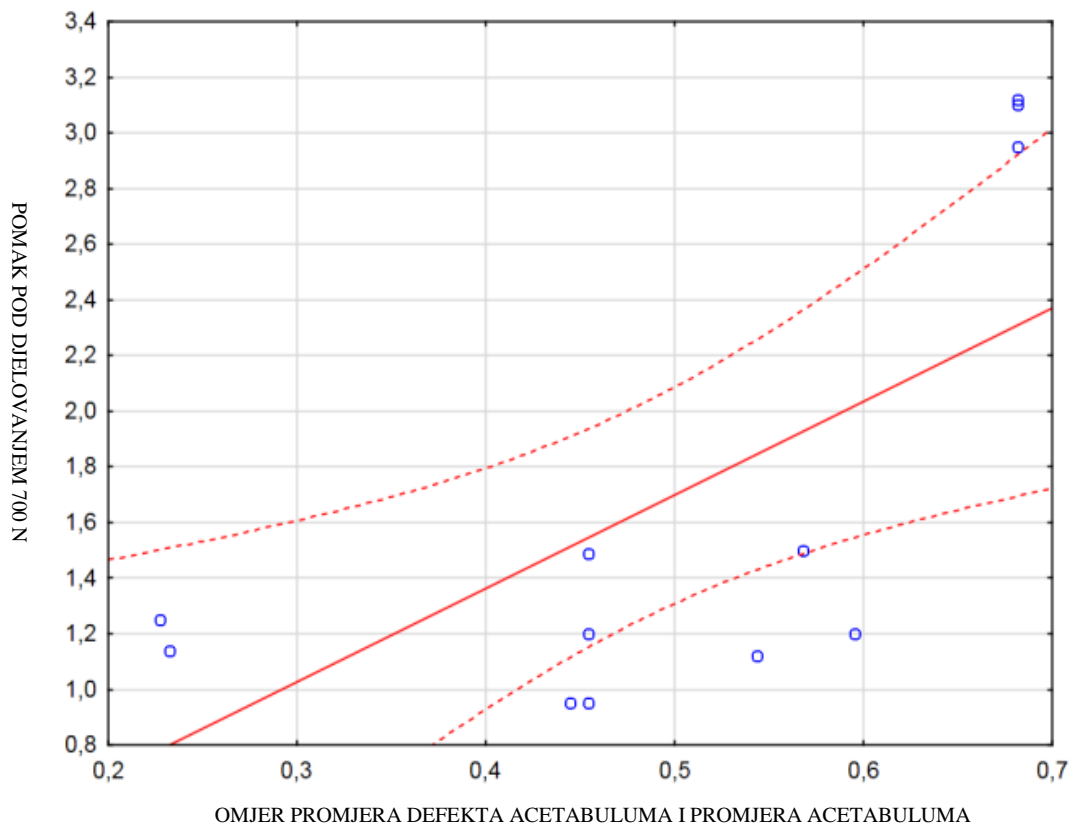


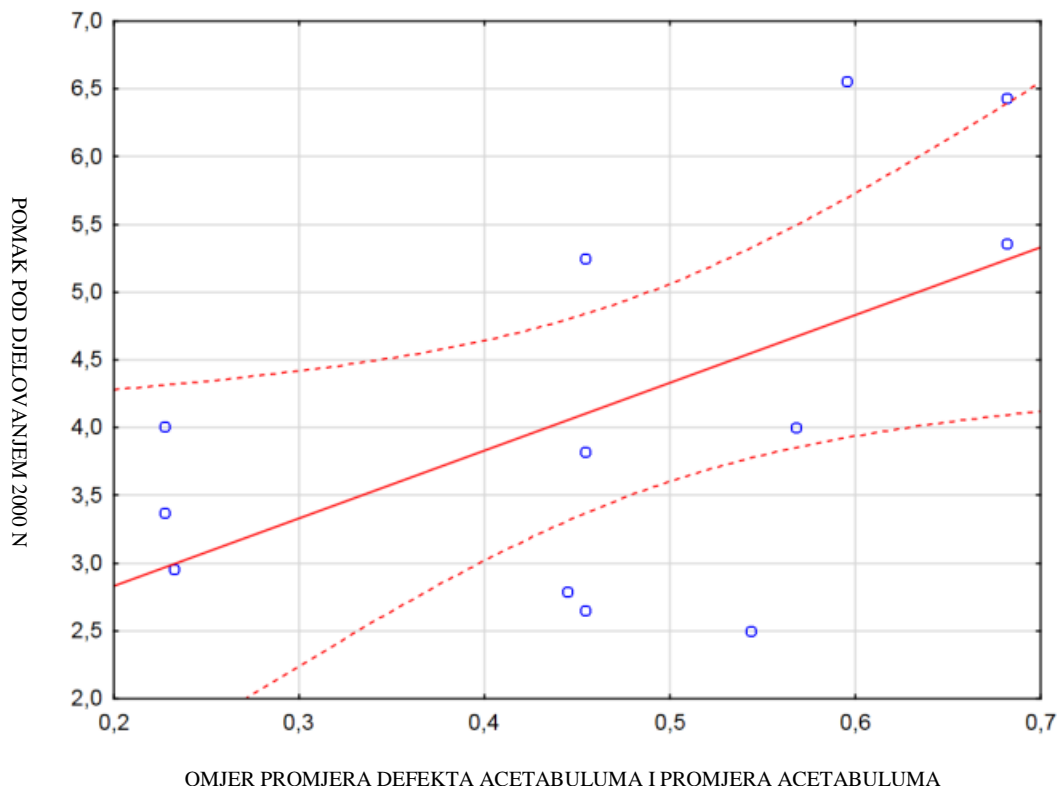
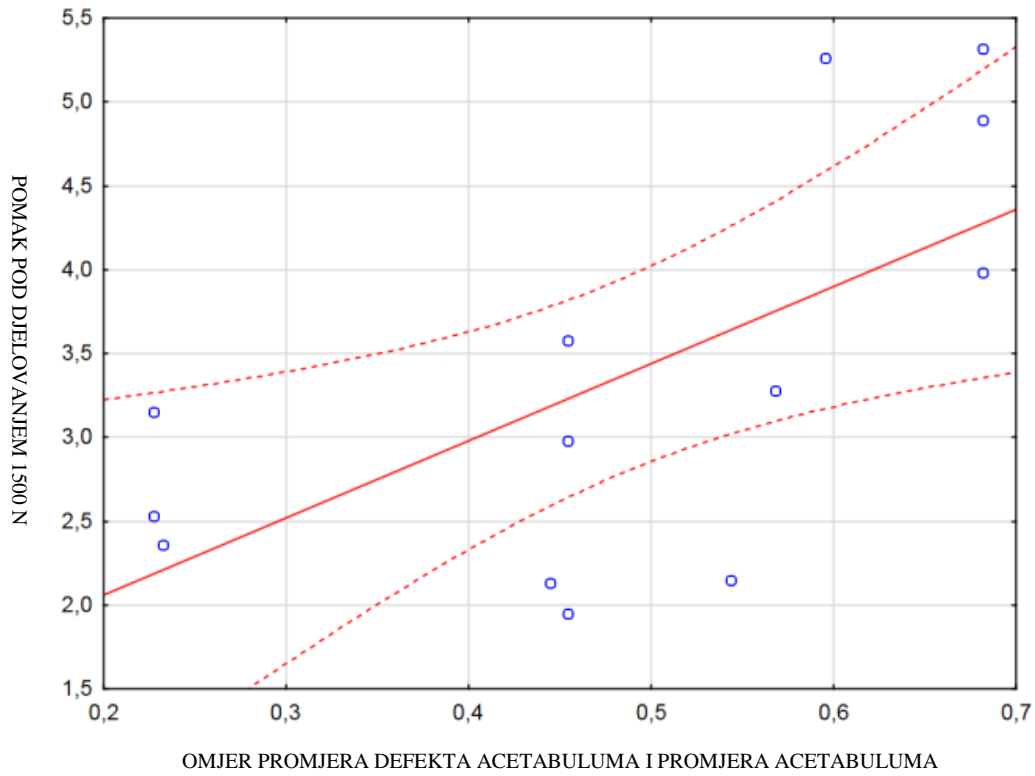
Dijagram 2. Prikaz korelacije promjera defekta i sile potrebne za pomak od 2 mm (gore), kao i sile potrebne za probijanje u zdjelicu (dolje). Uočljiva je negativna korelacija (kod većih promjera acetabuluma bila je potrebna manja sila) koja je u slučaju pomaka od 2 mm bila statistički značajna.

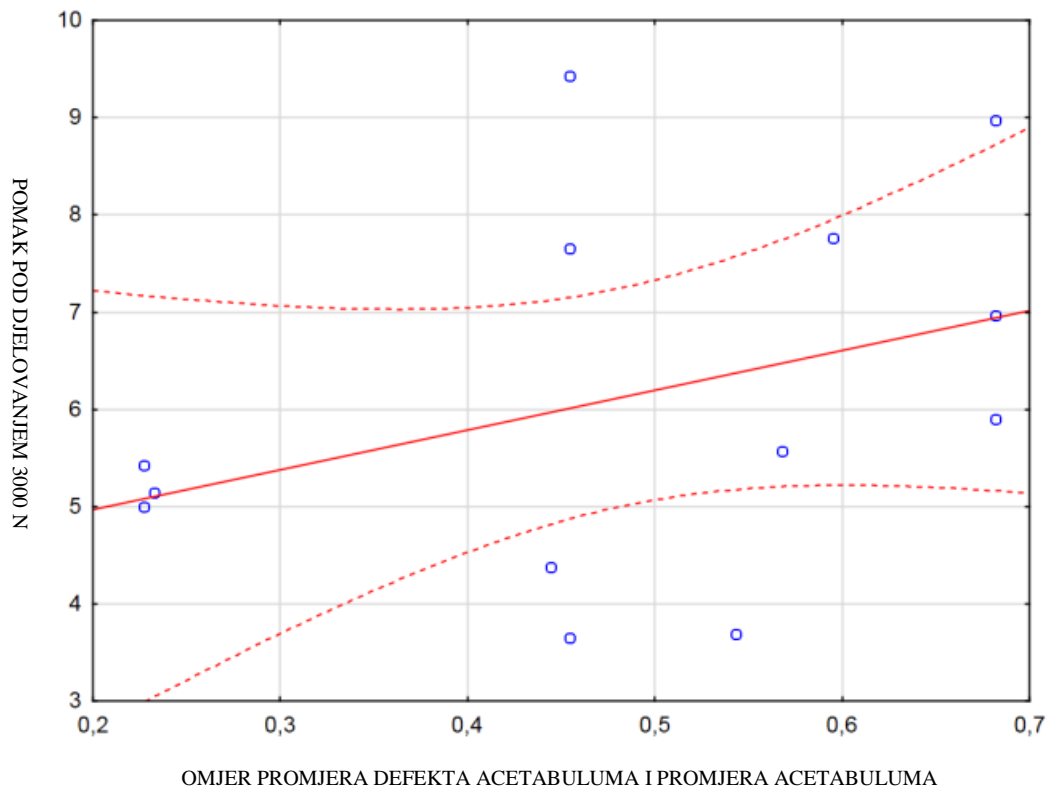
Slijedeća tablica (Tablica 13.) prikazuje korelaciju omjera promjera defekta prema promjeru acetabuluma i drugih varijabli razmatranih u istraživanju. Korištena je metoda Spearmanove neparametrijske korelacije. Pronađena je proporcionalna i statistički značajna povezanost između omjera promjera i pomaka za sile iznosa do 3000 N. Obrnuto, iznos sile potrebne kako bi se postigao pomak od 2 mm bio je negativno i statistički značajno koreliran s omjerom promjera.

Tablica 13. Korelacija Omjer promjera i drugih varijabli			
Varijabla	N	R	p
Pomak - sila 700 N (mm)	24	0,645	0,001
Pomak - sila 1000 N (mm)	24	0,699	0,000
Pomak - sila 1500 N (mm)	24	0,671	0,000
Pomak - sila 2000 N (mm)	24	0,585	0,003
Pomak - sila 3000 N (mm)	24	0,469	0,021
Pomak - sila 4000 N (mm)	22	-0,080	0,722
Pomak - sila 5000 N (mm)	13	0,039	0,899
Sila za pomak od 2 mm (N)	24	-0,576	0,003
Sila probijanja (N)	24	-0,158	0,461

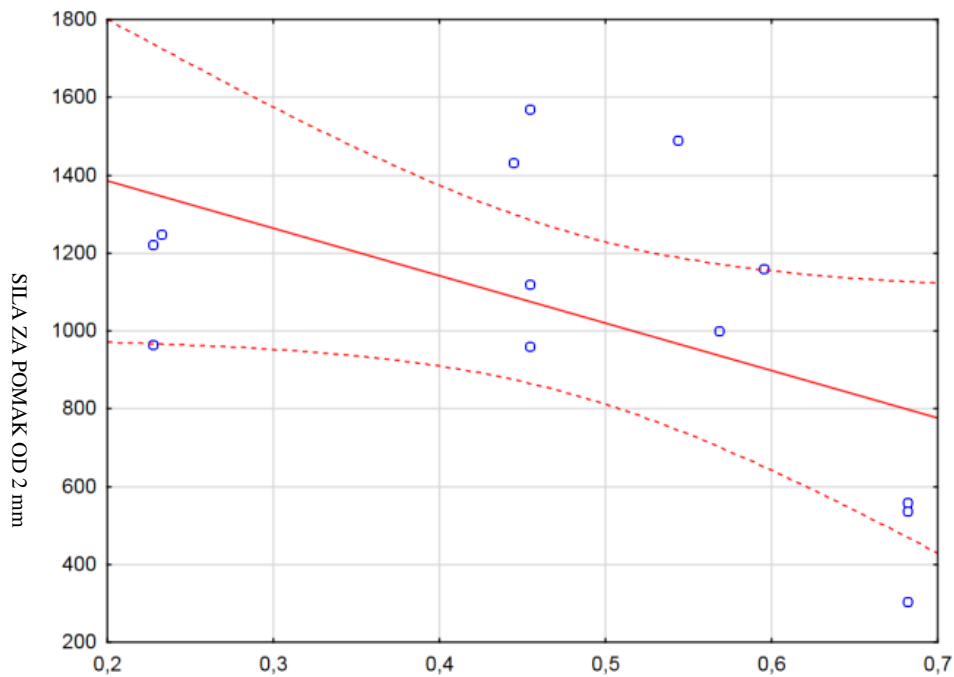
Na sljedećim dijagramima su shematski prikazani rezultati iz tablice 13. Prikazana je korelacija omjera promjera defekta i promjera acetabuluma sa pomakom pod djelovanjem različitog intenziteta sile (700 N, 1000 N, 1500 N, 2000 N, 3000 N).



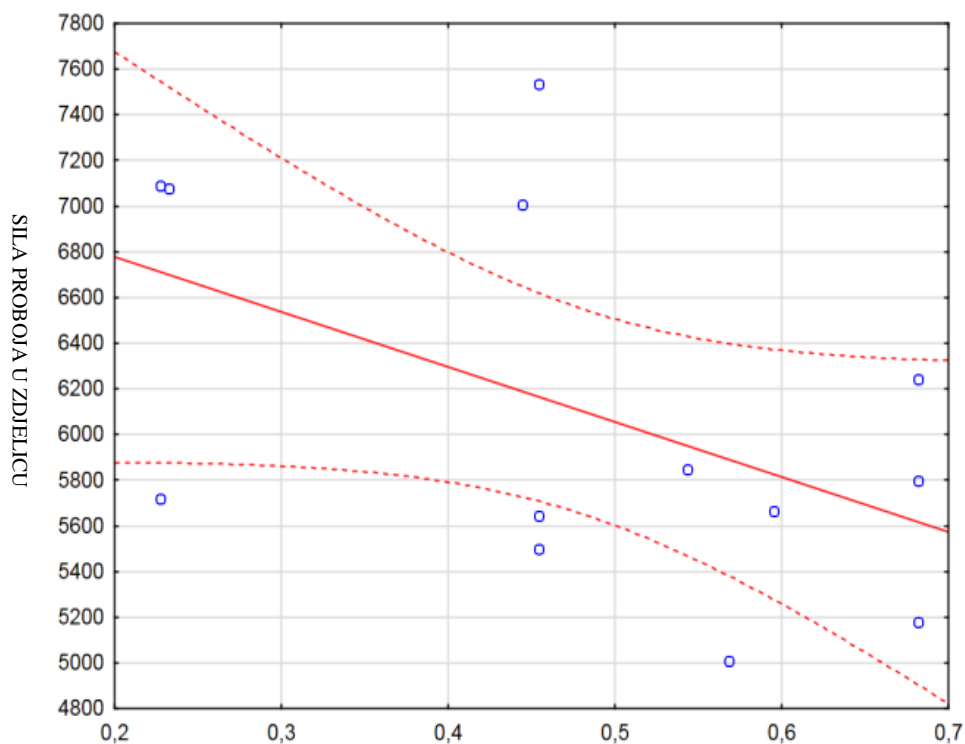




Dijagram 3. Grafički prikaz statistički značajnih korelacija iz prethodne tablice (Tablica 13). Uočljiva je jasna povezanost između omjera promjera defekta i acetabuluma (horizontalna os) i pomaka u milimetrima (vertikalna os) za sile do 3000 N.



OMJER PROMJERA DEFEKTA ACETABULUMA I PROMJERA ACETABULUMA



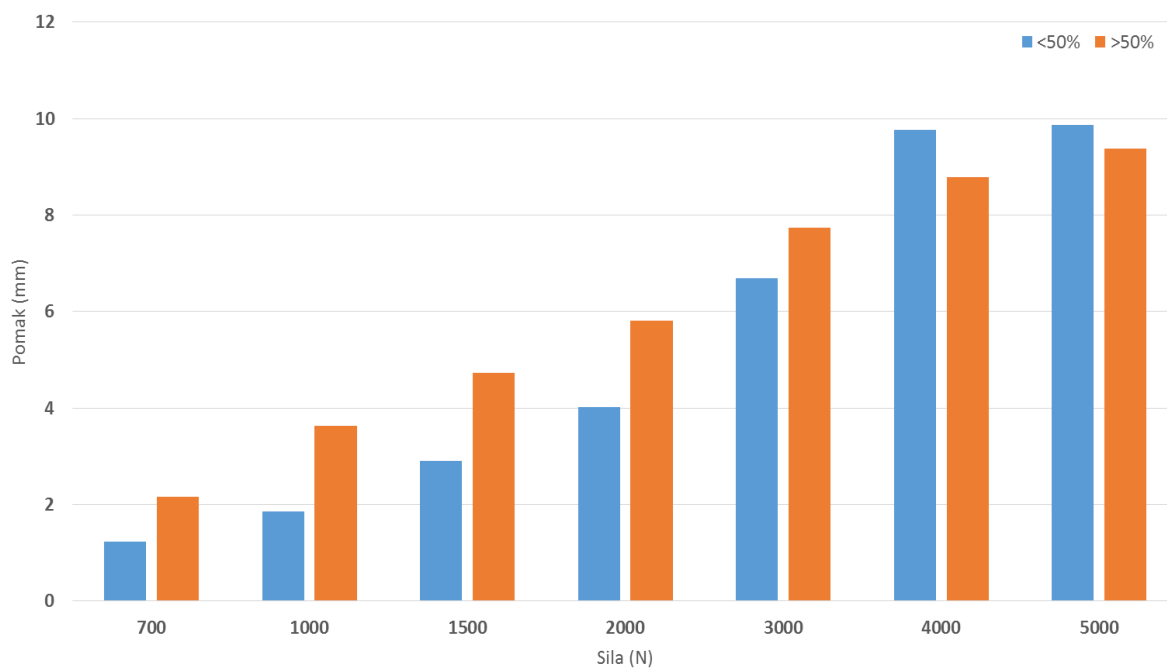
OMJER PROMJERA DEFEKTA ACETABULUMA I PROMJERA ACETABULUMA

Dijagram 4. Prikaz daljnjih korelacija iz tablice 13. Sila za pomak od 2 mm odnosno za probijanje u zdjelicu obrnuto je proporcionalna omjeru promjera defekta i acetabuluma, tj. što je veći omjer promjera to manja sila je potrebna za pomak odnosno probijanje acetabuluma.

Ispitivanje povezanosti omjera promjera i drugih varijabli moguće je pojednostaviti kategorizacijom omjera promjera u dvije skupine: ispod i iznad 50%. Razlike među skupinama potom je moguće ispitati Mann Whitneyevim U testom, kako je navedeno u tablici 14.

Ovakvim pristupom uočava se statistička značajnost za sile do 1500 N i granična značajnost za silu od 2000 N kao i za silu potrebnu za pomak od 2 mm.

Tablica 14. Statistička značajnost povezanosti omjera promjera i drugih varijabli		
Varijabla	N	p
Pomak - sila 700 N (mm)	-2,51	0,012
Pomak - sila 1000 N (mm)	-2,66	0,008
Pomak - sila 1500 N (mm)	-2,42	0,015
Pomak - sila 2000 N (mm)	-1,91	0,057
Pomak - sila 3000 N (mm)	-1,07	0,285
Pomak - sila 4000 N (mm)	0,82	0,410
Pomak - sila 5000 N (mm)	0,50	0,617
Sila za pomak od 2 mm (N)	1,91	0,057
Sila probijanja (N)	1,07	0,285



Dijagram 5. Grafički prikaz pomaka u milimetrima (vertikalna os) u usporedbi s primijenjenom silom u N (horizontalna os), prema omjeru promjera defekta i acetabuluma (plavo = <50%; narančasto = >50%). Statistička značajnost prikazana je u tablici 14.

5.3. Rezultati u kontekstu postavljenih ciljeva istraživanja

Opći cilj:

Odrediti maksimalni promjer učinjenog defekta dna acetabuluma koji osigurava stabilnost acetabularne komponente bescementne endoproteze kuka.

U kontekstu općeg cilja ispitivanja i varijabli razmatranih tijekom istraživanja, stabilnost je moguće definirati kao odsustvo jedne od dvaju pojava:

1. pomaka acetabularne komponente od 2 mm
2. prolaska acetabularne komponente endoproteze u zdjelicu.

Tablica 15. prikazuje deskriptivne vrijednosti sile za obje promatrane varijable. Srednja sila potrebna za pomak od 2 mm tako iznosi 993 N (medijan 1049 N). Srednja vrijednost sile probijanja u zdjelicu iznosi 5319 N s medijanom od 5095 N.

Tablica 15. Sila potrebna za pomak acetabuluma od 2 mm ili probijanje u zdjelicu								
Promjer (mm)	M	N	SD	-95% IP	+95% IP	DK	Med	GK
Sila (pomak 2 mm; N)								
Ukupno	993,1	24	351,7	844,6	1141,6	664,5	1049	1227,5
Sila probijanja (N)								
Ukupno	5319,7	24	1105,7	4852,8	5786,6	4592	5095	5823

Obzirom na promjer učinjenog defekta, vrijednosti adekvatne onima u tablici 15. prikazane su već ranije (Tablica 12.). Ovo ujedno predstavlja i odgovor na **prvi specifični cilj** istraživanja, definiran kao: „Na modelu svinjske zdjelice na nezavisnim uzorcima učiniti mjerenje opterećenja kod kojeg dolazi do pojave nestabilnosti, tj. pomaka acetabularne komponente u zdjelicu više od 2 mm, ovisno o veličini promjera defekta dna acetabuluma.“

Drugi specifični cilj istraživanja definiran je kao: „Određiti promjer defekta dna acetabuluma kod koje acetabularna komponenta endoproteze probija u zdjelicu uslijed opterećenja od 70 kg.“

Odgovor na drugi specifični cilj može se proceduralno postaviti na slijedeći način: Promatrajući korelaciju neparametrijski (varijabla ne slijedi normalnu razdiobu i uzorak je mali), dobivaju se parametri $r=-0,177$ i $p=0,406$. Dakle, korelacija je negativna što znači da je sila probijanja u zdjelicu to veća što je manji defekt.

Promatrajući korelaciju parametrijski, dobiveni rezultati su $r=-0,271$ i $p=0,201$.

Jednadžba korelacije glasi: $F=6161,3 - 39,6 \times f_i$, pri čemu je F sila a f_i promjer defekta.

Uvrštavajući u gornju jednadžbu silu od 700 N, dobivamo $700 = 6161,3 - (39,6 \times f_i)$, tj.

$f_i=137,9$.

Dakle, odgovor na drugi specifični cilj istraživanja je:

Promjer defekta dna acetabuluma kod koje acetabularna komponenta endoproteze probija u zdjelicu uslijed opterećenja od 70 kg iznosi 137,9 mm.

6. RASPRAVA

U osoba s razvojnim poremećajem kuka zbog promijenjenih anatomskih i biomehaničkih odnosa dolazi do razvoja sekundarne artroze kuka u puno mlađoj životnoj dobi (40). To dovodi i do potrebe za puno ranijom ugradnjom totalne endoproteze kuka od ostatka populacije. Stoga je izuzetno važno postići dugovječnost ugrađene endoproteze. Promijenjeni anatomske odnosi te nedostatak koštanog zida acetabuluma čine ugradnju totalne endoproteze kuka kod tih bolesnika značajnim izazovom za operatera. Kod displastičnog kuka nije dobro razvijen niti acetabularni niti femoralni dio, a koštana masa zdjelice je drugačije raspoređena (11-14,100). Tako promijenjeni anatomske odnosi dovode do nepovoljnog odnosa sila u kuku, koje djeluju na zglobna tijela uzrokujući ubrzano propadanje hrskavičnog i koštanog tkiva te raniju pojavu artroze (10,35,36,100).

Kako se totalna endoproteza kuka kod ovih osoba ugrađuje u puno mlađoj životnoj dobi, ovi bolesnici imaju i puno veće funkcionalne zahtjeve te je neophodno postizanje idealnih biomehaničkih uvjeta (118). Postavljanje acetabularne komponente zahtjeva izuzetno fino balansiranje u određivanju njezine veličine, stupnja inklinacije (nagiba), anteverzije te adekvatne natkrivenosti acetabularne komponente.

U počecima moderne endoprotetike smatralo se kako ugradnja totalne endoproteze kuka u ovih bolesnika uopće nije moguća (8). Rezultati rekonstrukcije displastičnog kuka bili su nezadovoljavajući, posebice u osoba s visokom displazijom (8). Razvojem operacijske tehnike i korištenjem sve kvalitetnijih implantata, brojni autori su pokušali na različite načine riješiti problem displastičnog acetabuluma kod ugradnje totalne endoproteze kuka. Vremenom su se postizali sve bolji rezultati liječenja ovih bolesnika (119-130).

Važnu ulogu u operacijskom liječenju bolesnika s displastičnim acetabulumom ima kotiloplastika. Prednost kotiloplastike nad drugim metodama je u postizanju normalnih anatomskih odnosa u kuku, korigiranju razlike u duljini nogu bolesnika te značajnom smanjenju mogućnosti luksacija kuka. Također, medijalizacijom acetabularne komponente smanjuje se opterećenje na kuk čime se postiže dugovječnost endoproteze. Problem vezan uz kotiloplastiku je teško određivanje veličine defekta dna acetabuluma koji je potreban da

bismo dobili stabilnu endoprotezu te da ne bi došlo do migracije acetabularne komponente u zdjelicu.

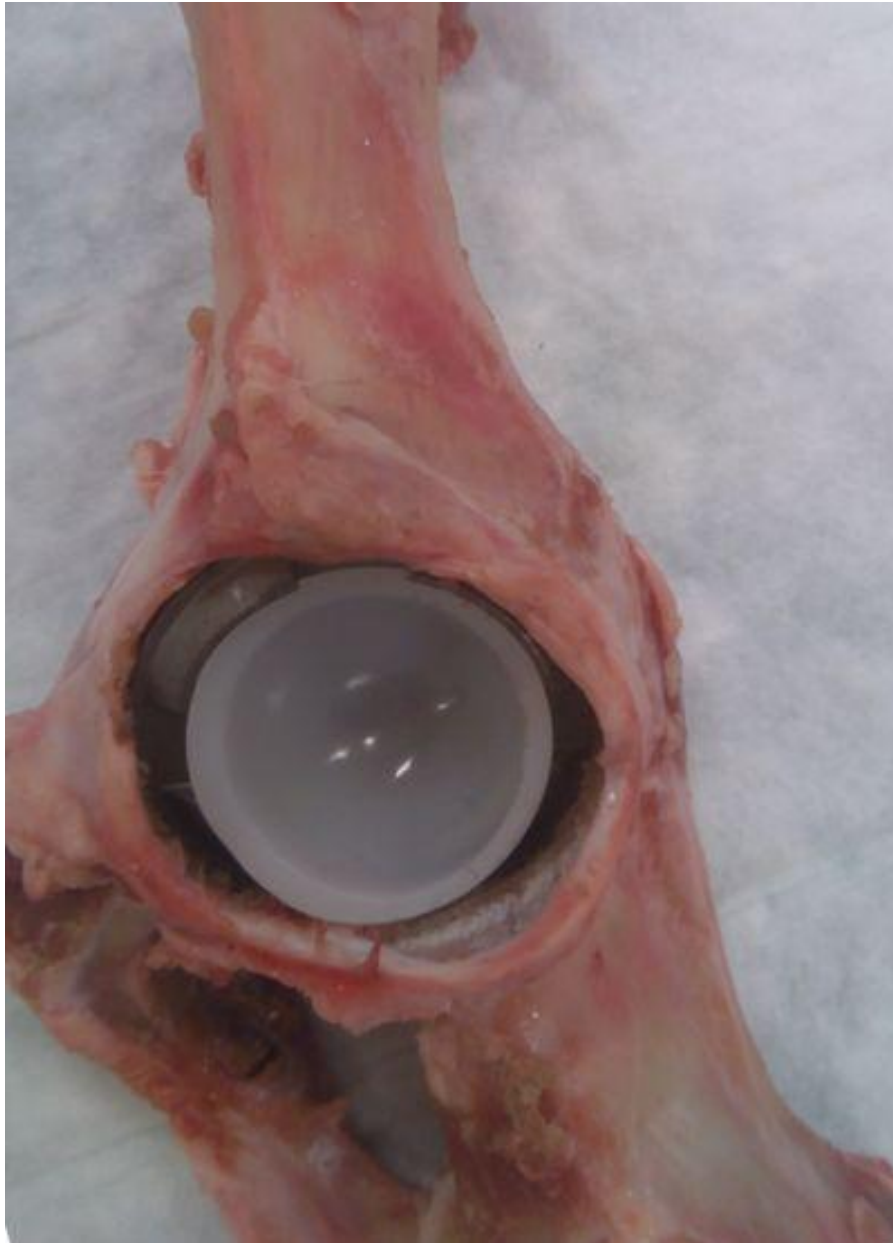Iako se o kotiloplastici dosta govori i redovito se primjenjuje, do sada nitko nije jasno definirao koliki defekt dna acetabuluma možemo učiniti a da acetabularna komponenta ostane stabilna.

Dorr (100) smatra kako acetabularna komponenta prilikom izvođenja kotiloplastike ne bi trebala prominirati u zdjelicu s više od 25% površine iako nisu zamijetili nestabilnost niti kada je prominirala do 50%.

Kim i suradnici (54) su pokušali u svojoj retrospektivnoj studiji, na rentgenskim snimkama odrediti postotak acetabularne komponente koji prominira medijalnije od ilioishijalne linije. Koristili su bescementnu endoprotezu te su kotiloplastiku izvodili uz spongioplastiku dna acetabuluma. Sve acetabulume su dodatno fiksirali s jednim do tri vijka. Mjerili su medijalizaciju centra rotacije na način da su bilježili razliku horizontalne udaljenosti centra glave koštanog acetabuluma i centra glave endoproteze kuka. Postotak površine acetabularne komponente koji je prominirao preko ilioishijalne linije te postotak natkrivenog dijela acetabularne komponente određivali su u odnosu na cjelokupni luk acetabularne komponente od 180 stupnjeva. Izmjerali su prosječnu medijalizaciju centra rotacije od 23 mm (od 9,5 do 51 mm) i prosječnu protruziju acetabularne komponente preko ilioishijalne linije od 44.1% (od 16 do 66%). Prosječno natkrovljenje acetabularne komponente vlastitom kosti je bilo 98.4% (od 94.4 do 100%). Opisali su jedan slučaj nestabilnosti acetabularne komponente nakon učinjene kotiloplastike. U tom slučaju dio acetabularne komponente koji je prominirao u zdjelicu bio je 66% te savjetuju da defekt dna acetabuluma bude takav da omogući da maksimalno 50-60% acetabularne komponente prominira u zdjelicu.

Ovo istraživanje po prvi puta kliničkim ispitivanjem donosi informacije o tome koliki defekt dna acetabuluma možemo koristiti prilikom ugradnje totalne endoproteze kuka a da dobijemo stabilnu acetabularnu komponentu endoproteze.

Tijekom testiranja na kraljici smo pratili pomak acetabularne komponente ovisno o veličini sile koja na nju djeluje i veličini defekta dna acetabuluma. Pomak od 2 mm označen je kao nestabilnost acetabularne komponente endoproteze (Slika 23).

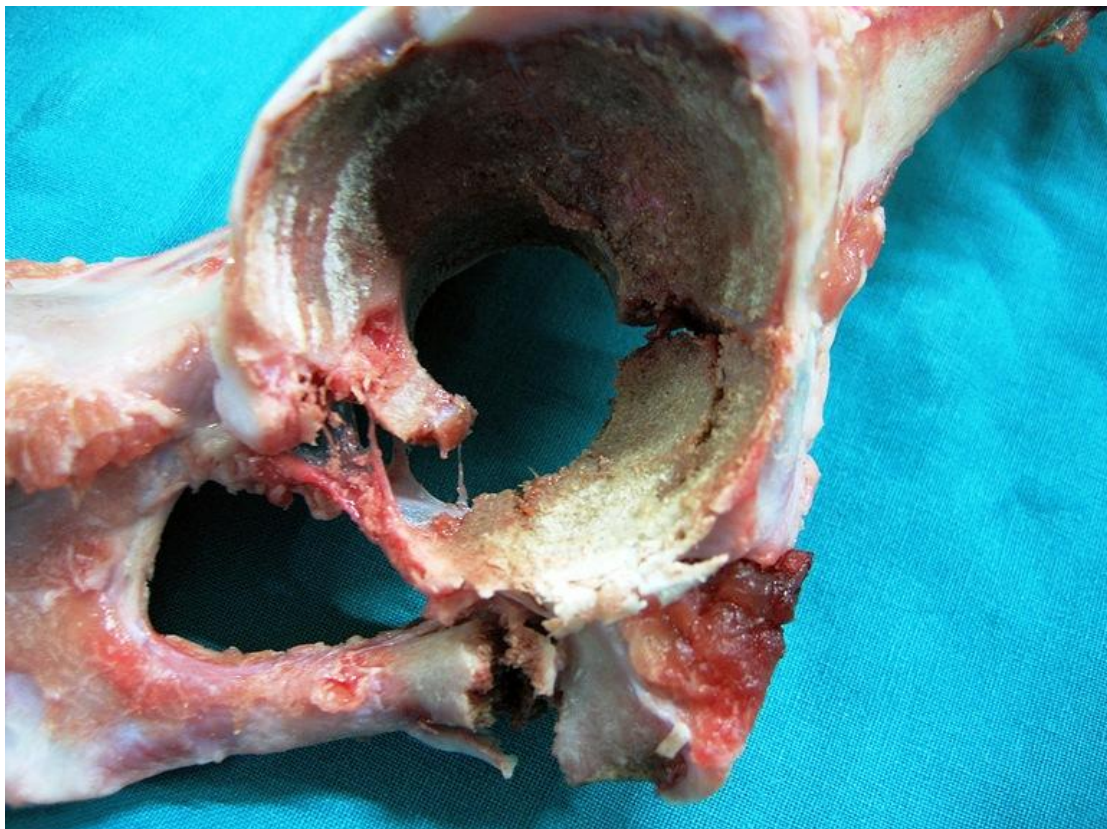


Slika 23. Pomak acetabularne komponente u dubinu uslijed opterećenja.

Dobili smo sljedeće rezultate: kod defekta dna acetabuluma od 10 i 20 mm do pomaka od 2 mm došlo je pri opterećenjima između 1000 i 1500 N, za acetabulume s veličinom defekta od 20 mm potrebna sila je bila između 700 i 1000 N, dok je kod acetabuluma koji su

imali defekt od 30 mm već pri djelovanju sile od 700 N došlo do razvoja nestabilnosti. Drugim riječima, vidljivo je kako se povećanjem veličine defekta acetabuluma sila potrebna da dođe do pomaka od 2 mm smanjuje. Znači, što je veća sila koja djeluje na kuk to će pri manjim defektima dna acetabuluma doći do razvoja nestabilnosti acetabularne komponente endoproteze.

Zamijećena je statistički značajna razlika u veličini pomaka u smislu da manji promjeri imaju manji pomak, za sile od 700 do 1500 N, granično značajna veličina pomaka za silu od 2000 N i odsutnost statističke značajnosti za sile 3000 N, 4000 N i 5000 N. To se može povezati sa strukturom kosti i njezinom elastičnošću jer neovisno o veličini defekta dna acetabuluma, acetabularna komponenta kod primjene velikih sila u prosjeku oko 5000 N kompletno probija u zdjelicu, odnosno koštani acetabulum se praktično raspadne (Slika 24).

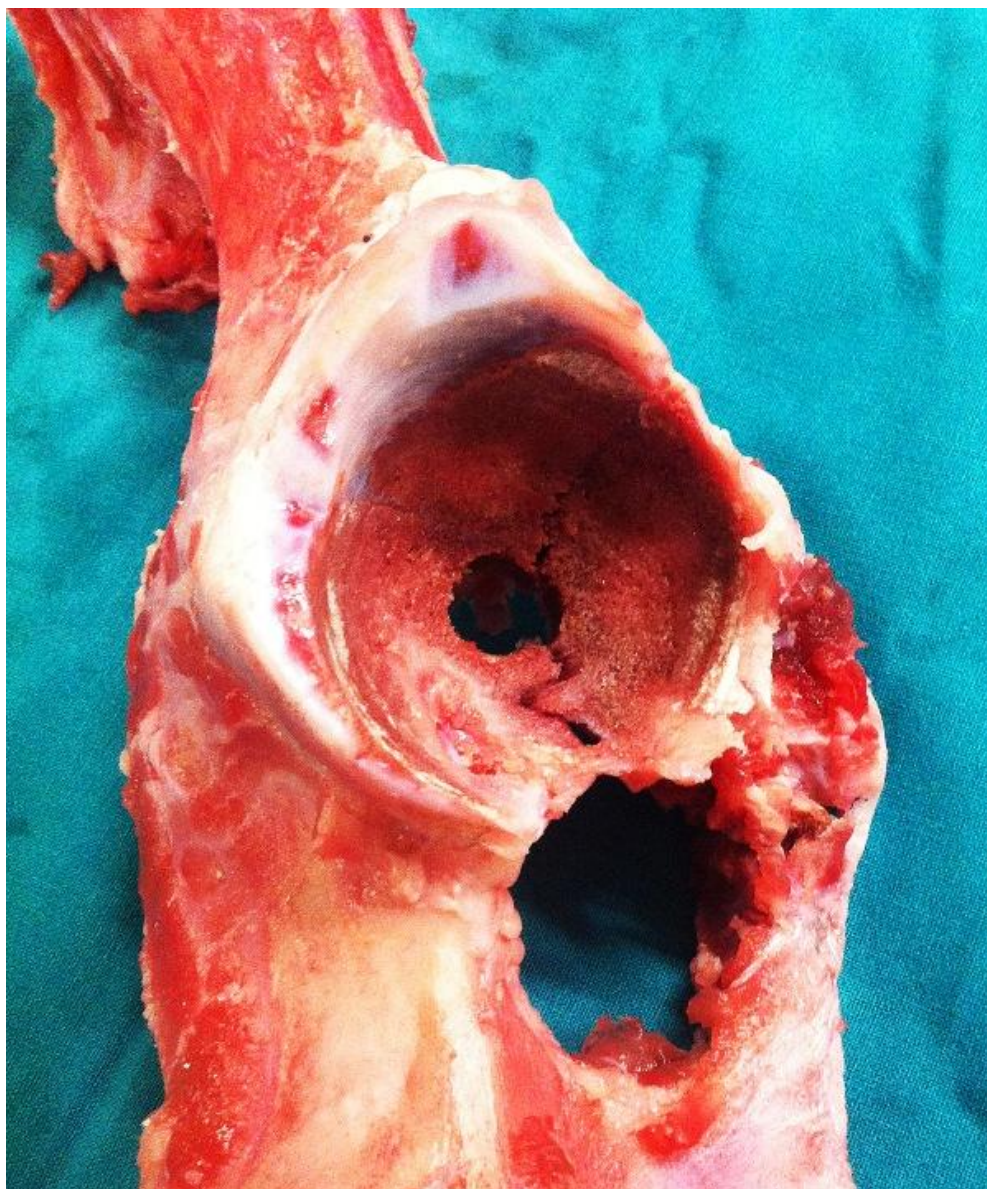


Slika 24. Potpuna destrukcija acetabuluma pod velikim opterećenjem.

Međutim statistički značajne i nama zanimljive promjene se događaju pri manjim silama, onim do 1500 N. Naime, sila od 700 N koja odgovara prosječnoj tjelesnoj težini odrasle osobe od 70 kg kod acetabuluma s defektom promjera 10 mm dovede do prosječnog pomaka od 1,28 mm, kod onog s defektom 20 mm prosječni pomak je 1,18 mm, kod defekta od 25 mm pomak je 1,33 mm a kod najvećeg ispitivanog promjera defekta od 30 mm taj pomak je čak 3 mm. Zatim, ako povećamo silu na 1000 N (100 kg) kod acetabuluma s defektom od 10 mm prosječni izmjerni pomak je 1,90 mm, kod defekta od 20 mm iznosi 1,80 mm, ako je defekt 25 mm dolazi do pomaka od 2,34 mm, a kod defekta od 30 mm pomak je 4,92 mm. Kod djelovanja sile od 1500 N i većih kod svih ispitivanih promjera defekta acetabuluma dolazi do pomaka acetabularne komponente većeg od 2 mm, odnosno javlja se nestabilnost.

Navedene vrijednosti nam govore kako će kod acetabuluma sa manjim defektima, onim od 10 mm i 20 mm pod djelovanjem sile do 700 N acetabularna komponenta endoproteze ostati stabilna, dapače navedene veličine promjera podnijeti će i opterećenje od 1000 N. Dok u situacijama kada je defekt acetabuluma veći od 25 mm, odnosno veći od polovice promjera acetabularne komponente endoproteze (44 mm), acetabularna komponenta to neće izdržati i doći će do razvoja nestabilnosti, odnosno pucanja ostatka dna acetabuluma, a pri većim silama i njegove potpune destrukcije i prodora acetabularne komponente endoproteze u unutrašnjost zdjelice (Slika 24. i 25.).

Navedeno možemo promatrati i na drugi način. Možemo promatrati kolika je sila potrebna za pomak acetabularne komponente endoproteze kuka za 2 mm, ovisno o veličini učinjenog defekta dna acetabuluma. Ispitivanjem smo dobili sljedeće vrijednosti: acetabularna komponenta ugrađena u acetabulum na čijem dnu je učinjen defekt promjera 10 mm pomaknuti će se za 2 mm pod djelovanjem sile od 1117,5 N; kod defekta acetabuluma od 20 mm taj pomak će se dogoditi pri djelovanju sile od 1206,5 N, ako je defekt acetabuluma 25 mm pri 1163 N; dok će se pri defektu od 30 mm pomak acetabularne komponente za 2 mm dogoditi već pri djelovanju sile od 485,3 N.



Slika 24. Ispitivani model zdjelice. Vidljivo pucanje dna acetabuluma pod opterećenjem.

Dakle, ako navedeno gledamo iz aspekta kliničke primjene možemo zaključiti kako možemo učiniti defekt dna acetabuluma koji odgovara otprilike polovici promjera acetabularne komponente endoproteze a da dobijemo primarno stabilnu endoprotezu. Kod osoba do 70 kg taj defekt može biti čak i nešto veći (prema našim mjerenjima između 25 i 30 mm, za acetabularnu komponentu veličine 44). Uz napomenu da se navedene vrijednosti odnose na stajanje na dvije noge.

Međutim, prilikom hoda dolazi do naizmjeničnog pokretanja nogu. Iako razlikujemo šesnaest faza hoda, pojednostavljeno možemo govoriti o dvije faze oslonca na podlogu; fazu oslonca objema nogama i fazu oslonca samo jednom nogom. U trenutku oslonca objema nogama tjelesna težina se simetrično raspoređuje na oba zgloba kuka no u trenutku oslonca jednom nogom odvija se cijeli niz biomehaničkih zbivanja kako bi zdjelica ostala u ravnoteži.

Gravitacijska sila prilikom opterećenja jedne noge ne djeluje u sredini tijela pa postoji ekscentrično opterećenje zgloba kuka. Pri djelovanju samo gravitacijske sile zdjelica bi padala na stranu djelovanja te sile. Kako se to ne bi dogodilo, ravnotežu zdjelice u vodoravnom položaju održava suprotna sila, snaga abduktornih mišića, točnije pelvitrohanterne i spinopelvine muskulature.

Svaka od tih suprotnih sila ima određenu pologu djelovanja i statičke momente. Zbog specifičnosti građe zdjelice medijalna poluga djelovanja tjelesne težine je tri puta duža od lateralne poluge djelovanja mišića. Za postizanje ravnoteže zdjelice potrebno je izjednačenje sila, dakle potrebna je tri puta veća snaga abduktornih mišića. Stoga je u tome trenutku cjelokupno opterećenje zgloba kuka četiri puta veće od tjelesne težine.

Dakle, prilikom stajanja na jednoj nozi, što je i sastavni dio dvotaktnog hoda, opterećenje koje kuk nosi je prema Ruszkowskom (132) četiri puta uvećana tjelesna težina. To znači da za osobu od 70 kg, što bi odgovaralo jednoj prosječnoj ženskoj osobi, opterećenje na kuk prilikom stajanja na jednoj nozi iznosi 280 kg, odnosno na kuk djeluje sila od 2800 N. Pri tolikoj sili, kao što se i vidi iz naših mjerenja došlo bi do razvoja nestabilnosti acetabularne komponente endoproteze pri svim ispitivanim veličinama defekta. Odnosno, niti jedna veličina defekta ne bi podnijela navedeno opterećenje. Za osobu od 100 kg što bi odgovaralo jednoj prosječnoj muškoj, osobi opterećenje na kuk prilikom stajanja na jednoj nozi iznosilo bi 400 kg, odnosno 4000 N što su još značajno veće vrijednosti koje niti jedan acetabulum na kojem je učinjena kotiloplastika, neovisno o veličini defekta ne bi podnio.

Navedeni podaci nam govore kako kod naših bolesnika smijemo ugraditi totalnu endoprotezu kuka koristeći metodu kotiloplastike te načiniti defekt dna acetabuluma veličine koja odgovara polovici promjera acetabularne komponente, ali takvim bolesnicima ne smijemo dozvoliti puno opterećenje operirane noge u ranom poslijeoperacijskom razdoblju. Tek kada dođe do uraštanja endoproteze, drugim riječima, kada se razvije sekundarna

stabilnost, dozvoljeno je puno opterećenje operirane noge i sve aktivnosti kao i kod drugih bolesnika kojima je ugrađena endoproteza zbog primarne koksartroze. U tom vremenskom razdoblju bolesnici trebaju obavezno hodati uz dvije podlaktične štake uz obavezno rasterećenje operirane noge (do trećine tjelesne težine).

Bez obzira na potrebu rasterećenja noge u ranom poslijeoperacijskom razdoblju očekuje se relativno brz oporavak ovih bolesnika i povratak svakodnevnim aktivnostima upravo zbog činjenice da kotiloplastika omogućuje postavljanje acetabuluma u idealan centar rotacije čime se osiguravaju idealni biomehanički uvjeti. Postiže se dovoljno dugačak vektor sile abduktora, koji omogućuje brzo jačanje pelvitrohanterne muskulature te se značajno smanjuje sila koja djeluje na kuk čime se pridonosi i dugovječnosti endoproteze.

Naša ispitivanja su provedena koristeći bescementnu acetabularnu komponentu endoproteze koja se samo čekićem ukucala u ležište koštanog acetabuluma („press fit“ tehnika). U kliničkoj praksi bolesnicima kojima se učini kotiloplastika, acetabularna komponenta se može još dodatno stabilizirati postavljanjem dva ili tri vijka u krov acetabuluma. Uzevši to u obzir, tako dodatno osigurana acetabularna komponenta trebala bi podnijeti još veća opterećenja.

Dakle, iz svega navedenog saznajemo da kod prosječne osobe, težine 70 kg, možemo učiniti defekt acetabuluma koji je negdje između 25 i 30 mm, ako ugrađujemo acetabularnu komponentu veličine 44. Ako se radi o osobi nešto veće tjelesne težine, do 100 kg taj defekt nikako ne bi smio prijeći vrijednost od 25 mm (može biti između 20 i 25 mm). Navedena spoznaja potvrđuje hipotezu kako će acetabularna komponenta biti stabilna, ako defekt dna acetabuluma nije veći od polovice promjera acetabularne komponente.

U daljnjem istraživanju postoje mogućnosti za još detaljnijim određivanjem veličine defekta acetabuluma uz koji imamo stabilnu endoprotezu kuka. Naime, moglo bi se provesti testiranja sa manjim međusobnim razlikama u istom rasponu veličine defekta. Na primjer, mogli bi se raditi defekti s razlikom od 2 mm (10,12,14,16,18,20... i tako dalje).

Isto tako, ovim istraživanjem smo primjetili da mjerenja pri velikim silama ne daju statistički značajne podatke, te bi se u manjem rasponu manjih vrijednosti sila opterećenja do 2000 N mogli dobiti precizniji rezultati. Također, bilo bi zanimljivo usporediti što se događa

kada su acetabularne komponente samo ukucane i kada su dodatno fiksirane vijcima. U svakom slučaju ovo istraživanje je donijelo vrijedne podatke koji će svakako značajno doprinjeti u svakodnevnoj praksi.

7. ZAKLJUČAK

Ovim istraživanjem je potvrđena hipoteza kako će acetabularna komponenta endoproteze kuka imati dovoljnu primarnu stabilnost za osiguravanje sekundarnog uraštanja kosti oko endoproteze, ako namjerno učinjen defekt dna acetabuluma nije veći od polovice promjera acetabularne komponente endoproteze.

Navedeni zaključci se odnose na opterećenja kada osoba stoji na obje noge, ne na stajanje na jednoj nozi. Stoga se svakako u ranom poslijeoperacijskom periodu preporuča rasterećenje operirane noge uz hod sa štakama.

Ovi rezultati se mogu primjeniti na osobe prosječne težine i uredne koštane strukture. Za osobe sa slabijom koštanom strukturom, primjerice oboljele od reumatoidnog artritisa ili osteoporoze savjetuje se puno pažljiviji pristup i uz dugotrajno rasterećenje operirane noge.

Kotiloplastika je operacijska tehnika koja se koristi već četrdeset godina, a ovo je prvo istraživanje provedeno kako bi se jasno definirala veličina defekta dna acetabuluma koji možemo učiniti da endoproteza ostane stabilna. Da sada su se operacijski zahvati izvodili po osjećaju ili iskustvu. Dobiveni podaci će stoga značajno doprinijeti u svakodnevnoj praksi, olakšati će prijeoperacijsko planiranje te odluku o poslijeoperacijskom rehabilitacijskom protokolu.

Određivanje maksimalne dozvoljene kotiloplastike operacijski zahvat ugradnje totalne endoproteze kuka u bolesnika sa displastičnim acetabulumom će učiniti sigurnijim i reproducibilnijim.

Ovo istraživanje može biti podloga daljnjem istraživanju s ciljem detaljnijeg definiranja koliki defekt dna acetabuluma možemo učiniti a da endoproteza pri tome ostane stabilna, ovisno o vrsti fiksacije acetabularne komponente, na način da se ispita postoji li razlika u stabilnosti ako koristimo dodatnu fiksaciju acetabularne komponente endoproteze vijcima.

8. SAŽETAK

UVOD: Kotiloplastika je operacijska tehnika koja se koristi prilikom ugradnje totalne endoproteze kuka u osoba s displastičnim acetabulumom. Ona predstavlja namjerno činjenje defekta na dnu acetabuluma koji omogućuje postavljanje acetabularne komponente medijalnije od Kohlerove ilioishijalne linije, čime se postižu bolji biomehanički uvjeti. Iako je navedena metoda u upotrebi od 1976. godine do sada nitko nije definirao koliki defekt dna acetabuluma možemo učiniti da acetabularna komponenta ostane stabilna.

CILJEVI: Odrediti stabilnost acetabularne komponente endoproteze ovisno o veličini učinjenog defekta dna acetabuluma.

MATERIJALI I METODE: Ispitivanje je provedeno na modelu 24 svinjske zdjelice podjeljene u 4 skupine ovisno o velični učinjenog defekta dna acetabuluma (10,20,25,30mm) kojima je ugrađena acetabularna komponenta endoproteze (veličina 44) i na kidalici je vršeno opterećenje. Mjerena je sila kod koje se bilježi pomak od 2mm te ona kod koje acetabulum probija u zdjelicu.

REZULTATI: Našim ispitivanjem smo saznali kako kod prosječne osobe, težine 70 kg, možemo učiniti defekt acetabuluma koji je između 25 i 30 mm, ako ugrađujemo acetabularnu komponentu veličine 44. Ako se radi o osobi nešto veće tjelesne težine, do 100 kg taj defekt nikako ne bi smio prijeći vrijednost od 25 mm (može biti između 20 i 25 mm).

ZAKLJUČAK: Po prvi puta izmjerena je veličina defekta dna acetabuluma koju možemo učiniti da acetabularna komponenta ostane stabilna. Potvrđena je hipoteza da će acetabularna komponenta endoproteze kuka imati dovoljnu primarnu stabilnost ako defekt dna acetabuluma nije veći od polovice njezinog promjera. Navedena spoznaja znatno će olakšati prijeoperacijsko planiranje i odluku o poslijeoperacijskoj rehabilitaciji.

KLJUČNE RIJEČI: kotiloplastika, displazija kuka, acetabulum, totalna endoproteza kuka

9. SUMMARY

MEASUREMENT OF ACETABULAR COMPONENT STABILITY IN TOTAL HIP ARTHROPLASTY IN CORRELATION TO THE SIZE OF ACETABULAR MEDIAL WALL DEFECT IN PIG PELVIS MODEL

Katarina Barbarić, 2017.

INTRODUCTION: Cotyloplasty is a technique that involves making a perforation of the medial wall of a shallow acetabulum and then inserting an acetabular cup with the medial aspect of its dome beyond the Kohler's line. Although this method is in use since 1976., so far no one has not defined how much cotyloplasty can be performed to remain acetabular component stability.

OBJECTIVES: Measurement acetabular component stability depending on the diameter of cotyloplasty.

MATERIALS AND METHODS: On the 24 pigs pelvis models iatrogenic medial wall defect in different diameters (10,20,25,30mm) is made following with acetabular component placement (size 44). Acetabulum was loaded for determining to which diameter of cotyloplasty acetabular component remains stable, or at which point the remaining medial wall of the acetabulum can't withstand the load and acetabular cup moves through the pelvis for more than 2 mm or breaks through acetabulum.

RESULTS: In our study we found that in the average person (weighing 70 kg), we can make acetabular defect that is between 25 and 30 mm if we use the acetabular component size 44. If it is a person with higher body weight, up to 100 kg, this defect should not exceed the diameter of 25 mm.

CONCLUSION: For the first time maximal diameter of cotyloplasty which ensures the primary stability of acetabular component is determined. We confirmed our hypothesis that THA will have sufficient stability to ensure secondary bone ingrowth around it, if amount of cotyloplasty does not exceed half of the acetabular component diameter. This information will help orthopedic surgeons in preoperative planning of total hip arthroplasty and postoperative rehabilitation in patients with hip dysplasia.

KEY WORDS: cotyloplasty, hip dysplasia, acetabulum, total hip arthroplasty

10. POPIS LITERATURE

1. Papachristou G, Hatzigrigoris P, Panousis K i sur. Total hip arthroplasty for developmental hip dysplasia. *Int Orthop* 2006;30:21-25.
2. Orlić D, Antičević A. Kuk i natkoljenica. U: Pećina M i sur. *Ortopedija*. Zagreb: Naklada Ljevak; 2004. str.212-246.
3. Badgley CE. Etiology of congenital dislocation of the hip. *Clin Orthop Relat Res* 2008;466:90-103.
4. Hakim AJ, Cherkas LF, Grahame R, Spector TD, MacGregor AJ. The genetic epidemiology of joint hypermobility: a population study of female twins. *Arthritis Rheum* 2004;50:2640-4.
5. Dezateux C, Rosendahl K. Developmental dysplasia of the hip. *Lancet* 2007;369(9572):1541-52.
6. Kumar JN, Kumar JS, Wang VT, Das De S. Medium-term outcome of total hip replacement for dysplastic hips in Singapore. *J Orthop Surg (Hong Kong)* 2010;18:296-302.
7. Tudor A, Sestan B, Rakovac I i sur. The rational strategies for detecting developmental dysplasia of the hip at the age of 4-6 months old infants: a prospective study. *Coll Antropol* 2007;31:475-81.
8. Charnley J, Feagin JA. Low-friction arthroplasty in congenital subluxation of the hip. *Clin Orthop Relat Res* 1973;91:98-113.
9. Hartofilakidis G, Stamos K, Ioannidis TT. Low friction arthroplasty for old untreated congenital dislocation of the hip. *J Bone Joint Surg Br* 1988;70:182-6.
10. Hartofilakidis G, Yiannakopoulos CK, Babis GC. The morphologic variations of low and high hip dislocation. *Clin Orthop Relat Res* 2008;466:820-4.
11. Steppacher SD, Tannast M, Werlen S, Siebenrock KA. Femoral morphology differs between deficient and excessive acetabular coverage. *Clin Orthop Relat Res* 2008;466:782-90.
12. Yiannakopoulos CK, Chougle A, Eskelinen A, Hodgkinson JP, Hartofilakidis G. Inter- and intra-observer variability of the Crowe and Hartofilakidis classification systems for congenital hip disease in adults. *J Bone Joint Surg Br* 2008;90:579-83.
13. Noble PC, Kamaric E, Sugano N i sur. Three-dimensional shape of the dysplastic femur: implications for THR. *Clin Orthop Relat Res* 2003;417:27-40.

14. Robertson DD, Essinger JR, Imura S i sur. Femoral deformity in adults with developmental hip dysplasia. *Clin Orthop Relat Res* 1996;327:196-206.
15. Sugano N, Noble PC, Kamaric E, Salama JK, Ochi T, Tullos HS. The morphology of the femur in developmental dysplasia of the hip. *J Bone Joint Surg Br* 1998;80:11-9.
16. Harris WH, Crothers O, Oh I. Total hip replacement and femoral-head bone-grafting for severe acetabular deficiency in adults. *J Bone Joint Surg Am* 1977;59:752-9.
17. Dunn HK, Hess WE. Total hip reconstruction in chronically dislocated hips. *J Bone Joint Surg Am* 1976;58:838-45.
18. Paavilainen T. Total hip replacement for developmental dysplasia of the hip. *Acta Orthop Scand* 1997;68:1:77-84.
19. Argenson JN, Flecher X, Parratte S, Aubaniac JM. Anatomy of the dysplastic hip and consequences for total hip arthroplasty. *Clin Orthop Relat Res* 2007;465:40-5.
20. Pompe B, Antolic V, Igljic A, Kralj-Igljic V, Mavcic B, Smrke D. Evaluation of biomechanical status of dysplastic human hips. *Pflugers Arch* 2000;440:202-3.
21. Mavcic B, Antolic V, Brand R i sur. Weight bearing area during gait in normal and dysplastic hips. *Pflugers Arch* 2000;439(3 Suppl):R213-4.
22. Mavcic B, Igljic A, Kralj-Igljic V, Brand RA, Vengust R. Cumulative hip contact stress predicts osteoarthritis in DDH. *Clin Orthop Relat Res* 2008;466:884-91.
23. Kerboull M, Hamadouche M, Kerboull L. Total hip arthroplasty for Crowe type IV developmental hip dysplasia: a long-term follow-up study. *J Arthroplasty* 2001;16(8 Suppl 1):170-6.
24. Romano CL, Frigo C, Randelli G, Pedotti A. Analysis of the gait of adults who had residua of congenital dysplasia of the hip. *J Bone Joint Surg Am* 1996;78:1468-79.
25. Bicanic G, Delimar D, Delimar M, Pecina M. Influence of the acetabular cup position on hip load during arthroplasty in hip dysplasia. *Int Orthop* 2009;33:397-402.
26. Antolic V, Igljic A, Herman S i sur. The required resultant abductor force and the available resultant abductor force after operative changes in hip geometry. *Acta Orthop Belg* 1994;60:374-7.
27. Antolic V, Igljic A, Herman S i sur. Resultant hip joint force after total hip replacement. *Acta Chir Orthop Traumatol Cech* 1994;61:42-4.
28. Delp SL, Wixson RL, Komattu AV, Kocmond JH. How superior placement of the joint center in hip arthroplasty affects the abductor muscles. *Clin Orthop Relat Res* 1996;28:137-46.

29. Doehring TC, Rubash HE, Shelley FJ, Schwendeman LJ, Donaldson TK, Navalgund YA. Effect of superior and superolateral relocations of the hip center on hip joint forces. An experimental and analytical analysis. *J Arthroplasty* 1996;11:693-703.
30. Igljic A, Antolic V, Srakar F. Biomechanical analysis of various operative hip joint rotation center shifts. *Arch Orthop Trauma Surg* 1993;112:24-6.
31. Johnston RC, Brand RA, Crowninshield RD. Reconstruction of the hip. A mathematical approach to determine optimum geometric relationships. *J Bone Joint Surg Am* 1979;61:639-52.
32. Lengsfeld M, Bassaly A, Boudriot U, Pressel T, Griss P. Size and direction of hip joint forces associated with various positions of the acetabulum. *J Arthroplasty* 2000;15:314-20.
33. Maquet P. Biomechanics of hip dysplasia. *Acta Orthop Belg* 1999;65:302-14.
34. Jerosch J, Steinbeck J, Stechmann J, Guth V. Influence of a high hip center on abductor muscle function. *Arch Orthop Trauma Surg* 1997;116:385-9.
35. Korzinek K, Muftic O. Biomechanical analysis of hip function after Chiari pelvic osteotomy. *Arch Orthop Trauma Surg* 1989;108:112-5.
36. Cooperman DR, Wallensten R, Stulberg SD. Acetabular dysplasia in the adult. *Clin Orthop Relat Res* 1983;175:79-85.
37. Crowe JF, Mani VJ, Ranawat CS. Total hip replacement in congenital dislocation and dysplasia of the hip. *J Bone Joint Surg Am* 1979;61:15-23.
38. Eftekhari NS. Congenital dysplasia and dislocation. U: Eftekhari NS. *Total Hip Arthroplasty*. St. Louis: C. V. Mosby; 1993. Str. 437-455.
39. Hartofilakidis G, Stamos K, Karachalios T, Ioannidis TT, Zacharakis N. Congenital hip disease in adults. Classification of acetabular deficiencies and operative treatment with acetabuloplasty combined with total hip arthroplasty. *J Bone Joint Surg Am* 1996;78:683-92.
40. Hartofilakidis G, Karachalios T. Total hip arthroplasty for congenital hip disease. *J Bone Joint Surg Am* 2004; 86:A:242-250.
41. Learmonth ID, Young C, Rorabeck C. The operation of the century: total hip replacement. *Lancet* 2007;370(9597):1508-19.
42. Russotti GM, Harris WH. Proximal placement of the acetabular component in total hip arthroplasty. A long-term follow-up study. *J Bone Joint Surg Am* 1991;73:587-92.

43. Kaneuji A, Sugimori T, Ichiseki T, Yamada K, Fukui K, Matsumoto T. Minimum ten-year results of a porous acetabular component for Crowe I to III hip dysplasia using an elevated hip center. *J Arthroplasty* 2009;24:187-94.
44. Yoder SA, Brand RA, Pedersen DR, O’Gorman TW. Total hip acetabular component position affects component loosening rates. *Clin Orthop Relat Res* 1988;228:79-87.
45. Hartofilakidis G, Stamos K, Karachalios T. Treatment of high dislocation of the hip in adults with total hip arthroplasty. Operative technique and long-term clinical results. *J Bone Joint Surg Am* 1998;80:510-7.
46. Paavilainen T, Hoikka V, Solonen KA. Cementless total replacement for severely dysplastic or dislocated hips. *J Bone Joint Surg Br* 1990;72:205-11.
47. Shen B, Yang J, Wang L, Zhou ZK, Kang PD, Pei FX. Midterm results of hybrid total hip arthroplasty for treatment of osteoarthritis secondary to developmental dysplasia of the hip-Chinese experience. *J Arthroplasty* 2009;24:1157-63.
48. Haddad FS, Masri BA, Garbuz DS, Duncan CP. Primary total replacement of the dysplastic hip. *Instr Course Lect* 2000;49:23-39.
49. Li H, Wang L, Dai K, Zhu Z. Autogenous impaction grafting in total hip arthroplasty with developmental dysplasia of the hip. *J Arthroplasty* 2013;28:637-43.
50. Delimar D, Cicak N, Klobucar H, Pećina M, Korzinek K. Acetabular roof reconstruction with pedicled iliac graft. *Int Orthop* 2002;26:344-8.
51. Fujiwara M, Nishimatsu H, Sano A, Misaki T. Acetabular roof reconstruction using a free vascularized fibular graft. *J Reconstr Microsurg* 2006;22:349-52.
52. Kobayashi S, Saito N, Nawata M, Horiuchi H, Iorio R, Takaoka K. Total hip arthroplasty with bulk femoral head autograft for acetabular reconstruction in developmental dysplasia of the hip. *J Bone Joint Surg Am* 2003;85:615-21.
53. Inao S, Matsuno T. Cemented total hip arthroplasty with autogenous acetabular bone grafting for hips with developmental dysplasia in adults: the results at a minimum of ten years. *J Bone Joint Surg Br* 2000;82:375-7.
54. Kim M, Kadowaki T. High long-term survival of bulk femoral head autograft for acetabular reconstruction in cementless THA for developmental hip dysplasia. *Clin Orthop Relat Res* 2010;468:1611-20.
55. Delimar D, Bohacek I, Pecina M, Bicanic G. Acetabular roof reconstruction with pedicled iliac graft: ten years later. *Int Orthop* 2014;38:199-201.
56. Delimar D. Comments about “Vascularised pedicled iliac crest graft for selected total hip acetabular reconstructions: a cadaver study”. *Surg Radiol Anat* 2004;26:426-7.

57. Delimar D, Bićanić G, Pećina M, Korzinek K. Acetabular roof reconstruction with pedicled iliac graft: early clinical experience. *Int Orthop* 2004;28:319-20.
58. Shinar AA, Harris WH. Bulk structural autogenous grafts and allografts for reconstruction of the acetabulum in total hip arthroplasty. Sixteen-year-average follow-up. *J Bone Joint Surg Am* 1997;79:159-68.
59. Kwong LM, Jasty M, Harris WH. High failure rate of bulk femoral head allografts in total hip acetabular reconstructions at 10 years. *J Arthroplasty* 1993;8:341-6.
60. Mulroy RD, Harris WH. Failure of acetabular autogenous grafts in total hip arthroplasty. Increasing incidence: a follow-up note. *J Bone Joint Surg Am* 1990;72:1536-40.
61. Gerber SD, Harris WH. Femoral head autografting to augment acetabular deficiency in patients requiring total hip replacement. A minimum five-year and an average seven-year follow-up study. *J Bone Joint Surg Am* 1986;68:1241-8
62. Mulroy RD Jr, Harris WH. Failure of acetabular autogenous grafts in total hip arthroplasty. Increasing incidence: a follow-up note. *J Bone Joint Surg Am* 1990;72:1536-40.
63. Numair J, Joshi AB, Murphy JC, Porter ML, Hardinge K. Total hip arthroplasty for congenital dysplasia or dislocation of the hip. Survivorship analysis and long-term results. *J Bone Joint Surg Am* 1997;79:1352-60.
64. Hintermann B, Morscher EW. Total hip replacement with solid autologous femoral head graft for hip dysplasia. *Arch Orthop Trauma Surg* 1995;114:137-44.
65. Saglam N, Sener N, Beksac B, Tozun IR. Total hip arthroplasty and problems encountered in patients with high-riding developmental dysplasia of the hip. *Acta Orthop Traumatol Turc* 2002;36:187-94.
66. Zhang W, Moskowitz RW, Nuki G i sur. OARSI recommendations for the management of hip and knee osteoarthritis, part I: Critical appraisal of existing treatment guidelines and systematic review of current research evidence. *Osteoarthritis Cartilage* 2007;15:981-1000.
67. Rasanen P, Paavolainen P, Sintonen H i sur. Effectiveness of hip or knee replacement surgery in terms of quality-adjusted life years and costs. *Acta Orthop* 2007;78:108-15.
68. Falbrede I, Widmer M, Kurtz S, Schneidmuller D, Dudda M, Roder C. Utilization rates of lower extremity prostheses in Germany and Switzerland: A comparison of the years 2005-2008. *Orthopade* 2011;40:793-801.

69. Kurtz S, Ong K, Lau E, Mowat F, Halpern M. Projections of primary and revision hip and knee arthroplasty in the United States from 2005 to 2030. *J Bone Joint Surg Am* 2007;89:780-5.
70. Bobyn JD, Stackpool GJ, Hacking SA, Tanzer M, Krygier JJ. Characteristics of bone ingrowth and interface mechanics of a new porous tantalum biomaterial. *J Bone Joint Surg Br* 1999;81:907-14.
71. Shirazi-Adl A, Dammak M, Paiement G. Experimental determination of friction characteristics at the trabecular bone/porous-coated metal interface in cementless implants. *J Biomed Mater Res* 1993;27:167-75.
72. Siegmeth A, Duncan CP, Masri BA, Kim WY, Garbuz DS. Modular tantalum augments for acetabular defects in revision hip arthroplasty. *Clin Orthop Relat Res* 2009;467:199-205.
73. Malkani AL, Crawford CH III, Baker DL, Price MR. Acetabular component revision using a porous tantalum biomaterial: A case series. *J Arthroplasty* 2009;24:1068-73.
74. Siebenrock KA, Tannast M, Kim S, Morgenstern W, Ganz R. Acetabular reconstruction using a roof reinforcement ring with hook for total hip arthroplasty in developmental dysplasia of the hip-osteoarthritis minimum 10-year follow- up results. *J Arthroplasty* 2005;20:492-8.
75. Gill TJ, Siebenrock K, Oberholzer R, Ganz R. Acetabular reconstruction in developmental dysplasia of the hip: results of the acetabular reinforcement ring with hook. *J Arthroplasty* 1999;14:131-7.
76. Pitto RP, Schikora N. Acetabular reconstruction in developmental hip dysplasia using reinforcement ring with a hook. *Int Orthop* 2004;28:202-5.
77. Bicanic G, Barbaric K, Bohacek I, Aljinovic A, Delimar D: Current concept in dysplastic hip arthroplasty: Techniques for acetabular and femoral reconstruction. *World J Orthop* 2014;5:412-24.
78. Charnley J. The long-term results of low-friction arthroplasty of the hip performed as a primary intervention. *J Bone Joint Surg Br* 1972;54:61-76.
79. Kerboull L, Hamadouche M, Kerboull M. Transtrochanteric approach to the hip. *Interact Surg* 2007;2:149-54.
80. Nercessian OA, Newton PM, Joshi RP, Sheikh B, Eftekhar NS. Trochanteric osteotomy and wire fixation: a comparison of 2 techniques. *Clin Orthop Relat Res* 1996;333:208-16.

81. Menon PC, Griffiths WE, Hook WE, Higgins B. Trochanteric osteotomy in total hip arthroplasty: comparison of 2 techniques. *J Arthroplasty* 1998;13:92-6.
82. Thorup B, Mechlenburg I, Søballe K. Total hip replacement in the congenitally dislocated hip using the Paavilainen technique: 19 hips followed for 1.5-10 years. *Acta Orthop* 2009;80:259-62.
83. Bao N, Meng J, Zhou L, Guo T, Zeng X, Zhao J. Lesser trochanteric osteotomy in total hip arthroplasty for treating Crowe type IV developmental dysplasia of hip. *Int Orthop* 2013;37:385-90.
84. Delimar D, Bicanic G, Korzinek K. Femoral shortening during hip arthroplasty through a modified lateral approach. *Clin Orthop Relat Res* 2008;466:1954-8.
85. Sener N, Tözün IR, Aşık M. Femoral shortening and cementless arthroplasty in high congenital dislocation of the hip. *J Arthroplasty* 2002;17:41-8.
86. Kawai T, Tanaka C, Ikenaga M, Kanoe H. Cemented total hip arthroplasty with transverse subtrochanteric shortening osteotomy for Crowe group IV dislocated hip. *J Arthroplasty* 2011;26:229-35.
87. Bruce WJ, Rizkallah SM, Kwon YM, Goldberg JA, Walsh WR. A new technique of subtrochanteric shortening in total hip arthroplasty: surgical technique and results of 9 cases. *J Arthroplasty* 2000;15:617-26.
88. Togrul E, Ozkan C, Kalaci A, Gülşen M. A new technique of subtrochanteric shortening in total hip replacement for Crowe type 3 to 4 dysplasia of the hip. *J Arthroplasty* 2010;25:465-70.
89. Makita H, Inaba Y, Hirakawa K, Saito T. Results on total hip arthroplasties with femoral shortening for Crowe's group IV dislocated hips. *J Arthroplasty* 2007;22:32-8.
90. Neumann D, Thaler C, Dorn U. Femoral shortening and cementless arthroplasty in Crowe type 4 congenital dislocation of the hip. *Int Orthop* 2012;36:499-503.
91. Koulouvaris P, Stafylas K, Sculco T, Xenakis T. Distal femoral shortening in total hip arthroplasty for complex primary hip reconstruction. A new surgical technique. *J Arthroplasty* 2008;23:992-8.
92. Bićanić G. Ugradnja endoproteze modificiranim izravnim lateralnim pristupom u bolesnika s izrazitom displazijom kuka (disertacija). Zagreb, Hrvatska: Medicinski fakultet Sveučilišta u Zagrebu; 2009. str. 73-84.

93. Lee BP, Cabanela ME, Wallrichs SL, Ilstrup DM. Bone-graft augmentation for acetabular deficiencies in total hip arthroplasty. Results of long-term follow-up evaluation. *J Arthroplasty* 1997;12:503-10.
94. Mulroy RD, Jr., Harris WH. Failure of acetabular autogenous grafts in total hip arthroplasty. Increasing incidence: a follow-up note. *J Bone Joint Surg Am* 1990;72:1536-40.
95. Hooten JP, Jr., Engh CA, Heekin RD, Vinh TN. Structural bulk allografts in acetabular reconstruction. Analysis of two grafts retrieved at post-mortem. *J Bone Joint Surg Br* 1996;78:270-5.
96. Patil S, Bergula A, Chen PC, Colwell CW, Jr., D'Lima DD. Polyethylene wear and acetabular component orientation. *J Bone Joint Surg Am* 2003;85(Suppl 4):56-63.
97. Ranawat CS, Dorr LD, Inglis AE. Total hip arthroplasty in protrusio acetabuli of rheumatoid arthritis. *J Bone Joint Surg Am.* 1980;62:1059-65.
98. Pierchon F, Migaud H, Duquennoy A, Fontaine C. Radiologic evaluation of the rotation center of the hip. *Rev Chir Orthop Reparatrice Appar Mot* 1993;79:281-4.
99. Hess WE, Umber JS. Total hip arthroplasty in chronically dislocated hips. Follow-up study on the protrusio socket technique. *J Bone Joint Surg Am.* 1978;60:948-54.
100. Dorr LD, Tawakkol S, Moorthy M, Long W, Wan Z. Medial protrusio technique for placement of a porous-coated, hemispherical acetabular component without cement in a total hip arthroplasty in patients who have acetabular dysplasia. *J Bone Joint Surg Am* 1999;81:83-92.
101. Zhang H, Huang Y, Zhou YX, Zhou YX, Lv M, Jiang ZH. Acetabular medial wall displacement osteotomy in total hip arthroplasty: a technique to optimize the acetabular reconstruction in acetabular dysplasia. *J Arthroplasty* 2005;20:562-7.
102. Delimar D. Anatomsko podloga originalne metode rekonstrukcije krova acetabuluma (disertacija). Zagreb, Hrvatska: Medicinski fakultet Sveučilišta u Zagrebu; 2002. str.75-89.
103. Delimar D, Aljinovic A, Bicanic G. Failure of bulk bone grafts after total hip arthroplasty for hip dysplasia. *Arch Orthop Trauma Surg* 2014;134:1167-73.
104. Karachalios TH, Roidis N, Lampropoulou Adamidou K, Hartofilakidis G. Acetabular reconstruction in patients with low and high dislocation: 20 to 32-year survival of an impaction grafting technique (named cotyloplasty). *J Bone Joint Surg Br* 2013;95:887-92.

105. Hartofilakidis G, Georgiades G, Babis GC, Yiannakopoulos CK.:Evaluation of two surgical techniques for acetabular reconstruction in total hip replacement for congenital hip disease: results after a minimum ten-year follow-up. *J Bone Joint Surg Br* 2008;90:724-30.
106. Fabi D, Gonzalez M, Goldstein W, Ahmed M. Acetabular cup revision with the use of the medial protrusio technique at an average follow-up of 6.6 years. *J Arthroplasty* 2010;25:197-202.
107. Yoo MC, Cho YJ, Kim KI i sur. Cementless total hip arthroplasty with medial wall osteotomy for the sequelae of septic arthritis of the hip. *Clin Orthop Surg* 2009;1:19-26.
108. Makinen TJ, Kuzyk P, Safir OA, Backstein D, Gross AE. Role of Cages in Revision Arthroplasty of the Acetabulum. *J Bone Joint Surg Am* 2016;98:233-42.
109. Jelic M., Pecina M., Haspl M i sur. Regeneration of articular cartilage chondral defects by osteogenic protein-1 (bone morphogenetic protein-7) in sheep. *Growth Factors*. 2001;19:101-13.
110. Stamos KG, Karachalios T, Papagelopoulos PJ i sur. Long-term mechanical stability of the impacted morselized graft-cement interface in total joint replacement: an experimental study in dogs. *Orthopedics* 2000;23:809–14.
111. Hosalkar HS, Varley ES, Glaser DA, Farnsworth CL, Wenger DR. Intracapsular hip pressures in a porcine model: does position and volume matter? *J Pediatr Orthop Br* 2011;20:278-83.
112. Miyanji F, Mahar A, Oka R, Pring M, Wenger D. Biomechanical comparison of fully and partially threaded screws for fixation of slipped capital femoral epiphysis. *J Pediatr Orthop* 2008;28:49-52.
113. Dai G, Wang S, Li J, Liu C, Liu Q. The validity of osteoarthritis model induced by bilateral ovariectomy in guinea pig. *J Huazhong Univ Sci Technolog Med Sci* 2006;26:716-9.
114. Koob TJ, Pringle D, Gedbaw E, Meredith J, Berrios R, Kim HK. Biomechanical properties of bone and cartilage in growing femoral head following ischemic osteonecrosis. *J Orthop Res* 2007;25:750-7.
115. Ding M, Danielsen CC, Hvid I. Age-related three-dimensional microarchitectural adaptations of subchondral bone tissues in guinea pig primary osteoarthrosis. *Calcif Tissue Int* 2006;78:113-22.

116. Qi L, Wang X, Meng MQ. 3D finite element modeling and analysis of dynamic force in bone drilling for orthopedic surgery. *Int J Numer Method Biomed Eng* 2014;30:845-56.
117. Hahn, G. J. and Meeker, W.Q. *Statistical Intervals*. New York: John Wiley & Sons. 1991.
118. Tozun R, Beksac B, Sener N. Total hip arthroplasty in the treatment of developmental dysplasia of the hip. *Acta Orthop Traumatol Turc* 2007;41(Suppl 1):80-6
119. Crowe JF, Mani VJ, Ranawat CS. Total hip replacement in congenital dislocation and dysplasia of the hip. *J Bone Joint Surg Am* 1979;61:15-23.
120. Harris WH, Crothers O, Oh I. Total hip replacement and femoral-head bone-grafting for severe acetabular deficiency in adults. *J Bone Joint Surg Am* 1977;59:752-9.
121. Woolson ST, Harris WH. Complex total hip replacement for dysplastic or hypoplastic hips using miniature or microminiature components. *J Bone Joint Surg Am* 1983;65:1099-108.
122. Davlin LB, Amstutz HC, Tooke SM, Dorey FJ, Nasser S. Treatment of osteoarthritis secondary to congenital dislocation of the hip. Primary cemented surface replacement compared with conventional total hip replacement. *J Bone Joint Surg Am* 1990;72:1035-42.
123. Engesaeter LB, Furnes O, Havelin LI. Developmental dysplasia of the hip--good results of later total hip arthroplasty: 7135 primary total hip arthroplasties after developmental dysplasia of the hip compared with 59774 total hip arthroplasties in idiopathic coxarthrosis followed for 0 to 15 years in the Norwegian Arthroplasty Register. *J Arthroplasty* 2008;23:235-40.
124. Garvin KL, Bowen MK, Salvati EA, Ranawat CS. Long-term results of total hip arthroplasty in congenital dislocation and dysplasia of the hip. A follow-up note. *J Bone Joint Surg Am* 1991;73:1348-54.
125. Eskelinen A, Helenius I, Remes V i sur. Cementless total hip arthroplasty in patients with high congenital hip dislocation. *J Bone Joint Surg Am* 2006;88:80-91.
126. Tokgozoglu AM, Caglar O. Total hip replacement in high riding developmental dysplasia of the hip: cementless total hip arthroplasty with femoral shortening using subtrochanteric resection. *Hip Int* 2007;17(Suppl 5):111-8.
127. Symeonides PP, Pournaras J, Petsatodes G i sur. Total hip arthroplasty in neglected congenital dislocation of the hip. *Clin Orthop* 1997;341:55-61.

128. García-Cimbrelo E, Munuera L. Low-friction arthroplasty in severe acetabular dysplasia. *J Arthroplasty* 1993;8:459-69.
129. Chougle A, Hemmady MV, Hodgkinson JP. Long-term survival of the acetabular component after total hip arthroplasty with cement in patients with developmental dysplasia of the hip. *J Bone Joint Surg Am* 2006;88:71-9.
130. Hampton BJ, Harris WH. Primary cementless acetabular components in hips with severe developmental dysplasia or total dislocation: a concise follow-up, at an average of sixteen years, of a previous report. *J Bone Joint Surg Am* 2006;88:1549-52.
131. Ruszkowski I. Osnove primijenjene biomehanike zgloba kuka. Zagreb: Biblioteka Udžbenici i priručnici Medicinskog fakulteta Sveučilišta u Zagrebu, 1989.

11. KRATKA BIOGRAFIJA

Katarina Barbarić je rođena 19. ožujka 1980. u Osijeku. Završila je Osnovnu školu u Petrijevcima. Srednju medicinsku školu, smjer zdravstveno-laboratorijski tehničar, završila je u Osijeku. Maturirala je 1998. godine te iste godine upisala Medicinski fakultet Sveučilišta J.J. Strossmayera u Osijeku. Diplomirala je u lipnju 2004. godine. Nakon pripravničkog staža u Općoj bolnici Vinkovci, radila je u ambulanti obiteljske medicine u Andrijaševcima, potom u Hitnoj medicinskoj pomoći u Vinkovcima. Šk. godine 2005/06. radila je kao suradnik u Srednjoj medicinskoj školi u Vinkovcima; predavač predmeta Neurologija. Od 2007. godine radila je kao liječnik „sekundarac“ na Odjelu ortopedije Opće bolnice Vinkovci. Započela je specijalizaciju iz ortopedije u Općoj bolnici Vinkovci 2008. godine, a 2012. je specijalizantski staž nastavila za Kliniku za ortopediju, KBC Zagreb. Specijalistički ispit iz ortopedije položila je sa odličnim uspjehom 2012. godine u Klinici za ortopediju KBC Zagreb i Medicinskog fakulteta Sveučilišta u Zagrebu. Završila Stručni poslijediplomski studij iz ortopedije, šk. godine 2011/12. te sljedeće godine upisala znanstveni poslijediplomski studij, Biomedicina i zdravstvo, Medicinskog fakulteta Sveučilišta u Zagrebu. Djelatnica je Klinike za ortopediju KBC Zagreb. Od 2013. je predavač na Poslijediplomskom stručnom studiju Ortopedija i traumatologija u sklopu predmeta: Problematika šake i lakta, a od 2015. i u sklopu predmeta: Tumori sustava za kretanje. Od 2013. godine radi kao liječnik Ženske nogometne reprezentacije Hrvatske do 19 godina. Autor je 7 znanstvenih radova, jednog poglavlja u knjizi te tridesetak kongresnih sažetaka na domaćim i međunarodnim stručnim skupovima.