

Učinak pentadekapeptida BPC 157 na cijeljenje rektovaginalnih fistula u štakora

Barić, Marko

Doctoral thesis / Disertacija

2017

Degree Grantor / Ustanova koja je dodijelila akademski / stručni stupanj: **University of Zagreb, School of Medicine / Sveučilište u Zagrebu, Medicinski fakultet**

Permanent link / Trajna poveznica: <https://um.nsk.hr/um:nbn:hr:105:602319>

Rights / Prava: [In copyright](#)/[Zaštićeno autorskim pravom.](#)

Download date / Datum preuzimanja: **2024-11-18**



Repository / Repozitorij:

[Dr Med - University of Zagreb School of Medicine Digital Repository](#)



SVEUČILIŠTE U ZAGREBU
MEDICINSKI FAKULTET

Marko Barić

Učinak pentadekapeptida BPC 157 na
cijeljenje rektovaginalnih fistula u
štakora

DISERTACIJA



Zagreb, 2017.

SVEUČILIŠTE U ZAGREBU
MEDICINSKI FAKULTET

Marko Barić

Učinak pentadekapeptida BPC 157 na
cijeljenje rektovaginalnih fistula u
štakora

DISERTACIJA

Zagreb, 2017.

Disertacija je izrađena u Zavodu za farmakologiju i Zavodu za patologiju Medicinskog fakulteta Sveučilišta u Zagrebu.

Voditelj rada: prof. dr. sc. Predrag Sikirić, dr. med.

Zahvaljujem prof. dr. sc. Predragu Sikiriću, voditelju rada i prof. dr. sc. Žarku Rašiću, šefu Klinike za kirurgiju KB "Sveti Duh", na njihovoj svesrdnoj podršci i pomoći bez koje realizacija ovog znanstvenog rada ne bi bila moguća.

Zahvalnost upućujem i dr. sc. Marku Severu i dr. sc. Aniti Zenko-Sever na njihovoj nesebičnoj pomoći u provedbi istraživanja i patohistološkoj obradi preparata.

Ovu disertaciju posvećujem svojoj obitelji u znak zahvalnosti na podršci i odgojem usađenim vrijednostima u životu.

Per aspera ad astra! Labor omnia vincit.

Popis oznaka i kratica

kg – kilogram

g – gram

mg – miligram

µg, mcg – mikrogram

ng – nanogram

i.p. – intraperitonealno

p.o. – peroralno, na usta

cm H₂O – centimetar vode

ml – mililitar

anti-TNF – anti-tumor necrosis factor

LD – letalna doza

GI – gastrointestinalni

IBD – Inflammatory Bowel Disease

HPF – eng. high power field, polje vidljivo pod maksimalno visokim uvećanjem

HUVEC – eng. human umbilical venous endothelial cells, humane umbilikalne venske endotelne stanice

EGF – eng. epidermal growth factor, epidermalni faktor rasta

L-NAME-NG – kompetitivni inhibitor stvaranja endotelnog nitrid oksida (NO)

L-arginin – NO prekursor

LIFT – eng. ligation of intersfincteric tract, ligacija intersfinkteričnog fistuloznog kanala

FGF – eng. fibroblast growth factor, faktor rasta fibroblasta

PDGF – eng. platelet derived growth factor, trombocitni faktor rasta

TGF-β – eng. transforming growth factor- β, transformirajući faktor rasta

VEGF – eng. vascular endothelial growth factor, vaskularni endotelni faktor rasta

Sadržaj

1	UVOD	1
1.1	Dosadašnja saznanja o pentadekapeptidu BPC 157	2
1.2	Rektovaginalna fistula.....	4
1.2.1	Etiologija	4
1.2.2	Model rektovaginalne fistule u štakora	6
1.2.3	Cijeljenje fistula: fiziološki i patofiziološki aspekti.....	7
1.2.4	Čimbenici koji otežavaju cijeljenje	10
1.2.5	Klasifikacija	11
1.2.6	Jednostavne rektovaginalne fistule	12
1.2.7	Složene rektovaginalne fistule.....	14
1.2.8	Evaluacija fistula	16
1.2.9	Liječenje.....	17
1.3	Dosadašnja primjena peptida u poticanju cijeljenja.....	18
1.4	Utjecaj pentadekapeptida BPC 157 na cijeljenje ezofagokutane, gastrokutane, duodenokutane i kolokutane fistule	19
1.5	Pentadekapeptid BPC 157 u cijeljenju upalnih lezija u gastrointestinalnom sustavu	21
2	HIPOTEZA.....	22
3	CILJEVI RADA.....	23
3.1	Opći cilj.....	23
3.2	Specifični ciljevi	23
4	MATERIJALI I METODE	24
4.1	Životinje	24
4.2	Lijekovi	24

4.3	Eksperimentalni protokol.....	24
4.4	Eksperimentalni protokol nakon operacije.....	27
4.5	Makroskopska analiza	29
4.6	Histološka analiza.....	29
4.7	Biomehanička analiza.....	31
4.8	Statistička analiza	31
5	REZULTATI	32
6	RASPRAVA	44
7	ZAKLJUČAK.....	48
8	SAŽETAK.....	49
9	SUMMARY	50
10	POPIS LITERATURE.....	52
11	ŽIVOTOPIS.....	66

1 UVOD

Rezultati ovog istraživanja kao i model kirurški formirane rektovaginalne fistule u štakora prikazani su u znanstvenom radu objavljenom u *Life Sciences* 2016. godine [1].

Rektovaginalna fistula je anomalijski spoj između rektuma i vagine, koji omogućuje izravni kontakt između ova dva, u normalnim okolnostima odvojena tkiva, te zadaje velike poteškoće pri cijeljenju. Najčešće se javlja kao komplikacija liječenja upalnih bolesti crijeva, kemoterapije i zračenja u liječenju intraabdominalnih tumora, kao moguća komplikacija poroda i mnogih drugih bolesti. Ujedno predstavlja medicinskoterapijski, socijalni i ekonomski problem koji značajno narušava kvalitetu života pacijenta s obzirom na to da u gotovo 99% bolesnika zahtjeva kirurško liječenje u vidu kirurške ekscizije same fistule sa rektalne i vaginalne strane te samog fistuloznog kanala, rekonstrukcije stijenke rektuma i vagine te postavljanja interpozituma u obliku reznja, formiranja odteretnog *anus praeter naturalis* ili operacije po Hartmann-u te uspostavu kontinuiteta crijeva u drugom aktu [2-7].

Utjecaj pentadekapeptida BPC 157 na cijeljenje rektovaginalnih fistula u štakora do sada nije bio predmet istraživanja, ali je u nekim ranijim studijama dokazan njegov pozitivan učinak na poboljšanje cijeljenja vanjskih fistula (ezofagokutanih, gastrokutanih, duodenokutanih te kolokutanih fistula) [8-11].

Budući da u dosadašnjim studijama nije ponuđeno prihvatljivo farmakološko rješenje problema rektovaginalnih fistula [7,12-16], u ovom se istraživanju ispitivala učinkovitost pentadekapeptida BPC 157 pri cijeljenju rektovaginalnih fistula u štakora.

1.1 Dosadašnja saznanja o pentadekapeptidu BPC 157

Pentadekapeptid BPC 157 predstavlja stabilni želučani peptid koji je dio sekvence proteina BPC izoliranog iz ljudskog želučanog soka, topiv je u vodi kod pH 7.0 jednako kao i u fiziološkoj otopini, peptid sa 99% (HPLC) čistoćom (1-des-Gly peptid kao nečistoća). Proizveden je od strane Diagen-a (Ljubljana, Slovenija, GEPPPGKPADDAGLV, M.W. 1419., PL 14736). Radi se o antiulkusnom peptidergičkom agensu koji je stabilan u želučanom soku, učinkovit u cijeljenju različitih tkiva pri sistemsnoj i topičkoj primjeni [17,18], djeluje sam, bez nosača [17], te je smatran medijatorom citoprotekcije [18]. Ovaj peptid također ima bolji učinak na cijeljenje ulkusa od standardne terapije [9,17].

U fazi kliničkih ispitivanja je u istraživanjima za upalne bolesti crijeva (PL-10, PLD-116, PL 14736 Pliva, Hrvatska) i multiplu sklerozu [11,17-23].

To je stabilan peptid, bez toksičnih učinaka, bez dosegnute letalne doze, bez nuspojava u testiranjima te je stoga vrlo sigurnog peptidnog profila [1,8-11,17-29].

Učinak pentadekapeptida BPC 157 je povezan s aktivnošću staničnog FAK-paksilin signalnog puta. BPC 157 povećava ekspresiju receptora hormona rasta djelovanjem preko Janus kinaze 2. Uočeno je da PDGF-BB i BPC 157 imaju sličnu selektivnost stimulacije granulacijskog tkiva kod cijeljenja rana u db/db miševa. Ipak, BPC 157 aktivnije potiče ranu organizaciju kolagena. Također potiče ekspresiju EGR-1 te njegov represorni čimbenik rasta živaca 1-A vežući protein-2 (nab2) u nediferenciranim Caco-2 stanicama brže od PDGF-BB. EGR-1 inducira proizvodnju citokina i čimbenika rasta te ranu tvorbu ekstracelularnog matriksa i kolagena. BPC 157 potiče cijeljenje tetiva [30-34], ligamenata [35], tetivnomišićnog prijelaza i mišića bez stvaranja ožiljnog tkiva [8-11,17-32,35-48] te cijeljenja lezija koje spontano ne mogu zacijeliti poput pseudoartroze i peridontitisa [49,50].

Uz protuulkusni učinak pentadekapeptida BPC 157 potvrđen je i hepatoprotektivni učinak na jetrene lezije (od hepatomegalije do opsežne nekroze parenhima) uzrokovane različitim nesteroidnim protuupalnim lijekovima (diklofenak, ibuprofen, paracetamol), uz pozitivan učinak i na prateće lezije cijelog gastrointestinalnog sustava (jednjak [8], želudac [9], dvanaesnik [10], tanko [24,25] i debelo crijevo [11]) i mozak (encefalopatija) [23], s posebnim djelovanjem na cijeljenje vanjskih fistula [8-11]. U dosadašnjim istraživanjima pokazalo se da pentadekapeptid BPC 157 potiče i ubrzava cijeljenje intestinalnih anastomoza (jejuno-ileo, ileo-ileo i kolo-kolo) prema svim praćenim parametrima cijeljenja [24,25, 42,51]. Učinak provedenog tretmana karakteriziran je manjim opsegom adhezija, potpuno ispunjenim krvnim žilama, te uz blaži, privremeni poremećaj pasaže crijeva, koji u dužim vremenskim intervalima primjene u potpunosti izostaje [8-11,24,25, 52,53]. Također je primijećeno da u životinja tretiranih s pentadekapeptidom BPC 157 mjesto anastomoze i nekadašnje fistule (ezofagokutane, gastrokutane, duodenokutane, kolokutane) podnosi veće vrijednosti tlaka koje se približavaju normalnim vrijednostima [8-11,23]. Ovi učinci pentadekapeptida BPC 157 smatraju se značajnima u cijeljenju unutarnjih [23-25] i vanjskih rana [26-28].

Pentadekapeptid BPC 157 modulira aktivnost NO sustava (prilikom blokade NO sustava primjenom L-NAME pentadekapeptid BPC 157 u potpunosti poništava njen učinak, dok se kod primjene pentadekapeptida BPC 157 s L-Argininom, supstratom NO sustava ne postiže potencijacija učinka) [20].

Suvremeno farmakološko shvaćanje peptida odnosi se na njihovu ulogu u procesima cijeljenja i imunološkom sustavu. Veliki problem u eksperimentalnom radu sa peptidima predstavlja njihova nestabilnost i potreba za nosačem bez kojeg imaju slabu ili gotovo nikakvu aktivnost. Pentadekapeptid BPC 157 je stabilan želučani

peptid koji za svoje djelovanje ne treba nosač peptida. S obzirom da je izoliran iz ljudskog želučanog soka, pripada posebnoj kategoriji peptida iz gastrointestinalnog trakta te pokazuje iznimnu stabilnost i otpornost dok se drugi peptidi (npr. EGF ili TGF- β) razgrađuju u vremenskom periodu od nekoliko minuta [54] i zahtijevaju primjenu nosača tvoreći na taj način kompleks peptid+nosač. Zbog toga je teško pripisati učinak samom peptidu, nosaču ili cijelom kompleksu. Peptidi iz gastrointestinalnog trakta (GI) moraju biti u mogućnosti podnijeti izrazito nepovoljne uvjete zbog širokog raspona pH vrijednosti (1-10), temperaturnih razlika (4-80°C), prisutnosti brojnih bakterija, virusa i proteolitičkih enzima te izrazito brzom izmjeni sluzničnog pokrova [8-11,17-32,35-48].

1.2 Rektovaginalna fistula

Rektovaginalna fistula je abnormalni epitelni spoj između rektuma i vagine. Ona je kronični oblik kod kojeg postoji konstantna veća ili manja upala. Može biti mukotrpna i dugotrajna, kako za bolesnika, tako i za kirurga zbog svojih iritirajućih i neugodnih simptoma i visokog postotka neuspjeha nakon popravka. Jednostavnije fistule koje su manjeg defekta mogu spontano zacijeliti bez obzira na genezu nastanka dok to kod kompleksnih fistula većeg defekta nije slučaj [3-7,14,55-68].

1.2.1 Etiologija

Fistula može nastati kao rezultat kongenitalnih malformacija ili češće može biti stečene etiologije. Rektovaginalne fistule mogu nastati prilikom poroda [58]. Produljeni porod sa nekrozom rektovaginalnog septuma ili opstetričke ozljede sa rupturom perineuma 3. ili 4. stupnja ili episiotomija mogu dovesti do nastanka rektovaginalne fistule. Neadekvatni popravak ili dehiscenca nakon popravka ili infekcija mogu rezultirati u nastanku fistule [58].

Infektivni procesi unutar rektovaginalnog septuma također mogu rezultirati nastankom rektovaginalne fistule. Kriptoglandularni anorektalni apsces i infekcija Bartolinijeve žlijezde mogu se spontano drenirati uzrokujući nisku rektovaginalnu fistulu. Divertikulitis nakon prethodno učinjene histerektomije je najčešći infektivni uzrok nastanka visokih fistula. Također, tuberkuloza i lymphogranuloma venereum mogu biti uzroci rektovaginalne fistule [3-7,14,55,56,62-68].

Maligne bolesti (rektalne, uterine, cervikalne ili vaginalne) sa značajnim lokalnim ekspanzivnim rastom ili koje su bile liječene zračenjem mogu uzrokovati nastanak rektovaginalnih fistula. Nakon zračenja može se razviti proktitis kojeg slijedi nastanak ulceracije prednje stjenke rektuma. Rektalni ulkusi progrediraju u formiranje fistule 6 mjeseci do 2 godine nakon zračenja. Incidencija rektovaginalnih fistula se povećava sa visokom dozom zračenja i prethodno učinjenom histerektomijom [3-7,14,55-58].

Trauma tijekom operacijskog zahvata može rezultirati nastankom rektovaginalne fistule. Niske fistule mogu nastati nakon anorektalnih i vaginalnih operacija. Niska kolorektalna anastomoza učinjena mehaničkim šivačem (staplerom) može dovesti do nastanka fistule ukoliko stjenka vagine bude uhvaćena staplerom ili ako popuštanje anastomoze dovede do apscesa koji se potom drenira u vaginu. S druge strane, procedure u zdjelici mogu rezultirati nastankom visokih rektovaginalnih fistula. Histerektomija koju slijedi zračenje ili previđena intraoperacijska ozljeda rektuma može dovesti do nastanka fistula [3,7,69,58].

Upalne bolesti crijeva (engl. Inflammatory Bowel Disease, IBD) su također jedan od mogućih čestih uzroka. Ulcerozni kolitis i Crohnova bolest mogu biti povezani sa nastankom rektovaginalnih fistula [7,14].

Crohnova bolest je češći mogući uzročnik fistula jer uzrokuje transmuralnu upalu stijenke rektuma. U 3%-5% bolesnika sa Crohnovom bolesti će se razviti rektovaginalna fistula, dok 84% bolesnika sa razvijenim fistulama zahtijevaju kirurško liječenje [7]. Incidencija se povećava sa težinom simptoma kod recidiva tj. akutizacije, od 0,2% kod blagih do 2,1% kod teških simptoma. Kod Crohnove bolesti rektovaginalne fistule mogu prethoditi intestinalnim simptomima. Anorektalne patološke promjene (fistule, fisure i apscesi) su vrlo česte te se nalaze u oko 30% onih s lokalizacijom bolesti u tankom crijevu te u preko 50% onih u kojih je zahvaćen kolon [7].

Rektovaginalne fistule mogu nastati u bolesnika sa ulceroznim kolitisom nakon ileoanalne pouch anastomoze kod popuštanja anastomoze ili nastanka pelvičnog apscesa.

Ostali sporadični uzročnici fistula su fekalna impakcija, vaginalna dilatacija nakon zračenja, virusne i bakterijske infekcije u bolesnika sa HIV-om i seksualni napadi [3-7,14,55-68].

1.2.2 Model rektovaginalne fistule u štakora

Prije objavljenog rada [1] eksperimentalni protokol kreiranja rektovaginalne fistule u štakora nije bio opisan u literaturi, a jedini poznati opisani modeli su na kunićima [12,13] i psima [2]. Po uzoru na prethodne radove sa formiranjem vanjskih fistula [8-11], formirane su i rektovaginalne fistule u štakora [1]. Takav pristup je prihvaćen i u literaturi [1].

Potrebno je istaknuti, da je zbog veličine modela formiranje fistula zahtjevnije u štakora nego u dosada korištenim većim specijesima. S druge strane, kirurški formirana fistula u štakora zbog veličine defekta značajno je manje sklona spontanom cjeljenju, vjerojatno zbog konstantne mehaničke iritacije crijevnim

sadržajem koji prolazi kroz fistulozni kanal i kontinuirano nastaju komplikacije (npr. defeciranje na vaginu) [1], te necjeljenjem i komplikacijama može imitirati humanu fistulu, bez obzira na različiti način njezinog nastajanja [1].

Kirurški formirana rektovaginalna fistula u štakora je defekt veličine 5 mm u odnosu na 2,4 cm dužine vagine, što ukazuje na postojanje velikog defekta i dugotrajnu prohodnost fistule koja se spontano ne zatvara, što je prikazano i u objavljenoj studiji [1]. S obzirom na veličinu modela i fistule, takva se fistula smatra složenom. Jednostavne fistule koje su manjeg defekta mogu spontano zacijeliti bez obzira na genezu nastanka dok to kod složenih fistula većeg defekta nije slučaj.

Za usporedbu, rektovaginalne fistule u ljudi smatraju se složenima, ako su velike (>2,5 cm) [3-6,14,55,56]. Slijedom navedenoga, veličinom i komplikacijama odgovaraju opisanom modelu [1].

Međutim, kod modela kunića, kod kojeg je također rektovaginalna fistula učinjena direktnim šivanjem rektuma i vagine, postoji relativno manji defekt (defekt od 6 mm u odnosu na 10 cm dužine vagine) [12,13] te se takve fistule ne bi mogle smatrati složenima. Također, kod kunića [12,13] i pasa (defekt od 6 mm u odnosu na 14 cm dužine vagine) [2], potrebno je umetnuti plastični stent u defekt u trajanju od dva [12] odnosno četiri [2] tjedna da bi se održala prohodnost fistule, u protivnom dolazi do spontanog zatvaranja fistule, što kod štakora nije slučaj, kako je i objavljeno u radu [1].

1.2.3 Cijeljenje fistula: fiziološki i patofiziološki aspekti

Proces cijeljenja svih rana, pa tako i fistula prolazi kroz tri osnovne faze: upalnu, proliferacijsku, te fazu remodeliranja. Upalnu fazu cijeljenja karakteriziraju hemostaza, te infiltracija rubova rane upalnim stanicama akutne faze. Unutar proliferacijske faze postoji fibroplazija, granuliranje, kontrakcija i epitelizacija kao

procesu koji čine tu fazu. Posljednja faza cijeljenja jest remodeliranje, tj. sazrijevanje ožiljka [14,70,71].

Nakon svake ozljede tkiva nastaje upala u kojoj se ozlijeđene krvne žile stežu, te dolazi do agregacije trombocita i formiranja primarnog trombocitnog čepa. Aktiviraju se vanjski i unutarnji putovi koagulacije, koji imaju konačni cilj aktivaciju protrombina u trombin, što uzrokuje pretvaranje fibrinogena u fibrin, čijom polimerizacijom nastaje stabilni trombus, te se tako postiže hemostaza [14,70,71].

Prva reakcija na ozljedu je prolazna vazokonstrikcija za koju su odgovorni čimbenici koji potječu iz trombocita. Međutim, u drugoj fazi posljedično koagulaciji i aktivaciji komplementa, dolazi do vazodilatacije. Pojedini faktori unutar koagulacijskih putova aktiviraju vazoaktive spojeve, kao primjerice bradikinin (Hagemanov faktor). Jednako tako i faktori unutar sustava komplementa stvaraju anafilatoksine, koji povećavaju permeabilnost stijenke krvnih žila, te privlače neutrofile i monocite u ranu. Pored toga isti čimbenici stimuliraju otpuštanje histamina i leukotriena iz mastocita, a sve to dovodi do kidanja međustaničnih sveza među epitelnim stanicama, čime je olakšana infiltracija upalnih stanica u rubove rane. U područje rane u najranijoj fazi ulaze neutrofili, koji infiltriraju infekt, strana tijela, stanični debris i slično. Aktivacija komplementa dovodi do opsonizacije bakterija, koje se na taj način uništavaju. Primarna uloga neutrofila jest učiniti ranu sterilnom kako bi proces cijeljenja mogao teći na adekvatan način [14,70,71].

Unutar 2-3 dana neutrofili u infiltratu zamjenjuju se monocitima, koji se diferenciraju u makrofage, te zajedno s tkivnim makrofagima upravljaju daljnjim procesom cijeljenja. Pored važne uloge, koja se sastoji od makrofagocitoze staničnog debris, opsoniziranih bakterija i slično, makrofagi proizvode i oslobađaju peptidne faktore rasta. Peptidni faktori rasta aktiviraju i privlače lokalne endotelne stanice,

keratinocite te fibroblaste. Uočeno je kako deplecija monocita i makrofaga uzrokuje otežano cijeljenje zbog izostanka debridementa, odgođene aktivacije fibroblasta i neadekvatne angiogeneze [7,23,51,69,70].

Proliferacijska faza započinje odlaganjem fibrina i aktivacijom fibroblasta. Početni matriks čine trombociti i makrofagi koji otpuštaju čimbenike rasta. Čimbenici rasta aktiviraju fibroblaste, koji potom migriraju u ranu. Lokalni fibroblasti postaju aktivni, te intenziviraju sintezu proteina, kao preteču diobi stanica. Početkom diobe fibroblasti postaju središnji stanični tip u ovoj fazi cijeljenja što se u čistih, neinficiranih rana postiže 3. do 5. dan [14,70,71].

Nakon proliferacije, fibroblasti započinju sintezu i odlaganje elemenata ekstracelularnog matriksa. Rani ekstracelularni matriks čine glikoproteini, a u kasnijoj fazi kolagen. Ukoliko dolazi do cijeljenja *per secundam intentionem* formira se granulacijsko tkivo. Granulacijsko tkivo čine guste populacije novoformiranih krvnih žila, makrofagi, te fibroblasti s privremenim i prijelaznim oblicima ekstracelularnog matriksa: fibronektinom, hijalouronskom kiselinom, kolagenom. Odlaganje elemenata ekstracelularnog matriksa složen je proces, koji kontroliraju čimbenici rasta, u interakciji s transmembranskim proteinskim receptorima [14,70,71].

Kod otvorenih rana, kao i kod cijeljenja *per secundam*, karakteristična je pojava kontrakcije rubova rane, što se ne nalazi kod cijeljenja *per primam intentionem*, dakle kod svih nekomplikiranih kirurški zatvorenih rana. Za kontrakciju rubova rane odgovorni su fibroblasti, a vrlo je često udružena s bakterijskom kolonizacijom. Stoga su nekrektomija i uvođenje antibiotske terapije ključni koraci koje je potrebno poduzeti da bi se proces cijeljenja mogao normalno odvijati, tj. da bi proces cijeljenja mogao prijeći iz upalne u proliferacijsku fazu [14,70,71].

Posljednji dio proliferacijske faze čini epitelizacija. Epitelne stanice nastaju u bazalnom sloju odakle migriraju u rubove rane. Elementi privremenog ekstracelularnog matriksa, kojega čine adhezijski glikoproteini tenascin i fibronektin, zamjenjuju se trajnim ekstracelularnim matriksom, koji keratinociti i fibroblasti sintetiziraju i odlažu, a čine ga laminin i kolagen tipa IV formirajući tako bazalnu membranu. Keratinociti se potom izduže i podijele stvarajući slojeve epidermisa, čime se stvara barijera za daljnju kontaminaciju rane [14,70,71].

Remodeliranje predstavlja posljednju fazu cijeljenja u kojoj se stvara zreli ožiljak, a najsžetije se može objasniti kao složeni usklađeni proces sinteze, depozicije i degradacije staničnih elemenata stvorenih u ranijim fazama cijeljenja. Na taj način postiže se relativno brza uspostava integriteta tkiva, u razdoblju od 1 do 8 tjedana nakon ozljede, kada dolazi i do intenzivnog porasta čvrstoće rane. Realno je za očekivati restituciju na oko 80% čvrstoće neoštećenog zdravog tkiva. Elastičnost ožiljka manja je u usporedbi sa zdravim tkivom, a ožiljno tkivo ne sadrži neke elemente zdravog tkiva, kao što su žlijezde, dlačni folikuli i drugi adneksi [3-11,14,23, 51,55,56,69,70].

1.2.4 Čimbenici koji otežavaju cijeljenje

Pored čimbenika koji u različitim fazama imaju ulogu u poticanju cijeljenja, postoje i oni koji ga otežavaju. Veliki broj kliničkih i eksperimentalnih studija te čimbenike razvrstava u sistemske i lokalne [8-11,23,51,72,73]. Sistemska stanja koja otežavaju cijeljenje fistula su hipotenzija, hipovolemija, intestinalna ishemija, snižena oksigenacija tkiva, uznapredovala maligna bolest, dehidracija, uremija i malnutricija [23,51,70-73].

Među čimbenicima koji otežavaju cijeljenje su i neke kronične bolesti [72], ciroza jetre [73], te primjena određenih lijekova čiji mehanizam modulira upalni

odgovor [27,51]. Sistemski čimbenici koji se povezuju s povećanom incidencijom poremećenog cijeljenja fistula su primjena steroidne terapije, gubitak tjelesne mase, hipoalbuminemija, kardiovaskularne bolesti, prisutnost komorbiditeta, alkoholizam, te višestruke transfuzije krvi [23]. Radioterapija otežava cijeljenje intestinalnih fistula te je analizom čimbenika koji otežavaju cijeljenje uočena njihova povezanost sa poremećajem sinteze i razgradnje kolagena [23,51,74].

Od svih potencijalnih čimbenika položaj fistula se ističe kao vodeći, a potom primjena steroida. Uočeno je da infekcija i/ili upalno stanje otežavaju cijeljenje, što je pokazano analizom parametara cijeljenja kao i praćenjem komplikacija posljedično cijeljenju u uvjetima upale, stoga se pridruženost upalnih bolesti crijeva ubraja u 5 vodećih čimbenika povezanih s povećanim nastankom fistula [7,11,14,17,22-25, 70,71].

1.2.5 Klasifikacija

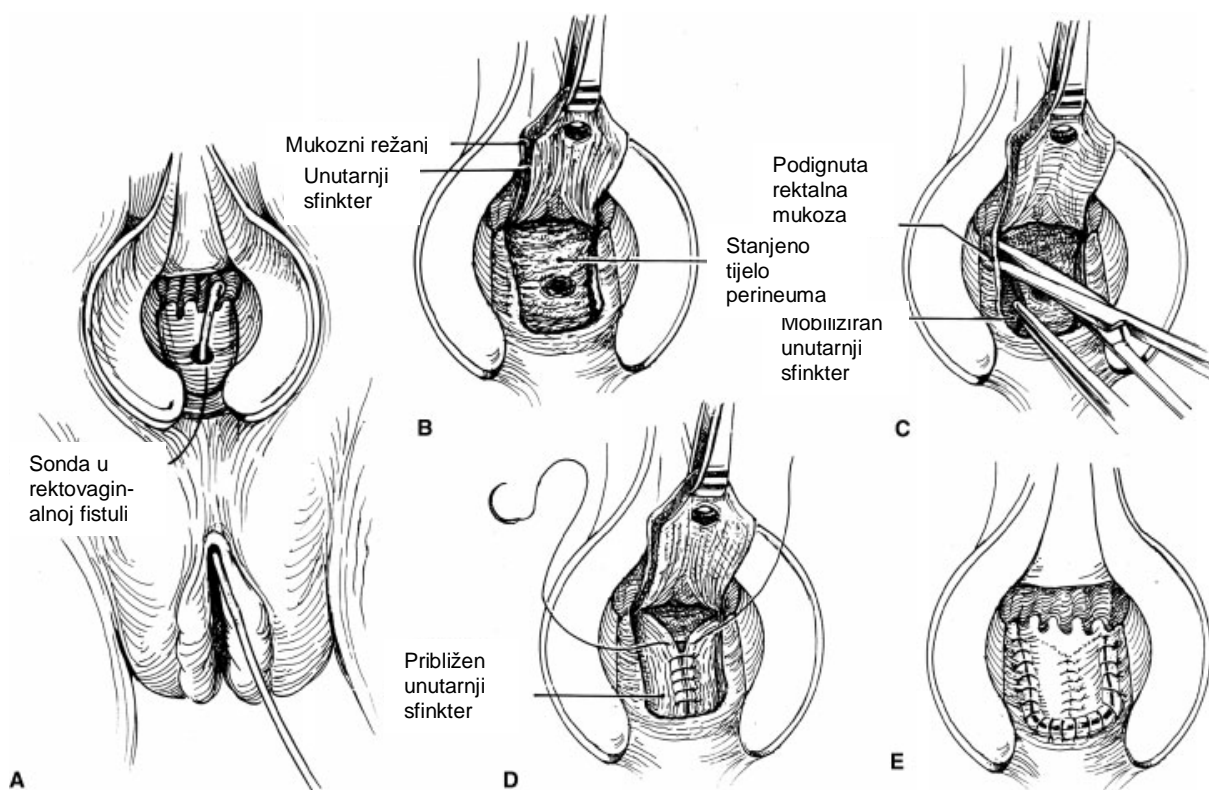
Većina klasifikacija koristi kriterije veličine, lokalizacije i etiologije te dijeli rektovaginalne fistule na jednostavne i kompleksne, što pomaže u određivanju odgovarajuće terapije.

Koristeći veličinu kao kriterij, fistule <2,5 cm u promjeru se smatraju malima, a >2,5 cm su velike. Lokalizacija rektovaginalne fistule opisuje se u odnosu prema rektumu, vagini i rektovaginalnom septumu [3-7,55,56]. U niskih fistula, rektalni defekt je u području linee dentate sa vaginalnim otvorom u području frenuluma. U visokih fistula, vaginalni otvor je u razini cerviksa. Srednje fistule se nalaze između navedena dva područja. Prijeoperacijska lokalizacija omogućava određivanje odgovarajućeg kirurškog pristupa. Visokim fistulama se lakše pristupa kroz laparotomiju, dok je perinealni pristup uglavnom pogodan za većinu niskih i srednjih fistula [3-7,55,56].

1.2.6 Jednostavne rektovaginalne fistule

Jednostavne rektovaginalne fistule sastoje se od malih, niskih fistula nastalih kao posljedica infekcije ili traume. Ove fistule u glavnom su okružene zdravim, dobro vaskulariziranim okolnim tkivom te mogu biti popravljene lokalnim tehnikama [56].

Klizni režnjevi su najpopularniji transanalni zahvati za rješavanje fistula. Iako postoje mnoge varijacije, osnovni principi ostaju isti – ekscizija i zatvaranje rektalne strane fistule i pokrivanje sa vaskulariziranim režnjem mukoze na strani najvećeg tlaka. Tijek fistule se identificira palpacijom i sondiranjem. Fistulozni kanal se debridira i ekscidira, a režanj koji sadržava mukozu, submukozu i mišić se postavlja preko približenog vaginalnog septuma (sl. 1) [3-7,55,56,59-61,64,66].



SI. 1 A-E, Endorektalni klizni režanj (preuzeto iz Debeche-Adams TH, Bohl JL Rectovaginal fistulas Clin Colon Rectal Surg. 2010 Jun;23(2):99-103.)

Baza režnja trebala bi biti barem 2 do 3 puta širine vrha da se osigura adekvatna vaskularizacija. Mobilizacija režnja bi se trebala nastaviti 4 do 5 cm cefalično prema defektu fistule. Ovi principi osiguravaju šavnu liniju bez tenzije. Postotak uspjeha varira od 29% do 100% [4,6,7,61,64].

Ovakve razlike u rezultatima uspješnosti mogu se objasniti razlikama u tehnikama i odabiru bolesnika. Komplikacije su rijetke i male, uključujući vrućicu, infekciju mokraćnih putova te glavobolje. Dva nova pristupa razvijena za liječenje intersfinkteričnih anorektalnih fistula usvojena su i za liječenje jednostavnih rektovaginalnih fistula. Jedan pristup uključuje korištenje bioprotetičkog čepa za fistulu napravljenog od svinjske submukoze crijeva (Anal Fistula Plug, Cook Surgical

Inc., Bloomington, IN). Nakon rješavanja lokalne upale sa drenažnim postupcima, šiljasti čep se stavlja kroz rektovaginalnu fistulu. Višak dužine čepa se odreže sa obje strane, rektalne i vaginalne. Čep se potom osigura sa 2-0 resorptivnim šavima sa rektalne strane, dok se sa vaginalne strane ostavlja otvoren da drenira. Iskustva sa ovom tehnikom su ograničena [65]. Studije koje uspoređuju rektalni mukozni klizni režanj i postavljanje bioprotetičkog čepa za liječenje fistula još uvijek su u tijeku [60,66,67]. Manje studije pokazuju da su bioprotetički čepovi uspješniji u liječenju jednostavnih u odnosu na komplicirane anorektalne fistule [67].

Drugi način liječenja fistula, koji je nedavno populariziran kod analnih fistula te prihvaćen za liječenje rektovaginalnih fistula, je LIFT (engl. ligation of intersphincteric fistula tract) te uključuje disekciju u beskrvnom sloju između unutarnjeg i vanjskog analnog sfinktera izvan fistuloznog kanala. Kanal se tad podveže i zatvori sa obje i rektalne i perinealne strane. Intersfinkterična disekcija se potom zatvori kožom. Visoki je postotak uspješnosti nakon LIFT popravka fistula (60%-94%) [3,68]. Oba načina popravka i rektovaginalnih i analnih fistula omogućuju da se izbjegne razdvajanje analnog sfinktera i time kompromitira fekalna kontinencija.

1.2.7 Složene rektovaginalne fistule

Fistule se smatraju složenima ako su velike (>2,5 cm), visoke ili su uzrokovane upalnim bolestima crijeva. Ponavljajuće fistule se također smatraju kompleksnima zbog povezanosti sa ožiljkavanjem tkiva i smanjenom krvnom opskrbom. Da bi se došlo do uspješnog popravka, nakon resekcije odumrlog tkiva potrebno je dovesti zdravo, dobro vaskularizirano tkivo na mjesto fistule. Dakle, kompleksne fistule zahtijevaju kompliciranije kirurške metode popravka [3,7,62-68].

Abnormalno okolno tkivo, visoka lokalizacija i veličina kompleksnih fistula sprječavaju uspješan lokalni popravak. Nezdravo tkivo je potrebno odstraniti i između

postaviti novo, održivo tkivo. To se najčešće postiže tehnikama abdominalne resekcije ili interpozicijom tkiva. Niska anteriorna resekcija je jedna od opcija kojom se omogućuje resekcija zahvaćenog bolesnog dijela crijeva i formiranje anastomoze ispod razine fistule. Abdominoperinealna resekcija ili egzenteracija zdjelice su neophodni kod proširenog maligniteta. Popravlak rektovaginalne fistule potrebno je odgoditi ukoliko postoji upala. To je posebno važno za postradijacijske fistule i one uzrokovane upalnim bolestima crijeva. Početno, odteretna kolostomija ili ileostomija, sa ciljem diverzije crijevnog sadržaja, sa popratnom terapijom omogućava regresiju upale. Potom se naknadni popravlak rektovaginalne fistule može učiniti uz veći uspjeh. Interpozicija tkiva kroz perinealni pristup može biti prikladna za bolesnike visokog rizika. Prednosti uključuju izbjegavanje visokorizičnih abdominalnih postupaka. Međutim, nedostatak je što oštećeno tkivo može ostati u kirurškom polju. Opcije za umetanje tkiva koristeći perinealni pristup uključuju labijalne masne jastučice, bulbokavernozni mišić i peteljaste mišićne režnjeve (rektus, sartorijus i glutealni mišići), kao i bioprotetske materijale. Kirurški pristup kod bolesnika sa kompleksnim rektovaginalnim fistulama trebao bi biti individualiziran [3,7,62-68, 70,71].

Liječenje rektovaginalnih fistula kod bolesnika sa Crohnovom bolesti se poboljšalo zbog napretka u terapiji. Kontroliranje upale omogućilo je da neki bolesnici budu tretirani lokalnim tehnikama popravaka. Postotak uspješnosti kliznih režnjeva se povećao na 60% do 70% [3-7,59,61,64,68]. Postotak neuspjeha je i dalje dosta visok te u približno 50% je potreban dodatni kirurški tretman. Bolesnici sa refraktornim proktitisom, analnom strikturom i rektovaginalnom fistulom trebaju trajnu ostomiju, proktektomiju i popravlak fistule. Kod kompliciranog simptomatskog ulceroznog kolitisa povezanog sa rektovaginalnom fistulom, kod kojeg konzervativno liječenje

nema uspjeha, radi se totalna proktokolektomija. Povratak kontinencije može se postići sa formiranjem ileo-analne pouch anastomoze, mada anastomoza mora biti odvojeni postupak od samog popravka rektovaginalne fistule [3-7,55,59-68].

1.2.8 Evaluacija fistula

Simptomi obično ovise o veličini i lokalizaciji fistule. Najčešći simptomi su prolaz vjetrova (flatus) ili tekuće stolice kroz vaginu. Bolesnici se često žale na neugodan miris iz vagine i ponavljajuće vaginitise [3,5,14,56,69,70,71].

Fizički pregled je važan zbog lokalizacije fistule i procjene integriteta okolnog tkiva, što se najbolje potvrđuje anoskopijom i vaginalnim pregledom, gdje je vidljiva tamnija mukoza u području fistule u kontrastu sa svjetlijom vaginalnom mukozom, te mogu biti vidljivi tragovi stolice ili znakovi vaginitisa.

Dodatne pretrage mogu biti potrebne da bi se potvrdila prisutnost fistule ili da se odredi veličina. Endorektalni i transvaginalni ultrazvuk se koristi za identifikaciju niskih fistula [62]. Alternativno, vaginalni tampon se može postaviti nakon instilacije metilenskog modrila. Tampon se odstrani nakon 15 do 20 minuta. Ukoliko nema mrlja na tamponu, dijagnoza rektovaginalne fistule je malo vjerojatna. Proksimalnije fistule se najbolje dijagnosticiraju vaginografijom ili CT-om sa rektalnim kontrastom. Endoskopska pretraga je neophodna ukoliko se sumnja na upalnu bolest crijeva kao uzrokom [7,71].

Svi bolesnici zahtijevaju procjenu fekalne kontinencije, što se može postići dobrim uzimanjem anamneze. Međutim, neke bolesnice imaju poteškoće razlikovati inkontinenciju od fistulozne drenaže. Inkontinencija može biti uzrokovana fistulom, podležećom bolesti ili traumom analnog sfinktera. Određivanje uzroka inkontinencije je važno prije kirurške intervencije [3,5-7,56,58,63]. Endoanalni ultrazvuk i MRI su

dosta točni u određivanju defekta sfinktera [62]. Manometrija se koristi u određivanju funkcijskih defekata sfinktera kod odsutnosti anatomske defekta [63].

1.2.9 Liječenje

Mali dio bolesnika može dobro reagirati na konzervativno liječenje što obično uključuje regulaciju funkcije crijeva i kontroliranje proljeva. Kod bolesnika sa rektovaginalnom fistulom opstetrične etiologije može doći do spontanog cijeljenja sa ovakvim režimom. Na žalost, većina žena ima dugotrajnu simptomatsku bolest koja neće biti zaliječena bez kirurške intervencije [3,5,14,69,70].

Pravovremena odluka o intervenciji je najbitnija u kirurškom liječenju. U trenutku infekcije ili upale, ključno je istu riješiti prije popravka fistule. Antibiotika ili imunosupresivna terapija i terapija sulfasalazinom su bitne prije kirurškog liječenja. Preporučeni period trajanja terapije je od 3 do 6 mjeseci, ali ukoliko okolno tkivo i prije izgleda zdravo, razumno je i ranije učiniti kirurški popravak. Neke fistule se čak i spontano zatvore tijekom tog perioda [3,5,14,69,70].

Iz sistematskog pregleda 16 studija o liječenju rektovaginalnih fistula kod Crohnove bolesti od ukupno 137 rektovaginalnih fistula u 38,3% dolazi do potpunog odgovora na terapiju (zatvaranje fistule), u 22,3% do djelomičnog odgovora, a u 39,4% nema odgovora. Najnovije studije ispituju djelovanje anti-TNF-a korištenog samog ili u kombinaciji sa antibioticima, imunosupresivima i sulfasalazinom. Na konzervativnu terapiju anti-TNF-om od 78 rektovaginalnih fistula u 41,0% dolazi do potpunog odgovora, u 21,8% do djelomičnog odgovora, a u 37,2% nije bilo odgovora. Na kombinaciju kirurške i medikamentne terapije kod 43 rektovaginalne fistule u 44,2% postignut je potpuni odgovor, u 20,9% djelomičan odgovor, a u 34,9% nije bilo odgovora [7].

Do sad ne postoji konsenzus o adekvatnom liječenju rektovaginalnih fistula te se najčešće primjenjuje kombinacija medikamentne terapije i kirurške intervencije [3,5,14,69,70].

1.3 Dosadašnja primjena peptida u poticanju cijeljenja

U većem broju dosadašnjih istraživanja naglašena je važnost organizacije kolagena kao preduvjeta uspješnog i kvalitetnog cijeljenja, te su s tim u svezi provedena mnoga istraživanja na različitim čimbenicima kojima se pokušalo utjecati na tijek cijeljenja [75,76]. Poznati su rezultati pozitivnih učinaka na cijeljenje lokalnom primjenom čimbenika rasta u smislu poticanja i poboljšanja cijeljenja [77].

Rezultati ispitivanja učinaka na cijeljenje trombocitima obogaćene plazme su pokazali pozitivan učinak na cijeljenje, što je povezano s porastom koncentracije PDGF, čime je ubrzana aktivacija trombocita pri čemu dolazi do otpuštanja čimbenika koji sudjeluju u cijeljenju uz pokretanje sinteze novih [78].

Pojedine studije pokazale su pozitivne učinke na cijeljenje u uvjetima induciranog kolitisa primjenom čimbenika koji se inače kao medijatori cijeljenja izlučuju pri odgovoru na stres [79].

U patogenezi inflamatornih lezija i odgovoru na njih ispitivane su uloge bFGF, PDGF, te VEGF čimbenika, kao i njihova potencijalna uloga u poticanju cijeljenja upalnih lezija u različitim segmentima gastrointestinalnog sustava (GI) [52,53,80-84].

Unatoč velikom broju rezultata eksperimentalnih studija kojima se prikazuju pozitivni učinci ispitivanih peptida na cijeljenje i dalje su aktualni problemi vezani uz moguću terapijsku primjenu peptida. Peptidi opisani u većem broju studija ovisni su o istovremenoj primjeni s jednim ili više nosača s kojima zajedno moraju biti primijenjeni na mjesto određenog defekta, jer u protivnom bez adekvatnog nosača nisu ni stabilni ni aktivni [76].

Drugi problem peptidne terapije predstavlja nemogućnost sistemske primjene peptida, već su opisani učinci postignuti isključivo topičkom primjenom istih, koju je u praktičnom aspektu nemoguće postići [26-28,39,40]. Navedeni nedostaci peptidne terapije predstavljaju ograničenja u njihovoj terapijskoj primjeni koja do danas još uvijek nisu nadiđena.

1.4 Utjecaj pentadekapeptida BPC 157 na cijeljenje ezofagokutane, gastrokutane, duodenokutane i kolokutane fistule

Provedena istraživanja na modelima ezofagokutane [8], gastrokutane [9], duodenokutane [10] i kolokutane fistule [11] u štakora pokazuju kako BPC 157 pospješuje cijeljenje ulkusa u cijelom probavnom traktu te simultano sudjeluje u cijeljenju kutanih lezija, što dovodi do zatvaranja fistula. Iako postoje rijetki raniji pokušaji primjene antiulkusnih lijekova, bilo je potrebno dodatno razmotriti ulogu antiulkusne terapije u rješavanju perzistirajućih gastrokutanih fistula. Studija je dokazala učinkovitost antiulkusne terapije (pentadekapeptida BPC 157, omeprazola, ranitidina i atropina) u cijeljenju gastrokutane fistule nakon primjene kortikosteroidne terapije, koja sama po sebi ima suprotan učinak na cijeljenje fistule [9]. Također, postoje i drugi radovi koji su pokazali kako primjena standardnih antiulkusnih lijekova osim na cijeljenje želučanih ulkusa [43,85] može istovremeno pokazati povoljan učinak i na cijeljenje kutanih lezija, čak i kod primjene kortikosteroidne terapije. Pentadekapeptid BPC 157 može imati značajan učinak na cijeljenje gastričnog i kožnog defekta te same gastrokutane fistule, što je sličan slučaj kod duodenokutanih fistula [10]. Što se tiče kolokutanih fistula u štakora, BPC 157 je učinkovit u njihovom cijeljenju pri čemu važnu ulogu ima NO sustav [20]. U eksperimentu se radilo o perzistirajućim kolokutanim fistulama u štakora. BPC 157 je primijenjen na dva

načina: ili u vodi za piće ili jednom dnevno intraperitonealno (i.p.). Primijenjen je sam ili u kombinaciji sa L-NAME i L-argininom te njihovim međusobnim kombinacijama [11]. Primijenjen je i Sulfasalazin i 6- α -metilprednizolon jednom dnevno intraperitonealno. Parenteralna i peroralna primjena BPC-a 157 dovela je do ubrzanog cijeljenja defekata i na kolonu i na koži uzrokujući na taj način zatvaranje kolokutane fistule, što je potvrđeno makro/mikroskopski, biomehanički i funkcionalno [11]. Primjena L-NAME je dovela do daljnjeg pogoršanja nemogućnosti cijeljenja kolokutanih fistula, kože i lezija na samom kolonu. L-arginin je poboljšao cijeljenje samo u kombinaciji sa L-NAME (L-arginin+L-NAME), ali ne i sam (L-arginin). Pozitivan učinak pentadekapeptida BPC 157 nije se mijenjao niti u jednoj kombinaciji sa L-argininom i L-NAME. Sulfasalazin je bio umjereno uspješan u cijeljenju, dok je primjena kortikosteroida doprinijela pogoršanju cijeljenja. Ezofagokutane fistule promatrane su kroz model cervikalne ezofagokutane fistule u štakora (kožna lezija i ezofagealni defekt) u vremenskom periodu od četiri dana [8]. U terapijskoj primjeni bili su pentadekapeptid BPC 157 primijenjen peroralno i intraperitonealno, sam ili u kombinaciji sa L-argininom ili L-NAME te njihovim međusobnim kombinacijama. BPC 157 je doveo do ubrzanja cijeljenja ezofagokutane fistule te je u potpunosti neutralizirao učinak L-NAME u skupinama L-NAME+BPC 157 i L-NAME+L-arginin+BPC 157 ili u manjoj mjeri u kombinaciji sa L-argininom, a pokazao je djelovanje neovisno o načinu primjene (peroralno ili intraperitonealno) te u mikrogramskim i nanogramskim dozama, što govori u prilog učinku neovisnom o dozi. Kod životinja tretiranih sa BPC-om 157 uočeno je ubrzano cijeljenje lezija, sa manjim curenjem na fistulu i bez ugibanja životinja u četvrtom danu te sa nestankom disfunkcije piloričkog i donjeg ezofagealnog sfinktera i praktički bez znakova ezofagitisa [8].

1.5 Pentadekapeptid BPC 157 u cijeljenju upalnih lezija u gastrointestinalnom sustavu

BPC 157 je u različitim, relevantnim eksperimentalnim modelima ulkusa pokazao antiulkusni učinak [17,21,22,39-48] stoga je u ranijim studijama predstavljen kao medijator adaptivne citoprotekcije prema Robertovom modelu [18]. Za razliku od ostalih do sada poznatih i istraživanih peptida pentadekapeptid BPC 157 djeluje sam, bez nosača, čime se razlikuje od standardnih [85]. S druge pak strane djelovanje pentadekapeptida BPC 157 nije ograničeno isključivo na lokalnu primjenu, već je brojnim eksperimentalnim modelima pokazan i potvrđen učinak i pri sistemsnoj primjeni [8-11,17,21-25,29-35,39,40,42-48,86,87,89-93]. Pored potvrđenog pozitivnog učinka na cijeljenje lezija i gornjeg i donjeg dijela gastrointestinalnog sustava [17], pokazao se učinkovitim i na održavanje funkcije sfinktera [86].

Pentadekapeptid BPC 157 pokazao se učinkovitim i u cijeljenju lezija cisteaminom induciranog kolitisa, pri čemu je morfološkom evaluacijom makroskopski i mikroskopski verificirano smanjenje broja i površine lezija sluznice debelog crijeva [23,43,46,48]. Uz navedene učinke pentadekapeptid BPC 157 u dosadašnjim studijama pokazao se učinkovitim u cijeljenju komplikacija upalnih bolesti crijeva na eksperimentalnom modelu, u smislu modela ezofagokutanih, duodenokutanih, gastrokutanih i kolokutanih fistula, pri čemu je doveo do cijeljenja obje strane fistule, dakle i kože i sluznice, te cijeljenja fistuloznog kanala [8-11].

2 HIPOTEZA

Budući da je pentadekapeptid BPC 157 učinkovit u cijeljenju vanjskih fistula (ezofagokutanih, gastrokutanih, duodenokutanih i kolokutanih fistula) te cijeljenju raznih lezija u probavnom sustavu, cijeljenju anastomoza i ozljeda mišića, pentadekapeptid BPC 157 je učinkovit i u cijeljenju rektovaginalnih fistula.

3 CILJEVI RADA

3.1 Opći cilj

Pokazati učinkovitost pentadekapeptida BPC 157 u cijeljenju rektovaginalnih fistula u štakora.

3.2 Specifični ciljevi

Pokazati učinkovitost pentadekapeptida BPC 157 u uvjetima kirurški formirane rektovaginalne fistule na:

1. cijeljenje rektuma (a),
2. cijeljenje vagine (b),
3. cijeljenje fistuloznog kanala (c),
4. istovremeno na a, b i c,
5. funkcionalno, biomehaničko cijeljenje,
6. cijeljenje kod različitog načina primjene (intraperitonealno, peroralno) i različitih doza BPC-a 157 (mikrogrami, nanogrami).

4 MATERIJALI I METODE

4.1 Životinje

U istraživanju je korišten eksperimentalni model kirurški formirane rektovaginalne fistule u štakora objavljen u Life Sciences 2016. god. [1]. U pokusu su korištene zdrave ženke albino Wistar štakora mase 200 g, držane u normalnim uvjetima. U skladu sa prethodnim istraživanjima (načini aplikacije, vremenski intervali te doze primjene) [1,8-11,17-35,37-48,54,86,89-95], randomizacijom je dodijeljeno 10 štakora po svakoj pokusnoj skupini i intervalu za cijeli pokus (ukupno 420 štakora). Eksperimentalni protokoli odobreni su od strane Etičkog povjerenstva Medicinskog fakulteta Sveučilišta u Zagrebu.

4.2 Lijekovi

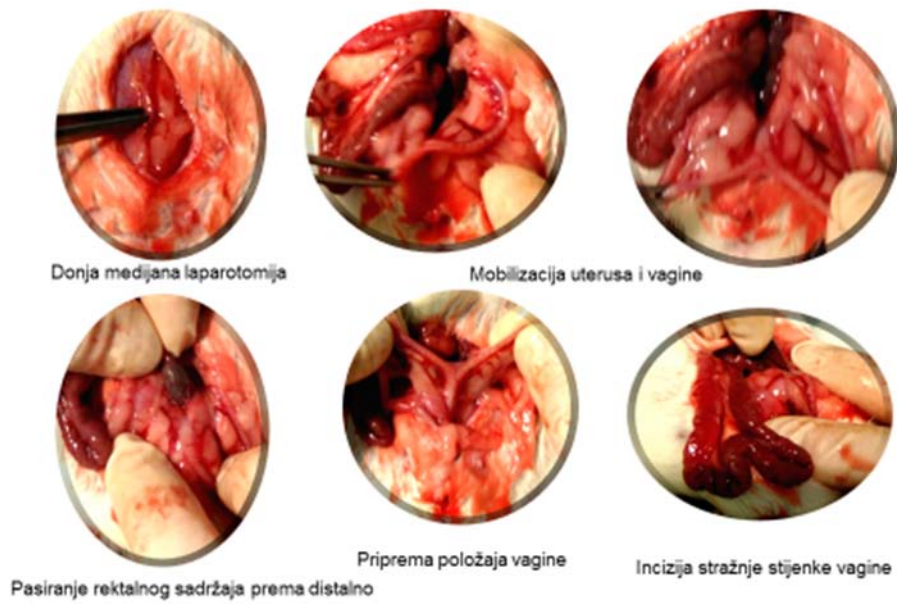
Pentadekapeptid BPC 157 (GEPPPGKPADDAGLV, MW 1419), (Diagen, Ljubljana, Slovenija) otopljen u fiziološkoj otopini, korišten je u svim pokusima. Peptid BPC 157 je dio sekvence proteina BPC iz ljudskog želučanog soka te u potpunosti topiv u vodi pri pH 7,0 i fiziološkoj otopini. Pripremljen je kao što je prije opisano, sa 99%-tnom čistoćom pomoću visokotlačne tekućinske kromatografije (HPLC), uz 1-des-Gly peptid kao nečistoćom [1,8-11,17-35,37-48,51,54,86,89-93,95].

4.3 Eksperimentalni protokol

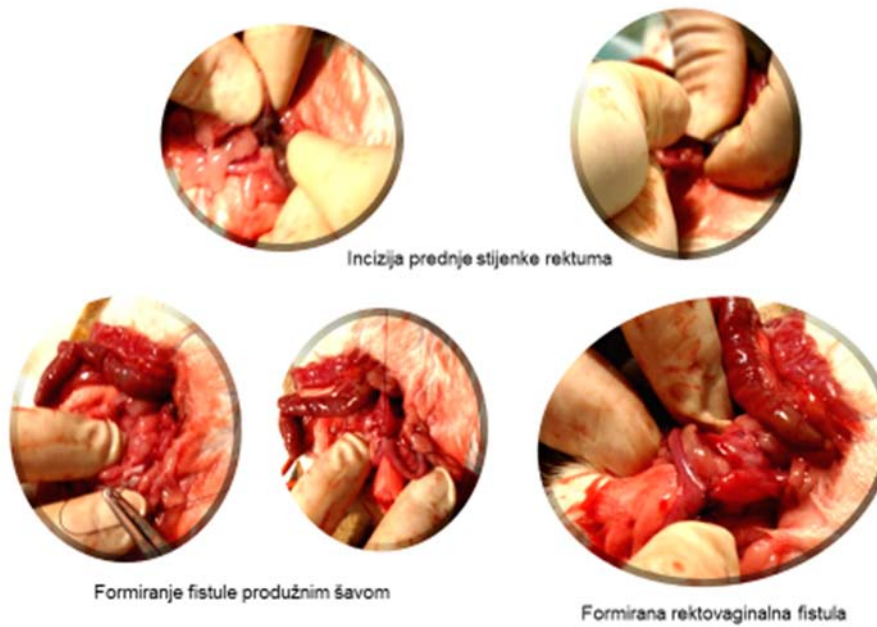
Svi pokusi su provedeni po slijepom protokolu, a učinak je ocijenjen od strane ispitivača koji su bili potpuno neupoznati sa zadanim protokolom. U općoj anesteziji (Ketamine-HCl 50-60 mg/kg + Xylazine-HCl 5-10 mg/kg i.p.) nakon standardne kirurške pripreme operacijskog polja (brijanje kože trbuha, pranje i dezinfekcija operacijskog polja povidon jodidom) donjom medijanom laparotomijom, rezom kože i

mišića u donjoj medijanoj liniji u duljini od 3-4 cm, pristupilo se trbušnoj šupljini. Prikazao se rektum, uterus s adneksama i vagina. Potom se učinila uzdužna incizija stražnje stjenke vagine (neposredno ispod cerviksa uterusa) i prednje stjenke rektuma (3 cm oralno od anokutane granice) duljine 5 mm te se produžnim šavom Vicryl 4-0 (Ethicon inc. Johnson & Johnson company) formirala jednoslojnom tehnikom rektovaginalna fistula. Trbušna stjenka je zašivena po slojevima pojedinačnim šavima (Vicryl 3-0 za mišiće, svila 3-0 za kožu) (sl. 2, sl. 3) [1,8-11,23-25,29,39-48,86,89,96].

Prije, za vrijeme i po dovršenom zahvatu životinje su bile grijane, promatrane i prevrtane sa strane na stranu dok se nije uspostavila stabilna sternalna rekumbencija i potom su vraćene u vivarij. Hranu i vodu dobivale su *ad libitum*. Sve životinje su po potrebi dobivale analgeziju shodno preporuci nadležnog Etičkog povjerenstva s primjenom Ketoprofena 5 mg/kg s.c.. Životinje su bile pojedinačno numerirane i razvrstane u terapijske skupine slučajnim odabirom (tablica 1).



Sl. 2 Formiranje rektovaginalne fistule, operacijski postupak



Sl. 3 Formiranje rektovaginalne fistule, operacijski postupak - *nastavak*

4.4 Eksperimentalni protokol nakon operacije

Pentadekapaptid BPC 157 (Diagen d.o.o., Ljubljana, Slovenija) otopljen u fiziološkoj otopini korišten je u dozama 10 µg/kg i 10 ng/kg (da bismo testirali ovisnost učinka o dozi shodno dosadašnjim radovima, koji su istraživali učinak pentadekapeptida BPC 157; naime, u nekim radovima učinak je ostvaren samo pri višim dozama) [1,8-11,17-35,37-48,54,86,89-95] tokom cijelog trajanja pokusa (serije 1, 3, 5, 7, 10, 14 i 21 dan) te je administriran intraperitonealno ili peroralno u vodi za piće (0,16 µg/ml ili 0,16 ng/ml, 12 ml/štakor/dan) prvi puta 30 minuta nakon operacije potom jednom dnevno, te zadnje 24 sata prije žrtvovanja. Navedeni načini primjene korišteni su zbog istraživanja ovisnosti načina primjene i učinka kao što je istraživano u dosadašnjim radovima koji su proučavali učinak pentadekapeptida BPC 157 te koji su se bavili cijeljenjem vanjskih fistula [8-11,23-35,37-48,54,86,89,90-95]. Kontrolne životinje primale su ekvivalentan volumen 0,9% NaCl-a (5,0 ml/kg) i.p. ili vode za piće (12 ml/štakor/dan).

Mikrogramske i nanogramske doze te režim primjene (i.p. i p.o., vremenski intervali od 1, 3, 5, 7, 10, 14, 21 dan) pentadekapeptida BPC 157 su već korištene u ranijim istraživanjima te su pokazale svoj učinak na različita tkiva i organske sustave stoga se i u ovom istraživanju očekivalo njihovo djelovanje (tablica 1) [1,8-11,17-35,37-48,54,86,89-95]. Sva promatranja i žrtvovanje su učinjeni kao u već objavljenim radovima [1,8-11,23-48,54,86,89-95]. Nakon žrtvovanja životinja eterom, mjerio se volumen i tlak tekućine potrebne za propuštanje fistule (mL H₂O, mmHg) te su se potom promatrali i uspoređivali promjeri fistula s rektalne i vaginalne strane (mm) [1,8-11].

Daljnje promatranje obuhvaćalo je makroskopska mjerenja, histološki pregled i biomehanička testiranja.

Tablica 1 Sumarni prikaz skupina životinja i vremenskih perioda.

Medikacija nakon stvaranja rektovaginalne fistule							
		BPC 157 (10 µg/kg) i.p.	BPC 157 (10 µg/kg) p.o. u vodi za piće (0,16 µg/ml)	BPC 157 (10 ng/kg) i.p.	BPC 157 (10 ng/kg) p.o. u vodi za piće (0,16 ng/ml)	0,9% NaCl (5 ml/kg) i.p.	Voda za piće (12ml/štakor/dan) p.o.
Vremenski period/skupine životinja	1 dan	10	10	10	10	10	10
	3 dana	10	10	10	10	10	10
	5 dana	10	10	10	10	10	10
	7 dana	10	10	10	10	10	10
	10 dana	10	10	10	10	10	10
	14 dana	10	10	10	10	10	10
	21 dan	10	10	10	10	10	10

4.5 Makroskopska analiza

Mjerenja su se obavljala po žrtvovanju životinja u vremenskim terminima iz priložene tablice (tablica 1) i obuhvaćala su mjerenje defekta fistula (najduži promjer u mm) s rektalne i vaginalne strane uz pomoć preciznog kalipera [1].

Tijekom eksperimentalnog razdoblja pratili su se svakodnevno tjelesna težina, prisutnost fecesa na vaginu (skor 0-1; 0 – negativan, 1 – stolica na vaginu), formiranost i pasaža stolice (skor 0-2; 0 – normalna stolica, 1 – kašasta, 2 – proljevasta) [1,8-11,24].

Praćena je pojava priraslica (skor 0-7; 0 – bez priraslica, 1 – tanke priraslice koje prekrivaju manje od pola fistule, 2 – više istaknutih priraslica, koje prekrivaju više od polovice fistule, 3 – obilne priraslice s prekrivenom čitavom fistulom, 4 – uključen mezenterijalni dio tankog crijeva, 5 – uključene susjedne vijuge tankog crijeva, 6 – uključeno mnogo susjednih vijuga tankog crijeva, 7 – susjedne vijuge, želudac, jetra priraštaju na fistulu), kao što je prethodno opisano [1,25].

Isto tako promatrana je opstrukcija crijevnog sadržaja (skor 0-3), prema omjeru promjera vijuga u blizini stvorene fistule. Ukratko, ako je promjer petlje na 2 cm oralno/promjer petlje promjera 2 cm aboralno = 1, prolaz je normalan (skor 0), između 1 i 1,33 znak je blage opstrukcije (skor 1), između 1,33 i 1,66 je umjerena opstrukcija (skor 2), a više od 1,66 je teška opstrukcija (skor 3).

4.6 Histološka analiza

Neposredno nakon žrtvovanja uzeli su se uzorci tkiva rektuma i vagine ostalog nakon resekcije od 2 cm distalno do 2 cm proksimalno od formirane fistule, fiksirali su se pribadačama za stiroporsku plohu uz minimalnu tenziju te su se fiksirali

formalinom po opisanom protokolu [1,8-11,24]. Uzorci su bili rezani i bojani hematoksilinom i eozinom.

Za morfometrijsku analizu koristili su se softverski programi SFORM i ISSA proizvedeni u VAMSTEC-Software Company (Zagreb, Croatia). Za analizu pod visokim povećanjem randomizacijom se odabralo pet polja. Uzorke su analizirali iskusni promatrači, koji nisu bili upoznati sa podrijetlom materijala, mikrometrom postavljenim na objektiv pod povećanjem od 200x i pod optičkim mikroskopom povećanja 10x100.

Prikupljeni podaci sastojali su se od prosjeka od 8 odvojenih mjerenja po životinji. Promatrala se epitelizacija ili novostvoreni mišići te razlika u debljini pojedinih slojeva tkiva u području fistule (epitela, glatkog mišićja, seroznog sloja i mukoze) te vrsta i debljina tkiva u području već zacijeljene fistule [1,8-11], skor 1-5. **Epitelizacija** (1 – nema, 2 – nema, 3 – djelomična, 4 – potpuna, nezrela, 5 – potpuna, zrela); **kolagenizacija** (1 – nema, 2 – nema, 3 – djelomična, 4 – potpuna, nepravilna, 5 – potpuna, pravilna); **upala** (1 – teška, 2 – umjerena, 3 – blaga, 4 – nema, 5 – nema); **neovaskularizacija** (1 – nema, 2 – nema, 3 – <5/high power field (HPF), 4 – 6-10/HPF, 5 – >10/HPF); **nekroza** (1 – obilna, 2 – žarišna, 3 – nema, 4 – nema, 5 – nema); **granulacijsko tkivo** (1 – nema, 2 – nezrelo, 3 – blago zrelo, 4 – umjereno zrelo, 5 – potpuno zrelo).

Točno mjerilo koristilo se za provjeru konačne veličine defekta i najveći promjer rektalne i vaginalne strane (mm) se fotografirao i dodatno provjerio pomoću programa ISSA (VAMSTEC Software Company, Zagreb, Hrvatska), kako je prethodno opisano [1,8-11].

4.7 Biomehanička analiza

Propuštanje fistule se biomehanički testiralo u odvojenim grupama životinja, u anesteziji, kao što je već opisano [1,8-11]. Izmjeren je fiziološki intraluminalni tlak u rektumu, kod zdravog štakora iznosi od 175 do 180 mmHg u trenutku pucanja crijeva, te mjeren zadržani volumen tekućine u ml (fiziološka otopina infundirana putem štrcaljke i perfuzora (Argus 600, Argus Medical A6, Heimberg, Switzerland) brzinom 1ml/10s) i iznos tlaka tekućine (mmHg) do početka propuštanja fistule [1,8-11] koristeći kateter (BD Careflow 5 Fr 200 mm), koji je spojen s komorom (BD Gabarith PMSET 1DT-XXUSA) i monitorom Sirecust 732 (Siemens, Njemačka) na udaljenosti 3 cm proksimalno od anokutane granice. Prilikom mjerenja rektum je bio hvataljkom kleman neposredno iznad fistule i u području anusa, a adneksa su klemana uz uterus.

Ukoliko nije došlo do pucanja fistule nakon 5 minuta, infuzija se prekinula te se fistula smatrala funkcionalno zatvorenom [1,8-11].

4.8 Statistička analiza

Statistička analiza provedena je neparametrijskim testovima Kruskal-Wallis ANOVA i naknadnim Mann-Whitney U-testom za usporedbu skupina. Rezultati su se prezentirali kao minimum, medijan i maksimum (min/med/max). Korišten je Fisherov egzaktni test vjerojatnosti za procjenu defekacije kroz fistulu. Vrijednosti $P < 0,05$ smatrane su statistički značajnima.

5 REZULTATI

U štakora sa rektovaginalnim fistulama tretiranim BPC-om 157 uvijek je zapažen makroskopski (sl. 9) i mikroskopski (sl. 10) konzistentan ishod zatvaranja rektalnog i vaginalnog defekta (sl. 4, sl. 5, sl. 6, sl. 7, sl. 8, sl. 11). Učinak primjene BPC-a 157 inducirao je cijeljenje fistula koje je imalo za posljedicu zatvaranje rektalnog (sl. 4) i vaginalnog (sl. 5) defekta i fistuloznog kanala (sl. 6) dok u kontrolnim skupinama nije došlo do zatvaranja i potpunog cijeljenja.

Rektovaginalne fistule kod netretiranih životinja pokazuju znatno slabije cijeljenje (tablica 2, sl. 4, sl. 5, sl. 6, sl. 7, sl. 8, sl. 9, sl. 10, sl. 11), postojanje defekata obostrano sa rektalne i vaginalne strane (sl. 4, sl. 5, sl. 9, sl. 10, sl. 11), kontinuirano propuštanje fistula (sl. 6, sl. 11), nastajanje kompleksnijih priraslica i crijevnih opstrukcija (sl. 7, sl. 8).

U štakora tretiranih BPC-om 157, peroralno ili intraperitonealno, u μg ili ng, postoji konzistentno poboljšanje svih promatranih parametara (sl. 4, sl. 5, sl. 6, sl. 7, sl. 8, sl. 9, sl. 10, sl. 11). Infundirani volumen vode je kontinuirano povećavan do maksimalne vrijednosti jednake kao u zdravih štakora (sl. 6). Navedeno potvrđuje konačno zatvaranje oba defekta (sl. 4, sl. 5, sl. 9, sl. 10, sl. 11), smanjenje nastanka kompleksnijih priraslica i crijevnih opstrukcija (sl. 7, sl. 8).

Svi štakori kontrolnih skupina imali su fekalnu sekreciju na vaginu do kraja eksperimentalnog razdoblja. S druge strane, niti jedan štakor tretiran BPC-om 157 nije imao znakove fekalne sekrecije na vaginu (Fisher test egzaktnosti $P < 0,05$, najmanje, u odnosu na kontrolu).

U štakora sa rektovaginalnom fistulom makroskopski prikaz preparata je potvrđen mikroskopskim prikazom cijeljenja (tablica 2, sl. 9, sl. 10, sl. 11). U kontrolnih skupina zid fistule je izgrađen djelomično od rektalnog i vaginalnog epitela

sa izraženom infiltracijom upalnih stanica (mononuklearne i polimorfonuklearne stanice), a u stromi je vidljiv edem. Nasuprot tome, kod tretiranih životinja prikazano je zatvaranje fistula sa blagom upalnom infiltracijom u epitelu, dok u stromi nije bilo izraženog edema.

Kod svih tretiranih štakora epitelizacija je započela između 3. i 5. dana, 14. dan je postignuta cjelovita epitelizacija, a sazrijevanje tijekom 3. poslijeoperacijskog tjedna. S druge strane, u kontrolnim skupinama početna epitelizacija je zapažena tek između 10. i 14. dana, a djelomična epitelizacija unutar 21 dan (tablica 2).

Usporedno se odvijala kolagenizacija. U svih tretiranih štakora početna kolagenizacija odvijala se između 5. i 7. dana te je rezultirala potpunom nepravilnom kolagenizacijom između 10. i 21. dana, dok se u kontrolnim skupinama odvijala tek između 10. i 21. dana (tablica 2).

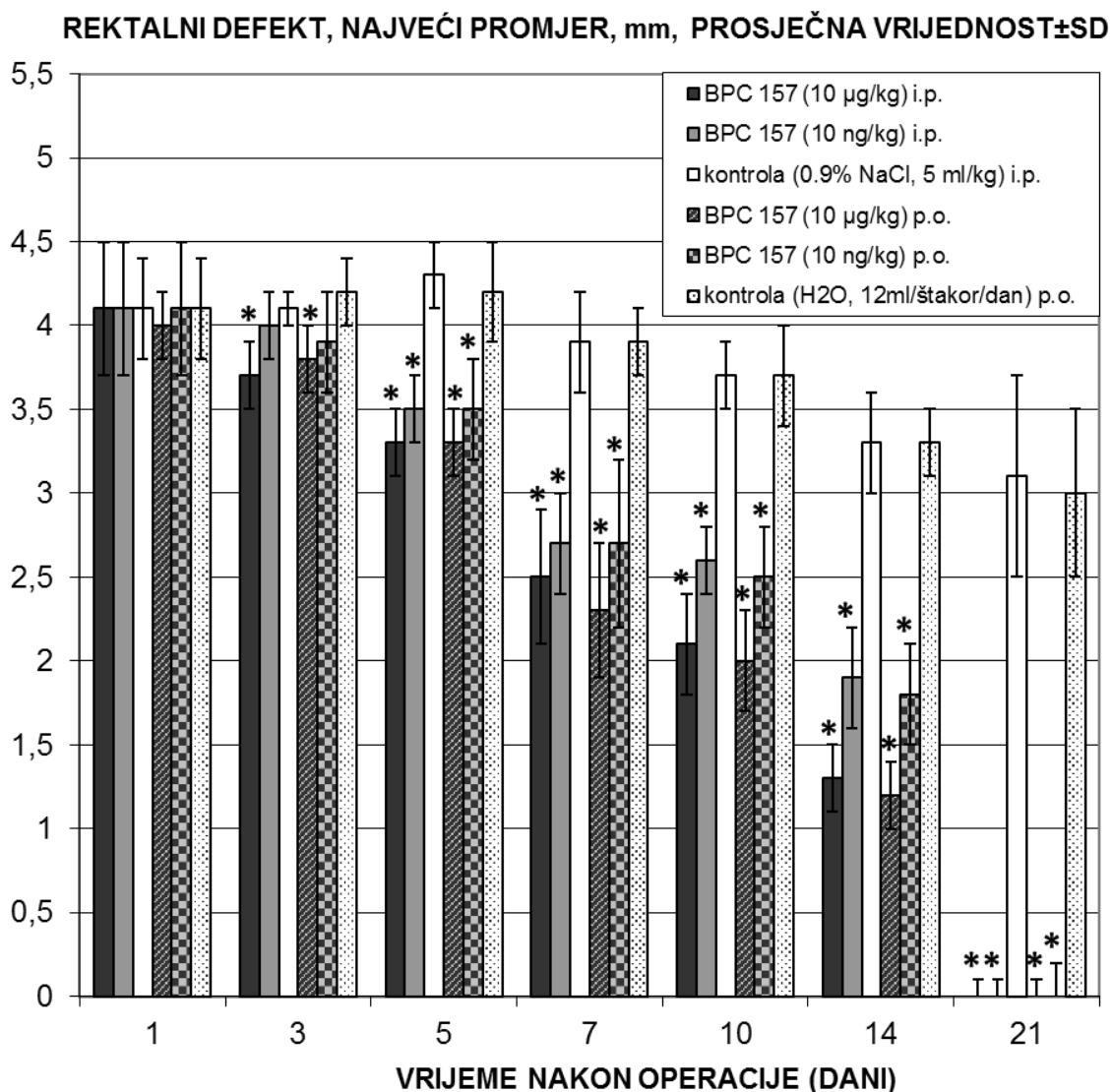
U kontrolnim skupinama prisutna je teška upala tijekom prvih 7 poslijeoperacijskih dana, te umjerena upala tijekom 2. i 3. poslijeoperacijskog tjedna. U tretiranih štakora primijećena je umjerena upala tijekom 3. i 7. dana sa regresijom na blagu do kraja pokusa (tablica 2).

U kontrolnim skupinama pratio se smanjeni proces neovaskularizacije, a kod svih tretiranih neovaskularizacija je započela već 5. poslijeoperacijski dan. To je rezultiralo s više od 10 novostvorenih krvnih žila/HPF tijekom trećeg poslijeoperacijskog tjedna (tablica 2).

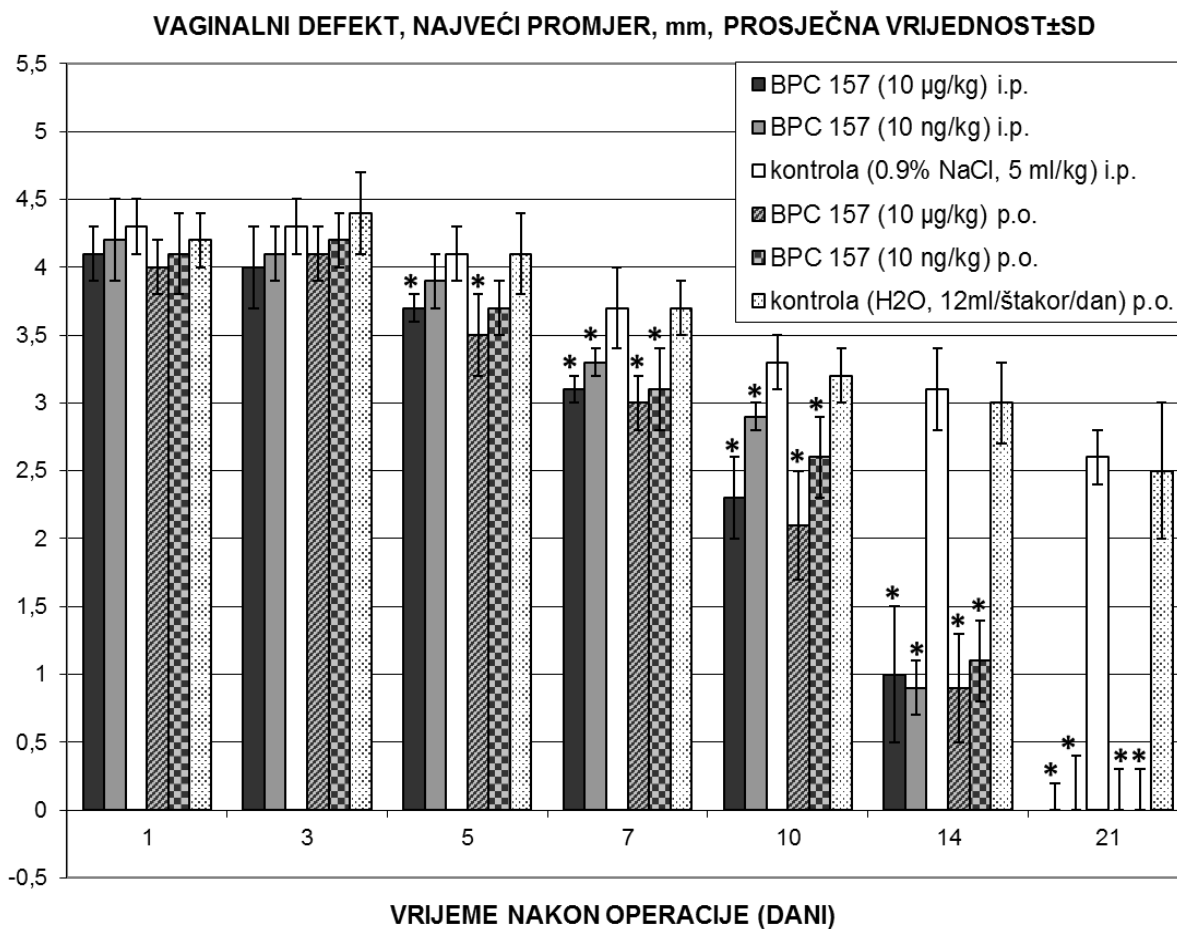
Žarišna nekroza uočena je u kontrolnim životinjama tijekom tri poslijeoperacijska tjedna, dok u tretiranim životinjama nije viđena nikakva nekroza (tablica 2).

U kontrolnim životinjama granulacijsko tkivo nije pronađeno do 7. poslijeoperacijskog dana (nezrelo granulacijsko tkivo), a u tretiranim uočeno je nezrelo granulacijsko tkivo

do 3. poslijeoperacijskog dana, i zrelo granulacijsko tkivo od 5. poslijeoperacijskog dana (tablica 2).



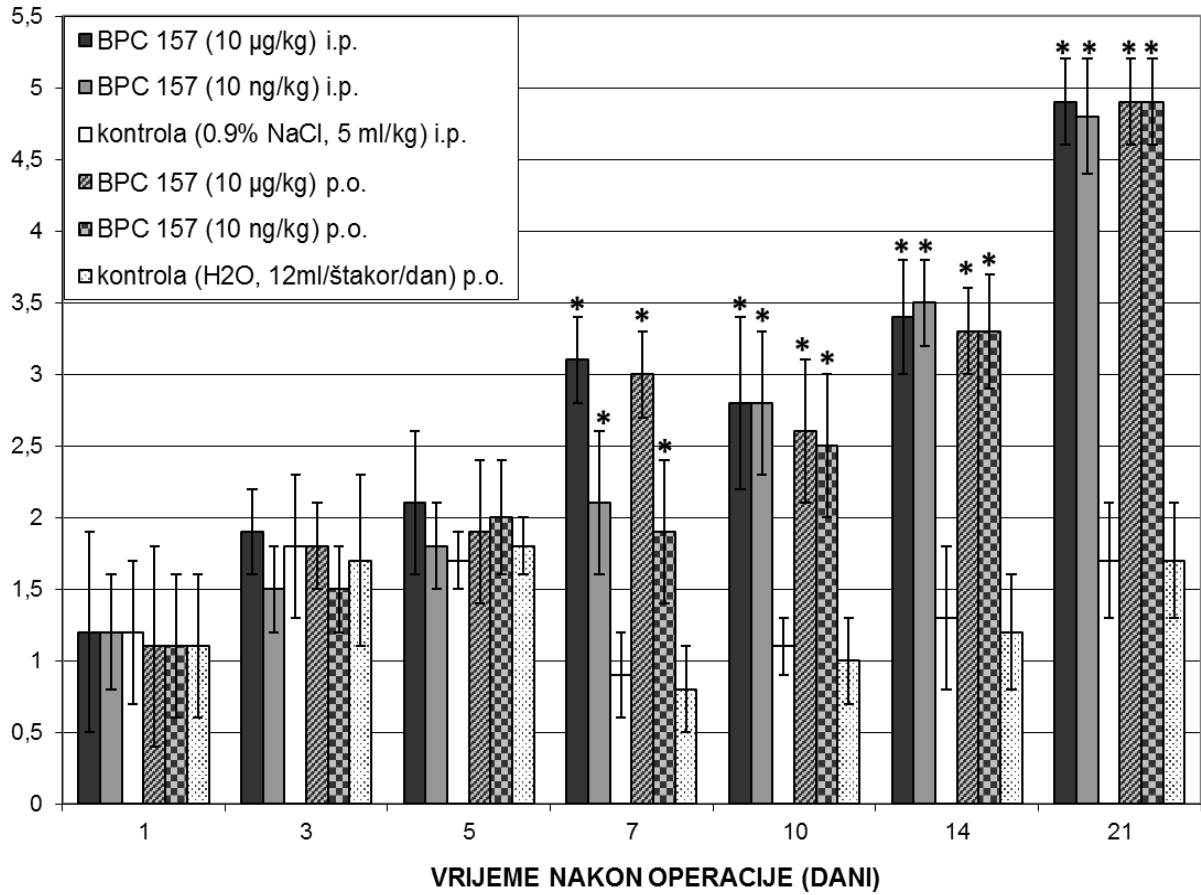
Sl. 4 Rektovaginalna fistula u štakora. Prikaz rektalnog defekta, prosječna vrijednost±SD, mm. BPC 157 davan peroralno u vodi za piće (10 µg/kg ili 10 ng/kg, 0,16 µg/ml ili 0,16 ng/ml 12 ml/štakor/dan) do žrtvovanja ili alternativno od 10 µg/kg, 10 ng/kg intraperitonealno, prva aplikacija 30 minuta nakon operacije, posljednja 24h prije žrtvovanja. Kontrole su istovremeno dobile ekvolumnu fiziološku otopinu (5,0 ml/kg i.p.) ili samo vodu (12 ml/štakor/dan). Procjena je bila na dan 1, 3, 5, 7, 10, 14 i 21. * P<0,05, najmanje u odnosu na kontrolu.



SI. 5 Rektovaginalna fistula u štakora. Prikaz vaginalnog defekta, prosječna vrijednost±SD, mm. BPC 157 davan peroralno u vodi za piće (10 µg/kg ili 10 ng/kg, 0,16 µg/ml ili 0,16 ng/ml 12 ml/štakor/dan) do žrtvovanja ili alternativno 10 µg/kg, 10 ng/kg intraperitonealno, prva aplikacija 30 minuta nakon operacije, posljednja 24h prije žrtvovanja. Kontrole su istovremeno dobile ekvivalentnu fiziološku otopinu (5,0 ml/kg ip) ili samo vodu (12 ml/štakor/dan). Procjena je bila na dan 1, 3, 5, 7, 10, 14 i 21.

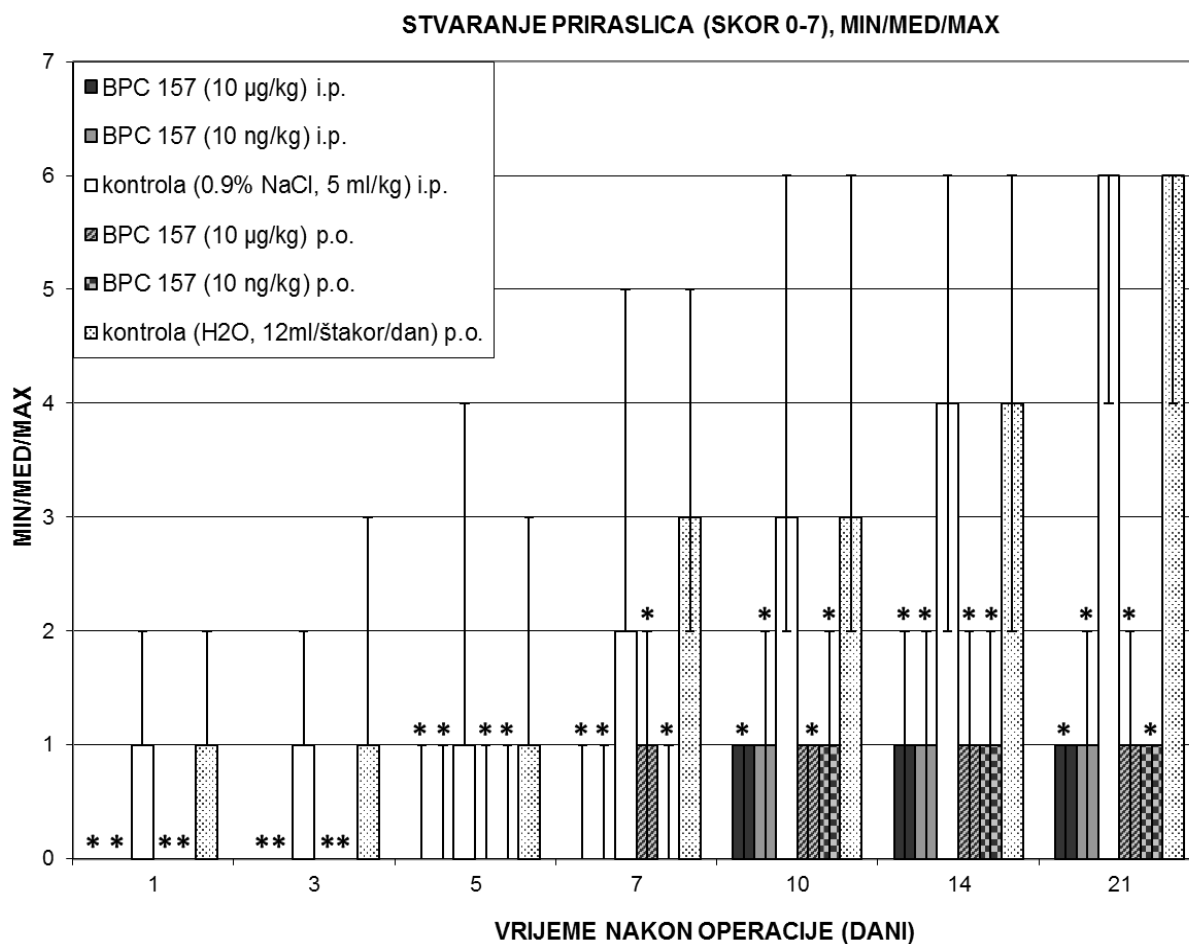
* P<0,05, najmanje u odnosu na kontrolu.

ZADRŽANI VOLUMEN PRIJE PROPUŠTANJA FISTULE, H₂O, mL, PROSJEČNA VRIJEDNOST±SD

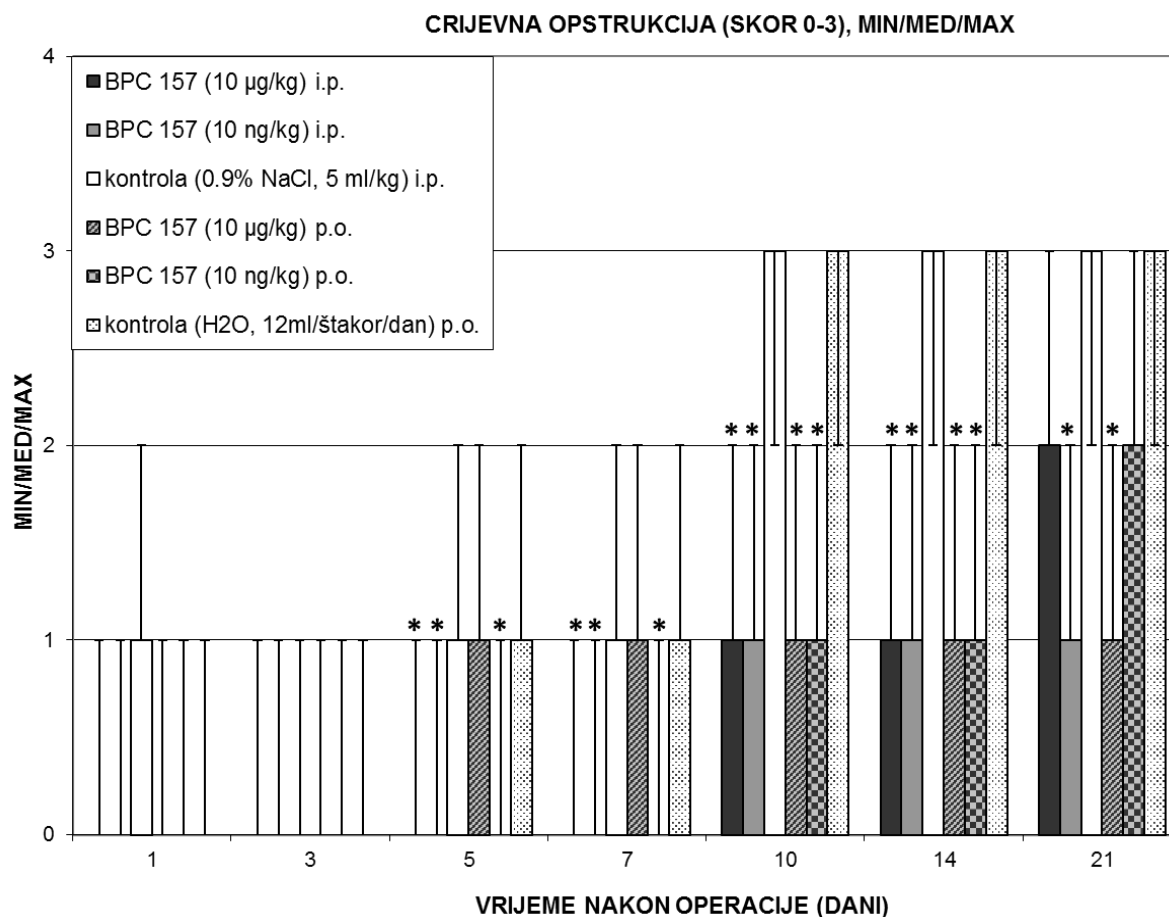


Sl. 6 Rektovaginalna fistula u štakora. Prikaz zadržanog volumena prije propuštanja fistule, prosječna vrijednost±SD, ml. BPC 157 davan peroralno u vodi za piće (10 µg/kg ili 10 ng/kg, 0,16 µg/ml ili 0,16 ng/ml 12 ml/štakor/dan) do žrtvovanja ili alternativno 10 µg/kg, 10 ng/kg intraperitoenalno, prva aplikacija 30 minuta nakon operacije, posljednja 24h prije žrtvovanja. Kontrole su istovremeno dobile ekvolumnu fiziološku otopinu (5,0 ml/kg i.p.) ili samo vodu (12 ml/štakor/dan). Procjena je bila na dan 1, 3, 5, 7, 10, 14 i 21.

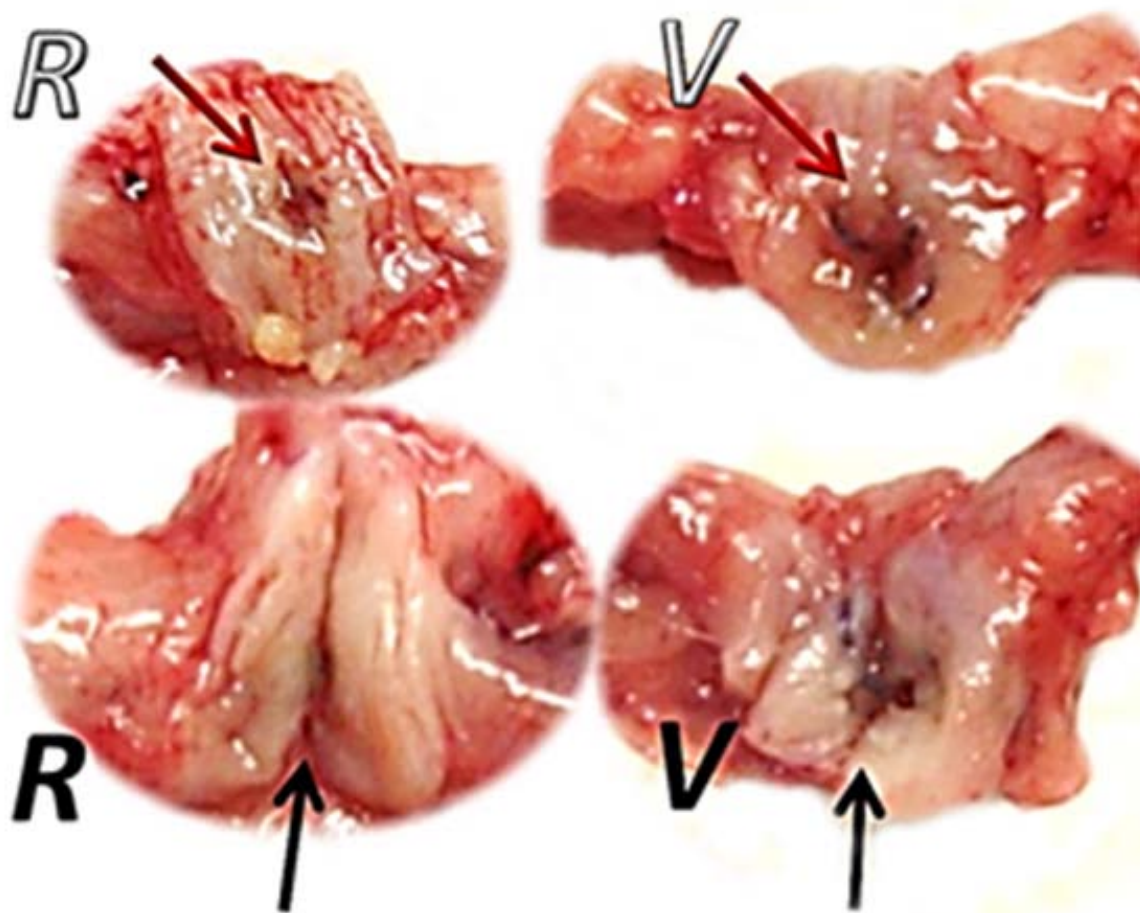
* P<0,05, najmanje u odnosu na kontrolu.



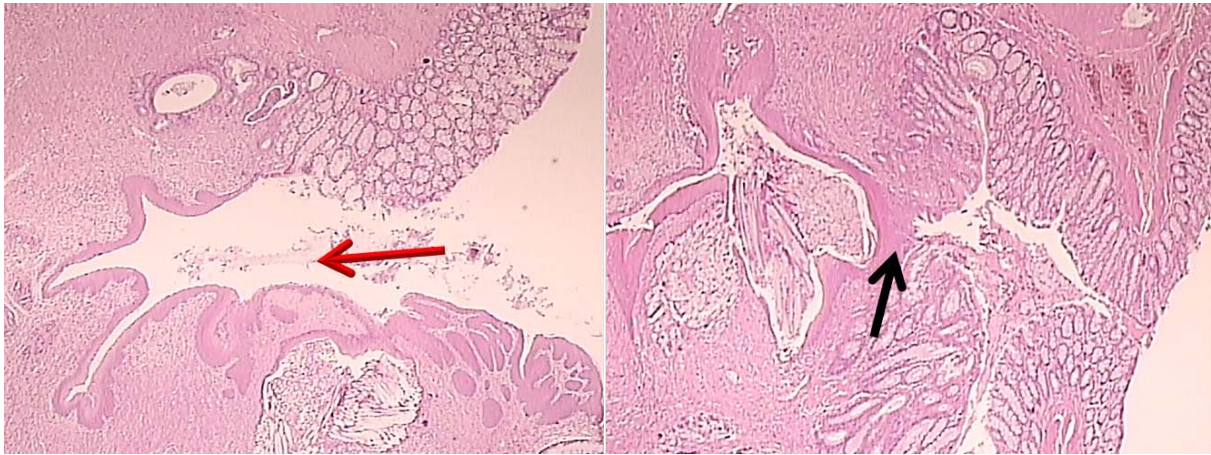
SI. 7 Rektovaginalna fistula u štakora. Prikaz stvaranja priraslica, skor 0-7, Min/Med/Max. BPC 157 davan peroralno u vodi za piće (10 µg/kg ili 10 ng/kg, 0,16 µg/ml ili 0,16 ng/ml 12 ml/štakor/dan) do žrtvovanja ili alternativno 10 µg/kg, 10 ng/kg intraperitonealno, prva aplikacija 30 minuta nakon operacije, posljednja 24h prije žrtvovanja. Kontrole su istovremeno dobile ekvivalentnu fiziološku otopinu (5,0 ml/kg i.p.) ili samo vodu (12 ml/štakor/dan). Procjena je bila na dan 1, 3, 5, 7, 10, 14 i 21. *P<0,05, najmanje u odnosu na kontrolu.



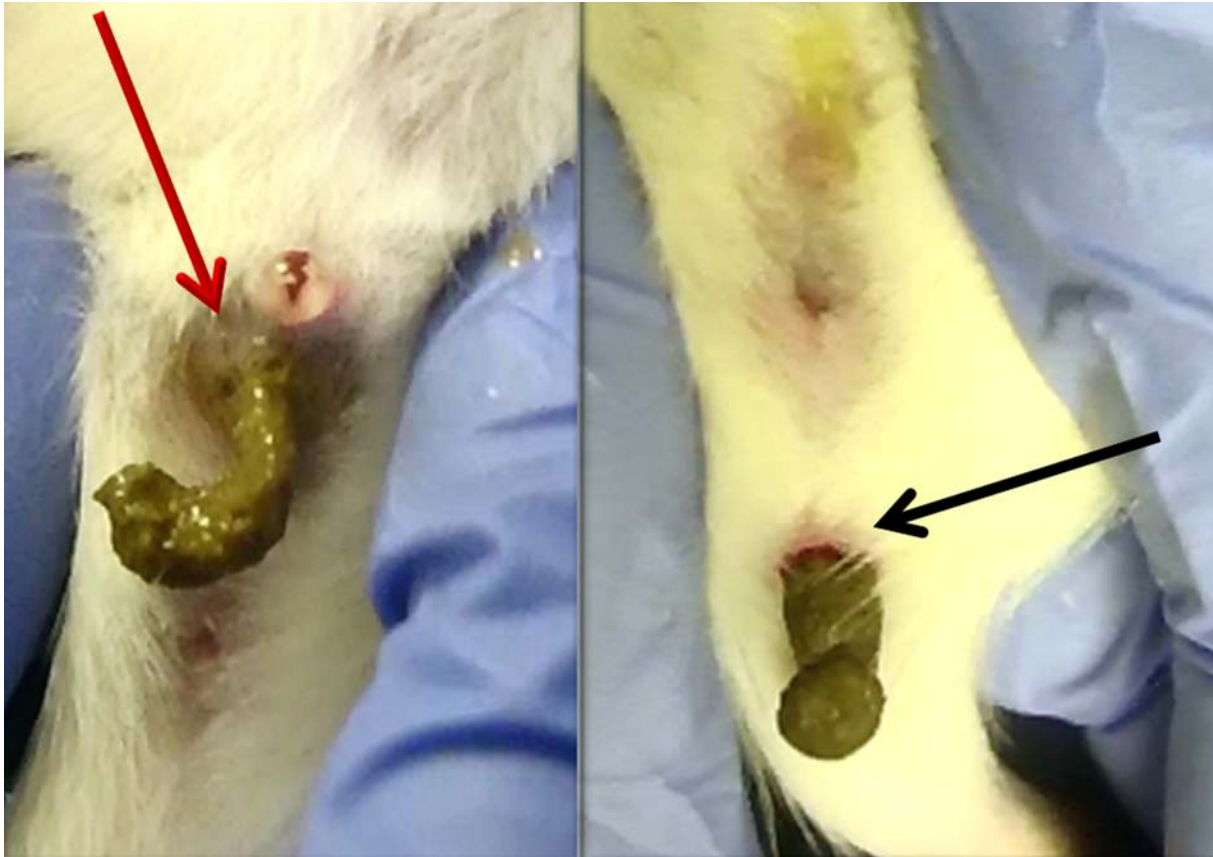Sl. 8 Rektovaginalna fistula u štakora. Prikaz crijevne opstrukcije, skor 0-3, Min/Med/Max. BPC 157 davan peroralno u vodi za piće (10 µg/kg ili 10 ng/kg, 0,16 µg/ml ili 0,16 ng/ml 12 ml/štakor/dan) do žrtvovanja ili alternativno 10 µg/kg, 10 ng/kg intraperitonealno, prva aplikacija 30 minuta nakon operacije, posljednja 24h prije žrtvovanja. Kontrole su istovremeno dobile ekvivalentnu fiziološku otopinu (5,0 ml/kg i.p.) ili samo vodu (12 ml/štakor/dan). Procjena je bila na dan 1, 3, 5, 7, 10, 14 i 21. * P<0,05, najmanje u odnosu na kontrolu.



SI. 9 Rektovaginalna fistula u štakora. Karakterističan uvećani prikaz rektalnog (R) i vaginalnog (V) defekta 21 dan nakon operacije u kontrola (gornji, bijeli) i tretiranih štakora (donji, crni). Strelice pokazuju i dalje perzistentan defekt u kontrola (crvena strelica), dok je u štakora tretiranih BPC-om 157 defekt zatvoren (crna strelica).



Sl. 10 Rektovaginalna fistula u štakora. Karakterističan mikroskopski prikaz, 21 dan nakon operacije, u kontrola (lijevo) i tretiranih štakora (desno, crno); strelice ukazuju na ishod kirurškog stvaranja fistule (crvena strelica). U kontrola je zid fistule izgrađen djelomično od rektalnog i djelomično od vaginalnog epitela, područje granulacijskog tkiva, monociti, polimorfonuklearne stanice i edem prisutni su u stromi. Za razliku od slabog cijeljenja fistula u kontrolnih štakora, u štakora tretiranih pentadekapeptidom BPC 157 zabilježeno je manje granulacijskog tkiva, upalnih stanica, manji edem i istaknuta regeneracija zatvaranja fistuloznog kanala (crna strelica); HEx40.



SI. 11 Rektovaginalna fistula na kraju eksperimenta (21 dan) kod kontrolnih štakora (lijevo), te u štakora koji su bili podvrgnuti tretiranjem BPC-om 157 (desno). U kontrola je prisutna defekacija kroz vaginu (crvena strelica). Normalna defekacija (crna strelica) prisutna je u tretiranih štakora.

Tablica 2 Patohistološki rezultati su bodovani (1-5), kao što je prije opisano [8-11], epitelizacija (1: nema; 2: nema; 3: djelomična; 4: potpuna, nezrela; 5: potpuna, zrela); kolagenizacija (1: nema; 2: nema; 3: djelomična; 4: potpuna, nepravilna; 5: potpuna, pravilna); upala (1: teška; 2: umjerena; 3: blaga; 4: nema; 5: nema); neovaskularizacija (1: nema; 2: nema; 3: <5/high power field (HPF); 4: 6-10/HPF; 5:>10/HPF); nevroza (1: opsežna 2: žarišna 3: nema 4: nema; 5: nema); granulacijsko tkivo (1: nema; 2: nezrelo; 3: blago zrelo; 4: umjereno zrelo; 5: zrelo). BPC 157 davan peroralno, u vodi za piće (10 µg/kg ili 10 ng/kg, 0,16 µg/ml ili 0,16 ng/ml 12 ml/štakor/dan) do žrtvovanja ili alternativno 10 µg/kg, 10 ng/kg intraperitonealno, prva aplikacija 30 minuta nakon operacije, posljednja 24h prije žrtvovanja. Kontrole su istovremeno dobile ekvivalentnu fiziološku otopinu (5,0 ml/kg i.p.) ili samo vodu (12 ml/štakor/dan). Procjena je bila na dan 1, 3, 5, 7, 10, 14 i 21.

Medikacija	Žrtvovanje na poslijeopera-cijski dan	Rektovaginalne fistule - Patohistološki rezultati, skor (1-5), min/med/max					
		Epitelizacija	Kolagenizacija	Upala	Neovaskularizacija	Nekroza	Granulacijsko tkivo
0,9% NaCl 5 ml/kg intraperitonealno jednom dnevno	1	1/1/1	1/1/1	1/1/1	1/1/1	2/2/2	1/1/2
	3	1/1/1	1/1/1	1/1/1	1/1/1	2/2/2	1/1/2
	5	1/1/1	1/1/1	1/1/1	1/1/1	2/2/2	1/1/2
	7	1/1/1	1/1/1	1/2/2	1/1/1	2/2/2	2/2/2
	10	1/1/2	1/1/2	2/2/2	1/1/1	2/2/2	2/2/2
	14	1/2/2	1/1/2	2/2/2	1/1/1	1/2/2	2/2/2
BPC 157 10 µg/kg intraperitonealno jednom dnevno	1	1/1/1	1/1/1	1/1/1	1/1/2	3/3/3*	2/2/2
	3	1/1/2*	1/1/1	1/2/2*	2/2/2*	3/3/3*	2/2/2
	5	2/2/3*	1/2/2*	1/2/2*	2/3/3*	3/3/3*	3/3/4*
	7	2/3/3*	2/2/2*	1/2/2	2/3/3*	3/3/3*	3/3/4*
	10	3/3/3*	2/3/4*	2/2/3	3/3/4*	3/3/3*	3/3/4*
	14	3/4/4*	4/4/4*	2/2/3	3/4/4*	3/3/3*	3/3/4*
BPC 157 10 ng/kg intraperitonealno jednom dnevno	1	1/1/1	1/1/1	1/1/1	1/1/2	3/3/3*	2/2/2
	3	1/1/2*	1/1/1	1/2/2*	2/2/2*	3/3/3*	2/2/2
	5	2/2/3*	1/2/2*	1/2/2*	2/3/3*	3/3/3*	3/3/4*
	7	2/3/3*	2/2/2*	1/2/2	2/3/3*	3/3/3*	3/3/4*
	10	3/3/3*	2/3/4*	2/2/3	3/3/4*	3/3/3*	3/3/4*
	14	3/4/4*	4/4/4*	2/2/3	3/4/4*	3/3/3*	3/3/4*
Voda za piće 12 ml/štakor/dan do žrtvovanja	1	1/1/1	1/1/1	1/1/1	1/1/1	2/2/2	1/1/2
	3	1/1/1	1/1/1	1/1/1	1/1/1	2/2/2	1/1/2
	5	1/1/1	1/1/1	1/1/1	1/1/1	2/2/2	1/1/2
	7	1/1/1	1/1/1	1/2/2	1/1/1	2/2/2	2/2/2
	10	1/1/2	1/1/2	2/2/2	1/1/1	2/2/2	2/2/2
	14	1/2/2	1/1/2	2/2/2	1/1/1	2/2/2	2/2/2
BPC 157 10 µg/kg 0,16 µg/ml 12 ml/štakor/dan do žrtvovanja	1	1/1/1	1/1/1	1/1/1	1/1/2	3/3/3*	2/2/2
	3	1/1/2*	1/1/1	1/2/2*	2/2/2*	3/3/3*	2/2/2
	5	2/2/3*	1/2/2*	1/2/2*	2/3/3*	3/3/3*	3/3/4*
	7	2/3/3*	2/2/2*	1/2/2	2/3/3*	3/3/3*	3/3/4*
	10	3/3/3*	2/3/4*	2/2/3	3/3/4*	3/3/3*	3/3/4*
	14	3/4/4*	4/4/4*	2/2/3	3/4/4*	3/3/3*	3/3/4*
BPC 157 10 ng/kg 0,16 ng/ml 12 ml/štakor/dan do žrtvovanja	1	1/1/1	1/1/1	1/1/1	1/1/2	3/3/3*	2/2/2
	3	1/1/2*	1/1/1	1/2/2*	2/2/2*	3/3/3*	2/2/2
	5	2/2/3*	1/2/2*	1/2/2*	2/3/3*	3/3/3*	3/3/4*
	7	2/3/3*	2/2/2*	1/2/2	2/3/3*	3/3/3*	3/3/4*
	10	3/3/3*	2/3/4*	2/2/3	3/3/4*	3/3/3*	3/3/4*
	14	3/4/4*	4/4/4*	2/2/3	3/4/4*	3/3/3*	3/3/4*
BPC 157 10 ng/kg 0,16 ng/ml 12 ml/štakor/dan do žrtvovanja	1	1/1/1	1/1/1	1/1/1	1/1/2	3/3/3*	2/2/2
	3	1/1/2*	1/1/1	1/2/2*	2/2/2*	3/3/3*	2/2/2
	5	2/2/3*	1/2/2*	1/2/2*	2/3/3*	3/3/3*	3/3/4*
	7	2/3/3*	2/2/2*	1/2/2	2/3/3*	3/3/3*	3/3/4*
	10	3/3/3*	2/3/4*	2/2/3	3/3/4*	3/3/3*	3/3/4*
	14	3/4/4*	4/4/4*	2/2/3	3/4/4*	3/3/3*	3/3/4*
BPC 157 10 ng/kg 0,16 ng/ml 12 ml/štakor/dan do žrtvovanja	1	1/1/1	1/1/1	1/1/1	1/1/2	3/3/3*	2/2/2
	3	1/1/2*	1/1/1	1/2/2*	2/2/2*	3/3/3*	2/2/2
	5	2/2/3*	1/2/2*	1/2/2*	2/3/3*	3/3/3*	3/3/4*
	7	2/3/3*	2/2/2*	1/2/2	2/3/3*	3/3/3*	3/3/4*
	10	3/3/3*	2/3/4*	2/2/3	3/3/4*	3/3/3*	3/3/4*
	14	3/4/4*	4/4/4*	2/2/3	3/4/4*	3/3/3*	3/3/4*
BPC 157 10 ng/kg 0,16 ng/ml 12 ml/štakor/dan do žrtvovanja	1	1/1/1	1/1/1	1/1/1	1/1/2	3/3/3*	2/2/2
	3	1/1/2*	1/1/1	1/2/2*	2/2/2*	3/3/3*	2/2/2
	5	2/2/3*	1/2/2*	1/2/2*	2/3/3*	3/3/3*	3/3/4*
	7	2/3/3*	2/2/2*	1/2/2	2/3/3*	3/3/3*	3/3/4*
	10	3/3/3*	2/3/4*	2/2/3	3/3/4*	3/3/3*	3/3/4*
	14	3/4/4*	4/4/4*	2/2/3	3/4/4*	3/3/3*	3/3/4*

* P<0,05, najmanje u odnosu na kontrolu.

6 RASPRAVA

Pokazano je da BPC 157 uspješno zacjeljuje rektovaginalne fistule u štakora. Peroralni i parenteralni način primjene BPC-a 157 imao je isti učinak cijeljenja. Dakle, pozitivan učinak je dosljedan. Prethodno testirane ezofagokutane fistule [8], gastrokutane [9], duodenokutane [10] i kolokutane [11] predložuju koncept cijeljenja vanjskih fistula i uspješno cijeljenje uz BPC 157, što odgovara njegovoj početnoj kliničkoj primjeni u studijama za upalne bolesti crijeva [17,19-22]. Slijedom toga, u istom smislu dokazano cijeljenje rektovaginalnih fistula u štakora može se smatrati ostvarenjem koncepta cijeljenja unutarnjih fistula. Znajući da rektovaginalne fistule spontano slabo cijele u ljudi [3-7,55-68], ovaj koncept cijeljenja unutarnjih fistula mogao bi biti uspješna realizacija sposobnosti djelovanja BPC-a 157 u cijeljenju rana i njegove moguće primjene kao terapije složenih unutarnjih fistula.

Dokazano je da BPC 157 dovodi do sinhronog i simultanog cijeljenja različitih tkiva kod vanjskih i unutarnjih fistula [8-11]. Posebno je istaknuta specifičnost cijeljenja jer oba defekta (unutarnji i vanjski [8-11], unutarnji i unutarnji u ovom istraživanju) na poslijetku zacijele istovremeno. BPC 157 jest istovremeno potaknuo cijeljenje oba defekta kod vanjskih fistula [8-11]. Međutim, kod rektovaginalnih fistula učinak BPC-a 157 na cijeljenje započinje na strani rektalnog defekta, a potom djeluje na vaginalni defekt. Dakle, cijeljenje koje je već u tijeku sa strane rektalnog defekta s druge strane inicira cijeljenje vaginalnog defekta.

Postavljeni model cijeljenja rektovaginalne fistule (povezano cijeljenje, otporno i produženo cijeljenje rektalnog defekta i još otpornije vaginalno cijeljenje koje zahtjeva recipročno cijeljenje sa zatvaranjem fistule kao krajnjim rezultatom povezanog procesa cijeljenja kod oba defekta) točno pokazuje terapijski uspjeh BPC-a 157.

Već potvrđeni pozitivni učinci BPC-a 157, kao što je npr. bolji utjecaj na cijeljenje kožnih rana od standardnih sredstava [26-28,51], pozitivan utjecaj kod cijeljenja ulceracija i fistula u cijelom gastrointestinalnom traktu [8-11] te rektalnih i vaginalnih defekata iz ove studije, povezani su molekularnim djelovanjem BPC-a 157 [18,87,88,97-99] na kolagen i stimulaciju *egr-1* gena i njegovog represora *naB2* gena [51].

Stimulirana ekspresija *egr-1* gena i njegovog represora *naB2* dovodi do produkcije kaskade citokina i čimbenika rasta te rano stvaranje izvanstaničnog matriksa (kolagen) i angiogenezu [51]. To omogućuje povratni proces izravno odgovoran za simultano cijeljenje dva različita tkiva i zatvaranja fistule [8-11].

Napredan proces cijeljenja i proliferacije kolagena [8-11,23-28,51] poboljšava biomehaniku fistula. Budući da je maksimalan zadržani volumen prije propuštanja fistula približno jednak volumenu kod zdravih životinja, ta činjenica potvrđuje uspješnost zatvaranja fistula u štakora tretiranih BPC-om 157.

Smanjen broj priraslica i smanjenje opstrukcije crijeva te izostanak fekalne sekrecije na vaginu u tretiranih štakora sa formiranom rektovaginalnom fistulom usporedivi su s rezultatima dobivenim u prijašnjim istraživanjima djelovanja BPC-a 157 na rane, fistule i sindrom kratkog crijeva [8-11,24-28].

Angiogenetski potencijal BPC-a 157, potvrđen u prethodnim studijama [17,19-22,81,99], karakteriziran je povećanom ekspresijom VEGF-a [30], što je također prisutno u hipocelularnoj, hipovaskularnoj i hiponeuralnoj okolini [30,31,32,35], direktnom zaštitom endotela [17,19,87,88,100], utjecajem na NO-sustav [20], suprotstavljanjem preekspresije endotelina [37], suprotstavljanjem učincima NOS inhibitora i NO-prekursora [4], što je opaženo i kod cijeljenja vanjskih fistula [8-11]. Također je utvrđeno da BPC 157 može specifično potaknuti ekspresiju vaskularnog

endotelnog faktora rasta (VEGF) u ozlijeđenom tkivu kože: BPC 157 je povećao proliferaciju humanih umbilikalnih venskih endotelnih stanica (HUVEC) i značajno potaknuo njihovu migraciju, povećao ekspresiju VEGF-a i ubrzao in vitro formiranje vaskularne mreže [99]. Dokazano je da BPC 157 regulira razinu fosforilacije ekstracelularnih signalno reguliranih kinaza 1 i 2 (ERK1/2), kao i njihove ciljane molekule, uključujući i c-Fos, c-Jun i erg-1, ključne molekule uključene u stanični rast, migraciju i angiogenezu [99]. Ovaj angiogenetski potencijal BPC-a 157 smatra se presudnim čimbenikom u cijeljenju rektovaginalnih fistula.

Demonstracija izravnog i modulirajućeg djelovanja BPC-a 157 na angiogenezu koja također može biti važna za fistule odnosi se na kornealne ulceracije u štakora, gdje BPC 157 cijeli ulceracije postizanjem kornealne transparentnosti [38].

Budući da drugi peptidi u cijeljenju defekata imaju nosače i zbog toga je nejasno njihovo djelovanje [17,19-22], BPC 157 je stabilan bez nosača, pa zbog toga djeluje izravno i ima sigurno djelovanje kako na cijeljenje vanjskih [8-11], tako i na cijeljenje unutarnjih fistula.

Specifična peptidergična aktivnost BPC-a 157 opažena je u prethodnim studijama zbog činjenice da peroralna aplikacija u vodi za piće odgovara parenteralnoj primjeni [17-22]. Naime, nakon jedne peroralne primjene koristeći ³H-označen pentadekapeptid BPC 157, utvrđeno je njegovo vrijeme poluraspada 66 h u muških odnosno 69 h u ženskih štakora [17-22].

Svojstva koja objašnjavaju učinkovitost BPC-a 157 su da je on izvorni anti-ulkusni peptid, stabilan u ljudskom želučanom soku, novi je medijator u Robertovoj citoprotekciji [18], ima napredniji citoprotektivan učinak u cijeljenju tkiva i time je i medijator u cijeljenju rana [18,38,101,102]. Pozitivan učinak pentadekapeptida BPC 157 na cijeljenje rana i fistula [8-11] dovodi do smanjenja broja upalnih stanica,

razine leukotriena B₄ (LTB₄), tromboksana B₂ (TxB₂), mijeloperoksidaze (MPO) u serumu i upaljenog tkiva [17-22,39,40,101,102] i povećava aktivnost makrofaga [41].

Zaključno, pozitivan učinak BPC-a 157 na istovremeno cijeljenje rektalnog i vaginalnog defekta te zatvaranje fistuloznog kanala neophodan je za cijeljenje unutarnjih fistula. Takav učinak predstavlja simultani proces u udruženom cijeljenju različitih tkiva, što nije jednostavno ponavljanje cijeljenja zasebno svakog defekta. Pozitivan učinak dokazan je makroskopski, mikroskopski i funkcionalno, bez propuštanja fistula nakon primjene maksimalnog volumena instilirane vode.

Sukladno rezultatima ovog istraživanja i dokazima o pozitivnom učinku BPC-a 157 na cijeljenje rektovaginalnih fistula u štakora, može se zaključiti da bi BPC 157 mogao biti učinkovito farmakoterapijsko sredstvo u liječenju rektovaginalnih fistula. Ekstrapolacija rezultata ovog istraživanja će zasigurno biti od koristi u novim studijama i temelj uspješnosti daljnjih istraživanja, kao što je potvrdio i rad o učinku BPC-a 157 na cijeljenje kolovezikalne fistule u štakora objavljen u *European Journal of Pharmacology* 2016. godine [103].

7 ZAKLJUČAK

1. Pokazana je učinkovitost BPC-a 157 na cijeljenje rektovaginalnih fistula u štakora.
2. Pokazana je učinkovitost BPC-a 157 na cijeljenje rektalnog defekta.
3. Pokazana je učinkovitost BPC-a 157 na cijeljenje vaginalnog defekta.
4. Pokazana je učinkovitost BPC-a 157 na cijeljenje fistuloznog kanala.
5. Pokazana je učinkovitost BPC-a 157 na istovremeno cijeljenje rektalnog, vaginalnog defekta i fistuloznog kanala.
6. Pokazana je učinkovitost BPC-a 157 na funkcionalno, biomehaničko cijeljenje.
7. Pokazana je učinkovitost BPC-a 157 na cijeljenje kod različitog načina primjene (intraperitonealno, peroralno) i različitih doza (mikrogrami, nanogrami).
8. BPC 157 je sredstvo koje odmah nakon primjene pozitivno utječe na cijeljenje i rektalnih i vaginalnih defekata te posreduje u zatvaranju rektovaginalnih fistula te bi trebao biti značajna praktična odrednica u daljnjem razvitku terapije cijeljenja fistula.

8 SAŽETAK

Cilj. Rektovaginalna fistula je poražavajuće stanje kod kojeg više od 99% pacijenata zahtijeva kirurško liječenje. Pretpostavili smo da rektovaginalne fistule mogu biti izliječene terapijom stabilnim želučanim pentadekapeptidom BPC 157, u dosljednosti s dosadašnjom kliničkom primjenom i djelovanjem na vanjske fistule.

Materijali i metode. BPC 157 (10 µg/kg ili 10 ng/kg) je dan peroralno, u vodi za piće (0,16 µg/ml ili 0,16 ng/ml, 12 ml/štakor/dan) do žrtvovanja, ili alternativno, intraperitonealno, prvom aplikacijom 30 min nakon operacije, posljednjom 24 h prije žrtvovanja. Kontrole su također dobile ekvivalentnu otopinu soli (5,0 ml/kg i.p.) ili samo vode (12 ml/štakor/dan). Procjena (tj. rektalni i vaginalni defekt, propuštanje fistule, defekacija kroz fistulu, priraslice i crijevna opstrukcija tijekom procesa cijeljenja) je bila 1, 3, 5, 7, 10, 14 i 21 dan.

Rezultati. Redovito rektovaginalne fistule pokazuju loše cijeljenje, uz prisutnost oba defekta, kontinuiranim propuštanjem fistule, defekacijom kroz fistulu, nastajanje priraslica i crijevnu opstrukciju. Suprotno, BPC 157 dan peroralno ili intraperitonealno u µg i ng dovodi brzo do poboljšanja, sa obje i rektalne i vaginalne strane dovodi istovremeno do poboljšanja i na kraju izlječenja. Maksimalni apliciran volumen kontinuirano je podizan do postignuća vrijednosti kao u zdravih štakora, nije bilo nikakvih znakova defekacije kroz fistule. Supresija nastajanja priraslica i crijevne opstrukcije je postignuta. Zapaženo je poboljšanje mikroskopskih i makroskopskih nalaza.

Zaključak. Učinci BPC-a 157 čine se povoljni u induciranju potpunog cijeljenja rektovaginalnih fistulama u štakora.

9 SUMMARY

Aim. Recto-vaginal fistula is a devastating condition providing more than 99% of patients for surgical treatment. We hypothesized that rectovaginal fistulae may be healed by therapy with stable gastric pentadecapeptide BPC 157, in consistence with its initial clinical application and effect on external fistulas.

Materials and Methods. BPC 157 (10 µg/kg or 10 ng/kg) was given perorally, in drinking water (0.16 µg/ml or 0.16 ng/ml, 12 ml/rat/day) till sacrifice, or alternatively, intraperitoneally, first application at 30 min after surgery, last at 24h before sacrifice. Controls simultaneously received an equivolume of saline (5.0 ml/kg ip) or water only (12 ml/rat/day). The assessment (i.e., rectal and vaginal defect, fistula leakage, defecation through the fistula, adhesions and intestinal obstruction as healing processes) was at day 1, 3, 5, 7, 10, 14 and 21.

Results. Regularly, rectovaginal fistulas exhibited poor healing, with both of the defects persisting, continuous fistula leakage, defecation through the fistula, advanced adhesion formation and intestinal obstruction. By contrast, BPC 157 given perorally or intraperitoneally, in µg and ng regimens rapidly improved the whole presentation, with both rectal and vaginal defects simultaneously ameliorated and eventually healed. The maximal instilled volume was continuously raised till the values of healthy rats were achieved, there were no signs of defecation through the fistula. A counteraction of advanced adhesion formation and intestinal obstruction was achieved. Microscopic improvement was along with macroscopic findings.

Conclusion. BPC 157 effects appear to be suited to induce a full healing of rectovaginal fistulas in rats.

Title: The effect of pentadecapeptide BPC 157 on healing of rectovaginal fistulas in rats

Year: 2017

Keywords: BPC 157, rectovaginal fistula, healing, rats

10 POPIS LITERATURE

- [1] Baric M, Sever AZ, Vuletic LB, Rasic Z, Sever M, Drmic D, i sur. Stable gastric pentadecapeptide BPC 157 heals rectovaginal fistula in rats. *Life Sci.* 2016 Mar 1;148:63-70. doi: 10.1016/j.lfs.2016.02.029
- [2] Roshanravan R, Ghahramani L, Hosseinzadeh M, Mohammadipour M, Moslemi S, Rezaianzadeh A, i sur. A new method to repair recto-vaginal fistula: Use of human amniotic membrane in an animal model. *Adv Biomed Res.* 2014 Apr 17;3:114. doi: 10.4103/2277-9175.131033
- [3] Debeche-Adams TH, Bohl JL. Rectovaginal fistulas. *Clin Colon Rectal Surg.* 2010 Jun;23(2):99-103. doi: 10.1055/s-0030-1254296
- [4] Rivadeneira DE, Ruffo B, Amrani S, Salinas C. Rectovaginal fistulas: current surgical management. *Clin Colon Rectal Surg.* 2007 May;20(2):96-101. doi: 10.1055/s-2007-977487
- [5] Saclarides TJ. Rectovaginal fistula. *Surg. Clin. North Am.* 2002;82(6):1261-72.
- [6] Kniery KR, Johnson EK, Steele SR. Operative considerations for rectovaginal fistulas. *World J Gastrointest Surg.* 2015 Aug 27;7(8):133-137. doi: 10.4240/wjgs.v7.i8.133
- [7] Kaimakliotis P, Simillis C, Harbord M, Kontovounisios C, Rasheed S, Tekkis PP. A Systematic Review Assessing Medical Treatment for Rectovaginal and Enterovesical Fistulae in Crohn's Disease. *J Clin Gastroenterol.* 2016 Oct;50(9):714-21. doi: 10.1097/MCG.0000000000000607
- [8] Cesarec V, Becejac T, Misic M, Djakovic Z, Olujic D, Drmic D, i sur. Pentadecapeptide BPC 157 and the esophagocutaneous fistula healing therapy. *Eur J Pharmacol* 2013 Feb 15;701(1-3):203-12. doi: 10.1016/j.ejphar.2012.11.055

- [9] Skorjanec S, Dolovski Z, Kocman I, Brcic L, Blagaic Boban A, Batelja L, i sur. Therapy for Unhealed Gastrocutaneous Fistulas in Rats as a Model for Analogous Healing of Persistent Skin Wounds and Persistent Gastric Ulcers: Stable Gastric Pentadecapeptide BPC 157, Atropine, Ranitidine, and Omeprazole, *Dig Dis Sci*. 2009 Jan;54(1):46–56. doi: 10.1007/s10620-008-0332-9
- [10] Skorjanec S, Kokot A, Drmic D, Radic B, Sever M, Klicek R, i sur. Duodenocutaneous fistula in rats as a model for "wound healing-therapy" in ulcer healing: the effect of pentadecapeptide BPC 157, L-nitro-arginine methyl ester and L-arginine. *J Physiol Pharmacol*. 2015;66:581-590.
- [11] Klicek R, Sever M, Radic B, Drmic D, Kocman I, Zoricic I, i sur. Pentadecapeptide BPC 157, in Clinical Trials as a Therapy for Inflammatory Bowel Disease (PL14736), Is Effective in the Healing of Colocutaneous Fistulas in Rats: Role of the Nitric Oxide-System. *J Pharmacol Sci* 2008;108:7–17.
- [12] Aungst MJ, Fischer JR, Bonhage MR, Albright TS, Noel KA, Wright J. Rectovaginal fistula model in the New Zealand white rabbit. *Int Urogynecol J Pelvic Floor Dysfunct*. 2010;21(7):885-8.
- [13] Aungst MJ, Bearss JJ, Lewis BS, Fischer JR, Bonhage MR, Wright J Jr. Interposition grafts for rectovaginal fistula repair in the New Zealand white rabbit. *Int Urogynecol J Pelvic Floor Dysfunct*. 2010;21(6):737-42.
- [14] Štulhofer M. Kirurgija probavnog sustava. Drugo djelomično izmijenjeno i dopunjeno izdanje. Zagreb:Medicinska naklada; 1999.
- [15] Climent F, Ribera T, Argüelles D, Nomen C, Prades M. Modified technique for the repair of third-degree rectovaginal lacerations in mares. *Vet Rec*. 2009 Mar 28;164(13):393-6.

- [16] Rahal SC, Vicente CS, Mortari AC, Mamprim MJ, Caporalli EH. Rectovaginal fistula with anal atresia in 5 dogs. *Can Vet J.* 2007;48(8):827-30.
- [17] Sikiric P, Seiwert S, Rucman R, Turkovic B, Rokotov DS, Brcic L, i sur. Stable gastric pentadecapeptide BPC 157: novel therapy in gastrointestinal tract. *Curr Pharm Des.* 2011;17(16):1612-32.
- [18] Sikiric P, Seiwert S, Brcic L, Sever M, Klicek R, Radic B, i sur. Revised Robert's cytoprotection and adaptive cytoprotection and stable gastric pentadecapeptide BPC 157. Possible significance and implications for novel mediator. *Curr Pharm Des.* 2010;16(10):1224-34.
- [19] Seiwert S, Brcic L, Vuletic LB, Kolenc D, Aralica G, Misic M, i sur. BPC 157 and blood vessels. *Curr Pharm Des.* 2014;20(7):1121-5.
- [20] Sikiric P, Seiwert S, Rucman R, Turkovic B, Rokotov DS, Brcic L, i sur. Stable gastric pentadecapeptide BPC 157-NO-system relation. *Curr Pharm Des.* 2014;20(7):1126-35.
- [21] Sikiric P, Seiwert S, Rucman R, Turkovic B, Rokotov DS, Brcic L, i sur. Toxicity by NSAIDs. Counteraction by stable gastric pentadecapeptide BPC 157. *Curr Pharm Des.* 2013;19(1):76-83.
- [22] Sikiric P, Seiwert S, Rucman R, Turkovic B, Rokotov DS, Brcic L, i sur. Focus on ulcerative colitis: stable gastric pentadecapeptide BPC 157. *Curr Med Chem.* 2012;19(1):126-32.
- [23] Klicek R, Kolenc D, Suran J, Drmic D, Brcic L, Aralica G, i sur. Stable gastric pentadecapeptide BPC 157 heals cysteamine-colitis and colon-colon-anastomosis and counteracts cuprizone brain injuries and motor disability. *J Physiol Pharmacol.* 2013;64(5):597-612.

- [24] Sever M, Klicek R, Radic B, Brcic L, Zoricic I, Drmic D, i sur. Gastric pentadecapeptide BPC 157 and short bowel syndrome in rats. *Dig Dis Sci*. 2009 Oct;54(10):2070-83. doi: 10.1007/s10620-008-0598-y
- [25] Vuksic T, Zoricic I, Brcic L, Sever M, Klicek R, Radic B, i sur. Stable gastric pentadecapeptide BPC 157 in trials for inflammatory bowel disease (PL-10, PLD-116, Pliva, Croatia) heals ileoileal-anastomosis in rat. *Surg Today*. 2007;37:768-777.
- [26] Bilic M, Bumber Z, Blagaic AB, Batelja L, Seiwerth S, Sikiric P. The stable gastric pentadecapeptide BPC 157, given locally, improves CO2 laser healing in mice. *Burns*. 2005;31:310-315.
- [27] Sikiric P, Seiwerth S, Mise S, Staresinic M, Bedekovic V, Zarkovic N, i sur. Corticosteroids-impairment healing and gastric pentadecapeptide BPC 157 creams in burned mice. *Burns*. 2003;29(4):323–334.
- [28] Mikus D, Sikiric P, Seiwerth S, Petricevic A, Aralica G, Druzijancic N, i sur. Pentadecapeptide BPC 157 cream improves burn-wound healing and attenuates burn-gastric lesions in mice. *Burns*. 2001;27(8):817–827.
- [29] Sikiric P, Seiwerth S, Brcic L, Boban Blagaic A, Zoricic I, Sever M, i sur. Stable gastric pentadecapeptide BPC 157 in trials for inflammatory bowel disease (PL-10, PLD-116, Pliva, Croatia). Full and distended stomach, and vascular response. *Inflammopharmacology*. 2006;14:1–8.
- [30] Brcic L, Brcic I, Staresinic M, Novinscak T, Sikiric P, Seiwerth S. Modulatory effect of gastric pentadecapeptide BPC 157 on angiogenesis in muscle and tendon healing. *J Physiol Pharmacol*. 2009;60(Suppl. 7):191-6.

- [31] Staresinic M, Petrovic I, Novinscak T, Jukic I, Pevec D, Suknaic S, i sur. Effective therapy of transected quadriceps muscle in rat: gastric pentadecapeptide BPC 157. *J Orthop Res.* 2006;24(5):1109–1117.
- [32] Staresinic M, Sebecic B, Jadrijevic S, Suknaic S, Perovic D, Aralica G, i sur. Gastric pentadecapeptide BPC 157 accelerates healing of transected rat Achilles tendon and in vitro stimulates tendocytes growth. *J Orthop Res.* 2003;21(6):976-983.
- [33] Krivic A, Anic T, Seiwert S, Huljev D, Sikiric P. Achilles detachment in rat and stable gastric pentadecapeptide BPC 157: Promoted tendon-to-bone healing and opposed corticosteroid aggravation. *J Orthop Res.* 2006;24:982-989.
- [34] Krivic A, Majerovic M, Jelic I, Seiwert S, Sikiric P. Modulation of early functional recovery of Achilles tendon to bone unit after transection by BPC 157 and methylprednisolone. *Inflamm Res.* 2008;57:205-210.
- [35] Cerovecki T, Bojanic I, Brcic L, Radic B, Vukoja I, Seiwert S, i sur. Pentadecapeptide BPC 157 (PL 14736) improves ligament healing in the rat. *J Orthop Res.* 2010;28(9):1155-61.
- [36] Jandric I, Vrcic H, Jandric Balen M, Kolenc D, Brcic L, Radic B, i sur. Salutary effect of gastric pentadecapeptide BPC 157 in two different stress urinary incontinence models in female rats. *Med Sci Monit Basic Res.* 2013 Mar 12;19:93-102. doi: 10.12659/MSMBR.883828
- [37] Lovric-Bencic M, Sikiric P, Separovic J, Seiwert S, Rogic D, Kusec V, i sur. Doxorubicine congestive heart failure-increased big-endothelin 1 plasma concentration: reversal by amlodipine, losartan and gastric pentadecapeptide BPC 157 in rat and mouse. *J Pharmacol Sci.* 2004;95:19–26.

- [38] Masnec S, Kokot A, Zlatar M, Kalauz M, Kunjko K, Radic B, i sur. Perforating corneal injury in rat and pentadecapeptide BPC 157. *Exp. Eye Res.* 2015 Jul;136:9-15. doi: 10.1016/j.exer.2015.04.016
- [39] Veljaca M, Lesch CA, Sanchez B, Low J, Guglietta A. Protection of BPC-15 on TNBS-induced colitis in rats: possible mechanisms of action. *Gastroenterology.* 1995;108:936.
- [40] Veljaca M, Lesch CA, Pillana R, Sanchez B, Chan K, Guglietta A. BPC-15 reduces trinitrobenzene sulfonic acid-induced colonic damage in rats. *J Pharmacol Exp Ther.* 1994;272:417–422.
- [41] Orsolic N, Seiwert S, Sikiric P. BPC 157 enhances function of immunological effector cells in mice. *J Physiol Pharmacol.* 2009;60(Suppl 2):69.
- [42] Zoricic I, Sikiric P, Seiwert S. Pentadecapeptide BPC 157 beneficially influences the healing of colon-colon anastomoses in rats. In: Mozsik G, Nagy L, Par A, Rainsford KD, editors. *Cell injury and protection in the gastrointestinal tract. From basic sciences to clinical perspectives 1996.* Dordrecht, Boston, London:Kluwer Academic Publishers, 1997, pp. 249-258.
- [43] Sikiric P, Seiwert S, Grabarevic Z, Petek M, Rucman R, Turkovic B, i sur. The beneficial effect of BPC 157, a 15 aminoacid peptide BPC fragment, on gastric and duodenal lesion induced by restraint stress, cysteamine and 96% ethanol in rats. A comparative study with H2 receptor antagonists, dopamine promoters and gut peptides. *Life Sci.* 1994;54:PL63–68.
- [44] Sikiric P, Seiwert S, Grabarevic Z, Rucman R, Petek M, Jagic V, i sur. The influence of a novel pentadecapeptide BPC 157 on NG-nitro-L-arginine methylester and L-arginine effect on stomach mucosal integrity and blood pressure. *Eur J Pharmacol.* 1997;332:23–33.

- [45] Sikiric P, Seiwerth S, Grabarevic Z, Rucman R, Petek M, Jagic V, i sur. Beneficial effect of novel pentadecapeptide BPC 157 on gastric lesions induced by restraint stress, ethanol, indomethacin, and capsaicin neurotoxicity. *Dig Dis Sci.* 1996;41:1604–1614.
- [46] Sikiric P, Seiwerth S, Grabarevic Z, Balen I, Aralica G, Gjurasin M, i sur. Cysteamine-colon and cysteamine-duodenum lesions in rats. Attenuation by gastric pentadecapeptide BPC 157, cimetidine, ranitidine, atropine, omeprazole, sulphasalazine and methylprednisolone. *J Physiol (Paris)* 2001;95:261-270.
- [47] Ruenzi M, Stolte M, Veljaca M, Oreskovic K, Peterson J. Ulcerative Colitis Study Group. A multicenter, randomized, double blind, placebo-controlled phase II study of PL 14736 enema in the treatment of mild-to-moderate ulcerative colitis. *Gastroenterology.* 2005;128:A584.
- [48] Sikiric P, Seiwerth S, Aralica G, Perovic D, Staresinic M, Anic T, i sur. Therapy effect of antiulcer agents on new chronic cysteamine colon lesion in rat. *J Physiol (Paris)* 2001;95:295-301.
- [49] Sebecic B, Nikolic V, Sikiric P, Seiwerth S, Sosa T, Patrlj L, i sur. Osteogenic effect of a gastric pentadecapeptide, BPC-157, on the healing of segmental bone defect in rabbits: a comparison with bone marrow and autologous cortical bone implantation. *Bone.* 1999;24:195-202.
- [50] Keremi B, Lohinai Z, Komora P, Duhaj S, Borsi K, Jobbagy-Ovari G, i sur. Antiinflammatory effect of BPC 157 on experimental periodontitis in rats. *J Physiol Pharmacol.* 2009;60(Suppl 7):115-122.
- [51] Ivetic Tkalcovic I, Cuzic S, Brajsa K, Mildner B, Bokulic A, Situm K, i sur. Enhancement by PL 14736 of granulation and collagen organization in healing

- wounds and the potential role of egr-1 expression. *European J Pharmacol.* 2007;570:212-221.
- [52] Paunovic B, Deng X, Khomenko T, Ahluwalia A, Tolstanova G, Tarnawski A, i sur. Molecular mechanisms of basic fibroblast growth factor effect on healing of ulcerative colitis in rats. *J Pharmacol Exp Ther.* 2011 Nov;339(2):430-7. doi: 10.1124/jpet.111.183665
- [53] Deng X, Szabo S, Khomenko T, Tolstanova G, Paunovic B, French SW, i sur. Novel pharmacologic approaches to the prevention and treatment of ulcerative colitis. *Curr Pharm Des.* 2013;19(1):17-28.
- [54] Veljaca M, Chan K, Guglietta A. Digestion of h-EGF, h-TGF alpha and BPC-157 in human gastric juice. *Gastroenterology.* 1995;108:A761.
- [55] Pinto RA, Peterson TV, Shawki S, Davila GW, Wexner SD. Are there predictors of outcome following rectovaginal fistula repair? *Dis Colon Rectum.* 2010 Sep;53:1240-1247. doi: 10.1007/DCR.0b013e3181e536cb
- [56] Baik MK, Zhao RH, Yuen CH, Nogueras JJ, Sing JJ, Weiss EG, i sur. Simple rectovaginal fistulas. *Int J Color Dis.* 2000;15:323-327.
- [57] Piekarski JH, Jereczek-Fossa BA, Nejc D, Pluta P, Szymczak W, Sek P, i sur. Does fecal diversion offer any chance for spontaneous closure of the radiationinduced rectovaginal fistula? *Int J Gynecol Cancer.* 2008;18(1):66–70.
- [58] Waaldijk K. The immediate management of fresh obstetric fistulas. *Am J Obstet Gynecol.* 2004;191:795–799.
- [59] MacRae HM, McLeod RS, Cohen Z, Stern H, Reznick R. Treatment of rectovaginal fistulas that has failed previous repair attempts. *Dis Colon Rectum.* 1995;38:921–925.

- [60] Muhlmann MD, Hayes JL, Merrie AE, Parry BR, Bissett IP. Complex anal fistulas: plug or flap? *ANZ J Surg.* 2011;81(10):720-4.
- [61] Zhu YF, Tao GQ, Zhou N, Xiang C. Current treatment of rectovaginal fistula in Crohn's disease. *World J Gastroenterol.* 2011;28;17(8):963-7.
- [62] Stoker J, Rociu E, Schouten WR, Lameris JS. Anovaginal and rectovaginal fistulas: endoluminal sonography versus endoluminal MR imaging. *AJR Am J Roentgenol.* 2002;178(3):737–741.
- [63] Tsang CB, Madoff RD, Wong WD, Rothenberger DA, Finne CO, Singer D, i sur. Anal sphincter integrity and function influences outcome in rectovaginal fistula repair. *Dis Colon Rectum.* 1998;41(9):1141–1146.
- [64] Stone JM, Goldberg SM. The endorectal advancement flap procedure. *Int J Colorectal Dis.* 1990;5(4):232–235.
- [65] Ellis CN. Outcomes after repair of rectovaginal fistulas using bioprosthesis. *Dis Colon Rectum.* 2008;51(7):1084–1088.
- [66] van Koperen PJ, Bemeiman WA, Bossuyt PM, Gerhards MF, Eijssbouts QA, van Tets WF, i sur. The anal fistula plug versus the mucosal advancement flap for the treatment of anorectal fistula (PLUG trial). *BMC Surg.* 2008;23(8):11. doi: 10.1186/1471-2482-8-11
- [67] Ky AJ, Sylla P, Steinhagen R, Steinhagen E, Khaitov S, Ly EK. Collagen fistula plug for the treatment of anal fistulas. *Dis Colon Rectum.* 2008;51(6):838–843.
- [68] Bleier JI, Moloo H, Goldberg SM. Ligation of intersphincteric fistula tract: an effective technique for complex fistulae. *Dis Colon Rectum.* 2010;53(1):43–46.
- [69] Rogalski P, Daniluk J, Baniukiewicz A, Wroblewski E, Dabrowski A. Endoscopic management of gastrointestinal perforations, leaks and fistulas. *World J Gastroenterol.* 2015;21:10542-10552.

- [70] Townsend CM, Beauchamp RD, Evers BM, Mattox KL, ur. Sabiston Textbook of Surgery: The Biological Basis of Modern Surgical Practice. 18. izd. Philadelphia:Saunders Elsevier; 2008.
- [71] Brunickardi F, Andersen D, Billiar T, Dunn D, Hunter JG, Matthews J, Pollock RE, ur. Schwartz's Principles of Surgery, 9 izd., New York:McGraw Hill; 2010.
- [72] Ortolan EV, Spadella CT, Caramori C, Machado JL, Gregorio EA, Rabello K. Microscopic, morphometric and ultrastructural analysis of anastomotic healing in the intestine of normal and diabetic rats. *Exp Clin Endocrinol Diabetes*. 2008;116(4):198-202.
- [73] Di Bonifácio M, Parra RS, Almeida AL, Rocha JJ, Feres O. Liver cirrhosis on the colonic anastomotic healing in rats. *Acta Cir Bras*. 2011;26(6):415-20.
- [74] van der Kogel AJ, Jarrett KA, Paciotti MA, Raju MR. Radiation tolerance of the rat rectum to fractionated X-rays and pi-mesons. *Radiother. Oncol*. 1988;12:225.
- [75] Sakallioğlu AE, Yagmurlu A, Dindar H, Hasirci N, Renda N, Deveci MS. Sustained local application of low-dose epidermal growth factor on steroid-inhibited colonic wound healing. *J Pediatr Surg*. 2004;39(4):591-5.
- [76] Eppley BL, Woodell JE, Higgins J. Platelet quantification and growth factor analysis from platelet-rich plasma: implications for wound healing. *Plast Reconstr Surg*. 2004;114:1502-8.
- [77] Gómez-Caro A, Ausin P, Boada M. Platelet rich plasma improves the healing process after airway anastomosis. *Interact Cardiovasc Thorac Surg*. 2011;13(6):552-6.
- [78] Pouyet L, Roisin-Bouffay C, Clément A, Millet V, Garcia S, Chasson L, i sur. Epithelial vanin-1 controls inflammation-driven carcinogenesis in the colitis-

- associated colon cancer model. *Inflamm Bowel Dis.* 2010 Jan;16(1):96-104. doi: 10.1002/ibd.21031
- [79] Tolstanova G, Khomenko T, Deng X, Szabo S, Sandor Z. New molecular mechanisms of the unexpectedly complex role of VEGF in ulcerative colitis. *Biochem Biophys Res Commun.* 2010;399(4):613-6.
- [80] Tolstanova G, Deng X, Khomenko T, Garg P, Paunovic B, Chen L, i sur. Role of anti-angiogenic factor endostatin in the pathogenesis of experimental ulcerative colitis. *Life Sci.* 2011 Jan 3;88(1-2):74-81. doi: 10.1016/j.lfs.2010.10.026
- [81] Deng X, Szabo S, Chen L, Paunovic B, Khomenko T, Tolstanova G, i sur. New cell therapy using bone marrow-derived stem cells/endothelial progenitor cells to accelerate neovascularization in healing of experimental ulcerative colitis. *Curr Pharm Des.* 2011;17(16):1643-51.
- [82] Szabo S, Deng X, Tolstanova G, Khomenko T, Paunovic B, Chen L, i sur. Angiogenic and anti-angiogenic therapy for gastrointestinal ulcers: new challenges for rational therapeutic predictions and drug design. *Curr Pharm Des.* 2011;17(16):1633-42.
- [83] Florkiewicz RZ, Ahluwalia A, Sandor Z, Szabo S, Tarnawski AS. Gastric mucosal injury activates bFGF gene expression and triggers preferential translation of high molecular weight bFGF isoforms through CUG-initiated, non-canonical codons. *Biochem Biophys Res Commun.* 2011;409(3):494-9.
- [84] Deng X, Xiong X, Khomenko T, Sandor Z, Osapay K, Tolstanova G, i sur. Inappropriate angiogenic response as a novel mechanism of duodenal ulceration and impaired healing. *Dig Dis Sci.* 2011 Oct;56(10):2792-801. doi: 10.1007/s10620-011-1753-4

- [85] Szabo S, Vincze A. Growth factors in ulcer healing: lessons from recent studies. *J Physiol*. 2000;94:77–81.
- [86] Petrovic I, Dobric I, Drvis P, Shejbal D, Brcic L, Boban Blagaic A, i sur. An experimental model of prolonged esophagitis with sphincter failure in rat and therapeutic potential of gastric pentadecapeptide BPC 157. *J Pharmacol Sci*. 2006;102:269–277.
- [87] Stupnisek M, Franjic S, Drmic D, Hrelec M, Kolenc D, Radic B, i sur. Pentadecapeptide BPC 157 reduces bleeding time and thrombocytopenia after amputation in rats treated with heparin, warfarin or aspirin. *Thromb Res*. 2012;129(5):652-9.
- [88] Stupnisek M, Kokot A, Drmic D, Hrelec Patrlj M, Zenko Sever A, Kolenc D, i sur. Pentadecapeptide BPC 157 reduces bleeding and thrombocytopenia after amputation in rats treated with heparin, warfarin, L-NAME and L-arginine. *PLoS One*. 2015 Apr 21;10:e0123454. doi: 10.1371/journal.pone.0123454
- [89] Seiwerth S, Sikiric P, Grabarevic Z, Zoricic I, Hanzevacki M, Ljubanovic D, i sur. BPC 157's effect on healing. *J Physiol (Paris)*. 1997;91:173-178.
- [90] Novinscak T, Brcic L, Staresinic M, Jukic I, Radic B, Pevec D, i sur. Gastric Pentadecapeptide BPC 157 as an Effective Therapy for Muscle Crush Injury in the Rat *Surg Today*. 2008;38:716-25.
- [91] Sikiric P, Petek M, Rucman R, Seiwerth S, Grabarevic Z, Rotkvic I, i sur. A new gastric peptide BPC. An overview of stomach – organoprotection hypothesis and beneficial effect of BPC. *J Physiol (Paris)*. 1993;87:313–327.
- [92] Radeljak S, Seiwerth S, Sikiric P. BPC 157 inhibits cell growth and VEGF signalling via the MAPK kinase pathway in the human melanoma cell line. *Melanoma Res*. 2004;14:A14-A15.

- [93] Pawlik WW, Sikiric P, Brzozowski T. Acceleration of ulcer healing by pentadecapeptide BPC 157 in rats. Involvement of endogenous prostaglandins and gastric secretion. *Gastroenterology*. 2004;126:A541.
- [94] Wood JD. The first Nobel prize for integrated systems physiology: Ivan Petrovich Pavlov, 1904. *Physiology (Bethesda)*. 2004;19:326–330.
- [95] Petrovic I, Dobric I, Drmic D, Sever M, Klicek R, Radic B, i sur. BPC 157 therapy to detriment sphincters failure-esophagitis-pancreatitis in rat and acute pancreatitis patients low sphincters pressure. *J Physiol Pharmacol*. 2011;62(5):527-34.
- [96] Bazin J-E, Constantin J-M, Ginde G. Laboratory animal anaesthesia: influence of anesthetic protocols on experimental models. *Annales Françaises d'Anesthésie et de Réanimation*. 2004;23:811-818.
- [97] Chang CH, Tsai WC, Lin MS, Hsu YH, Pang JH. The promoting effect of pentadecapeptide BPC 157 on tendon healing involves tendon outgrowth, cell survival, and cell migration. *J Appl Physiol*. 1985;110 2011;774-780.
- [98] Chang CH, Tsai WC, Hsu YH, Pang JH. Pentadecapeptide BPC 157 enhances the growth hormone receptor expression in tendon fibroblasts. *Molecules*. 2014;19:19066-19077.
- [99] Huang T, Zhang K, Sun L, Xue X, Zhang C, Shu Z, i sur. Body protective compound-157 enhances alkali-burn wound healing in vivo and promotes proliferation, migration, and angiogenesis in vitro. *Drug Des Devel Ther*. 2015 Apr 30;9:2485-2499. doi: 10.2147/DDDT.S82030
- [100] Hrelec M, Klicek R, Brcic L, Brcic I, Cvjetko I, Seiwerth S, i sur. Abdominal aorta anastomosis in rats and stable gastric pentadecapeptide BPC 157, prophylaxis and therapy. *J Physiol Pharmacol*. 2009;60(Suppl 7):161-5.

- [101] Veljaca M, Pavic Sladoljev D, Mildner B, Brajsa K, Bubenik M, Stipanovic S, i sur. Safety, tolerability and pharmacokinetics of PL 14736, a novel agent for treatment of ulcerative colitis, in healthy male volunteers. *Gut*. 2003;51(Suppl III):A309.
- [102] Xue XC, Wu YJ, Gao MT. Study of the protective effects of pentadecapeptide BPC 157 on wounds in small type pigs. *Chin New Drugs J*. 2004;12:602–4.
- [103] Grgic T, Grgic D, Drmic D, Sever AZ, Petrovic I, Sucic M, i sur. Stable gastric pentadecapeptide BPC 157 heals rat colovesical fistula. *Eur J Pharmacol*. 2016 Jun 5;780:1-7. doi: 10.1016/j.ejphar.2016.02.038.

11 ŽIVOTOPIS

Marko Barić rođen je 21. travnja 1981. godine u Zagrebu, gdje je završio Klasičnu osnovnu školu, Klasičnu gimnaziju, i 2007. god. diplomirao na Medicinskom fakultetu u Zagrebu. Aktivno se služi engleskim i njemačkim jezikom.

Liječnički pripravnički staž odradio je u KB "Dubrava" u Zagrebu te 2008. god. položio državni stručni ispit. Specijalizaciju iz opće kirurgije započeo je 2008. god. na Klinici za kirurgiju, KB "Sveti Duh" u Zagrebu, gdje nakon položenog specijalističkog ispita iz opće kirurgije 2013. god. ostaje raditi na Odjelu za plastičnu i rekonstrukcijsku kirurgiju. Od siječnja 2016. god. u KB "Dubrava" u Zagrebu započinje stručno kirurško obrazovanje u području uže specijalizacije iz plastične i rekonstrukcijske kirurgije.

Tijekom specijalizacije iz opće kirurgije 2010. god. upisuje poslijediplomski doktorski studij Biomedicina i zdravstvo na Medicinskom fakultetu u Zagrebu, i započinje svoj znanstveno-istraživački rad na Zavodu za farmakologiju.

Na 9. kongresu Hrvatskog društva za digestivnu kirurgiju s međunarodnim sudjelovanjem 2011. god., nagrađen je za najbolji specijalizantski rad iz područja digestivne kirurgije iz kojeg je i proizašla ova disertacija.

Član je Hrvatskog liječničkog zbora, Hrvatskog katoličkog liječničkog društva, i Hrvatske udruge za rane.