

Metastatski tumori vrata bez poznatog primarnog sijela

Fabijanec, Kristina

Master's thesis / Diplomski rad

2015

Degree Grantor / Ustanova koja je dodijelila akademski / stručni stupanj: **University of Zagreb, School of Medicine / Sveučilište u Zagrebu, Medicinski fakultet**

Permanent link / Trajna poveznica: <https://um.nsk.hr/um:nbn:hr:105:700895>

Rights / Prava: [In copyright](#)/[Zaštićeno autorskim pravom.](#)

Download date / Datum preuzimanja: **2024-07-13**



Repository / Repozitorij:

[Dr Med - University of Zagreb School of Medicine Digital Repository](#)



SVEUČILIŠTE U ZAGREBU

MEDICINSKI FAKULTET

Kristina Fabijanec

**Metastatski tumori vrata bez poznatog
primarnog sjela**

DIPLOMSKI RAD



Zagreb, 2015.

**SVEUČILIŠTE U ZAGREBU
MEDICINSKI FAKULTET**

Kristina Fabijanec

**Metastatski tumori vrata bez poznatog
primarog sijela**

DIPLOMSKI RAD

Zagreb, 2015.

Ovaj diplomski rad izrađen je na Katedri za otorinolaringologiju Medicinskog fakulteta u Zagrebu, na Klinici za otorinolaringologiju i kirurgiju glave i vrata Kliničkog bolničkog centra „Sestre milosrdnice“, pod vodstvom prof. dr. sc. Mirka Ivkića i predan je na ocjenu u akademskoj godini 2014. /2015.

Popis kratica

MCCUP- metastatski tumor vrata bez poznatog primarnog sijela (eng. *metastatic cervical carcinoma with an unknown primary*)

HNSCC- planocelularni karcinom glave i vrata (eng. *head and neck squamous cell carcinoma*)

HPV- humani papiloma virus (eng. *human pailloma virus*)

SCM- sternokleidomastoidni mišić (lat. *m.sternocleidomastoideus*)

CT- kompjutorizirana tomografija (eng. *computed tomography*)

MRI- magnetska rezonanca (eng. *magnetic resonance imaging*)

PET- pozitronska emisijska tomografija (eng. *positron emission tomography*)

PCR- polimerazna lančana reakcija (eng. *polymerase chain reaction*)

FDG - 2-deoxy-2-fluoro-glukoza

FNA- aspiracijska punkcija (eng. *fine needle aspiration*)

RND- radikalna disekcija vrata (eng. *radical neck dissection*)

ND- disekcija vrata (eng. *neck dissection*)

SADRŽAJ

1. Uvod.....	1
2. Općenito o metastatskim tumorima vrata bez poznatog primarnog sijela (MCCUP).....	2
2.1. Epidemiologija.....	2
2.2. Rizični čimbenici.....	3
2.2.1. Utjecaj HPV infekcije na nastanak tumora.....	3
2.2. Branhijalni karcinom.....	5
3. Klinička prezentacija.....	7
3.1. Određivanje stadija.....	8
4. Vrat-regije limfnih čvorova.....	10
4.1. Regije vrata.....	10
5. Obrada pacijenta i dijagnostički postupci.....	12
5.1. Anamneza.....	13
5.2. Fizikalni pregled.....	14
5.3. Slikovna dijagnostika.....	15
5.4. Citološka i patološka dijagnostika.....	17
5.4.1. Aspiracijska punkcija metastatskog limfnog čvora.....	17
5.4.2. Panendoskopija i uzimanje biopsija.....	17
5.4.3. Otvorena biopsija.....	18
6. Disekcije vrata.....	19
6.1. Radikalna disekcija vrata (RND).....	21
6.1.1. Tehnika izvođenja RND.....	22
6.2. Modificirana radikalna disekcija vrata.....	23
6.3. Selektivne disekcije vrata.....	24
6.4. Proširena radikalna disekcija vrata.....	25
6.5. Komplikacije i morbiditet nakon disekcije vrata.....	25

7. Radioterapija.....	27
8. Kemoterapija.....	29
9. Zaključak.....	30
Zahvale.....	31
Literatura.....	32
Popis slika.....	34
Životopis.....	35

Sažetak

Metastatski tumori vrata bez poznatog primarnog sijela

Kristina Fabijanec

Cilj ovog diplomskog rada bio je pobliže obraditi problematiku jedne manje ali specifične skupine među malignomima, koja se karakteristično javlja u određenim rizičnim grupama, vezano prije svega uz abuzus alkohola i duhana, te recentnije uz HPV infekcije. Klinički se prezentiraju metastatskim limfnim čvorom na vratu, a histološki se u najvećem broju slučajeva radi o planocelularnom karcinomu. Značajan problem u samom dijagnostičkom postupku je relativno kasno prepoznavanje maligne prirode problema i često liječenje ponavljanim antibiotskim terapijama u primarnoj zdravstvenoj zaštiti, s posljedičnim vremenskim gubitkom i do tri mjeseca prije pregleda specijalista za kirurgiju glave i vrata. Daljnja obrada pacijenta usmjerena je identifikaciji i lokalizaciji primarnog sijela tumora koji je generirao metastatsku masu na vratu, a uključuje kliničke, citološko-histološke, slikovne radiološke i endoskopske metode. No, kako i sam naslov rada govori, primarni se tumor nikada ne otkriva, te se kirurško liječenje, kao osnova terapije, provodi u vidu kurativne disekcije vrata, čija opsežnost ovisi o stadiju metastaze i regiji vrata u kojoj se prezentirala. Kombinacija opsežnog kirurškog zahvata i adjuvantne radioterapije rezultira petogodišnjim preživljenjem u minimalno 60% slučajeva. No, prema dostupnim podacima, 55% liječenih pacijenata u kasnijem tijeku ipak razvije primarni tumor, što je zapravo vječito otvorena mogućnost i strepnja u liječenju ove skupine pacijenata.

Ključne riječi: metastatski limfni čvor, planocelularni karcinom, primarno sijelo, kurativna disekcija

Summary

Metastatic neck tumors with unknown primary site

Kristina Fabijanec

The aim of this thesis was to process one smaller but specific percentage of malignant tumors, that characteristically appear at particular vulnerable groups, especially with alcohol and drug abuse, and recently with HPV infections. Clinical presentation is metastatic lymph node in the neck, and in most cases histology reveals squamous cell carcinoma. A significant problem of patient workup is late recognition of its malignant nature and oftentimes repeated antibiotic treatment, and as a result of it a time waste up to three months. Further workup is focused on the identification and localisation of the primary site, and includes clinical, cytological and histological methods, radiological imaging, and endoscopy. As the term itself reveals, the origin of the metastasis is never found, so the surgical treatment, which is essential and means curative neck dissection, depends on the metastasis stage and the affected neck region. The combination of extensive surgical treatment and adjuvant radiotherapy results in five-year survival rate up to 60%. However, approximately 55% of treated patients develop primary tumor, and represent greatest anxiety and always an open possibility.

Key words: metastatic lymph node, squamous cell carcinoma, primary site, curative neck dissection

1. Uvod

Metastatski tumori vrata bez poznatog primarnog sijela (MCCUP) brojčano predstavljaju manju skupinu među malignomima općenito, ali upravo ih nemogućnost otkrivanja primarne tumorske mase, čije kirurško odstranjenje inače predstavlja ključni element uspješnog liječenja, te kompliciranost dijagnostičkog postupka čine izrazito važnima i zanimljivima. Kao entitet prvi puta su opisani prije punih sedam desetljeća, nakon čega su dodatno klinički istraživani, zajedno sa mogućnostima njihovog liječenja. Svjetska zdravstvena organizacija definirala ih je kao histološki dijagnosticirane metastaze u vratu bez dijagnosticiranog primarnog sijela (Chang and Califano 2014). Kroz taj dugi period dijagnostičke mogućnosti ishodišta metastatskog tumora bitno su se promijenile. Suvremene dijagostičke metode znatno su doprinijele smanjenju broja tumora kojima je primarno sijelo ostalo nepoznato. U istom periodu usavršene su i terapijske mogućnosti, prije svega operativne tehnike koje predstavljaju ključni dio liječenja. Operativne mogućnosti su u jednu ruku nužno radikalne, a u drugu maksimalno moguće poštudne prema zdravom okolnom tkivu. Pored kirurškog liječenja važnu ulogu u liječenju ovih tumora ima i radioterapija čija preciznost i učinkovitost upotpunjuje kirurški tretman.

Zanimljiv je podatak da se kod 55% pacijenata nakon samog operativnog liječenja metastaza na vratu, kasnije ipak pojavi primarni tumor (Chang and Califano 2014). Prema tome, nameće se pitanje zašto se u gotovo polovica ostalih bolesnika bez poznate i tretirane primarne tumorske mase primarni tumor nikada ne razvije? Postoje različite teorije koje pokušavaju to objasniti. Jedna od mogućnosti je da je nakon formiranja metastatske mase došlo do spontane regresije primarnog tumora, dok druga teorija govori o mirnom neprogresivnom primarnom tumoru koji ostaje klinički i radiološki inaparentan (Chang and Califano 2014). Naknadna pojava primarnog tumorskog sijela rezultira značajno lošijom prognozom za pacijenta, smanjući petogodišnje preživljenje na 20%, u usporedbi sa preživljenjem 60%-90% ukoliko do iste ne dođe. Iz navedenih razloga nemogućnost pronalaska primarnog sijela dobrim dijelom hendikepira kliničara u obradi pacijenta, određivanju stadija, te na kraju krajeva i prognozi ishoda, koja je pacijentu ključna informacija u cijelom procesu. Sve do sada navedene činjenice bile su motivacija za pisanje ovog diplomskog rada, s ciljem detaljnijeg prikaza cijele problematike metastatskih tumora vrata bez poznatog primarnog sijela, kao i njezinog rješavanja i konačnog ishoda.

2. Općenito o metastatskim tumorima vrata bez poznatog primarnog sijela

Područje vrata najčešće je mjesto metastatskih limfnih čvorova, posebice kod odraslih muškaraca, a u manjem broju slučajeva je unatoč svoj sofisticiranoj dijagnostici nemoguće otkriti primarni tumor.

2.1. Epidemiologija

Metastatski tumori vrata bez poznatog primarnog sijela zauzimaju udio od 2% do čak 9 % u svim malignomima glave i vrata. Unatoč općenitom povećanju incidencije malignoma glave i vrata, ova skupina ostaje na stalnoj incidenciji od 0.34/100 000 godišnje, što prije svega možemo zahvaliti sve boljoj i sofisticiranijoj dijagnostici (Jereczek-Fossa et al. 2005). Histološki gledano, daleko najzastupljeniji je planocelularni karcinom, koji nastaje od pločastog epitela koji nalazimo u epidermisu kože i sluznicama našeg tijela, odnosno usta, nosa i grla ako govorimo u kontekstu glave i vrata. Planocelularni karcinom glave i vrata (HNSCC) sedmi je najčešći karcinom oćenito gledano, s incidencijom od 600 000 godišnje. Pacijenti su najčešće muškarci, prosječno između 55 i 65 godina života, no s epidemijom HPV infekcija u svijetu sve češće su zastupljeni i mlađi pacijenti, kao i ženski spol (Chang and Califano 2014).

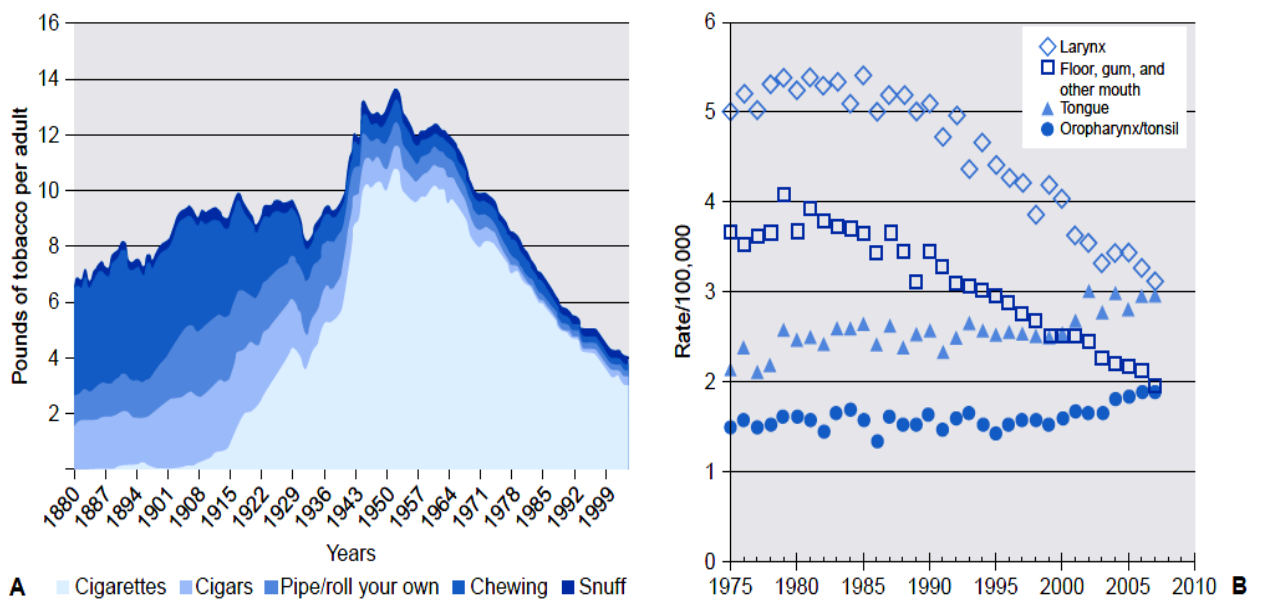
2.2. Rizični čimbenici

Ako uzmemo u obzir činjenicu da se histološki daleko najčešće radi o planocelularnom karcinomu, ne iznenađuje podatak da su među najznačajnijim, ako ne i najznačajniji rizični čimbenici, dugogodišnja konzumacija većih količina alkohola i duhana. Osim njih, odgovornima za nastanak ovih karcinoma smatraju se infekcije Humanim papiloma virusom i Epstein-Barr virusom, postojanje gastroezofagealnog refluksa, dugogodišnja izloženost karcinogenim industrijskim bojama i prašinama, izloženost suncu i zračenju, te uz sve to i loše ili nikakvo održavanje higijene usne šupljine. Pozornost treba obratiti i na podatak prijašnjeg liječenja tumora, uklanjanje kožnih madeža ili informaciju o imunosupresiji iz različitih razloga (Chang and Califano 2014).

2.2.1. Utjecaj HPV infekcije na nastanak tumora

Humani papilloma virusi (HPV) skupina su koja broji preko 100 različitih tipova DNK virusa, grubo podijeljenih na nisko i visoko rizične, ovisno o njihovom onkogenom potencijalu. U literaturi se kao visoko-rizični najčešće spominju tipovi 16, 18, 31 i 33, iako do nedavno uglavnom u području ginekologije i kontekstu karcinoma vrata maternice, a tek posljednjih godina kad su u pitanju karcinomi glave i vrata. No, u svakom slučaju, karakterizira ga afinitet prema bazalnim slojevima epitela, u čijim stanicama zatim replicira svoju DNK. Za onkogeni potencijal HPV-a zaslužnima se smatraju proteini E6 i E7, koji interferiraju sa normalnim tumor-supresorskim mehanizmima zdravih stanica, točnije suprimiraju učinak p53 i Rb tumor-supresora. Gledajući širu sliku cijele priče, zanimljiv je upravo veliki preokret u epidemiologiji karcinoma glave i vrata, pa se tako od 1970-ih godina zajedno sa smanjenjem konzumacije duhanskih proizvoda smanjuje incidencija karcinoma pojedinih sijela, kao što su larinks, dno usne šupljine i gingiva, međutim incidencija karcinoma jezika, tonzila i farinksa ne samo da se nije smanjivala nego se čak i povećavala kroz vrijeme. Također, sve više pacijenata se ne uklapa u standardni profil pacijenta sa HNSCC, već se javljaju mlađi ljudi, od čega dio ženskog spola (Ang and Sturgis 2014). Brojne studije provedene unazad dva desetljeća dovele su do zaključka o izrazito učestaloj lokalizaciji HPV pozitivnih karcinoma u području orofarinksa, točnije u tonzilama i na korijenu jezika. Također je uočeno kako su većina tih pacijenata sredovječni muškarci, bijele rase i višeg socioekonomskog statusa s većim brojem seksualnih partnerica (Gillison et al. 2008).

Jedna od studija provedena je i na Sveučilištu Johns Hopkins, gdje je od 77 slučajeva vratne metastaze planocelularnog karcinoma njih 13 bilo HPV pozitivno, a od toga je čak 10 metastaza bilo iz područja orofarinksa, dok je u preostala 3 slučaja primarno sjelo ostalo nepoznato (Begum et al. 2007). Dakle, lako je uočiti korist HPV tipizacije u slučaju metastatskih tumora vrata bez poznatog primarnog sijela, jer nam pozitivan tumor povećava vjerojatnost pronalaska primarnog sijela u području orofarinksa. Također, ukoliko se radi o pacijentu koji je mlađi ili ženskog spola, zahvaljujući ovoj spoznaji, već u obradi kod liječnika obiteljske medicine može se diferencijalnodijagnostički razmišljati drugačije i ne isključiti automatski mogućnost tumora, što bi za pacijenta značilo dobitak na dragocjenom vremenu.

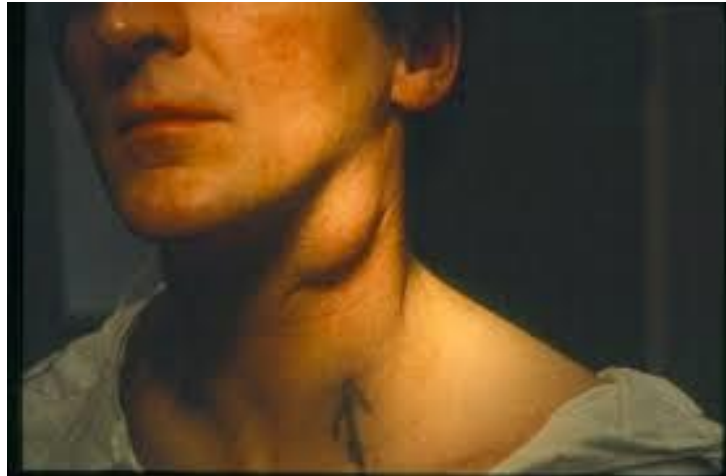

Slika 1. Odnos konzumacije duhanskih proizvoda u SAD-u i incidencije karcinoma glave. Na slici A prikazana je distribucija konzumacije duhanskih proizvoda, te se zamjećuje vrh između 1940. i 1960. godine, nakon čega slijedi kontinuirani pad. Uskladu s tim je na slici B prikazana i smanjena incidencija karcinoma larinksa i usne šupljine, dok karcinomi orofarinksa pokazuju porast incidencije, što se dovodi u vezu sa širenjem HPV infekcije i njegovim onkogenim potencijalom (Prema Ang and Sturgis 2014. Head and neck cancer A multidisciplinary approach).

2.3. Branhijalni karcinom

U tijeku embrionalnog razvoja u području vrata formira se pet škržnih lukova, od kojih kasnije u razvoju nastaju različita tkiva vrata, kost, hrskavica, mišići i krvne žile. Ukoliko dođe do poremećaja u razvoju škržnih lukova, formiraju se komunikacije sa ždrijelom, odnosno sinusi jednostrano ili obostrano, koji mogu drenirati sekrete i formirati ciste. S obzirom na visinu prezentacije na vratu razlikujemo četiri tipa branhijalnih cista, počevši od razine uške pa sve do ispod razine vrata. Ciste najčešće nalazimo kod ljudi u dobi između 20 i 40 godina života. Uglavnom ne predstavljaju opasnost, iako se mogu inficirati i prouzročiti probleme sa disanjem i gutanjem, a izrazito mali postotak razvije planocelularni karcinom od stanica cistične stijenke. Sam entitet branhijalnih tumora toliko je rijedak da je do sada opisano manje od 40 slučajeva. Još su davne 1950. godine postavljeni kriteriji koje je nužno zadovoljiti kako bi se govorilo o ovim karcinomima, kao što je lokalizacija duž prednjeg ruba SCM, histološka verifikacija branhijalnog podrijetla i nastanka od epitela cističnog zida, te minimalno praćenje pacijenta od 5 godina bez razvitka primarnog tumora na drugom mjestu. S druge strane, postoji mišljenje kako je sama dijagnoza branhijalnih tumora kao pravog entiteta nepostojeća i da se zapravo radi o pronalasku primarnih tumora Waldeyerovog prstena. Što se tiče dijagnostičke obrade pacijenta s branhijalnom cistom, prvi pristup je radiološka slikovna dijagnostika, odnosno CT i MRI, čijim nalazima intracistične vaskularizacije i solidnih komponenti postaje suspektan maligni proces. Nakon toga se pristupa aspiracijskoj punkciji, a citološki nalaz najčešće opisuje nalazak atipičnog pločastog epitela, što još uvijek nije dokaz maligniteta. Za diferencijaciju cističnog epitela od malignih stanica koristi se protočna citometrija, kojom se otkriva aneuploidni DNK kariotip tumorskih stanica (Bradley T. Paula i Bradley J. Patrick 2013). Većina autora smatra kako je esencijalno napraviti panendoskopiju i uzeti biopsije, s ciljem pronalaska primarnog tumora u području gornjeg aerodigestivnog trakta, pošto se do 90% primarnih sijela koja su zaista i pronađena lokalizira u području Waldeyerovog prstena (korijen jezika, nepčane tonzile i nazofarinks) (Gourin and Johnson 2000). Mogućnost je i ekscizija same cistične tvorbe, bilo samostalno, bilo u sklopu selektivne disekcije vrata, te posljedična histopatološka dijagnostika, kao moguće jedino preostalo sredstvo za utvrđivanje branhijalnog karcinoma (Jereczek-Fossa et al. 2005).

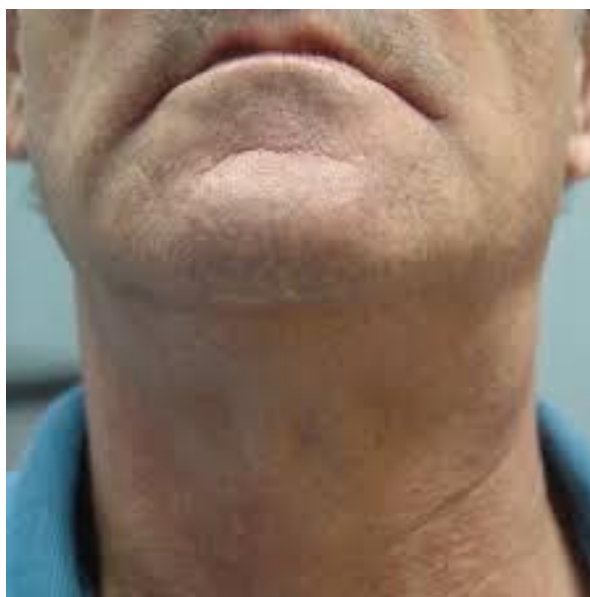Zaključno se većina autora slaže kako je postojanje branhijskih karcinoma realno, ali iznimno rijetko, no svakako ih se treba odijeliti diferencijalnodijagnostički od cističnih metastaza planocelularnog karcinoma (Bradley T. Paula i Bradley J. Patrick 2013).



Slika 2. Branhijska cista vrata (Preuzeto sa www.thehutchinsonclinic.co.uk)

3. Klinička prezentacija MCCUP

Pacijent se u 90% slučajeva javlja sa unilateralnom bezbolnom masom na vratu. Do tog trenutka bolest u uglavnom već traje nekoliko mjeseci i anamnestički doznajemo kako je primio već barem jednu, a češće više, kura antibioticima od strane svog liječnika obiteljske medicine. To potvrđuju i podatci da je prosječno vrijeme koje prođe od pojave prvih simptoma do javljanja na pregled specijalistu za kirurgiju glave i vrata tri mjeseca (Strojan and Anicin 1998). Izuzetno je važno uzeti detaljnu anamnezu i ispitati sve moguće simptome kod pojedinog pacijenta, prvo zbog dijagnosticiranja metastatskog limfnog čvora, a onda i zbog mogućnosti da nas dobivene informacije upute na potencijano primarno sijelo tumora. Osim vidljive mase na vratu, pacijent se može žaliti na epistaksu, nazalnu opstrukciju, učestale upale srednjeg uha, otalgiju, disfagiju, dizartriju te promjene glasa, najčešće sve unazad nekoliko mjeseci. Prilikom temeljitog kliničkog pregleda nužno je obratiti pozornost na druge vidljive lezije ili mase, te suspektne kožne madeže. Najčešće je zahvaćena vratna regija II, a nakon nje regija III, dok je pojava metastatskih tumora u ostalim regijama vrata znatno rjeđa. U 52% pacijenata radi se samo o jednom jedinom limfnom čvoru, prosječne veličine oko pet centimetara. Ukoliko se radi u obostrano povećanim limfnim čvorovima vjerojatnije diferencijalne dijagnoze su infekcije, limfom i karcinom nazofarinksa. Kod vidljive submentalne mase je rijetko u pitanju karcinomska metastaza, uglavnom se radi o benignoj patologiji žlijezde slinovnice (Chang and Califano 2014).



Slika 3. Metastatski limfni čvor na vratu (Preuzeto sa www.ghorayeb.com)

3.1. Određivanje stadija

Stadij tumora inače određujemo prema međunarodnoj TNM klasifikaciji, koja uzima u obzir veličinu samog tumora (T), broj zahvaćenih limfnih čvorova (N) i postojanje udaljenih metastaza (M). U slučaju metastatskih tumora bez poznatog primarnog sijela samo ime govori kako prve komponente za klasifikaciju nema, pošto se primarni tumor ne može dijagnosticirati. Prema tome, nema ni mogućnosti stvaranja klasifikacije za ove tumore, već se svi pacijenti stavljaju u skupinu „T0“, a zahvaćenost samih limfnih čvorova klasificira se kao i kod ostalih tumora glave i vrata (Chang and Califano 2104).

T0	No evidence of primary tumor
NX	Regional lymph nodes cannot be assessed
N1	Metastasis in a single ipsilateral lymph node ≤ 3 cm in greatest dimension
N2a	Metastasis in a single ipsilateral lymph node >3 cm but not >6 cm in greatest dimension
N2b	Metastasis in multiple ipsilateral lymph nodes, none >6 cm in greatest dimension
N2c	Metastasis in bilateral or contralateral lymph nodes, none >6 cm in greatest dimension
N3	Metastasis is in a lymph node >6 cm in greatest dimension
M0	No distant metastasis
M1	Distant metastasis
MX	Distant metastasis are indeterminate

Slika 4. AJCC stadiji za metastatske tumore vrata bez poznatog primarnog sijela (Preuzeto od Chang and Califano 2014. Head and neck cancer A multidisciplinary approach)

Prvi korak je odrediti radi li se o jednostranoj ili obostranoj afekciji vrata, zatim koliko je brojčano limfnih čvorova zahvaćeno i na poslijetku veličinu najveće metastaze u njenom najširem promjeru (Chang and Califano 2014). Pošto nemamo definiran primarni tumor nije moguće odrediti točan stadij bolesti koristeći TNM klasifikaciju, već se u ovim slučajevima određivanje stadija vrši na temelju histološkog nalaza, za koji je najpogodnije omogućiti materijal uzet ekscizijom metastatskog limfnog čvora, dok biopsija iglom može dati premalo kvalitetnog materijala ili on može biti suviše oštećen, što dakako umanjuje točnost dijagnoze. Ovisno o diferenciranosti stanica, pojedine vrste tumora će patolog dijagnosticirati bez ikakvih poteškoća, dok slabije diferencirani tumori, poput primjerice nekih limfoma, sarkoma i tumora zametnih stanica, znatno otežavaju histološku dijagnozu. Od pomoći u tim slučajevima mogu biti različite vrste bojenja preparata, imunohistokemijske metode te PCR (polymerase chain reaction) metode.

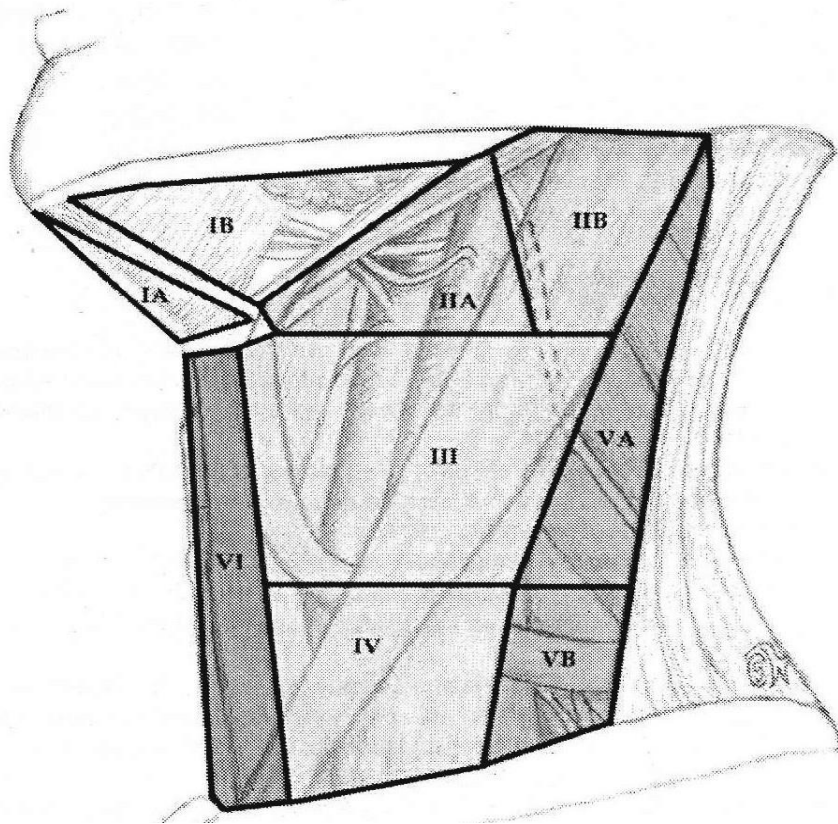
4. Regije limfnih čvorova vrata

Većina malignih tumora, a posebice planocelularni karcinom, metastazira prvenstveno limfogeno, a tek po pojavi metastaza u regionalnim limfnim čvorovima naknadno se mogu pojaviti i hematogene metastaze. Zbog toga je iznimno važan detaljan pregled metastaza na vratu, ali i svih ostalih regija limfnih čvorova vrata. Vrat je klinički podijeljen na šest regija, točno određenih omeđenja, što omogućava preciznu lokalizaciju metastaze.

4.1. Regije vrata

Regija IA ili submentalna regija ograničena je prednjim trbuhom digastričnog mišića i jezičnom kosti, a drenira područje dna usne šupljine, prednjeg dijela jezika, donjeg alveolarnog grebena i donje usnice. Regija IB naziva se još submandibularnom regijom, a kao što joj i samo ime govori smještena je između mandibule, digastričnog i stilohoidnog mišića. Drenira područje usne šupljine, prednjeg dijela nosne šupljine i mekih tkiva srednje regije lica. Regija II odnosi se na gornje jugularne limfne čvorove, a omeđena je bazom lubanje kranijalno, jezičnom kosti kaudalno, stilohoidnim mišićem medijalno i stražnjim rubom SCM lateralno. Ta skupina čvorova prima limfu iz usne šupljine, nazofarinksa, orofarinksa, larinksa, hipofarinksa te parotidne žlijezde. Područje između jezične kosti kranijalno, krikoidne hrskavice kaudalno, te lateralnog ruba sternohoidnog mišića medijalno i stražnjeg ruba SCM lateralno čini vratnu regiju III. Naziva se još i srednjom jugularnom, a drenira limfu iz istog područja kao i regija II, izuzevši parotidu, koja se ovdje ne drenira. Regija donjih jugularnih čvorova ili regija IV proteže se od krikoidne hrskavice kranijalno do klavikule kaudalno, dok su joj lateralno i medijalno omeđenje identični kao i prethodnoj. Ova regija prima limfu iz područja larinksa, hipofarinksa, štitnjače i jednjaka. Regija V pokriva područje stražnjeg trokuta vrata, a omeđena je spojem SCM i trapeziusa kranijalno, klavikulom kaudalno, stražnjim rubom SCM medijalno i prednjim rubom trapeziusa lateralno.

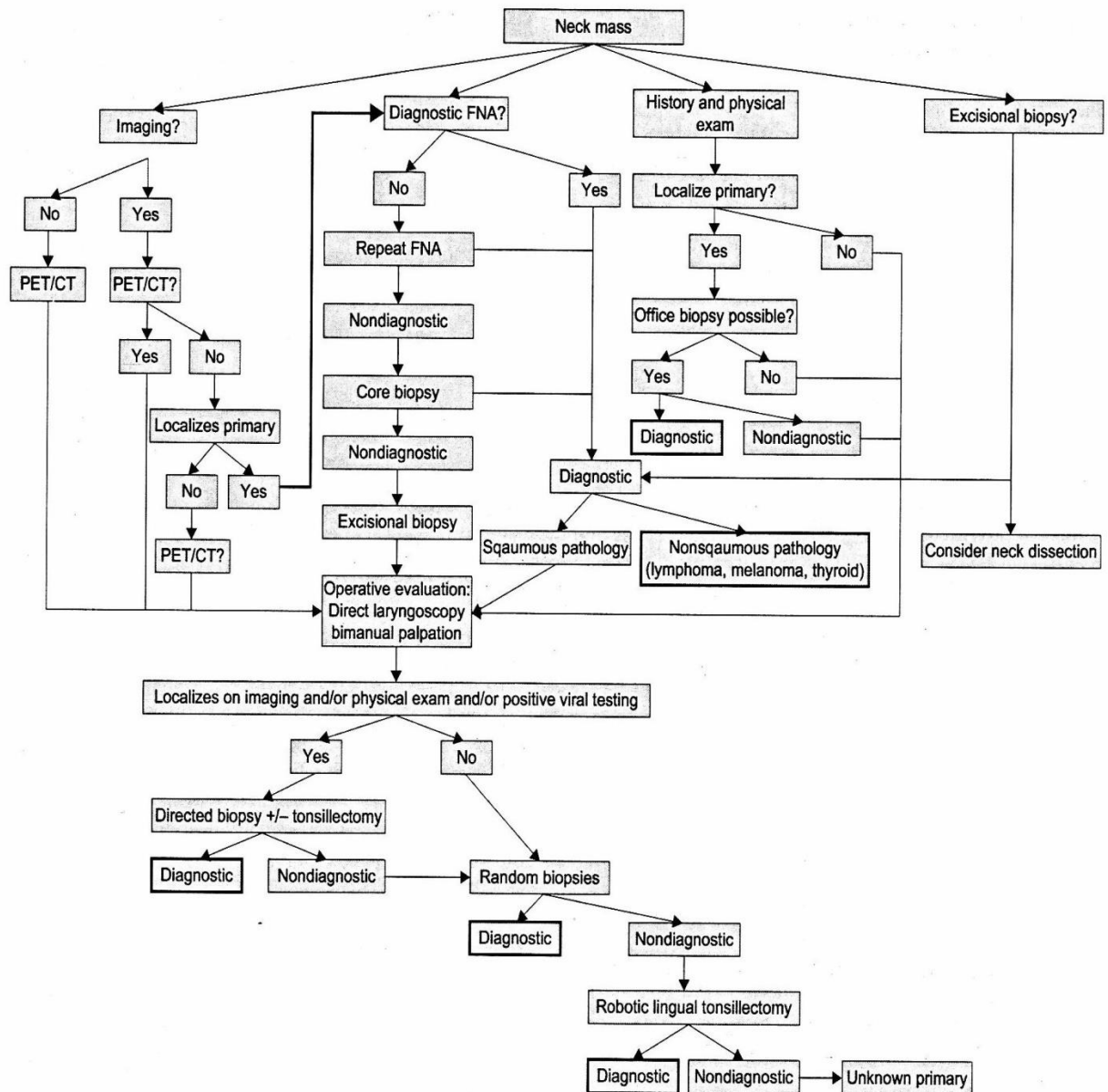
U regiju V drenira se područje nazofarinksa, orofarinksa i koža nugalne regije. Limfa iz područja štitne žlijezde, hipofarinksa, subglotičnog dijela larinksa i jednjaka drenira se u regiju VI, koja je centralna regija vrata. Superiorno je omeđena jezičnom kosti, inferiorno suprasternalnom udubinom, a lateralna omeđenja joj čine karotidne arterije (Hornig et al. 2014).



Slika 5. Klinička podjela vratnih regija (Preuzeto od Anand et al. 2014. Head and neck cancer A multidisciplinary approach)

5. Obrada pacijenta i dijagnostički postupci

Proces obrade pacijenta je zahtjevan i kompleksan u samom nastojanju da se dijagnosticira primarno sjelo tumora, samim time i olakša odluka o liječenju, uspostavi bolja kontrola bolesti i omogući bolja prognoza.



Slika 6. Algoritam obrade pacijenta (Prema Chang and Califano 2014. Head and neck cancer A multidisciplinary approach)

5.1. Anamneza

Kao što je već prije navedeno izrazito detaljna i iscrpna anamneza je nužan temelj u radu s pacijentom koji se prezentira kao okom vidljiva metastaza na vratu. Iako su to još uvijek pretežito muškarci starosti između 55 i 65 godina života, u svjetlu epidemije HPV infekcija u svijetu, nikako nije dopušteno pretpostaviti da mladi i ženski pacijenti ne dolaze u obzir za ovu dijagnozu. Posebno pažljivo treba saslušati koji su to popratni znakovi bolesti, dakle osim povećavajuće tvorbe na vratu, uputili pacijenta na pregled, što je ujedno važno i radi mogućeg ukazivanja na primarni tumor. Primjerice, ukoliko se radi o epistaksi, nazalnoj opstrukciji ili učestalim upalama srednjeg uha opravdano je posumnjati na primarni tumor u području nazofarinksa. Informacije o otalgiji, disfagiji i disartriji upućuju potragu u područje orofarinksa i hipofarinksa, dok promjene u disanju i glasu mogu značiti lokalizaciju primarnog tumora u laringealnom području. Izrazito bitan anamnestički podatak su navike pacijenta, prije svega konzumacija alkohola i duhanskih proizvoda. Socijalna anamneza daje podatke o rizičnim faktorima kao što su izloženost sunčevom svjetlu, rad s kancerogenim bojama i izloženost industrijskim prašinama, te izloženost radijaciji. Obavezno je ispitati seksualnu anamnezu pacijenta, te posljedično napraviti HPV tipizaciju tkiva, pošto tumori povezani s dotičnim virusom imaju tendenciju lokalizacije u orofarinksu. Uzeti treba u obzir i prijašnje operacije i moguća odstranjivanja tumora ili kožnih lezija, te pojavnost malignih bolesti u užoj obitelji općenito (Chang and Califano 2014).

5.2. Fizikalni pregled

Fizikalni pregled počinje temeljitim pregledom vrata i metastaze koja je u ovom slučaju glavna okosnica cijele priče. Posebu pažnju treba posvetiti lokalizaciji metastaze i njezinom odnosu prema okolnim strukturama. Ispitati treba konzistenciju samog čvora, bolnost na dodir, pomičnost u odnosu na podlogu i okolne strukture, te pomičnost same kože iznad njega. U najvećem broju slučajeva, čak više od polovice, vratnu metastazu nalazimo u regiji II, a nakon nje najzastupljenije su regije I i III. U 90% pacijenata radi se o unilateralnoj prezentaciji metastatske bolesti, a od toga čak do 52% se prezentira samo jednim jedinim povećanim limfnim čvorom, u prosjeku pet centimetara promjera. Nakon detaljnog fizikalnog pregleda vratne metastaze i vrata, nastavljamo pregled s ciljem otkrivanja potencijalnog primarnog tumora. Esencijalni korak u tom procesu je pažljivi pregled vlasišta, kao vrlo pogodnog mjesta za skrivene kožne lezije. Nadalje, važno je pregledati pacijentovu usnu šupljinu i farinks, s naglaskom na vidljive lezije mukoze, pa čak i one posve suptilne, osobito na strani vratne metastaze. Područja nazofarinksa i orofarinksa česta su ishodišta planocelularnih karcinoma, pa se tako često ispostave i primarnim sijelima dotad definiranih MCCUP-a. U svrhu kvalitetnog pregleda nazofarinksa, baze jezika i valekula, larinksa i hipofarinksa, osim klasičnog pregleda špatulom potrebna je i fleksibilna fiberoptička endoskopija. Nikako se ne smije izostaviti palpacija jezika i baze jezika, pošto je moguće da je tumorska masa dovoljno mala da se skriva ispod na oko nepromijenjene sluznice (Chang and Califano 2014).

5.3. Slikovna dijagnostika

Slikovne radiološke metode imaju za cilj lokalizaciju primarnog sijela tumora, ali isto tako i proširenosti same maligne bolesti. Osim toga, pomoću nalaza slikovnih metoda može se ciljano pristupiti biopsiji, pa čak i na način da biopsija bude vršena pod kontrolom slikovne radiološke dijagnostike. Prije same panendoskopije korist od radiološke dijagnostike je u tome što se vidi stanje prije bilo kakve intervencije, pa i u slučaju izazivanja upalne reakcije invazivnim endoskopskim postupkom, u mogućnosti smo uspoređivati nalaze.

Okosnica radiološke obrade MCCUP-a dugo je bila kompjuterska tomografija (CT), koja je uključivala područje glave i vrata, te ponekad toraksa, ovisno o visini metastatskog limfnog čvora na vratu, a uglavnom se u obradi još radi i magnetska rezonanca. Prema studijama Sveučilišta na Floridi, kod 50% pacijenata nakon urednog nalaza fizikalnog pregleda, CT-om i MR-om dijagnosticirano je sijelo primarnog tumora (Mendenhall et al. 1998). Sam CT je moćan i koristan alat zbog mogućnosti izvanrednog prikaza anatomskih detalja organa u poprječnom presjeku, a tako i tumorskog tkiva, zbog čega se upotrebljava u određivanju stadija metastatske bolesti. Također treba napomenuti njegovu dostupnost i isplativost kao dijagnostičke metode. Osobito je koristan kad se radi o laringealnim i hipofaringealnim karcinomima, te za procjenu zahvaćenosti kosti kod karcinoma usne šupljine, orofarinksa i sinonazalnih karcinoma.

Magnetska rezonanca s druge strane je metoda koja ima definitivnu i nepobitnu prednost što ne koristi rentgenske zrake, odnosno ne zrači pacijenta. Nadalje, prednost joj je mogućnost prikaza u koronarnom, sagitalnom i transverzalnom presjeku. Najčešće je indicirana u slučaju sinonazalnih i nazofaringealnih karcinoma, te je osobito precizna u procjeni perineuralne tumoralne proširenosti. Kod patologije sinusa, MR nam daje mogućnost razlikovanja upalnih promjena od tumorskih, a superiorna je u odnosu na CT i u otkrivanju proširenosti nazofaringealnih karcinoma u intraorbitalno i intrakranijalno područje. Zbog bolje rezolucije u prikazu mekih tkiva, najpouzdanija je radiografska metoda ako sumnjamo na tumorsku masu u tkivu žlijezda slinovnica. Nedostatak magnetske rezonance je dugotrajnost procedure, što može dovesti do pomaka snimanih struktura i nastanka artefakata na snimkama, posebice u području larinksa i hipofarinksa. Dotična područja koja se radiografski pokažu suspektnima detaljno se zatim pregledaju panendoskopski, što uključuje i uzimanje bipsija.

Glavna karakteristika tumorskih stanica je njihov povećan metabolizam, odnosno veći stupanj glikolitičke aktivnosti, što je upravo idealan temelj za metaboličko testiranje i dijagnosticiranje. Tu se otvaraju vrata širokoj upotrebi novih metoda, kao što je korištenje 2-fluoro-2-deoxy-D-glukoze (FDG) kao metabolita u sprezi sa pozitronskom emisijskom tomografijom (PET), koje se pokazalo kao neizostavni suplement kliničkoj obradi pacijenta. Princip same detekcije tumora bez poznatog primarnog sjela je dakle njihova povećana metabolička aktivnost, koja se očituje povećanim unosom FDG-a u stanice, što nakon točno određenog vremenskog perioda PET scan prepoznaje i lokalizira kao moguću tumorsku masu. Od pacijenata se očekuje da na pretragu dođu nakon 12 natašte, a prilikom izvođenja samog dijagnostičkog postupka FDG se unosi intravenski, u dozi od 370 MBq, te snimanje počinje 30 minuta nakon unosa glukoze. Velika prednost PET-a je njegova neinvazivnost i mogućnost skeniranja čitavog tijela u jednoj obradi (Kole et al. 1998). Ovdje je bitno naglasiti da diferencijalno dijagnostički u obzir dolaze i upalna područja i područja infekcija, te također mjesta iatrogeno stvorene lezije nakon uzimanja biopsijskog materijala i izvođenja panendoskopije, pa je potrebno obratiti pažnju na redoslijed koraka u obradi pacijenta (AAssar et al. 1999). Unos FDG-a u stanice znatno je niži kod dobro diferenciranih tumora, pa je moguće da neke primarne lezije zapravo ostanu neuočene zbog „stapanja“ s okolnim tkivom. Ipak, uloga PET odnosno PET/CT dijagnostike u obradi pacijenata s metastatskim tumorom bez poznatog primarnog sjela postala je nezaobilazna karika u dijagnostičkom lancu. Osjetljivost samog PET-a u dijagnostici primarnog tumora iznosi 64.3%, dok je specifičnost metode 94.1%. Pozitivna prediktivna vrijednost iste metode iznosi 90%, dok je negativna prediktivna vrijednost nešto niža i iznosi 76.2%. Drugim riječima, PET scan detektira približno trećinu okultnih primarnih tumora, no negativan rezultat nikako ne znači kako nema potrebe za detaljnim panendoskopskim pregledom i biopsijama rizičnih mjesta. Lošiji rezultati uočeni su kod detekcije metastatskog melanoma, odnosno njegovog primarnog sjela, u 5% slučajeva gdje je ono nepoznato. Također, nešto je slabija vrijednost ove metode kad se radi o tumorima manjim od 5 mm, pa se još 16% primarnih tumora uspije pronaći panendoskopijom nakon negativnog PET nalaza (Miller et al. 2007). Ograničenje samog PET scana je lošija rezolucija i samim time slabiji prikaz anatomske detalja, što je i iznjedrilo kombinaciju PET-CT-a, kao odličan spoj topografske i metaboličke dijagnostičke metode.

5.4. Citološka i patološka dijagnostika

5.4.1. Aspiracijska punkcija metastatskog limfnog čvora

Bez obzira je li poznato ili barem suspektno primarno sijelo, u početnoj obradi pacijenta vrši se aspiracijska punkcija (fine needle aspiration– FNA) metastatskog limfnog čvora na vratu, kojom onda nakon citološke obrade dobivamo potvrdu maligniteta, odnosno uvid u vrstu stanica koje izgrađuju dotičnu tumorsku masu. Ukoliko je potrebno, uzima se dodatni materijal za imunohistokemijsku i molekularnu dijagnostiku. Sama punkcija može biti izvođena pod kontrolom palpacije osobe koja postupak vrši, ali se može koristiti i pomoć radioloških metoda, što najčešće bude ipak UZV zbog njegove pristupačnosti, neinvazivnosti i neškodljivosti. Osim dobivanja nalaza o kakvoj vrsti tumorskih stanica se radi, odnosno u potragu za kakvim primarnim tumorom se upuštamo, FNA nam daje mogućnost određivanja HPV i EBV statusa dotičnog tkiva. Čak do 28% metastatskih limfnih čvorova vrata bez poznatog primarnog sijela pokazuje HPV pozitivan status (Compton et al.2011). Sama informacija o pozitivnom HPV statusu pouzdan je indikator da se radi o primarnom tumoru u području orofarinksa (Begum et al. 2007). Prema tome, FNA pripomaže s jedne strane usmjeravajući kliničara u potrazi za primarnim sijelom, dok s druge strane pruža informacije važne za definiranje pacijentove prognoze.

5.4.2. Panendoskopija i uzimanje biopsija

Panendoskopija je zapravo skup dijagnostičkih postupaka koji se izvode endoskopskim putem, a uključuje endoskopiju nosa i nazofarinksa, faringoskopiju, laringoskopiju, ezofagoskopiju i bronhoskopiju. Čitavi se postupak izvodi u općoj anesteziji, jer je na taj način moguće izvesti temeljitiji pregled, koji zasigurno budnome pacijentu ne bi bio ugodan. Iznimka su pacijenti sa laringelnim karcinomom, kod kojih je zbog ograničene intralaringealne mobilnosti bolje pregled napraviti u budnom stanju. Iako je teško definirati korist ovakvog pregleda kod pacijenata s nepoznatim primarnim sijelom, dokazana je vrijednost panendoskopije, osobito ukoliko se izvodi nakon PET/CT snimanja. Prema istraživanjima, panendoskopija vođena nalazima slikovnih radioloških metoda uspijeva otkriti primarno sijelo tumora u 40-60% slučajeva (Waltonen et al. 2009).

Ukoliko direktnim endoskopskim pregledom nije pronađen primarni tumor, ipak se uobičajeno uzimaju biopsije sa mjesta najveće vjerojatnosti tumorskog sijela, tzv. slijepe biopsije. Najčešće se kao biopsijski materijal uzima tkivo tonzila, točnije izvodi se tonzilektomija, zatim tkivo korijena jezika, nazofarinksa i hipofarinksa. Tonzilektomija se rutinski radi zbog činjenice da se radi o vrlo malim tkivnim strukturama, sakrivenim u ždrijelim lukovima, koje bi vrlo lako mogle kamuflirati tumor zbog nedostupnosti kvalitetnim kliničkom pregledu. Tome u prilog idu i rezultati mnogih studija, a između ostalog i studije napravljene na 122 pacijenta, gdje je biopsijom tonzila pronađeno 3.2% primarnih sijela tumora, dok je tonzilektomija otkrila primarni tumor kod njih 29.6% (Waltonen et al. 2009). Većina se autora zalaže za unilateralnu tonzilektomiju kod pacijenata sa MCCUP, s obzirom na činjenicu da većina metastaza i prati stranu primarnog sijela. No, ne treba isključiti ni potrebu obostrane tonzilektomije jer prema nekim studijama je čak 25% primarnih tumora pronađeno u tonzili suprotne strane vrata (Koch et al.2001). Sveukupno, temeljito uzetom anamnezom i detaljnim kliničkim pregledom, prikladnim radiološkim slikovnim metodama, panendoskopijom sa nasumičnim vođenim biopsijama i tonzilektomijom, primarno sijelo tumora moguće je otkriti u više od 50% slučajeva koji su inicijalno kategorizirani kao MCCUP (Waltonen et al. 2009).

5.4.3. Otvorena biopsija

Ukoliko ni jedna gore navedena metoda dijagnostike ne dovede do rezultata, odnosno ne detektira primarni tumor, pristupa se ovom ekstenzivnom zahvatu. Oprez kod otvorene tehnike je potreban zbog rizika od disrupcije fascijalnih barijera i prosipanja tumorskih stanica, a time povećanja mogućnosti rekurentne bolesti i otežavanja njezinog liječenja. Osim toga, veća traumatizacija tkiva može kasnije dovesti do teže kontrole bolesti i potrebe za agresivnijim liječenjem. Pri planiranju incizije za otvorenu biopsiju treba voditi računa o mjestu i položaju incizije na koži jer će u slučaju pronalaska maligniteta patološkim pregledom *ex tempore*, bit potrebno nastaviti operaciju standardnom disekcijom vrata, bez potrebe za multipliciranjem incizija (Chang and Califano 2014).

6. Disekcije vrata

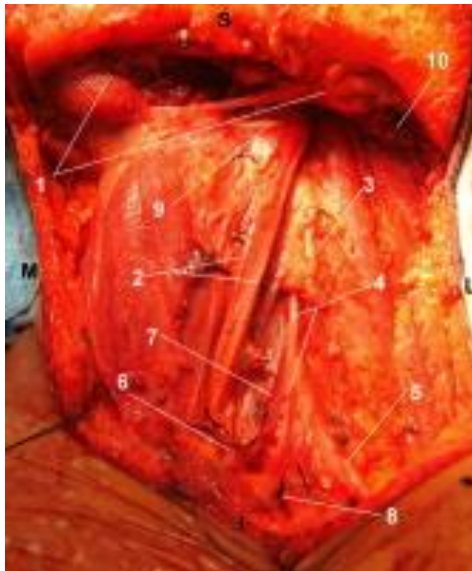
Još početkom 19.stoljeća javlja se spoznaja da karcinomi iz područja glave i vrata metastaziraju u vratne limfne čvorove, što je smatrano znakom neizlječive tumorske bolesti. Stav kirurgije bilo je nužno odstranjenje cervikalnih metastaza zajedno s primarnim tumorom, a u skladu s tim je 1888. F. Jawdynski objavio prvi opis „en block“ odstranjenja primarnog tumora, metastatskih limfnih čvorova, karotide, unutarnje jugularne vene i sternokleidomastoidnog mišić (SCM). Međutim postupak postaje šire poznat tek 18 godina kasnije, kad G. Crile objavljuje svoje rezultate disekcija vrata, u kojima osim tumorskog i limfatičnog tkiva odstranjuje i akcesorni živac, unutarnju jugularnu venu i SCM. Prve rezultate disekcija vrata na velikom broju pacijenata, točnije njih 1450, objavljuje Martin Heyes, 1951.godine, čime otvara put definiranju postupka ove tehnike, ali i priznanju iste u kirurškim krugovima. Svoju tehniku Heyes je nazvao „radikalna disekcija vrata“, a zahvaljujući tome smatra se ocem suvremene kirurgije glave i vrata. Radikalna disekcija uključuje odstranjenje limfnih čvorova svih regija jedne strane vrata, od klavikule do mandibule. Samo godinu dana kasnije O. Suarez publicira svoje modifikacije prije objavljene klasične disekcije i naziva ju „funkcionalna disekcija vrata“, s ciljem smanjenja morbiditeta uz istovremenu onkološku efikasnost radikalne disekcije. Tako se razvila tehnika disekcije kojom sačuvane ostaju vitalne strukture vrata, točnije SCM, akcesorni živac i unutarnja jugularna vena, a samim time smanjena je i incidencija postoperativne boli u ramenima i vratu, smanjen je kozmetički deformitet i edem lica. Novi veliki preokret donosi godina 1972. kada R. Lindberg prepoznaje obrazac lokalizacije vratnih metastaza u odnosu na primarni tumor. Zahvaljujući toj spoznaji otvaraju se mogućnost kvalitetnijeg liječenja karcinoma glave i vrata, posebice metastatskih, ali i liječenju pacijenata s okultnim primarnim sijelom tumora. Naime, s obzirom na lokalizaciju vidljive metastaze postaje moguće ciljano „čišćenje“ pojedinih regija vrata (Hu et al. 2014). Primjenom disekcija vrata i u odsutstvu kliničkih metastaza u literaturi se javljaju opisi odstranjenja limfnih čvorova iz regija u kojima se inače najčešće metastaze nalaze. Te su disekcije vrata po karakteru profilaktičke, odnosno elektivne. Nazivaju se selektivne disekcije vrata jer se uklanjaju samo određene skupine limfnih čvorova. Označavaju se po skupinama odstranjenih limfnih čvorova. Osim terminologije koja se odnosi na opseg kirurškog zahvata, disekcije dijelimo i prema indikaciji, razlikujući tako kurativnu od elektivne.

Kurativna disekcija se provodi u slučaju klinički prisutnih metastaza u limfnim čvorovima, odnosno u stadijima N1 do N3, dok se operativni zahvat kod klinički negativnog vrata (N0) naziva elektivnom disekcijom. Razlog za kurativnu disekciju jasno je odstranjenje evidentnih metastaza.

S druge strane, elektivne disekcije imaju ulogu u otkrivanju oklutnih metastaza, pa se primjenjuju kod tumora za koje se procjenjuje da imaju veliki rizik metastaziranja, od čega se u do 45% slučajeva one i nađu, pri čemu liječenje ima znatno bolju prognozu u usporedbi s liječenjem evidentnih metastaza. Na poslijetku, važno je napomenuti i da je disekcija kao zahvat zapravo većinom dio operacije u kojoj se resekira i primarni tumor, najčešće u bloku sa limfnim putevima koji od tumora vode u limfne čvorove., a u kirurškom se žargonu naziva „commando“ operacijom. Ispravniji naziv u literaturi je „composite resection“ ili složena resekcija (Virag 1999).

6.1. Radikalna disekcija vrata (RND)

U ovom se potupku pristupa odstranjenju svih limfnih čvorova jedne strane vrata, odnosno regije I do V, s tim da se u istom bloku odstranjuje i SCM, akcesorni živac i unutarnja jugularna vena, te k tome još i submandibularna žlijezda i omohioidni mišić. Razlog ovako opsežnog odstranjenja struktura je njihov česti kontakt s metastazama u limfnim čvorovima. Nakon operacije u vratu ostaje karotidna arterija, živci brahijalnog pleksusa, mišići digastrikus i stilohioideus, te od živaca još frenikus, vagus i hipoglosus. Definicije svih ostalih disekcija vrata proizlaze iz odstupanja od ove primarne, koju se još naziva i klasičnom (Hu et al. 2104).



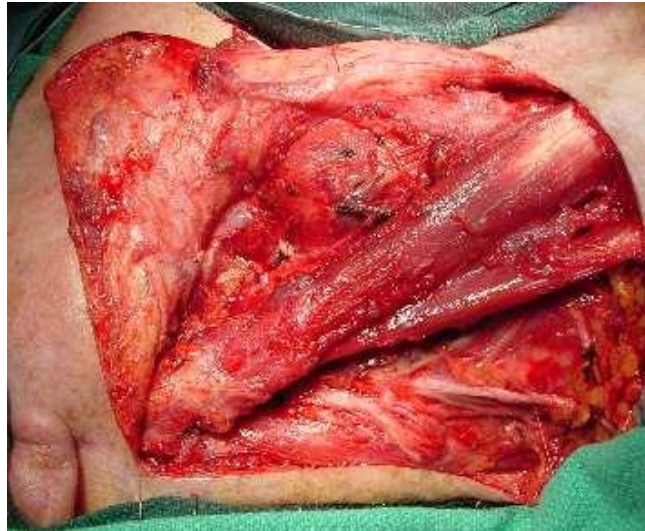Slika 7. Radikalna disekcija vrata. (1)Prednji i stražnji trbuh digastričnog mišića. (2)Karotidna arterija i vagus. (3)Prednji vratni živčani korjenovi. (4)Frenikus. (5)Brahijalni pleksus. (6)Unutarnja jugularna vena, podvezana. (7)Prednji skalenski mišić. (8)Vanjska jugularna vena. (9)Hipoglosus. (10)SCM. (Preuzeto sa emedicine.medscape.com)

6.1.1. Tehnika izvođenja RND

Vratu se pristupa incizijom oblika slova „T“, počevši od medijalne linije vrata u submentalnoj razini do mastoidnog vrška, te vertikalnim rezom ispred linije jugularne vene. Elektrokauterom se polako radi incizija i nakon prolaska kroz fasciju i platizmu odiže se kožni režanj od podloge, superiorno preko mandibule, medijalno preko sternohoidne linije i posteriorno preko trapeziusa. Time se pregledno otvara područje svih pet potrebnih regija limfnih čvorova. Disekcija počinje sa regijom I i to na način da se identificira marginalna grana facijalisa i mobilizira superiorno. Zatim se oslobađa submandibularni trokut i njegov kut između mandibule i prednjeg trbuha digastrikusa. Prikaže se i prezervira milohoidni mišić, tako što se postavi retraktor koji ga podigne i time se dobiva pristup sublingvalnom odjeljku. Vizualizira se i pažljivo preparira hipoglosus, a submandibularni vod se podvezuje, kao i facijalna arterija. Ukoiko se planira transplantacija slobodnog kožnog reznja facijalna arterija se ostavlja za mikrovaskularnu anastomozu. Disekcija se nastavlja vezivno-masnim tkivom koje prekriva stražnji trbuh digastričnog mišića. Time se odvaja parotida iz radnog polja, SCM se odvaja od svoje insercije na mastoidnom nastavku i prebacuje inferiorno. Nakon toga se prikazuje područje stražnjeg vratnog trokuta i akcesorni živac, koji se presijeca. Pažnja je potrebna kako bi se prikazalo i prezerviralo živce brahijalnog pleksusa i frenični živac, nakon čega se disekcija nastavlja i prikazuje stražnji trbuh omohoidnog mišića. Sljedeći je korak otpuštanje sternoklavikularnog hvatišta SCM, s opreznom lokalizacijom prednjeg trbuha omohoidnog mišića kako bi se izbjeglo oštećenje karotide. Nakon što su odrađene „površinske“ margine RND, slijedi odizanje limfatičnog i masnog tkiva u postero-anteriornom smjeru, odnosno počevši od regije V. Limfatične se strukture u bloku odižu od žilnih i živčanih struktura, pri čemu se ligira unutarnja jugularna vena, te se pažljivo nastavlja pazeći na vagus. Nakon odvajanja limfatičnog tkiva, postavlja se dren i vraća se platizmu i kožne reznjeve na njihovo mjesto (Anand et al. 2014).

6.2. Modificirana radikalna disekcija vrata

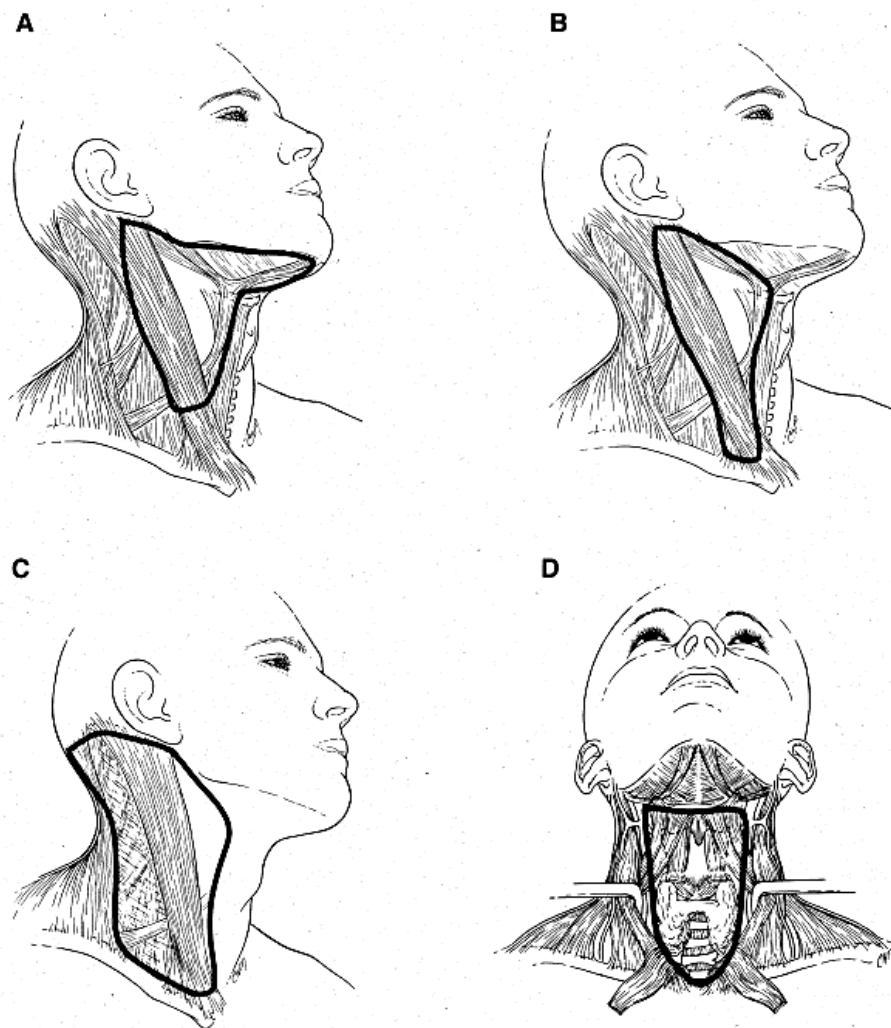
Kao i kod klasične disekcije vrata, ovdje se također odstranjuju limfni čvorovi iz svih regija jedne strane vrata, odnosno od regije I do regije V. Razlika je što ostaje sačuvana barem jedna nelimfatička struktura, pa prema tome razlikujemo tri tipa modificirane disekcije. Tip I podrazumijeva prezervaciju akcesornog živca, tip II čuva osim njega još i unutarnju jugularnu venu, dok se u tipu III disekcije čuva još i treća nelimfatička komponenta, odnosno SCM (Hu et al. 2104).



Slika 8. Modificirana radikalna disekcija vrata (Preuzeto sa www.ghorayeb.com)

6.3. Selektivne disekcije vrata

Kod primjene ovih tehnika ostavlja se jedna ili više grupa limfnih čvorova, ovisno o lokalizaciji primarne lezije. I u ovim slučajevima čvorovi se odstranjuju u bloku sa okolnim tkivom i limfnim putevima. Također se čuvaju i vitalne nelimfatične strukture, kao kod tipa III modificirane disekcije vrata. Ovisno o tome koje regije limfnih čvorova odstranjujemo postoje varijacije selektivnih disekcija, pa se tako kod supraomohoidne odstranjuju regije I, II i III, kod posterolateralne disekcije regije II, III, IV, i V, dok kod lateralne odstranjujemo regije II, III i IV. U slučaju operacija tumora štitne žlijezde i larinksa indicirana je prednja disekcija vrata, koja uključuje odstranjenje pretrahealnih, paratrahealnih, prekrikoidnih i pretiroidnih limfnih čvorova (Hu et al. 2104).



Slika 9. Selektivne disekcije vrata (Preuzeto sa www.cancernetwork.com)

6.4. Proširena radikalna disekcija vrata

Ovaj vrsta zahvata uključuje odstranjenje nekih od limfnih čvorova ili nelimfatičkih struktura koji nisu obuhvaćeni radikalnom disekcijom. Primjerice, može se raditi o odstranjenju parafaringealnih, retrofaringealnih, periparotidnih, postaurikularnih ili subokcipitalnih limfnih čvorova, ili pak resekcija kože vrata, vanjske karotidne arterije, živaca brahijalnog plexusa, frenikusa, hipoglosusa i vagusa, te od mišića primjerice digastrikusa i stilohioideusa (Hu et al. 2104).

6.5. Komplikacije, morbiditet i ishodi liječenja

Disekcije vrata su opširni i zahtjevni operativni postupci, gdje je agresija na tkivo neizbježna. Prva moguća komplikacija u postoperativnom tijeku je poremećeno cijeljenje i infekcija rane. Nadalje, moguća je pojava hematoma, seroma, rekurentnog ili kroničnog edema lica, nekroze kože i ispada živaca. Također može nastati curenje masnog limfnog sadržaja iz glavnog ili pomoćnog torakalnog limfnog duktusa. Što se daljnjeg oporavka tiče, nažalost su uvijek moguće povrede vitalnih struktura prilikom zahvata, te posljedični ispadi kranijalnih i vratnih živaca, kako osjetni tako i motorički, problemi sa podizanjem ruke na strani ND, pomicanjem jezika u jednu stranu, problemi s gutanjem i govorom. Osim kirurškog liječenja, pacijente sa metastatskim tumorom vrata bez poznatog primarnog sijela podvrgava se adjuvantnoj radioterapiji, nakon koje se opisuju problemi s disfagijom. Jedna studija iz Clevelanda navodi kako je čak 21% pacijenata razvilo strikturu u radijacijskom području, a kao rizični faktori se osobito navode zračenje u području hipofarinksa, frakcinirano zračenje dva puta dnevno i ženski spol (Hu et al. 2014). Osim svega navedenog, ovisno o opsežnosti same disekcije, zaostaje kozmetički defekt, što uz samu prirodu maligne bolesti može predstavljati značajnije psihološke poteškoće za pacijenta.

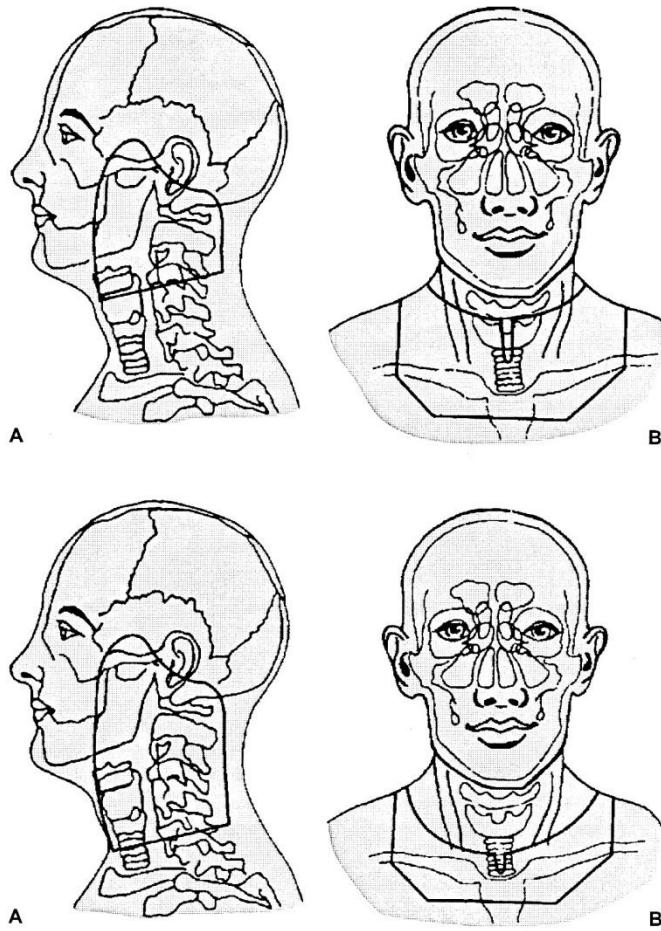
Što se tiče dugoročnog praćenja pacijenata i ishoda liječenja, iako postoji uvijek mogućnost naknadnog razvitka primarnog tumora, prognoza pacijenta je slična kao i kod tumora s poznatim primarnim sijelom. Pravi i osnovni kriterij prognoze planocelularnog MCCUP je nodalni stadij, odnosno proširenost samog tumora u limfnom čvoru kojim se metastaza prezentirala, a osim toga broj pozitivnih limfnih čvorova, histološki nalaz gradusa tkiva, HPV status, starost i opće stanje pacijenta.

Glavna briga nakon provedene kirurške i onkološke terapije je razvitak primarnog tumora, pa neki autori kao zaključak svojih studija navode kako povećanje, odnosno klinička prezentacija primarnog tumora dovodi do lošije konačne prognoze, sa medijanom preživljenja oko 15 mjeseci i petogodišnjim preživljenjem od samo 20% (Fernandez et al. 1998). Nadalje, pacijenti sa N1 stadijem metastatskog čvora imaju u 26% slučajeva udaljene metastaze, dok ih onih sa bolešću N3 razvije čak 52% , a također je udaljeno metastaziranje znatno učestalije što je metastatski čvor lociran niže na vratu, što onda značajno smanjuje preživljenje. HPV pozitivni status tumora smatra se prema do sada provedenim studijama prediktorom boljeg ishoda liječenja (Chang and Califano 2014).

7. Radioterapija

Radioterapija ili terapija zračenjem važan je korak u liječenju karcinoma glave i vrata. Sam pristup karcinomima bez poznatog primarnog sijela diskutabilan je po pitanju opsežnosti primijenjene radioterapije i kombinacije sa kirurškim liječenjem, koje je ipak temelj. U najvećem broju slučajeva radioterapija slijedi nakon kirurškog zahvata, odnosno disekcije vrata. Provode ju onkolozi, s ciljem uništenja mogućih zaostalih tumorskih stanica, pritom maksimalno štedeći zdravo tkivo, a sama osjetljivost tumorskih stanica proizlazi iz njihove brže diobe i neadekvatne mogućnosti kvalitetnog popravka zračenjem oštećenih molekula. Kako je već spomenuto, metastatski tumor vrata bez poznatog primarnog sijela najčešće nalazimo u regiji vrata II, odnosno u gornjim jugularnim limfnim čvorovima. S obzirom na poznate puteve drenaže i metastaziranja, zaključak je da se primarni tumor najvjerojatnije nalazi u području baze jezika ili tonzila. Zbog toga se kod ovih tumora zračenju pristupa kao da se radi o T1 orofaringealnom karcinomu, pa se zrači područje kranijano od razine ležišta hipofize, distalno do tiroidne hrskavice, anteriorno 2 cm ispred tonzilarnih ležišta i posteriorno do spinoznog nastavka C2 kralješka. Donji dio vrata se po potrebi tretira prednjim pristupom s poljem od razine hioidne kosti do prvog rebra. Druga najčešća regija metastaza je regija III, gdje je vjerojatnije da je početni tumor smješten u području hipofarinksa ili supraglotisa, pa se tome prilagođava i portal zračenja. Donja granica lateralnog portala spušta se ispod razine krikoidne hrskavice, što posteriorno znači u razinu C4-C5, dok se prednji portal spušta sa svojom kranijalnom granicom u istu tu razinu. Samo zračenje ovisi o pojedinom slučaju, stanju pacijenta i vrsti tumora, ali načelno se provodi jednom do dva puta dnevno kroz radni tjedan, u trajanju od pet do sedam tjedana.

U obzir treba uzeti i dobrobit pacijenta nakon samog radioterapijskog postupka, pazeći na moguću štetu koja može nastati posredno u cijelome procesu, kao što je oštećenje sluznica gornjeg aerodigestivnog trakta i oštećenje kralježnične moždine (Mendenhall 2014). No, zahvaljujući preciznosti današnjih uređaja za radioterapiju i mogućnosti točnog determiniranja polja zračenja, rezultati su u sprezi s kirurškim liječenjem zadovoljavajući, uz minimalan morbiditet. Petogodišnje preživljenje iznosi 60-90%, sa jednakim postotkom kontrole lokalne bolesti (Boscolo-Rizzo et al.2007).



Slika 10. Portali zračenja kod radioterapije (Preuzeto od Mendenhall 2014. Head and neck cancer A multidisciplinary approach)

8. Kemoterapija

Problem primjene ovog modaliteta liječenja kod pacijenta sa MCCUP je upravo taj što nemamo konkretan predmet djelovanja, pa ne možemo zapravo ni pratiti efekt samog liječenja, osim dugoročnog praćenja i preživljenja pacijenta. U literaturi se nađe mišljenja kako ipak ima rezultata u vidu bolje kontrole bolesti i dužeg preživljenja bolesnika, samo je potrebna prava kombinacija kemoterapeutika s obzirom na diferenciranost metastatskih stanica (Saghatchian et al. 2001). Tako se pozitivan učinak kemoterapije navodi u slučaju adenokarcinoma i slabodiferenciranih karcinoma, odnosno takvih histoloških nalaza vratnih metastaza (Jereczek-Fossa et al. 2005) . Navodi se i učinak simultane kemoradioterapije kod pacijenata s neresektabilnim planocelularnim karcinom glave i vrata, kako u vidu produljenja lokalne kontrole bolesti tako i u vidu preživljenja (Weissler et al. 1992). Međutim, sama primjena kemoterapije kod planocelularnog MCCUP nije zapažena u preporukama autora (Chang and Califano 2014), te se da zaključiti kako ipak nema rezultata koji bi ju stavili kao modalitet liječenja adjuvantan kirurškoj i radioterapiji.

9. Zaključak

Unatoč iznimnom razvitku dijagnostike još uvijek preostaje određeni broj metastaza na vratu kojima se niti jednom sofisticiranom dijagnostičkom metodom ne uspijeva detektirati primarno sijelo. Dakle, imamo pred sobom pacijenta koji je prema statistikama izgubio čak do tri mjeseca prije dolaska na pregled specijalistu kirurgije glave i vrata, sa bolešću koja je manje ili više lokalno proširena, a unatoč nemogućnosti lokalizacije primarnog tumora treba pronaći učinkoviti modalitet liječenja za svakog takvog pacijenta individualno. Dijagnostika se obično započinje aspiracijskom punkcijom metastatskog čvora, kako bi dobili uvid o kojoj vrsti stanica tumorskih se radi, što u najvećem broju slučajeva bude planocelularni karcinom. Slijedi slikovna radiološka dijagnostika, CT i MRI, te PET-CT kao današnja najsoficiranija i najpreciznija radiološka metoda, spoj slikovne i metaboličke komponente. No, negativan PET-CT rezultat ne isključuje potrebu za panendoskopijom, kojom se pod kontrolom oka detaljno pregledaju sva mjesta koja potencijalno kriju ishodišne lezije. Zahvaljujući dobrom poznavanju metastaziranja karcinoma glave i vrata limfnim putevima i mogućnosti predikcije podrijetla metastaze planiramo strategiju liječenja. Osnova liječenja je kirurško odstranjenje limfnog tkiva i nelimfatičnih strukutra, odnosno zahvat koji se naziva disekcija vrata, a čija opsežnost ovisi o tome u kojoj se regiji vrata prezentirala metastaza i stadiju „N“ same metastaze. Drugim riječima, kirurg „čisti“ one regije koje imaju mogućnost „skrivanja“ primarnog tumora. Nakon kirurškog zahvata pacijenta se obično podvrgava adjuvantnom zračenju, koje planira i vrši onkolog, a pokazalo se kao najbolja nadgradnja na bazu koju postavlja kirurško liječenje. Primjena kemoterapije kod MCCUP nije se pokazala boljom opcijom od radioterapije, a nije polučila ni značajnije rezultate u kombinaciji s njom, odnosno kao konkomitantna radiokemoterapija. Kombinacija opsežnog kirurškog zahvata i adjuvantne radioterapije rezultira petogodišnjim preživljenjem u minimalno 60% slučajeva, a lokalna kontrola bolesti potiže u 60-90%. Unatoč svim naporima i opsežnosti kirurške terapije kao osnove liječenja MCCUP, uvijek treba imati na umu činjenicu da primarno sijelo tumora nikad nije pronađeno i vječita strepnja ostaje mogući razvitak primarnog tumora.

Zahvale

Zahvaljujem se mentoru prof. dr. sc. Mirku Ivkiću na prilici za pisanje diplomskog rada, te svojoj obitelji i ljudima koje volim na podršci tijekom studija.

Literatura

Aassar, O.S. , Fischbein, N.J. , Caputo, G.R. , Kaplan, M.J. , Price, D.C. , Singer, M.I. , Dillon, W.P. , Hawkins, R.A. (1999). Metastatic head and neck cancer: role and usefulness of FDG PET in locating occult primary tumors. *Radiology*, 210(1), 177-81.

Anand, A., Gillespie, M.B., & Day T.A. (2014). Surgical Technique. U L.B.Harrison, & R.B. Sessions, & M.S. Kies, *Head and Neck Cancer A Multidisciplinary Approach* (str. 311 – 319). Two Commerce Square, 2001 Market Street, Philadelphia, PA 19103 USA: LIPPINCOTT WILLIAMS & WILKINS.

Ang, K.K. & Sturgis, E.M. (2014). Human Papillomavirus–associated Head and Neck Carcinoma. U L.B.Harrison, & R.B. Sessions, & M.S. Kies, *Head and Neck Cancer A Multidisciplinary Approach* (str. 236 – 252). Two Commerce Square, 2001 Market Street, Philadelphia, PA 19103 USA: LIPPINCOTT WILLIAMS & WILKINS.

Begum, S., Gillison, M.L., & Nicol, T.L. (2007). Detection of human papillomavirus-16 in fine-needle aspirates to determine tumor origin in patients with metastatic squamous cell carcinoma of the head and neck. *Clin Cancer Res.* 13, 1186–1191.

Boscolo-Rizzo, P., Gava, A., & Da Mosto, M.C. (2007). Carcinoma metastatic to cervical lymph nodes from an occult primary tumor: the outcome after combinedmodality therapy. *Ann Surg Oncol.* 14, 1575–1582.

Bradley, P.T., & Bradley, P.J. (2013). Branchial cleft cyst carcinoma: fact or fiction?. *Curr Opin Otolaryngol Head Neck Surg*, 21(2), 118-23.

Calabrese, L., Jereczek-Fossa, B.A., Jassem, J., Rocca, A., Bruschini, R., Orecchia, R., & Chiesa, F. (2005). Diagnosis and management of neck metastasis from an unknown primary. *Acta Otorhinolaryngol Ital.* 25(1), 2–12.

Chang, S.S., & Califano, J.A. (2014). Metastatic Cancer of the Neck from an Unknown Primary Site. U L.B.Harrison, & R.B. Sessions, & M.S. Kies, *Head and Neck Cancer A Multidisciplinary Approach* (str. 319 – 335). Two Commerce Square, 2001 Market Street, Philadelphia, PA 19103 USA: LIPPINCOTT WILLIAMS & WILKINS.

Compton, A.M., Moore-Medlin, T., & Herman-Ferdinandez, L. (2011). Human papillomavirus in metastatic lymph nodes from unknown primary head and neck squamous cell carcinoma. *Otolaryngol Head Neck Surg.* 145, 51–57.

Fernandez, J.A., Suarez, C., & Martinez, J.A. (1998). Metastatic squamous cell carcinoma in cervical lymph nodes from an unknown primary tumour: prognostic factors. *Clin Otolaryngol Allied Sci.* 23, 158–163.

Gillison, M.L., D’Souza, G., & Westra, W. (2008). Distinct risk factor profiles for human papillomavirus type 16-positive and human papillomavirus type 16-negative head and neck cancers. *J Natl Cancer Inst.* 100, 407 – 420.

Gourin, C.G., & Johnson, J.T. (2000). Incidence of unsuspected metastases in lateral cervical cysts. *Laryngoscope.* 110(10 Pt 1), 1637-41.

Hornig, J.D., Malin, B.T., & O'Connell, B. (2014). Clinical Evaluation of the Head and Neck Cancer Patient. U L.B.Harrison, & R.B. Sessions, & M.S. Kies, *Head and Neck Cancer A Multidisciplinary Approach* (str. 77 – 87). Two Commerce Square, 2001 Market Street, Philadelphia, PA 19103 USA: LIPPINCOTT WILLIAMS & WILKINS.

Hu, K.S., Jacobson, A.S., Persky, M.S., & Harrison L.B. (2014). Management of the Neck. U L.B.Harrison, & R.B. Sessions, & M.S. Kies, *Head and Neck Cancer A Multidisciplinary Approach* (str. 270 – 319). Two Commerce Square, 2001 Market Street, Philadelphia, PA 19103 USA: LIPPINCOTT WILLIAMS & WILKINS.

Koch, W.M., Bhatti, N., Williams, M.F. (2001). Oncologic rationale for bilateral tonsillectomy in head and neck squamous cell carcinoma of unknown primary source. *Otolaryngol Head Neck Surg.* 124, 331–333.

Kole, A.C., Nieweg, O.E., Pruijm, J., Hoekstra, H.J., Koops, H.S., Roodenburg, J.L., Vaalburg, W., & Vermey, A. (1998). Detection of unknown occult primary tumors using positron emission tomography. *Cancer.* 15;82(6), 1160-6.

Mendenhall, W.M., Mancuso, A.A., & Parsons, J.T. (1998). Diagnostic evaluation of squamous cell carcinoma metastatic to cervical lymph nodes from an unknown head and neck primary site. *Head Neck.* 20, 739–744.

Mendenhall, W.M. (2014). Radiation Therapy Technique. U L.B.Harrison, & R.B. Sessions, & M.S. Kies, *Head and Neck Cancer A Multidisciplinary Approach* (str. 332 – 335). Two Commerce Square, 2001 Market Street, Philadelphia, PA 19103 USA: LIPPINCOTT WILLIAMS & WILKINS.

Miller, F.R., Karnad, A.B., Eng, T., Hussey, D.H., Stan McGuff, H., & Otto, R.A. (2008). Management of the unknown primary carcinoma: long-term follow-up on a negative PET scan and negative panendoscopy. *Head Neck.* 30(1), 28-34.

Saghatchian, M., Fizazi, K., Borel, C., Ducreux, M., Ruffié, P., Le Chevalier, T., & Théodore, C. (2001). Carcinoma of an unknown primary site: a chemotherapy strategy based on histological differentiation--results of a prospective study. *Ann Oncol.* 12(4), 535-40.

Strojan, P., & Anicin, A. (1998). Combined surgery and postoperative radiotherapy for cervical lymph node metastases from an unknown primary tumour. *Radiother Oncol.* 49, 33–40.

Virag, M. (1999). Disekcija vrata: logika i klasifikacija. *Medicinar.* Vol 40. (Suplement 1.) 45. – 49.

Waltonen, J.D., Ozer, E., Hall, N.C. (2009). Metastatic carcinoma of the neck of unknown primary origin: evolution and efficacy of the modern workup. *Arch Otolaryngol Head Neck Surg.* 135, 1024–1029.

Weissler, M.C., Melin, S., Sailer, S.L., Qaqish, B.F., Rosenman, J.G., & Pillsbury, H.C. 3rd. (1992). Simultaneous chemoradiation in the treatment of advanced head and neck cancer. *Arch Otolaryngol Head Neck Surg.* 118(8), 806-10.

Popis slika

Slika 1. Odnos konzumacije duhanskih proizvoda u SAD-u i incidencije karcinoma glave. (Prema Ang and Sturgis 2014. Head and neck cancer A multidisciplinary approach).....	4
Slika 5. Branhijska cista vrata. (Preuzeto sa www.thehutchinsonclinic.co.uk).....	6
Slika 3. Metastatski limfni čvor na vratu. (Preuzeto sa www.ghorayeb.com).....	7
Slika 4. AJCC stadiji za metastatske tumore vrata bez poznatog primarnog sijela. (Preuzeto od Chang and Califano 2014. Head and neck cancer A multidisciplinary approach).....	8
Slika 5. Klinička podjela vratnih regija. (Preuzeto od Anand et al.2014. Head and neck cancer A multidisciplinary approach).....	11
Slika 6. Algoritam obrade pacijenta. (Prema Chang and Califano 2014. Head and neck cancer A multidisciplinary approach).....	12
Slika 7. Radikalna disekcija vrata. (Preuzeto sa emedicine.medscape.com).....	21
Slika 8. Modificirana radikalna disekcija vrata. (Preuzeto sa www.ghorayeb.com).....	23
Slika 9. Selektivne disekcije vrata. (Preuzeto sa www.cancernetwork.com).....	24
Slika 10. Portali zračenja kod radioterapije. (Preuzeto od Mendenhall 2014. Head and neck cancer A multidisciplinary approach).....	28

Životopis

Rodena sam 12. siječnja 1991. god. u Zagrebu, gdje sam, nakon završenog osnovnoškolskog obrazovanja u Pisarovini, završila XI. gimnaziju. Godine 2009. upisala sam Medicinski fakultet u Zagrebu. Tijekom cijelog studija stipendist sam Općine Pisarovina. U sklopu fakulteta aktivno sudjelujem u „Studentskoj pedijatrijskoj sekciji“. Područja mog interesa u medicini su prije svega otorinolaringologija i oftalmologija. Aktivno se služim engleskim i talijanskim jezikom, te dobro poznajem rad na računalu.