

Analiza građe autolognoga hrskavičnoga presatka uzgojenoga u bioreaktoru za liječenje koštano-hrskavičnih oštećenja na modelu ovce

Vukasović, Andreja

Doctoral thesis / Disertacija

2016

Degree Grantor / Ustanova koja je dodijelila akademski / stručni stupanj: **University of Zagreb, School of Medicine / Sveučilište u Zagrebu, Medicinski fakultet**

Permanent link / Trajna poveznica: <https://um.nsk.hr/um:nbn:hr:105:622272>

Rights / Prava: [In copyright](#)/[Zaštićeno autorskim pravom.](#)

Download date / Datum preuzimanja: **2025-01-07**



Repository / Repozitorij:

[Dr Med - University of Zagreb School of Medicine Digital Repository](#)



**SVEUČILIŠTE U ZAGREBU
MEDICINSKI FAKULTET**

Andreja Vukasović

**Analiza građe autolognoga hrskavičnoga
presatka uzgojenoga u bioreaktoru za
liječenje koštano-hrskavičnih oštećenja
na modelu ovce**

DISERTACIJA

Zagreb, 2016

UNIVERSITY OF ZAGREB

SCHOOL OF MEDICINE

Andreja Vukasović

**Structural Analysis of Bioreactor –
Engineered Autologous Cartilage Graft
for Treatment of Osteochondral Defects
in Sheep Model**

DOCTORAL THESIS

Zagreb, 2016

Ovaj rad izrađen je na Klinici za kirurgiju, oftalmologiju i ortopediju Veterinarskog fakulteta Sveučilišta u Zagrebu te Zavodu za histologiju i embriologiju, Medicinskog fakulteta Sveučilišta u Zagrebu.

Voditelj rada: prof.dr.sc. Alan Ivković, dr.med.

Disertacija je izađena u sklopu međunarodnog FP7 projekta BIO-COMET (Bioreactor-based, clinically oriented manufacturing of engineered tissues) koji je okupio vrhunske znanstvenike iz 6 zemalja. Biti dio takvog tima bilo je nevjerojatno bogato iskustvo.

Zahvaljujem svom mentoru prof.dr.sc. **Alanu Ivkoviću** na ukazanom povjerenju i velikoj pruženoj prilici. Na početku suradnje obećali ste mi je krv, znoj i suze. Tako je bilo i sve bih opet ponovila. Hvala na strpljenju, razumijevanju, svakom savjetu te na bezbroj energičnih rasprava.

Posebno zahvaljujem **Petru Kostešiću**, dr. med. vet. i **Maji Pušić**, mag. exp. biol., svojim najbližim suradnicima i suigračima. Obogatili ste moj profesionalni život. Znanost povezuje ljude daleko bolje nego rakija!

Veliko hvala prof.dr.sc. **Draženu Matičiću** i cijelom timu Klinike za kirurgiju, oftalmologiju i ortopediju Veterinarskog fakulteta na vrlo edukativnima, kreativnim i inspirativnim satima provedenim u operacijskoj sali.

Posebno zahvaljujem akademiku **Marku Pećini**, svom znanstvenom djedu. "Nulla dies sine linea."

Veliko hvala doc. dr.sc. **Ani Poljičanin** koja je svojim nesebičnim savjetima, nevjerojatnom energijom i ogromnim strpljenjem pomogla uobličiti ovo dijelo u razumljivu cjelinu.

Hvala **Miranu Mudrom** na divnim ilustracijama i **Tei Bikić** na tehničkoj podršci u ključnim trenucima.

Ana, Tea, Mirane, vi ste heroji ove disertacije!

Najveće hvala mojim **roditeljima Marici i Damiru** te **sestri Ivani**, nevjerojatno hrabrim, snažnim i plemenitim ljudima. Vi ste moji uzori.

Ovaj rad posvećujem **djedu Ivanu**. Nije imao priliku niti za potpuno osnovnoškolsko obrazovanje, ali je svojom pronicljivošću i mudrošću najviše utjecao na moju glad za znanjem.

SADRŽAJ

1.	Uvod i svrha rada	1
1.1.	Molekularna građa hrskavice.....	2
1.2.	Slojevita građa zglobne hrskavice.....	4
1.3.	Metabolička aktivnost zglobne hrskavice.....	5
1.4.	Oštećenja zglobne hrskavice.....	6
1.5.	Principi liječenja zglobne hrskavice.....	7
1.6.	Tkivni inženjering u liječenje oštećenja zglobne hrskavice.....	8
2.	Hipoteza	13
3.	Ciljevi rada	13
4.	Materijali i metode	14
4.1.	Eksperimentalne životinje.....	14
4.2.	Anestezija i liječenje boli.....	14
4.3.	Prvi kirurški zahvat.....	15
4.4.	Proizvodnja tkivnih presadaka.....	16
4.5.	Drugi kirurški zahvat.....	18
4.6.	Analiza tkivnih presadaka hrskavice uzgojenih u automatiziranom perfuzijskom bioreктору.....	19
4.7.	Eksplantacija.....	20
4.8.	Makroskopska analiza uzoraka.....	20
4.9.	Histološka analiza uzoraka.....	21
4.10.	Imunohistokemijska analiza uzoraka.....	21
4.10.1.	Kolagen II.....	21

4.10.2. Agrekan.....	22
4.10.3. Kolagen I.....	22
4.10.4. Kvantifikacija imunohistokemijskog bojanja.....	22
4.11. Biokemijska analiza – određivanje sadržaja glikozaminoglikana.....	25
5. Rezultati.....	26
5.1. Mikroskopska građa tkivnih presađaka hrskavice uzgojenih u automatiziranom perfuzijskom bioreaktoru.....	26
5.1.1. Histološka bojanja.....	26
5.1.2. Imunohistokemijska bojanja na kolagena II, agrekan i kolagen I.....	26
5.2. Analiza cijeljenja koštano-hrskavičnih oštećenja nakon primjene autolognih hrskavičnih presađaka uzgojenih u automatiziranom perfuzijskom bioreaktoru.....	29
5.2.1. Makroskopska procjena cijeljenja.....	29
5.2.1.1. Makroskopska procjena cijeljenja 3 mjeseca nakon implantacije.....	29
5.2.1.2. Makroskopska procjena cijeljenja 12 mjeseci nakon implantacije.....	31
5.2.2. Histološki prikaz cijeljenja.....	34
5.2.2.1. Kvalitativna histologija 3 mjeseca nakon implantacije.....	34
5.2.2.2. Kvalitativna histologija 12 mjeseci nakon implantacije.....	41
5.2.2.3. Kvantitativna histologija 3 mjeseca nakon implantacije.....	48
5.2.2.4. Kvantitativna histologija 12 mjeseci nakon implantacije.....	48
5.2.3. Imunohistokemijska analiza uzoraka.....	51
5.2.3.1. Izražaj kolagena II 3 mjeseca nakon implantacije.....	51
5.2.3.2. Izražaj kolagena II 12 mjeseci nakon implantacije.....	51
5.2.3.3. Izražaj agrekana 3 mjeseca nakon implantacije.....	54

5.2.3.4.	Izražaj agrekana 12 mjeseci nakon implantacije.....	55
5.2.3.5.	Izražaj kolagena I 3 mjeseca nakon implantacije.....	57
5.2.3.6.	Izražaj kolagena I 12 mjeseci nakon implantacije.....	57
5.2.4.	Sadržaj glikozaminoglikana 3 mjeseca i 12 mjeseci nakon implantacije.....	60
6.	Rasprava	62
7.	Zaključci	69
8.	Sažetak	70
9.	Summary	71
10.	Popis literature	72
11.	Kratka biografija	83

Popis oznaka i kratica

AC – zglobni hondrociti

AMS - adultne ili postnatalne matične stanice

Anti-VEGF – anti-vaskularni endotelni čimbenik rasta (engl. *Vascular Endothelial Growth Factor*)

ATH – autologna transplantacija hondrocita

BSA-PBS – 3% goveđi serum otopljen u fosfatnom puferu (engl. *Bovine Serum Albumin*)

CAIS – engl. Cartilage Autograft Implantation System

CFS – nosač bez stanica

COMP - hrskavični oligomerni protein međustanične tvari (engl. *Cartilage Oligomeric Matrix Protein*)

CTR – negativna kontrola

d – promjer

DAB - 3',3' diaminobenzidintetraklorid

DMEM - osnovni medij za stanične kulture (engl. *Dulbecco's Modified Eagle Medium*)

DMMM - dimetilmetilensko modriilo

EKG – elektrokardiogram

EMS - embrionalne matične stanice

FACIT - kolageni vezani uz vlakanca trostrukom neprekinutom uzvojnicom (engl. *Fibril-Associated Collagens with Interrupted Triple Helices*)

FBS – fetalni goveđi serum (engl. *Fetal Bovine Serum*)

FGF₂- čimbenik rasta fibroblasta 2 (engl. *Fibroblast Growth Factor 2*)

GAG – glikozaminoglikani

GCP – dobra klinička praksa (engl. *Good Clinical Practice*)

GMP – dobra proizvođačka praksa (engl. *Good Manufacturing Practice*)

h – visina

HEPES – 2-(4-(2 hidroksietil)-1-piperazinil)-etansulfonska kiselina

ICRS – Međunarodno društvo za obnovu hrskavice (engl. *International Cartilage Repair Society*)

MSC – mezenhimalne matične stanice (engl. *Mesenchymal Stem Cells*)

NC – hondrociti hrskavice nosnog septuma

OA - osteoartritis

PBS - fosfatni pufer (engl. *Phosphate Buffered Saline*)

PLLA/PLGA - poli-mliječna/ poli-glikolna kiselina (engl. *poly(l-lactic acid)/poly(lactide-co-glycolide)*)

PLM – polarizacijski mikroskop

PSG – penicilin-streptomycin-glutamin

r – veličina efekta

TGF- β - transformirajući čimbenik rasta beta 1 (engl. *Transforming Growth Factor Beta 1*)

TPCK - tosil-L-fenilalanin klorometil keton(engl. *tosyl phenylalanyl chloromethyl ketone*)

1. UVOD

Hijalina hrskavica poseban je oblik vezivnog tkiva u sinovijalnim zglobovima. Nalazi se na krajevima kostiju koje se uzglobljuju i tvori zglobno tijelo, *facies articularis* (1). Svojom specifičnom građom omogućuje glatko pokretanje kostiju. Sadrži samo jednu vrstu stanica, hondrocite, a međustanična tvar zglobne hrskavice građena je prvenstveno od kolagena II, glikozaminoglikana (GAG) i velikog udjela vode. Nema perihondrij, krvne i limfne žile niti je inervirana (2). Hrkavica je jako otporno i čvrsto tkivo koje omogućava prijenos sila na kosti, no jednom kada se ozljedi teško može zacijeliti. Još 1743. godine škotski liječnik William Hunter ukazao je na slabu regenerativnu sposobnost hrskavice: „Od Hipokratovog doba pa do danas naći ćemo da je oštećenje hrskavice vrlo neugodna bolest, odgovara na liječenje puno teže nego kost i jednom kada je uništena, ne oporavlja se“ (3). Nekoliko istraživanja koja su uključila velik broj pacijenata pokazala su da se hrskavična oštećenja nalaze u 57-66% artroskopiranih pacijenata (4-7). Važno je naglasiti kako ova oštećenja najčešće nastaju u trećem i četvrtom desetljeću života, odnosno pogađaju populaciju koja se nalazi u radno najproduktivnijem razdoblju života, i svako takvo oštećenje predstavlja rizik za rani razvoj osteoartritisa (OA), uz značajno smanjenje kvalitete života i povećanje troškova zdravstvene zaštite (8-13). Stupanj tjelesnog oštećenja povezan s osteoartritisom usporediv je s teškim bolestima kao što su kronično zatajenje bubrega ili kongestivno zatajenje srca (14). Osteoartritis koljena spada u pet najučestalijih uzroka invaliditeta odraslih osoba u Sjedinjenim Američkim Državama. Oko 12% Amerikanaca starijih od 60 godina ima simptomatski OA koljena. Procjenjuje se da će se broj od oko 35 milijuna oboljelih u 2000. godini povećati na 71 milijun u 2030. godini (15). Troškovi povezani s liječenjem OA u razvijenim zemljama premašuju 2% bruto nacionalnog dohotka (16). Za sada nije poznata farmakološka terapija koja bi regenerirala hrskavicu, stoga je liječenje u pravilu operacijsko. Izbor metode ovisi o stadiju bolesti, bolesnikovu zanimanju i dobi, općem stanju organizma i sl. Cilj operacijskog liječenja je smanjiti bol i poboljšati funkciju zgloba. Unatoč svim naporima moderne ortopedije, niti jedan oblik operacijskog liječenja oštećenja hrskavice ne dovodi do cijeljenja *restitutio ad integrum*. Ovaj nedostatak u skrbi za bolesnike zahtijeva daljnju potragu za novim mogućnostima liječenja zglobne hrskavice (17, 18).

1.1. Molekularna građa hrskavice

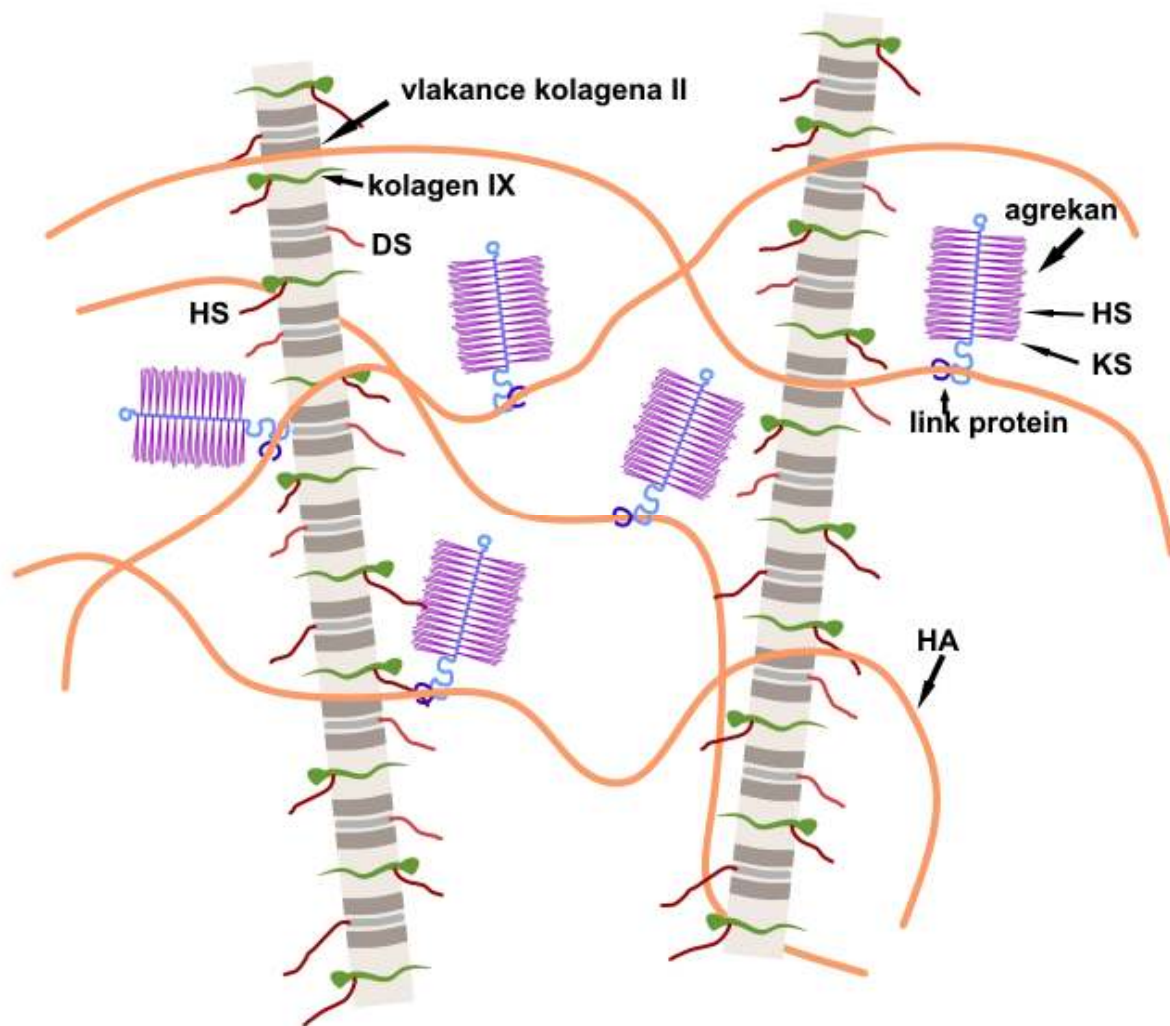
Jedinstvena biološka i mehanička svojstva zglobne hrskavice ovise o njenoj građi. Hondrociti tvore molekularnu okosnicu međustanične tvari od kolagena, proteoglikana i nekolagenih proteina.

Voda čini 65-80% ukupnog volumena zglobne hrskavice u kojoj su otopljeni plinovi, metaboliti, kationi i mali proteini. Relativan sadržaj vode najviši je u površnom sloju i iznosi 80%, dok u dubokom sloju hrskavice iznosi 65% (19, 20).

Kolagen je najzastupljenija makromolekula u međustaničnoj tvari hrskavice, na njega otpada 60% suhe težine hrskavice, proteoglikani čine 25-35%, a nekolageni proteini 15-20% suhe težine hrskavice. Kolagen II specifičan je za hijalinu hrskavicu i čini 90-95% kolagena u međustaničnoj tvari. Tipovi kolagena III, VI, IX i XI, X, XII i XIV također su prisutni, ali pridonose samo manjem udjelu u građi međustanične tvari (19-21). Kolagen II građen je u obliku vlaknanaca koja su isprepletana s proteoglikanskim agregatima (Slika 1) (22). Vlakanca kolagena II organizirana su u lukove tako da su u najpovršnijem dijelu zglobne hrskavice paralelna s površinom, a u dubljem dijelu okomita na suphondralnu kost. Kolagen XI nalazi se u središtu vlaknanaca i pridonosi međusobnom povezivanju prokolagena II u vlakanca te njihovoj stabilizaciji. Kolagen IX veže se kovalentno na površinu vlaknanaca kolagena II i sprječava stvaranje pretjerano debelih vlaknanaca. Vjerojatno pomaže u povezivanju kolagena II s proteoglikanima. Kolagen III nalazi se u jako maloj količini u hrskavici, a povezan je s kolagenom II. Kolagen VI nalazi se u pericelularnom području (23). Kolageni XII i XIV pripadaju takozvanoj FACIT skupini (engl. *Fibril-Associated Collagens with Interrupted Triple Helices*), kolageni vezani uz vlakanca s trostrukom neprekinutom uzvojnicom. Kolagen X nalazi se u području mineralizirane hrskavice (19-21).

Najzastupljeniji proteoglikan u zglobnoj hrskavici, agrekan građen je od dugačke molekule hijaluronske kiseline na koju su link proteinom nekovalentno vezane stotine manjih proteoglikana što izgledom podsjećaju na četke za čišćenje boca. Središnji dio čini protein, a s njega poput dlačica strše kovalentno vezani glikozaminoglikani hondroitin 4-sulfat, hondroitin 6-sulfat i keratan sulfat. Na glikozaminoglikane je vezana voda. Bočni lanci hondroitin sulfata elektrostatskim silama se vežu na vlakance kolagena II (24). Zahvaljujući ovakvoj građi, međustanična tvar hrskavice jako je savitljiva i izdržljiva. Agregati GAG ponašaju se kao biomehaničke opruge. Djelovanjem tlaka, voda se istiskuje iz međustanične tvari u sinovijalnu tekućinu. Istiskivanjem vode elektrostatske sile između negativno nabijenih

karboksilnih i sulfatnih grupa glikozaminoglikana dovode do njihovog međusobnog udaljavanja i time stvaraju uvjete za ponovni ulazak vode u međustaničnu tvar. Ova izmjena vode u međustaničnoj tvari događa se kod svakog pokreta u zglobu te je nužna za prehranu hrskavice i izmjenu plinova O₂ i CO₂ te drugih molekula između sinovijalne tekućine i hrskavice (2, 19-21).



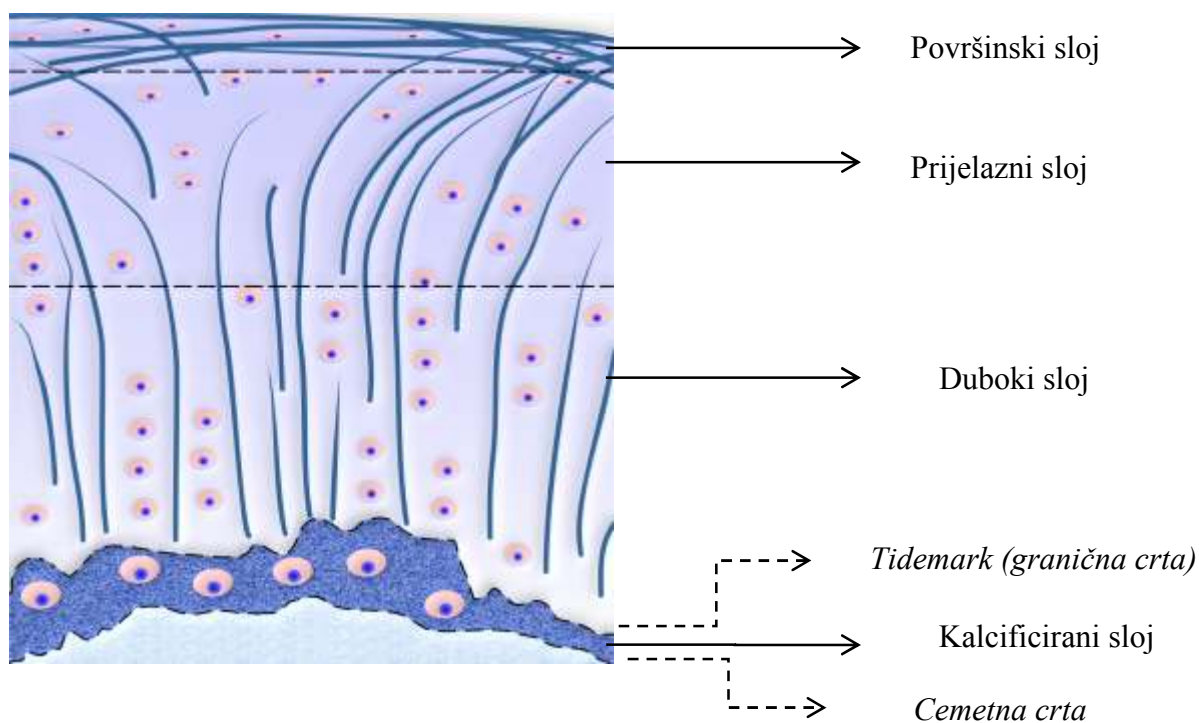
Slika 1. Shematski prikaz vlaknaca kolagena i proteoglikana u međustaničnoj tvari zglobne hrskavice. HS – hondroitin sulfat, DS – dermatan sulfat, KS – keratan sulfat, HA - hialuronska kiselina, Autor: Miran Mudri.

Ostali proteoglikani hrskavice značajno su manji od agrekana. Dekorin, biglikan i fibromodulin su slične proteinske građe, ali se razlikuju u sastavu glikozaminoglikana. Dekorin ima jedan postranični lanac dermatan sulfata, a biglikan dva, dok fibromodulin u svom sastavu ima nekoliko lanaca keratan sulfata. Dekorin i fibromodulin povezani su s kolagenom II, a biglikan se nalazi u pericelularnom prostoru (21, 25).

Ankorin CII je nekolageni protein koji veže hondrocite za međustaničnu tvar. Hrskavični oligomerni protein međustanične tvari, COMP (engl. *Cartilage Oligomeric Matrix Protein*) je glikoprotein koji sudjeluje u stabilizaciji vlakana. Tenascin i fibronektin također utječu na interakciju hondrocita i međustanične tvari (26, 27).

1.2. Slojevita građa zglobne hrskavice

Histološki razlikujemo četiri sloja u zglobnoj hrskavici (Slika 2). Površinski sloj (zona superficialis) zauzima 10-20% debljine hrskavice i štiti dublje slojeve od posmičnih naprezanja. Vlakana kolagena su paralelna s površinom, a hondrociti splošteni. Samo u ovom sloju hondrociti izlučuju glikoprotein lubricin kojeg izlučuju i stanice sinovijalne membrane. Smatra se da upravo lubricin ima važnu ulogu u osiguravanju glatkog pokretanja u zglobovima, gotovo bez trenja (28). Vlakana kolagena su tanka i gusto raspoređena te je njihov sadržaj, kao i fibronektina i vode u ovom sloju najveći, dok agrekana ima najmanje. Površinski sloj najviše pridonosi čvrstoći hrskavice i omogućuje podnošenje djelovanja sila tlaka, vlaka i smika tijekom pokretanja. Ispod ovog, prijelazni sloj (zona transitionalis) obuhvaća 40-60% debljine hrskavice i čini funkcionalni i anatomski most između površnog i dubokog sloja. Ima tipična obilježja hijaline hrskavice: međustaničnu tvar bogatu proteoglikanima i okrugle hondrocite u manjem broju. Vlakana kolagena su deblja i idu u svim smjerovima. U dubokom sloju (zona radialis) kolagena vlakana su okomita na suphondralnu kost, a hondrociti su naslagani u stupice. Duboki sloj zauzima otprilike 30% debljine hrskavice i odgovaran je za pružanje najvećeg otpora tlačnim silama. Granična crta, tzv. *tide mark* (eng.) odjeljuje duboki sloj od sloja kalcificirane hrskavice, (zona calcificata) u kojoj su hondrociti hipertrofični te sintetiziraju kolagen X (29). Iznimno je važan za povezivanje hrskavice sa suphondralnom kosti, prijenos sila na kost i prehranu hrskavice (20, 30). Suphondralna kost uključuje tanku kortikalnu ploču koja je povezana s hrskavicom i podležeću trabekularnu kost. Hrskavica i suphondralna kost čine koštano-hrskavičnu jedinicu (31, 32).

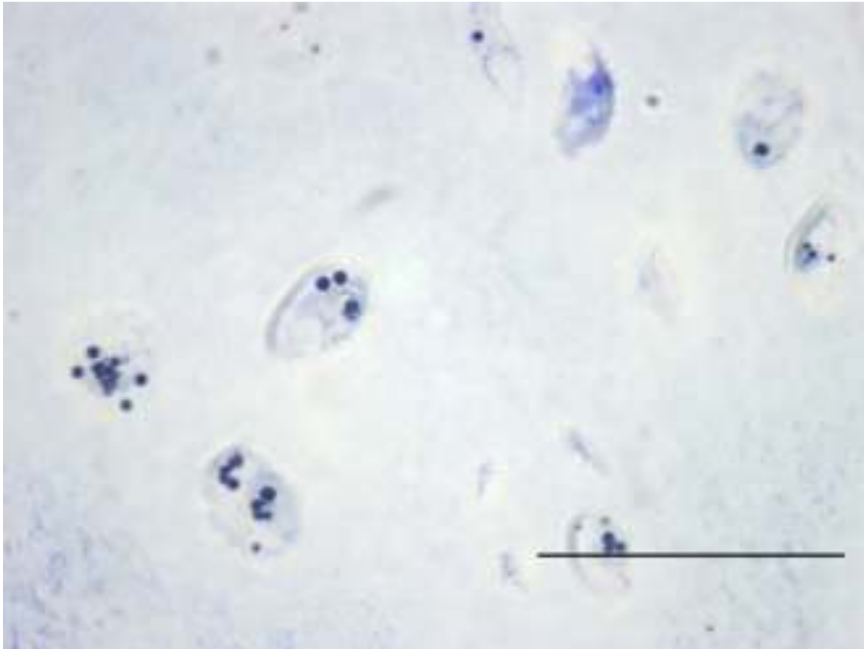


Slika 2. Ilustracija slojevite građe zglobne hrskavice. Autor: Miran Mudri.

1.3. Metabolička aktivnost zglobne hrskavice

Hondrociti, jedine stanice u hrskavici, zauzimaju otprilike 1-2% ukupnog volumena tkiva. Sintetiziraju i razgrađuju međustaničnu tvar te reguliraju njena strukturalna i funkcionalna svojstva ovisno o opterećenjima u zglobu (33, 34). Hondrociti međusobno ne komuniciraju odnosno ne ostvaruju stanični kontakt. Svaki hondrocit nalazi se u lakuni u kojoj je okružen pericelularnom međustaničnom tvari. Pericelularna međustanična tvar, uglavnom sadrži proteoglikane, glikoproteine i druge nekolagene bjelančevine. Teritorij okružuje lakune, a interteritorij obuhvaća preostali najveći dio međustanične tvari. Hondrocit i njegov teritorij čine hondron, osnovnu funkcionalnu jedinicu hrskavice. Hondrociti su metabolički vrlo aktivne stanice, ali je, zahvaljujući malom broju stanica, ukupna metabolička aktivnost hrskavice mala. Nakupine glikogena i lipidne kapljice u citoplazmi hondrocita ukazuju na njihovu veliku metaboličku aktivnost (Slika 3). Zanimljivo je da žive u uvjetima visoke osmolarnosti i kiselog pH. Osmolarnost hrskavice iznosi otprilike 380 mOsm, dok za većinu stanica iznosi 280 mOsm. Hondrociti također žive u uvjetima niskog tlaka kisika (35, 36). Prehranjuju se difuzijom iz sinovijalne tekućine i suphondralne kosti. Opterećenje, odnosno pokretanje u zglobovima stvara mehaničke, električne i fizikalno-kemijske signale

koji utječu na aktivnost hondrocita. Pokretanje stimulira sintetsku aktivnost hondrocita i remodeliranje međustanične tvari. Dugotrajno mirovanje, primjerice uslijed imobilizacije dovodi to promjena u sastavu međustanične tvari i u konačnici do gubitka mehaničke funkcije hrskavice. Starenjem sintetska aktivnost hondrocita opada. (37-41).



Slika 3. Polutanki rez hijaline hrskavice (debljina 1 μm) obojan toluidinskim modrilom prikazuje lipidne kapljice u citoplazmi hondrocita. Mjerilo: 50 μm .

1.4. Oštećenja zglobne hrskavice

Različite traume, od tupih udaraca do penetrirajućih ozljeda, habanje uslijed trenja ili nagle promjene sila dovode do mehaničkog oštećenja stanica i međustanične tvari hrskavice. Odgovor tkiva ovisi o dubini, volumenu i površini zahvaćene hrskavice. Hrkavica uspijeva zacijeliti samo ako je ozljeda jako malena, dok veća oštećenja ne cijele. Kada oštećenje zahvaća i suphondralnu kost dolazi do vaskularnog proliferativnog odgovora kroz oslobađanje mezenhimalnih matičnih stanica iz koštane srži i oštećenje cijeli vezivno-hrskavičnim tkivom koje se sastoji prvenstveno od kolagena I. Iako na ovaj način može doći do obnavljanja hrskavice, vezivna hrskavica je strukturno i biomehanički inferiorna u odnosu na hijalinu hrskavicu te, kao takva, predisponira daljnim oštećenjima (13, 19, 42, 43). Oštećenja zglobne hrskavice dijele se na hrskavična, koja zahvaćaju samo hrskavicu, bez prodiranja u suphondralnu kost i koštano-hrskavična oštećenja gdje ozljeda zahvaća hrskavicu i

suphondralnu kost. Hrskavična oštećenja mogu biti djelomična (nije zahvaćena cijela debljina hrskavice) i potpuna (hrskavica zahvaćena cijelom debljinom). Djelomična oštećenja hrskavice karakterizira smanjenje količine proteoglikana i povećana hidracija što je povezano sa smanjenjem čvrstoće hrskavice i povećanjem permeabilnosti koji dalje dovode do povećanog prijenosa sila na kolagen i proteoglikane te daljnjeg oštećenja međustanične tvari. Oštećena međustanična tvar dovodi do prijenosa većih sila na suphondralnu kost što uzrokuje njenu pregradnju. Potpuna oštećenja hrskavice opisuju se kao pukotine, lomovi i oštećenja hondrocita. Njihovo cijeljenje jako je ograničeno zbog nedostatka krvnih žila i time migracije matičnih stanica. Slabi popravak javi se kada se hondrociti u rubu oštećenja počnu umnožavati i stvarati molekule međustanične tvari, ali ovaj odgovor traje kratko i oštećenja zacijele samo rubno. Štoviše, hrskavica uz oštećenje, opterećena dodatnim silama s vremenom degenerira (44, 45). Koštano-hrskavična oštećenja nastaju uslijed akutne traume. U tom slučaju dolazi do krvarenja u oštećenje, stvaranja ugruška i upale te cijeljenja. Nastalo tkivo, mješavina hijaline hrskavice i veziva manje je čvrsto i više propusno od normalne hijaline hrskavice. Takvo tkivo rijetko se uspije održati, s vremenom se smanjuje sadržaj proteoglikana, povećava hidracija, dolazi do fibrilacije i nastanka pukotina te gubitka stanica (19, 46).

1.5. Principi liječenja zglobne hrskavice

S obzirom na biološku pozadinu, operacijske zahvate liječenja oštećenja hrskavice možemo podijeliti na palijativne, reparacijske i regeneracijske.

Palijativni zahvati samo privremeno uklanjaju bol i u principu nisu trajno rješenje. Najčešće upotrebljavana palijativna tehnika je toaleta ili debridman zgloba koja se izvodi isključivo artroskopski i uključuje obilno ispiranje zgloba vodom te uklanjanje svih nestabilnih i slobodnih fragmenata hrskavice, uklanjanje osteofita, kao i menispektomiju ukoliko je potrebno (47). Danas se u pravilu izvodi kao priprema za neku od tehnika stimulacije koštane srži.

Reparacijski zahvati temelje se na mehanizmu cijeljenja koji se prirodno odvija kod koštano-hrskavičnih oštećenja. Naime, preduvjet ovakvog cijeljenja je prekid kontinuiteta suphondralne kosti i ulazak progenitornih stanica koštane srži u samo oštećenje. U oštećenju se stvara ugrušak bogat progenitornim stanicama koje se diferenciraju u vezivno-hrskavično

tkivo. U reparacijske zahvate spadaju bušenje po Pridieu, abrazijska artroplastika, te mikrofrakture (13, 48-50). Tehnika po Pridieu sastoji se u pažljivom otklanjanju svih nestabilnih dijelova hrskavice i bušenju suphondralne kosti svrdlom. Loše strane ove tehnike su termalno oštećenje suphondralne kosti i izostanak stimulativnog djelovanja mikrofrakture (48). Abrazijska hondroplastika je radikalnija varijanta bušenja po Pridieu, radi se o eksciziji oštećene hrskavice zajedno sa suphondralnom kosti (49). Mikrofrakture uključuju debridman oštećenog tkiva do suphondralne kosti. Uz pomoć specijalnog dlijeta u suphondralnoj kosti stvaraju se kontrolirane frakturne rupe, i to na način da su pojedine rupe međusobno udaljene 3-4 mm. Osobito je važno sačuvati integritet suphondralne ploče (50). Ovakvo liječenje dovodi do smanjenja bolova i poboljšanja funkcije zgloba, ali morfološka i biomehanička svojstva vezivno-hrskavičnog tkiva nemaju kvalitetu zdrave hrskavice, a samim time i povećavaju rizik od razvoja prijevremenih degenerativnih promjena. Bez obzira na sve navedeno, tehnike stimulacije koštane srži danas su vrlo često prva linija liječenja hrskavičnih oštećenja i njima se postižu vrlo dobri kratkoročni i srednjoročni klinički rezultati.

Cilj regeneracijskih zahvata, u koje spadaju mozaikplastika i autologna transplantacija hondrocita (ATH), jest stvaranje hijaline hrskavice koja bi, u idealnoj situaciji, svojim morfološkim i biomehaničkim osobinama bila identična nativnoj hrskavici. Mozaikplastika (osteohondralni transfer) je metoda koja se temelji na uzimanju koštano-hrskavičnih cilindara iz jednog dijela zgloba (zdrava hrskavica iz dijela zgloba koji nosi manju težinu) i transplantaciji u samo oštećenje. Cilindri mogu biti različite veličine, a u pravilu se koristi više njih za popunjavanje jednog oštećenja (51). Iako se primjenom ove metode postiže dobro poboljšanje kliničke slike u smislu smanjenja bolova i poboljšanja funkcije zgloba, ostaje problem integracije novostvorenog tkiva u okolnu zdravu hrskavicu. Zbog stradavanja hondrocita u rubnim dijelovima presatka kod ove tehnike ipak ne dolazi do prave integracije (52, 53). Trenutačno najkorištenija metoda iz ove skupine je ATH. Na njoj se temelji metoda regeneracije hrskavice upotrijebljena za potrebe izrade ove doktorske disertacije.

1.5. Tkivni inženjering u liječenju oštećenja zglobne hrskavice

Iako je u zadnjih nekoliko desetljeća postignut značajan napredak u tkivnom inženjeringu i regenerativnoj medicini, još uvijek nije pronađen postupak kojim bi se postigla potpuna regeneracija zglobne hrskavice. Tkivni inženjering temelji se na upotrebi nosača, stanica i signalnih molekula za induciranje regeneracije hrskavice (54). Danas postoji čitav

niz dostupnih nosača koji se koriste u tkivnom inženjeringu. Najjednostavnija podjela je na prirodne i sintetske. Detaljan prikaz nalazi se u Tablici 1 (54).

Stanice se u osnovi dijele na matične i diferencirane. Matične stanice su nespecializirane stanice koje imaju sposobnost samoobnavljanja, odnosno stvaranja identičnih kopija, te koje se, pod određenim uvjetima, mogu diferencirati u terminalne stanice specifične za određeni organ ili tkivo. Matične stanice mogu biti embrionalne matične stanice (EMS) i adultne ili postnatalne matične stanice (AMS). Embrionalne matične stanice nalaze se u unutrašnjem sloju stanica ranog zametka, pluripotentne su i imaju sposobnost diferencijacije u stanice porijekla sva tri zametna listića (55, 56). Iako se čini da su idealne za potrebe regenerativne medicine postoji čitav niz etičkih i praktičnih problema koji značajno usporavaju i otežavaju njihovu upotrebu. Adultne matične stanice postoje u različitim tkiva nakon rođenja. Imaju puno manji diferencijacijski potencijal, ali daleko više prednosti kada je u pitanju njihova primjena u regenerativnoj medicini. U ortopediji se najviše koriste mezenhimalne matične stanice (MSC) koje se pod određenim biološkim uvjetima mogu diferencirati u bilo koje tkivo mišićno-koštanog sustava (57, 58). Poseban interes postoji i za inducirane pluripotentne matične stanice (iPS) (59). Radi se o fibroblastima koje je Yamanaka uz pomoć genskog transfera prvi reprogramirao u pluripotentne matične stanice (60). Diferencirane stanice proizvode samo specifičnu vrstu tkiva i odgovorne su za njegovu funkciju.

Signali koji se upotrebljavaju za poticanje hondrogeneze *in vitro* različite su bioaktivne molekule koje sudjeluju u rastu, razvoju i metabolizmu hrskavičnog tkiva. Najjednostavnija je podjela na transkripcijske čimbenike (Sox2, Sox5, Sox6, Sox9), čimbenike rasta i hormone (TGF-beta, BMP-2, -7, IGF-1, FGF-2) te antikataboličke čimbenike (IL-1Ra, TNFsR, sIL-1R) (54, 61-63).

Metode tkivnog inženjeringa koje smo primijenili u ovom istraživanju temelje se na primjeni diferenciranih stanica odnosno na autolognoj transplantaciji hondrocita (ATH), metodi koju su opisali i prvi uspješno primijenili Brittberg i Peterson (64). Ukratko, u prvom operacijskom zahvatu uzima se uzorak hrskavice iz zgloba pacijenta i potom šalje u laboratorij gdje se hondrociti izoliraju i umnažaju. U drugom operacijskom zahvatu takvi se hondrociti transplantiraju u samo oštećenje. Originalna metoda opisana je 1994. godine te je do danas doživjela čitav niz preinaka (65).

Tablica 1. Prirodni i sintetski materijali koji se koriste u proizvodnji nosača. (Prerađeno iz Ivković i sur. Front Biosci (Elite Ed), 2011.)

Prirodni materijali	Na bazi proteina	Kolagen Fibrin želatina
	Na bazi ugljikohidrata	Hijsaluronan Agaroz Alginat Kitozan
Sintetski materijali		Karbonska vlakna Poli-mliječna/ poli-glikolna kiselina (PLLA/PLGA) Teflon Dakron Poli-maslačna kiselina Bioaktivno staklo Hidroksiapatit

U prvoj generaciji ATH umnoženi hondrociti transplantirani su u oštećenje preko kojeg se šavovima učvrsti komad periosta kako bi se stanice zadržale na mjestu presađivanja. U drugoj generaciji ATH koristi se kolagenska membrana umjesto presatka periosta, a s trećom generacijom dolazi do primjene nosača koji služe kao čvrsta osnova za presađivanje hondrocita (66). Najnovije modifikacije ove metode su upotreba gelova kao nosača koje je moguće presaditi artroskopski, zatim kombinacija hondrona i MSC, te pokušaji izvođenja cijelog postupka u jednom operacijskom zahvatu (67, 68). U metodi koja se naziva „Cartilage Autograft Implantation System“ (CAIS), pacijentu se uzme komadić hrskavice koji se posebnim postupkom usitni na manje dijelove. Oni se fibrinskim ljepilom pričvrste na sintetski nosač koji se potom presadi u oštećenje i zašije (45). Ipak, iako je sa svakom novom metodom postignuto poboljšanje, ono je i dalje kratkoročno. Dugoročno ovako stvoreno reparacijsko tkivo (vezivno-hrskavično umjesto hrskavično) slabijih je mehaničkih svojstava i ugrožava trajni oporavak pacijenta (69). Tkivni inženjering ima potencijal proizvodnje

trodimenzionalnih presađaka koji posjeduju funkcionalna svojstva hrskavice, koji će potaknuti integraciju u okolno tkivo i kojim će se postići *restitutio ad integrum* (70-72).

Stanice na kojima se temelji ovakva tkivna terapija su hondrociti zglobne hrskavice dobiveni biopsijom. Biopsija zglobne hrskavice, čak i kad se uzima s mjesta koje manje sudjeluje u prijenosu sila u zglobu predstavlja dodatnu ozljedu zglobne hrskavice. Pokazano je da ima i negativan učinak na okolnu hrskavicu uzrokujući njeno oštećenje. Kao obećavajući alternativni izvor hondrocita pokazala se hrskavica nosnog septuma (73, 74).

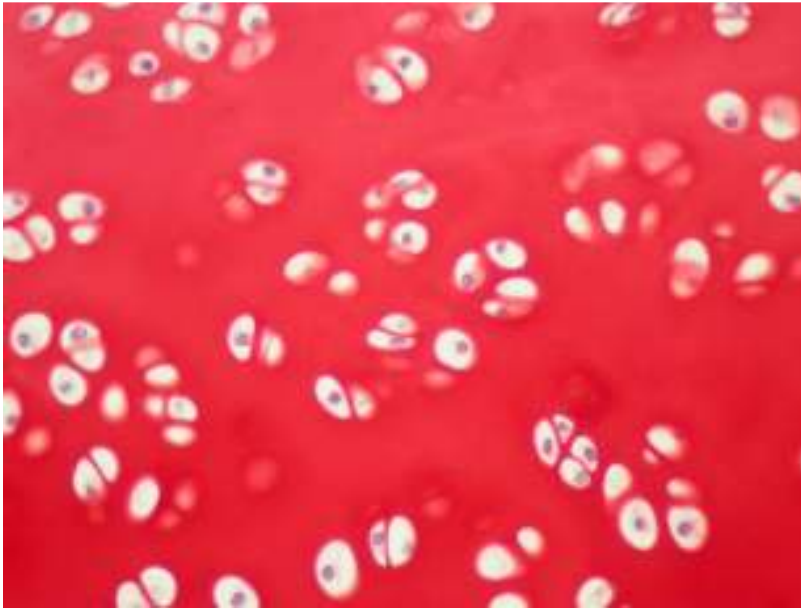
Hondrociti hrskavice nosnog septuma (Slika 4) imaju niz prednosti pred hondrocitima zglobne hrskavice:

- 1) Biopsija hrskavice nosnog septuma relativno je jednostavan zahvat koji se može izvesti uz lokalnu anesteziju, u dnevnoj bolnici. Postupak je manje bolan, jednostavniji, ima manje rizika, kraće traje te manje košta.
- 2) Morbiditet donorskog mjesta povezan s biopsijom hrskavice nosnog septuma također je smanjen (75, 76).
- 3) Imaju bolji kapacitet ekspanzije stanica, rediferencijacije i stvaranja tkiva sličnog hrskavici (77).
- 4) Imaju sposobnost odgovoriti na mehaničke sile tipično prisutne kod opterećenja zgloba (78, 79).
- 5) Uspješno se oporavljaju nakon izlaganja upalnim citokinima koji se tipično izlučuju u ozlijeđenom zglobu (80).
- 6) Iako je hondrogeneza ekspanziranim zglobnim hondrocitima ovisna o dobi donora te s godinama opada, pokazano je da kvaliteta hrskavice dobivene tkivnim inženjeringom iz nosnih hondrocita nije ovisna o dobi donora (76, 81).

Dosadašnja istraživanja upućuju da bi nosni hondrociti uzgajani na trodimenzionalnim nosačima te implantirani u oštećenja zglobne hrskavice mogli dalje sazrijeti i poboljšati biomehanička i mehanička svojstva presatka pod utjecajem fizikalnih sila zgloba (75).

Tradicionalna metoda uzgoja stanica manualan je i zahtjevan posao koji uključuje niz postupaka i koraka. Zbog toga je prati rizik od pogrešaka, varijabilnost rezultata te postoji mogućnost kontaminacije. Također, moguće je proizvesti presatke samo manjih dimenzija. Preduvjet uspješne primjene tkivnog inženjeringa u kliničkoj praksi je učinkovita, kontrolirana proizvodnja funkcionalnih presađaka velikih dimenzija (82). Dok biokompatibilni i biorazgradivi nosači pružaju fizičku potporu stanicama koje će proizvesti

tkivo, bioreaktori stvaraju uvjete koji potiču proizvodnju međustanične tvari i rast funkcionalnog tkiva.



Slika 4. Hijalina hrskavica nosnog septuma. Bojanje: safranin O, povećanje: 400X.

Bioreaktore je moguće programirati da stvaraju mehaničke sile koje moduliraju i potiču rast hrskavice (83). Posmične i tlačne sile, perfuzija, hidrostatski tlak te mehaničko opterećenje povećavaju hondrogenezu i poboljšavaju kvalitetu kultiviranog tkiva hrskavice (79, 82, 84).

Perfuzijski bioreaktori omogućuju jednoliko nasađivanje stanica na nosač velikih dimenzija, prolongiranu kultivaciju i rast homogenog, funkcionalnog presatka tkiva hrskavice, koje ima biomehanička svojstva približna onima native, normalne hrskavice (85). U takvom bioreaktoru može se proizvesti presadak dimenzija dovoljnih za obnavljanje velikih koštano-hrskavičnih oštećenja. Automatizirani bioreaktori omogućuju da se svi postupci uzgoja tkiva kao što su digestija i nasađivanje stanica te izmjena medija obavljaju strojno uz računalnu kontrolu što postupak proizvodnje čini reproducibilnim uz minimalne rizike od kontaminacije. Nadalje, moguće je mjeriti i kontrolirati različite uvjete uzgoja kao što su pH, parcijalni tlakovi O_2 i CO_2 (86). Automatizirani perfuzijski bioreaktori predstavljaju nezamjenjiv alat u nadgledanju i kontroliranju jedinstvenog okoliša potrebnog za rast presatka u tkivnom inženjeringu (87).

2. HIPOTEZA

Temeljna hipoteza ovog rada jest da je primjenom automatiziranog perfuzijskog bioreaktora moguće proizvesti funkcionalni autologni hrskavični presadak iz hondrocita hrskavice nosnog septuma i nosača te da će takav tkivni presadak pružiti jednako dobro cijeljenje velikih koštano-hrskavičnih oštećenja kao i autologni hrskavični presatci dobiveni iz hondrocita zglobne hrskavice i nosača.

3. CILJEVI RADA

Cilj ove translacijske studije na velikom životinjskom modelu bio je pokazati izvedivost proizvodnje tkivnih presađaka u automatiziranom kontroliranom sustavu perfuzijskog bioreaktora te njihovu uspješnu primjenu u kliničkim uvjetima slijedeći stroga pravila dobre proizvođačke prakse (GMP) i dobre kliničke prakse (GCP). Ovakvi autologni tkivni presadci sadrže žive stanice međusobno povezane međustaničnom tvari što ih razlikuje od originalne metode ATH kod koje presadak sadrži samo stanice i nosač. Primijenjeni za liječenje velikih koštano-hrskavičnih oštećenja dovode do obnavljanja oštećenog zglobnog tijela te cijeljenja tkivom koje građom odgovara normalnoj zglobnoj hrskavici.

Opći cilj istraživanja bio je analizirati građu autolognog hrskavičnog presatka uzgojenog u bioreaktoru, primijenjenog za liječenje koštano-hrskavičnih oštećenja te usporediti regenerativnu sposobnost hondrocita hrskavice nosnog septuma i hondrocita zglobne hrskavice u cijeljenju koštano-hrskavičnih oštećenja.

Specifični ciljevi istraživanja bili su:

- 1) Histološkim, imunohistokemijskim i biokemijskim metodama ispitati sastav i svojstva hrskavice stvorene na mjestu oštećenja nakon liječenja metodom tkivnog inženjeringa.
- 2) Ispitati integraciju novostvorenog tkiva u okolno tkivo zglobne hrskavice.
- 3) Primjenom vizualno-histološke ljestvice Međunarodnog društva za istraživanje hrskavice ICRS II (od engl. *International Cartilage Repair Society*) uraditi semikvantitativnu analizu cijeljenja hrskavice.
- 4) Usporediti regenerativnu sposobnost hondrocita hrskavice nosnog septuma i hondrocita zglobne hrskavice u cijeljenju velikih koštano-hrskavičnih oštećenja.
- 5) Novostvorenu hrskavicu usporediti s normalnom hrskavicom.

4. MATERIJALI I METODE

4.1. Eksperimentalne životinje

Istraživanje je provedeno na 16 ovaca starosti 1-3 godine koje su čipirane i slučajnim odabirom podijeljene u 4 skupine, po 4 ovce u svakoj. Skupini NC (hondrociti hrskavice nosnog septuma) pripadaju životinje kojima su u oštećenja implantirani autologni tkivni presadci načinjeni od nosača i hondrocita izoliranih iz hrskavice nosnog septuma. Skupina AC (hondrociti zglobne hrskavice) su životinje kojima su u oštećenja implantirani autologni tkivni presadci načinjeni od nosača i hondrocita izoliranih iz zglobne hrskavice. Skupinu CFS (nosač bez stanica) čine životinje kojima je implantiran nosač, bez stanica, a u skupini CTR su životinje kojima su oštećenja ostala prazna. Na svim ovcama učinjena su dva operacijska zahvata u razmaku od 6 tjedana. Preoperativni postupak, anestezija i liječenje boli provedeni su jednako za obje operacije. Sve ovce podvrgnute su vitaminizaciji i dehelmintizaciji. Testirane su na uobičajene zoonoze, a rezultati testova bili su negativni. Neposredno prije operacije provedena je antibiotska profilaksa. Sve operacije, u aseptičkim uvjetima, izvršili su isti članovi tima: doktori veterinarske medicine obučeni za rad s pokusnim životinjama, uz endotrahealnu anesteziju pod nadzorom anesteziologa na Klinici za kirurgiju, ortopediju i oftalmologiju Veterinarskog fakulteta Sveučilišta u Zagrebu.

4.2. Anestezija i liječenje boli

Ovce su dostavljene na Kliniku za kirurgiju, ortopediju i oftalmologiju Veterinarskog fakulteta Sveučilišta u Zagrebu 24 sata prije zahvata kako bi se mogle aklimatizirati i akomodirati na novu okolinu. Hrana im je bila uskraćena 24 sata, a voda 8 – 12 sati prije zahvata, ovisno o temperaturi okoline i zdravstvenom stanju životinje. Sve ovce su izvagane kako bi im se odredila tjelesna masa.

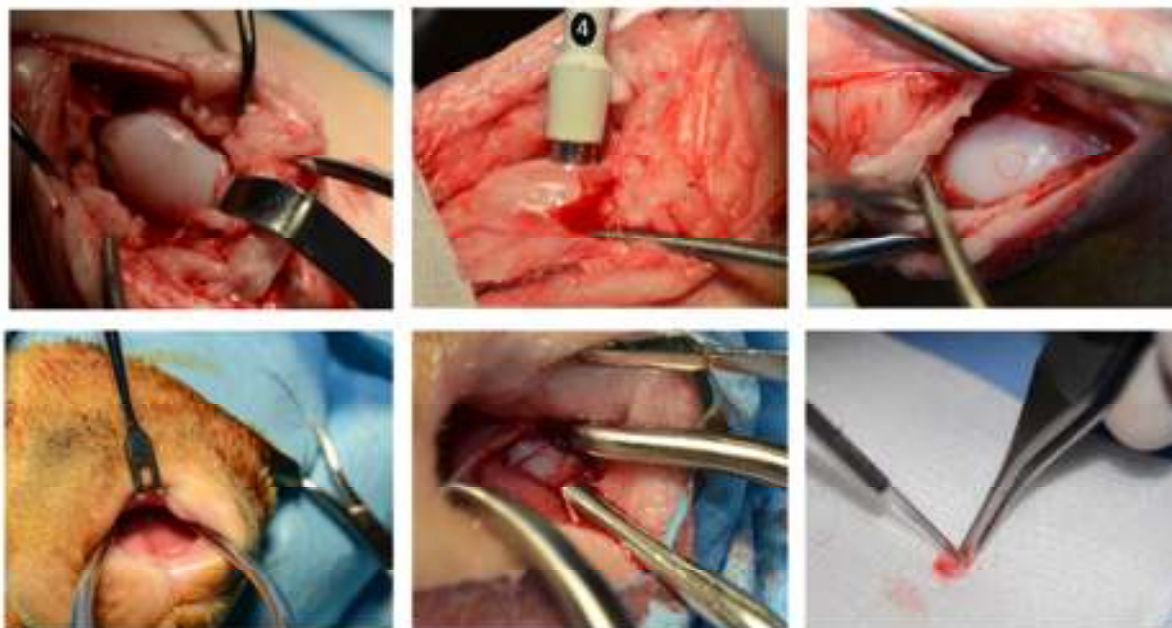
Životinje su sedirane korištenjem kombinacije ksilazina 0.1 mg/kg (Xylapan, Vetoquinol, Belp Bern, Švicarska) i ketamina 7.5 mg/kg (Narketan, Vetoquinol, Belp Bern, Švicarska) intramuskularno. Intravenska kanila postavljena je u venu cephalicu antebračii te je primijenjen diazepam 0.2 mg/kg (Apaurin, Krka-Farma d.o.o., Zagreb, Hrvatska) intravenski. Ovisno o potrebi primijenjen je i tiopental 5-10mg/kg (Thiopental injekcija BP 500 mg, Rotexmedica, Trittau, Njemačka) intravenski. Kateter za invazivno praćenje krvnog

tlaka tijekom zahvata postavljen je u arteriju uške. Hidracija se održavala intravenskom primjenom Ringerove ili Hartmannove otopine brzinom 10 ml/kg/h. Uz pomoć laringoskopa postavljen je endotrahealni tubus. Anestezija je održavana udisanjem smjese kisika i 1-2% izoflurana (Forane, Abbott, Queenborough, UK). Za trajanja anestezije životinje su bile pod nadzorom anesteziologa. Antibiotička profilaksa provedena je primjenom vodene otopine cefazolina (Zepilen, Medochemie/Medicuspharma, Zagreb, Hrvatska) 20 mg/kg intravenski prije početka operativnog zahvata i ponovljena svakih 90 min tijekom zahvata. Intraoperativna analgezija osigurala se kontinuiranom primjenom fentanila (Fentanyl injekcije, Janssen Pharmaceutica N.V., Turnhoutseweg 30, B-2340 Beerse, Belgija) 0.2 mg/kg/min intravenski. Postoperativna analgezija provedena je meloksikamom (Movalis 15mg/1.5ml injekcije, Boehringer, Ingelheim Zagreb d.o.o., Zagreb, Hrvatska) u početnoj dozi 0.2 mg/kg intramuskularno, potom 0.1 mg/kg intramuskularno jednom dnevno kroz tri dana ili duže ukoliko je bilo potrebno.

4.3. Prvi kirurški zahvat

Svim ovcama operirano je desno koljeno medijalnim parapatelarnim pristupom. Hrskavična oštećenja promjera 4 mm učinjena su pomoću tubularnog instrumenta za ubodnu biopsiju promjera 4 mm na nosivoj površini medijalnog i lateralnog kondila femura. Osobito se pazilo da oštećenja budu iste dubine te da budu isključivo hrskavična, bez oštećenja suphondralne kosti. Hrskavica uzeta s oba kondila isprana je fiziološkom otopinom, posušena sterilnom kompresom i spremljena u sterilni transportni medij (DMEM 87v/v%, FBS 10v/v%, PSG 1v/v%, HEPES 1v/v%, Na piruvat 1v/v%) na +4 °C. U skupinama NC i AC ovcama je, za vrijeme operacije na koljenu, učinjena biopsija hrskavice nosnog septuma. Tubularnim instrumentom za ubodnu biopsiju odstranjen je okrugli komadić hrskavice nosnog septuma promjera 8 mm. Skalpelom je pažljivo odstranjen vidljivi periost, hrskavica je isprana fiziološkom otopinom, posušena sterilnom kompresom i spremljena u sterilni transportni medij (DMEM 87v/v%, FBS 10v/v%, PSG 1v/v%, HEPES 1v/v%, Na piruvat 1v/v%) na +4 °C (Slika 5).

Životinje su rano poslijeoperacijsko razdoblje provele u za to predviđenim prostorima Klinike, uz kontrolu boli i nadzor doktora veterinarske medicine. Nakon nekoliko dana životinje su prebačene na seosko domaćinstvo gdje su provele 6 tjedana pod povremenim nadzorom doktora veterinarske medicine.



Slika 5. Stvaranje hondralnog oštećenja i uzimanje zglobne hrskavice (gornji red) te uzimanje biopsije hrskavice nosnog septuma ovce za proizvodnju tkivnih presadaka (donji red).

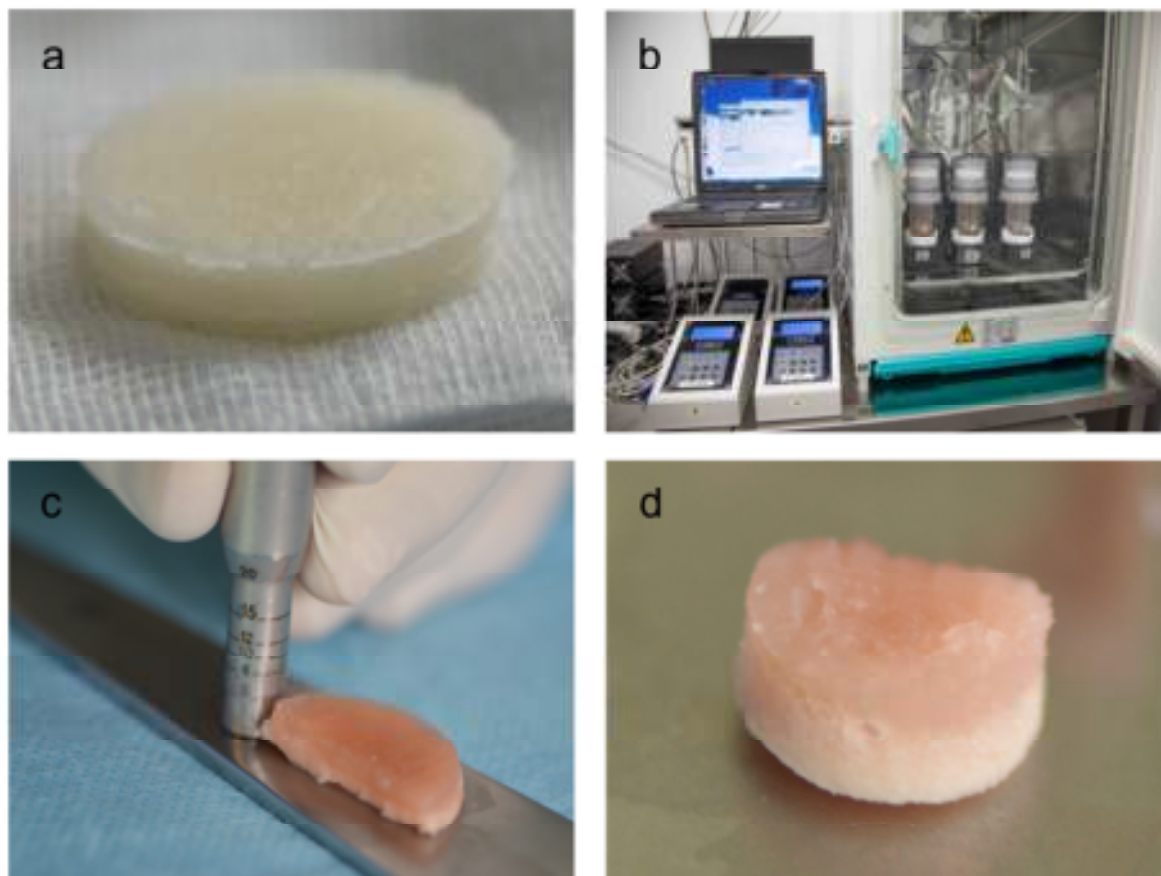
4.4. Proizvodnja tkivnih presadaka

Razdoblje od 6 tjedana poslužio je za proizvodnju tkivnih presadaka. Uzorci zglobne i nosne hrskavice označeni odgovarajućim šiframa, kao na čipu, poslani su u laboratorij koji se bavi tkivnim kulturama u skladu s dobrom proizvođačkom praksom (GMP, od engl. *Good Manufacturing Process*).

Uzorci hrskavice isprani su u fosfatnom puferu PBS (od engl. *Phosphate Buffered Saline*), pregledani kako ne bi bilo ostataka kosti ili perihondrija, skalpelom usitnjeni na manje komadiće te razgrađeni enzimom 0.15% kolagenaza tip II u potpunom mediju (DMEM 92v/v%, FBS 5v/v%, PSG 1v/v%, HEPES 1v/v%, Na piruvat 1v/v%) u bioreaktoru za digestiju, 20 sati na +37 °C. Izolirani hondrociti nasađeni su na dvoslojni, nanokompozitni nosač građen od kolagena i hidroksiapatita (d=2.5 cm, h=0.5 cm). Gornji sloj nosača građen je od kolagena i služi kao podloga za stvaranje hrskavičnog tkiva. Donji sloj građen je od kolagena i hidroksiapatita te je podloga za suphondralnu kost. Metodom perfuzije hondrociti su nasađeni samo na gornji sloj nosača te kultivirani 5 tjedana u kontroliranim uvjetima bioreaktora (stalno mjerenje pH, temperature, parcijalnih tlakova O₂ i CO₂). Prosječan broj stanica nasađenih na nosač bio je 49 844. Detaljan prikaz nalazi se u Tablici 2.

Tablica 2. Prikaz broja izoliranih stanica iz hrskavice kondila femura i nosnog septuma.

Izvor hondrocita	Broj stanica (n) Srednja vrijednost \pm SD (min – max)	Broj živih stanica (%) Srednja vrijednost \pm SD (min – max)
Zglobna hrskavica (n=4)	58125 \pm 21053 (41250 - 88750)	93.925 \pm 3.21 (90.9 – 98.3)
Hrskavica nosnog septuma (n=4)	33906 \pm 16943 (20625 - 58750)	88.325 \pm 1.249 (89.1 – 91.5)



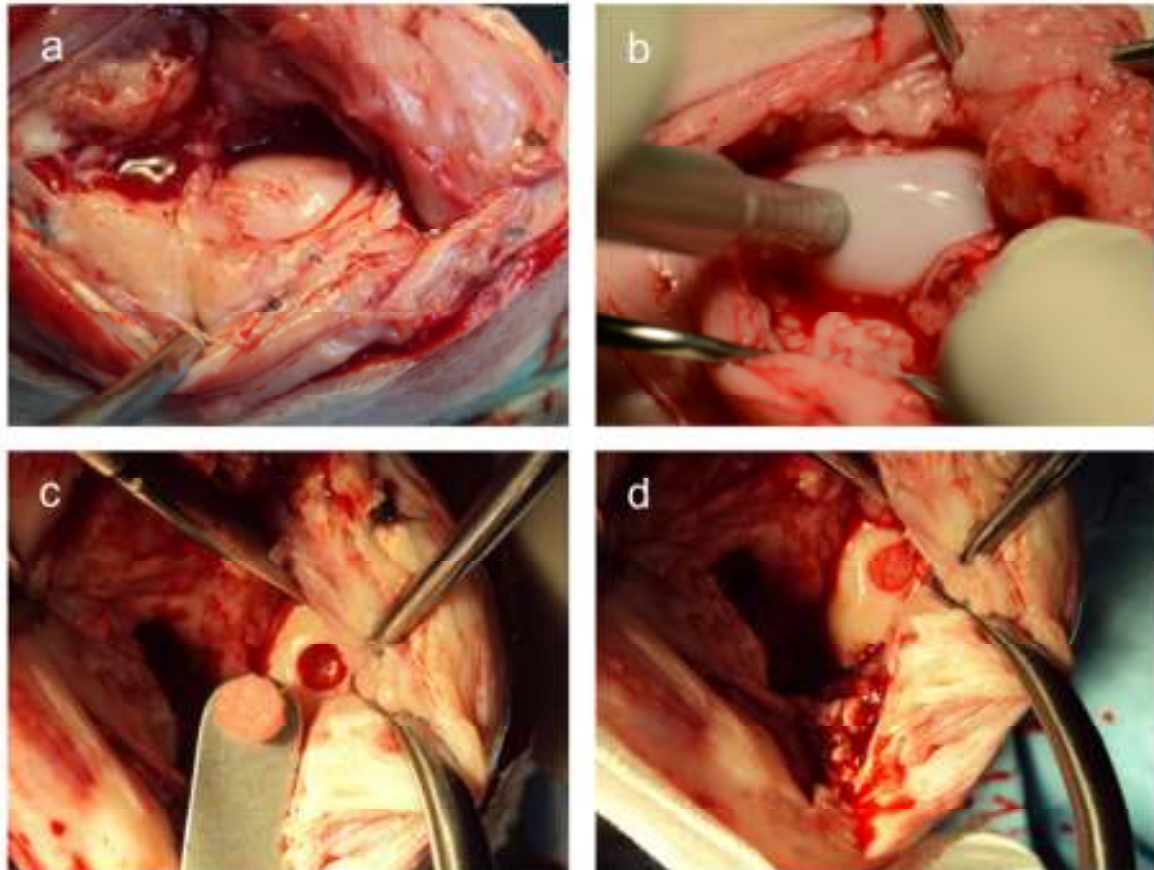
Slika 6. Dvoslojni nosač (a) na koji su nasađeni hondrociti i uzgojeni u automatiziranom perfuzijskom bioreaktoru (b). Presadak dobiven uzgojem u bioreaktoru prerezan na pola (c). Presadak odgovarajućih dimenzija, spreman za implantaciju u koštano-hrskavično oštećenje na kondilu bedrene kosti (d).

Nakon nasađivanja uslijedila je proliferacijska faza uzgoja koja je trajala 3 tjedna, uz izmjenu proliferacijskog medija (DMEM 87v/v%, FBS 10v/v%, PSG 1v/v%, HEPES 1v/v%, Na piruvat 1v/v%, TGF β_1 1ng/ml, FGF₂ 5 ng/ml) dva puta tjedno. Nakon proliferacijske, uslijedila je diferencijacijska faza koja je trajala dva tjedna u diferencijacijskom mediju (DMEM 87v/v%, FBS 10v/v%, PSG 1v/v%, HEPES 1v/v%, Na piruvat 1v/v%, TGF β_1 10ng/ml, askorbinska kiselina 0.1 mM, inzulin 10 μ g/ml). Po završetku uzgoja tkivni presatci (Slika 6) transportirani su na +4 °C do kirurške sale gdje je uslijedio drugi kirurški zahvat.

4.5. Drugi kirurški zahvat

Kroz postojeći rez, medijalnim parapatelarnim pristupom pristupilo se na desno koljeno. Hrkavična oštećenja (koja su u međuvremenu kronično promijenjena) promjera 4 mm, na medijalnom i lateralnom kondilu učinjena za vrijeme prvog kirurškog zahvata, pomoću standardnog instrumenta za mozaikplastiku (COR, DePuy Synthes, Warsaw, IN, USA) pretvorena su u koštano-hrkavična oštećenja promjera 6,5 mm i dubine 5 mm. Posebna pažnja je poduzeta da se oštećenja naprave okomito. Oštećenja su isprana fiziološkom otopinom.

Skupini NC (hondrociti hrskavice nos nog septuma) u oštećenja su implantirani autologni tkivni presatci načinjeni od nosača i hondrocita izoliranih iz hrskavice nosnog septuma (n=8) (Slika 7). U skupini AC (hondrociti zglobne hrskavice) autologni tkivni presatci načinjeni od nosača i hondrocita izoliranih iz zglobne hrskavice implantirani su u oštećenja (n=8). Skupini CFS (nosač bez stanica) implantiran je nosač, bez stanica (n=8), a u skupini CTR (negativna kontrola) oštećenja su ostala prazna (n=8). Presatci u skupinama NC i AC te nosači u skupini CFS tubularnim instrumentom za ubodnu biopsiju oblikovani su iz početnog presatka tj. nosača (d=2.5 cm) u cilindar koji je svojim dimenzijama odgovarao dimenzijama oštećenja i postavljeni u njih bez dodatnog učvršćivanja tzv. metodom „press-fit“. Nakon ciklusa od 30 pasivnih pokreta punog opsega u koljenu, zglob je sašiven po slojevima. Nije postavljena nikakva imobilizacija pa su se životinje mogle slobodno kretati. Rano poslijeoperacijsko razdoblje životinje su provele na Klinici uz navedenu kontrolu boli i nadzor doktora veterinarske medicine. Nakon nekoliko dana životinje su prebačene na seosko domaćinstvo gdje su provele 3 ili 12 mjeseci pod povremenim nadzorom doktora veterinarske medicine.



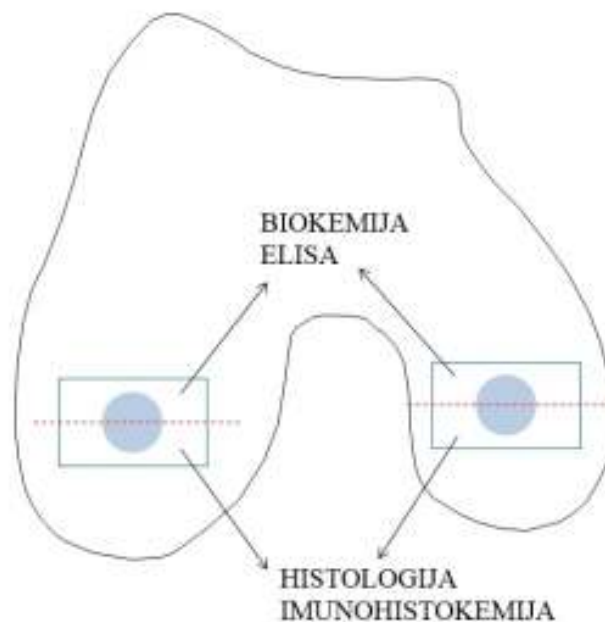
Slika 7. Kronično oštećenje hrskavice (a). Stvaranje koštano-hrskavičnog oštećenja na mjestu kroničnog oštećenja hrskavice instrumentom za mozaikplastiku (b). Presadak odgovarajućih dimenzija, spreman za implantaciju u koštano-hrskavično oštećenje na kondilu bedrene kosti (c). Presadak implantiran u oštećenje metodom „press-fit“ (d).

4.6. Analiza tkivnih presađaka hrskavice uzgojenih u automatiziranom perfuzijskom bioreaktoru

Nakon implantacije u skupinama NC i AC, ostaci tkivnih presađaka uronjeni su u 4% puferirani paraformaldehid, zatim uklopljeni u parafin te obojani istim histološkim i imunohistokemijskim metodama kao i uzorci koštano-hrskavičnog tkiva kondila što je opisano dalje u tekstu.

4.7. Eksplantacija

Nakon 3 mjeseca po 2 ovce iz svake skupine žrtvovane su letalnom injekcijom T61 (mješavina embutramida, mebezonijskog jodida i tetrakaina klorida) uz prethodnu sedaciju prema navedenom anesteziološkom protokolu. Preostale životinje žrtvovane su 12 mjeseci poslije druge operacije. Kroz stari rez pristupilo se na desno koljeno. Oscilacijskom pilom odvojeni su cijeli medijalni i lateralni kondil. Sa svakog kondila uzet je za daljnju analizu koštano-hrskavični blok veličine 2x2x2 cm koji uključuje mjesto oštećenja i okolnu zdravu hrskavicu. Jednako velik koštano-hrskavični blok uzet je s lijevog, neoperiranog koljena. Blokovi su prepiljeni na pola, polovica za histološku analizu odmah je uronjena u 4% puferirani paraformaldehid, a druga polovica spremljena je na -80 °C za biokemijsku analizu (Slika 8).



Slika 8. Shematski prikaz uzimanja uzoraka za histološku i biokemijsku/molekularnu analizu.

4.8. Makroskopska analiza uzoraka

Prije uzimanja uzoraka za analizu, otvoreni zglob i kondili su fotografirani. Napravljene su dvije fotografije *in situ*, a zatim još 4 fotografije svakog kondila. Fotografiranje je izvršeno na unaprijed određen standardiziran način, uz šifrirane oznake i mjerilo pa je za svaki kondil, tj. oštećenje učinjena zbirka od 6 fotografija za ocjenu.

Makroskopski izgled cijeljenja zglobne hrskavice ocijenjen je upotrebom makroskopske ljestvice ICRS kojom se ocjenjuju tri kriterija bodovima od 0 do 4, vrijednosti se zbroje. Dobivena ocjena pripada jednom od 4 stupnja cijeljenja (Tablica 3) (88). Kako bi se izbjegla pristranost, tri ocjenjivača, specijalisti ortopedije iskusni u primjeni ove ljestvice, neovisno su obavili ocjenjivanje šifriranih uzoraka.

4.9. Histološka analiza uzoraka

Koštano-hrskavični blokovi za histološku i imunohistokemijsku analizu fiksirani u 4% puferiranom paraformaldehidu, dekalcinirani su u 15% EDTA otopljenoj u fosfatnom puferu PBS, dehidrirani u uzlaznim koncentracijama alkohola i uklopljeni u parafin. Parafinski blokovi rezani su na rotacijskom mikrotomu na rezove debljine 5 μm i postavljeni na pozitivno nabijena predmetna stakalca Superfrost plus (Menzel-Gläser, Thermo Scientific). Rezovi su bojani hematoksilin-eozinom (HE), safraninom O i pikrosirijusom (Picrosirius Red). Dva neovisna ocjenjivača pregledala su šifrirane preparate pod svjetlosnim i polarizacijskim mikroskopom te primijenila histološku ocjensku ljestvicu ICRS II (International Cartilage Repair Society – Međunarodno društvo za obnovu hrskavice). Ovom ljestvicom ocjenjuje se kvaliteta cijeljenja/obnavljanja hrskavice pomoću 14 parametara. Svaki parametar ocjenjuje se pomoću vizualno-analogne ljestvice gdje je 0% najlošiji rezultat, a 100% najbolji (Tablica 4) (89). Za svaki uzorak pregledano je 9 histoloških preparata, po tri bojana svakom od gore navedenih metoda te je donesena ukupna ocjena za svaki parametar ljestvice ICRS II.

4.10. Imunohistokemijska analiza uzoraka

4.10.1. Kolagen II

Nakon tretmana s 0.1% proteinazom i 2.5% hijaluronidazom rezovi su isprani, a zatim inkubirani s primarnim mišjim monoklonalnim protutijelom protiv ovčjeg kolagena II (II-II6B3, Developmental Studies Hybridoma Bank, University of Iowa, Iowa City, Iowa). Nakon ispiranja rezovi su inkubirani sa sekundarnim peroksidazom obilježenim kozjim monoklonalnim protutijelom na antigene miša i kunića (Dako, Agilent Technologies, Danska).

4.10.2. Agrekan

Rezovi su tretirani hondroitinazom ABC, 0.2U/ml (Sigma, Aldrich, St. Louis, MO, USA), isprani te inkubirani s primarnim protutijelom anti-agrekan, CSPG1 (Acris Antibodies GmbH, Njemačka). Nakon ispiranja rezovi su inkubirani sa sekundarnim peroksidazom obilježenim kozjim monoklonalnim protutijelom na antigene miša i kunića (Dako, Agilent Technologies, Danska).

4.10.3. Kolagen I

Rezovi su tretirani proteinazom K (Dako, Agilent Technologies, Danska), inkubirani s primarnim protutijelom anti-kolagen I [5D8-G9] (Abcam, Cambridge, UK). Nakon ispiranja upotrijebljeno je isto sekundarno protutijelo kao za prethodna dva imunohistokemijska bojanja.

Za sva imunohistokemijska bojanja prije inkubacije s primarnim protutijelima endogena peroksidaza inaktivirana je inkubacijom u 3% H₂O₂, a pozadinsko vezivanje blokirano je 10% kozjim serumom. Vezivanje protutijela za proteine međustanične tvari vizualizirano je reakcijom s 3',3' diaminobenzidintetrakloridom (DAB) nakon čega su rezovi kratko obojeni hematoksilinom, uklopljeni u medij za pokrivanje te prekriveni pokrovnim stakalcem. Međustanična tvar koja je reagirala s odgovarajućim primarnim protutijelima bila je smeđe obojena. Pozitivna kontrola za kolagen II i agrekan bila je normalna zglobna hrskavica. Pozitivna kontrola za kolagen I bila je normalna suphondralna kost. Rezovi namijenjeni negativnoj kontroli imunohistokemijskog bojanja svakog antigena prošli su istovjetan postupak kao ostali rezovi uz izostavljanje primarnog protutijela.

4.10.4. Kvantifikacija imunohistokemijskog bojanja

Kako bi se kvantificiralo imunohistokemijsko bojanje na kolagen II, preparati su skenirani digitalnim skenerom za histološke preparate NanoZoomer 2.0-RS (Hamamatsu, Japan). Površina tkiva koja je bila pozitivna na kolagen II izmjerena je uz pomoć softvera NDPview2.

Pozitivna reakcija na agrekan ocijenjena je kao 0 – odsustvo reaktivnosti, 1 – vrlo slaba reaktivnost, 2 – slaba reaktivnost, 3 – umjerena reaktivnost, 4 – jaka reaktivnost, 5 – vrlo jaka reaktivnost (kao u normalnoj hijalinoj hrskavici), 6 – vrlo jaka aktivnost koja obuhvaća i tkivo izvan hrskavice.

Pozitivna reakcija na kolagen I ocijenjena je kao 0 – odsustvo reaktivnosti, 1 – vrlo slaba reaktivnost, 2 – slaba reaktivnost, 3 – umjerena reaktivnost, 4 – jaka reaktivnost, 5 – vrlo jaka reaktivnost (kao u normalnoj suphondralnoj kosti).

Tablica 3. Semikvantitativna metoda ICRS (International Cartilage Repair Society – Međunarodno društvo za cijeljenje hrskavice) za ocjenu novonastalog hrskavičnog tkiva makroskopski.

Kriterij	Bodovi		
Stupanj cijeljenja oštećenja	u razini s okolnom hrskavicom	4	
	75% dubine defekta ispunjeno tkivom	3	
	50% dubine defekta ispunjeno tkivom	2	
	25% dubine defekta ispunjeno tkivom	1	
	0% dubine defekta ispunjeno tkivom	0	
Integracija u graničnu zonu	potpuna integracija s okolnom hrskavicom	4	
	demarkacija < 1 mm	3	
	$\frac{3}{4}$ presatka integrirano s okolnom hrskavicom, $\frac{1}{4}$ s primjetnom granicom debljine > 1 mm	2	
	$\frac{1}{2}$ presatka integrirano s okolnom hrskavicom, $\frac{1}{2}$ s primjetnom granicom debljine > 1 mm	1	
	$\leq \frac{1}{4}$ presatka integrirana s okolnom hrskavicom	0	
Makroskopski izgled	Intaktna glatka površina	4	
	Fibrilirana površina	3	
	Male razbacane fisure i pukotine	2	
	Više malih ili nekoliko velikih, širokih fisura	1	
	Potpuna degeneracija presađenog područja	0	
Cjelokupna ocjena cijeljenja	Stupanj I	normalno	12
	Stupanj II	približno normalno	8-11
	Stupanj III	abnormalno	4-7
	Stupanj IV	teško oštećenje	1-3

Tablica 4. Semikvantitativni histološki sustav bodovanja za procjenu cijeljenja hrskavice ICRS II (International Cartilage Repair Society – Međunarodno društvo za obnovu hrskavice).

Histološki parametar	Ocjena
1. Morfologija tkiva (PLM)	0%: debela kolagena vlakna 100%: normalna dvolomnost hrskavice
2. Obojenost međustanične tvari (safranin O/toluidin)	0%: nema bojenja 100%: potpuna metakromazija
3. Morfologija stanica	0%: vretenaste stanice u većini 100%: okrugle/ovalne stanice u većini
4. Nakupljanje hondrocita u skupine/klastere	0%: prisutni klasteri 100%: nema klastera
5. Arhitektura površine	0%: delaminacija ili velike nepravilnosti 100%: glatka površina
6. Bazalna integracija	0%: nema integracije 100% potpuna integracija
7. Stvaranje mineralizirane linije	0%: nema linije mineralizacije 100% potpuna linija mineralizacije
8. Abnormalnosti suphondralne kosti/fibroza koštane srži	0%: prisutne 100%: nedostaju/normalna koštana srž
9. Upala (limfociti, plazma stanice)	0%: prisutna 100%: odsutna
10. Abnormalna kalcifikacija/okoštavanje	0%: prisutna 100%: odsutna
11. Vaskularizacija	0%: prisutna 100%: odsutna
12. Ocjena površine (PLM) (gornja trećina hrksavičnog tkiva)	0%: potpuni gubitak ili prekid 100%: izgled intaktne zglobne hrskavice
13. Ocjena srednje/duboke zone (PLM)	0%: vezivno tkivo 100%: hijalina hrskavica
14. Cjelokupna ocjena	0%: loše (vezivno tkivo) 100%: dobro (hijalina hrskavica)

4.11. Biokemijska analiza – određivanje sadržaja glikozaminoglikana

Uzorci hrskavice prikupljeni za biokemijsku analizu spremljeni su na -80°C . Svaki je uzorak liofiliziran i izvagan, potom razgrađen upotrebom tripsina prema metodi koju su opisali Dickinson i suradnici (90). Goveđi pankreatički tripsin tretiran s TPCK (tosil-L-fenilalanin klorometil keton) pripremljen je u koncentraciji od 2mg/ml u 50 mM Tris puferu (pH 7.5), koji je sadržavao 1mM jodoacetamida, 1mM etilenediaminetetraacetične kiseline i 10 $\mu\text{g/ml}$ pepstatina A (Sigma, St. Louis, MO, USA). Početna inkubacije bila je na 37°C , preko noći s 50 μl ovako pripremljenog tripsina po 1 mg liofiliziranog tkiva. Slijedila je inkubacija na 65°C preko noći uz dodavanje dodatnih 50 $\mu\text{l/mg}$ tkiva svježe pripremljenog tripsina. Po završetku inkubacije uzorci su kuhani još 20 minuta kako bi se potpuno zaustavila sva preostala enzimatska aktivnost.

Sadržaj glikozaminoglikana određen je kolorimetrijskom metodom vezanja dimetilmetilenskog modrila (DMMM) (91). Kao standard korišten je hondroitin sulfat hrskavice morskog psa. Razgrađeni uzorci pomiješani su s otopinom DMMM te je spektrofotometrom Promega Glomax Multi plus očitana apsorbancija na 530 nm.

Dobivene vrijednosti uspoređene su s odgovarajućim standardnim krivuljama dobivenim iz koncentracije glikozaminoglikana u hrskavici morskog psa (91).

5. REZULTATI

5.1. Mikroskopska građa tkivnih presadaka hrskavice uzgojenih u automatiziranom perfuzijskom bioreaktoru

Presadci dobiveni metodom tkivnog inženjeringa bojani su histološkim i imunohistokemijskim bojama istovjetnim metodama kojim su bojani eksplantirani koštano-hrskavični uzorci.

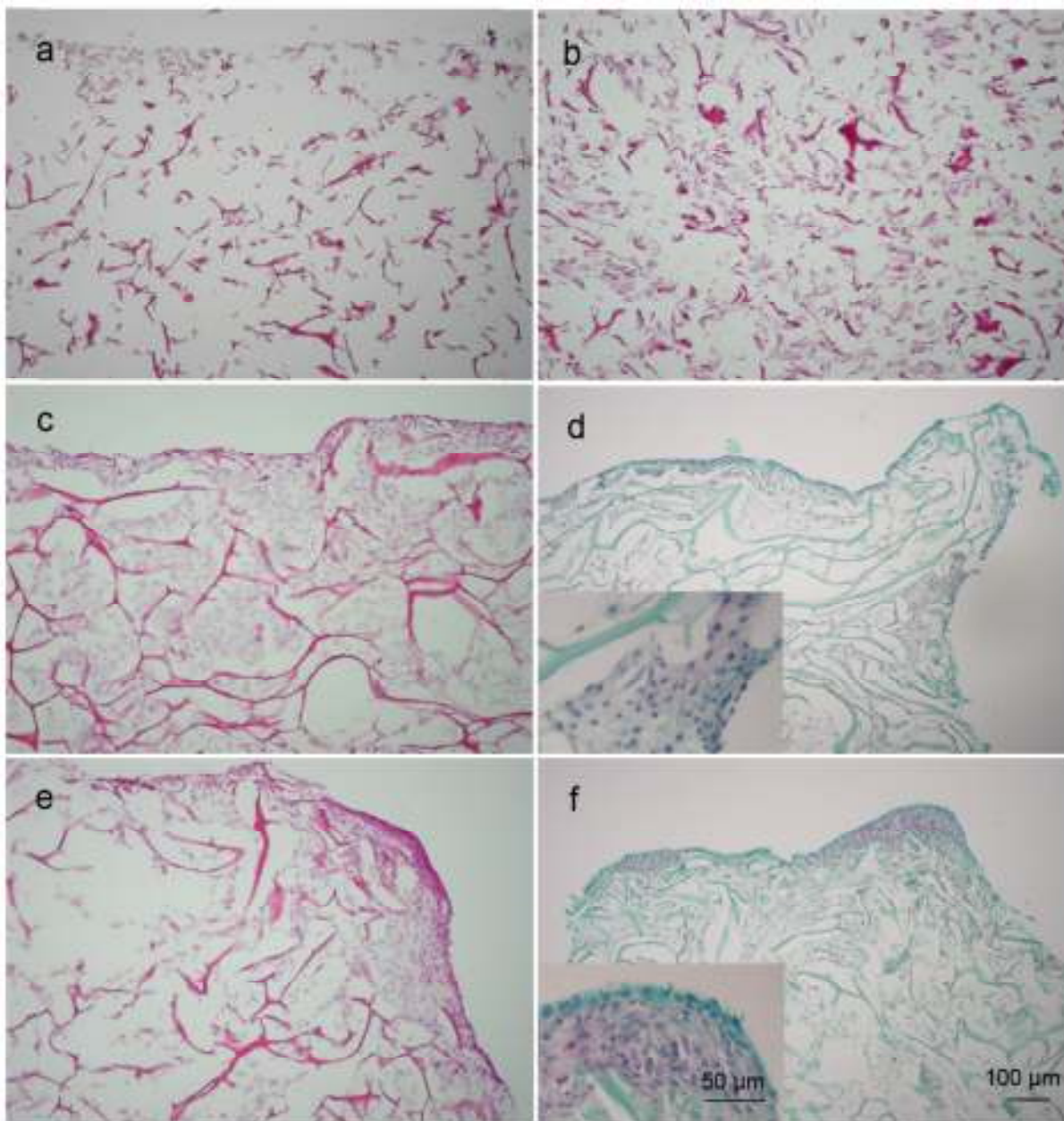
5.1.1. Histološka bojanja

Na svim presadcima mogu se vidjeti difuzno raspoređene stanice i novo proizvedena međustanična tvar (Slika 9). Međustanična tvar obojila se blago crveno metodom Safranin O što ukazuje na prisutnost glikozaminoglikana.

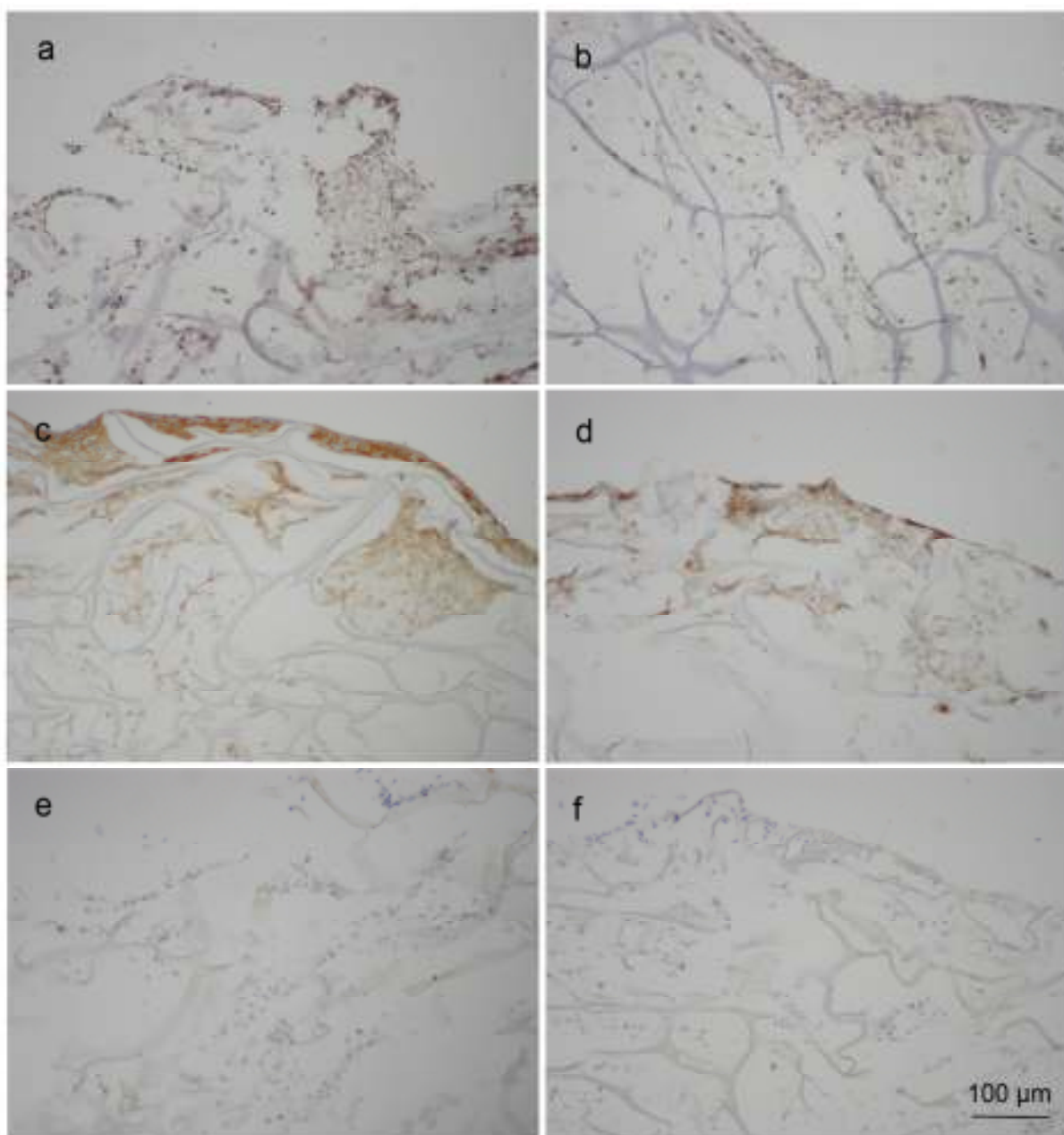
5.1.2. Imunohistokemijska bojanja na kolagena II, agrekan i kolagen I

Međustanična tvar u tkivnim presadcima bila je pozitivna na kolagen II i agrekan, a negativna na kolagen I (Slika 10). Jačina obojenja u tkivu prikazana je u 4 kategorije: - odsustvo reaktivnosti, + blaga reaktivnost, ++ umjerena reaktivnost i +++ jaka reaktivnost. Tkivni presadci sa stanicama porijekla zglobne hrskavice i hrskavice nosnog septuma pokazali su blagu do umjerenu reaktivnost na kolagen II i agrekan.

Količina međustanične tvari bila je blago veća u presadcima s hondroцитima zglobne hrskavice. Statistička analiza nije provedena jer je osnovni cilj bio prikazati prisutnost stanica i novostvorene međustanične tvari u tkivnim presadcima uzgojenim u perfuzijskom bioreaktoru.



Slika 9. Prikaz morfologije samog nosača (a i b), tkivnog presatka načinjenog od hondrocita zglobne hrskavice i nosača (AC) (c i d) te tkivnog presatka načinjenog od hondrocita hrskavice nosnog septuma i nosača (NC) (e i f). Bojanje: hematoksilin-eozin (a, b, c i e), safranin O (d i f). Povećanje: 100X, umetnute slike na d i f 400X.



Slika 10. Imunohistokemijska bojanja tkivnog presatka načinjenog od hondrocita zglobne hrskavice i nosača (AC) (a, c i e) te tkivnog presatka načinjenog od hondrocita hrskavice nosnog septuma i nosača (NC) (b,di f). Izražaj kolagen II (a i b), agrekana (b i c) i kolagena I (e i f) u tkivnim presadcima. Povećanje: 100X.

5.2. Analiza cijeljenja koštano-hrskavičnih oštećenja nakon primjene autolognih hrskavičnih presađaka uzgojenih u automatiziranom perfuzijskom bioreaktoru

Svih 16 životinja operirano je uspješno bez ikakvih komplikacija. Nakon operativnih zahvata dobro su se oporavile i provele odgovarajuće vrijeme na poljoprivrednom gospodarstvu, bez ograničavanja kretanja. Nažalost, jednu životinju iz skupine NC, 12 mjeseci izgubili smo zbog razloga nevezanih za istraživanje, a u fazi istraživanja kada ju je bilo nemoguće nadomjestiti. Jednu smo dodali u skupinu CFS, 12 mjeseci.

5.2.1. Makroskopska procjena cijeljenja

Kirurške rane od artrotomije dobro su zacijelile kod svih životinja, bez znakova upale i dehiscencije. U zglobovima nije bilo znakova upale poput crvenila ili edema sinovijalne membrane. Uporebljena metoda fiksacije presatka „press-fit“ pokazala se pouzdanom, ni jedan implantirani presadak ili nosač nije se odvojio iz mjesta implantacije. Također nije došlo do odvajanja dijelova presatka ili nosača iz mjesta implantacije, kao ni do odvajanja hrskavičnog od koštanog dijela tkiva.

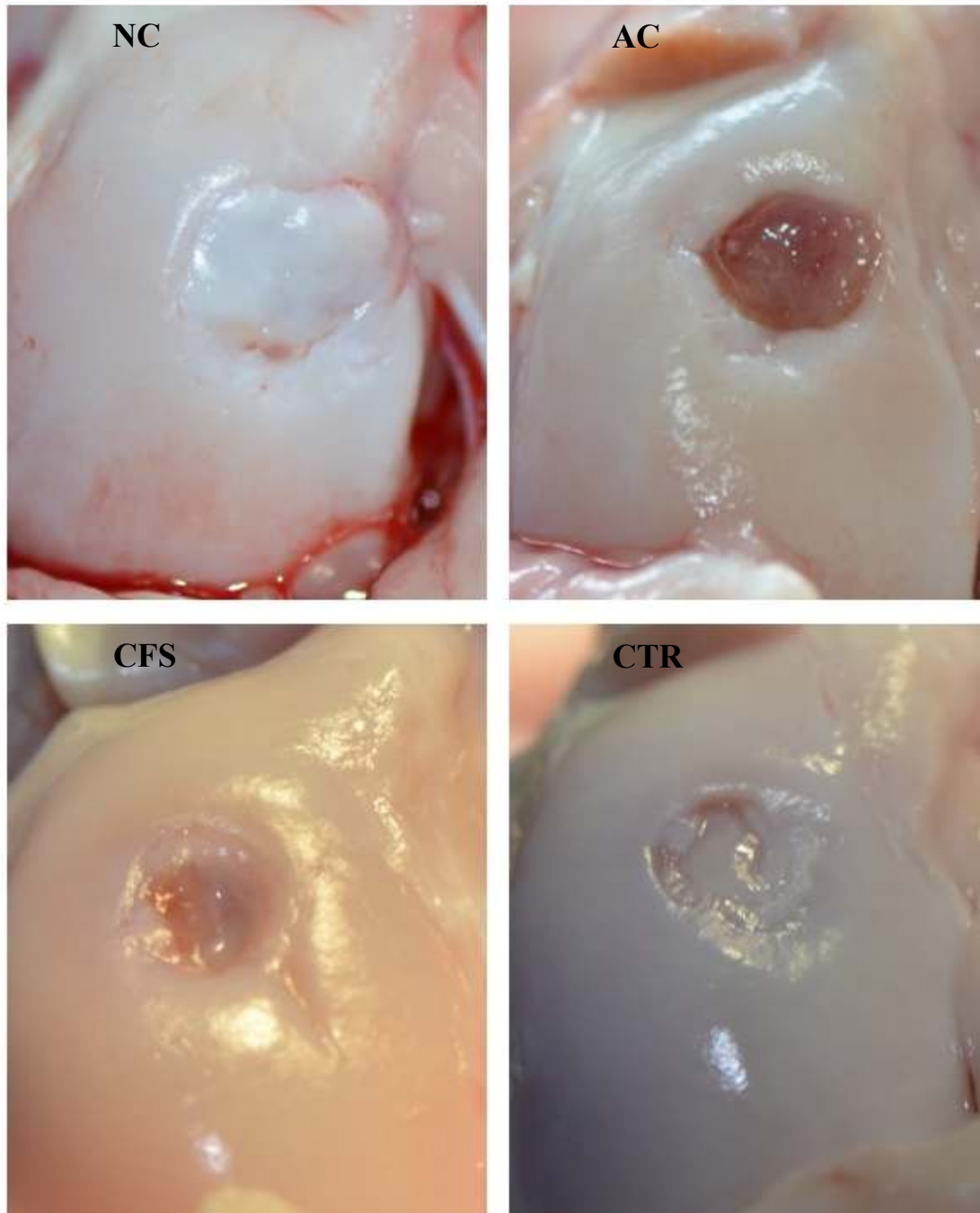
Za statističku analizu ocjena makroskopske ICERS ljestvice uzet je prosječan rezultat ocjena sva 3 ocjenjivača.

5.2.1.1. Makroskopska procjena cijeljenja 3 mjeseca nakon implantacije

Tri mjeseca nakon implantacije tkivnih presađaka vidi se novonastalo tkivo na mjestu oštećenja. Izgled tkiva varirao je od onog nalik normalnoj hrskavici do granulacijskog i tkiva nalik vezivnom. Oštećenja u skupini NC bila su djelomično popunjena sjajnim bjelkastim tkivom nalik normalnoj hrskavici. Jedan od četiri uzorka potpuno je bio ispunjen ovakvim tkivom. U skupini AC oštećenja su bila slabo ispunjena granulacijskom tkivom. U skupini CFS oštećenja su djelomično ispunjena tkivom nalik vezivnom tkivu. U usporedbi s prethodno navedenim skupinama, oštećenja u skupini CTR bila su najbolje ispunjena tkivom (Slika 11).

Srednja ocjena cijeljenja prema ICERS makroskopskoj ljestvici u grupi NC bila je 5 što odgovara stupnju III. Skupina AC ocijenjena je srednjom ocjenom 3.33 (stupanj IV), a skupina CFS ocjenom 5 (stupanj III). Cijeljenje oštećenja u skupini CTR ocijenjeno je prosječnom ocjenom 8 što odgovara stupnju II (približno normalna hrskavica). Statistička analiza ovih ICERS makroskopskih ocjena Kruskal Wallis testom pokazala je da postoji značajna razlika između ispitivanih skupina ($p < 0.05$). Mann-Whitneyevi testovi pokazali su

da razlika postoji između skupina NC i AC ($p=0.028$, $r=0.775$) te CTR i AC ($p=0.021$, $r=0.816$) (Slika 13). Iako je veličina efekta (r) velika, nakon provedene Bonferonijeve korekcije razlika među grupama nije značajna ($p<0.008$)

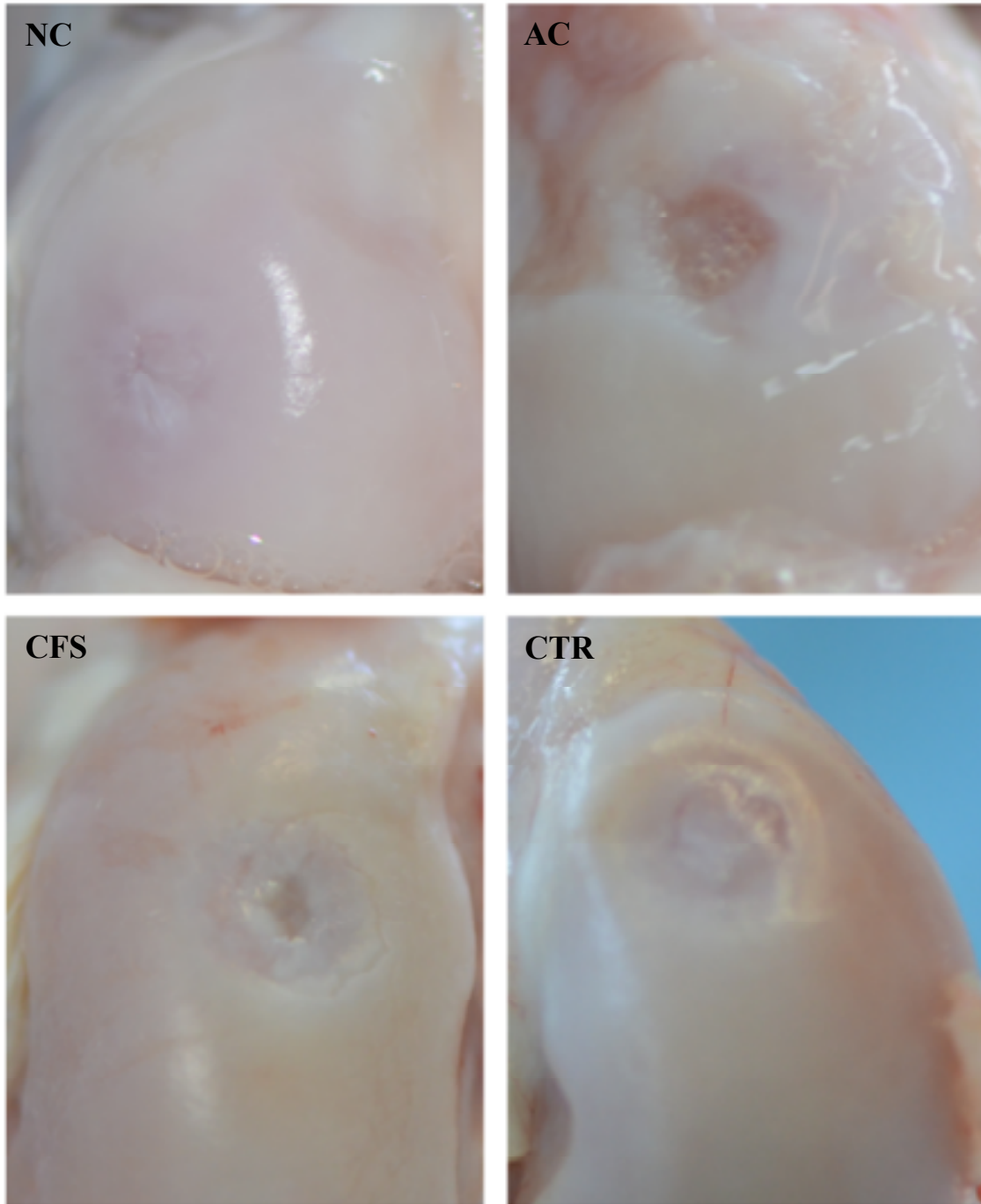


Slika 11. Makroskopski prikaz mjesta implantiranog presatka tri mjeseca nakon operacije. U skupini NC oštećenje je dobro popunjeno tkivom nalik normalnoj hrskavici. U skupini AC oštećenje je slabo ispunjeno, a u skupini CFS djelomično popunjeno tkivom različite boje i strukture od normalne zglobne hrskavice. Površina dobro ispunjenog oštećenja u skupini CTR je neravna.

5.2.1.2. Makroskopska procjena cijeljenja 12 mjeseci nakon implantacije

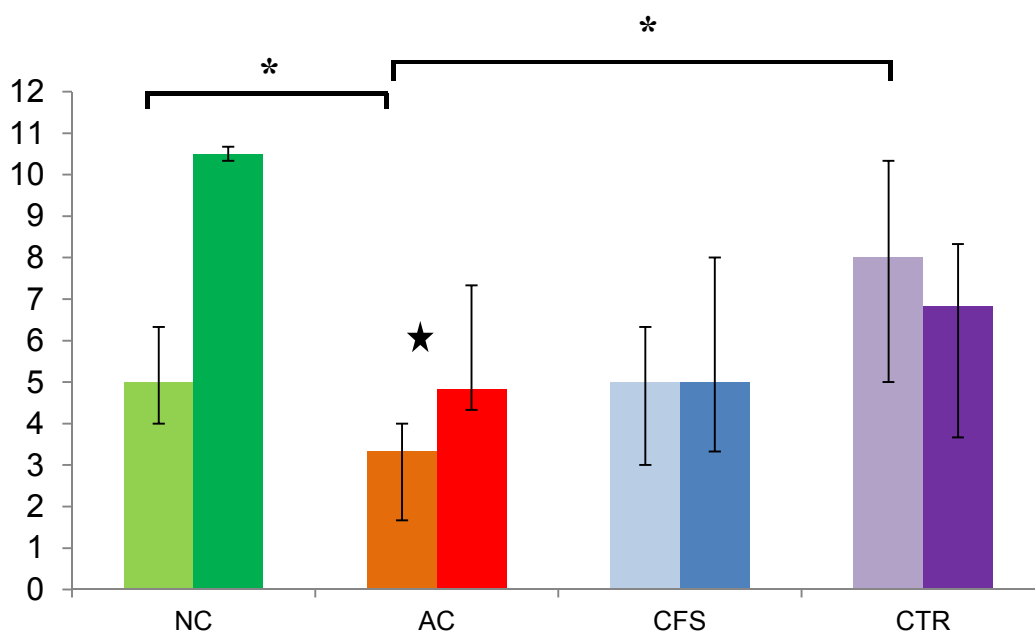
Za razliku od analize 3 mjeseca nakon implantacije kada smo imali po 4 uzorka u svakoj skupini, u ovoj vremenskoj točki imamo: NC (n=2), AC (n=4), CFS (n=6), CTR (n=4). Jednu životinju iz skupine NC izgubili smo zbog razloga nevezanih za istraživanje, ali u dijelu istraživanja kada je više nije bilo moguće nadomjestiti novom.

Ispunjenost oštećenja tkivom kao i integracija novonastalog tkiva u okolno zdravo tkivo bolji su 12 mjeseci nakon implantacije tkivnih presađaka u usporedbi s ranijom analizom (3 mjeseca). Najbolje cijeljenje vidi se u skupini NC gdje je presađak potpuno integriran i u razini s okolnom hrskavicom. U skupini AC oštećenja su djelomično ispunjena bjelkastim tkivom nepravilnih rubova. Slični rezultati vide se i u skupini CFS u kojoj su oštećenja nešto bolje ispunjena tkivom. Polovica uzoraka u skupini CTR imala je dobru popunjenost oštećenje tkivom slabije kvalitete, ali uz vidljivu demarkaciju ruba, dok je druga polovica uzoraka bila slabo ispunjena tkivom (Slika 12). Središnja ocjena po ICRS makroskopskoj ljestvici u skupini NC bila je 10.5 što odgovara stupnju II (približno normalna hrskavica). Skupina AC imala je najlošiji rezultat s ocjenom 4.8 (stupanj III), a skupina CFS rezultirala je ocjenom 5 (stupanj III). Središnja ICRS ocjena u skupini CTR bila je 6.8 (stupanj III). Statistička analiza ovih ICRS makroskopskih ocjena Kruskal Wallis testom pokazala je da ne postoji značajna razlika između ispitivanih skupina. Detaljni rezultati ocjenjivanja ICRS makroskopskom ljestvicom prikazani su na Slici 13.



Slika 12. Makroskopski prikaz implantiranog presatka 12 mjeseci nakon operacije. Vidi se izvrsna integracija u skupini NC. U skupini AC oštećenje je slabo popunjeno. U skupini CFS oštećenje je dobro popunjeno uz pojavu manje šupljine u središtu. Skupina CTR ima dobro popunjeno oštećenje, međutim površina je neravna.

ICRS makroskopska ocjena rezultati cijeljenja za 3 mjeseca i 12 mjeseci



Slika 13. Ocjene makroskopskog izgleda cijeljenja oštećenja 3 mjeseca i 12 mjeseci nakon implantacije presatka. Za svaku skupinu lijevi stupac prikazuje rezultate za 3 mjeseca, a desni za 12 mjeseci. * - Mann-Whitneyevi test pokazao je statistički značajnu razliku između označenih skupina u prvoj vremenskoj točki ispitivanja (3 mjeseca nakon implantacije tkivnog presatka, $p=0.02$). U drugoj vremenskoj točki (12 mjeseci nakon implantacije tkivnog presatka) statistički testovi nisu pokazali značajne razlike između ispitivanih skupina.

Usporedbom rezultata analize u prvoj vremenskoj točki s rezultatima u drugoj vremenskoj točki dobili smo značajnu razliku ocjena samo u skupini AC, $p=0.021$, $r=0.816$ (označeno zvjezdicom). Prikazani su medijani te najveća i najmanja vrijednost.

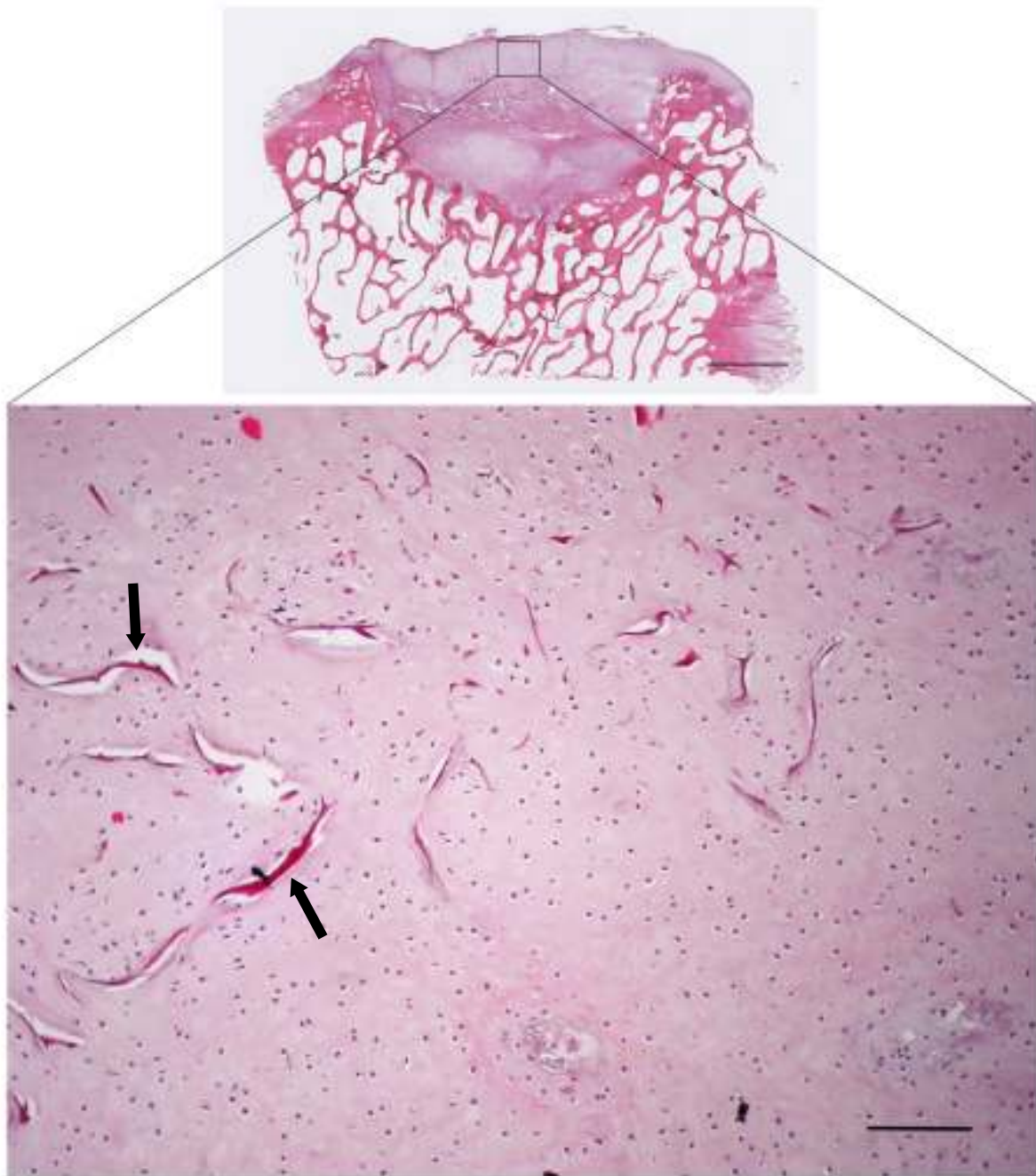
5.2.2. Histološki prikaz cijeljenja

5.2.2.1. Kvalitativna histologija 3 mjeseca nakon implantacije

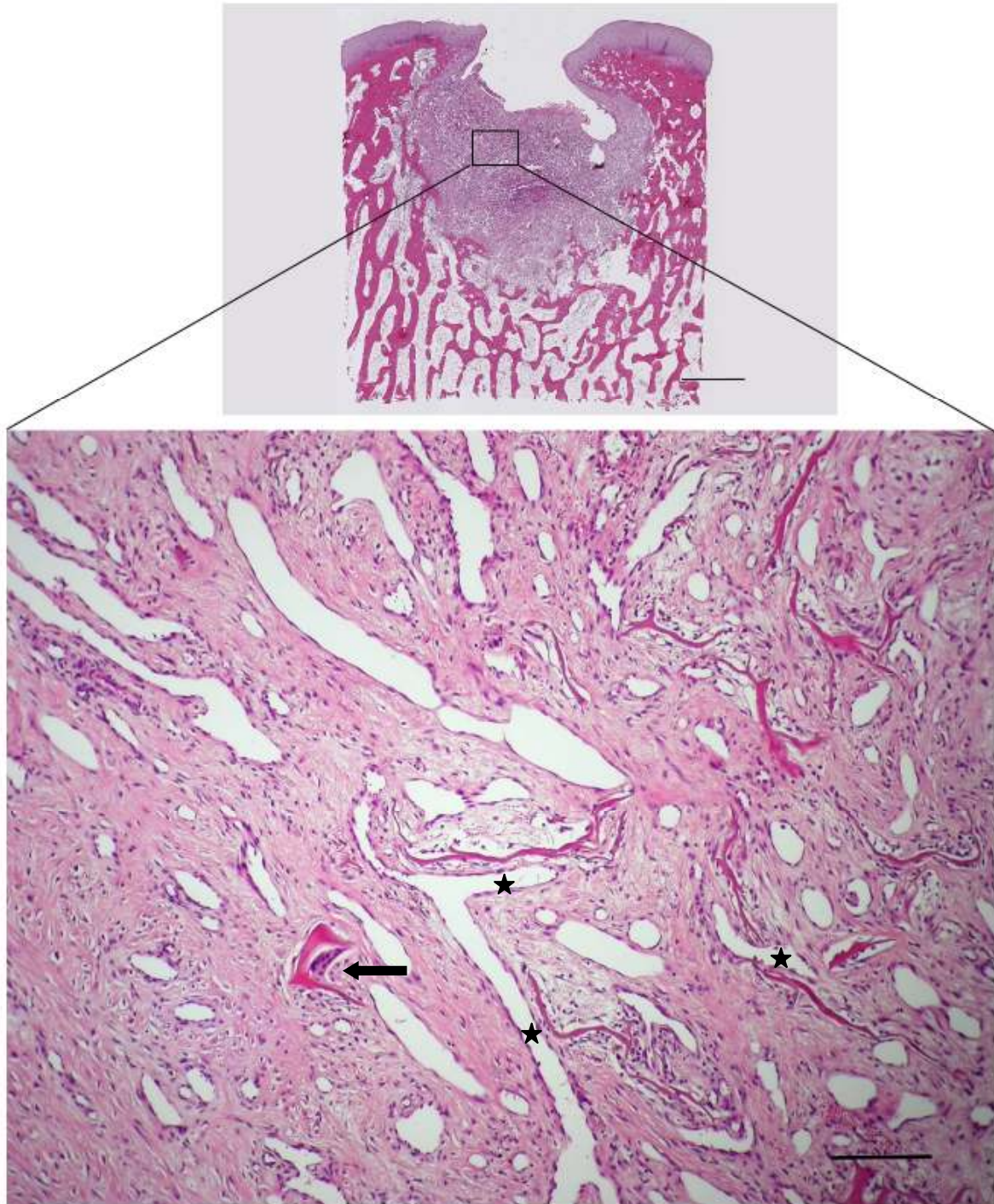
U svim skupinama došlo je do stvaranja tkiva na mjestu oštećenja. Najbolje su bila ispunjena oštećenja u skupinama NC (Slika 14) i CTR (Slika 17). U središnjem dijelu novnonastalog tkiva na mjestu oštećenja u skupinama AC (Slika 15) i CFS (Slika 16) uočene su šupljine što upućuje da u ovim skupinama razgradnja presatka bila intenzivnija od stvaranja novog tkiva. U skupinama NC, AC i CFS vide se ostaci nosača. Hijalina hrskavica se u najvećoj mjeri stvorila u oštećenjima skupine NC te je bila veće debljine od okolne zdrave hrskavice. Prisutni hondrociti bili su nasumično raspoređeni u tkivu (Slika 14). Granulacijsko tkivo s bogatom mrežom krvnih žila najzastupljenije je bilo u skupini AC (Slika 15) i CFS (Slika 16). Vezivno tkivo nastalo u oštećenjima u skupini CTR slabo se integriralo u okolnu hrskavicu (Slika 17). Sadržaj glikozaminoglikana koji se prikazuju bojanjem safraninom O najintenzivniji je bio u skupini NC, u najvećoj mjeri lokaliziran u sloju hrkavice, dok je u ostalim skupinama većinom lokaliziran u rubovima oštećenja na mjestima gdje se odvijalo enhondralno okoštavanje (Slika 18 i 19). Infiltracija upalnih stanica bila je prisutna u svim skupinama i obrnuto je proporcionalna s količinom hijaline hrskavice. Makrofazi su bili prisutni u svim skupinama, a orijaške stanice tipa stranog tijela bile su uočene u skupinama AC i CFS (Slika 16). Regeneracija suphondralne kosti bila je slična u skupinama NC, CFS i CTR s vidljivim područjima okoštavanja, ali slabija u skupini AC. Ciste i pseudociste moguće je bilo vidjeti u pojedinom uzorku u svim skupinama dok je prava suphondralna cista nastala samo u jednom uzorku u skupini CTR, a diskretna migracija suphondralne kosti prema gore u jednom uzorku u skupini NC.

Primjenom bojanja pikrosirijus i polarizacije najbolja integracija presatka u okolno zdravo tkivo vidi se u skupini NC. Hijalina hrskavica iz okolnog zdravog tkiva u kontinuitetu prelazi u područje oštećenja, ali još nije postignuta odgovarajuća organizacija vlaknaca kolagena II (Slika 20 a). Integracija u području suphondralne kosti je nešto lošija (Slika 20 b). U ostalim skupinama rijetko se vidjela tako dobra integracija hrskavice, najčešće postoji jasna demarkacija ruba oštećenja (Slika 20 c-h).

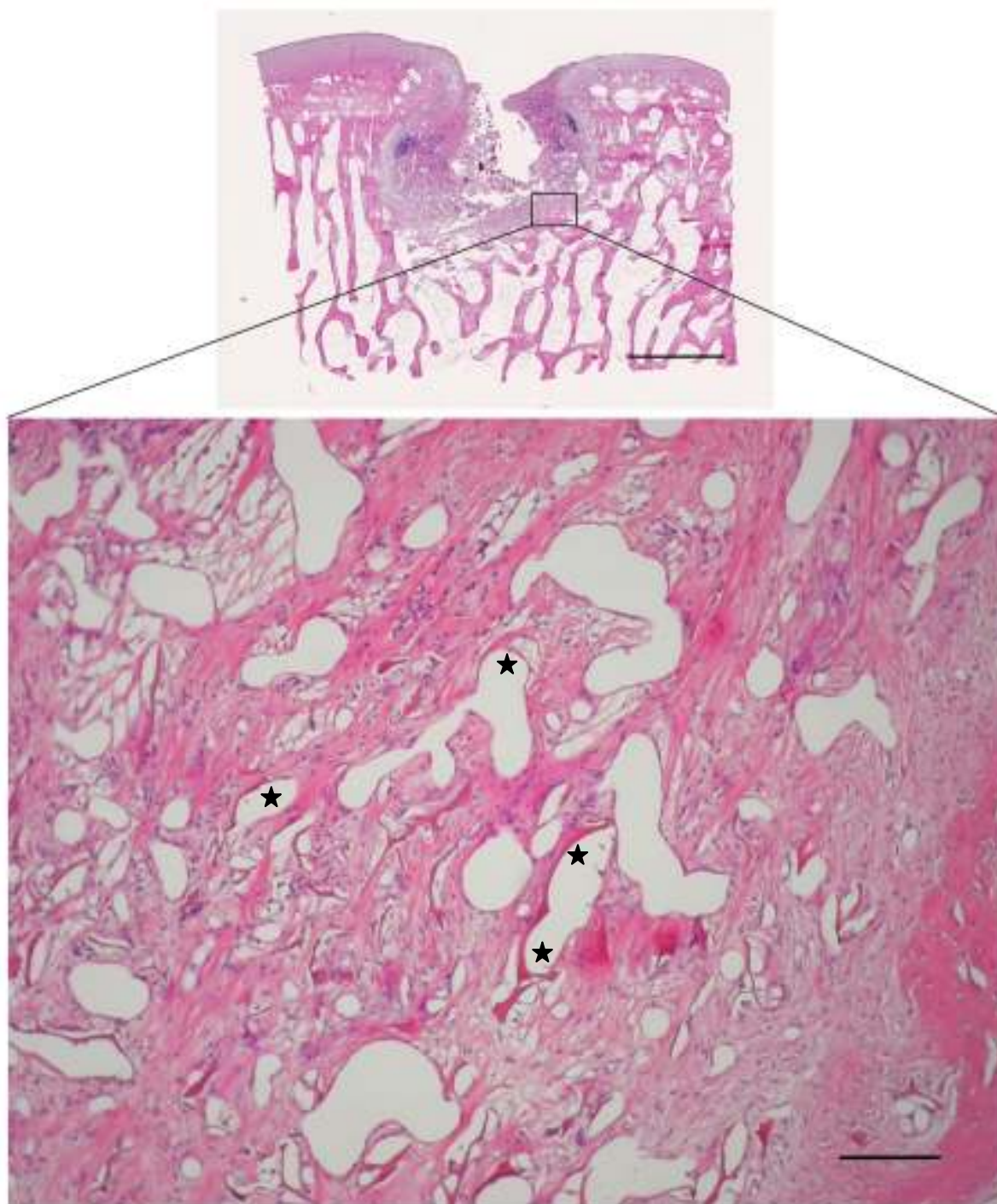
Primjećeni artefakti u smislu središnje nekroze u svim ispitivanim skupinama posljedica su ranog postoperacijskog opterećenja zgloba, odnosno velikih sila kompresije i smika koje su djelovale na sam presadak.



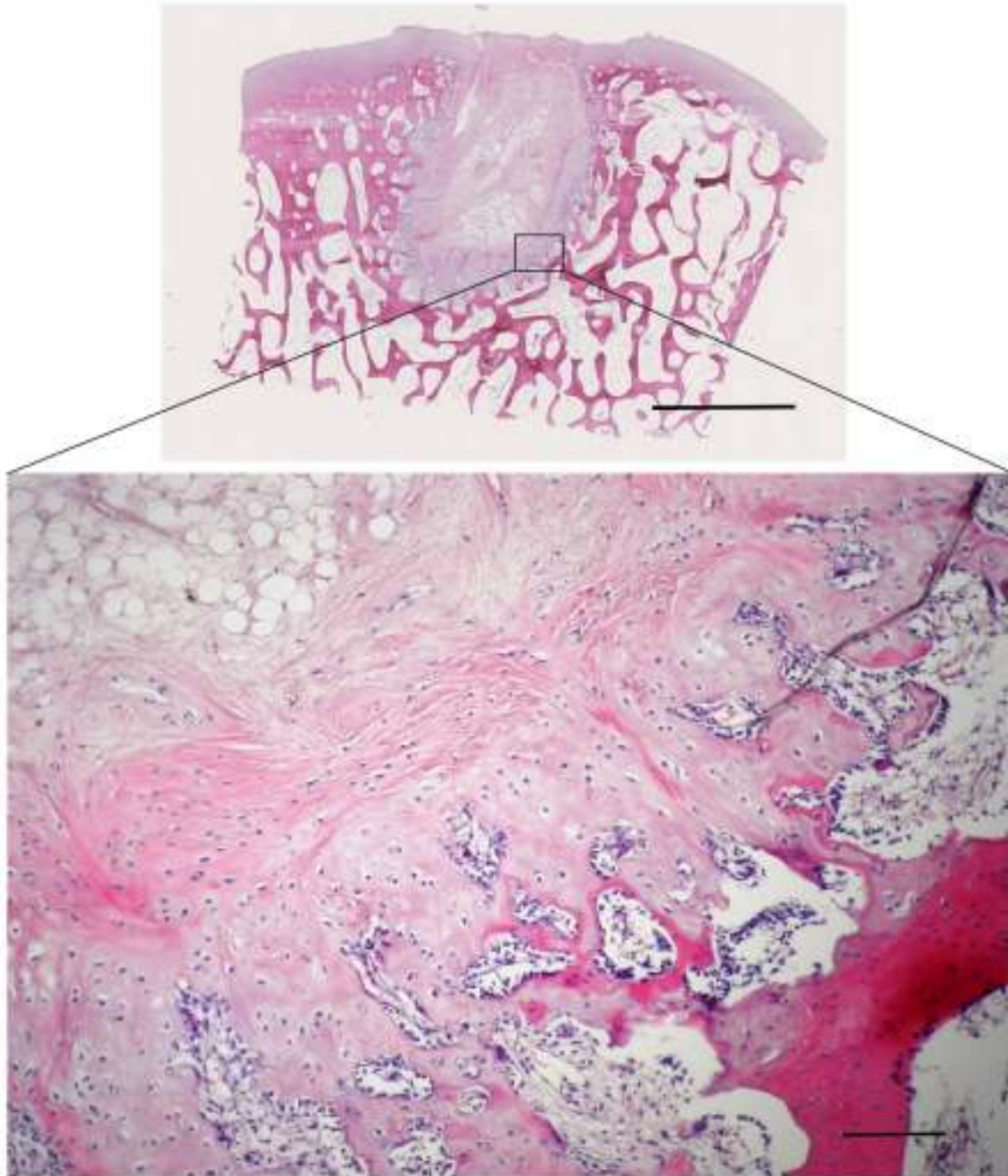
Slika 14. Prikaz cijeljenja koštano-hrskavičnog oštećenja, 3 mjeseca nakon implantacije presatka u skupini NC. Oštećenje je u potpunosti ispunjeno tkivom koje odgovara hijalinoj hrskavici. Strelice označuju ostatke nosača. Bojanje: HE, horizontalna linija odgovara duljini od 2 mm na gornjoj slici, a na donjoj 100 μ m.



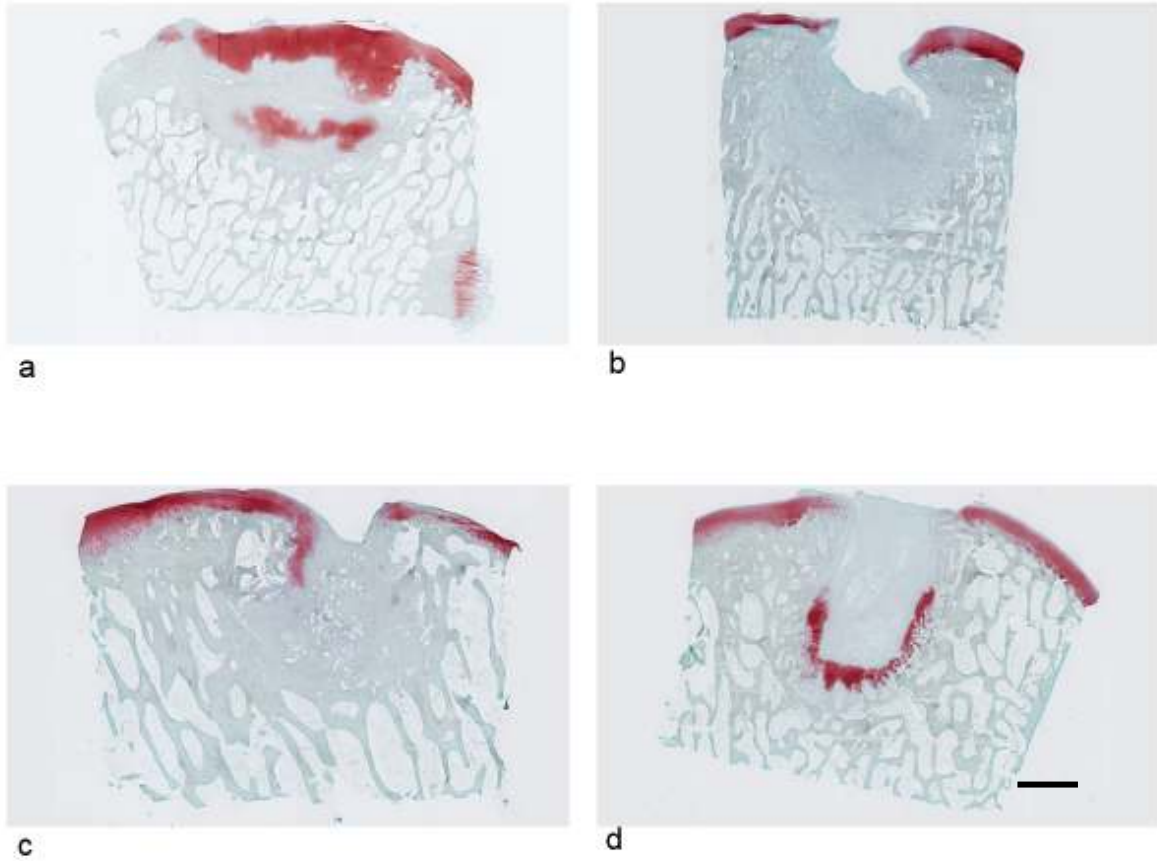
Slika 15. Prikaz cijeljenja koštano-hrskavičnog oštećenja, 3 mjeseca nakon implantacije presatka u skupini AC. U oštećenju se nalazi neformirano vezivno tkivo, bogato krvnim žilama. Vide se ostaci nosača oko kojih se formiraju vaskularni prostori (zvjezdice). Strelica označuje orijašku stanicu uz ostatak nosača. Bojanje: HE, horizontalna linija odgovara duljini od 2 mm na gornjoj slici, a na donjoj 100 μm .



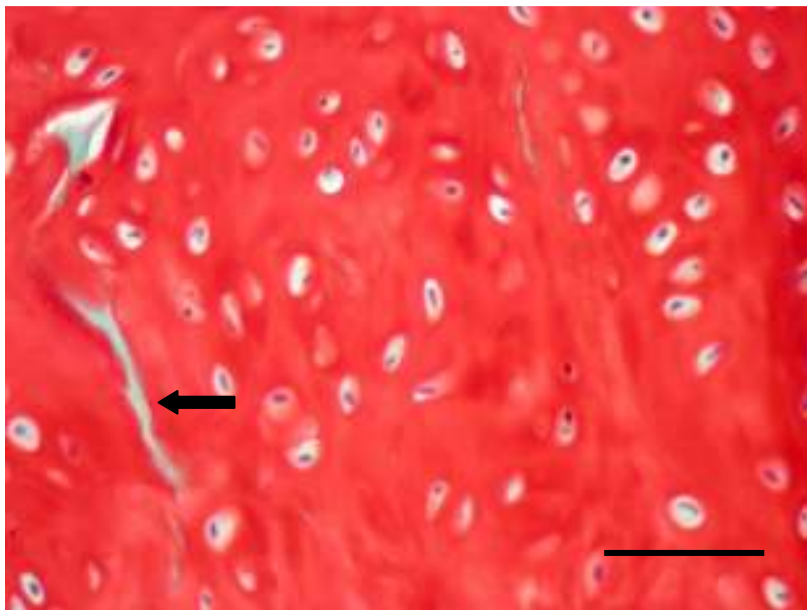
Slika 16. Prikaz cijeljenja koštano-hrskavičnog oštećenja, 3 mjeseca nakon implantacije presatka u skupini CFS. U oštećenju se nalazi neformirano vezivno tkivo, bogato krvnim žilama. Vide se ostaci nosača oko kojih se formiraju vaskularni prostori (zvjezdica). Bojanje: HE, horizontalna linija odgovara duljini od 2 mm na gornjoj slici, a na donjoj 100 μm .



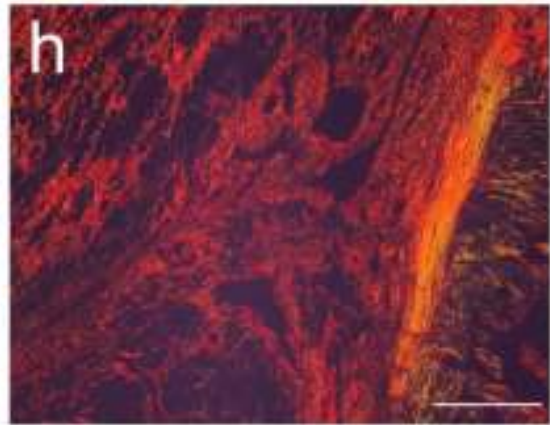
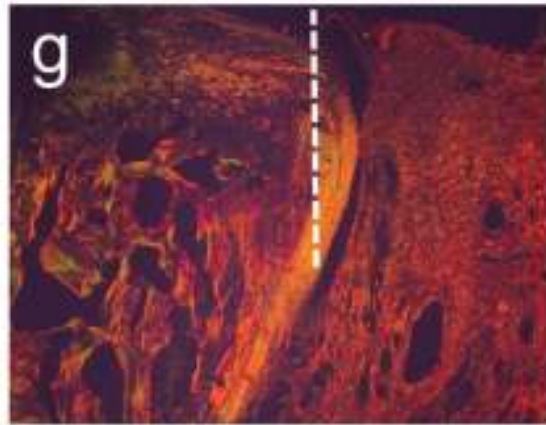
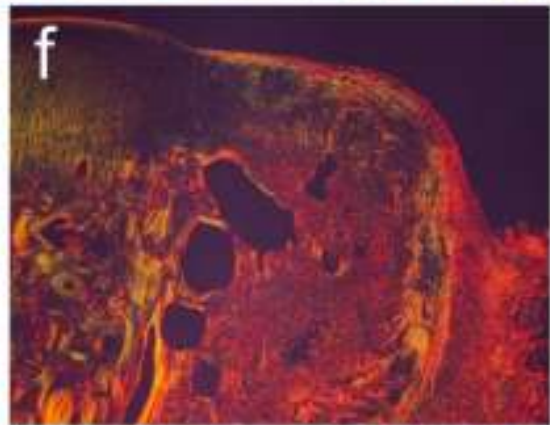
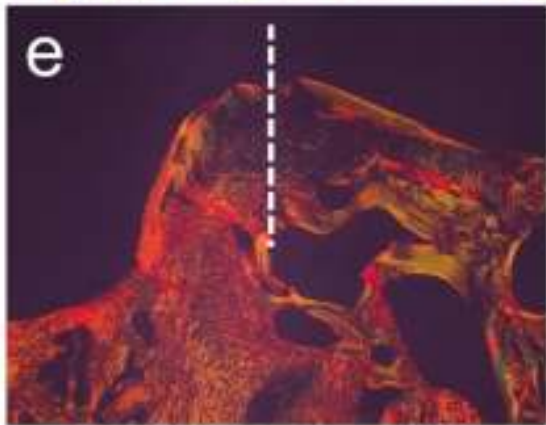
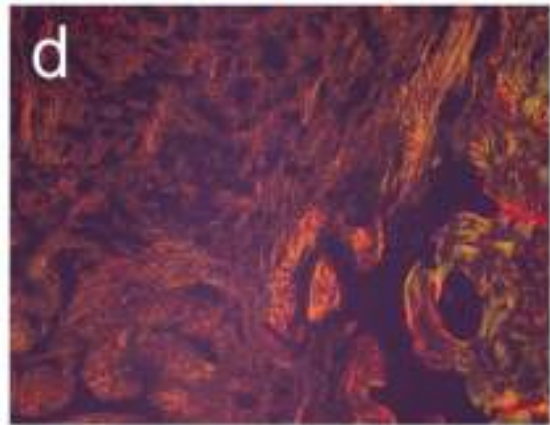
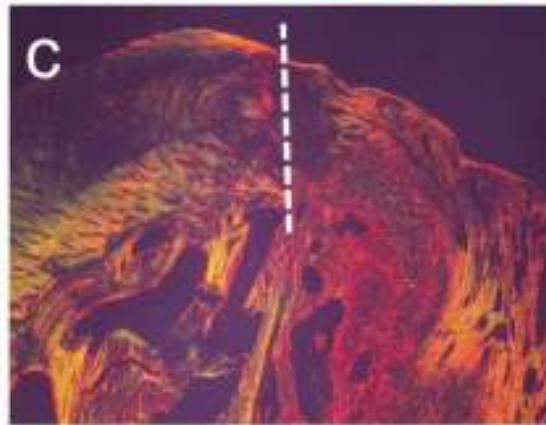

Slika 17. Prikaz cijeljenja koštano-hrskavičnog oštećenja, 3 mjeseca nakon operacije u skupini CTR. Oštećenje je ispunjeno tkivom koje se u površinskom dijelu slabo integriralo u okolnu hrskavicu. U donjem dijelu oštećenja vidi se enhondralno okoštavanje, dok je središnji idio ispunjen vezivnim tkivom. Bojanje: HE, horizontalna linija odgovara duljini od 2 mm na gornjoj slici, a na donjoj 100 μ m.



Slika 18. Prikaz bojanja safraninom O. a = NC, b = AC, c = CFS, d = CTR. Mjerilo: 2mm.



Slika 19. Hijalina hrskavica u oštećenju 3 mjeseca nakon implantacije presatka u skupini NC. Vide se ostaci nosača (strelice) i hondrociti u lakunama. Bojanje: safranin O, mjerilo: 50 μ m.



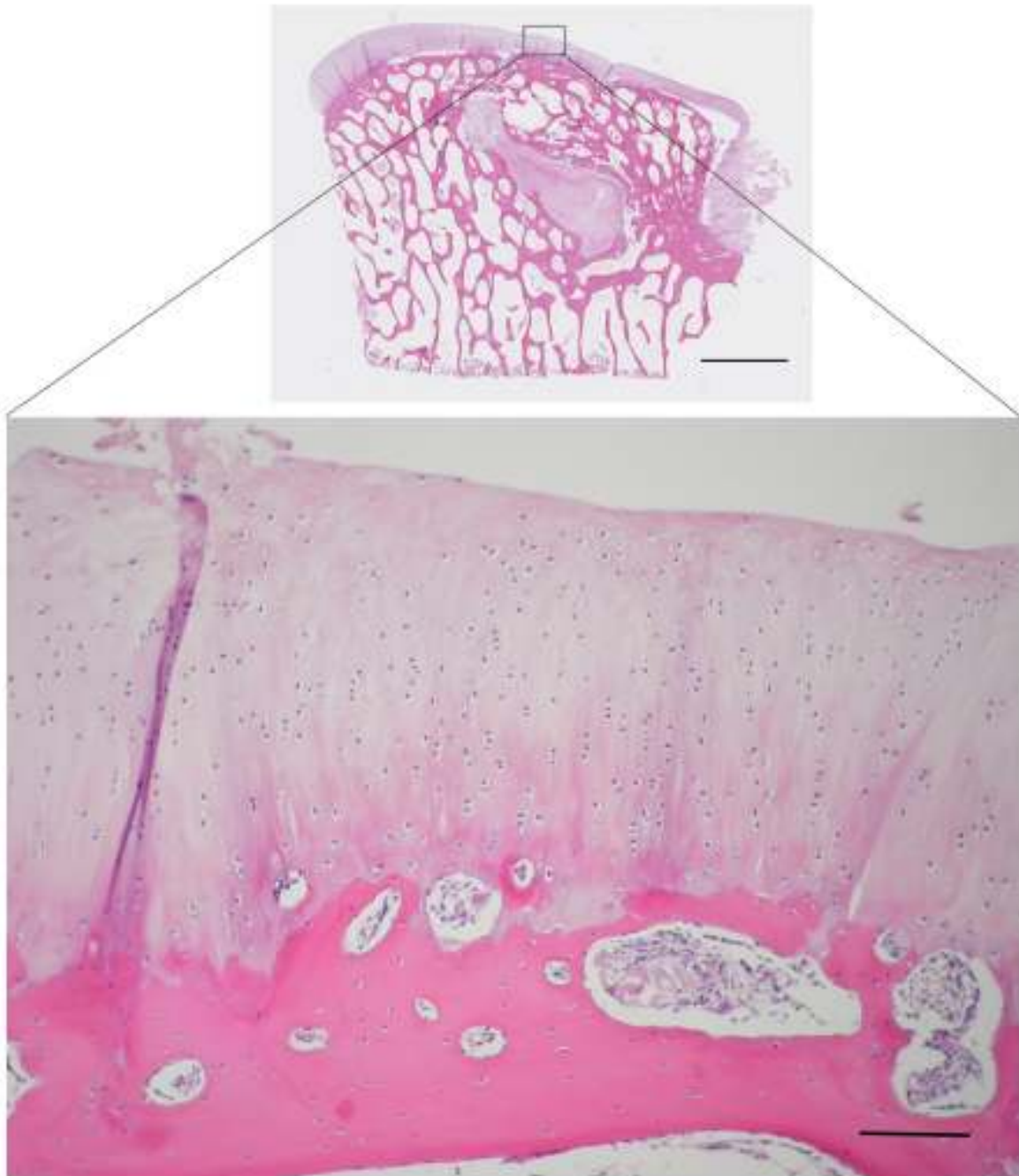
Slika 20. Prikaz organizacije kolagenskih vlakana. U skupini NC novonastalo tkivo tankim vlakancima, koji još uvijek nisu organizirani kao normalna zglobna hrskavica, dobro se povezalos okolnom hrskavicom (a), a vlakna kolagena u donjem dijelu oštećenja povezana su s okolnom kosti (b). U skupinama AC (c), CFS (e) i CTR (g) u rubu oštećenja dolazi do povezivanja novostvorenog s okolnim tkivom, ali uz jasnu demarkaciju debelim vezivnim vlaknima. U koštanom dijelu oštećenja vidi se granulacijsko tkivo bogato krvnim žilama u skupini AC (d), nešto više vezivnih vlakana u skupinama CFS (f) i CTR (h). Isprekidana crta se nalazi na granici oštećenja i okolnog zdravog tkiva. Bojanje: pikrosirijus uz primjenu polarizacije, horizontalna linija odgovara duljini 100 μ m.

5.2.2.2. Kvalitativna histologija 12 mjeseci nakon implantacije

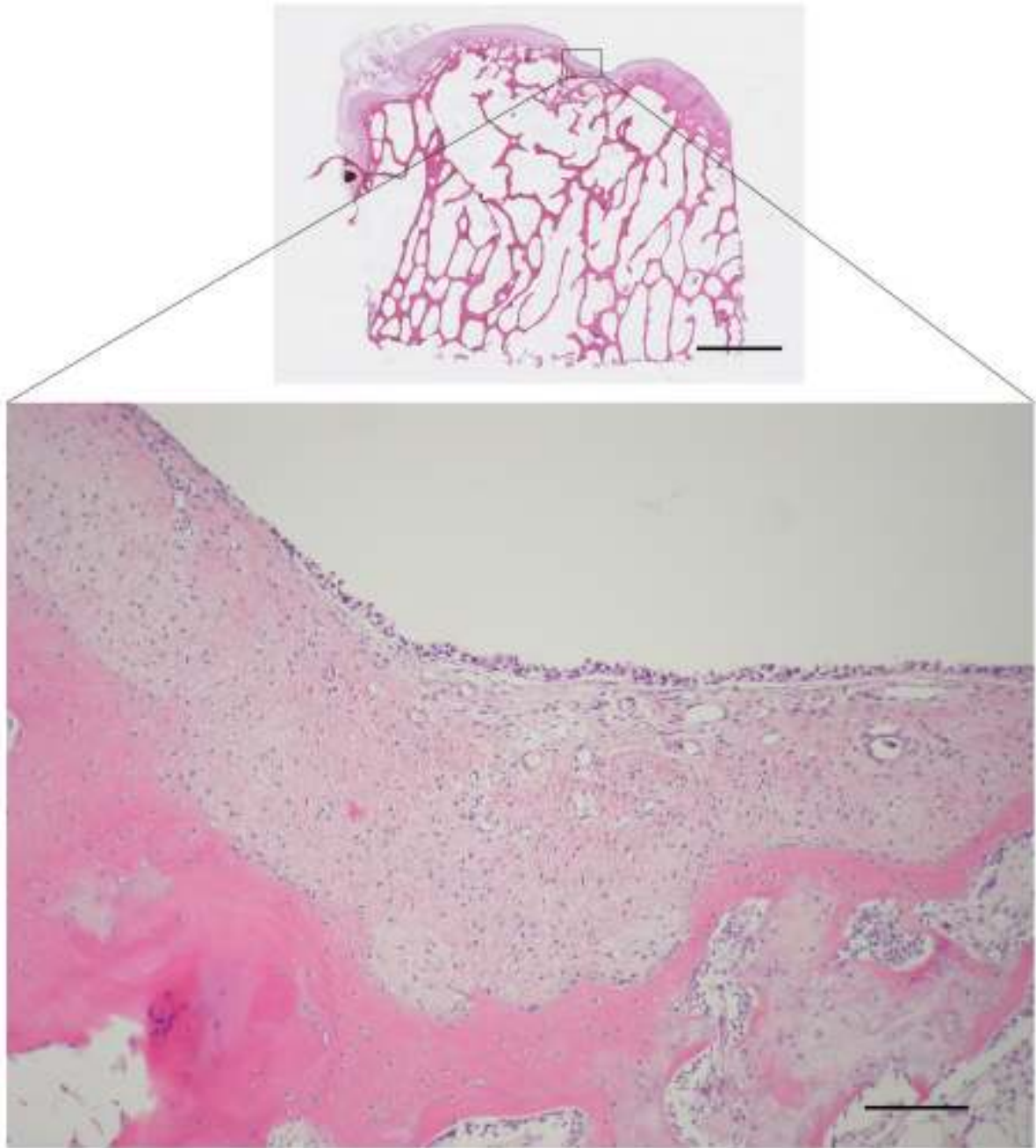
12 mjeseci nakon implantacije vidimo bolju popunjenost oštećenja novostvorenim tkivom u odnosu na 3 mjeseca nakon implantacije u svim skupinama. Najbolje cijeljenje koštano-hrskavičnih oštećenja postignuto je u skupini NC gdje je došlo do obnove kosti i hijaline hrskavice. Ostaci nosača nisu uočeni u ovoj skupini (Slika 21). U skupinama AC (Slika 22), CFS (Slika 23) i CTR (Slika 24) kost se bolje obnovila od hrskavice, ali najčešće se u središtu oštećenja nalazilo vezivno tkivo. U skupinama AC i CFS vide se ostaci nosača na mjestima gdje je došlo do cijeljenja vezivnim tkivom. Sadržaj glikozaminoglikana odnosno obojenost safraninom O bila je najintenzivnija u skupini NC i odgovarala je području hijaline hrskavice u kojoj se vidi organizacija hondrocita u stupiće, a površina hrskavice je glatka (Slika 26). Infiltracije upalnih stanica gotovo uopće nije bilo. 12 mjeseci nakon implantacije presadaka, tek nešto malo u skupini CFS. U ostalim skupinama slab intenzitet bojanja safraninom O uočen je uglavnom rubno u oštećenju, najčešće u području aktivnog okoštavanja (Slika 22 i 23). Hijalina hrskavica u popunjenim oštećenjima NC skupine gotovo je u potpunosti avaskularna dok je u skupinama AC, CFS i CTR prisutan značajan broj krvnih žila. Regeneracija suphondralne kosti bila je najbolja u skupini NC, nešto lošija u CTR, u skupinama CFS i AC najčešće se u središnjem dijelu oštećenja nalazi vezivno tkivo. Suphondralne ciste su bile prisutne u skupinama AC i CFS, osteofiti u skupini AC, a migracija suphondralne kosti u skupini NC.

Integracija presatka u okolno zdravo tkivo najbolja je bila u skupini NC u kojoj se uopće ne vidi granica između presatka i okolnog tkiva, cijela zglobna površina prekrivena je hijalinom hrskavicom s pravilnom organizacijom vlakana kolagena II (Slika 24. a). Ispod hrskavice obnovljena je suphondralna kost (Slika 24. b). U skupinama AC (Slika 24. c i d) i CFS (Slika

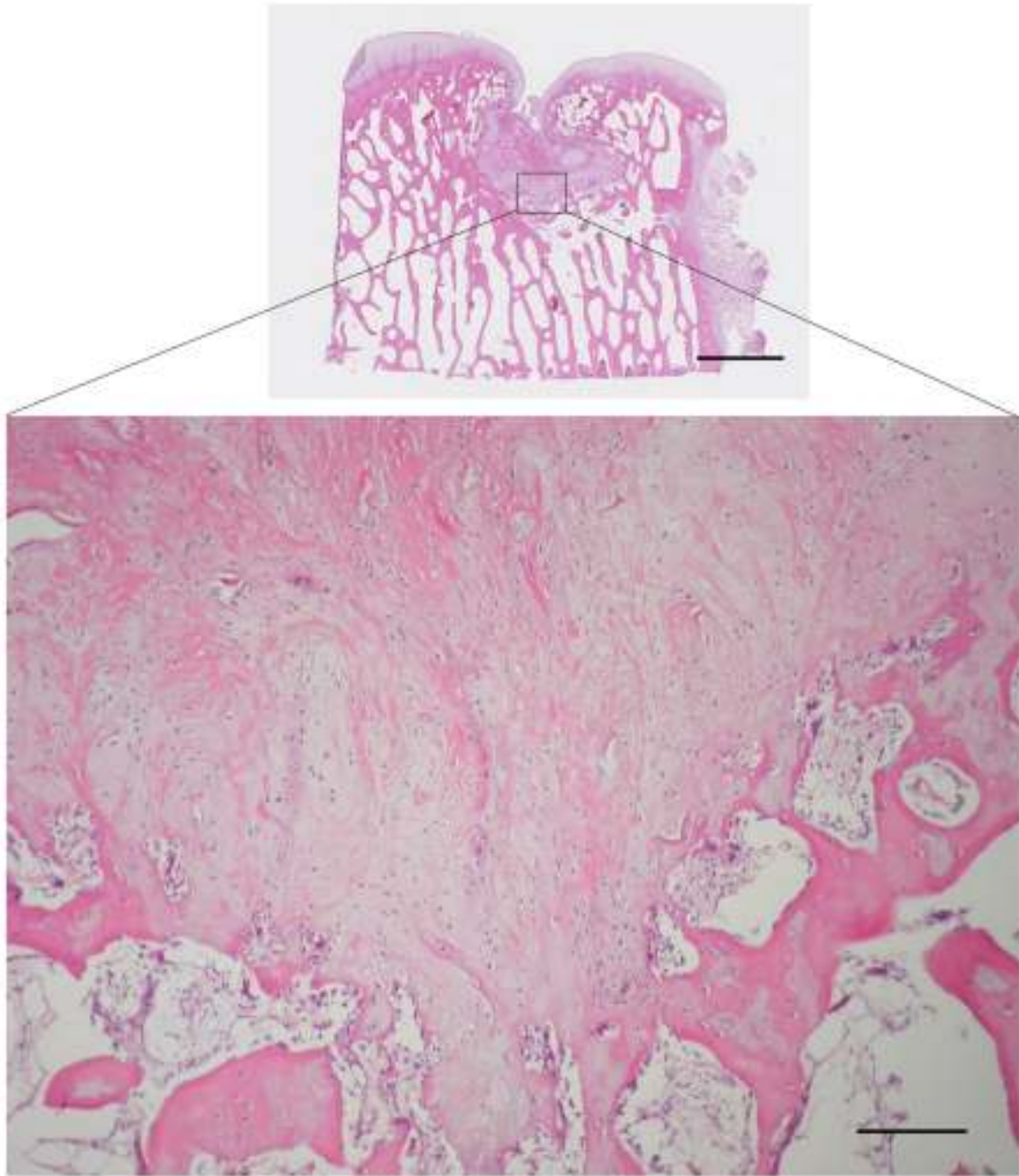
24. e i f) središte oštećenja zauzima vezivno tkivo s nepotpuno obnovljenom suphondralnom kosti. U skupini CTR površina je neravna i fibrilirana, građena od vezivnog tkiva ili vrlo stanjene hrskavica (Slika 24. g i h).



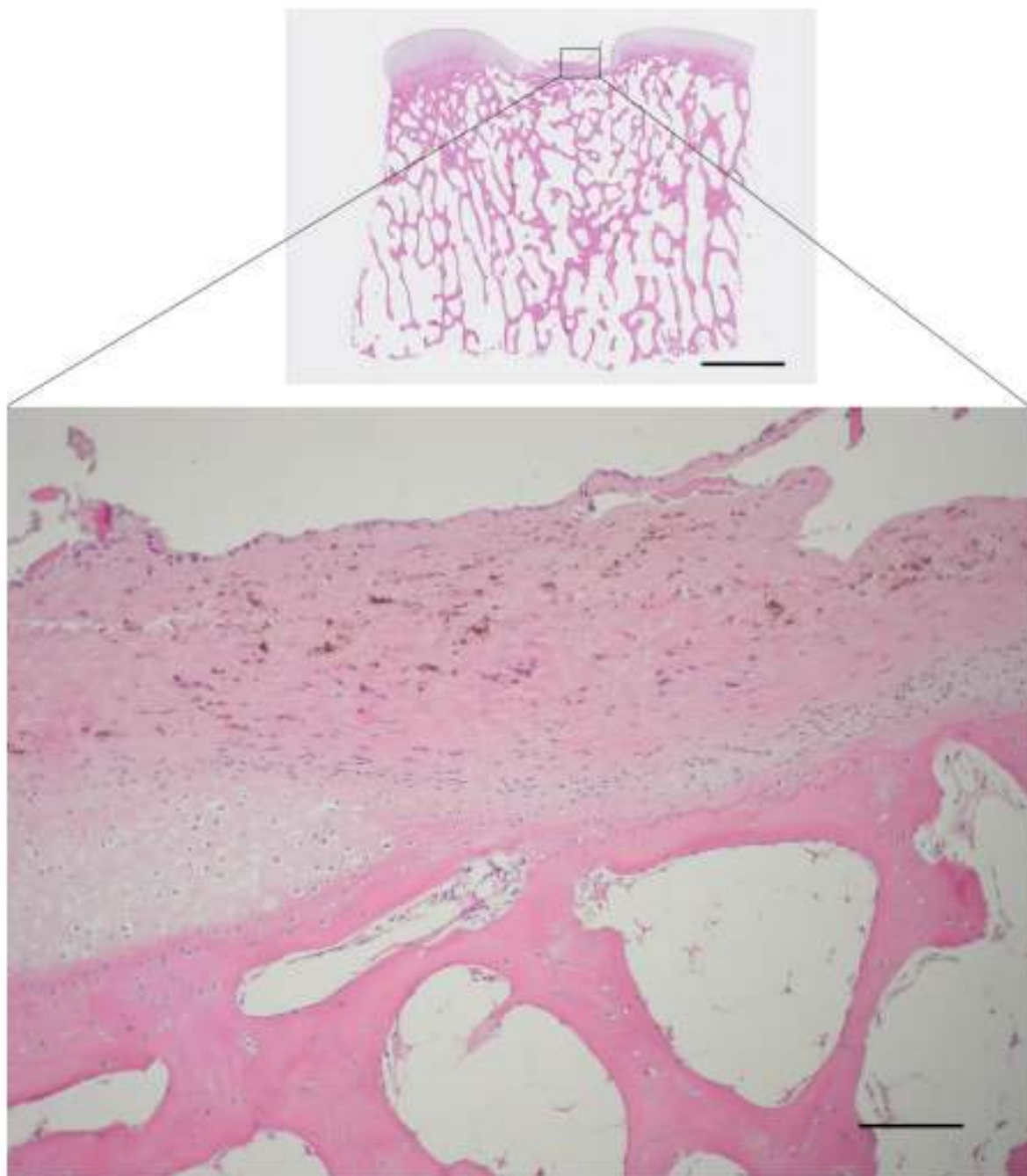
Slika 21. Prikaz cijeljenja koštano-hrskavičnog oštećenja, 12 mjeseci nakon implantacije presatka u skupini NC. Oštećenje je u potpunosti ispunjeno tkivom koje odgovara hijalinoj hrskavici. Bojanje: HE, horizontalna linija odgovara duljini od 2 mm na gornjoj slici, a na donjoj 100 μm .



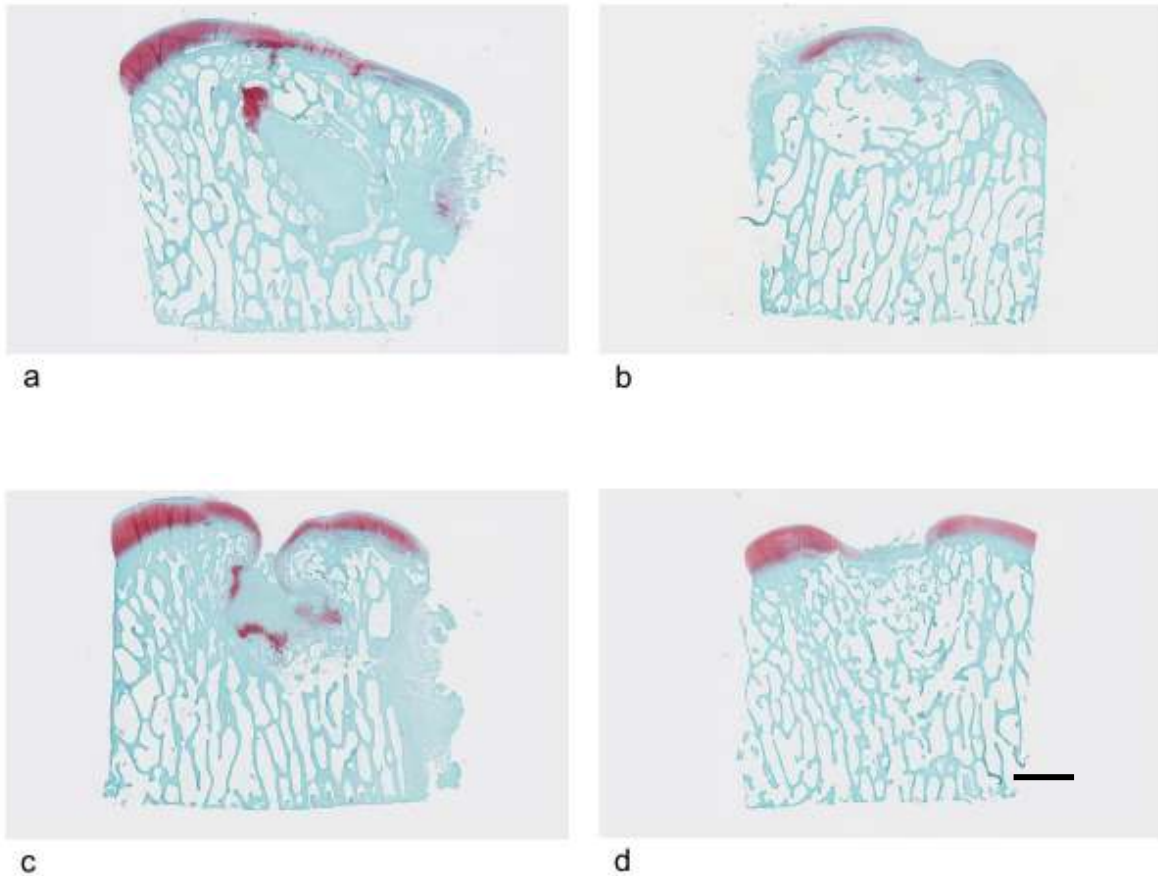
Slika 22. Prikaz cijeljenja koštano-hrskavičnog oštećenja, 12 mjeseci nakon implantacije presatka u skupini AC. Oštećenje nije u potpunosti ispunjeno tkivom već postoji udubljenje. Suphondralna kost se dobro regenerirala, a iznad nje se nalazi vezivno tkivo. Površinu prekriva sloj sinoviocita. Bojanje: HE, horizontalna linija odgovara duljini od 2 mm na gornjoj slici, a na donjoj 100 μ m.



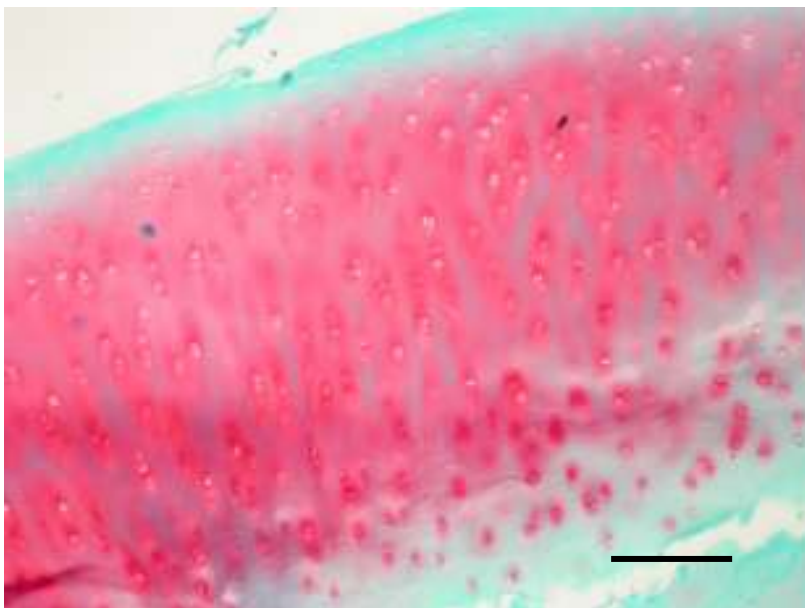
Slika 23. Prikaz cijeljenja koštano-hrskavičnog oštećenja, 12 mjeseci nakon implantacije presatka u skupini CFS. U oštećenju se nalazi neformirano vezivno tkivo s aktivnim okoštavanjem u rubu. Bojanje: HE, horizontalna linija odgovara duljini od 2 mm na gornjoj slici, a na donjoj 100 μm .




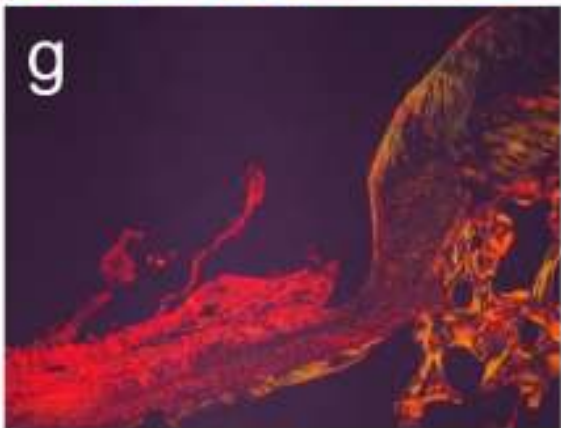

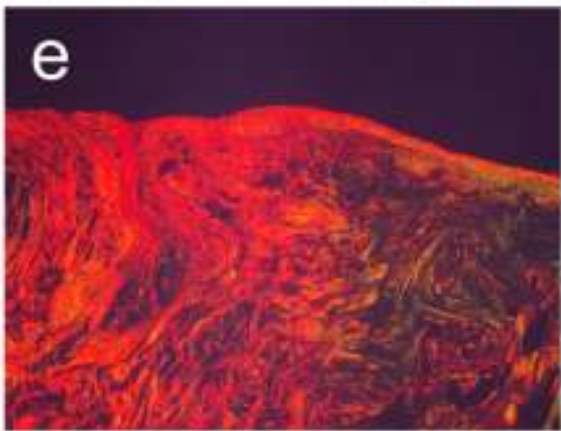
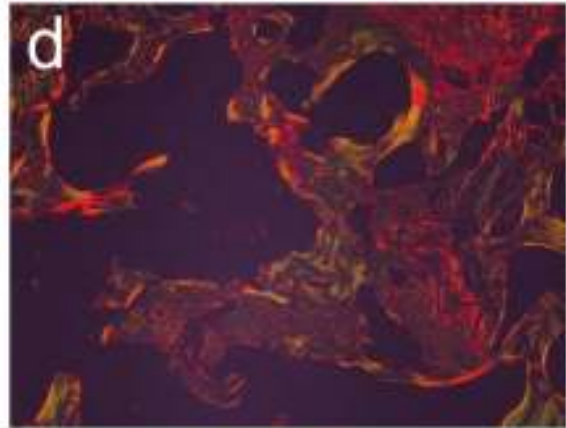
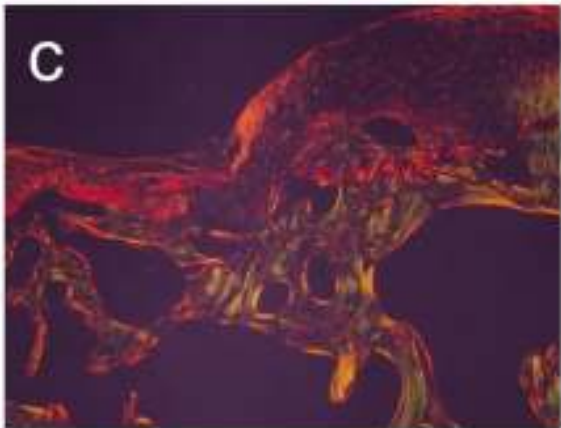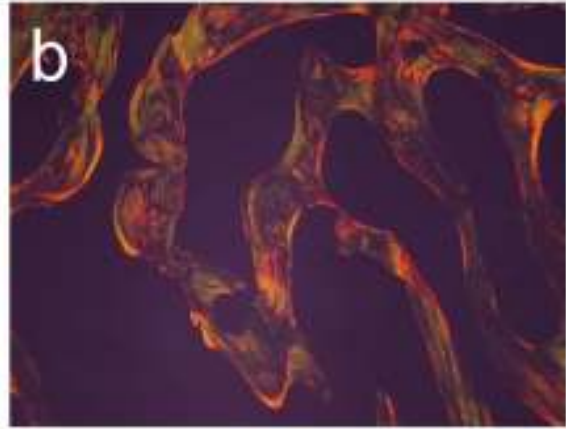
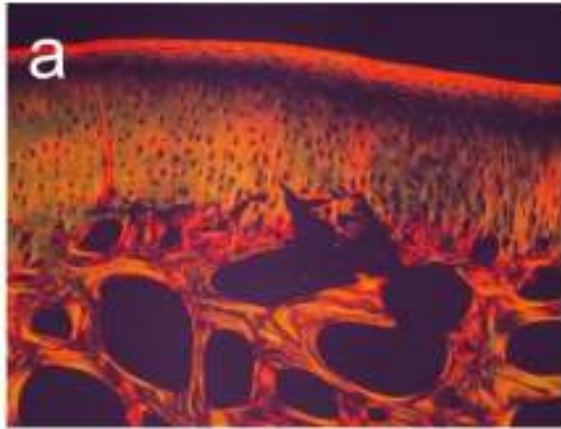
Slika 24. Prikaz cijeljenja koštano-hrskavičnog oštećenja, 12 mjeseci nakon operacije u skupini CTR. Oštećenje je ispunjeno tkivom koje je malo udubljeno u odnosu na okolinu. Suphondralna kost dobro se regenerirala, a površinski (hrskavični) sloj zauzima vezivno tkivo. Bojanje: HE, horizontalna linija odgovara duljini od 2 mm na gornjoj slici, a na donjoj 100 μm .



Slika 25. Prikaz bojanja safraninom O. a = NC, b = AC, c = CFS, d = CTR. Mjerilo: 2 mm.



Slika 26. Hijalina hrskavica u oštećenju 12 mjeseci nakon implantacije presatka u skupini NC. Vidi se organizacija hondrocita u stupiće. Bojanje safranin O, mjerilo: 100 μ m.



Slika 27. Prikaz organizacije kolagenskih vlakana 12 mjeseci nakon implantacije tkivnih presadaka. Potpuna integracija hrskavice (a) i kosti (b) u skupini NC. Vezivno tkivo u hrskavičnom sloju (c) te nepotpuno obnovljena kost (d) u skupini AC. Vezivno tkivo u središtu oštećenja (e) i nepotpuno obnovljena kost (f) u skupini CFS. Dobro obnovljena kost te vezivno tkivo u hrskavičnom sloju (g) i vrlo stanjena, fibrilirana hrskavica bez organizacije vlakana (h) u skupini CTR. Bojanje: pikrosirijus uz primjenu polarizacije, horizontalna linija odgovara duljini 100 μm .

Za statističku analizu ocjena histološke ICRS II ljestvice uzet je prosječan rezultat ocjena dva ocjenjivača.

5.2.2.3. Kvantitativna histologija 3 mjeseca nakon implantacije

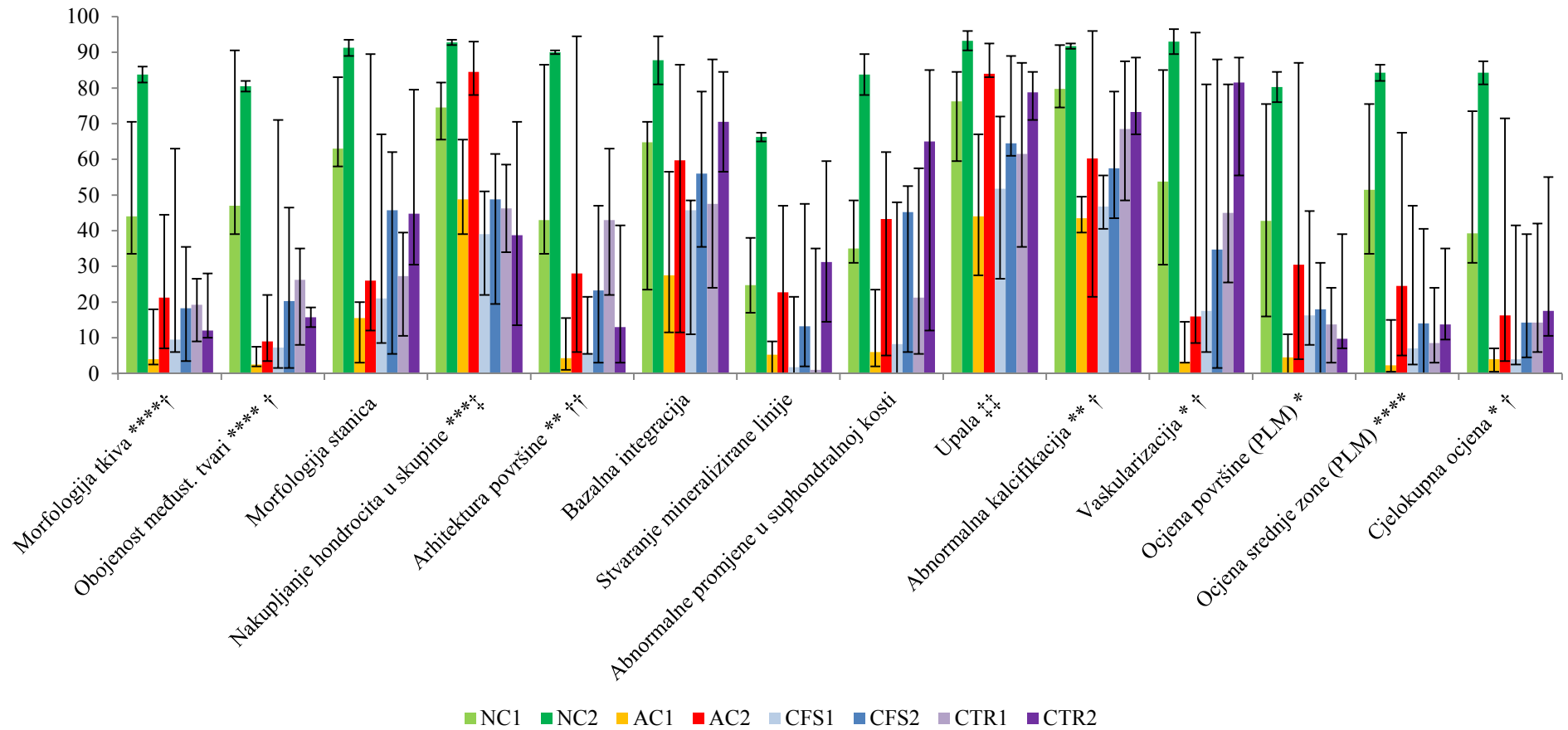
Ocjene svih parametara ICRS II ljestvice pokazale su trend najboljih rezultata u skupini NC (Slika 11). Statistička analiza ovih ocjena Kruskal Wallis testom pokazala je da postoji značajna razlika između ispitivanih skupina za 9 parametara. Mann-Whitneyevi testovi pokazali su da su morfologija tkiva, sadržaj glikozaminoglikana koji je prikazan bojanjem safraninom O te organizacija vlakana u srednjoj zoni bolji u NC u odnosu na AC ($p=0.021$, $r=0.816$) i CTR ($p=0.021$, $r=0.816$). Organizacija hondrocita u smislu najmanjeg nakupljanja u skupine, odnosno klastere značajno je bolja u skupini NC nego u AC ($p = 0.028$, $r=0.775$), CFS ($p=0.020$, $r=0.821$) i CTR ($p=0.020$, $r=0.821$). Izgled površine kao i prisutnost abnormalne kalcifikacije značajno su bolji u NC od AC ($p=0.021$, $r=0.816$ za oba parametra) i CFS ($p=0.020$, $r=0.821$ za prvi parameter, $p=0.021$, $r=0.816$). Skupina NC ima značajno manju vaskularizaciju ($p=0.020$, $r=0.821$), bolji raspored vlakana u površinskoj zoni te cjelokupnu ocjenu cijeljenja ($p=0.021$, $r=0.816$) u odnosu na AC. Skupina CTR pokazala je značajno bolje rezultate morfologije tkiva ($p=0.043$, $r=0.714$), sadržaja glikozaminoglikana ($p=0.020$, $r=0.821$), izgleda površine ($p=0.021$, $r=0.816$), prisutnosti abnormalne kalcifikacije ($p=0.042$, $r=0.719$), vaskularizacije ($p=0.020$, $r=0.821$) i cjelokupne ocjene ($p=0.043$, $r=0.714$) od AC, te značajno bolje rezultate izgleda površine od CFS ($p=0.020$, $r=0.821$).

5.2.2.4. Kvantitativna histologija 12 mjeseci nakon implantacije

Cijeljene koštano-hrskavičnih oštećenja 12 mjeseci nakon implantacije bolje je u svim skupinama u odnosu na raniju analizu (3 mjeseca). Skupina NC za sve ICRS II parametre ima značajno bolje ocjene s 12 mjeseci, u odnosu na ostale skupine (Slika 11). Statističkom analizom pokazana je značajna razlika za dva ICRS II parametra: nakupljanje hondrocita u

skupine (klastere) i upalu. Upotrebom Mann-Whitneyevog testa dobili smo da je nakupljanje hondrocita u skupine značajno manje u skupini NC u odnosu na CFS ($p=0.046$, $r=0.707$) te značajno manje u skupini AC u odnosu na CFS ($p=0.011$, $r=0.809$) i CTR ($p=0.021$, $r=0.816$). Upala je bila značajno manja u skupini NC u odnosu na CFS ($p=0.046$, $r=0.707$). Iako je veličina efekta (r) velika, nakon provedene Bonferonijeve korekcije razlika među grupama nije značajna ($p<0.008$).

ICRS II ocjena rezultati cijeljenja za 3 mjeseca i 12 mjeseci



Slika 28. Prikaz rezultata ocjenjivanja histološkom ljestvicom ICRS II. Prikazan je medijan te najmanja i najveća vrijednost za svaku skupinu.

Slika 28 – nastavak opisa. NC1, AC1, CFS1 i CTR1 su skupine analizirane u prvoj vremenskoj točki (3 mjeseca nakon implantacije tkivnih presadaka), a NC2, AC2, CFS2 i CTR2 su skupine analizirane u drugoj vremenskoj točki (12 mjeseci nakon implantacije tkivnih presadaka). * - Značajna razlika između skupina NC1 i AC1 ($p=0.021$); ** - Značajna razlika između skupina NC1 i AC1 te NC1 i CFS1 ($p=0.021$); *** - Značajna razlika između skupina NC1 i AC1, NC1 i CFS1 te NC1 i CTR1 ($p=0.021$); **** - Značajna razlika između skupina NC1 i AC1 te NC1 i CTR1 ($p=0.021$); † - Značajna razlika između skupina CTR1 i AC1 ($p=0.042$); †† - Značajna razlika između skupina CTR1 i AC1 ($p=0.043$) te CTR1 i CFS1 ($p=0.021$); ‡ - Značajna razlika između skupina NC2 i CFS2 ($p=0.046$); ‡‡ - Značajna razlika između skupina NC2 i CFS2, AC2 i CFS2 te AC2 i CTR2 ($p=0.021$).

5.2.3. Imunohistokemijska analiza uzoraka

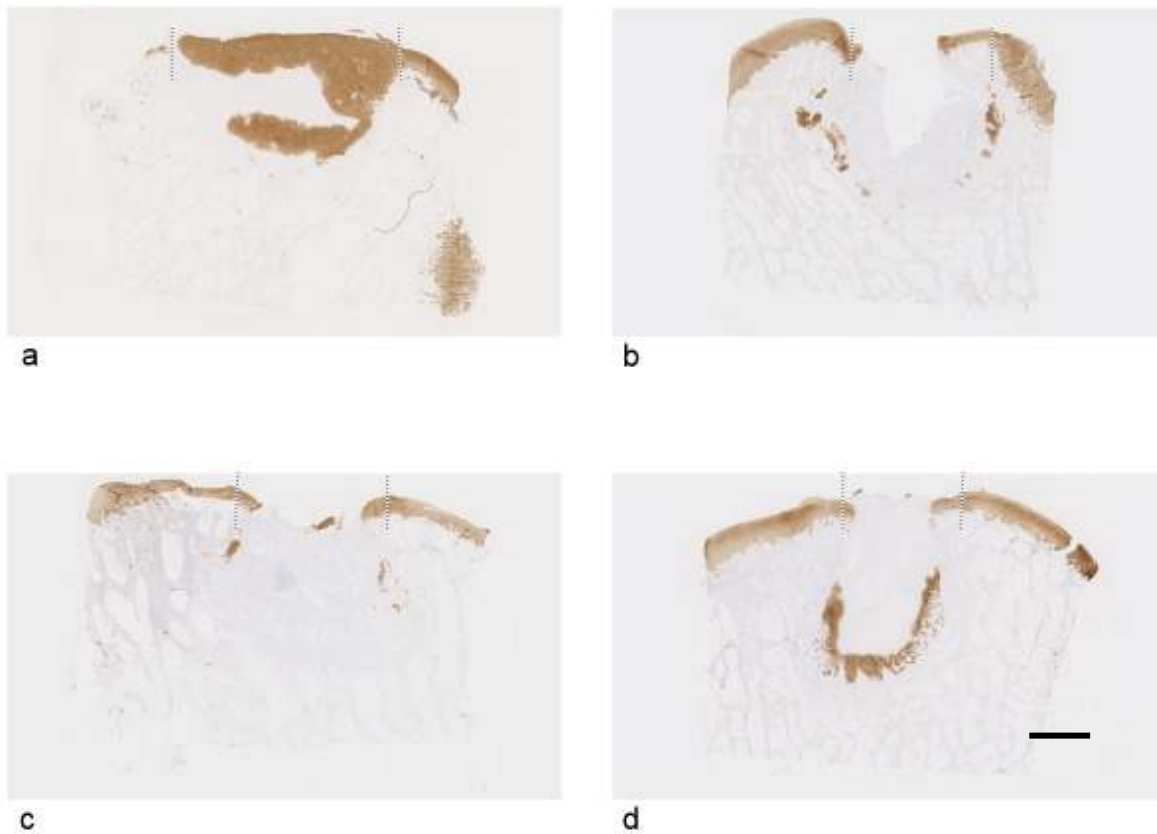
5.2.3.1. Izražaj kolagena II 3 mjeseca nakon implantacije

Izražaj kolagena II u skupini NC zauzima područje koje odgovara hrskavičnom sloju odnosno gornji dio oštećenja te se proteže dublje u koštani dio oštećenja. U ostalim skupinama pozitivna se reakcija javlja najviše rubno u oštećenju gdje se mogu vidjeti počeci enhondralnog okoštavanja. Mjerenjem površine oštećenja pozitivne na kolagen II dobili smo da je ona značajno veća u skupini NC (11.77 mm^2) u odnosu na skupinu AC (2.695 mm^2) ($p=0.021$, $r=0.816$) i CTR (3.778 mm^2) ($p=0.021$, $r=0.816$). Površina u skupini CTR značajno je veća od AC ($p=0.021$, $r=0.816$). U skupini CFS površina oštećenja s izraženim kolagenom II iznosila je 6.143 mm^2 (Slika 25). Imunohistokemijsko bojanje ispitivanih skupina prikazano je na Slici 27.

5.2.3.2. Izražaj kolagena II 12 mjeseci nakon implantacije

12 mjeseci nakon implantacije presatka kolagen II je u skupini NC izražen gotovo u potpunosti u sloju hrskavice te debljinom odgovara okolnoj normalnoj hrskavici. Središnja vrijednost površine pozitivne na kolagen II iznosila 4.765 mm^2 . U ostalim skupinama kolagen II bio je pozitivan rubno u oštećenjima, većim se dijelom odnosio na područje suphondralne kosti. U skupini AC kolagen II pozitivna površina iznosila je 2.06 mm^2 , u skupini CFS

pozitivna površina iznosila je 3.993 mm², a u skupini CTR 3.13 mm². Statistička obrada nije pokazala nikakvu značajnu razliku između ispitivanih skupina. Detalji mjerenja prikazani su na Slici 25, a imunohistokemijsko bojanje na Slici 28.



Slika 29. Imunohistokemijsko bojanje na kolagen II 3 mjeseca nakon implantacije presadaka. Isprekidane crte prikazuju rub oštećenja. a = NC, b = AC, c = CFS, d = CTR. Mjerilo: 2 mm.



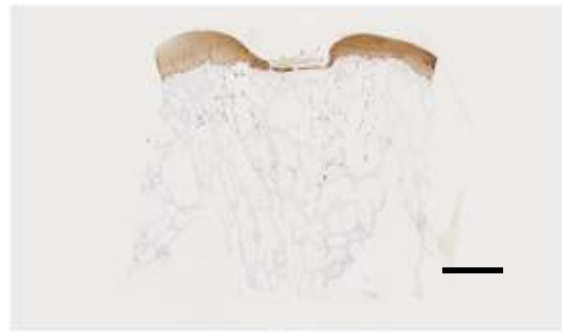a



b



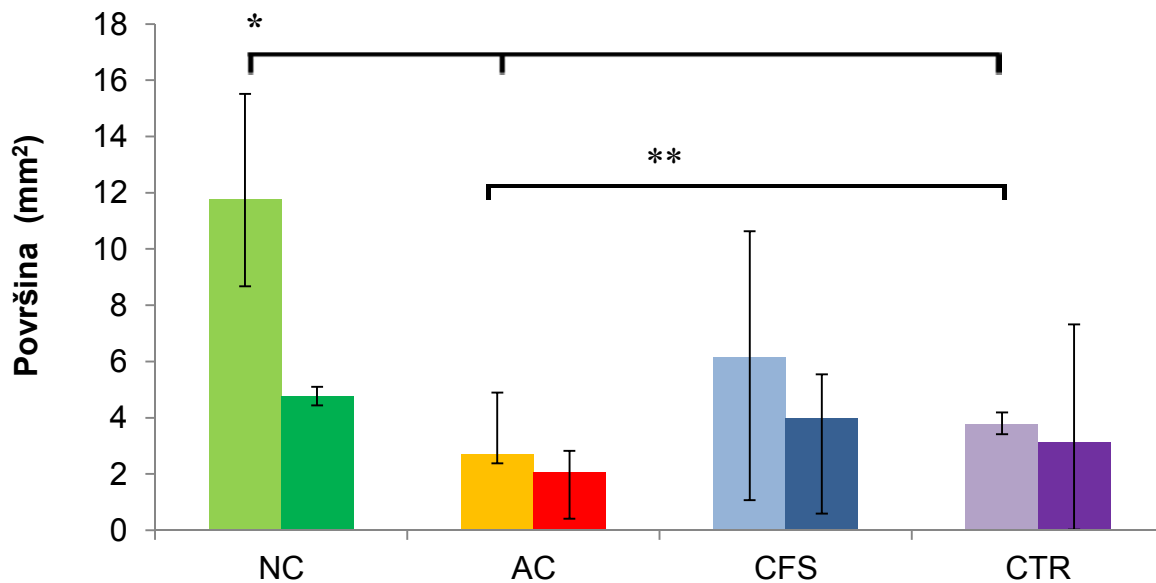
c



d

Slika 30. Imunohistokemijsko bojanje na kolagen II 12 mjeseci nakon implantacije presadaka. a = NC, b = AC, c = CFS, d = CTR. Mjerilo: 2 mm.

Izražaj kolagena II za 3 mjeseca i 12 mjeseci



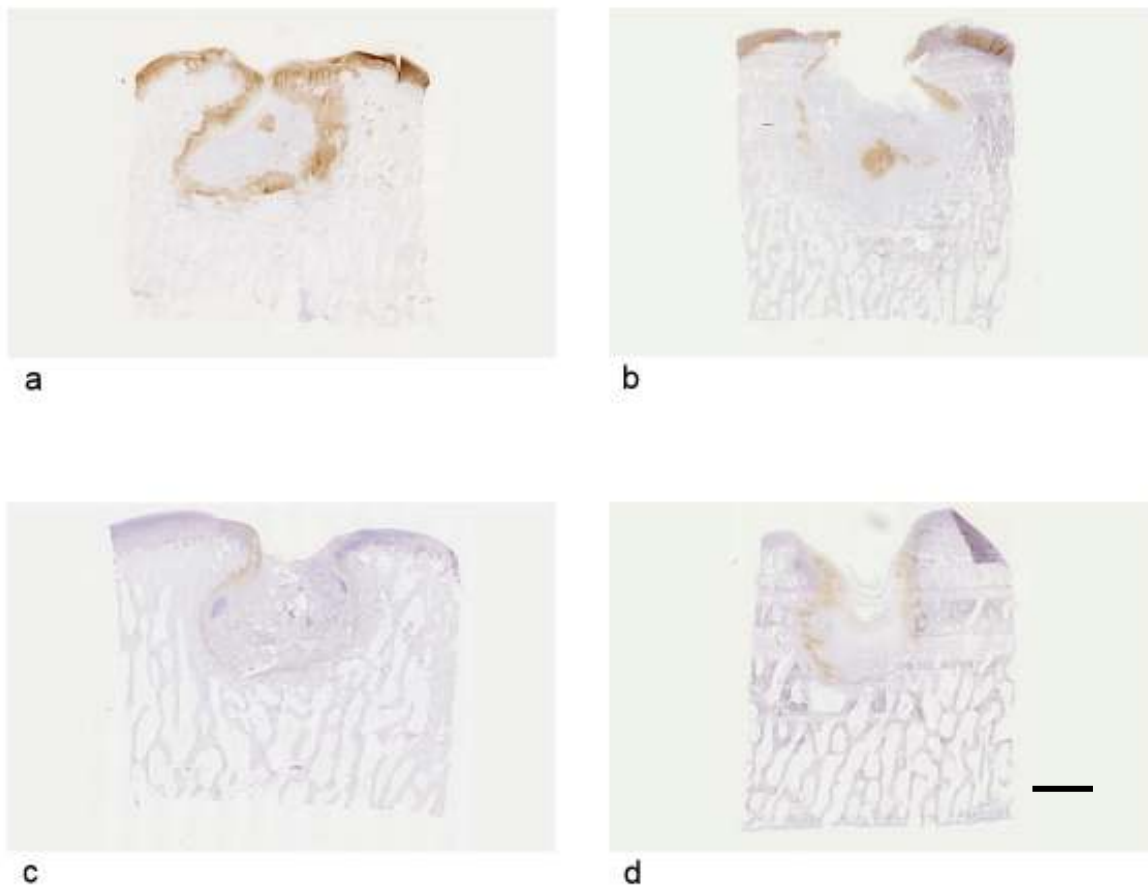
Slika 31. Usporedba izražaja kolagena II 3 mjeseca i 12 mjeseci nakon implantacije presatka. Za svaku skupinu lijevi stupac prikazuje 3 mjeseca, a desni 12 mjeseci. NC je značajno bolja skupina od AC i CTR (*) ($p=0.021$) te je CTR značajno bolja od AC (**) ($p=0.021$) u prvom mjerenju. Iako se održao trend rezultata, u drugom mjerenju nema značajnih razlika između ispitivanih skupina. Prikazani su medijani te najveća i najmanja vrijednost za svaku skupinu.

5.2.3.3. Izražaj agrekana 3 mjeseca nakon implantacije

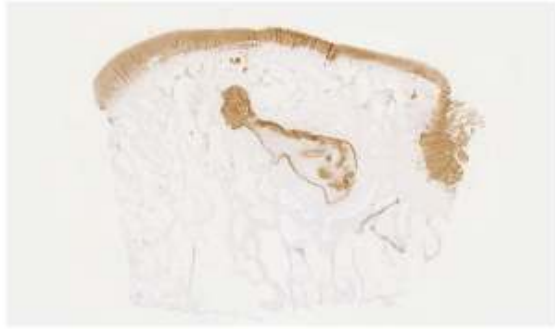U svim skupinama tkivo u oštećenjima bilo je pozitivno na agrekan. U skupini NC bilo je jako pozitivno područje koje odgovara hrskavici, ali i rubovi oštećenja u području suphondralne kosti. U ostalim skupinama uglavnom su bili slabo do umjereno pozitivni rubovi oštećenja. Izražaj agrekana u skupini NC prosječno je ocijenjen ocjenom 4.25. U skupini AC prosječna ocjena bila je 1.75, u skupini CFS 2.5, a u skupini CTR 2.25. Skupina NC pokazala je značajno bolje rezultate od skupine AC i CTR. Najizraženija reakcija bila je uz rub oštećenja u svim grupama. Detalji su prikazani na slikama 32 i 34.

5.2.3.4. Izražaj agrekana 12 mjeseci nakon implantacije

12 mjeseci nakon implantacije agrekan je vrlo jako, gotovo u potpunosti bio izražen u hrskavičnom sloju u skupini NC. U ostalim skupinama slaba rekativnost vidjela se rubno u oštećenju na mjestima aktivne osteogeneze. Središnja ocjena u skupini NC iznosila je 5.5, u skupini AC iznosila je 2, a u skupinama CFS i CTR po 1.25. Statistička analiza ovih ocjena Kruskal Wallis testom pokazala je da postoji značajna razlika između ispitivanih skupina, a Mann-Whitneyevi testovi pokazali su da postoji značajna razlika u izražaju agrekana između skupine NC i CFS ($p=0.039$, $r=0.729$) te između skupine AC i CFS ($p=0.046$, $r=0.630$) (Slika 33 i Slika 34).



Slika 32. Imunohistokemijsko bojanje na agrekan 3 mjeseca nakon implantacije. a = NC, b = AC, c = CFS, d = CTR. Mjerio: 2 mm.



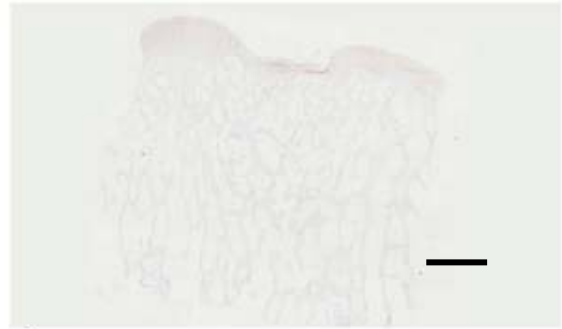
a



b



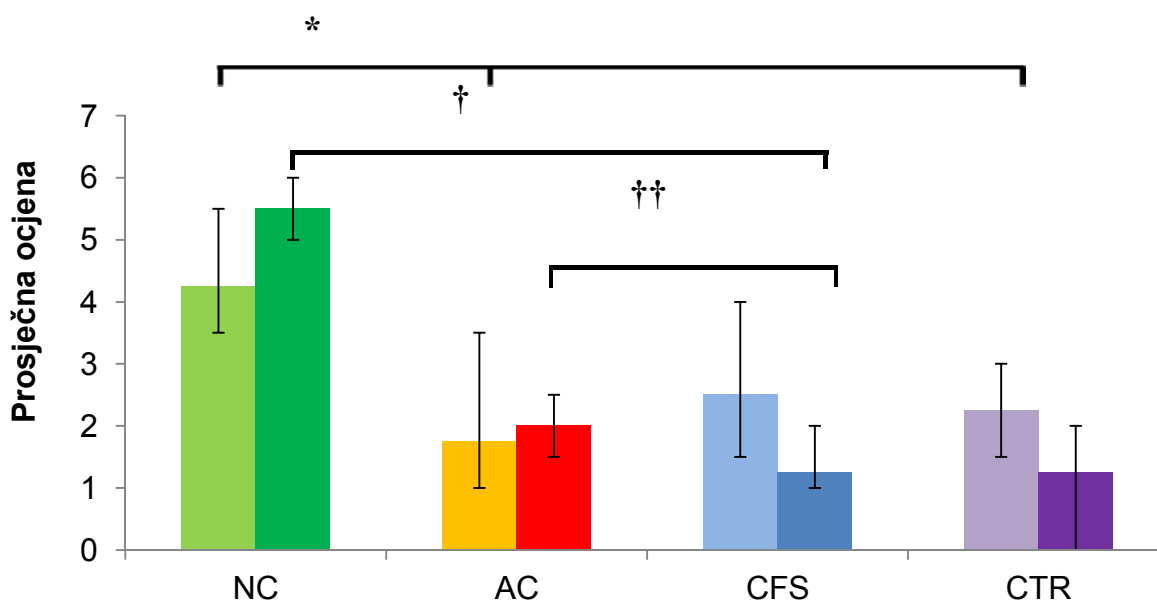
c



d

Slika 33. Izražaj agrekana 12 mjeseci nakon implantacije. a = NC, b = AC, c = CFS, d = CTR. Mjerilo: 2 mm.

Izražaj agrekana za 3 mjeseca i 12 mjeseci



Slika 34. Usporedba izražaja agrekana 3 mjeseca i 12 mjeseci nakon implantacije presatka. Za svaku skupinu lijevi stupac prikazuje 3 mjeseca, a desni 12 mjeseci. Značajna razlika postoji između skupine NC i AC ($p=0.029$) te između NC i CTR ($p=0.021$) (*) u prvom mjerenju. U drugom mjerenju značajna razlika postoji između skupine NC i CFS ($p=0.039$) (†) te između AC i CFS ($p=0.046$) (††). Prikazani su medijani te najveća i najmanja vrijednost za svaku skupinu.

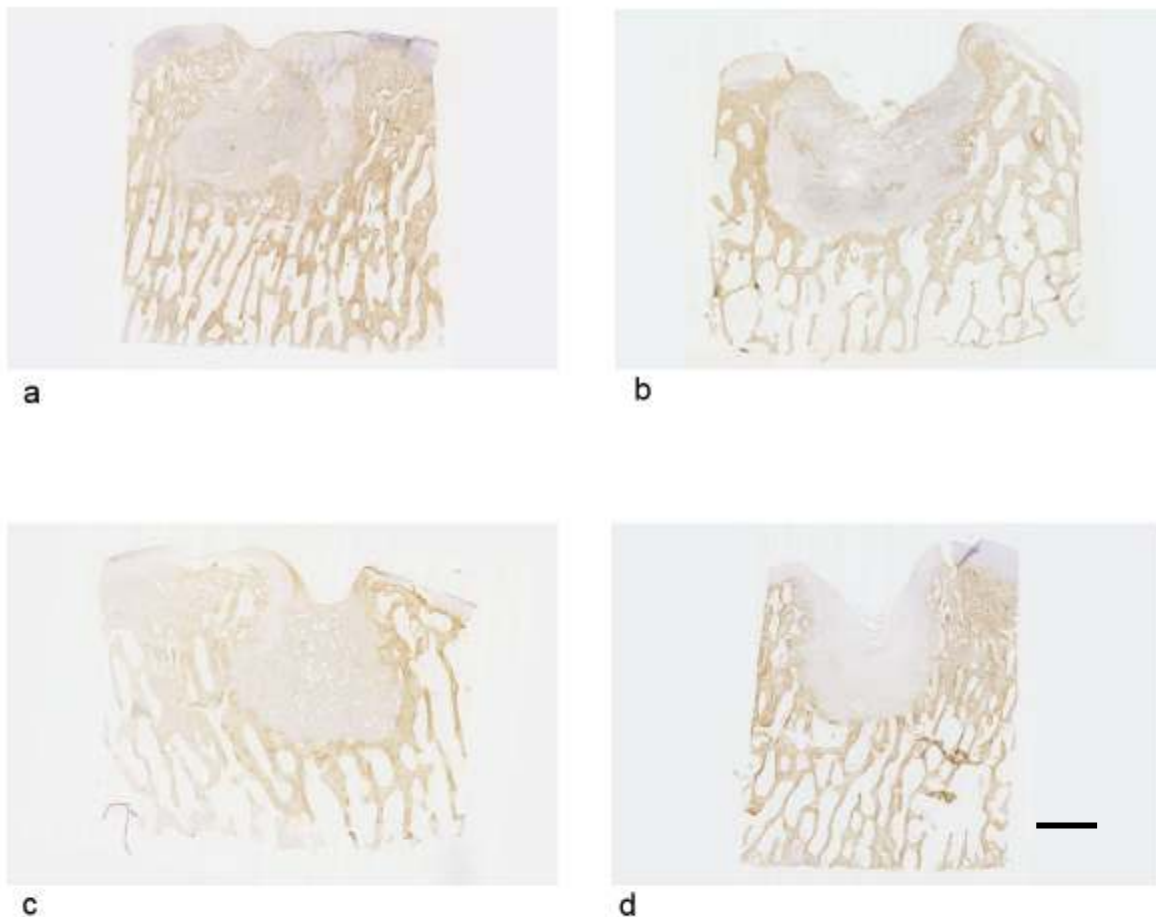
5.2.3.5. Izražaj kolagena I 3 mjeseca nakon implantacije

Kolagen I bio je slabo do umjereno izražen u tkivu oštećenja u svim skupinama. Najslabije izražen bio je u skupinama NC (medijan = 1.5) i AC (medijan = 1.5), nešto jače u skupini CTR (medijan = 1.75) te najjače u skupini CFS (medijan = 3). Statistička obrada nije pokazala nikakvu značajnu razliku između ispitivanih skupina (Slika 37). Na Slici 35 prikazani su reprezentativni primjeri za sve skupine.

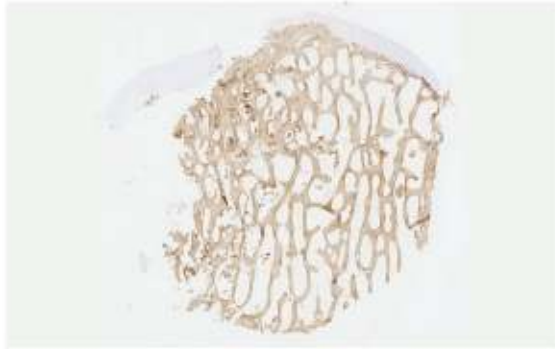
5.2.3.6. Izražaj kolagena I 12 mjeseci nakon implantacije

Nakon 12 mjeseci izražaj kolagena I povećao se u svim skupinama što odgovara boljoj regeneraciji suphondralne kosti. Kolagen I pozitivno tkivo skupine NC nalazilo se u potpunosti u suphondralnoj kosti i imalo je ocjenu gotovo kao normalna kost (medijan = 4.5). U skupini AC izražaj kolagena I bio je umjeren (medijan = 3). U skupinama CFS (medijan =

3.5) i CTR (medijan = 3.75) izražaj kolagen I bio je umjeren do jak. Statistička obrada nije pokazala nikakvu značajnu razliku između ispitivanih skupina (Slika 37). Na Slici 36 prikazani su reprezentativni primjeri za sve skupine.



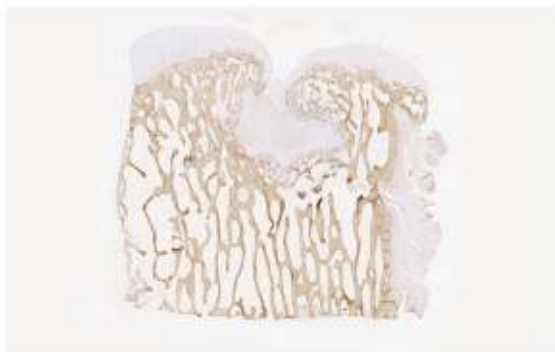Slika 35. Imunohistokemijsko bojanje na kolagen I 3 mjeseca nakon implantacije. a = NC, b = AC, c = CFS, d = CTR. Mjerilo: 2 mm.



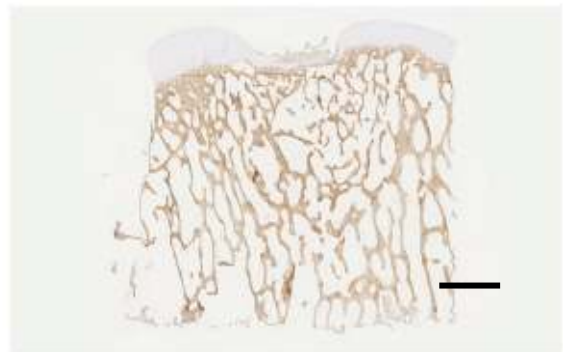
a



b

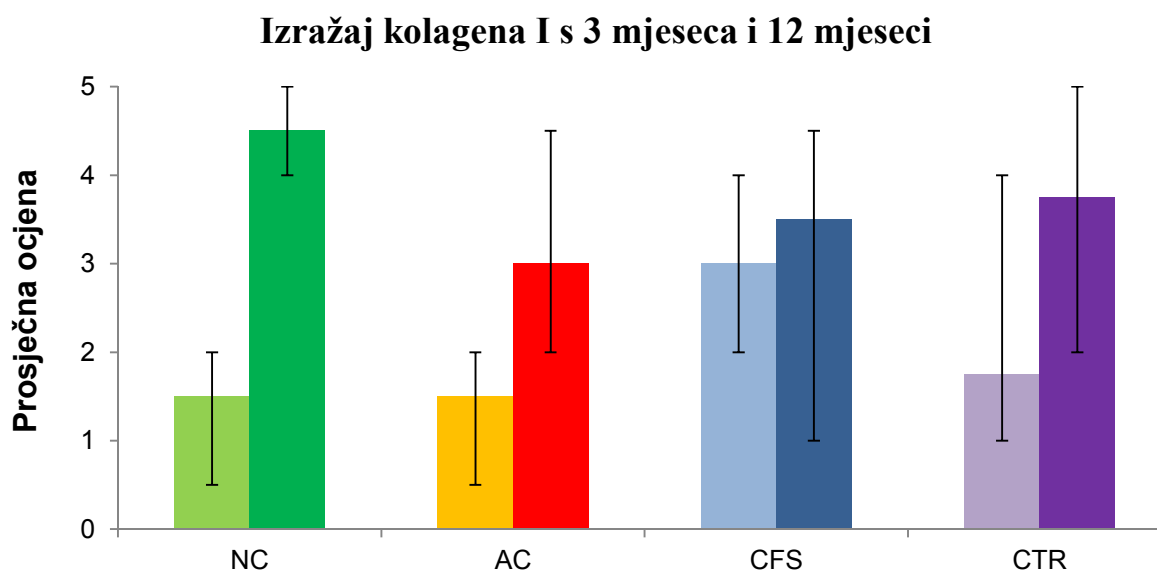


c



d

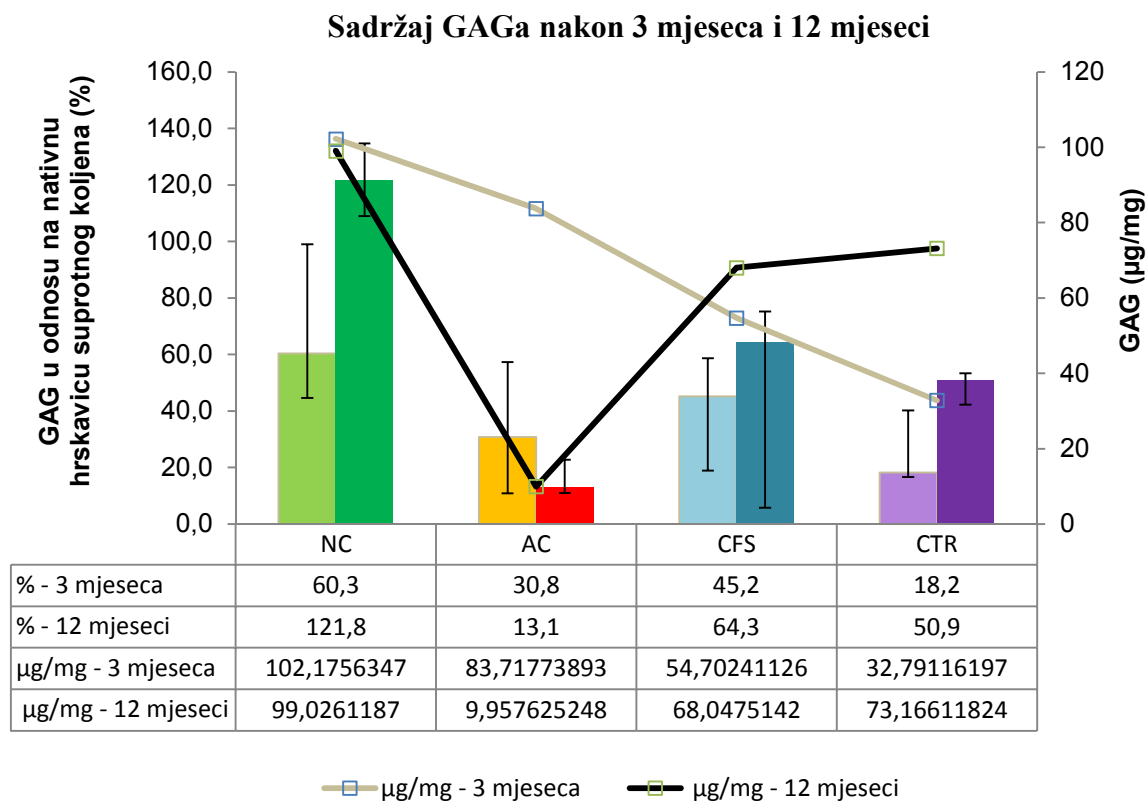
Slika 36. Imunohistokemijsko bojanje na kolagen I 12 mjeseci nakon implantacije. a = NC, b = AC, c = CFS, d = CTR. Mjerilo: 2 mm.



Slika 37. Usporedba izražaja kolagena I 3 mjeseca i 12 mjeseci nakon implantacije presatka. Za svaku skupinu lijevi stupac prikazuje 3 mjeseca, a desni 12 mjeseci. Prikazani su medijani te najveća i najmanja vrijednost za svaku skupinu.

5.2.4. Sadržaj glikozaminoglikana 3 mjeseca i 12 mjeseci nakon implantacije

Tri mjeseca nakon primjene tkivnih presađaka količina glikozaminoglikana (GAG) u svim skupinama je bila manja u odnosu na kontrolu – nativnu hrskavicu suprotnog neoperiranog koljena. U skupinama NC, CFS i CTR postoji trend porasta količine GAG; 12 mjeseci nakon implantacije količina GAG značajno je povećana u skupini NC, 121.8% dok u ostalim skupinama ne prelazi 64.3%. U skupini AC došlo je do smanjenja količine GAG. Značajna razlika nije pokazana 3 mjeseca nakon implantacije, ali postoji s 12 mjeseci između skupina AC i CTR ($p=0,021$, $r=0,816$) izraženo kao količina GAG ($\mu\text{g}/\text{mg}$) i u odnosu na nativnu hrskavicu suprotnog koljena (%) te između NC i CFS ($p=0,046$, $r=0,707$) izraženo samo u odnosu na nativnu hrskavicu suprotnog koljena (%). Detalji su prikazani na Slici 38.



Slika 38. Sadržaj glikozaminoglikana (GAG) u odnosu na nativnu hrskavicu suprotnog neoperiranog koljena prikazan je stupcima. Za svaku skupinu lijevi stupac prikazuje 3 mjeseca, a desni 12 mjeseci. Prikazani su medijani te najveća i najmanja vrijednost. Linijama je prikazan medijan udjela glikozaminoglikana (GAG) u ukupnoj suhoj masi razgrađenog tkiva (µg/mg).

6. RASPRAVA

Rezultati ovog istraživanja potvrđuju hipotezu kako je primjenom automatiziranog perfuzijskog bioreaktora moguće proizvesti funkcionalan autologni hrskavični presadak iz hondrocita hrskavice nosnog septuma i nosača. Naša pretpostavka bila je da će takvi presadci pružiti jednako dobro cijeljenje velikih koštano-hrskavičnih oštećenja kao i autologni hrskavični presadci dobiveni iz hondrocita zglobne hrskavice i nosača. Rezultati ukazuju da se primjenom hondrocita hrskavice nosnog septuma postiže značajno bolje cijeljenje koštano-hrskavičnih oštećenja u usporedbi s primjenom hondrocita zglobne hrskavice.

Ovce su se pokazale dobrim životinjskim modelom za translacijska istraživanja. U usporedbi s laboratorijskim životinjama (miševima i štakorima) imaju znatno veći zglob koljena, veličine približne ljudskom, dužeg su životnog vijeka i, poput čovjeka, imaju slabu prirodnu sposobnost regeneracije hrskavice (92). Kunićima, koji se često koriste za *in vivo* istraživanja regeneracije hrskavice, epifizna ploča se ne zatvara tokom cijelog života zbog čega imaju bolji intrinzični regenerativni kapacitet (93). Zglobna hrskavica goveda i svinje ima puno manju fleksibilnost u odnosu na zglobnu hrskavicu čovjeka dok hrskavica ovce ima slična svojstva. Dodatno, prema smjernicama za pretklinička istraživanja ovca je, uz kozu i konja preporučeni model (94). Konji su znatno veće životinje u odnosu na koze i ovce te je za njihov uzgoj i držanje potrebna veća infrastruktura. Anestezija konja je zahtjevnija, također potrebna je i posebna kirurška oprema. Ne treba ni spomenuti da su značajno skuplji. Koze su poprilično živahne životinje koje dosta skakuću što predstavlja otegotnu okolnost u periodu oporavka nakon operativnog zahvata. Zbog svega navedenog, a i dugogodišnjeg iskustva našeg tima u pretkliničkim istraživanjima na ovcama odlučili smo se za ovcu kao optimalan životinjski model.

Iako se u kliničkoj praksi liječnici češće susreću s kroničnim nego akutnim oštećenjima zglobne hrskavice, životinjski modeli su uglavnom akutna oštećenja. Iz pregleda dostupne literature pronašli smo da se kronični model koštano-hrskavičnih oštećenja upotrebljava vrlo rijetko (95). Mjesta oštećenja su različita, najčešće se radi o medijalnom femoralnom kondilu, zatim lateralnom femoralnom kondilu i trohleji femura, no gotovo uvijek se radi o akutnim oštećenjima (61, 63, 96-103). Obzirom kako ovo istraživanje ima poglavito translacijsku ulogu, i služi za dobivanje odobrenja od nadležnih institucija za provođenje kliničkih ispitivanja, odlučili smo se primijeniti model kroničnog oštećenja koje puno bolje odgovara realnom kliničkom scenariju (104). Obzirom na dodatnu operaciju, sam

model je značajno zahtjevniji i skuplji, no i njegova translacijska vrijednost je značajno veća. Svih 16 životinja operirano je uspješno bez ikakvih komplikacija. Nakon operativnih zahvata dobro su se oporavile i provele odgovarajuće vrijeme na poljoprivrednom gospodarstvu, bez ograničavanja kretanja.

Najčešće se u istraživanjima životinje eutanaziraju 2-6 mjeseci nakon primjene eksperimentalne metode ili zahvata i tada se vrši analiza (61, 63, 96-103, 105). Za potpuno cijeljenje odnosno sazrijevanje tkiva potrebno je duže razdoblje, od 12 do 24 mjeseca (104, 106). Kako bismo dobili uvid u dinamiku cijeljenja, ali i dugoročni ishod, u ovom istraživanju histološku i biokemijsku analizu napravili smo 3 mjeseca i 12 mjeseci nakon provedene terapije, odnosno implantacije tkivnih presađaka.

Veličina kondila je glavna odrednica moguće veličine oštećenja u životinjskim modelima. Oštećenja veća od 6 mm značila bi značajnu izmjenu u topografskoj anatomiji kondila, time bi se dogodila i značajna promjena u prijenosu sila između femura i tibije što bi značajno ugrozilo, ne samo cijeljenje na mjestu oštećenja, već i integritet okolnog zdravog tkiva (45, 107, 108). U istraživanju Getgooda i sur. primjećeno je da koštano-hrskavična oštećenja promjera 5.8 mm, dubine 6 mm bez ikakvog tretmana cijele dobro u smislu ispunjenosti oštećenja, ali vezivno-hrskavičnim tkivom čime su pokazali da su postigli kritično velika oštećenja (103). Na osnovu navedene studije u ovom istraživanju napravili smo koštano-hrskavična oštećenja promjera $d = 6.5$ mm i dubine $h = 5$ mm kako bismo bili sigurni da će oštećenja biti kritične veličine.

U ovom istraživanju za liječenje koštano-hrskavičnih oštećenja primjenili smo presatke tkiva dobivene uzgojem u automatiziranom perfuzijskom bioreaktoru. Hondrociti su nakon izolacije iz hrskavice zgloba i nosnog septuma ovce izravno nasađeni na nosač te su proliferacijska i rediferencijacijska faza uzgoja nastupile u trodimenzionalnim uvjetima perfuzijskog bioreaktora. Nakon sveukupno 5 tjedana uzgoja *in vitro* dobili smo funkcionalne presatke hrskavičnog tkiva iz hondrocita hrskavice nosnog septuma i iz zglobne hrskavice. Uzgojom stanica u perfuzijskom bioreaktoru u našem istraživanju postignuto je jednolično nasađivanje stanica i jednolična proizvodnja međustanične tvari. Tkivni presađci bili su pozitivni na kolagen II i agrekan, a negativni na kolagen I što potvrđuje da su stanice nakon uzgoja održale fenotipske osobine hondrocita. Međutim, *in vivo* presađci iz hondrocita hrskavice nosnog septuma (skupina NC) imaju kvalitetu hijaline hrskavice dok to nije slučaj s presađcima iz hondrocita zglobne hrskavice (skupina AC). Iako je veći broj hondrocita

izoliran iz zglobne hrskavice nego iz hrskavice nosnog septuma (58125 ± 21053.01 u usporedbi s 36041.67 ± 20081.22) i nasaden na nosač površine 4.9 cm^2 naši rezultati ukazuju da *in vivo* hondrociti hrskavice nosnog septuma imaju bolje sintetske sposobnosti. Sintetiziraju toliko međustanične tvari da se nosač ispuni u potpunosti te održavaju dobru ravnotežu s razgrađivanjem nosača. Uobičajen broj stanica koji se u postupcima autologne transplantacije hondrocita (ATH) nasaduje na nosač površine 1 cm^2 nakon proliferacije u dvodimenzionalnoj kulturi, iznosi oko 1 milijun stanica (118-120). Saini i Wick pokazali su da broj nasadenih hondrocita zglobne hrskavice goveda itekako ima veze s dinamikom sinteze međustanične tvari i kvalitetom presatka. Presadci nasadeni s 6.25 milijuna hondrocita sadržavali su najveći broj stanica, glikozaminoglikana i kolagena II te su bili slične građe kao normalna hrskavica nakon 4 tjedna uzgoja u bioreaktoru, a presadci koji su nasadeni s manje stanica (3.75 milijuna) nisu imali građu sličnu kao normalna hrskavica. Proliferacija stanica i sinteza međustanične tvari u njima je bila slabija (121). Naši rezultati u skladu su s ranijim studijama i ukazuju da kvaliteta presatka i cijeljenje oštećenja hrskavice *in vivo* u slučaju primjene hondrocita dobivenih iz zglobne hrskavice značajno ovisi o početnom broju nasadenih stanica kao i o dobi donora (38, 121).

Za proizvodnju tkivnih presadaka koristili smo nanokompozitni, dvoslojni nosač načinjen od kolagena I i hidroksiapatita. S vremenom bi se nosač trebao u potpunosti razgraditi te biti nadomješten novostvorenom međustaničnom tvari hrskavice. Analizirajući cijeljenje tkiva 3 mjeseca nakon primjene tkivnih presadaka, u skupinama CFS i AC vide se brojne orijaške stanice uz dijelove nosača. Presadci su jasno ograničeni od okolnog tkiva domaćina. Moguće je da nosači ili njihovi razgradni produkti potiču reakciju tkiva domaćina u većoj mjeri nego što stanice uspijevaju sintetizirati novu međustaničnu tvar (109-111). U ovim skupinama uočen je i najveći broj krvnih žila u oštećenju. Centola i suradnici pokazali su da dodavanje bevacicumaba (anti-VEGF protutijela) u nosač građen od hijaluronske kiseline i fibrinogena smanjuje urastanje krvnih žila u tkivni presadak načinjen od takvog nosača i hondrocita hrskavice nosnog septuma te povećava njegovu stabilnost na ektopičnom mišjem modelu *in vivo* (112). U našem istraživanju, u skupini NC 3 mjeseca nakon implantacije u oštećenjima se vidi hijalina hrskavica koja ispunjava pore nosača, a urastanje krvnih žila je značajno manje izraženo nego u ostalim skupinama. Pretpostavljamo da je u ovoj skupini sinteza međustanične tvari dovoljna da prekrije nosač i spriječi njegovu preveliku izloženost makrofazima čime je postignuta ravnoteža između sinteze međustanične tvari i razgradnje nosača, a time i stabilnosti presatka.

U dosadašnjim pretkliničkim studijama na životinjskim modelima (ovca i koza) odabrani nanokompozitni nosač od kolagena I i hidroksiapatita pokazao je dobre rezultate u liječenju koštano-hrskavičnih oštećenja. Implantacijom nosača u manja oštećenja postižu se zadovoljavajući rezultati, međutim za velika oštećenja sam nosač nije dovoljan da se potakne stvaranje hijaline hrskavice odnosno regeneracija (99, 113-115). U ovom istraživanju smo primijetili da se u manjoj mjeri kod manipulacije nosačem i tkivnim presadcima, javlja mrvljenje materijala (<10%). To nije dovelo do poteškoća prilikom implantacije niti je ugrozilo stabilnost tkiva, međutim pretpostavljamo da je moglo utjecati na povećanu degradaciju nosača (116) o čemu u konačnici ovisi integracija presatka (117).

Nakon implantacije tkivnih presadaka životinjama nije postavljena imobilizacija te su se mogle slobodno kretati. U uvjetima ovako ranog mehaničkog opterećenja presatka, hondrociti porijekla hrskavice nosnog septuma nastavili su sintetizirati hijalinu međustaničnu tvar *in vivo* dok je sinteza međustanične tvari u presadcima s hondrocitima porijekla zglobne hrskavice bila znatno slabija. Ovime se potvrđuje prethodno istraživanje Candriana i sur. koji su pokazali da presadci s hondrocitima hrskavice nosnog septuma čovjeka na mehanička opterećenja slična onima u zglobu reagiraju pojačanom sintezom glikozaminoglikana i kolagena II dok presadci sa zglobnim hondrocitima reagiraju manjim sadržajem ovih molekula *in vitro* (78).

Analizu u ovom istraživanju temeljili smo na detaljnoj histološkoj analizi. Kako bi se rezultati različitih studija mogli uspoređivati, postoje različite ljestvice kojima se ocjenjuje histološka građa. Koristili smo validiranu i standardiziranu histološku ocjensku ljestvicu ICRS II koja daje opsežne rezultate i koju je moguće primjeniti na različitim životinjskim modelima i u kliničkim ispitivanjima ukoliko uključuju biopsiju (89, 101, 118). Ocjene svih 14 parametara ICRS II ljestvice pokazale su trend najboljih rezultata nakon primjene tkivnih presadaka uzgojenih iz hondrocita hrskavice nosnog septuma ovce (skupina NC).

Sadržaj glikozaminoglikana prikazan bojanjem safraninom O i biokemijskim određivanjem metodom metilenskog modrila (DMMM) te izražaj agrekana i kolagena II prikazani imunohistokemijskim bojanjima najveći su nakon primjene tkivnih presadaka s hondrocitima hrskavice nosnog septuma (skupina NC). 3 mjeseca nakon primjene ovih presadaka područje pozitivno na glikozaminoglikane i kolagen II obuhvaća područje oštećenja koje odgovara sloju hrskavice i suphondralne kosti što je povezano s aktivnom sintezom međustanične tvari u ranoj fazi stvaranja tkiva, prije nego se završi pregradnja i

postigne konačna homeostaza tkiva (111). Prisutna vlaknaca kolagena II nisu organizirana, kao ni hondrociti što također upućuje na nezrelost tkiva. 12 mjeseci od primjene presadaka došlo je do organizacije vlaknaca kolagena II i hondrocita u hijalinoj hrskavici skupine NC. Suphondralna kost također se regenerirala te se više ne vidi granica između presatka i okolnog tkiva.

Integracija tkivnih presadaka u tkivo domaćina ovisi o sposobnosti stanica presatka da proizvode međustaničnu tvar, ali i o svojstvima nosača na koji su stanice nasađene (117). Idealni presadak za koštano-hrskavična oštećenja trebao bi omogućiti integraciju hrskavice i suphondralne kosti kako bi se postigla uspješna regeneracija zglobne hrskavice (72, 119). Barandun i sur. pokazali su da presatci dobiveni uzgojem hondrocita humane hrskavice nosnog septuma za liječenje koštano-hrskavičnih oštećenja postižu bolju integraciju od presadaka dobivenih uzgojem hondrocita zglobne hrskavice *in vitro* (120). Naše istraživanje na ovcama *in vivo* potvrđuje ove rezultate, najbolja integracija postignuta je u skupini NC 3 mjeseca i 12 mjeseci nakon implantacije. 3 mjeseca nakon implantacije postoji kontinuitet okolne zdrave hrskavice u novostvorenu, a s 12 mjeseci postignuta je i pravilna organizacija vlaknaca kolagena II.

Tri mjeseca nakon tkivne terapije vidi se nezrelo tkivo u svim skupinama, sinteza molekula međustanične tvari je intezivna, integracija nepotpuna, a organizacija slaba. Dvanaest mjeseci nakon primjene tkivne terapije postignuta je potpuna integracija hijaline hrskavice uz organizaciju vlaknaca kolagena II i hondrocita. Pregradnja suphondralne kosti je gotovo završena uz tek pokoji trag enhondralnog okoštavanja. Stvaranje mineralizirane linije (tidemark) gotovo uopće nije zapaženo ni u jednoj skupini s 3 mjeseca, međutim s 12 mjeseci se vidi u više od 65% uzoraka u skupini NC te nešto slabije u ostalim skupinama. Vrijeme od 12 mjeseci pokazalo se nedovoljno za potpuno uspostavljanje minineralizirane linije (tidemark) (106).

U slučajevima kada nije došlo do stvaranja hijaline hrskavice već vezivnog ili vezivno-hrskavičnog tiva, 12 mjeseci nakon primjene terapije vidi se fibrilacije ovakvog tkiva te nastajanje šupljina u središtu što potvrđuje slabija biomehanička svojstva vezivno-hrskavičnog tkiva. Tri mjeseca nakon njihova stvaranja, koštano-hrskavična oštećenja promjera $d=6.5$ mm i dubine $h=5$ mm spontano cijele vezivnim tkivom do vezivno-hijalnim tkivom s vrlo malim udjelom kolagena II i GAG (skupina CTR). Dvanaest mjeseci nakon nastanka koštano-hrskavičnih oštećenja vidi se stanjeno tkivo s fibrilacijama što ukazuje na

nastup osteoartritičnih promjena i objašnjava smanjenje makroskopske ICRS ocjene s 12 mjeseci u odnosu na 3 mjeseca u skupini CTR.

Suphondralne ciste primijetili smo u svim skupinama, najmanje u skupini NC. Prema različitim studijama, suphondralne ciste se često nalaze u modelima koštano-hrskavičnih oštećenja (121). Getgood i suradnici na modelu ovce našli su ciste u 22% koštano-hrskavičnih oštećenja u koja su implantirali nosač ili su bili ostavljeni bez implantata (103). U drugoj studiji, Benazzo i sur., također na modelu ovce nakon primjene koštano-hrskavičnih autograftova, našli su ciste u 60% operiranih oštećenja (122). Mehanizam nastanka suphondralnih cista nije u potpunosti poznat, međutim smatra se da bi njihov nastanak mogao biti posljedica stvaranja samog oštećenja odnosno tlaka sinovijalne tekućine na suphondralnu kost (95, 123, 124). Naši rezultati su sukladni s ovom pretpostavkom.

Ograničavajući čimbenik ove studije je mali broj životinja, tim više što smo imali manji broj uzoraka u eksperimentalnoj skupini, ali rezultati jasno ukazuju na pozitivan trend. Rezultati svih ispitivanja pokazali su najbolje rezultate u skupini NC.

Upotreba diferenciranih stanica u usporedbi s matičnima korak je bliže pri translaciji ovakvih istraživanja u kliničku primjenu. Iako su matične stanice (MSC) lako dostupne, moguće ih je jednostavno izolirati iz različitih tkiva, imaju veliku sposobnost ekspanzije i diferencijacije, prije njihove upotrebe u kliničkoj praksi potrebno je dokazati i njihovu sigurnost, odnosno da nema rizika od razvoja teratoma ili diferencijacije u neko drugo tkivo mezenhimalnog porijekla (58). Hrskavica nosnog septuma jako je dobar izvor hondrocita za tkivni inženjering (76, 120, 125). Biopsija septuma kratak je i jednostavan zahvat koji ne ostavlja negativne posljedice za pacijenta. Niti jedna ovca u našoj studiji nije imala problema s disanjem, što je potvrđeno i u studiji na ljudima gdje su se hondrociti hrskavice nosnog septuma upotrijebili za tkivni inženjering i rekonstrukciju alarne hrskavice nosa (76). Do sada su hondrociti hrskavice nosnog septuma uspješno primjenjeni u prvoj fazi dva klinička ispitivanja. Fulco i sur. 2014. godine su objavili rezultate prve kliničke primjene hrskavičnih presađaka dobivenih iz hrskavice nosnog septuma u statičnoj kulturi. Upotrebljeni su za rekonstrukciju alarne hrskavice nosa nakon resekcije tumora u 5 pacijenata. Kod svih pacijenata došlo je do obnove građe i funkcije alarne hrskavice uz izvrsne estetske rezultate te bez morbiditeta donorskog mjesta. U drugom kliničkom ispitivanju (faza I) hrskavični presađci dobiveni iz hrskavice nosnog septuma u statičnoj kulturi uspješno su primjenjeni za liječenje oštećenja zglobne hrskavice koljena čime su stvoreni preduvjeti za provedbu druge

faze kliničkog ispitivanja (<http://clinicaltrials.gov> identifikator: NCT02673905) (126). Sve navedeno ukazuje kako hondrociti hrskavice nosnog septuma imaju potencijal da postanu prvi izbor stanica za tkivni inženjering zglobne hrskavice.

Histologija se smatra zlatnim standardom u analizi cijeljenja hrskavice (64, 71, 127-130). Iako ocjene zadovoljstva pacijenata i kliničkih parametara pokazuju dobre rezultate kratkoročno, dugoročno dobar klinički oporavak ovisi o građi hrskavice. Biopsija zglobne hrskavice u kliničkim istraživanjima zahtijeva dodatan invazivan postupak, artroskopiju, dostupan je samo mali dio tkiva za analizu i upitna je njegova reprezentativnost obzirom na veličinu cijelog tretiranog oštećenja (131). Zbog navedenog, analiza se često temelji na kliničkim ocjenama i neinvazivnim slikovnim dijagnostičkim metodama (132-138). U pretkliničkim istraživanjima na životinjskim modelima, histologija predstavlja najvažniji alat za objektivnu analizu uspješnosti terapije (104). U provedbi istraživanja ove doktorske disertacije cijeljenje hijalinom hrskavicom sa organiziranim vlakancima kolagena II i hondrocitima naslaganim u stupiće, uz obnovu suphondralne kosti te potpunu integraciju postignuto je primjenom presadaka tkiva s hondrocitima hrskavice nosnog septuma u ovce.

Pristup na hrskavicu nosnog septuma i biopsija jednostavan je zahvat s minimalnim rizicima za pacijente. Ne ostavlja posljedice na funkciju disanja niti na izgled pacijenta. Klinički doprinos ove disertacije je što se upotrebom hrskavice nosnog septuma mogu uzgojiti funkcionalni autologni presatci za uspješno liječenje oštećenja zglobne hrskavice čime je postignuta nova terapijska mogućnost koja je jednostavnija, jeftinija i uzrokuje manji morbiditet zgloba.

Upotrebom perfuzijskog bioreaktora u ovom istraživanju stanice su odmah po izolaciji nasadene na nosač te je umnažanje stanica (proliferacijska faza) i rediferencijacija postignuta u trodimenzionalnim uvjetima. Tako dobiveni presadci imali su ravnomjerno raspoređene stanice i novostvorenu međustaničnu tvar. Potvrdili smo reproducibilnost proizvodnje hrskavičnih presadaka u perfuzijskom bioreaktoru. Navedena reproducibilost te mogućnost potpune kontrole proizvodnje u bioreaktoru uz potencijalno smanjenje troškova održavanja čistih prostora otvaraju mogućnost uvođenja automatiziranih bioreaktora u kliničku praksu (136, 137).

7. ZAKLJUČCI

Model ovce izvrstan je translacijski model prikladan za istraživanje regeneracije hrskavice.

Uzgojem hondrocita hrskavice nosnog septuma na dvoslojnom nosaču u automatiziranom perfuzijskom bioreaktoru moguće je dobiti autologne funkcionalne presatke za liječenje koštano-hrskavičnih oštećenja na modelu ovce. U našim uvjetima ova metoda se pokazala izrazito reproducibilnom.

Upotrebom automatiziranog perfuzijskog bioreaktora moguće je s manjim početnim brojem stanica hrskavice nosnog septuma dobiti funkcionalne presatke za liječenje koštano-hrskavičnih oštećenja.

Primjenom autolognih presadaka dobivenih uzgojem hondrocita nosnog septuma na dvoslojnom nosaču u automatiziranom perfuzijskom bioreaktoru za liječenje kroničnih koštano-hrskavičnih oštećenja postiže se bolje cijeljenje hrskavice i kosti u usporedbi s primjenom tako dobivenih presadaka iz hondrocita zglobne hrskavice i nosača ili samih nosača.

Tri mjeseca nakon primjene tkivnih presadaka dobivenih od hondrocita hrskavice nosnog septuma i nosača vidi se hijalina hrskavica u oštećenju uz prisutne ostatke nosača i aktivnu pregradnju suphondralne kosti što upućuje na nezrelost tkiva.

Dvanaest mjeseci nakon primjene tkivnih presadaka dobivenih od hondrocita hrskavice nosnog septuma i nosača postignuta je potpuna integracija presatka uz obnovu suphondralne kosti i hrskavice.

Pristup na hrskavicu nosnog septuma i biopsija jednostavan je zahvat s minimalnim rizicima za pacijente. Ne ostavlja posljedice na funkciju disanja niti na izgled pacijenta. Klinički doprinos ove disertacije je što se upotrebom hrskavice nosnog septuma mogu uzgojiti funkcionalni autologni presatci za uspješno liječenje oštećenja zglobne hrskavice čime je postignuta nova terapijska mogućnost koja je jednostavnija, jeftinija i uzrokuje manji morbiditet zgloba.

Hondrociti hrskavice nosnog septuma imaju veliki potencijal u tkivnom inženjeringu i za liječenje oštećenja zglobne hrskavice.

8. Sažetak

Oštećenja zglobne hrskavice značajan su problem u ortopediji. Jednom kada se hrskavica ozlijedi, zbog svoje avaskularne građe teško cijeli. Iako postoje različite kirurške metode kojima se postiže oporavak, niti jedna ne dovodi do potpunog cijeljenja hrskavice i njene regeneracije. Nastalo tkivo je lošijih mehaničkih svojstava i dugoročno se ne uspijeva održati. Cilj ovog istraživanja je primjeniti metode tkivnog inženjeringa za liječenje velikih koštano-hrskavičnih oštećenja u koljenu ovce. Hondrociti izolirani iz hrskavice nosnog septuma nasadeni su na dvoslojni nosač i kultivirani u kontroliranim uvjetima automatiziranog perfuzijskog bioreaktora. Dobiveni tkivni presadci imaju svojstva približna onima normalne zdrave hrskavice. Šesnaest ovaca slučajnim je odabirom raspoređeno u četiri skupine: NC (tkivni presadak od hondrocita hrskavice nosnog septuma), AC (tkivni presadak od hondrocita zglobne hrskavice), CFS (nosač bez stanica) i CTR (negativna kontrola). Tijekom prvog kirurškog zahvata napravljena su hrskavična oštećenja promjera 4 mm na oba kondila desne bedrene kosti te biopsija hrskavice nosnog septuma. Šest tjedana je proteklo od prvog do drugog kirurškog zahvata što je dovelo do kronifikacije oštećenja, ujedno je toliko trajala uzgoj tkivnih presadaka. Tijekom drugog zahvata od postojećih oštećenja napravljena su koštano-hrskavična oštećenja promjera 6.5 mm i dubine 5 mm te u njih implantirani odgovarajući presadci. Životinje su eutanazirane 3 mjeseca i 12 mjeseci nakon toga. Provedena je detaljna makroskopska, histološka i imunohistokemijska analiza. Rezultati potvrđuju pretpostavku i opravdanost proizvodnje presadaka tkiva hrskavice u perfuzijskom bioreaktoru. Hondrociti hrskavice nosnog septuma pokazali su najbolje rezultate u svim analizama. Njihovom primjenom moguće je postići dobru obnovu zglobne hrskavice *in vivo*.

9. Summary

Structural analysis of bioreactor – engineered autologous cartilage graft for treatment of osteochondral defects in sheep model

Andreja Vukasović, dr.med.

2016

Articular cartilage lesions remain a major unsolved clinical problem due to the poor intrinsic repair capacity of the cartilage. While various options are available to repair a damaged joint surface, none can reliably restore the natural articular cartilage integrity resulting in a limited ability of the tissue to withstand mechanical stresses during physical activities.

The aim of this study was to engineer cartilage tissue grafts with functional properties resembling those of native cartilage and use them for the autologous treatment of chronic osteochondral defects in sheep stifle joint. Nasal septum chondrocytes were seeded on bilayered scaffold and cultured in perfusion bioreactor.

Sixteen sheep were randomly assigned to four study groups: nasal constructs (NC), articular constructs (AC), cell free scaffolds (CFS), and negative control (CTR). First surgery was to create 4 mm chondral defects on both right femoral condyles. Biopsy of nasal septum cartilage was also performed. After six weeks of culturing and defect chronification, tissue grafts were implanted in osteochondral defects 6,5 mm in diameter and 5 mm deep. Animals were sacrificed 3 and 12 months afterwards. Detailed gross, histology and immunohistochemistry analyses were performed. Results demonstrate feasibility of bioreactor tissue production. Nasal septum cartilage chondrocytes have the capacity to restore articular cartilage *in vivo*.

10. Popis literature

1. Krmpotić-Nemanić J, Marušić, A. Anatomija čovjeka 1.dio. Zagreb: Medicinska naklada; 2001.
2. Mescher AL. Junqueira's Basic Histology. 12th ed. USA: The McGraw-Hill Companies, Inc.; 2010.
3. Hunter W. On the structure and diseases of articulating cartilages. *Trans R Soc Lond* 1974; **42B**: 514-21.
4. Curl WW, Krome J, Gordon ES, Rushing J, Smith BP, Poehling GG. Cartilage injuries: a review of 31,516 knee arthroscopies. *Arthroscopy* 1997; **13**(4): 456-60.
5. Hjelle K, Solheim E, Strand T, Muri R, Brittberg M. Articular cartilage defects in 1,000 knee arthroscopies. *Arthroscopy* 2002; **18**(7): 730-4.
6. Aroen A, Loken S, Heir S i sur. Articular cartilage lesions in 993 consecutive knee arthroscopies. *Am J Sports Med* 2004; **32**(1): 211-5.
7. Widuchowski W, Widuchowski J, Trzaska T. Articular cartilage defects: study of 25,124 knee arthroscopies. *The Knee* 2007; **14**(3): 177-82.
8. Colwell CW, Jr., D'Lima DD, Hoenecke HR i sur. In vivo changes after mechanical injury. *Clin Orthop Relat Res* 2001; (391 Suppl): S116-23.
9. Gelber AC, Hochberg MC, Mead LA, Wang NY, Wigley FM, Klag MJ. Joint injury in young adults and risk for subsequent knee and hip osteoarthritis. *Ann Intern Med* 2000; **133**(5): 321-8.
10. Buckwalter JA, Anderson DD, Brown TD, Tochigi Y, Martin JA. The Roles of Mechanical Stresses in the Pathogenesis of Osteoarthritis: Implications for Treatment of Joint Injuries. *Cartilage* 2013; **4**(4): 286-94.
11. O'Driscoll SW. The healing and regeneration of articular cartilage. *J Bone Joint Surg Am* 1998; **80**(12): 1795-812.
12. Woolf AD, Pfleger B. Burden of major musculoskeletal conditions. *Bull World Health Organ* 2003; **81**(9): 646-56.
13. Zlotnicki JP, Geeslin AG, Murray IR i sur. Biologic Treatments for Sports Injuries II Think Tank-Current Concepts, Future Research, and Barriers to Advancement, Part 3: Articular Cartilage. *Orthopaedic journal of sports medicine* 2016; **4**(4): 2325967116642433.
14. Saltzman CL, Zimmerman MB, O'Rourke M, Brown TD, Buckwalter JA, Johnston R. Impact of comorbidities on the measurement of health in patients with ankle osteoarthritis. *J Bone Joint Surg Am* 2006; **88**(11): 2366-72.

15. Esser S, Bailey A. Effects of exercise and physical activity on knee osteoarthritis. *Current pain and headache reports* 2011; **15**(6): 423-30.
16. Grazio S. [Osteoarthritis--epidemiology, economics and quality of life]. *Reumatizam* 2005; **52**(2): 21-9.
17. Orth P, Rey-Rico A, Venkatesan JK, Madry H, Cucchiarini M. Current perspectives in stem cell research for knee cartilage repair. *Stem cells and cloning : advances and applications* 2014; **7**: 1-17.
18. Schneevoigt J, Fabian C, Leovsky C, Seeger J, Bahramsoltani M. In Vitro Expression of the Extracellular Matrix Components Aggrecan, Collagen Types I and II by Articular Cartilage-Derived Chondrocytes. *Anat Histol Embryol* 2016.
19. Pylawka TK, Kang RW, Cole BJ. Articular cartilage injuries In: Schepsis AA, Busconi BD, eds. *Sports Med*. Philadelphia: Lippincott Williams & Wilkins; 2006: 418-29.
20. Sophia Fox AJ, Bedi A, Rodeo SA. The basic science of articular cartilage: structure, composition, and function. *Sports health* 2009; **1**(6): 461-8.
21. Buckwalter JA, Mankin HJ. Articular cartilage: tissue design and chondrocyte-matrix interactions. *Instr Course Lect* 1998; **47**: 477-86.
22. Toriumi H, Nakagawa H, Ueda H, Leng CG, Fujii Y, Ohno S. Proteoglycans in articular cartilage revealed with a quick freezing and deep etching method. *Ann Rheum Dis* 1996; **55**(7): 466-74.
23. Winter GM, Poole CA, Ilic MZ, Ross JM, Robinson HC, Handley CJ. Identification of distinct metabolic pools of aggrecan and their relationship to type VI collagen in the chondrons of mature bovine articular cartilage explants. *Connect Tissue Res* 1998; **37**(3-4): 277-93.
24. Hedlund H, Hedbom E, Heinegard D, Mengarelli-Widholm S, Reinholt FP, Svensson O. Association of the aggrecan keratan sulfate-rich region with collagen in bovine articular cartilage. *J Biol Chem* 1999; **274**(9): 5777-81.
25. Miosge N, Flachsbarth K, Goetz W, Schultz W, Kresse H, Herken R. Light and electron microscopical immunohistochemical localization of the small proteoglycan core proteins decorin and biglycan in human knee joint cartilage. *Histochem J* 1994; **26**(12): 939-45.
26. DiCesare PE, Morgelin M, Carlson CS, Pasumarti S, Paulsson M. Cartilage oligomeric matrix protein: isolation and characterization from human articular cartilage. *J Orthop Res* 1995; **13**(3): 422-8.
27. Hecht JT, Hayes E, Haynes R, Cole WG. COMP mutations, chondrocyte function and cartilage matrix. *Matrix Biol* 2005; **23**(8): 525-33.

28. Jay GD, Waller KA. The biology of lubricin: near frictionless joint motion. *Matrix Biol* 2014; **39**: 17-24.
29. Broom ND, Poole CA. A functional-morphological study of the tidemark region of articular cartilage maintained in a non-viable physiological condition. *J Anat* 1982; **135**(Pt 1): 65-82.
30. Poole AR, Kojima T, Yasuda T, Mwale F, Kobayashi M, Lavery S. Composition and structure of articular cartilage: a template for tissue repair. *Clin Orthop Relat Res* 2001; (391 Suppl): S26-33.
31. Madry H, van Dijk CN, Mueller-Gerbl M. The basic science of the subchondral bone. *Knee Surg Sports Traumatol Arthrosc* 2010; **18**(4): 419-33.
32. Burr DB. Anatomy and physiology of the mineralized tissues: role in the pathogenesis of osteoarthritis. *Osteoarthritis Cartilage* 2004; **12 Suppl A**: S20-30.
33. Grodzinsky AJ, Levenston ME, Jin M, Frank EH. Cartilage tissue remodeling in response to mechanical forces. *Annual review of biomedical engineering* 2000; **2**: 691-713.
34. Lane Smith R, Trindade MC, Ikenoue T i sur. Effects of shear stress on articular chondrocyte metabolism. *Biorheology* 2000; **37**(1-2): 95-107.
35. Semenza GL. HIF-1 and human disease: one highly involved factor. *Genes Dev* 2000; **14**(16): 1983-91.
36. Markway BD, Cho H, Johnstone B. Hypoxia promotes redifferentiation and suppresses markers of hypertrophy and degeneration in both healthy and osteoarthritic chondrocytes. *Arthritis Res Ther* 2013; **15**(4): R92.
37. Buckwalter JA, Roughley PJ, Rosenberg LC. Age-related changes in cartilage proteoglycans: quantitative electron microscopic studies. *Microsc Res Tech* 1994; **28**(5): 398-408.
38. Barbero A, Grogan S, Schafer D, Heberer M, Mainil-Varlet P, Martin I. Age related changes in human articular chondrocyte yield, proliferation and post-expansion chondrogenic capacity. *Osteoarthritis Cartilage* 2004; **12**(6): 476-84.
39. Martin JA, Buckwalter JA. Aging, articular cartilage chondrocyte senescence and osteoarthritis. *Biogerontology* 2002; **3**(5): 257-64.
40. Loeser RF, Collins JA, Diekman BO. Ageing and the pathogenesis of osteoarthritis. *Nature reviews Rheumatology* 2016.
41. Martin JA, Buckwalter JA. The role of chondrocyte senescence in the pathogenesis of osteoarthritis and in limiting cartilage repair. *J Bone Joint Surg Am* 2003; **85-A Suppl 2**: 106-10.

42. Convery FR, Akeson WH, Keown GH. The repair of large osteochondral defects. An experimental study in horses. *Clin Orthop Relat Res* 1972; **82**: 253-62.
43. Hurtig MB, Fretz PB, Doige CE, Schnurr DL. Effects of lesion size and location on equine articular cartilage repair. *Can J Vet Res* 1988; **52**(1): 137-46.
44. Gratz KR, Wong BL, Bae WC, Sah RL. The effects of focal articular defects on cartilage contact mechanics. *J Orthop Res* 2009; **27**(5): 584-92.
45. Bekkers JE, Creemers LB, Tsuchida AI i sur. One-stage focal cartilage defect treatment with bone marrow mononuclear cells and chondrocytes leads to better macroscopic cartilage regeneration compared to microfracture in goats. *Osteoarthritis Cartilage* 2013; **21**(7): 950-6.
46. Shapiro F, Koide S, Glimcher MJ. Cell origin and differentiation in the repair of full-thickness defects of articular cartilage. *J Bone Joint Surg Am* 1993; **75**(4): 532-53.
47. Magnuson PB. Joint debridement, surgical treatment of degenerative arthritis. *Surg Gynecol Obstet* 1941; **73**: 9.
48. Pridie KH. A method of resurfacing osteoarthritis knee joints. *J Bone Joint Surg* 1959; **41**(B): 2.
49. Ficat RP, Ficat C, Gedeon P, Toussaint JB. Spongialization: a new treatment for diseased patellae. *Clin Orthop Relat Res* 1979; (144): 74-83.
50. Steadman JR, Rodkey, W.G., Singleton, S.B., Briggs, K.K. Microfracture technique for full thickness chondral defects: technique and clinical results. *Ope Tech Orthop* 1997; (7): 5.
51. Hangody L, Kish G, Karpati Z, Udvarhelyi I, Szigeti I, Bely M. Mosaicplasty for the treatment of articular cartilage defects: application in clinical practice. *Orthopedics* 1998; **21**(7): 751-6.
52. Hangody L, Rathonyi GK, Duska Z, Vasarhelyi G, Fules P, Modis L. Autologous osteochondral mosaicplasty. Surgical technique. *J Bone Joint Surg Am* 2004; **86-A Suppl 1**: 65-72.
53. Evans PJ, Miniaci A, Hurtig MB. Manual punch versus power harvesting of osteochondral grafts. *Arthroscopy* 2004; **20**(3): 306-10.
54. Ivkovic A, Marijanovic I, Hudetz D, Porter RM, Pecina M, Evans CH. Regenerative medicine and tissue engineering in orthopaedic surgery. *Front Biosci (Elite Ed)* 2011; **3**: 923-44.
55. Evans MJ, Kaufman MH. Establishment in culture of pluripotential cells from mouse embryos. *Nature* 1981; **292**(5819): 154-6.

56. Thomson JA, Itskovitz-Eldor J, Shapiro SS i sur. Embryonic stem cell lines derived from human blastocysts. *Science* 1998; **282**(5391): 1145-7.
57. Pittenger MF, Mackay AM, Beck SC i sur. Multilineage potential of adult human mesenchymal stem cells. *Science* 1999; **284**(5411): 143-7.
58. Lee JK, Responde DJ, Cissell DD, Hu JC, Nolte JA, Athanasiou KA. Clinical translation of stem cells: insight for cartilage therapies. *Crit Rev Biotechnol* 2014; **34**(1): 89-100.
59. Ko JY, Kim KI, Park S, Im GI. In vitro chondrogenesis and in vivo repair of osteochondral defect with human induced pluripotent stem cells. *Biomaterials* 2014; **35**(11): 3571-81.
60. Takahashi K, Yamanaka S. Induction of pluripotent stem cells from mouse embryonic and adult fibroblast cultures by defined factors. *Cell* 2006; **126**(4): 663-76.
61. Ivkovic A, Pascher A, Hudetz D i sur. Articular cartilage repair by genetically modified bone marrow aspirate in sheep. *Gene Ther* 2010; **17**(6): 779-89.
62. Pecina M, Jelic M, Martinovic S, Haspl M, Vukicevic S. Articular cartilage repair: the role of bone morphogenetic proteins. *Int Orthop* 2002; **26**(3): 131-6.
63. Jelic M, Pecina M, Haspl M i sur. Regeneration of articular cartilage chondral defects by osteogenic protein-1 (bone morphogenetic protein-7) in sheep. *Growth Factors* 2001; **19**(2): 101-13.
64. Brittberg M, Lindahl A, Nilsson A, Ohlsson C, Isaksson O, Peterson L. Treatment of deep cartilage defects in the knee with autologous chondrocyte transplantation. *N Engl J Med* 1994; **331**(14): 889-95.
65. Samsudin EZ, Kamarul T. The comparison between the different generations of autologous chondrocyte implantation with other treatment modalities: a systematic review of clinical trials. *Knee Surg Sports Traumatol Arthrosc* 2015.
66. Ryan JM, Flanigan, D.C. Emerging Technologies: What is the future of cartilage restoration? *Hard Tissue* 2013; **2**(2): 11.
67. Ferruzzi A, Buda R, Faldini C i sur. Autologous chondrocyte implantation in the knee joint: open compared with arthroscopic technique. Comparison at a minimum follow-up of five years. *J Bone Joint Surg Am* 2008; **90 Suppl 4**: 90-101.
68. Gomoll AH, Kamei, G., Ochi, M., Shetty, A.A., Zaslav. K. Technical Enhancements and Update on Chondrocyte Implantation. *Oper Tech Orthop* 2014; **24**(1): 13.
69. DiBartola AC, Everhart JS, Magnussen RA i sur. Correlation between histological outcome and surgical cartilage repair technique in the knee: A meta-analysis. *The Knee* 2016.

70. Hollander AP, Dickinson SC, Sims TJ i sur. Maturation of tissue engineered cartilage implanted in injured and osteoarthritic human knees. *Tissue Eng* 2006; **12**(7): 1787-98.
71. Brun P, Dickinson SC, Zavan B, Cortivo R, Hollander AP, Abatangelo G. Characteristics of repair tissue in second-look and third-look biopsies from patients treated with engineered cartilage: relationship to symptomatology and time after implantation. *Arthritis Res Ther* 2008; **10**(6): R132.
72. Pabbruwe MB, Esfandiari E, Kafienah W, Tarlton JF, Hollander AP. Induction of cartilage integration by a chondrocyte/collagen-scaffold implant. *Biomaterials* 2009; **30**(26): 4277-86.
73. Lee CR, Breinan HA, Nehrer S, Spector M. Articular cartilage chondrocytes in type I and type II collagen-GAG matrices exhibit contractile behavior in vitro. *Tissue Eng* 2000; **6**(5): 555-65.
74. Kafienah W, Jakob M, Demartean O i sur. Three-dimensional tissue engineering of hyaline cartilage: comparison of adult nasal and articular chondrocytes. *Tissue Eng* 2002; **8**(5): 817-26.
75. Siegel NS, Gliklich RE, Taghizadeh F, Chang Y. Outcomes of septoplasty. *Otolaryngol Head Neck Surg* 2000; **122**(2): 228-32.
76. Fulco I, Miot S, Haug MD i sur. Engineered autologous cartilage tissue for nasal reconstruction after tumour resection: an observational first-in-human trial. *Lancet* 2014; **384**(9940): 337-46.
77. Tay AG, Farhadi J, Suetterlin R, Pierer G, Heberer M, Martin I. Cell yield, proliferation, and postexpansion differentiation capacity of human ear, nasal, and rib chondrocytes. *Tissue Eng* 2004; **10**(5-6): 762-70.
78. Candrian C, Vonwil D, Barbero A i sur. Engineered cartilage generated by nasal chondrocytes is responsive to physical forces resembling joint loading. *Arthritis Rheum* 2008; **58**(1): 197-208.
79. Correia C, Pereira AL, Duarte AR i sur. Dynamic culturing of cartilage tissue: the significance of hydrostatic pressure. *Tissue engineering Part A* 2012; **18**(19-20): 1979-91.
80. Scotti C, Osmokrovic A, Wolf F i sur. Response of human engineered cartilage based on articular or nasal chondrocytes to interleukin-1beta and low oxygen. *Tissue engineering Part A* 2012; **18**(3-4): 362-72.
81. Rotter N, Bonassar LJ, Tobias G, Lebl M, Roy AK, Vacanti CA. Age dependence of biochemical and biomechanical properties of tissue-engineered human septal cartilage. *Biomaterials* 2002; **23**(15): 3087-94.

82. Wick TM, Farooque, T. Bioreactor development for cartilage tissue engineering: computational modelling and experimental results. Seventh International Conference on CFD in the Minerals and Process Industries. CSIRO, Melbourne, Australia: CSIRO; 2009. p. 7.
83. Cioffi M, Kuffer J, Strobel S, Dubini G, Martin I, Wendt D. Computational evaluation of oxygen and shear stress distributions in 3D perfusion culture systems: macro-scale and micro-structured models. *J Biomech* 2008; **41**(14): 2918-25.
84. Gharravi AM, Orazizadeh M, Hashemitabar M. Fluid-induced low shear stress improves cartilage like tissue fabrication by encapsulating chondrocytes. *Cell and tissue banking* 2016; **17**(1): 117-22.
85. Santoro R, Olivares AL, Brans G i sur. Bioreactor based engineering of large-scale human cartilage grafts for joint resurfacing. *Biomaterials* 2010; **31**(34): 8946-52.
86. Santoro R, Krause C, Martin I, Wendt D. On-line monitoring of oxygen as a non-destructive method to quantify cells in engineered 3D tissue constructs. *J Tissue Eng Regen Med* 2012; **6**(9): 696-701.
87. Wendt D, Stroebel S, Jakob M, John GT, Martin I. Uniform tissues engineered by seeding and culturing cells in 3D scaffolds under perfusion at defined oxygen tensions. *Biorheology* 2006; **43**(3-4): 481-8.
88. Goebel L, Orth P, Muller A i sur. Experimental scoring systems for macroscopic articular cartilage repair correlate with the MOCART score assessed by a high-field MRI at 9.4 T--comparative evaluation of five macroscopic scoring systems in a large animal cartilage defect model. *Osteoarthritis Cartilage* 2012; **20**(9): 1046-55.
89. Mainil-Varlet P, Van Damme B, Nestic D, Knutsen G, Kandel R, Roberts S. A new histology scoring system for the assessment of the quality of human cartilage repair: ICRS II. *Am J Sports Med* 2010; **38**(5): 880-90.
90. Dickinson SC, Sims TJ, Pittarello L, Soranzo C, Pavesio A, Hollander AP. Quantitative outcome measures of cartilage repair in patients treated by tissue engineering. *Tissue Eng* 2005; **11**(1-2): 277-87.
91. Farndale RW, Buttle DJ, Barrett AJ. Improved quantitation and discrimination of sulphated glycosaminoglycans by use of dimethylmethylene blue. *Biochim Biophys Acta* 1986; **883**(2): 173-7.
92. Taylor SD, Tsiridis E, Ingham E, Jin Z, Fisher J, Williams S. Comparison of human and animal femoral head chondral properties and geometries. *Proc Inst Mech Eng H* 2012; **226**(1): 55-62.

93. Ahern BJ, Parvizi J, Boston R, Schaer TP. Preclinical animal models in single site cartilage defect testing: a systematic review. *Osteoarthritis Cartilage* 2009; **17**(6): 705-13.
94. Endres M, Neumann K, Zhou B i sur. An ovine in vitro model for chondrocyte-based scaffold-assisted cartilage grafts. *J Orthop Surg Res* 2012; **7**: 37.
95. Kunz M, Devlin SM, Hurtig MB i sur. Image-Guided Techniques Improve the Short-Term Outcome of Autologous Osteochondral Cartilage Repair Surgeries: An Animal Trial. *Cartilage* 2013; **4**(2): 153-64.
96. Dorotka R, Windberger U, Macfelda K, Bindreiter U, Toma C, Nehrer S. Repair of articular cartilage defects treated by microfracture and a three-dimensional collagen matrix. *Biomaterials* 2005; **26**(17): 3617-29.
97. Schleicher I, Lips KS, Sommer U i sur. Allogeneous bone with collagen for repair of deep osteochondral defects. *J Surg Res* 2013; **185**(2): 667-75.
98. Bell AD, Lascau-Coman V, Sun J i sur. Bone-Induced Chondroinduction in Sheep Jamshidi Biopsy Defects with and without Treatment by Subchondral Chitosan-Blood Implant: 1-Day, 3-Week, and 3-Month Repair. *Cartilage* 2013; **4**(2): 131-43.
99. Kon E, Delcogliano M, Filardo G i sur. Orderly osteochondral regeneration in a sheep model using a novel nano-composite multilayered biomaterial. *J Orthop Res* 2010; **28**(1): 116-24.
100. Kon E, Filardo G, Delcogliano M i sur. Platelet autologous growth factors decrease the osteochondral regeneration capability of a collagen-hydroxyapatite scaffold in a sheep model. *BMC Musculoskelet Disord* 2010; **11**: 220.
101. Hoemann CD, Tran-Khanh N, Chevrier A i sur. Chondroinduction Is the Main Cartilage Repair Response to Microfracture and Microfracture With BST-CarGel: Results as Shown by ICRS-II Histological Scoring and a Novel Zonal Collagen Type Scoring Method of Human Clinical Biopsy Specimens. *Am J Sports Med* 2015; **43**(10): 2469-80.
102. Jurgens WJ, Kroeze RJ, Zandieh-Doulabi B i sur. One-step surgical procedure for the treatment of osteochondral defects with adipose-derived stem cells in a caprine knee defect: a pilot study. *BioResearch open access* 2013; **2**(4): 315-25.
103. Getgood A, Henson F, Skelton C i sur. Osteochondral tissue engineering using a biphasic collagen/GAG scaffold containing rhFGF18 or BMP-7 in an ovine model. *Journal of experimental orthopaedics* 2014; **1**(1): 13.
104. Hoemann C, Kandel R, Roberts S i sur. International Cartilage Repair Society (ICRS) Recommended Guidelines for Histological Endpoints for Cartilage Repair Studies in Animal Models and Clinical Trials. *Cartilage* 2011; **2**(2): 153-72.

105. Carneiro Mde O, Barbieri CH, Barbieri Neto J. Platelet-rich plasma gel promotes regeneration of articular cartilage in knees of sheeps. *Acta ortopedica brasileira* 2013; **21**(2): 80-6.
106. Pilichi S, Rocca S, Pool RR i sur. Treatment with embryonic stem-like cells into osteochondral defects in sheep femoral condyles. *BMC Vet Res* 2014; **10**: 301.
107. Guettler JH, Demetropoulos CK, Yang KH, Jurist KA. Osteochondral defects in the human knee: influence of defect size on cartilage rim stress and load redistribution to surrounding cartilage. *Am J Sports Med* 2004; **32**(6): 1451-8.
108. Getgood AM, Kew SJ, Brooks R i sur. Evaluation of early-stage osteochondral defect repair using a biphasic scaffold based on a collagen-glycosaminoglycan biopolymer in a caprine model. *The Knee* 2012; **19**(4): 422-30.
109. Knudson W, Casey B, Nishida Y, Eger W, Kuettner KE, Knudson CB. Hyaluronan oligosaccharides perturb cartilage matrix homeostasis and induce chondrocytic chondrolysis. *Arthritis Rheum* 2000; **43**(5): 1165-74.
110. Wakitani S, Goto T, Pineda SJ i sur. Mesenchymal cell-based repair of large, full-thickness defects of articular cartilage. *J Bone Joint Surg Am* 1994; **76**(4): 579-92.
111. Miot S, Brehm W, Dickinson S i sur. Influence of in vitro maturation of engineered cartilage on the outcome of osteochondral repair in a goat model. *European cells & materials* 2012; **23**: 222-36.
112. Centola M, Abbruzzese F, Scotti C i sur. Scaffold-based delivery of a clinically relevant anti-angiogenic drug promotes the formation of in vivo stable cartilage. *Tissue engineering Part A* 2013; **19**(17-18): 1960-71.
113. Kon E, Delcogliano M, Filardo G i sur. A novel nano-composite multi-layered biomaterial for treatment of osteochondral lesions: technique note and an early stability pilot clinical trial. *Injury* 2010; **41**(7): 693-701.
114. Harris JD, Cavo M, Brophy R, Siston R, Flanigan D. Biological knee reconstruction: a systematic review of combined meniscal allograft transplantation and cartilage repair or restoration. *Arthroscopy* 2011; **27**(3): 409-18.
115. Kon E, Gobbi A, Filardo G, Delcogliano M, Zaffagnini S, Marcacci M. Arthroscopic second-generation autologous chondrocyte implantation compared with microfracture for chondral lesions of the knee: prospective nonrandomized study at 5 years. *Am J Sports Med* 2009; **37**(1): 33-41.
116. Mohan N, Gupta V, Sridharan BP i sur. Microsphere-based gradient implants for osteochondral regeneration: a long-term study in sheep. *Regen Med* 2015; **10**(6): 709-28.

117. Khan IM, Gilbert SJ, Singhrao SK, Duance VC, Archer CW. Cartilage integration: evaluation of the reasons for failure of integration during cartilage repair. A review. *European cells & materials* 2008; **16**: 26-39.
118. Rutgers M, van Pelt MJ, Dhert WJ, Creemers LB, Saris DB. Evaluation of histological scoring systems for tissue-engineered, repaired and osteoarthritic cartilage. *Osteoarthritis Cartilage* 2010; **18**(1): 12-23.
119. Pei Y, Fan JJ, Zhang XQ, Zhang ZY, Yu M. Repairing the osteochondral defect in goat with the tissue-engineered osteochondral graft preconstructed in a double-chamber stirring bioreactor. *BioMed research international* 2014; **2014**: 219203.
120. Barandun M, Iselin LD, Santini F i sur. Generation and characterization of osteochondral grafts with human nasal chondrocytes. *J Orthop Res* 2015; **33**(8): 1111-9.
121. Hoemann CD, Hurtig M, Rossomacha E i sur. Chitosan-glycerol phosphate/blood implants improve hyaline cartilage repair in ovine microfracture defects. *J Bone Joint Surg Am* 2005; **87**(12): 2671-86.
122. Benazzo F, Cadossi M, Cavani F i sur. Cartilage repair with osteochondral autografts in sheep: effect of biophysical stimulation with pulsed electromagnetic fields. *J Orthop Res* 2008; **26**(5): 631-42.
123. von Rechenberg B, Akens MK, Nadler D i sur. The use of photooxidized, mushroom-structured osteochondral grafts for cartilage resurfacing--a comparison to photooxidized cylindrical grafts in an experimental study in sheep. *Osteoarthritis Cartilage* 2004; **12**(3): 201-16.
124. Jackson DW, Lalor PA, Aberman HM, Simon TM. Spontaneous repair of full-thickness defects of articular cartilage in a goat model. A preliminary study. *J Bone Joint Surg Am* 2001; **83-A**(1): 53-64.
125. Reuther MS, Briggs KK, Neuman MK, Masuda K, Sah RL, Watson D. Volume Expansion of Tissue Engineered Human Nasal Septal Cartilage. *Journal of otology & rhinology* 2014; **3**(4).
126. Pelttari K, Pippenger B, Mumme M i sur. Adult human neural crest-derived cells for articular cartilage repair. *Sci Transl Med* 2014; **6**(251): 251ra119.
127. Knutsen G, Engebretsen L, Ludvigsen TC i sur. Autologous chondrocyte implantation compared with microfracture in the knee. A randomized trial. *J Bone Joint Surg Am* 2004; **86-A**(3): 455-64.

128. Saris DB, Vanlauwe J, Victor J i sur. Characterized chondrocyte implantation results in better structural repair when treating symptomatic cartilage defects of the knee in a randomized controlled trial versus microfracture. *Am J Sports Med* 2008; **36**(2): 235-46.
129. Krishnan SPS, J.A.; Jagiello, J; Carrington, R,W,J; Flanagan, A.M; Briggs, T.W.R; Bentley; G. Durability of cartilage repair- does histology matter? *The Bone & Joint Journal* 2008.
130. Vukasovic A, Ivkovic A, Jezek D i sur. [Histologic assessment of tissue healing of hyaline cartilage by use of semiquantitative evaluation scale]. *Acta Med Croatica* 2011; **65**(3): 227-35.
131. Methot S, Changoor A, Tran-Khanh N i sur. Osteochondral Biopsy Analysis Demonstrates That BST-CarGel Treatment Improves Structural and Cellular Characteristics of Cartilage Repair Tissue Compared With Microfracture. *Cartilage* 2016; **7**(1): 16-28.
132. Eshed I, Trattng S, Sharon M i sur. Assessment of cartilage repair after chondrocyte transplantation with a fibrin-hyaluronan matrix--correlation of morphological MRI, biochemical T2 mapping and clinical outcome. *Eur J Radiol* 2012; **81**(6): 1216-23.
133. Welsch GH, Mamisch TC, Zak L i sur. Evaluation of cartilage repair tissue after matrix-associated autologous chondrocyte transplantation using a hyaluronic-based or a collagen-based scaffold with morphological MOCART scoring and biochemical T2 mapping: preliminary results. *Am J Sports Med* 2010; **38**(5): 934-42.
134. Kon E, Filardo G, Perdisa F i sur. A one-step treatment for chondral and osteochondral knee defects: clinical results of a biomimetic scaffold implantation at 2 years of follow-up. *J Mater Sci Mater Med* 2014; **25**(10): 2437-44.
135. Novakofski KD, Pownder SL, Koff MF, Williams RM, Potter HG, Fortier LA. High-Resolution Methods for Diagnosing Cartilage Damage In Vivo. *Cartilage* 2016; **7**(1): 39-51.
136. Brix M, Kaipel M, Kellner R i sur. Successful osteoconduction but limited cartilage tissue quality following osteochondral repair by a cell-free multilayered nano-composite scaffold at the knee. *Int Orthop* 2016; **40**(3): 625-32.
137. Trattng S, Ba-Ssalamah A, Pinker K, Plank C, Vecsei V, Marlovits S. Matrix-based autologous chondrocyte implantation for cartilage repair: noninvasive monitoring by high-resolution magnetic resonance imaging. *Magn Reson Imaging* 2005; **23**(7): 779-87.
138. Takazawa K, Adachi N, Deie M i sur. Evaluation of magnetic resonance imaging and clinical outcome after tissue-engineered cartilage implantation: prospective 6-year follow-up study. *J Orthop Sci* 2012; **17**(4): 413-24.

Kratka biografija

Andreja Vukasović, dr.med. rođena je 1984. u Sinju gdje je završila osnovnu školu, potom opću gimnaziju “Dinko Šimunović”. Diplomirala je 2009. godine na Medicinskom fakultetu Sveučilišta u Zagrebu. Trenutno je zaposlena kao mladi istraživač na europskom Horizon 2020 projektu Biochip. Radi na Zavodu za histologiju i embriologiju Medicinskog fakulteta u Zagrebu gdje sudjeluje u izvođenju nastave iz predmeta Histologija i embriologija na hrvatskom i engleskom jeziku. Autor je nekoliko znanstvenih članaka, brojnih kongresnih priopćenja na međunarodnim konferencijama kao i autor nekoliko poglavlja u knjigama i atlasima. Dobitnica je stipendije L'oreal - UNESCO „Za žene u znanosti“ 2016.