

# Mastociti u fetalnim sjemenicima čovjeka

---

**Goluža, Trpimir**

**Doctoral thesis / Disertacija**

**2016**

*Degree Grantor / Ustanova koja je dodijelila akademski / stručni stupanj:* **University of Zagreb, School of Medicine / Sveučilište u Zagrebu, Medicinski fakultet**

*Permanent link / Trajna poveznica:* <https://um.nsk.hr/um:nbn:hr:105:441890>

*Rights / Prava:* [In copyright](#)/[Zaštićeno autorskim pravom.](#)

*Download date / Datum preuzimanja:* **2024-10-05**



*Repository / Repozitorij:*

[Dr Med - University of Zagreb School of Medicine  
Digital Repository](#)



**SVEUČILIŠTE U ZAGREBU  
MEDICINSKI FAKULTET**

**Trpimir Goluža**

**Mastociti u fetalnim sjemenicima čovjeka**

**DISERTACIJA**

**Zagreb, 2016.**

Rad je izrađen u Klinici za ženske bolesti i porode Medicinskog fakulteta Sveučilišta u Zagrebu i Kliničkog bolničkog centra "Zagreb" te na Zavodu za histologiju i embriologiju Medicinskog fakulteta Sveučilišta u Zagrebu u sklopu Znanstvenog centra izvrsnosti za reproduktivnu i regenerativnu medicinu, istraživačka jedinica Biomedicinsko istraživanje reprodukcije i razvoja.

Voditelj rada: **prof. dr.sc. Davor Ježek**

Rad ima 111 stranica.

## **ZAHVALE**

*Najveću zahvalnost dugujem svom mentoru prof.dr.sc. Davoru Ježeku. Profesorova pomoć pri definiranju teme disertacije i njenoj obrani, kao i pomoć tijekom izrade disertacije bile su mi više no dragocjene.*

*Također zahvaljujem na svesrdnoj pomoći dr.sc. Viviani Kozini.*

*Laboratorijskim tehničarima u Zavodu za histologiju i embriologiju Medicinskog fakulteta Sveučilišta u Zagrebu zahvaljujem na pomoći pri pripremi preparata.*

*Veliko hvala, na iskazanom razumijevanju i kontinuiranom poticanju za rad na doktoratu, mojim nadređenim u Klinici za ženske bolesti i porode KBC-a Zagreb - prof.dr.sc. Slavku Oreškoviću i prof.dr.sc. Snježani Škrablin.*

*Srdačno zahvaljujem svojoj obitelji.*

*Mojim roditeljima i mojim najbližim: Jani, Evi i Ivanu Bošku. Njihova podrška dala mi je snagu i ustrajnost. Oni sve čine lakšim i zbog njih sve poprima smisao.*

*Posvećeno mom ocu Ivanu*

## **SADRŽAJ**

<b>1. UVOD</b>	<b>1</b>
<b>Histofiziologija sjemenika odraslog čovjeka</b>	<b>1</b>
1.1.1. Histološka građa ljudskog sjemenika	1
1.1.2. Fiziološke funkcije ljudskog sjemenika	2
<b>1.2. Embriološki razvoj sjemenika čovjeka</b>	<b>5</b>
1.2.1. Početna faza embriogeneze ljudskog sjemenika	5
1.2.2. Genetska determinacija ljudskog spola	7
1.2.3. Završna faza embriogeneze ljudskog sjemenika	8
<b>1.3. Histofiziologija fetalnog sjemenika čovjeka</b>	<b>9</b>
1.3.1. Fetalni razvoj ljudskog sjemenika	9
1.3.2. Intrauterino spuštanje sjemenika	10
1.3.3. Endokrina funkcija fetalnih sjemenika	11
1.3.4. Razvojna dinamika staničnih populacija fetalnih sjemenika	13
<b>1.4. Mastociti</b>	<b>15</b>
1.4.1. Stanična populacija mastocita	15
1.4.2. Mastociti ljudskog sjemenika	17
<b>2. HIPOTEZA</b>	<b>19</b>
<b>3. CILJEVI RADA</b>	<b>19</b>
<b>4. UZORCI I POSTUPCI</b>	<b>20</b>
<b>4.1. Uzorci</b>	<b>20</b>
<b>4.2. Postupci</b>	<b>20</b>
4.2.1. Obrada tkiva	20
4.2.1.1. Parafinski blokovi	20
4.2.2. Stereološka analiza	21
4.2.2.1. Svjetlosna mikroskopija	22

4.2.3. Statistička analiza	22
<b>5. REZULTATI</b>	<b>23</b>
<b>5.1. Rezultati kvalitativne histološke analize na rezovima obojenim hemalaun - eozinom</b>	<b>23</b>
5.1.1. Slikovni prilozi kvalitativnoj histološkoj analizi na preparatima ljudskih fetalnih sjemenika obojenim hemalaun-eozinom	27
<b>5.2. Rezultati kvalitativne histološke analize na rezovima obojenim toluidinskim modrilom (selektivno bojanje na mastocite)</b>	<b>51</b>
5.2.1. Slikovni prilozi rezultatima kvalitativne histološke analize na rezovima obojenim toluidinskim modrilom (selektivno bojanje na mastocite)	52
<b>5.3. Rezultati imunohistokemijske analize (triptaza specifična za mastocite)</b>	<b>57</b>
5.3.1. Slikovni prilozi rezultatima imunohistokemijske analize (triptaza specifična za mastocite)	59
<b>5.4. Rezultati kvantitativne histološke analize</b>	<b>79</b>
<b>6. DISKUSIJA</b>	<b>84</b>
<b>7. ZAKLJUČCI</b>	<b>90</b>
<b>8. SAŽETAK</b>	<b>92</b>
<b>9. SUMMARY</b>	<b>93</b>
<b>10. LITERATURA</b>	<b>95</b>
<b>11. ŽIVOTOPIS</b>	<b>111</b>

## POPIS OZNAKA I KRATICA

LH - luteinizirajući hormon

FSH – folikulostimulirajući hormon

ABP- bjelančevina koja veže androgen (engl. *Androgen Binding Protein*)

GnRH – hormon koji oslobađa gonadotropine (engl. *Gonadotropin Releasing Hormone*)

hCG – humani korionski gonadotropin

cAMP – ciklički adenzin monofosfat

TNF $\alpha$  – tumor nekrotizirajući čimbenik alfa (engl. *Tumor Necrosis Factor alpha*)

BMP4 – koštana morfogenetska bjelančevina 4 (engl. *Bone Morphogenetic Protein 4*)

SCF – čimbenik matičnih stanica (engl. *Stem Cell Factor*)

SDF-1 – čimbenik izoliran iz stanica strome 1 (engl. *Stromal Cell Derived Factor 1*)

CXCR4 – receptor za SDF-1

*SRY* – gen determinacije spola *SRY* (engl. *Sex Determining Region Y*)

FGF9 – čimbenik rasta fibroblasta 9 (engl. *Fibroblast Growth Factor 9*)

SF1- čimbenik steroidogeneze 1 (engl. *Steroidogenic Factor 1*)

SOX9 – transkripcijski čimbenik SOX9 (engl. *Transcription Factor SOX9*)

DHH – bjelančevina pustinjskog ježa (engl. *Desert Hedgehog Protein*)

PDGF – trombocitni čimbenik rasta (engl. *Platelet Derived Growth Factor*)

AMH – anti-Müllerov hormon

INSL-3 – inzulinu sličan čimbenik 3 (engl. *Insulin Like Factor 3*)

IL-1 $\beta$  – interleukin 1 beta

GM-CSF – čimbenik koji stimulira rast makrofaga (engl. *Granulocyte Macrophage- Colony Stimulating Factor*)

FGF-2 – čimbenik rasta fibroblasta 2 (engl. *Fibroblast Growth Factor 2*)

VEGF – vaskularni endotelni čimbenik rasta (engl. *Vascular Endothelial Growth Factor*)

TGF- $\beta$  – transformirajući čimbenik rasta beta (engl. *Transforming Growth Factor – beta*)

H i E – bojenje hemalaunom i eozinom

PBS – fosfatni pufer (engl. *Phosphate Buffer Saline*)

IHC – imunohistokemijska reakcija

DAB – di-aminobenzidin

Lt – ukupna dužina testnih linija (mjernog sustava po Weibelu)

At - ukupna površina testnog sustava

Vo – ukupni volumen fetalnog sjemenika

Vsc - ukupni volumen spolnih tračaka fetalnog sjemenika

Vint – ukupni volumen intersticija fetalnog sjemenika

N – ukupni broj mastocita

EGF – epidermalni čimbenik rasta (engl. *Epidermal Growth Factor*)

proNGF – preteča neuralnog čimbenika rasta (engl. *pro-Neural Growth Factor*)

NGF – neuralni čimbenik rasta (engl. *Neural Growth Factor*)

PAR-2 – receptor za proteazu 2 (engl. *Protease Activated Receptor 2*)

SSC – matične stanice spermatogonija (engl. *Spermatogonial Stem Cells*)



## 1. UVOD

### 1.1. Histofiziologija sjemenika odraslog čovjeka

#### 1.1.1. Histološka građa ljudskog sjemenika

Sjemenik (lat. *testis*, grč. *orchis*) je parna, muška spolna žlijezda. Smješten je u skrotumu, izvan abdominalne šupljine. U odraslog muškarca je ovalnog oblika, dužine oko 4 cm, širine 2 do 3 cm, te debljine oko 3 cm. Obavijen je ovojnicom gustog vezivnog tkiva, koja se naziva *tunica albuginea*. Ovojnica je izvana pokrivena mezotelom visceralnog lista (*tunica vaginalis*), a u unutaršnjosti prelazi u rahlo, dobro prokrvljeno vezivno tkivo, tzv. krvožilnu ovojnicu (*tunica vasculosa*). Od ovojnice se prema unutrašnjosti, odnosno parenhimu sjemenika, radijalno pružaju tanki i djelomično nepotpuni vezivni pretinci/pregrade (*septula testis*). Pretinci su usmjereni prema mezorhijalnom rubu gdje oblikuju vezivnu tvorbu *mediastinum testis* ili *corpus Higmori*. Oni dijele parenhim sjemenika na oko 250 režnjića (*lobuli testis*) piramidnog oblika. Svaki režnjić sadržava od jednog do četiri zavijena sjemenska kanalića (*tubuli seminiferi contorti*), između kojih se nalazi rahlo vezivnog tkivo bogato krvnim i limfnim žilama, živcima i intersticijskim stanicama (1-3). Sjemenski kanalići završavaju kratkim ravnim kanalima (*tubuli recti*), koji se ulijevaju u veće kanale tvoreći kanalni sustav ili *rete testis*. Sustav spolnih kanala sjemenika završava odvodnim kanalićima (*ductuli efferentes*) koji ulaze u glavu epididimisa (4). Na opisani sustav spolnih kanala u sjemeniku, nastavljaju se odvodni spolni kanali: *ductus epididymidis*, sjemenovod (*vas deferens*), *ductus ejaculatorius* i mokraćna cijev (*urethra*). Epididimis se nalazi na stražnoj strani sjemenika i jedini je od odvodnih spolnih kanala zajedno sa sjemenikom u skrotalnoj vreći.

Sjemenik krvlju opskrbljuje sjemenska arterija - *a. testicularis*. Ona se grana prije no što prođe kroz vezivnu čahuru sjemenika, formirajući krvožilnu ovojnicu. Kapilarna mreža

sjemenika skuplja krv i odvodi ju u venule, koje se ulijevaju u veće vene te čine *plexus pampiniformis*, ovijen oko sjemenske arterije. Sjemenska arterija, venski splet i sjemenovod tvore sjemensku vrpču, koja prolazi kroz preponski kanal i ulazi u trbušnu šupljinu. Krv u venskom spletu je hladnija od arterijske krvi, a kako su te krvožilne strukture u neposrednom dodiru, venska snižava temperaturu arterijske krvi. Opisano snižavanje temperature omogućava da temperatura unutar sjemenika bude za dva do tri °C niža od tjelesne temperature. Temperatura u sjemeniku od oko 34°C, stvara pogodno mikrookružje za uredan tijek spermatogeneze, koji bi u slučaju više temperature bio poremećen (5).

Inervacija sjemenika potječe iz više izvora. Simpatička vlakna u sjemenik dolaze iz celijačnog ganglija, putem testikularnog plexusa. Osjetni živci ulaze u kralježničku moždinu na razini od 12. torakalnog do 3. lumbalnog kralješka. Parasimpatička vlakna za refleks ejakulacije dolaze do sakralnog parasimpatikusa, prekapčaju se u zajedničkom plexusu (*plexus pelvicus*) te potom putem deferencijalne arterije pristupaju na sjemenovod i pasjemenik (3,6).

### 1.1.2. Fiziološke funkcije ljudskog sjemenika

U sjemeniku se događaju složeni procesi spermatogeneze i steroidogeneze.

Spermatogeneza obuhvaća kontinuirani proces diferencijacije muških spolnih stanica, pri kojem od nezrelih spolnih stanica – spermatogonija, nastaju spermiji. U potpunosti se odvija u sjemenskim kanalićima. Sastoji se od tri faze: spermatocitogeneze, mejoze i spermiogeneze (2). U spermatocitogenezi uzastopnim mitotičkim diobama iz primitivnih spolnih stanica – spermatogonija, smještenih neposredno uz bazalnu membranu, nastaju spermatogonije tipa A – svojevrsne matične stanice i spermatogonije tipa B - sekundarne stanice. Spermatogonije tipa A ostaju nediferencirane te predstavljaju pričuvenu sjemenskog epitela, dok se spermatogonije tipa B mitotički dijele te se postepeno diferenciraju u primarne spermatocite ili spermatocite I. reda. Primarne spermatocite su najveće stanice spermatogenetske loze. One

imaju diploidan broj kromosoma. Iz njih mejozom, koja obuhvaća prvu i drugu mejozotsku diobu, najprije nastaju sekundarne spermatocite, a potom spermatide. Spermatide su smještene uz sam lumen sjemenskog kanalića. Imaju haploidan broj kromosoma, ne dijele se, a u vezi su sa Sertolijevim stanicama. Iz spermatida se procesom spermiogeneze razvijaju zreli spermiji. Zreli spermiji odvajaju se u lumen sjemenog kanalića. Elektronskom mikroskopijom ustanovljeno je da su, prije spermiogeneze, stanice međusobno spojene međustaničnim mostićima. Spermatogeneza se ne zbiva niti istodobno niti ujednačeno u svim sjemenskim kanalićima, već joj je tijek valovit. Tako u različitim područjima jednog kanalića možemo vidjeti različite faze spermatogeneze. Ciklus sjemenskog epitela je vrijeme potrebno za odvijanje niza promjena i obnove stanica koje nastaju u određenom području tog epitela. Rezultat ciklusa je pojava iste skupine stanica u odgovarajućem dijelu (segmentu) sjemenskog kanalića. U čovjeka je spermatogeneza spora. Cjeloviti ciklus sjemenskog epitela, od stadija spermatogonije do stadija spermija, traje 64 dana (1).

Spermatogeneza je hormonski regulirana. Izravno je regulirana testosteronom koji je nužan za rast i diobu sjemenskih stanica pri stvaranju spermija, a neizravno: luteinizirajućim hormonom (LH) koji potiče Leydigove stanice na sintezu testosterona; folikulostimulirajućim hormonom (FSH) koji stimulira Sertolijeve stanice na stvaranje bjelančevine koja veže androgen (*engl. Androgen Binding Protein - ABP*) i prenosi ga u lumen sjemenskih kanalića; inhibinom kojeg izlučuju Sertolijeve stanice, a uzrokuje negativnu povratnu spregu kočenjem izlučivanja FSH i u manjoj mjeri kočenjem izlučivanja hormona koji oslobađa gonadotropine (GnRH); estrogenima koji se stvaraju iz testosterona u Sertolijevim stanicama i važni su za sazrijevanje spermija te hormonom rasta koji kontrolira temeljne metaboličke funkcije sjemenika i potiče ranu diobu spermatogonija (7).

Steroidogeneza podrazumijeva stvaranje i endokrino izlučivanje muških spolnih hormona, androgena: testosterona, dihidrotestosterona i androstendiona. Količina stvorenog testosterona

izrazito je veća od količine ostalih hormona, tako da testosteron smatramo glavnim hormonom sjemenika (6). Muške spolne hormone izlučuju Leydigove stanice koje se zajedno s mastocitima, fibroblastima, makrofazima i nediferenciranim mezenhimskim stanicama nalaze u intersticiju – međuprostoru između sjemenskih kanalića (1,2,8,9). Sinteza androgena dvostruko je regulirana, "središnje" i lokalno. Središnja regulacija podrazumijeva međudjelovanje na osovini hipotalamus-hipofiza-sjemenik. Zasniva se na tzv. negativnoj povratnoj sprezi posredovanoj sintezom i otpuštanjem testosterona u cirkulaciju, što je kontrolirano izlučivanjem hipofiznog luteinizirajućeg hormona (LH) u odraslih ili humanog korionskog gonadotropina posteljice (hCG) tijekom prenatalnog razvoja gonada. Oba hormona djeluju preko specifičnih LH/hCG receptora, drugog glasnika (cAMP-a) i protein kinaze A. Porast koncentracije testosterona u krvi izravno inhibira izlučivanje GnRH u hipotalamusu, što rezultira prekidom sekrecije LH u hipofizi, a samim time i prestankom poticaja za *de novo* sintezu testosterona (10-13). Lokalna regulacija sinteze androgena odvija se na razini sjemenika. U nju su uključene praktički sve stanice intersticija sjemenika: Leydigove stanice, limfociti, makrofazi, mastociti, fibroblasti te peritubularne i Sertolijeve stanice, kao i stanice sjemenskog epitela. Regulacija sinteze androgena na razini sjemenika, rezultat je složena i isprepletena međudjelovanja navedenih stanica. Ona se realizira autokrinim i parakrinim mehanizmima, posredstvom raznih medijatora koje te stanice luče: inhibina, aktivina, folistatina, nekrotizirajućeg čimbenika alfa (*engl. Tumor Necrosis Factor alpha - TNF- $\alpha$* ) i mnogih drugih lokalnih čimbenika (14-19). Osim presudne uloge u procesu spermatogeneze, testosteron je ključan čimbenik pri određivanju primarnih i sekundarnih muških spolnih obilježja.

## 1.2. Embriološki razvoj sjemenika čovjeka

Uredan embrionalni i fetalni razvoj ljudskog sjemenika preduvjet je za diferencijaciju i prikladan razvoj muškog reproduktivnog sustava, kao i za postizanje osnove fertilnog potencijala odraslog muškarca. Tijekom embriogeneze sjemenik se razvija retroperitonealno uz stražnju trbušnu stijenku. Premda je spol embrija genetski određen već u trenutku oplodnje, razvoj genitalnog sustava u čovjeka je spolno neodređen sve do sedmog tjedna po oplodnji.

### 1.2.1. Početna faza embriogeneze ljudskog sjemenika

Najznačajniju ulogu u samom početku tog složenog razvojnog procesa imaju spolne prastanice, tzv. primordijalne spolne stanice. One se pojavljuju u epiblastu već u drugom tjednu embrionalnog razvoja, a potom se sele u stijenku žumanjčane vreće. Pretpostavlja se da u sisavaca sve stanice u stadiju morule imaju sposobnost diferencijacije u primordijalne spolne stanice. Taj potencijal se značajno smanjuje nakon što se morula razvije u blastocistu. Diferencijaciju omogućuje djelovanje skupine gena koji održavaju pluripotentnost (1,2,20,21). Tijekom gastrulacije spolne prastanice migriraju iz epiblasta duž kaudalnog dijela primitivne pruge u izvanembrionalni endoderm žumanjčane vreće, blizu polazišta alantoisa. Daljnji razvoj spolnih prastanica je pod utjecajem koštane morfogenetske bjelančevine 4 (engl. *Bone Morphogenetic Protein 4* - BMP4,) koju izlučuje okolni trofoblast (22).

U četvrtom tjednu trudnoće, spolne prastanice ameboidnim gibanjem duž dorzalnog mezenterija stražnjeg crijeva, počinju migrirati iz žumanjčane vreće prema spolnim naborima (4). Spolni nabori (*plicae genitales*) su spolno indiferentne osnove i prve preteče razvoja spolnih žlijezda. To su parne uzdužne tvorbe, koje se pojavljuju u petom tjednu embrionalnog razvoja. Smještene su medijalno od mezonefrosa i protežu se duž ventromedijalne strane oba mezonefrosa. Nastaju umnažanjem epitela celoma i zgušnjavanjem mezenhima ispod njega.

U petom tjednu razvoja prve spolne prastanice stižu do spolnih nabora. Tjedan dana kasnije, u šestom tjednu embrionalnog razvoja, spolne su prastanice smještene u tkivu spolnih nabora (23). Tijekom migracije i nakon što dospiju u spolni nabor, prastanice se mitotski dijele, čime se povećava njihov broj (24). Dolazak spolnih prastanica potiče proliferaciju mezodermalnog celomskog epitela spolnog nabora koji urasta u mezenhim u obliku brojnih, nepravilno oblikovanih primitivnih spolnih tračaka. Novonastali tračci povezani su s površinskim epitelom, stoga je u tom stupnju razvoja spolna žlijezda fenotipski indiferentna. Tada je još uvijek nemoguće objektivno odrediti radi li se o muškom ili ženskom (25).

Potom u spolni nabor, nastanjen spolnim prastanicama, dolaze Sertolijeve stanice iz epitela celoma te sa spolnim prastanicama stvaraju nakupine kojima se kasnije priključuju stanice mezonefrosa. Tako se postupno, između šestog i sedmog tjedna gestacije, stvaraju medularni spolni tračci, koji se u području hilusa granaju u mrežu tankih tračaka stanica, iz kojih se kasnije razvije rete testis (24,26).

Za proliferaciju i opstanak spolnih prastanica nužni su trofički čimbenici. Njih izlučuju same prastanice ili stanice u njihovom neposrednom okružju (26). Stanice koje se nalaze na putu migracije i dolaze u dodir sa spolnim prastanicama izlučuju čimbenike koji stimuliraju preživljavanje: čimbenik matičnih stanica (engl. *Stem Cell Factor* -SCF) i interleukin. Oba čimbenika onemogućuju proces apoptoze (27). Ako se neke spolne prastanice nastane u područje koje ne pripada spolnim naborima, aktivira se programirana smrt stanice. Ako ne dođe do aktivacije apoptoze u spolnim prastanicama koje su zastale na putu do spolnog nabora, mogu se razviti tumori porijeklom od spolnih stanica. Postoje i drugi čimbenici koji pomažu migraciji spolnih prastanica i naseljavanju u spolni nabor: molekule izvanstaničnog matriksa tenascin, laminin i beta2 integrin. Spolni nabori izlučuju čimbenike koji „privlače“ spolne prastanice i inhibiraju programiranu smrt stanice. To su čimbenik SDF-1 (engl. *Stromal Cell Derived Factor-1*) i njegov receptor, CXCR4. Eksperimenti na miševima kojima

manjkaju navedeni čimbenici pokazali su da je migracija spolnih prastanica u spolne nabore poremećena (26).

U šestom tjednu razvoja i muški i ženski embrij imaju po dva para simetričnih spolnih kanala: Wolffove cijevi ili mezonefričke kanale i Müllerove cijevi ili paramezonefričke kanale. Ti spolni kanali zajedno s urogenitalnim sinusom predstavljaju embrionalnu osnovu za razvoj unutarnjih i vanjskih spolnih organa. U tom razvojnem stadiju spolna žlijezda embrija je indiferentna ili bipotentna (24).

Muške ili ženske morfološke značajke spolne žlijezde počinju dobivati tek krajem šestog tjedna prenatalnog razvoja (28).

#### 1.2.2. Genska determinacija ljudskog spola

Spol određuju geni, od kojih nisu svi vezani na spolne kromosome. Ako je zametak genetski muškog spola, njegove spolne prastanice sadržavaju XY-par spolnih kromosoma. Glavni gen u procesu diferencijacije bipotentne gonade u mušku spolnu žlijezdu je gen determinacije spola *SRY* (*engl. Seks Determining Region Y*) koji se nalazi na kratkom kraku Y kromosoma (Yp11) i nosi kodirajuću sekvencu za čimbenik determinacije testisa. Ovaj čimbenik uvjetuje razvoj muškog spola potičući niz gena koji svojim ekspresijskim produktima određuju sudbinu indiferentnih osnova spolnih organa, osobito stvaranjem hormona za čiju su ekspresiju velikim dijelom odgovorni geni smješteni na autosomima. Ako ga nema, nastaje ženski spol. Ekspresija transkripcijskog čimbenika *SOX9* također je osnova za determinaciju testisa. *SRY*, djelujući zajedno sa autosomnim genom *SOX9*, aktivacijom kemotaktičnog čimbenika *FGF9* (*engl. Fibroblast Growth Factor 9*), prostaglandina *D2* i čimbenika steroidogeneze *SF1* (*engl. Steroidogenesis Factor 1*), potiče u sjemenicima diferencijaciju Sertolijevih stanica (29-33).

Nakon aktivacije čimbenika determinacije testisa koji uzrokuje diferencijaciju somatskih potpornih stanica testisa u Sertolijeve stanice taj čimbenik prelazi iz citoplazme u jezgru Sertolijevih stanica. U jezgri služi kao otponac aktivnosti ostalih gena koji sudjeluju u diferencijaciji muškog spola (34,35).

Spolni tračci pod utjecajem čimbenika determinacije testisa proliferiraju te prodiru dublje u mezenhim tvoreći medularne tračke ili tračke testisa. Tračci sjemenika granaju se i anastomoziraju u području hilusa tvoreći mrežu tankih tračaka stanica, preteču *rete testis*. Kad se razvije *tunica albuginea testis*, ovojnica građena od gustog vezivnog tkiva, gubi se veza između tračaka testisa s površinskim epitelom (24,35).

### 1.2.3. Završna faza embriogeneze ljudskog sjemenika

U sedmom i osmom tjednu razvoja, iz mezenhimskih se stanica, u intersticijskom prostoru između spolnih tračaka, diferenciraju intersticijske ili Leydigove stanice (36-40). Diferencijacija fetalnih Leydigovih stanica primarno je regulirana bjelančevinom DHH (*engl. Desert Hedgehog*), koji izlučuju Sertolijeve stanice(15-17). U regulaciji sudjeluju i PDGF- $\alpha$  (*engl. Platelet Derived Growth Factor  $\alpha$* ) i gen *Arx* (17). Utvrđeno je da Leydigove stanice, izlučujući aktivin A, sudjeluju u proliferaciji Sertolijevih stanica, kao i u morfogenezi spolnih tračka (45).

Krajem sedmog tjedna embrionalnog razvoja, iz zasada još uvijek nepoznate osnove, počinje razvoj peritubularnih mioidnih stanica (41,46).

U 8. tjednu intersticijske stanice započinju s izlučivanjem androgena (testosterona i androstendiona), koji induciraju maskulinizaciju Wolffovih cijevi i osnova spolnih organa.

Sertolijeve stanice u embrionalnim testisima u 8. tjednu razvoja proizvode anti-Müllerov hormon koji inhibira razvitak Müllerovih cijevi iz kojih se u ženskog spola razvijaju jajovodi, maternica i gornja trećina rodnice. Na taj način je do 8. tjedna trudnoće ostvarena



gruba diferencijacija muške spolne žlijezde i stvorena osnovna građa humanog sjemenika koji započinje intenzivno izlučivati hormone (47).

### 1.3 Histofiziologija fetalnog sjemenika čovjeka

#### 1.3.1. Fetalni razvoj ljudskog sjemenika

Tijekom fetalnog razdoblja nastavlja se i završava diferencijacija sjemenika. Sjemenik raste i postupno se iz trbušne šupljine spušta u skrotum, pri čemu sa sobom povlači dio peritoneuma koji formira najpovršniji dio sjemenika, ovojnicu nazvanu *tunica vaginalis*. U četvrtom mjesecu razvoja spolni ili sjemenski tračci se saviju i poprimaju oblik potkove. Mezonefros postupno najvećim dijelom iščezava. Samo se nekoliko njegovih epigenitalnih kanalića, smještenih uz spolnu žlijezdu održi te se spoji s epitelnim tračcima u *rete testis*. Rete testis se nastavlja na krajeve sjemenskih tračaka (24,26).

Sjemenski tračci neprohodni su sve do puberteta. Tek tada dobivaju lumen te se diferenciraju u sjemenske kanaliće. Stijenke tračaka sastoje se od Sertolijevih stanica, diferenciranih iz površinskog epitela testisa i spermatogonija, diferenciranih iz primordijalnih spolnih stanica.

Na rete testis nastavlja se dvadesetak sekretnih kanalića mezonefrosa koji se razvijaju u eferentne kanaliće (*ductuli efferentes*) epididimisa. Paragenitalni sekretni kanalići mezonefrosa, smješteni uz donji dio testisa, ne spajaju se u rete testis već čine rudimentarni organ – *paradidymis*. Sekretni kanalići mezonefrosa ulijevaju se u Wolffov kanal iz kojeg se u konačnici razvijaju: *ductus epididymidis*, sjemenovod, sjemenski mjehurić i *ductus ejaculatorius* (24,26).

Krajem 8. tjedna sjemenik i mezonefros pričvršćeni su urogenitalnim mezenterijem za stražnju trbušnu stijenku. Kasnijim propadanjem mezonefrosa urogenitalni mezenterij postaje mezenterij sjemenika na čijem se donjem dijelu razvija tračak gustog vezivnog tkiva- *gubernaculum testis*. Gubernakul je valjkastog oblika i građen od mezenhima. Dvostruko je

dulji od sjemenika, no identičnog je promjera kao sjemenik. Gubernakul prolazi kroz prednji trbušni zid na mjestu budućeg ingvinalnog kanala. Proteže se između donjeg dijela sjemenika i kosih abdominalnih mišića. Potrbušnica se izbočuje u prednju trbušnu stijenku tvoreći *processus vaginalis peritonei*. Nastavlja se u skrotalne izbočine uz slojeve mišića i fascije trbušne stijenke tvoreći ingvinalni kanal (48).

### 1.3.2. Intrauterino spuštanje sjemenika

Sjemenici se tijekom embrionalnog i fetalnog razvoja spuštaju iz abdominalne šupljine u skrotum. Taj proces nazivamo *descensus testis*.

Istraživanja na animalnim modelima dokazala su da je proces spuštanja sjemenika pod utjecajem gonadotropnih hormona hipofize. Oni utječu na bubrenje i skraćivanje gubernakula, njegovu prokrvljenost te diferencijaciju stanica u mioblaste. Pod utjecajem gonadotropina gubernakul se skraćuje i povlači sjemenik u skrotum, potom degenerira te od njega ostaje samo *lig. genitoinguinale* (49).

Spuštanje sjemenika u skrotum odvija se u dvije faze. Prva je intraabdominalna, između 7. i 12. tjedna embriogeneze, u kojoj se sjemenik spušta do razine dubokog ingvinalnog prstena – tzv. unutarnje spuštanje. Druga je ingvinalno-skrotalna koja se zbiva u 26. tjednu fetalnog razvoja i u kojoj se sjemenik i epididimis spuštaju kroz ingvinalni kanal u skrotum – tzv. vanjsko spuštanje. Spuštanje sjemenika posljedica je i povišenog abdominalnog tlaka nastalog uslijed rasta abdominalnih organa (50).

Tijekom spuštanja sjemenik i epididimis su okruženi tunikom vaginalis testis. Oni svojim spuštanjem povlače neke slojeve trbušnog zida, pri čemu ih prate krvne i limfne žile te živci. Od transverzalne fascije nastaje *fascia spermatica interna*, vezivna ovojnica koja se nalazi oko sjemenog snopa i sjemenika. Mišićna ovojnica, *musculus cremaster*, građena je od

mišićnih vlakana unutarnjeg kosog trbušnog mišića. Pokriven je fascijom koja potječe od vanjskog kosog trbušnog mišića (*fascia spermatica externa*) (50).

Nakon što sjemenik prođe inguinalni kanal, donji dio gubernakula spoji se sa skrotumom. Sjemenik pokriva *tunica vaginalis testis*, nabor procesusa vaginalisa. Tuniku vaginalis testisa čine dva lista: list uz testis naziva se visceralni list tunike vaginalis ili *epiorchium*, a vanjski parijetalni list naziva se *periorchium*.

Neposredno prije poroda sjemenik i epididimis se nalaze u skrotumu, gubernakul je smanjen u obliku malog ligamenta koji povezuje kaudalni pol sjemenika i skrotum, a sjemeni snop (*funiculus spermaticus*) ostaje u ingvinalnom kanalu (51,52).

### 1.3.3. Endokrina funkcija fetalnih sjemenika

Fetalni sjemenici su endokrini organi koji, osim što izlučuju hormone, imaju i posredničku ulogu u ukupnoj endokrinoj regulaciji muškog organizma. Fiziološki prosuđujući, sjemenik ljudskog fetusa ne može se smatrati umanjenom verzijom odraslog sjemenika.

Naime, funkcije endokrinih organa, uglavnom se drastično mijenjaju tijekom ontogeneze (53), a hormoni koje proizvede fetalna žlijezda često su različiti od onih koje ista žlijezda proizvodi u odraslog. Humani fetalni sjemenik je, prema endokrinološkim osobinama, potpuno specifičan organ (54). To je razumljivo ako se uzme u obzir posebno mikrokruženje u kojem se nalaze fetalni sjemenici. Na njega utječe izloženost djelovanju majčinih hormona: gonadotropina, estrogena, progesterona, te humanog korionskog gonadotropina - hormona posteljice, kao i izloženost višoj temperaturi. Intrauterina temperatura u fetalnom sjemeniku je oko 37°C, dok se skrotalna temperatura odraslog sjemenika kreće između 33 i 34°C (55,56). Takvi uvjeti u potpunosti bi inhibirali steroidogenezu u odraslim sjemenicima.

Za razliku od hormonski inaktivnih fetalnih jajnika, fetalni sjemenici čovjeka vrlo su produktivni. S aktivnošću započinju već krajem svog embrionalnog razvitka, oko 7. tjedna intrauterinog razvoja. Izlučuju tri hormona: anti-Müllerov hormon (*engl. Anti-Müllerian Hormone* - AMH), testosteron i inzulinu sličan čimbenik 3 (*engl. Insulin Like Factor 3* - INSL-3).

Testosteron i AMH imaju ključnu ulogu u pobuđivanju i regulaciji čitavog slijeda diferencijacijskih zbivanja koji dovodi do nastanka muškog spola i razvoja muških spolnih organa. INSL-3 nužan je za proces fiziološkog spuštanja sjemenika.

Anti-Müllerov hormon sintetiziraju fetalne Sertolijeve stanice. To je specifičan hormon fetalnih gonada kojeg ne proizvode sjemenici odraslih (57). Sertolijeve ga stanice počinju izlučivati između 8. i 9. tjedna fetalnog razvoja. Glavni fiziološki učinak mu je regresija Müllerovih cijevi, koja se u potpunosti ostvari do 20. tjedna trudnoće (58-62). AMH potiče i diferencijaciju fetalnih Leydigovih stanica, kao i očuvanje prospermatogonija (44).

Fetalne Leydigove stanice proizvode testosteron. Iako diferencijacija Leydigovih stanica izvan sjemenskih ili spolnih tračaka započinje u 8. tjednu gestacije (63,64), u čovjeka se testosteron može otkriti već između 6. i 7. tjedna (65). Fetalni testosteron istog je kemijskog sastava kao i testosteron odraslih, no ima potpuno drugačiji fiziološki učinak *in utero*. Koncentracija mu u krvi i tkivu sjemenika kontinuirano raste do 16.tj., kad doseže vrhunac (53, 66-68). Usporedno s porastom broja Leydigovih stanica, raste i koncentracija testosterona (69). Testosteron, u razdoblju od 9.-13. tjedna potiče diferencijaciju Wolffovih kanala u odvodne spolne kanale: epididimis, sjemenovod i sjemenske mjehuriće (37,38,70). U nekim se tkivima pretvara u dihidrotestosteron koji je, između 8. i 12.tj. razvoja, odgovoran za maskulinizaciju urogenitalnog sinusa i razvoj vanjskog spolovila, penisa, skrotuma i prostate (68,71-73).

Početakom 2. tromjesečja trudnoće Leydigove stanice sintetiziraju i INSL-3, koji zajedno sa testosteronom potiče fiziološko spuštanje sjemenika (74,75). Tako se sjemenik već oko 12.tj.trudnoće spušta u ingvinalno područje, tijekom 28. tjedna prolazi kroz ingvinalni kanal, a u 33. se tjednu smješta u skrotum.

Iako spuštanje sjemenika nije u potpunosti razjašnjeno, dokazano je da androgeni i hormoni hipofize igraju ključnu ulogu u ingvinalno-skrotalnoj fazi spuštavanja. U nedostatku testosterona kojeg proizvode Leydigove stanice i u slučaju izostanka i/ili poremećene funkcije androgenih receptora sjemenik zaostaje u ingvinalnom kanalu. Spuštanje je u intraabdominalnoj fazi manje razjašnjeno. Istraživanjima na miševima došlo se do spoznaje kako nedostatak INSL-3 izaziva obostrani kriptorhizam, pa sjemenici ostaju prilegnuti uz bubreg. U ženke miša, jajnici se spuštaju bez obzira na poremećenu ekspresiju INSL-3. Steroidni hormoni estradiol i dietilstilbestrol mogu smanjiti izražaj INSL-3 u Leydigovim stanicama. Dokazano je to još 1942. godine kada je Raynaud dajući estrogen skotnim mišicama izazivao kriptorhizam muških potomaka (76).

#### 1.3.4. Razvojna dinamika staničnih populacija fetalnih sjemenika

Krajem prvog i početkom drugog tromjesečja trudnoće dolazi do izrazitog umnažanja Leydigovih i Sertolijevih stanica te prospermatogonija, budućih sjemenskih stanica. Broj Sertolijevih stanica i prospermatogonija eksponencijalno se povećava, no nakon 16.tj., u odnosu na promjer kanalića, ostaje stalan (66,77,78). Dokazano je da je brojnost prospermatogonija i Sertolijevih stanica postignuta tijekom fetalnog razdoblja presudna za fertilitet odraslog muškarca (79).

Imunohistokemijske studije utvrdile su postojanje triju različitih vrsta primordijalnih fetalnih zametnih stanica u čovjeka: gonocita, intermedijarnih zametnih stanica i prospermatogonija (80). One se, osim po različitoj sklonosti vezivanja s pojedinim staničnim

biljezima, razlikuju i prema morfološkim kriterijima (4,81,82). Populacija fetalnih zametnih stanica vrlo je heterogena, tako da su istovremeno prisutne različite vrste stanica. Ipak, u prvom tromjesečju dominiraju gonocite, sredinom drugog i početkom trećeg tromjesečja trudnoće dominantne su intermedijarne stanice, a krajem trećeg tromjesečja prospermatogonije (80,82).

Broj Leydigovih stanica također u početku (od 8. do 13.tjedna fetalnog razvoja) eksponencijalno raste. Kasnije je taj porast umjereniji sve do 19.tjedna razvoja kad doseže maksimum (66,77). Fetalne Leydigove stanice posve su diferencirane do polovice trudnoće, nakon čega se njihov broj postupno smanjuje do kraja trudnoće, što dovodi do bitnog smanjenja sinteze testosterona – tzv. "zimskog sna" Leydigovih stanica. Neaktivnost Leydigovih stanica traje do početka puberteta, kada uslijed aktivacije hipotalamusa koji počinje izlučivati znatne količine gonadotropnih oslobađajućih hormona (GnRH), hormon luteinizacije (LH) iz hipofize ponovno dovodi do pojačane sinteze testosterona (83). Time su stvoreni preduvjeti za početak spermatogeneze (7). U muškog spola spolne prastanice miruju sve do puberteta, kada se prvo diferenciraju u spermatogonije, a potom uslijedi njihova potpuna diferencijacija u spermije (24). Razvoj i djelovanje većine opisanih stanica u ranim fazama razvoja fetalnog sjemenika neovisni su o gonadotropinima (78) i uzajamno su uvjetovani.

Aktivnost Leydigovih stanica tijekom prvog i drugog tromjesečja intrauterinog razvoja regulirana je lokalnim čimbenicima rasta (84-87) i humanim korionskim gonadotropinom (67). Tek u trećem tromjesečju razvoja Leydigove stanice postaju ovisnima o hipofizi.

Fetalni razvoj i diferencijacija Sertolijevih stanica ovisni su o androgenima. Aktivacija Sertolijevih stanica androgenima posredovana je peritubularnim mioidnim stanicama i intersticijskim stanicama u kojih su dokazani receptori za androgene (88-90).

## 1.4. Mastociti

### 1.4.1. Stanična populacija mastocita

Filogenetski prosuđujući, mastociti su “stare“ stanice koje se nalaze u svih vrsta sa razvijenim krvotokom. Heterogena su stanična populacija sa sličnim, ali ne i posve istim obilježjima u različitim vrsta. Mastociti se također međusobno razlikuju unutar različitih anatomskih sijela iste vrste (91).

U čovjeka se, smješteni uz krvne i limfne žile, mastociti nalaze u vezivnom tkivu gotovo svih organa. Osobito su brojni u vezivnom tkivu kože, probavnog i dišnog sustava.

Mastociti potječu od prastanica u koštanoj srži. Iako po mnogo čemu slični bazofilnim leukocitima, mastociti imaju posebnu matičnu stanicu. Nakon što napuste koštanu srž, prastanice mastocita cirkuliraju krvlju kao mononuklearne agranularne stanice (92), prolaze kroz stijenkicu venula i kapilara te ulaze u periferna tkiva gdje se umnažaju i diferenciraju, tj. sazrijevaju (93). U ljudi, mastociti potiču od  $CD34^+$ ,  $CD13^+$ ,  $Fc\epsilon RI^-$ ,  $c-kit^+$  multipotentnih prastanica (94).

Okruglog su ili ovalnog oblika, ovisno o organu u kojem su nastanjeni. Promjer im je 20-30  $\mu m$ . Središte mastocita zauzima malena, okrugla jezgra. Nju okružuje citoplazma ispunjena brojnim bazofilnim sekretnim zrcima (promjera 0,3-2,0  $\mu m$ ) koji dominiraju građom mastocita (95). U citoplazmi se nalaze i manje brojna lipidna tjelešca koja su rezervoar arahidonske kiseline.

Mastociti svih sisavaca na površini imaju specifične receptore s visokim afinitetom za IgE ( $Fc\epsilon RI$ ), vrstu imunoglobulina koju proizvode plazma stanice. U citoplazmatskim zrcima pohranjeni su im kemijski posrednici upalnih reakcija: histamin, neutralne proteaze, biogeni amini, citokini, proteoglikani (94).

Molekule koje proizvode mastociti djeluju lokalno na parakrini način. U akutnoj reakciji otpuštaju se egzocitozom, a u kroničnoj postupnom degranulacijom (96).

Citoplazmatska sekretna zrnca i lipidna tjelešca sudjeluju u metabolizmu ljudskih mastocita (97,98).

Mastociti su vrlo heterogena stanična populacija koja svoje funkcioniranje prilagođava mikrookolišu unutar kojeg obitava. Heterogenost mastocita očituje se različitosti u ultrastrukturnoj građi (99,100), ali i sadržaju proteaza (101,102) i citokina (103), na osnovi čega se razlikuju njihovi pojedini tkivno-specifični fenotipovi. Dvije najznačajnije podvrste mastocita jesu tzv. MCT koja sadrži samo triptazu, te MCTC, podvrsta koja uz triptazu i prateće proteaze katepsin G (104) i karboksipeptidazu (105) sadrži i kimazu. Podvrste mastocita imaju različita histokemijska, biokemijska i funkcionalna obilježja.

Mastociti su multifunkcionalne stanice. Iako prvenstveno prepoznata kao važna stanična populacija u imunosnom odgovoru, mastociti imaju i značajno neimunsko djelovanje. Zbog visokog afiniteta prema IgE, mastociti su vrlo važne stanice u humoralnoj stečenoj imunosnoj reakciji (106), poglavito u trenutačnoj (alergijskoj) reakciji preosjetljivosti. Aktiviranjem specifičnih podvrsta T-limfocita, mastociti sudjeluju i u staničnoj imunosnoj reakciji (107) protiv parazita, bakterija pa čak i virusa. Zbog sinteze citokina, mastociti se smatraju modulatorima autoimunskog odgovora. Dokazano je da u ljudi bakterijski i gljivični patogeni potiču mastocite na stvaranje interleukina 1 $\beta$  (IL-1 $\beta$ ), čimbenika koji stimulira rast makrofaga (*engl. Granulocyte Macrophage Colony Stimulating Factor* – GM-CSF) i leukotriena (108).

Mastociti, izlučujući čimbenik rasta fibroblasta 2 (*engl. Fibroblast Growth Factor 2* - FGF-2), vaskularni endotelni čimbenik rasta (*engl. Vascular Endothelial Growth Factor*- VEGF), proteolitičke enzime triptazu i kimazu te histamin i heparin, imaju važnu ulogu u fiziološkoj i patološkoj neovaskularizaciji (109-112). Brojne su studije ustanovile značaj mastocita u postizanju tkivne homeostaze, kao i sudjelovanje u procesima tkivne pregradnje, cijeljenja i fibroze. Takvo snažno neimunsko djelovanje objašnjava se sintezom citokina i



čimbenika rasta: histamina, heparina, triptaze, FGF-2, TNF- $\alpha$  i transformirajućeg čimbenika rasta  $\beta$  (*engl. Transforming Growth Factor  $\beta$  - TGF- $\beta$* ) (113-117).

Mikroanatomska i ultrastrukturalna istraživanja utvrdila su bliski kontakt živaca i mastocita u različitim organima raznih vrsta, uključujući i čovjeka (118,119) pa čak i pojavu da elektrostimulacija pojedinih živaca uzrokuje degranulaciju pripadajućih tkivnih mastocita (120).

Premda još uvijek nije potpuno razjašnjen mehanizam djelovanja, neosporno je da mastociti preko svojih medijatora sudjeluju u najsloženijim procesima reprodukcije: začeću, implantaciji i placentaciji. Također je dokazana i njihova uloga u menstrualnom ciklusu, trudnoći te započinjanju i napredovanju porođaja (121).

#### 1.4.2. Mastociti ljudskog sjemenika

Mastociti fiziološki nastanjuju muški reproduktivni sustav. Nalaze se u sjemenicima i sjemenskoj tekućini (122). U ljudskim sjemenicima s očuvanom spermatogenezom, mastociti su smješteni većinom u intersticiju (123). Tek se u manjem broju nalaze u lamini propriji sjemenskih kanalića (124). U normalnom sjemeniku svega je 13% ukupnih sjemenskih mastocita smješteno peritubularno (125,126).

Fiziološka postnatalna dinamika promjene broja testikularnih mastocita opisana je tijekom svih faza čovjekova života. Histometrijska istraživanja utvrdila su da broj mastocita neznatno raste u ranom djetinjstvu, smanjuje se tijekom kasnog djetinjstva sve do početka puberteta, u kojem ponovo dolazi do porasta njihova broja. U odraslih se broj mastocita postupno smanjuje (127).

Neosporno je da mastociti u sjemenicima nisu inertna stanična populacija, već imaju određenu ulogu, kako u fiziološkim tako i u patološkim stanjima. Premda imaju snažan imunološki potencijal kojim, u slučaju imunosne reakcije, mogu oštetiti sjemenik, u

fiziološkom stanju značajan su čimbenik u postizanju testikularne homeostaze. Pretpostavlja se da to ostvaruju parakrinim međudjelovanjem s drugim stanicama sjemenika. U neplodnih muškaraca njihova je uloga znatno bolje istražena nego u muškaraca s očuvanom reproduktivnom sposobnošću.

Kvantitativne i kvalitativne promjene stanične populacije mastocita sjemenika povezane su s nastankom muške neplodnosti (128,129). Povećani broj mastocita kao i njihov peritubularni smještaj dovode do poremećaja u spermatogenezi (126, 130-135). Dokazano je da je u slučajevima opstruktivne azoospermije, idiopatske azoospermije te varikokele promijenjena podvrsta dominantne populacije mastocita, te da u sjemeniku prevladavaju peritubularno smješteni mastociti, koji sadrže triptazu i kimazu. Još uvijek nije u potpunosti jasan patofiziološki mehanizam utjecaja dominantno peritubularno smještene populacije mastocita sjemenika na razvoj muške neplodnosti. Za sada se objašnjava pojačanim stvaranjem enzima triptaze, snažnog mitogena za fibroblaste koji pojačava njihovu kemotaksiju i sintezu kolagena što rezultira tubularnom fibrozom (125,136).

Potvrđena je povezanost izrazitije tubularne skleroze i fibroze sa povećanom brojnošću mastocita u sjemeniku (126). Isto tako, dokazano je da mastociti, izlučivanjem triptaze i histamina, reverzibilno oštećuju motilitet spermija (137,138).

Treba ponovo naglasiti da je normalan prenatalni razvoj testisa preduvjet za normalnu postnatalnu funkciju testisa pa su neophodne (do sada nepoznate) spoznaje o pojavi i lokalizaciji mastocita u fetalnom ljudskom testisu, a sve u svrhu boljeg razumijevanja patologije odraslog.

## **2. HIPOTEZA**

Pretpostavka je da u fetalnim ljudskim sjemenicima postoji stanična populacija mastocita koja se razvija usporedno sa spolnim tračcima (pretečama sjemenskih kanalića) i intersticijem sjemenika. Očekuje se da se broj mastocita u fetalnim sjemenicima povećava s gestacijskom dobi muškog fetusa.

## **3. CILJEVI RADA**

### **3.1. Opći cilj**

Opći cilj istraživanja jest utvrditi položaj i broj mastocita u tkivu ljudskih fetalnih sjemenika, osobito u nezrelom intersticiju. Nadalje, cilj je ustanoviti razvojnu dinamiku stanične populacije mastocita u fetalnim sjemenicima i njezinu moguću povezanost s razvojem spolnih tračaka i intersticija.

### **3.2. Specifični ciljevi**

Specifični ciljevi istraživanja su:

1. prikazati mastocite selektivnim histološkim metodama bojenja te imunohistokemijom provjeriti izražaj triptaze specifične za mastocite u uzorcima ljudskog fetalnog sjemenika različite gestacijske dobi;
2. odrediti razvojnu prenatalnu dinamiku stanične populacije mastocita u ljudskim fetalnim sjemenicima morfometrijskim (stereološkim) metodama;
3. utvrditi da li postoji korelacija između razvoja mastocita s razvojem volumena cjelokupnog sjemenika te volumenom spolnih tračaka i intersticija ljudskih fetalnih sjemenika različite gestacijske dobi.

## **4. MATERIJAL I METODE**

### **4.1. MATERIJAL**

U ovom radu analizirano je tkivo 39 fetalnih ljudskih sjemenika, gestacijske dobi između 15. i 36. tjedna, dobivenih tijekom uobičajene pedopatološke sekcije spontano pobačenih ili mrtvorodenih fetusa tijekom 1994. godine.

Prije patohistološkog postupka (rezanje i usitnjavanje tkiva, fiksacija) sjemenici su bili izvagani i određen im je volumen. Za analizu su korišteni isključivo parafinski blokovi tkiva fetalnih sjemenika iz arhive parafinskih blokova Zavoda za histologiju i embriologiju Medicinskog fakulteta Sveučilišta u Zagrebu.

### **4.2. Metode**

#### **4.2.1. Obrada tkiva**

##### **4.2.1.1. Parafinski blokovi**

Parafinski blokovi razvrstani su prema tjednima gestacije i pripremljeni za rezanje. Iz skupine blokova koja se odnosi na fetalni sjemenik određene fetalne dobi, metodom slučajnog izbora, izdvojeno je 3-6 blokova. Blokovi su rezani uz pomoć rotacijskog mikrotoma Leitz 1512 (Beč, Austrija), namještenog na debljinu reza od 4  $\mu$ m.

Uvijek se narezao dio serije svakog bloka. Potom se metodom slučajnog odabira iz serije odredio tzv. „prvi rez“ koji je stavljen na predmetno staklo. Nakon prvog reza, uzimao se svaki sedmi rez iz serije. Svaki takav rez postavio se na prethodno silanizirano predmetno staklo. Dobiveni rezovi obojani su hemalaunom i eozinom (H i E), toluidinskim modrilom (selektivno bojanje na mastocite) (139) te su pripremljeni za morfometrijsku i imunohistokemijsku analizu.

Parafinski rezovi sjemenika inkubirani su 12 sati uoči imunohistokemijske reakcije u termostatu na 37°C. Potom su deparafinirani u ksilolu te rehidrirani u silaznom nizu alkohola. Nakon toga su rezovi inkubirani u fosfatnom puferu (*engl. Phosphate Buffer Saline- PBS*). Endogena peroksidaza blokirana je otopinom natrijeva azida, glukoze i glukoza-oksidge (Sigma, Deisenhofen, Njemačka). Uslijedila je inkubacija rezova tijekom jednog sata (u vlažnoj komorici, na sobnoj temperaturi) s primarnim protutijelima (IgG, razvijenih u mišu na ljudske antigene) usmjerenima protiv triptaze specifične za mastocite (tzv. anti-mast cell tryptase, razvijeno u mišu, Dako, Glostrup, Danska,) (1:100).

Potom su rezovi inkubirani 30 minuta na sobnoj temperaturi sa sekundarnim protutijelima razvijenim u kuniću (1:500, Dako, Glostrup, Danska), a usmjerenima protiv mišjih protutijela IgG. Ova protutijela imala su na sebi vezan biotin. Tijekom sljedećih trideset minuta uslijedila je inkubacija s peroksidazom obilježenom streptavidinom (1:800, Dako, Glostrup, Danska).

Enzimska reakcija razvila se nakon dodatka svježe pripravljene otopine diaminobenzidina (DAB, 0,5 mg/ml; Sigma, Deisenhofen, Njemačka) i 0.01% H<sub>2</sub>O<sub>2</sub> tijekom pet minuta. Rezovi su potom obojani hemalaunom, dehidrirani u uzlaznom nizu alkohola, prožeti ksilenom i pokriveni Biomountom (British Biocell, Ujedinjeno Kraljevstvo) te pokrovnim stakalcem.

Kao negativna kontrola upotrebljeni su rezovi koji nisu bili inkubirani s primarnim protutijelima. Kao pozitivna kontrola korišteni su rezovi dobiveni u sastavu kita za imunohistokemiju koji u sebi provjereno sadrže gore navedene antigene (Dako, Glostrup, Danska).

#### **4.2.2. Stereološka analiza**

Za stereološku analizu koristio se binokularni svjetlosni mikroskop Carl Zeiss (Jena, Njemačka). U desni okular (40x0,65) mikroskopa umetnut je Weibelov višenamjenski sustav

s 42 testne točke. Sva mjerenja izvršena su koristeći objektiv povećanja 40 puta (x40) pa je ukupno povećanje iznosilo 240 puta, pri čemu je ukupna dužina testnih linija bila (Lt) 0,6279 mm, a površina testnog sustava (At) 0,0209491 mm<sup>2</sup> za svako analizirano mikroskopsko polje.

#### **4.2.2.1. Svjetlosna mikroskopija**

Za određivanje numeričke gustoće mastocita u intersticiju testisa primijenilo se načelo fizikalnog “disektora”. Rezovi su promatrani pod svjetlosnim mikroskopom tako da se slika u mikroskopu izoštrila samo jednom, kako bi mastociti u jednoj ravnini bili dobro vidljivi. Brojane su samo imunohistokemijski pozitivne stanice na triptazu specifičnu za mastocite, odnosno stanice čija zrnca su obojana toluidinskim modrilom. Određena je numerička gustoća mastocita (broj u mm<sup>3</sup> tkiva) i njihov broj u cjelokupnom organu (140,141). Također je određena volumenska gustoća spolnih tračaka i intersticija, volumen tračaka i intersticija u mm<sup>3</sup> tkiva, te njihov ukupni volumen u uzorcima fetalnih ljudskih sjemenika različite gestacijske dobi (140,141).

Okularnim mikrometrom određen je promjer spolnih tračaka. Na osnovi rezultata dobivenih stereološkim metodama utvrđeno je postoji li korelacija između razvojne dinamike mastocita, spolnih tračaka i intersticija u mm<sup>3</sup> fetalnog sjemenika sjemenika te u cjelokupnom organu.

#### **4.2.3. Statistička analiza**

Statistička analiza podataka obavljena je na osobnom računaru pri čemu su se koristili dijelovi biostatističkog programa „SAS“ (Škola narodnog zdravlja „Andrija Štampar“ Medicinskog fakulteta Sveučilišta u Zagrebu) namijenjeni općoj obradi podataka i općoj statistici.

## 5. REZULTATI

### 5.1. Rezultati kvalitativne histološke analize na rezovima obojenima hemalaun-eozinom

Ljudski fetalni sjemenici u razdoblju od 15. -18. tjedna razvoja pokazuju određenu sličnost građe. Parenhim sjemenika okružen je tunikom albuginejom koja na svojoj površini ima epitel celoma. U ovoj fazi razvoja, celom sadrži 2-3 sloja stanica iz kojih će se razviti budući mezotel. U dubljem sloju tunike albugineje razvija se područje s izrazito bogatim krvnim žilama, tunika vaskuloza. Spolni tračci su, u usporedbi sa zrelim sjemenskim kanalićima, uskog promjera i relativno jednostavne građe. U gore navedenom razdoblju se oni intenzivno razvijaju, osobito u dubljim slojevima fetalnog sjemenika. Epitel spolnih tračaka sastoji se od stanica izrazito velike jezgre i citoplazme - prospermatogonija te mnogobrojnih fetalnih Sertolijevih stanica. Jezgra prospermatogonija je velika i pravilna, s dosta eukromatina koji se izmjenjuje s izrazito brojnim manjim nakupinama heterokromatina. Citoplazma prospermatogonija je obilna i blijedo obojena. Za razliku od prospermatogonija, fetalne Sertolijeve stanice su znatno brojnije, manjih dimenzija. Jezgra im je okruglasta, zgusnutijeg kromatina, katkada s jasno vidljivom jezgrićom. Citoplazma je oskudna i poput užeg pojasa okružuje jezgru. Spolni tračci su ograničeni ovojnicom, budućom laminom proprijom. Buduću laminu propriju čine 2-3 sloja stanica koje svojim oblikom odgovaraju fibroblastima.

Obilato razvijen intersticij zauzima značajan prostor unutar parenhima. Rahlo vezivo intersticija je izrazito razvijeno. Intersticij buduće zrele muške spolne žlijezde sadrži jasno uočljive i izrazito bogato razvijene Leydigove (intersticijske) stanice. Ove stanice su pretežito ovalne, s pravilnom okruglom jezgrom i eozinofilnom citoplazmom. U tijeku je i razvoj medijastinuma testisa u čijoj neposrednoj blizini se nalaze veće krvne žile. Prostor

medijastinuma u razdoblju od 15. do 18. tjedna gestacije sadrži izrazito sploštene, nježne i pretežito uzdužno postavljene kanale (slike 1-6).

Bojenjem hemalaun-eozinom (H i E) se u tkivu ljudskih fetalnih sjemenika od 15. do 18. tjedna gestacije mastociti ne prikazuju. Unatoč detaljnoj morfološkoj analizi, ove stanice se nisu mogle identificirati ni u tunici albugineji niti u vezivu vezivnih pregrada (septula) sjemenika. Također se nisu mogle uočiti u vezivnom tkivu koje ispunjava međuprostor između sjemenika i susjednog fetalnog pasjemenika (slike 1-6).

Tijekom 19. tjedna gestacije, parenhimom ljudskog fetalnog sjemenika izrazito dominiraju mnogobrojni spolni tračci. Na površini tunike albugineje sada već bivši epitel celoma diferencirao se u jednoslojni pločasti epitel. Dobro razvijeni spolni tračci sadrže, uz Sertolijeve potporne stanice, prospermatogonije koje imaju obilatu, blijedo obojenu citoplazmu. U usporedbi s 18. tjednom razvoja, intersticij žlijezde je oskudniji. Stoga su spolni tračci okruženi relativno slabo razvijenim intersticijem u kojem se, međutim, jasno zamjećuju Leydigove (intersticijske) stanice. U medijastinumu testisa se nalaze manje i veće krvne žile.

U uzorku tkiva ljudskog fetalnog sjemenika starosti 19,5 tjedana gestacije zamjećuje se opet promjena građe u odnosu na prethodno opisanu fazu razvoja. U ovoj fazi razvoja, spolni tračci nisu smješteni jedan do drugoga (kao u tkivu gestacijske dobi od 19. tjedana), već su ponovno odvojeni dobro razvijenim intersticijem. Unutar spolnih tračaka čija je stijenka tek u formiranju (buduće mioidne stanice lamine proprije), mogu se uočiti prospermatogonije i Sertolijeve stanice tzv. fetalnog tipa. Fetalne Sertolijeve stanice su znatno manjih dimenzija od prospermatogonija, ali su mnogobrojnije. U intersticiju muške spolne žlijezde nalaze se dobro razvijene eozinofilno obojene Leydigove (intersticijske) stanice koje se isprepliću s nježnim kapilarama. Osim toga, u rahlom vezivu intersticija vide se i veće krvne žile nježne stijenke. U području medijastinuma testisa prisutan je veliki broj



krvnih žila, pretežito vena (slike 7-11). Kao i na prethodnim preparatima obojenima hemalaunom i eozinom, mastociti se nisu mogli jasno identificirati niti u jednom dijelu fetalnih sjemenika.

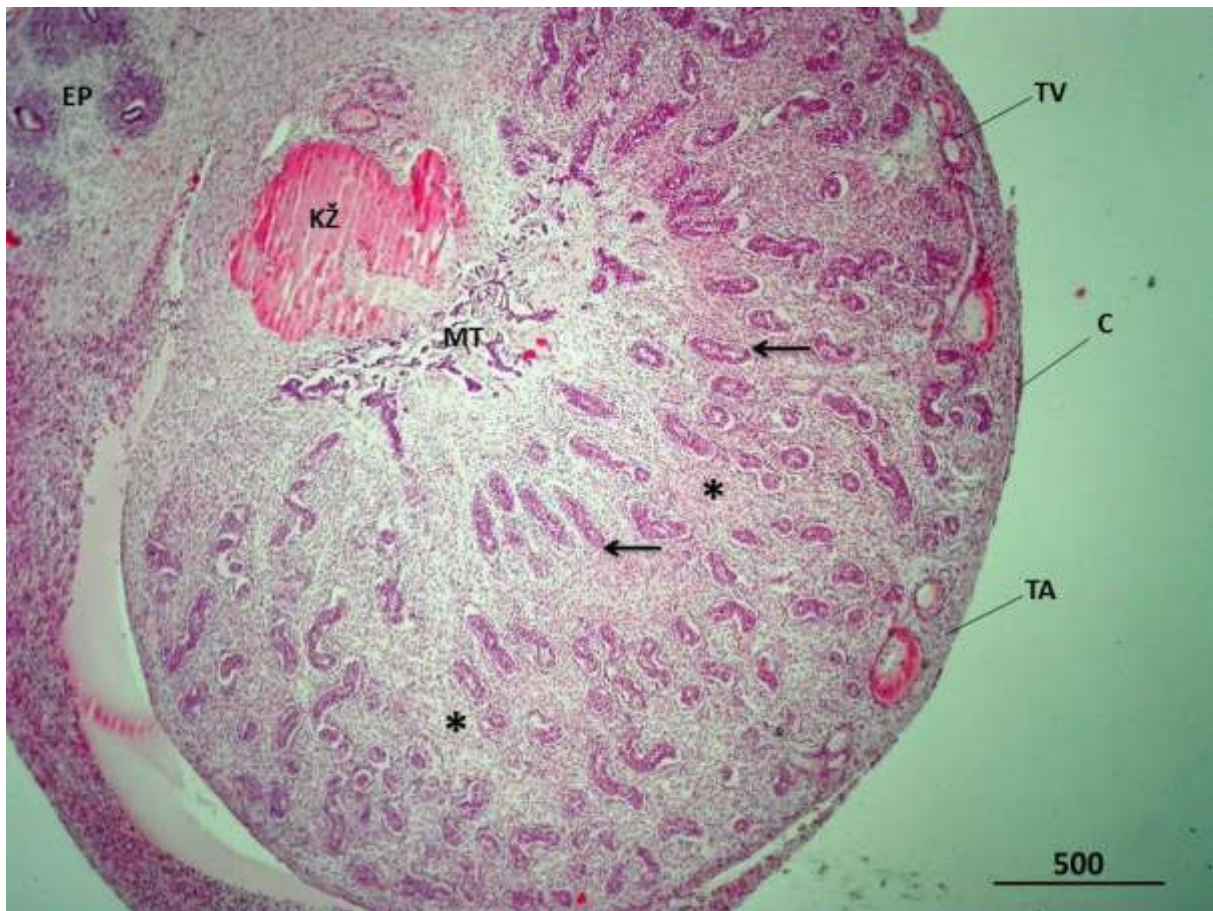
U fetalnom ljudskom sjemeniku u 21. tjednu razvoja, u odnosu na prijašnje razvojne stadije, može se zamijetiti intenzivni razvoj manjih i većih krvnih žila intersticija. Spomenute krvne žile imaju nježnu stijenku i okružuju Leydigove (intersticijske) stanice ili spolne tračke, buduće sjemenske kanaliće. Unutar spolnih tračaka fetalne Sertolijeve stanice posjeduju sada tipičnu, okruglu jezgru. Mezotel na površini tunike albugineje na nekim mjestima može imati i kubični izgled (slike 12 i 13).

U narednom analiziranom razdoblju razvoja ljudskog fetalnog sjemenika (22,5 tjedana gestacije) dolazi do pojave češćih mitozu u prospermatogonijama. Ostala obilježja spolnih tračaka, intersticija, tunike albugineje i tunike vaskuloze slične su onima u 21. tjednu razvoja (slike 15 i 16). Ni u ovim uzorcima tkiva se unatoč detaljnoj morfološkoj analizi, nije moglo nedvojbeno otkriti mastocite.

Ljudski fetalni sjemenik u razdoblju od 25. do 28. tjedna intrauterinog razvoja sadrži i dalje mnogobrojne spolne tračke. Oni su okruženi intersticijem u kojem se nalazi bogata mreža krvnih žila. U spolnim tračcima prospermatogonije imaju ovalnu pravilnu jezgru i blijedo obojenu citoplazmu, dok ih Sertolijeve stanice okružuju u većim ili manjim skupinama. Lamina proprija spolnih tračaka je i dalje u nastajanju te dobiva na svojoj slojevitosti. Dobro razvijene vezivne pregrade između pojedinih režnjića fetalnog sjemenika granaju se u rahlo vezivno tkivo oko spolnih tračaka. Unutar spomenutih vezivnih pregrada nalaze se veće i manje krvne žile intersticija uključivši i bogatu mrežu kapilara te Leydigove intersticijske stanice. U medijastinumu testisa također se uočavaju veće krvne žile (slike 17 - 20). Ni u ovom razvojnom stadiju fetalnog sjemenika, koristeći standardno bojenje preparata sa hemalaunom i eozinom mastocite se nije uspjelo vizualizirati.

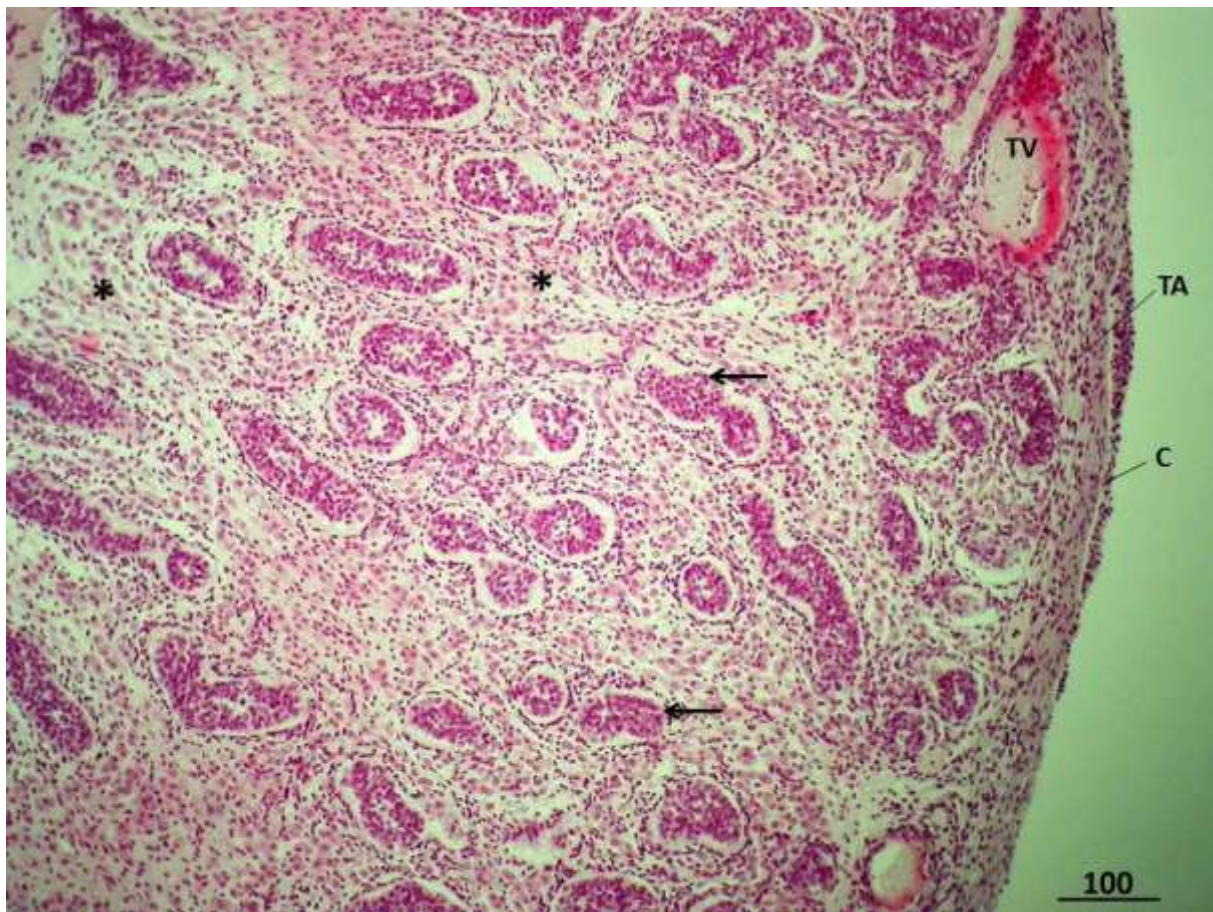
Ljudski fetalni sjemenik u razdoblju od 33. do 36. tjedna intrauterinog razvoja sadrži već vrlo dobro razvijenu tuniku vaskulozu, interlobularne pregrade i intersticij bogat krvnim žilama. Bogata mreža krvnih žila okružuje spolne tračke. Prospermatogonije leže na bazalnoj membrani tračaka ili više prema sredini budućeg lumena, okružene fetalnim Sertolijevim stanicama. U ovoj je fazi razvoja intersticij izrazito bogat Leydigovim stanicama koje u obilatom nakupinama okružuju spolne tračke (slike 21-24). Mastociti se i dalje ne zamjećuju.

### 5.1.1. Slikovni prilozi kvalitativnoj histološkoj analizi na preparatima ljudskih fetalnih sjemenika obojenih hemalaun-eozinom

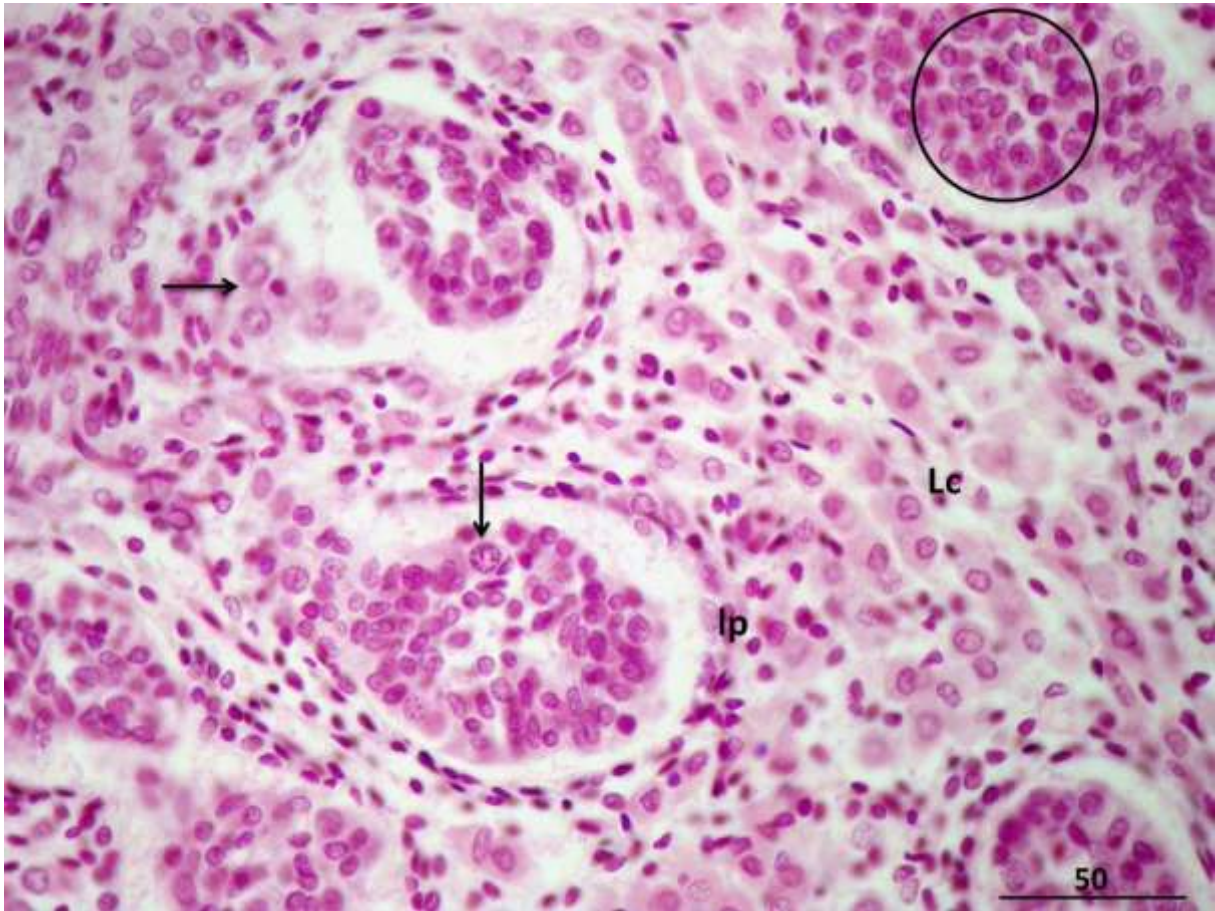


**Slika 1.** Ljudski fetalni sjemenik u 15. tjednu razvoja. Parenhim sjemenika okružuje tunika albugineja (TA) koja na svojoj površini ima epitel celoma, budući mezotel (C). U dubljem sloju tunike albugineje razvija se područje s izrazito bogatim krvnim žilama, tunika vaskuloza (TV). Pojedini spolni tračci (→) se intenzivno razvijaju, osobito u dubljim slojevima fetalnog sjemenika. Izrazito dobro razvijeni intersticij (\*) zauzima značajan prostor unutar parenhima. U tijeku je i razvoj medijastinuma testisa (MT) u čijoj neposrednoj blizini se nalaze veće krvne žile (KŽ). Također se zamjećuje i dio fetalnog pasjemenika (EP).

H i E, x40, mjerilo = 500  $\mu$ m

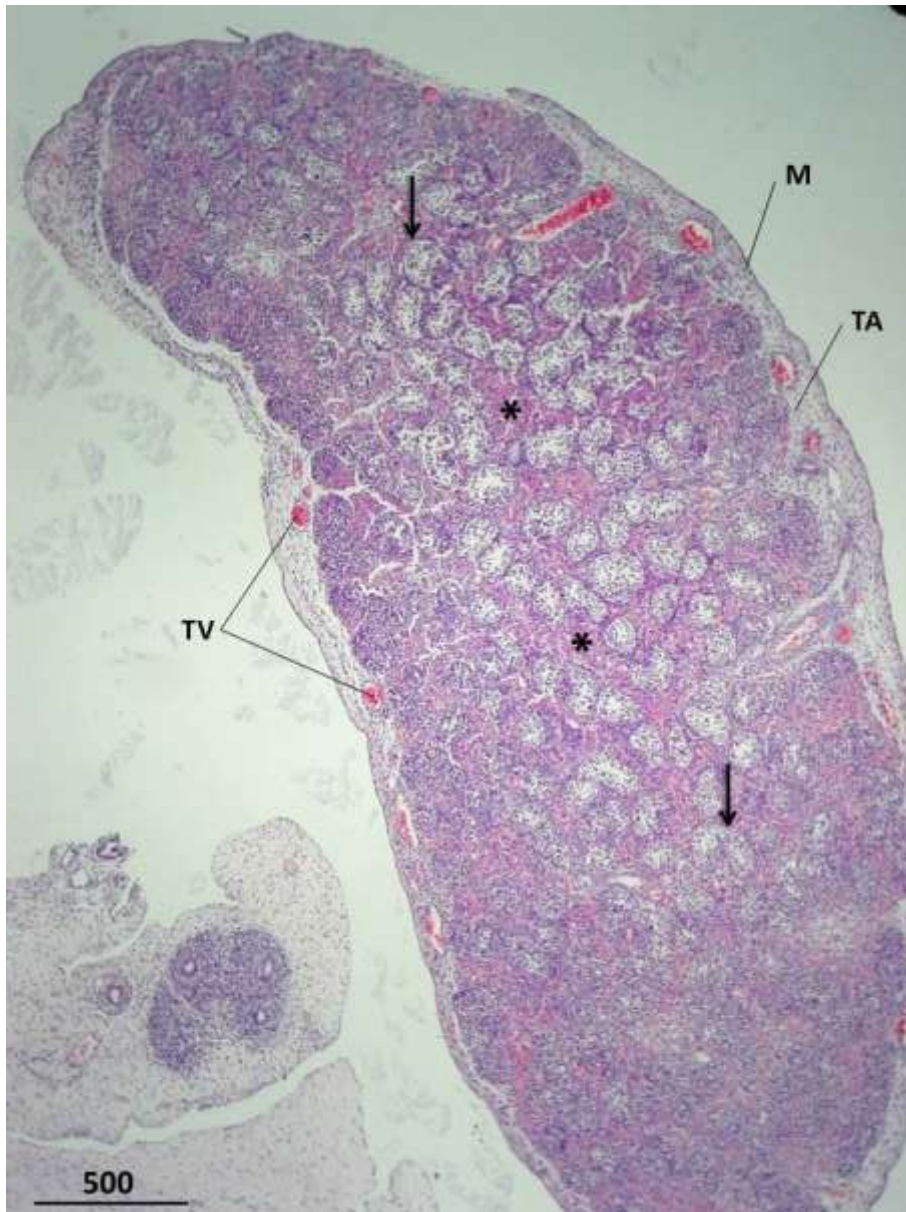


**Slika 2.** Ljudski fetalni sjemenik u 15. tjednu gestacije,. Spolni tračci (➔) ograničeni su ovojnicom, budućom laminom proprijom. Rahlo vezivo intersticija (\*) je izrazito razvijeno. Epitel celoma (C) nalazi se na površini tunike albugineje (TA) (tunika vaskuloza, TV).  
H i E, x100, mjerilo = 100 μm

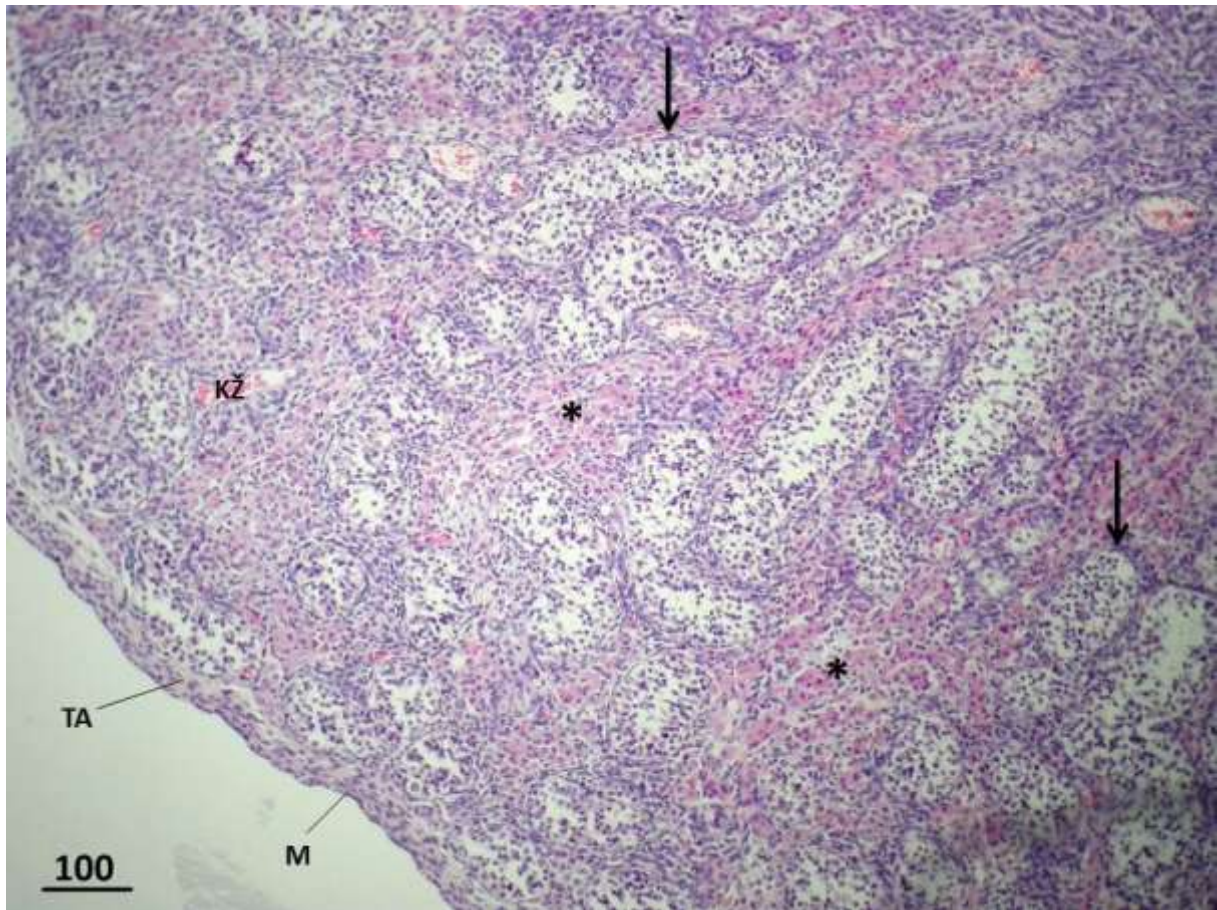


**Slika 3.** Ljudski fetalni sjemenik u 15. tjednu razvoja. Epitel spolnih tračaka sastoji se od stanica izrazito velike jezgre i citoplazme, prospermatogonija (➔) te mnogobrojnih fetalnih Sertolijevih stanica (zaokruženo područje, ○). Buduću laminu propriju (**lp**) čini 2-3 slojeva stanica koje svojim oblikom odgovaraju fibroblastima. Intersticij buduće muške spolne žlijezde sadrži jasno uočljive Leydigove (intersticijske) stanice (**Lc**). Ove stanice su pretežito ovalne, s pravilnom okruglom jezgrom i eozinofilnom citoplazmom.

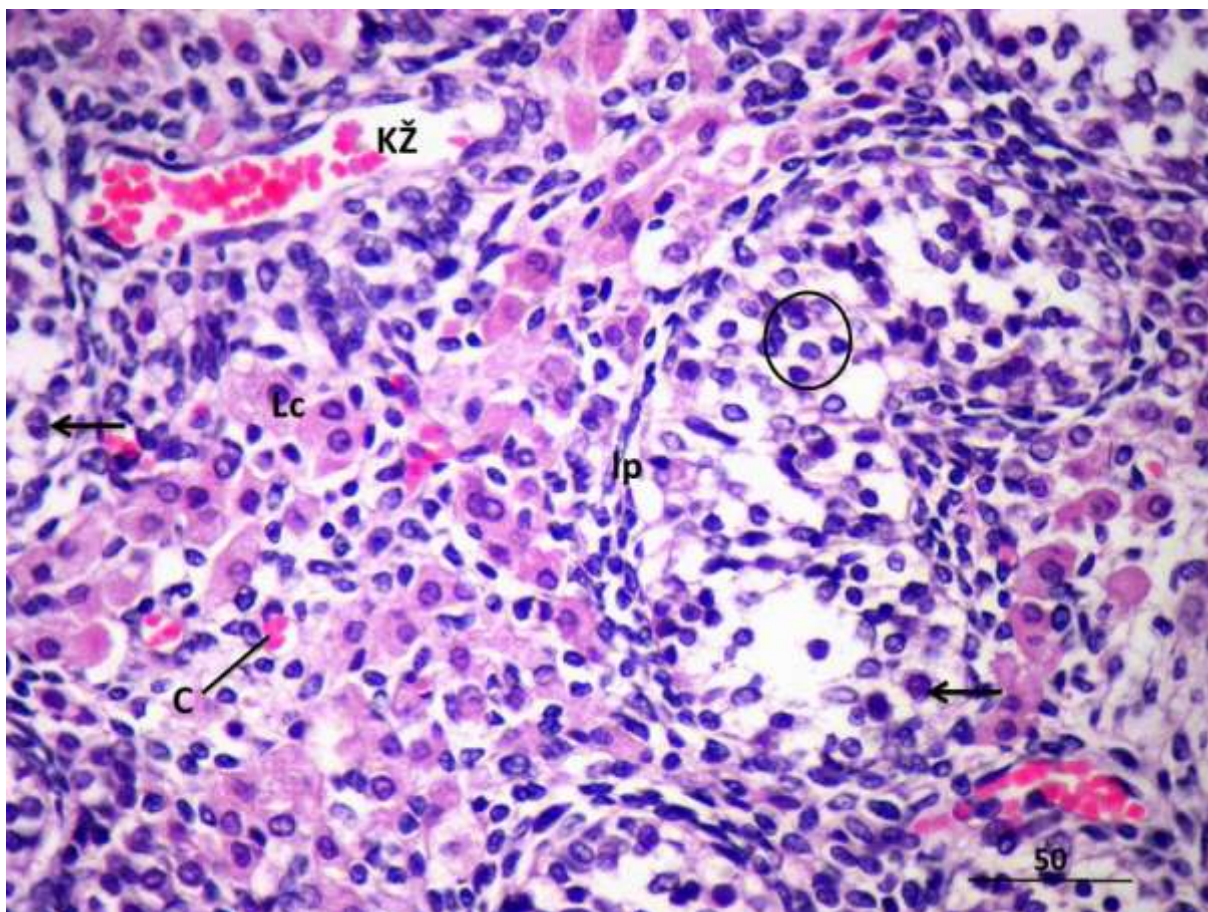
H i E, x400, mjerilo = 50  $\mu$ m



**Slika 4.** Ljudski fetalni sjemenik u 18. tjednu gestacije. Na površini tunike albugineje (**TA**) sada se nalazi jednoslojni pločasti epitel, mezotel (**M**). Iz područja tunike vaskuloze (**TV**) granaju se krvne žile prema mnogobrojnim spolnim tračcima (→) (intersticij žlijezde, \*).  
H i E, x40, mjerilo = 500  $\mu$ m



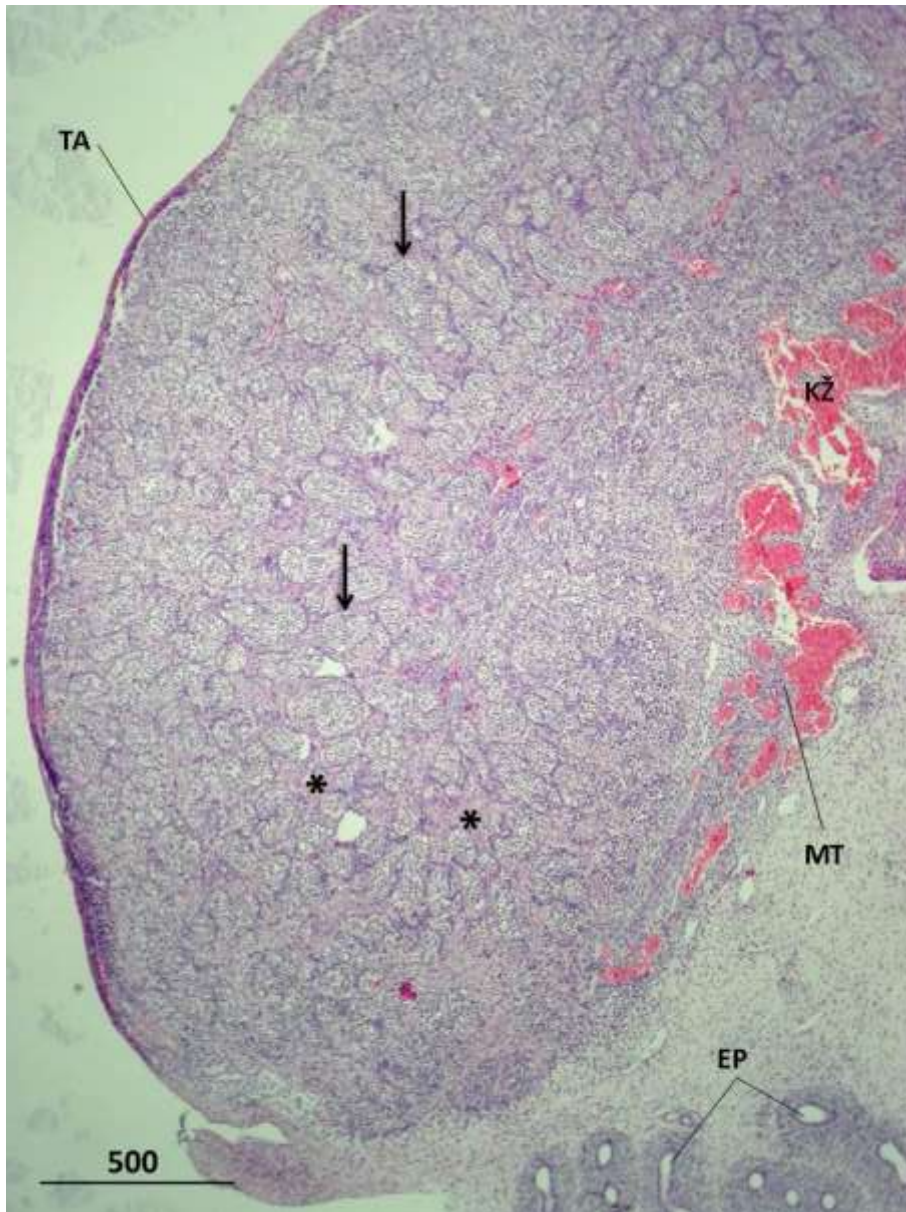
**Slika 5.** Ljudski fetalni sjemenik u 18. tjednu razvoja. Spolni tračci (➔) okruženi su rahlim vezivnim tkivom (\*) u kojem se nalaze jasno uočljive veće ili manje skupine eozinofilnih Leydigovih stanica te krvne žile (KŽ) (tunica albuginea, TA; mezotel, M).  
H i E, x100, mjerilo = 100 μm



**Slika 6.** Ljudski fetalni sjemenik u 18. tjednu gestacije. Između spolnih tračaka nalaze se izrazito dobro razvijene Leydigove (intersticijske) stanice (**Lc**) i krvne žile (**KŽ**), uključivši i kapilare (**C**). Stijenka spolnih tračaka (**Ip**) je nježne građe. Unutar tračaka se zamjećuju prospermatogonije (→) i brojnije, fetalne Sertolijeve stanice (○).

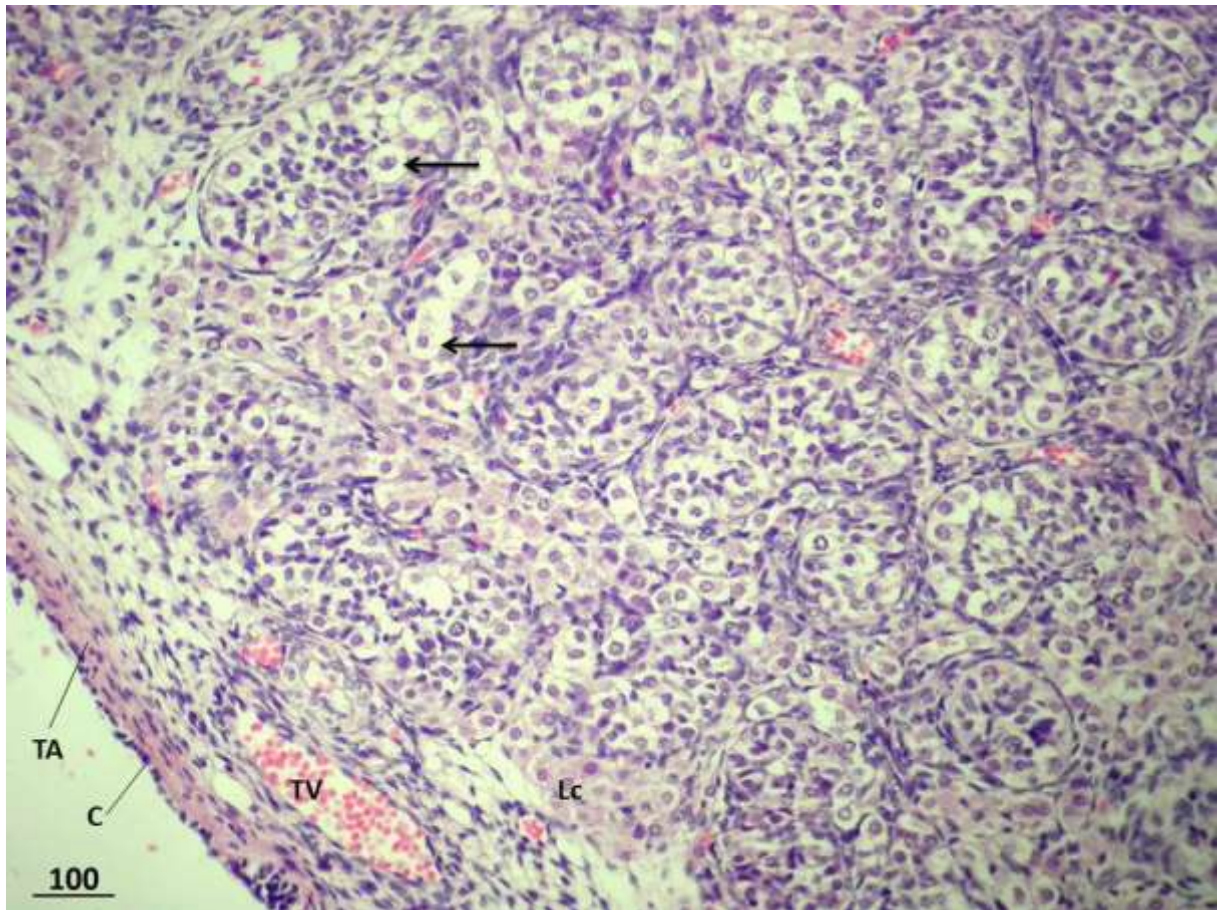
H i E, x400, mjerilo = 50 μm





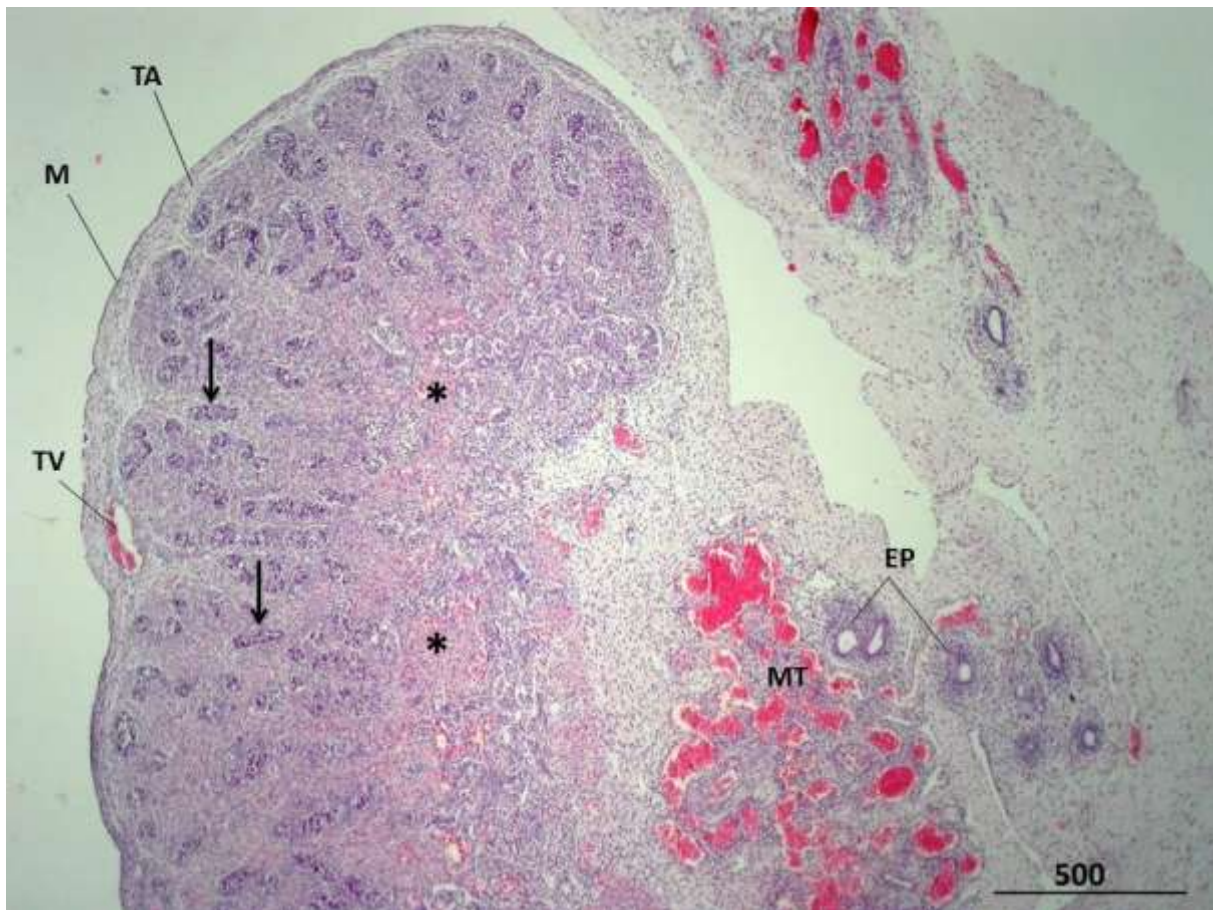
**Slika 7.** Ljudski fetalni sjemenik u 19. tjednu gestacije. Parenhimom sjemenika dominiraju izrazito mnogobrojni spolni tračci (➔). Intersticij žlijezde (\*) je relativno oskudan. U medijastinumu testisa (MT) se zamjećuju manje i veće krvne žile (KŽ). Zahvaćen je i dio pasjemenika (EP) s područjem rahlog veziva.

H i E, x 40, mjerilo = 500  $\mu$ m



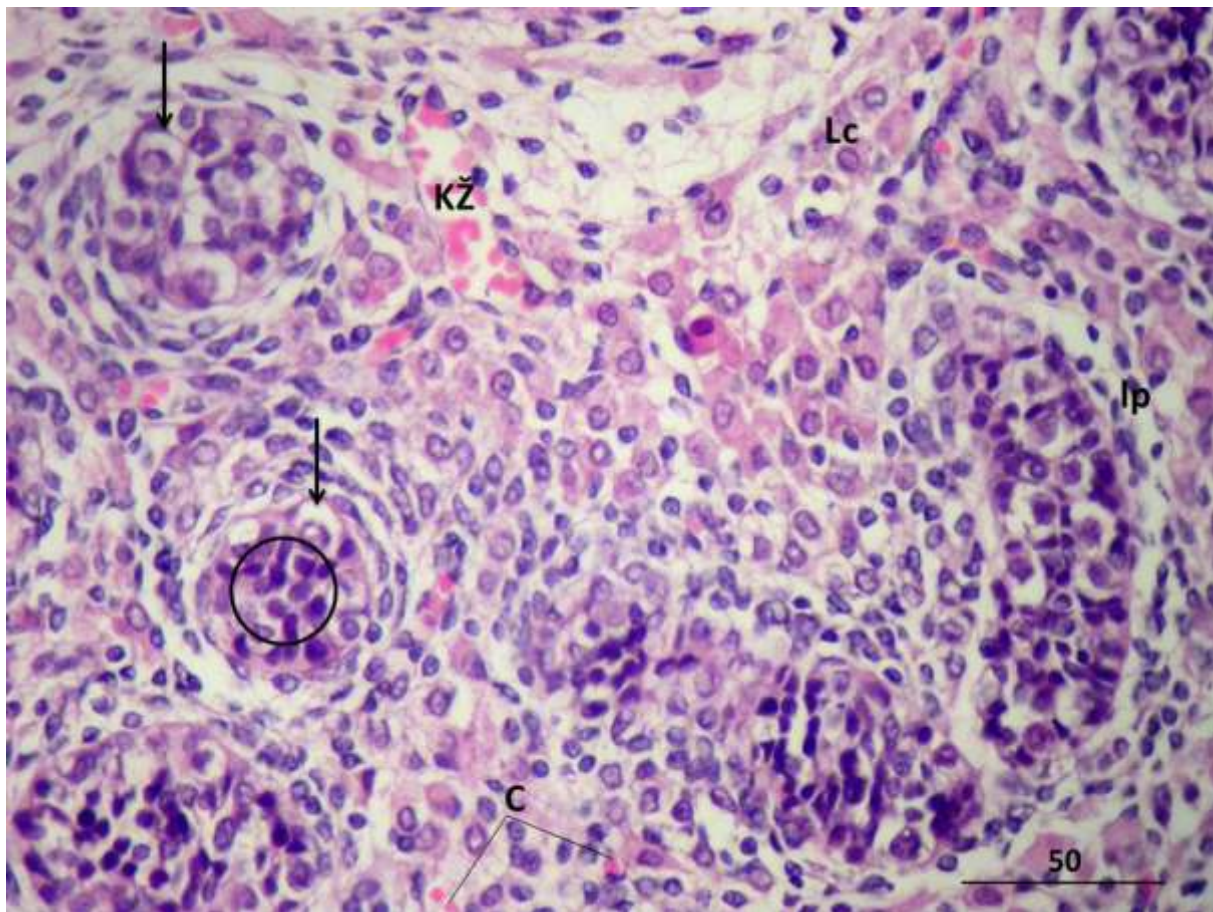
**Slika 8.** Ljudski fetalni sjemenik u 19. tjednu razvoja. Dobro razvijeni spolni tračci okruženi su relativno oskudnim intersticijem u kojem se zamjećuju Leydigove (intersticijske) stanice (**Lc**). Unutar spolnih tračaka vide se prospermatogonije (→) koje imaju obilatu, blijedo obojenu citoplazmu. Sada već bivši epitel celoma (**C**) diferencirao se u jednoslojni pločasti epitel (tunica albugineja, **TA**; tunika vaskuloza, **TV**).

H i E, x100, mjerilo = 100  $\mu$ m



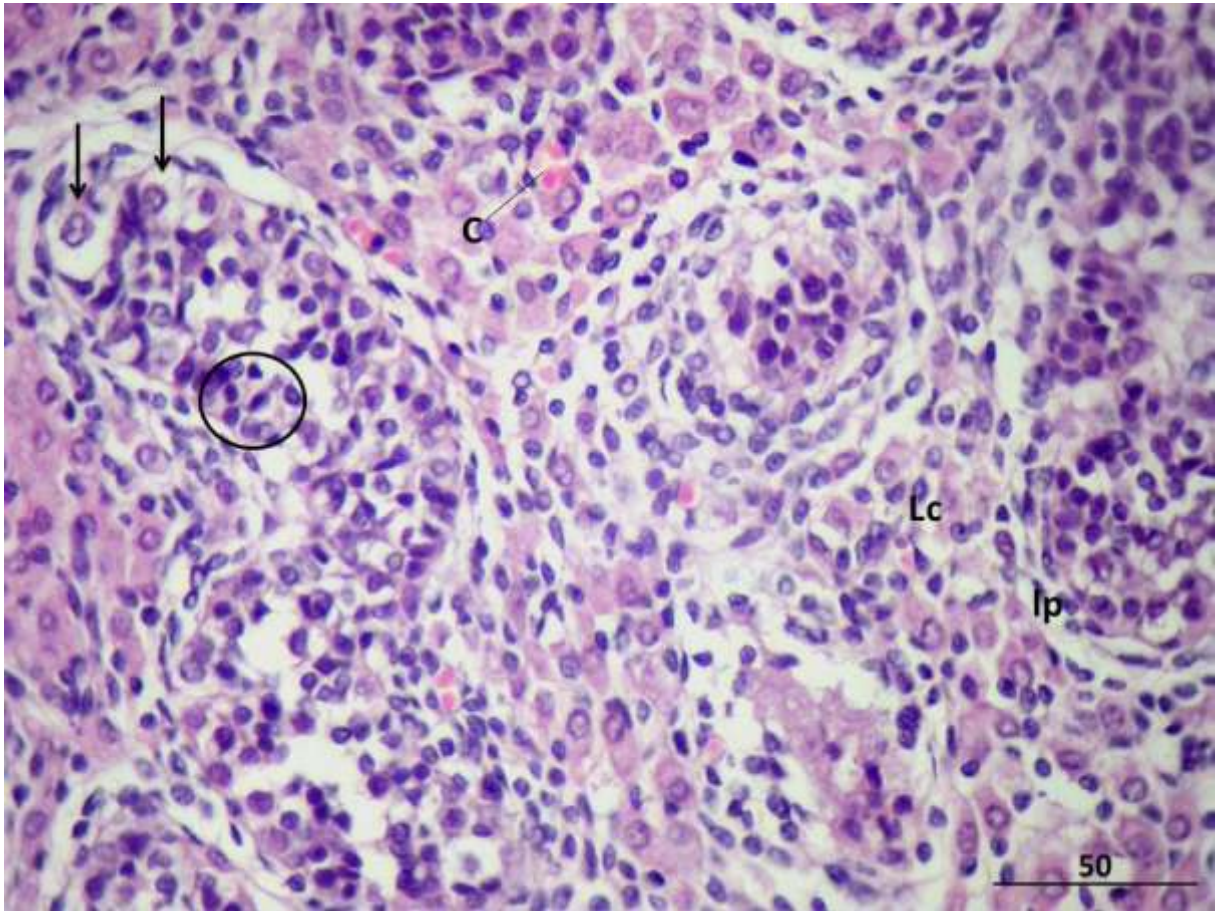
**Slika 9.** Ljudski fetalni sjemenik, 19,5 tjedana gestacije. Tunika albugineja (**TA**) prekrivena je mezotelom (**M**). Također se vide i dijelovi tunike vaskuloze (**TV**) s krvnim žilama. U ovoj fazi razvoja, spolni tračci (→) nisu smješteni jedan do drugoga kao na prethodnoj slici, već su odvojeni dobro razvijenim intersticijem (\*). U području medijastinuma testisa (**MT**) nalaze se mnogobrojne krvne žile, a uočava se i pasjemenik (**EP**).

H i E, x 40, mjerilo = 500  $\mu$ m



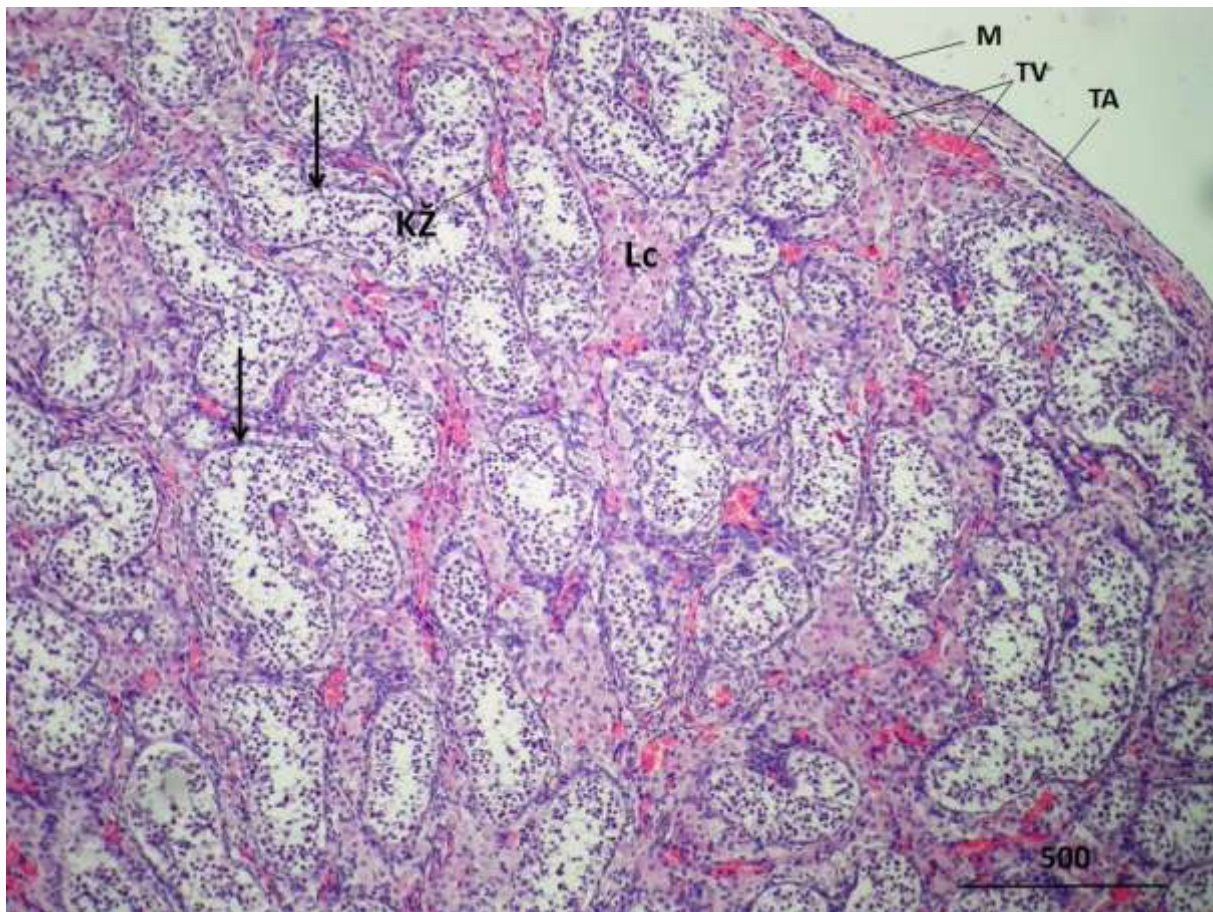
**Slika 10.** Ljudski fetalni sjemenik, 19,5 tjedana gestacije. U intersticiju muške spolne žlijezde nalaze se mnogobrojne eozinofilno obojene Leydigove (intersticijske) stanice (**Lc**) koje se isprepliću s nježnim kapilarama (**C**). U rahlom vezivu intersticija vide se i veće krvne žile (**KŽ**) nježne stijenke. Unutar spolnih tračaka čija je stijenka tek u formiranju (\*), mogu se uočiti prospermatogonije (→) i Sertolijeve stanice tzv. fetalnog tipa (○).

H i E, x400, mjerilo = 50  $\mu$ m

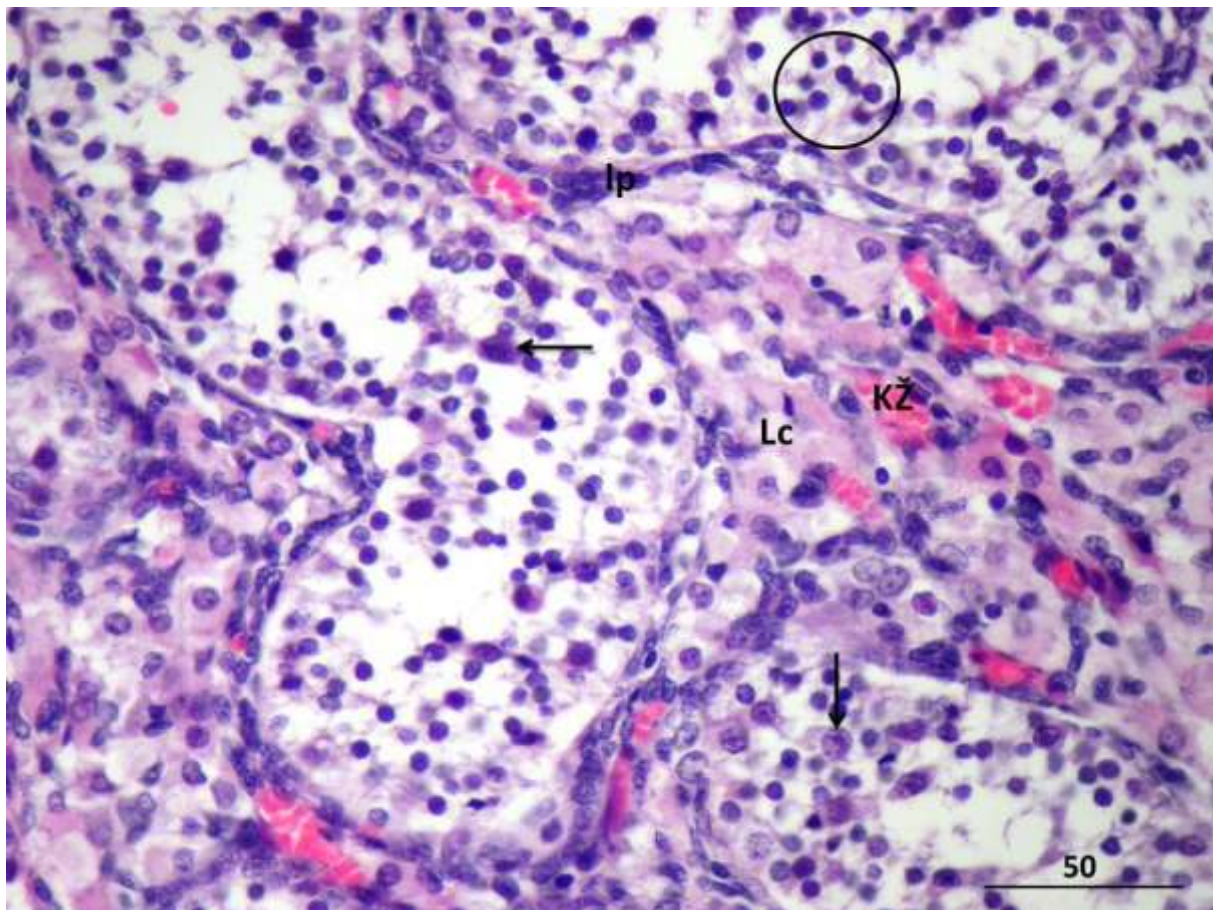


**Slika 11.** Ljudski fetalni sjemenik, 19,5 tjedana gestacije. Fetalne Sertolijeve stanice (○) su znatno manjih dimenzija od prospermatogonija (➔), ali su mnogobrojnije. Intersticij je bogat krvnim kapilarama (C) i Leydigovim (intersticijskim) stanicama (Lc) (buduće mioidne stanice lamine proprije, lp).

H i E, x400, mjerilo = 50  $\mu$ m

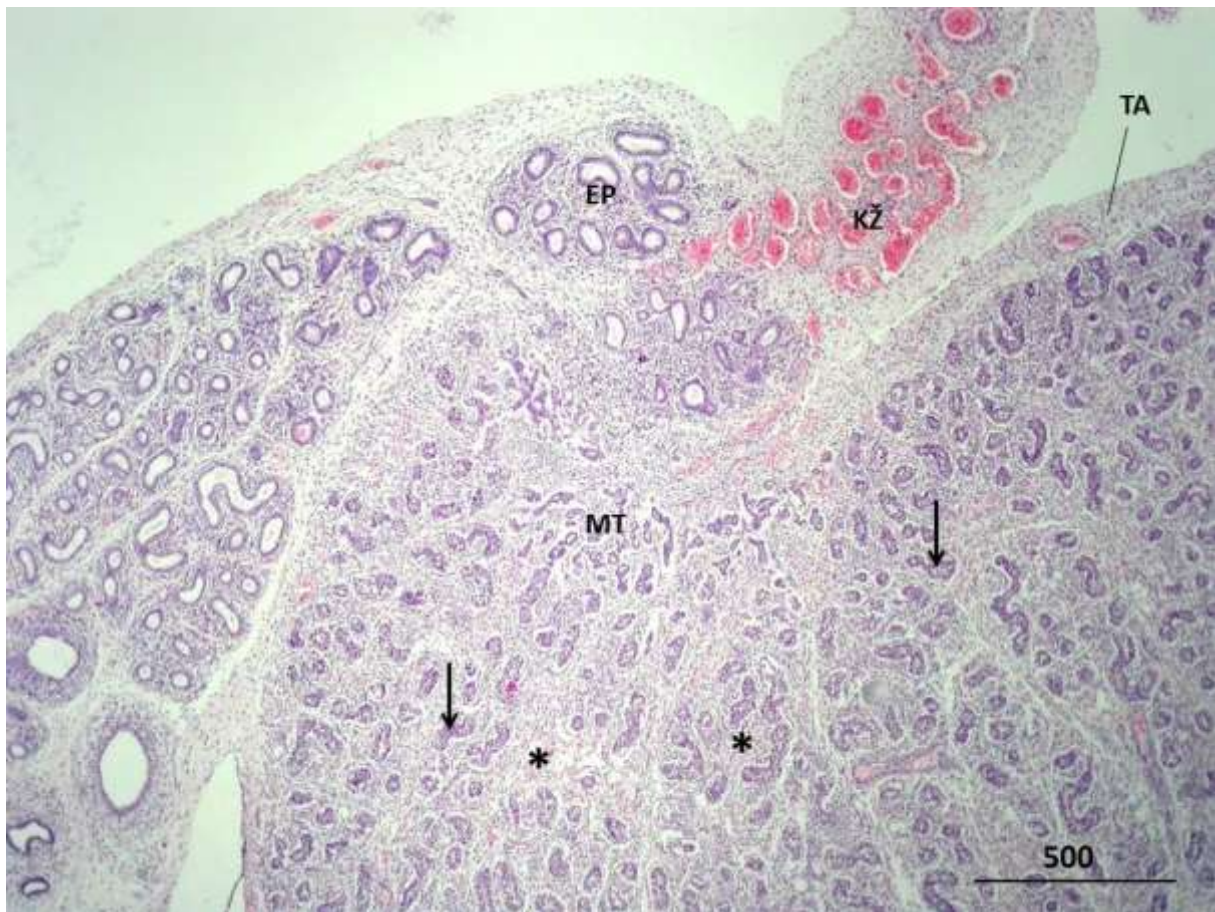


**Slika 12.** Ljudski fetalni sjemenik u 21. tjednu razvoja. U odnosu na prijašnje razvojne stadije, u ovom se može zamijetiti intenzivni razvoj manjih i većih krvnih žila intersticija (**KŽ**). Spolni tračci (→) okruženi su bogatim rahlim vezivom koje sadrži veće ili manje nakupine Leydigovih (intersticijskih) stanica (**Lc**). Mezotel (**M**) na površini tunike albugineje (**TA**) još uvijek na nekim mjestima može imati i kubični izgled (tunika vaskuloza, **TV**).  
H i E, x40, mjerilo = 500 μm



**Slika 13.** Ljudski fetalni sjemenik u 21. tjednu razvoja. Krvne žile (**KŽ**) imaju većinom nježnu stijenku i okružuju Leydigove (intersticijske) stanice (**Lc**) ili spolne tračke, buduće sjemenske kanaliće. Unutar spolnih tračaka jezgre fetalnih Sertolijevih stanica (**O**) su okrugla oblika (prospermatogonije, **→**; stijenka spolnih tračaka, **lp**).

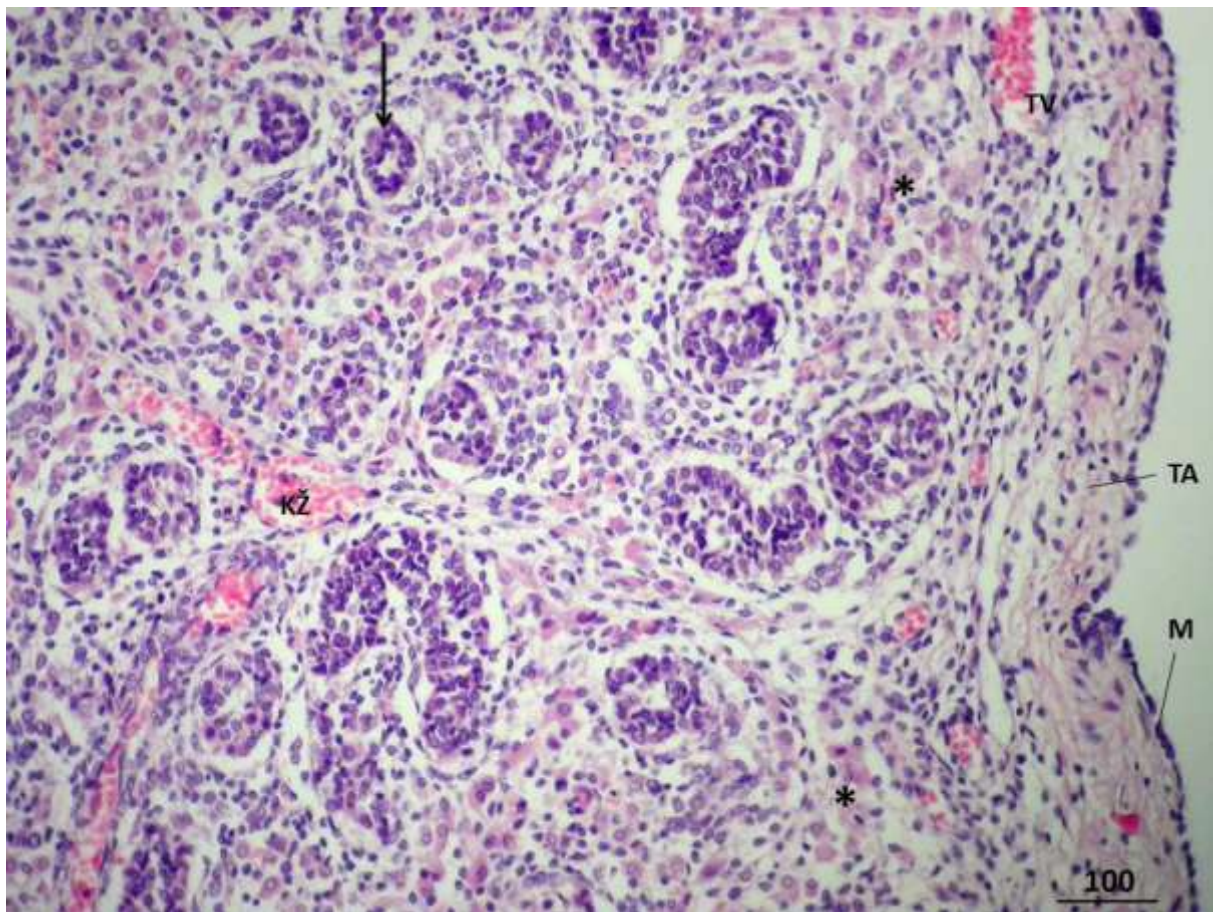
H i E, x400, mjerilo = 50  $\mu$ m



**Slika 14.** Ljudski fetalni sjemenik u 22,5 tjednu gestacije. Spolni tračci (➔) su izrazito brojni, okruženi razvijenim intersticijem (\*). U medijastinumu sjemenika (MT) nastaje bogata mreža sploštenih kanala. Također je dobro razvijen kanal susjedno položenog pasjemenika (EP) (krvne žile, KŽ; tunika albugineja, TA).

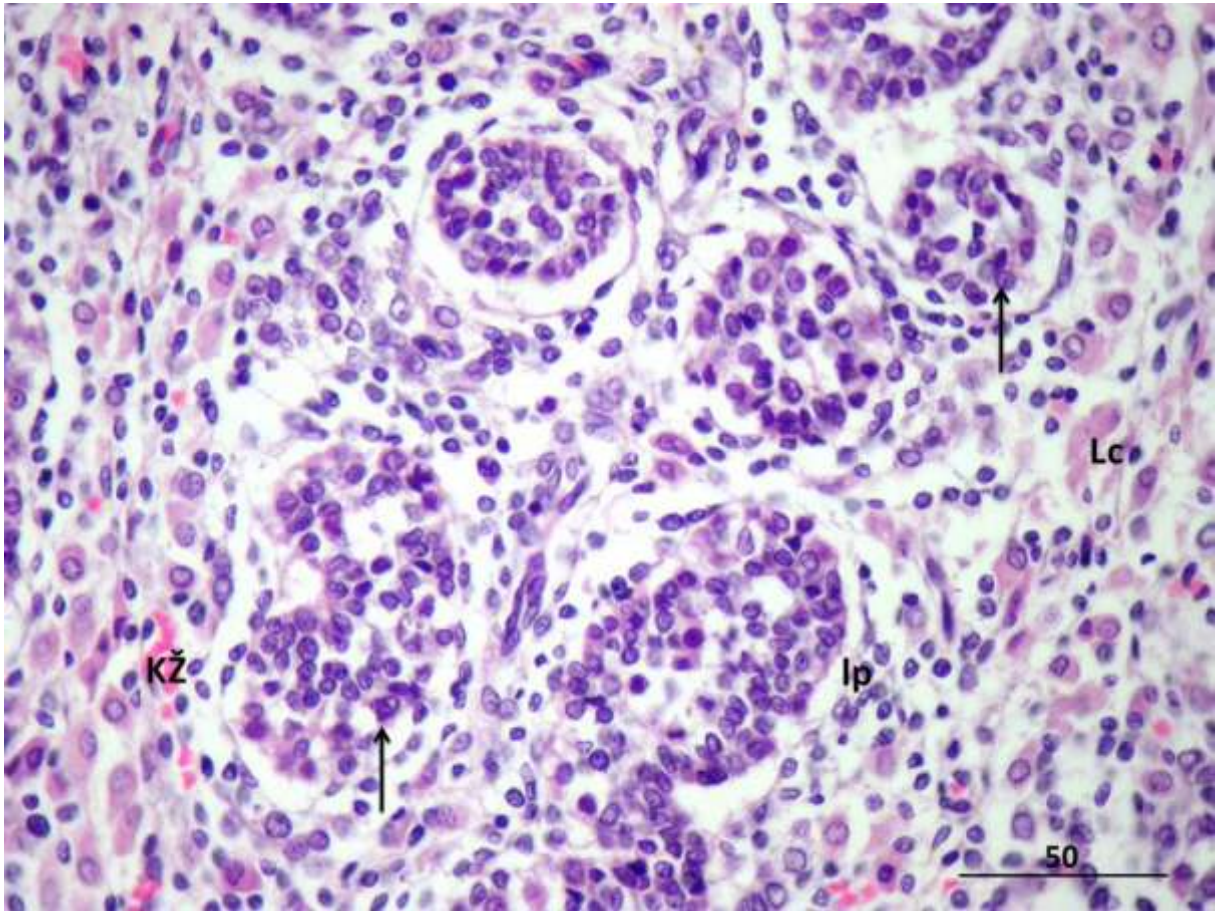
H i E, x40, mjerilo = 500  $\mu$ m





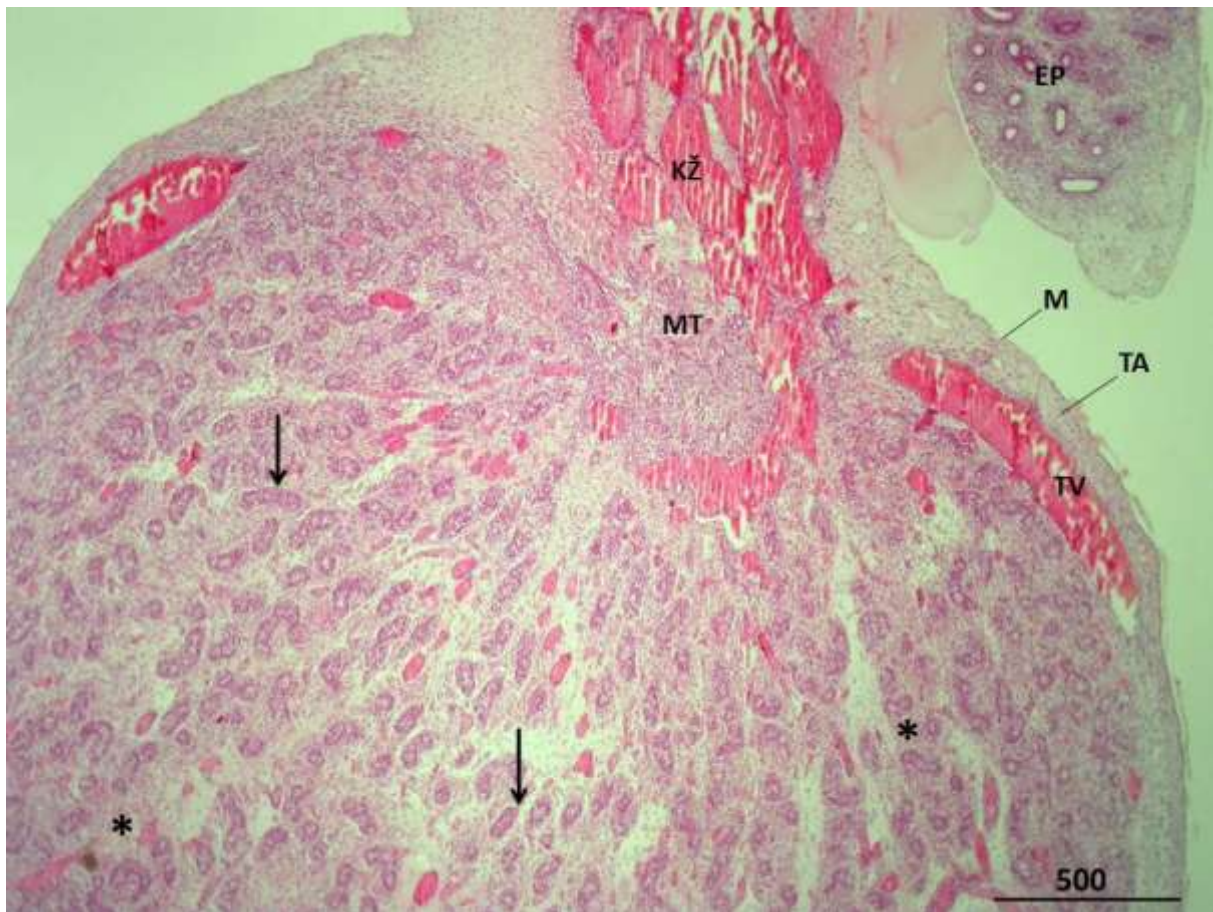
**Slika 15.** Ljudski fetalni sjemenik u 22,5 tjednu gestacije. Od tunike albugineje (TA) i vaskuloze (TV) protežu se vezivne pregrade sjemenika koje se granaju u rahlo vezivo (\*) s obilatom krvnim žilama (KŽ) (spolni tračci →; mezotel M).

H i E, x100, mjerilo = 100 μm



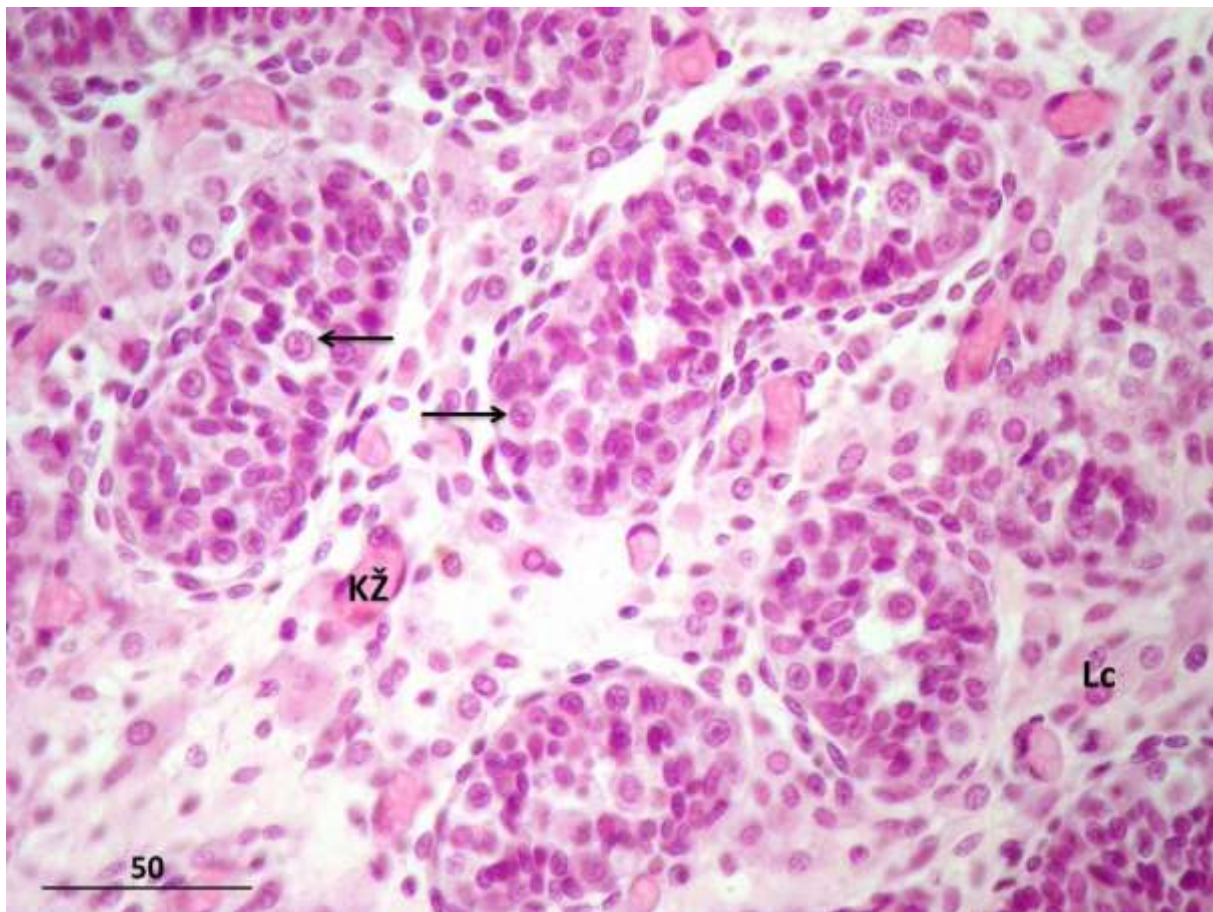
**Slika 16.** Fetalni sjemenik u 22,5 tjednu gestacije. Intersticij je bogat Leydigovim (intersticijskim) stanicama (**Lc**) te manjim krvnim žilama (**KŽ**). Unutar spolnih tračaka neke spermatogonije (→) pokazuju znakove mitotske aktivnosti (stijenka tračaka, **Ip**).

H i E, x400, mjerilo = 50  $\mu$ m



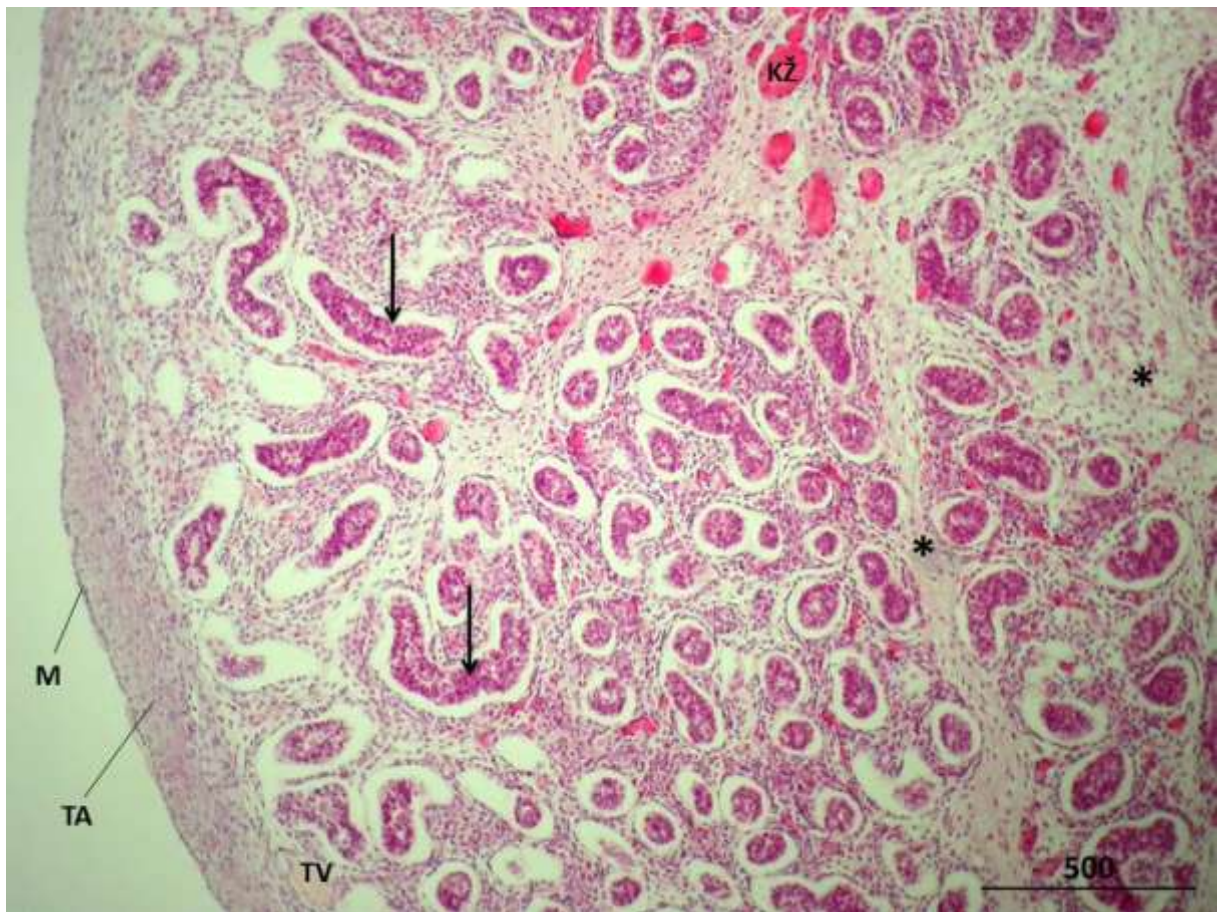
**Slika 17.** Ljudski fetalni sjemenik u 25. tjednu intrauterinog razvoja. Mnogobrojni spolni tračci (→) okruženi su intersticijem (\*) u kojem se nalazi bogata mreža krvnih žila (KŽ). U medijastinumu testisa (MT) također se nalaze krvne žile (tunica albugineja, TA; tunika vaskuloza, TV; mezotel, M; pasjemenik, EP).

H i E, x40, mjerilo = 500 μm



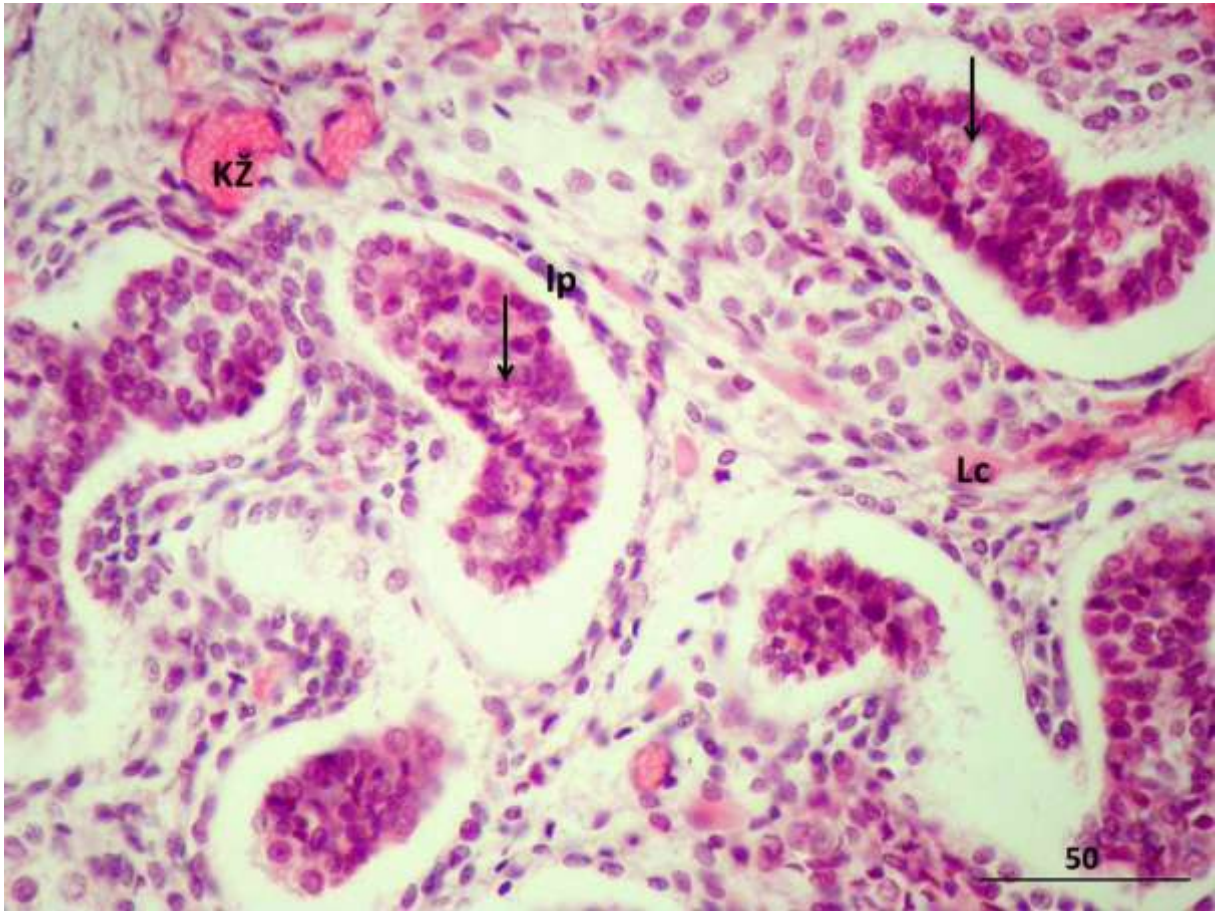
**Slika 18.** Ljudski fetalni sjemenik u 25. tjednu intrauterinog razvoja. Rahlo vezivo intersticija sadrži krvne žile (**KŽ**) nježne stijenke, okružene Leydigovim (intersticijskim) stanicama (**Lc**). U spolnim tračcima prospermatogonije (➔) imaju ovalnu pravilnu jezgru i blijedo obojenu citoplazmu.

H i E, x400, mjerilo = 50  $\mu$ m



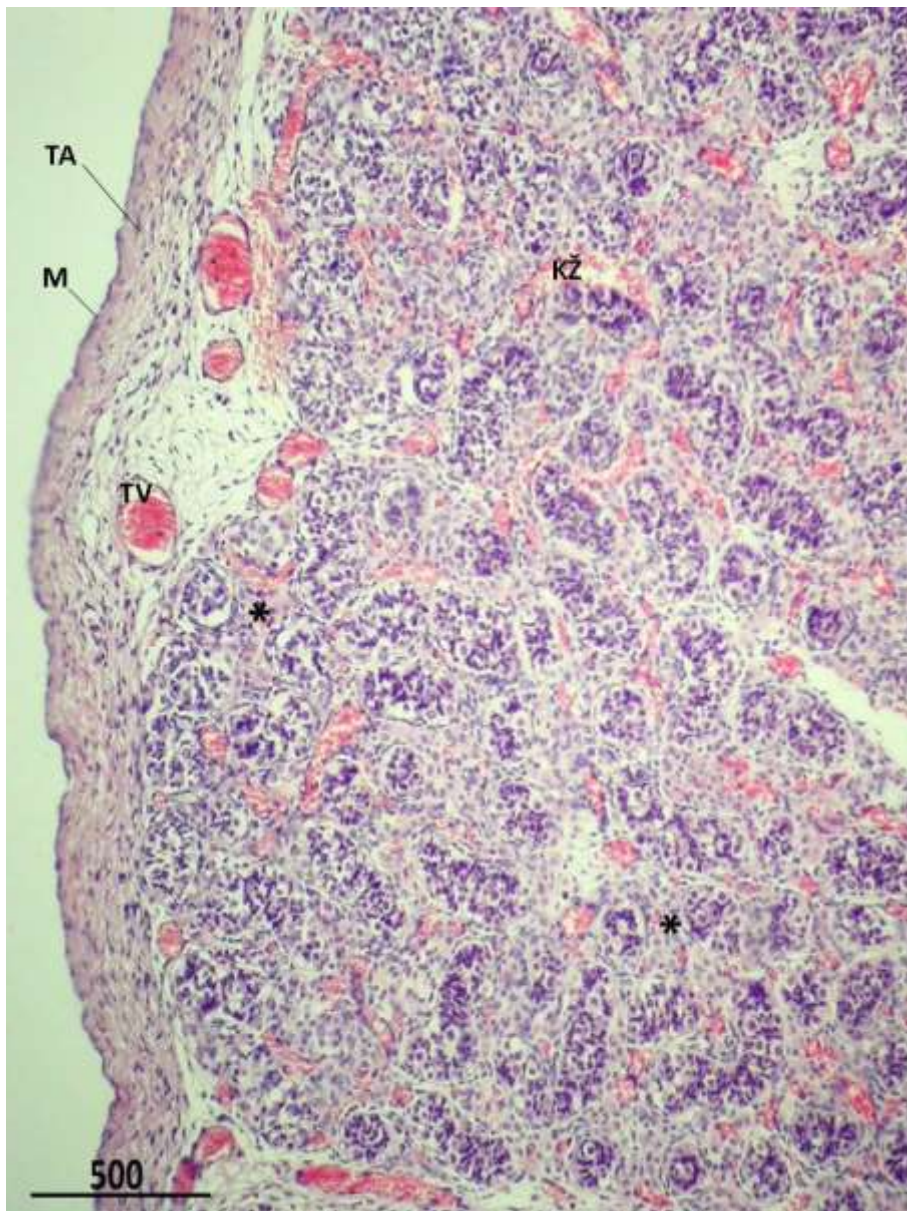
**Slika 19.** Fetalni sjemenik u 28. tjednu gestacije. Dobro razvijene vezivne pregrade (\*) granaju se u rahlo vezivno tkivo oko spolnih tračaka (→). Unutar spomenutih vezivnih pregrada nalaze se veće i manje krvne žile (KŽ) intersticija (tunica albugineja, TA; tunika vaskuloza, TV; mezotel, M).

H i E, x40, mjerilo = 500  $\mu$ m

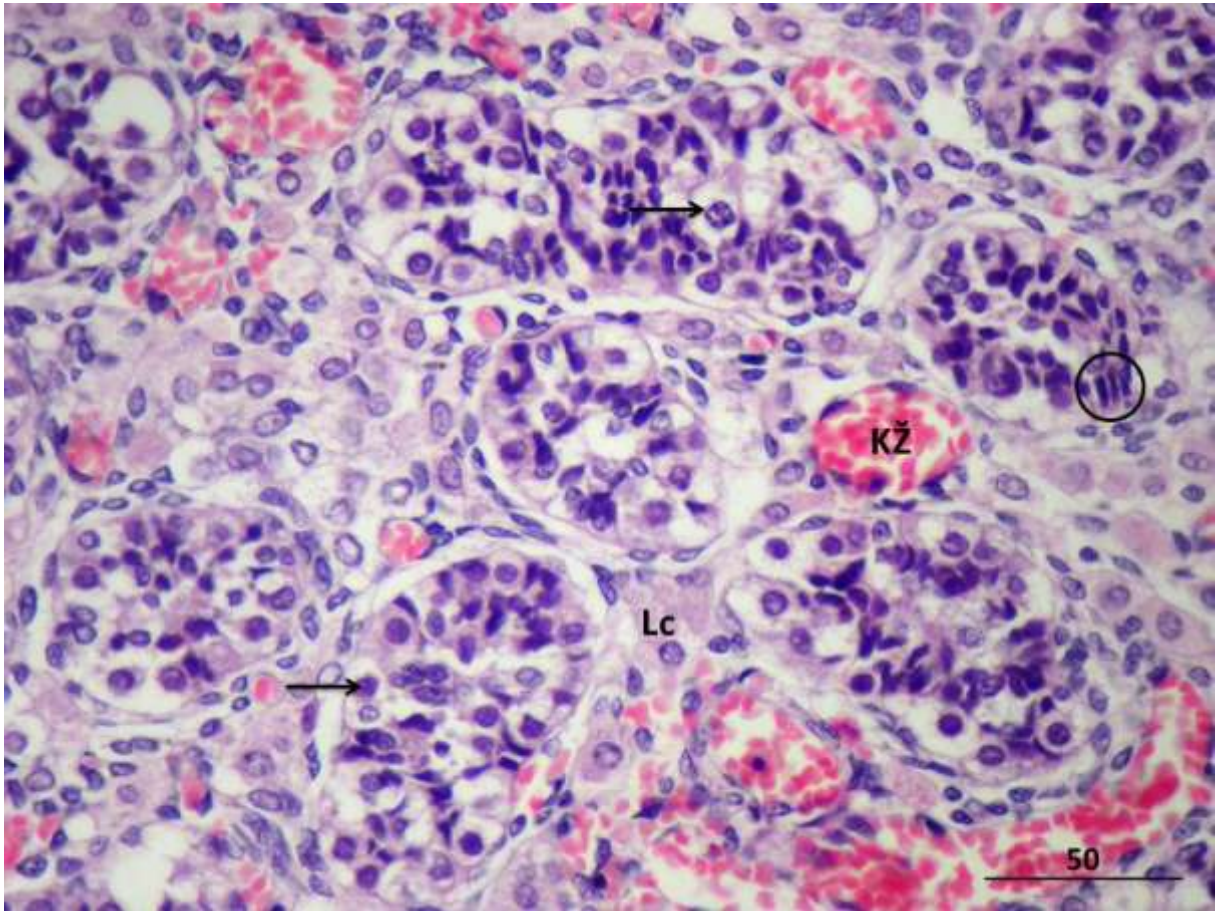


**Slika 20.** Ljudski fetalni sjemenik u 28. tjednu intrauterinog razvoja. Lamina proprija spolnih tračaka (**Ip**) (u nastajanju) dobiva na svojoj slojevitosti (prospermatogonije, →; Leydigove intersticijske stanice, **Lc**; krvne žile, **KŽ**).

H i E, x400, mjerilo = 50  $\mu$ m



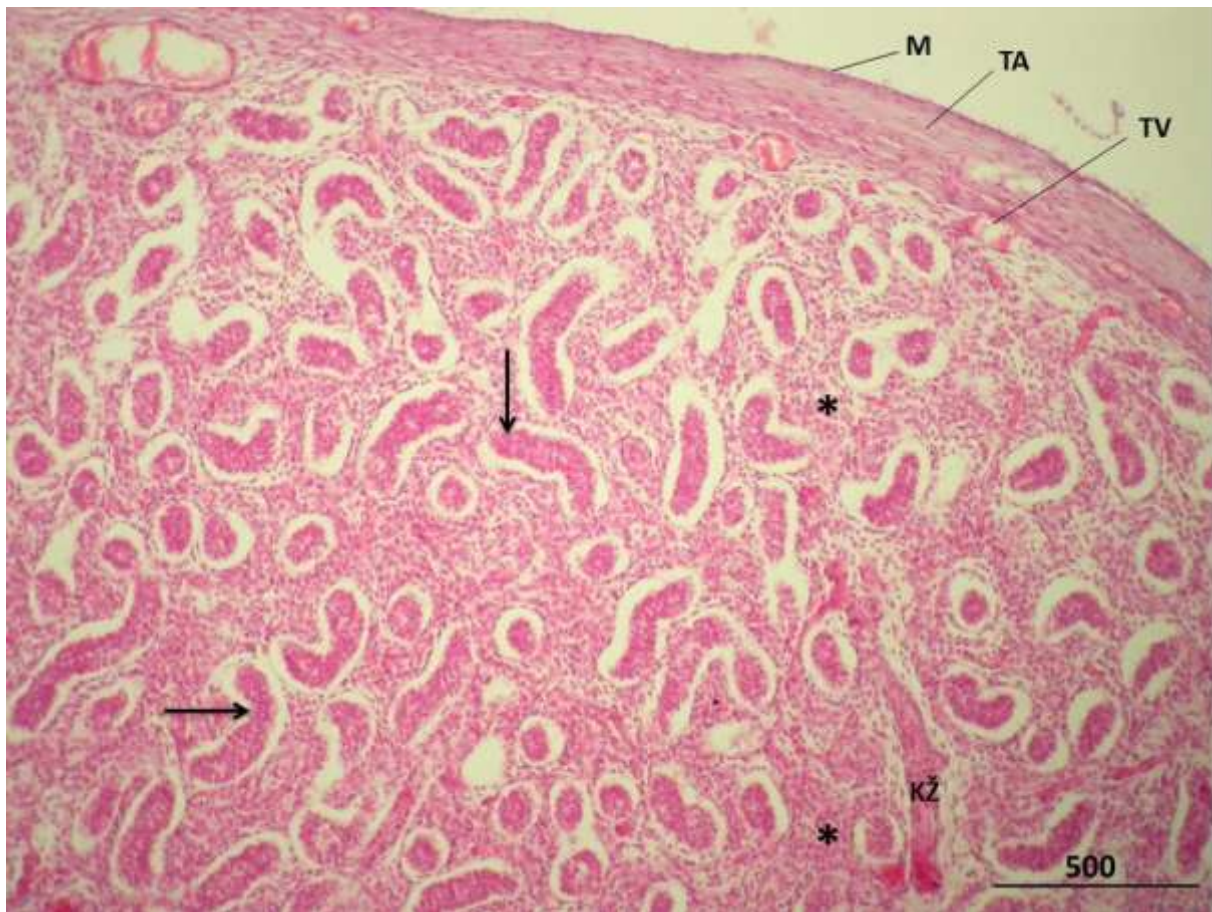
**Slika 21.** Ljudski fetalni sjemenik u 33,5 tjednu intrauterinog razvoja. Tunika vaskuloza (**TV**) i intersticij (\*) izrazito su bogati krvnim žilama (**KŽ**) (tunika albugineja, **TA**; mezotel, **M**).  
H i E, x40, mjerilo = 500 μm



**Slika 22.** Ljudski fetalni sjemenik u 33,5 tjednu intrauterinog razvoja. Bogata mreža krvnih žila (**KŽ**) okružuje spolne tračke. Prospermatogonije (→) leže na bazalnoj membrani tračaka ili više prema sredini budućeg lumena, okružene fetalnim Sertolijevim stanicama (○) (Leydigove intersticijske stanice, **Lc**).

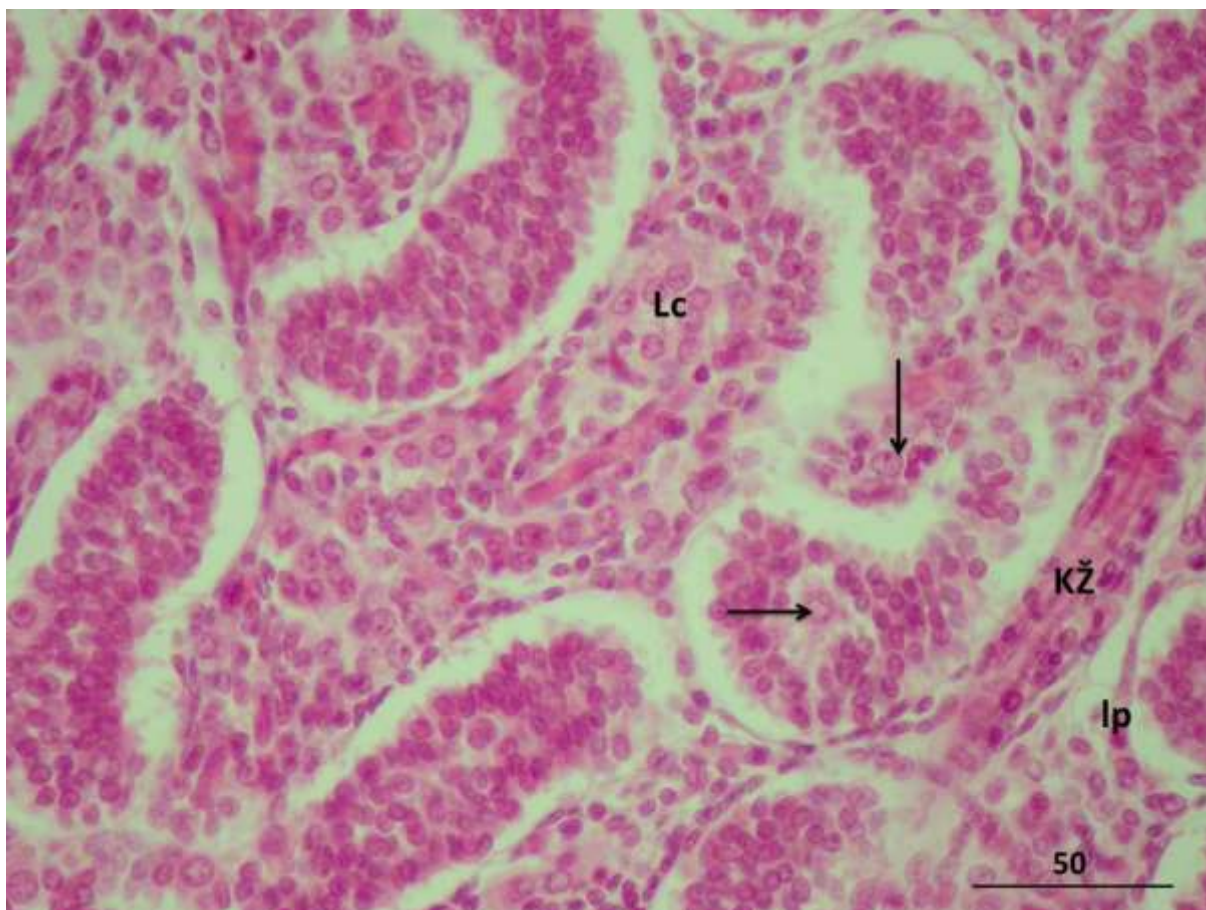
H i E, x400, mjerilo = 50  $\mu$ m





**Slika 23.** Ljudski fetalni sjemenik u 36.tjednu gestacije. U ovoj je fazi razvoja intersticij (\*) izrazito bogat Leydigovim stanicama koje u obilatom nakupinama okružuju spolne tračke (→) (krvne žile, **KŽ**; tunika albugineja, **TA**; tunika vaskuloza, **TV**; mezotel, **M**).

H i E, x40, mjerilo = 500 μm



**Slika 24.** Fetalni sjemenik u 36. tjednu intrauterinog razdoblja. Leydigove intersticijske stanice (**Lc**) su izrazito brojne, a brojne krvne žile (**KŽ**) su smještene uz buduću laminu propriju (**lp**) spolnih tračaka ili u rahlom vezivu (prospematogonije, ➔).

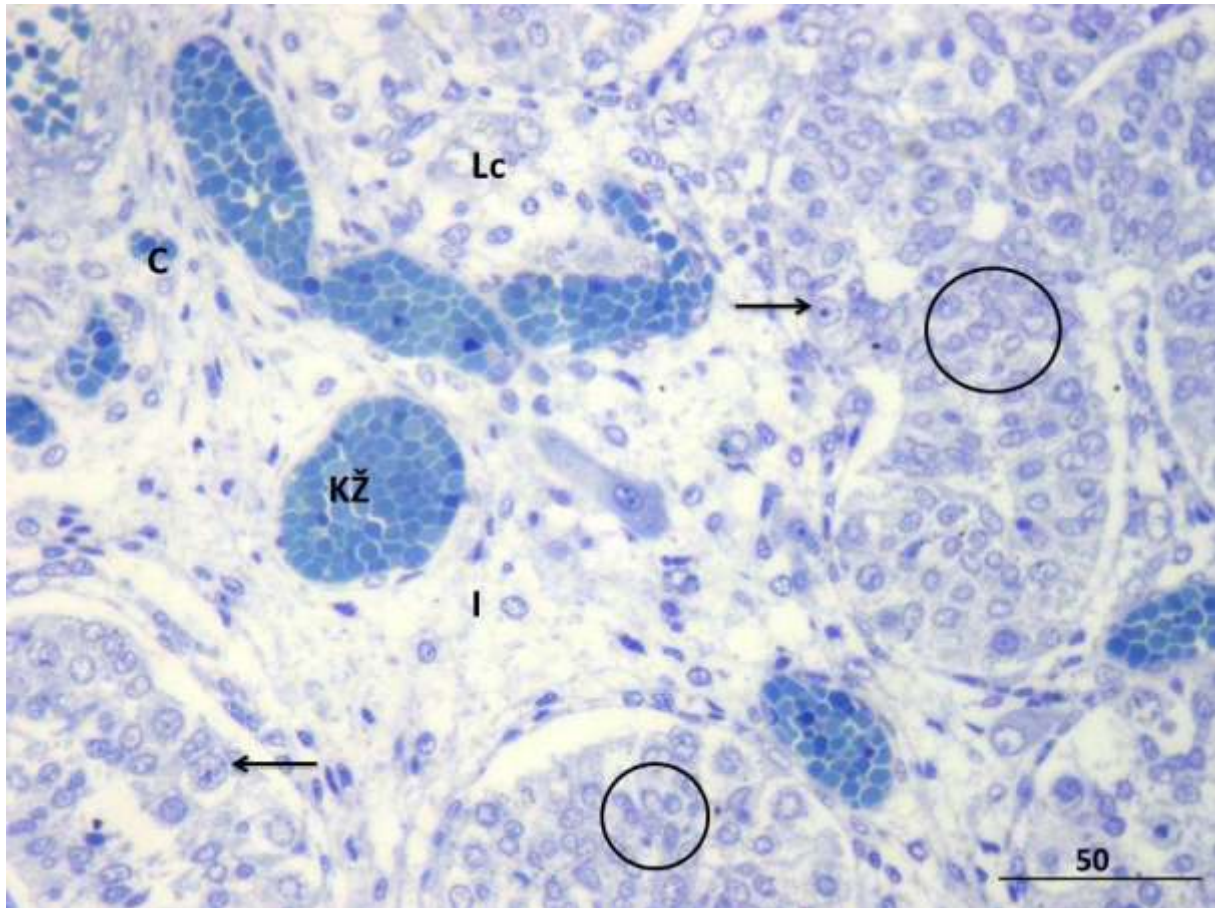
H i E, x400, mjerilo = 50  $\mu$ m

## **5.2. Rezultati kvalitativne histološke analize na rezovima obojenim toluidinskim modrilom (selektivno bojanje na mastocite)**

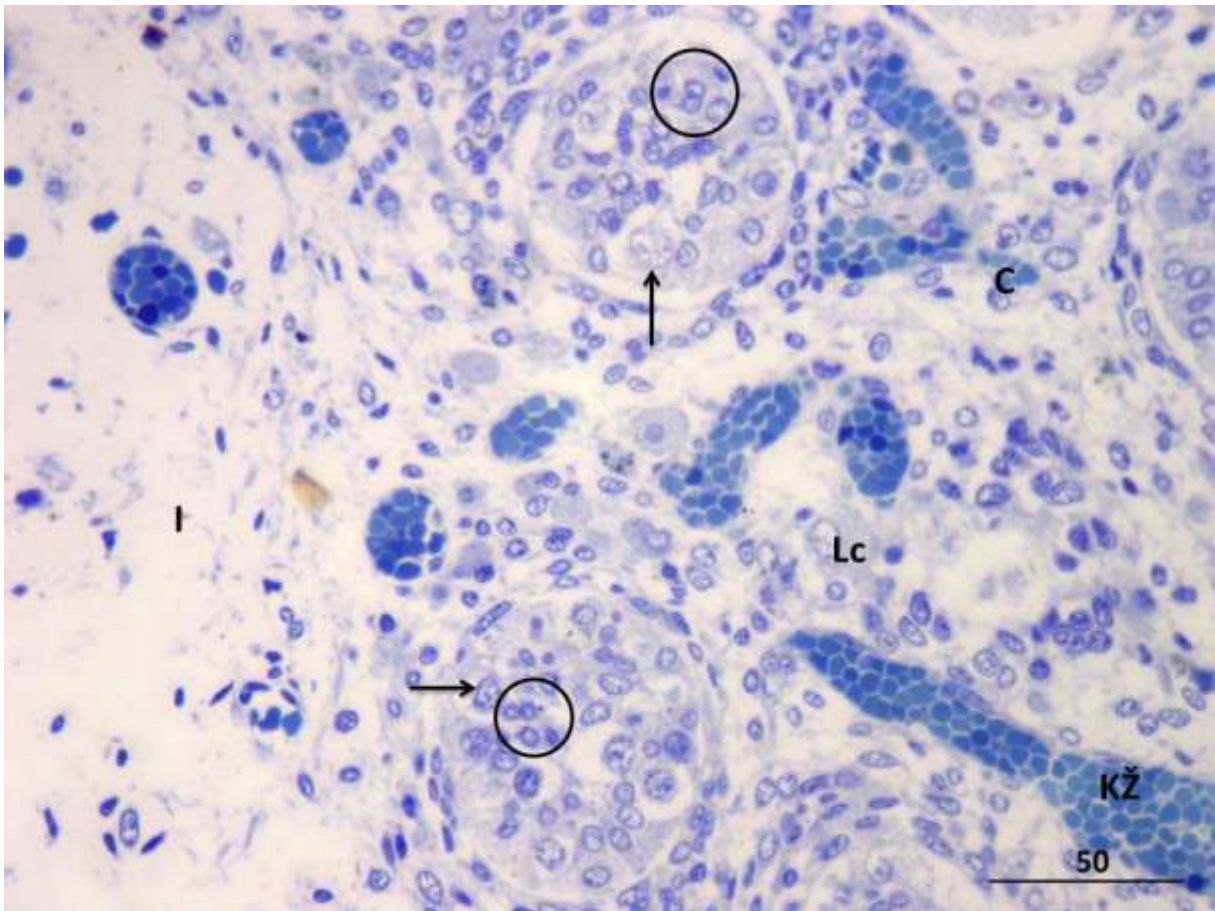
Na rezovima fetalnih ljudskih sjemenika (u razdoblju od 15 do 28. tjedna gestacije) obojenim toluidinskim modrilom mogu se uočiti sljedeći detalji građe: parenhimom dominira dobro razvijeni intersticij u kojem se vide veće krvne žile nježne stijenke i kapilare. Citoplazma Leydigovih (intersticijske) stanica je ovalnog ili izduženog oblika, s pravilnom jezgrom u kojoj se često vidi jedna ili dvije jezgrice (slike 25-28). Spolni tračci ograničeni su izrazito nježnom stijenkom, a u njima se nalaze brojne Sertolijeve stanice i prospermatogonije. Sertolijeve stanice su tzv. "fetalnog tipa", s okruglom do ovalnom jezgrom i katkada jednom dobro vidljivom jezgricom. Imaju oskudnu citoplazmu. Prospermatogonije su smještene uz bazalnu membranu spolnih tračaka ili orijentirane više prema sredini spolnih tračaka. Citoplazma im je izrazito obilata i blijedo obojena (slike 25-27). Buduća lamina proprija izrazito je tanka i sastoji se iz 1-3 sloja izduženih stanica, preteča peritubularnih stanica i fibroblasta (slika 25). U spomenutom analiziranom razdoblju (od 15. do 28. tjedna gestacije) mogu se vidjeti određene vrste stanica koje u sebi imaju manje ili više intenzivno obojena zrnca citoplazme, ali nisu mastociti. Tako se, primjerice, u ponekim fetalnim Leydigovim stanicama nalaze blijeda ili intenzivno zelenkasto obojena zrnca citoplazme (slike 27 i 28). Ova zrnca se izgledom, smještajem i obojenjem znatno razlikuju od zrnca mastocita. Slično je i s makrofagima/monocitima intersticija fetalne muške spolne žlijezde koji u svojoj citoplazmi posjeduju 2-3 oveća zrnca intenzivnije obojena toluidinskim modrilom. Ove se stanice rasporedom, brojem i izgledom svojim zrnaca ipak jasno razlikuju od mastocita.

Napokon, u uzorcima koji potječu iz fetalnih sjemenika iz razdoblja od 32. do 36. tjedna gestacije, mogu se zamijetiti izrazito malobrojni mastociti u tunici albugineji, vezivnim interlobularnim pregradama ili intersticiju testisa. Radi se o većim stanicama u čijoj citoplazmi se nalaze izrazito mnogobrojna i toluidinskim modrilom tamno obojena zrnca. Zbog gustog rasporeda zrnaca, jezgra im se često ne vidi (prekrivena je spomenutim zrcima) (slika 29).

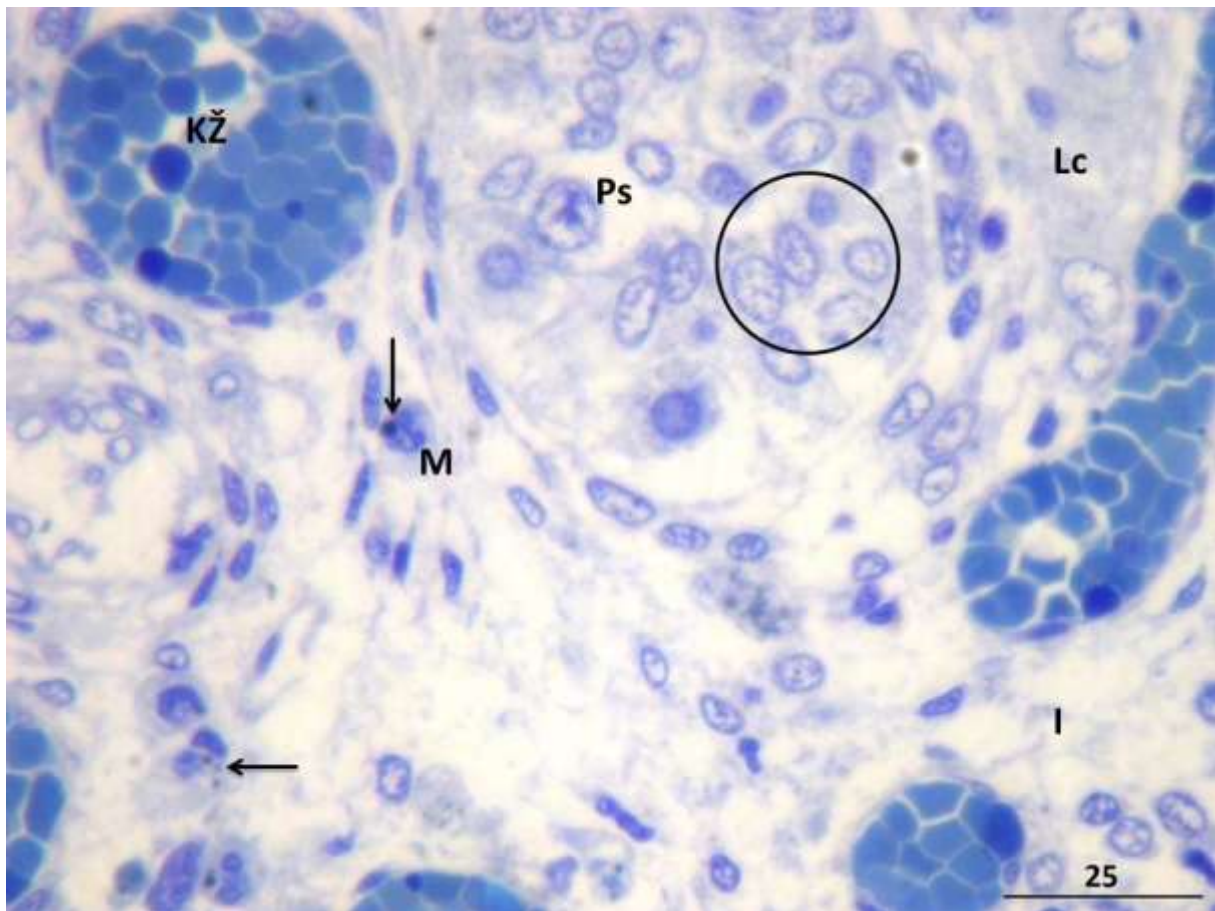
**5.2.1. Slikovni prilozi rezultatima kvalitativne histološke analize na rezovima obojenim toluidinskim modrilom (selektivno bojanje na mastocite)**



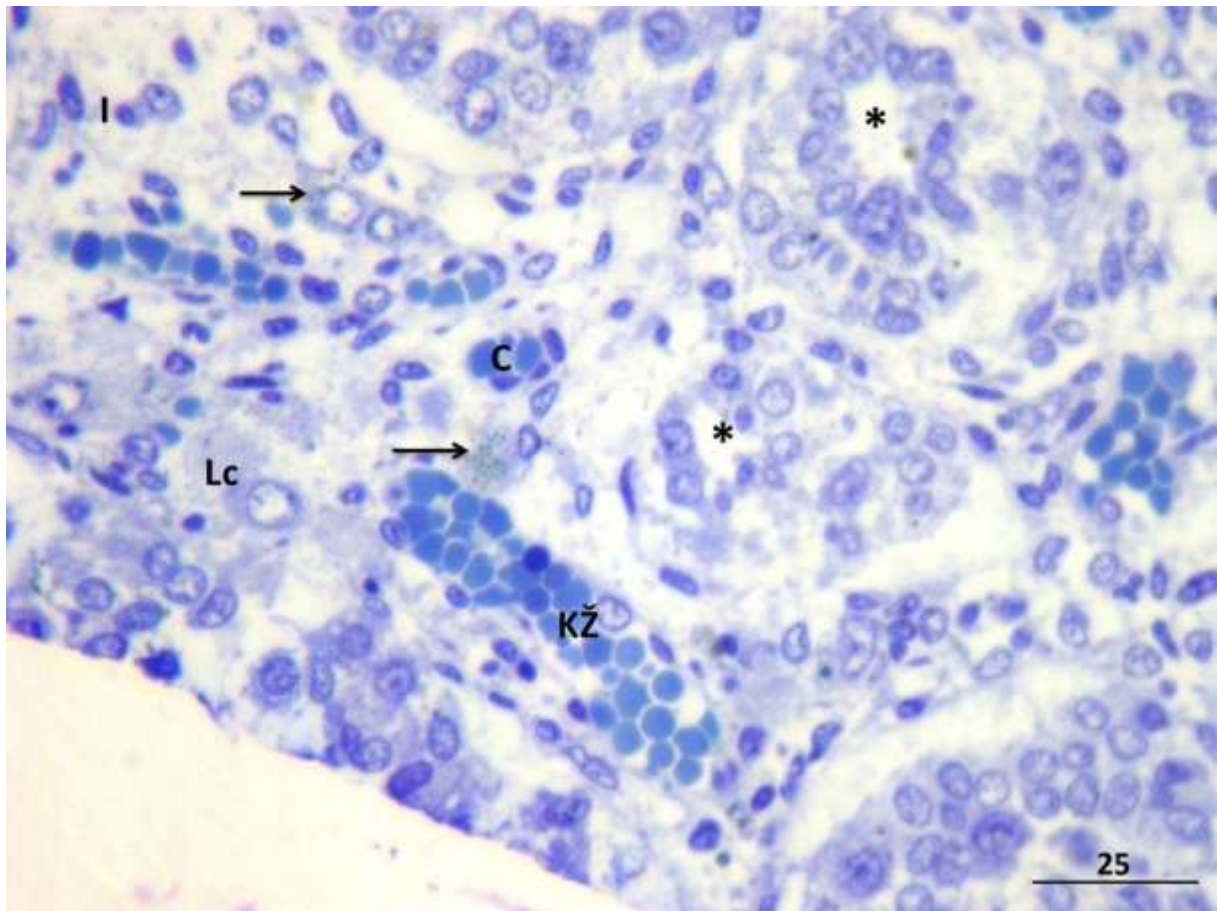
**Slika 25.** Ljudski fetalni sjemenik u 15. tjednu razvoja. Parenhimom dominira dobro razvijeni intersticij (**I**) u kojem se vide veće krvne žile nježne stijenke (**KŽ**) i kapilare (**C**). Leydigove (intersticijske) stanice (**Lc**) su ovalnog ili izduženog oblika citoplazme, s pravilnom jezgrom u kojoj se često vidi jedna ili dvije jezgrice. Spolni tračci ograničeni su izrazito nježnom stijenkom, a u njima se nalaze brojne fetalne Sertolijeve stanice (**○**) i prospermatogonije (**→**). Toluidinsko modriilo, x400 mjerilo = 50  $\mu$ m



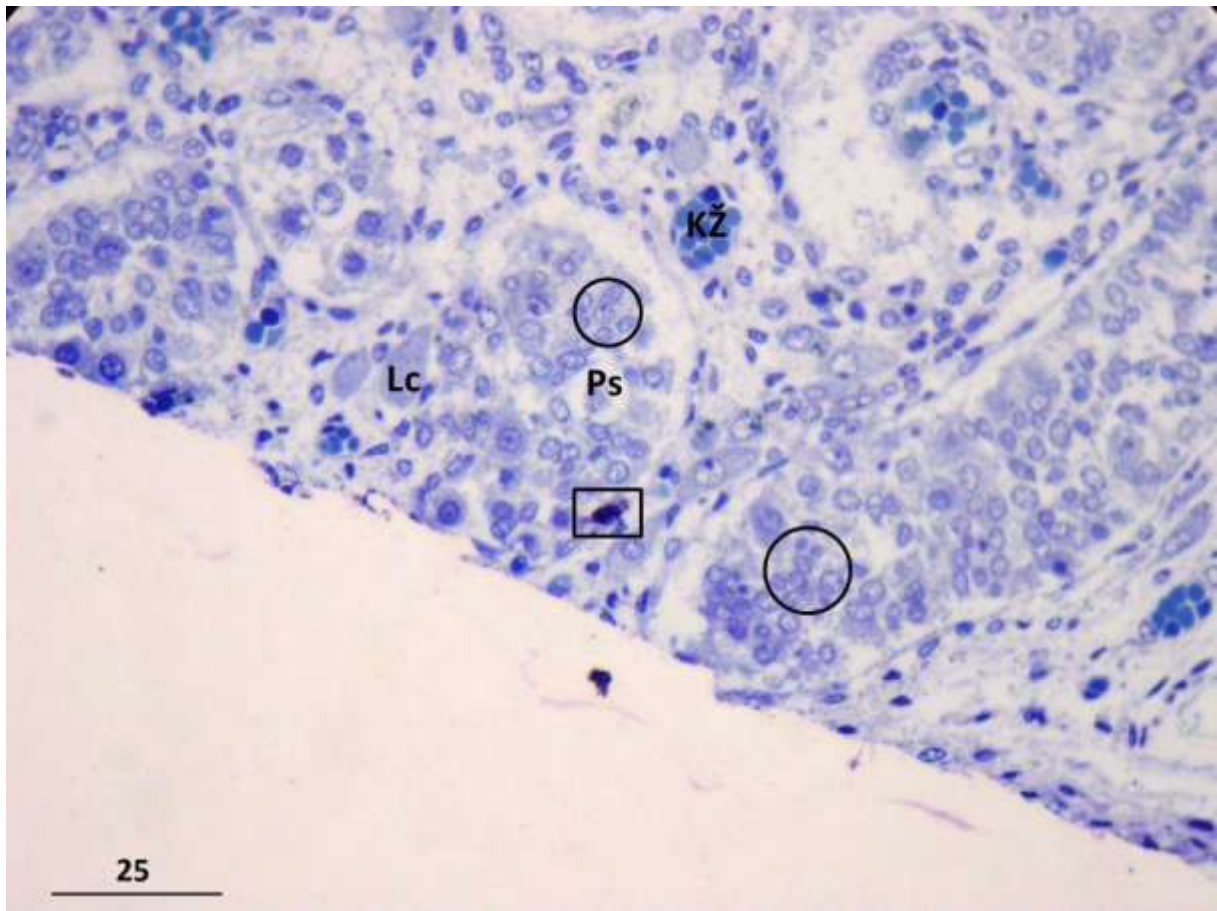
**Slika 26.** Fetalni ljudski sjemenik u 18. tjednu razvoja. Intersticij je i dalje izrazito dobro razvijen te sadrži bogatu populaciju Leydigovih stanica (**Lc**), krvnih žila (**KŽ**) uključivši i kapilare (**C**). Spolni tračci su ispunjeni skupinama Sertolijevih stanica tzv. “fetalnog tipa” (**○**) i prospermatogonijama (**→**). Mastociti se ne zamjećuju.  
Toluidinsko modriilo, x400, mjerilo = 50  $\mu$ m



**Slika 27.** Fetalni ljudski sjemenik u 22,5 tjednu razvoja, detalj. U intersticiju (**I**) se nalaze stanice koje izgledom odgovaraju makrofazima (**M**). Ove stanice u svojoj citoplazmi sadrže 2-3 zrnca (→) (najvjerojatnije fagocitirani sadržaj). U citoplazmi jedne od intersticijskih stanica se također nalaze diskretno obojena zrnca. Radi se o Leydigovoj stanici (**Lc**) koja u sebi sadrži nakupljene mitohondrije i masne kapljice. U dijelu spolnog tračka jasno se razlikuju prospermatogonije (**Ps**) i Sertolijeve stanice (**○**). Unatoč specifičnom bojanju i većem povećanju, mastociti se ne zamjećuju ni u ovom uzorku (krvne žile, **KŽ**). Toluidinsko modrilo, x 600, mjerilo = 25 μm



**Slika 28.** Ljudski fetalni sjemenik u 28. tjednu fetalnog razvoja, detalj. U intersticiju (**I**) se nalaze Leydigove stanice (**Lc**) od kojih neke sadrže veća ili manja zrnca u citoplazmi (→). Ova zrnca uglavnom odgovaraju kapljicama masti, a spomenute stanice se ne smiju zamijeniti za mastocite koji se ni ovdje ne nalaze (spolni tračci, \*; krvne žile, **KŽ**; kapilare, **C**). Toluidinsko modriilo, x600, mjerilo = 25 μm



**Slika 29.** Ljudski fetalni sjemenik u 32. tjednu gestacije. U vezivu intersticija i neposrednoj blizini spolnog tračka, nalazi se jedan mastocit (□). Citoplazma ove stanice ispunjena je gusto raspoređenim i intenzivno obojenim zrcima. Intersticij je bogat fetalnim Leydigovim stanicama (Lc) i krvnim žilama (KŽ). Unutar spolnog tračka dominiraju Sertolijeve stanice (O). Toluidinsko modriilo, x600, mjerilo = 25  $\mu$ m



### **5.3. Rezultati imunohistokemijske analize (triptaza specifična za mastocite)**

Preparati ljudskih fetalnih testisa na kojima je primjenjena inkubacija s 20% serumom svinje i izostavljeno primarno protutijelo (tzv. negativna kontrola), ne sadrže imunohistokemijski pozitivne stanice. Na preparatima nema stanica koje sadrže triptazu specifičnu za mastocite ali ni neke nespecifične pozitivne reakcije. Kako je primjenjeno i kontrastiranje hemalaunom, na preparatima se mogu vidjeti osnovna morfološka obilježja fetalnih sjemenika. Na površini tunike albugineje sjemenika se nalazi mezotel. Tunika vaskuloza koja prileži ispod tunike albugineje sadrži krvne žile koje su također negativne, tj. ne pokazuju pozitivnu imunohistokemijsku reakciju na triptazu. Tunika albugineja proteže se u vezivne interlobularne pregrade i intersticij sjemenika u kojima također nema imunohistokemijski pozitivnih stanica. Isto se odnosi i na spolne tračke (slike 30 i 31).

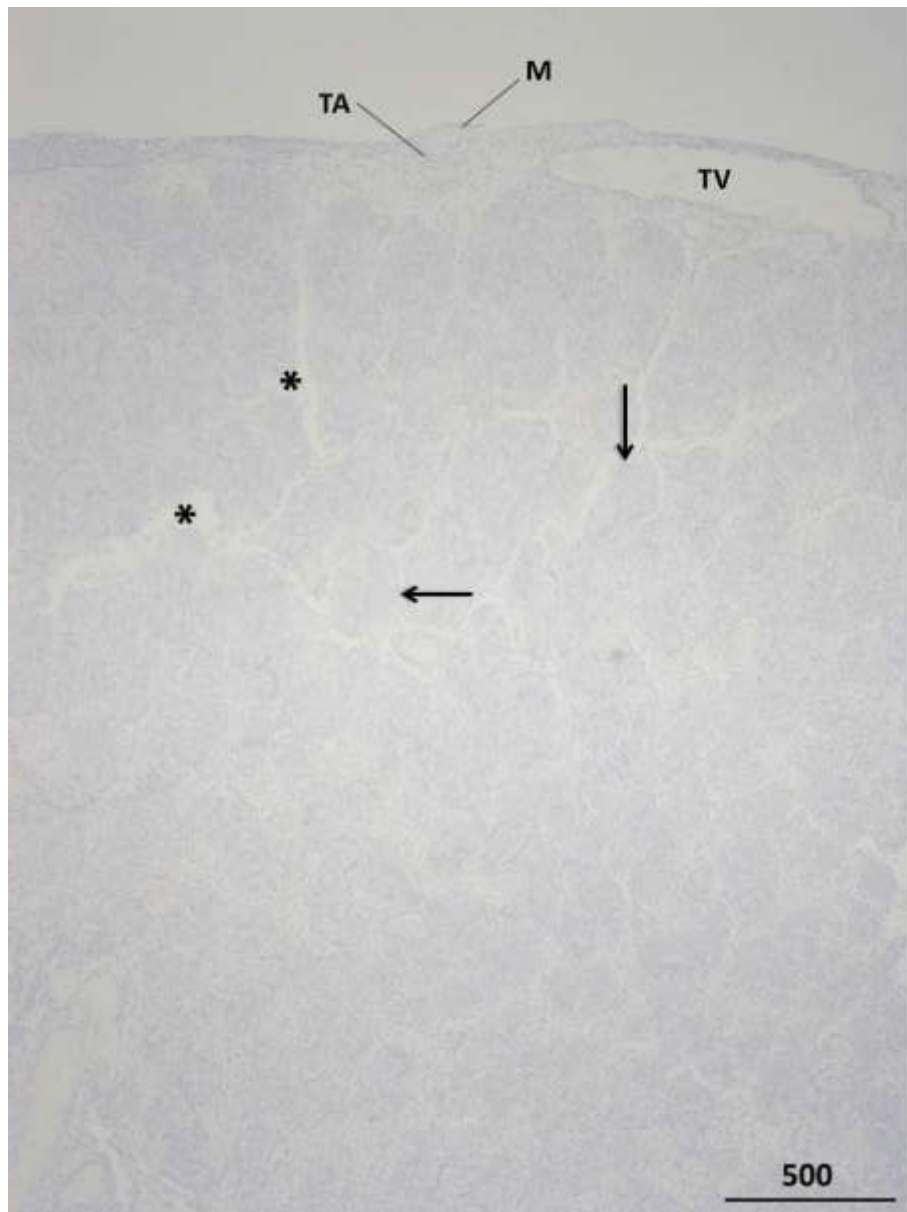
U razdoblju od 15. do 26. tjedna gestacije, u fetalnim sjemenicima nalaze se izrazito malobrojni mastociti. Smješteni su isključivo u tunici albugineji, a nema ih u interlobularnim pregradama i intersticiju žlijezde. Ove se stanice također ne nalaze ni u stijenci niti unutar spolnih tračaka (slike 32, 34, 35). Međutim, nešto brojniji mastociti mogu se vidjeti unutar rahlog veziva između sjemenika i pasjemenika (slike 33,36 i 37).

U naprednijem razvojnom stadiju fetalnog ljudskog sjemenika (razdoblje od 27.do 32. tjedna gestacije) mastociti su brojniji. Unutar sjemenika, nalaze se prvenstveno u tunici albugineji (slike 38, 40, 43 i 44). Smješteni su obično u srednjem sloju tunike, a između njih se nalazi vezivo bogato fibrocitima i međustaničnom tvari. Ove stanice, međutim, postaju izrazito brojne u rahlom vezivu između sjemenika i pasjemenika kao i u samom rahlom vezivu pasjemenika (slike 39, 40, 41, i 42).

Napokon, pred kraj trudnoće, u uzorcima koji potječu od 33. do 36. tjedna gestacije, mastociti se unutar fetalnih sjemenika, osim u tunici albugineji, nalaze i u rahlom vezivu tunike vaskuloze te u vezivnim pregradama između režnjića samog sjemenika (slike 45, 46,

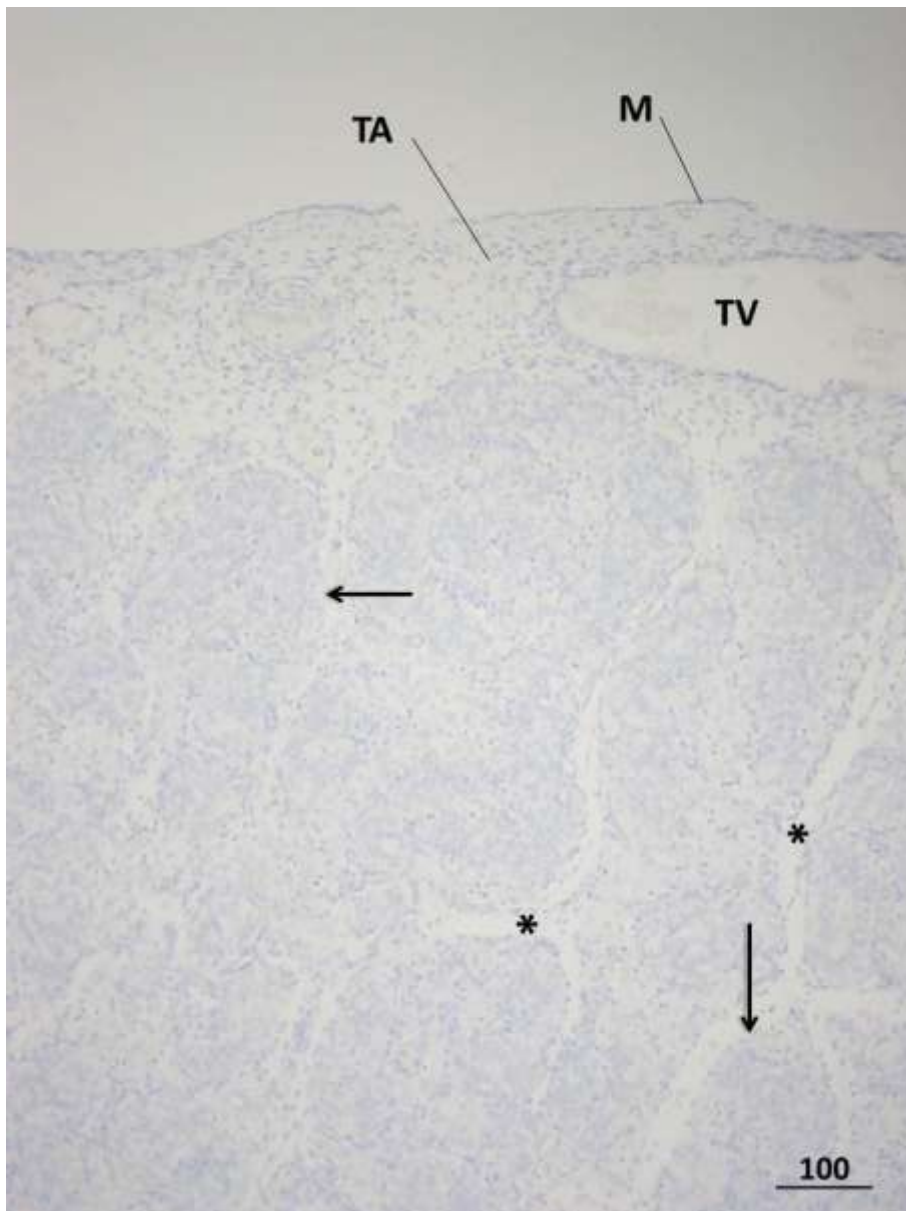
47, 48 i 49). Mastociti su i dalje brojni u vezivu između sjemenika i pasjemenika kao i u samom rahlom vezivu pasjemenika (slika 47).

### 5.3.1. Slikovni prilozi rezultatima imunohistokemijske analize (triptaza specifična za mastocite)



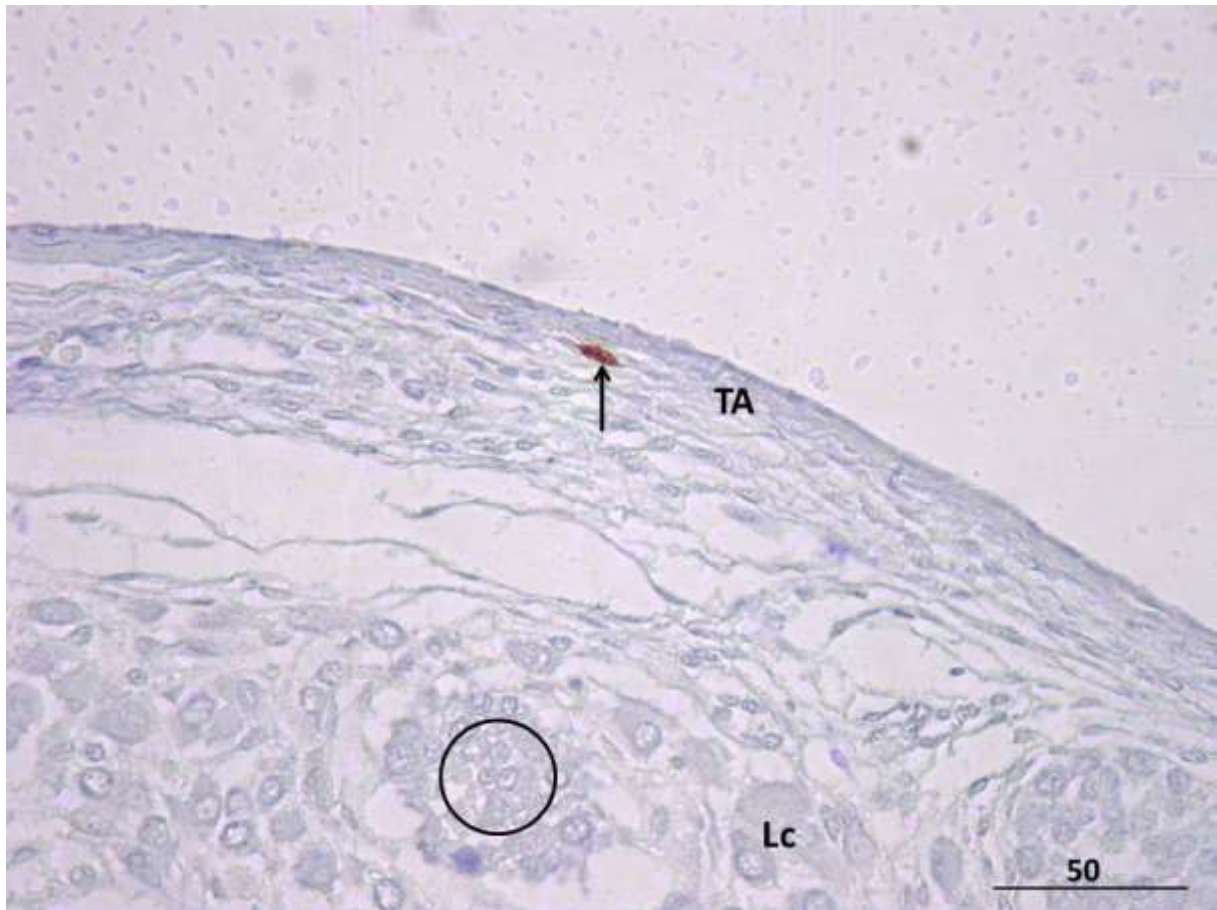
**Slika 30.** Ljudski fetalni sjemenik u 25. tjednu razvoja, negativna kontrola. Na preparatu nema pozitivnih stanica koje sadrže triptazu specifičnu za mastocite kao ni nespecifične pozitivne reakcije. Na površini tunike albugineje sjemenika (TA) se nalazi mezotel (M). Tunika vaskuloza (TV) sadrži krvne žile koje su također negativne. Tunika albugineja proteže se u vezivne pregrade i intersticij sjemenika (\*) u kojima također nema imunohistokemijske reakcije. Isto se odnosi na spolne tračke (→).

IHC, DAB, kontrastiranje hemalaunom, x40, mjerilo = 500  $\mu\text{m}$

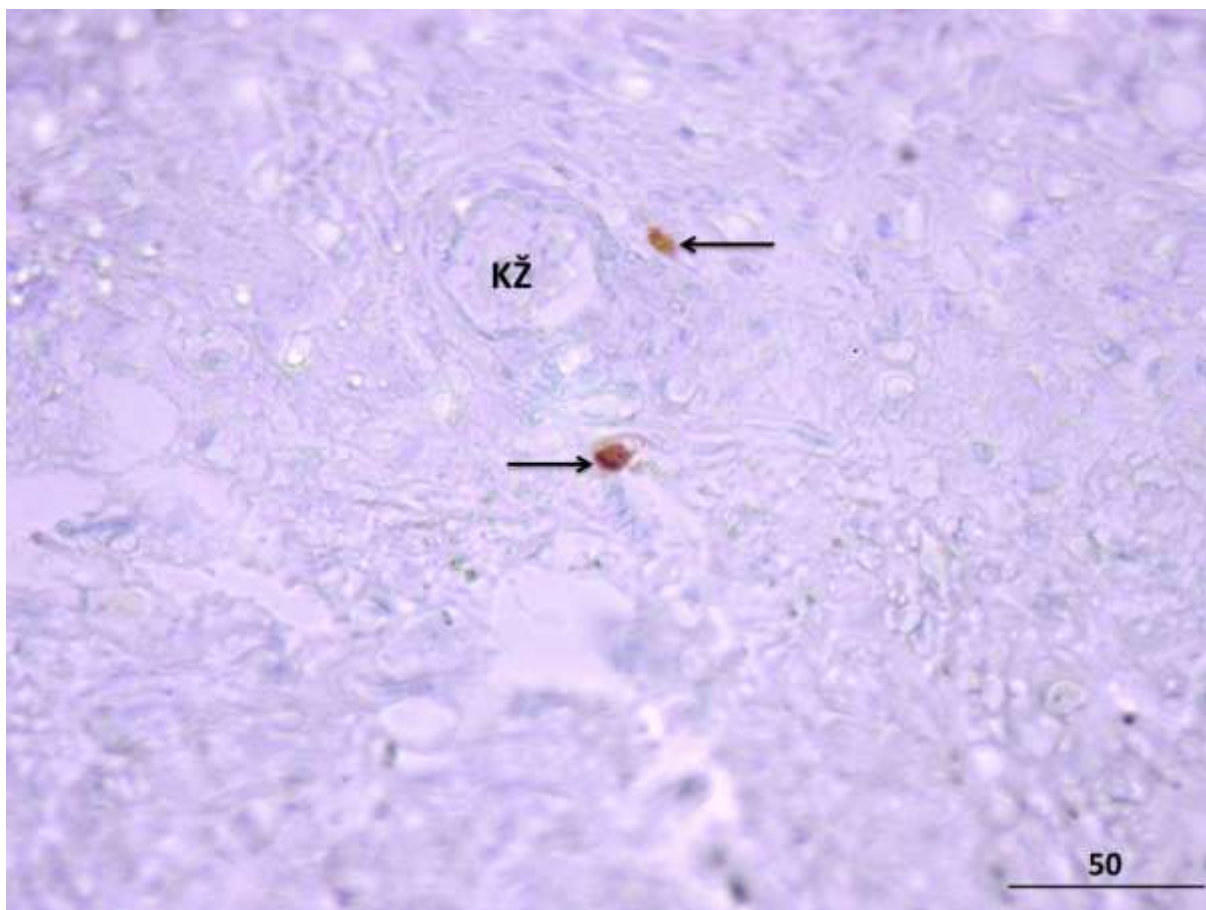


**Slika 31.** Ljudski fetalni sjemenik u 25. tjednu intrauterinog razvoja. Kontrola imunohistokemijske reakcije na mastocite. Na prepratu nema stanica s pozitivnom imunohistokemijskom reakcijom (mezotel, **M**; tunika albugineja, **TA**; tunika vaskuloza, **TV**; intersticij žlijezde, \*; spolni tračci →).

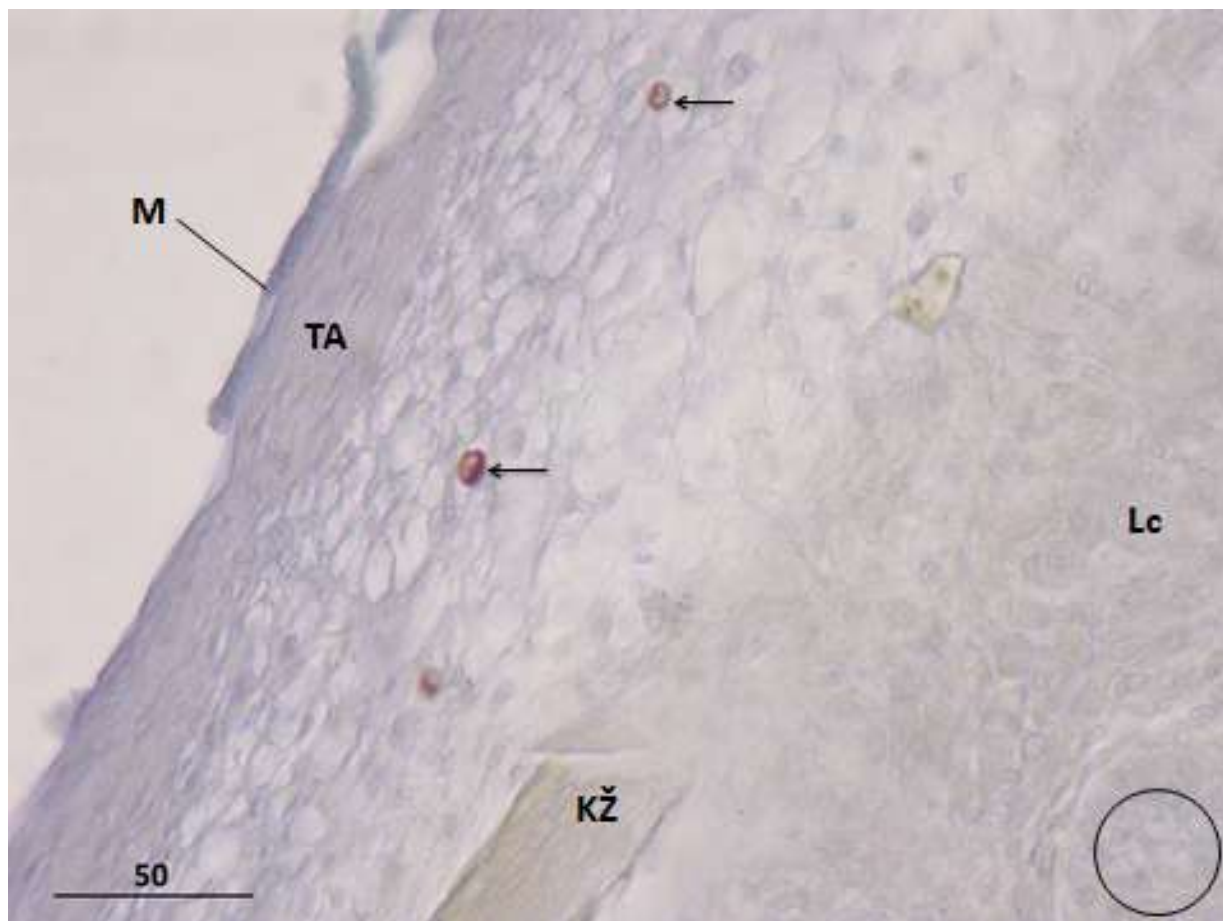
IHC, DAB, kontrastiranje hemalaunom, x100, mjerilo = 100  $\mu$ m



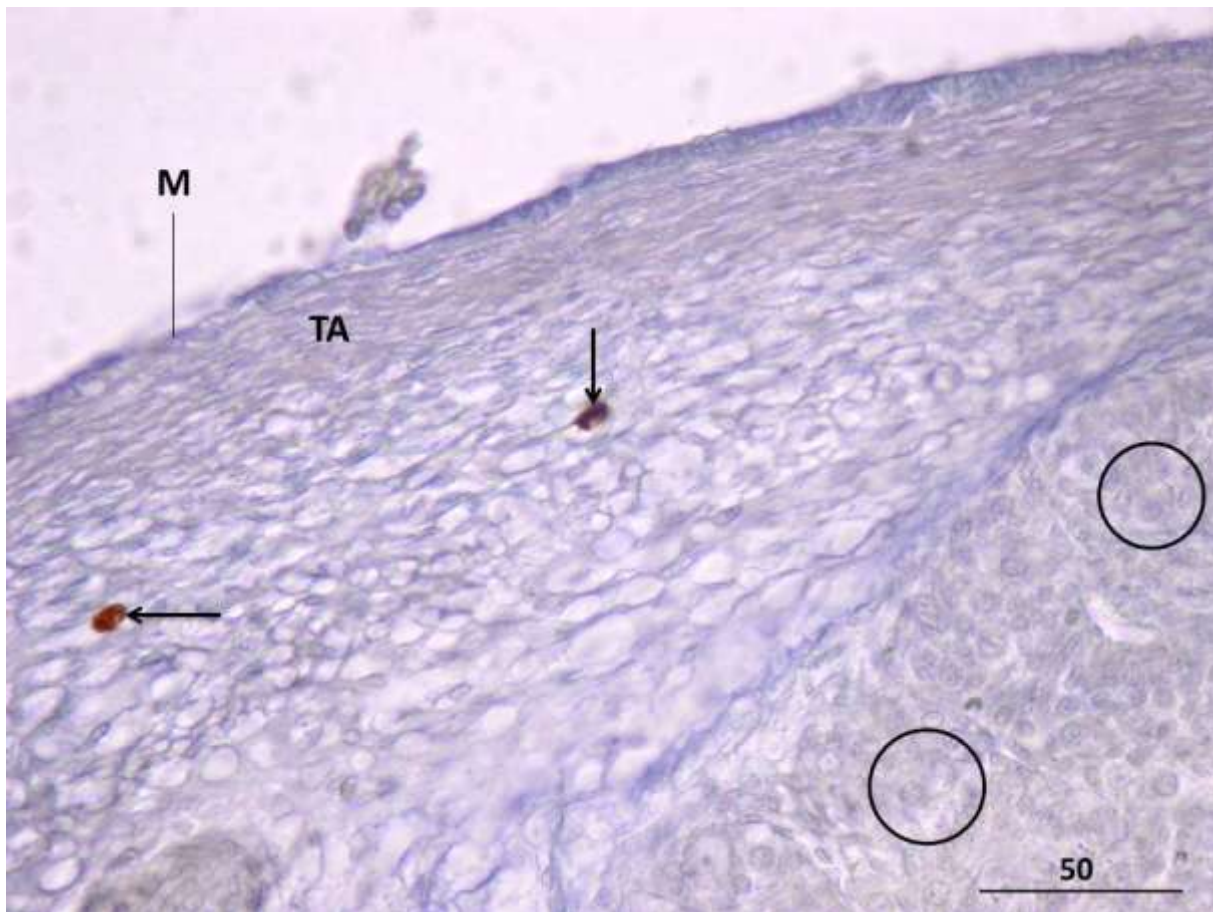
**Slika 32.** Ljudski fetalni sjemenik u 17. tjednu gestacije, detalj. Izrazito malobrojni mastociti pozitivni na triptazu (→) smješteni su unutar veziva tunike albugineje (TA). Ostatak tkiva je negativan (Leydigove intersticijske stanice, Lc; spolni tračci, O). IHC, DAB i kontrastiranje hemalaunom, x 400, mjerilo = 50  $\mu$ m



**Slika 33.** Ljudski fetalni sjemenik, 18. tjedan gestacije. Vezivno tkivo između sjemenika i pasjemenika. Za razliku od samog sjemenika, rahlo vezivno tkivo između fetalnog testisa i epididimisa nešto je bogatije mastocitima pozitivnima na triptazu (➔) (krvna žila, KŽ). IHC, DAB i kontrastiranje hemalaunom, x 400, mjerilo = 50  $\mu$ m



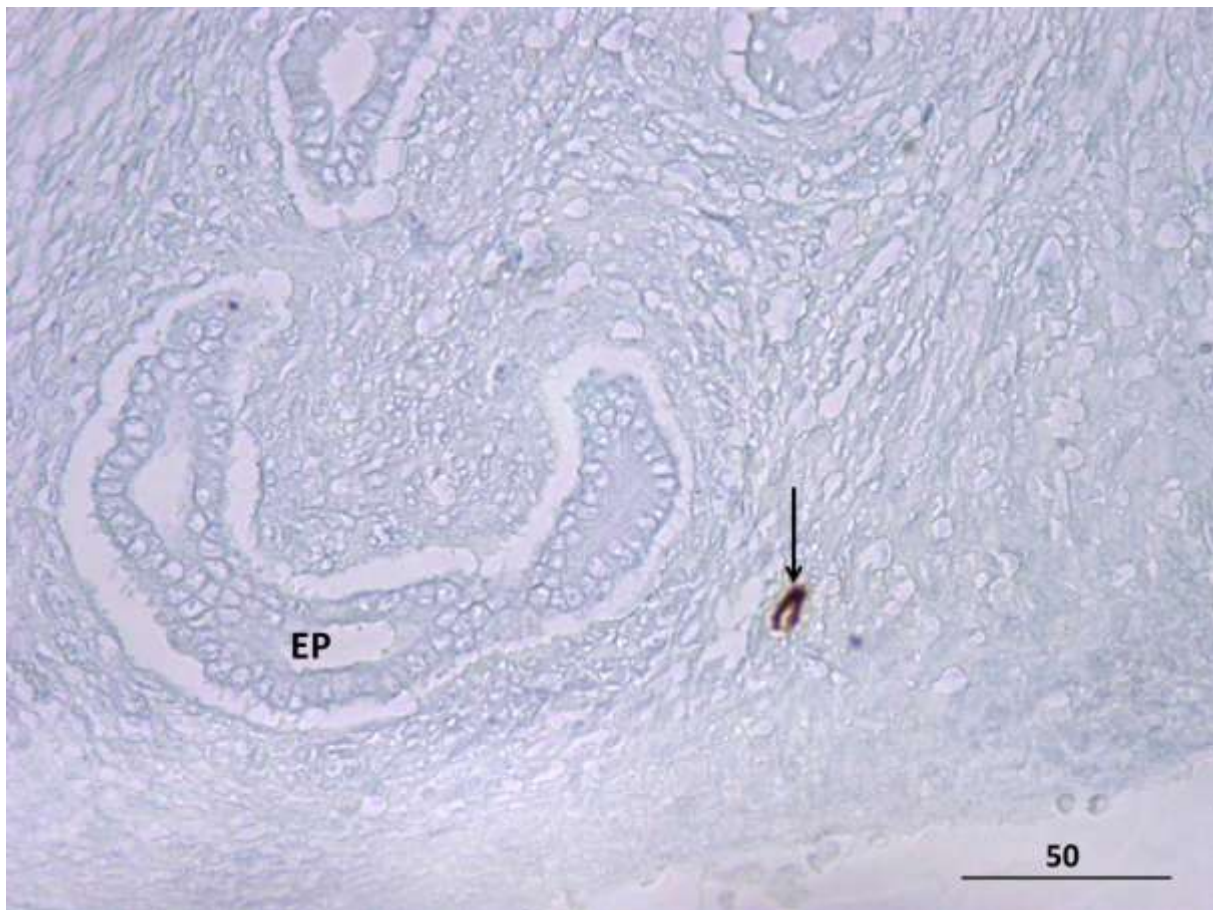
**Slika 34.** Ljudski fetalni sjemenik, 24. tjedan gestacije. Slično prethodnim razvojnim stadijima, malobrojni mastociti pozitivni na triptazu (→) se pretežito nalaze u vezivu tunike albugineje (TA) (krvna žila, KŽ; Leydigove intersticijske stanice, Lc; spolni tračak, O). IHC, DAB i kontrastiranje hemalaunom, x 400, mjerilo = 50 μm



**Slika 35.** Fetalni sjemenik u 25. tjednu intrauterinog razvoja. Unutar vezivne ovojnice testisa (TA) zamjećuju se stanice imunohistokemijski pozitivne na triptazu, mastociti (→). U dubljim slojevima parenhima buduće spolne žlijezde vide se spolni tračci (O) koji u vezivu oko sebe ne sadrže mastocite (mezotel, M).

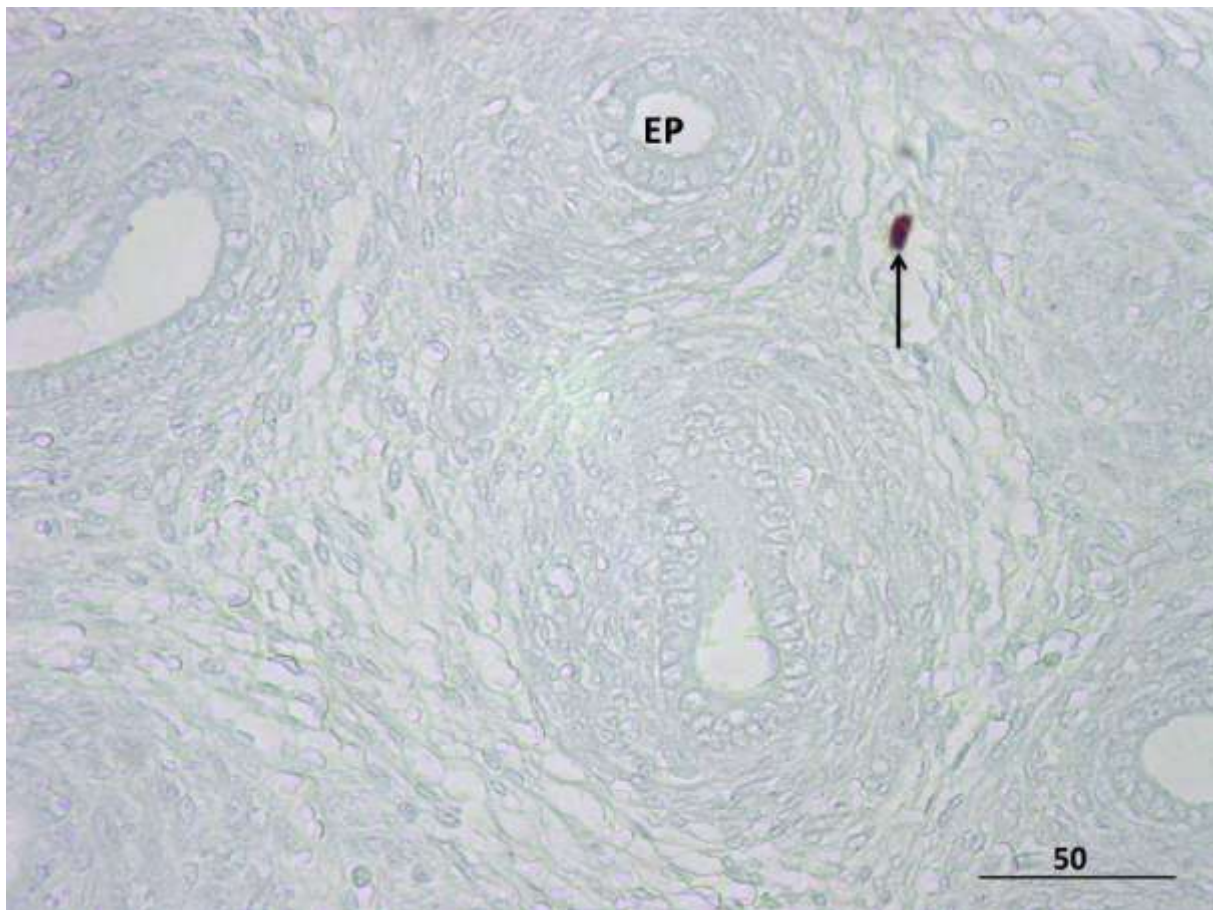
IHC, DAB i kontrastiranje hemalaunom, x 400, mjerilo = 50 μm





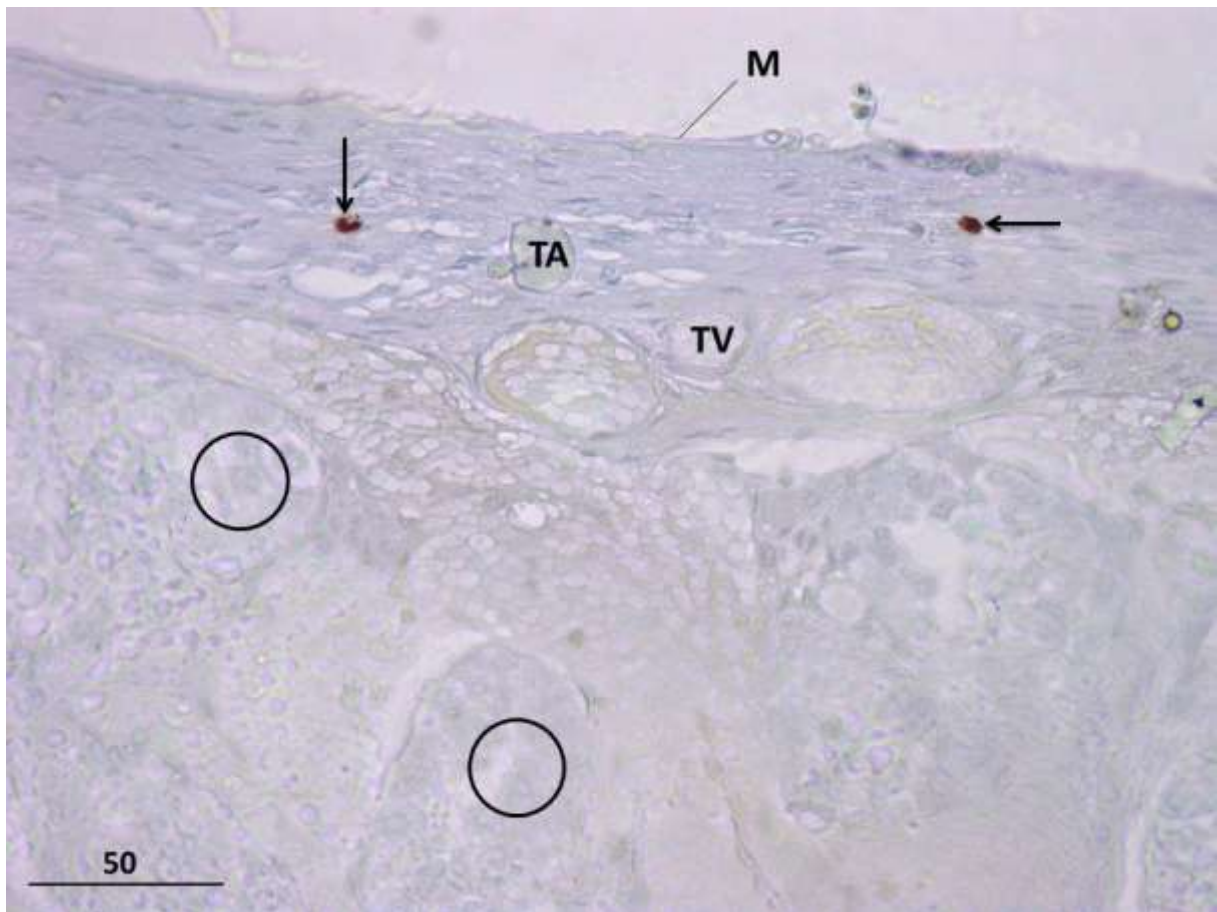
**Slika 36.** Ljudski fetalni sjemenik, 25. tjedan gestacije. U vezivu koje okružuje kanal pasjemenika u razvoju (**EP**) mogu se, slično kao i u tunici albugineji sjemenika, vidjeti pojedini mastociti pozitivni na triptazu (→).

IHC, DAB i kontrastiranje hemalaunom, x 400, mjerilo = 50  $\mu$ m



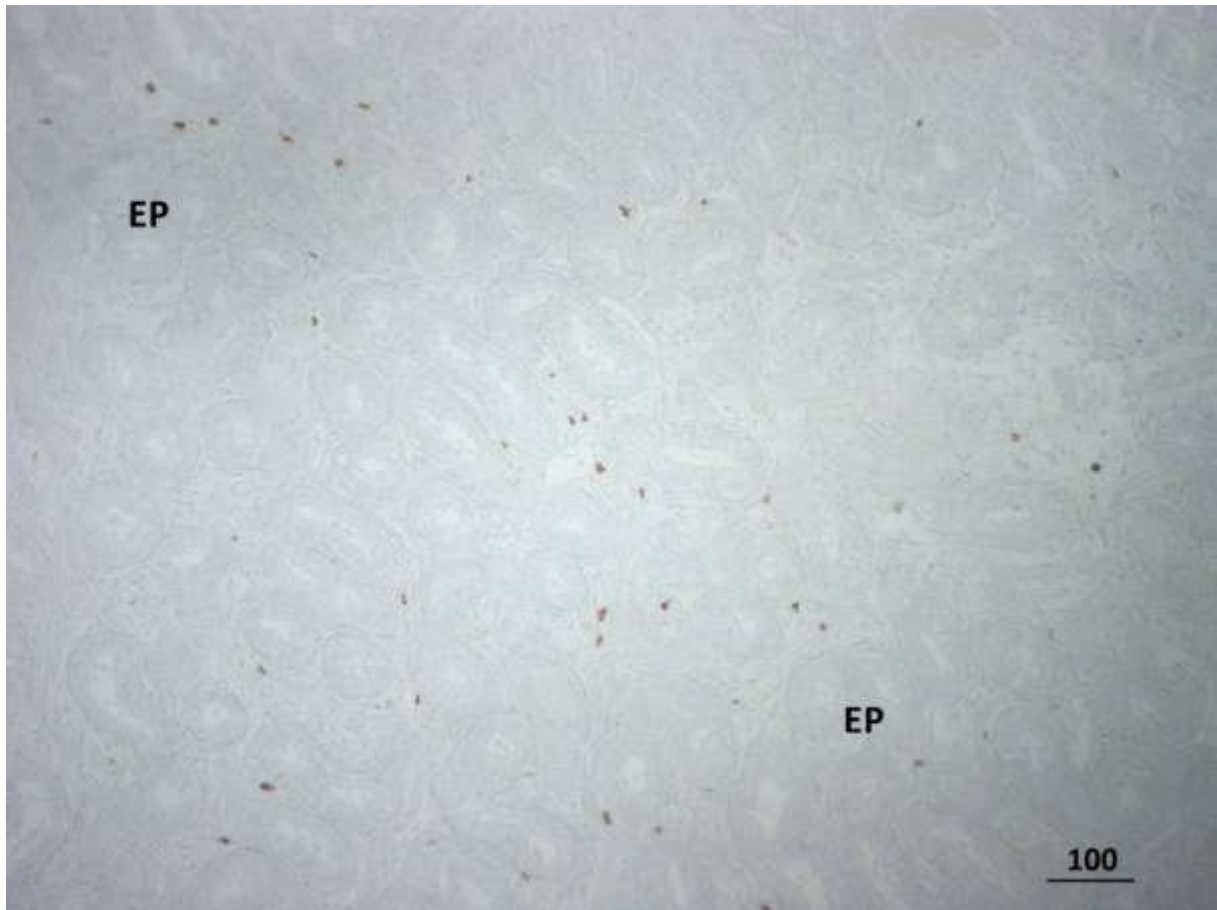
**Slika 37.** Ljudski fetalni sjemenik , 25. tjedan gestacije. Mastocit pozitivan na triptazu (→) u vezivu fetalnog pasjemenika (**EP**).

IHC, DAB i kontrastiranje hemalaunom, x 400, mjerilo = 50  $\mu$ m



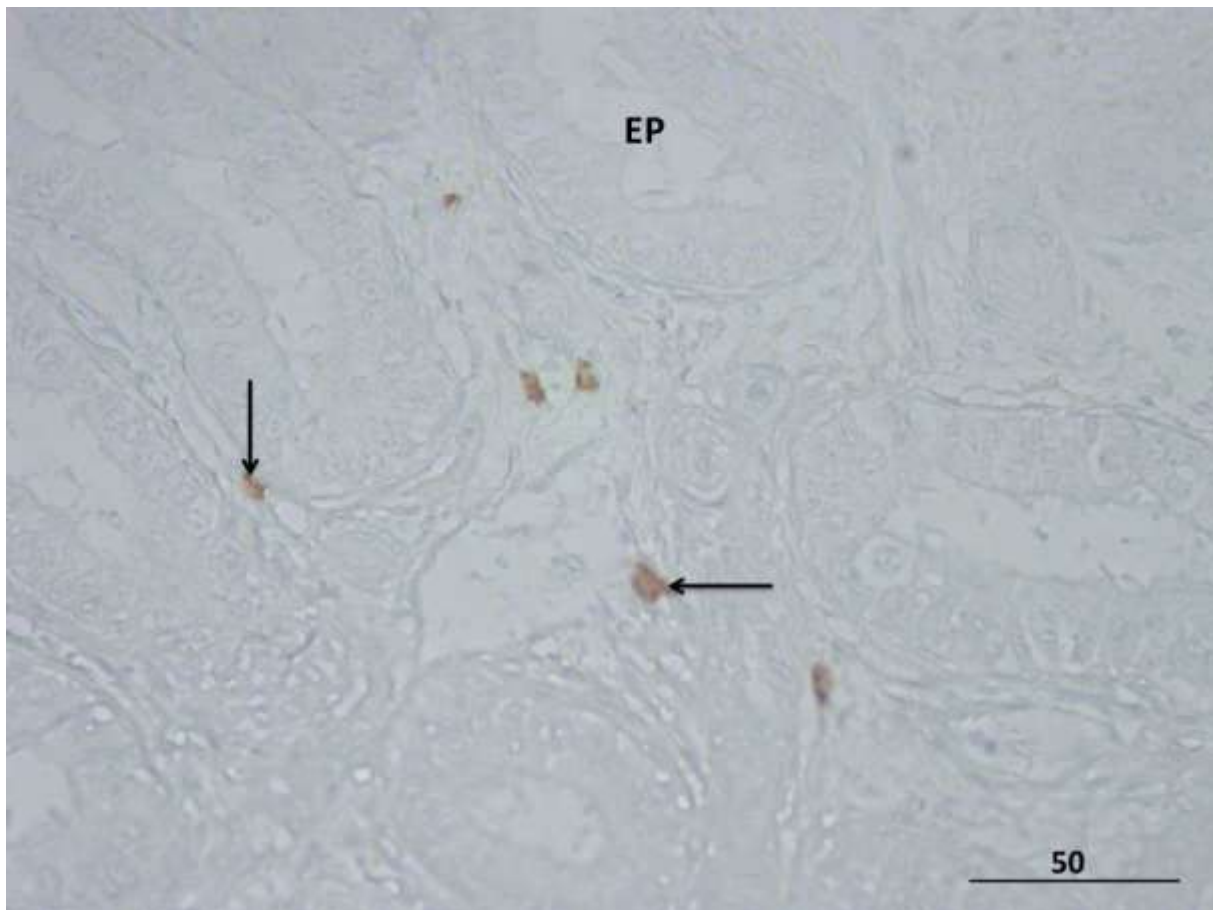
**Slika 38.** Ljudski fetalni sjemenik u 27. tjednu intrauterinog razvoja. Dobro vidljivi mastociti pozitivni na triptazu (→) unutar veziva tunike albugineje (TA) (mezotel, M; tunika vaskuloza, TV; spolni tračci, ○).

IHC, DAB i kontrastiranje hemalaunom, x 400, mjerilo = 50  $\mu\text{m}$



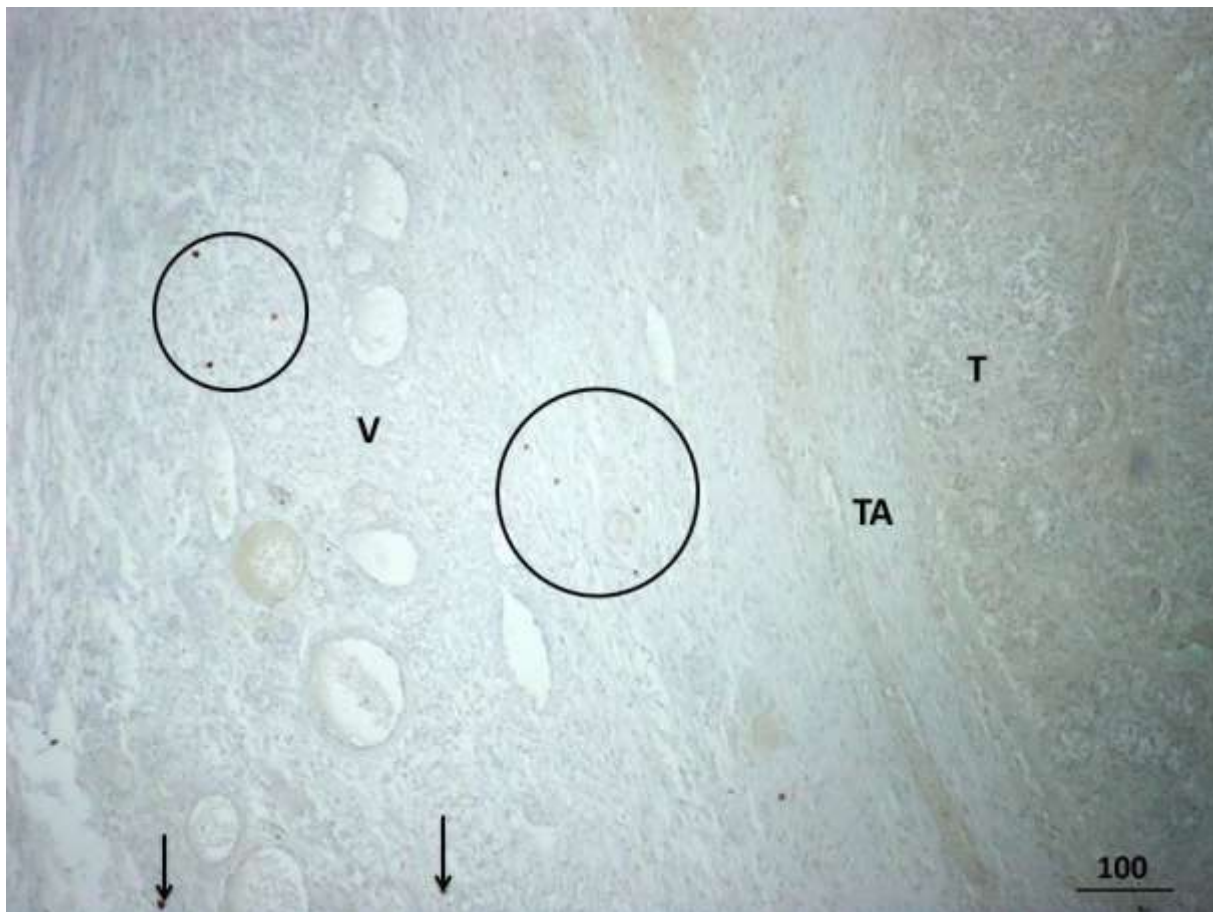
**Slika 39.** Ljudski fetalni pasjemenik (**EP**) tijekom 27. tjedna gestacije. Za razliku od sjemenika u istom stadiju razvoja, vezivno tkivo pasjemenika obiluje pozitivnim mastocitima na triptazu.

IHC, DAB i kontrastiranje hemalaunom, x 100, mjerilo = 100  $\mu$ m



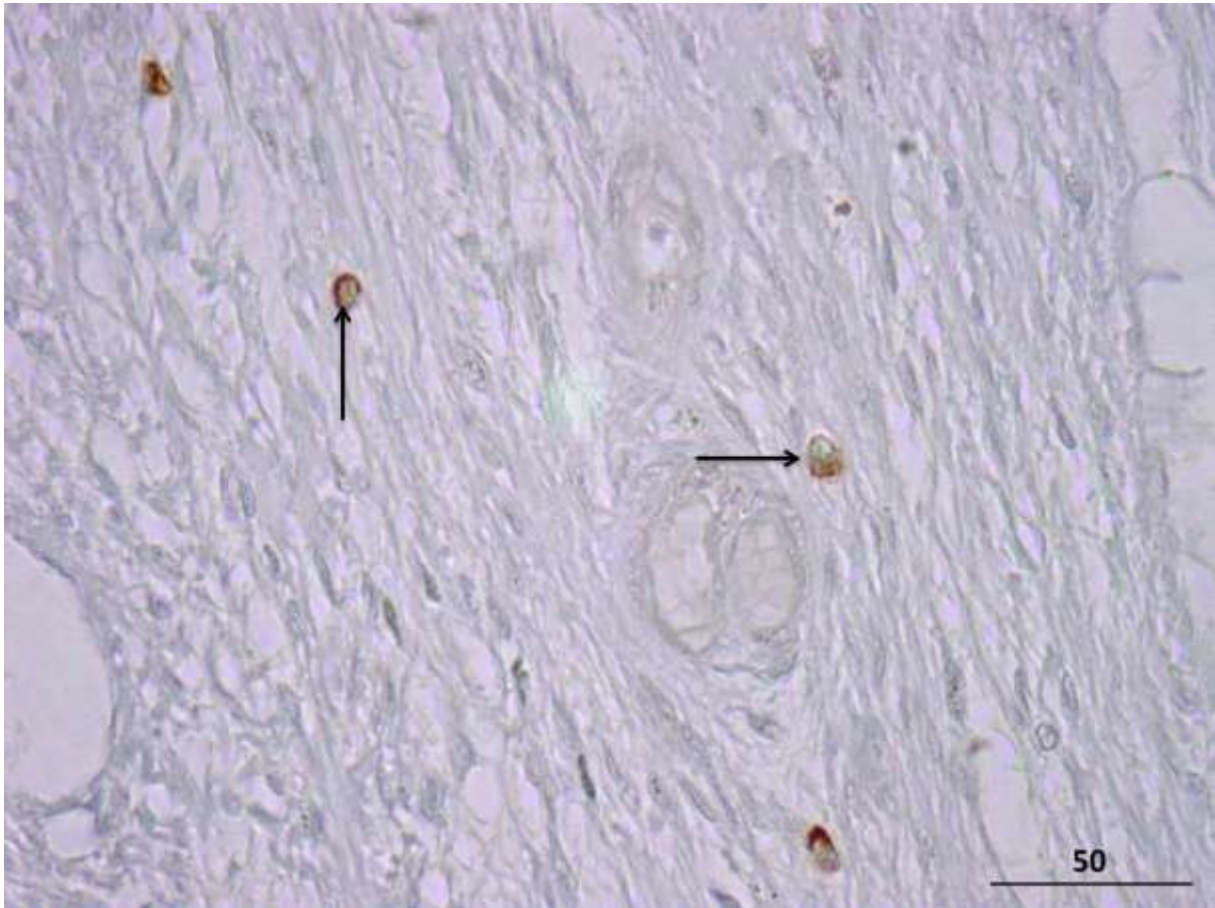
**Slika 40.** Detalj ljudskog fetalnog pasjemenika u 27. tjednu gestacije. Unutar rahlog veziva, između dijelova duktus epididimida (**EP**) u razvoju, vide se mnogobrojni mastociti pozitivni na triptazu (➔).

IHC, DAB i kontrastiranje hemalaunom, x 400, mjerilo = 50  $\mu\text{m}$



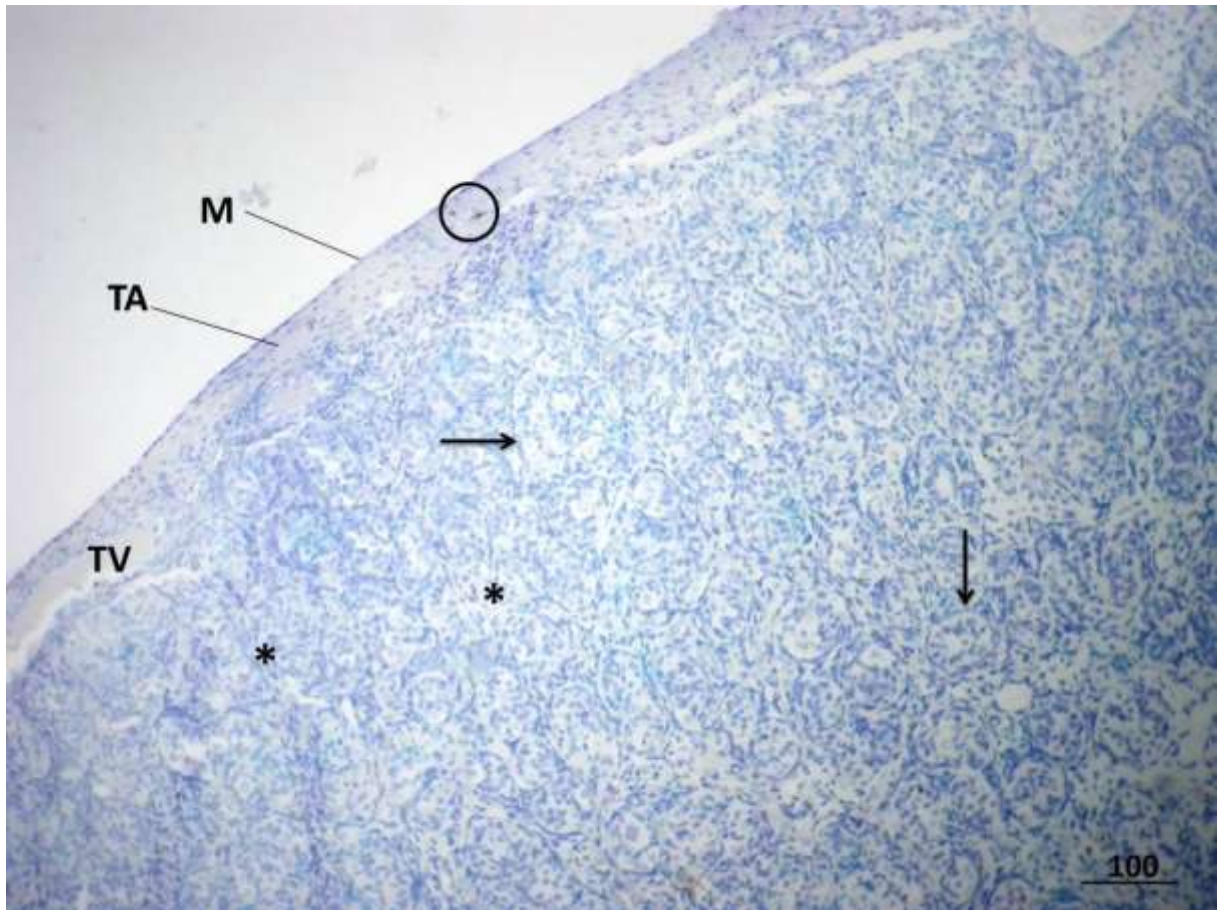
**Slika 41.** Dio sjemenika (T) i pripadajuće vezivo (V) između ljudskog fetalnog sjemenika i pasjemenika u 29. tjednu gestacije. U prikazanom dijelu tunike albugineje (TA) nema mastocita. Unutar obilnog rahlog veziva, mastociti pozitivni na triptazu su raspoređeni u skupinama (O) ili kao solitarne stanice (→).

IHC, DAB i kontrastiranje hemalaunom, x 100, mjerilo = 100 μm



**Slika 42.** Detalj rahlog vezivnog tkiva sa slike 41. Unutar veziva, ističu se mastociti pozitivni na triptazu (➔).

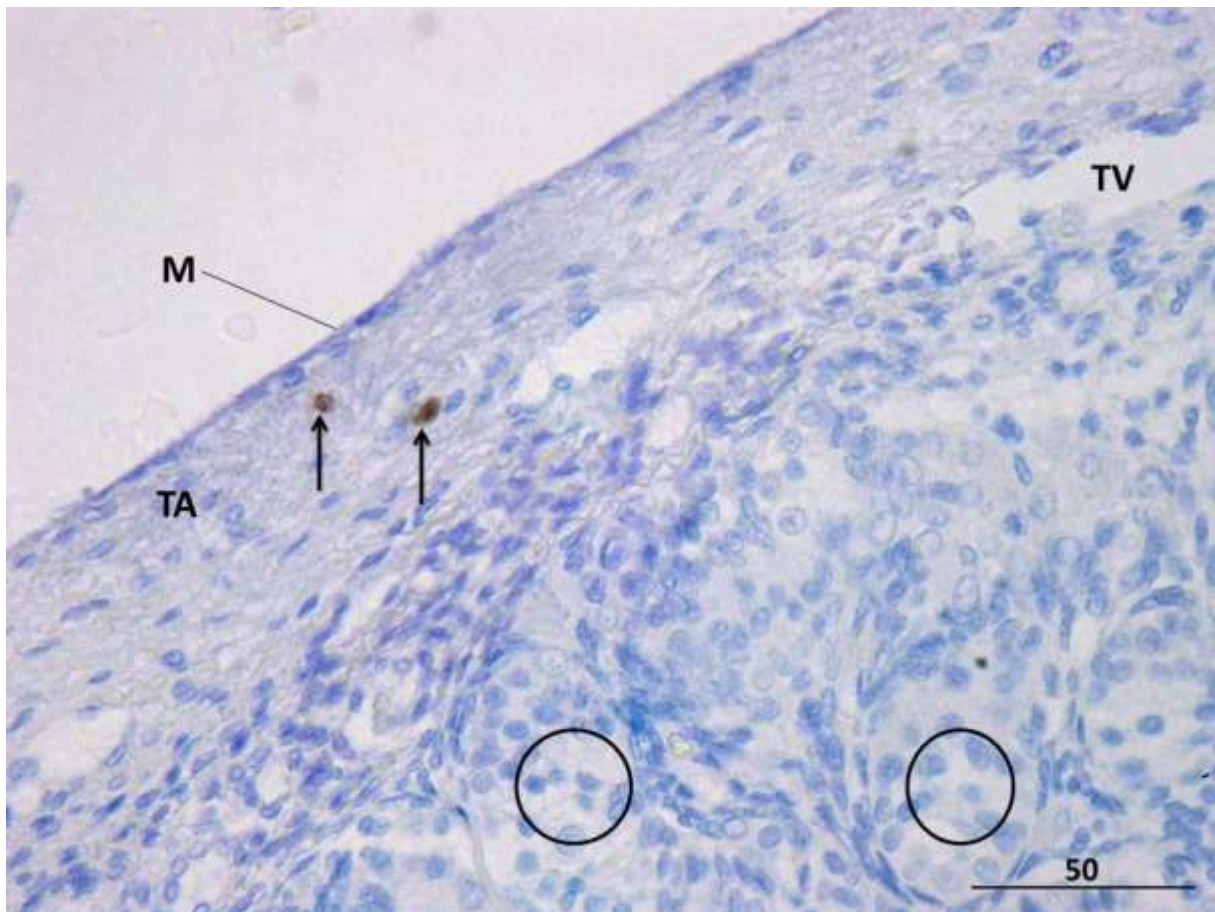
IHC, DAB i kontrastiranje hemalaunom, x 400, mjerilo = 50  $\mu\text{m}$



**Slika 43.** Ljudski fetalni sjemenik u 30. tjednu intrauterinog razvoja. Unutar tunike albugineje (TA) vide se dva mastocita pozitivna na triptazu (○) (mezotel, M; tunika vaskuloza, TV; intersticij žlijezde,\*; spolni tračci →).

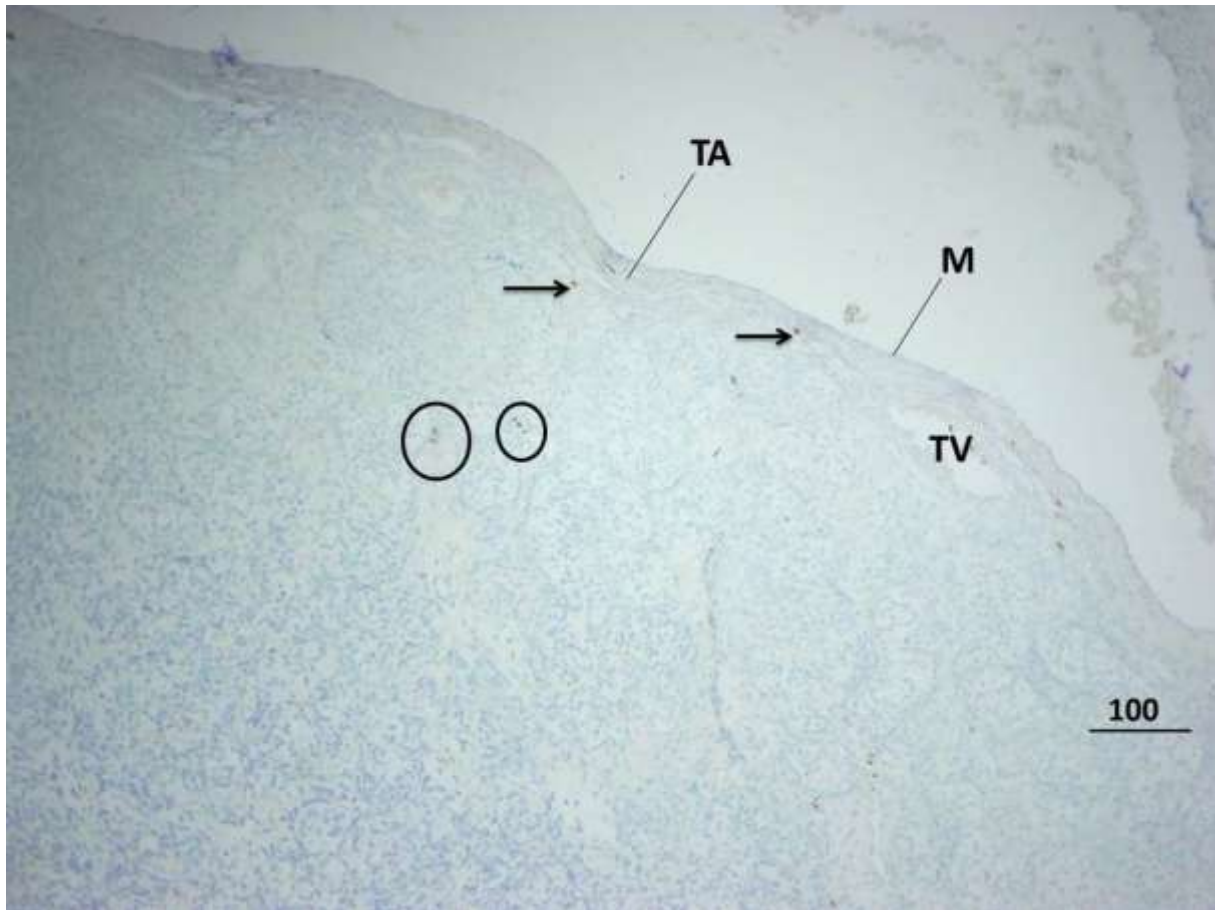
IHC, DAB i kontrastiranje hemalaunom, x 100, mjerilo = 100  $\mu$ m



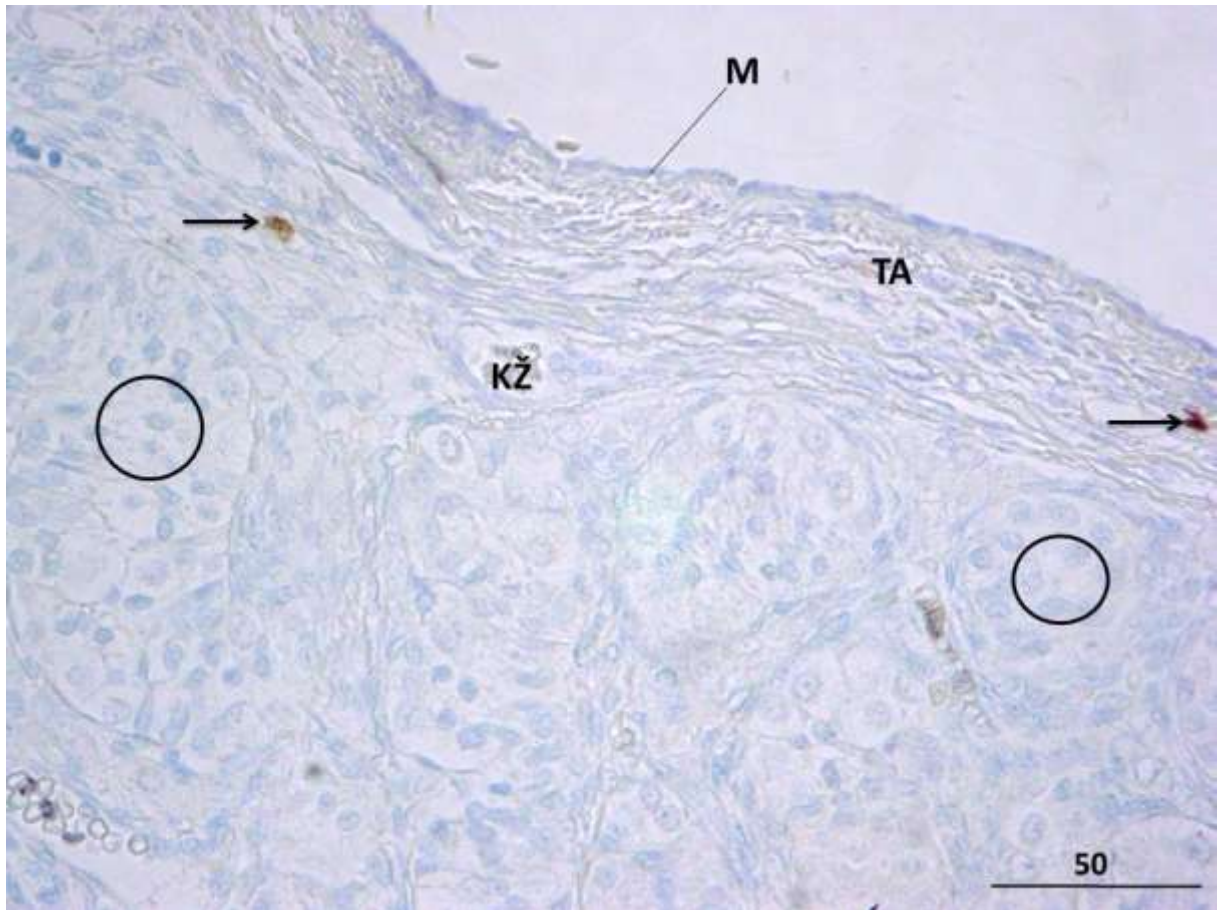


**Slika 44.** Ljudski fetalni sjemenik u 30. tjednu gestacije, detalj. Unutar veziva tunike albugineje (**TA**) nalaze se dva mastocita pozitivna na triptazu (**→**) (mezotel, **M**; tunika vaskuloza, **TV**; spolni tračci, **O**).

IHC, DAB i kontrastiranje hemalaunom, x 400, mjerilo = 50  $\mu$ m

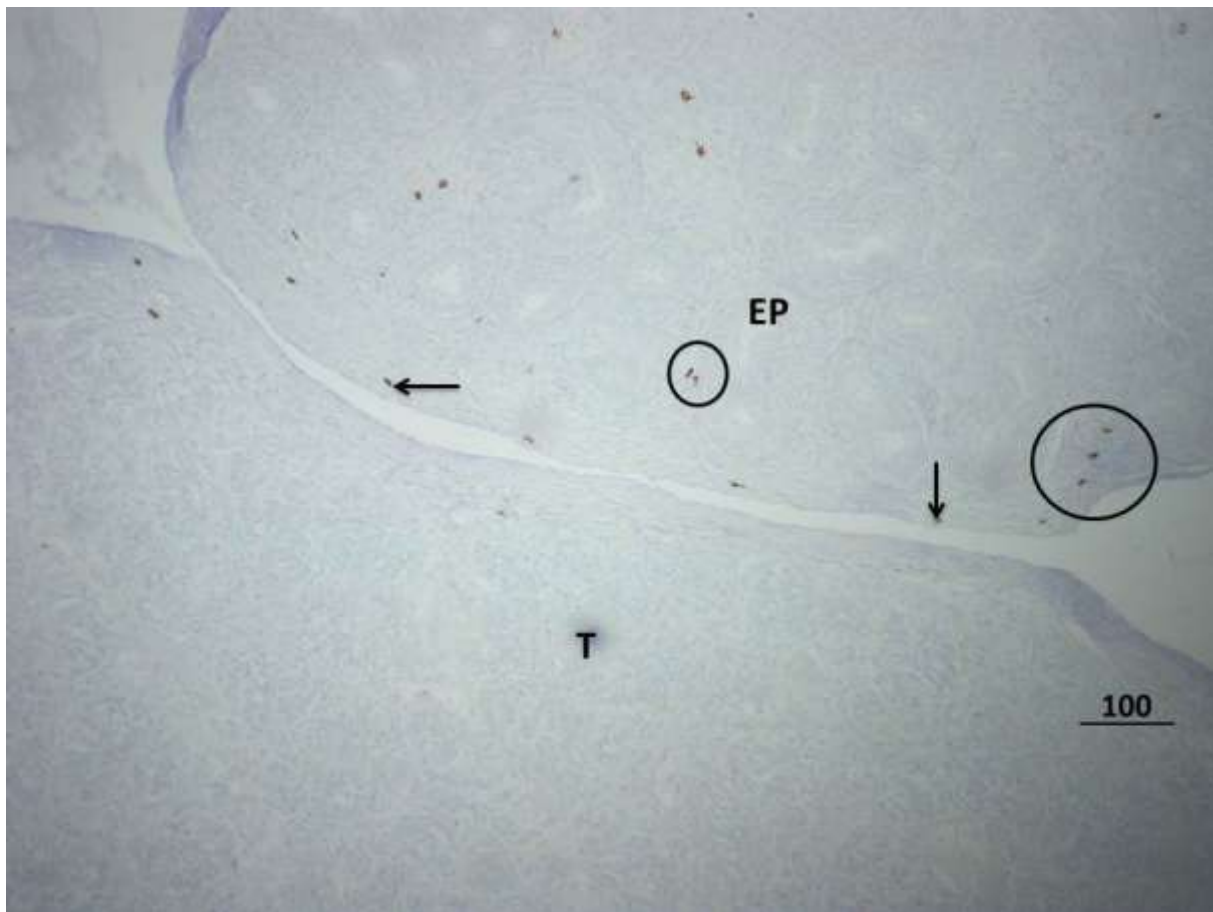

**Slika 45.** Ljudski fetalni sjemenik u 32. tjednu intrauterinog razvoja. Mastociti pozitivni na triptazu su raspoređeni u većim i manjim skupinama (○) ili pojedinačno (→) unutar veziva tunike albugineje (TA), tunike vaskuloze (TV) ali i u vezivnim pregradama ili septima koje se protežu od tunike vaskuloze prema dubljim dijelovima parenhima (mezotel, M).  
IHC, DAB i kontrastiranje hemalaunom, x 100, mjerilo = 100 μm

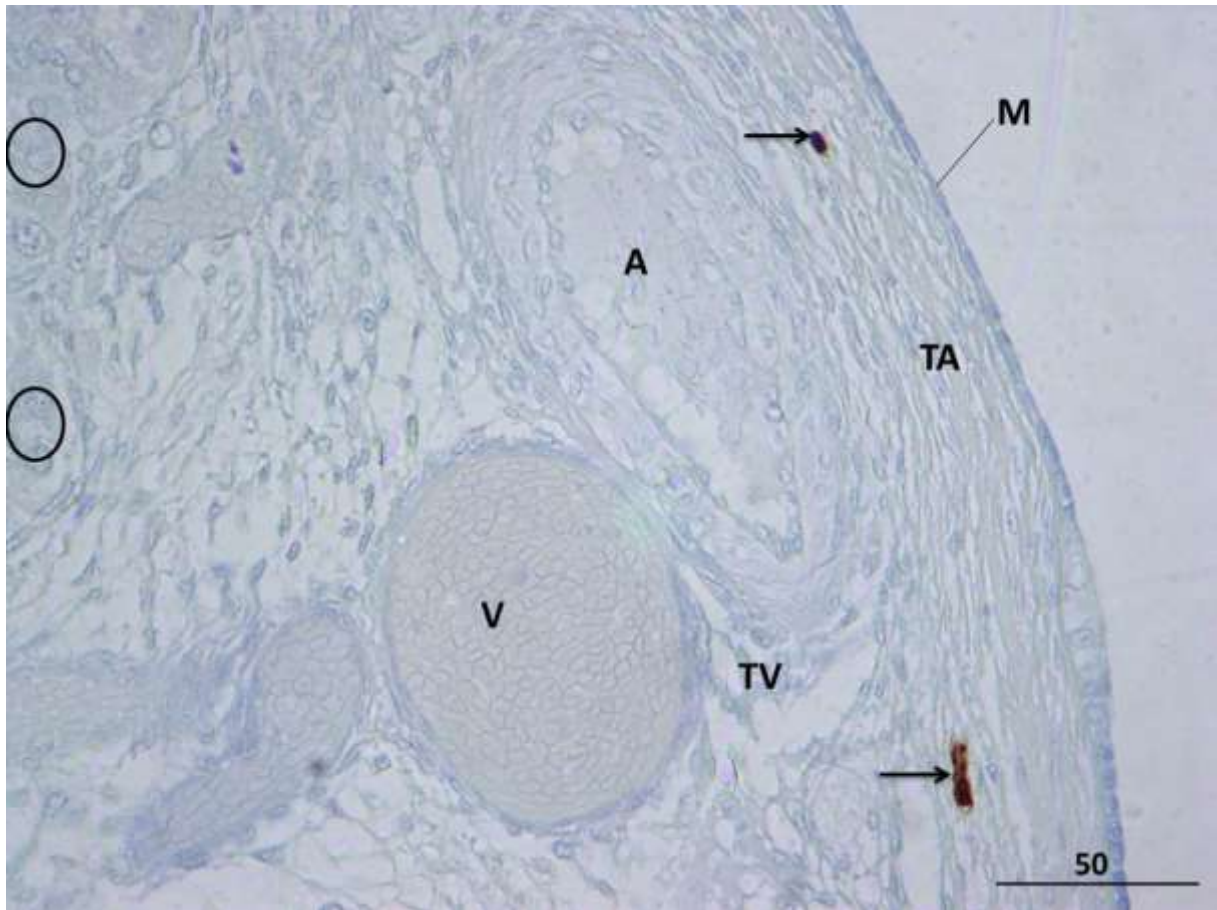


**Slika 46.** Ljudski fetalni sjemenik u 32. tjednu razvoja, detalj. Osim u tunici albugineji (**TA**) mastociti pozitivni na triptazu (**→**) se nalaze i u dubljim slojevima rahlog vezivnog tkiva koje obiluje krvnim žilama (**KŽ**) (mezotel, **M**; spolni tračci, **O**).

IHC, DAB i kontrastiranje hemalaunom, x 400, mjerilo = 50  $\mu$ m

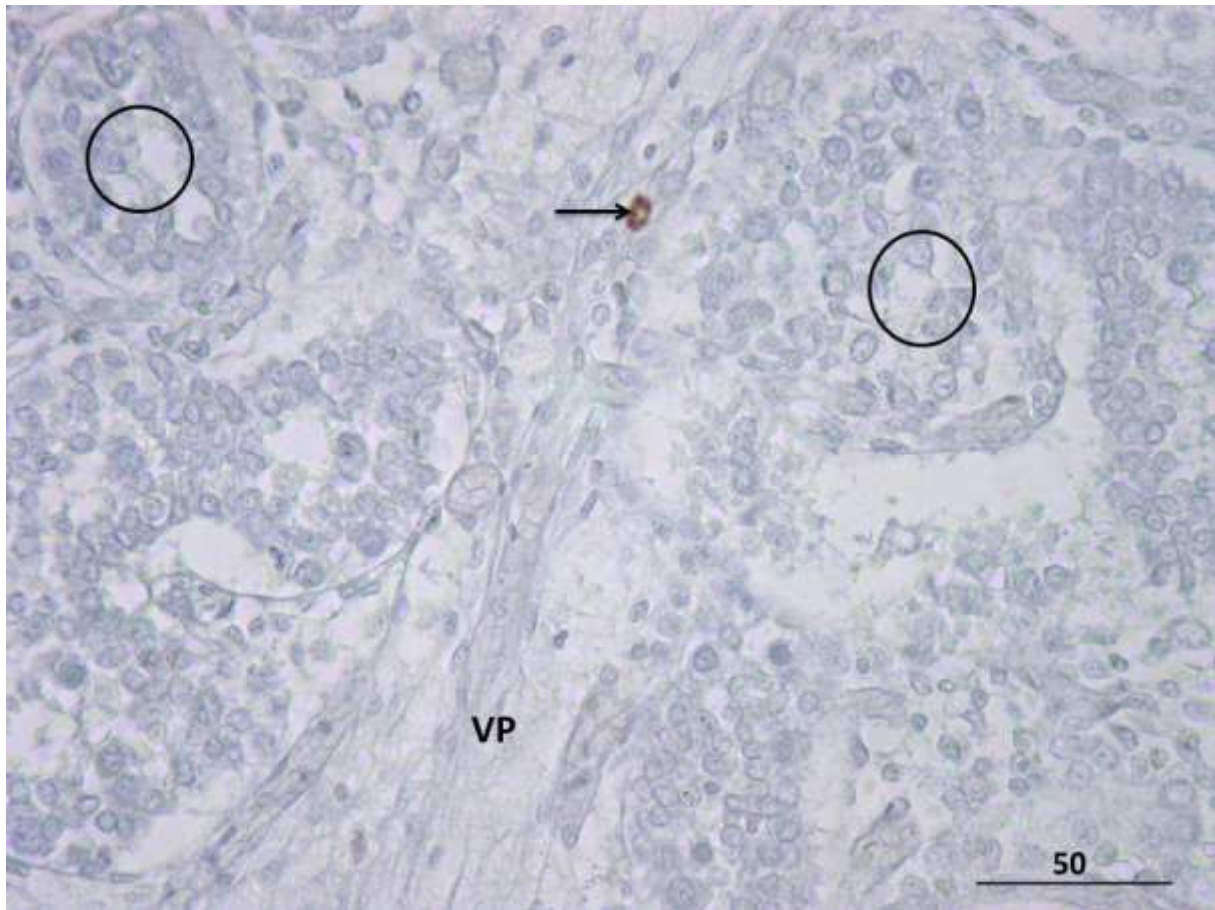


**Slika 47.** Fetalni ljudski sjemenik (**T**) i pasjemenik (**EP**) u 33. tjednu razvoja. Za razliku od sjemenika, pasjemenik obiluje mastocitima pozitivnim na triptazu (**→**,**○**). IHC, DAB i kontrastiranje hemalaunom, x 100, mjerilo = 100  $\mu$ m



**Slika 48.** Fetalni ljudski sjemenik, detalj slike 47. Mastociti pozitivni na triptazu (➔) se nalaze kako u vezivu tunike albugineje (**TA**), tako i u rahlijem vezivu tunike vaskuloze (**TV**) te vezivnim pregradama unutar testisa. Tunika vaskuloza obiluje krvnim žilama (arterija, **A**; vene, **V**; spolni tračci, **O** , mezotel, **M**).

IHC, DAB i kontrastiranje hemalaunom, x 400, mjerilo = 50  $\mu$ m



**Slika 49.** Fetalni ljudski sjemenik u 33. tjednu razvoja. Primjer jednog mastocita (➔) koji se nalazi unutar vezivne pregrade (VP), u dubini parenhima fetalnog sjemenika (spolni tračci, O).

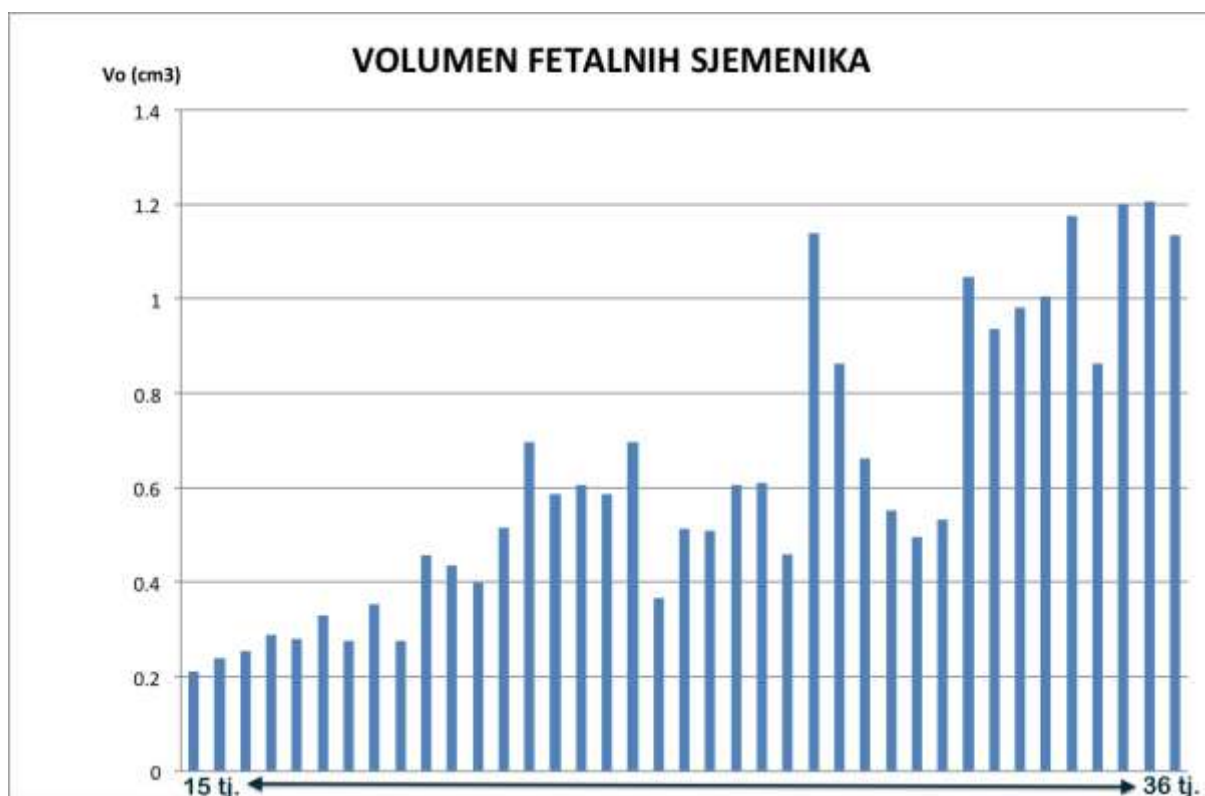
IHC, DAB i kontrastiranje hemalaunom, x 400, mjerilo = 50  $\mu\text{m}$

#### 5.4. Rezultati kvantitativne histološke analize

Tijekom promatranog gestacijskog razdoblja (od 15. do 36. tjedna intrauterinog razvoja) volumen fetalnih sjemenika stalno raste, iako postoje znatne oscilacije od jednog do drugog gestacijskog tjedna. Najmanje vrijednosti volumena fetalni sjemenik pokazuje u razdoblju od 15. do 19. tjedna ( $0,210 \text{ cm}^3 - 0,276 \text{ cm}^3$ ). Od 19. pa sve do 36. tjedna gestacije vrijednosti volumena stalno rastu da bi u 36. tjednu dosegle  $1,205 \text{ cm}^3$  (slika 50). Sličan trend pokazuju volumeni spolnih tračaka i intersticija fetalne muške spolne žlijezde. U usporedbi s početnim tjednima intrauterinog razvoja, oba volumena postupno rastu, što je osobito vidljivo od 33. do 36. gestacijskog tjedna. Također se zamjećuje da su volumeni spolnih tračaka i intersticija skoro podjednaki, što je u suprotnosti s građom odraslog sjemenika gdje dominiraju sjemenski kanalići, a intersticij zauzima približno 14% zrelog testisa (slika 51).

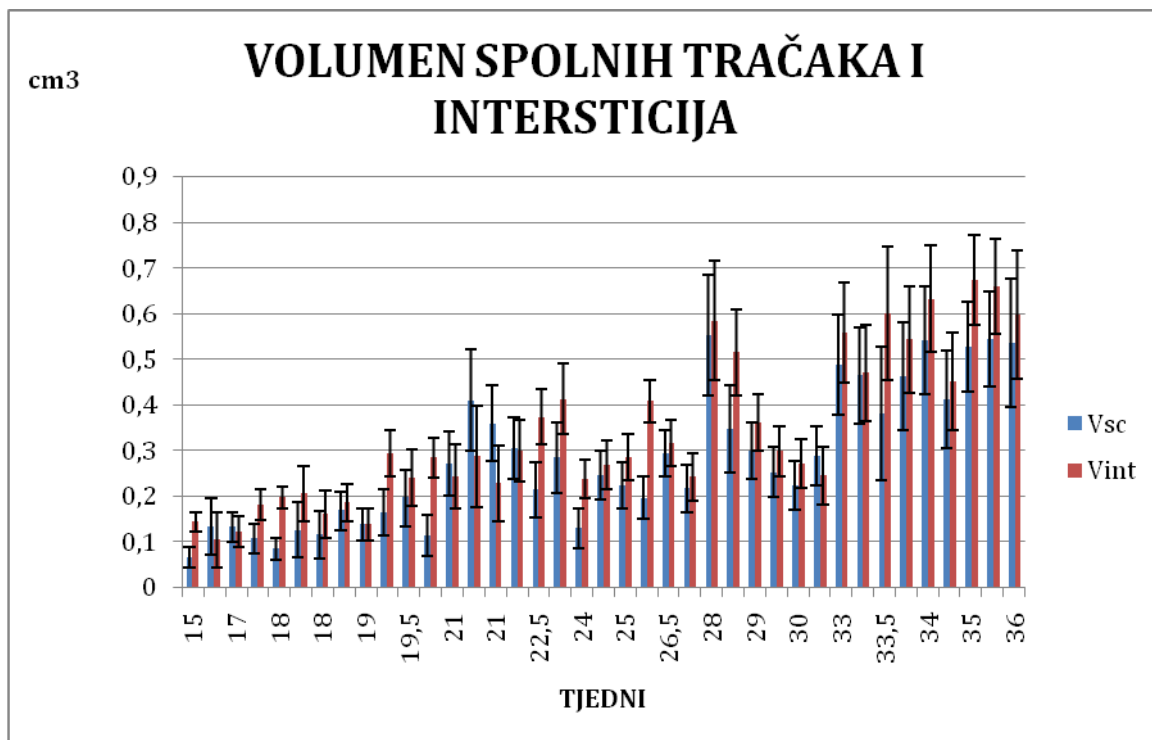
Za razliku od gore opisanih parametara, promjer spolnih tračaka ne pokazuje porast s tjednima gestacije. Vrijednosti promjera su iz tjedna u tjedan razvoja manje-više stalne i kreću se od  $68,00$  do  $110,08 \mu\text{m}$  (slika 52).

Ukupni broj mastocita s tjednima gestacije postupno raste. U odnosu na razdoblje od 15. do 20. tjedna, u ostatku promatranog intrauterinog razdoblja (od 21. do 36. tjedna) dolazi do zamjetnog porasta broja mastocita. Također se zamjećuju osjetne oscilacije u broju mastocita od tjedna do tjedna intrauterinog razdoblja (slika 53).

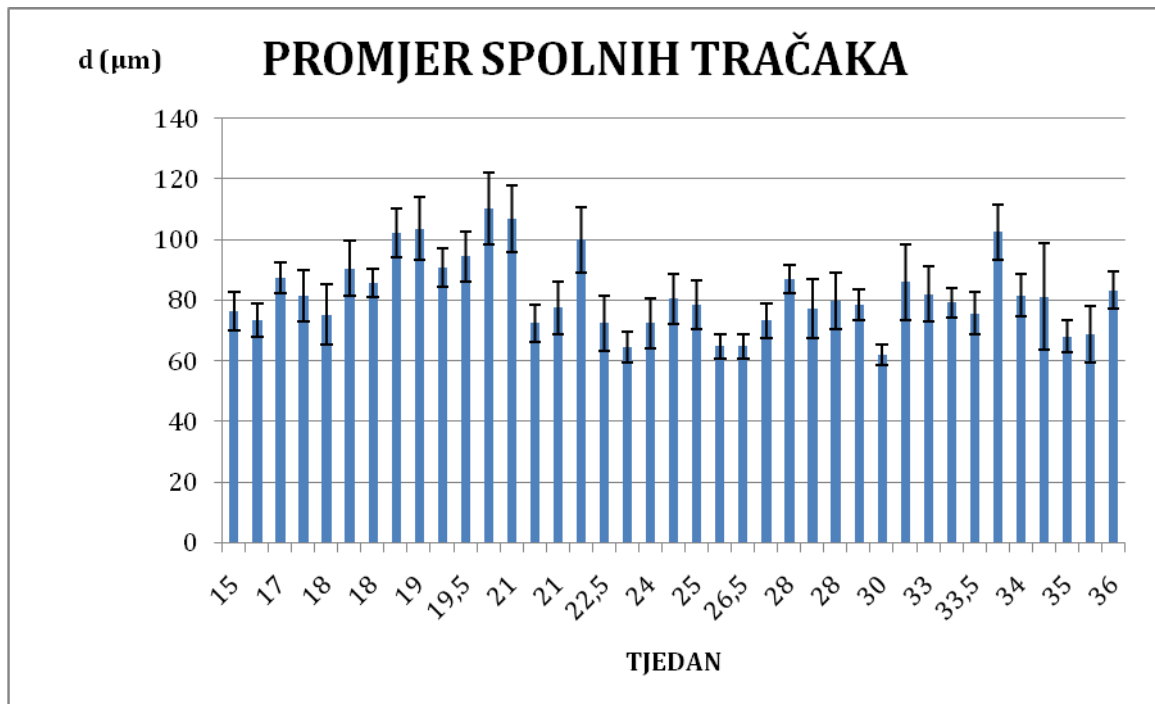


**Slika 50..** Volumen fetalnih sjemenika ( $V_o$ ) od 15. do 36. tjedna intrauterinog razdoblja. Volumen u ispitivanom razdoblju postupno raste, unatoč zamjetnim oscilacijama od tjedna do tjedna gestacije.

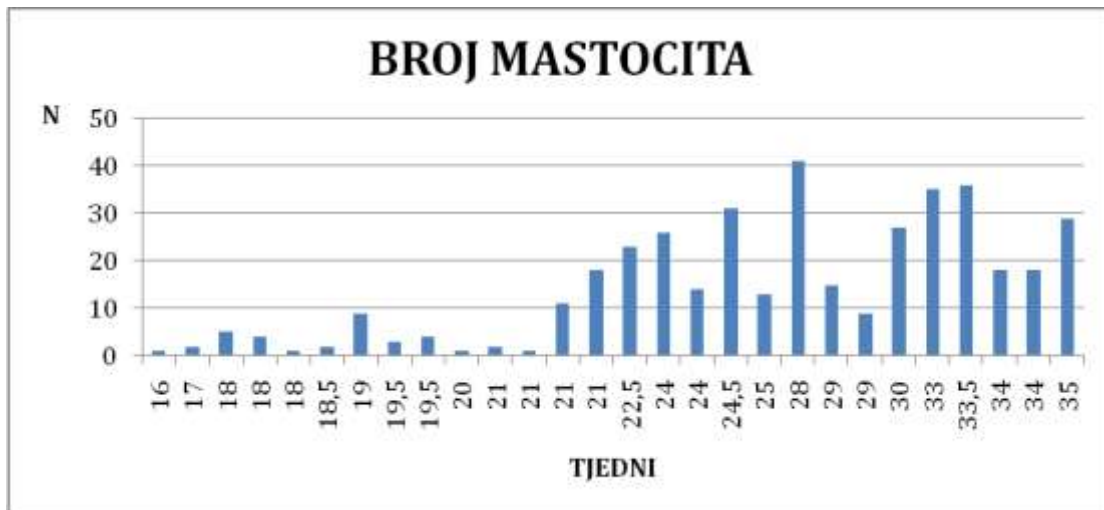




**Slika 51.** Volumen spolnih tračaka (**Vsc**) i intersticija ljudskog fetalnog sjemenika (**Vint**) gestacijskog razdoblja od 15.-36. tjedna. U usporedbi s početnim tjednima intrauterinog razvoja, oba volumena postupno rastu, što je osobito vidljivo od 33. do 36. gestacijskog tjedna.



**Slika 52.** Promjer spolnih tračaka tijekom 15. do 36. tjedna gestacije. Vrijednosti promjera su iz tjedna u tjedan razvoja manje-više stalne i kreću se od 68,00 do 110,08  $\mu\text{m}$ . Promjeri ne pokazuju trend povećanja u odnosu na tjedne gestacije.



**Slika 53.** Ukupan broj mastocita u ljudskom fetalnom sjemeniku od 15. do 36. tjedna gestacije. U odnosu na razdoblje od 15. do 20. tjedna, u ostatku promatranog intrauterinog razdoblja (21.-36. tjedan) dolazi do zamjetnog porasta brojaovih stanica. Također se zamjećuju zamjetne oscilacije u broju mastocita od tjedna do tjedna intrauterinog razdoblja.

## 6. RASPRAVA

Iz UVODA proizlazi da mastociti sjemenika imaju važnu ulogu u nastanku neplodnosti muškarca. Budući da zreli sjemenik nastaje razvojem primitivne gonade odnosno fetalnog sjemenika, važno je poznavati razvojnu dinamiku fetalne gonade kao i dinamiku pojave mastocita tijekom intrauterinog razvoja i rasta muške spolne žlijezde, što je i tema ove disertacije.

Rezultati disertacije na rezovima obojenim hemalaunom i eozinom, daju dobar uvid u općenitu građu fetalnog sjemenika tijekom razvoja. Oni govore u prilog svojevrsne razvojne ravnoteže između spolnih tračaka i intersticija, na što ukazuje i dio rezultata kvantitativne analize ovog istraživanja. Udio volumena spolnih tračaka i intersticija u pojedinim gestacijskim tjednima je otprilike podjednak, što pokazuje na izuzetno dobro razvijeni intersticij fetalnog ljudskog sjemenika. Osim toga, kvantitativni rezultati ove disertacije vezani za promjer spolnih tračaka pokazuju da ovaj parametar ima manje-više stalne vrijednosti i da se ne mijenja s gestacijskom dobi, što je još jedan dokaz o specifičnom ravnomjernom odnosu spolnih tračaka (budućih sjemenskih kanalića) i intersticija. U odraslom sjemeniku, naprotiv, tzv. tubularni odjeljak dominira u odnosu na intersticij. Tako sjemenski kanalići u odrasle muške spolne žlijezde normalne građe zauzimaju 83%-85% parenhima testisa, dok svega 17-15% otpada na intersticij. U intersticiju odraslog sjemenika dominiraju Leydigove intersticijske stanice (7-8% ukupnog parenhima žlijezde) dok ostatak otpada na rahlo vezivo u kojem se nalaze rijetki mastociti (142).

Mastociti se, unatoč vrlo detaljnoj morfološkoj analizi rezova tkiva fetalnih sjemenika obojenih uobičajenom metodom hemalaunom i eozinom nisu mogli nedvojbeno prikazati i identificirati. Bolji prikaz ovih stanica mogao se postići na rezovima obojenim toluidinskim modrilom. Međutim, bojanje toluidinskim modrilom se pokazalo donekle nespecifičnim

budući da su se obojala i zrnca u stanicama koje odgovaraju makrofazima intersticija fetalne muške spolne žlijezde kao i zrnca u citoplazmi Leydigovih stanica. Stoga je najinformativnije podatke dala imunohistokemijska analiza, odnosno imunohistokemijska reakcija na triptazu specifičnu za mastocite. U odraslom ljudskom sjemeniku normalne građe, mastociti su sastavni dio rahlog veziva intersticija (133). Mikroskopski se, također, mogu dobro vizualizirati bojenjem toluidinskim modrilom i još specifičnije imunohistokemijskim tehnikama. U zdravih muškaraca, ove stanice su smještene pretežito u blizini krvnih žila intersticija ili leže u rahlom vezivu okružene međustaničnom tvari i fibrocitima. Izuzetno rijetko se nalaze u neposrednoj blizini sjemenskih kanalića i to na periferiji lamine proprije, tj. u kontaktu s vanjskim slojevima peritubularnih stanica/fibroblasta (133,139,143). U normalnim okolnostima, njihov broj je izrazito mali.

Rezultati imunohistokemijske analize ukazuju na smještaj mastocita unutar tunike albugineje fetalnog sjemenika, osobito u razdoblju od 15. do 29. tjedna gestacije. Ove stanice smještene su u srednjem sloju veziva tunike, često se zatiču u manjim skupinama od 2-3 stanice. Između njih se nalaze fibrociti i fibroblasti, okruženi vlastitom međustaničnom tvari. Znakovito je da se mastociti sve do 30. tjedna razvoja nisu mogli vidjeti ni u vezivnim pregradama između pojedinih režnjića fetalnog sjemenika. Tek u poodmaklim stadijima razvoja (od 30. do 36. tjedna gestacije) mastociti se pojavljuju i u rahlom vezivu tunike vaskuloze te gore spomenutim interlobularnim pregradama koje nježno prelaze u intersticij žlijezde.

Rahlo vezivo između fetalnog sjemenika i pasjemenika, međutim, sadržavalo je već od 15. tjedna pa na dalje brojne mastocite. Ove stanice mogle su se vidjeti i u rahlom vezivu koje okružuje fetalni duktus epididimidis. Čini se da se broj ovih stanica još više povećao u poodmaklom (već prije spomenutom) razdoblju između 30.-36. tjedna. Stoga je vrlo vjerovatno da fetalni sjemenik izlučuje parakrine čimbenike koji sprječavaju obilnije

naseljavanje mastocita, osobito unutar vezivnih pregrada i intersticija fetalne muške spolne žlijezde. Budući da ovi parakrini čimbenici nisu prisutni u "normalnom" rahlom vezivu izvan fetalnog sjemenika, to su mastociti zastupljeni u svojim uobičajenim udjelima. U ovom procesu "zaštite" fetalnog sjemenika od mastocita možebitnu ulogu imaju i Leydigove stanice. Poznato je da su one izrazito aktivne tijekom fetalnog razdoblja i da proizvode veće količine fetalnog testosterona (144). Ovaj hormon kao i njegov aktivniji oblik, dihidrotestosteron, značajno utječu na razvoj kako spolnih tračaka tako i nekih drugih dijelova muškog spolnog trakta. Tako su, primjerice, čitava Wolffova cijev i njezini derivati pod utjecajem gore spomenutih steroida. Stoga je razumno pretpostaviti da velike količine fetalnog testosterona djeluju na neki način inhibitorno na razvoj mastocita ili odvrćaju ove stanice od naseljavanja u intersticij.

U procesu naseljavanja mastocita svojim parakrinim čimbenicima mogu još sudjelovati i buduće peritubularne stanice, prospermatogonije i fetalne Sertolijeve stanice. Peritubularne stanice u fetalnom sjemeniku izgrađuju vrlo nježnu stijenku (buduću laminu propriju) koja omeđuje epitel spolnih tračaka (143,144). U odraslog, zdravog muškarca, lamina proprija sjemenskih kanalića se sastoji od 5-7 slojeva peritubularnih stanica koje se povremeno kontrahiraju pa se stoga nazivaju i mioidne stanice. Svojom građom, prisutnošću intermedijarnih i drugih filamenata u njihovoj citoplazmi (dezmin, aktin) ove stanice djelomično odgovaraju glatkim mišićnim stanicama (145). U fetalnom sjemeniku nema spermatogeneze ni sazrijevanja spermija putem spermiogeneze, stoga je za pretpostaviti da se fetalne peritubularne stanice još ne kontrahiraju i imaju drugačiji spektar parakrinih čimbenika kojim utječu na susjedne fetalne Sertolijeve stanice i prospermatogonije. Svojim parakrinim čimbenicima oni mogu također negativno utjecati na migraciju i naseljavanje mastocita. Slično se može pretpostaviti za prospermatogonije i Sertolijeve stanice. Međutim, čini se da ta svojevrsna "obrambena barijera" protiv mastocita slabi pred kraj gestacije,

osobito u 30 do 36. tjednu. Rezultati ovog rada pokazuju da se mastociti postupno sve više naseljavaju u tuniku vaskulozu i vezivne pregrade fetalnog sjemenika. Također su obilato prisutni u vezivu pasjemenika i vezivu između sjemenika i pasjemenika.

Rezultati kvantitativne analize pokazuju postupni rast volumena fetalnog sjemenika, volumena spolnih tračaka i intersticija žlijezde te ukupnog broja mastocita tijekom promatranog razdoblja gestacije (15.-36. tjedan). Rast ovih vrijednosti osobito je značajan nakon 25. tjedna gestacije. Također se zamjećuje da svi praćeni parametri pokazuju izrazite oscilacije od tjedna do tjedna gestacije. Katkada su vrijednosti u odmaklom tjednu niže od prethodnog tjedna razvoja. Objašnjenje možda leži u činjenici da uzorci fetalnih sjemenika nisu "idealne kontrole" jer su neki od njih izuzeti prilikom pedopatološke sekcije plodova s dokazanim intrauterinim zastojem rasta. Dakle, postoje neizbježne razlike u dinamici rasta fetalnih organa spontano pobačenih plodova koji su intrauterino rasli i razvijali se u različitim okolnostima. S druge strane, dobiveni fetalni materijal je izuzetno dragocjen jer su se neke stanične populacije, u ovom slučaju mastociti, mogle po prvi puta detaljno analizirati tijekom fetalnog razvoja čovjeka.

Ukupni broj mastocita raste s tjednima gestacije. Kao što je već opisano u rezultatima kvalitativne i kvantitativne histološke analize, osobit porast broja ovih stanica može se vidjeti u razdoblju od 30. do 36. tjedna intaruterinog razvoja. Tada se mastociti ne nalaze samo u tunici albugineji, već i u rahlom vezivu tunike vaskuloze i interlobularnim pregradama fetalnog sjemenika. Rast broja ovih stanica i njihovu pojačanu migraciju u dubinu parenhima fetalne muške spolne žlijezde moguće je objasniti već spomenutim slabljenjem „barijere“ protiv mastocita (padom razine parakrinih čimbenika koji sprečavaju naseljavanje mastocita) u promatranom razdoblju gestacije (146).

U slučaju pacijenata s neopstruktivnom azoospermijom često se zatiče slika tzv. "mješovite atrofije sjemenskih kanalića". To znači da su sjemenski kanalići unutar istog

sjemenika različitog stupnja oštećenja: u nekima se spermatogeneza odvija u potpunosti, u drugima postoji oštećenje u obliku spermatidnog ili/i spermatocitnog "stopa" ili se sjemenski epitel sastoji samo iz Sertolijevih stanica (tzv. "Sertoli cells only" sindrom). U oštećenim kanalićima često se nalazi zadebljana lamina proprija ili su kanalići u potpunosti fibrozirani (tzv. "tubularne sjene"). U slučaju gore spomenute histološke slike sjemenika, mastociti su umnoženi te se mogu naći kao brojne stanice u intersticiju ali i u stijenci zadebljane lamine proprije, odnosno fibrotično promijenjenih sjemenskih kanalića (133,139,143,147,148). Pri tome se mastociti dublje infiltriraju u laminu propriju i vjerojatno utječu na peritubularne stanice (149,150). Čini se da mastociti svojim parakrinim čimbenicima (posebice triptazom specifičnom za mastocite) potiču ove stanice na izlučivanje molekula izvanstaničnog matriksa koje se pojačano odlažu unutar lamine proprije. Jedna od takvih molekula je i dekorin (151-153). Dokazano je da upravo depoziti dekorina doprinose vrlo složenom procesu zadebljanja lamine proprije sjemenskih kanalića u neplodnih muškaraca. Zadebljanje lamine proprije dovodi do poremećaja u prometu hranjivih tvari, kisika i čimbenika rasta, značajnih za normalno odvijanje spermatogeneze. Tako primjerice, dekorin sprječava normalni dotok ili/i djelovanje epidermalnog čimbenika rasta (*engl. Epidermal Growth Factor - EGF*) (152). Enzimatska aktivnost triptaze mastocita vjerojatno mijenja razine čimbenika rasta živčanog tkiva (*engl. pro-Neural Growth Factor, Neural Growth Factor – proNGF, NGF*), tj. parakrinih tvari koje izlučuju peritubularne stanice. Ovi čimbenici potiču spermatogenezu, a triptaza ih svojim djelovanjem razara (150).

Osim toga, novija istraživanja ukazuju na povezanost triptaze (specifične za mastocite) i receptora za proteazu (*engl. Protease Activated Receptor – 2, PAR-2*) (154,155). Dokazano je, naime, da triptaza aktivira i cijepa spomenuti receptor koji se nalazi na membrani peritubularnih stanica (149,156-158). U izoliranim peritubularnim stanicama, aktivacija PAR-2 dovodi do porasta intracelularnog kalcija (157) te povećanog izražaja dekorina (152).



Nedavno objavljeni radovi govore o tome da se PAR-2 ne nalazi samo u peritubularnim stanicama, već se njegov izražaj može vidjeti i u spermatogonijama (159). Najvjerojatnije se radi o tzv. matičnim stanicama (*engl. Spermatogonial Stem Cells - SSC*). SSC su danas u žarištu zanimanja brojnih istraživanja jer se smatraju potencijalnom populacijom stanica za liječenje neplodnosti, osobito u onih pacijenata koji u svojim sjemenskim kanalićima nemaju spermije i zrele spermatide, već samo spermatogonije ili/i spermatocite. SSC su ovisne o nizu čimbenika rasta koje proizvode peritubularne i druge somatske stanice sjemenika, npr. Sertolijeve i Leydigove stanice (160-162). Kako je dokazano da mastociti triptazom djeluju na receptor PAR-2, moguće je da ujedno aktiviraju ili mijenjaju spermatogonije. Ove stanice su u dodiru sa bazalnom membranom sjemenskog epitela (koja je zajednički proizvod Sertolijevih i peritubularnih stanica). Na taj način su SSC (osobito u slučaju neplodnih muškaraca i zadebljanja lamine proprije sjemenskih kanalića) dostupne triptazi mastocita (159). Ostaje pitanje da li aktivacija PAR-2 ima pozitivne ili negativne učinke na spermatogonije i potencijalnu obnovu spermatogeneze ili ne (159).

Budući da mastociti sudjeluju u procesu nastanka neplodnosti muškarca, bilo bi vrijedno ispitati koji čimbenici djeluju na njihovu migraciju i pojačano naseljavanje u intersticij sjemenika te u laminu propriju sjemenskih kanalića. Možda bi upravo inhibitorni čimbenici koji reguliraju mastocite u fetalnom razdoblju bili pogodni ciljeva buduće terapiju, osobito u slučajevima teških poremećaja fertiliteta muškarca kao što je neopstruktivna azoospermija.

## 7. ZAKLJUČCI

a) Fetalni sjemenik je dinamičan organ koji se u različitim fazama razvoja može dobro prikazati uobičajenom tehnikom bojenja hemalaunom i eozinom, kao i bojenjem toluidinskim modrilom. Pomoću ovih tehnika se primjereno prikazuju razvojna obilježja fetalne muške spolne žlijezde i dvije osnovne sastavnice: spolni tračci i intersticij kao i priležeće ovojnice, tunika albugineja i tunika vaskuloza.

b) Uobičajena tehnika bojenja hemalaunom i eozinom nije se pokazala pouzdanom u identifikaciji i vizualizaciji fetalnih mastocita. Selektivno bojenje rezova fetalnih sjemenika toluidinskim modrilom pokazalo se pouzdanijom metodom, ali s određenim ograničenjima. Tako je bojenje toluidinskim modrilom poslužilo za odgovarajući prikaz mastocita, ali su se ujedno obojala zrnca u citoplazmi stanica koje odgovaraju makrofagima intersticija kao i zrnca u citoplazmi Leydigovih stanica. Stoga se jedino imunohistokemijska metoda (prikaz triptaze specifične na mastocite) pokazala odgovarajućom za prikaz i praćenje razvoja mastocita tijekom promatranog razdoblja gestacije od 15. do 36. tjedna.

c) U ranijim fazama razvoja (15.-29. tjedan) mastociti su smješteni isključivo unutar tunike albugineje fetalnog sjemenika. U tunici vaskulozi, interlobularnim pregradama i intersticiju nisu se mogli opaziti. Tek od 30. tjedna gestacije pa sve do kraja ispitivanog razdoblja (36. tjedan) mastociti, uz tuniku albugineju, naseljavaju rahlo vezivo tunike vaskuloze i vezivne pregrade/rahlo vezivo u dubini parenhima fetalne muške spolne žlijezde. Za razliku od sjemenika, rahlo vezivo između sjemenika i pasjemenika te samo rahlo vezivo pasjemenika sadrži znatno veći broj ovih stanica, osobito u već navedenom razdoblju od 30. do 36. tjedna gestacije.

d) Rezultati kvantitativne analize ukazuju na stalan rast volumena fetalnog sjemenika i njegovih sastavnica, spolnih tračaka i intersticija. Pri tome spolni tračci i intersticij fetalne

spolne žlijezde zadržavaju svojevrsnu razvojnu ravnotežu, tj. podjednake udjele unutar fetalnog sjemenika. Tome u prilog govori i promjer spolnih tračaka koji se bitno ne mijenja s obzirom na gestacijsko razdoblje.

e) Tijekom ispitivanog razdoblja razvoja ukupni se broj mastocita povećava. U početnim tjednima gestacije je taj broj izrazito nizak ali postupno raste kako mastociti, osim tunike albugineje, naseljavaju tuniku vaskulozu i interlobularno vezivo/intersticij. Rezultati kvantitativne histološke analize ukazuju na podudarnost u razvojnoj dinamici mastocita, volumena sjemenika te volumena spolnih tračaka i intersticija u ispitivanom razdoblju gestacije (15.-36. tjedan). Za razliku od spomenutih praćenih parametara, promjer spolnih tračaka ostaje manje-više stalnih vrijednosti sve do kraja ispitivanog fetalnog razdoblja i ne pokazuje podudarnost.

f) Regulacija migracije mastocita od površinski smještene tunike albugineje prema dubini parenhima fetalnog sjemenika vjerojatno je uvjetovana mnogobrojnim parakrinih čimbenicima. Ovi čimbenici u ranijim fazama razvoja (15.-29. tjedan gestacije) postavljaju svojevrsnu "barijeru" intenzivnijem naseljavanju mastocita. U toj regulaciji možebitno sudjeluju fetalne Leydigove, buduće peritubularne, Sertolijeve stanice i prospermatogonije. Za pretpostaviti je da je razina parakrinih čimbenika ovih stanica koji inhibiraju migraciju mastocita u početnim fazama razvoja izrazito visoka, a potom postupno opada i omogućuje naseljavanje mastocita u dubljim dijelovima fetalnog testisa tijekom kasnijih tjedana gestacije (30.-36. tjedan).

## 8.SAŽETAK

O fetalnim mastocitima ljudskog sjemenika u dostupnoj literaturi praktički nema podataka. Hipoteza ove disertacije je da broj mastocita postupno raste s gestacijskom dobi fetusa te da se razvoj ovih stanica podudara spovećanjem volumena cjelokupnog sjemenika i njegovih struktura. Stoga je cilj ovog rada bio prikazati mastocite u parenhimu fetalnog sjemenika odgovarajućim histološkim tehnikama te istražiti razvojnu dinamiku ovih stanica tijekom intrauterinog razvoja. U radu je korišten fetalni materijal dobiven uobičajenom pedopatološkom sekcijom 39 spontano pobačenih plodova u dobi od 15. do 36. tjedna gestacije. Tijekom analize korištene su kvalitativne i kvantitativne histološke metode. U ranijim fazama razvoja (15.-29. tjedan) mastociti su smješteni isključivo unutar tunike albugineje fetalnog sjemenika. Tek od 30. tjedna gestacije pa sve do kraja ispitivanog razdoblja (36. tjedan) mastociti naseljavaju i rahlo vezivo tunike vaskuloze te vezivne pregrade/rahlo vezivo u dubini parenhima fetalne muške spolne žlijezde. Ukupan broj mastocita postupno raste tijekom ispitivanog razdoblja razvoja. Rezultati kvantitativne histološke analize ukazuju na podudarnost u razvojnoj dinamici mastocita i povećanja volumena sjemenika, spolnih tračaka i intersticija. Za razliku od toga promjer spolnih tračaka se bitno ne mijenja. Pretpostavlja se da je razvoj mastocita u fetalnom ljudskom sjemeniku uvjetovan različitim parakrinim čimbenicima stanica koje izgrađuju intersticij i spolne tračke. Ovi čimbenici, ukoliko se izoliraju, mogli bi u budućnosti biti primjenjeni u terapiji neplodnosti muškarca, osobito u slučajevima neopstruktivne azoospermije.

## 9. SUMMARY

### **Mast cells of the human foetal testis. Trpimir Goluža, 2015.**

In the literature there are no available data about mast cells in the human fetal testis. The hypothesis of this study was that the number of mast cells increases with gestational age of the foetus, coinciding with the increase of volumes, sex cords and interstitium. The aim was to visualize mast cells within the parenchyma of the foetal testis by histological staining methods and investigate the development of these cells during the intrauterine development of the whole testis and its structures. The material was obtained during the routine paedopathological autopsy of 39 spontaneously aborted/stillborn foetuses between 15 and 36 gestational weeks. Qualitative and quantitative analysis was done. During gestational weeks 15-29, mast cells were exclusively located within the tunica albuginea. After 30<sup>th</sup> gestational week mast cells, in addition to tunica albuginea, mast cells populated the loose connective tissue of the tunica vasculosa and the connective tissue of septa/interstitium within the parenchyma. The total number of mast cells increased over the investigated period. Quantitative stereological analysis showed that the development of mast cells coincided with the increase of the volumes of the testis, sex cords and the interstitium. In contrast to these results, diameter of the sex cords remains similar. The development of mast cells in the foetal testis is probably regulated by paracrine factors secreted by cells of the interstitium and sex cords. Once isolated, they could present possible targets for treatment of the male infertility.

## 10. LITERATURA

1. Junqueira LC, Carneiro J. Osnove histologije. 10. am.izd. Zagreb: Školska knjiga; 2005, str. 431-47.
2. Duančić V, Posinovec J. Osnove histologije čovjeka. Beograd-Zagreb: Medicinska knjiga; 1990, str. 248-68.
3. Krmpotić-Nemanić J. Anatomija čovjeka. Zagreb: Jugoslavenska medicinska naklada; 1990, str. 859-66.
4. Wartenberg H. Differentiation and development of the testes. U: Burger Had KD, ur. The testis. New York: Raven Press; 1989, str. 67–118.
5. Jankovic Velickovic L, Stefanovic V. Hypoxia and spermatogenesis. Int Urol Nephrol. 2014; 46:887-94.
6. Hole JW. Human anatomy and physiology. 6. izd. Dubuque, Melbourne, Oxford: Wm.C. Brown Publishers; 1993, str. 805-17.
7. Guyton AC, Hall JE. Medicinska fiziologija. 9.am.izd. Zagreb: Medicinska naklada; 1999, str. 876-88.
8. Apa DD, Cayan S, Polat A, Akbay E. Mast cells and fibrosis on testicular biopsies in male infertility. Arch Androl 2002; 48:337-44.
9. Cohen PE, Nishimura K, Zhu L, Pollard JW. Macrophages: important accessory cells for reproductive function. J Leukocy Biol 1996; 66:765-72.
10. Stocco DM. Acute regulation of Leydig cell steroidogenesis. U: Payne AH, Hardy MP, Russell LD, ur. The Leydig Cell. Vienna IL .Cache River Press; 1996, str. 241-57.
11. Cooke BA, Choi MCK, Dirami G, Lopez-Ruiz MP, West AP. Control of steroidogenesis in Leydig cells. J Steroid Biochem Mol Biol 1992; 43:445-9.

12. Bardin CW. Androgens: early attempts to evaluate Leydig cell function in man. U: Payne AH, Hardy MP, Russell LD, ur. The Leydig Cell. Vienna IL .Cache River Press; 1996, str. 31-42.
13. Migrenne S, Pairault C, Racine C, Liuera G, Geloso A, Habert R. Luteinizing hormone-dependent activity and luteinizing hormone independent differentiation of rat foetal Leydig cells. *Mol Cell Endocrinol* 2001; 172(1-2):193-202.
14. Risbridger GP. Regulation of Leydig cells by inhibins and activins. U: Payne AH, Hardy MP, Russell LD, ur. The Leydig Cell. Vienna IL .Cache River Press; 199, str. 493-506.
15. Saez JM. Leydig cells: Endocrine, paracrine and autocrine regulation. *Endocr Rev* 1994; 15:574-626.
16. Huhtaniemi I, Toppari J. Endocrine, paracrine and autocrine regulation of testicular steroidogenesis. U: Mukhopadaya AK, Raizada MK, ur. Tissue Renin-Angiotensin Systems. Current Concepts of Local Regulators in Reproductive and Endocrine Organs. New York, London:Plenum Press; 1995, str. 33-5.
17. De Kretser DM. Local regulation of testicular function. *Int Rev Cytol* 1987; 109:89-112.
18. Sharpe RM. Local control of testicular function. *Q J Exp Physiol* 1983; 68:265-87.
19. Sharpe RM. Paracrine control of the testis. *Clin Endocrinol Med* 1986; 15:185-207.
20. McLaren A. Primordial germ cells in the mouse. *Dev Biol* 2003; 262:1-15.
21. Raz E. Primordial germ-cell development: the zebra-fish perspective. *Nat Rev Genet* 2003; 4:690-700.
22. Dalgaard MD, Weinhold N, Edsgård D, Silver JD, Pers TH, Nielsen JE, Jørgensen N, Juul A, Gerds TA, Giwercman A, Giwercman YL, Cohn-Cedermark G, Virtanen HE, Toppari J, Dugaard G, Jensen TS, Brunak S, Rajpert-De Meyts E, Skakkebaek NE,

- Leffers H, Gupta R. A genome-wide association study of men with symptoms of testicular dysgenesis syndrome and its network biology interpretation. *J Med Genet.* 2012; 49:58-65.
23. Schoenwolf GC, Bleyl SB, Brauer PR, Francis – West PH. Larsen's human embryology. 4. izd. Philadelphia: Churchill Livingstone Elsevier; 2009.
24. Sadler TW. Langman's medical embryology. 10.izd. Philadelphia: Lippincott Williams & Wilkins; 2006.
25. Young JC, Wakitani S, Loveland KL. TGF- $\beta$  superfamily signaling in testis formation and early male germline development. *Semin Cell Dev Biol.* 2015, 45:94-103.
26. Saitou M, Barton SC, Surani MA. A molecular programme for the specification of germ cell fate in mice. *Nature* 2002; 418:293-300.
27. Raz E. Guidance of primordial germ cell migration. *Curr Opin Cell Biol* 2004; 16:169-73.
28. Gondos B. Development and differentiation of the testis and male reproductive tract. U: Steinberger A, Steinberger B, ur. Testicular development, structure and function. New York: Raven Pres; 1980, str. 3-20.
29. Piprek RP. Molecular and cellular machinery of gonadal differentiation in mammals. *Intl J Dev Biol* 2010; 54:779–86.
30. Hutson JM. A biphasic model for the hormonal control of testicular descent. *Lancet* 1985; 2:419–21.
31. Nef S, Parada LF. Cryptorchidism in mice mutant for *Insl3*. *Nat Genet* 1999; 22:295–9.
32. Zimmermann S, Steding G, Emmen J i sur. Targeted disruption of the *Insl3* gene causes bilateral cryptorchidism. *Mol Endocrinol* 1999; 13:681–91.



33. Klonisch T, Fowler PA, Hombach-Klonisch S. Molecular and genetic regulation of testis descent and external genitalia development. *Dev Biol* 2004; 270:1–18.
34. Knower KC, Kelly S, Harley VR. Turning on the male--SRY, SOX9 and sex determination in mammals. *Cytogenet Genome Res* 2003; 101:185-98.
35. Moore KL, Persaud TVN. *Before we are born*. 7. izd. Philadelphia: Saunders Elsevier; 2008.
36. Byskov AG. Differentiation of mammalian embryonic gonad. *Physiol Rev* 1986; 66:71–117.
37. Huhtaniemi I, Pelliniemi L. Fetal Leydig cells: cellular origin, morphology, life span, and special functional features. *Proc Soc Exp Biol Med* 1992; 201:125–40.
38. Voutilainen R. Differentiation of the fetal gonad. *Horm Res* 1992; 38:66-71.
39. O'Shaughnessy PJ, Baker PJ, Johnston H. The foetal Leydig cell – differentiation, function and regulation. *Int J Androl* 2006; 29:90–5.
40. Ostrer H, Huang HY, Masch RJ, Shapiro E. A cellular study of human testis development. *Sex Dev* 2007; 1:286–92.
41. Pierucci-Alves F, Clark AM, Russell LD. A developmental study of the desert hedgehog-null mouse testis. *Biol Reprod* 2001; 65:1392–402.
42. Yao HH, Whoriskey W, Capel B. Desert hedgehog/patched 1 signaling specifies fetal Leydig cell fate in testis organogenesis. *Genes Deve* 2002; 16:1433-40.
43. Kitamura K, Yanazawa M, Sugiyama N, Miura H, Iizuka-Kogo A, Kusaka M. Mutation of ARX causes abnormal development of forebrain and testes in mice and X-linked lissencephaly with genitalia in humans. *Nat Genet* 2002; 32:359-69.
44. Griswold SL, Behringer RR. Fetal Leydig cell origin and development. *Sex Dev* 2009; 3:1-15.

45. Archambeault DR, Yao HH. Activin A, a product of fetal Leydig cells, is a unique paracrine regulator of Sertoli cell proliferation and fetal testis cord expansion. *Proc Natl Acad Sci USA* 2010; 107:10526-31.
46. Cool J, Carmona FD, Szucsik JC, Capel B. Peritubular myoid cells are not the migrating population required for testis cord formation in the XY gonad. *Sex Dev* 2008; 2:128-33.
47. O'Shaughnessy PJ, Fowler PA. Endocrinology of the mammalian fetal testis. *Reproduction* 2011; 141:37-46.
48. Hutson JM, Li R, Southwell BR, Newgreen D, Cousinery M. Regulation of testicular descent. *Pediatr Surg Int.* 2015; 31:317-25.
49. Radhakrishnan J, Morikawa Y, Donahoe PK, Hedren WH. Observations on the gubernaculum during descent of the testis. *Invest Urol* 1979; 16:365-8.
50. Nieschlag E, Behre HM, Nieschlag S. *Andrology*. 3izd.. Berlin: Springer; 2010.
51. Hutson JM, Hasthorpe S. Testicular descent and cryptorchidism: the state of the art in 2004. *J Pediatr Surg* 2005; 40:297-302.
52. Virtanen HE, Toppari J. Epidemiology and pathogenesis of cryptorchidism. *Hum Reprod Update* 2008; 14:49-58.
53. Reyes FI, Winter JSD, Faiman C. Endocrinology of the foetal testis. U: Burger H, de Kretser D, ur. *The testis*. 2. izd. New York: Raven Press; 1989, str. 119-42.
54. Huhtaniemi I. Foetal testis – a very special endocrine organ. *Eur J Endocrinol* 1994; 130:25-31.
55. Holstein AF. Human spermatogenesis: basic research and clinical issues. *Ann Anat* 1999; 181:427-36.

56. Ge R, Hardy MP. Regulation of Leydig cells during pubertal development. U: Payne AH, Hardy MP, ur. The Leydig cell in health and disease. Totowa: Humana Press; 2007, str. 55-70.
57. Lee MM, Donahoe PK. Mullerian inhibiting substance: a gonadal hormone with multiple functions. *Endocr Rev* 1993; 14:152-64.
58. Picon R. Action of the fetal testis on the development in vitro of the Mullerian ducts in the rat. *Arch Anat Microsc Morphol Exp* 1969; 58:1–19.
59. Munsterberg A, Lovell-Badge R. Expression of the mouse anti-Mullerian hormone gene suggests a role in both male and female sexual differentiation. *Development* 1991; 113:613–24.
60. Rajpert-De Meyts E, Jorgensen N, Graem N, Muller J, Cate RL, Skakkebaek NE. Expression of anti-Mullerian hormone during normal and pathological gonadal development: association with differentiation of Sertoli and granulosa cells. *J Clin Endocrinol Metab* 1999; 84:3836–44.
61. Allard S, Adin P, Gouedard i sur. Molecular mechanisms of hormone-mediated Mullerian duct regression: involvement of  $\beta$ -catenin. *Development* 2000; 127:3349-60.
62. Taguchi O, Cunha GR, Lawrence WD, Robboy SJ. Timing and irreversibility of Mullerian duct inhibition in the embryonic reproductive tract of the human male. *Dev Biol* 1984; 106:394-8.
63. Siiteri PK, Wilson JD. Testosterone formation and metabolism during male sexual differentiation in the human embryo. *J Clin Endocrinol Metab* 1974; 38:113-25.
64. Warren DW, Haltmayer GC, Eik-Nes KB. The effect of gonadotrophins on the foetal and neonatal rat testis. *Endocrinology* 1975; 96:1226-9.

65. Tapanainen J, Kellokumpulehtinen P, Pelliniemi L, Huhtaniemi I. Age-related changes in endogenous steroids of human-fetal testis during early and mid-pregnancy. *J Clin Endocrinol Metab* 1981; 52:98-102.
66. O'Shaughnessy PJ, Baker PJ, Monteiro A, Cassie S, Bhattacharya S, Fowler PA. Developmental changes in human fetal testicular cell numbers and messenger ribonucleic acid levels during the second trimester. *J Clin Endocrinol Metab* 2007; 92:4792–801.
67. Fowler PA, Bhattacharya S, Gromoll J, Monteiro A, O'Shaughnessy PJ. Maternal smoking and developmental changes in luteinizing hormone (LH) and the LH receptor in the fetal testis. *J Clin Endocrinol Metab* 2009; 94:4688–95.
68. Scott HM, Mason JI, Sharpe RM. Steroidogenesis in the fetal testis and its susceptibility to disruption by exogenous compounds. *Endocr Rev* 2009; 30:883–925.
69. Rabinovici J, Jaffe R. Development and regulation of growth and differentiated function in human and subhuman primate fetal gonads. *Endocr Rev* 1990; 11:532–57.
70. Hannema SE, Hughes IA. Regulation of Wolffian duct development. *Horm Res* 2007; 67:142-51.
71. Warren DW, Haltmayer GC, Eik-Nes KB. Synthesis and metabolism of testosterone in foetal rat testis. *Biol Reprod* 1972; 7:94-9.
72. Yamada G, Satoh Y, Baskin LS, Cunha GR. Cellular and molecular mechanisms of development of the external genitalia. *Differentiation* 2003; 71:445-60.
73. Welsh M, Saunders PT, Fiskens M i sur. Identification in rats of a programming window for reproductive tract masculinization, disruption of which leads to hypospadias and cryptorchidism. *J Clin Invest* 2008; 118:1479–90.
74. Anand-Ivell R, Ivell R, Driscoll D, Manson J. Insulin-like factor 3 levels in amniotic fluid of human male fetuses. *Hum Reprod* 2008; 23:1180–6.

75. Bay K, Cohen AS, Jorgensen FS, Jorgensen C, Lind AM, Skakkebaek NE, Andersson AM. Insulin-like factor 3 levels in second-trimester amniotic fluid. *J Clin Endocrinol Metab* 2008; 93:4048–51.
76. Burrows H. Biological actions of sex hormones. 2. izd. Cambridge: The Syndics of the Cambridge University press; 1949.
77. Waters BL, Trainer TD. Development of the human fetal testis. *Pediatr Pathol Lab Med.* 1996; 16:9-23.
78. Rouiller-Fabre V, Levacher C, Pairault C i sur. Development of the foetal and neonatal testis. *Andrologia* 2003; 35:79-83.
79. Rouiller-Fabre V, Muczynski V, Lambrot R i sur. Ontogenesis of testicular function in humans. *Folia Histochem Cytobiol* 2009; 47:S19-24.
80. Gaskell TL, Esnal A, Robinson LL, Anderson RA, Saunders PT. Immunohistochemical profiling of germ cells within the human fetal testis: identification of three populations. *Biol Reprod.* 2004; 71:2012-21.
81. Hilscher B, Hilscher W, Bulthoff-Obnolz B i sur. Kinetics of gametogenesis. I. Comparative histological and autoradiographic studies of oocytes and transitional prospermatogonia during oogenesis and prespermatogenesis. *Cell Tissue Res* 1974; 154:443-70.
82. Pauls K, Schorle H, Jeske W i sur. Spatial expression of germ cell markers during maturation of human fetal male gonads: an immunohistochemical study. *Hum Reprod* 2006; 21:397-404.
83. Gartner LP, Hiatt JL. *Color Textbook of Histology.* 2 izd.. Philadelphia, London, New York: W.B. Saunders Company; 2001, str. 487-508.

84. El Gehani F, Tena-Sempere M, Huhtaniemi I. Vasoactive intestinal peptide stimulates testosterone production by cultured fetal rat testicular cells. *Mol Cell Endocrinol* 1998; 140:175–78.
85. El Gehani F, Zhang FP, Pakarinen P, Rannikko A, Huhtaniemi I. Gonadotropin-independent regulation of steroidogenesis in the fetal rat testis. *Biol Reprod* 1998; 58:116–23.
86. El Gehani F, Tena-Sempere M, Huhtaniemi I. Evidence that pituitary adenylate cyclase-activating polypeptide is a potent regulator of fetal rat testicular steroidogenesis. *Biol Reprod* 2000; 63:1482–9.
87. El Gehani F, Tena-Sempere M, Ruskoaho H, Huhtaniemi I. Natriuretic peptides stimulate steroidogenesis in the fetal rat testis. *Biol Reprod* 2001; 65:595–600.
88. Majdic G, Millar MR, Saunders PTK. Immunolocalization of androgen receptor to interstitial-cells in fetal-rat testes and to mesenchymal and epithelial-cells of associated ducts. *J Endocrinol* 1995; 147:285–93.
89. Scott HM, Hutchison GR, Mahood IK, Hallmark N, Welsh M, De Gendt K, Verhoeven G, O'Shaughnessy P, Sharpe RM. Role of androgens in fetal testis development and dysgenesis. *Endocrinology* 2007; 148:2027-36.
90. Chemes HE, Rey RA, Nistal M i sur. Physiological androgen insensitivity of the fetal, neonatal and early infantile testis is explained by the ontogeny of the androgen receptor expression in Sertoli cells. *J Clin Endocrinol Metab* 2008; 93:4408–12.
91. Galli SJ. New insight into „the riddle of mast cells“: microenvironmental regulation of mast cell development and phenotypic heterogeneity. *Lab Invest* 1990; 62:5-33.
92. Gurish MF, Austen KF. The diverse role of mast cells. *J Exp Med* 2001; 194:1-5.
93. Rodewald HR, Dessing M, Dvorak AM, Galli SJ. Identification of a committed precursor for the mast cell lineage. *Science* 1996; 271:818-22.

94. Kirschenbaum AS., Kessel SW, Goff JP, Metcalfe DD. Demonstration of the origin of human mast cells from CD34<sup>+</sup> bone marrow progenitor cells. *J Immunol* 1991; 146:1410-5.
95. Dvorak AM. Basophil and mast cell degranulation and recovery. U: *Blood Cell Biochemistry*. Vol. 4. Harris JR, ur. New York: Plenum Press; 1991.
96. Crivellato E, Nico B, Vacca A, Dammacco F, Ribatti D. Mast cell heterogeneity in B-cell non-Hodgkin's lymphoma. An ultrastructural study. *Leuk Lymph* 2002; 43:2201-5.
97. Dvorak AM, Morgan ES. Ultrastructural immunogold cytochemistry with autoimmune human sera and an antibody to uridine implicate human mast cell granules in RNA biology. *Histochem J* 2000; 32:685-96.
98. Dvorak AM, Morgan ES, Weller PF. RNA is closely associated with human mast cell lipid bodies. *Histol Histopathol* 2003; 18:943-68.
99. Craig SS, Schechter NM, Schwartz LB. Ultrastructural analysis of maturing human T and TC mast cell in situ. *Lab Invest* 1989; 60:147-57.
100. Schwartz LB. Heterogeneity of human mast cell. u: *The mast cell in health and disease*. Kaliner MA, Metcalfe DD, UR. New York: Dekker; 1993, str. 219-36.
101. Irani AM, Schechter NM, Craig SS, De Blois G, Schwartz LB. Two types of human mast cells that have distinct neutral protease composition. *Proc Natl Acad Sci USA* 1986; 83:4464-8.
102. Irani AM, Schwartz LB. Human mast cell heterogeneity. *Allergy Proc* 1994; 15:303-8.
103. Bradding P, Okayama Y, Howzrth PH, Church MK. Heterogeneity of human mast cells based on cytokine content. *J Immunol* 1995; 155:297-307.

104. Schechter NM, Irani AM, Sprows JL, Abernethy J, Wintroub B, Schwartz LB. Identification of a cathepsin G-like proteinase in the MCTC type of human mast cell. *J Immunol* 1990; 145:2652-61.
105. Irani AM, Goldstein SM, Wintroub BU, Bradford T, Schwartz LB. Human mast cell carboxypeptidase; selective localization to MCTC cells. *J Immunol* 1991; 147:247-53.
106. Benoist C, Mathis D. Mast cells in autoimmune disease. *Nature* 2002; 420:875-8.
107. Stassen M, Hultner L, Schmitt E. Classical and alternative pathways of mast cell activation. *Crit Rev Immunol* 2002; 22:115-40.
108. Mc Curdy JD, Olynych TJ., Maher LH, Marshall JS. Cutting edge: distinct toll-like receptor 2 activators selectively induce different classes of mediator production from human mast cells. *J Immunol* 2003; 170:1625-9.
109. Qu Z, Liebler JM, Powers MR i sur. Mast cells are a major source of basic fibroblast growth factor in chronic inflammation and cutaneous hemangioma. *Am J Pathol.* 1995; 147:547-64.
110. Grutzkau A, Kruger-Krasagakes S, Baumesteir H i sur. Synthesis, storage, and release of vascular endothelial growth factor/vascular permeability factor (VEGF/VPF) by human mast cells: implications for the biological significance of VEGF206. *Mol Biol Cell* 1998; 9:875-84.
111. Ribatti D, Roncali L, Nico B. Bertossi M. Effects of exogenous heparin on the vasculogenesis of the chorioallantoic membrane. *Acta Anat.* 1987; 130:257-63.
112. Sorbo J, Jakobson A, Norrby K. Mast cell histamine is angiogenic through receptors for histamine 1 and histamine 2. *Int J Exp. Pathol* 1994; 75:43-50.
113. Dvorak AM, Kissel S. Granule changes of human skin mast cells characteristic of piecemeal degranulation and associated with recovery during wound healing in situ. *J Leuk Biol* 1991; 49:197-210.



114. Gruber BL, Kew RR, Jelaska A i sur. Human mast cells activate fibroblasts. *J Immunol* 1997; 158:2310-17.
115. Metcalfe DD, Baram D, Mekori YA. Mast cells. *Physiol Rev* 1997; 77:1033-79.
116. Artuc M, Hermes B, Steckelings MU, Grutzkau A, Henz BM. Mast cells and their mediators in wound-healing – active participants or innocent bystanders? *Exp Dermatol* 1999; 8:1-16.
117. Artuc M, Steckelings MU, Henz BM. Mast cell-fibroblast interactions: human mast cells as source and inducer of fibroblast and epithelial growth factors. *J Invest. Dermatol* 2002; 118:391-5.
118. Stead R., Tomioka M, Quinonez G, Simon GT, Felten SY, Bienenstock J. Intestinal mucosal mast cells in normal and nematode-infected rat intestines are in intimate contact with peptidergic nerves. *Proc Natl Acad Sci USA* 1987; 84:2975-87.
119. Stead RH, Dixon MF, Bramwell NH, Riddell RH, Bienenstock J. Mast cells are closely apposed to nerves in the human gastrointestinal mucosa. *Gastroenterology* 1989; 97:575-85.
120. Javed NH, Wang YZ, Cooke HJ. Neuroimmune interactions: role for cholinergic neurons in intestinal anaphylaxis. *Am J Physiol* 1992; 263:G847-52.
121. Menzies FM, Shepherd MC, Nibbs RJ, Nelson SM. The role of mast cells and their mediators in reproduction, pregnancy and labour. *Hum Reprod Update* 2011; 17:383-96.
122. Allam JP, Langer M, Fathy A i sur. Mast cells in the seminal plasma of infertile men as detected by flow cytometry. *Andrologia* 2009; 41:1-6.
123. Kerr JB. Ultrastructure of the seminiferous epithelium and intertubular tissue of human testis. *J Electr Microscop Tech* 1991; 19:215-40.

124. Hermo L, Lalli M. Monocytes and mast cells in the limiting membrane of human seminiferous tubules. *Biol Reprod* 1978; 19:92-100.
125. Meineke V, Frungieri MB, Jessberger B, Vogt H, Mayerhofer A. Human testicular mast cells contain tryptase: increased mast cell number and altered distribution in the testes of infertile men. *Fertil Steril* 2000; 74:239-44.
126. Yamanaka K, Fujisawa M, Tanaka H, Okada H, Arakawa S, Kamidono S. Significance of human testicular mast cells and their subtypes in male infertility. *Hum Reprod* 2000; 15:1543-47.
127. Nistal M, Santamaria L, Paniagua R. Mast cells in the human testis and epididymis from birth to adulthood. *Acta Anat* 1984; 119:155-60.
128. Maseki Y, Miyake K, Mitsuya H, Kitamura H, Yamada K. Mastocytosis occurring in the testes from patients with idiopathic male infertility. *Fertil Steril* 1981; 36:814-7.
129. Nagai T, Takaba H, Miyake K, Hirabayashi Y, Yamada K. Testicular mast cell heterogeneity in idiopathic male infertility. *Fertil Steril* 1992; 57:1331-6.
130. Hashimoto J, Nagai T, Takaba H, Yamamoto M, Miyake K. Increased mast cells in the limiting membrane of seminiferous tubules in testes of patients with idiopathic infertility. *Uro Int* 1988; 43:129-32.
131. Agarwal S, Choudhury M, Banerjee A. Mast cells and idiopathic male infertility. *Int J Fertil* 1987; 32:283-6.
132. Kollur SM, Pattankar VL, El Hag IA. Mast cells in testicular lesions. *Ups J Med Sci* 2004; 109:239-45.
133. Jezek D, Banek I, Hittmair A, Pezerovic-Panijan R, Goluza T, Schulze W. Mast cells in testicular biopsies of infertile men with 'mixed atrophy' of seminiferous tubules. *Andrologia* 1999; 31:203-10.

134. Hussein MR, Abou-Deif ES, Bedaiwy MA i sur. Phenotypic characterization of the immune and mast cell infiltrates in the human testis shows normal and abnormal spermatogenesis. *Fertil Steril* 2005; 83:1447-53.
135. Apa DD, Cayan S, Polat A, Akbay E. Mast cells and fibrosis on testicular biopsies in male infertility. *Arch Androl* 2002; 48:337-44.
136. Guarch R, Pesce C, Puras A, Lazaro J. A quantitative approach to the classification of hypospermatogenesis in testicular biopsies for infertility. *Hum Pathol* 1992; 23:1032-7.
137. Cincik M, Sezen SC. The mast cells in the semen: their effects on sperm motility. *Arch Androl* 2003; 49:307-11.
138. Oliva A, Multigner L. Ketotifen improves sperm motility and sperm morphology in male patients with leukocytospermia and unexplained infertility. *Fertil Steril* 2006; 85:240-3.
139. Roaiah MM, Khatab H, Mostafa T. Mast cells in testicular biopsies of azoospermic men. *Andrologia* 2007; 5:185-9.
140. Elias H, Hyde DM. Elementary stereology. *Am J Anat* 1980; 159:411-446.
141. Kališnik M. Temelji stereologije. *Acta Stereologica* 1985; 4:1-148.
142. Lottrup G, Nielsen JE, Maroun LL, Møller LM, Yassin M, Leffers H, Skakkebaek NE, Rajpert-De Meyts E. Expression patterns of DLK1 and INSL3 identify stages of Leydig cell differentiation during normal development and in testicular pathologies, including testicular cancer and Klinefelter syndrome. *Hum Reprod.* 2014; 29:1637-50.
143. Meineke V, Frungieri MB, Jessberger B, Voght H, Mayerhofer A. Human testicular mast cells contain tryptase: increased mast cell number and altered distribution in the testes of infertile men. *Fertil Steril* 2000; 2:239-44.

144. Kos M, Leniček T. The fetal human testis. U: Atlas on the human testis: normal morphology and pathology. Ježek D, ur.London: Springer Verlag; 2013, str. 55-68.
145. Ježek D, Hittmair A, Rogatsch H, Kos M. Lamina propria of sex cords in human fetal testis: an immunohistochemical and stereological study. *Anat Embryol (Berl)* 1996; 193:181-90.
146. Escott GM, da Rosa LA, Loss Eda S.Mechanisms of hormonal regulation of sertoli cell development and proliferation: a key process for spermatogenesis.*Curr Mol Pharmacol.* 2014; 7:96-108
147. Spiess AN, Feig C, Schulze W i sur. Cross-platform gene expression signature of human spermatogenic failure reveals inflammatory-like response. *Hum Reprod* 2007; 11:2936-46.
148. Welter H, Köhn FM, Mayerhofer A. Mast cells in human testicular biopsies from patients with mixed atrophy: increased numbers, heterogeneity, and expression of cyclooxygenase 2 and prostaglandin D2 synthase. *Fertil Steril* 2011; 2:309-13.
149. Mayerhofer A. Human testicular peritubular cells: more than meets the eye. *Reproduction* 2013; 145:R107-16.
150. Spinnler K, Fröhlich T, Arnold GJ, Kunz L, Mayerhofer A. Human tryptase cleaves pro-nerve growth factor (pro-NGF): hints of local, mast cell dependent regulation of NGF/pro-NGF action. *J Biol Chem* 2011; 36:31707-13.
151. Schell C, Albrecht M, Mayer C, Schwarzer JU, Frungieri MB, Mayerhofer A. Exploring human testicular peritubular cells: identification of secretory products and regulation by tumor necrosis factor-alpha. *Endocrinology* 2008; 4:1678-86.
152. Adam M, Schwarzer JU, Köhn FM, Strauss L, Poutanen M, Mayerhofer A. Mast cell tryptase stimulates production of decorin by human testicular peritubular cells:

- possible role of decorin in male infertility by interfering with growth factor signaling. Hum Reprod 2011; 10:2613-25.
153. Adam M, Urbanski HF, Garyfallou VT i sur.. High levels of the extracellular matrix proteoglycan decorin are associated with inhibition of testicular function. Int J Androl 2012; 35:550-61.
154. Iosub R, Klug J, Fijak M i sur. Development of testicular inflammation in the rat involves activation of proteinase-activated receptor-2. J Pathol 2006; 5:686-98.
155. Rothmeier AS, Ruf W. Protease-activated receptor 2 signaling in inflammation. Semin Immunopathol 2012; 1:133-49.
156. Frungieri MB, Weidinger S, Meineke V, Köhn FM, Mayerhofer A. Proliferative action of mast-cell tryptase is mediated by PAR2, COX2, prostaglandins, and PPARgamma: possible relevance to human fibrotic disorders. Proc Natl Acad Sci USA 2002; 23:15072-7.
157. Albrecht M, Rämisch R, Köhn FM, Schwarzer JU, Mayerhofer A. Isolation and cultivation of human testicular peritubular cells: a new model for the investigation of fibrotic processes in the human testis and male infertility. J Clin Endocrinol Metab 2006; 91:1956-60.
158. Mayerhofer A, Schell C, Spinnler K, Adam M, Welter H. Mast cells and their evolving role in the human testis. U: Mast cells: Phenotypic features, biological functions and role in immunity. Murray DB, ur. NewYork: Nova Science Publisher; 2013, str. 255-64.
159. Windschüttl S, Nettersheim D, Schlatt S i sur. Are testicular mast cells involved in the regulation of germ cells in man? Andrology 2014; 2:615-22.

160. Kubota H, Avarbock MR, Brinster RL. Growth factors essential for self-renewal and expansion of mouse spermatogonial stem cells. *Proc Natl Acad Sci USA* 2004; 47:16489-94.
161. Hamra FK, Chapman KM, Nguyen DM, Williams-Stephens AA, Hammer RE, Garbers DL. Self renewal, expansion and transfection of rat spermatogonial stem cells in culture. *Proc Natl Acad Sci USA* 2005; 102:17430-5.
162. Kanatsu-Shinohara M, Miki H, Inoue K i sur. Long-term culture of mouse germline stem cells under serum-or feeder-free conditions. *Biol Reprod* 2005; 72:985-91.

## 11. ŽIVOTOPIS

Rođen sam 8. rujna 1971. u Zagrebu, gdje sam završio osnovnu i srednju školu te 1996. diplomirao na Medicinskom fakultetu Sveučilišta u Zagrebu. Obvezni pripravnički liječnički staž obavio sam u Kliničkom bolničkom centru Zagreb (KBCZagreb).

Od 1997. do 2001. radio sam kao znanstveni novak na Medicinskom fakultetu Sveučilišta u Zagrebu na znanstvenom projektu Ministarstva znanosti RH "Čimbenici u nastanku prijevremenog poroda".

Ginekologiju i opstetriciju sam specijalizirao od 2001. do 2005. u Klinici za ženske bolesti i porode KBC-a Zagreb. Status subspecijaliste fetalne medicine i opstetricije stekao sam 2015.

Kao istraživač, od 2002. do 2015., surađivao sam na dva znanstvena projekta Ministarstva znanosti RH, te na dva projekta sveučilišne potpore Sveučilišta u Zagrebu.

Na Medicinskom fakultetu Sveučilišta u Zagrebu završio sam znanstveni poslijediplomski studij „Medicinske znanosti“, te u prosincu 2000. obranio magistarski rad „Makrofazi sjemenika i stereološka obilježja sjemenskih kanalića u neplodnih muškaraca“.

Autor sam i koautor više znanstvenih i stručnih radova objavljenih u različitim znanstvenim bazama, kao i većeg broja međunarodnih i domaćih kongresnih sažetaka. Trenutno sam u kumulativnom radnom odnosu s Medicinskim fakultetom Sveučilišta u Zagrebu i KBC-om Zagreb. Radim kao asistent na Katedri za ginekologiju i porodništvo te kao odjelni liječnik u Zavodu za perinatalnu medicinu Klinike za ženske bolesti i porode KBC-a Zagreb.

Osnivač sam i prvi predsjednik Hrvatske udruge bolničkih liječnika (HUBOL), a od lipnja 2015. obnašam dužnost predsjednika Hrvatske liječničke komore (HLK).

Oženjen sam, otac sam Eve i Ivana Boška.